Bibliothèque numérique
medic@

Bulletins et mémoires de la société nationale de chirurgie

Tome LIV, 1928. - Paris : Masson, 1928.
Cote : 90027

PARIS biu Santé

(c) Bibliothèque interuniversitaire de santé (Paris)
Adresse permanente : http://www.biusante.parisdescartes.fr/histmed/medica/cote?90027x1928

90027

BULLETINS ET MÉMOIRES

DE LA

SOCIÉTÉ NATIONALE

DE CHIRURGIE





BULLETINS ET MÉMOIRES

DE LA

SOCIÉTÉ NATIONALE DE CHIRURGIE.

PUBLIÉS CHAQUE SEMAINE

PAR LES SOINS DES SECRÉTAIRES DE LA SOCIÉTÉ

ANNÉE 1928 :

M. CH. LENORMANT, Secrétaire général.

MM. A. BRÉCHOT et F. CADENAT, Secrétaires annuels.



Tome LIV. — 1928

90027

MASSON ET CIE, ÉDITEURS
LIBRAIRES DE L'ACADÉMIE DE MÉDECINE
120, BOULEVARD SAINT-GERMAIN, PARIS



PERSONNEL

DE LA

SOCIÉTÉ NATIONALE DE CHIRURGIE

DE PARIS

COMPOSITION DU BUREAU POUR L'ANNÉE 1928

Président	MM.	L. Ombrédanne.
Vice-Président		B. Cunéo.
Secrétaire général		Ch. Lenormant.
Secrétaires annuels		A. Bréchot, F. M. Cadenat.
Trésorier		Louis Bazy.
Archiviste		P. Mocquot.

MEMBRES HONORAIRES

23 novembre 1921	MM.	Arrou (Joseph), titulaire de	1904
16 février 1927		Auvray (Maurice)	1908
17 novembre 1926		Baudet (Raoul)	1914
5 février 1914		Bazy (Pierre), titulaire de	1890
25 mai 1909		Delbet (Pierre), titulaire de	1898
11 février 1914		Delorme (Edmond), titulaire de	1892
26 mars 1927		Ducroquet (Charles)	....
10 février 1926		Faure (Jean-Louis), titulaire de	1903
28 mars 1886		Guéniot (Alexandre), titulaire de	1868
18 février 1920		Hartmann (Henri), titulaire de	1897
26 mars 1924		Jacob (Octave), titulaire de	1911
1er février 1928		Lapointe (André), titulaire de	1917
22 octobre 1919		Launay (Paul), titulaire de	1908
12 novembre 1913		Legueu (Félix), titulaire de	1901
15 février 1921		Lejars (Félix), titulaire de	1896
25 mai 1927		Marcille (Maurice), titulaire de	1920
1er mars 1922		Marion (Georges), titulaire de	1909
6 février 1924		Mauclaire (Placide), titulaire de	1905
8 février 1928		Michon (Edouard), titulaire de	1910
14 novembre 1917		Mignon (Henri), correspondant de	1896
5 février 1908		Quénu (Edouard), titulaire de	1887
13 octobre 1926		Récamier (Joseph)	....
3 janvier 1917		Ricard (Alfred), titulaire de	1894
25 janvier 1922		Riche (Paul), titulaire de	1909
14 janvier 1920		Rieffel (Henri), titulaire de	1904
21 février 1925		Robineau (Maurice), titulaire de	1911
8 février 1911		Routier (Arnaud), titulaire de	1888
24 novembre 1926		Savariaud (Maurice)	1910
7 février 1923		Sebileau (Pierre), titulaire de	1902
21 février 1925		Souligoux (Charles), titulaire de	1907
9 mars 1910		Sieur (Célestin), correspondant de	1899
12 décembre 1917		Thiéry (Paul), titulaire de	1906
17 mars 1915		Tuffier (Théodore), titulaire de	1892
5 février 1918		Walther (Charles), titulaire de	1896

MEMBRES TITULAIRES

(30)

7 janvier 1920	MM.	Alglave (Paul).
15 novembre 1922		Basset (Antoine).
24 juillet 1918		Baumgartner (Am.).
7 janvier 1920		Bazy (Louis).
17 décembre 1924		Berger (Jean).
9 novembre 1921		Bréchot (Adolphe).
15 mars 1922		Cadenat (Firmin).
13 janvier 1926		Capette (Louis).
7 janvier 1920		Chevassu (Maurice).
3 juin 1919		Chevrier (Louis).
19 mai 1920		Chifoliau (Médéric).
27 mars 1912		Cunéo (Bernard).
16 mars 1927		Deniker (Michel).
7 janvier 1920		Descomps (Pierre).
19 décembre 1917		Dujarier (Charles).
14 janvier 1914		Duval (Pierre).
26 juin 1918		Fredet (Pierre).
8 juin 1921		Gernez (Léon).
19 juin 1912		Gosset (Antonin).
7 janvier 1920		Grégoire (Raymond).
2 février 1927		Guimbellot (Marcel).
7 janvier 1920		Heitz-Boyer (Maurice).
19 octobre 1927		Houdard (Louis).
2 mai 1923		Kuss (Georges).
19 décembre 1917		Labey (Georges).
25 mai 1927		Lance (Marcel).
7 janvier 1920		Lardennois (Georges).
19 décembre 1917		Lecène (Paul).
16 avril 1913		Lenormant (Charles).
7 janvier 1920		Martel de Janville (Thierry de).
24 juin 1921		Martin (André).
7 janvier 1920		Mathieu (Paul).
7 janvier 1920		Mocquot (Pierre).
19 mai 1926		Mondor (Henri).
19 décembre 1917		Mouchet (Albert).
29 avril 1925		Moure (Paul).
7 janvier 1920		Okinczyc (Joseph).

25 janvier 1911	MM.	Ombrédanne (Louis).
11 juin 1924		Picot (Gaston).
19 décembre 1917		Proust (Robert).
7 janvier 1920		Rouvillois (Henri).
22 décembre 1920		Roux-Berger (J.-L.).
7 février 1923		Sauvé (Louis).
7 janvier 1920		Schwartz (Anselme).
2 avril 1924		Sorrel (Étienne).
17 mai 1922		Toupet (René).
19 décembre 1917		Veau (Victor).
8 mai 1918		Wiart (Pierre).

. . . . . .

. . . . . .

MEMBRES CORRESPONDANTS NATIONAUX

(125)

---

20 décembre 1911	MM.	Abadie, à Oran.
20 mars 1918.		Alquier, à Châlons-sur-Marne.
8 janvier 1919.		Barthélemy (Marc), à Nancy.
22 décembre 1909		Bégouin, à Bordeaux.
20 mars 1918.		Bérard (Léon), à Lyon.
10 janvier 1923.		Billet, à Lille.
4 janvier 1888.		Bousquet, à Clermont-Ferrand.
20 janvier 1909.		Brin (H.), à Angers.
17 décembre 1924		Brisset, à Saint-Lô.
23 janvier 1901.		Brousse, armée.
23 mars 1898.		Broussin, à Versailles.
11 janvier 1922.		Brun, à Tunis.
21 décembre 1927		Caraven, à Amiens.
20 juillet 1892		Cerné, à Rouen.
11 janvier 1922.		Chalier, à Lyon.
17 décembre 1924		Chaton, à Besançon.
20 mars 1918.		Chauvel, à Quimper.
29 janvier 1892.		Chavannaz, à Bordeaux.
21 décembre 1927		Chochon-Latouche, à Autun.
10 janvier 1923.		Cléret, à Chambéry.
22 décembre 1926		Combier (V.), au Creusot.
19 décembre 1923		Costantini, à Alger.
8 janvier 1919.		Cotte (Gaston), à Lyon.
7 janvier 1903.		Couteaud, marine.
28 décembre 1910.		Coville, à Orléans.
16 décembre 1925		Courty, à Lille.
28 janvier 1920.		Dambrin, à Toulouse.
26 juillet 1893		Davot, à Rennes.
21 janvier 1889.		Defontaine, au Creusot.
22 décembre 1920		Dehelly, au Havre.
13 janvier 1892.		Delagenière (Henri), au Mans.
18 décembre 1912		Delore fils, à Lyon.
19 décembre 1923		Desgouttes, à Lyon.
8 janvier 1919.		Dionis du Séjour (Pierre), à Clermont-Ferrand

21 janvier 1889.	MM.	Dubar, à Lille.
11 janvier 1922.		Duguet, armée.
20 décembre 1911		Duval, marine.
16 décembre 1925		Duvergey, à Bordeaux.
11 janvier 1905.		Estor, à Montpellier.
20 janvier 1897.		Ferraton, armée.
8 janvier 1919.		Fiolle (Jean), de Marseille.
22 décembre 1920.		Foisy, à Châteaudun.
20 janvier 1891.		Fontan, marine.
11 janvier 1905.		Fontoynont, à Tananarive.
20 juillet 1892		Forgue, à Montpellier.
8 janvier 1919.		Fourmestraux (Jacques de), à Chartres.
8 janvier 1919.		Fresson (Henri), à Cannes.
28 décembre 1910		Frœlich, à Nancy.
20 janvier 1909.		Gaudier, à Lille.
11 janvier 1893.		Gellé, à Provins.
17 janvier 1906.		Gervais de Rouville, à Montpellier.
27 janvier 1904.		Girard, marine.
28 janvier 1920.		Goullioud, à Lyon.
20 juillet 1892		Guelliot, à Reims.
20 janvier 1886.		Guermonprez, à Lille.
8 janvier 1919.		Guibal (Paul), à Béziers.
20 mars 1918.		Guibé, à Caen.
20 mars 1918.		Guillaume-Louis, à Tours.
8 janvier 1919.		Guyot (Joseph), à Bordeaux.
20 décembre 1911		Hardouin, à Rennes.
10 janvier 1894.		Hue (François), à Rouen.
29 janvier 1902.		Imbert, à Marseille.
16 décembre 1925.		Jean, à Toulon.
15 janvier 1908.		Jeanbrau, à Montpellier.
22 décembre 1926		Jeanneney, à Bordeaux.
22 décembre 1909		Lafourcade, à Bayonne.
11 janvier 1922.		Lagoutte, au Creusot.
23 juillet 1890		Lagrange, à Bordeaux.
18 décembre 1912		Lambret, à Lille.
13 janvier 1868.		Lanelongue, à Bordeaux.
20 décembre 1911		Lapeyre, à Tours.
11 janvier 1893.		Le Clerc, à Saint-Lô.
22 décembre 1909		Le Fort, à Lille.
8 décembre 1912		Le Jemtel, à Cannes.
18 décembre 1912		Le Moniet, à Rennes.
19 décembre 1923		Lepoutre, à Lille.
20 mars 1918.		Leriche (René), à Strasbourg.
17 décembre 1924		Le Roy des Barres, à Hanoï.
21 décembre 1927		Lombard, à Alger.
10 janvier 1923.		Malartic, à Toulon.
22 décembre 1926		Marmasse, à Orléans.
14 janvier 1914.		Marquis, à Rennes.
29 janvier 1902.		Martin (Albert), à Rouen.
10 janvier 1894.		Ménard, à Berck.

28 décembre 1910	MM.	Mériel, à Toulouse.
20 décembre 1911		Michel, à Nancy.
10 janvier 1923		Miginiac, à Toulouse.
11 janvier 1905		Mordret, au Mans.
11 janvier 1922		Nandrot, à Montargis.
17 juillet 1889		Nimier, armée.
20 mars 1918		Nové-Josserand, à Lyon.
22 décembre 1920		Oudard, marine.
22 décembre 1926		Papin (Félix), à Bordeaux.
8 janvier 1919		Patel (Maurice), à Lyon.
26 juillet 1893		Pauzat, armée.
22 décembre 1920		Petit (L.-H.), à Château-Thierry.
16 décembre 1925		Petit (Jean), à Niort.
11 janvier 1899		Peugniez, à Cannes.
11 janvier 1922		Phélip, à Vichy.
13 janvier 1892		Phocas, à Athènes.
21 décembre 1927		Picquet, à Sens.
21 janvier 1891		Poisson, à Nantes.
8 janvier 1919		Potel (Gaston), à Lille.
19 décembre 1923		Pouliquen, à Brest.
21 janvier 1891		Pousson, à Bordeaux.
20 mars 1918		Prat, à Nice.
11 janvier 1922		Rastouil, à La Rochelle.
19 décembre 1923		Reverchon, armée.
28 décembre 1910		Silhol, à Marseille.
20 mars 1918		Soubeyran, à Montpellier.
20 mars 1918		Stern, à Briey.
28 janvier 1920		Tavernier, à Lyon.
20 décembre 1899		Tédenat, à Montpellier.
11 janvier 1899		Témoin, à Bourges.
8 janvier 1919		Tesson (René), à Angers.
28 janvier 1920		Tixier, à Lyon.
29 janvier 1902		Toubert, armée.
16 janvier 1907		Vallas, à Lyon.
20 décembre 1911		Vandenbossche, armée.
11 janvier 1905		Vanverts, à Lille.
28 janvier 1920		Viannay, à Saint-Etienne.
11 janvier 1893		Vincent, à Alger.
20 janvier 1886		Weiss, à Nancy.
21 décembre 1927		Worms, armée.

. . . . . .

MEMBRES ASSOCIÉS ÉTRANGERS

(30)

8 janvier 1919	MM.	Alessandri (Robert), à Rome.
9 avril 1924		Bastianelli, à Rome.
12 janvier 1910		Bland Sutton, à Londres.
8 janvier 1919		Bowlby (Sir A.), à Londres.
4 janvier 1888		Bryant (Th.), à Londres.
16 décembre 1925		Cranwell, à Buenos Aires.
8 janvier 1919		Crile (George), à Cleveland.
8 janvier 1919		Cushing (Harvey), à Boston.
24 mars 1920		Du Bouchet, à Paris.
20 janvier 1909		Durante (F.), à Gênes.
9 avril 1924		Gibson, à New-York.
12 janvier 1910		Giordano, à Venise.
22 décembre 1926		Grondin, à Québec.
16 janvier 1901		Keen, à Philadelphie.
17 janvier 1906		Kelly (Howard A.), à Baltimore.
9 avril 1924		Lamas, à Montevideo.
16 décembre 1925		Lambotte, à Anvers.
18 décembre 1912		Lane (Arbuthnot), à Londres.
22 décembre 1926		de Lotbinière Harwood, à Montréal.
8 janvier 1919		Makins (Sir George), à Londres.
16 janvier 1907		Mayo Robson, à Londres.
9 avril 1924		Mayo (W.), à Rochester.
9 avril 1924		Moynihan, à Leeds.
9 avril 1924		Quervain (de), à Berne.
9 avril 1924		Recasens y Girol, à Madrid.
20 janvier 1886		Reverdin (Jacques), à Genève.
9 avril 1924		Roux (C.), à Lausanne.
20 janvier 1909		Rydygier, à Léopol.
9 avril 1924		Saxtorph, à Copenhague.
8 janvier 1919		Willems (Charles), à Liége.

MEMBRES CORRESPONDANTS ÉTRANGERS

(100)

---

4 juin 1924	MM.	Albee, à New-York.
28 janvier 1920		Alexinsky, à Moscou.
16 décembre 1925		Algovin (Miguel).
4 juin 1924		Ali bey Ibrahim, au Caire.
21 décembre 1927		Alivisatos (Nicolas), à Athènes.
9 avril 1924		Alvez de Lima, à Saô Paulo.
21 décembre 1927		Angelesco, à Bucarest.
9 avril 1924		Arcé, à Buenos Aires.
17 janvier 1906		Ballance, à Londres.
4 juin 1924		Bartrina, à Barcelone.
7 janvier 1903		Berg, à Stockholm.
16 décembre 1925		Bessin Omer Pacha, à Constantinople.
20 décembre 1916		Bierens de Hann, à Rotterdam.
20 décembre 1916		Blake, à New-York.
8 janvier 1919		Blanco Acevedo, à Montevideo.
9 avril 1924		Bosch Arana, à Buenos Aires.
16 janvier 1901		Bradford, à Baltimore.
8 janvier 1919		Brewer (George A.), à New-York.
8 janvier 1919		Bruce, à Londres.
4 juin 1924		Bull, à Christiania.
17 janvier 1906		Buscarlet, à Genève.
25 juin 1924		Cabeça, à Lisbonne.
20 janvier 1909		Cheyne (Watson), à Londres.
20 décembre 1916		Chutro, à Buenos Aires.
25 juin 1924		Daniel, à Bucarest.
8 janvier 1919		Debaisieux, à Louvain.
20 décembre 1916		Derache, à Bruxelles.
27 janvier 1904		Djemil-Pacha, à Constantinople.
4 juin 1924		Donati, à Padoue.
25 juin 1924		Faltin, à Helsingfors.
8 janvier 1919		Finney (John), à Baltimore.
22 décembre 1920		Finochietto, à Buenos Aires.
4 juin 1924		Frazier, à Philadelphie.

25 juin 1924	MM.	Gentil, à Lisbonne.
4 juin 1924		Goyanes y Capdevilla, à Madrid.
28 janvier 1920		Gudin, à Rio de Janeiro.
22 décembre 1926		Hansen (P. N.), à Copenhague.
22 décembre 1926		Hustin, à Bruxelles.
31 décembre 1862		Hutchinson (J.), à Londres.
20 décembre 1916		Hutchinson (James P.), à Philadelphie.
8 janvier 1919		Ingebrigsten, Norvège.
21 janvier 1891		Jamieson (Alex.), à Shanghaï.
25 juin 1924		Jedlicka, à Prague.
4 juin 1924		Judd, à Rochester.
12 janvier 1910		Juvara, à Bucarest.
25 juin 1924		Kojen, à Belgrade.
13 janvier 1892		Kouzmine, à Moscou.
21 décembre 1927		Krynski (Léon), à Varsovie.
21 janvier 1891		Kummer, à Genève.
10 janvier 1912		Lanz, à Amsterdam.
20 janvier 1897		Lardy, à Constantinople.
9 avril 1924		Lorthioir, à Bruxelles.
4 juin 1924		Lozano y Monzon, à Saragosse.
16 janvier 1884		Lucas (Clément), à Londres.
20 décembre 1916		Le Bel, à Montréal.
8 janvier 1919		Le Conte, (Robert), à Philadelphie.
20 décembre 1916		Martigny (de), à Montréal.
11 janvier 1893		Martin (Édouard), à Genève.
22 décembre 1926		Mascarenhas, à Rio de Janeiro.
10 janvier 1923		Matas, à la Nouvelle-Orléans.
9 avril 1924		Mayer (Léopold), à Bruxelles.
8 janvier 1919		Mayo (Charles), à Rochester.
9 avril 1924		Mercier, à Montréal.
25 juin 1924		Milianitch, à Belgrade.
21 décembre 1927		Montoya y Flores, à Santa-Fé-de-Bogota.
21 janvier 1891		Mooy (de), à La Haye.
20 janvier 1909		Morris (Henry), à Londres.
4 juin 1924		Muscatello, à Naples.
9 avril 1924		Nabuco de Gouvea, à Rio de Janeiro.
28 décembre 1910		Navarro, à Montevideo.
4 juin 1924		Nicolaysen, à Christiana.
20 janvier 1897		Novaro, à Gênes.
9 avril 1924		Parizeau (Télesphore), à Montréal.
22 décembre 1920		Paschoud, à Lausanne.
28 janvier 1920		Pellegrini, à Chiari.
9 avril 1924		Percy Sargent, à Londres.
25 juin 1924		Petren, à Lund.
22 décembre 1926		Pétridis (P.), à Alexandrie.
25 juin 1924		Petrovitch, à Belgrade.
21 décembre 1927		Pouey (Henri), à Montevideo.
22 décembre 1920		Prat, à Montevideo.
25 juin 1924		Presno, à La Havane.
22 décembre 1920		Puiti, à Bologne.

25 juin 1924	MM.	Reverdin (Albert), à Genève.
21 janvier 1885.		Saltzmann, à Helsingfors.
1er août 1916		Sihota, à Tokio.
9 avril 1924		Simard, à Québec.
20 mars 1867.		Simon (John), à Londres.
8 janvier 1919.		Sinclair (Maurice), à Londres.
17 janvier 1900.		Souchon, à la Nouvelle-Orléans.
20 décembre 1916		Swindt, à Randers.
31 décembre 1862.		Testa, à Naples.
14 janvier 1914.		Tubby, à Londres.
9 avril 1924		Verhoogen, à Bruxelles.
25 juin 1924		Vulliet, à Lausanne.
8 janvier 1919.		Wallace (S. C.), à Londres.
20 janvier 1909.		White (Sinclair), à Sheffield.
11 janvier 1893.		Wier, à New-York.
4 juin 1924		Young (H. H.), à Baltimore.
4 juin 1924		Zawadzki, à Varsovie.

PRÉSIDENTS

DE LA SOCIÉTÉ DE CHIRURGIE

DEPUIS SA FONDATION

1844.	MM.	A. Bérard.
1845.		Michon.
1846.		Monod père.
1847.		Lenoir.
1848.		Robert.
1849.		Cullerier.
1850.		Deguise père.
1851.		Danyau.
1852.		Larrey.
1853.		Guersant.
1854.		Denonvilliers.
1855.		Huguier.
1856.		Gosselin.
1857.		Chassaignac.
1858.		Bouvier.
1859.		Deguise fils.
1860.		Marjolin.
1861.		Laborie.
1862.		Morel-Lavallée.
1863.		Depaul.
1864.		Richet.
1865.		Paul Broca.
1866.		Giraldès.
1867.		Follin.
1868.		Legouest.
1869.		Verneuil.
1870.		A. Guérin.
1871.		Blot.
1872.		Dolbeau.
1873.		Trélat.
1874.		Maurice Perrin.
1875.		Le Fort.
1876.		Houel.
1877.		Panas.
1878.		Félix Guyon.
1879.		S. Tarnier.
1880.		Tillaux.
1881.		de Saint-Germain.
1882.		Léon Labbé.
1883.		Guéniot.
1884.		Marc Sée.
1885.		S. Duplay.
1886.		Horteloup.
1887.	MM.	Lannelongue.
1888.		Polaillon.
1889.		Le Dentu.
1890.		Nicaise.
1891.		Terrier.
1892.		Chauvel.
1893.		Ch. Perier.
1894.		Lucas-Championnière.
1895.		Th. Anger.
1896.		Ch. Monod.
1897.		Delens.
1898.		Berger.
1899.		Pozzi.
1900.		Richelot.
1901.		Paul Reclus.
1902.		G. Bouilly.
1903.		Kirmisson.
1904.		Peyrot.
1905.		E. Schwartz.
1906.		Paul Segond.
1907.		Quénu.
1908.		Ch. Nélaton.
1909.		Paul Reynier.
1910.		Routier.
1911.		Jalaguier.
1912.		P. Bazy.
1913.		E. Delorme.
1914.		Tuffier.
1915.		E. Rochard.
1916.		Lucien Picqué.
		Paul Michaux.
1917.		Auguste Broca.
1918.		Ch. Walther.
1919.		Henri Hartmann.
1920.		F. Lejars.
1921.		E. Potherat.
1922.		Pierre Sebileau.
1923.		Pl. Mauclaire.
1924.		Ch. Souligoux.
1925.		J.-L. Faure.
1926.		M. Auvray.
1927.		E. Michon.
1928.		L. Ombrédanne.

BIENFAITEURS

DE LA

SOCIÉTÉ NATIONALE DE CHIRURGIE

René Duval et René Marjolin, fondateurs d'un prix annuel de 300 fr.

Édouard Laborie, fondateur d'un prix annuel de 1.200 francs.

Vulfranc Gerdy, fondateur d'un prix biennal de 2.000 francs.

Pierre-Charles Huguier, donateur d'une rente annuelle de 1.000 francs, et Mme Huguier, sa veuve, donatrice d'une somme de 10.000 francs, destinées à favoriser les publications scientifiques de la Société.

Demarquay, fondateur d'un prix biennal de 700 francs.

Ricord, fondateur d'un prix biennal de 300 francs.

Dubreuil (de Montpellier), fondateur d'un prix annuel de 400 francs.

Jules Hennequin, fondateur d'un prix biennal de 1.500 francs.

O. Lannelongue, fondateur d'un prix quinquennal de 5.000 francs, avec médaille en or.

Mme veuve Aimé Guinard, fondatrice d'un prix triennal de 1.000 francs.

Mme veuve Chupin, fondatrice d'un prix biennal de 800 francs.

Édouard Quénu, donateur d'une somme de 10.000 francs dont les arrérages devront être employés par la Société à l'amélioration de son bulletin.

Édouard Schwartz, donateur d'une somme de 10.000 francs pour l'amélioration de l'installation de la Société de Chirurgie.

Les Elèves du Dr Eugène Rochard, fondateurs d'un prix triennal de 10.000 francs.

Mme veuve A. Le Dentu, fondatrice d'un prix annuel.

Mme Jules Lebaudy, M. Robert Lebaudy, Mme la Comtesse de Fels, donateurs d'une somme de 50.000 francs.

Paul Guersant, — Lenoir, — Payen, — Velpeau, — Gerdy, — Baron Larrey, — Ch. Nélaton, — Le Dentu, — Delens, — Lucien Hahn, — Ch. Périer, — Monteils, — Ch. Monod, Donateurs de livres pour la Bibliothèque de la Société.

PRIX DE LA SOCIÉTÉ NATIONALE DE CHIRURGIE

La Société de Chirurgie dispose de douze prix permanents et d'un prix temporaire de 50.000 francs :

1° Le prix Duval, fondé par Jacques-René Duval, membre de la Société de Chirurgie de Paris.

Le 12 juillet 1854, la Société a pris la décision suivante : « La Société de Chirurgie de Paris, après une donation de M. Duval, fonde, à titre d'encouragement, un prix *annuel* de la valeur de 100 francs, en livres, pour l'auteur de la meilleure thèse de chirurgie publiée en France dans le courant de l'année. Autant que possible, les recherches doivent porter sur un seul sujet et s'appuyer sur des observations recueillies par l'auteur lui-même dans un service d'hôpital.

« Tous les auteurs, anciens et modernes, qui ont traité le même sujet, devront être indiqués, ainsi que la source précise des citations.

« Sont seuls admis à concourir : les docteurs ayant rempli les fonctions d'internes définitifs dans les hôpitaux ou ayant un grade analogue dans les hôpitaux militaires ou de la marine. » Les aides-médecins de la marine nommés au concours sont assimilés aux internes des hôpitaux (4 novembre 1885).

Les candidats devront adresser franco deux exemplaires de leur thèse au secrétariat de la Société.

Par la bienveillance de M. le Dr Marjolin, membre fondateur de la Société, le montant du prix Duval a été porté de 100 à 300 francs à partir de 1886; le prix ne peut être partagé.

2° Le prix Édouard Laborie, fondé par Mme veuve Laborie, le 6 mai 1868. Il est *annuel* et de la valeur de 1.200 francs.

La Société a pris en 1868 les décisions suivantes : « Le prix Édouard Laborie sera décerné chaque année dans la séance solennelle de la Société (troisième mercredi de janvier) à l'auteur du meilleur travail *inédit* sur un sujet quelconque de chirurgie adressé à la Société pendant l'année courante.

« Les auteurs sont libres de choisir les sujets de leurs mémoires; toutefois, la Société indiquera tous les six ans un sujet de mémoire pris parmi les points de la chirurgie dont le docteur Laborie s'est plus particulièrement occupé.

« Tous les docteurs et élèves en médecine, français et étrangers, sont admis à prendre part au concours.

« Les mémoires, écrits en français, en latin, en anglais ou en allemand, devront être envoyés (affranchis) à M. le Secrétaire général de la Société nationale de Chirurgie de Paris, 12, rue de Seine, avant le 1er novembre de chaque année.

« Les manuscrits doivent être adressés dans les formes académiques, c'est-à-dire non signés, mais portant une épigraphe reproduite sur la suscription d'une lettre renfermant le nom, l'adresse et les titres du candidat. »

3° Le prix Gerdy, fondé, en 1873, par Vulfranc Gerdy, en souvenir de son frère P.-N. Gerdy, membre de la Société nationale de Chirurgie. Ce prix est *biennal* et de la valeur de 2.000 francs.

Le sujet à traiter par les concurrents est indiqué par la Société et donné deux années à l'avance. Les règles du concours sont celles du prix Laborie.

4° Le prix Demarquay, fondé, en 1875, par Jean-Nicolas Demarquay, membre de la Société nationale de Chirurgie, qui a légué à la Société une somme de 40.000 francs. Le prix est *biennal* et de la valeur de 700 francs.

Le sujet, indiqué par la Société, est donné deux années à l'avance; les règles du concours sont celles du prix Laborie.

5° Le prix Ricord, fondé, en 1889, par Philippe Ricord, membre de la Société nationale de Chirurgie, qui a légué à la Société une somme de 5.000 francs. Le prix est *biennal* et de la valeur de 300 francs.

Il est décerné à l'auteur d'un travail inédit sur un sujet quelconque de chirurgie ou d'un mémoire publié dans le courant de l'année et n'ayant pas encore été l'objet d'une récompense dans une autre Société.

Les manuscrits pourront être signés. A cette différence près, les règles du concours sont celles du prix Laborie.

6° Le prix Dubreuil, fondé, en 1901, par Henri-François-Alphonse Dubreuil, membre de la Société nationale de Chirurgie, qui a légué à la Société une somme de 15.000 francs. « Les intérêts de cette somme, placée sur l'État à 3 °/₀, serviront à cette Société pour la fondation d'un prix *annuel* destiné à récompenser un travail sur un sujet d'orthopédie. »

7° Le prix Jules Hennequin, fondé, en 1910, par Jules-Nicolas Hennequin, membre de la Société nationale de Chirurgie, qui a légué à la Société une somme de 25.000 francs, « dont les arrérages seront accordés tous les *deux ans*, et *sans partage*, au meilleur mémoire sur l'anatomie, la physiologie, la pathologie ou les traumatismes du squelette humain ».

8° La Médaille internationale de Chirurgie (Fondation Lannelongue). — Le prix fondé par M. Lannelongue consiste en une médaille d'or à décerner tous les cinq ans, et dotée d'une somme de 5.000 francs.

« Cette médaille sera internationale, c'est-à-dire attribuée à un chirurgien de n'importe quel pays, qui, durant les dix dernières années, aura fait la découverte chirurgicale la plus notoire ou les travaux les plus utiles à l'art et à la science de la chirurgie. L'attribution de la médaille de chirurgie ne pourra être faite deux fois de suite dans la même nationalité. »

M. Lannelongue exprime la volonté formelle qu'il ne soit tenu aucun compte de la nationalité, mais uniquement des mérites de celui qui paraîtra le plus digne. Est seul proclamé lauréat celui qui sera présenté par les personnes suivantes, qualifiées à cet effet :

a) Les membres du bureau de la Société nationale de Chirurgie de Paris;

b) Le quart des autres membres titulaires et honoraires de cette même Société, tirés au sort tous les cinq ans;

c) Les lauréats de la médaille Lannelongue;

d) Les chirurgiens, membres du Conseil de dix Facultés de Médecine de nations étrangères à la France, choisis tous les cinq ans par le Bureau de la Société nationale de Chirurgie, et au nombre de deux au plus par nationalité; le bureau veillera à faire une répartition convenable, selon l'importance des nationalités. Ci-joint l'énumération des nationalités dans lesquelles sera fait le choix des juges : Angleterre; Allemagne; Autriche-Hongrie et États balkaniques; Belgique, Hollande et États scandinaves; Espagne, Portugal et Mexique; Italie, Suisse, Grèce et Turquie; Russie; États-Unis d'Amérique du Nord et Canada; États de l'Amérique du Sud; Japon et Chine. Les chirurgiens étrangers qualifiés seront invités par lettre recommandée à proposer un lauréat; les propositions devront être faites avant le 1er novembre de l'année qui précède la séance annuelle de la Société nationale de Chirurgie.

Ces propositions, comme celles des juges français n'habitant pas Paris, seront faites par écrit et adressées au Président de la Société nationale de Chirurgie de Paris. Celui-ci convoquera ensuite les membres français qualifiés, habitant Paris, pour qu'ils fassent à leur tour des propositions par écrit dans

une séance spéciale où le Président procédera au dépouillement total des suffrages exprimés.

La médaille sera attribuée au candidat qui aura obtenu la majorité absolue des suffrages, et à son défaut une majorité relative. Si deux ou plusieurs candidats recueillent un nombre égal de suffrages, la voix du Président du Bureau de la Société devient prépondérante. Le Président proclame le lauréat.

La médaille sera remise dans la séance annuelle de la Société nationale de Chirurgie de Paris.

9° Le prix AIMÉ GUINARD, fondé, en 1914, par Mme veuve Guinard, en souvenir de son mari, membre de la Société nationale de Chirurgie.

Le prix est *triennal* et de la valeur de 1.000 francs.

Il est décerné au meilleur travail de chirurgie générale présenté par un interne des hôpitaux de Paris, pendant qu'il sera en exercice, ou pendant l'année qui suivra la fin de son internat.

10° Le prix CHUPIN, fondé en 1923, par Mme veuve Chupin en mémoire de son mari, membre correspondant de la Société nationale de Chirurgie.

Le prix est *biennal*, de la valeur de 800 francs et ne peut être partagé.

Il sera décerné tous les deux ans au meilleur mémoire inédit ou imprimé de pathologie chirurgicale portant plus particulièrement sur les affections ou blessures observées aux armées.

11° Le Prix des ÉLÈVES DU Dr EUGÈNE ROCHARD, a été créé par un groupe d'anciens élèves de ce chirurgien pour perpétuer son souvenir. Le prix, d'une valeur de 10 000 francs, sera attribué tous les trois ans à un travail, inédit ou paru dans les trois dernières années, sur un sujet de chirurgie générale, travail dû à un interne ou ancien interne des hôpitaux de l'Assistance publique de Paris. Ce prix ne pourra être partagé. Au cas où la Société ne jugerait pas qu'il y ait lieu de décerner le prix, les arrérages seraient reportés, et, trois ans plus tard, la Société pourrait distribuer deux prix. La commission chargée d'examiner les mémoires présentés sera composée de 7 membres titulaires ou honoraires. Les mémoires, inédits ou déjà publiés, devront être adressés au Secrétaire général avant le 1er novembre précédent la séance où le prix sera attribué.

Le prix sera décerné la première fois dans la séance annuelle de janvier 1930.

12° Le Prix AUGUSTE LE DENTU, fondé, en 1927, par Mme veuve Le Dentu, en souvenir de son mari, membre honoraire de la Société nationale de Chirurgie.

Le prix sera décerné chaque année à l'interne Médaille d'or en chirurgie. Le prix sera de 1.500 francs l'année où l'interne Médaille d'or en chirurgie est lauréat du prix Oulmont de l'Académie de médecine (1.000 fr.) et de 2.500 francs l'année où le prix Oulmont est décerné à l'interne Médaille d'or de médecine.

13° Le PRIX DE 50.000 FRANCS. — Mme Jules Lebaudy, M. Robert Lebaudy, Mme la Comtesse de Fels ont mis à la disposition de la Société nationale de Chirurgie une somme de 50.000 francs pour être attribuée à l'auteur de l'*appareil suppléant le mieux à la perte de la main*.

Les constructeurs des nations alliées et neutres peuvent seuls concourir. Ils devront présenter à la Société des mutilés se servant des appareils depuis six mois au moins.

La Société expérimentera les appareils sur des mutilés pendant le temps qu'elle jugera nécessaire pour apprécier leurs qualités. L'appareil récompensé restera la propriété de son auteur.

PUBLICATIONS

REÇUES PAR LA SOCIÉTÉ

Paris. — Annales de l'Institut Pasteur. — Archives des maladies de l'appareil digestif et de la nutrition. — Archives internationales de laryngologie, otologie-rhinologie et broncho-œsophagoscopie. — Archives de médecine et de pharmacie militaires. — Bulletin de l'Académie de Médecine. — Bulletin de l'Association française pour l'étude du cancer. — Le Bulletin médical. — Bulletins et Mémoires de la Société de chirurgie. — Bulletins et Mémoires de la Société des chirurgiens de Paris. — Bulletins et Mémoires de la Société médicale des Hôpitaux de Paris. — Bulletins et Mémoires de la Société de Radiologie médicale de France. — Bulletin de la Société d'obstétrique et de gynécologie de Paris. — Gazette des hôpitaux. — Gynécologie et Obstétrique. — Journal de chirurgie. — Journal de médecine et de chirurgie pratiques. — Journal d'urologie. — Journal de Radiologie et d'Electrologie. — Paris chirurgical. — Paris médical. — La Presse médicale. — Le Progrès médical. — La Revue de Chirurgie. — Revue neurologique. — Revue d'orthopédie. — Revue de stomatologie. — La Tribune médicale. — Revue de Pathologie comparée.

Province. — Bulletins et Mémoires de la Société de médecine et de chirurgie de Bordeaux. — Gazette hebdomadaire des sciences médicales de Bordeaux. — Lyon chirurgical. — L'Année Médicale de Caen. — Normandie médicale. — Recueil des actes du Comité médical des Bouches-du-Rhône. — Archives Médico-Chirurgicales de Province. — Journal de Médecine et de Chirurgie de l'Afrique du Nord. — Bulletin de la Société des sciences médicales et biologiques de Montpellier.

Étranger. — Annals of Surgery. — Annali Italiani di Chirurgia (Naples). — Acta chirurgica Scandinavica (Stockholm). — Archives médicales belges. — Archives Franco-Belges de Chirurgie. — Journal de Chirurgie et Annales de la Société Belge de Chirurgie. — Bulletin de l'Académie royale de médecine de Belgique. — Archives of the Middlesex Hospital (Londres). — Archivos de la Policlinica (Habana). — Bulletin médical de Québec. — Medical Record (New-York). — Mitteilungen aus der medizinischen Fakultät der kaiserlich-japanischen Universität (Tokio). — Annual Report of the Henry Philipps Institute (Philadelphie). — Revue médicale de la Suisse romande (Genève). — Transactions of the American Association of genito-urinary diseases (New York). — Transactions of the American otological Society (New Bedford). — Transactions of the American orthopedic Association (Philadelphie). — Transactions of the American surgical Association (Philadelphie). — Transactions of the pathological Society of London. — Surgery, Gynecology and Obstetrics (Chicago, Ill.). — The British Journal of Surgery (Bristol). — Proceedings of the Royal Society of Medicine (Londres). — L'Ospedale Maggiore (Milan). — Tumori (Rome). — Schweizerische Medizinische Wochenschrift (Basel). — The Journal of Bone et Joint Surgery (Boston). — The Journal of the American Medical Association. — Boletines y trabajos de la Sociedad de Cirugia de Buenos Aires. — Boletin de la Sociedad de Cirugia de Chile (Santiago). — Anales de la Facultad de Medicina de Montevideo. — Boletin del Instituto de Clinica Quirùrgica (Buenos Aires).

La bibliothèque de la Société, 12, rue de Seine, est ouverte tous les jours non fériés, de 2 heures à 4 heures.

PRÉFECTURE DE LA SEINE

CABINET DU PRÉFET

INTÉRIEUR

N° 460

RÉPUBLIQUE FRANÇAISE

Liberté — Égalité — Fraternité.

LE PRÉSIDENT DE LA RÉPUBLIQUE FRANÇAISE,

Sur le rapport du Ministre de l'Intérieur :

Vu la délibération du 10 novembre 1926 de l'Assemblée générale de l'Association dite « Société Nationale de Chirurgie de Paris », dont le siège est à Paris ;

Le décret du 29 août 1859 qui l'a reconnue d'utilité publique, modifié par ceux des 26 août 1865, 16 août 1888, 10 juillet 1919 et 29 novembre 1923 ; ensemble le texte des Statuts adoptés ;

Les pièces établissant sa situation financière ;

L'avis du Préfet de la Seine du 22 juillet 1927 ;

L'avis du Ministre de l'Instruction publique et des Beaux-Arts du 2 septembre 1927 ;

L'avis du Ministre du Travail, de l'Hygiène, de l'Assistance et de la Prévoyance sociales du 5 août 1927 ;

La loi du 1er juillet 1901 et le décret du 16 août suivant ;

Le Conseil d'État entendu ;

Décrète :

ARTICLE PREMIER. — L'Association dite « Société Nationale de Chirurgie de Paris », dont le siège est à Paris, et qui a été reconnue d'utilité publique par décret du 29 août 1859, modifié par ceux des 26 août 1865, 16 août 1888, 10 juillet 1919 et 29 novembre 1923 sera régie désormais par les Statuts annexés au présent décret.

ARTICLE 2. — Le Ministre de l'Intérieur est chargé de l'exécution du présent décret qui sera inséré au *Bulletin des Lois*.

Fait à Paris, le 17 novembre 1927.

Par le Président de la République,

Signé : G. DOUMERGUE.

Le Ministre de l'Intérieur,

Signé : A. SARRAUT.

Pour ampliation :

Le chef du 3e Bureau de la Direction du Personnel et de l'Administration générale,

Signé : ARDOUIN.

Pour copie conforme :

Le Sous-Directeur du Cabinet,

Signé : (*Illisible*).

STATUTS

DE LA

SOCIÉTÉ NATIONALE DE CHIRURGIE

DE PARIS

FONDÉE LE 23 AOUT 1843

RECONNUE D'UTILITÉ PUBLIQUE LE 29 AOUT 1859

Siège social : rue de Seine, 12. — Paris (VIe).

TITRE PREMIER

Constitution et but de la Société.

ARTICLE PREMIER.

Il est formé à Paris une Société de chirurgie qui prend le nom de *Société Nationale de Chirurgie de Paris.*

ART. 2.

Elle a pour but l'étude et les progrès de la chirurgie; ses travaux comprennent tout ce qui peut concourir à cet objet.

TITRE II

Composition de la Société.

ART. 3.

Sont fondateurs de la Société :

M. AUG. BÉRARD, chirurgien de l'hôpital de la Pitié, professeur de clinique chirurgicale à la Faculté de médecine de Paris, membre de l'Académie nationale de médecine de Paris.

MM. G. Monod, chirurgien de la Maison royale de santé, agrégé libre à la Faculté de médecine de Paris.

Alph. Robert, chirurgien de l'hôpital Beaujon, agrégé libre à la Faculté de médecine de Paris.

Michon, chirurgien de l'hôpital Cochin et du collège Louis-le-Grand, agrégé libre à la Faculté de médecine de Paris.

Guersant (fils), chirurgien de l'hôpital des Enfants.

Vidal (de Cassis), chirurgien de l'hôpital du Midi, agrégé libre à la Faculté de médecine de Paris.

Danyau, chirurgien-professeur adjoint de la Maison d'accouchement, agrégé libre à la Faculté de médecine de Paris.

Lenoir, chirurgien de l'hôpital Necker, agrégé à la Faculté de médecine de Paris.

Malgaigne, chirurgien de l'hôpital de Lourcine, agrégé à la Faculté de médecine de Paris.

P. Huguier, chirurgien de l'hôpital de Lourcine, agrégé à la Faculté de médecine de Paris.

Ph. Rigaud, professeur de clinique chirurgicale et de médecine opératoire à la Faculté de médecine de Strasbourg, ex-chirurgien du Bureau central des hôpitaux de Paris.

Nélaton, chirurgien de l'hospice de la Vieillesse (hommes), agrégé à la Faculté de médecine de Paris.

Denonvilliers, chirurgien du Bureau central des hôpitaux de Paris, agrégé à la Faculté de médecine de Paris, chef des travaux anatomiques de la Faculté de médecine de Paris.

Maisonneuve, chirurgien du Bureau central des hôpitaux de Paris.

Chassaignac, chirurgien du Bureau central des hôpitaux de Paris, agrégé à la Faculté de médecine de Paris.

Cullerier, chirurgien du Bureau central des hôpitaux de Paris.

Marjolin (fils), chirurgien du Bureau central des hôpitaux de Paris.

Art. 4.

La Société se compose de membres titulaires, de membres honoraires, d'associés étrangers, de correspondants nationaux et de correspondants étrangers.

ART. 5.

Le nombre des titulaires est fixé à 60; celui des associés étrangers à 30; celui des correspondants nationaux à 125, et celui des correspondants étrangers à 100. Le nombre des membres honoraires est illimité.

ART. 6.

Les membres titulaires et honoraires ont seuls voix délibérative; ils peuvent seuls faire partie des commissions et prendre part aux élections. Les titulaires, seuls, peuvent faire partie du bureau.

ART. 7.

Les conditions de toute candidature pour les places de titulaires et de correspondants nationaux sont : 1° d'être *docteur en médecine* ou *en chirurgie*; 2° d'avoir présenté à la Société un travail inédit; 3° d'avoir adressé à la Société une demande écrite spéciale.

ART. 8.

Seront nommés membres honoraires : 1° les titulaires qui, après au moins dix ans de titulariat, en feront la demande et obtiendront le consentement de la Société; 2° les chirurgiens des hôpitaux civils et militaires de Paris en exercice depuis plus de douze ans, qui en feront la demande écrite et qui obtiendront au scrutin secret la majorité des suffrages; 3° en outre, la Société se réserve le droit de nommer directement aux places de membres honoraires des chirurgiens éminents qui n'auraient pas fait acte de candidature. Mais ces dernières nominations ne pourront avoir lieu que sur une demande écrite signée de dix membres titulaires et sur l'avis favorable d'une Commission chargée de faire à la Société un rapport sur cette demande.

ART. 9.

Les associés et correspondants étrangers sont choisis par la Société, sur la présentation et sur le rapport d'une commission spéciale, parmi les chirurgiens célèbres par leurs travaux, leur pratique ou leurs écrits, et parmi ceux qui ont envoyé un travail manuscrit ou imprimé.

ART. 10.

Toutes les élections se font au scrutin secret et à la majorité absolue des membres présents. Les élections des titulaires et des honoraires n'ont lieu que lorsque les deux tiers des membres titulaires prennent part au scrutin. Pour les autres élections, il suffit de la moitié plus un des membres titulaires

Quand il doit être procédé à une élection, les membres titulaires et honoraires sont avertis par une convocation spéciale.

TITRE III

Administration de la Société.

ART. 11.

Le bureau est ainsi composé :

Un président.
Un vice-président.
Un secrétaire général.
Deux secrétaires annuels.
Un trésorier.
Un bibliothécaire-archiviste.

ART. 12.

Le président, élu pour un an, n'est rééligible qu'après une année d'intervalle. Le secrétaire général, nommé pour une période de cinq ans, n'est pas rééligible à la fin de cette période, mais il peut être réélu plus tard. Les autres membres du bureau sont nommés pour un an et rééligibles.

ART. 13.

Le bureau représente la Société vis-à-vis des tiers.

ART. 14.

Le président remplit les fonctions d'ordonnateur : il signe les mandats de dépense, de concert avec le secrétaire général.

ART. 15.

Le trésorier rend chaque année un compte détaillé de sa gestion.

ART. 16.

Les délibérations relatives à des aliénations, acquisitions ou échanges d'immeubles et à l'acceptation de dons ou legs sont subordonnées à l'autorisation du gouvernement. Elles ne peuvent être prises qu'après une convocation spéciale, et à la majorité des deux tiers des membres titulaires et honoraires présents.

TITRE IV.

Ressources de la Société.

ART. 17.

Les ressources de la Société se composent :

1° Du revenu des biens et valeurs de toute nature appartenant à la Société ;]

2° Du droit d'admission pour les titulaires et correspondants nationaux, ce droit est fixé à 20 francs ;

3° De la cotisation mensuelle payée par les membres titulaires et honoraires ; le montant en est fixé chaque année par la Société ;

4° De la cotisation annuelle payée par les membres correspondants nationaux ;

5° Des amendes encourues suivant qu'il sera statué par le règlement ;

6° Du produit des publications ;

7° Des dons et legs qu'elle est autorisée à recueillir ;

8° Des subventions qui peuvent lui être accordées par l'État.

ART. 18.

Les fonds libres sont placés en rente sur l'État.

TITRE V

Des Séances et de la publication des travaux.

ART. 19.

La Société se réunit en séance toutes les semaines ; les séances sont publiques. La Société suspend ses séances du 1er août au premier mercredi d'octobre. La Société peut se former en comité secret.

ART. 20.

Il y a tous les ans une séance solennelle publique.

L'ordre du jour de la séance se compose :

1° D'un rapport fait par le président sur la situation morale et financière de la Société ;

2° Du compte rendu par le secrétaire général ou l'un des secrétaires, délégué par le président, des travaux de la Société pendant le courant de l'année ;

3° De l'éloge des membres décédés ;

4° Du rapport sur les mémoires et les thèses envoyés pour les prix, s'il y a lieu.

ART. 21.

Le procès-verbal de la séance, le rapport du président et le compte rendu du secrétaire sont adressés à M. le Ministre de l'Instruction publique.

ART. 22.

La Société publie chaque année un volume de ses travaux.

TITRE VI

Dispositions générales.

ART. 23.

La Société s'interdit toute discussion étrangère au but de son institution.

ART. 24.

Un règlement particulier, soumis à l'approbation du ministre de l'Instruction publique, détermine les conditions d'administration intérieure, et, en général, toutes les dispositions de détail propres à assurer l'exécution des statuts.

ART. 25.

Nul changement ne peut être apporté aux statuts qu'avec l'approbation du gouvernement.

ART. 26.

En cas de dissolution, il sera statué par la Société convoquée extraordinairement sur l'emploi et la destination ultérieure des biens-fonds, livres, etc., appartenant à la Société. Dans cette circonstance, la Société devra toujours respecter les clauses stipulées par les donateurs en prévision du cas de dissolution.

RÈGLEMENT

DE LA

SOCIÉTÉ NATIONALE DE CHIRURGIE

DE PARIS

TITRE PREMIER

Attributions du bureau.

ARTICLE PREMIER.

Le président règle l'ordre d'inscription des personnes qui ont des communications à faire à la Société; il appelle les sujets à traiter conformément à l'ordre du jour; il dirige les discussions, met aux voix les propositions, recueille les suffrages et proclame les décisions de la Société. Il nomme, de concert avec les autres membres du bureau, les commissions chargées des rapports ou des travaux scientifiques; il veille à la régularité des listes de présence et les arrête à heure fixe, ainsi qu'il sera dit à l'article 10; enfin, il assure le maintien de l'ordre.

ART. 2.

Le président, en cas d'absence, est remplacé par le vice-président.

ART. 3.

Le secrétaire général a pour fonctions de préparer l'ordre du jour de chaque séance, de faire le dépouillement préalable des pièces de la correspondance manuscrite ou imprimée, de les mettre en ordre et d'en présenter une analyse sommaire; de rédiger et de signer les délibérations, les lettres écrites au nom de la Société, ainsi que tous les actes émanant d'elle; d'enregistrer toutes les pièces, de composer des notices ou des éloges et de faire enfin le compte rendu annuel des travaux de la Société. Ce dernier travail pourra être fait par l'un des secrétaires annuels, ainsi qu'il est dit en l'article 20 des statuts.

Le secrétaire général, en cas d'absence ou de maladie, peut être remplacé provisoirement par l'un des secrétaires annuels.

Les secrétaires annuels sont chargés de rédiger les procès-verbaux des séances, d'en faire la lecture et d'en surveiller l'impression, de concert avec le secrétaire général.

ART. 4.

Toutes les pièces adressées à la Société sont datées et paraphées par le secrétaire général, le jour même de leur réception. La présentation et la lecture de ces pièces sont constatées de la même manière.

ART. 5.

Le bibliothécaire est aussi le conservateur des archives; les livres, gravures, instruments, et tous les objets offerts à la Société ou acquis par elle, sont également mis sous sa garde. Il dresse tous les ans un catalogue et un inventaire des objets de tout genre qui lui ont été remis pendant l'année écoulée.

ART. 6.

Le trésorier a la charge de toutes les écritures relatives à la comptabilité de la Société; il signe, de concert avec le président et le secrétaire général, les bordereaux de dépense; il reçoit le prix des diplômes, les cotisations et le montant des amendes. Il est dépositaire des feuilles de présence et d'émargement; il solde les bordereaux de dépenses, en tient note exacte et rend un compte détaillé à la fin de l'année, à une commission spéciale, ainsi qu'il est dit à l'article 44.

TITRE II

Des séances.

ART. 7.

Les séances de la Société ont lieu tous les mercredis, à trois heures et demie, au siège de la Société, rue de Seine, n° 12.

ART. 8.

Lorsqu'un membre correspondant ou un associé étranger assiste à la séance, le président en informe la Société, et mention en est faite au procès-verbal.

ART. 9.

Un registre spécial est ouvert sur le bureau, durant toute la séance, pour recevoir indistinctement les signatures de tous les membres présents. Les titulaires sont tenus, en outre, de signer en temps utile la feuille de présence et la feuille d'émargement.

ART. 10.

Tout membre titulaire qui n'aura pas signé la liste de présence avant quatre heures, et la liste d'émargement après quatre heures et demie, sera passible d'une amende de dix francs. Il n'est admis d'excuse à cet égard que lorsqu'un membre a obtenu un congé pour des motifs reconnus légitimes.

ART. 11.

Les demandes de congés sont examinées par une commission de trois membres, nommée au scrutin et renouvelée tous les ans, qui, appréciant la validité des demandes, accorde ou refuse les congés. Ses décisions sont absolues.

ART. 12.

Les travaux des séances ont lieu dans l'ordre suivant :

1° Lecture et adoption du procès-verbal;
2° Correspondance;
3° Lecture des rapports;
4° Lecture des travaux originaux;
5° Présentations de malades, de pièces anatomiques et d'instruments.

Néanmoins, la Société peut, sur la proposition du bureau et selon le besoin, intervertir cet ordre de travaux.

ART. 13.

La Société entend la lecture des mémoires et des rapports, d'après leur ordre d'inscription et en donnant la préséance à ses membres. Cependant elle peut, par délibération expresse, accorder un tour de faveur à des personnes étrangères. Tout travail manuscrit adressé pour être lu en séance le sera à son tour d'inscription, après avoir été soumis à l'approbation du bureau. Cependant la Société peut, par délibération expresse, accorder un tour de faveur.

ART. 14.

Une lecture ne peut être interrompue, suspendue et renvoyée à une Commission que d'après l'avis du bureau; en cas de réclamation, la Société, consultée, prononce une décision.

ART. 15.

Tout travail manuscrit communiqué par des personnes étrangères à la Société est déposé sur le bureau, et ne peut, dans aucun cas, être repris par l'auteur. Après le rapport fait, le travail et le rapport sont classés aux archives, et alors seulement l'auteur peut faire prendre copie de son ouvrage. Une exception est faite à cet égard pour les planches et dessins, qui resteront la propriété de l'auteur.

ART. 16.

Tout travail inédit présenté par des personnes étrangères à la Société sera l'objet d'un rapport soit verbal, soit écrit, selon son importance, et ainsi que le bureau en décidera. Cependant, si trois membres réclament contre la décision du bureau, la Société pourra la modifier. Si l'auteur publie son mémoire avant la lecture du rapport, ce rapport ne pourra avoir lieu devant la Société.

ART. 17.

Les commissions chargées de rapports écrits sont composées ordinairement de trois membres, et exceptionnellement de cinq. Les rapports verbaux sont confiés à un seul rapporteur.

ART. 18.

Le commissaire nommé le premier reçoit les pièces à examiner et en accuse réception sur un registre spécial. C'est lui qui est chargé de convoquer la commission, et celle-ci choisit elle-même son rapporteur.

ART. 19.

Tout rapport verbal devra être fait dans le mois qui suivra la remise des pièces au rapporteur; tout rapport écrit, dans un délai de deux mois. Toutefois, la Société pourra proroger ce délai si la nature du travail l'exige. Les commissaires en retard seront, au bout de trois mois, avertis publiquement en séance par le président, et celui-ci, après deux avertissements, aura le droit de nommer une autre commission.

ART. 20.

Si l'ordre des travaux de la Société ne permet pas d'entendre les rapports dans les délais précités, le rapporteur justifiera de l'accomplissement de ses devoirs, savoir : pour les rapports verbaux, par son inscription sur le registre du président; pour les rapports écrits, par le dépôt du rapport sur le bureau.

ART. 21.

Tout rapport est discuté avant d'être mis aux voix. La parole est en conséquence accordée à tous les membres qui la réclament, chacun à son tour et suivant l'ordre d'inscription dressé par le président. Si toutefois une discussion s'animait assez pour que des orateurs déclarassent s'inscrire *pour* ou *contre*, la parole serait accordée alternativement à un orateur *pour* et à un orateur *contre*.

ART. 22.

Par exception à l'article précédent, la parole doit être accordée à tout orateur qui la demande, durant le cours de la discussion, pour rétablir la question, pour réclamer la clôture ou l'ordre du jour, et enfin pour un fait personnel.

ART. 23.

Le même membre ne peut obtenir plus de trois fois la parole dans une discussion, à moins d'une décision de la Société.

ART. 24.

Le rapporteur a le droit de prendre la parole le dernier.

ART. 25.

Le président rappelle à l'ordre quiconque dépasserait les limites de la discussion scientifique, et il rappelle à la question tout orateur qui s'éloignerait de l'objet de la discussion.

ART. 26.

La discussion, une fois ouverte, ne peut être fermée que de deux manières : ou bien parce qu'aucun membre ne demande plus la parole, ou bien parce que la Société, consultée, prononce la clôture ou l'ordre du jour.

ART. 27.

En conséquence, le président ne peut, de sa propre autorité, interrompre ou terminer une discussion, proposer la clôture ou l'ordre du jour, et, pour consulter la Société à cet égard, il faut que la clôture ou l'ordre du jour proposé par un membre soit appuyé par deux autres membres au moins. Toutefois, dans le cas où l'ordre ne pourrait être rétabli, le président, après avoir consulté les autres membres du bureau, a le droit de lever la séance.

ART. 28.

Après la discussion d'un rapport, les conclusions seules sont mises aux voix; s'il y a des amendements appuyés, ils ont la priorité. Si cependant la proposition nouvelle entraînait le rejet des conclusions du rapport, celles-ci seraient mises aux voix les premières.

ART. 29.

Les personnes étrangères à la Société ne peuvent assister à la lecture et à la discussion des rapports faits sur leurs ouvrages. Le secrétaire général est chargé de leur adresser la copie certifiée des conclusions adoptées.

ART. 30.

Les communications faites par les membres de la Société ne sont pas soumises à un rapport, et la discussion peut s'ouvrir immédiatement après. Néanmoins, sur la demande de trois membres, la Société peut passer à l'ordre du jour et renvoyer la discussion à la séance suivante.

ART. 31.

Après la clôture des discussions ouvertes sur les travaux des membres de la Société, on passe à l'ordre du jour si nulle proposition n'est faite. Tout membre titulaire ou honoraire a le droit de réclamer l'envoi du travail discuté au comité de publication; si cette proposition est appuyée au moins par deux autres membres, elle est immédiatement mise aux voix.

ART. 32.

La Société n'autorise aucuns frais de dessin ou de moulage d'une pièce pathologique sans que la description écrite de celle-ci et l'observation qui s'y rattache aient été préalablement déposées sur le bureau.

TITRE III

Comité secret.

ART. 33.

Les comités secrets ont lieu le jour des séances de la Société, à quatre heures et demie. Toute lecture, toute discussion doit immédiatement cesser à l'heure indiquée.

ART. 34.

Le comité secret est annoncé en séance par le président huit jours à l'avance. Les membres absents sont avertis par lettre dans le courant de la semaine. Exceptionnellement, et seulement pour cause majeure et urgente, le président, sur l'avis du bureau, peut décider que le comité secret aura lieu le jour même.

ART. 35.

Chaque membre titulaire ou honoraire a le droit de provoquer un comité secret. A cet effet, il dépose sur le bureau une demande écrite et motivée, signée de lui et de deux autres membres. Le président, après avoir pris connaissance de cette proposition et consulté le bureau, accorde ou refuse le comité secret. Toutefois, les demandes rejetées par le président peuvent toujours être soumises à la Société, qui prononce souverainement.

ART. 36.

Dans les comités secrets, convoqués suivant les formalités indiquées dans les deux articles précédents, les membres présents pourront voter, quel que soit leur nombre; il suffira, pour la validité du vote, que la majorité des assistants y ait pris part, excepté dans les cas prévus par les articles 66, 73 et 74 du règlement.

TITRE IV

Recettes et dépenses.

ART. 37.

Le droit d'admission dans la Société est fixé à 20 francs pour les membres titulaires, honoraires et correspondants nationaux. Le diplôme des associés et des correspondants étrangers est gratuit.

ART. 38.

Les membres titulaires et honoraires sont soumis à la même cotisation mensuelle, fixée comme il est dit en l'article 17 des statuts. Les membres honoraires nommés avant le 1er janvier 1862 sont exempts de cette cotisation.

ART. 39.

Les membres correspondants nationaux sont soumis à une cotisation annuelle de 30 francs, qui est perçue à leur domicile, aux frais de la Société, à la fin de chaque année. Néanmoins tout membre correspondant national qui en fera la demande pourra être exempté de sa cotisation annuelle, moyennant une somme de 1.000 francs, qui sera versée par lui, en deux annuités de 500 francs chacune ou en une seule fois, entre les mains du trésorier de la Société, pour être jointe aux fonds disponibles de la Société et être placée en rentes sur l'État.

ART. 40.

Le trésorier fait recouvrer les amendes sans retard et porte en compte les frais de ces recouvrements.

ART. 41.

Tout membre qui, trois mois après la mise en demeure faite par le trésorier, n'aura pas versé le montant de sa cotisation et des amendes qu'il aura encourues, recevra successivement deux avertissements officiels, signés par le président et par les autres membres du bureau. Si ces avertissements sont sans effet, il sera déclaré démissionnaire et perdra ses droits à sa part de propriété des objets appartenant à la Société.

ART. 42.

Le trésorier conserve les listes de présence comme pièces de comptabilité; il tient, en outre, un registre exact de toutes les amendes encourues pour toutes les causes spécifiées dans le présent règlement.

ART. 43.

Les recettes provenant de la vente des publications de la Société seront encaissées par le trésorier aux échéances convenues avec les libraires chargés de la vente, et le placement en sera fait le plus tôt possible.

ART. 44.

Les frais de bureau et d'administration sont réglés par le bureau et acquittés par le trésorier, sur le visa du président.

ART. 45.

Les frais de publication sont réglés par le Comité de publication et acquittés par le trésorier, sur le visa du président.

ART. 46.

Le trésorier présente ses comptes dans l'avant-dernière séance de décembre. Une Commission composée de cinq membres est nommée par le sort, séance tenante, et doit faire un rapport détaillé sur ces comptes dans la séance suivante. La Société vote ensuite sur ce rapport; après quoi, s'il y a lieu, le président donne au trésorier décharge de sa gestion sur ses registres mêmes. Tout retard dans la présentation de comptes ou du rapport fera encourir au trésorier ou à chacun des commissaires une amende de cinq francs par chaque séance.

ART. 47.

Immédiatement après le renouvellement du bureau, une commission composée de trois membres est désignée par le sort pour examiner le catalogue des pièces anatomiques, dessins, instruments, etc., confiés au bibliothécaire-archiviste. Cette commission fait son rapport dans la séance suivante. Le président donne au bibliothécaire décharge de sa gestion sur le catalogue même. Tout retard dans la présentation du catalogue ou du rapport fera encourir au bibliothécaire ou à chacun des commissaires une amende de cinq francs par chaque séance.

TITRE V

Droits des membres honoraires et correspondants nationaux.

ART. 48.

Les membres honoraires et correspondants nationaux nommés après le 1er janvier 1862 reçoivent gratuitement toutes les publications de la Société (1).

ART. 49.

Les membres honoraires nommés à partir du 1er janvier 1863 jouissent des mêmes droits que les titulaires, excepté du droit de faire partie du bureau. Ils sont exempts des amendes. Ils peuvent faire partie des commissions, mais ils n'y sont pas obligés.

(1) Par définition, le titre de membre correspondant national ou étranger est incompatible avec la résidence définitive à Paris (*Décision prise par la Société. Comité secret du 4 février 1920*).

ART. 50.

Les membres correspondants nationaux nommés après le 1er janvier 1862, qui assistent à une séance ou à un comité secret, ont voix consultative dans les délibérations.

ART. 51.

Les membres honoraires et correspondants nationaux nommés avant le 1er janvier 1862 sont admis, sur leur demande, à jouir des droits énoncés dans les trois articles précédents, à la condition de se conformer aux prescriptions des articles 38 et 39.

TITRE VI

Publications.

ART. 52.

Le Comité de publication se compose du secrétaire général et des deux secrétaires annuels, ainsi qu'il est dit à l'article 3.

ART. 53.

Les travaux imprimés de droit sont les mémoires et rapports dus aux membres titulaires, honoraires et correspondants de la Société Par exception, et sur délibération expresse ratifiée par un vote rendu en séance publique, l'Assemblée pourra faire retrancher d'un mémoire ou rapport dû à un membre titulaire, honoraire ou correspondant certaines parties qui sembleraient n'avoir pas un caractère exclusivement scientifique.

L'Assemblée peut, sur la proposition du rapporteur, décider l'impression intégrale d'un mémoire adressé par une personne étrangère à la Société.

ART. 54.

Les manuscrits doivent être remis séance tenante au secrétaire annuel en fonctions. Celui-ci devra remettre, le lendemain de la séance, avant 10 heures du matin, à l'éditeur de la Société, les mémoires, rapports et procès-verbaux de discussion, classés et prêts pour l'impression, ainsi qu'il est dit aux articles 3 et 12.

ART. 55.

Ces *Bulletins et Mémoires* sont publiés par fascicules hebdomadaires, paraissant avant la séance suivante. Le dernier fascicule contient la table

analytique des matières et auteurs, dressée par les soins du secrétaire annuel en fonctions.

ART. 56.

Les auteurs des travaux publiés pourront faire faire à leurs frais un tirage à part à cent exemplaires. Ce chiffre ne pourra être dépassé sans l'autorisation du bureau.

TITRE VII

Élections.

Élections du bureau.

ART. 57.

Les élections du président, du vice-président, du secrétaire général, des secrétaires annuels, du bibliothécaire-archiviste et des membres du Comité de publication ont lieu dans l'avant-dernière séance de décembre. Le nouveau bureau entre en fonctions dans la troisième séance de janvier.

Élections des titulaires.

ART. 58.

Les places de titulaires sont déclarées vacantes par une délibération spéciale. Il ne peut être déclaré plus d'une place vacante à la fois.

ART. 59.

Un mois après la déclaration de vacance, la Société nomme au scrutin de liste, et à la majorité absolue des membres présents, une Commission de trois membres chargée de faire un rapport d'ensemble sur les titres des candidats et de dresser une liste de présentation. Ce rapport devra être fait trois semaines après que le secrétaire général aura remis à la Commission les pièces justificatives.

ART. 60.

Le rapport est lu en comité secret et discuté séance tenante. En cas de désaccord entre la Commission et l'Assemblée sur le classement proposé, le rapport est renvoyé à la Commission pour supplément d'information. Si le désaccord persiste à la séance suivante, il est voté sur chaque candidat,

si 10 membres en font la demande écrite, et l'Assemblée établit définitivement la liste de présentation. Le vote pour la nomination a lieu publiquement dans la séance suivante; il n'a lieu que si les deux tiers des membres titulaires assistent à la séance.

Élections des correspondants.

ART. 61.

Le secrétaire général est chargé : 1° de dresser le tableau des membres correspondants nationaux et étrangers; 2° de dresser les deux listes des candidats aux places de membres correspondants; 3° de conserver toutes les indications et toutes les pièces relatives à chaque candidat.

ART. 62.

La Société est appelée à élire des membres correspondants, soit nationaux, soit étrangers, toutes les fois que le bureau, d'après l'examen du cadre des membres correspondants, et d'après l'examen des listes de candidats, déclare la vacance d'un certain nombre de places.

ART. 63.

Le nombre des places déclarées vacantes pour chaque élection ne peut dépasser le tiers du nombre des candidats.

ART. 64.

Dans la séance qui suit la déclaration de vacance, la Société nomme au scrutin de liste, et à la majorité absolue, une Commission de quatre membres chargée de présenter un rapport sur les candidatures et de dresser une liste de candidats par ordre de mérite. Le secrétaire général est adjoint de droit à cette Commission. Le rapport devra être fait dans le délai d'un mois.

ART. 65.

Le rapport est lu en comité secret et discuté séance tenante. En cas de désaccord entre la Commission et l'Assemblée, il sera procédé comme il est dit à l'article 60. L'élection a lieu publiquement dans la séance suivante, à la majorité absolue et au scrutin de liste lorsque plusieurs places sont déclarées vacantes à la fois. Elle n'a lieu que lorsque la moitié plus un des membres titulaires assistent à la séance.

TITRE VIII

Radiations.

ART. 66.

En cas d'indignité, résultant d'une faute grave de droit commun ou professionnelle, une Commission spéciale, réunie par le bureau, pourra proposer la radiation d'un membre titulaire, associé ou correspondant.

Cette Commission sera composée, outre les membres du bureau, de cinq membres titulaires et honoraires élus au scrutin de liste, en comité secret, par les membres titulaires et honoraires convoqués spécialement à cet effet.

Quinze jours après le dépôt du rapport de la Commission, la Société, prévenue par convocation spéciale, vote au scrutin secret sur la proposition de la Commission.

L'intéressé a le droit de présenter ses explications, soit verbalement, soit par écrit, tant à la Commission que devant la Société.

La présence de la moitié plus un des membres titulaires de la Société est nécessaire pour la validité de la délibération. La radiation ne peut être prononcée que par une majorité des deux tiers des suffrages exprimés.

En cas d'insuffisance du nombre des votants, le scrutin sera recommencé à la séance suivante, après une nouvelle convocation, sans que cette fois il soit nécessaire de réunir un nombre de votants déterminé.

Dans ce cas encore, la radiation ne sera prononcée que par une majorité des deux tiers des suffrages exprimés.

TITRE IX

Concours et prix.

ART. 67.

La Société décerne tous les ans les prix résultant des dons particuliers qui lui ont été faits. Elle se conforme aux intentions des donateurs.

ART. 68.

Les membres titulaires et honoraires sont exclus de ces concours.

ART. 69.

Lorsque l'anonymat est exigé, les mémoires doivent porter une épigraphe apparente; le nom et l'adresse de l'auteur sont dans une enveloppe soigneusement cachetée, sur laquelle est répétée l'épigraphe.

ART. 70.

Les mémoires sont renvoyés, pour chaque prix proposé, à une Commission de trois membres, élus en séance publique et au scrutin de liste.

ART. 71.

Cette Commission fait son rapport en comité secret et soumet son jugement à la ratification de la Société. En cas de désaccord entre la Commission et l'Assemblée, une nouvelle Commission sera nommée.

TITRE X

Séances annuelles.

ART. 72.

La séance annuelle a lieu le troisième mercredi de janvier. Le Bureau de l'année révolue est chargé de préparer l'ordre du jour de cette séance, suivant les prescriptions de l'article 20 des statuts.

TITRE XI

Revision du règlement.

ART. 73.

Toute proposition tendant à modifier le règlement devra être signée au moins par trois membres titulaires ou honoraires, déposée sur le bureau et renvoyée à l'examen d'une Commission de cinq membres titulaires, nommés au scrutin de liste et à la majorité relative. Le rapport de cette Commission sera lu et discuté en comité secret dans la séance suivante. Le vote aura lieu immédiatement après la clôture de la discussion, et la proposition ne sera adoptée que si, la moitié au moins des membres

titulaires étant présents, elle réunit les deux tiers des voix des membres titulaires et honoraires présents. Ce vote ne sera valable que si tous les membres titulaires et honoraires ont été personnellement convoqués.

ART. 74.

Toute proposition tendant à modifier les statuts devra être signée de dix membres titulaires ou honoraires, déposée sur le bureau et soumise à l'examen d'une Commission de cinq membres titulaires, nommés au scrutin de liste et à la majorité absolue. Le rapport de la Commission sera lu et discuté en comité secret. Le vote aura lieu immédiatement après la clôture de la discussion. Tous les membres titulaires ou honoraires devront être invités personnellement à assister à ce comité secret, et la présence des titulaires y sera obligatoire. Si la modification proposée réunit les deux tiers des voix des membres présents, le bureau sera chargé de soumettre le nouvel article à l'approbation du gouvernement, conformément à l'article 25 des statuts.



PUBLICATIONS

REÇUES PAR LA SOCIÉTÉ

Paris. — Annales de l'Institut Pasteur. — Archives des maladies de l'appareil digestif et de la nutrition. — Archives internationales de laryngologie, otologie-rhinologie et broncho-œsophagoscopie. — Archives de médecine et de pharmacie militaires. — Bulletin de l'Académie de Médecine. — Bulletin de l'Association française pour l'étude du cancer. — Le Bulletin médical. — Bulletins et Mémoires de la Société de chirurgie. — Bulletins et Mémoires de la Société des chirurgiens de Paris. — Bulletins et Mémoires de la Société médicale des Hôpitaux de Paris. — Bulletins et Mémoires de la Société de Radiologie médicale de France. — Bulletin de la Société d'obstétrique et de gynécologie de Paris. — Gazette des hôpitaux. — Gynécologie et Obstétrique. — Journal de chirurgie. — Journal de médecine et de chirurgie pratiques. — Journal d'urologie. — Journal de Radiologie et d'Electrologie. — Paris chirurgical. — Paris médical. — La Presse médicale. — Le Progrès médical. — La Revue de Chirurgie. — Revue neurologique. — Revue d'orthopédie. — Revue de stomatologie. — La Tribune médicale. — Revue de Pathologie comparée.

Province. — Bulletins et Mémoires de la Société de médecine et de chirurgie de Bordeaux. — Gazette hebdomadaire des sciences médicales de Bordeaux. — Lyon chirurgical. — L'Année Médicale de Caen. — Normandie médicale. — Recueil des actes du Comité médical des Bouches-du-Rhône. — Archives Médico-Chirurgicales de Province. — Journal de Médecine et de Chirurgie de l'Afrique du Nord. — Bulletin de la Société des sciences médicales et biologiques de Montpellier.

Étranger. — Annals of Surgery. — Annali Italiani di Chirurgia (Naples). — Acta chirurgica Scandinavica (Stockholm). — Archives médicales belges. — Archives Franco-Belges de Chirurgie. — Journal de Chirurgie et Annales de la Société Belge de Chirurgie. — Bulletin de l'Académie royale de médecine de Belgique. — Archives of the Middlesex Hospital (Londres). — Archivos de la Policlinica (Habana). — Bulletin médical de Québec. — Medical Record (New-York). — Mitteilungen aus der medizinischen Fakultät der kaiserlich-japanischen Universität (Tokio). — Annual Report of the Henry Philipps Institute (Philadelphie). — Revue médicale de la Suisse romande (Genève). — Transactions of the American Association of genito-urinary diseases (New York). — Transactions of the American otological Society (New Bedford). — Transactions of the American orthopedic Association (Philadelphie). — Transactions of the American surgical Association (Philadelphie). — Transactions of the pathological Society of London. — Surgery, Gynecology and Obstetrics (Chicago, Ill.). — The British Journal of Surgery (Bristol). — Proceedings of the Royal Society of Medicine (Londres). — L'Ospedale Maggiore (Milan). — Tumori (Rome). — Schweizerische Medizinische Wochenschrift (Basel). — The Journal of Bone et Joint Surgery (Boston). — The Journal of the American Medical Association. — Boletines y trabajos de la Sociedad de Cirugia de Buenos Aires. — Boletin de la Sociedad de Cirugia de Chile (Santiago). — Anales de la Facultad de Medicina de Montevideo. — Boletin del Instituto de Clinica Quirùrgica (Buenos Aires).

La bibliothèque de la Société, 12, rue de Seine, est ouverte tous les jours non fériés, de 2 heures à 4 heures.



BULLETINS ET MÉMOIRES

DE LA SOCIÉTÉ NATIONALE DE CHIRURGIE



Séance du 11 janvier 1928.

Présidence de M. MICHON, *président.*

PROCÈS-VERBAL

La rédaction du procès-verbal de la précédente séance est mise aux voix et adoptée.

CORRESPONDANCE

La correspondance comprend :

1° Les journaux et publications périodiques de la semaine.

2° Des lettres de MM. CHEVASSU, MATHIEU et SORREL, s'excusant de ne pouvoir assister à la séance.

3° Une lettre de M. ROUX-BERGER, demandant un congé d'un mois.

4° Des lettres de MM. CARAVEN, LATOUCHE, LOMBARD, PICQUET et WORMS, remerciant la Société de les avoir nommés membres correspondants nationaux.

5° Un travail de M. BRISSET, correspondant national, intitulé : *Influence des lymphangites de la main et du membre supérieur sur la précipitation des récidives du cancer du sein.*

6° Un travail de M. CHATON, correspondant national, intitulé : *Deux observations d'ascaridiose.*

7° Un travail de M. LE CLERC, correspondant national, intitulé : *Ostéchondrome du tissu conjonctif.*

8° Un travail de M. LE CLERC, correspondant national, intitulé : *Note sur un corps étranger du vagin chez une fillette de six ans et demi.*

9° Un travail de M. LERICHE, correspondant national, intitulé : *A propos de 49 cas de neurotomie rétro-gassérienne.*

10° Un travail de M. Le Roy des Barres, correspondant national, intitulé : *Note sur un volumineux lipome de la région carotidienne*.

11° Un travail de M. Claude Béclère (de Paris), intitulé : *100 observations de radio-diagnostic gynécologique par injection intra-utérine de lipiodol.*

M. Grégoire, rapporteur.

12° Un travail de M. Bonnecazé (de Sens), intitulé : *Luxation récidivante de la rotule.*

M. Lecène, rapporteur.

13° Un travail de M. Coureaud (Marine), intitulé : *Fièvre typhoïde ambulatoire à début par perforation intestinale. Intervention à la treizième heure. Guérison.*

M. Grégoire, rapporteur.

14° Un travail de M. Leclerc (de Dijon), intitulé : *Résultats éloignés des résections partielles dans l'ulcère de la petite courbure.*

M. Lecène, rapporteur.

15° Un travail de M. Revel (de Nîmes), intitulé : *Sténose sous-vatérienne du duodénum par le pédicule mésentérique.*

M. Grégoire, rapporteur.

16° Un travail de M. Sicard (d'Oran), intitulé : *Diverticule de Meckel dans une éventration.*

M. Moure, rapporteur.

17° Un travail de M. Soupault (de Paris), intitulé : *Un cas de maladie gélatineuse du péritoine.*

M. Lecène, rapporteur.

A PROPOS DU PROCÈS-VERBAL

Sur la neurotomie rétro-gassérienne,

par **M. de Martel.**

Je désire dire quelques mots au sujet du rapport de M. Robineau sur l'observation de neurotomie rétro-gassérienne adressée à la Société par le professeur Hortoloméi (de Jassy).

M. Hortoloméi dit qu'il a suivi ma technique, mais depuis deux ans j'ai complètement modifié cette technique que je trouve médiocre et incapable de donner les beaux et faciles résultats que j'obtiens avec ma technique actuelle.

J'ai encore amélioré cette technique depuis la rentrée en abandonnant complètement l'anesthésie générale pour l'anesthésie locale qui permet de pratiquer toute l'opération avec une facilité très grande.

L'anesthésie locale permet en outre de choisir ce qu'on veut couper et par exemple, comme je l'ai fait il y a quelques jours, de ne couper que les

fibres allant au maxillaire supérieur et au maxillaire inférieur et respectant l'ophtalmique.

Pour ce qui est de la gravité de la neurotomie elle est exactement nulle. J'ai à l'heure actuelle opéré une série de 92 neurotomies sans une seule mort et parmi ces opérés il y a plusieurs sujets très âgés et très fragiles.

Le résultat thérapeutique est généralement excellent, sauf dans quelques cas où il ne s'agit pas de névralgie typique et alors l'insuccès ou le succès médiocre sont faciles à prévoir et à annoncer. La gassérectomie et l'arrachement des branches nerveuses ne peuvent être comparés à la neurotomie. La gassérectomie est dangereuse, l'arrachement des branches inefficace. Il faut remarquer que dans l'observation de M. Hortoloméi l'arrachement qui avait été pratiqué avait laissé persister la sensibilité de la joue et du menton, puisque la pression sur ces régions provoquait des crises.

Enfin, la récidive est-elle possible ? Sur ce point, je n'ai pas encore d'opinion, bien que dans deux cas que j'ai apportés ici j'ai eu l'impression qu'il y avait eu réellement récidive. Dans ces deux cas, j'avais vu la racine avec une grande clarté et je l'avais coupée avec la guillotine d'Adson sans la déplacer, en laissant les deux bouts au contact. Les malades furent soulagés ; puis, longtemps après, les douleurs revinrent. Je les opérai de nouveau et cette fois, voulant arracher la racine qui semblait intacte, je la tirai avec un crochet à strabisme comme j'ai coutume de le faire. La racine, au lieu de se détacher de la protubérance comme cela a toujours lieu, se brisa entre le ganglion et la protubérance au point où je croyais l'avoir coupée. Le bout central de la racine fut réséqué et confié au Dr Cailliau qui trouva qu'il s'agissait d'une régénérescence. Ici, je ne suis plus compétent, car, malgré deux ans passés chez M. Gombault à couper et à colorer des morceaux de névraxe, je n'ai aucune prétention histologique, mais je crois que M. Robineau se trompe quand il dit que l'hypothèse d'une régénérescence est tout à fait contraire aux notions enseignées par Van Geherchten. Je viens d'écrire ceci très vite et je n'ai pu rien vérifier, mais c'est une grosse erreur anatomique que d'attribuer au trijumeau sensitif des noyaux bulbo-protubérantiels qui dégénéreraient après son arrachement. Le noyau du trijumeau sensitif, c'est le ganglion de Gasser. C'est lui qui dégénère en partie quand on arrache les branches nerveuses et c'est cela qu'a dû dire Van Gehuchten, car si je ne suis pas certain qu'il ait fait des expériences sur le trijumeau, il en a certainement fait sur le facial à l'époque où on discutait la valeur des lois de Waller. Waller avait dit que jamais le bout central d'un nerf ne dégénérait. D'autres auteurs prétendirent qu'il n'en était rien et Van Geherchten montra que la section ne provoquait que peu ou pas d'effet, mais que l'arrachement entraînait la neurolyse du noyau d'origine, mais le trijumeau sensitif n'a rien à faire avec les noyaux bulbo-protubérantiels avec lesquels il s'articule simplement. Quand on coupe la grosse racine du trijumeau, son bout périphérique se régénère du ganglion vers la protubérance et elle n'a qu'un très petit trajet à franchir pour se trouver de nouveau au contact des noyaux sensitifs centraux. Il n'y a aucune raison pour ne pas admettre que la régénérescence du trijumeau

jusqu'à la protubérance se fasse comme la régénérescence de n'importe quel nerf. La seule chose nouvelle serait de voir un nerf se régénérer dans son trajet dans le névraxe.

A propos de 49 cas de neurotomie rétro-gassérienne,

par M. **R. Leriche**, membre correspondant national.

Je crois qu'il y a intérêt à ce que tous ceux qui ont quelque habitude de la neurotomie rétro-gassérienne viennent souligner la justesse de ce qu'a dit Robineau sur ce sujet dans la séance du 21 décembre. Cette opération est si bien réglée, si précise, qu'en quelques années, tous ceux qui ont voulu s'y adonner, sont arrivés à la faire sensiblement de la même façon et en ont obtenu les mêmes résultats. Il ne faut pas, comme on l'a fait si souvent en chirurgie, laisser obscurcir, pour ceux qui viennent, une question très claire, par l'apport d'observations critiquables.

J'ai fait jusqu'ici 49 neurotomies rétro-gassériennes pour névralgie vraie du trijumeau (1). Ma première observation est de 1914 et le malade est toujours guéri. J'ai tâtonné dans mes premiers cas. Je l'ai dit ici, dans la séance du 14 mai 1920, à propos d'une communication de de Martel. Mais, peu à peu, je me suis constitué une technique précise et, actuellement, je ne vois guère ce que je pourrais modifier à ma manière de faire.

J'opère sous anesthésie rectale depuis 1921 (un lavement avec 120 grammes d'huile d'olive, 60 à 80 grammes d'éther et 10 centigrammes d'huile camphrée, donné une demi-heure au moins avant l'opération, très lentement, après injection de 1 ou 2 centigrammes de morphine). S'il est besoin, je complète la torpeur avec une anesthésie locale. J'ai essayé deux fois d'opérer uniquement sous anesthésie locale. J'ai été obligé de recourir à l'anesthésie générale, dès que le décollement a abordé la zone de la méningée moyenne et du trou ovale. Ce n'est donc pas à conseiller.

J'ai, à un moment donné, à l'instigation de Robineau, lié préventivement la carotide externe. C'est complètement inutile et depuis 1923 j'y ai renoncé.

Je fais actuellement une opération beaucoup plus antérieure qu'au début, où je m'efforçais de suivre la technique de de Beule. Je trace une incision de 8 à 10 centimètres presque au milieu de l'arcade zygomatique et à travers le muscle je vais toujours aussi bas que possible jusqu'à l'os auquel je fais une brèche de 4 à 5 centimètres de diamètre dans la verticale et dans l'horizontale. Puis au lieu de décoller pendant une heure, comme autrefois, avec de petits tampons de coton mouillé, je place de suite un écarteur cérébral dont l'action combinée à celle de quelques bourdonnets de coton conduit très vite sur la méningée. Je lie celle-ci si l'artère est bien acces-

1. J'ai fait deux autres neurotomies, une pour un spasme facial douloureux sans résultat appréciable, et une pour un névralgisme subcontinu qu'une ablation du ganglion cervical supérieur n'avait pas modifié. La neurotomie n'a pas eu plus de résultat.

sible. Je la coupe et enfonce un stylet coudé dans le trou petit rond, si elle est trop courte. Dans ce cas, je laisse en place le stylet aussi longtemps qu'il faut pour que l'hémostase soit complète. Cela demande cinq minutes environ. J'isole au tampon mouillé le nerf maxillaire inférieur, puis le supérieur. J'ouvre le cavum de Meckel en partant du nerf maxillaire inférieur. Je coupe en arrière du ganglion avec un bistouri fin ordinaire. Souvent je garde intacte la racine motrice (1), mais non toujours. Je crois même pouvoir dire que je la coupe plus souvent que je ne la respecte. Actuellement, l'opération ne dure guère plus d'une heure un quart à une heure et demie.

J'ai eu deux morts, mon quatrième et mon septième cas, toutes deux par contusion cérébrale, à un moment où je commençais le décollement trop en arrière et où je ne savais pas le faire. Je n'ai jamais eu d'hémorragie ennuyeuse. J'en ai eu d'agaçantes par leur ténacité. Je n'en ai jamais eu de dangereuse. Quand cela saigne, il suffit habituellement de déplacer l'écarteur cérébral et de tamponner deux ou trois minutes pour que l'hémorragie cesse. Si cela ne suffit pas, le mieux est souvent de faire redresser un peu la tête du malade. Au besoin, je mets un morceau de muscle sur ce qui saigne et j'attends un instant. Toujours j'arrive à opérer à sec. C'est d'ailleurs nécessaire. On ne peut pas faire une neurotomie avec précision si le champ opératoire est encombré de sang. Je n'ai jamais eu à m'inquiéter d'hémorragie post-opératoire.

Je n'ai jamais eu d'accident infectieux, ni de choc. Bref, depuis 1922, je n'ai pas perdu un malade sur 42 cas.

En somme, *dès qu'on sait faire l'opération, elle n'a plus aucune gravité, même chez les gens âgés.*

Au point de vue des résultats, j'ai eu *trois récidives* des douleurs au bout de douze à dix-huit mois. Dans ces trois cas, je suis réintervenu et j'ai trouvé dans le cavum de Meckel des trousseaux de fibres radiculaires qui m'avaient échappé. Dans un de ces cas, il y avait en arrière du ganglion une sorte de cordon fibreux que j'ai pris pour la racine. J'ai pensé que je n'avais pas coupé celle-ci convenablement. J'ai réséqué ce cordon sur un demi-centimètre. C'était un bloc fibreux avec quelques pelotonnements de cylindraxes, une sorte de neurogliome comme on en voit dans les sections des nerfs périphériques. Il n'y avait pas continuité avec les éléments ganglionnaires. La récidive était due à quelques fibrilles intactes adjacentes que la section avait oubliées. Je doute fort qu'après une section bien faite, étant donné la rétraction des éléments radiculaires, il puisse y avoir régénération.

Dans ces trois cas de récidive, après réintervention les douleurs ont disparu et, depuis, les malades sont demeurés guéris. Je pense donc que quand il s'agit de névralgie vraie du trijumeau la neurotomie guérit toujours si elle n'a pas oublié quelques fibres.

1. Neurotomie rétro-gassérienne avec conservation de la branche motrice. *Soc. de Chir. de Lyon*, 9 novembre 1922; *Lyon chir.*, mai 1923, p. 253.

S'il y a persistance des douleurs ou récidive, c'est que l'opération n'a pas été suffisante et il n'y a qu'à la recommencer.

Trois questions sont encore intéressantes à examiner : celle des troubles trophiques, celle des paralysies faciales post-opératoires, celle de certaines contractures des masticateurs consécutives aux injections d'alcool.

1° Comme *troubles trophiques*, j'ai vu quatre kératites neuroparalytiques dont aucune n'a amené la perte de l'œil et une atrophie avec ulcération de l'aile du nez.

Dans ce dernier cas, il s'agissait d'une femme de trente-quatre ans que j'avais opérée au 5e mois d'une grossesse. Elle a bien guéri, a accouché à terme et est demeurée guérie. Mais, un an et demi après l'opération, elle me montra une ulcération trophique de l'aile du nez qui ressemblait grossièrement à une ulcération lupique. J'ai fait appliquer de la poudre d'insuline (médicament vaso-dilatateur actif) et l'ulcération s'est très vite cicatrisée.

Je n'ai vu aucune *kératite* grave. Une seule fois il a été nécessaire de faire une blépharorraphie : il s'agissait d'une diabétique chez laquelle j'avais fait, de propos délibéré, non pas une neurotomie, mais une gassérectomie complète. Le cas ne doit donc pas être porté au passif de la neurotomie. Dans un autre cas [1], j'avais fait une section gassérienne et non radiculaire, et j'avais à la fin de l'opération évoqué, à cause de cela même, la possibilité d'accidents oculaires.

Dans mes deux autres cas, je n'ai opératoirement rien noté de spécial. Je pense cependant que, là encore, j'ai dû faire une section plus gassérienne que radiculaire. Je continue en effet de penser, malgré ce qu'a pu écrire Hartmann dans sa thèse, que la kératite relève d'un traumatisme du ganglion et que, si ce traumatisme peut difficilement être toujours évité, du moins peut-on en réduire beaucoup la fréquence en s'en préoccupant. En tout cas, sur 47 neurotomies presque toutes revues à échéance variable, la plus ancienne datant de treize ans, je ne connais comme kératite que ces quatre cas dont deux ont une cause gassérienne nette.

2° J'ai vu souvent, depuis que mon attention a été attirée sur ce point, *des parésies passagères du facial*. D'autres en ont observé comme moi. Elles n'ont jamais été durables. Avec Barré, qui a vu plusieurs de mes malades, je pense que ce sont des paralysies réflexes, car vraiment, dans l'opération telle qu'on la fait actuellement, il est impossible de songer à un traumatisme direct du nerf. Elles paraissent d'autant moins fréquentes et moins durables que l'opération a été plus facile et moins traumatisante.

3° J'ai vu une fois, tout récemment, un malade qui avait vainement subi plusieurs injections d'alcool dans ses nerfs à la sortie du crâne, qui avait eu un arrachement du dentaire inférieur par la bouche et du maxillaire supérieur par la voie sous-orbitaire, et qui présentait une *contracture invincible des masticateurs*. Il avait d'énormes difficultés à s'alimenter. Je crus

1. Kératite neuro-paralytique après radicotomie rétro-gassérienne. *Soc. de Chir. de Lyon*, 25 octobre 1923 ; *Lyon chir.*, janvier 1924, p. 50.

que ses muscles étaient sclérosés. Sous anesthésie, on n'arrivait pas à lui ouvrir la bouche. Après une neurotomie qui put respecter la racine motrice, il fut possible en trois ou quatre séances de lui donner un bon écartement mandibulaire. Il ne s'agissait donc que d'une contracture réflexe, et non d'une sclérose musculaire.

***

Il ressort de tout ceci que la neurotomie est une admirable opération qui, à condition d'être bien faite, amène régulièrement la guérison de la névralgie vraie du trijumeau.

Cloisonnement haut situé du vagin par un diaphragme perforé en son centre d'un orifice punctiforme : opération. Guérison avec grossesse consécutive,

par M. **P. Lecène**.

Dans la séance du 21 décembre dernier, mon collègue et ami Ombrédanne a présenté une observation de M. Tierny (d'Arras) concernant un pyocolpos opéré chez un bébé de trois mois. Pendant cette séance de fin d'année, tumultueuse et beaucoup plus remplie de l'écho des passions électorales que des préoccupations sereines de la science, je n'avais pu bien comprendre de quoi il s'agissait exactement dans cette observation, peut-être unique, mais en tout cas bien étrange.

Après lecture attentive du rapport de mon ami Ombrédanne, j'avoue ne pas m'expliquer pourquoi M. Tierny a recouru d'emblée à une intervention qui fut très téméraire et, de plus, inutilement mutilante.

En effet, dans son observation, M. Tierny ne fait nulle part mention de la moindre exploration de la vulve ni du vagin *avant l'opération*. Il parle seulement d'un toucher rectal qui lui montre l'existence d'une collection fluctuante pré-rectale et aussi d'un cathétérisme urétral au cours duquel il faut enfoncer la sonde de 7 à 8 centimètres avant de recueillir l'urine. L'hypothèse pourtant très raisonnable d'une malformation congénitale de l'appareil génital n'est absolument pas envisagée. Il aurait suffi cependant, comme le reste de l'observation le prouve indiscutablement, d'une ponction exploratrice par le vagin pour rendre bien facile le diagnostic de collection suppurée développée au-dessus d'un cloisonnement complet. L'opération faite par les voies naturelles n'aurait pas duré « dix-neuf minutes » mais deux minutes au plus, et une castration totale bien inutile n'aurait pas terminé une opération abdominale entreprise d'emblée par la voie de beaucoup la plus dangereuse, chez un nourrisson gravement infecté. Si ce nourrisson n'est pas mort, c'est une grande chance ; mais, de toute façon, il a subi une mutilation très grave et définitive.

Je ne puis donc approuver la conduite qu'a tenue M. Tierny chez sa petite malade. Je ne vois pas du tout pourquoi l'évacuation du pyocolpos par le vagin, après ponction exploratrice, eût été impossible chez une fillette de trois mois. Je ne vois pas davantage pourquoi le diagnostic préopératoire était, dans ce cas, impossible; je n'adopte donc pas les conclusions de mon ami Ombrédanne et je ne pense pas comme lui que l'intervention qui a été faite par M. Tierny soit à conseiller dans les cas analogues; tel est mon avis et je l'aurais exprimé dès la séance du 21 décembre s'il m'avait été possible, à ce moment, d'entendre dans ses détails le rapport d'Ombrédanne.

Ceci dit, je profite de l'occasion qui m'est offerte pour vous relater une observation de cloisonnement haut situé du vagin par un diaphragme perforé d'un orifice punctiforme que j'ai eu l'occasion d'opérer en novembre 1926.

Il s'agissait d'une jeune femme de vingt-sept ans qui entra à Saint-Louis le 12 novembre 1926, dans mon service, pour être opérée d'une appendicite. Il y avait eu, en effet, le 10 octobre 1926, brusquement, dans la nuit, une crise douloureuse abdominale aiguë, accompagnée de fièvre, de vomissements et de douleurs surtout marquées dans la fosse iliaque droite. Actuellement, il existe encore une légère sensibilité, à la pression profonde, de la fosse iliaque droite avec une contracture musculaire nette. Il n'y a plus de fièvre et la malade demande à être débarrassée de son appendice.

Au toucher vaginal, *on ne sent pas de col utérin*; le vagin est assez profond (8 à 9 centimètres); mais il se termine en cul-de-sac; au spéculum on voit que le cul-de-sac est perforé, en son centre, d'un orifice où l'on peut introduire seulement le bout d'une sonde cannelée; au-dessus de l'orifice, la sonde cannelée joue très librement dans une cavité qui doit être le reste du vagin cloisonné par un diaphragme épais, seulement perforé en son centre d'un petit orifice. Par le toucher rectal, on sent un col et un corps utérin de volume normal.

La malade (mariée depuis cinq ans) a toujours été bien réglée depuis l'âge de quatorze ans, mais ses règles sont peu abondantes. Elle connaît l'existence de sa malformation vaginale et désirerait beaucoup en être débarrassée, « pour avoir un enfant ». Un accoucheur connu lui a dit cependant qu'elle ne pouvait pas être opérée et qu'en tout cas, si elle devenait enceinte, elle ne pourrait pas accoucher.

Je lui dis que tel n'était pas mon avis et que je ferais mon possible pour réséquer le diaphragme vaginal et rendre une fécondation possible tout en l'opérant de son appendice.

L'opération a lieu le 15 novembre 1926, sous anesthésie générale au Schleich. Incision médiane sous-ombilicale. Appendice encore rouge entouré d'adhérences. Ablation de l'appendice. Les trompes et les ovaires sont normaux; le col et le corps utérin sont très bien développés, comme on avait pu le constater déjà par le toucher rectal.

Je fais alors un décollement antérieur vésico-cervico-vaginal poussé très loin pour bien exposer la face antérieure du vagin. J'incise ensuite le vagin

transversalement au ras du col utérin. J'ouvre ainsi la « chambre cervico-vaginale » haute qui ne communiquait avec le reste du vagin que par le pertuis punctiforme décrit plus haut. J'incise ensuite le vagin transversalement au-dessous du diaphragme perforé. Il est alors facile d'enlever la totalité du diaphragme vaginal qui est épais d'environ 1 centimètre; je reconstitue ensuite le calibre vaginal par une suture muco-muqueuse en surjet au catgut. Je referme complètement le vagin ainsi recalibré. Je péritonise en recousant le cul-de-sac vésico-utérin et je termine en refermant la paroi abdominale, avec un drainage par une mèche de gaze entourée de collophane.

La guérison opératoire fut simple et la malade rentra chez elle trois semaines après l'intervention.

La malade revint me voir à la fin de février 1927, soit trois mois et demi après l'opération. Le toucher vaginal montre une légère sténose de la région suturée; mais on sent au doigt et on voit très bien au spéculum le col utérin. Je conseille quelques séances de dilatation vaginale avec une bougie de Hégar qui sont faites régulièrement par le médecin.

Enfin, je revois la malade le 15 décembre 1927, soit treize mois après l'opération, et j'ai le plaisir de constater qu'elle est enceinte de cinq mois; la grossesse se développe normalement. Le vagin est souple; on ne sent même plus la cicatrice des sutures qui ont rétabli le calibre vaginal et on perçoit parfaitement, par le toucher vaginal, le col utérin ramolli.

On pourra me demander pourquoi je n'ai pas opéré cette malade par la voie basse; je répondrai : 1° qu'il fallait l'opérer de son appendicite; 2° que je tenais à vérifier l'état des annexes, du col et du corps utérin; 3° que la voie haute me permettrait mieux de suturer le vagin après résection du diaphragme, si celle-ci paraissait indiquée.

En tout cas, ma malade est guérie de sa malformation vaginale et elle est enchantée d'être enceinte; il n'y a aucune raison de penser que l'accouchement sera difficile, puisque l'anneau vaginal, reconstitué par sutures, est souple et très aisément dilatable.

M. **Ombrédanne**. — Le raisonnement de mon ami Lecène me paraîtrait parfaitement exact s'il s'agissait d'un adulte ou d'une fillette de dix ou douze ans.

Mais rappelons-nous que l'enfant avait trois mois. Pourrait-on pratiquer à cet âge un toucher vaginal utile? Je ne le pense pas.

Pour faire une ponction vaginale, il eût été nécessaire d'introduire dans le vagin un instrument jouant le rôle de spéculum. Quel instrument!

D'ailleurs, Lecène nous dit en terminant qu'il se rallie à l'école lyonnaise pour aborder de préférence ces malformations par la voie haute : n'est-ce pas ce qu'a fait le Dr Tierny?

De plus, il s'agissait à l'évidence d'une collection suppurée rétro-vésicale : mais le diagnostic pouvait-il être poussé plus loin?

En général, il s'agit dans les cas analogues de localisation de péritonite à pneumocoques. Il y a peu de temps, mon chef de clinique Aurousseau

tombait sur un énorme abcès développé dans un diverticule congénital de la vessie. J'estime que dans le cas particulier du Dr Tierny le diagnostic était impossible à poser, puisque c'est la première fois qu'on trouve un pyocolpos chez un enfant, avant la période de ses règles, et sans l'intermédiaire évident du stade hématocolpos.

M. Tierny aurait-il pu ouvrir la collection par la voie haute tout en conservant l'utérus et les annexes? Anatomiquement oui; mais pratiquement je ne le pense pas, car M. Tierny n'a pu se rendre compte de la disposition des parties et poser son diagnostic anatomique qu'après l'hystérectomie terminée. Je ne pense donc pas qu'il soit juste de faire à M. Tierny un grief de la ligne de conduite opératoire qu'il a suivie.

M. **Lecène** : Je sais très bien que le « toucher vaginal » n'est pas une manœuvre facile chez un nouveau-né de trois mois.

Il ne s'agissait du reste pas de faire un vrai toucher vaginal, ni *a fortiori* de mettre un spéculum (ce qui eût été vraiment excessif) chez cette fillette. Il s'agissait simplement d'examiner la région vulvaire et de vérifier l'existence d'imperforation vaginale — ce qui eût été facile. Comme, d'autre part, on sentait par le toucher rectal une collection pelvienne volumineuse, je persiste à penser que la ponction exploratrice par le vagin rudimentaire était une manœuvre formellement indiquée; elle eût suffi, dans ce cas particulier, à amener la guérison sans aucune mutilation. Par conséquent je ne puis d'aucune façon approuver la conduite de M. Tierny qui, d'emblée, a opéré, sans diagnostic, par la voie haute et a fait une hystérectomie totale dont l'examen des pièces démontre l'inutilité absolue.

RAPPORT

Dilatation aiguë de l'estomac. Gastrostomie. Mort,

par M. **Matry** (de Fontainebleau).

Rapport de M. Pierre Mocquot.

Le Dr Matry nous a envoyé sous ce titre l'observation suivante :

Le 27 novembre 1925, à 16 heures, arrive à l'hôpital de Fontainebleau un jeune cultivateur de quinze ans, envoyé par le Dr Billard, de Malesherbes, pour des accidents graves qui ont débuté dans la nuit.

La veille, ce jeune homme, en très bonne santé, était venu à Fontainebleau à la foire et avait fait à midi un très copieux repas au cours duquel il avait englouti : bœuf bouilli, haricots rouges en ragoût, le tout généreusement arrosé de vin, puis de cognac. Vers 16 heures, il rentre chez lui, à une quinzaine de

kilomètres de Fontainebleau, littéralement anéanti, au point qu'on doit le dévêtir pour le mettre au lit.

Au milieu de la nuit, apparaissent des douleurs dans tout l'abdomen, plus vives dans la moitié supérieure, bientôt elles deviennent ininterrompues et intolérables : au matin, elles arrachent des cris au malade qui est dans une agitation extrême; en même temps le ventre se ballonne et trois vomissements noirâtres très abondants se produisent à quelque intervalle.

Le Dr Matry l'examine à 16 h. 30 : le tableau est dramatique. L'abdomen est distendu à l'extrême, surtout dans ses deux tiers supérieurs. Une légère dépression marquant une ligne concave en haut d'un flanc à l'autre se dessine entre ombilic et pubis. Toute cette zone distendue présente une sonorité tympanique : fosses iliaques et région sus-pubienne ont une sonorité normale. Le foie est refoulé en haut. La succussion donne un bruit de glouglou à gros clapotage.

Quelques gaz ont été émis dans la matinée. Le malade a uriné deux fois le matin.

Le facies est anxieux, les yeux enfoncés, le nez pincé, la respiration rapide. Le pouls bat à 140; la température rectale est de 36°8. Le corps est froid; et des marbrures violacées se voient sur les membres inférieurs.

En présence de ce moribond, M. Matry pense à une dilatation aiguë de l'estomac et, après quelques soins préliminaires, opère à 17 heures sous anesthésie rachidienne.

Par l'incision sus-ombilicale, l'estomac énorme, de teinte rouge violacée, aux vaisseaux très dilatés, fait hernie hors de l'abdomen qu'il remplissait pour ainsi dire à lui seul. Le reste de l'intestin non distendu paraît seulement plus rosé que de coutume. Le duodénum est légèrement dilaté bien que la corde mésentérique ne constitue pas un obstacle net. Un peu de sérosité louche est épanchée entre estomac et foie.

Le vestibule pylorique est solidement fixé sous le foie d'où on ne peut l'extraire et le duodénum ne semble pas fixé en position normale. Il se recourbe immédiatement, suivant un angle marqué en arrière et à gauche du vestibule et gagne par un trajet très court et direct l'angle duodéno-jéjunal.

Mais il n'y a en somme aucune lésion organique visible.

Une sonde introduite dans l'œsophage évacue 3 litres environ de liquide noirâtre, fétide, où flottent des débris d'aliments non digérés, mais l'estomac reste flasque et contient encore des liquides que la sonde ne peut extraire.

Le Dr Matry pratique rapidement une gastrostomie et, la sonde œsophagienne étant restée en place, fait un grand lavage de l'estomac jusqu'à ce que le liquide sorte clair par la sonde de Pezzer passée dans la bouche gastrique.

A la fin de l'intervention, survient une brève syncope. Sous l'influence d'une injection intraveineuse de 1/2 milligramme d'adrénaline, le malade se remet un peu, mais au bout de deux heures il s'affaiblit de nouveau et meurt, trois heures environ après l'opération.

L'autopsie a permis d'étudier les dispositions anatomiques.

Autopsie : Rien à signaler dans l'état du grêle. L'estomac, qui porte sur la partie gauche de la grande courbure une rate supplémentaire grosse comme une olive, est prélevé d'un seul bloc avec le pancréas, le duodénum et l'origine du grêle.

On note une fixation haute de la région duodéno-pylorique au contact du foie.

Le pancréas est interposé entre le tractus digestif duodénal et le plan postérieur et prend lui-même contact avec le foie, en s'étalant devant les éléments du pédicule hépatique.

Le petit épiploon est sur la partie droite extrêmement court, et fixé solidement au plan postérieur.

L'hiatus de Winslow, qui n'avait pu être reconnu à l'intervention, n'existe

pas. Le doigt le recherche sans succès, d'abord de droite à gauche, comme de coutume; puis de gauche à droite après section du cardia et ouverture de l'arrière-cavité.

Le duodénum est court; du pylore à l'angle duodéno-jéjunal, le trajet est rectiligne et mesure 16 centimètres seulement. Aucune stricture au niveau des vaisseaux mésentériques.

Il y a là, en somme, une disposition anatomique qui doit être attribuée à une anomalie dans le développement et dans l'accolement de l'anse duodénale. La poche gastrique, malgré le grand lavage effectué, contient encore quelques débris alimentaires; il en est de même du duodénum, où on retrouve quelques haricots entiers. On n'en trouve plus au delà de l'angle duodéno-jéjunal.

Le liquide recueilli dans l'estomac ne contenait, d'après l'analyse, ni arsenic ni mercure, ni aucun sel métallique; il avait une réaction alcaline très prononcée.

M. le Dr Matry rapproche à juste titre ce fait intéressant de l'observation présentée ici même par mon ami Anselme Schwartz et que je me permets de rappeler en quelques mots [1] :

Un homme de cinquante ans, quelques heures après un repas trop copieux, est pris de douleurs abdominales atroces et son ventre se distend progressivement jusqu'à acquérir des dimensions monstrueuses. On a l'impression d'un ballon gonflé qui laisserait libre la région sus-pubienne et les fosses iliaques : l'état est des plus graves.

Cédant aux prières de la famille, Schwartz fait une laparotomie, ponctionne l'estomac qui s'affaisse lentement et complètement. Le segment pylorique de l'estomac s'enfonçait profondément sous le foie et y semblait fixé. Mais l'existence d'un obstacle anatomique ne put être établie avec certitude. Une heure après, l'homme succombait.

Ces faits ne sont pas isolés. Sans avoir fait des recherches bibliographiques approfondies, j'ai trouvé dans la foule des observations de dilatation aiguë de l'estomac, de paralysie gastrique, d'iléus aigu artéro-mésentérique, des cas analogues :

Un homme de dix-neuf ans, observé par Girgensohn [2], ayant après une longue course absorbé en masse des pommes de terre et du thé, est pris quelques heures plus tard de nausées, puis de douleurs et de vomissements. Bientôt les symptômes s'aggravent, le ballonnement devient considérable; le ventre est très tendu, sauf dans sa partie inférieure. On opère : l'estomac, très distendu, descend jusqu'à la symphyse. On le vide par ponction et, ne trouvant pas d'obstacle, on referme. Le cathétérisme œsophagien, plusieurs fois pratiqué, ramène du liquide brunâtre, mais deux jours après le malade est pris de douleurs violentes et meurt. A l'autopsie, on trouve le ventre plein de liquide et deux perforations récentes de l'estomac.

Voici une autre observation de Farquhar [3].

Une femme de vingt-trois ans qui avait absorbé une livre de figues sèches

1. Anselme Schwartz : *Bull. et Mém. de la Soc. de Chir.*, 1926, p. 162.
2. Girgensohn : *Arch. f. Klin. Chir.*, vol. CXXV, fasc. 2, 22 septembre 1923.
3. Farquhar : *British. med. Journ.*, n° 2621, 25 mars 1911.

fut prise de vives douleurs abdominales avec nausées et crises de dyspnée sans vomissements. Peu à peu le ventre se ballonne et vingt-quatre heures après, en présence d'un état grave, on opère : on trouve un estomac extraordinairement distendu : on fait d'abord une petite incision pour laisser échapper les gaz ; puis, la malade étant couchée sur le côté, l'incision est agrandie : l'estomac est vidé d'une grande quantité de figues à moitié mastiquées ; il se contracte peu à peu. La plaie est suturée et la malade guérit.

On trouverait certainement d'autres faits analogues.

La dilatation aiguë de l'estomac a été observée dans des circonstances fort diverses : à part la dilatation post-opératoire que nous connaissons bien, on en a vu dans les maladies aiguës fébriles, au cours de la fièvre typhoïde, chez des brûlés, après des traumatismes.

Dans le fait apporté par Matry comme dans l'observation de Schwartz et les deux autres, il y a une circonstance étiologique fondamentale : c'est l'ingestion trop rapide d'un repas trop abondant ; quelques heures après se déclenchent les accidents de dilatation.

La distension formidable de l'estomac entraîne l'idée d'un obstacle anatomique, d'une occlusion haute ; or, on ne trouve pas d'obstacle : Schwartz ne l'a pas vu nettement ; Matry a bien trouvé une disposition anatomique un peu anormale, mais il convient lui-même qu'elle ne saurait expliquer des accidents qui éclatent sans manifestation antérieure, en pleine santé, et revêtent une telle gravité.

Il y a une particularité clinique, qui, à mon avis, montre bien que l'obstacle mécanique ne joue pas le rôle fondamental : c'est l'absence ou du moins l'insuffisance des vomissements. Comment expliquer le défaut de ce réflexe salutaire : n'est-ce pas par l'atonie, la paralysie du muscle gastrique, comme dans la dilatation post-opératoire ?

Déjà Boas, dans un article que je n'ai pu retrouver, avait parlé de l'épuisement de l'estomac. C'est vraiment « l'estomac forcé ».

Il semble que l'aspect clinique si particulier, l'énorme distension de l'abdomen qui paraît rempli par un ballon, sauf dans sa partie inférieure, l'allure rapide et grave des accidents, les commémoratifs doivent permettre le diagnostic exact et guider le traitement.

L'intervention chirurgicale, entreprise, il est vrai, dans des conditions désespérées, a donné des résultats bien médiocres. Seule la malade de Farquhar a guéri. C'est l'idée d'un obstacle haut situé, cause de la distension gastrique, qui a fait décider l'opération. Ne serait-il pas plus indiqué en pareille occurrence de tenter d'abord par le cathétérisme œsophagien avec un gros tube, par l'aspiration, par la position déclive, l'évacuation et le lavage de l'estomac ?

Peut-être arriverait-on ainsi à triompher de ces accidents graves, conséquences bien fâcheuses, mais heureusement rares d'un trop copieux repas ?

Je vous propose en terminant, Messieurs, de remercier M. Matry de son intéressante observation qui lui donne un titre de plus à nos suffrages.

M. **Bréchot** : A l'une de vos précédentes séances je vous ai rapporté

une observation de Charrier d'occlusion aiguë spontanée du duodénum par corde mésentérique. A cette occasion, j'émettais l'opinion que, dans l'occlusion spontanée, même lorsqu'il existe une compression mésentérique, ce qui conditionnait l'apparition de la dilatation gastrique était vraisemblablement la paralysie stomacale réflexe, soit par rétention duodénale, soit par résorption toxique agissant sympathique.

COMMUNICATIONS

Note sur un volumineux lipome de la région carotidienne,

par M. **Le Roy des Barres** (d'Hanoï), membre correspondant national.

La malade âgée de soixante et un ans, dont la photographie est reproduite ci-dessous, était atteinte depuis une dizaine d'années d'une tumeur



FIG. 1.

ayant pris naissance dans la région carotidienne gauche. Cette tumeur dont l'accroissement d'abord relativement lent (elle avait acquis en neuf ans le volume d'une courge) avait subi depuis l'année dernière une poussée évolutive,

correspondant à toute la partie inférieure de la tumeur dont la surface est dépigmentée.

Le volume de cette masse était devenu tel, que la malade ne pouvait se déplacer qu'en faisant soutenir la tumeur dans une serviette. L'ablation en fut faite à l'anesthésie locale, sans aucune difficulté; la guérison eut lieu sans incident.

La tumeur enlevée pesait 15 kilogrammes.

L'examen histologique pratiqué par le Dr Joyeux a montré une hyperplasie des plus nettes de l'épiderme; par contre, le derme semble normal; le reste de la tumeur est formé de cellules adipeuses qui ont tout envahi; par places, on rencontre quelques îlots des fibres collagènes plus ou moins pelotonnées et quelques vestiges de tissu musculaire strié, mais dissocié par des cellules graisseuses ; les vaisseaux sont assez abondants.

Rien dans les préparations ne permet de songer à une neurofibromatose.

Note sur un corps étranger du vagin chez une fillette de six ans et demi,

par M. **Le Clerc** (de Saint-Lô), membre correspondant national.

Juliette G..., pupille de la Nation, a été placée au Bon Sauveur de Saint-Lô, section des arriérées.

Je vois l'enfant, pour la première fois, le 2 novembre 1925 : elle est, me dit la directrice de service, atteinte d'incontinence continuelle d'urine.

En la tournant, pour l'examiner, de l'urine, paraissant claire, s'écoule en bavant. Les grandes lèvres sont le siège d'un érythème très étendu. Je sentis un corps rugueux dans le vagin dont l'orifice entr'ouvert admettait facilement l'index.

Le 4 novembre, chloroformisation, afin d'éviter les mouvements de l'enfant qui se débat comme un ver.

Les petites lèvres à peine écartées, on voit un corps arrondi, gros comme un crayon, formant l'extrémité antérieure du col d'une masse assez régulière en forme de gourde dont le fond repose sur la face postérieure, tout au fond du conduit vaginal.

Je crus, *a priori*, pouvoir l'amener avec une pince à griffe; mais cette pince morcela toute la partie allongée du corps étranger. Je n'avais pas de tenette assez fine pour saisir la gourde elle-même.

Aidé de mon index gauche comme conducteur, je pus amener la masse en trois morceaux avec une curette engagée en arrière.

Ce corps étranger avait déterminé une irritation de la muqueuse vaginale, donnant la sensation d'une surface fongueuse et accessoirement un écoulement continuel muco-purulent. Rien du côté de l'ampoule rectale.

Irrigation au Dakin étendu de dix fois son volume d'eau.

Le 6 novembre, la fillette a pu rester une heure sans se gâter. L'orifice vaginal s'est rétréci en revenant sur lui-même.

Le 9 novembre, les irrigations, continuées deux fois par jour, ne ramènent plus que quelques filaments rares et blanchâtres.

Le 13 *novembre*, pour la première fois, l'enfant a éprouvé le besoin d'uriner, et a demandé « pipi à pot », de sorte qu'elle ne s'est pas gâtée de la journée.

Examen et analyse du corps étranger :

Longueur : 6 centimètres.

Poids total : 25 grammes.

Aspect : poreux.

Couleur : grisâtre.

Structure : en couches concentriques.

Cassure : poreuse, de couleur brun clair.

Solubilité dans l'eau : nulle.

En présence des acides : pas d'effervescence avant calcination ; effervescence après calcination.

Solubilité complète dans acide chlorhydrique pur ou étendu.

Précipitation par l'oxalate d'ammoniaque.

Réaction de la murexide : négative.

En résumé : le corps étranger est uniquement constitué par de l'oxalate de chaux.

Après dissolution complète de la totalité des fragments dans HCl étendu, et après filtration, il ne reste rien sur le filtre.

Conclusion : pas de corps étranger à l'intérieur des fragments examinés, ainsi que je l'avais pensé dès l'abord.

Ostéo-chondrome du tissu conjonctif,

par M. **Le Clerc** (de Saint-Lô), membre correspondant national.

Léonie M..., âgée de soixante-sept ans, entrée le 29 novembre 1925 à l'asile d'aliénées de Saint-Lô.

Elle porte, depuis quatre mois, au niveau de la face palmaire du médius gauche, une tumeur grosse comme une petite bille, qui, sans traumatisme antérieur, avait au début le volume d'un grain de sarrasin, s'est développée progressivement, sans douleur, mais occasionnant de la gêne dans le travail de couture.

Situation : face palmaire du médius, au niveau du pli de flexion phalango-phalanginien, avec prolongement sur la deuxième phalange.

Caractères : tumeur dure, lobulée, très peu mobile, semblant adhérer profondément. A son niveau, la peau, non altérée dans sa coloration, est tendue par la tumeur et semble faire corps avec elle.

Opération (22 *février* 1926) : anesthésie locale (syncaïne adrénalinée). Incision elliptique. On tombe en dehors sur la tumeur qui, d'un coup de ciseau, saute en l'air comme un noyau de cerise.

La tumeur est très légèrement lobulée, grosse comme l'extrémité d'une tête phalangienne dont, à distance, elle rappelle la forme. Elle présente une enveloppe cartilagineuse, épaisse de 1 millimètre, avec un noyau composé de tissu spongieux à très fines mailles.

Guérison par première intention. Six mois après, la malade a récupéré la souplesse de son doigt et la facilité de ses mouvements.

Butlin (*Encyclopédie de Chirurgie*, t. IV, p. 780-781) considère ces tumeurs qu'il appelle *chondrome ostéite* comme très rares. Il en a vu cependant un cas « situé dans le tissu connectif sous-cutané du bras, un peu au-dessous de l'aisselle, chez une femme de vingt à trente ans ».

Deux observations d'ascaridiose,

par M. **Marcel Chaton** (de Besançon),
Membre correspondant national.

A part la classique obstruction vermineuse dont je n'ai pour ma part observé jusqu'ici qu'un exemple, les traités de chirurgie actuels et les plus complets sont quasi muets sur l'ascaridiose, et dans les Sociétés savantes rares sont les discussions sur les manifestations cliniques auxquelles peut donner lieu la présence de vers dans le tractus digestif.

Je viens récemment d'en rencontrer deux observations assez particulières et où, dans les deux cas, j'ai commis une erreur de diagnostic, car il est incontestable que, si les parents pensent parfois trop aux manifestations vermineuses, le médecin habituellement n'y pense guère et le chirurgien encore moins.

Observation I. — *Syndrome d'invagination déterminé par un amas de lombrics localisé aux dernières portions de grêle.*

Le 2 mai 1927, le Dr Mailley, de Marnay, m'adressait au début de l'après-midi un enfant qui brusquement le matin même, en classe, à 10 heures, avait été pris de vives douleurs à droite accompagnées de vomissements.

Le pouls était à 72. Il n'y avait pas de température. Au palper de la fosse iliaque, on percevait très nettement à droite, au point de Mac Burney, un boudin induré plus gros que le pouce, tel celui rencontré dans certaines appendicites dans les premiers jours et chez lesquelles on rencontre à l'opération un appendice encapuchonné d'épiploon. Mais ce boudin, fait important, n'était pas sensible à la pression et il n'existait pas de contracture de la paroi de voisinage.

En présence d'un tel syndrome j'envisageai deux diagnostics courants, celui d'appendicite et aussi celui d'invagination intestinale vers lequel orientait plutôt à la fois l'absence de température et de contracture de la paroi.

J'intervins de suite, à 3 heures de l'après-midi avec l'aide du Dr Mailley. La cavité abdominale ouverte à l'aide d'une incision de Jalaguier, s'écoule un peu de sérosité claire et par la plaie fait brusquemment issue à notre surprise extrême une anse grêle en demi-cercle qui reste immobile dans cette position hors de la cavité abdominale comme si dans son intérieur elle eût contenu un mandrin rigide. Saisissant cette singulière anse intestinale je constatai qu'en effet elle était pleine et occupée par une masse consistante et cannelée.

A ce moment, mais à ce moment seulement, je posai le vrai diagnostic de l'affection en présence de laquelle je me trouvais et songeai à une obstruction vermineuse par un paquet de lombrics accolés longitudinalement.

Je pratiquai une entérotomie et j'extrayais sans difficultés 8 lombrics qui étaient effectivement accolés longitudinalement.

Les suites opératoires furent normales et des plus simples, et l'enfant quittait la clinique au onzième jour.

Obs. II. — *Syndrome douloureux abdominal intermittent d'origine indéterminée causé par la présence d'un lombric dans l'intestin.*

Le jeune G., de C..., m'est présenté par M. le Dr Julliard, de Rioz. Agé de treize années il a depuis trois ans des crises douloureuses abdominales intermittentes dans la fosse iliaque gauche étant apparues, croit la famille, pour la

première fois à la suite d'un effort pour soulever une bûche de bois. Elles se répètent plusieurs fois par mois.

Les crises avaient toutes des caractères semblables qui étaient les suivants : une douleur subite survenait dans la région du pli de l'aine gauche, le jeune sujet se mettait à pousser des cris, et ne voulait plus faire un pas. Les accidents duraient d'une demi-heure et à une heure au plus. Ils n'étaient pas accompagnés de diarrhée ni de vomissements.

Le malade en dehors des crises n'avait ni constipation ni diarrhée. Aucun trouble fonctionnel n'était signalé du côté du système urinaire. Il présentait seulement un peu d'irrégularité de l'appétit. Nous avons noté chez lui un certain degré de bouffissure sous-orbitaire.

Au palper de l'abdomen et, en particulier, de la fosse iliaque gauche, rien n'était à relever. Les reins n'étaient pas perçus. La colonne vertébrale était normale. La hanche gauche aussi. Le toucher rectal était négatif. Les testicules étaient bien en place, les anneaux inguinaux externes un peu larges. Depuis quinze jours, il portait un bandage pour hernie inguinale qui n'avait modifié en rien son état.

La radiographie totale de l'arbre urinaire que je faisais pratiquer restait, elle aussi, négative.

Les antécédents pathologiques personnels du sujet étaient nuls et ceux de ses parents étaient excellents.

Les diagnostics les plus variés avaient été portés par les nombreux médecins qui avaient vu ce jeune sujet. On avait successivement envisagé les hypothèses de testicule ectopique, appendicite chronique, entérite, épilepsie, hernie, brides péritonéales, volvulus intermittent.

Ce sont ces deux dernières hypothèses qui retinrent principalement mon attention, et je proposai à la famille une intervention exploratrice qui fut acceptée.

Elle eut lieu le 15 septembre 1927 ; anesthésiste : Dr Julliard ; aide : Dr Bessot. Laparotomie médiane sous-ombilicale. On trouve un liquide citrin dans le petit bassin. Le méso-iliaque n'est pas de longueur exagérée. Mais au palper on constate l'existence d'un lombric dans une anse grêle qui se présente dans la plaie. En présence de cette constatation, je me demandai alors si ce n'étaient pas tout simplement des lombrics qui au cours de leurs déplacements venaient irriter d'une manière intermittente le segment iliaque du gros intestin et en provoquer des contractions douloureuses. Je refermai alors l'abdomen et je terminai par une réfection des deux canaux inguinaux à la soie en deux plans par la méthode préfuniculaire. Les suites opératoires furent des plus simples et au onzième jour le malade rentrait dans sa famille.

A ce moment, un traitement anti-helminthique par le thymol est institué par M. le Dr Julliard. Le jeune sujet rend un ascaris et depuis les crises ne se sont pas reproduites.

Les faits que nous venons de rapporter rentrent dans des cadres classiques et nous n'avons pas la prétention de présenter quelque chose de nouveau. Mais dans ses multiples manifestations l'ascaridiose est susceptible de simuler diverses affections abdominales graves et nécessitant une résolution opératoire immédiate, pour lesquelles le chirurgien est appelé à donner son avis et, parmi elles, deux des plus fréquentes sont l'appendicite et l'occlusion intestinale.

La première de nos observations avec douleur et tumeur à boudin à droite, vomissements, pouvait assez faire penser à l'appendicite. Mais il n'y avait pas de température. C'était une constatation importante, mais non

exclusive, de diagnostic d'appendicite. Ce qui était à notre avis plus démonstratif, c'était le caractère non douloureux à la pression de la tuméfaction de la fosse iliaque droite, en même temps que ses dimensions trop grandes pour un processus infectieux à début si récent ne datant que de quelques heures et aussi l'absence de toute contracture de défense dans la région.

Dans la seconde observation, il s'agissait de courtes crises aiguës douloureuses, donnant l'impression d'être sous la dépendance d'une cause à action transitoire. Certaines manifestations prémonitoires d'une occlusion sur bride ou par volvulus nous avaient paru susceptibles de donner des manifestations présentant ces caractères. Nous n'avions pas pensé à la possibilité de spasmes intestinaux localisés déterminés par l'action d'un agent irritant tel qu'un lombric. La disparition des phénomènes après l'expulsion de ce dernier nous paraît démontrer ici encore la place que doit prendre l'ascaridiose dans l'étiologie des crises de coliques si fréquentes chez les jeunes enfants, susceptibles par leur longue durée et leur répétition de faire penser à une sérieuse affection organique et d'orienter vers une exploration chirurgicale.

Si nous nous permettions d'exprimer notre opinion clinique nous dirions qu'il faut particulièrement songer à l'ascaridiose chaque fois que l'on se trouve, chez un sujet jeune en particulier, en présence d'un syndrome d'appendicite ou d'occlusion dont un des principaux éléments symptomatiques est anormal.

Dans le cas de doute, sous le couvert d'une surveillance chirurgicale immédiate et parfois horaire, associée à l'administration d'un antispasmodique, il nous sera loisible dans la suite d'arriver à un diagnostic précis par la recherche des œufs de lombric dans les selles et l'épreuve du traitement anti-helminthique.

Influence des lymphangites de la main et du membre supérieur sur la précipitation des récidives du cancer du sein (2 cas). Une observation de récidive large en surface après pleuro-pneumonie grippale homolatérale,

par M. **Brisset** (de Saint-Lô), membre correspondant national.

Une inoculation septique au niveau du membre supérieur du côté d'un sein opéré peut-elle, même après des années de guérison, être suivie d'une récidive brusquée *in situ* ou à distance?

En un mot l'infection et la lymphangite banales peuvent-elles donner au cancer une sorte de reviviscence et précipiter la récidive?

J'en ai observé deux faits dont le premier m'avait frappé et incité à réfléchir; puis j'en ai observé un second, si bien que je crois que ces faits comportent autre chose qu'une coïncidence. S'ils posent la question de l'influence de l'infection banale sur la récidive du cancer, ce serait un pas

peut-être vers les rapports d'une façon plus générale de l'infection et du cancer.

J'ai été d'autant plus frappé de ces deux cas, que tous deux concernent des récidives assez éloignées, cinq ans et trois ans.

La première concerne une femme âgée que j'opérai d'un cancer du sein avec mon ami le Dr Pinel, de Torigni. Affaire des plus simples, opérée à temps. Opération normale, satisfaisante et très régulière dans ses suites.

Plus de quatre ans après, cette femme fit à un doigt du côté opéré un panaris avec lymphangite suivie d'une vaste collection axillaire que je dus ouvrir; puis tout s'arrangea. Trois mois après elle revenait me voir avec une large récidive en surface sur toute la moitié du thorax correspondant. La succession dans le temps est trop précise et surtout trop courte pour qu'on n'établisse pas un rapport direct entre les deux choses, et que le cancer, apparemment guéri et silencieux pendant quatre ans, et se révélant brusquement après une infection aiguë, ne paraisse pas avoir été réveillé par elle.

Quoi qu'il en soit, j'avais été très frappé par cette coïncidence et elle me revint immédiatement en mémoire dans un second cas dont voici l'histoire.

J'opère d'un néoplasme « mûr » du sein une dame d'une cinquantaine d'années : exérèse large, nettoyage complet de haut en bas de l'aisselle et surtout du pédicule post-inférieur, le long de la scapulaire inférieure. Suites normales; un peu d'œdème du bras persistant assez longtemps qui disparaît ensuite. La malade va fort bien deux ans, puis revient me voir pour des douleurs térébrantes para-sternales. Une série de radiographies faites à Cherbourg par le Dr Le Bunetel, et admirables de clarté, ne permettent pas de voir quoi que ce soit du côté du sternum ou des côtes. Rien dans le médiastin; par contre l'aorte est très élargie, et on s'oriente vers des douleurs d'aortite. Malgré un Wassermann négatif, un traitement médical est institué par un de nos collègues les plus compétents; mais les choses empirent, les souffrances s'exagèrent et la malade finit misérablement, après des mois de douleurs cruelles liées à une localisation haute vertébro-médullaire, sans qu'à aucun moment on n'ait rien constaté du côté de son foyer opératoire. Or cette malade que je suivais régulièrement, et qui elle-même était très attentive à s'observer peu avant que ses douleurs ne commencent, était venue me consulter pour une lymphangite du bras du côté opéré, consécutive à une petite plaie du rebord unguéal du pouce produite par une lime à ongles. Elle avait fait à cette époque une lymphangite très nette remontant jusqu'à la partie supérieure du bras, et qui avait duré assez longtemps. La trace au coude et au bras avait mis plus de dix jours à disparaître complètement. Depuis j'ai bien souvent réfléchi à cette malade et pour moi son observation s'apparente étroitement à la première. Je tiens, et sans imprudence je crois, comme très probable une filiation directe entre l'infection lymphangitique banale et la récidive haute. Un cancer réactivé ne récidivant pas fatalement *in situ*.

A ces deux observations je me permets d'en joindre une troisième dont l'intérêt pour moi ne s'explique qu'en raison des deux premières, et qui

semble montrer qu'une infection médicale aiguë pleuro-pulmonaire peut peut-être aussi, de la profondeur en surface, venir réveiller une lésion néoplasique en sommeil.

Une femme est opérée par moi d'un cancer grave. Cancer de la lactation chez une femme de quarante ans. Exérèse très large, emportant tous les pectoraux et nettoyage serré du creux axillaire. Elle guérit.

Au bout d'un an récidive sous forme de deux petites tumeurs du volume d'une noix, étagées l'une au-dessus de l'autre au niveau des IIIe et IVe articulations chondro-costales.

(Cette femme m'explique qu'elle avait l'habitude de porter son enfant de son bras opéré, parce qu'elle avait toujours tenu ses enfants de ce bras.)

Radiumpuncture. Disparition totale en trois semaines à un mois des deux tuméfactions. Et à nouveau période de huit mois de guérison apparente ; puis la grippe sévit chez elle, cette femme prend la grippe et fait deux foyers successifs de pneumonie, le second du côté gauche — côté opéré —. A ce moment, elle n'avait aucune trace de récidive ; un mois après elle faisait en quinze jours une récidive en surface sur toute la paroi thoracique.

Peut-on se défendre de penser que l'épisode médical n'a pas partie liée dans la récidive?

Dans l'ignorance totale où nous sommes du cancer, tous les faits qui s'y rapportent gardent leurs valeurs relatives, qui se fixeront par la multiplicité des observations. Un fait observé peut aider à en voir ou à en comprendre un autre, et peut-être des faits même spéciaux peut-il naître une hypothèse utile.

Sept opérations de Robertson-Lavalle pour ostéoarthrites tuberculeuses de la hanche et du genou,

par M. **L. Tavernier**, membre correspondant national.

Depuis qu'à cette tribune M. Auvray nous a fait connaître en 1923 la méthode de Robertson-Lavalle pour le traitement des ostéoarthrites tuberculeuses, il semble que les chirurgiens français aient été bien peu tentés de l'expérimenter, malgré ses extraordinaires promesses. Je dois avouer que pour ma part j'avais lu avec beaucoup de scepticisme le rapport de M. Auvray. Mais lorsque celui de M. Ombrédanne de 1926 m'eut appris l'extension que Robertson-Lavalle donnait à sa méthode, le nombre des cas sur lesquels il se basait pour affirmer qu'il guérissait en un mois toutes les tuberculoses articulaires, il ne me parut plus possible de négliger de pareils résultats, malgré ce que je trouvais de choquant dans les prétendues bases anatomo-physiologiques et la méthode.

J'ai alors essayé la technique de Robertson-Lavalle dans 7 cas d'ostéo-arthrites tuberculeuses de la hanche et du genou chez l'adulte. Je ne me dissimule pas que 7 cas suivis pendant le court délai de un an environ ne

suffisent pas pour tirer des conclusions bien solides, ils m'ont pourtant montré des faits assez intéressants pour qu'ils m'aient semblé mériter de vous être exposés, ne serait-ce que pour susciter la discussion de la méthode.

Je résumerai, d'abord en suivant l'ordre chronologique, ce que j'ai obtenu dans ces 7 cas.

Observation I. — Ma première opérée était une jeune femme de vingt-trois ans, qui souffrait de la hanche depuis deux ans ; depuis trois mois les douleurs étaient devenues très vives et immobilisaient la malade au lit. Quinze jours de traction préliminaire n'avaient fait cesser ni les douleurs ni les contractures, la radiographie ne montrait pas de lésions destructrices, mais seulement la disparition de l'espace clair entre la tête et le cotyle.

Le 26 novembre 1926, suivant la technique de Robertson-Lavalle, je mis un greffon dans le toit du cotyle et un autre dans le col et la tête fémorale. Immobilisation en plâtre.

Dès le lendemain de l'opération la malade ne souffrait plus. Après un mois de lit, elle commença à marcher sans plâtre. Trois mois après elle marchait de mieux en mieux, ses mouvements étaient encore limités (25° dans chaque sens).

Rentrée chez elle, elle n'a cessé d'améliorer son état local et général.

Revue un an après l'opération, elle était en parfaite santé ; enceinte de six mois, elle menait une vie normale, marchait sans canne et à peu près sans boiterie : les mouvements de flexion avaient une amplitude de 50° et ceux d'abduction de 20°.

J'avais obtenu exactement le résultat annoncé par Robertson-Lavalle, j'en étais si surpris que je doutais presque de l'exactitude du diagnostic, et pour le deuxième cas je choisis un cas très avancé et m'entourai de tous examens de laboratoire.

Obs. II. — C'était une énorme arthrite fongueuse du genou datant de deux ans, chez une jeune fille de dix-neuf ans, à état général médiocre. Le 25 février 1927, je mis de chaque côté du genou un grand greffon sous-cutané qui traversait ensuite métaphyse et épiphyse du fémur et du tibia. Je fis en outre une incision exploratrice du cul-de-sac sous-tricipital, qui me montra du pus et des fongosités dont l'examen microscopique et l'inoculation démontrèrent l'origine tuberculeuse.

Au premier pansement au vingt-cinquième jour la tuberculose avait inoculé l'incision exploratrice qui était transformée en pomme d'arrosoir, d'où la pression sur l'articulation faisait sortir du pus en abondance. Du côté des greffons tout était bien, mais l'aspect était si mauvais, la mobilisation si douloureuse que je prévoyais une amputation de nécessité à brève échéance.

A ma grande surprise, dix jours après, la plaie d'arthrotomie était à moitié cicatrisée, le genou diminué de volume, et beaucoup moins douloureux.

Trois mois après l'opération, le genou était encore gros mais indolent, la fistule était tarie, et la malade commençait à marcher, avec une genouillère plâtrée.

Six mois après l'opération le genou était sec, indolent, avec très peu de mobilité ; je supprimai la genouillère plâtrée.

Mais la libération était un peu prématurée, car deux mois après la malade était revue marchant assez péniblement avec une canne, le genou était douloureux et encore un peu gros. Je dus remettre un plâtre de marche, que la malade conserve encore.

Ainsi dans ce cas une arthrotomie exploratrice complémentaire avait failli amener un désastre, et l'action des greffons avait permis une cicatrisation extraordinairement rapide et tout à fait anormale en pareil cas. Mais l'amélioration rapide et considérable des premiers mois ne s'est pas poursuivie jusqu'à guérison complète, la malade marche, dix mois après l'opération, sur un genou incomplètement guéri, et à peu près sans mobilité.

Cette cicatrisation extraordinairement rapide d'une fistule articulaire s'est renouvelée dans un troisième cas.

Obs. III. — Une jeune fille de vingt-cinq ans souffrait de la hanche depuis un an, la hanche était empâtée, la cuisse contracturée en forte adduction. La radiographie montrait des lésions osseuses importantes de la tête et du toit du cotyle, avec une apparence de séquestre.

Opération le 11 *mai* 1927, l'incision antérieure ouvrit au-dessus de la tête un abcès communiquant avec une articulation pleine de pus et de fongosités, sans séquestre.

Curettage de l'articulation, capsule fermée au catgut, greffon placé dans le toit du cotyle, un autre dans le col et la tête.

Le 26 *mai*, l'articulation était indolente et mobile, mais deux fistulettes s'ouvraient dans l'incision antérieure.

Le 16 *juin*, les fistulettes étaient taries; les mouvements étaient limités, mais indolents.

Le 27 *juin*, commence à marcher assez mal.

Le 15 *juillet*, adduction de la cuisse, qui est redressée et mise en plâtre de marche pour trois semaines. L'adduction ne se reproduit pas. A la fin d'août, la malade rentre chez elle en Italie. Un mois après, elle écrit qu'elle va bien.

En somme, guérison apparente extraordinairement rapide d'une coxalgie avec abcès et lésions osseuses importantes, mais l'apparence radiographique ne s'est pas modifiée, l'image reste celle d'une coxalgie en évolution malgré la marche indolente, et la malade a échappé à une surveillance prolongée.

Obs. IV. — Homme de quarante-cinq ans, souffre du genou par intermittences depuis cinq ans, gros épaississement périarticulaire sans hydarthrose, extension incomplète, garde quelques mouvements de flexion.

27 *avril* 1927, opération de Robertson-Lavalle typique, un greffon de chaque côté du genou. Plâtre.

22 *mai*, sorti du plâtre.

27 *mai*, le genou est encore douloureux, remis en plâtre.

6 *juin*, sorti de plâtre, laissé au lit, ne souffre plus, 20° de mobilité indolente.

Au troisième mois, commence à marcher.

Au quatrième mois, marche assez mal, plâtre de marche.

En décembre 1927, le genou reste un peu gros, mais les mouvements d'une amplitude de 20° à 30° sont indolents, un petit abcès s'est formé en haut de l'incision externe, il semble ne venir ni du greffon, ni du fémur, mais seulement des parties molles.

En somme, comme dans la première tumeur blanche du genou traitée, après une amélioration rapide, la guérison reste incomplète et ne progresse plus.

Obs. V. — Homme de quarante-six ans, à état général médiocre, a souffert de la hanche il y a cinq ans. Epididymite tuberculeuse. Hanche douloureuse contracturée en adduction et rotation externe. Petit abcès sous les vaisseaux fémoraux.

20 *avril* 1927, opération de Robertson-Lavalle typique, un greffon dans le toit du cotyle sans ouvrir l'abcès, ni l'articulation, un autre greffon dans le col et la tête.

Après douze jours, ne souffre plus, pas de contracture, petits mouvements indolents.

Après trente-cinq jours, va très bien, commence à marcher.

Après cinquante jours, marche moins bien, recommence à souffrir, culotte plâtrée de marche.

Malgré le plâtre, marche peu et mal.

Après trois mois, le plâtre est enlevé, une fistule s'est ouverte au milieu de l'incision externe sur le grand trochanter, la pression sur l'abcès sous les vaisseaux vide l'abcès à travers cette fistule. La hanche est douloureuse, immobilisée par contracture, la rotation externe s'est reproduite.

Le malade est remis au lit avec une traction; mais la traction, mal supportée, est enlevée après quelques semaines.

Depuis, l'état s'est très lentement amélioré comme chez un malade traité par les moyens ordinaires.

Actuellement, neuf mois après l'opération, la fistulette est à peu près tarie, l'abcès antérieur n'est plus perceptible, le malade commence à pouvoir détacher le talon du lit, il ne souffre plus, et conserve des mouvements passifs à peu près indolents de 15° environ d'amplitude.

En somme, une amélioration rapide, qui avait supprimé les douleurs et permis la reprise de la marche, a été de courte durée; et la maladie a continué son évolution comme si elle n'avait pas été opérée.

La radiographie n'a jamais montré que la disparition de l'interligne articulaire sans lésions osseuses importantes.

Obs. VI. — Homme de vingt-six ans, souffrait un peu de la hanche et boitait un peu depuis trois ans.

Au début de 1927, augmentation des douleurs.

Février 1927, hanche immobilisée en flexion, abduction et rotation externe, mis en traction.

Trois mois de traction ont atténué douleurs et contracture.

La radiographie ne montre qu'une disparation de l'interligne articulaire et une érosion très superficielle des surfaces articulaires.

Le 16 *mai* 1927, opération de Robertson-Lavalle : un greffon dans le toit du cotyle et un autre dans le col et la tête.

Le 31 *juin*, la hanche est complètement indolente, le malade commence à marcher. Il détache facilement le talon du lit.

Le 17 *juillet*, le malade rentre chez lui dans la Creuse, on lui fait une culotte plâtrée de sûreté.

Décembre 1927, le malade n'a pas souffert, il marchait facilement, mais avait gardé sa culotte plâtrée et ses béquilles.

L'état général et local est excellent, le malade a beaucoup engraissé, sa hanche est indolente, elle est laissée libre, on supprime aussi les béquilles.

Janvier 1928, le malade marche très bien, la hanche est assez raide, avec 15° environ d'amplitude de mouvements de flexion. Mais le raccourcissement qui était insignifiant avant l'opération est actuellement de 2 centimètres. La radiographie montre que ce raccourcissement est dû à l'ascension de la tête dans le cotyle, par érosion de la tête et du toit du cotyle.

En somme, apparence de guérison rapide, mais persistance des lésions osseuses révélées par la radiographie.

Obs. VII. — Homme de trente-huit ans, souffre de la hanche depuis quatre ans, avec des périodes de rémission. Hanche empâtée, douloureuse, contracturée. La radiographie montre une disparition de l'interligne et du flou des surfaces articulaires.

Le 25 *mai* 1927, l'incision antérieure ouvre une poche à grains riziformes qui communique avec l'articulation.

L'articulation est nettoyée, la curette évide des lésions étendues de la tête et du col sur leur bord supérieur, et du toit du cotyle. On bourre la cavité évidée avec des greffes ostéo-périostiques, tout en disposant des greffons dans les emplacements habituels.

Au vingtième jour, les douleurs ont disparu, la hanche est souple, on peut lui faire faire sans douleur des mouvements de 20 à 30°.

Le trente-deuxième jour, un abcès se fistulise au milieu de la cicatrice de l'incision.

Après trois mois, la fistule donne lieu à une suppuration abondante, à des douleurs et à un peu de fièvre, elle est débridée, et quelques séquestres du greffon sont enlevés.

Après cinq mois, des accidents infectieux sérieux obligent à réouvrir largement l'incision, à enlever les greffons, qui sont tous nécrosés, et à faire une contre-ouverture de drainage postérieure.

Actuellement, plus de sept mois après l'opération, après une période fébrile et douloureuse d'arthrite suppurée grave, le malade est à peu près apyrétique et souffre beaucoup moins, mais la suppuration persiste abondante, et l'avenir de cette hanche paraît peu favorable; une résection sera peut-être nécessaire.

En somme, après une amélioration apparente, fistulisation tardive, infection secondaire grave, avenir réservé. Mais il faut noter qu'il ne s'est pas agi d'une opération de Robertson-Lavalle véritable, puisqu'il y a eu ouverture de l'articulation, résection partielle, et que les greffes ont été placées dans la cavité de résection.

En réalité, on pourrait presque dire que ce dernier cas n'est plus une opération de Robertson-Lavalle, j'ai tenu néanmoins à le faire figurer, d'autant plus que le cas 3, qui compte parmi les plus beaux succès, avait eu aussi une ouverture et un curettage de l'articulation, sans greffe intra-articulaire, il est vrai.

En résumé, ces sept cas ont donné :

1° Un très mauvais résultat par fistulisation tardive et infection secondaire grave.

2° Trois très beaux résultats, comparables à ceux de Robertson-Lavalle, avec indolence immédiate, marche rapide et amélioration de l'état général. Mais il faut noter qu'un seul de ces cas a vraiment l'air d'une guérison complète, avec l'épreuve de un an de marche, car les deux autres sont moins anciens et ont encore, d'après la radiographie, des lésions osseuses en évolution.

3° Trois améliorations rapides et importantes, qui ont abouti pour les deux genoux à une guérison incomplète, et pour la coxalgie à un retour à l'état antérieur.

Ces résultats sont évidemment bien loin des promesses de Robertson-Lavalle qui prétend guérir en un mois toutes les ostéoarthrites tuberculeuses; mais il est non moins évident que la greffe a sur l'évolution de l'ostéoarthrite une influence tout à fait extraordinaire : dans tous les cas les douleurs ont disparu immédiatement après l'opération, la contracture a cessé, et il y a eu une régression très rapide et très importante des lésions accessibles à la vue : dans le cas 2 l'énorme masse de fongosités qui distendaient le genou a fondu en deux mois, dans le cas 2 et le cas 3 des fistules articulaires post-opératoires qui sécrétaient du pus en abondance se sont taries en quelques semaines, ce qui est évidemment tout à fait anormal et paradoxal.

Malheureusement, ces remarquables améliorations ne se sont pas toujours montrées durables, puisqu'une des coxalgies a récidivé, et que les deux arthrites du genou traînent sans arriver à parachever leur guérison, et, d'autre part, ces guérisons apparentes ne coïncident pas avec des guérisons radiographiques; j'ai eu la surprise de voir chez deux coxalgiques qui marchaient sans douleur la radiographie montrer la persistance et même l'aggravation de lésions osseuses évolutives.

Je ne peux m'empêcher de comparer cette évolution à celle des maux de Pott traités par la méthode d'Albee : même disparition des douleurs, même marche facile, malgré la persistance des lésions osseuses et même des abcès; et je me demande si, là encore, ce n'est pas l'action de voisinage de la greffe qui est responsable du résultat, plus peut-être que l'immobilisation de la colonne. Mais en tout cas ce résultat est beaucoup moins extraordinaire à la colonne, où l'immobilisation mécanique nous permet de comprendre l'amélioration, que dans les grandes articulations où la conservation de la mobilité et l'indolence restent stupéfiantes devant la persistance des lésions osseuses.

Je n'ai d'ailleurs aucune explication à vous proposer de cette action des greffes péri-articulaires : l'étude des radiographies en série ne montre aucune influence d'apport calcique, aucune trace d'ossifications nouvelles dans l'os autour des greffons. Ceux des greffons qui sont intra-osseux semblent se résorber peu à peu très lentement, ceux qui sont extra-osseux régularisent leurs contours, mais se développent très peu. L'explication de Robertson-Lavalle d'amélioration de la circulation des épiphyses par les vaisseaux des greffons est bien hypothétique, car la circulation dans les greffons osseux est toujours pauvre, et d'autre part l'importance de l'écoulement de sang noir après trépanation des épiphyses ne prouve pas forcément une gêne de circulation veineuse, il montre simplement la richesse de la vascularisation de cet os.

Les explications importent d'ailleurs beaucoup moins que les résultats qui, dans la limite d'améliorations au moins fonctionnelles et pas toujours durables, me paraissent incontestables.

Il est beaucoup trop tôt pour essayer de prévoir ce qui restera de cette méthode dans la thérapeutique de la tuberculose articulaire; mais je peux bien dire que ce que j'ai obtenu ne m'engage pas beaucoup à continuer

dans les tumeurs blanches du genou, où la résection donne au prix d'une ankylose une guérison si rapide et si sûre, tandis que dans la coxalgie les résultats obtenus me font envisager la possibilité d'un traitement raccourci et ambulatoire, qui transformerait la cure désespérante de cette affection, autant que la méthode d'Albee a transformé celle du mal de Pott. J'ai impression d'ailleurs que la chose serait intéressante surtout dans les formes au début, avant les lésions osseuses et suppurées importantes, et pour prévenir leur apparition, et qu'il faudra être très prudent lorsque des abcès placés sur le chemin des greffons pourraient conduire à des ouvertures articulaires qui sont en opposition complète avec l'esprit de la méthode.

M. **Bréchot** : Si j'ai bien compris la communication de M. Tavernier, le résultat obtenu a été « un coup de soleil », une amélioration fugace.

J'ai pratiqué cinq à six fois dans mon service de Trousseau chez de jeunes enfants l'opération de Robertson-Lavalle. Je n'ai pas observé d'amélioration dans ces quelques cas et étant donné l'évolution que j'observe habituellement je n'ai pas cru devoir généraliser cette technique.

Par contre, elle m'a suggéré de mettre, dans une ostéomyélite fistulisée ancienne du tarse et du métatarse, des greffons. J'ai obtenu dans ce cas un remarquable succès et je vous ai présenté ici les radiographies.

M. **C. Ducroquet** : Quand on connaît la gravité des lésions d'ostéo-arthrites tuberculeuses si bien mises en relief par les travaux de l'Ecole française, on est très troublé par les résultats qu'annonce M. Robertson-Lavalle. L'examen de toutes les radiographies présentées par M. Tavernier, à l'exception de la première, montre une aggravation progressive des lésions malgré l'intervention pratiquée.

M. **Albert Mouchet** : Je ne voulais plus reparler de l'opération de Robertson-Lavalle avant d'avoir suivi plus longtemps que je ne l'ai fait actuellement le cas récent de tumeur blanche du genou que j'ai opérée et avant d'avoir rassemblé les documents scientifiques contenus dans les Bulletins de la Société de Chirurgie de Buenos Aires et que je n'ai pas eu le temps de lire.

Mais puisque M. Tavernier fait appel à mon expérience et puisque les deux arthrites tuberculeuses du genou opérées dans mon service par M. Robertson-Lavalle lui-même avaient subi une aggravation notable, je dois à la vérité de dire que je me suis décidé il y a six semaines — un peu à contre-cœur et non sans appréhension — à pratiquer sur le genou d'une fillette de neuf ans (tumeur blanche au début, mais typique et cliniquement et radiographiquement) l'opération de Robertson-Lavalle. Les suites sont excellentes, quant à l'état local et à l'état général. Mais je n'ai pas assisté à la disparition aussi rapide des douleurs que le dit M. Tavernier. Les fongosités ont diminué, mais je n'ose pas affirmer que le seul repos au lit ne soit pas pour beaucoup dans l'amélioration de l'état local. Je n'ai pas immobilisé dans le plâtre, ainsi que l'a fait M. Tavernier, contrairement aux recommandations de M. Robertson-Lavalle.

M. **Pierre Mocquot** : J'avais vu mon maître Delbet, au retour de son voyage en Amérique, pratiquer l'opération de Robertson-Lavalle. Je l'ai pratiquée moi-même deux fois.

Mon premier malade est un homme d'une trentaine d'années atteint d'une ostéoarthrite tuberculeuse du genou droit à allures subaiguës et extrêmement douloureuse. L'opération de Robertson-Lavalle eut sur la douleur une influence saisissante : immédiatement, le malade fut soulagé de ses souffrances, mais l'arthrite continua à évoluer avec une marche rapide. Une résection, pratiquée quelques semaines plus tard, ne consolida pas et finalement il fallut recourir à l'amputation.

L'autre malade était une femme de vingt-cinq ans entrée à l'hôpital pour une coxalgie au début. L'opération de Robertson-Lavalle eut sur les douleurs une action moins nette que chez le malade précédent et n'eut aucune influence sur l'évolution de la coxalgie : les lésions osseuses continuèrent à progresser et au bout de quelques semaines, en présence de l'aggravation des désordres visibles sur les radiographies, j'ai fait envoyer la malade à Berck. Je n'ai pas eu de ses nouvelles depuis ce moment, mais en tout cas mon observation avait été suffisante pour montrer que l'évolution de l'ostéo-arthrite n'avait pas été favorablement influencée par l'opération pratiquée.

M. **Tavernier** : Je remercie les orateurs qui ont bien voulu prendre la parole. Ils n'ont pas apporté beaucoup de documents, et en général pas favorables, mais je suis heureux d'avoir entendu M. Mocquot dire qu'il a remarqué comme moi une indolence tout à fait paradoxale. Quels que soient les faits que nous montrera l'évolution ultérieure de ces cas, ces améliorations au moins fonctionnelles sont très intéressantes à noter.

PRÉSENTATIONS DE MALADES

Fracture transcervicale du col du fémur. Vissage. Résultat éloigné,

par M. **Antoine Basset.**

Notre collègue Robineau nous a présenté ici, dans la séance du 17 février 1926, une femme de cinquante-deux ans opérée par lui quinze mois auparavant pour une fracture transcervicale du col du fémur et chez laquelle le résultat anatomique et fonctionnel était tellement bon qu'il équivalait en somme à une *restitutio ad integrum*.

L'opérée que je vous présente aujourd'hui me paraît, au point de vue de la qualité du résultat, digne de celle de Robineau à laquelle elle est absolument comparable à presque tous les points de vue.

Deux petites différences à noter :

Mon opérée a dix ans de plus que celle de notre collègue. Elle a été opérée plus tôt, dix jours après sa fracture, au lieu de vingt-huit.

Mme A..., soixante-deux ans, chute le 1er juillet 1926 : fracture transcervicale à droite (fig. 1).

Opération le 10 juillet 1926 : réduction de la fracture par la technique de Contremoulins et pose d'une vis en os de bœuf de 12 millimètres.

La radiographie post-opératoire montre que le résultat anatomique est excellent (fig. 2).

Immobilisation sur un lit mécanique pendant deux mois, puis sur un lit

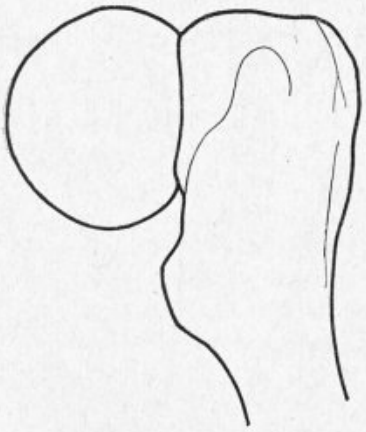

FIG. 1. — Avant l'opération.

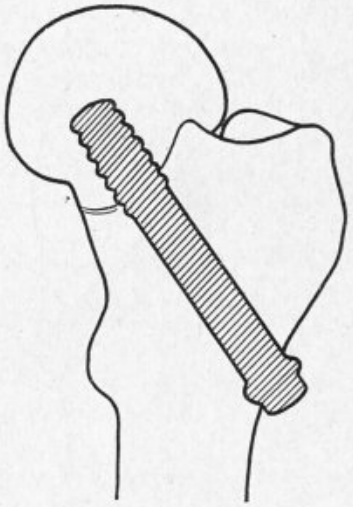

FIG. 2. — Quelques jours après l'opération.

ordinaire pendant vingt jours au cours desquels on met en œuvre massage et mobilisation active et passive.

L'opérée commence à marcher le 29 septembre 1926 et sort le 29 octobre marchant avec deux cannes.

Au début de décembre elle a supprimé une canne. Depuis le 1er janvier 1927 elle marche sans canne et, le 14 février, elle a pu faire 1 kilomètre à pieds, sans aide ni appui.

Actuellement l'état fonctionnel est, à très peu près, parfait. Mon opérée marche normalement, sans canne ni chaussure spéciale ; aucune boiterie. Elle peut se tenir à cloche-pied sur son membre opéré, s'accroupir à fond, s'agenouiller sur une chaise, ou par terre, et s'asseoir ensuite sur ses talons, croiser les cuisses étant assise. Elle a repris son service de bonne d'enfants et, quatre fois par jour, monte et descend quatre étages d'un escalier raide en tenant un enfant par la main.

Elle souffre encore légèrement de la hanche, mais uniquement aux changements de temps.

A l'examen, pas de raccourcissement mensurable, pas d'atrophie musculaire, pas de craquements articulaires.

Les mouvements de la hanche sont normaux comme amplitude sauf une très légère limitation : *a*) de l'abduction extrême ; *b*) de la rotation externe.

Quant au résultat anatomique il est également excellent ainsi que le prouvent les six radiographies faites successivement pendant les dix-sept mois écoulés depuis l'opération et dont les deux dernières datent de trois semaines.

Sur celles-ci (fig. 3 et 4), on constate de face et de profil que la vis est toujours en aussi bonne place qu'au jour de l'opération, qu'elle est complètement intacte et non attaquée ; que sa tête, englobée dans une néoformation osseuse de la corticale du fémur, n'est pas résorbée.

L'extrémité supérieure du fémur a repris des dimensions et une forme très

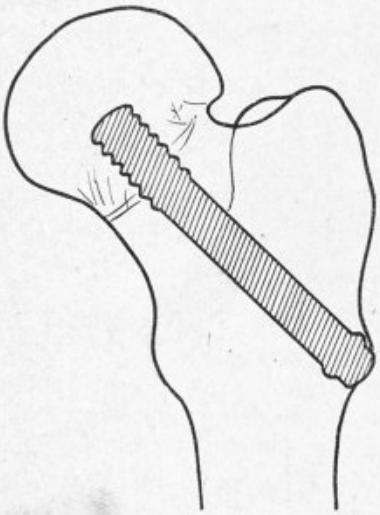

Fig. 3. — (Face), dix-sept mois après l'opération.



Fig. 4. — (Profil), dix-sept mois après l'opération.

voisines de la normale. Le col s'est véritablement reconstitué. Quant au siège de la fracture, il est marqué par une série de lignes onduleuses, transversales, plus sombres que les parties avoisinantes.

Cette observation me permet de confirmer ce que vous a dit notre collègue Robineau en 1926.

Le résultat fonctionnel est excellent parce que, grâce à la collaboration de Contremoulins, la restauration anatomique du col a été bonne, la vis correctement placée, les fragments fixés et serrés d'une façon immuable, et aussi parce que, contrairement à ce que je faisais autrefois, j'ai laissé cette femme deux mois dans un lit mécanique avant de la bouger même très légèrement. Encore ne s'est-elle levée que vingt jours plus tard.

Comme Robineau et Contremoulins, je crois que si la vis d'os de bœuf est intacte après dix-sept mois, cela tient à ce qu'elle est immuablement fixée dans le col.

Luxation récidivante de l'épaule traitée par le procédé d'Oudard modifié. Résultat après six mois,

par M. **Ch. Lenormant.**

Le malade que je vous présente est un homme de vingt-quatre ans, solidement musclé, comme vous pouvez le voir. Dix-huit mois avant son entrée à l'hôpital, il eut une luxation traumatique de l'épaule droite, qui fut réduite sans difficulté. A partir de ce moment, la luxation se reproduisit de plus en plus souvent et de plus en plus facilement ; en l'espace de dix-huit mois, le malade s'est luxé l'épaule une soixantaine de fois ; dans les derniers temps, la luxation se produisait même pendant le sommeil et le malade en était venu à s'attacher le bras au tronc pour dormir.

Il s'agissait d'une luxation antéro-interne typique, que l'on reproduisait et réduisait à volonté. L'épaule réduite, la palpation ne révèle rien d'anormal ; il n'y a pas d'atrophie musculaire. Mais la radiographie montre une déformation de la tête en hache assez nette et peut-être un léger élargissement de la cavité glénoïde.

J'ai opéré ce malade le 16 juillet 1927 et j'ai pratiqué chez lui l'opération préconisée par notre collègue Oudard, opération qui consiste, en allongeant la coracoïde ou en la prolongeant par une greffe ostéo-périostique, à créer une butée osseuse en avant de la glène.

J'ai abordé l'articulation suivant la technique de Louis Bazy, par une incision en L renversé avec branche horizontale parallèle et sous-jacente à la clavicule et branche descendante dans le sillon delto-pectoral. Le deltoïde a été sectionné en haut, séparé du grand pectoral en bas ; la veine céphalique liée. L'apophyse coracoïde a été isolée, avec les muscles qui s'y insèrent, puis sectionnée à 1 centimètre de son sommet. Les muscles coracoïdiens abaissés, j'ai coupé le tendon sous-scapulaire et ouvert la capsule articulaire ; celle-ci m'a paru épaissie à sa partie antérieure, avec des restes d'hématome et une coloration ocre. Le périoste était décollé sur le bord antérieur de la glène et la partie avoisinante du col de l'omoplate.

Le tendon du sous-scapulaire est alors fixé, par deux points de catgut chromé, au bourrelet glénoïdien, puis réinséré sur la petite tubérosité.

Je prélève ensuite, sur la face antéro-interne du tibia droit, une baguette osseuse mesurant environ 35 millimètres sur 10 ; j'interpose cette baguette aux deux fragments de la coracoïde, de façon à allonger d'autant celle-ci, et je la fixe par deux ligatures. Un second greffon ostéo-périostique, mince, long de 4 centimètres, est encore pris sur le tibia et placé au-dessous de la coracoïde, le long du bord antérieur de la glène qu'il longe jusqu'à son pôle inférieur.

Suture des muscles au catgut et de la peau aux crins.

Oudard, dans son article du *Journal de Chirurgie*, dit avoir pratiqué simplement l'allongement de la coracoïde, soit par dédoublement, soit par

interposition d'un greffon osseux. C'est ce que j'ai fait, mais j'y ai ajouté l'application d'un greffon ostéo-périostique, au-dessous de la coracoïde, tout le long du bord de la cavité glénoïde. Il m'a paru que l'on devait obtenir ainsi un butoir osseux beaucoup plus étendu, capable de s'opposer à tout déplacement de la tête humérale en avant et en dedans.

Les suites de l'opération ont été fort simples dans mon cas. La cicatrisation s'est faite par première intention et, au bout d'un mois, le malade a quitté le service ; il a suivi, quelque temps encore, un traitement de mobilisation et de massage.

Voici le résultat après six mois. Au point de vue thérapeutique, il est excellent, puisque la luxation ne s'est jamais reproduite. Anatomiquement, le butoir osseux est bien réalisé, épais et solide : on le sent nettement en palpant dans le sillon delto-pectoral et, sur la radiographie, on voit une énorme coracoïde qui descend jusqu'au pôle inférieur de la glène. Au point de vue fonctionnel, le résultat est également satisfaisant : le malade a repris son métier de mécanicien ; il n'y a pas trace d'atrophie et les deux épaules sont également musclées; l'épaule opérée a toute l'amplitude et toute la force de ses mouvements.

Je crois cette observation intéressante ; elle vient s'ajouter aux 5 cas, également favorables, publiés par Oudard. Dans cette question difficile du traitement des luxations récidivantes de l'épaule, qui, comme le dit Leriche, est encore en pleine évolution, l'idée de créer une butée osseuse — idée qui appartient à Oudard — me semble fort intéressante. On a préconisé, en Allemagne surtout, beaucoup de procédés opératoires applicables aux luxations récidivantes, et certains sont assez compliqués. Pour ma part, j'ai employé autrefois, dans quelques cas, les procédés classiques de capsulorraphie ou de résection partielle de la capsule exubérante et, bien que les résultats aient été bons, ces procédés ne m'inspirent pas grande confiance. L'opération d'Oudard, complétée au besoin, comme je l'ai fait, par une greffe ostéo-périostique sous-coracoïdienne, me paraît beaucoup plus logique; elle a, de plus, l'avantage d'être une opération strictement extra-articulaire, d'être bien réglée et d'exécution facile grâce à l'incision de L. Bazy.

C'est, à mon avis, le meilleur mode de traitement dont nous disposions dans la luxation récidivante de l'épaule.

M. **Albert Mouchet** : J'ai vu opérer notre collègue Oudard à Toulon et j'ai vu surtout les résultats éloignés de son opération. J'ai été séduit par ce procédé, je l'ai déjà dit ici, mais j'ai eu aussi le plaisir de constater l'excellence des résultats éloignés, c'est un point que je tenais à noter.

M. **Mauclaire** : J'ai présenté ici en juillet 1923 deux malades ayant une luxation récidivante de l'épaule chez lesquels j'ai mis des auto-greffes ostéo-périostiques extra-articulaires sur le bord inférieur et sur le bord antérieur du rebord glénoïdien avivé et après rétrécissement capsulaire en croix. Je les avais placées à ce niveau parce que dans la luxation la tête

passe par en bas de la capsule. Il se peut que, à la longue, la luxation se fasse directement en avant, car la capsule est très large. Dans le procédé de Oudard la butée osseuse est supérieure et antérieure. Dans le procédé de Eden, que je ne connaissais pas, la butée osseuse est directement antérieure. Dans mes cas elle était inférieure et antérieure et j'ai fait en outre le rétrécissement de la capsule.

J'ai fait souvent la capsulorraphie en croix chez des malades épileptiques ayant des luxations récidivantes. Le plus souvent le résultat ne se maintient pas très longtemps.

Enfin, j'ai présenté ici, en juillet 1921, un malade opéré par le procédé de Clairmont-Erhlich, c'est-à-dire en ramenant le long de la face inférieure de la capsule un lambeau de deltoïde d'arrière en avant. Le résultat a été bon.

Epididymite de cause douteuse (*syphilitique secondaire*?)

par M. **Heitz-Boyer**.

J'ai tenu, avant de pratiquer une biopsie qui seule permettra d'établir un diagnostic précis, de vous présenter ce malade atteint d'épididymite d'aspect un peu insolite. Le début est récent, la marche tout à fait subaiguë, l'épididyme est pris dans sa totalité d'une dureté presque ligneuse, absolument indolore, présentant non pas les noyaux plus ou moins accoudés habituels, mais une série de cannelures allongées.

Le testicule, enchâssé dans ce très gros épididyme, est de volume et de consistance normaux, mais absolument indolore. Enfin, il existe à la racine de la bourse, au niveau du canal déférent, une fistule par laquelle s'écoule une sérosité banale, et qui a succédé à une petite tuméfaction, qui aurait constitué, il y a trois semaines, le début des accidents.

Il y avait un peu de liquide dans la vaginale, 20 cent. cubes, qui ont été évacués ce matin.

Si l'on recherche les antécédents personnels héréditaires du patient, on ne trouve aucune trace de tuberculose, quatre enfants et sœurs vivants, le malade est superbe d'aspect. En revanche, il a eu un chancre il y a quatre mois et a été soigné à Saint-Louis par mon ami Louste pour une syphilis indiscutable. Et alors, je me suis demandé si l'on ne serait pas en présence d'un cas de cette fameuse épididymite syphilitique secondaire de Dron dont l'existence paraît hypothétique à beaucoup de nos collègues. Je sais que l'existence de la fistule devrait faire pencher vers la tuberculose. Aussi, je ne fixe pas de diagnostic ferme et je serais heureux d'avoir votre opinion. Je vous tiendrai au courant du résultat de la biopsie que je compte pratiquer.

PRÉSENTATION D'INSTRUMENTS

par M. F. M. Cadenat.

Il suffit parfois d'apporter à un instrument une légère modification pour en augmenter les avantages. C'est à ce titre que je vous présente ces trois instruments.

Pince à ligatures profondes.

Tous les opérateurs savent la difficulté qu'on peut avoir dans certains

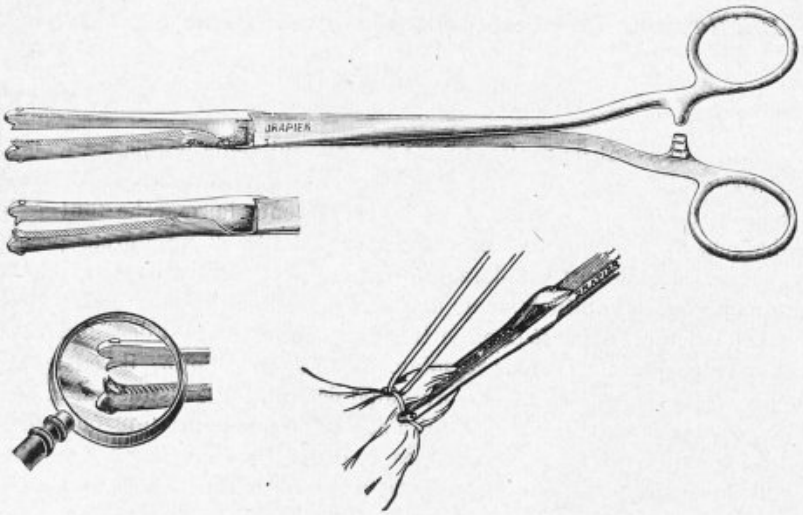

FIG. 1.

cas à porter au fond d'un bassin une ligature. Cette manœuvre devient assez simple avec cette pince qui présente à l'extrémité de chacun de ses mors une saillie destinée à empêcher le fil de glisser. On peut ainsi être sûr que, lorsqu'on enlèvera la pince, le nœud n'empêchera pas celle-ci de s'ouvrir. La ligature peut être portée avec les doigts sur la pince mise en place; ou mieux encore, si l'on craint des difficultés particulières, on peut accrocher le fil à un des mors et le porter ainsi dans la profondeur.

Pince à double érigne.

Cette pince n'est autre que la pince-érigne de Doyen, munie à sa base, près des anneaux, de deux nouveaux crochets. Cette modification permet

de saisir au moyen de cette seconde pince un champ opératoire ou même la peau. La pince ne peut donc plus basculer comme cela arrive avec la pince ordinaire; de plus cet instrument peut, dans certains cas, permettre

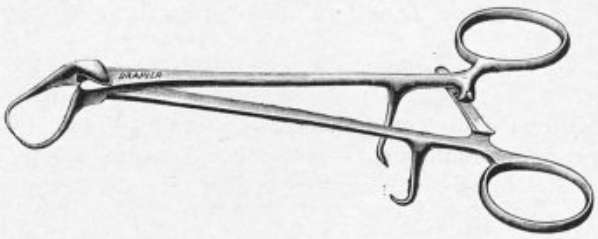

Fig. 2.

des tractions sur la peau ou sur un organe sans qu'il soit nécessaire d'un aide spécial.

Pince-gouge à éjection.

Rien n'est plus désagréable dans les opérations osseuses que d'avoir à



Fig. 3.

enlever des mors de la pince-gouge le fragment osseux que l'instrument a détaché. Le dispositif que nous y avons fait adapter permet d'obtenir une éjection de ces fragments osseux par une simple pression des doigts.

PRÉSENTATION DE RADIOGRAPHIES

Luxation totale du pied d'arrière en avant, avec fracture bimalléolaire.

par M. A. Lapointe.

Voici les films d'un traumatisme du cou-de-pied dont les archives de nos radiographes ne renferment que bien peu d'exemples.

Luxation directe du pied d'arrière en avant. Le déplacement est total,

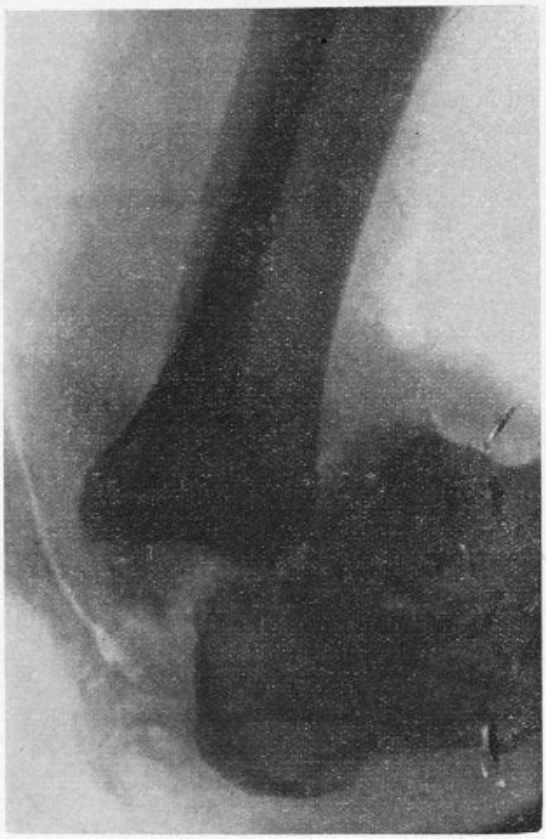

FIG. 1.

c'est-à-dire que le corps de l'astragale est projeté en entier, avec le pied, en avant du rebord antérieur de la mortaise.

La luxation est associée — il est rare qu'il en soit autrement — à une

fracture des deux malléoles. L'interne, arrachée à sa base, est partie avec l'astragale en avant; l'externe, restée sur place, est fragmentée en plusieurs morceaux qu'on ne voit bien que sur la radio de face prise dans la gouttière plâtrée, après réduction.

Cette réduction, que vous trouverez satisfaisante, je le crois, a été

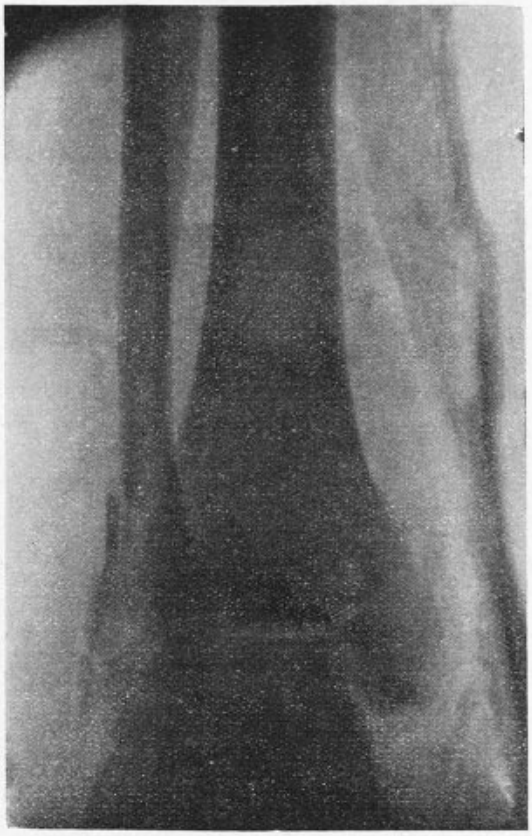

Fig. 2.

obtenue sans difficulté notable, mais sous anesthésie rachidienne et avec le contrôle de l'écran. Je pensais bien pouvoir éviter toute intervention sanglante, et, je le dis en passant pour ceux qui vissent des fractures du cou-de-pied : jusqu'à ce jour je n'ai pas encore trouvé l'occasion de planter une vis dans une malléole. Je ne parle, bien entendu, que des fractures toutes fraîches.

La nature de l'accident qui a provoqué ce traumatisme complexe mérite d'être indiquée. Le blessé, jeune homme de vingt-sept ans, se trouvait

debout sur la plate-forme d'un tramway. Elle fut violemment soulevée par une explosion d'air comprimé. Le pied droit, saisi comme dans un étau entre le poids du corps et le soulèvement brusque du plancher, fut, en quelque sorte, énucléé de la mortaise, d'arrière en avant.

Le Secrétaire annuel, M. Léon Gernez.

L. Maretheux, imprimeur, 1, rue Cassette, Paris.

BULLETINS ET MÉMOIRES

DE LA SOCIÉTÉ NATIONALE DE CHIRURGIE



Séance du 18 janvier 1928

Présidence de M. MICHON, *président.*

DISCOURS DU PRÉSIDENT

Mes chers Collègues,

Cette année s'est écoulée courte et agréable pour moi. En prenant place ici, je vous exprimais mes remerciements; aujourd'hui, je quitterai ce fauteuil, animé des mêmes sentiments de gratitude, teintés cependant de cette mélancolie légère, que nous éprouvons, lorsqu'une étape de notre vie, marquée par un honneur longuement attendu, finit et nous montre que le cours des ans a été plus rapide que nous le croyions.

Comme mes prédécesseurs, j'ai aimé mon rôle de président; tout d'abord à cause de votre affabilité, qui a rendu ma tâche bien facile; mais aussi parce que ce rôle nous mêle d'une façon plus intime à la vie même de notre Société. Il nous met en contact avec nos jeunes collègues, les plus ardents à combattre pour toute nouvelle conquête de la Chirurgie, avec nos amis de province que nous voyons avec plaisir prendre place à cette tribune. Et puis, lorsque votre président jette un regard circulaire autour de lui et voit tout à coup l'assistance un peu bruyante devenir attentive parce qu'un orateur apporte un travail documenté par une expérience personnelle reconnue de tous; parce qu'une idée nouvelle est émise, ou même parce qu'une idée ancienne est tout à coup tirée de l'oubli où elle semblait à jamais devoir dormir, il se dit que la Chirurgie dans un essor merveilleux est sans doute arrivée à une période de calme, qu'elle ne soulève plus des orages semblables à ceux dont l'écho retentit encore ici, mais qu'elle anime d'une passion toujours aussi vive ceux qui viennent à nos séances.

Mes chers Collègues, cette année les deuils ne nous ont pas été épargnés. J'en ai trouvé la liste tristement longue. J'ai déjà salué la mémoire des disparus; permettez-moi de le faire une seconde fois. Nous avons perdu parmi

les correspondants étrangers : Rowsing (Danemark), de Rio Branco (Brésil), Rouffart (Belgique); parmi les correspondants nationaux : Chavasse, Robert Picque appartenant à l'armée, Curtillet (d'Alger), Gross (de Nancy); parmi les membres honoraires : Kirmisson, Jules Boeckel. Kirmisson, ce modèle de probité professionnelle et scientifique, qui dès 1885 avait été nommé membre titulaire et que l'on peut donner comme exemple à tous ici, puisque jusqu'au moment où il se retira en sa Bretagne, il fut fidèle à nos séances et prit part à nos discussions. Jules Boeckel, ce grand chirurgien et ce grand patriote. Tout naturellement à son nom s'associe celui de l'autre grand chirurgien alsacien Kœberlé, dont le Centenaire vient d'être célébré à Strasbourg, cérémonie où j'ai eu l'honneur de vous représenter.

Il faut aussi chaque année songer à des élections nouvelles et elles ont été nombreuses. Nous avons élu 3 membres titulaires : MM. Deniker, Lance et Houdard; 1 membre honoraire, M. Ducroquet; 5 correspondants nationaux : MM. Latouche (d'Autun), Lombard (d'Alger), Picquet (de Sens), Caraven (d'Amiens), Worms, de l'armée; 5 membres correspondants étrangers : M. Montoya y Flores (de Colombie), Pouey (d'Uruguay), Alivisatos (de Grèce), Krinski (de Pologne), Angelesco (de Roumanie). A tous ces nouveaux collègues nous souhaitons la plus cordiale bienvenue.

Conformément à nos règlements votre bureau va disparaître. Je remercie ceux qui ont été à mes côtés de la collaboration amicale qu'ils m'ont donnée. Je vous félicite de conserver M. Lenormant comme secrétaire général et d'avoir ainsi encore la perspective de l'entendre. Je suis heureux de voir mon ami Ombrédanne prendre place au fauteuil que je quitte.

Nos règlements disent encore que je vous dois un rapport financier. Il sera court; entre les mains de M. Louis Bazy, nos finances ne peuvent être qu'excellentes. Mais mes remerciements allant plus loin, je remercie M. Louis Bazy de la complaisance avec laquelle il projette les clichés qui sont nécessaires. Mais ne croyez-vous pas que si le service de l'éclairage et des projections doit être rattaché au ministère des Finances, il serait bon de donner au ministre la possibilité d'avoir un chef de cabinet?

L'année 1927 sera marquée d'un événement important pour notre Société. Avec l'approbation du Conseil d'État l'article 5 de nos statuts est modifié. Le nombre des titulaires est fixé à 60. Mon ami Auvray, notre dévoué président de l'an dernier, voit ainsi réalisée une réforme heureuse qu'il a beaucoup contribué à faire aboutir. C'est la seconde fois que ce nombre est augmenté. Déjà en 1920, sous la présidence de M. Hartmann, il avait été porté de 35 à 50. Que nous sommes loin du petit groupe des 17 chirurgiens qui, le 27 août 1843 jetèrent les premières bases de notre Compagnie! Mais aussi combien la chirurgie a évolué et combien se sont multipliés les chirurgiens!

Notre activité sera plus grande et plus féconde si nous accueillons nos jeunes collègues des hôpitaux sans l'attente excessive actuelle. Ce ne sera pas en vain, suivant la pensée, qu'exprimait déjà le baron Larrey en 1851, que nous ouvrirons nos rangs aux hommes qui sans appartenir aux hôpitaux se seront distingués dans les travaux en chirurgie.

Mais pour que notre Société agrandie puisse garder son autorité et son prestige, elle devra savoir plus que jamais s'imposer une stricte discipline dans la marche des discussions et dans le choix des travaux. Sont sans valeur les observations jetées à l'improviste de mémoire au hasard dans une discussion confuse.

Mes chers Collègues, vous savez tous que nous avons cette année reçu un don important, destiné à fonder le prix Le Dentu qui sera attribué à la médaille d'or de l'Internat en chirurgie. C'est là une pieuse générosité de Mme Le Dentu en vue de perpétuer le souvenir de son mari. De nouveau en votre nom, je lui adresse tous nos remerciements.

C'est ainsi que s'allonge la liste de nos bienfaiteurs. Gardons leur souvenir. Notre Société, par des attaches profondes tient à un long passé. Si parfois notre regard errant aperçoit sur les murs de cette salle les traits de ceux qui nous ont précédés, pensons que ce sont eux, qui pour beaucoup ont fait la grandeur de la Société Nationale de Chirurgie.

COMPTE RENDU

DES TRAVAUX DE LA SOCIÉTÉ NATIONALE DE CHIRURGIE

PENDANT L'ANNÉE 1927

par M. Léon GERNEZ, secrétaire annuel.

Messieurs,

Tout d'abord, je dois un grand merci à mes collègues qui, heureux d'esquiver ce qu'ils considéraient comme une charge ennuyeuse, m'ont permis d'occuper, durant une année, une fonction charmante.

L'optique est différente, du Bureau où je suis, et de la place que je vais reprendre. D'ici, on voit, merveilleusement, les passions qui animent les auditeurs, pendant les lectures des communications et durant les discussions qui s'ensuivent.

On regarde les manuscrits où les auteurs ont laissé aller leur plume la bride sur le cou... et la physiognomonie et la graphologie n'apparaissent plus comme de vaines sciences.

Qu'y a-t-il, d'autre part, de plus agréable que de relire vos débats ? c'est vivre deux fois l'an.

Voici l'avers de la médaille ; que m'a donné le revers ? L'effroi de songer qu'il me faudrait, un jour, écrire et lire un compte rendu qui paraîtrait dans vos Bulletins, après les délicates plaquettes d'un Richelot ou d'un Ricard, les brillantes envolées d'un Jean-Louis Faure ou d'un Tuffier, les minutieuses études d'un Proust ou d'un Mouchet. Quelle belle leçon d'humilité !

Mais, en relisant vos Bulletins, j'ai mieux compris le rôle qu'avait joué votre Société, dans l'évolution de la chirurgie : *Période de chaos* que celle où les longues discussions, renouvelées d'Hippocrate, n'étaient que joutes oratoires... *Epoque de gestation*, sous la poussée féconde de l'évolution pastorienne ! *Période de croissance*, à l'aurore du XXe siècle ; le nouveau-né sourit à la vie, il grandit en vous écoutant, il a toutes les audaces, jusqu'aux jours de deuil de 1914, où il souffre avec vous. Maintenant adolescent, il vous demande d'essayer ses muscles, de façonner son cerveau et d'ouvrir à son activité fiévreuse des horizons nouveaux. A vous de satisfaire ses désirs en le promenant à travers de magnifiques monuments où il verra inscrits en lettres d'or ces mots : Physiologie, Bactériologie, Histologie.

Vous avez, cette année, mis à l'ordre du jour quatre grandes questions d'ordre général :

1° Le rôle de l'anesthésie rachidienne dans les occlusions intestinales ;

2° Les anévrismes artério-veineux ;

3° Le matériel de prothèse, dans les ostéosynthèses et les pertes de substances osseuses ;

4° Le drainage abdominal à la Mikulicz.

1° *La rachianesthésie dans le traitement de l'ileus :* A l'occasion d'une observation de Quénu, Duval amorce la discussion, c'est plus de 400 observations qu'il dépouille pour vous apporter ses conclusions. Coville, Lepoutre, Chenut, Michel et J. Guibal, de Nancy, Mauclaire, tous sont d'accord pour constater l'effet évacuateur de l'intestin, l'attribuant à la béance sphinctérienne par inhibition, à la suppression de l'élément spasmodique (Dujarier). Mais, tandis que de nombreux chirurgiens insistent sur le silence abdominal qui les a poussés à choisir ce mode d'anesthésie dans les occlusions aiguës, Lecène a vu de puissantes ondes péristaltiques, et Lapointe, avec Leriche, signale des ondes de contraction temporaire spasmodique, contrastant avec les autres zones et faisant ressembler le tractus intestinal à un intestin de poulet.

Okinczyc avec Bazy rappelle les cas de morts consécutives à l'intervention, avec rachi ou non, malgré la débâcle intestinale, par absorption massive du contenu toxique faisant irruption dans l'intestin sain sous-jacent à l'étranglement, et il s'allie avec Picot et Auvray pour déclarer dangereuse la rachianesthésie, qui abaisse la tension chez les choqués, les infectés, les intoxiqués (observation de Vanlande) et déclarer qu'en tout cas c'est une grave erreur de s'abstenir d'opérer immédiatement, malgré la débâcle consécutive à l'emploi de la rachianesthésie.

La pratique de Guibal est nettement défavorable à la méthode. Dujarier et Riche mettent une sourdine à l'enthousiasme en déclarant que, s'ils sont partisans de la rachianesthésie comme premier temps d'une intervention chirurgicale, il leur paraît dangereux de l'utiliser seule comme traitement de l'ileus.

Comme corollaire, la majorité d'entre vous rejette la rachi dans les interventions pour les grosses hernies ombilicales ou les éventrations étranglées, et lui préfère l'anesthésie locale ou régionale.

2° *Anévrismes artério-veineux :* Moure prend prétexte de l'observation de Picard pour mettre au point la question avec les résultats de son expérience clinique et expérimentale.

Nous avons eu la bonne fortune d'écouter, ici même, notre très sympathique associé étranger, le professeur Matas.

L'anatomie pathologique est assise sur des bases solides avec les constatations opératoires (Grégoire, Mocquot, Okinczyc, Mauclaire, Lecène), on sépare nettement les traumatiques et les spontanées. Grégoire et Leriche étudient l'organisation du sac, le mécanisme de la valeur de ce travail d'organisation ; quelques semaines sont nécessaires pour qu'il y ait anévrisme artério-veineux, c'est-à dire raccord des deux endothéliums quand

le sac se forme secondairement aux dépens d'un hématome enkysté. Chevrier s'élève contre l'assertion formelle des classiques sur l'absence de caillots.

Si, expérimentalement, Grégoire, Moure n'ont pas pu réussir autrefois, Leriche, avec Stultz, a eu cette heureuse chance de reproduire sur le chien l'anévrisme artério-veineux, et il a pu aussi étudier ses effets sur le cœur. Le reflux cardiaque oblige le cœur à travailler plus que normalement, l'effort continu qu'il fait retentit primitivement et à longue échéance sur ses cavités et sur le muscle.

Pas d'asepsie douteuse lors de l'intervention. Grégoire, Mondor et Moure, avec eux, conseillent d'attendre plusieurs mois si on ne veut pas s'exposer à l'infection aiguë, avec thrombose artérielle massive, hémorragie secondaire, par sphacèle de la ligne de suture.

L'opération idéale, faite par Picard, est sans doute l'exception. Moure conseille la prudence dans la conservatrice, opération délicate et grave ; notre désir est de reconstituer au mieux les vaisseaux, mais, comme il y a loin du désir à la réalité, le dernier mot appartient encore à la méthode dite de la quadruple ligature, avec extirpation ou non du sac, à la demande des lésions.

Quelques détails de technique séparent seuls Moure et Lecène qui ferment par un bon surjet les orifices vasculaires afférents et efférents, de Mocquot, Grégoire, Okinczyc, Auvray, Leriche utilisant la quadruple ligature.

Tous approuvent la ligature d'attente de Lecène, au-dessus de l'anévrisme, et se gardent bien des dissections étendues, circonférentielles des vaisseaux lésés.

3° *Ostéosynthèse et réparation des vastes pertes de substance osseuse* : Et voici encore que le recul du temps permet à Robineau, Mauclaire et Cunéo de juger de la valeur des différents matériaux employés. L'acier ou le fer recouvert de caoutchouc durci sont admirablement tolérés, pourvu que les principes énoncés par Robineau et Contremoulins soient respectés : montage mécanique correct, fixation parfaite de l'ajustage. Vous avez vu, sept ans après, le malade de Delbet, avec la moitié de la diaphyse radiale remplacée par une semblable prothèse, et le merveilleux résultat obtenu par Robineau (la moitié inférieure de l'humérus restaurée, mouvements du coude s'exécutant entre une surface vivante et une surface de caoutchouc durci).

L'acier inoxydable est utilisé par Wiart; dans ses manchonnages, Robineau emploie le bronze d'aluminium de Durville, il a minutieusement étudié devant vous les réactions osseuses au contact de ces pièces prothétiques, laissant à Cunéo le soin de nous documenter sur le remaniement complet et la résorption des grosses greffes osseuses primitives comme celles employées par Aumont (résection segmentaire du tibia).

4° *Le Mikulicz* : Vous avez tous présent à l'esprit le chaleureux plaidoyer de J.-L. Faure sur le Mikulicz; mais, alors que Sauvé, de Martel,

Chevrier, Gernez, Berger semblent le réserver à l'opération de Wertheim, pour n'admettre que la péritonisation seule avec drainage, Mocquot s'appuie sur son excellente statistique.

Lecène, auquel s'associent Duval, Hartmann, Routier, proteste contre la généralisation illimitée de ce mode de drainage qui nous a valu l'exposé des expériences de Chaton, renouvelées de Wright, et de Delbet avec les feuilles de caoutchouc ondulé.

Et maintenant passons en revue les divers chapitres de la pathologie.

Pathologie générale.

Les anciens *kystes synoviaux* sont des lésions curieuses et d'interprétation difficile; il s'agit d'une dégénérescence gélatineuse, pseudo-kystique du tissu conjonctif, juxta articulaire et péritendineux (Lecène).

Certaines tumeurs déroutent, parfois, le sens clinique le plus affiné, telles le *chondrome malin* et le *syphilome* volumineux, observés par Deniker, en pleine masse musculaire de la cuisse.

L'inefficacité des rayons sur les *mélanomes des extrémités*, les déboires de l'intervention chirurgicale (Moure, Mocquot, Chauvenet, Mlle Dubreuil) ont justifié leur traitement par l'électrolyse négative et celui des tumeurs ganglionnaires par les rayons ultra pénétrants (c'est un pis aller).

Notre collègue Ravaut, avec Ferrand, traite, avec succès, les mélanomes de la peau, par l'électro-coagulation. L'évolution de ces tumeurs n'est pas toujours identique, il est probable qu'il existe des variétés différentes que rien encore ne nous permet de distinguer, mais qui sont vraisemblablement justiciables de traitements différents.

Vaisseaux : L'*embolectomie* de la fémorale, pratiquée par Ingebrigtsen, permet à Moure d'insister sur le rôle important des thromboses artérielles périphériques, dans la genèse des gangrènes compliquant les oblitérations localisées des gros troncs artériels, à la racine des membres et de rappeler la nécessité de la pose d'un clamp, en aval, pour leur barrer la route.

La médullo-surrénalectomie, pour gangrène artérielle, proposée par Costantini, soulagera, peut-être, ces malheureux pour lesquels il n'y a rien à faire. Attendons des résultats probants.

Grands infirmes, aussi, ces malades atteints de *phlébites chroniques* graves ou porteurs de grands œdèmes, non médicaux, des membres inférieurs. Leriche cherche à les améliorer, par la section du segment oblitéré et l'extirpation de la gangue scléreuse périveineuse.

Il pense qu'il existe, dans ces affections, une perversion vasomotrice identique à celle dont il a démontré l'existence, au niveau d'une artère thrombosée. Enregistrons les succès de Villechaise extirpant un anévrisme de l'iliaque externe, de Le Fort et Piquet engainant une ectasie du bulbe carotidien dans un greffon aponévrotique et de Le Roy des Barres préconisant dans les angiomes les injections intra-tumorales de sels de quinine.

Os : Rénovant une vieille pratique, Leveuf préconise les *larges résections osseuses diaphysaires, dans l'ostéomyélite aiguë*, chez l'enfant, et

l'ostéomyélite traumatique, chez l'adulte. Il a présenté ici des radiographies et une reformation, quasi totale, de l'humérus chez un homme ayant dépassé la soixantaine; mais, Mathieu et Okinczyc font de judicieuses réserves pour l'ostéomyélite aiguë de l'enfant (cela empêchera-t il les récidives ou les localisations secondaires?) et Lecène rappelle que si Broca repoussait ces larges résections, du fait des résultats peu encourageants obtenus, la régénération totale du péroné qu'il avait réséqué dix-sept ans auparavant pour ostéomyélite grave, l'incline à penser qu'il y a des os dont la restauration ne s'effectuerait pas, et que cette méthode ne peut être employée qu'à titre exceptionnel, et dans des cas particulièrement favorables.

Les *abcès des os* ont un siège d'élection diaphyso-épiphysaire (Jean Piquet, Martin, Mauclaire, Lance), mais ils peuvent siéger en pleine diaphyse, tel le cas de Lecène, démontrant péremptoirement la nécessité de la radiographie systématique du squelette, dans les ostealgies et la supériorité de l'incision exploratrice sur les traitements dits d'épreuve.

Les *épiphysites de croissance* ne semblent pas être des lésions d'ordre infectieux. Mauclaire et Lance étudient leur évolution et leur pronostic.

Si le *chlorome ou cancer vert des os* d'Aran est un type rare (Lecène), les tumeurs à myéloplaxes sont toujours l'objet de discussions ardentes : Mouchet, Clavelin, Baumgartner, Ombrédanne et Gouverneur apportent leur contribution à cette étude, par les résultats radioscopiques, des évidements et comblement, par greffons ostéo-périostiques.

Dans les *syndromes ostéopathiques, suite de traumatismes* peu importants, les variations vaso-motrices, si familières à Leriche, jouent un rôle complexe ; elles arrivent à créer, par simple trouble fonctionnel, de véritables maladies osseuses passagères ou durables, spontanément curables ou très rebelles.

Chevrier rappelle la valeur de la radiothérapie comme traitement préventif des *ostéomes* dans les luxations du coude et Gaudier avec Estor celle de la sympathicectomie péri-artérielle dans les retards de consolidation des fractures.

Greffes cutanées : Alglave nous a exposé sa technique de la *greffe en godets* que Coullaud, Braine, Auvray et Gernez ont employée avec un succès constant. Chacun apporte sa méthode.

L'aération des greffons et l'absence de pansement (Moure et Basset); pansement au tulle gras Lumière (Okinczyc, Sebileau).

Les greffes de Reverdin sont à longue échéance, souples et résistantes, comme celles du scalp total, présenté par Moure, et si l'homo-greffe ne lui a jamais donné aucun résultat, l'auto-greffe de peau totale a permis à Roux-Berger de recouvrir une perte de substance cranienne de 7 centimètres sur 5.

Quant aux lambeaux tubulés de Moure, l'observation de Lheureux montre qu'ils sont aujourd'hui de pratique courante.

L'adrénaline, dans les syncopes anesthésiques, nous a rendu un immense service : préconisée par Toupet en injections intra-cardiaques; il en est qui

sont au-dessus des ressources humaines, d'autres qui seraient évitables, si, comme de Martel, on vérifiait la pression durant l'anesthésie; mais, malgré tout, cela n'entache en rien la valeur de la méthode.

Bazy et Chevrier n'aiment pas les *séquelles de l'anesthésie rachidienne*; ils lui jettent l'anathème.

Lepoutre reconnaît trois causes à ces accidents nerveux définitifs, accident de la ponction (hémorragie), action irritante de l'agent médicamenteux, lésion d'un faisceau de fibres.

Le *lipiodol* vous permet, aujourd'hui, des examens de viscères creux et des séreuses : tunique vaginale, synoviale du genou dans les tumeurs blanches (Mauclaire); fistules biliaires (de Martel). Précieuse en injections dans le mal de Pott (Mauclaire), elle l'est encore davantage dans le diagnostic des tumeurs de la moelle, cette méthode merveilleuse qui a supprimé le terme de lanimectomie exploratrice; elle est inoffensive (Desgouttes, Robineau, Sorrel).

L'*insuline* vous autorise à opérer des diabétiques en crise (ostéosynthèse du fémur par Gaudier).

Le blocage nerveux par infiltration sérique locale, proposé par Chaton dans le tétanos, est à retenir.

Face.

Combier et Murard réséquent le ménisque, dans la luxation récidivante de la mâchoire, comme nous l'avons conseillé. Lenormant et Darcissac décrivent l'ingénieux procédé des anses métalliques transosseuses, dans certaines variétés de fractures du maxillaire inférieur — et Robert Monod atrophie la parotide par les rayons X dans les fistules du sténon.

Nous avions douté de la valeur des *transplants ostéo-cartilagineux, dans la rhinoplastie*. Leclerc, Moure, Ombrédanne nous rassurent en résumant leur pratique en quelques pages, que je ne saurais analyser tant j'apprécie leur concision : notre opinion est maintenant faite.

Tube digestif.

Vous avez écouté avec la plus grande attention les statistiques concernant le *cancer de la langue* de MM. Roux-Berger et O. Monod (Institut Curie); Jeanneney, Richou, Mathey-Cornat (Institut de Bordeaux).

La curiethérapie gagne du terrain du côté lingual, elle en perd du côté ganglionnaire, où la radiumpuncture et les rayons, comme traitement unique, ont été abandonnés; les appareils de surface, les rayons cèdent le pas à l'ablation chirurgicale, suivant la technique de Morestin ou celle de Roux-Berger (extirpation en bloc avec sacrifice du sterno et de la jugulaire), mais essaient de parfaire ensuite cette action, si elle a paru insuffisante, ou de jouer un rôle palliatif, si elle a été inapplicable.

Les rayons ont été repris pour les localisations du plancher buccal.

Quant à la succession des différents temps lingual, cervical, ou *vice versa*, affaire personnelle de doctrine.

M. Chastenet de Géry a observé un angiofibrome de la langue.

La technique de Grégoire pour l'abord des *sténoses diaphragmatiques* de l'œsophage est maintenant classique; elle a valu un beau succès à Kummer.

Les *hernies de l'estomac* peuvent se rencontrer à la suite de la rupture traumatique, sous-cutanée du diaphragme (Lecène, Cosacesco et Zlotesco). Il faut y penser dans les compressions de la base de l'hémithorax gauche. La radiographie est le seul procédé permettant de les déceler.

Si la voie abdominale a été suivie par ces auteurs et par Grégoire dans une hernie de l'estomac, avec sac à travers l'orifice œsophagien, la voie thoracique, choisie par Baumgartner, lui a permis de libérer les adhérences thoraciques étendues de l'estomac, dans une lésion du diaphragme par balle.

Il a minutieusement suivi les trois périodes évolutives de l'affection : période latente, période des troubles gastriques, période de cachexie.

Le volvulus partiel de l'estomac est une affection rare. M. Jean nous l'a fait connaître.

Le rôle de l'infection, et particulièrement du streptocoque dans l'ulcus stomacal, est rappelé par Duval, Grégoire, Brisset. Il justifie la vaccination préopératoire de Lambret, suivie par Grégoire, Combier et Murard.

La pathogénie des ulcères peptiques n'est pas toujours expliquée par une interprétation mécanique, il faut enregistrer la prédisposition chez certains malades, sans vouloir aller plus loin actuellement; c'est ce que pensent Cunéo, Lecène, Okinczyc, en commentant l'observation d'Aigrot.

Chaton et Descomps proposent l'excision des petits ulcus, par le procédé du cône muqueux; Hartmann affirme, d'après sa longue expérience, qu'une simple gastro-entérostomie faite, donne des résultats remarquables dans le traitement des ulcères, même lorsque ceux-ci siègent sur la petite courbure; Abadie penche, au contraire, vers la pylorectomie. Cunéo et Lapointe, discutant les 27 cas de J.-Ch. Bloch et Meyer, donnent à l'opération de Kocher un regain d'actualité.

La sténose hypertrophique du pylore, à la suite des documents précieux d'André Martin, Leriche, Mouchet, Ombrédanne, Bréchot, nous a valu une communication des deux maîtres en la matière. Frédet s'est excusé d'avoir trouvé, en faisant une excursion dans le domaine de la pédiatrie, une opération nouvelle, la pylorotomie sous-séreuse, et, Veau, indigné, a adressé au père de la méthode de sérieuses admonestations pour abandon d'enfant.

Dans le cancer de l'estomac adhérent au côlon transverse, on peut, dans certaines conditions, réséquer en bloc estomac et côlon transverse (Picard, Cunéo). Delagenière en décrit la technique.

Duodénum : Deux nouveaux chapitres de pathologie ont été écrits, à son sujet : l'un, par Robineau, sur les diverticules du duodénum, les mécomptes de leur recherche, la difficulté de leur découverte, leur patho-

génie (traction-pulsion), les dangers de l'intervention, parfois simple (Le Jemtel), souvent périlleuse (pancréatite, vaisseaux), la nécessité ou non de la duéduno-jéjunostomie, suivant la résection, ou réservée pour un temps complémentaire (Ch. Jacquelin et Quénu).

L'autre, par Duval sur le duodénum mobile, avec les observations de Marc Breton, Robineau, Leriche; à cette étude se rattache celle des anomalies du segment duodéno-jéjunal de Brisset.

Les *sténoses duodénales*, dont la pathogénie est variable, pancréatite chronique, corde mésentérique, bride due à un rein mobile, sont étudiées par Charrier, Navarro et Grégoire qui, dans la sténose sous-vatérienne, attire l'attention sur l'état nauséeux continuel, les images radiographiques, combat la gastro-entérostomie et juge, comme seule bonne, en ce cas, la duédéno-jéjunostomie, alors que Pierre Descomps préconise, dans certaines conditions anatomiques toutes différentes, la libération du duodénum et l'effacement des angles.

Cadenat vous invite à penser à l'*invagination aiguë de l'adulte*. De diagnostic difficile, sa méconnaissance est lourde de conséquences et les lésions vont vite.

Iléo-iléale, le plus souvent, sans cause apparente (Riche, Petridis, Ferey, Fruchard, Laulaighe, Houdard, Taillefer) due à une tumeur pédiculée (Cadenat, Guibal), à un leiomyome (Brin), elle est plus rarement cæco-colique par invagination du caput cæci, sans lésions appendiculaires (Petridis, Oudard) ou iléo-cæcale (de La Marnière).

La forme clinique de la deuxième enfance est individualisée par les observations de Fournier, Mouchet, Gernez; et Pouliquen, véritable dénicheur d'invagination chez l'enfant et le nourrisson, vous a montré l'intérêt de la radio, tant pour le diagnostic, dans les cas douteux, que pour l'édification des parents.

Le mémoire de Voncken sur les *occlusions aiguës post-appendiculaires* permet à Chifoliau de séparer les occlusions précoces, par péritonite des tardives, par brides (Petit, Autefage, Vergoz, Viannay) et de montrer toute la difficulté du traitement dans les premières (cela vous a amené à discuter la fistulisation du grêle). Basset étudiant, avec Cosacesco, les occlusions tardives, après péritonites généralisées, par adhérences étendues, vous a entretenu de ces adhérences post-opératoires et de leur récidive incessante.

Quelle est la valeur du traitement de la *stase colique droite* par la columnisation et la pexie? C'est ce qu'Okinczyc cherche à établir une critique très serrée des méthodes, exérèses, dérivations, restaurations; malgré les statistiques de Robineau et de Desmaret, relatives aux résections, il les considère comme moins bénignes que celle qu'il propose, rejette l'iléo-sigmoïdostomie et réserve la cæco-sigmoïdostomie à un des cas spéciaux.

Qu'il s'agisse de *volvulus pelvien* (Charrier), la tendance actuelle dans la chirurgie du côlon est à l'intervention en deux temps, bien qu'il apparaisse, ici, des succès avec la colectomie en un temps (Viannay). Houdard attribue aux brides pelviennes une réelle importance dans la pathogénie du dolichocôlon.

Yves Delagenière sépare les volvulus post-opératoires vrais du grêle des volvulus tardifs. Lefèvre précise certains points de l'anatomie pathologique des hernies transmésocoliques du jéjuno-iléon, et, Caraven opère une obstruction intestinale, causée par un rein en fer à cheval ectopique.

Foie.

Quelques présentations de calculs intrahépatiques, par Tédenat; d'ablation en bloc d'un phlegmon de la paroi et de la vésicule, par Estor; d'un cathéter chenille pour drainage transvatérien, de Barthelemy; d'abcès du foie, traités grâce à l'émétine, par l'hépatotomie et la suture sans drainage (Costantini). Une étude de Voncken sur le rôle des adhérences de la région sous-hépatique, des périduodénites dans les cholécystectomies. Et une importante communication de Lambret sur le *drainage de la vésicule biliaire*; la cholécysto-duodénostomie a, malgré ses difficultés, le pas sur la cholécysto-gastrotomie.

Pour remédier, dans la limite du possible, au reflux vésiculaire, Lambret s'est inspiré du procédé de Witzel.

Navarro préfère la cholécystectomie.

Pancréas.

La question de la pancréatite aiguë est jugée : J.-Ch. Bloch vous en envoie une belle observation; Vaulande draine le cholédoque dans une pancréatite subaiguë, selon vos conclusions; et Desplas vous entretient d'une pancréatite hémorragique, sans stéatonécrose, et sans lithiase biliaire.

Vous connaissez moins la *lithiase du pancréas*; J. Quénu en a dépisté un magnifique exemple, accompagné de suggestives radios, qui font honneur à son sens clinique et à son érudition.

Rate.

L'hémorragie se produit parfois en deux temps, dans les *ruptures de la rate*, nous dit Gaudard-d'Allaines, et l'intervention est facilitée par la section du pédicule splénique principal.

Quant à l'*infarctus*, Brin nous en montre un très beau spécimen, provenant d'une heureuse splénectomie.

Les interventions dans les splénomégalies : Prosper Emile-Weil, médecin des hôpitaux, fait, ici, une conférence remarquable sur les troubles de coagulabilité sanguine, dans les splénomégalies chroniques; il montre la possibilité de la correction des anomalies sanguines et la nécessité d'une hémostase minutieuse. Avec Grégoire, il présente une très belle étude sur les indications opératoires de splénomégalies chroniques primitives. Le volume de la rate, l'anémie, les hémorragies exigent l'intervention que contre-indiquent les poussées de purpura, le purpura provoqué

(signe du lacet), le foie volumineux, l'ictère, l'ascite, l'envahissement prononcé du système Porte, mais, si le danger est aux veines, pour Grégoire et Lecène qui insiste sur les hémorragies gastriques secondaires dues à l'endophlébite des vaisseaux portes, il est surtout au foie, pour Costantini. Les opérés seront minutieusement préparés : transfusions sanguines, insuline, bouillie de foie.

P. E.-Weil, Grégoire, Flandrin opposent leur 7 cas de splénomégalie mycosique aux 5 observations de Costantini, Pinoy et Nanta, et Grégoire se déclare bien près de souscrire aux conclusions de ces derniers qui éliminent les rates trop adhérentes, trop grosses, chez des sujets trop anémiés.

La splénectomie, dans le purpura chronique, a un effet incontestable sur les hématies et le rapide relèvement du taux des plaquettes, d'après Leriche, Yves Bourde et Zuccarelli.

Basset, Lecène, Proust, Fiolle discutent la valeur de la contracture de la paroi abdominale, dans les cas d'hémorragie intrapéritonéale pure, survenant en l'absence de tout phénomène inflammatoire surajouté.

Guibal et Remy (de Nancy) décrivent le syndrome parapéritonéal, l'irritation de la face externe de la séreuse, produisant des réflexes identiques, quoique légèrement différents de ceux que déclenche l'irritation du péritoine.

Gosset et Yvan Bertrand pensent, d'après les examens histologiques, que certaines cellulites abdominales et péritonites plastiques peuvent être d'origine mycosique. Mais Cunéo fait toutes réserves sur la nature mycélienne des filaments observés.

Organes génito-urinaires.

Deniker, à propos des *fistules urétéro-vaginales*, nous rappelle que, dans les hystérectomies élargies, il ne faut pas pousser trop près la dénudation urétrale, on détruit la gaine, et l'impossibilité de péritoniser prépare la fistule ; il faut isoler l'uretère et non le disséquer.

La voie transvésicale de Marion, utilisée par Fiolle, Dor, Deniker, Le Gac, dans les *fistules vésico-vaginales*, ne doit pas nous faire oublier la vieille voie vaginale, si chère à Delbet, J.-L. Faure, Auvray, Abadie, surtout si on y joint la position ventrale, comme la voie transpéritonéale de Legueu, elle a ses indications. Question d'espèces.

Le plus grand nombre des chirurgiens urinaires semblent d'avis d'établir d'abord une cystostomie dans les *ruptures de l'uretère périnéal*, mais des divergences s'observent quant à la date de l'intervention sur l'urètre :

Suture, tardivement, à froid, dit Marion.

Périnéotomie immédiate, avec suture à la demande des lésions, déclare Legueu. Les résultats éloignés sont excellents, témoin le malade de Duroselle, suturé et revu sept ans après.

Si Latouche opère toujours, à Autun, les *prostatiques*, en deux temps, Chevassu, sauf contre-indications, est revenu à l'intervention unique.

L'absence d'anesthésie, qu'il préconise, est combattue par Chevassu et par Michon. Quant au tamponnement, rejeté par les deux auteurs, il semble indispensable à Michon. L'avenir décidera, peut-être.

Lorsqu'une exclusion vésicale est nécessaire, la néphrostomie a perdu aujourd'hui le terrain gagné par l'*urétérostomie iliaque*. Papin s'est fait l'ardent défenseur de la méthode, tout en reconnaissant, avec Marion et Chevassu, l'inconvénient du rétrécissement de l'orifice cutané.

Les *orchites aiguës de l'enfance* sont parfois dues à la torsion de l'organe de Giraldès, ainsi que l'ont constaté, opératoirement, Michel (de Marseille), Mouchet et Chevassu.

Quelle est la cause des *phlébites après les hystérectomies pour fibromes*? Moure, avec Morice et Auvray, incriminent le streptocoque hémolytique. Schwartz rend le colibacille responsable et ces auteurs emploient les auto-vaccins et les stock-vaccins à titre préventif.

Picot pense que l'infection n'est pas la cause principale et qu'il faut songer aux troubles de la coagulabilité sanguine (coagulabilité accélérée). Mocquot et J.-L. Faure ont obtenu d'excellents résultats avec les applications de sangsues de Ternier).

Pour de Martel, la pierre de touche de l'intervention est fournie par la formule leucocytaire.

La *torsion des annexes saines* (Caraven, Auvray, Mauclaire, Lenormant) peut survenir sur des trompes où l'examen microscopique révèle la tuberculose (Chastenet et Lacroix). Fiolle l'a vue provoquer une inondation péritonéale chez une fillette.

Lapointe discute la légitimité de l'appellation de cette affection curieuse dite maladie de Krukenberg, *cancer de l'ovaire secondaire* à un cancer gastrique.

Rejetant la *conservation du tissu ovarien* dans les kystes végétants et les mucoïdes, Houdard, Labey, Baumgartner, Mocquot, Auvray recommandent cette pratique dans les tumeurs bilatérales des ovaires; une minime portion suffit à conserver les fonctions et Labey a observé une grossesse consécutivement. Dans le même esprit, Gaudier, dans un utérus imperforé, utilise le pavillon, pour reconstituer par greffe une muqueuse absente, créant ainsi au-dessous de l'ovaire, fixé au fond de l'utérus, une cavité communiquant avec celle du col.

La *maladie gélatineuse du péritoine* s'observe après rupture de kyste mucoïde de l'ovaire à kyste épithélial, ressemblant à l'entoderme fœtal (Sauvé). On peut la rapprocher de celle que l'on observe dans les cas de perforation d'un appendice kystique (Lecène).

La discussion sur l'*hématocolpos* observé et opéré par laparotomie chez un enfant (Tierny) nous a valu la description de l'ablation d'un rétrécissement congénital du vagin, haut situé, par voie abdominale (Lecène).

Basset et Poincloux rejettent, dans les *métrites*, les manœuvres locales mutilantes; ils font appel à des réactions biologiques, avec des injections intramuqueuses d'auto-vaccins enrichis de vaccins antigonococciques.

L'application du radium favorise-t-elle l'apparition de métastases?

Question des plus difficiles à résoudre. Si J.-L. Faure apporte une impression défavorable aux rayons, Proust se tient sur une prudente réserve. Raoul Monod présente l'observation d'une malade, non irradiée, avec des métastases osseuses et viscérales multiples, et Lecène pensant qu'on peut voir dans les vrais cancers épithéliaux les métastases les plus extraordinaires, conclut à la nécessité de statistiques très complètes et très détaillées.

Quel est le rôle du sympathique pelvien (*nerf présacré*), presque inconnu! Leriche a essayé de contrôler sur l'animal les effets de sa section ou de son excitation.

Après l'observation de Rose et Dikansky et la série impressionnante de Desgouttes, les deux virtuoses de la chirurgie cérébrale et médullaire, de Martel et Robineau ont opposé la précision de la localisation des *tumeurs médullaires* aux difficultés de l'interprétation des symptômes subjectifs et objectifs, et des méthodes d'exploration intracranienne dans les *tumeurs cérébrales* : en regard des méningiomes d'extirpation facile, ils ont placé les méningiomes mous et les gliomes profonds.

La douleur est entrée dans le domaine de la chirurgie. C'est Yves Delagénière qui, avec son Maître Robineau, exécute la *cordotomie antéro-latérale*, dans les algies du bassin des cancéreuses, c'est de Martel qui, abandonnant sa propre technique, suivie par Latouche, adopte celle d'Adson, dans la *neurotomie rétro-gassérienne* et discute, avec Hortolomei et Robineau, les causes de récidive, après l'intervention, les insuccès et les réinterventions.

De très curieuses radiographies ont illustré la communication de Jean et Villechaise sur la *pneumatocèle frontale traumatique*.

Rachis.

La pathologie du rachis est transformée, remaniée; nous assistons, à la lueur des rayons, au démembrement des affections chroniques pseudo-pottiques. Des types anatomo-cliniques sont individualisés :

Par Sorrel : *cyphoses et épiphyses de croissance.*

Par Lance ; *platy et micro-spondylies congénitales*, avec étude de leur signification embryologique.

Par Mouchet et Rœderer : *ostéo-chondrite vertébrale des adolescents*, *spondylolisthésis.*

Le rôle de l'expert est, bien souvent, délicat dans les affections de la colonne vertébrale où le patient invoque un traumatisme. Les conseils de Botreau-Roussel, Mouchet, Lance lui permettront d'éliminer ou de confirmer la *spondylite traumatique.*

Pour lui, également, Sorrel a essayé d'éclaircir trois questions importantes : 1° les relations du traumatisme avec la tuberculose osseuse ; 2° les rapports de la maladie de Kummel et les fractures discrètes de la colonne ; 3° le traitement de ces fractures sans signes nerveux... et Mouchet conclut que la prétendue *maladie de Kummel-Verneuil* n'est qu'une fracture, par tassement, du rachis restée méconnue.

Guillemin emploie la méthode d'Albee dans l'*ostéosynthèse vertébrale, dans le mal de Pott*. Lauwers préfère celle d'Halstead. Peu importe, cela nous vaut une excellente revue générale de Sorrel.

Bassin.

A l'intervention sanglante dans les fractures du bassin, avec disjonction symphysaire de Larget, Lamare, Mocquot, Dujarier, Gernez (suture osseuse), Michel, de Marseille (greffe osseuse), Auvray et Bazy opposent les bons résultats éloignés qu'ils ont obtenus sans intervention; Bazy et Lapointe font quelques réserves relatives à l'infection du foyer de fracture, et Mauclaire conseille l'éclectisme. Il le conseille également dans la sacralisation de la 5e lombaire que Dehelly a traitée par fixation au sacrum au moyen d'un greffon ostéopériostique.

J. de Fourmestraux fait un chaud plaidoyer en faveur de la voie haute dans la cure de la *hernie obturatrice étranglée*.

Membre inférieur.

Vous avez pu juger des résultats des *butées ostéoplastiques dans les subluxations et luxations congénitales de la hanche* effectuées par Lance, avec la table de Ducroquet. Il vous a montré leur appareillage. Ombrédanne, Mauclaire, Yovtchich ont appuyé ses dires et insisté sur la suppression de la douleur et l'amélioration de la boiterie.

Entre les mains de Mathieu, l'*arthrodèse de la hanche* est devenue une opération bien réglée, innocente, puisque extra-articulaire, grâce au verrou constitué par le greffon autochtone iliaque et le fragment trochantérien rabattu.

Lance individualise l'*ostéochondrite de la hanche* et se refuse à l'assimiler à une déformation passagère survenant au cours d'une subluxation congénitale incomplète.

Mouchet présente un cas de coxavara et fracture du col.

Jean Piquet étudie les arthrites de la hanche, consécutives aux ostéomyélites de la partie supérieure du fémur, à localisation extra-articulaire et Le Fort, la réduction des luxations soudaines, survenues au cours de l'ostéomyélite de la hanche.

Après Lambotte, Tavernier préconise l'ostéosynthèse à ciel ouvert dans les *pseudarthroses du col fémoral*, il adopte l'incision en tabatière d'Ollier, alors que Bréchot, Lance, Mathieu préconisent la voie antérieure et qu'Alglave lui oppose les bons résultats qu'il a obtenus avec Kocher et Lambotte, par la résection de la tête.

La voie transrotulienne (conseillée par Alglave) *dans les fractures de l'extrémité inférieure du fémur*, employée par Clavelin et Fredet, est opposée par L. Bazy au procédé de Brocq (section en queue d'aronde de la tubérosité du tibia).

Rochet compare le résultat excellent qu'il a obtenu dans le traitement

orthopédique d'une *courbure congénitale de la jambe*, à concavité antérieure, aux désastres de cette méthode dans les courbures à concavités postérieures qui se brisent quand on les redresse. Ces dernières exigent, comme les pseudarthroses congénitales (Dujarier), l'emploi des greffons ostéo-périostiques (Mouchet).

Métivet rappelle que, dans les fractures bimalléolaires, le résultat fonctionnel peut être bon, malgré un résultat morphologique pitoyable, et Brisset montre l'importance de la section temporaire du tendon d'Achille dans la réduction sanglante de ces fractures.

Si vous différez d'avis sur la thérapeutique des ruptures traumatiques de ce tendon, vous êtes tous d'accord avec Brisset pour lui reconnaître deux types : 1° l'ordinaire classique ; 2° le haut arrachement sur le corps musculaire.

Quant au sésamoïde interne bipartitum, il est maintenant connu et diagnostiqué (Botreau-Roussel).

La déformation du pied des danseuses nous a valu de curieuses radiographies de Mauclaire.

La pathogénie du pied creux essentiel est peu connue ; Bréchot apporte à son étude des constatations anatomiques (épaississement dure-mérien du cul-de-sac dural) et préconise, dans ces cas, la laminectomie.

Membre supérieur.

L'étiologie des paralysies des racines supérieures du plexus brachial, après position en Trendelenburg, est discutée par Basset qui, croyant à la compression par les épaulières, rejette la théorie de l'élongation de Moure, par abduction.

L'*opération de Louis Bazy*, dans les luxations irréductibles de l'épaule compliquées ou non de fracture, a droit de cité parmi nous (Lheureux, J.-Ch. Bloch). Lenormant a dit tout le bien que nous en pensons.

Caraven opère les ruptures du tendon du long biceps.

Mouchet reprend l'étude des lésions nerveuses primitives ou secondaires dans les fractures supra condyliennes de l'humérus, Lasserre ayant réséqué, avec succès, un nerf radial déchiré dans ces circonstances.

Mauclaire rappelle les résultats curieux obtenus par l'adaptation fonctionnelle des surfaces osseuses et la rééducation musculaire dans les pseudarthroses humérales près du coude.

Dujarier, contrairement à Lambotte, et comme Mouchet, suture d'abord le cubitus dans la *fracture de Monteggia*, la luxation en avant du radius se réduisant de ce fait.

Lheureux crée une néarthrose par résection cubitale, au-dessus d'une synostose de l'articulation radio-cubitale, c'est l'opération de René Le Fort.

Solard et Guichard observent trois cas de fractures isolées des os du carpe ; Combier et Murard nous montrent que la maladie de Kœhler-Mouchet n'existe pas seulement au niveau scaphoïde tarsien, mais qu'on l'observe au niveau du semi-lunaire, et Sorrel oppose les localisations par-

tielles de la tuberculose dans les tumeurs blanches du poignet chez l'enfant, aux lésions étendues à tous les os chez l'adulte.

Dujarier et Bourguignon précisent quelques points de technique des *greffes des fléchisseurs des doigts* et montrent, par un magnifique résultat, l'intérêt de cette chirurgie réparatrice.

Instrumentation.

La transfusion sanguine est facilitée par l'instrumentation de Tzanck; vous avez applaudi à l'ingéniosité de nos collègues : Cadenat (trocart laveur, pince à ligatures profondes, pince-gouge), Dehelly (garrot pneumatique), Bazy (écarteur autostatique), de Martel (petit écarteur intestinal).

Quant à la radiostéréoscopie de Diocès, comme le remarquent Okinczyc et Lardennois, elle devrait exister partout.

Messieurs, vous avez eu certainement moins de plaisir à m'écouter que moi de vous lire. Maudissez l'ennuyeux secrétaire annuel : la faute de sa longue tirade vous incombe. C'est dans 1.500 pages que vous avez consigné vos acquisitions nouvelles, mises au point et résultats. Quelle activité!

Puissiez-vous la garder longtemps, l'accroître même pour la plus grande joie de ceux qui, comme nous tous, aiment profondément notre Société où ils viennent, chaque semaine, écouter vibrer l'âme de la Chirurgie française !

AUGUSTE BROCA

(1859 1924)

par M. CH. LENORMANT, secrétaire général.

Sa personnalité était si forte, elle s'imposait à tel point que, aujourd'hui encore, depuis trois ans qu'il n'est plus, aucun de nous n'a pu l'oublier et, quand, au hasard de nos discussions, revient l'un des sujets qui lui tenaient à cœur, il nous semble qu'il va se lever dans quelque coin de cette salle, l'œil brillant, la barbe en broussaille, et jeter de sa voix tranchante l'une de ces phrases nettes et incisives où il condensait sa pensée et qu'il terminait par un grand geste convaincant ou par un péremptoire : « Et c'est moi, Broca, qui vous le dis ! »

En essayant aujourd'hui de faire revivre devant vous sa figure, de retracer les grandes lignes de l'œuvre de ce travailleur infatigable, je veux rendre hommage à l'un des membres les plus assidus de notre Société, à un homme qui, pendant trente ans, assista à presque toutes nos séances, y apportant toute son activité, toute son expérience, toute l'originalité de son esprit, qui fit partie du Bureau pendant quinze ans, se montrant à la fois fidèle gardien de nos traditions et protagoniste ardent de tout ce qui pouvait contribuer au développement, au rayonnement et à l'autorité de la Société de Chirurgie.

S'il est vrai, comme nous le dit Taine, que nous sommes déterminés par nos hérédités et notre milieu, nul ne fut plus qu'Auguste Broca prédestiné aux études médicales. Des deux côtés de son ascendance, on trouve des médecins. C'est son grand-père paternel, Benjamin Broca, qui, après avoir suivi les armées de Napoléon dans la guerre d'Espagne, revint s'installer dans son pays de Sainte-Foy-la-Grande, où sa bonté, son dévouement inépuisable, son libéralisme éclairé lui acquirent l'estime et la reconnaissance de tous ses compatriotes; vers la fin de sa vie, Benjamin Broca était venu habiter Paris, auprès de son fils Paul, et son petit-fils lui avait entendu bien souvent raconter, et ses aventures militaires, et sa rude et modeste existence de médecin de campagne.

Et c'est surtout son père, le « grand Broca », dont je ne veux pas vous retracer une fois de plus l'image, après les magnifiques portraits qu'en ont faits jadis, ici même, mon prédécesseur Horteloup et, plus récemment, à l'Académie de Médecine, M. Achard, — Broca, l'anthropologiste, qui ne fut pas seulement l'encyclopédiste, créateur et animateur d'une science nou-

velle, mais qui est aussi l'une des grandes figures chirurgicales de la seconde moitié du XIXe siècle. Du triumvirat fameux qui, vers 1850, régna parmi les jeunes de l'École, Follin et Verneuil sont bien oubliés aujourd'hui; mais le nom de Broca demeure, grâce à ses recherches anatomo-pathologiques et cliniques, grâce à ses études sur le rachitisme, à certaines parties de son *Traité des tumeurs*, au *Traité des anévrismes* surtout, qui font partie des œuvres classiques de la Chirurgie française.

Par sa mère, Broca était petit-fils de Lugol, médecin de l'hôpital Saint-Louis, dont le nom a survécu parce qu'il fut le premier à introduire l'iode et les iodures en thérapeutique. Il fut aussi le premier qui tenta de mettre de l'ordre dans le chaos des scrofules. Prédestination véritable : quand Auguste Broca étudiera, à la lueur des enseignements de l'anatomie pathologique et de la bactériologie, les tuberculoses ostéo-articulaires et les adénites chroniques, il ne fera que poursuivre le sillon qu'avait ouvert son aïeul, un demi-siècle auparavant, sur les seules données de la clinique.

Auguste Broca est né à Paris, le 5 décembre 1859. Son père habitait à l'angle de la rue des Saints-Pères et du quai Malaquais; c'est dans cette maison que s'écoulèrent l'enfance et la jeunesse d'Auguste Broca; il ne la quitta qu'après son mariage pour aller habiter rue de Lille, puis dans le rez-de-chaussée de la rue de l'Université où beaucoup d'entre nous l'ont connu et où il est mort. C'est donc un Parisien, et un Parisien de la rive gauche. Ses yeux se sont ouverts sur le noble paysage de la Seine, des Tuileries et du Louvre; enfant, il a, lui qui devait être toujours un grand liseur, fouillé dans les boîtes des bouquinistes, ses voisins. Il aimait ce vieux quartier, proche de l'Institut et de la Faculté, où toutes les maisons ont une histoire. Du Parisien, il avait l'entrain, la blague, une certaine gouaillerie, l'irrespect inné des puissances établies, mais il en avait aussi l'ardeur au travail et l'active bonté masquée par un scepticisme apparent.

Paul Broca avait trois enfants; l'aînée était une fille, Auguste était le second; le troisième, André, de quatre ans plus jeune que son frère, devait, après un détour par l'École Polytechnique, revenir lui aussi à la médecine et tous deux se retrouvèrent un jour au Conseil de la Faculté.

Auguste Broca fit ses études au Lycée Charlemagne, où l'un de ses oncles était proviseur. Parmi ses professeurs, il avait conservé une affection toute particulière pour M. Lebègue; il aimait raconter comment il y avait, dans la bibliothèque de cet universitaire, soigneusement cachés derrière les livres classiques, toute la collection des petits bouquins bleus de la fameuse « bibliothèque à cinq sous » qui, par la modicité de son prix et la variété de ses ouvrages, a charmé notre jeunesse et contribué à notre initiation littéraire; dès que son professeur avait le dos tourné, Auguste Broca se jetait sur le rayon défendu et dévorait tout ce qui lui tombait sous la main, auteurs anciens ou modernes, sérieux ou badins, excellents ou médiocres. Il lut ainsi beaucoup, et il en eut pour M. Lebègue une reconnaissance infinie.

En même temps qu'il poursuivait à Charlemagne ses études classiques, Broca faisait son instruction religieuse auprès du pasteur Coquerel, homme

d'esprit très large et de grand libéralisme; c'est à ces cours d'instruction religieuse qu'il rencontra un jeune homme, à peu près de son âge, qu'il devait retrouver quelques années plus tard à la Faculté où il sera son camarade et son rival d'études et de concours; entre ces deux jeunes gens, Hartmann et Broca, s'établit une amitié profonde qui durera toute leur vie.

Je ne crois pas qu'Auguste Broca ait été au Lycée un élève particulièrement brillant; mais il avait fait de solides études, en lettres comme en sciences — il suffisait de causer un moment avec lui pour s'en convaincre — et, à seize ans et demi, il était titulaire de ses deux baccalauréats, prêt à affronter l'enseignement de la Faculté.

Il ne semble pas qu'Auguste Broca ait jamais hésité sur sa vocation et qu'il ait envisagé une autre carrière que la Médecine. Tout l'y poussait : l'exemple et l'influence de son père, le milieu tout médical où il vivait. Il prend donc sa première inscription en 1877 et débute dans le service de Gosselin : « C'est lui, écrira-t-il plus tard, qui m'a appris à examiner un malade »; et il fut aussi l'élève de Vulpian et de Gallard.

En 1880, l'année même de la mort de Paul Broca, il est nommé externe. Il va, à ce titre, dans le service de Brouardel et il commence à préparer l'internat, avec son ami Hartmann, dans une conférence que dirigeaient Pierre Marie, Thibierge et Desfontaines. Les chefs de conférence, dans ces temps lointains, ne distribuaient pas à leurs élèves des questions toutes faites, soigneusement dactylographiées, prêtes à être apprises par cœur. Ils demandaient beaucoup plus — et comme ils avaient raison ! — à l'intelligence et à l'initiative de leurs disciples; les grands traités que nous avons connus n'existaient pas encore; il fallait mettre les questions sur pied à grand renfort de thèses et de dictionnaires. Broca s'attela de toute son énergie à cette besogne ingrate : chaque soir, jusqu'à une heure ou deux du matin, enveloppé dans la fumée de pipes innombrables, il lisait, compulsait, rédigeait, prenant déjà cette habitude du travail intensif et méthodique qu'il conservera toute sa vie. Le succès était au bout de son effort : après un an de préparation, au concours de 1881, il est nommé interne, le dix-septième de la liste, en même temps qu'Hartmann et deux rangs après lui; il y avait en tête de cette liste Duflocq et Beurnier et l'on remarque encore dans cette promotion, brillante s'il en fût, les noms de Marfan et de Thoinot, de Queyrat et de Legendre, de Gilles de la Tourette, de Doyen !

Auguste Broca fit sa première année d'internat, partie chez Debove et partie chez Guyon pour lequel il avait gardé une vénération profonde. La seconde année se passa dans le service de Panas. Broca eut l'occasion d'y écrire un petit mémoire « sur les hypohémas consécutifs aux iritis et aux irido-cyclites »; c'est, je crois, la seule incursion qu'il ait faite dans le domaine de l'ophtalmologie; mais il n'oublia jamais tout à fait ses relations d'antan avec la spécialité; il les rappelait parfois et, personnellement, j'ai le souvenir, lors d'un examen où nous n'étions pas du même côté de la table, d'avoir trouvé fort indiscrètes les questions qu'il posait sur la pathologie oculaire.

Broca partagea sa troisième année entre les services de Lailler, à Saint-

Louis, et de Lannelongue, et il termina son internat chez Verneuil. Il avait eu la médaille d'argent après sa deuxième année; il ne participa pas au concours de la médaille d'or qui, à cette époque, était commun aux médecins et aux chirurgiens

Comme on le voit, Broca avait fait deux semestres d'internat dans des services de médecine. Il tenait beaucoup à ce que les futurs chirurgiens reçussent une forte initiation médicale et il défendait encore cette idée dans sa leçon d'ouverture, trente ans plus tard : « Il est indispensable, disait-il, d'avoir des clartés de tout. »

En même temps que l'internat, Auguste Broca poursuit les concours de l'Ecole Pratique : il est nommé aide d'anatomie en 1882 et prosecteur en 1885. A l'École pratique, il rencontre Farabeuf. Le premier contact entre ces deux hommes, tous deux de caractère fortement tranché, n'alla pas, paraît-il, sans quelque heurt. Puis, peu à peu, ils se connurent et, se connaissant, ils s'apprécièrent; et quand le tour de roulement eut amené Broca à remplir les fonctions de Prosecteur du Caveau, c'est-à-dire de préparateur du cours d'anatomie, ce fut, de la part de Farabeuf une amitié très vive, de la part de Broca une affection et une admiration sans borne, qu'il traduira un jour, en écrivant : « Tout ce que je sais en anatomie chirurgicale, en médecine opératoire pour ligatures, amputations, désarticulations, c'est Farabeuf qui me l'a appris par la plume, par la parole, par le geste. »

Le 5 février 1886, devant un jury que présidait Verneuil, Auguste Broca avait soutenu sa thèse, intitulée : *Etude clinique sur quelques lésions cutanées des membres variqueux*. Il en avait recueilli les matériaux dans les services de Lailler et de Verneuil. C'est un très bon travail d'observation que l'on relit encore avec intérêt et avec profit; on y voit l'étendue des connaissances de son auteur en médecine générale et en dermatologie; mais peut-être les idées pathogéniques à la Verneuil y ont-elles trop d'importance.

Il aborde alors les derniers concours, ceux qui couronnent la carrière chirurgicale. Il arriva assez vite aux hôpitaux, où il fut nommé le 1er juin 1890, avec Walther. Mais il lui fallut encore cinq ans pour obtenir le titre d'agrégé. Il avait été admissible aux concours de 1889 et de 1892, mais pour la nomination on lui avait préféré ses aînés, Nélaton, Ricard et Tuffier, Lejars, Delbet et Albarran. En 1895, enfin, son tour arrive. Duplay présidait le jury avec, à ses côtés, Tarnier, Tillaux, Berger, Poncet, Gross, Folet et Maygrier. Les deux leçons de Broca, sur le *Prolapsus du rectum* et sur la *Tarsalgie des adolescents*, sont restées célèbres. Elles ont été publiées d'ailleurs; mais le texte imprimé est loin de rendre tout ce que Broca sut mettre de vie, de verve endiablée, d'entrain persuasif dans ces leçons qu'il mima tout autant qu'il les parlait. La leçon sur le prolapsus surtout fut inoubliable, et, lorsque Broca, retroussant les basques de l'habit traditionnel, représenta successivement, devant son auditoire ébahi, la mère attentive qui encourage le petit constipé : « Pousse, mon petit, pousse! », — puis l'enfant qui redouble d'efforts impuissants, ce fut une joie dans

tout l'amphithéâtre. Cette fois, Broca triompha brillamment : il fut nommé, le premier de la promotion, avec Hartmann et Walther.

Il y avait, dans ces deux leçons, avec un talent d'exposition très remarquable, beaucoup d'idées personnelles et originales. Le hasard avait bien servi Broca en lui donnant à traiter deux sujets touchant à la chirurgie infantile, car, depuis plusieurs années déjà, son activité s'était orientée vers cette branche de l'art. Il avait été, aussitôt après sa nomination aux hôpitaux, l'assistant de Terrier. En 1892, le tour de titularisation de Jalaguier étant arrivé, la place d'assistant de Lannelongue devint vacante. Lannelongue, qui avait eu Broca pour interne, la lui offrit; Broca accepta, et ainsi se décida toute sa carrière. Lannelongue, auréolé de ses magnifique travaux sur l'ostéomyélite, sur la tuberculose osseuse et sur les maladies congénitales, se désintéressait de plus en plus de la chirurgie active et se consacrait à peu près entièrement à ses obligations politiques. En fait, il abandonnait presque complètement son service d'hôpital à son assistant et Broca se trouvait ainsi, deux ans après sa nomination, le chef véritable d'un des services de chirurgie infantile les plus actifs de Paris. Lorsque vint pour lui, en 1898, le tour de titularisation, il put rester à Trousseau; il ne quitta ce vieil hôpital qu'à sa démolition, en 1901, pour aller à Tenon, toujours dans un service d'enfants; enfin, en 1904, à la mort de Brun, il vint aux Enfants-Malades qu'il ne devait plus quitter. Ainsi, il consacra toute sa vie hospitalière — trente-deux ans — à la chirurgie infantile.

Dès cette époque de sa vie, Auguste Broca avait donné des preuves de son activité et nombreuses étaient les publications qui, avec ses succès de concours, avaient fait connaître son nom. Formé à l'école de Farabeuf, il avait pour principe de « prendre comme point de départ des dissections de pièces normales et pathologiques, pour arriver à des données cliniques scientifiquement explicables, à des procédés opératoires bien réglés et bien figurés »; il cherchait à réaliser ainsi « une sorte d'ensemble d'anatomie chirurgicale et de chirurgie anatomique ». Il avait commencé à publier, étant encore interne. Ses premiers travaux parurent à la Société anatomique, où il était entré en 1884 et dont il fut, plus tard, l'archiviste et le vice-président; il y fit de nombreuses communications sur des sujets très divers et il y donna deux séries de mémoires devenus rapidement classiques : des recherches sur l'anatomie pathologique du bec de lièvre, appuyées sur la dissection de 48 pièces humaines, et son étude, faite en collaboration avec Hartmann, sur les luxations incomplètes, les luxations anciennes et les luxations récidivantes de l'épaule.

En même temps, il collabore aux grandes publications scientifiques de l'époque. Parmi les articles qu'il écrivit pour le *Dictionnaire encyclopédique des Sciences médicales*, je retiendrai surtout celui qui traite de la région inguinale et de sa hernie : c'est, comme l'a dit Mouchet, « un modèle d'anatomie descriptive appliquée à la chirurgie », et c'est aussi un travail très original. Broca l'avait préparé par de nombreuses dissections et il suffit de le comparer avec les articles classiques à cette époque, pour voir combien il apportait d'idées et de précisions nouvelles, en particulier sur

le mode de constitution des enveloppes herniaires. C'est Broca qui établit que la hernie directe n'est pas une variété rare, qu'elle est toujours acquise, extra-funiculaire et munie d'un sac formé par le fascia transversalis refoulé, tandis que la hernie congénitale est à sac préformé, toujours intra-funiculaire, avec une double enveloppe constituée par la fibreuse commune et le crémaster, sans sac du fascia transversalis. Toutes ces notions nous semblent si banales aujourd'hui que nous avons presque oublié le nom de celui qui, le premier, les a mises hors de contestation.

Un peu plus tard, quand Duplay et Reclus entreprendront en 1891 la publication du *Traité de Chirurgie*, ils confieront à Broca le soin de rédiger les articles sur les maladies de la peau, sur les vices de développement de la face et du cou, sur les maladies de la face, de la langue, du pharynx et du corps thyroïde. Il traduit la chirurgie clinique d'Albert. En 1894, il publie, avec Legendre, un *Traité de thérapeutique infantile médico-chirurgicale*; et, l'année suivante, avec Maubrac, un *Traité de chirurgie cérébrale*, qui eut les honneurs de prix à la Société de Chirurgie et à l'Académie de Médecine et qui fut certainement, pendant quelques années, le meilleur ouvrage français sur cette question, encore peu étudiée.

Ces publications didactiques ne suffisent pas à son activité bouillonnante. Passionné pour ses idées, aimant à les exposer et à sortir son drapeau à toute occasion, polémiste jusqu'aux moelles, il se fait journaliste. Depuis 1886, il collaborait à la *Gazette hebdomadaire de médecine et de chirurgie*; il y donnait des articles de mise au point scientifique, mais il y donnait aussi, de temps à autre, des articles d'ordre professionnel, la plupart sur des questions hospitalières. Comme vous le pensez bien, Broca n'était pas toujours tendre pour l'Administration et il houspillait souvent les plumitifs et les ronds-de-cuir endormis dans leurs paperasses. Ces articles, écrits avec verve et esprit, avec beaucoup de bon sens, mais parfois d'une plume un peu agressive, sont toujours d'actualité, car bien des questions qui préoccupaient alors Broca n'ont pas encore reçu leur solution; on peut relire, car ils semblent d'hier, ceux qu'il a consacrés aux circonscriptions hospitalières et à l'organisation des consultations, au service de garde, à l'admission des malades payants dans les hôpitaux, à la réforme des concours; on peut souscrire entièrement à ses véhémentes protestations contre l'encombrement des services de chirurgie par les malades chroniques, plaie incurable dont nous souffrons toujours. Et même sur la si grave question de l'hospitalisation des tuberculeux, qu'il fut l'un des premiers à aborder, malgré les efforts accomplis, combien de progrès sont encore à réaliser!

Broca écrivait ses articles sur ses genoux, au crayon, dans le petit coupé jaune de l'Urbaine qui le conduisait chaque matin à l'hôpital, et l'on comprend ses fureurs contre l'Administration d'alors, car le vieux Trousseau, que n'ont pas connu les plus jeunes d'entre nous, était bien l'un des plus abominables hôpitaux que l'on pût imaginer. Des bâtiments noirs et sinistres, vrais murs de prison, donnant sur l'étroite rue de Charenton; des salles sombres, basses, aux ouvertures rares; un vieil amphithéâtre d'opérations, incommode et mal éclairé, inadaptable aux exigences les plus élé-

mentaires de la chirurgie moderne. Broca n'utilisait guère, d'ailleurs, cet amphithéâtre que pour y confectionner ses appareils plâtrés ; il opérait, de préférence, dans une petite salle de malades, un peu moins malpropre que le reste du service, mais qu'encombraient trois ou quatre berceaux. Une simple table de bois en constituait tout le mobilier ; il utilisait un minimum d'instruments ; il achetait et stérilisait lui-même ses catguts, car il fut toujours singulièrement ménager des deniers de l'Assistance Publique. Et dans ces locaux sordides, avec ce matériel rudimentaire, il opérait beaucoup, d'une main extraordinairement habile, et ses malades guérissaient.

Auguste Broca avait été nommé membre titulaire de la Société de Chirurgie, le 18 décembre 1895 ; il en devint archiviste en 1902 et fut constamment maintenu dans cette fonction jusqu'en 1917, année où il occupa le fauteuil présidentiel ; depuis 1918, il était membre honoraire. Dès son entrée à la Société, il se montra tel que nous l'avons toujours connu, ardent au travail, ardent à la polémique ; il n'était pas de ceux qui haussent les épaules et laissent passer sans protester ce qu'ils croient être inexact. Ses rapports et ses communications sont nombreux dans nos Bulletins, plus nombreuses encore ses interventions dans nos discussions. Elles étaient souvent brèves, toujours péremptoires, parfois ironiques et railleuses, mais presque toujours justes ; il savait, en quelques mots, résumer et critiquer une opinion, trouver le point faible d'une théorie ou mettre en évidence l'argument topique en faveur de ce qu'il croyait être la vérité. Il se tenait habituellement sur le terrain solide de la clinique et se méfiait des hypothèses, aimant à répéter le mot de Voltaire : « Quand deux hommes se comprennent, ils parlent de physique ; dès qu'ils cessent de s'entendre, c'est qu'ils parlent de métaphysique. » Sa sincérité dans la discussion était absolue et, s'il lui arrivait de se tromper, c'était en toute bonne foi.

Cette période de 1895 à 1910 est l'une des plus fructueuses dans la vie scientifique d'Auguste Broca. C'est l'époque, en effet, où il aborde quelques grandes questions qu'il étudiera avec persévérance, qu'il contribuera à fixer d'une manière définitive et qui resteront toujours pour lui des sujets de prédilection.

Les complications des otites, la chirurgie de l'oreille moyenne et de la mastoïde devaient forcément retenir l'attention d'un chirurgien d'enfants ; il s'y attacha tout spécialement, recueillant des observations nombreuses, disséquant et faisant disséquer d'innombrables pièces, poursuivant dans les autopsies et dans les interventions la marche des lésions ; et le résultat de ces études patientes fut la publication, en 1895, de son livre sur les *Suppurations de l'apophyse mastoïde et leur traitement*, écrit en collaboration avec Lubet-Barbon, puis, en 1899, de ce merveilleux petit volume sur la *Chirurgie opératoire de l'oreille moyenne*, dans le texte précis et les 98 figures originales duquel les gens de ma génération ont appris à ouvrir correctement un antre ou une caisse tympanique, à drainer un abcès cérébral ou cérébelleux otitique, à ne blesser ni le facial, ni le sinus.

C'est aussi l'époque des grandes discussions sur l'appendicite. Broca s'y jette à corps perdu, fort de l'expérience qu'il a tirée de centaines de cas.

Contre Dieulafoy, il soutient que beaucoup d'appendicites sont le résultat d'entérites diverses et qu'il n'y a pas d'antagonisme entre les deux maladies, opinion qui, je crois, ne trouverait guère de contradicteurs aujourd'hui. Comme la plupart des chirurgiens de sa génération, il avait été d'abord interventionniste systématique dans l'appendicite, opérant toujours et immédiatement, quel que fût le moment de la crise. Mais il avait bien vite abandonné cette doctrine excessive, il avait appris à refroidir ses appendicites, et il était devenu temporisateur, très temporisateur même. C'est l'opinion qu'il défendit dans un rapport que lui avait demandé, en 1902, la Société belge de Chirurgie; qu'il défendit encore, l'année suivante, ici même, au cours d'une discussion fameuse où il se fit le porte-parole de ceux qu'il appelait les « opportunistes ».

Les lésions traumatiques du coude sont fréquentes et souvent complexes chez l'enfant; beaucoup d'obscurité régnait encore dans leur étude; la radiographie, qui venait de faire son apparition, permettait d'en entreprendre la revision sur des bases nouvelles. Broca rassembla observations et clichés et inspira à son élève très cher, notre collègue Mouchet, une thèse que vous connaissez tous et qui a rénové ce chapitre de pathologie; douze ans plus tard, en 1910, Broca reprendra encore cette question, faisant étudier par un autre de ses élèves, Trèves, les résultats éloignés constatés chez ses nombreux malades.

Je signale également un travail sur la palatoplastie, publié en 1905 dans la *Revue d'Orthopédie*, car c'est là une opération que Broca avait beaucoup étudiée, qu'il exécutait avec une habileté inégalée et dont il vous a souvent entretenus. Dans cet article, comme dans ses communications à notre tribune, il défendait, contre Ehrmann, le principe de l'opération en un temps.

C'est encore dans ces années, en 1907 et 1908, que se place la fameuse polémique entre Broca et Poncet sur la tuberculose inflammatoire : les échos de cette salle en ont bien souvent retenti et, quand il se fut tu, Broca prit la plume et écrivit à Poncet cinq lettres qu'il publia dans la *Tribune médicale*, en 1908, et qu'il fit réimprimer plus tard en tête de l'un de ses derniers ouvrages. On connaît le point de départ de cette polémique. Poncet venait de faire connaître sa conception du rhumatisme tuberculeux et de la tuberculose inflammatoire; avec ses élèves, et dépassé peut-être par certains d'entre eux, il en élargissait le champ de plus en plus, rapportant à la tuberculose, et certains lipomes, et les sténoses du pylore, et des adénomes du sein ou des kystes de l'ovaire, et toutes les affections statiques de l'adolescence, scoliose, genu valgum, tarsalgie. C'est, je crois, cette dernière annexion qui fit bondir Broca : on touchait, cette fois, à un sujet qui lui était cher et qu'il prétendait bien connaître. Il attaqua donc la doctrine nouvelle, par la parole et par la plume, avec son énergie et son ardeur coutumières. Je viens de relire ces Lettres à Poncet; on y trouve tout Broca, avec son esprit, sa logique implacable, son bon sens, et il semble bien qu'il porte d'assez rudes coups à son adversaire. Mais à la réflexion, aujourd'hui où les années ont passé, aujourd'hui où nous connaissons mieux le rôle immense que la tuberculose joue directement ou indirectement dans la pathologie humaine,

il apparaît bien que le terrain strictement anatomo-pathologique et clinique où se tenait Broca était un peu étroit et que, malgré les exagérations et les généralisations communes à tous les novateurs, la doctrine du maître lyonnais était autrement féconde. Broca le sentait lui-même, quand il écrivait à Poncet : « Dans votre œuvre, il y a une part de vérité, une part d'hypothèse et probablement une part d'erreur. »

Aux publications que j'ai énumérées, à ses interventions à notre tribune ne se limite pas l'activité d'Auguste Broca dans ces années si remplies. A l'Association française de Chirurgie, dont il fut trésorier de 1895 à 1913, il avait présenté une importante étude sur les *décollements épiphysaires* et deux remarquables rapports, l'un sur le *traitement des adénopathies tuberculeuses* (1904), l'autre sur le *traitement des cavités osseuses d'origine pathologique* (1908). C'est aussi sous forme de rapports que Broca étudie le *traitement de la tuberculose articulaire* (Congrès international de Chirurgie, 1905), le *traitement de la péritonite tuberculeuse* (Congrès international de médecine, 1906), le *traitement orthopédique et chirurgical de la maladie de Little* (Société de Pédiâtrie, 1911). Il faisait partie de la Société de Pédiâtrie, de la Société française d'Orthopédie, de la Société de médecine légale, etc., et partout il prenait la parole, apportait des observations, intervenait dans les discussions. Lorsque fut fondée, en 1905, la Société internationale de Chirurgie, il fut nommé délégué de la France au Comité de cette Association, fonction qu'il conserva jusqu'à sa mort.

Mais tout cela ne lui suffisait pas encore. Son ambition la plus chère n'était pas satisfaite : il désirait ardemment obtenir une chaire à la Faculté. Il l'a dit lui-même dans un jour solennel : « Le rêve de ma jeunesse : couronner ma carrière en devenant professeur dans cette Maison, à laquelle j'appartiens depuis plus de trente ans, à laquelle m'attache, depuis mon enfance, un souvenir très cher. »

Aussi se donna-t-il avec passion à l'enseignement. Agrégé, il ne se contente pas de faire les cours et conférences réglementaires. Dès qu'il est à la tête d'un service, il y fait, chaque mercredi, une leçon clinique; puis, à partir de 1900, il va, le samedi, à la Clinique Baudelocque, faire dans le service de Pinard une conférence avec présentation de malades sur les maladies congénitales et les affections chirurgicales du nourrisson. Il réunira ces diverses leçons en deux volumes de Cliniques qui paraîtront en 1902 et 1905.

Dès qu'il fut installé aux Enfants-Malades, la Faculté lui envoya des stagiaires et le chargea d'un enseignement de Clinique annexe. En 1910 et en 1911, enfin, il fait, à la Faculté, un cours libre sur les maladies des os et des articulations.

Enseigner n'est pas assez. Il veut encore améliorer, réformer l'enseignement. A partir de 1900, lorsqu'il reprend, toujours avec le même entrain, sa plume de journaliste, c'est pour s'occuper de questions de cet ordre. Il montre les défauts du régime de 1893, en demande impérativement la suppression et une transformation des études médicales. Il réclame pour les

étudiants un stage prolongé et sérieux. Il mène le bon combat, en faveur de la Clinique, contre l'empiètement des Sciences que leurs protagonistes appellent fondamentales, et qui restent, pour nous praticiens, simplement accessoires ; il porte à cette occasion quelques bottes un peu rudes, mais si amusantes, aux physiciens et aux physiologistes : la réaction véhémente de ceux-ci montra que le coup avait porté. Il reste pourtant traditionnaliste et défend le concours d'agrégation contre les partisans du privat-docentisme. Mais il estime avec raison « qu'un enseigneur ne sera bon que s'il a devant lui une carrière stable », et ceci l'amène à réclamer, dans un discours qui fit quelque scandale, au Banquet des agrégés en novembre 1901, la pérennité de l'agrégation. Elu au Comité de l'Association des membres du corps enseignant des Facultés de Médecine, il poursuit sa campagne en faveur de cette réforme, qui n'est pas encore réalisée aujourd'hui.

Contre ceux qui veulent que la formation des étudiants se fasse tout entière à l'hôpital, il défend l'utilité des cours théoriques et propose un mode d'enseignement fort bien conçu qu'il essaiera bientôt d'appliquer lui-même. « Il me semble, dit-il, qu'un enseignement élémentaire de la pathologie est une préparation indispensable à l'instruction hospitalière. Comment apprendre à examiner un pied ou un poignet atteint de fracture ou d'entorse, si on ne connaît l'anatomie chirurgicale de la jointure et les modes d'exploration, si on ne sait les grosses choses générales sur les entorses, sur le mécanisme des fractures du péroné ou du radius? Depuis l'invention de la radiographie, avec les progrès actuels de l'iconographie par les projections, un tel enseignement théorique peut être très pratique, parler aux yeux en même temps qu'aux oreilles... Avec un matériel de projections soigneusement constitué, on peut presque faire de la clinique dans cet enseignement : et il le faut, car il n'y a point de service de chirurgie, si bien achalandé soit-il, où tous les cas nécessaires à diagnostiquer se rencontrent en deux semestres. Certes, le professeur titulaire a le droit et le devoir de ne pas se cantonner dans cet enseignement élémentaire, mais il doit y prendre lui-même une large part et surtout il doit coordonner en ce sens l'effort des agrégés. Il faudrait que, tous les ans, les agrégés fissent des leçons, en nombre variable, sur les sujets de leur compétence plus particulière dès qu'ils en ont une, et que de la sorte le programme fût passé complètement en revue dans les deux semestres. »

La chaire tant désirée lui échut enfin en 1913. A la date du 1er novembre, il fut nommé professeur d'Opérations et Appareils. Il fit sa leçon inaugurale le 16 janvier suivant, et prit comme sujet l'éducation manuelle du médecin ; il y revenait sur beaucoup de ses idées favorites — celles que je viens de rappeler — et annonçait son intention de rajeunir l'enseignement de la médecine opératoire grâce à l'emploi des projections et du cinématographe et d'avoir recours, pour l'exposé de la chirurgie viscérale, à toutes les compétences que pouvait lui fournir le corps des agrégés.

De fait, il se met à la besogne avec son ardeur habituelle. Il s'était plus particulièrement réservé, dans son enseignement, la médecine opératoire classique : il réunit ses prosecteurs et leur fait, lui-même, des démonstra-

tions; il recueille les admirables planches dessinées jadis par son maître Farabeuf et les complète par des planches nouvelles dessinées sous sa direction ; il collectionne une série de photographies stéréoscopiques représentant les différents temps des ligatures et des amputations, photographies qui lui serviront à illustrer un *Précis de médecine opératoire*.

En même temps, il fait appel à tous ses collègues de l'agrégation de chirurgie, jeunes ou anciens, pour faire des leçons sur la chirurgie viscérale pendant le semestre d'été. La guerre empêcha Broca de renouveler cette tentative qui avait paru heureuse.

Les événements allaient, en effet, bouleverser toutes les prévisions et tous les projets. Broca ne put diriger que pendant un an cet enseignement de la médecine opératoire tel qu'il l'avait conçu. En 1916, il fut amené à échanger sa chaire contre celle, nouvellement créée, d'anatomie médico-chirurgicale. Mais l'heure n'était point alors aux réorganisations scolaires et d'autres préoccupations, plus poignantes, absorbaient son activité.

Au lendemain de son entrée à la Faculté, quelques mois avant la guerre, Auguste Broca avait publié un volume, sur lequel je veux m'arrêter, car c'est peut-être l'œuvre maîtresse de cet homme qui a tant écrit. La *Chirurgie infantile*, ce gros volume de plus de 1100 pages, bourré d'observations et de faits, est, comme l'a dit Mouchet, une précieuse encyclopédie que doivent consulter tous ceux qui s'intéressent à la chirurgie infantile. C'est un ouvrage entièrement original que domine la personnalité de l'auteur : c'est son érudition, ce sont ses idées, c'est toute sa science qu'il a condensées dans ce livre ; c'est lui qui a voulu cette illustration surabondante (plus de figures que de pages !), toute de documents personnels, et réalisée par un procédé de reproduction que Broca avait imaginé lui même et dont il était très fier, bien que ce procédé ne soit pas à l'abri de toute critique. Et ce qui fait la valeur inappréciable de ce traité, ce qui lui assurera la durée, malgré les incessantes modifications de la science, c'est qu'il résume ce qu'avait vu, en vingt ans de pratique hospitalière, un homme qui savait regarder et réfléchir, un observateur éclairé et averti. Jusque dans ses lacunes — car il n'est pas d'œuvre humaine parfaite, — ce livre est un « livre de bonne foi » où Broca avait mis tout son savoir et toute son expérience.

Avant de l'écrire, il l'avait vécu à l'hôpital. L'hôpital a tenu une place immense dans l'existence de Broca : c'est là que son activité se déployait tout entière, qu'il se montrait en pleine lumière avec tout ce qu'il y avait d'original dans sa nature. Il y arrivait de très bonne heure, vers 8 heures ou 8 heures un quart, parfois même plus tôt. Il montait à son cabinet où, après avoir revêtu sa blouse et, par-dessus, une longue pèlerine noire, il se faisait présenter les observations des malades prêts à quitter le service — et malheur à l'externe dont l'observation était incomplète, plus encore à celui qui l'avait émaillée de fautes de français ou de fautes d'orthographe : Broca, intraitable sur ce chapitre, la renvoyait à corrections sans aménité. Il passait rapidement dans ses salles de malades, se fiant à ses assistants et

à ses surveillantes pour le tenir au courant de l'état de ses opérés et lui signaler les cas qui réclamaient son intervention. Ses vrais champs d'action étaient sa consultation et sa salle d'opérations.

Sa consultation était célèbre : des quatre coins de Paris, et même de la banlieue, on venait « consulter M. Broca à l'Enfant-Jésus », et je crois bien que toute la chirurgie infantile, même les cas les plus exceptionnels, a défilé dans cet extraordinaire centre d'enseignement. Avant l'arrivée de Broca, sa surveillante avait groupé les malades en catégories qui devaient se présenter, dans un ordre immuable, à l'examen du chirurgien : c'étaient, d'abord, les traumatismes, plaies, brûlures et fractures, puis les osseux, ostéomyélitiques ou tuberculeux; venaient ensuite les malformations congénitales et, enfin, les abdominaux — c'est-à-dire les appendicites — qui attendaient bien sagement sur des lits que la main magistrale vint palper leur fosse iliaque. Au milieu de cette cour des miracles, Broca allait, venait, parlait, faisant son diagnostic d'un coup d'œil ou s'attardant sur un cas difficile, donnant à pleines mains à ses élèves l'enseignement le plus vivant et le plus direct. Cet homme aux allures brusques était très bon avec les enfants qu'il aimait et qu'il connaissait bien ; il savait leur gourmandise et leur fourrait dans la bouche, à tout propos, de petits bonbons fondants, dont il avait toujours une boîte dans sa poche; mais il savait aussi leur sensibilité et voulait que tous autour de lui fussent doux pour eux; il n'était impitoyable que pour les indisciplinés et les menteurs.

Avec les parents, Broca avait moins de mansuétude. Il rabrouait vertement les vieilles grand'mères qui gâtaient trop leurs petits-enfants; il fulminait contre les parents qui lui amenaient des gosses malpropres ou mal élevés. Un jour, une mère lui ayant dit : « Mais, Monsieur le docteur, tous les enfants ont des poux! » « Pas les miens », lui répondit sèchement Broca. Il avait parfois des mots cruels comme lorsque, devant un affreux rachitique, il s'écria : « Et dire qu'ils se sont mis à deux pour faire ça! ». Ces boutades n'empêchaient pas Broca de jouir du respect et de la reconnaissance de tous ceux qui lui amenaient leurs enfants, car ils savaient à quelles mains expertes et dévouées ils les confiaient.

Trois fois par semaine, Broca opérait à l'hôpital. Entre 8 et 11 heures, il abattait huit ou dix interventions, sans trace de fatigue. C'était un opérateur d'une habileté de main extrême. Au temps de sa jeunesse, il passait, à juste titre, pour un des plus brillants couteaux de l'Ecole pratique et lorsque, parvenu à la chaire de médecine opératoire, il refit quelques démonstrations sur le cadavre, on put voir que le professeur n'avait rien à envier au prosecteur d'antan. Il montrait la même virtuosité, la même sûreté, le même brio dans la chirurgie clinique. Il opérait vite et avec un minimum d'instruments. Les interventions de la chirurgie infantile ne sont pas très variées; Broca les pratiquait toutes d'une façon remarquable. Il en est deux où il excellait. La cure radicale de la hernie était une de ses opérations de prédilection et il ne se lassait jamais de la faire : en quelques minutes, avec une impeccable précision, il disséquait le sac et réparait la paroi. La palatoplastie était son triomphe : il se piquait d'exécuter cette

délicate et difficile intervention avec les seules rugines de Trélat et une simple aiguille de Reverdin et d'obtenir un pourcentage de succès auquel peu de chirurgiens pouvaient aspirer. Peut-être cette extraordinaire habileté eut-elle des inconvénients : Broca sacrifiait parfois à la rapidité et il ne se pliait pas toujours aux minuties techniques de la chirurgie viscérale moderne, qu'il n'avait, d'ailleurs, que d'assez rares occasions de pratiquer; il poussait à l'extrême la simplification instrumentale, et c'est ainsi qu'il refusa toujours d'employer, pour la staphylorraphie, l'éclairage frontal et l'aspiration du sang : encore qu'un virtuose comme lui ait su s'en passer, ce sont cependant deux grands perfectionnements dans la technique opératoire.

Broca aimait l'hôpital et s'y intéressait d'une façon pratique. Pendant de longues années, il s'astreignit à venir faire lui-même les opérations d'urgence de son service. Il veillait à l'alimentation de ses malades, goûtant lui-même la nourriture et la renvoyant avec fracas lorsqu'il la jugeait mauvaise. Il encourageait et protégeait de son influence et de son autorité ses surveillantes et ses infirmières quand il avait reconnu et apprécié leur dévouement. Avec Mme Broca, il s'ingéniait à gâter et à amuser les enfants de son service, leur distribuant jouets et douceurs. Tout ce qui touchait au traitement des enfants le passionnait; il voulait des hôpitaux hors Paris pour ses convalescents et ses chroniques et, malgré ses multiples occupations, il resta toute sa vie l'un des membres les plus assidus de la Commission de Berck.

Il recevait, en retour, l'affection profonde et sincère de ses élèves, de son personnel, de ses malades. Tous ont gardé de lui un souvenir ému et reconnaissant.

1914 : la Guerre. Broca n'était pas militariste. Il n'avait pas plus de respect pour la hiérarchie militaire que pour les autres. Quelques années avant, lors d'une affaire célèbre, il avait pris parti, avec véhémence, suivant son habitude, pour le libre examen contre le principe d'autorité. Dans sa carrière de journaliste, à propos de questions qui touchaient à la médecine militaire, comme l'hygiène des casernes ou l'entraînement des recrues, il avait parfois montré quelques sévérités pour le commandement.

Mais Broca était profondément patriote et, avant tout, homme de devoir et de conscience. Dégagé par son âge de toute obligation militaire, il demande à être réintégré dans les cadres pour porter l'uniforme; et cet uniforme, il le portera plus longtemps qu'aucun d'entre nous, bien après l'armistice, car il ne pourra se décider à se séparer de ses blessés. Vous le voyez encore, tel que nous l'avons connu ici pendant ces années de guerre, revêtu du vieux pantalon rouge et d'une longue pèlerine, coiffé d'un extraordinaire képi qui semblait emprunté aux mobiles d'Alphonse de Neuville! Sous cet accoutrement qui ne manquait pas de fantaisie, Broca va accomplir pendant cinq ans un travail formidable et singulièrement utile aux blessés. Jamais son activité ne fut plus grande. Il conserve son service des Enfants-Malades où, privé de ses internes et de ses assistants habituels, il lui faut faire

face, avec des aides de fortune, à une besogne écrasante. Il est placé, en janvier 1915, à la tête de l'hôpital du Grand-Hôtel qui compte 178 lits, toujours occupés. En même temps, il dirige, à l'Hôtel Thiers, l'hôpital de l'Institut, où il a Frédéric Masson comme administrateur. En novembre 1917, il quitte le Grand-Hôtel pour prendre à Vaugirard un service spécialisé dans le traitement des blessés osseux et articulaires; il va retrouver là ses études préférées. Mais c'est le moment des grandes offensives et les blessés affluent : plus d'une fois, Broca couchera dans son hôpital. Ce n'est pas encore assez : pour ne pas perdre le contact avec ses opérés et ne pas les voir évacués vers de lointaines provinces, il organise à leur intention, en banlieue, des filiales où il ira les visiter le dimanche, car, dit-il, « mieux vaut être soigné par un médecin passable que par dix hommes éminents successifs ou même simultanés »; il fréquente le Grand-Palais où, sous prétexte de physiothérapie, viennent échouer tous les estropiés de l'armée; avec Ducroquet, il étudie les questions d'appareillage des amputés.

Il ne se contente pas d'agir; il trouve encore le temps d'instruire les autres. Pendant toute la guerre, il est assidu à nos séances et intervient dans nos discussions. Il écrit, pour ceux qui, comme lui, soignent les blessés, mais qui connaissent moins bien que lui la chirurgie des membres et l'orthopédie, trois petits livres dont le succès fut aussi grand que mérité et dont deux eurent l'honneur d'être presque immédiatement traduits en anglais, à l'intention des chirurgiens des armées alliées : ce furent, en 1916, les *séquelles ostéo-articulaires des plaies de guerre* ; en 1917, la *prothèse des amputés en chirurgie de guerre* (avec Ducroquet); en 1918, les *troubles locomoteurs consécutifs aux plaies de guerre*. J'ai personnellement, pour le premier de ces petits livres « horizon », une admiration particulière : je l'avais rapporté d'une permission au moment même où il venait de paraître; il a été mon bréviaire et mon guide pour tout ce que j'ai fait en chirurgie osseuse pendant la guerre; il le reste encore aujourd'hui, car les ostéites du temps de paix ne diffèrent pas beaucoup de celles que nous avons soignées alors.

Et dans un volume intitulé *Chirurgie de guerre et d'après-guerre*, Broca revient encore sur ce qu'il avait observé chez ses blessés et sur les enseignements qu'il en avait tirés.

On voit l'importance des services rendus par lui avec le bistouri et avec la plume pendant ces années tragiques. La rosette d'officier de la Légion d'honneur qu'il reçut alors, en fut la consécration méritée.

En mai 1919, quelques mois après la fin de la guerre, la retraite de Kirmisson ouvrait à Auguste Broca les portes de la Clinique de chirurgie infantile et d'orthopédie. Nul n'était plus qualifié pour l'occuper : c'était là sa véritable place. Il y parvenait à soixante ans, mûri par une longue expérience, en pleine force physique et intellectuelle.

Il ne changea pas grand'chose à l'organisation de son enseignement hospitalier. Broca n'était pas l'homme des leçons académiques à la Trousseau ou à la Dieulafoy. Il disait qu'« un maître est un éducateur plus qu'un

enseigneur » et il ajoutait, attribuant d'ailleurs ce propos à Gosselin, que « l'enseignement de la clinique doit se faire au hasard de la fourchette, pour ainsi dire, et non par des leçons *ex cathedra* ». Et si l'on veut chercher quelque analogie à sa façon d'enseigner, c'est à Farabeuf qu'il faut penser : comme lui, il attaquait directement l'élève, par l'image et par le geste autant que par la parole. Donc pas de cours magistral et solennel. Tout au plus, fera-t-il, une fois par semaine, devant ses élèves, une séance de projections commentées et expliquées. Mais c'est dans ses salles d hôpital et plus encore à sa consultation que se donnera l'essentiel de son enseignement. Les malades défilent, présentant les lésions les plus diverses. A propos de chacun d'eux, il interroge et colle les assistants : tous y passent, depuis l'humble roupiou jusqu'au chef de clinique, tous sont soumis au crible d'une critique sévère, mais juste. Et Broca parle, explique, interprète les radiographies, rappelle ses observations anciennes, éclaire tout de son intelligence lumineuse; il émaille son discours de citations empruntées aux anciens et aux modernes. Bien plus, à l'occasion, il mime ses leçons : il fallait le voir, relevant blouse et tablier, imiter les différentes boiteries de la coxalgie, de la luxation congénitale ou de la coxa vara. Nul enseignement qui soit plus vivant; nul aussi qui soit plus profitable à l'élève, qui se grave aussi profondément dans sa mémoire.

Ses collègues de la Faculté l'avaient désigné comme assesseur du Doyen et délégué au Conseil de l'Université. Dans cette assemblée, il surprit d'abord par son attitude et la verdeur de son langage ; puis, bientôt, son assiduité, la clarté de son intelligence, sa compréhension rapide, son grand bon sens lui acquirent une autorité indiscutée.

Et il continue à travailler toujours. Parvenu à la plus haute situation qu'il ait pu ambitionner, ayant derrière lui un long passé d'observations et de recherches, il veut maintenant exposer d'une façon définitive son opinion sur les grands problèmes de pathologie chirurgicale qui l'ont occupé durant toute sa vie scientifique, et il écrit un volume sur la *Tuberculose articulaire*, un autre sur les *Maladies non traumatiques et les difformités des articulations* — ce dernier avec la collaboration de son gendre Raoul Monod — volumes qui ne paraîtront qu'après sa mort.

On a peine à comprendre qu'un seul homme ait pu faire face à pareille tâche, opérer, enseigner et écrire, sans repos et sans trêve. Et pourtant Auguste Broca ne se confinait pas dans la pratique de la chirurgie. Esprit encyclopédique comme l'avait été son père, homme d'une haute culture littéraire et scientifique, servi par une mémoire exceptionnelle, il s'intéressait à toutes les connaissances, s'initiait à toutes et en avait acquis, par ses lectures, de solides notions. « La curiosité, disait-il avec raison, est la seule qualité utile à l'homme » ; et sa curiosité s'exerçait sur tout, depuis les choses les plus pratiques concernant l'économique et l'agriculture jusqu'aux plus hautes spéculations de la philosophie et de la science. C'était un liseur formidable. Après la bibliothèque à cinq sous de son vieux professeur, il avait dévoré l'immense, l'universelle bibliothèque de son père. Tout le passionnait, même les sujets qui semblaient les plus éloignés de ses préoccu-

pations habituelles : lorsqu'un accident de voiture (il s'était fracturé la cuisse) l'immobilisa pendant deux mois, il en profita pour lire tous les ouvrages qu'il put réunir sur l'histoire de toutes les religions ! Il lisait avec méthode comme son père, prenant des notes sur toutes ses lectures, et il a laissé des monceaux de ces notes griffonnées au crayon. Bien plus — et ceci fera se voiler la face aux purs bibliophiles — il lisait avec trop de passion pour ne pas inscrire en marge des volumes ses enthousiasmes ou ses improbations. Il lisait tout, mais, bien entendu, il avait ses auteurs favoris, qu'il relisait sans cesse, qu'il savait presque par cœur, qu'il citait à tout propos; et vous ne vous étonnerez pas, connaissant son goût de l'ironie et de la critique, la rectitude de son jugement, l'acuité de son bon sens et son respect de la langue, que ses auteurs d'élection fussent Montaigne, et Voltaire, et parmi les contemporains, Anatole France. Qu'il me soit permis d'ajouter que cette bibliothèque, précieuse entre toutes, qu'avaient réunie Paul et Auguste Broca, a été, après la mort de ce dernier, répartie par une main pieuse entre les Bibliothèques de la Faculté de Médecine, de l'Académie, de la Sorbonne, du Muséum et de l'Université de Strasbourg.

Auguste Broca avait reçu une forte éducation scientifique et se piquait d'aimer les mathématiques, si j'ose dire, pour elles-mêmes; il se plaisait à poser et résoudre des problèmes de géométrie ou d'algèbre. C'était d'ailleurs un goût de famille : avant de faire sa médecine, son père avait préparé l'Ecole Polytechnique, et son frère y était entré.

Comme beaucoup de ceux qui cultivent la science des nombres, Broca était passionné pour la musique. Pendant quarante années, il ne manqua jamais, chaque dimanche, un concert du Conservatoire; on le voyait aussi souvent aux Concerts de la Trompette et chez Lamoureux ; il fit deux fois le voyage de Bayreuth ; et s'il ne fut pas lui-même un exécutant, comme son frère André, du moins, avait-il une connaissance approfondie de l'art musical et une sensibilité très vive et très éclairée aux joies que l'on en peut retirer. En revanche, les arts plastiques le laissaient fort indifférent.

Broca aimait la vie simple et sans pose. Son horreur pour la solennité, le décorum et la représentation était proverbiales. Il n'était pas de ceux qui croient en imposer par une attitude distante et gourmée, un langage impeccable, une tenue d'une correction impressionnante. Il disait ce qu'il pensait, comme il le pensait, sans périphrase et parfois avec des expressions un peu crues ; il avait, pour les choses vestimentaires, un parfait dédain : ses vestons flottant au vent, son éternelle cravate Lavallière, ses hauts de forme brossés à rebrousse-poil — au temps de cette coiffure archaïque —, plus tard ses chapeaux mous aux bosselures inattendues formaient un ensemble qui n'avaient rien de l'élégance du dandy, ni de la solennité professorale. Mais il n'y avait, dans sa négligence de tenue ou de langage, nulle vulgarité, et l'on sentait toujours en lui l'homme de bonne race. Je crois, d'ailleurs, que cette négligence même était un peu affectée : dédaigneux des contingences qui font juger un homme sur son habit, conscient de sa haute valeur personnelle, il ne déplaisait pas à Broca que l'on eût à faire un certain effort pour dégager ses qualités d'esprit et

d'intelligence d'une enveloppe assez surprenante au premier abord, et il ne lui déplaisait pas non plus d'étonner et de scandaliser un peu les philistins.

Marié avant trente ans, avec une jeune fille qu'il connaissait depuis son enfance, qui vécut avec lui les années d'études et de concours, puis les années de succès, qui partagea ses goûts, ses espoirs et ses joies, comme aussi ses déconvenues et ses tristesses, qui l'entoura de son charme et d'une intelligence digne de la sienne, Broca s'était créé un foyer suivant ses désirs.

Il méprisait le luxe et les cérémonies. Mais il savait apprécier le confort de l'existence, d'une existence où les plaisirs de l'esprit tenaient la première place, mais qui n'excluait pas certaines des joies de la chair. L'appartement qu'il occupa si longtemps rue de l'Université était un peu triste, mais de grande allure, avec ses pièces très hautes, comme dans les rez-de-chaussées de toutes les vieilles maisons de ce vieux quartier, entre une cour aux proportions régulières et classiques, et l'un de ces jardins de Paris, trop étroits et ceinturés de grands murs tapissés de lierre, mais où quelques arbres poussent très haut, comme s'ils voulaient atteindre par leurs cimes le plein ciel et le soleil. C'était la maison des livres : dès l'entrée, ils vous accueillaient dans l'antichambre; on en retrouvait partout dans les couloirs; ils tapissaient du haut en bas les murs du cabinet de Broca; cette marée montante envahissait tout. A côté de ce cabinet, encombré de paperasses, de fiches, de notes, de manuscrits en train, un salon de belles dimensions, avec quelques tapisseries de choix et le piano à queue, qui témoignait du goût du maître de la maison pour la musique.

La salle à manger avait aussi sa place dans cet appartement. Broca était un gourmet, un vrai, de ceux qui savent qu'un mets simple, mais préparé avec tout l'art dont nos vieilles cuisinières provinciales ont conservé les traditions, est le summum de la cuisine française, qu'un loyal pot-au-feu ou une soupe aux choux savamment mijotée sont mille fois supérieurs aux amalgames compliqués et toxiques, aux mixtures horrifiques, malgré leurs noms grandioses, des gâte-sauces modernes et des empoisonneurs d'Outre-Atlantique. Presque Bordelais, il comprenait la grandeur du vin et il avait une cave dont il s'occupait lui-même et dont il était justement fier; et lorsqu'il apportait, débouchait et décantait de sa main une bouteille de choix, tout en vous détaillant son crû, son âge et ses mérites, on sentait l'homme de goût et l'amateur éclairé.

Et comme il savait que, suivant le mot de Brillat-Savarin, « la gourmandise est un des principaux liens de la Société », s'il voulait une table garnie de plats impeccables et de vins de bonne origine, il la voulait aussi entourée de convives capables d'apprécier sa cuisine et sa cave et d'y ajouter l'attrait de la conversation. Comme l'auteur de la *Physiologie du Goût*, il pensait que, « à la suite d'un repas bien entendu, l'esprit s'aiguise, l'imagination s'échauffe, les bons mots naissent et circulent, et que celui qui, jusque-là, n'avait été que consommateur, devient convive plus ou moins aimable, suivant que le maître de toutes choses lui en a dispensé

les moyens ». Chaque lundi, il réunissait ainsi un groupe d'amis ou d'élèves; à ces dîners presque toujours uniquement médicaux, il adjoignait parfois un convive de marque, et c'est ainsi que, certain jour, j'eus l'honneur de manger chez lui une soupe aux choux avec Anatole France. Le repas achevé, c'étaient, dans son salon, au milieu de la fumée des cigares et des cigarettes, des conversations infinies sur les sujets les plus divers : le dos à la cheminée, il parlait, parlait, tenant tête à tous ses invités, éblouissant de verve, étonnant d'érudition, d'idées imprévues, souvent paradoxales, de connaissances inattendues.

Auguste Broca avait fait quelques voyages, mais il préférait passer à la campagne les rares journées de loisir qu'il s'accordait. Dans sa jeunesse, il allait à Luzarches, où ses parents avaient une maison de campagne. Plus tard, il fit l'acquisition d'une propriété à Cravent, aux confins de l'Ile-de-France et de la Normandie, et c'est là qu'il allait, du samedi au mardi, pendant la longue période de sa vie où il ne prit aucune vacance prolongée; plus tard encore, en 1906, il avait acheté, dans le Midi, près du Lavandou, une petite maison blanche, La Fossette, perchée comme un nid d'aigle sur la falaise, dominant la Méditerrannée, entourée de vignes et de jardins fleuris, et il prit l'habitude d'y séjourner pendant tout le mois de septembre. Il avait trouvé dans la campagne un aliment nouveau pour son activité; ne se contentant pas de jouir des beautés de la nature, il s'était pris à aimer la terre pour sa fécondité, pour ce que l'ingéniosité et le travail de l'homme peuvent en tirer. Il se fit jardinier, agronome, voire chimiste, lorsqu'il s'agit de choisir et d'adapter ses engrais; il s'attacha à augmenter le rendement de ses propriétés, à améliorer la qualité de leurs produits. Il devint très érudit en ces matières, comme en beaucoup d'autres, et il lui arrivait d'en remontrer aux spécialistes qui avaient fait de l'agriculture pendant toute leur vie. Les fruits de son jardin le remplissaient d'orgueil, les pommes et les poires de Cravent étaient l'ornement de sa table et il accablait de son mépris ceux de ses convives qui ne savaient distinguer, à la vue et au parfum, un Doyenné d'hiver d'une Passe-crassanne.

A la campagne aussi, il satisfaisait son goût pour le cheval. C'était, je crois, le seul sport qu'il pratiquât; il en avait pris l'habitude pendant son volontariat qu'il avait fait dans l'artillerie. A Paris, il montait assez souvent au Bois, le matin. Il aimait les chevaux ardents et vifs; deux accidents assez graves, qui lui étaient arrivés, n'avaient pas diminué son amour de l'équitation.

Le fond du caractère d'Auguste Broca était la franchise, franchise absolue, jamais atténuée, et dont l'expression était quelquefois rude et même assez brutale. Il a pu de la sorte blesser ceux qui ne le connaissaient pas; il a souvent surpris à son premier contact. Mais ceux qui l'approchaient de plus près, qui pénétraient dans son intimité, avaient vite fait de découvrir, sous cette écorce en partie affectée, une profonde et solide bonté et une loyauté parfaite. Sans doute ne les étalait-il pas; il ne lui déplaisait pas d'étonner et, comme beaucoup de Français, il avait la fanfaronnade de ses défauts et la pudeur de ses qualités. De sa bonté peuvent

témoigner ses petits malades pour lesquels cet homme brusque avait une douceur infinie, qui l'aimaient parce qu'il savait les comprendre et qu'il était juste envers eux. De sa bonté et de sa justice témoigneront aussi ses élèves qui tous, depuis le regretté Delanglade jusqu'aux plus jeunes de ses chefs de clinique et de ses internes, lui ont gardé un souvenir d'affection et de respect. Ah! certes, il ne les abreuvait pas de compliments, il les secouait souvent sans aménité et leur attribuait des qualificatifs sans gloire; mais il savait les apprécier, les encourager, les soutenir; il leur inspirait le goût du travail et de la recherche scientifique; il leur inculquait l'habitude de l'observation précise et du diagnostic fouillé; il leur apprenait à ne pas se payer de mots et d'hypothèses. Il fut, à ce point de vue, vraiment un maître, dans toute l'acception du mot. Et quelques-uns de ses élèves savent aussi que l'on ne faisait pas vainement appel à son aide dans les circonstances difficiles et pénibles.

Il avait de la bonté pour tous ceux qui souffrent et qui besognent pour le pain quotidien, pour les ouvriers à leur tâche, pour les malheureux dans leur taudis, pour les femmes qui élèvent leurs enfants dans la misère; et cette bonté était une bonté active, intelligente, pratique; il ne la traduisait pas en phrases de commisération, mais en œuvres. Il avait écrit dans les journaux médicaux et politiques des articles en faveur de l'allaitement maternel et de la protection des femmes enceintes. Il s'était particulièrement intéressé à la question des habitations à bon marché pour familles nombreuses. Il était président d'une Société qui fit construire des maisons ouvrières, rue du Télégraphe, rue Falguière, à Ivry, etc.; Broca s'occupait lui-même de l'achat des terrains, discutait les plans avec les architectes, les matériaux avec les entrepreneurs et dirigeait ses constructions avec un tel sens des réalités et de l'économie qu'elles sont demeurées un modèle dans le genre.

Un homme de cette trempe et de ce caractère ne pouvait être indifférent : on ne pouvait avoir pour lui que de l'affection ou de l'antipathie. Sans doute, a-t-il suscité des inimitiés; certains ne lui ont pardonné ni la franchise de ses opinions, ni la cruauté de quelques-uns de ses mots, ni l'opinion qu'il avait de sa valeur personnelle. Mais ses adversaires eux-mêmes ont dû reconnaître sa haute valeur morale, la droiture de son esprit, son amour de la justice, son désintéressement et son courage. Ennemi des hypocrisies et des combinaisons, s'il était un rude combattant, c'est qu'il luttait toujours pour ce qu'il croyait être la vérité et l'équité.

Et, à côté des inimitiés, que d'amitiés profondes, vivaces et durables il a fait naître, des amitiés que ne pouvaient entamer ni le temps, ni les frottements inéluctables de la vie, parce qu'elles étaient fondées sur une compréhension et une estime réciproques : les divergences politiques n'ont pas plus atteint son affection pour Segond, que les discussions scientifiques n'ont diminué celle qui l'unissait à Poncet.

Cette existence si pleine se déroulait ainsi, mêlée comme toutes de satisfactions et de tristesses. Il avait eu, peu de temps avant la guerre,

l'immense chagrin de perdre sa fille aînée; plus tard, il avait eu la joie de marier la cadette à notre collègue Raoul Monod et d'unir ainsi deux noms glorieux dans la chirurgie française; la naissance de ses petits-enfants avait été un bonheur de plus. Il faisait régulièrement son service et son enseignement, sans donner trace de fatigue; de longues années de travail semblaient encore ouvertes devant lui. Pourtant, vers le début de 1924, ceux qui vivaient avec lui cette vie d'hôpital où rien n'échappe, avaient noté en lui quelque changement : il avait cessé de fumer; il était, certains jours, d'une pâleur singulière; parfois, après une longue séance opératoire, il donnait des signes de lassitude et se plaignait de souffrir du bras gauche. Rien cependant ne faisait prévoir l'imminence d'une catastrophe.

Celle-ci allait survenir soudainement, en pleine santé apparente et dans des circonstances qui, par une coïncidence frappante, renouvelèrent presque heure par heure, à quarante-quatre ans d'intervalle, celles qui avaient marqué la mort de son père.

Le 8 juillet 1880, Paul Broca, étant au Sénat, fut pris d'un malaise subit qui l'obligea à quitter la séance; rentré chez lui, il s'étendit pour dormir sur un lit de repos; vers minuit, il succombait dans une crise subite d'angine de poitrine.

Le 3 octobre 1924, Auguste Broca avait, le matin, opéré en ville, puis, à l'hôpital, il avait fait sa consultation comme d'ordinaire; il ne se plaignait pas, mais son chef de clinique Wilmoth et sa fidèle surveillante, Mme Delalande, avaient été frappés de son air de fatigue. Dans l'après-midi, il eut un malaise passager qui l'obligea à se reposer quelques instants dans une boutique; il put ensuite achever ses courses, rentra chez lui, dîna et se coucha d'assez bonne heure, comme il en avait l'habitude. Vers 11 heures du soir, il appela Mme Broca : celle-ci le trouva assis sur son lit, anhélant, d'une pâleur effrayante, couvert de sueur.

Devant la mort qu'il sentit imminente, Broca conserva son calme, et aussi sa sagacité de clinicien. A Debré, son élève, accouru au premier appel, il dit : « J'ai une crise d'œdème aigu du poumon, et qui n'est pas d'origine rénale », et Debré, après l'avoir examiné, ne put que lui répondre : « Patron, votre diagnostic est exact ». On le saigna; comme pas une goutte de sang ne s'écoulait de la veine ouverte au pli du coude et que Debré essayait de lui masquer cet insuccès : « Non, non, dit-il, on ne trompe pas un vieux comme moi; saignez-moi à la saphène que j'ai très développée. » Là encore, la saignée échoua; déjà la circulation était irrémédiablement compromise; à minuit, la mort avait achevé son œuvre.

Auguste Broca ne voulait pas plus de pompes et de cérémonie après sa mort que de son vivant. Il avait souvent répété qu'il serait conduit au cimetière « au trot ». Seuls ses parents les plus proches accompagnèrent son cercueil à Montparnasse, au tombeau familial où reposait déjà son père, et c'est par les journaux que nous apprîmes sa mort.

Moins de six mois plus tard, son frère André mourait, lui aussi, subitement. Ainsi ces trois hommes, le père et les deux fils, sont tombés, frappés d'un seul coup, en pleine force. Cruelle par sa soudaineté, la mort

leur a, du moins, épargné les souffrances d'une longue maladie et les tristesses de la déchéance physique.

En suivant devant vous les étapes de la vie d'Auguste Broca, j'ai signalé ses ouvrages principaux. Je n'ai pas la prétention d'avoir énuméré toutes ses publications, car il y faudrait des pages et des pages, et peu d'hommes ont eu une activité aussi féconde. Ce labeur immense ne s'explique que par l'ardeur au travail et les remarquables qualités de l'intelligence de Broca. C'était un travailleur infatigable : il travaillait toujours et partout ; il écrivait surtout le soir, ayant eu l'habitude de veiller jusqu'à minuit sonnant pendant la plus grande partie de sa vie, il écrivait beaucoup aussi à la campagne, dans ce qu'il appelait ses vacances. Et puis, cette faculté de travail était servie par une mémoire impeccable et une puissance extraordinaire de compréhension et d'assimilation, par un esprit de méthode qui l'avait conduit, depuis le début de sa carrière, à recueillir, classer et coordonner tous les faits qui se présentaient à son observation, si bien qu'il pouvait les retrouver immédiatement quand ses études le nécessitaient, par une merveilleuse organisation cérébrale enfin qui lui permettait de reprendre, sans effort et sans achoppement, en plein milieu d'une phrase, la rédaction laissée interrompue.

Sans revenir sur le détail de son œuvre, je voudrais, en terminant, marquer les points où il a apporté des idées nouvelles, où sa contribution a été plus personnelle aux progrès de notre art, et aussi l'influence qu'il a exercée sur la chirurgie française de son temps.

Parmi ses publications de jeunesse, j'ai dit tout ce qu'avait d'original son étude des hernies inguinales et je puis en dire autant de ses recherches sur le bec-de-lièvre et sur les luxations de l'épaule : les constatations qu'il avait faites au cours de ses dissections enrichissaient ces chapitres de pathologie de notions alors neuves et qui demeurent définitivement acquises. Il fut le premier en France à pratiquer avec succès la trépanation dans l'hydrocéphalie. Il fut le premier aussi, chez nous, à traiter la luxation congénitale de la hanche par l'intervention sanglante ; puis, lorsqu'on connut mieux les risques de cette opération et quand Lorenz eut réglé la technique de la réduction non sanglante, à adopter et à perfectionner cette méthode ; la thèse de Delanglade, qu'il a inspirée, reste une importante contribution à l'étude anatomo-pathologique de cette malformation. Ses travaux sur la chirurgie de l'oreille moyenne et de la mastoïde ont été un guide pour nous tous, et sa conception de la recherche méthodique et progressive des lésions, depuis l'antre jusqu'aux méninges, a fini par s'imposer, malgré les oppositions du début. C'est Broca qui a établi l'origine des kystes du cordon aux dépens du canal vagino-péritonéal, le rôle de l'intestin post-anal dans la pathogénie de certaines tumeurs sacro-coccygiennes ; c'est lui qui a vu, le premier, l'association fréquente de la scoliose et de la syringomyélie, qui a décrit, avec Mouchet, le premier cas français de scoliose congénitale confirmé par la radiographie, et, avec Tridon, le premier cas français d'ostéomyélite des nacriers. Ses recherches, avec Weil, sur

l'hémophilie et son traitement par le sérum frais, présentent un très grand intérêt théorique et pratique. Dès l'apparition de la radiographie, il comprit l'importance de ce mode nouveau d'exploration, non seulement dans les lésions traumatiques, mais aussi dans les altérations pathologiques du squelette; il s'attacha à en développer l'emploi, à en préciser les résultats.

L'influence d'Auguste Broca, par son enseignement oral et par ses livres, a été considérable. Beaucoup de ses idées sont tombées, si je puis dire, dans le domaine public. Cette influence s'est exercée surtout dans la spécialité qui l'a toujours occupé, la chirurgie infantile, et je crois qu'aucun de nos collègues, chirurgiens d'enfants, ne me démentira si j'affirme que sa personnalité y a tenu et y tient encore une place de premier rang. Mais cette influence a dépassé les cadres de la spécialité et nous sommes tous, en quelque mesure, les élèves de Broca. C'est un fait, peut-être regrettable à certains points de vue, que, dans les dernières années du précédent siècle et les premières de celui-ci, par suite de l'engouement qui portait les chirurgiens généraux vers les opérations pelviennes et viscérales, ceux-ci ont quelque peu négligé la chirurgie des membres, et qu'au moins à Paris, les chirurgiens d'enfants furent presque les seuls à s'y intéresser et à en poursuivre l'étude. Broca fut de ceux-là : il avait une prédilection pour la pathologie osseuse et articulaire; beaucoup de ce que nous savons sur l'ostéomyélite et ses suites, sur les ostéites et arthrites tuberculeuses, beaucoup des principes que nous appliquons dans le traitement de ces maladies nous viennent de lui, et aussi la plupart de nos notions d'orthopédie chirurgicale. Il nous a beaucoup appris, mais il y avait parfois quelque chose d'excessif dans ses doctrines. C'est que, si la chirurgie est une, les malades sont divers et que la lésion n'évolue pas de la même manière aux différents âges. L'enfant a des ressources infinies et bien souvent, chez lui, il suffit de ne pas entraver l'effort curateur de la nature. L'adulte n'a plus cette même résistance, cette même tendance à la guérison spontanée, et il faut savoir l'aider dans sa lutte par une thérapeutique plus active. Aussi les idées des chirurgiens d'enfants, celles de Broca en particulier, me semblent-elles par trop conservatrices en matière de tuberculoses chirurgicales : si l'on ne peut qu'approuver la condamnation formelle que Broca a prononcée contre la résection articulaire chez l'enfant, il est permis, en revanche, de discuter son opinion qu'il ne faut, chez l'adulte, réséquer que le genou ou le coude, et encore avant trente-cinq ans. Mais Broca était chirurgien d'enfants, et en chirurgie infantile il avait raison; il n'avait tort qu'en concluant trop catégoriquement de l'enfant à l'adulte.

J'espère vous avoir montré, en retraçant sa vie et son œuvre, combien originale, attachante et digne de respect est la figure d'Auguste Broca. Héritier d'un père illustre et poursuivant la carrière où celui-ci avait marqué sa trace ineffaçable, non seulement il n'a pas dégénéré, mais il a su apporter un lustre nouveau à ce grand nom de Broca. Opérateur habile, clinicien émérite, travailleur acharné, enseigneur remarquable, il a été aussi un homme de devoir et de droiture; s'il fut entraîné parfois par sa passion pour ses idées, il a toujours cherché pour guides le juste et le vrai.

Comme Lannelongue, comme Kirmisson, comme tant d'autres de nos anciens, il n'est venu à la spécialité qu'après avoir passé par la grande école de la chirurgie générale. Comme eux, il y avait acquis la haute culture, la largeur de vues qui font les maitres véritables. Comme eux, il démontrait l'excellence de ce mode de formation auquel nous tenons si justement, et son nom sera de ceux que nous citerons quand on viendra nous préconiser une spécialisation précoce et trop étroite, car, ainsi qu'il aimait à le répéter, il n'y a pas de chirurgie infantile, il y a une chirurgie chez les enfants, et qui n'est, en somme, que la Chirurgie tout court.

PRIX DÉCERNÉS EN 1927

(Séance annuelle du 18 janvier 1928.)

Prix Édouard Laborie, annuel (1.200 francs). — Le prix est décerné à M. Menegaux, interne des hôpitaux de Paris, pour son travail intitulé : *Etude comparée du traitement du cancer de la langue par la chirurgie et les radiations*. Devise : *Adhuc sub judice lis est*.

Prix Duval-Marjolin, annuel (300 francs). — Le prix est décerné à M. le Dr Marcel Barret, ancien interne des hôpitaux de Paris, pour son travail sur *Quelques points cliniques et thérapeutiques de la grossesse extra-utérine*.

Prix Ricord, bisannuel (300 francs). — Le prix est décerné à M. le Dr Maurice Vanlande, agrégé du Val-de-Grâce, pour son travail intitulé : *Contribution à l'étude des rétrécissements acquis non néoplasiques de l'intestin grêle*.

PRIX A DÉCERNER EN 1928

(Séance annuelle de janvier 1929.)

Prix Dubreuil, annuel (400 francs). — Destiné à récompenser un travail sur un sujet d'orthopédie.

Prix Duval-Marjolin, annuel (300 francs). — A l'auteur (ancien interne des hôpitaux ou ayant un grade analogue dans l'armée ou la marine) de la meilleure thèse inaugurale de chirurgie publiée dans le courant de l'année 1928.

Prix Édouard Laborie, annuel (1.200 francs). — A l'auteur d'un travail inédit sur un sujet quelconque de chirurgie.

Prix Chupin, biennal (800 francs). — Au meilleur mémoire inédit ou imprimé de pathologie chirurgicale portant plus particulièrement sur les affections ou blessures observées aux armées.

Prix Le Dentu (2.000 francs). — A l'interne, médaille d'or de Chirurgie en 1928.

Les manuscrits destinés au prix Laborie doivent être anonymes et accompagnés d'une épigraphe reproduite sur la suscription d'une enveloppe renfermant le nom, l'adresse et les titres du candidat.

Les travaux des concurrents devront être adressés au Secrétaire général de la Société Nationale de Chirurgie, 12, rue de Seine, Paris (VIe arrond.), avant le 1er novembre 1928.

PRIX A DÉCERNER EN 1929

(Séance annuelle de janvier 1930.)

Prix Dubreuil, annuel (400 francs). — Destiné à récompenser un travail sur un sujet d'orthopédie.

Prix Duval-Marjolin, annuel (300 francs). — A l'auteur (ancien interne des hôpitaux ou ayant un grade analogue dans l'armée ou la marine) de la meilleure thèse inaugurale de chirurgie publiée dans le courant de l'année 1927.

Prix Édouard Laborie, annuel (1.200 francs). — A l'auteur d'un travail inédit sur un sujet quelconque de chirurgie.

Prix Ricord, bisannuel (300 francs). — A l'auteur d'un travail inédit sur un sujet quelconque de chirurgie, ou d'un mémoire publié dans le courant de l'année et n'ayant pas été l'objet d'une récompense dans une autre Société.

Prix Jules Hennequin, bisannuel (1.500 francs). — Au meilleur mémoire sur l'anatomie, la physiologie, la pathologie ou les traumatismes du squelette humain.

Ce prix ne peut être partagé.

Prix Demarquay, bisannuel (700 francs). — A l'auteur d'un travail inédit sur le sujet suivant : *Des divers procédés d'orchidopexie et de leurs résultats éloignés.*

Prix Gerdy, bisannuel (2.000 francs). — A l'auteur d'un travail inédit sur l'*Action des anesthésiques généraux sur le foie.*

Prix des Élèves du Dr Eugène Rochard (10.000 francs). — A l'auteur, interne ou ancien interne des hôpitaux de l'Assistance publique de Paris du meilleur travail inédit ou paru, dans les trois dernières années, sur un sujet de chirurgie générale.

Ce prix ne peut être partagé.

Les manuscrits destinés au prix Laborie, au prix Gerdy et au prix Demarquay doivent être anonymes et accompagnés d'une épigraphe reproduite sur la suscription d'une enveloppe renfermant le nom, l'adresse et les titres du candidat.

Les travaux des concurrents devront être adressés au Secrétaire général de la Société Nationale de Chirurgie, 12, rue de Seine, Paris (VIe arrond.), avant le 1er novembre 1929.

Le Secrétaire annuel : M. Léon Gernez.

L. Marethieux, imprimeur, 1, rue Cassette, Paris.

BULLETINS ET MÉMOIRES

DE LA SOCIÉTÉ NATIONALE DE CHIRURGIE



Séance du 25 janvier 1928.

Présidences de MM. MICHON *et* OMBRÉDANNE.

PROCÈS-VERBAL

La rédaction du procès-verbal de la précédente séance est mise aux voix et adoptée.

CORRESPONDANCE

La correspondance comprend :

1° Les journaux et publications périodiques de la semaine.

2° Une lettre de M. LAPOINTE demandant son admission à l'honorariat.

3° Une lettre de M. VANLANDE remerciant la Société de lui avoir accordé le prix Ricord.

4° Un travail de M. CARAVEN, correspondant national, intitulé : *A propos des anévrismes artério-veineux.*

5° Un travail de M. JUVARA, correspondant étranger, intitulé : *Contribution à l'ostéosynthèse des fractures des diaphyses.*

6° Un travail de MM. FROCHAUD et GARNIER (Angers), intitulé : *Quelques remarques sur le traitement de la fracture de Monteggia.*

M. ALGLAVE, rapporteur.

7° Un travail de M. MÉTIVET (Paris), intitulé : *A propos de la colique appendiculaire.*

M. VEAU, rapporteur.

8° Un travail de M. MÉTIVET (Paris), intitulé : *A propos du traitement de l'invagination intestinale aiguë.*

M. VEAU, rapporteur.

9° M. J.-L. FAURE dépose sur le bureau de la Société, au nom de M. Siredey et au sien, la 4e édition de leur *Traité de Gynécologie médico-chirurgicale.* Des remerciements sont adressés aux auteurs et leur volume sera déposé dans la bibliothèque de la Société.

Discours du Président sortant.

Messieurs,

La tradition veut que le président sortant ouvre cette séance. C'est ainsi que j'ai la tristesse de vous annoncer la mort du médecin inspecteur Bonnet, du cadre de réserve, ancien professeur agrégé du Val-de-Grâce. Nous nous associons au deuil de sa famille et de ses amis.

Encore une fois, je remercie ceux qui sont à mes côtés de leur si utile collaboration ; je vous remercie tous d'avoir facilité ma tâche. Je souhaite à mon ami Ombrédanne une heureuse présidence et je le prie de prendre place à ce fauteuil.

Allocution de M. Ombrédanne, président.

Mes chers collègues,

Je tiens tout d'abord à vous remercier du grand honneur que vous m'avez fait en m'appelant, cette année, à présider vos séances.

Je m'efforcerai de le faire avec la courtoisie, l'aménité, le souci constant de l'ordre et du respect des traditions auxquels vous a habitués mon excellent prédécesseur et ami Michon.

Il ne me paraît pas qu'il y ait d'utiles modifications à apporter à notre méthode de travail : les comptes rendus de nos réunions suffisent à montrer l'intérêt sans cesse renouvelé que présente la large discussion des questions qui nous préoccupent. Et pourtant, aujourd'hui, comme mes prédécesseurs, je souhaiterais vous voir écouter dans un silence plus grand les communications qui sont apportées à notre tribune. Certes, je sais bien que, l'habitude aidant, une conversation avec un voisin n'empêche aucun de vous de prêter l'oreille à ce que dit l'orateur ; et contre toute attente, bien souvent tel qui avait paru se désintéresser de la question traitée prend immédiatement la parole et point par point argumente la communication qui vient d'être achevée. Néanmoins, il m'apparaît que notre coutume est mauvaise, et que bien des auditeurs français et étrangers qui nous font l'honneur d'assister à nos séances ne laissent pas d'être choqués du peu d'attention que nous paraissons prêter à la lecture de travaux et de rapports qui, chez nous et aussi bien loin de nos frontières, apparaîtront justement comme une opportune mise au point de difficiles problèmes pathologiques, ou comme de précieuses directives de notre art chirurgical.

Quant à la constitution même de notre Société et à son mode de recrutement, ils ne doivent plus, pour le moment, être pour nous objet de préoccupations. Vous avez voté l'augmentation importante du nombre de nos

membres titulaires, qui va enfin permettre à des chirurgiens de valeur et déjà mûris par l'expérience de prendre place en plus grand nombre au milieu de nous. Seule reste à régler une question de modalité dans l'élection de nos nouveaux collègues et, dès la prochaine séance, la Commission que vous avez nommée vous donnera son avis à ce sujet.

La méthode est bonne; les hommes sont bons; ils seront de plus en plus nombreux cette année qui auront enfin le droit de prendre part à nos discussions.

L'année s'annonce belle et nous avons toutes raisons d'espérer que la récolte scientifique sera bonne : travaillons.

A PROPOS DU PROCÈS-VERBAL

A propos de la dilatation aiguë de l'estomac,

par M. **Auvray**.

Le rapport que mon ami Mocquot nous a présenté sur une observation de dilatation aiguë de l'estomac dans la séance du 11 janvier 1928 m'a remis en mémoire un cas que j'ai intitulé sur mon registre d'opérations « dilatation aiguë de l'estomac », et qui m'a fort intrigué à l'époque où je l'ai observé en août 1906, à l'hôpital de la Charité.

Il s'agissait d'une jeune femme de vingt-huit ans, auprès de laquelle je fus appelé dans la nuit, et que j'opérai à 1 heure du matin. Le début des accidents s'était traduit par des vomissements et des douleurs abdominales; la malade n'avait jamais subi antérieurement d'opération sur l'abdomen; je la voyais vingt-huit heures après le début de la crise; à ce moment, le ventre était énormément ballonné, l'état général très grave, la malade avait le faciès d'un sujet atteint de péritonite et *n'avait plus de pouls*. Le diagnostic qui me parut le plus vraisemblable fut celui d'appendicite avec péritonite généralisée.

L'état était si précaire que je décidai d'opérer avec l'anesthésie locale à la cocaïne. Etant donné mon diagnostic, j'incisai à droite dans la fosse iliaque; à l'ouverture du péritoine, il ne s'écoula pas de pus, mais une sérosité très fortement teintée de sang. Je pensai alors à la possibilité d'une hématocèle; j'explorai le petit bassin à travers mon incision iliaque sans y rien trouver. Mais en explorant en haut et en dedans vers la ligne médiane ma main rencontra dans l'abdomen une énorme tumeur médiane, très tendue et fluctuante, située au milieu des anses intestinales. Je pensai alors à un kyste, soit du pancréas, soit du foie, compliqué peut-être d'une rupture et évacué partiellement de son contenu, ce qui aurait

expliqué la présence de la sérosité très fortement teintée de sang qui s'était écoulée au moment de l'ouverture du péritoine. Je fermai mon incision latérale droite, et me portant vers la ligne médiane je fis une incision sus et sous-ombilicale en passant à droite de l'ombilic. Je tombai directement sur la tumeur et la ponctionnai à l'aide d'un gros trocart ; à mon grand étonnement, j'évacuai une bouillie alimentaire dont quelques aliments étaient nettement reconnaissables (de la salade, par exemple), et un liquide noir, marc de café. J'avais donc ponctionné l'estomac surdistendu par une énorme quantité d'aliments mélangés à du liquide noir. Mais la paroi de l'estomac était très amincie, réduite à une véritable pelure, et s'était déchirée autour de l'orifice de ponction. Ce n'est que difficilement que je pus protéger le péritoine contre l'irruption du liquide qui sortait en abondance de l'estomac. Enfin, je parvins à vider d'une façon à peu près complète l'estomac ; à ce moment, j'hésitai à faire une gastrostomie ; puis, je pris le parti de suturer l'orifice de ponction, ce qui fut fait non sans difficulté à cause de la minceur des parois de l'organe, par deux plans de sutures. Après évacuation de l'estomac, j'avais exploré la cavité abdominale pour rechercher s'il n'existait pas un obstacle pylorique ou voisin, du côté du duodénum, susceptible d'expliquer la dilatation de l'organe, mais je ne trouvai rien. L'intestin était rouge, comme au début d'une péritonite, mais pas très distendu. Après drainage, je fermai la paroi.

La malade avait été opérée dans la nuit vers 1 heure et elle succombait le lendemain à 8 heures.

Autopsie. — Après ouverture de l'abdomen, l'estomac apparaît encore très distendu, recouvrant et cachant à peu près tout le paquet intestinal et descendant jusqu'à mi-chemin de l'ombilic et du pubis. Il présente une forme légèrement bilobée, la poche droite déformée par l'antre pylorique s'étendant jusqu'à la paroi latérale et cachant l'angle colique et le bord inférieur du lobe droit du foie. Vers la gauche toute la région de la grande courbure présente un aspect noirâtre et putréfié et on y retrouve la suture qui a été faite au cours de l'opération. On ne constate aucune anomalie dans la région du pylore, pas de tumeur, pas de rétrécissement. Le canal cholédoque et la veine porte sont normaux. Le paquet intestinal est alors déroulé à partir du pylore et méthodiquement jusqu'au côlon pelvien. En aucun point on ne constate l'existence d'étranglement par brides ou de volvulus, non plus que la présence d'une tumeur.

Les anses ne sont pas dilatées, mais présentent la couleur rouge et l'aspect poisseux de la péritonite. Ces lésions sont surtout accentuées en deux points : au début du jéjunum et vers la partie moyenne de l'iléon. Rien dans la région de la fosse iliaque droite; appendice sain. Le tractus intestinal enlevé est ouvert d'un bout à l'autre. En aucun point il n'y a de lésions ; il n'existe pas de perforation.

L'estomac ouvert le long de la grande courbure apparaît absolument putréfié dans la partie gauche, toute la partie droite au contraire étant en bon état. Le pylore et le début du duodénum ne présentent aucune lésion.

L'examen des autres organes ne révèle rien : le foie, la rate, le pancréas,

les reins sont normaux. Le petit bassin est également normal. La cavité abdominale n'est pas remplie de pus ; les anses ne sont pas agglutinées. Mais dans le petit bassin il existe une petite quantité de liquide louche et noirâtre.

En somme, l'autopsie a confirmé les constatations faites pendant l'opération, elle n'a permis de trouver aucune cause susceptible d'expliquer *mécaniquement* la dilatation extrême de l'estomac survenue en vingt-huit heures. Mon observation se rapproche de celles qui ont été déjà publiées dans lesquelles on n'a pas trouvé d'obstacle. Le cas que je vous rapporte, au moment où je l'observai, m'avait grandement intrigué et je l'avais étiqueté sur mon registre « dilatation aiguë de l'estomac », sans pouvoir en expliquer la pathogénie. D'autant plus que l'état de la malade était si grave au moment où je l'observai, qu'il me fut impossible de l'interroger sur son passé gastro-intestinal ; je suis toujours resté sans renseignements sur ce qui s'était passé dans les antécédents immédiats ou éloignés. J'ai eu l'impression en examinant et en opérant sur l'estomac que j'étais en présence d'un organe « forcé », dont la paroi surdistendue et très amincie était incapable de contraction. Cette minceur de la paroi, réduite à l'état d'une véritable pelure, m'a particulièrement frappé ; la paroi était si mince qu'elle se déchira sous le coup du trocart évacuateur et que j'eus de très grandes difficultés pour suturer l'orifice. L'autopsie a montré que cet amincissement de la paroi coïncidait avec des modifications profondes dans l'aspect de l'estomac ; vers la gauche toute la région de la grande courbure présentait un aspect noirâtre et putréfié ; c'est dans cette région qu'a porté ma suture au cours de l'opération. Pour moi cette atteinte profonde de la paroi stomacale n'est pas seulement cadavérique ; elle existait déjà au moment de mon opération ; et c'est vraisemblablement à elle qu'il faut attribuer le début de péritonite (?) constaté avec la présence d'un liquide séreux fortement teinté de sang que je trouvai dans l'abdomen. Mais nous restons dans le domaine des hypothèses, relativement à la cause première de cette altération des parois de l'estomac. Ce qu'on peut affirmer, c'est qu'en dehors de la dilatation aiguë post-opératoire, bien connue celle-là, il existe une dilatation aiguë de l'estomac brutale dans son mode d'apparition, à évolution extrêmement rapide et redoutable dans ses conséquences, dont la cause intime semble jusqu'ici nous échapper.

En ce qui concerne la thérapeutique à suivre dans des cas pareils, il me semble avec Mocquot que la meilleure conduite à observer tout d'abord serait, si le diagnostic de dilatation aiguë était établi, et il semble, nous a dit Mocquot, qu'il peut l'être, de pratiquer le tubage de l'estomac et le lavage de l'organe jusqu'à évacuation aussi complète que possible de son contenu. Il suffit d'avoir opéré sur un estomac atteint de dilatation aiguë, du moins dans un cas aussi grave que le mien, pour se rendre compte de la difficulté que rencontre le chirurgien à faire, quelle que soit la nature de l'opération tentée (simple gastrotomie, gastrostomie, anastomose) des sutures qui tiennent sur un organe dont la paroi est réduite à l'état de

pelure et se déchire sous les instruments. Malheureusement il est à craindre que le diagnostic, souvent, ne soit pas fait à l'avance : on pensera à une occlusion intestinale, à une appendicite, à une perforation avec péritonite, et c'est seulement après ouverture de l'abdomen que la véritable nature de la lésion sera reconnue.

Métastase ovarienne d'un cancer de l'estomac,

par M. **Paul Moure**.

J'ai eu l'occasion d'observer un cas strictement analogue à celui dont M. Lapointe nous a présenté les pièces anatomiques.

J'avais opéré le 31 août 1920, à l'hôpital Saint-Antoine, justement dans

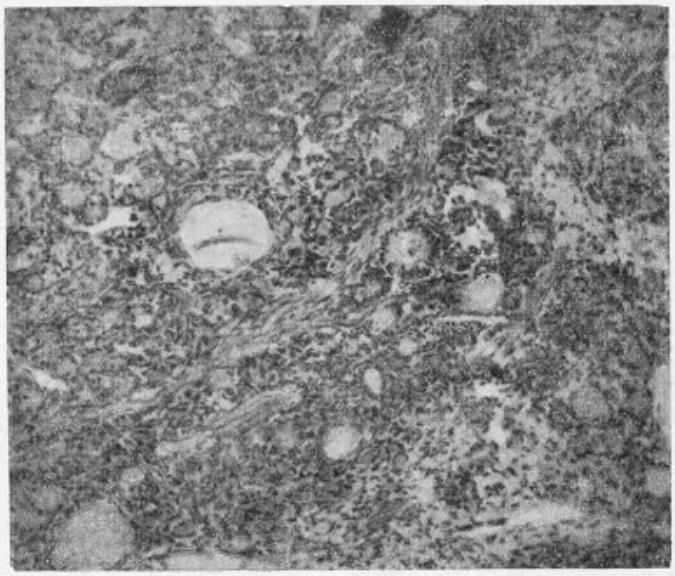

Fig. 1. — Métastase ovarienne. Grossissement 1/175.

le service de M. Lapointe, que je remplaçais, une femme de cinquante ans atteinte de cancer de l'estomac : le cancer siégeait au niveau du pylore ; il était limité, mobile, sans adhérences postérieures ; il existait cependant des ganglions indurés le long de la petite courbure. J'ai pratiqué une gastro-pylorectomie large, avec extirpation de la chaîne ganglionnaire et, le 13 février 1922, je revis cette opérée dans un tel état de prospérité que j'eus un doute sur la nature de la tumeur que j'avais extirpée : je recherchai les coupes microscopiques ; le doute n'était pas possible.

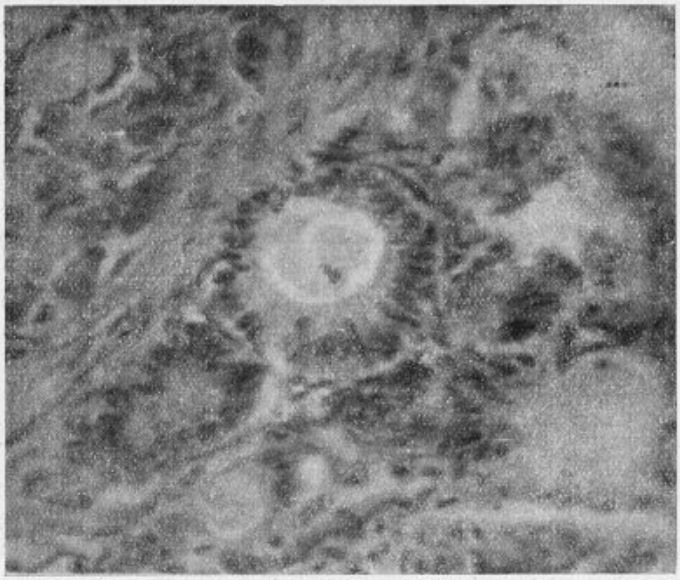

FIG. 2. — Métastase ovarienne. Grossissement 1/300.

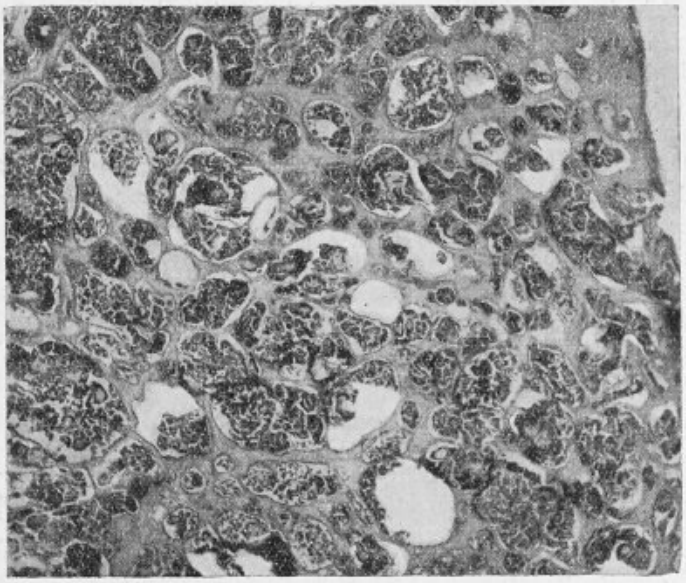

FIG. 3. — Métastase ovarienne. Coloration au muci-carmin.

Or, trois mois plus tard, cette femme revint me voir et je constatai l'existence d'une tumeur de la fosse iliaque droite, dure, légèrement mobile; le toucher vaginal montrait un utérus petit, repoussé en avant par une grosse tumeur abdomino-pelvienne que la palpation, combinée au toucher vaginal, montrait dure, rénitente, légèrement mobile, non douloureuse.

L'état général de la malade étant bon, je pratique, le 15 mai 1923, une laparotomie médiane sous-ombilicale et je constate l'existence d'une tumeur solide, blanche, ferme, légèrement mamelonnée, grosse comme les deux poings, occupant le détroit supérieur de la fosse iliaque droite; elle est développée aux dépens de l'ovaire droit; la trompe allongée est intacte. Il existe une deuxième tumeur plus petite, de la grosseur d'une orange, développée aux dépens de l'ovaire gauche et siégeant dans le Douglas, au-dessous de la précédente qui repose sur elle. Il n'existe pas d'ascite.

Je pratique l'ablation simple de ces deux tumeurs; l'utérus est laissé en place et je profite de cette laparotomie pour explorer la région gastrique; je constate l'existence, sur le plan prévertébral, au-dessous de la région cœliaque, d'une infiltration dure, certainement néoplasique. D'ailleurs, après cette intervention simple et rapide, la malade présenta des signes certains de récidive gastrique et se cachectisa avec une étonnante rapidité, comme si l'ablation des tumeurs ovariennes avait donné un coup de fouet aux lésions périgastriques. Elle mourut le 13 juin 1923.

Les tumeurs ovariennes sectionnées étaient formées par des loges multiples, séparées par des travées fibreuses, contenant une masse molle et blanchâtre. L'examen microscopique (n° 417) a porté sur deux fragments prélevés sur la plus petite tumeur; la coupe est essentiellement constituée par une série d'amas épithéliaux, formant des cavités plus ou moins vastes, irrégulièrement réparties dans un stroma conjonctif. Les cellules épithéliales qui bordent ces cavités sont d'autant plus aplaties que les cavités sont plus grandes (fig. 1). En certains points, les cellules épithéliales hautes, cylindriques, forment de véritables tubes glandulaires (fig. 2). Les cellules qui bordent les cavités sont régulières et ne forment ni arborisations, ni végétations.

Sur des coupes, colorées au muci-carmin (fig. 3), on constate l'existence de mucus dans la lumière des cavités bordées de cellules épithéliales.

Sur une coupe de la tumeur gastrique, on peut constater l'analogie de structure entre la tumeur primitive et la métastase; la coupe portant sur la paroi gastrique, loin de la muqueuse, révèle l'existence de cavités à revêtement épithélial, dont les cellules, disposées sur une seule rangée, sont cylindriques (fig. 4 et 5).

* * *

Les métastases ovariennes des épithéliomas digestifs sont aujourd'hui bien connues et la thèse récente de Mlle Gauthier-Villars[1] est, après celles de Metzger en 1911 et de Bardy en 1913, une excellente mise au point de la question.

1. *Thèse de Paris*, 1927, Gauthier-Villars, éditeur.

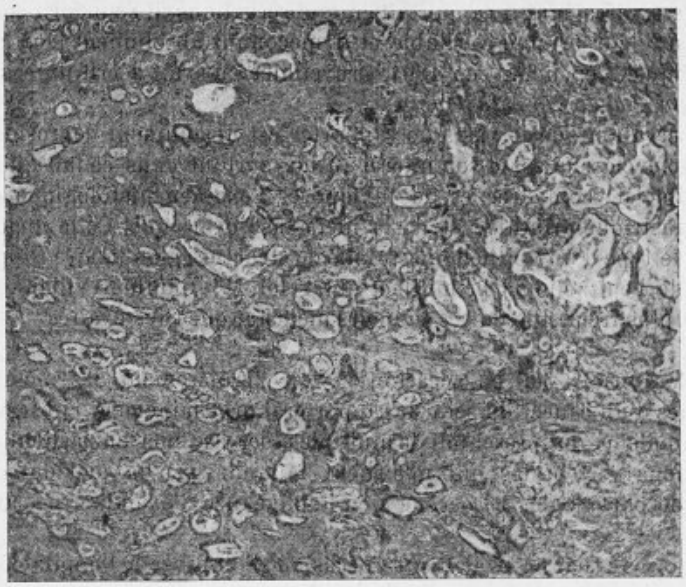

FIG. 4. — Epithélioma du pylore. Grossissement 1/50. Aspect général de la tumeur intéressant la paroi de l'estomac.

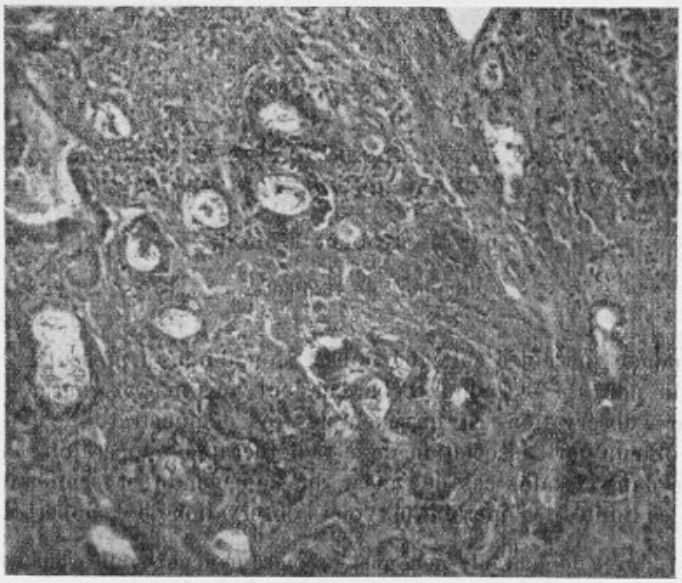

FIG. 5. — Epithélioma du pylore. Grossissement 1/175.

Si Friedrich Krukenberg observa et décrivit en 1895 ces tumeurs spéciales des ovaires dont il rapportait cinq observations, il se méprit complètement sur leur origine véritable et il méconnut absolument leur nature métastatique. Cependant, en 1864, Cruveilhier en avait décrit un cas dans son *Traité d'anatomie pathologique*.

L'observation que je viens de rapporter est absolument conforme aux descriptions classiques, et son intérêt réside surtout dans ce fait qu'il m'a été possible de comparer et de juxtaposer l'examen histologique de la tumeur gastrique primitive et de la métastase ovarienne. Cette métastase revêt ici le type d'un épithélioma tubulé de structure glandulaire rappelant le type de l'épithélioma primitif et qui, selon Mlle Gauthier-Villars, est la forme la plus fréquente de ces tumeurs métastatiques des ovaires.

M. **E. Sorrel** : J'ai eu occasion de voir dernièrement des métastases ovariennes d'un cancer du sein. Je rapporterai prochainement l'observation de cette malade, qui présentait de multiples localisations, en particulier des localisations vertébrales qui m'avaient fait adresser la malade comme atteinte de paraplégie. M. Lecène a eu l'obligeance d'examiner les coupes.

M. **Moure** : J'ai eu également l'occasion d'observer à l'hôpital Tenon, dans le service de mon maître Morestin, une double métastase ovarienne chez une malade atteinte de mammite carcinomateuse aiguë. Ce cancer aigu du sein était une lymphocytose. L'observation a été publiée à la Société anatomique (mars 1914, p. 94).

RAPPORTS

Cancer du sein rendu opérable par la radiothérapie. Guérison se maintenant depuis trois ans et trois mois,

par M. **Robert Monod.**

Rapport de M. Proust.

La malade que notre collègue Robert Monod nous a présentée en son nom et au nom du Dr Ledoux-Lebard et dont vous m'avez chargé de vous rapporter l'observation est un exemple très démonstratif de l'heureux résultat obtenu par l'association de la radiothérapie préopératoire et de la chirurgie dans certains cas de cancer du sein étendu et semblant avoir dépassé les limites de l'opérabilité. Voici l'observation de M. Robert Monod :

Mme X..., âgée de quarante-neuf ans, a remarqué depuis quinze ans dans son sein gauche une petite boule dure, mobile, adénome du sein vraisemblablement. Cet adénome aurait un peu grossi en 1914.

En novembre 1922, apparition de ganglions axillaires.

Mais ce n'est qu'en mai 1923, la tumeur primitive ayant notablement augmenté, que la malade commence à s'en préoccuper.

Elle se présente pour la première fois à notre examen le 13 juillet 1923, se plaignant de douleurs vives propagées dans le bras gauche et dans le dos, au niveau de la colonne vertébrale.

Nous constatons la présence d'une tumeur dure, du volume d'un gros œuf de poule, siégeant à la partie externe du sein gauche, ayant tous les caractères d'adhérences d'une tumeur maligne.

Dans le prolongement de cette tumeur, en direction axillaire, existe une deuxième masse dure, adhérente à la peau, paraissant correspondre au prolongement axillaire de la glande.

Enfin on constate une volumineuse adénopathie axillaire, comblant le creux de l'aisselle, et adhérente. La malade accuse de très vives douleurs irradiant le long du bras gauche, dues vraisemblablement à des phénomènes de compression nerveuse, et des douleurs rachidiennes qui nous ont fait craindre la possibilité d'une métastase vertébrale.

En raison de l'étendue de la propagation ganglionnaire et de sa fixité, nous estimons une exérèse impraticable et nous conseillons un traitement palliatif radiothérapique.

Celui-ci fut pratiqué du 30 juillet au 17 août 1923 par le Dr Ledoux-Lebard.

Le traitement a consisté en dix séances de radiothérapie pénétrante (étincelle équivalente de 40 centimètres, filtre formé de 0mm5 de cuivre et d'un filtre d'aluminium. Intensité : 3 milliampères 5; distance focus-peau : 40 centimètres. Localisateur circulaire de Solomon).

Ces dix séances furent pratiquées sur trois portes d'entrée : une antérieure, une postérieure et une sus-claviculaire, donnant en tout une dose de 9.000 unités R.

La malade est revue trois mois après son traitement par les rayons X. L'amélioration est surprenante.

La tumeur a diminué de volume, mais la régression est surtout remarquable du côté de l'adénopathie axillaire; elle a d'ailleurs coïncidé avec la disparition des douleurs de compression brachiale.

L'amélioration de l'état local est telle que nous envisageons la possibilité d'une intervention. Celle-ci fut pratiquée le 13 décembre 1923.

Nous pratiquons une amputation large du sein avec résection des deux pectoraux et curage soigneux du creux de l'aisselle. Nombreux ganglions échelonnés le long des vaisseaux axillaires, pas de ganglions perceptibles dans le creux sus-claviculaire.

La dissection est relativement aisée, malgré l'infiltration scléreuse des tissus.

La suture de la peau, soutenue par deux fils de bronze, est faite par plusieurs surjets à la soie. Un débridement latéral est pratiqué pour faciliter le rapprochement de la peau, ce qui donne une ligne de suture en forme d'Y renversé.

Suites normales; la malade sort guérie et cicatrisée le 30 décembre, moins de vingt jours après son opération.

Dans la suite, une petite ulcération apparut dans la région centrale de la cicatrice, mal épidermisée. Cette zone ulcérée s'agrandit jusqu'à atteindre une largeur de 5 centimètres sur 2 cent. 5 de hauteur. Le 14 février 1924, nous pratiquons 40 greffes épidermiques qui réussissent toutes et, dix jours après, la surface ulcérée est complètement épidermisée.

Depuis lors, la guérison s'est maintenue.

La malade à ce jour est opérée depuis trois ans et trois mois; son état général ne laisse rien à désirer.

L'examen histologique de la pièce opératoire, pratiqué par M. Yvan Bertrand, montre l'action intense obtenue par les rayons X.

La tumeur mammaire a été transformée en un véritable squirrhe; le connectif a pris une structure fibreuse extrêmement dense.

Les travées épithéliomateuses sont effilées, fragmentées. En certains endroits, on note l'absence des travées épithéliomateuses, la fibreuse mammaire existe seule.

Au niveau des ganglions, l'action semble avoir été plus intense encore : l'un d'eux est complètement nécrosé et contient une substance cholestéomateuse avec production giganto-cellulaire phagocytaire.

Dans la capsule ganglionnaire il existe des travées néoplasiques dans l'intérieur des lymphatiques.

L'observation de MM. Robert Monod et Ledoux-Lebard nous montre ainsi l'histoire d'un cancer du sein à marche extensive avec volumineuse adénopathie dont l'évolution a été sensiblement enrayée par le traitement radiothérapique.

L'action sclérosante et stérilisante des rayons X est ici bien mise en valeur. Toutefois, le compte rendu de l'examen microscopique montre combien utile était l'intervention chirurgicale complémentaire car la stérilisation néoplasique était loin d'être complète.

Cette observation est donc une nouvelle preuve de l'heureux effet de l'association de la chirurgie et des radiations dans le traitement du cancer.

Je vous propose de remercier M. Monod de son très intéressant travail qui nous prouve une fois de plus tout le bénéfice que nous tirerons de son admission, que nous espérons très proche, parmi nous.

Torsion d'un utérus porteur de fibrome sur son axe vertical. Hystérectomie subtotale,

par M. **Georges Leclerc** (de Dijon).

Rapport de M. Proust.

Notre excellent confrère et ami Georges Leclerc, de Dijon, nous a envoyé une intéressante observation de torsion axiale d'un utérus fibromateux, que vous m'avez chargé de vous rapporter.

Il a opéré sous la pression des événements quoique pas absolument d'urgence, puisque la malade a été tenue en observation pendant trois jours, et pendant ces trois jours elle a continué de souffrir. Voici l'observation du Dr Leclerc :

Mlle X... est âgée de vingt-neuf ans; elle est encore vierge. Elle est robuste et n'a jamais été malade. Habituellement bien réglée, ses règles sont un peu plus longues qu'autrefois depuis quelques années, sans cependant être anormales. Depuis quelques années également la malade souffre un peu du bas-ventre dans les grands efforts et lorsqu'elle se fatigue. Elle n'a pas remarqué que son ventre grossissait.

Le samedi 24 avril 1926, elle est prise brusquement de douleurs abdominales très intenses nécessitant la morphine. En quelques heures le ventre grossit. Son médecin m'amène la malade le lundi 26 avril, elle souffre toujours beaucoup et par crises, elle a un peu de température (38°5) mais un bon facies et un bon pouls.

L'inspection du ventre montre qu'une grosse tumeur soulève la paroi sous-ombilicale; à la palpation cette tumeur apparaît bien limitée, arrondie, débutant un peu au-dessus du pubis et remontant presque à l'ombilic, elle est un peu mobile et un peu douloureuse.

Le toucher vaginal donne peu de renseignements car l'hymen est intact et il est impossible d'explorer convenablement le petit bassin.

Je pense tout de suite à un kyste de l'ovaire tordu et ferais sans hésitation le diagnostic si la tumeur n'était pas dure, ce qui me fait dire : *tumeur solide de l'ovaire tordue sur son pédicule.*

Du lundi 26 au mercredi 29, la malade a continué de souffrir et la tumeur a encore grossi d'une façon appréciable, ce qui me confirme dans mon diagnostic.

Le 29 avril 1926, je fais une laparotomie médiane, et je trouve un gros fibrome interstitiel du corps qui se développe au-dessus d'un col extrêmement allongé, la tumeur est tordue sur son axe vertical; la torsion s'est faite d'un demi-tour environ, dans le sens des aiguilles d'une montre. La malade n'ayant que vingt-neuf ans, je fais d'abord une myomectomie : le myome s'énuclée assez facilement, mais la paroi de l'utérus reste épaisse de 4 à 5 centimètres et paraît atteinte de myomatose diffuse. Je me résous à sacrifier l'utérus et fais l'hystérectomie subtotale haute en conservant un ovaire.

Les suites furent aseptiques.

Le myome enlevé était d'une teinte hortensia foncé, tranchant très nettement sur la couleur de la paroi interne qui était restée normale.

Il s'agit donc ici d'une torsion brusque, qu'explique la situation élevée de la tumeur et l'étirement considérable du col. Malgré l'intensité des symptômes qu'elle déterminait (douleurs extrêmement vives, augmentation rapide de volume de la tumeur) cette torsion était peu accentuée (demi-tour de spire). Il en était du moins ainsi au moment de la laparotomie. Mais il est à supposer que la torsion s'accentuait à certains moments, ce qui déterminait les crises douloureuses.

Quant à la teinte hortensia du myome, elle était certainement due aux troubles d'irrigation occasionnés par la torsion. Peut-être les myomes de cette teinte qu'on rencontre de temps à autre au cours des hystérectomies pour fibrome ont-ils subi antérieurement des accidents de torsion plus ou moins accentués?

L'observation de M. Leclerc est intéressante et est à rapprocher de celle que nous a présentée ici notre président Auvray le 12 mai 1926 (*Bull. et Mém. de la Soc. de Chir.*, t. III, 1926, n° 17, p. 52) et qui a permis à notre Maître et ami J.-L. Faure de reévoquer un cas personnel publié il y a une quinzaine d'années dans nos Bulletins. Ces cas viennent ainsi s'ajouter à la statistique de 85 cas que Hitzanidès (Torsion axiale de l'utérus fibromateux. *Gyn. et Obst.*, t. XIII, 1926, p. 103) a recueillis dans la littérature. En somme c'est une lésion qui est loin d'être fréquente, qui peut être très grave si le diagnostic est méconnu puisque la mortalité dans les cas non opérés est de 63 p. 100 alors qu'elle est faible dans les cas opérés si le diagnostic est fait à temps. La mortalité est de 8 p. 100 dans les cas opérés dans la statistique d'Hitzanidès, mais elle est appelée à baisser de plus en plus puisque les récents cas publiés sont des succès.

M. Leclerc a donc bien fait d'attirer notre attention sur cette question au moyen d'une de ces intéressantes communications dont il a l'habitude et je vous propose de le remercier, d'insérer sa publication et de nous souvenir de son nom lors des futures élections de correspondants nationaux.

Kyste osseux du fémur. Evidement et greffe ostéo-périostique,

par M. **Baranger** (du Mans).

Rapport de M. Ch. Lenormant.

Les observations de kystes des os sont aujourd'hui fort nombreuses; les caractères cliniques et radiographiques de ces kystes sont bien connus et le diagnostic en est généralement fait; leurs caractères anatomo-pathologiques sont établis par des examens concordants et nous savons leur évolution toujours bénigne. Seule, leur pathogénie reste, comme au premier jour, totalement ignorée.

Le cas que nous a communiqué M. Baranger est strictement conforme aux descriptions classiques; c'est un document de plus dans l'histoire de l'ostéite kystique.

Au début de juillet 1927, m'est adressé, par le Dr Mordret, un jeune garçon de quatre ans et demi, qui souffre depuis deux ou trois mois du membre inférieur gauche, particulièrement au niveau de la hanche et du genou. Au début de ces douleurs, il marchait en boitant, mais depuis trois semaines il ne veut plus marcher de peur de souffrir.

L'examen du membre inférieur gauche ne révèle aucune anomalie des mouvements articulaires. Il n'y a non plus aucune déformation osseuse importante. La pression de la région cervico-trochantérienne gauche est douloureuse.

Le 7 juillet, l'enfant G... (Marcel) est radiographié par le Dr Sourdeau. Les rayons décèlent l'existence d'un kyste osseux de la région cervico-trochantérienne. Les parois de cette cavité, très claire, sont nettes, le périoste est intact, mais ne présente dans le voisinage aucun épaississement. Le kyste s'étend de la partie moyenne du col à quelques centimètres au-dessous de l'extrémité supérieure de la diaphyse et du cartilage de conjugaison. Nous conseillons une intervention.

Opération le 25 juillet 1927. Anesthésie générale à l'éther. Aide : Dr Mordret. Premier temps : prise d'un greffon ostéopériostique de 6 centimètres environ sur la face interne du tibia droit. Fermeture en deux plans.

Deuxième temps : Découverte du col du fémur gauche par une incision parallèle à l'axe du membre; on passe entre les muscles droit antérieur et tenseur du fascia lata. Le kyste est ouvert d'un coup de sonde cannelée, il renferme un liquide citrin; on procède immédiatement au curettage des parois de la poche qui ont un aspect cartilagineux. La cavité est ensuite bourrée avec des segments du greffon prélevé sur le tibia. Fermeture par plans sans drainage.

Ablation des fils le huitième jour; l'enfant est maintenu au lit jusqu'au 27 août. Le 1er septembre, on fait une nouvelle radiographie : celle-ci montre que la réparation osseuse est déjà très avancée, les greffons ostéopériostiques sont très foncés. L'enfant commence à marcher sans douleur avec une légère claudication.

L'*examen histologique* des parois du kyste a été pratiqué par le Dr Beauchef. Celui-ci nous a répondu : « Les coupes montrent des plages d'ostéite fibreuse avec travées osseuses en voie de résorption ostéoclasique. Certains passages montrent des *îlots cartilagineux* en transformation osseuse. Les cellules multinucléées sont très nombreuses et répondent aux parcelles osseuses dégénérées. En résumé, bouleversement complet des travées, avec processus mélangés d'édification et de destruction osseuses, sans aucun signe de malignité ».

La conduite qu'a tenue dans ce cas M. Baranger est celle généralement adoptée; c'est celle que préconise Rœderer dans son rapport au Congrès d'Orthopédie en 1923. Je crois, pour ma part, qu'il est inutile de curetter les parois de la loge kystique, bien que je l'aie fait autrefois chez le malade dont nous avons publié l'histoire, Lecène et moi. Il est certain que la greffe ostéopériostique est supérieure à tous les plombages employés jadis, pour combler la cavité. Mais je crois que beaucoup de ces kystes ont une tendance à s'effacer avec les progrès de l'ossification, que beaucoup peuvent donc guérir sans opération, et il est permis de se demander s'il n'en eût pas été ainsi chez le malade de M. Baranger, qui a si rapidement réparé ses lésions après l'opération.

M. Albert Mouchet. — Il est possible, ainsi que le dit Lenormant, que le kyste osseux ait guéri rapidement sans plombage d'aucune sorte ou sans greffe osseuse.

Mais d'après mon expérience personnelle, après avoir vu plusieurs cas de kyste osseux opérés sans greffe, par simple ouverture, se fracturer quelques mois ou quelques années après, je persiste à croire que la greffe ostéopériostique, appliquée au comblement des kystes osseux incisés, fournit une guérison plus complète, plus efficace, plus certaine dans ses résultats éloignés. Je ne puis donc qu'approuver M. Baranger d'avoir eu recours à cette thérapeutique : le traitement de choix des kystes osseux me paraît être l'ouverture suivie de l'application de greffes ostéopériostiques.

Migration d'un clou de tapissier avalé et enlevé, dix-huit mois plus tard, dans le mésentère,

par MM. **P. Brocq** et **Laiani** (de Paris).

Rapport de M. Ch. Lenormant.

La migration des corps étrangers métalliques, minces et pointus, qui ont été avalés, ménage parfois de curieuses surprises. Il m'est arrivé jadis, dans le service de M. Le Dentu que je remplaçais à l'Hôtel-Dieu, d'ouvrir un abcès du psoas iliaque que je croyais d'origine appendiculaire et, en explorant le foyer, de me piquer le doigt avec une vieille épingle rouillée que le malade avait dû, sans doute, avaler.

Le fait que nous ont communiqué MM. Brocq et Laiani, avec de très belles radiographies à l'appui, est assez analogue. Mais, dans leur cas, le corps étranger était beaucoup plus important : c'était un clou long de 6 cent. 1/2 et assez gros. Il s'était logé dans l'épaisseur du mésentère, près de l'angle iléo-cæcal, et, malgré son enkystement et l'absence de toute suppuration de voisinage, il déterminait des troubles fonctionnels assez marqués. La radiographie a singulièrement facilité le diagnostic de ces corps étrangers migrateurs. Chez leur malade, Brocq et Laiani ont eu

recours à la radiographie stéréoscopique qui leur a permis de localiser le clou avec une très grande précision.

Voici l'observation de ce cas. Elle me paraît mériter d'être publiée *in extenso* dans nos Bulletins.

Un tapissier de quarante-sept ans entre, le 20 février 1927, à l'hôpital Saint-Antoine, dans le service de M. Bensaude, pour des douleurs abdominales qui ont débuté au mois d'octobre précédent. Jusque-là bien portant, cet homme présente, depuis cette époque, dans l'hypogastre et le flanc gauche, un état d'endolorissement permanent, sur lequel se greffent par moment des crises douloureuses très violentes à type de coliques. Les crises douloureuses débutent au niveau de la région ombilicale, puis irradient le long du cadre colique. Elles surviennent quelquefois sans horaire précis, mais le plus souvent après un repas copieux. Elles ne sont jamais accompagnées de poussée thermique, ni de trouble du transit intestinal. Depuis trois mois, les crises se répètent, gagnant en fréquence et en acuité.

L'examen, pratiqué le 20 février 1927, montre que l'abdomen est souple dans son ensemble. La palpation, néanmoins, révèle l'existence d'une zone douloureuse à droite de la ligne médiane, à mi-chemin entre le pli inguinal et l'ombilic. Le côlon descendant est douloureux à la pression.

La température est normale, la langue humide, l'appétit bien conservé.

L'exploration au rectoscope ne décèle aucune lésion.

Dans les selles, on ne trouve aucun parasite. C'est l'examen radiologique qui révèle la cause de ces singulières douleurs.

Le 22 février 1927, à l'examen à l'écran, sans préparation, on aperçoit un corps opaque linéaire, de 6 à 7 centimètres de long, qui se profile horizontalement un peu au-dessus du promontoire.

La palpation de l'abdomen dans la région est très douloureuse. Cette région est précisément celle au niveau de laquelle la malade accuse des douleurs spontanées.

L'interrogatoire a été jusqu'à cette exploration radiologique complètement négatif. Interrogé de nouveau avec insistance, le malade nous révèle qu'il a avalé, dix-huit mois auparavant, deux longs clous de tapissier qu'il tenait entre ses dents au cours de son travail. L'un de ces clous fut rendu spontanément deux ou trois jours plus tard par les voies naturelles. De l'autre, le malade ne s'est plus soucié.

Au cours d'un second examen, après lavement opaque, le clou nous paraît être extra-intestinal et fixé au devant du promontoire.

Opération le 28 février 1927, dans le service de M. le professeur Lejars, par le Dr P. Brocq :

Anesthésie générale au mélange de Billroth. Laparotomie médiane sous-ombilicale. Guidé par la radiographie stéréoscoptique, nous portons nos recherches devant le promontoire, à droite de la ligne médiane, et nous sentons le corps étranger, noyé dans une épaisse gangue fibreuse, qui le déborde de tous côtés.

L'extrémité gauche du clou se trouve au niveau de l'angle iléo-cæcal; son extrémité droite devant le promontoire.

La gangue fibreuse, qui l'enveloppe, paraît être le mésentère épaissi.

Cette zone indurée est, en effet, surplombée par l'iléon qui est peu mobile et ne se laissée pas refouler.

Sur l'extrémité droite du clou, on fait au bistouri une toute petite incision de la gangue fibreuse.

A la faveur de cette incision, on peut saisir le clou au moyen d'une pince et l'extraire doucement sans dégât.

L'incision saigne légèrement. On ne voit sourdre par elle ni gaz, ni matières.

Néanmoins, par prudence, on tasse deux mèches de gaze à son contact. Reconstitution de la paroi en trois plans. Guérison sans fistule stercorale, sans incident d'aucune sorte.

Le clou enlevé a une longueur de 6 cent. 1/2. Il est érodé par les sucs digestifs; il est comme vermoulu.

M. Mauclaire : A propos des corps étrangers qui traversent les parois gastro-intestinales, je rappellerai que mon maître Le Dentu [1] a publié, en 1889, un cas de cuiller en bois qui déglutie était restée quelque temps dans l'estomac, puis elle passa dans la cavité péritonéale inférieure d'où elle fut extraite.

Inversement, avec mon maître Jalaguier, j'ai mis des petites compresses de gaze dans la cavité péritonéale chez des chiens. Peu à peu elles se mettent en boule, en pointe et elles entrent dans le côlon et le rectum pour être éliminées [2].

M. Auvray : Le cas que vient de rapporter Lenormant me rappelle un cas analogue qui me fut montré, voilà une quarantaine d'années, par mon père dans son service de médecine, à Caen. Il s'agissait d'un malade qui avait tous les signes d'un rétrécissement chronique de l'intestin avec tumeur nettement perceptible en un point de l'abdomen. A l'époque la radiographie n'existait pas et ne permettait pas les investigations que nous pouvons faire aujourd'hui sur le tube digestif. D'autre part, à l'époque, les opérations sur l'intestin n'étaient pas chose courante comme elles le sont aujourd'hui. Il ne fut rien fait et le malade finit par succomber. A l'autopsie on constata la présence d'un clou qui avait été avalé par le patient et autour duquel, dans le point où il s'était arrêté, s'était développé un foyer de péritonite agglutinant entre elles plusieurs anses intestinales grêles dans lesquelles la circulation des matières était devenue progressivement impossible; d'où les phénomènes d'occlusion chronique auxquels il a succombé.

Deux cas de rupture de l'urètre périnéo-bulbaire chez l'enfant traités par urétrorraphie circulaire et cystostomie sus-pubienne,

par **MM. Folliasson, Ibos** et **Alain Mouchet** (de Paris).

Rapport de **M. Ch. Lenormant.**

MM. Folliasson, Ibos et Alain Mouchet, tous trois internes des hôpitaux de Paris, nous ont communiqué deux cas de rupture de l'urètre survenus chez des enfants dans une chute à califourchon et tous deux traités par la suture urétrale immédiate avec cystostomie de dérivation.

1. Le Dentu : *Acad. de Méd.*, 8 janvier 1889.
2. Jalaguier et Mauclaire : Elimination des compresses intrapéritonéales. *Soc. Anat.*, 1893.

Je ne crois pas qu'il y ait lieu, à propos de ces deux observations, de reprendre dans son ensemble la question, toujours controversée, du traitement des ruptures périnéales de l'urètre. Elle a été amplement discutée à cette tribune, il y a un peu plus d'un an, et l'accord semblait à peu près fait — sauf quelques points de détail — entre les divers orateurs; je ne pense pas que les opinions aient beaucoup changé depuis lors. Il paraît bien admis aujourd'hui que la réparation urétrale immédiate, par une suture aussi soignée que possible, sans sonde à demeure et sous le couvert d'une cystostomie sus-pubienne de dérivation, constitue le meilleur traitement des ruptures traumatiques de l'urètre bulbaire. C'est la conduite qu'avaient tenue Marc Iselin, Duroselle, Duboucher, Grimault dans les cas qu'ils nous ont communiqués et c'est à elle que se sont ralliés Michon, Chevassu, Heitz-Boyer, Mathieu, Baumgartner, Veau. Tout au plus, Marion croit-il qu'il faut séparer par un intervalle de six semaines les deux temps de la cystostomie et de la réparation urétrale, de façon à n'entreprendre celle-ci que lorsque les lésions destructives se sont réparées et que les hématomes se sont résorbés; et Legueu, tout en admettant la suture immédiate avec dérivation pour la majorité des cas — méthode qui donnerait, d'après ses constatations personnelles, des résultats excellents chez 75 p. 100 des opérés —, pense-t-il que l'abouchement des deux bouts de l'urètre au périnée conserve ses indications dans les délabrements très étendus.



C'est précisément cette conduite, cystostomie de dérivation et suture urétrale immédiate, qu'ont adoptée Folliasson, Ibos et Mouchet, chez leurs malades.

Dans les deux cas, il s'agissait d'enfants de neuf ans et de douze ans et demi, et l'accident résultait d'une chute à califourchon sur un corps étroit et dur, rebord d'une planche ou cadre de bois.

Dans les deux cas, la symptomatologie avait été classique : urétrorragie, tumeur périnéale et rétention d'urine. Dans les deux cas, le diagnostic fut fait sur ces seules constatations et, ni en ville, ni à l'hôpital, on n'essaya de sonder les malades, ce qui prouve que les idées justes finissent par s'imposer.

A noter également que, au milieu des urétrorragies, chacun des malades eut une émission spontanée d'urine claire, l'un pendant qu'on l'examinait, l'autre au début de l'anesthésie, dès que fut obtenue la résolution musculaire.

L'opération n'eut lieu qu'assez tardivement, à la quinzième heure dans un cas, à la vingt-troisième dans l'autre, les malades n'ayant été amenés à l'hôpital que le lendemain de l'accident; ce retard ne semble pas avoir influencé défavorablement les résultats de l'opération.

Chez ces deux enfants, on a pratiqué d'abord une cystostomie de dérivation avec mise en place d'une sonde de Pezzer; l'ouverture vésicale a permis d'évacuer une certaine quantité (1 litre dans le premier cas) d'urine sanglante. On a incisé ensuite le périnée et procédé à la recherche des bouts de l'urètre rompu; cette découverte a été relativement facile dans les deux

cas, les deux bouts du canal étant restés reliés par un débris en pont de la paroi supérieure. La rupture siégeait, chez l'un des malades à 1 centimètre, chez l'autre à 3 centimètres en avant de l'aponévrose périnéale moyenne. La suture a été faite très soigneusement, de façon à obtenir un affrontement exact, au moyen d'aiguilles intestinales courbes, armées d'un catgut 00 et montées sur un porte-aiguilles. Cette suture a été faite sur une sonde momentanément placée dans le canal et retirée aussitôt après. Par-dessus la suture urétrale, les plans superficiels du périnée ont été rapprochés par d'autres points de catgut; la plaie cutanée a été réunie sans aucun drainage.

Dans les deux cas, la cicatrisation de la plaie périnéale s'est faite par première intention. La sonde vésicale a été enlevée au douzième jour chez l'un des malades, au quatorzième chez l'autre. Dans un cas, cette ablation n'a été suivie d'aucun incident, et la fistule vésicale s'est fermée spontanément en cinq jours. Dans l'autre, on a vu, dix jours après l'ablation de la sonde vésicale, une fistule apparaître au périnée et laisser couler un peu d'urine; la sonde vésicale fut remise en place pendant huit jours, et la fistule périnéale se ferma définitivement.

Je signalerai encore l'emploi, dans les deux cas, d'injections préventives de sérum antigangréneux — précaution qui ne me paraît pas indispensable, mais qui ne saurait avoir d'inconvénient — et, chez le second malade, au moment où l'on a retiré la sonde vésicale, la rupture du capuchon de celle-ci, qu'il fallut, le lendemain, extraire de la vessie sous anesthésie : pareil incident était survenu chez le malade d'Iselin; la sonde de Pezzer est, à ce point de vue, un instrument médiocre, dont il faut se méfier.

Le premier opéré de Folliasson, Ibos et Mouchet a été revu au bout d'un mois; son canal a été examiné dans le service de notre collègue Heitz-Boyer : à ce premier examen, une bougie n° 7 passait à frottement; après quelques séances de dilatation, on put passer une bougie n° 14.

Le second malade a été exploré le quarante-troisième jour après l'opération : on a passé sans difficulté des bougies n°s 7 à 9.

Ces deux cas, dont on trouvera plus loin le résumé, ont donc donné un résultat immédiat très satisfaisant. A ce point de vue, ils sont fort intéressants; ils le deviendront plus encore si, plus tard, les auteurs peuvent nous en faire connaître le résultat éloigné et s'il se maintient bon. En matière de ruptures urétrales, comme l'a dit Legueu, il est bien d'avoir un beau résultat immédiat, il est mieux d'avoir un bon résultat éloigné. C'est ce qui donne toute leur valeur à des observations comme celle de Duroselle, où la guérison parfaite a été constatée au bout de sept ans.

Les succès immédiats ne sont pas toujours la garantie d'une guérison définitive. Il y a bien longtemps, alors que j'étais interne, moi aussi j'ai opéré un homme atteint de rupture urétrale : je lui fis une réparation aussi exacte que possible — il est vrai qu'à cette époque (1900) nous ne pratiquions pas la cystostomie de dérivation —; la réunion se fit par première intention, le malade sortit, pissant à plein canal, et Gérard Marchant, dans le service duquel j'avais fait cette opération, me couvrit de fleurs.

Huit ans plus tard, je remplaçais Albarran à Necker et je trouvai, un matin, dans le service, mourant d'infection urinaire, avec un rétrécissement infranchissable et un périnée couturé de fistules et de cicatrices, un pauvre diable dans lequel je reconnus mon ancien opéré. Et cela m'a rendu très modeste dans l'appréciation des résultats de l'urétrorraphie pour rupture traumatique.

Observation I. — M..., Georges, âgé de neuf ans, amené d'urgence dans le service du Dr Mouchet, le samedi 24 septembre 1927 à midi.

La veille, le 23, à 13 heures 1/2, l'enfant, porteur d'une lourde planche, la laisse choir, puis trébuchant, tombe à cheval de tout son poids sur l'arête vive de cette planche et ressent une violente douleur au niveau du périnée.

Deux heures après, apparaît une urétrorragie et ce n'est que trois heures après le traumatisme que la tuméfaction périnéale se manifeste.

Le lendemain matin, à 3 heures, l'enfant est réveillé par une impérieuse envie d'uriner : émission peu abondante d'urine et de sang mélangés.

Un médecin appelé à 9 heures porte le diagnostic de rupture traumatique de l'urètre et conseille le transfert immédiat de l'enfant à l'hôpital.

Nous l'examinons à son entrée dans le service. L'enfant n'est nullement shocké, le facies est bon. Il se plaint seulement d'envie impérieuse d'uriner, de gêne au niveau de l'hypogastre et de tension au niveau du périnée.

Le périnée, envahi par une vaste ecchymose, bombe fortement. La tuméfaction déborde en avant au niveau des bourses, de la verge et même de la région sus-pubienne qui sont très œdématiées.

La palpation, outre qu'elle confirme la tuméfaction, révèle l'existence d'un point douloureux net sur le milieu du raphé ano-scrotal.

A l'hypogastre, globe vésical se dessinant sous la paroi et remontant jusqu'à l'ombilic.

Intervention immédiate le 24 septembre à midi. Anesthésie au Schleich. Aussitôt la résolution musculaire obtenue, émission en assez grande abondance par la verge d'urines claires. (Relâchement du spasme du fait de l'anesthésie.)

Premier temps. Cystostomie hypogastrique.

Infiltration très marquée du tissu cellulo-graisseux sous-cutané. Ouverture de la vessie : issue d'environ 1 litre d'urine sanguinolente.

Deuxième temps, périnéal.

Incision sur la ligne médiane le long du raphé ano-scrotal. Du sang, des caillots et un peu d'urine s'échappent du foyer d'attrition périnéal, foyer prédominant surtout sur le côté droit et atteignant en dehors la branche ischio-pubienne.

Nettoyage à la compresse. Dans le fond de la plaie, à sa partie antérieure, on aperçoit l'extrémité de la sonde de Nélaton préalablement introduite par le méat.

Il s'agit d'une rupture totale, complète, car seul un pont de muqueuse large de 2 ou 3 millimètres, filamenteux, étiré, réunit les deux bouts.

Ce pont est tout ce qui reste de la paroi supérieure du canal; grâce à lui, on retrouve assez facilement le bout postérieur qui s'est rétracté à environ 2 centimètres du bout antérieur et se trouve à 1 centimètre au-dessous de son point de traversée de l'aponévrose périnéale moyenne.

Les bords de la section sont assez réguliers et paraissent peu contus. Aussi procède-t-on à la suture sans avivement, par des points séparés au catgut 00 de la paroi supérieure d'abord, puis des bords latéraux, enfin après introduction de la sonde dans le bout postérieur suture sur celle-ci, toujours au catgut 00 à points séparés, de la paroi inférieure. Tous les points sont passés à l'aide d'aiguilles intestinales courbes montées sur la pince de Doyen.

Quelques points de catgut pris à distance réunissent les tissus périurétraux que l'on peut encore trouver, de manière à appuyer la suture de l'urètre.

Trois points séparés au catgut 0 sur les plans périnéaux superficiels. Crins sur les téguments. Pas de drainage. Ablation de la sonde repère.

Suites opératoires excellentes. Le jour même de l'intervention, on fait une injection de sérum antigangréneux.

Pas de lavages vésicaux. On se contente de surveiller le pansement, de désinfecter le méat. Instillation toutes les vingt-quatre heures d'huile goménolée dans la vessie; 1 gr. 50 d'urotropine par jour.

Ablation des fils le septième jour; réunion *per primam*.

En allant à la selle, le onzième jour après l'intervention (le 5 octobre), l'enfant a une première miction spontanée par la verge. Les jours suivants, les mictions se reproduisent. Le 8 octobre (quatorzième jour), on retire la sonde hypogastrique. Cinq jours après, la plaie de cystostomie est fermée et l'enfant quitte le service.

Le 24 octobre (un mois exactement après l'accident), nous revoyons l'enfant. Il urine facilement et sans douleur.

Il est examiné par M. Tissot, dans le service de M. Heitz-Boyer : une bougie n° 9 bute au niveau de l'urètre périnéal; la bougie n° 7 passe à frottement avec la sensation d'un rétrécissement annulaire au même niveau.

Séances sucesssives de dilatation à huit jours d'intervalle. A l'heure actuelle la bougie n° 14 passe bien.

Obs. II. — B..., Marcel, douze ans et demi.

Accident le 4 octobre 1927, à 19 h. 30. Chute de 1 mètre de hauteur : l'enfant tombe à cheval sur un cadre de bois. Rien de particulier sur le moment. Puis, à minuit, urétrorragie (caillots). Rétention d'urine complète. Le médecin appelé conseille le transfert immédiat à l'hôpital Saint-Louis et l'enfant est amené le lendemain matin (5 octobre 1927) à 9 heures dans le service du Dr Mouchet.

A l'examen : grosse tuméfaction périnéale débordant en avant sur les bourses, en arrière dans les fosses ischio-anales. Tuméfaction recouverte de téguments ecchymotiques (ecchymoses remontant jusqu'au niveau des orifices inguinaux superficiels).

Rétention d'urine : globe vésical remontant jusqu'à deux travers de doigt de l'ombilic.

Au moment où le Dr Mouchet examine l'enfant, *miction spontanée* d'urine claire.

Opération à 10 heures du matin : *Premier temps* : taille vésicale sus-pubienne rendue délicate du fait de la disparition de la distension vésicale. Mise en place d'une sonde de Pezzer.

Deuxième temps : incision médiane de 5 centimètres environ sur la tuméfaction périnéale. Découverte du foyer de rupture périnéale. Evacuation de caillots mélangés à de l'urine. L'urètre spongieux est rompu à environ 3 centimètres de la traversée de l'aponévrose périnéale moyenne. Il s'agit d'une rupture totale incomplète. Seule, sur environ un cinquième de la circonférence totale, la partie supérieure est intacte.

Grâce à l'existence de ce pont muqueux, les deux bouts de la section urétrale sont facilement découverts. Excision très économique de la muqueuse urétrale contuse. Nettoyage de la plaie.

Suture de la muqueuse urétrale par des points séparés au catgut 00, passés à l'aiguille intestinale courbe montée sur la pince de Doyen. Quand la reconstitution de la circonférence urétrale est achevée sur la partie supérieure et les parties latérales, on introduit par le périnée, dans les deux bouts antérieur et postérieur de l'urètre, une sonde en gomme de calibre moyen, sonde dont le pavillon a été coupé.

Suture au devant de cette sonde de la partie inférieure de la circonférence urétrale, toujours à l'aiguille courbe montée au catgut 00. Points séparés.

Malgré la facilité avec laquelle on a rapproché les deux segments de l'urètre,

mise en place de points d'appui au catgut 0. Points séparés. Crins sur les téguments. Pas de drainage. Ablation de la sonde urétrale.

Suites opératoires : le soir de l'intervention, injection à titre préventif de sérum antigangréneux polyvalent. Urotropine : 1 gr. 50 par jour. Pilules d'extrait thébaïque. Instillation dans la vessie de 3 cent. cubes d'huile goménolée toutes les vingt-quatre heures.

Au huitième jour, ablation des fils au niveau de la plaie périnéale. Réunion *per primam*.

Première miction spontanée le dixième jour. Le douzième jour, suppression de la sonde de Pezzer : le pavillon se rompt et reste dans la vessie ; le lendemain, sous anesthésie générale au kélène, extraction à la pince du fragment de sonde.

Dix jours après la suppression de la sonde de Pezzer, c'est-à-dire le 27 octobre, et malgré que les mictions s'effectuent normalement, apparition d'une fistulette périnéale par laquelle sourd un peu d'urine.

Remise en place d'une sonde de Pezzer par l'orifice de cystostomie qui n'était pas encore complètement fermé. La fistulette périnéale se ferme rapidement. Au bout de huit jours, ablation définitive de la sonde de Pezzer ; l'orifice de cystostomie se ferme spontanément.

Exploration urétrale le 17 novembre, pratiquée par le Dr Tissot, assistant du service du Dr Heitz-Boyer : passage de bougies n° 7, n° 8, n° 9. Donc sténose, mais facilement curable par quelques séances de dilatation urétrale.

M. Michon : Les observations sur lesquelles M. Lenormant vient de faire un rapport sont intéressantes et peuvent servir de documents permettant de fixer l'époque à laquelle doit être faite la réparation du canal dans les traumatismes de l'urètre. Dans les cas où les lésions de contusion périnéale ne sont pas trop importantes, on ne voit pas pourquoi une urétrorraphie précoce ne donnerait pas de bons résultats ; mais les suites ne peuvent pas être jugées au bout de deux mois. De l'avis de tous, la cystostomie de dérivation est à recommander.

QUESTIONS A L'ORDRE DU JOUR

A propos des anévrismes artérioso-veineux,

par M. **Pierre Descomps.**

En dehors du temps de guerre, je n'ai opéré que cinq anévrismes, dont un seul artérioso-veineux, tous traumatiques, du moins en apparence, et tous siégeant sur les vaisseaux poplités.

Comme beaucoup de chirurgiens, j'ai eu l'occasion, pendant la guerre, d'observer un grand nombre d'anévrismes traumatiques, une quarantaine d'anévrismes artérioso-veineux et trois anévrismes artériels. Pendant toute une période, je les ai fait systématiquement rechercher, car ils étaient souvent méconnus ; c'est la raison pour laquelle j'ai pu étendre ce champ

d'observation. Le plus grand nombre de ces anévrismes artérioso-veineux siégeait sur de gros vaisseaux. Je signale cependant, à titre de curiosité, certaines petites localisations non exceptionnelles : vaisseaux frontaux internes, vaisseaux faciaux, vaisseaux sous-mentaux, vaisseaux radiaux au poignet, vaisseaux palmaires superficiels, vaisseaux tibiaux postérieurs derrière la malléole. Ces petits anévrismes, extirpés entre deux ligatures, n'ont pas d'autre intérêt.

Je ne parlerai que des anévrismes artérioso-veineux des gros vaisseaux des membres, seuls d'ailleurs en discussion.

Aux débats je verserai quelques observations; par le détail même des constatations opératoires, s'éclaireront les conclusions que j'ai tirées de cette pratique et que je voudrais vous présenter.

La communication de l'artère et de la veine est la condition nécessaire et suffisante pour constituer la lésion anatomique, génératrice de troubles fonctionnels, qui nous occupe. Mais, sur ce thème fondamental, se réalisent des variations anatomiques de grande amplitude, qui s'étendent de la simple fistule phlébartérielle à l'hématome enkysté formant un manchon volumineux autour de la communication artérioso-veineuse, en passant par de nombreux types intermédiaires, où on trouve simplement la veine dilatée, ou un sac, un sac dont, à la vérité, on ne peut pas toujours différencier exactement l'origine, ni préciser la constitution, disons un foyer vasculaire sacciforme, souvent rompu à certains niveaux et comme blindé aux points de rupture, d'hématomes adventices, plaqués contre sa paroi, rendant parfois impossible toute identification anatomique rigoureuse. C'est donc un élément anatomique secondaire polymorphe précaire et d'ailleurs contingent, qu'ici on appelle sac. Les conditions sont très différentes de celles où l'on se trouve quand il s'agit du sac d'un anévrisme artériel. Les types anatomiques que mon ami Moure a dégagés constituent, je crois, une excellente formule de classification et d'exposition, mais qui m'apparaît comme un peu schématique si je confronte avec elle les faits qu'il m'a été donné d'observer.

Le caractère précaire du sac rend bien douteuse toute possibilité de réaliser jamais, dans l'anévrisme artérioso-veineux, je dirai même de voir se présenter, les conditions permettant d'envisager une anévrismorraphie reconstructive, pour employer la nomenclature de Matas, comme on peut la faire dans l'anévrisme artériel sacciforme et où d'ailleurs les indications en sont rares.

L'hémostase temporaire bipolaire, — soit par compression en masse du membre à la manière de Kœhler, soit par compression directe, diversement réalisée selon l'ingéniosité du chirurgien et aussi selon le matériel qu'il a dans le moment sous la main, compression dans le foyer opératoire portant sur les vaisseaux en amont et en aval —, permet d'examiner les lésions endovasculaires et les lésions de voisinage. La compression en masse est en général la plus simple et la plus efficace.

1° S'il y a simple fistule phlébartérielle, courte, ou avec petit canal intermédiaire, ou avec petite ampoule veineuse interposée, ou avec veine adja-

cente légèrement dilatée, il ne viendra sans doute à l'idée de personne de décider autre chose que la séparation des deux vaisseaux, la ligature latérale de la veine et la ligature ou la suture du pertuis artériel. C'est ce que j'ai fait.

2° Si la fistule phlébartérielle se complique de la présence d'un sac plus ou moins entouré d'hématomes secondaires, développés pendant la période où l'anévrisme était resté méconnu, pendant qu'on attendait l'amélioration du foyer traumatique, la disparition d'infections interstitielles mal éteintes, etc., des conditions diverses peuvent se présenter.

Ce qui s'impose, avec l'exploration extra-vasculaire complémentaire, dans la mesure où elle est exigée, c'est l'exploration intra-vasculaire préalable systématique. C'est en cela que consiste, encore que le principe en ait été suggéré depuis longtemps, le gros progrès technique accompli depuis quelques années, beaucoup plus que dans le choix consécutif de tel ou tel procédé de chirurgie d'exérèse ou de chirurgie réparatrice, qui, selon les cas, va s'imposer.

L'idée directrice, dans cette exploration intra-vasculaire préalable, c'est la conservation aussi parfaite que possible de la circulation artérielle.

Deux éventualités doivent être envisagées, comme conclusions de cette exploration : ou bien il sera possible de faire de la chirurgie artérielle réparatrice, ou bien il faudra décider l'exérèse. J'ai trouvé des cas que je dirai, si vous voulez, favorables et des cas défavorables à la conservation artérielle.

a) Dans les cas favorables, ceux dans lesquels on arrive sur un orifice artériel relativement minime et où en même temps la trame du tissu artériel péri-orificiel est résistante, capable de porter des sutures, il est facile, par une suture latérale de l'artère, de fermer cet orifice phlébartériel et de terminer en liant les deux bouts veineux. On a pu assimiler cette suture artérielle à l'anévrismorraphie restaurative. C'est peut-être charger de quelque solennité une suture artérielle bien simple, qui ne ressemble vraiment que de loin à l'opération plastique complexe, sur conducteur temporaire et avec sutures d'appui, que Matas pratique dans l'anévrisme artériel sacciforme pour oblitérer le sac en conservant la perméabilité artérielle. Quoi qu'il en soit de la nomenclature, ces cas favorables sont relativement rares, et, si je m'en rapporte à ce que j'ai vu, exceptionnels. Voici pourquoi. Dans un certain nombre d'essais de sutures artérielles tentées en de telles conditions, j'ai dû finalement renoncer à restaurer un vaisseau dont la paroi n'offrait aux fils qu'un appui manifestement insuffisant et précaire, — je vais revenir sur cette fragilité artérielle —; de sorte que j'ai lié au-dessus et au-dessous pour prévenir l'hémorragie. Certains de ces cas n'avaient donc de favorable que l'apparence.

b) Les cas défavorables, ceux dans lesquels l'artère ne peut être conservée, me semblent être à beaucoup près la règle. Mis à part le type anatomique relativement simple auquel je viens de faire allusion, on se trouve alors en présence, le sac ouvert, ou bien d'une petite cavité mixte artérielle et veineuse montrant les quatre bouts des deux gros vaisseaux et des collatérales, ou bien encore, et ceci n'est pas rare, d'un confluent vasculaire diffus avec parois artérielles et veineuses un peu plus largement détruites. Mais il

est rare de trouver, comme dans l'anévrisme artériel fusiforme, une artère élargie, dont la cavité est facilement accessible, une artère dont la paroi a une étoffe suffisante pour fermer les orifices principaux et les orifices des collatérales, une artère qui s'offre en quelque sorte à l'anévrismorraphie oblitérative, c'est-à-dire à ce procédé élégant de fermeture, par suture intra-vasculaire, des vaisseaux de tout calibre s'ouvrant dans un sac à parois nettes, accessibles et largement étoffées. L'accès sur les orifices et leur fermeture dans les anévrismes artérioso-veineux m'ont semblé le plus souvent impossibles. De sorte que, de façon à peu près constante, j'ai renoncé à toute tentative et décidé l'extirpation, sous ligatures au ras du sac. Il n'y a pas d'ailleurs que la question de l'accès sur les orifices intra-vasculaires ; il y a une question plus importante, celle de l'état des bords orificiels et de la solidité des sutures. Pour les veines j'ai toujours lié et je n'aperçois pas bien comment on pourrait, ou devrait, autrement se comporter. Pour les orifices artériels, quand ils étaient accessibles, repérables et de bon aspect, j'ai essayé de les refermer par voie intra-artérielle. Or, et c'est là un point sur lequel j'insiste : la résistance du tissu artériel, même sous un endothélium de bonne apparence, m'a paru précaire ; j'ai été frappé par la fragilité durable, même à longue échéance, de ces tissus traumatisés. Même en opérant avec des aiguilles très fines et des fils très fins, même en prenant de part et d'autre de l'orifice une assez grande quantité de tissus pour y trouver un appui de bon aloi, même en faisant des points séparés assez et point trop rapprochés, je n'ai eu habituellement que des sutures peu satisfaisantes. Sous mes yeux des sutures ont cédé et j'ai dû terminer par des ligatures. Dans les cas douteux, ceux dans lesquels les sutures étaient suspectes, j'ai préféré ne pas attendre une hémorragie secondaire possible et finalement j'ai lié au ras du sac. Le souvenir me reste d'un cas de ce genre pour lequel je me demande, d'ailleurs, rétrospectivement, s'il ne s'agissait pas d'une communication entre une veine et le sac d'un anévrisme artériel fusiforme ; l'accès avait été relativement facile, mais les sutures ne m'inspiraient aucune confiance ; j'ai lié. Dans les cas défavorables, c'est donc l'extirpation du confluent anévrismal que j'ai pratiquée, par dissection périphérique, avec ligatures aussi proches que possible du sac, de tous les vaisseaux, habituellement, donc, quadruple ligature et quelquefois, pour certaines artères émettant de grosses collatérales — sous-clavière axillaire poplitée —, ligatures complémentaires de ces collatérales. Les résultats ont été excellents et constants. J'ai eu un seul cas de mort, le seul d'ailleurs que j'aie eu à déplorer à la suite de toutes les interventions que j'ai pratiquées pour des anévrismes, tant artériels qu'artérioso-veineux. J'en donne plus loin l'observation. D'autre part, je n'ai jamais constaté après l'extirpation des complications qui lui fussent imputables : ni hémorragies, ni gangrènes ischémiques, ni récidives, ni troubles circulatoires tardifs, ni troubles trophiques à longue échéance chez les opérés que j'ai pu revoir.

Au total, dans les anévrismes artérioso-veineux, mis à part quelques cas de fermeture sous ligatures de fistules phlébartérielles simples, mis à part quelques cas exceptionnels de sutures latérales de l'artère après double

ligature veineuse, l'extirpation du foyer anévrismal, après dissection et ligatures périphériques aussi proches que possible, s'est présentée à moi, après exploration endosacculaire, comme seule méthode possible, ou, après vaine tentative de conservation artérielle, comme méthode de sécurité.

Observation I. — *Anévrisme artérioso-veineux des vaisseaux vertébraux.*

Il existait dans la région sus-claviculaire droite une masse profonde consécutive à une blessure par éclat d'obus, éclat volumineux au dire du malade, extirpé au moment de la blessure. Thrill. Souffle systolique. Tachycardie. On pense à un anévrisme mais sans qu'on puisse prévoir la localisation, les vaisseaux sous-claviers en dehors des scalènes et les vaisseaux carotidiens primitifs paraissent normaux.

Incision exploratrice. Les vaisseaux carotidiens, c'est-à-dire la jugulaire interne, adhèrent fortement au sterno-cléido-mastoïdien qui est sectionné et récliné, la veine se déchire et est liée entre deux ligatures. Un gros confluent veineux jugulo-sous-clavier reste en bas et en avant adhérent à la tumeur. Derrière ce confluent, profondément, adhérant à lui, une masse du volume d'une très grosse noix verte complètement séparée des vaisseaux sous-claviers qui sont normaux en avant. La masse remonte jusqu'à la partie supérieure du dôme dessiné par les scalènes sous lesquels elle s'insinue et auxquels elle adhère. La dissection de cette poche assez épaisse conduit en arrière sur la première côte et les dernières apophyses transverses cervicales. On peut isoler en dedans la carotide et le pneumogastrique, en dehors le phrénique. Mais il est nécessaire de lier en haut deux ou trois cervicales, la thyroïdienne et la scapulaire postérieure. Ce temps opératoire est particulièrement pénible et long. Il est possible après une compression serrée en masse un peu prolongée, qui arrête l'hémorragie diffuse du champ opératoire, de découvrir et récliner le pôle supérieur de la tumeur, qui s'engage en s'effilant dans le canal vertébral. Ligature de la vertébrale et rabattement de la masse qui comprend l'artère vertébrale et des veines, veine vertébrale et veine jugulaire postérieure profonde sans doute, et aussi le tronc cervico-intercostal, mais il devient difficile de repérer exactement les vaisseaux. Le rabattement de la masse en avant et son décollement au doigt, à notre surprise, est des plus simples; la masse se détache du plan osseux postérieur, on voit le ganglion cervical inférieur d'où partent en bas les gros filets cardiaques et on peut séparer la masse du dôme pleural. Elle reste adhérente aux vaisseaux sous-claviers; des ligatures sont placées à ce niveau. C'est à ce moment seulement, donc à la fin de l'opération, qu'il est possible de se rendre compte qu'on vient d'enlever un anévrisme siégeant sur l'origine des vaisseaux vertébraux et qui devait unir le premier segment de l'artère vertébrale soit à la veine jugulo-vertébrale, soit au confluent veineux jugulo-sous-clavier.

Il n'a pas été possible de repérer l'orifice de communication, il ne restait qu'une masse informe vide de sang et le diagnostic d'anévrisme artérioso-veineux vertébral repose donc uniquement sur la coexistence des signes cliniques mentionnés et la tumeur qui fut enlevée opératoirement.

Guérison opératoire sans incident. Mais le malade a présenté pendant plusieurs jours des phénomènes de choc graves, avec accélération du pouls. Aucun trouble fonctionnel consécutif, ni trophique ni vaso-moteur.

Obs. II. — *Anévrisme artérioso-veineux des vaisseaux axillaires.*

Je suis appelé un matin dans l'infirmerie d'un camp de prisonniers, où le médecin du camp s'étant trouvé en présence d'une grosse masse axillaire du volume du poing, développée progressivement en quelques jours, avec gros œdème du membre, avait pensé à un adénophlegmon lymphangitique de l'aisselle, et s'était mis en devoir de l'inciser le long du bord inférieur du grand pectoral. Une grosse hémorragie, mal contenue par la compression de la sous-

clavière, avait nécessité l'appel d'urgence du chirurgien. Cette tumeur, à l'examen clinique, n'aurait présenté aucun battement, aucun thrill vibratoire, aucun souffle. Je ne sais ce qu'on peut en penser, car c'était un très gros anévrisme artérioso-veineux avec grosse poche veineuse sur la veine axillaire et communication artérielle de plus de 1 centimètre immédiatement au-dessus de l'origine de la scapulaire inférieure.

L'intervention fut difficile, peut-être en raison de l'insuffisance de l'installation dans une infirmerie de camp. Tandis qu'on continuait à comprimer la sous-clavière, je pus, après avoir sectionné les pectoraux, reconnaître une grosse masse, dont je ne pouvais savoir encore s'il s'agissait d'un hématome par plaie artérielle, d'un anévrisme artériel ou d'un anévrisme artérioso-veineux, isoler l'axillaire immédiatement au-dessous de la clavicule et la lier ainsi que la veine axillaire qui m'apparut émerger de la tumeur, volumineuse, épaissie, déchirée, et dont la ligature n'arrêta point, du reste, l'hémorragie. La ligature de la veine et de l'artère axillaires isolées au-dessous de la tumeur, ainsi que du gros canal veineux collatéral, n'arrêta pas davantage l'hémorragie. Cependant, un sac étant repéré assez nettement en bas sur le bras, put être bourré de compresses, et l'hémorragie ne diminua point. Je pus alors disséquer ce sac de bas en haut, de proche en proche, l'identifier, le reconnaître formé aux dépens de la veine axillaire et de l'artère. A ce moment je pus, ayant lié les veines, soulever l'artère axillaire, repérer deux orifices artériels, puis identifier l'artère scapulaire inférieure et un tronc commun circonflexe naissant à peu près au même niveau, à peine plus bas. C'est seulement après ligature de tous ces troncs artériels que l'hémorragie put être arrêtée. Les pédicules collatéraux, en particulier les pédicules circonflexes et scapulaire inférieur, étaient énormes. Par conséquent, en dehors de la quadruple ligature, des ligatures complémentaires importantes ont dû, dans ce cas, être faites au niveau de gros pédicules collatéraux. Et tout essai de sutures dans le sac a été impossible.

Reconstitution des pectoraux; tamponnement de l'aisselle destiné à parer à l'exsudation diffuse venue des parois; mise en place d'un bandage de corps serré maintenant la compression de l'aisselle par le bras et l'avant-bras fléchi.

Les suites furent favorables. Malgré cette très abondante hémorragie le blessé, transporté dans un service hospitalier proche, réchauffé, soumis à des injections de sérum répétées, se remonta rapidement et guérit, mais avec un œdème notable du membre supérieur qui persista durant plusieurs mois mais finit par disparaître.

Obs. III. — *Anévrisme artérioso-veineux des vaisseaux huméraux au bras.*

Ce malade, après un séjour de plusieurs mois dans un hôpital militaire de l'intérieur, est envoyé dans mon service. A la suite de blessures multiples du membre supérieur gauche, il reste plusieurs plaies atones avec fistules et des troubles trophiques considérables. Un anévrisme artérioso-veineux du volume d'un très gros œuf siège au niveau des vaisseaux huméraux, remontant jusque près de l'aisselle, mais celle-ci est libre. État général très médiocre. Amaigrissement. Facies cireux.

J'essaie de libérer l'anévrisme, de disséquer du moins ses deux pôles afin de pratiquer une quadruple ligature si l'extirpation est impossible. Elle est en effet impossible. Il y a des pédicules collatéraux qui saignent et dont l'hémostase en tissus lardacés est peu satisfaisante. Quadruple ligature près de l'aisselle en haut, près du pli du coude en bas, au ras de la tumeur qui est très étendue. Ligatures complémentaires.

A ce moment l'exploration des plaies montre, après débridements, des lésions profondes très étendues de l'avant-bras et du bras, parties molles et squelette, en particulier humérus.

Je me décide alors à profiter de l'anesthésie pour faire sans plus tarder la

désarticulation de l'épaule, l'amputation intradeltoïdienne ayant dû être complétée par l'exérèse de l'extrémité supérieure de l'humérus, qui ne put être conservée. Au cours de la taille des parties molles, j'ai été gêné par des hémorragies de gros vaisseaux collatéraux développés anormalement autour de l'anévrisme et qui un moment ont nécessité la compression digitale de la sous-clavière.

Drainage de l'aisselle.

Réunion rapide. Rétablissement presque immédiat de l'état général.

Obs. IV. — *Anévrisme artérioso-veineux des vaisseaux huméraux au pli du coude.*

Il n'existe chez ce jeune homme, qui a subi une contusion du coude sans plaie, aucune tumeur; on trouve seulement du thrill et un souffle au niveau du pli du coude et on pense qu'il existe une petite poche anévrismale profonde; d'autre part, les veines superficielles radiales sont énormes et il y a un gros œdème de la main et de l'avant-bras. La contusion date de plusieurs mois. Ces troubles périphériques augmentent de jour en jour.

L'opération permet de constater que le chef cubital du biceps est rompu, en tout cas inexistant au-dessus des vaisseaux huméraux, l'artère humérale communiquant directement avec la grosse perforante médiane de l'M veineux du pli du coude, dont le confluent avec l'humérale est un peu dilaté, mais sans poche anévrismale proprement dite. La dilatation porte surtout sur les veines radiales superficielles qui battent et sont distendues.

Résection des veines superficielles dans le tiers supérieur de l'avant-bras et double ligature des veines profondes au coude. On fait sur l'orifice une suture artérielle. Cette suture ne tient pas, bien qu'on ait utilisé pour matelasser l'artère des débris du sac et qu'il semble possible de conserver le vaisseau. Lorsqu'on enlève le garrot à la racine du membre, la suture cède et l'hémorragie recommence. Suture artérielle nouvelle. Cette suture ne tient pas. La double ligature artérielle est nécessaire.

Suites très banales. Cessation de tous les troubles fonctionnels.

Obs. V. — *Anévrisme artérioso-veineux des vaisseaux huméraux et radiaux au pli du coude.*

Il s'agit d'un anévrisme artérioso-veineux du pli du coude, au-dessous du pli dans l'avant-bras, et du volume d'une grosse prune, présentant un thrill très net et un souffle systolique; la blessure date seulement de six semaines. Le volume de l'anévrisme a doublé brusquement il y a quelques jours. On craint une rupture. Il y a des douleurs. Bien que la blessure soit récente, on décide de faire l'opération sans plus attendre.

Incision oblique sur l'axe de la tumeur qui est oblique en bas et en dehors. Isolement du biceps. Sous le biceps et sous le brachial antérieur, la poche de la paroi, relativement mince à ce niveau, se creuse une sorte de nid.

Le pédicule huméral est dégagé du tissu œdémateux à environ 6 centimètres au-dessous du pli du coude et est repoussé en dedans. Le neff médian est jaunâtre et ecchymotique, le pédicule huméral dégagé peu à peu est sain. La bifurcation artérielle est haute, à 4 centimètres du plan de l'articulation; à ce niveau, la cubitale est adhérente à la poche jusqu'au fléchisseur sublime; la radiale disparaît dans un bloc à parois assez denses lardacées. S'y perdent en même temps les veines profondes. La poche anévrismale dont c'est ici le pôle supérieur paraît formée par une grosse veine humérale recevant la grosse perforante médiane. Mais, encore que la poche paraisse en certains points assez nette, elle est moins nette plus bas et on peut même à ce niveau se demander s'il y a un sac. Ligatures sur les veines humérale et perforante et au-dessous de la tumeur sur des veines radiales. Au-dessous du foyer à deux travers de doigt de l'interligne le pédicule radial apparaît net, souple, le long du supi-

nateur sous son bord interne, la branche antérieure du nerf radial étant un un peu violacée et ecchymotique.

La poche ouverte montre plusieurs orifices, est disséquée; après ligature des veines on arrive de proche en proche sur une large perte de substance artérielle à bords nets un peu épaissis mais réguliers d'environ 15 millimètres de long sur 5 millimètres de large, effilée à ses extrémités et siégeant surtout sur l'humérale et aussi sur la bifurcation et même un peu sur la radiale, de sorte qu'il y a en somme un large orifice huméro-radial. Un essai de suture, difficile sur ces petits vaisseaux, montre qu'il est inutile de compter conserver les artères qui sont si friables, et sur les orifices desquelles les sutures sont impossibles.

Ligature des trois artères près de la bifurcatiou.

Suites sans incident et cicatrisation rapide.

Obs. VI. — *Anévrisme artérioso-veineux des vaisseaux cubitaux au pli du coude.*

Tumeur arrondie du volume d'une orange, siégeant, partie sur le bras, partie sur l'avant-bras droit.

Cette tumeur, consécutive à une blessure datant de trois mois, présentait, encore il y a quelques semaines, au dire du malade, des battements et un frémissement vibratoire; on avait dit au malade qu'il s'agissait d'un anévrisme et on lui avait proposé l'opération qu'il avait refusée; on s'était borné à faire pendant quelques jours de la compression.

Actuellement la tumeur ne présente ni battement, ni frémissement vibratoire, ni souffle.

Incision mi-partie sur le bras, mi-partie sur l'avant-bras. La tumeur est adhérente à la face profonde de l'aponévrose-tendon du biceps, de coloration verdâtre et de consistance lardacée. On la dégage, en dehors du tendon du biceps et des muscles épicondyliens, en dedans on la dégage très difficilement des muscles épitrochléens; le tendon du biceps semble pénétrer dans le pôle supérieur de la masse arrondie et de contours nets. Après évacuation des caillots d'une poche qui en effet entoure et soulève le tendon du biceps de bas en haut, de sorte que le tendon a subi comme une sorte d'élongation, on isole la partie profonde de cette poche particulièrement adhérente. On la sépare à ce niveau du long supinateur et des radiaux en dehors, en dedans du pédicule huméral et des muscles épitrochléens; la poche est reconnue presque entièrement brachiale et non pas antibrachiale contrairement à l'apparence.

Le paquet vasculo-nerveux est engainé par la tumeur, mais se laisse assez facilement séparer de la poche; on isole ainsi le médian, puis les vaisseaux huméraux qui sont séparés avec le plus grand soin sur le rempart interne de la poche. A peu près dans le plan du pli du coude, une grosse veine épaissie est dégagée et se sépare sous la sonde cannelée de la poche, on en lie les deux bouts. L'artère humérale dégagée plus en dedans présente à ce niveau une sorte de petit nodule cicatriciel dans sa paroi, nodule qui fait penser à une perforation oblitérée ou à une érosion cicatrisée avec nodule cicatriciel. Un peu au dessous on isole dans la paroi de la poche un petit éclat d'obus, et comme l'humérale se bifurque à ce niveau on trouve sur la bifurcation, ou plutôt sur la cubitale, un petit orifice filiforme qui est lié, dès qu'après séparation de la poche il se met à saigner.

Il est difficile de faire un diagnostic anatomique net, mais après cette exploration, étant donné les constatations opératoires et aussi l'histoire du malade, de ne pas penser à un anévrisme artérioso-veineux oblitéré par des caillots, résultant peut-être de l'ouverture secondaire dans une veine d'un anévrisme artériel primitif; mais, à la vérité, il est de préciser si ce sac (car il y a une paroi et on ne peut penser à un simple hématome) siégeait sur l'artère ou sur la veine. La compression a pu intervenir pour provoquer des lésions de la paroi endo-

théliale du sac et provoquer la coagulation. Ce sont là de simples hypothèses. En réalité aucune conclusion anatomique nette ne peut être formulée.

Guérison sans incidents.

Obs. VII. — *Anévrisme artérioso-veineux des vaisseaux cubitaux à l'avant-bras.*

Il s'agit d'un petit anévrisme artérioso-veineux de la région du tiers inférieur de l'avant-bras, de la dimension d'une noix, consécutif à une piqûre par une écharde chez un ouvrier du bois dans un arsenal.

Isolement de la petite poche très nette qui est intermédiaire à l'artère et à la veine, celle-ci très dilatée. La poche est mince et molle; il est difficile de dire comment elle est formée, sinon qu'elle communique avec l'un et l'autre vaisseau par un canal très étroit même du côté veineux. La disposition est absolument schématique; il y a un canal phlébartériel dilaté en ampoule molle qui vibre sous le doigt, car on n'a pas mis de garrot, l'anévrisme étant un petit anévrisme. On peut sectionner entre deux ligatures, l'une juxta-artérielle, l'autre juxta-veineuse faites avec un fil de lin fin. Après quoi la paroi se rétracte et il n'y a rien du sac à enlever, il ne reste que deux moignons insignifiants après suppression de la communication phlébartérielle. La ligature artérielle ne donnant pas satisfaction, il est placé un fil fin de suture par deux points.

Obs. VIII. — *Anévrisme artérioso-veineux des vaisseaux fémoraux à la partie moyenne de la cuisse.*

A la partie inférieure du triangle de Scarpa on trouve, non pas une tumeur, mais un léger œdème douloureux, sous la main qui explore, un frémissement vibratoire et un souffle à l'auscultation. Blessure par baïonnette, cicatrisée depuis plusieurs mois. Aucun trouble trophique.

Incision exploratrice. Entre l'artère et la veine fémorale superficielles, existe une sorte de canal très court, qui se laisse étirer, quand on soulève l'artère sur un fil, au point de prendre une dimension de 1 centimètre environ. Très léger œdème ou plutôt reliquat cicatriciel en surface et en profondeur. Il n'y a donc aucune espèce de tumeur anévrismale, aucun sac; il y a phlébartérie simple.

Ligature du canal phlébartériel au ras de l'artère; au ras de la veine pincée, ligature latérale avec un fil fin.

Ce malade a eu dans la suite des douleurs dans le membre et quelques troubles trophiques légers, des raideurs articulaires. Je l'ai revu plusieurs fois; il est resté immobilisé plusieurs semaines. Malgré la simplicité du cas et la conservation de l'artère, c'est un de nos plus médiocres résultats immédiats. Toutefois, il semble bien qu'on puisse dissocier les deux ordres de faits : la communication artério-veineuse supprimée et les séquelles. La circulation dans le membre était normale et la pression égale des deux côtés.

Obs. IX. — *Anévrisme artérioso-veineux des vaisseaux poplités.*

Plaie perforante par balle de la région inférieure du creux poplité, le projectile est encore entre les condyles, la plaie fermée depuis plusieurs mois.

Il existe dans la partie inférieure du creux poplité une tumeur pulsatile avec frémissement vibratoire et souffle très fort, continu, renforcé à la systole. La tumeur est petite et ne dépasse pas le volume d'une petite noix. Aucun trouble fonctionnel, aucun œdème, aucun trouble trophique.

Incision longitudinale.

Isolement des vaisseaux et extraction très simple du projectile dont la logette est nette dans l'espace intercondylien sans aucune lésion des ligaments croisés. L'artère est dilatée au fuseau mais d'une manière légère quoique très nette. Petite poche hématique entre l'artère et la veine. Cette dernière est un peu dilatée, un peu artérialisée, mais de façon modérée, presque

normale pour ce vaisseau ; elle bat cependant fortement et la double communication artérielle et veineuse avec la poche intermédiaire est évidente ; on perçoit le thrill quoique le garrot soit placé à la racine du membre.

Après ouverture du sac, on voit un grand nombre d'orifices, la cavité de l'anévrisme est plus volumineuse que ne le faisait prévoir l'examen clinique. Ligature des veines. Essai de suture des orifices artériels, la suture tient sur la poplitée mais moins bien sur les collatérales.

Extirpation entre quatre ligatures de la poche qui comporte un court segment artériel et un court segment veineux en procédant de haut en bas et en liant trois pédicules collatéraux articulaires complémentaires ; ce n'est donc pas seulement la quadruple ligature, il y a sept pédicules.

Sans doute du fait de la présence du projectile et bien que la logette de la balle ait été nettoyée à l'éther et drainée, suppuration assez abondante exigeant la désunion au cinquième jour et un drainage plus large. L'infection est virulente et touche assez fortement l'état général. Au neuvième jour, chute d'une escarre au moment d'un pansement et hémorragie qui, bien que modérée, sous un tamponnement serré, exigea, quelques heures après, une ligature de la fémorale au canal de Hunter, le suintement ne cessant pas.

Dans les trois semaines suivantes, continuation de la suppuration qui exigea une contre-ouverture jambière. Troubles trophiques de la jambe et du pied. Au niveau du pied escarre au niveau de la région dorsale du métatarse. Etat général médiocre.

La guérison a été lente, a demandé deux mois et des troubles trophiques (œdème dur) ont persisté pendant plusieurs mois. Cependant elle a été complète.

Obs. X. — *Anévrisme artérioso-veineux des vaisseaux poplités.*

Ce blessé de guerre, en traitement pendant deux mois pour une blessure transfixante de la région poplitée, portait une masse poplitée qui n'a été reconnue que très récemment. C'est cependant une tumeur vasculaire qui vibre, qui est le siège d'un souffle systolique, qui a donc les caractères d'un anévrisme artérioso-veineux ; il n'y a que très peu d'œdème, mais des douleurs et de la raideur du genou.

Incision verticale de 10 centimètres.

Isolement superficiel de la masse anévrismale, qui siège à la partie supérieure du creux poplité depuis l'anneau de l'adducteur jusqu'au-dessus des articulaires inférieures.

Ouverture, après dissection extérieure suffisante, de la poche de haut en bas. Mais hémorragie et on doit mettre à la racine du membre un garrot dont, dans ce cas, on avait à tort cru pouvoir se dispenser. La poche située entre l'artère et la veine déborde en arrière, donc en surface, les deux vaisseaux jusque sous la mince aponévrose du creux poplité. Poche hématique à parois très minces, à ce niveau très probablement simple paroi d'hématome.

L'orifice de communication, avec l'artère qu'on aperçoit après avoir ouvert, vidé les caillots et épongé la paroi, a la dimension d'un très gros pois. Faute peut-être d'aiguille et de fil assez fin dans l'ambulance, l'artériorraphie n'est pas possible à l'intérieur du sac ; l'artère est du reste assez friable.

Extirpation entre ligatures de la veine et du sac et d'un segment artériel de 4 centimètres.

Suites simples, mais au bout de trois semaines quelques troubles trophiques tégumentaires de la région basse du tendon d'Achille et du talon sur environ 6 centimètres sur 3, troubles trophiques talonniers que nous avons observés assez souvent à la suite des interventions pour anévrismes du creux poplité mais qui jamais n'ont été graves. Elimination d'une petite escarre sèche qu'on enlève aux ciseaux. Léger œdème du pied. Cicatrisation lente en cinq semaines de cette petite escarre atone.

Obs. XI. — *Anévrisme artérioso-veineux des vaisseaux poplités.*

Ce jeune aspirant, criblé d'innombrables projectiles de petit calibre dans le membre inférieur gauche, était en convalescence et, depuis longtemps cicatrisé, faisait depuis plusieurs semaines de la mécanothérapie pour raideur du genou presque figé en demi-flexion. En examinant ce genou, je trouvai le creux poplité rempli par une masse du volume du poing dissimulée en partie par la demi-flexion permanente. La tumeur ne battait pas, mais en palpant à main largement ouverte on pouvait percevoir un léger frémissement vibratoire et à l'auscultation entendre nettement un souffle renforcé au moment de la systole. Aucune douleur. Aucun trouble trophique à la périphérie.

Incision verticale et isolement superficiel dans le creux poplité d'un sac qui paraît compact, régulier et présente le volume d'une grosse orange. Il est exclusivement veineux, il paraît formé uniquement par la veine poplitée extrêmement élargie et dilatée. Au-dessus et au-dessous la veine reprend brusquement son calibre normal. Telle est du moins l'apparence. Ce sac se laisse assez bien disséquer, quoique entouré de tissu dense de réaction. On l'ouvre, il est dur et rempli de caillots de façon à peu près complète. Au cours de ces manœuvres, des veines collatérales sont liées en divers points. On rencontre d'innombrables débris métalliques, formant par places de véritables placards confluents ainsi que le laissait prévoir du reste une radiographie préalable. Ceci retarde la dissection. Il est nécessaire, malgré la compression à la racine du membre, de tamponner serré en interrompant plusieurs fois la dissection.

De proche en proche, on arrive ainsi, à l'intérieur du sac et à l'extérieur, sur l'artère, qui se laisse isoler et enfin sur l'orifice de communication très petit, très limité, qui admettrait à peine un grain de millet. A ce moment, l'artère soulevée par deux fils peut être suturée avec une aiguille très fine et du fil de lin très fin; en matelassant la suture avec un fragment du sac veineux laissé en place l'orifice se trouve ainsi solidement suturé. Le sac a été détaché, entre deux ligatures, de la veine, en amont et en aval. Il a été impossible, sur ce sac qui était plein de caillots, de débris informes et qui n'était perméable que près de l'orifice artériel dans une zone où existait une petite cavité, de pousser plus avant l'identification anatomique, mais il semble improbable qu'il ait été autre chose qu'une ectasie veineuse limitée, pleine de caillots et perméable seulement près de la fistule artério-veineuse dans une étendue très limitée.

Les suites paraissaient devoir être excellentes, la pression normale s'était rétablie, lorsque brusquement, le soir du deuxième jour, l'opéré présenta des accidents graves de gangrène gazeuse foudroyante dont il mourut en quelques heures. Je rappelle qu'il était criblé d'éclats d'obus.

De tous mes opérés — pour anévrismes de toutes catégories — c'est le seul que j'aie perdu. Je signale, à ce propos, que j'ai eu un blessé opéré d'anévrisme — c'était un anévrisme artériel — qui a présenté, malgré l'injection préalable de sérum antitétanique, des accidents graves de tétanos dont il a guéri.

Obs. XII. — *Anévrisme artérioso-veineux des vaisseaux poplités et tibio-péroniers.*

Cet anévrisme qui bat, qui présente une vibration et un souffle systolique caractéristiques, s'accompagne d'un œdème du membre assez léger. La blessure date de trois mois. L'anévrisme a été découvert par hasard, on croyait à une impotence du genou, et la malade faisait sans succès de la mécanothérapie; l'extension du genou est en effet incomplète.

Incision médiane sur la partie inférieure du creux poplité et du mollet. La poche, mince en surface, est de la dimension d'un œuf de poule; on l'ouvre et

il s'en échappe des caillots, puis du sang. Le garrot a été placé à la racine du membre et au-dessous un second garrot est placé. La paroi est veineuse; après dissection et écartement des deux sciatiques entre lesquels elle s'engage et se retrécit, on arrive sur la veine; à mesure qu'on se rapproche de la veine, la poche anévrismale est de plus en plus épaisse et s'entoure d'une gangue périphérique dont il est difficile de la dégager surtout en dedans vers le sciatique poplité interne; elle adhère aussi fortement aux muscles jumeaux surtout en dedans; c'est à ce niveau que le projectile, un shrapnell qui fut jadis enlevé, avait pénétré, il reste un tractus cicatriciel qui rend plus dense encore le tissu cellulaire de ce territoire. Cette poche épaisse adhère aussi à l'artère, mais s'en laisse séparer sauf au-dessus et au-dessous de la zone de communication, soit au total environ 5 centimètres, dans la partie basse du creux poplité; dans tout ce territoire, il y a plusieurs orifices artériels collatéraux. Incision exploratrice. Toute identification nette est impossible.

Isolement du segment inférieur des vaisseaux poplités. Ligature haute de la veine au-dessus du sac; la veine est plus artérialisée que normalement. Section plus basse de l'artère à au moins 4 centimètres au-dessous de l'anneau du troisième adducteur, donc en plein creux poplité. On rabat de haut en bas et on lie au fur et à mesure les pédicules articulaires moyens inférieurs et les pédicules des jumeaux. En bas, on doit inciser le soléaire, car la lésion s'étend aux vaisseaux tibio-péroniers. Les vaisseaux et le sciatique sont à ce niveau très serrés dans une gangue lardacée et on ne saurait séparer la poche de la paroi artérielle à laquelle elle s'adosse. Il est nécessaire d'enlever une partie du soléaire et des jumeaux avec la masse indurée. Cette infiltration rappelle tout à fait celle qui entoure les anévrismes artériels. Cependant, même à ce niveau, le sac paraît être veineux; l'orifice de communication, à bords très friables, long de 15 millimètres, siège au-dessous, nettement sur la poplitée et est large de 5 millimètres environ. L'artère est sectionnée dès qu'on peut l'isoler, au-dessous du soléaire à environ 2 centimètres, immédiatement au-dessus d'une collatérale qu'on peut conserver et qui pourra être précieuse pour le rétablissement de la circulation; la veine est sectionnée un peu plus bas.

Les suites sont normales et la cicatrisation complète en trois semaines. Il y a eu une petite escarre talonnière de la dimension d'une pièce de deux francs qui a guéri en un mois environ. Aucun autre trouble trophique par la suite et récupération complète de la mobilité articulaire du genou.

Obs. XIII. — *Anévrisme artérioso-veineux des vaisseaux tibio-péroniers.*

Cet homme a été blessé par une balle il y a un mois. La cicatrisation du trajet a été rapide.

Au niveau de la partie inférieure du creux poplité et assez bas dans le mollet persiste un œdème profond, douloureux, pulsatile, qui vibre et qui est le siège d'un souffle. On ne sent pas de tumeur, mais ces signes font prévoir un anévrisme profond. Très peu de troubles trophiques vers la jambe et le pied, léger œdème. Mais peu après son entrée en convalescence et reprise de la marche, apparition de douleurs très vives. C'est à ce moment et sur ce symptôme qu'il a été réexaminé et que l'anévrisme a été découvert.

La blessure étant récente, on avait jugé opportun d'attendre avant d'opérer l'anévrisme.

Brusquement après une marche, accentuation de la douleur. Troubles cardiaques. Phénomènes même de collapsus cardiaque. Troubles nerveux graves. Agitation, délire, chez un sujet d'ailleurs alcoolique et d'assez médiocre état général. Augmentation brusque de la tumeur qui devient tendue et est le siège probable d'une hémorragie. Mollet gros et tendu. La loge antéro-externe de la jambe est tendue aussi dans sa partie supérieure. La tumeur bat, mais on ne perçoit plus de thrill ni de souffle.

Incision médiane longue, de la partie moyenne du creux poplité au milieu de

la jambe. Chemin faisant, on sera conduit à brancher une seconde incision à 45° sur la première, oblique en bas en avant et en dehors.

Exploration de haut en bas. Incision du jumeau externe qui est soulevé par des caillots. Incision du soléaire qui est aussi soulevé. La loge postérieure de la jambe est pleine de sang; l'hématome diffus est considérable et occupe la moitié supérieure de la loge postérieure. Second foyer dans la loge antéro-externe, abordée par l'incision complémentaire susdite. Ces deux foyers communiquent dans le tiers inférieur du creux poplité, au-dessus de la membrane interosseuse, par l'orifice où passent les vaisseaux tibiaux antérieurs.

Isolement des vaisseaux. L'hémorragie, après nettoyage des foyers à l'éther est assez notable en arrière, mais dans ce foyer violacé on distingue difficilement les points qui saignent. Il n'y a rien sur les vaisseaux péroniers, qui sont repérés assez facilement. Au niveau des vaisseaux tibio-péroniers on trouve sur l'artère un orifice de la dimension d'un petit pois et d'où sort le sang en jet, après que le caillot qui l'obture est détaché sous le frottement de la compresse. Il est probable que c'est en raison de l'oblitération par ce caillot de l'orifice artériel que le thrill et le souffle avaient disparu; la paroi artérielle très friable au-dessus et au-dessous nécessite la double ligature en haut sur la partie basse de la poplitée, en bas sur la partie haute de la tibiale postérieure. Le nettoyage du foyer provoque une hémorragie de la tibiale antérieure, qui se détache très friable près de son orifice et doit être liée au ras de l'orifice de communication avec la loge antérieure, puis dans la loge antérieure. Il est difficile de reconnaître le long du tronc tibio-péronier autre chose que les débris d'un sac anévrismal; des ligatures multiples sont faites sur des veines qui saignent et seule la veine poplitée épaisse peut être en haut repérée. Restauration autoplastique des muscles.

Les suites furent très simples. Cessation immédiate des douleurs et des troubles généraux. Drainage enlevé au sixième jour. Cicatrisation complète au dix-huitième jour. Aucun phénomène de nécrose. Léger œdème du pied qui a persisté un mois. Pas d'atrophie musculaire, pas de trouble trophique d'aucune espèce. Impotence insignifiante passagère.

A propos des anévrismes artério-veineux,

par M. **Caraven** (d'Amiens), membre correspondant.

Comme tous les chirurgiens, sans doute, j'ai opéré un certain nombre d'anévrismes artério-veineux sur les petits vaisseaux (tibiale antérieure, vertébrale, etc.), et il m'a semblé que la résection segmentaire des vaisseaux fistulisés était le traitement raisonnable.

La discussion ne peut s'établir que pour les très gros vaisseaux, ceux qui commandent l'irrigation d'un membre, ou ceux qui ont un caractère de terminalité relative (carotides, vertébrale, etc.).

Sur ces vaisseaux on peut trouver de *simples fistules artério-veineuses*, sans dilatation très marquée de l'artère ou de la veine. C'était le cas pour une fistule vertébro-jugulaire que j'ai opérée et dont Moure vous a rapporté l'observation. J'avais d'abord réséqué par erreur un segment de carotide et je reconnus en fin d'opération la fistulisation de la vertébrale dans la jugulaire. Aucun autre cas, peut-être, ne commandait plus impérativement la conservation de la lumière artérielle. Et cependant la difficulté de

manœuvre sur une artère aussi profonde, l'irrégularité et la friabilité de son orifice, la certitude d'une infection voisine (corps étranger) ne permirent pas l'hésitation ; je fis une double ligature de la vertébrale. Heureusement l'opéré était tout jeune et il n'eut pas de troubles cérébraux, au moins durables, malgré cette suppression brutale et simultanée de la vertébrale et de la carotide.

Le jeune âge de nos blessés, voilà le grand facteur de bénignité ; peu d'observations le montrent de manière aussi nette.

Cependant la chirurgie conservatrice est souvent possible dans ces fistules simples et il est désirable qu'on y recoure, lorsque l'opération se révèle aisée et lorsque les tissus paraissent bien aseptiques.

Il en est autrement dans les *fistules compliquées*, lorsqu'il existe un sac important, veineux ou artériel, excentrique ou intermédiaire. L'opération est malaisée et la difficulté a des degrés ; lorsque le sac est artériel, l'opération est bien plus difficile que pour les sacs veineux ; rapproché de la racine du membre, l'anévrisme est bien plus difficile que lorsqu'il s'en éloigne, et la difficulté est maxima lorsque la fistule se complique d'anévrisme artériel et siège sur la racine du membre elle-même ; la mauvaise qualité de l'étoffe artérielle peut s'opposer à une anévrismorraphie quelconque ; l'application du garrot est impossible, l'hémostase provisoire toujours incomplète, et l'hémorragie fort gênante. Je fais remarquer en passant qu'aller à l'orifice anormal par la veine serait une erreur, au cas de sac intermédiaire, et que ce pourrait être une faute grave ; si le sac intermédiaire n'est pas diagnostiqué avec certitude, on pourrait à la rigueur se contenter d'avoir suturé par la veine ; la suppression de la fistule artério-veineuse serait obtenue, mais il persisterait un anévrisme artériel.

Il m'a semblé intéressant de vous communiquer l'observation suivante, parce qu'elle résume bien toutes ces difficultés. Elle comporte en outre une difficulté d'espèce. On n'insiste peut-être pas assez là-dessus ; chaque cas diffère d'un autre de même catégorie par quelque chose qui lui est propre et qui exige une adaptation spéciale de la technique. Ici la terminaison de la veine axillaire était comprise dans un col de fracture ; je n'ai pu ni lier, ni suturer ce vaisseau cicatriciel embroché par une esquille et qui adhérait aux parois de l'hiatus costo-claviculaire ; il m'a fallu recourir à un expédient et bourrer la veine avec un lambeau du grand pectoral. Voici cette observation :

Observation I. — *Fistule artério-veineuse des vaisseaux axillaires immédiatement au-dessous de la clavicule ; triple ligature, obturation par tampon musculaire du bout supérieur de la veine ; incision d'un anévrisme artériel intermédiaire.*

Il s'agissait d'un soldat d'une trentaine d'années qui avait été blessé par une balle de shrapnell ; la blessure remontait à un mois et demi auparavant. Le 7 juin 1915, quand j'examinai le blessé, son état était le suivant :

L'orifice d'entrée est à gauche dans le pli postérieur de l'épaule, celui que fait le bras en tombant le long du thorax. La balle de shrapnell est au-dessus de l'extrémité interne de la clavicule droite, presque sous la peau.

Du côté gauche, à l'union du quart interne avec les trois quarts externes de

la clavicule, l'os est épaissi, son bord inférieur est irrégulier et, malgré qu'il ne soit pas raccourci, il semble qu'il y ait eu là une fracture ; la balle, venue de la partie postérieure de l'aisselle, aurait ricoché sur la clavicule, en la fracturant; la radiographie confirme qu'il en est bien ainsi. Les creux sus et sous-claviers sont bombés; la clavicule ne fait aucune saillie; les veines sous-claviculaires sont très apparentes, alors qu'à droite elles ne sont pas visibles ; il y a trois ecchymoses, une à la partie interne de la clavicule gauche, une de chaque côté de la poignée du sternum.

Au palper, empâtement sus et sous-claviculaire, vestige d'un ancien épanchement sanguin ; toute la région bat légèrement ; au-dessous de la clavicule, sur le trajet des vaisseaux, il existe même de l'*expansion*.

Thrill extrêmement prononcé ; le maximum est au-dessous de la clavicule, à 1 ou 2 centimètres de l'os, très en dedans de la partie moyenne. Il se prolonge dans la région sus-claviculaire où il est très net, mais l'élévation du moignon de l'épaule le diminue considérablement dans cette région. On le perçoit très légèrement à grande distance, par exemple au niveau de la région temporale gauche.

L'auscultation révèle, au point maximum du thrill, un souffle puissant, continu, à renforcement systolique ; *il irradie surtout en amont*, vers la région sus-claviculaire, la partie interne de la clavicule, la poignée du sternum, le bord droit de cet os, l'apophyse xyphoïde, *en somme vers les grosses veines et le cœur droit*. On l'entend, moins intense, vers la carotide gauche, au milieu de l'humérale et en arrière du thorax, du même côté.

Tout le membre supérieur est œdématié ; les doigts sont épaissis, fuselés ; le pouls radial gauche est très affaibli. Il existe des douleurs à la pression sous la clavicule, à la pression des doigts de l'éminence thénar, pendant l'extension passive de l'avant-bras qui reste incomplète. Les divers mouvements du membre supérieur sont difficiles mais il n'y a pas de paralysies musculaires proprement dites : il n'y a pas de signes de section nerveuse (ni du médian, ni du cubital, ni du radial, ni du circonflexe) ; les muscles pectoraux se contractent bien.

Il n'est pas douteux qu'il y a anévrisme artério-veineux de la partie élevée des vaisseaux axillaires ; le maximum sous-clavier du thrill et du souffle, la diminution considérable du pouls radial ne permettent pas le doute. La compression de la sous-clavière sur la 1re côte fait cesser le thrill immédiatement au-dessus de l'os ; la compression de la tumeur elle-même diminue le thrill, mais elle est douloureuse, et on n'arrive pas à la supprimer complètement.

Il n'est pas douteux non plus qu'il y a un sac (expansion) et qu'il comprime les éléments du plexus brachial (parésie).

L'indication opératoire me paraît formelle et immédiate en raison des compressions nerveuses et des douleurs, de l'impotence presque absolue du membre supérieur, de l'œdème, de l'infection possible du trajet de la balle et, par suite, de l'anévrisme. La plaie d'entrée est bien cicatrisée et il n'y a pas d'abcès autour du shrapnell ; mais le malade a craché du sang au moment de la blessure, la trachée a dû être blessé, et l'infection reste possible par cette voie.

L'opération est faite le 9 juin 1915, au chloroforme, en présence des Drs Metzger et Tridon (de Berck). Je sectionne d'abord la clavicule, à la scie à chaîne, près de la coracoïde, et je relève le segment interne en dépériostant sa face profonde. Brusquement, elle se rompt au niveau de la fracture et la plaie est inondée de sang ; la terminaison de la veine axillaire a été ouverte par une esquille osseuse qui l'embrochait ; tamponnement. Je m'assure que la compression de la fin de la sous-clavière fait cesser le thrill ; l'anévrisme est donc bien axillaire. Incision le long du sillon pectoro-deltoïdien, sans atteindre le tendon du grand pectoral ; dissociation des deux muscles pectoral et deltoïde : dissection et section du petit pectoral ; la poche anévrismale apparaît volumineuse, très tendue, vibrant fortement. La compression de la sous-clavière la fait disparaître. Une ligature d'attente doit évidemment être placée autour de la sous-clavière ; ce

n'est pas commode ; je coupe, sur le vaisseau, le sous-clavier, les aponévroses qui l'entourent et je dénude l'artère ; malgré toutes les précautions que je prends pour ménager la sus-scapulaire je finis par la couper, puis j'arrive péniblement sur l'artère, à travers des tissus infiltrés, *dissociables seulement au bistouri*, saignant notablement, parce que *les veines donnent de vigoureux jets de sang* ; la dénudation est très difficile ; le plexus brachial adhère au vaisseau, qui glisse mal sur la 1re côte ; je réussis cependant à glisser entre les deux un catgut n° 2, je tends les deux chefs et je les fixe en cet état par une pince. Comme je garde toujours par devers moi l'idée de suturer, si c'est possible, je vais à la dissection de l'anévrisme ; un gros tronc nerveux le cravate en avant, que je dissèque difficilement ; de petites veines, atteintes pendant cette dissection, donnent toujours de gros jets, et cependant l'artère est liée (provisoirement) ! Le sang viendrait-il du bout inférieur ? Je dénude l'artère au-dessous du sac et je place un fil d'attente ; mais des difficultés considérables de dissection m'empêchent de reconnaître la hauteur exacte de la communication et l'intervention traîne un peu en longueur. Je décide alors de sacrifier définitivement la veine ; je la dissèque le long de son bord interne et elle apparaît dans toute sa largeur, très volumineuse. Puis je place sur elle une ligature, au-dessous de la poche anévrismale. Pendant que l'aide comprime le bout supérieur, au contact de la clavicule, je l'incise sur son bord interne, de bas en haut, cherchant à voir l'orifice artério-veineux et à le traiter : je ne le vois pas, il doit être très haut, tout près de l'os, et quand j'essaie de remonter aussi haut la compression se relâche, l'hémorragie par la veine est notable. Ayant la certitude qu'il ne s'agit pas d'une simple fistule artério-veineuse (il y a un gros sac), ne voyant pas l'orifice artério-veineux, je me rends compte que je ne peux pas suturer ; j'enfonce l'extrémité d'une compresse dans la terminaison de la veine axillaire que je ne peux pas lier, parce qu'elle fait bloc avec le foyer de fracture claviculaire, et je serre les fils d'attente sur l'artère, en hau: au niveau du bord externe de la 1re côte, en bas au-dessous de la poche.

J'ouvre alors le sac, qui dépend de l'artère, et je trouve une vaste poche à paroi épaisse, parfaitement lisse, sans orifice à son pôle supérieur. C'est en bas que se trouve l'orifice artériel ; il y a en somme anévrisme sacciforme, mais l'axe de cet anévrisme remonte vers le cœur, dans le sens du trajet de la balle, au lieu de se diriger vers la périphérie, comme dans la plupart des anévrismes artériels sacciformes spontanés. Je n'aperçois pas la communication veineuse par ce sac artériel ; mais comme je m'apprête à faire l'hémostase de l'extrémité supérieure de la vessie je vois sur sa face externe, près de la clavicule, un orifice arrondi, *contenant un petit caillot brunâtre*, et qui est l'entrée de la fistule. Je m'en assure à la fois par le cathétérisme et par l'ouverture du trajet. Cette fistule est de la grosseur d'une grosse plume d'oie et elle débouche un peu au-dessus de l'équateur de l'anévrisme artériel au niveau de sa paroi antérieure. L'hémostase de la veine est impossible par les moyens habituels : je ne peux pas lier parce que ce qui reste du bout supérieur est une *veine cicatricielle*, dilatée en une poche intercléido-costale, adhérente au foyer de fracture et qu'on ne peut libérer. Je pense qu'en taillant dans la paroi costale de la veine un lambeau que je rabattrais par en haut et suturerais, j'arriverais à fermer la brèche ; j'échoue par manque d'étoffe. Alors, retirant la compresse qui tamponnait la veine je bouche rapidement sa lumière en y introduisant à frottement un lambeau de grand pectoral pris dans le voisinage, et laissé adhérent par son autre extrémité ; l'hémostase est bonne.

J'inspecte le sac artériel ; malgré que je n'y découvre pas de collatérales, je préférerais l'extirper ; mais le malade a perdu du sang, la poche est adhérente, l'opération a été longue, et j'hésite à la prolonger encore ; je passe rapidement le sac à la teinture d'iode et j'y laisse l'extrémité d'une mèche. Ligature de quelques veines et suture cutanée.

L'intervention terminée j'espère bien qu'il n'y aura pas de sphacèle, car,

selon toute vraisemblance, la ligature d'en bas a porté au-dessus de la scapulaire inférieure, et celle d'en haut au-dessous de la scapulaire postérieure et je pense que la circulation doit se rétablir par cette voie.

Le soir, à 6 h. 1/2, la main est chaude, les ongles rosés, les mouvements des doigts s'effectuent mieux qu'avant l'intervention et l'impression est des plus favorables. Quarante-huit heures après je sens le pouls radial. Les suites ont été régulières, il n'y a eu aucun trouble ischémique, la plaie s'est cicatrisée rapidement, et lorsque le malade est sorti de l'hôpital les mouvements du membre supérieur étaient très améliorés.

Pour qui examine les figures ci-jointes, figure 1 et figure 2, dont l'une reproduit fidèlement l'état des lésions et dont l'autre les schématise, il peut sembler que le traitement idéal de ces anévrismes serait le suivant :

1° Hémostase provisoire, par ligature élastique de l'artère, non seulement au-dessus de l'anévrisme, mais aussi au-dessous, car la ligature

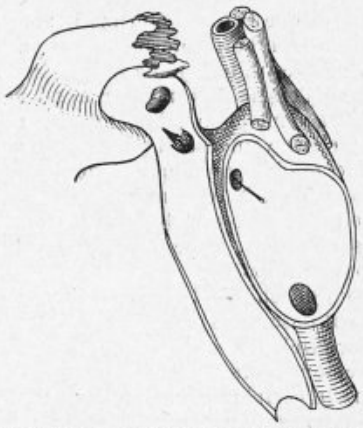

Fig. 1. — Blessé de l'observation I. Les deux orifices du sac artériel intermédiaire, le supérieur communiquant avec la veine. Autour de l'artère les nerfs du plexus.

au-dessus n'est pas suffisante, qu'il s'agisse d'une axillaire ou d'une fémorale à l'arcade.

2° *Ouverture du sac artériel* et suture de l'orifice de la veine et de celui de l'artère (lorsque l'étoffe artérielle est bonne, et l'orifice petit, comme c'était le cas pour mon blessé); on compléterait ou non, suivant les circonstances, par l'extirpation du sac.

Cette extirpation du sac artériel ne trouve pas seulement son indication dans l'existence possible de collatérales; elle se justifie aussi par le désir de libérer de gros troncs nerveux adhérents; c'est le cas pour les anévrismes axillaires et c'est encore une difficulté d'espèce; dans mon cas, et malgré qu'il y eût des douleurs importantes, j'ai abandonné le sac incisé parce que l'opération m'avait paru déjà suffisamment longue.

Il faut convenir que cette opération idéale exigerait une connaissance préalable et complète de l'anatomie pathologique; que sa réalisation demanderait une hémostase provisoire parfaite, ce qui est impossible ici,

et un entraînement que nous n'avons peut-être pas, et que surtout nous n'avions pas au début de la guerre.

Cette indication idéale, l'*anévrismorraphie réparatrice en passant par le sac intermédiaire*, je ne l'ai pas remplie, malgré que je fusse animé d'un grand désir de conservation. L'insuffisance de l'hémostase (quelques précautions que j'eusse prises), des difficultés considérables de dissection, le temps perdu (bien inutilement), à chercher sans le trouver l'orifice anormal par la veine, une opération qui commençait à traîner en longueur m'ont fait adopter, en fin de compte, la technique des ligatures avec incision du sac. Je m'étais donné beaucoup de mal et j'aboutissais au résultat que

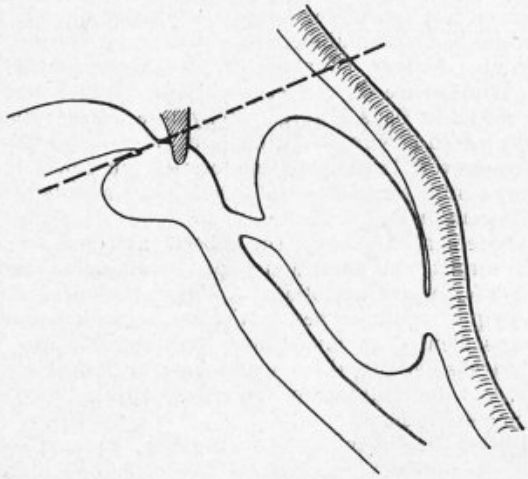

FIG. 2. — Schéma de la lésion précédente ; le trait pointillé indique la clavicule une esquille embroche la veine au-dessus de l'orifice de communication avec le sac intermédiaire.

j'aurais obtenu en serrant d'emblée les deux ligatures artérielles au lieu de les laisser en attente.

Bien d'autres beaux résultats ont été signalés pour des anévrismes de la racine des membres, surtout de la fémorale, traités par les ligatures ; les troubles par ischémie sont extrêmement rares et pratiquement négligeables. Les ligatures et la résection des segments vasculaires lésés, si elles ne sont pas la méthode idéale, sont probablement la méthode la plus sûre et la plus constante. La chirurgie conservatrice, pour si intéressante qu'elle soit, a des indications limitées ; il faut en user avec tact et modération ; ici, pas plus qu'ailleurs, il ne faut pas jouer avec la difficulté.

Il est d'ailleurs des cas où on ne peut même pas y songer ; mon ami Mocquot a insisté récemment sur ceux où l'artère était perforée de part en part ; j'ai moi-même observé des cas analogues. J'ai dessiné une pièce que j'avais disséquée après une opération malheureuse figures 3, 4 et 5 ; il y avait deux perforations de la carotide primitive ne laissant entre elles que deux

ponts insignifiants, et l'une d'elles communiquait avec une veine thyroïdienne. Je crois devoir vous communiquer ce cas à titre de contribution à l'étude évolutive des plaies artério-veineuses.

Obs. II. — *Hématome anévrismal par double perforation de la carotide primitive avec fistulisation de ce vaisseau dans une veine thyroïdienne.*

Il s'agit d'un soldat blessé cinq jours auparavant, probablement par balle de fusil. Il porte deux plaies, une droite, toute petite, un peu en arrière du bord antérieur du sterno-mastoïdien, une gauche, un peu plus large, située un peu en arrière du bord postérieur du sterno, toutes deux à la hauteur du larynx. Au moment de la blessure le blessé a rendu du sang par la bouche, en quantité assez importante; on lui a appliqué un pansement et, depuis, il n'a pas reçu de soins. Il est dyspnéique, on a l'impression qu'il y a un obstacle à la respiration sur le larynx ou la trachée; par instants il y a presque crise de suffocation; la voix est profondément modifiée, elle a perdu tout timbre, la parole est presque inintelligible; douleur pour avaler, dysphagie notable. Ecchymose étendue à la partie inférieure du cou et supérieure de la poitrine, surtout à gauche de la ligne médiane. Dans la gorge, ecchymose violacée du pilier postérieur gauche. L'examen du larynx, très difficile et très pénible pour le malade, ne permet pas d'apercevoir la glotte; l'épiglotte est un peu œdématiée et en arrière d'elle des mucosités empêchent qu'on voie nettement le larynx.

Du côté des vaisseaux du cou, à droite pas de signes de plaie vasculaire, la temporale bat normalement. A gauche, sur le bord antérieur du sterno, vers la partie moyenne du larynx, une tuméfaction peu volumineuse est le siège d'un thrill continu, à renforcement systolique. A l'auscultation, souffle continu, à renforcement systolique, souffle un peu particulier, sensation auditive et tactile analogue au frémissement d'un microphone très sensible qui répercute le brouhaha du poste transmetteur; il est nettement continu et nettement renforcé à la systole. Pas de modification des veines apparentes. Le pouls de la temporale est un peu diminué.

Il est clair qu'il y a une fistule artério-veineuse, mais où siège-t-elle? La persistance du pouls temporal ne permet pas d'affirmer qu'il siège sur la voie artérielle principale; la diminution de ce pouls non plus, l'hématome tendu pouvant diminuer par compression le calibre de la voie principale. La fistule artério-veineuse est indubitable, mais son siège imprécis.

Les troubles fonctionnels (dyspnée, dysphagie), l'existence d'un hématome, l'ouverture des voies aériennes ou digestives me paraissent indiquer une opération immédiate, et j'opère le 14 mai 1915. Incision sur le bord antérieur du sterno, du côté gauche; le bord du muscle, infiltré, est difficile à libérer. Une fois récliné en arrière, il laisse voir la poche anévrismale, relativement petite, bien limitée, située à hauteur du larynx, surcroisée en avant et en haut par des veines et une artère. *De gros ganglions cachent les vaisseaux* au-dessus et au-dessous, de concert avec l'infiltration à la fois ecchymotique et inflammatoire; ils le cachent surtout complètement du côté du cœur. C'est là une grave complication; l'hémostase provisoire comporterait une ligature d'attente sur la carotide externe et sur l'interne; je ne pourrais le faire qu'à très grande distance, et encore! et cela serait pénible et long.

Bien décidé à traiter la plaie artérielle par ligature, même s'il s'agit de la carotide primitive, en raison de l'infection, je passe outre à l'indication d'hémostase provisoire, j'ouvre l'hématome et plonge aussitôt le doigt dedans, pour aveugler l'orifice artériel; hémorragie violente; compression au-dessous, qui n'arrête pas complètement cette hémorragie; une compresse est introduite et tassée dans la poche, évacuée d'un gros caillot moitié rouge, moitié blanc. Mais, pendant ce temps, le pouls devient arythmique, les pupilles se dilatent, et le malade meurt avant que j'aie pu faire autre chose. Certainement ce n'est pas la

quantité de sang perdu qui l'a tué, mais la baisse de tension subite dans la carotide primitive a sans doute amorcé la syncope cardiaque; la contraction cardiaque ayant brusquement manqué de son appui normal, l'arythmie est apparue à la radiale et les manœuvres de compression dans une région à réflexes fâcheux ont contribué à l'aggravation de la syncope fatale.

La dissection du cou a montré un orifice double de la carotide primitive, chaque orifice étant très large et les deux ponts intermédiaires très minces; les pertes de substance portent sur la carotide à hauteur de la partie moyenne du

FIG. 3.

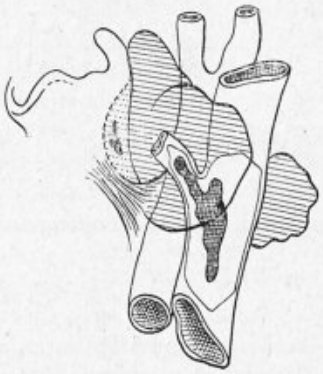

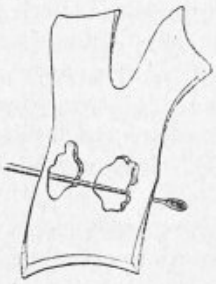

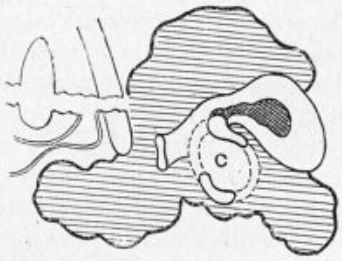

FIG. 5. FIG. 4.

FIG. 3. — Blessé de l'observation II. La jugulaire et la veine thyroïdienne ouvertes montrent l'orifice artério-veineux et le caillot qui y est suspendu (quadrillé); les hâchures horizontales repèrent l'hématome.

FIG. 4. — Même blessé; coupe passant par les deux orifices carotidiens et les plaies laryngo-pharyngées; la carotide (*c*) fait saillie dans la veine: elle sert d'insertion au caillot (quadrillé), qui file dans la jugulaire; les hachures horizontales repèrent l'hématome.

FIG. 5. — Même blessé; la carotide.

cartilage thyroïde, près de la bifurcation du vaisseau. La jugulaire interne est normale, mais elle contient la tête d'un caillot qui provient d'une grosse collatérale; en suivant cette veine, qui se dirige vers la thyroïde, on tombe sur un orifice *dans lequel fait saillie le bord antérieur déchiqueté* de la perforation interne de la carotide. Il existe un hématome trilobé; une poche est au devant

des vaisseaux; c'est celle qui était bien limitée et que j'ai disséquée au début de l'intervention; une autre est rétro et latéro-laryngée; elle passe par-dessus le muscle thyro-pharyngé (constricteur); la troisième est rétro-jugulaire et se dirige vers l'orifice cutané, en passant au devant des nerfs du plexus brachial. Le larynx est le siège d'une perforation transversale, qui ouvre sa cavité au-dessus des cordes vocales, et qui traverse la partie antérieure de chaque gouttière pharyngo-laryngée; en somme, pharynx et larynx étaient ouverts au voisinage de la plaie artério-veineuse.

Il est évident que l'intervention faite au stade d'anévrisme constitué n'aurait pu être que la résection entre ligatures du segment carotidien et du segment veineux lésés.

COMMUNICATIONS

Contribution à l'ostéosynthèse des fractures des diaphyses,

par M. E. Juvara.

Le boulon amovible. — Dans *La Presse Médicale*, n° 62, de 1920, j'ai publié un moyen d'ostéosynthèse, le *boulon amovible*, procédé que j'avais d'abord expressément créé pour un cas de fracture de condyle interne du fémur. Le résultat obtenu fut merveilleux.

Ce moyen d'ostéosynthèse ne peut être appliqué que dans certaines fractures de quelques extrémités osseuses favorablement placées, par deux de leurs faces opposées, sous la peau; l'extrémité inférieure de l'humérus, l'extrémité inférieure du fémur, les extrémités inférieure et supérieure du tibia, flanquées, en dehors, du péroné.

Voici la technique de la mise en place de ce moyen d'ostéosynthèse, dans un cas de fracture d'un des condyles du fémur, exemple typique de ce genre d'opération, comme d'ailleurs, les fractures des tubérosités tibiales.

Si la fracture du condyle interne est fraîche, la remise en place du fragment peut être aisée, sans même qu'une incision soit nécessaire, par de simples manipulations à travers la peau; autrement, par une incision favorablement placée, le sang amassé dans la cavité synoviale s'écoule. Dans le premier cas, l'épanchement articulaire doit être vidé par une ponction.

Le foyer mieux ouvert, en écartant quelque peu les fragments, est nettoyé à la curette; on enlève les coagulations et aussi, éventuellement, les petits fragments d'os enclavés. Ensuite, le fragment est remis exactement en place en l'aidant, si c'est nécessaire, avec un mince ciseau faisant office de levier.

Une toute petite incision de 10/12 millimètres est faite ensuite au niveau du tubercule du condyle interne. La pointe d'un mince et long foret étant appliquée sur l'os, juste au-dessus de ce tubercule, l'os est perforé en travers vers le tubercule du condyle opposé, jalonné du doigt par l'assistant.

Sur la pointe du foret, la peau soulevée est incisée sur une longueur de 10/12 millimètres.

Dans le premier modèle de l'appareil, le foret, retiré petit à petit, était remplacé par une tige filetée à chacune de ses extrémités ; ce moment de l'opération pouvait être des plus ennuyeux, car cette tige très mince et élastique ne suit pas toujours le chemin tracé par le foret dans les tissus spongieux, surtout si le fragment a pu se déplacer tant soit peu. Dans le dernier cas que j'ai opéré — une fracture de la tubérosité interne du tibia — le passage très difficile de la tige filetée me décida d'étudier un nouveau modèle de boulon amovible, celui que je décris plus bas.

Dans cet appareil, la tige aiguisée en foret à l'une de ses extrémités servira aussi pour le serrage des fragments.

Cette tige-foret passée en travers de l'épiphyse osseuse — par un mouvement de forage si l'os est compact, ou à la manière d'un simple clou enfoncé à coups de marteau si l'os est spongieux, soit aussi des deux manières combinées suivant la résistance de l'os — dépasse la peau de chaque côté par ses extrémités. L'extrémité pointue de la tige est la première pourvue de certaines pièces qui accompagnent l'instrument : on enfile d'abord l'une des pièces cylindriques, choisie d'une hauteur suffisante pour que, poussée au contact de l'os par la petite plaie faite à la peau, elle la dépasse suffisamment ; sinon, on ajoute un nouveau cylindre ; ensuite, on coiffe l'extrémité de la tige d'une des *pièces de blocage*, suffisamment entr'ouverte, celle qui découpée d'un côté en fente est destinée à contenir l'extrémité aiguisée de la tige-foret. Cette pièce est *bloquée* sur la tige en serrant les deux boulons dont elle est pourvue à l'aide d'une petite clef. En frappant légèrement la pièce de blocage, la tige glisse et les différentes pièces prennent contact entre elles.

A l'autre extrémité de la *tige-foret*, on procède de la même manière : on enfile les pièces cylindriques nécessaires, puis aussi une pièce spéciale, l'*écrou extensible*, et enfin la pièce de blocage qu'on repousse jusqu'à ce que les différentes pièces se touchent et que le petit cylindre prenne contact avec l'os. La pièce de blocage étant aussi fixée sur la tige-foret en serrant les écrous, il ne reste plus qu'à serrer les fragments osseux en tournant la pièce ailée de l'écrou pendant qu'on fixe son autre pièce avec les doigts ou avec une pièce. On serre suffisamment pour que les fragments s'appliquent très exactement. Dans certains cas, on peut placer deux appareils l'un au-dessus de l'autre.

L'opération est terminée en suturant les différentes plaies ; on réduit au strict nécessaire les petites plaies exigées par le passage de la tige-foret.

Pendant les premiers jours, on peut encore serrer les fragments, si la radiographie de contrôle montre qu'ils sont insuffisamment coaptés.

Quinze à vingt-cinq jours après l'opération, le boulon peut être très facilement retiré en démontant d'un seul côté de la tige-foret la pièce de blocage. Sur les radiographies qui accompagnent les observations des deux dernières opérations, on voit le boulon dans sa première manière : tige filetée et écrou de chaque côté.

Observation I. — *Fracture du condyle interne du fémur droit.*

Homme, cinquante et un ans, reçu à la clinique pour lésions du genou droit. Voulant traverser une voie ferrée, il est violemment projeté par un wagonnet,

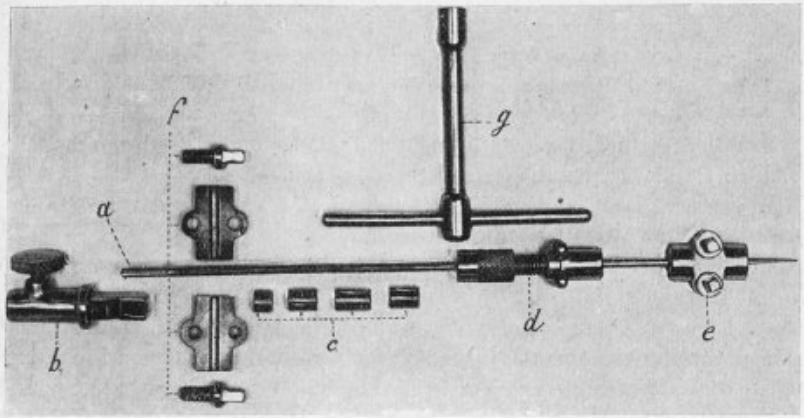

Fig. 1. — *a*, tige-foret ; *b*, porte tige-foret, adaptable au vilebrequin Collin ; *c*, pièces cylindriques ; *d*, écrou extensible ; *e*, pièce de blocage ; *f*, pièce de blocage démontée ; *g*, clef.

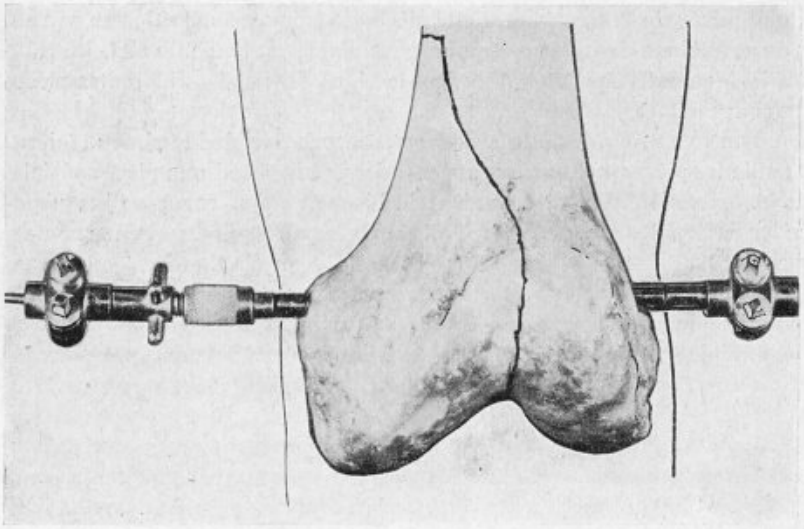

Fig. 2.

dans un fossé profond. Transporté d'abord dans une infirmerie. Je le vois trois jours après l'accident. Le genou droit est globuleux; la synoviale est fortement distendue; pas de choc rotulien. Larges ecchymoses sur la face interne et pos-

térieure du genou. Tout mouvement de l'articulation est douloureux. Mouvements de latéralité exagérés. Abduction de la jambe très étendue.

Des radiographies, faites de suite, montrent une fracture du condyle interne. Le trait part du milieu de l'espace intercondylien, monte d'abord, flexueux, verticalement, se dirige ensuite obliquement en dedans et finit sur le côté interne de l'os, à quatre travers de doigt au-dessus du condyle. Le trait de fracture est large de 3 à 4 millimètres au niveau des masses condyliennes. On voit aussi une fissure verticale qui se perd dans la diaphyse.

Opération. — R. A. Novocaïne, 0 centigr. 14, L,1-L,2.

On retire d'abord de la synoviale, par une ponction, une assez grande quantité de sang. Le condyle interne est ensuite fixé au condyle externe par mon boulon amovible.

Le lendemain, les mouvements du genou sont libres, non douloureux.

Le troisième jour, l'opéré est transporté chez lui. On lui recommande de faire des mouvements du genou de plus en plus étendus. Le vingt-deuxième jour, on retire le boulon. Cinq semaines après l'opération, le malade, *complètement guéri*, reprend son service.

J'ai revu cet opéré six mois après l'accident. Son genou est absolument normal, aux points de vue anatomique et fonctionnel. Sur la radiographie, on ne reconnaît plus rien de l'ancienne fracture.

J'ai eu recours à cette manière de traiter les fractures des condyles fémoraux dans deux autres cas et toujours avec le même résultat parfait.

Obs. II. — *Fracture de la malléole externe. Très fort diastasis tibio-péronier. Arrachement de l'appareil ligamenteux interne.*

Homme, quarante-cinq ans, est reçu pour des lésions du cou-de-pied gauche.

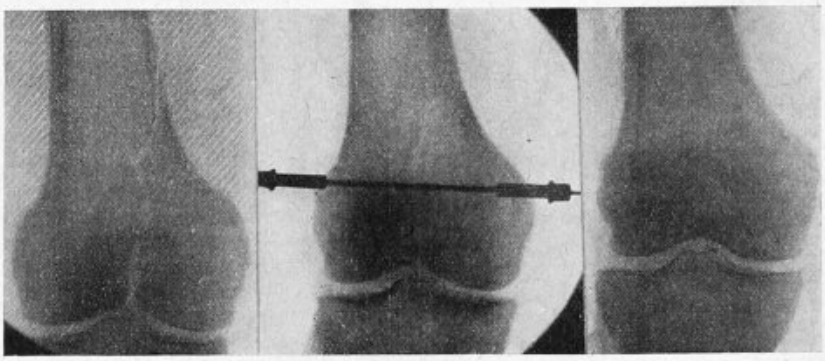

Fig. 3.

Déformation notable; le pied est fortement déjeté en dehors. Mouvements de latéralité exirêmement étendus. La radiographie montre les lésions suivantes : fracture de la malléole externe; fort diastasistibio-péronier; arrachement de l'astragale de la malléole interne.

Opération six jours après l'accident. R. A. Novocaïne 0,12, L. 1. L. 2. On passe en travers, par les extrémités osseuses inférieures, tibia et péroné, à un gros travers de doigt au-dessus de l'interligne articulaire, mon boulon amovible. Au niveau de la malléole externe, pour fournir à l'appareil un meilleur point d'appui et sur la malléole brisée aussi pour mieux assujettir ses fragments, le

boulon est passé à travers une attelle large de 5-6 millimètres moulée sur la face externe de cette malléole. Le boulon est ensuite suffisamment serré. Le lendemain, une radiographie de contrôle démontre que le diastasis du péroné n'est pas encore suffisamment réduit; on serre encore le boulon. Un nouveau contrôle démontre que le résultat est parfait.

Le vingt-troisième jour, le boulon est retiré et, par une petite incision, on

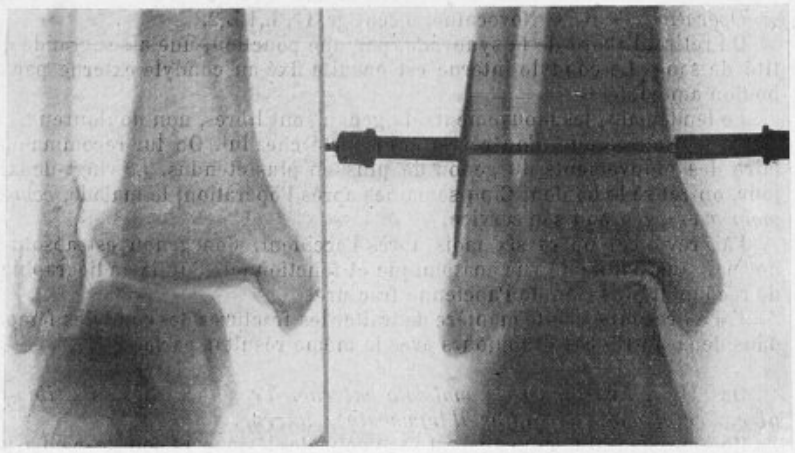

FIG. 4.

retire aussi l'attelle métallique. Le vingt-huitième jour, l'opéré commence à marcher en s'aidant d'une canne. Le quarantième jour, il quitte l'hôpital presque guéri, car les mouvements de l'articulation tibio-astragalienne sont encore un peu réduits. L'anatomie de la région est absolument normale, ce qui assure, prochainement, le rétablissement fonctionnel intégral.

Ces observations démontrent, de la manière la plus évidente, la valeur de l'ostéosynthèse, à la condition qu'elle soit faite avec une technique et une instrumentation précises.

Anesthésie locale et position assise en chirurgie nerveuse (crâne et moelle),

par M. de Martel.

J'ai pratiqué mes premières opérations sur le cerveau en 1907, mes premières opérations sur la moelle en 1910. J'ai dès le début été frappé par deux choses :

a) *La difficulté que j'avais à ouvrir le crâne;*

b) *La difficulté que j'avais à arrêter les hémorragies et à faire une bonne hémostase.*

C'est cette seconde difficulté que j'envisagerai aujourd'hui d'un point de vue particulier.

Les opérés du crâne saignent toujours beaucoup parce que :

1° Le malade qui dort est toujours plus ou moins asphyxié et que son système veineux est rempli et tendu ;

2° Parce que la position horizontale tête basse favorise l'afflux du sang à la tête, dont les veines sans valvules n'opposent aucun obstacle au recul du sang vers la périphérie ;

3° Parce qu'au niveau du cerveau et de la moelle les moyens d'hémostase directe, pincement et ligature des vaisseaux, sont très difficiles à employer et que la compression qui favorise l'hémostase spontanée est interdite. Dans une autre communication, je reviendrai sur ces différents points et sur les modes d'hémostase directe les meilleurs.

Je tiens seulement à vous signaler que le muscle de lapin remplace très avantageusement le muscle humain pour l'hémostase et qu'appliqué sur les points qui saignent il colle presque instantanément aux tissus. C'est il y a trois mois que j'ai eu l'idée de substituer le lapin à l'homme et je m'en trouve très bien. Je prélève de grands morceaux du muscle sur un lapin endormi par une injection intrapéritonéale de somnifène. Le prélèvement est effectué de la façon la plus aseptique. Le muscle de lapin est très bien toléré. Cela me dispense de prélever des morceaux de muscle sur mon propre opéré, ce qui est toujours fort ennuyeux.

Mais je reviens à la position assise et à l'anesthésie locale en chirurgie nerveuse.

En pratiquant l'hystérectomie en Trendelenburg forcé, j'avais depuis longtemps été frappé de la siccité plus apparente que réelle du petit bassin à la fin de l'opération et de ce que les malades remis en position horizontale saignaient de nouveau.

Je pensais que la même chose se produirait au niveau de la tête et mieux encore, et que la différence entre l'hémorragie en position horizontale et l'hémorragie en position verticale serait encore beaucoup plus grande au niveau de la tête, dont les veines sont avalvulées, qu'au niveau du bassin où elles sont valvulées.

C'est en me laissant guider par cette idée que j'ai, dès 1912, essayé de mettre mes malades en position verticale. Mais dans cette position l'anesthésie générale devenait difficile. J'ai usé de tous les modes d'anesthésie alors connus et en particulier du lavement éthéré et de l'anesthésie intraveineuse par sérum éthéré, mais aucun de ces essais ne me donna satisfaction.

Ayant lu plusieurs années auparavant une observation de Cushing *dans laquelle il rapportait qu'il avait opéré sans anesthésie dans un deuxième temps un malade trépané antérieurement et qu'il lui avait enlevé une tumeur sous-corticale sans provoquer aucune réaction et que le malade avait très bien supporté l'intervention et s'y était même intéressé*, sachant, d'autre part, que l'anesthésie locale permettait de faire une excellente anesthésie du cuir chevelu et de l'os, *je décidai d'opérer mes malades atteints de tumeur*

cérébrale en position assise et sous anesthésie locale. Le résultat que j'obtins dépassa toutes mes prévisions, mais en raison de difficultés matérielles (absence de table opératoire adaptée à cette nouvelle chirurgie) je ne pouvais pratiquement opérer de cette façon que les tumeurs du cervelet.

Au moment où la guerre de 1914 éclata, j'avais mis au point une table qui me permettait d'opérer la plupart de mes blessés en position assise et sous anesthésie locale. Depuis j'ai beaucoup perfectionné cette technique et M. Guyot a construit pour moi et d'après mes indications une table qui me permet de placer mes malades dans une position tout à fait confortable durant l'opération qui peut porter sur n'importe quelle région du crâne ou du rachis. Ce n'est qu'en août 1923 que j'ai étendu cette méthode aux opérations sur la moelle, mais seulement pour des cas particuliers.

Une tentative d'anesthésie locale que j'avais faite pendant la guerre avait été un tel insuccès que j'étais resté convaincu que cette anesthésie était très difficile à réaliser au niveau de la colonne vertébrale. En août 1923, opérant sous anesthésie locale une tumeur des parties molles qui avait pénétré dans le canal vertébral, je fus conduit de proche en proche à ouvrir ce canal et à toucher la dure-mère. L'anesthésie fut parfaite et je dus attribuer mon premier insuccès ou à la mauvaise qualité de la solution ou à la pusillanimité très spéciale du blessé. A partir de ce moment, je pratiquai par cette méthode plusieurs laminectomies pour fracture de la colonne vertébrale et à la fin de 1924 je m'enhardis jusqu'à faire de la même façon plusieurs cordotomies. A dater de cette époque, je fis toute la chirurgie médullaire sous anesthésie locale et depuis mai 1925 jusqu'aujourd'hui je n'ai plus pratiqué une seule laminectomie sous anesthésie générale. Dans mes premières laminectomies, lorsque je devais toucher la moelle, avant d'ouvrir le fourreau dure-mérien je pratiquais une injection sous-arachnoïdienne de novocaïne ou de stovaïne parce que j'étais convaincu que la moelle ne supporterait pas le contact des instruments et que ces contacts provoqueraient des douleurs intolérables ou des réflexes mortels. Je croyais jusque-là que les morts rapides que j'avais observées à la suite des ablations de tumeurs étaient d'origine réflexe. Cette véritable expérience qu'est une opération médullaire sous anesthésie locale, sans anesthésie de la moelle, m'a prouvé que j'étais complètement dans l'erreur et que l'irritation de la moelle saine qui peut provoquer des chutes de tension artérielle considérables ne provoque jamais la mort.

C'est tout d'abord pour les cordotomies que j'ai renoncé à cette anesthésie. Je désirais savoir à quel moment, à quel temps de la section médullaire la douleur dont souffrait le malade disparaissait. Pour cela, il ne fallait pas provoquer une anesthésie totale de la moelle par une injection sous-arachnoïdienne ; or, à mon grand étonnement, je constatai que la section des cordons antéro-latéraux n'était pas douloureuse, même quand je n'avais fait aucune anesthésie préalable. Je fais à l'heure actuelle une section progressive du cordon antéro-latéral d'avant en arrière et je m'arrête quand le malade me dit qu'il ne perçoit plus aucune douleur. Je reviendrai sur ce point dans une autre communication.

La recherche des tumeurs de la moelle sous anesthésie locale et en position assise est également très facilitée et, contrairement à ce qu'on pouvait croire, la perte abondante du liquide céphalo-rachidien ne provoque aucun accident, ce que je savais depuis longtemps.

Les avantages de l'anesthésie locale sont les suivants : le malade est conscient, il peut vous faire part de toutes ses sensations et l'opération qu'on pratique sur lui devient une véritable expérience parfois très instructive.

Il saigne très peu, parce qu'il respire librement, qu'il ne tousse pas, ne vomit pas et que l'extrémité céphalique en position verticale est relativement vide de sang.

Le volume du cerveau est sensiblement plus petit. Il s'écarte du crâne. L'exploration et les manœuvres de dégagement d'une tumeur en sont facilitées.

La syncope se produit facilement en position verticale, mais elle est facilement curable. Ce n'est qu'un signal d'alarme. En position horizontale c'est le signal d'une catastrophe irréparable.

Le chirurgien ne peut pas opérer trop vite. Il lui est interdit d'opérer trop vite, car il est rappelé à l'ordre par le malade qui se plaint dès qu'un mouvement brusque ou imprudent le fait souffrir.

Mais si le chirurgien est à l'abri de l'excès de vitesse, il évite aussi cette lenteur affectée qui est bien la chose la plus impatientante pour le spectateur qui éprouve avec raison l'impression que la durée d'une opération joue un rôle dans sa gravité et qui ne s'explique pas chez le chirurgien une lenteur qui semble une véritable pose.

Cette lenteur ridicule est cependant le seul moyen d'éviter le choc chez un malade endormi et sans défense et qui est dans l'impossibilité de vous avertir de sa douleur. Elle n'est plus du tout de mise sous anesthésie locale. On va lentement, souvent même très lentement, mais juste ce qu'il faut pour ne pas faire souffrir le malade.

J'ajouterai que depuis le mois de novembre j'ai opéré cinq neurotomies rétro-gassériennes sous anesthésie locale en position assise avec un plein succès et que je pense ne plus user de l'anesthésie générale pour cette intervention.

L'opération est très facile, beaucoup plus blanche que sous anesthésie générale, et les indications que vous donne le malade sont précieuses pour respecter ou couper ce que l'on veut.

M. **Proust** : J'ai assisté à une cordotomie faite en position assise sous anesthésie locale par notre collègue de Martel et j'ai vraiment admiré sa technique et constaté qu'on peut faire la section progressive des fibres médullaires en s'arrêtant juste au moment où le malade annonce que la douleur pour laquelle on intervient a complètement disparu. C'est là, à mon avis, un point capital et il faut féliciter de Martel des immenses progrès qu'il a fait faire depuis longtemps à la chirurgie médullaire et cérébrale.

Pied creux essentiel par épaississement dure-mérien congénital,

par M. A. Bréchot.

Messieurs, il y a quelque temps, j'attirais votre attention sur le rôle que



Fig. 1.



Fig. 2.

jouent dans la pathogénie de l'incontinence essentielle d'urine et dans le pied creux essentiel les épaississements congénitaux de la dure-mère lombaire indépendamment de tout rachischisis.

Je pense que le pied creux essentiel, dont la pathogénie est demeurée obscure, est due à une compression légère des racines de la queue de cheval par ces épaississements congénitaux de la dure-mère lombaire et aussi, lorsque ce fait existe, à des anomalies de jonction des deux lames

vertébrales susceptibles parfois de modifier le calibre du canal rachidien.

Il résulte de ces faits une hyperexcitabilité des racines qui par une contracture musculaire légèrement exagérée conditionne le pied creux et qui, s'exagérant au cours de la marche, rend celle-ci anormalement fatigante.

J'ai eu ces jours derniers l'occasion de revoir l'un des enfants que j'avais précédemment opéré. Le résultat obtenu me paraît de nature à jus-



FIG. 3



FIG. 4.

tifier les opinions que j'ai émises précédemment et susceptible par suite de vous intéresser.

Le jeune B... (Emile), âgé de quatorze ans, est entré dans mon service de l'hôpital Trousseau, le 11 décembre 1926, pour incontinence d'urine et double pied creux plus marqué à gauche. Il ne peut marcher longtemps, se fatigue et tombe fréquemment lorsqu'il court.

La laminectomie des 3e et 4e lombaires est pratiquée le 30 décembre

1926, elle me permet d'ôter par clivage un épaississement de la dure-mère marqué surtout entre les 4e et 5e lombaires. Tandis qu'après l'ablation des lames l'on ne voyait la dure-mère ne battre qu'au-dessus de la 4e lombaire l'on peut après la dissection de la dure-mère constater les battements jusqu'au sacrum.

Actuellement, un an après l'intervention, ce jeune garçon est apprenti boucher, il ne fatigue plus par la marche, ses gros orteils ne sont plus fléchis. Et l'on peut constater sur ces tracés les modifications de ses empreintes plantaires (V. figures).

J'ajouterai que depuis un an il n'a plus uriné au lit. Malheureusement sur ce dernier point, si l'on constate constamment des améliorations sensibles dans les incontinences essentielles il y a peu de résultats absolument complets.

Ainsi j'ai actuellement dans mon service un enfant que j'ai opéré il y a plusieurs mois, pour incontinence des matières fécales et des urines. Depuis son opération il n'a pas eu une seule fois d'incontinence fécale, mais il a encore, quoique à un degré moindre, de l'incontinence d'urine.

Ces questions, je crois, méritent de retenir votre attention; l'avenir pourra seul par l'expérience qu'il apportera apporter les précisions désirables.

PRÉSENTATIONS DE MALADES

Fracture supra et inter-condylienne de l'humérus droit. Paralysie radiale. Libération secondaire du nerf. Guérison,

par M. Paul Moure.

J'ai eu l'occasion d'opérer cette enfant âgée de huit ans, en octobre 1926, pour une paralysie radiale droite consécutive à une fracture supra et inter-condylienne de l'humérus à grand déplacement.

La fracture se produisit le 11 août 1926, à la suite d'une chute, et fut traitée à Morlaix, par réduction et immobilisation plâtrée en flexion; c'est en enlevant le plâtre, le 5 septembre, que l'on constata l'existence d'une paralysie radiale.

Je vis la blessée le 17 septembre; il existait une paralysie radiale type. L'examen électrique, pratiqué par le Dr A. Bouchet, donna les résultats suivants :

Abolition de l'excitabilité faradique et galvanique du nerf radial. Abolition de l'excitabilité faradique de tous les muscles innervés par le radial.

Excitabilité galvanique des muscles presque nulle. L'enfant n'a pas pu supporter une intensité de courant assez forte pour pouvoir étudier la qualité de la secousse musculaire et pour permettre l'étude de la formule de dégénérescence. M. Bouchet concluait à l'interruption probablement complète de la conductibilité nerveuse.

La palpation du foyer de fracture révélait l'existence d'un cal, assez gros, légèrement douloureux à la pression, avec une saillie anormale sur le bord externe et sur la face antérieure de l'extrémité inférieure de l'humérus que la radiographie montrait due au déplacement en avant du fragment huméral supérieur.

Les mouvements de l'articulation présentaient une notable limitation de l'extension et de la flexion.

M. Mouchet, qui fut alors, sur ma demande, appelé en consultation, fut, comme moi, partisan de l'intervention immédiate.

J'opérai cette enfant, le 5 octobre 1927, sous anesthésie générale à l'éther ; je pratiquai une incision le long de la gouttière brachiale externe et découvris le nerf radial au-dessus de la lésion. Le nerf, disséqué de haut en bas, adhérait au plan osseux et disparaissait progressivement dans les couches superficielles du cal ; il fut alors sculpté avec patience et put être complètement libéré. Examiné après cette libération, il présentait un bien vilain aspect : il ne formait plus un cordon arrondi, mais une sorte de lanière aplatie, irrégulière, avec des épaississements et aussi, ce qui me semblait plus grave, des points rétrécis, où le tronc nerveux ne semblait plus représenté que par du tissu fibreux. J'eus l'impression que cette lanière fibreuse servirait bien difficilement à la régénération nerveuse, mais je renonçais, néanmoins, à la résection, tout d'abord, parce que, vu l'étendue des lésions, ma résection aurait dû porter sur un assez long segment et que la suture bout à bout aurait nécessité une légère flexion du coude ; ensuite, parce que l'expérience que j'ai acquise durant la guerre m'a permis d'observer de nombreux cas de régénération nerveuse, surtout pour le radial, à la suite de simples libérations.

Le nerf radial étant complètement dégagé, j'abrasai au ciseau et au maillet la saillie anormale du cal et je suturai au-dessous du nerf les muscles épicondyliens au bord externe du brachial antérieur, de façon à séparer le nerf du plan osseux sous-jacent. La peau doublée de tissu cellulo-graisseux fut suturée au devant du nerf, qui de cette façon présentait un trajet superficiel dans toute sa traversée de la région du coude.

Le résultat de cette opération fut excellent ; quinze jours après, les mouvements commencèrent à apparaître dans les extenseurs et ils furent normaux trois mois après l'intervention. Actuellement vous pouvez constater une restitution fonctionnelle absolument intégrale.

J'ai tenu à vous montrer cette opérée pour opposer ce résultat obtenu par la simple libération à celui que, dans un cas absolument semblable, M. Ch. Lasserre a obtenu par la résection du nerf. Mon observation prouve qu'il ne faut pas se hâter de réséquer un nerf libéré, même d'aspect fibreux,

et si, au cours de l'intervention, on ne possède pas d'électrodes stérilisées permettant d'étudier la conductibilité nerveuse, il vaut certainement mieux, dans le doute, s'abstenir de réséquer, quitte à réintervenir si, quelques semaines après la simple libération, la régénération nerveuse ne se produit pas.

Le très beau résultat obtenu par M. Lasserre par la résection nerveuse ne couronnera certainement pas toutes les tentatives semblables, et nous avons tous observé trop de mutilations définitives sur des blessés de guerre pour ne pas conseiller une grande réserve dans les indications de la résection des nerfs, comprimés dans les cicatrices ou englobés dans les cals.

M. **Albert Mouchet** : Je suis heureux de constater que la belle observation de M. Moure apporte une éclatante démonstration aux réserves que j'avais formulées au sujet de la résection du nerf pratiquée par M. Lasserre (de Bordeaux), dans son observation que j'ai rapportée l'an passé à cette Société [1].

Anévrisme de la fourche carotidienne, résection de la poche combinée à l'anastomose bout à bout de la carotide externe et de la carotide interne,

par M. **Petit-Dutaillis.**

M. Lenormant, rapporteur.

Résultat éloigné d'un enchevillement du col fémoral pour fracture sous-capitale,

par M. **Mauclaire.**

Voici une malade, âgée de 56 ans, que j'ai opérée il y a six ans. Elle a été opérée seulement 30 jours après l'accident, la fracture restant irréductible malgré une forte extension. Je ne l'ai fait marcher que 60 jours après l'opération. Vous voyez que le résultat fonctionnel est très bon. On hésite à dire quel est le côté opéré. La malade marche sans boiter, elle descend les escaliers facilement, elle se met à genoux, elle touche ses talons avec ses fesses. Seules l'abduction et la rotation externe sont un peu diminuées.

Sur la radiographie de face on voit le greffon péronier très fusionné avec le tissu osseux; on le voit encore très nettement. L'angle d'inclinaison, paraît normal. Une radiographie de profil ou à pic suivant la technique

1. Lasserre, rapport de M. Mouchet : *Bull. et Mém. de la Soc. de Chir.*, n° 24, t. LIII, 1927, p. 1003.

que j'ai préconisée [1] montrerait si l'angle de déclinaison est normal.

Voici, d'autre part, un cas de coxa vara que j'ai traité il y a six ans par une vis métallique. Or aujourd'hui la vis métallique est encore très bien tolérée sans douleur et sans troubles fonctionnels articulaires.

Dans la prochaine séance la Société se réunira en Comité secret.

1. Mauclaire : *Marseille médical*, juillet 1926 et Thèse Droux. Radiographies du col fémoral, Paris, 1927.

Le Secrétaire annuel, M. A. Bréchot.

L. Marethreux, imprimeur, 1, rue Cassette, Paris.



BULLETINS ET MÉMOIRES

DE LA SOCIÉTÉ NATIONALE DE CHIRURGIE



Séance du 1er février 1928.

Présidence de M. Ombrédanne, *président.*

PROCÈS-VERBAL

La rédaction du procès-verbal de la précédente séance est mise aux voix et adoptée.

CORRESPONDANCE

La correspondance comprend :

1° Les journaux et publications périodiques de la semaine.

2° Des lettres de MM. Sauvé et Sorrel, s'excusant de ne pouvoir assister à la séance.

3° Une lettre de M. Michon, demandant à être nommé membre honoraire.

4° Une lettre de M. Ménégaux, remerciant la Société de lui avoir décerné le prix Laborie.

5° Un travail de M. Courty, correspondant national, intitulé : *Au sujet d'une tumeur solide du mésentère.*

6° Un travail de M. Yves Delagenière (de Paris), intitulé : *De l'allongement du tendon d'Achille dans le traitement des fractures du tibia difficilement réductibles.*

M. Louis Bazy, rapporteur.

7° Un travail de M. Hertz (de Paris), intitulé : *Cloisonnement transversal du vagin. Résection du diaphragme. Guérison.*

M. Lecène, rapporteur.

8° Un travail de M. Papin (de Paris), intitulé : *De quelques opérations conservatrices dans l'hydronéphrose.*

M. Marion, rapporteur.

9° Un travail de M. Condodinas (d'Athènes), intitulé : *Trois cas de kystes tordus de l'ovaire droit à diagnostic trompeur.*

M. Küss, rapporteur.

10° Un travail de M. Jean Quénu (de Paris), intitulé : *Plaie de la rate prise pour une plaie du cœur. Splénectomie par voie thoracique antérieure.*

M. Toupet, rapporteur.

RAPPORTS

Sur un cas de fracture unicondylienne du fémur traitée par ostéosynthèse,

par M. **Cornioley** (de Genève).

Rapport de M. Alglave.

M. Cornioley (de Genève) nous a adressé une observation de fracture *unicondylienne* du fémur pour laquelle il a eu recours, avec succès, à un traitement sanglant avec vissage du condyle fracturé.

Il rappelle ainsi notre attention sur les avantages de l'ostéosynthèse appliquée à de pareilles fractures.

Avantages déjà mis en évidence ici, pour la première fois, il y a plus de trente ans, par une communication de M. Walther. Cette communication date du 10 avril 1895 et M. Walther, qui a bien voulu nous donner quelques renseignements à ce sujet, nous a dit qu'il s'agissait d'une fracture avec un grand déplacement fragmentaire en haut. Pour l'aborder il avait eu recours à une incision latérale, et ayant réussi à ramener le fragment brisé en bonne position il l'avait maintenu par des catguts solides. Pour garder le bénéfice de la réduction ainsi obtenue, il avait mis le membre en extension continue. Le résultat de cette intervention avait été très bon.

Depuis cette époque, d'importants travaux dont ceux d'Arbutnoth Lane et d'Albin Lambotte nous ont montré toute la valeur de l'ostéosynthèse métallique et en particulier du vissage appliqué à la variété de fracture au sujet de laquelle M. Cornioley nous a envoyé l'observation que je vais résumer :

Il s'agit d'un homme de quarante-six ans, qui, se trouvant à bicyclette, est accroché par un tramway. Il tombe et ne peut se relever.

L'examen clinique fait penser à une fracture du condyle externe du fémur, que l'examen radiographique décèle avec évidence.

Le trait de fracture part à 9 centimètres environ de l'interligne du genou et il est oblique en bas et en dedans, cependant que l'extrémité supérieure du fragment bascule en arrière et que son grand axe a exécuté un mouvement d'élévation et de rotation en dedans.

Un petit fragment osseux s'est détaché du fragment principal.

M. Cornioley admet qu'il s'agit *d'une fracture indirecte* parce que le blessé déclare que sa jambe aurait subi un mouvement de torsion et d'adduction forcée par rapport à la cuisse, mouvement dans lequel l'action musculaire a pu provoquer cette fracture qu'accompagne d'ailleurs *une hémarthrose considérable*.

En présence d'une pareille fracture que les manœuvres de réduction externe ne permettent pas de réduire, M. Cornioley se décide à intervenir à ciel ouvert.

Il pratique une incision transversale au côté externe du genou, suivant le tracé de l'interligne, et cherche à découvrir le fragment osseux brisé, mais, le jour que lui donne cette incision étant tout à fait insuffisant, il prend le parti de sectionner *le ligament rotulien*.

Quand l'articulation est largement ouverte il la vide des caillots sanguins qu'elle contient et il entreprend de remettre en bonne position le fragment osseux déplacé, ce qui ne va pas sans quelque difficulté, dit-il.

Quand il croit la réduction obtenue il la maintient temporairement par un clou, lequel lui permet de placer une vis de 8 centimètres à l'endroit choisi.

Puis il replace le troisième fragment, qui est petit, et sans le fixer.

Il termine son opération par la suture du ligament rotulien sectionné, la suture du ligament latéral externe, la suture de la capsule articulaire et celle de la peau.

Finalement, *il immobilise le membre dans une gouttière plâtrée*, en mettant la jambe en flexion légère.

L'appareil plâtré est enlevé six semaines après l'intervention, et on commence à mobiliser le genou. Cependant, ce n'est que trois mois après l'opération que le malade peut quitter l'hôpital.

A ce moment-là il marche sans boiter. Le résultat est bon, mais la flexion ne dépasse pas encore 15°.

A l'observation de M. Cornioley ainsi retracée, je regrette que n'aient pas été jointes les feuilles des températures recueillies, avant comme après l'opération.

La courbe de ces températures est toujours un élément très important d'appréciation des suites et de l'avenir d'une opération d'ostéosynthèse métallique.

Cette observation appelle d'autre part quelques réflexions.

Et d'abord, quand une fracture comme celle dont il s'agit est justiciable d'une opération d'ostéosynthèse, la première question qui se pose est celle de *la voie d'accès* qu'il convient d'employer pour aborder la lésion avec les facilités désirables.

Et quand nous voyons que M. Cornioley, après avoir tracé une incision de 8 centimètres par laquelle il sectionnait le ligament latéral externe, s'est trouvé dans l'obligation de sectionner le ligament rotulien pour obtenir le jour nécessaire aux manœuvres de la réduction, nous n'en sommes nullement surpris.

Cette chirurgie des fractures articulaires du genou réclame du jour. Il en faut autant pour aborder la lésion osseuse que pour examiner les ligaments croisés, les ménisques et leurs points d'insertion où se trouvent souvent des lésions concomitantes à la fracture.

Qu'on prenne ce jour par la voie transligamenteuse ou par la voie transrotulienne, que je crois préférable, il faut qu'il soit large, de face et de côté, tout en respectant l'appareil ligamenteux latéral.

Les incisions timides ne conviennent pas à de telles interventions.

Encore, quand le genou est largement ouvert, y a-t-il un gros avantage à le placer en flexion complète pour en examiner aisément l'assemblage et y manœuvrer à l'aise.

Ce premier point étant établi, je m'arrêterais volontiers sur un détail de technique qui offre aussi un certain intérêt. Il a trait à la manière de fixer le condyle qui vient d'être réduit.

Le vissage est incontestablement le mode de contention le plus élégant et le plus efficace, le moyen idéal de réunion des os, comme dit Lambotte dans ses ouvrages, mais il doit être adéquat à la lésion.

Et quand on a affaire, comme M. Cornioley à un fragment condylien surmonté d'une pointe osseuse qui a basculé vers le creux poplité par l'action musculaire, il faut pour maintenir intégralement la réduction offrir au fragment deux points fixes, c'est-à-dire le maintenir par deux vis. Si on n'en met qu'une, on rapproche évidemment le condyle brisé de son congénère, mais on ne l'empêche pas forcément de reprendre son mouvement de bascule autour de l'unique soutien qu'on lui a donné. Que si la forme du fragment le permet, on peut utiliser une vis pour fixer son corps et une ligature en cercle pour maintenir sa pointe.

Ainsi, on évitera, à coup sûr, la reproduction du mouvement de bascule en arrière de l'extrémité supérieure du fragment brisé.

Ce sont là les enseignements de l'expérience. Ils sont d'ailleurs nettement mis en évidence dans le beau livre de Lambotte. C'est peut-être parce qu'ils n'ont pas été mis à profit par M. Cornioley que la radiographie de profil qu'il a fait exécuter après son intervention nous montre une saillie appréciable de bascule en arrière de l'extrémité supérieure du fragment vissé.

Enfin, autre point qui a retenu notre attention, c'est l'application d'un appareil plâtré pendant six semaines après l'intervention. Ici, je me sépare de la manière de voir et de faire de M. Cornioley.

L'une des raisons importantes d'une intervention du genre de celle qu'il a faite, comme celui de l'ostéosynthèse en général, est de pouvoir récupérer le plus rapidement possible la fonction articulaire. Que le genou soit immobilisé pendant les quelques jours qui suivent l'opération pour atténuer la douleur qui en résulte, je crois que tout le monde sera d'accord sur ce point ; mais il faut après un laps de temps qui ne doit pas dépasser huit à dix jours mobiliser l'articulation. Il faut mobiliser passivement d'abord et activement le plus tôt possible, à mesure que la douleur s'éteint.

Et je crois que c'est pour avoir été immobilisé pendant six semaines dans le plâtre que le malade de M. Cornioley n'a pu quitter l'hôpital qu'après trois mois, avec un mouvement de flexion qui ne dépassait pas 15 degrés.

Pour ma part, j'ai toujours mobilisé de très bonne heure les fractures condyliennes du genou que j'ai opérées, et, en ce qui concerne la fracture du condyle externe du fémur, voici une observation dans laquelle le malade *a marché* dès le quatorzième jour.

Il s'agissait d'un robuste cultivateur, âgé de quarante-neuf ans, qui m'était adressé par le Dr Gorecki, de Noyon, pour une fracture condylienne externe datant déjà de un mois. Elle avait été provoquée par une chute violente sur le genou.

La radiographie montre que le déplacement du condyle externe brisé est ici très accentué et que ce condyle est surmonté d'une pointe osseuse, en fer de lance, qui a basculé fortement en arrière, vers le creux poplité, cependant que deux esquilles existent dans son voisinage.

En même temps la jambe est fortement déviée en arrière et le pied est tourné en dedans.

J'interviens le 22 octobre 1925, par voie transrotulienne transversale, et, quand le genou est largement ouvert, je constate que le ligament croisé antérieur est rompu, cependant que l'extrémité articulaire du tibia est emportée en arrière et en haut.

La toilette de l'articulation étant faite, les os sont examinés. Il y a un amas de tissu osseux néoformé, en arrière, dans le creux poplité et au côté externe de l'os où le périoste est décollé largement.

J'enlève toute la gangue osseuse inutile et, quand le foyer de fracture est à net, je tente la réduction.

Elle ne va pas sans quelque difficulté avec cette fracture qui date de un mois, mais je finis par l'obtenir à peu près complète et, à ce moment, le fragment brisé étant solidement maintenu en bonne position par un davier à dent de lion, je le fixe par deux puissantes vis de Lambotte que montrent les radiographies que voici.

De ces deux vis, l'une est enfoncée du condyle externe brisé vers le condyle interne et l'autre en sens inverse, dispositif qui a un double but à remplir : 1° de soutenir avec l'efficacité voulue le condyle brisé et qui est devenu assez friable après un mois et 2° d'empêcher tout mouvement nouveau de bascule après l'opération.

Dans ces conditions, le membre est placé sur une attelle de Beckel qui va l'immobiliser pendant douze jours.

Après douze jours, la douleur paraissant avoir disparu, l'attelle est retirée et le malade s'assied au bord de son lit pour commencer à mobiliser son genou.

Le quatorzième jour, il se lève pour marcher dans sa chambre avec le soutien d'une canne.

Le seizième jour, il quittait la maison de santé et un mois après l'opération ce cultivateur circulait dans ses champs avec sa canne qu'il ne tardait pas à abandonner en même temps qu'il reprenait progressivement ses travaux habituels.

Je viens de lui écrire après deux ans pour avoir de ses nouvelles. Il m'a répondu, à la date du 29 novembre 1927, qu'il marche très bien sans se fatiguer, qu'il fait son travail, qu'il chasse et qu'il est très satisfait.

C'était donc un bon résultat obtenu en un laps de temps très court et qui a fait ses preuves depuis deux ans.

A son sujet, j'ajouterai qu'ici, comme en d'autres circonstances, j'ai négligé la reconstitution du ligament croisé antérieur et que la fonction de l'articulation ne m'a pas semblé en avoir souffert d'une façon appréciable.

Je terminerai en vous proposant de remercier M. Cornioley de nous avoir adressé une observation qui, comme je l'ai dit en commençant, a rappelé notre attention sur une variété intéressante et grave de fracture du genou et sur un mode de traitement capable de donner pour elle des résultats satisfaisants.

Tétanos localisé; forme paraplégique,

par MM. **P. Raul**, chef de clinique chirurgicale
à la Faculté de Strasbourg,
et **H. Nerson**, interne des hôpitaux.

Rapport de M. Louis Bazy.

MM. Raul et Nerson nous ont adressé l'observation suivante :

Le 6 janvier 1927 au matin, fut adressé à la clinique chirurgicale B de la Faculté de Strasbourg (directeur : professeur A. Stolz) un garçon de quatre ans chez lequel le médecin de famille avait fait le diagnostic de tétanos.

Voici les commémoratifs que nous donna la mère sur l'évolution de l'affection. Trois semaines environ avant son entrée en service, l'enfant s'était blessé au talon gauche. Interrogé par ses parents sur l'origine de cette blessure, il ne donna pas de renseignements précis. La mère appliqua immédiatement des pansements humides, et, au bout de quelques jours, la petite plaie commença à se fermer, après avoir suppuré légèrement.

Le 3 janvier, trois semaines après ce petit incident déjà oublié, l'enfant accusa subitement un malaise général, se plaignait de fatigue et demandait à être alité. Il était pâle, apathique et présentait une température légèrement augmentée. Pendant deux jours, l'état restait sans changement et le médecin consulté ne trouvant aucune localisation pensait à une infection grippale.

Le 5 janvier, la mère, voulant faire la toilette de l'enfant dans la matinée, constata que celui-ci ne voulait plus se mettre debout sur ses jambes, qu'il raidissait les jambes et commençait à crier dès qu'on voulait plier les genoux. Il ne nous a pas été possible de savoir par la mère si cette raideur avait commencé d'un seul côté ; au moment où elle l'avait remarquée, les deux membres étaient pris avec une intensité égale.

Le médecin de famille, rappelé dans la soirée, porta le diagnostic de tétanos, fit immédiatement une injection sous-cutanée de 10 cent. cubes de sérum antitétanique et conseilla l'admission d'urgence à la clinique. L'enfant n'arrive à la clinique que le lendemain matin, donc vingt-quatre heures environ après la constatation de la raideur des membres inférieurs.

Il est à noter que l'enfant n'a jamais été malade auparavant.

L'état du petit malade à son arrivée au service était le suivant : il s'agit d'un enfant bien développé qui présente un état général peu altéré. Il semble beaucoup souffrir, car il gémit continuellement.

La température rectale est de 38°8 ; le pouls à 80, bien frappé.

L'attention se porte naturellement de suite sur les membres inférieurs ; ils sont d'une raideur extrême, comme soudés d'une seule pièce, et sont en position d'extension complète pour le genou et le cou-de-pied. L'enfant ne fait aucun mouvement avec les membres inférieurs. Les essais de mobilisation du genou et de relèvement du pied n'ont d'autre effet que de provoquer des secousses musculaires et d'augmenter les souffrances du petit malade. Les mouvements dans la hanche paraissent libres, mais tout attouchement aux membres inférieurs arrache des cris au malade.

L'intensité des phénomènes morbides est parfaitement égale des deux côtés. Sur le talon gauche on reconnaît une petite cicatrice recouverte d'une croûte brunâtre.

Les membres supérieurs sont d'une souplesse parfaite et le malade les remue spontanément ; il n'existe pas de trace de trismus, ni de raideur de la nuque.

La paroi abdominale est souple et les fonctions urinaires et intestinales sont en ordre.

Le malade s'alimente sans difficultés, mais ne veut que boire, en général. En présence de cette image clinique on ratifie naturellement le diagnostic de tétanos qui revêt, chez notre malade, une forme clinique anormale; on injecte immédiatement 20 cent. cubes de sérum (Institut Pasteur) dans les muscles de la fesse.

Le soir cependant on constate une aggravation nette de l'état du malade. La température rectale est de 40°2 et le pouls à 120. Pas de changement dans l'état des membres inférieurs, mais on a l'impression que la paroi abdominale n'est plus si souple dans sa partie sous-ombilicale comme elle l'était encore le matin même. Les membres supérieurs sont toujours libres et il n'existe pas de trismus, ni de contracture des muscles du dos et de la nuque.

On fait une injection intrarachidienne de 20 cent. cubes de sérum antitétanique; le liquide céphalo-rachidien est clair et ne montre pas de réaction cellulaire appréciable.

Le lendemain, 7 janvier, la température oscille entre 37°8 et 38°4; le pouls est à 80. Pas de changement dans l'état des membres inférieurs. On pratique une nouvelle injection intrarachidienne de 20 cent. cubes de sérum.

Dans les jours suivants une amélioration se produit lentement; la contracture des membres devient moins intense, les crises paroxystiques plus rares, l'enfant ne se plaint plus guère. On fait une injection intrarachidienne de 10 cent. cubes de sérum les 8, 9, 11 et 13 janvier. La raideur diminue lentement, et le 12 janvier l'enfant commence à fléchir les genoux et à remuer les jambes.

Le malade marche à partir du 17 janvier et quitte le service le 19; il marche lentement avec peu de sûreté. Tous les mouvements sont libres; les réflexes rotuliens sont très vifs des deux côtés.

Nous avons revu le petit malade deux mois plus tard; il était en parfaite santé et ne présentait plus aucun trouble du côté des membres inférieurs.

Conclusions : Il s'agit donc chez notre malade d'une infection tétanique, ayant comme porte d'entrée une plaie du talon et survenant très tardivement, la plaie étant déjà cicatrisée. L'affection s'est présentée comme tétanos localisé, forme paraplégique inférieure, et n'a montré à aucun moment de son évolution des signes de généralisation.

Nous pourrions nous contenter d'enregistrer purement et simplement l'observation de MM. Raul et Nerson qu'ils n'ont d'ailleurs fait suivre d'aucun commentaire. Mais nous n'avons pas — fort heureusement d'ailleurs — l'occasion fréquente de parler du tétanos et tout n'a peut-être pas été dit sur cette redoutable infection.

On pourrait tout d'abord se demander si MM. Raul et Nerson se sont bien trouvés en présence d'un cas authentique de tétanos. Je pense que l'on doit admettre leur diagnostic, malgré le caractère anormal des symptômes observés et l'absence de tout contrôle bactériologique, pour ces deux raisons que l'on ne voit pas à quelle autre maladie pouvaient être attribués les phénomènes considérés et que le traitement par la sérothérapie spécifique a été efficace.

L'étude de l'observation de MM. Raul et Nerson nous permet d'ailleurs d'expliquer tout à la fois et les anomalies constatées et l'efficacité du traitement sérique. Je remarque en premier lieu que le début de ce tétanos a été très lent. Ce n'est, en effet, que trois semaines après avoir reçu une blessure, d'ailleurs légère, au talon, que l'enfant, âgé de quatre ans, commença à présenter les premiers symptômes de l'infection tétanique. On

peut en conclure tout de suite qu'il s'agissait dans le cas particulier d'une infection atténuée. Pendant la guerre on a pu observer un certain nombre de tétanos qui survenaient malgré l'injection préventive de sérum faite tout de suite après la blessure, et que pour cette raison on appelait tétanos post-sériques. Or, quand le tétanos se déclarait très près de l'injection sérique, quand il s'agissait en somme d'un tétanos post-sérique précoce, les accidents évoluaient toujours avec une grande rapidité et la mort était pour ainsi dire fatale, quel que fût le traitement employé. C'est que la toxine tétanique était d'une activité telle, qu'elle venait facilement à bout de la résistance organique, même aidée par l'antitoxine du sérum. Au contraire, les tétanos post-sériques tardifs se montraient plus bénins, plus lents dans leur évolution et, partant plus sensibles à l'action du traitement. L'observation de MM. Raul et Nerson permet de souligner encore une fois ce fait qu'il y a une corrélation étroite entre la vitesse d'apparition du tétanos et sa gravité qui est d'autant moindre que le début est plus lent.

On ne manquera pas non plus d'observer que le petit malade de MM. Raul et Nerson ne présentait pas de trismus. Voici encore un symptôme qui semble des plus favorables et, pour nous reporter toujours aux enseignements de la guerre, il a été bien des fois constaté que le tétanos avec trismus d'emblée présentait en général une gravité particulière. Dans le cas que je rapporte, au contraire, la toxine, étant peu active, se propage lentement; elle n'intéresse que les centres nerveux des membres inférieurs (forme paraplégique). Lenteur d'action, localisation des effets toxiques, autant de conditions de nature à garantir le succès thérapeutique. Il est de fait que tous les bacilles tétaniques ne produisent pas des toxines d'une égale activité, et les Instituts de sérothérapie le savent bien qui ont besoin pour l'immunisation des chevaux à sérum et pour la préparation des anatoxines de posséder des toxines d'un pouvoir très élevé et éprouvent souvent de grandes difficultés à s'en procurer. De même pendant la guerre, il m'est arrivé fréquemment de chercher avec M. Vallée des races de perfringens ayant une bonne fonction toxique et de constater que la plupart des germes étudiés en étaient strictement dépourvus.

MM. Raul et Nerson, ayant eu la chance d'observer une forme atténuée et localisée du tétanos, ont néanmoins mis en œuvre de la façon la plus logique le traitement spécifique par la sérothérapie intrarachidienne et on ne peut que les en louer. Il est bien établi que la sérothérapie locale présente de grands avantages et l'on peut considérer la sérothérapie intrarachidienne du tétanos comme une sérothérapie locale. Elle est d'autant plus indiquée que l'on sait bien que le sérum mis dans la circulation générale ne pénètre pas dans les cavités séreuses, dans les espaces méningés en particulier. La sérothérapie générale a cependant l'utilité d'empêcher la résorption trop rapide du sérum intrarachidien et de pouvoir lutter avec efficacité contre la toxine circulante. Il y a donc un intérêt évident à agir comme l'ont fait MM. Raul et Nerson, et à introduire le sérum antitoxique à la fois par la voie sous-cutanée ou intramusculaire et par la voie intrarachidienne.

Il y a quelques semaines, M. Chaton (de Besançon) est venu attirer de nouveau notre attention sur les bienfaits des injections périnerveuses. En rapportant ses essais, M. Chaton ajoutait avec beaucoup de bon sens que d'autres que lui avaient sans doute eu la même idée. En effet l'idée n'est pas nouvelle et elle a été réalisée voici longtemps, ainsi que je le rappelais il y a quelques années déjà dans un article paru le 15 mars 1919 dans le *Journal des Praticiens*. Sicard en effet a proposé de faire des *injections paranerveuses* qui se font à la racine du membre, au voisinage des nerfs. Appert et Lhermitte ont pratiqué des *injections épidurales*, dans le canal sacré, réalisant ainsi une *injection pararadiculaire*. Walther et Jousset, enfin, ont eu l'idée de faire des injections profondes de sérum (20 à 30 cent. cubes) autour du pharynx, dans la région sous-maxillaire, et ils ont ainsi calmé le trismus et la dysphagie.

On a dit ici bien souvent les beaux succès obtenus par la sérothérapie intrarachidienne dans le tétanos. L'an dernier j'ai moi-même guéri par cette méthode un tétanique qui se trouvait dans le service de mon maître M. Georges Labey à l'hôpital Lariboisière et présentait une blessure de la fesse avec un grand décollement. La ponction lombaire et l'injection sérique ne sont pas toujours faciles chez un tétanique en contracture, et les manipulations auxquelles elles obligent ne sont pas sans dangers. Il me semble que dans les traités classiques on n'insiste pas assez sur la mort subite des sujets atteints de tétanos, mort fréquente et qui survient à la suite de la moindre excitation douloureuse. C'est ainsi par exemple que j'ai vu mourir sous mes yeux un blessé de guerre qui présentait un tétanos tout à fait au début, avec des symptômes encore très discrets, et à qui un de mes collègues voulait enlever un gros éclat d'obus qu'il supposait être tétanifère. Un infirmier ayant retourné ce blessé un peu brusquement sur la table d'opérations, celui-ci ressentit une violente douleur et mourut dans une syncope. C'est pourquoi j'ai pris l'habitude de ne jamais toucher un tétanique soit pour le panser, soit pour lui faire une ponction lombaire, soit même pour lui faire une injection sous-cutanée sans l'avoir endormi. L'anesthésie générale au cours du tétanos est une ancienne méthode qui a été beaucoup préconisée, et à juste titre, par Martin et Darré et appliquée par bien des auteurs. Elle n'est peut-être pas encore assez connue. Je la crois du plus haut intérêt.

Il semble bien résulter des belles expériences de Courmont et Doyon « que la contracture tétanique n'est qu'un réflexe dû, non à l'excitation directe d'un point de l'arc nerveux par le poison, mais à l'hyperexcitabilité de tout ou partie de cet arc, les excitations périphériques normales ayant ainsi, chez le tétanique, des effets exagérés. Les expériences d'Herwig (1894) sur le mode d'action de la strychnine paraissent d'ailleurs arriver aux mêmes conclusions pour cet alcaloïde ».

On doit donc empêcher à tout prix un tétanique de souffrir puisque toute excitation douloureuse périphérique peut amener un réflexe syncopal et la mort. Le chloral et la morphine remplissent en partie, mais en partie seulement, ce but, et l'anesthésie générale vient utilement compléter leur

action. Son intérêt est d'autant plus grand que chez l'homme, comme sur l'animal, ainsi que l'ont montré voici longtemps les expériences de Courmont et Doyon, la contracture tétanique diminue considérablement ou même disparaît complètement sous l'action de l'anesthésie générale. Deux avantages en résultent. En premier lieu, les manœuvres telles que la ponction lombaire deviennent infiniment plus faciles. En second lieu, le système nerveux ne s'épuise pas comme chez le sujet contracturé et il semble bien que cet état de repos favorise l'imprégnation des cellules nerveuses par l'antitoxine du sérum et facilite par conséquent la guérison.

Certains auteurs d'ailleurs ont essayé dans ce même but de l'anesthésie régionale avec la novocaïne, et l'on peut rappeler à ce sujet les tentatives de Bérard et Lumière qui anesthésiaient soit les nerfs des membres, soit même les deux phréniques pour lutter contre la contracture des muscles respiratoires et l'asphyxie qui en résultaient.

J'avais entrepris moi-même avec M. Vallée en 1919 des expériences pour voir si la chloroformisation pouvait préserver l'animal des effets toxiques sur le système nerveux des poisons issus des anaérobies de la gangrène gazeuse. Mais ces poisons ont une action si rapide et si brutale que chez aucun de nos animaux d'expérience nous n'avons réussi à empêcher la mort. Il est vrai que les conditions sont ici tout autres que dans le tétanos.

Enfin, il est un dernier point sur lequel nous pouvons encore attirer l'attention, c'est sur l'intérêt qu'il y a, toutes les fois que la chose est possible, à agir directement sur le foyer tétanigène. Ceci nous conduira à parler des avantages des pansements sériques locaux et aussi parfois des indications de l'amputation dans le tétanos. Je sais bien qu'à ce dernier point de vue on peut m'opposer les expériences classiques de Vaillard qui, injectant dans la queue d'un rat une dose mortelle de toxine tétanique et amputant peu après cette queue, voit néanmoins le rat succomber au tétanos. Mais à ceci je peux répondre qu'au moment où l'amputation de la queue est pratiquée la dose mortelle de toxine tétanique est déjà passée dans la circulation générale où elle peut produire son effet total. Au contraire, chez un blessé, le problème est tout autre. L'amputation supprime un foyer où s'élabore en permanence de la toxine tétanique. Ainsi le traitement sérique aura plus de chances de se montrer efficace, puisqu'il n'aura plus à lutter que contre la toxine déjà produite et qu'il n'aura pas à neutraliser en outre celle qui continuerait à provenir du foyer tétanigène. La cure du tétanos se trouve ainsi grandement facilitée. C'est en me basant sur ces principes qu'en 1918, avec mon maître M. Capitan, j'avais enlevé une cicatrice plantaire récente, point de départ d'un tétanos très grave guéri par la sérothérapie intensive (880 cent. cubes), le blessé ayant été soumis, dans les conditions que j'indiquais plus haut, à l'anesthésie générale. J'ai déjà rapporté d'ailleurs cette observation.

Telles sont les réflexions que m'a inspirées l'observation de MM. Raul et Nerson que je vous propose d'insérer dans nos Bulletins en remerciant ces auteurs de nous l'avoir adressée.

De l'allongement du tendon d'Achille dans le traitement des fractures du tibia difficilement réductibles (à propos d'un cas de fracture comminutive avec ostéosynthèse et résultat fonctionnel excellent),

par M. **Yves Delagenière**.

Rapport de M. Louis Bazy.

M. Yves Delagenière, interne des Hôpitaux et fils de notre éminent collègue du Mans, nous a adressé un travail très intéressant et très complet qui mérite de retenir votre attention. Le point de départ de ce travail est l'observation suivante, qui vaut de vous être intégralement communiquée.

A. T..., âgé de quarante-quatre ans, ferblantier, entre à la clinique le 7 avril 1927 pour une fracture de jambe.

Il est tombé d'une hauteur de 1m50 environ, a perçu un craquement accompagné d'une douleur vive ; il n'a remarqué aucun mouvement net de torsion ou de bascule du pied. Les signes cliniques de fracture sont évidents; on peut même préciser qu'il s'agit d'une fracture comminutive sus-malléolaire du tibia droit, intéressant l'articulation qui est distendue et douloureuse.

La radiographie montre des dégâts d'une importance vraiment extraordinaire pour un traumatisme en somme minime. Sur la radiographie de face, l'extrémité inférieure du tibia présente un trait de fracture vertical antéro-postérieur séparant littéralement l'os en deux moitiés droite et gauche sur une hauteur de près de 14 centimètres à partir de l'articulation. La moitié externe présente un deuxième trait de fracture horizontal qui détache ses 6 centimètres inférieurs; sa partie supérieure au contraire continue à faire corps avec la diaphyse. La moitié interne est fracturée à trois niveaux différents, ce qui donne trois étages de fragments : les deux étages supérieurs sont couchés, faisant un angle fortement saillant en arrière, et permettent ainsi l'ascension du fragment inférieur; celui-ci, qui comprend les deux tiers internes de la mortaise articulaire avec la malléole tibiale, a été suivi dans son mouvement ascensionnel par l'astragale et le pied en totalité. La dénivellation entre les deux fragments de la mortaise éclatée atteint 3 centimètres 1/2, et le bord supérieur de l'astragale est remonté d'autant.

La radiographie de profil montre seulement la saillie angulaire postérieure marquée des fragments internes supérieurs, et l'ascension considérable de l'astragale par rapport à la pointe de la malléole péronière. Le péroné est intact, il est seulement fortement écarté par la pression de la face externe de l'astragale.

Le jour même mon père tente une réduction manuelle sous anesthésie, sans intervention sanglante, la fracture étant fermée. Le blessé est laissé dans un plâtre, la réduction ayant eu l'air de se faire assez facilement.

Pour diverses raisons matérielles la radiographie de contrôle ne peut se faire que plusieurs jours plus tard. Elle montre que la réduction ne s'est pas maintenue : les deux radiographies, antérieure et postérieure à la réduction, sont presque superposables. Dans ces conditions, remplaçant mon père absent pour quelques jours, je décide de pratiquer une ostéosynthèse, dans le but de reconstituer plus particulièrement une mortaise tibio-péronière normale.

J'interviens quatorze jours après la fracture, le 21 avril 1927, aidé par le

Dr Papin et en présence des Drs Moruzi et Jean Lucas-Fontaine. Anesthésie au Schleich.

Le blessé est d'abord couché sur le côté gauche. Je procède à la section oblique du tendon d'Achille, qui est ensuite suturé au fil de lin avec un allongement de 3 centimètres et 1/2 environ. La plaie postérieure est suturée aux crins sans drainage.

Puis le blessé est remis dans le décubitus dorsal. Le foyer de fracture est découvert par une incision antérieure et légèrement interne descendant jusqu'au-dessous de l'interligne articulaire. Les fragments sont dégagés et nettoyés. On constate que le fragment tibial externe, coincé entre astragale et péroné, descend bien 3 centimètres 1/2 plus bas que le fragment interne.

La traction manuelle sur le pied, grâce à la section du tendon d'Achille et malgré le temps écoulé depuis la fracture, suffit à abaisser l'astragale de 2 centimètres 1/2; mais le tracteur de Lambotte est nécessaire pour compléter l'abaissement. On s'assure alors directement au niveau de l'interligne articulaire que les deux fragments de la mortaise sont bien revenus au même niveau; un gros fil de bronze est passé dans ces deux fragments, puis solidement fermé en avant. La reconstitution de la mortaise et de l'extrémité inférieure du tibia apparaît ainsi extrêmement solide.

Cependant pour compléter cette consolidation au niveau des étages supérieurs de la fracture, je place un deuxième fil de bronze qui maintient très exactement en place le fragment interne supérieur.

Il reste à ce moment, entre les blocs inférieur et supérieur reconstitués, une brèche de 5 centimètres environ : la moitié externe de cette brèche est formée par le fragment tibial supérieur en continuité avec l'os; sa moitié externe est formée par deux fragments qui apparaissent complètement isolés et dépériostés. Mais, à cause du volume de ces deux fragments (5 centimètres de long sur 2 de diamètre environ), je préfère tenter de les conserver, et réussis à les replacer en les cerclant avec un fil d'argent : mais ce fil a une tendance à glisser et ne peut être serré à fond pour éviter la bascule des deux fragments.

Suture aux crins sans drainage; puis le membre est immobilisé dans un appareil plâtré de Maisonneuve. Les suites opératoires sont absolument normales : pas la moindre poussée thermique, pas de menace d'élimination des fragments isolés. La cicatrisation se fait par première intention.

La radiographie de contrôle de face montre une reconstitution presque parfaite de la mortaise : l'extrémité inférieure du tibia, le péroné, l'astragale ont repris leurs rapports presque normaux. Mais à l'étage moyen de la fracture le fil a un peu glissé, et les fragments internes libres ont basculé. Sur la radiographie de profil on voit que cette bascule a compromis la réduction anatomique parfaite dans le sens antéro-postérieur : l'axe du tibia semble passer en arrière de l'axe de son extrémité inférieure et du cou-de-pied. Malgré cela la mortaise étant solidement reconstituée, nous pensons qu'il vaut mieux s'en tenir là : j'avertis le blessé qu'il lui restera vraisemblablement une limitation assez marquée de la flexion du pied sur la jambe.

Le 17 mai le Dr Papin change le plâtre et le blessé quitte la clinique. Ce dernier plâtre est enlevé le 17 juin et le malade peut alors marcher librement.

Dans les premiers jours de juillet, j'apprends que le blessé est revenu à la clinique donner de ses nouvelles : il marche sans canne et présente seulement du gonflement de la jambe blessée, en particulier après une fatigue.

A la fin de juillet, soit trois mois après l'opération, je revois T... qui est de passage au Mans : il marche sans appui, sans douleur, des journées entières; la marche et l'équilibre sont parfaits : le blessé s'occupe à ce moment à recouvrir son toit. L'examen me montre une jambe droite épaissie surtout dans le sens transversal, avec des téguments encore infiltrés. Mais tous les mouvements du pied sont absolument normaux comme étendue; l'appui se fait en excellente direction. Et, tout en rendant hommage à la volonté et à l'énergie du blessé qui

a tout fait pour récupérer les fonctions normales de la jambe, il me faut reconnaître que le résultat anatomo-pathologique de l'intervention est très satisfaisant.

Dans les derniers jours de décembre 1927 mon père revoit T... de passage au Mans; sauf un léger œdème persistant, il ne subsiste aucun trouble fonctionnel.

M. Yves Delagenière a fait suivre son observation des quelques remarques suivantes que je vous demande la permission de rapporter, car elles constituent une très bonne mise en valeur des points intéressants de ce cas bien étudié.

« Quelques points valent d'être précisés dans cette observation, en dehors de l'allongement du tendon d'Achille.

« I. C'est d'abord le résultat physiologique parfait obtenu avec une réduction anatomique assez franchement imparfaite. Celle-ci n'aurait pu, je crois, être obtenue complète qu'avec un manchon métallique tels que ceux employés par M. Robineau : au seul aspect radiographique de cette fracture « en étages », il est clair qu'un manchonnage eût pu réduire de façon presque parfaite tous les fragments. Mais est-il vraiment besoin, même pour de telles fractures comminutives, de recourir à une prothèse aussi considérable? Notre observation n'est pas en faveur de cette façon de voir. En l'absence de l'outillage nécessaire, je n'ai cherché à réaliser qu'une chose : la reconstitution exacte de la mortaise. Celle-ci restituée en bonne place, il me semblait que les autres fragments osseux suffiraient, même avec une réduction moins exacte, à former un cal résistant : l'événement a confirmé pleinement cette manière de voir. Or, il vaut aujourd'hui certainement mieux, pour le blessé, être porteur de trois simples fils plutôt que de la grosse pièce métallique que présente un manchon.

« II. En deuxième lieu, il faut noter le fait que deux fragments entièrement isolés et dépériostés ont pu concourir à la consolidation sans présenter jamais la moindre tendance à l'élimination. Pendant l'intervention mon ami Moruzi s'est étonné de me voir remplacer les deux fragments assez gros (5 centimètres de long sur 2 centimètres de diamètre) et libres de toute attache périostique. Mais sans ces fragments il serait resté, sur 5 centimètres de hauteur, à peine un tiers de l'épaisseur du tibia, et j'ai préféré tenter de me servir de ces fragments. Or, il ne s'est produit à aucun moment la moindre menace d'élimination, et les deux fragments en question se sont incorporés au cal sans avoir subi de modification apparente. Ceci est dû vraisemblablement à l'absence de toute infection si minime fût-elle ; dans des conditions d'asepsie rigoureuse et en l'absence de toute chance d'infection, la reposition des fragments isolés reste sans doute parfaitement légitime.

« III. Mais je voudrais surtout insister ici sur les services que peut rendre, pour la réduction et même le maintien des fractures, l'allongement du tendon d'Achille.

« Au point de vue technique, il s'agit seulement d'un cas particulier de l'allongement des tendons. Aux procédés en accordéon (Poncet) ou de dédoublement avec renversement (Czerny) ou glissement (Bayer), j'ai pré-

féré la section oblique avec glissement qu'emploie toujours mon père; et ceci à cause de sa simplicité d'exécution.

« Cette petite intervention complémentaire est-elle légitime? Elle semble bien sans inconvénient. Elle est classique dans les cas d'équinisme et de rétractions en général; de 1912 à 1926 la statistique de mon père présente 24 cas d'allongement pour des accidents divers (blessures de guerre, fractures, maladie de Friedreich); dans tous ces cas la réparation ultérieure du tendon s'est faite sans le moindre incident. Je dois ajouter que pendant la guerre ce procédé fut employé de façon courante par mon père; mais les cas n'en furent pas notés, car il considérait cette incision comme un acte de petite chirurgie, pouvant être pratiqué presque au lit du malade avant l'application d'un appareil plâtré.

« Quant aux avantages de ce petit complément opératoire des réductions de fracture, ils sont au nombre de deux principaux. De toute évidence, il facilite la réduction des fractures, surtout un peu anciennes, en supprimant la résistance du plus puissant agent de traction sur le pied. Mais en outre j'ai cru remarquer dans le cas précédent et dans une autre observation personnelle qu'il y aurait un autre avantage à cet allongement. Mes deux blessés, en effet, ont présenté du dixième au douzième jour des crampes légères, des tiraillements dans le mollet du côté fracturé, phénomènes qui n'existaient pas les jours précédents; à quoi les attribuer? Il me semble que ce véritable « intervalle libre » doit correspondre à la période de temps nécessaire au muscle pour se réadapter à la nouvelle longueur du tendon. Si cette hypothèse est juste, l'allongement du tendon d'Achille donnerait une période de dix jours au moins pendant lesquels la réduction de la fracture ne subirait aucun effort de la part de la puissante masse musculaire du mollet. Cet avantage n'est pas négligeable, le meilleur appareil étant souvent incapable d'empêcher le chevauchement secondaire d'une fracture même parfaitement réduite.

« En résumé, à propos d'une observation de fracture comminutive, relativement récente, mais particulièrement grave, j'ai désiré montrer l'aide efficace que peut apporter dans de tels cas une petite opération insignifiante et tout à fait bénigne. L'allongement du tendon d'Achille mérite de trouver une place dans le traitement des fractures dont la réduction est difficile à réaliser ou à maintenir. »

Je n'ajouterai moi-même aucun commentaire personnel, n'ayant pas l'expérience de cette petite intervention. Il n'est pas douteux que la meilleure manière d'obtenir, dans le plus grand nombre de cas, la réduction d'une fracture est de considérer que cette réduction et la contention qui doit la suivre constituent des opérations d'urgence qui doivent être pratiquées aussitôt que possible après l'accident, et ne doivent jamais être différées. C'est d'ailleurs en s'inspirant de ces principes, qui sont, je le crois, solidement établis aujourd'hui, que M. Delagenière père avait procédé. Ayant, malgré la promptitude de son action, abouti à une réduction insuffisante, son fils jugea utile de pratiquer l'allongement du tendon d'Achille et

cette fois le succès couronna sa tentative. Rien ne peut mieux démontrer l'efficacité de cette méthode complémentaire qui se recommande en outre par son extrême simplicité et sa grande bénignité. Nous devons donc être reconnaissant à M. Yves Delagenière d'avoir attiré notre attention sur elle.

M. **Picot** : Je suis du même avis que M. Delagenière. L'allongement du tendon d'Achille facilite beaucoup la réduction des fractures de jambe et évite, par la suite, un long traitement de l'équinisme.

J'ai du reste décrit et figuré cet allongement dans le traitement sanglant des fractures marginales postérieures et c'est justement pour faciliter leur réduction que je suis resté fidèle à cette méthode qui s'oppose à la section du calcanéum.

Comme M. Delagenière, je n'ai jamais vu le moindre inconvénient à procéder de la sorte.

M. **Alglave** : J'ai écouté avec un vif intérêt la communication de M. Bazy sur l'observation de M. Delagenière. Je n'en retiendrai qu'un point, celui qui a trait aux facilités que donne la section du tendon d'Achille pour la réduction d'une fracture de jambe.

M. Delagenière a fait cette section pour réduire une *fracture récente* datant de quatorze jours. C'est qu'il l'a jugée indispensable.

En ce qui me concerne, je ne l'ai utilisée que pour la réduction de *fractures déjà anciennes* avec cal vicieux et grand raccourcissement du membre. Évidemment la section d'Achille lève un obstacle important, mais il faut bien savoir qu'il y en a un autre dans le puissant muscle jambier postérieur et aussi dans les péroniers latéraux.

Et quand on exerce une traction puissante pour corriger un raccourcissement de plusieurs centimètres, on voit que le tendon d'Achille étant sectionné, les fibres du jambier postérieur et des péroniers se déchirent souvent sur une certaine étendue. Il faut être averti de ces particularités quand on entreprend des réductions tardives de fractures de jambe.

Au demeurant, ces ruptures musculaires profondes m'ont paru sans gravité dans leurs suites éloignées.

M. **Albert Mouchet** : Le procédé de ténotomie du tendon d'Achille, destiné à faciliter la réduction des fractures de jambe, n'est pas nouveau; je me souviens d'avoir lu il y a une trentaine d'années une thèse de doctorat de Paris (j'ai oublié le nom de l'auteur) dans laquelle était préconisée la ténotomie du tendon d'Achille en vue de réduire des fractures fermées à grand déplacement.

On a peut-être trop négligé ce moyen précieux dont MM. Delagenière ont le mérite de réglementer l'emploi et dont ils nous montrent à nouveau les bienfaits.

La thèse à laquelle je fais allusion ne parlait que de ténotomie; MM. Delagenière recommandent avec raison l'allongement du tendon.

M. **Küss** : Je veux simplement dire ceci : j'ai écouté avec grand intérêt le rapport de mon ami Bazy sur l'observation de M. Delagenière fils. Et je suis intimement et absolument persuadé, après étude des radiographies et principalement de la radiographie de profil, que M. Delagenière fils aurait obtenu un bien meilleur résultat en posant simplement un appareil de Lambret. Il s'agit, en effet, si j'ai bien compris, d'un cas de fracture relativement récente et l'allongement du tendon d'Achille a été fait quatorze jours après l'accident causal. Je persiste donc à croire que l'emploi de l'appareil de Lambret aurait donné, et plus simplement, un meilleur résultat que la ténotomie faite.

M. **Louis Bazy** : Les remarques qui viennent d'être faites par MM. Picot, Alglave et Mouchet montrent à l'évidence combien M. Yves Delagenière a eu raison d'attirer notre attention sur un procédé extrêmement simple, très bénin, qui est susceptible de rendre les plus grands services dans la réduction des fractures de jambe et était, à coup sûr, un peu trop oublié et par conséquent négligé. C'est précisément ce que j'avais essayé de mettre en valeur et sur quoi je désire insister à nouveau.

Par contre, je ne puis m'associer aux critiques de mon ami Küss. Il suffit de jeter un coup d'œil sur les radiographies de M. Delagenière pour constater l'importance vraiment exceptionnelle des dégâts osseux. Il existait, en particulier, deux fragments absolument libres et basculés et je ne vois pas en vérité par quel moyen efficace on aurait pu les remettre en place, même avec un appareil de Lambret. Je suis convaincu d'ailleurs que si M. Delagenière père n'a pu obtenir une bonne réduction manuelle, bien qu'il l'ait tentée presque tout de suite après l'accident, c'est à la présence de ces fragments détachés et basculés qu'est dû l'échec enregistré. Yves Delagenière a donc eu parfaitement raison de ne pas s'attacher plus longtemps à obtenir une réduction par manœuvres externes et à recourir à la réduction sanglante et à l'ostéosynthèse.

Rupture du ligament croisé antéro-externe du genou gauche, réparation chirurgicale (opération de Hey-Groves),

par M. **Bernard Desplas**, chirurgien des hôpitaux.

Rapport de M. Robineau.

Observation. — Mme N..., trente-neuf ans, est une femme rhumatisante, très lourde et très grasse, qui pèse 90 kilogrammes.

Le 12 décembre 1925, elle a reçu sur la jambe gauche, au niveau du genou, plusieurs gros madriers: il n'y a eu, paraît-il, ni gonflement, ni ecchymose de la région traumatisée, mais la malade est restée pendant un mois dans un appareil d'immobilisation.

Depuis cette époque, la malade marche avec de très grandes difficultés ; elle ne peut se déplacer qu'avec des béquilles : elle ne souffre pas, mais elle ne peut

détacher le pied du sol et elle marche en glissant le pied gauche sur le sol, la jambe en légère flexion avec une tendance marquée à l'extension de la jambe en dehors à chaque pas. La montée et la descente des escaliers est excessivement difficile.

La malade peut s'accroupir, se relève difficilement, et, d'autre part, elle accuse l'impression que sa jambe est absolument fragile, qu'elle se dérobe presque sous elle.

Examen physique. — Peu de gonflement du genou ; un peu de liquide dans l'articulation ; choc rotulien ; la rotule est mobile ; il n'y a pas d'empâtement, et on trouve des points douloureux assez nets sur toute l'insertion du ligament latéral interne et sur le tracé méniscal.

Le point le plus net est un point antérieur, obtenu par la pression sur la surface pré-spinale.

Les mouvements anormaux sont tout à fait caractéristiques. La flexion et l'extension sont possibles, mais l'extension absolue est dépassée. On note que le mouvement de latéralité externe est un petit peu plus marqué que celui du côté opposé. Mais il existe d'une façon caractéristique un mouvement de tiroir postéro-antérieur surtout manifeste lorsque la jambe est en quart de flexion. En outre, mouvement de rotation en dedans de la jambe sur la cuisse n'existant pas à l'état normal.

Plusieurs examens retrouvent ce signe capital ; la force fonctionnelle est nettement diminuée, et il existe une atrophie musculaire notable de la cuisse qui se chiffre par 8 centimètres d'atrophie à 10 centimètres au-dessus de la rotule, et 12 centimètres d'atrophie de la jambe au niveau du mollet.

L'état général est excellent et la malade n'a pas d'antécédent particulier.

Un examen radiographique est pratiqué, qui n'apporte aucun secours au diagnostic clinique.

En présence de ces symptômes, on pose d'une façon catégorique le diagnostic de rupture du ligament croisé antéro-externe du genou gauche, et la malade est admise à Neckër.

Opération le 3 mars 1929. — Opérateur : Bernard Desplas. Aide : Ombrédanne. Anesthésie rachidienne.

On trace une longue incision curviligne, remontant très haut sur la face externe de la cuisse ; on dissèque le lambeau jusqu'au-dessus de la rotule ; on sectionne verticalement la rotule par un trait de scie, et cette section osseuse est prolongée, en haut, dans le tendon quadricipital, en bas dans le tendon rotulien.

L'articulation est ouverte ; les deux demi-rotules facilement écartées ; on a une vue parfaite sur l'intérieur de l'articulation. La synoviale est rouge et le liquide synovial est nettement sanglant.

Au premier abord, le ligament antéro-externe ne paraît pas rompu ; les insertions des ménisques sont normales et rien ne paraît modifié.

Cependant, le mouvement de tiroir est formel et l'on constate en l'exécutant, l'articulation ouverte, que le ligament antéro-externe, tout en paraissant intact, est en réalité rompu dans sa substance au niveau de son insertion supérieure condylienne. L'enveloppe du ligament est vide et, en effet, il ne reste plus qu'un étui fibreux, la rupture étant intrafasciculaire, et quand on fait exécuter le mouvement de tiroir on constate que ce ligament antéro-externe se plisse sur lui-même. Le diagnostic est par conséquent vérifié.

On taille un lambeau rectangulaire de fascia lata à pédicule inférieur ; ce lambeau est enroulé et on obtient ainsi un long cordon aponévrotique avec une large base d'implantation sus-condylienne externe.

On perfore alors le condyle externe ; l'orifice intercondylien étant immédiatement en avant du point d'insertion normal du ligament croisé.

On fait passer dans ce premier tunnel le cordon fascia lata ; on perfore ensuite le plateau tibial interne en commençant la perforation au niveau du

point d'insertion tibial du ligament croisé antérieur; on fait passer le cordon fascia lata dans ce deuxième tunnel.

La jambe est alors mise en extension, le cordon fascia lata tendu ; il est fixé à l'entrée du tunnel condylien et à la sortie du tunnel tibial.

La partie restante du cordon fascia lata est alors déroulée et étalée sur la face interne de la capsule; elle renforce puissamment le ligament latéral interne.

L'articulation est lavée soigneusement à l'éther.

Réparation. — On fait un cerclage de la rotule au fil de bronze et une suture aponévrotique soigneuse; on a fermé attentivement le cul-de-sac supérieur sous-quadricipital de l'articulation.

Sous la peau, on place un drainage filiforme et on fait une suture cutanée au crin. Pansement. Mobilisation immédiate.

Il faut noter qu'avant le cerclage de la rotule on avait vérifié que le mouvement de tiroir de l'articulation du genou, si net avant la reconstitution du ligament antéro-externe, avait complètement disparu lorsque celui-ci avait été reconstitué.

Suites opératoires : Sans incident. Température maxima : 37°8. La malade est apyrétique dès le troisième jour. On enlève le drainage le sixième, les crins le huitième.

Mobilisation. — Elle est immédiate, le jour même de l'opération; elle est continuée tous les jours, plusieurs fois par jour; elle consiste en des mouvements passifs de flexion et d'extension, d'amplitude progressive et en des mouvements actifs que la malade exécute avec beaucoup de bonne volonté et qui ont pour objet :

1° D'amener le talon vers le siège en le glissant sur le plan du lit;

2° De détacher le talon du plan du lit;

3° La malade étant assise sur le bord du lit, la jambe pendante, d'arriver, en contractant le quadriceps, à mettre la jambe horizontale.

Tout ceci se passe sans incident et les progrès sont très rapides. La malade se lève le quinzième jour; elle marche le vingtième jour, d'abord avec une canne, puis sans canne; elle traîne encore la jambe, mais se tient droite, reste en station verticale sur la jambe opérée, s'accroupit, se redresse, monte et descend, tout mouvement qui était précédemment impossible ou que la malade n'exécutait qu'avec l'aide de deux béquilles.

Elle sort de l'hôpital le 3 avril, trente jours après l'opération.

Elle est revue le 13 avril, quarante jours après l'intervention chirurgicale. L'amélioration se continue ; il n'y a pas de liquide articulaire; plus de mouvement de tiroir; plus de douleur; la malade dit avoir une jambe très solide; la marche fait des progrès tous les jours.

En juillet 1926, la malade marche bien, elle est gênée pour descendre les escaliers, tous les autres mouvements sont possibles et puissants.

En décembre 1926, la gêne pour descendre est réduite à presque rien, cependant la malade ne peut s'accroupir sans gêne; c'est elle que je vous ai présentée dans la séance du 11 mai 1927, et vous avez pu constater l'excellence du résultat obtenu.

J'ai déjà présenté à la Société de Chirurgie une observation identique, le cas vous a été rapporté par M. Fredet (18 mars 1925, t. LI, n° 11); le blessé avait été opéré le 17 août 1925, il y a donc près de quatre ans; c'est ce malade que je vous ai présenté et qui a un résultat fonctionnel si complètement heureux.

Je vous ai donc montré deux résultats éloignés, l'un de quatre ans, l'autre de quinze mois.

En dehors de ces deux malades, j'ai observé récemment trois autres ruptures du ligament antéro-externe.

La rupture du ligament antéro-externe succède à un mouvement d'hyperflexion ou d'hypertension avec violente rotation de la jambe en dedans. Le

blessé éprouve une violente douleur et perçoit un craquement; après quoi, il reste invalide; la fonction est beaucoup plus profondément atteinte que dans la rupture méniscale et les blessés ne présentent pas le syndrome de blocage intermittent avec hydarthrose à répétition. L'essentiel des signes cliniques tient d'une part dans l'extrême difficulté de la marche, les blessés ne pouvant détacher le pied du sol, et ne pouvant marcher que par glissades successives et d'autre part, dans le signe du tiroir, le ligament rompu ne s'oppose à la propulsion postéro-antérieure du plateau tibial sous les condyles et l'on obtient facilement ce mouvement de translation avec aller et retour si caractéristique de la lésion.

Il m'a semblé que ce mouvement de tiroir se perçoit dans l'extension moins nettement que dans la flexion légère; en relâchant l'appareil ligamenteux, en mettant la jambe en quart de flexion ou en demi-flexion, on obtient un mouvement de tiroir beaucoup plus apparent et même, dans certains cas, c'est seulement dans cette position que ce signe se révèle. Certains sujets à tissus relâchés présentent dans cette position une ébauche de signe de tiroir : il est alors bilatéral et symétrique.

Du point de vue anatomo-pathologique j'ai observé :

1° Une rupture complete, totale, transversale de la partie moyenne du ligament antéro-externe;

2° Une rupture incomplète intrafasciculaire, partielle du ligament au niveau de son insertion supérieure, l'enveloppe en était conservée, la partie profonde en était rompue à son insertion condylienne;

3° Un arrachement de l'insertion osseuse tibiale du ligament correspondant à une rupture avec arrachement de la surface osseuse d'insertion.

La radiographie apporte dans ce cas un signe utile puisque sur la vue de face on aperçoit une tâche obscure dans l'espace intercondylien, en même temps qu'une irrégularité dans la ligne supérieure du plateau tibial. Dans tous les autres cas, la radiographie n'apporte aucun renseignement positif.

Le diagnostic posé, l'indication opératoire est formelle. Je ne veux pas revenir sur les temps opératoires de cette intervention délicate mais parfaitement réglée.

Il faut avoir du jour, un grand jour, et ne pas atteindre la qualité du quadriceps; la section longitudinale de la rotule satisfait entièrement cette condition; un temps délicat; la perforation du condyle et du plateau tibial, ainsi que la traversée de ces tunnels par le fascia lata tubulé : je me sers de la vieille pince tire-balle à mors longs. Je mobilise après l'opération et le soir même; le plus simple est, la malade étant assise sur le bord du lit, la jambe pendante, de l'obliger à faire en contraction l'extension et la flexion du membre.

J'ai fait marcher les malades le dixième jour. Il faut compter trois à six mois pour obtenir la récupération fonctionnelle intégrale.

Vous avez discuté déjà, il y a plus d'un an, la question des ruptures du ligament croisé antérieur à propos d'un premier cas de Desplas et d'un cas de Baumgartner. La nouvelle observation de Desplas apporte une contribution intéressante sur certains points.

Le diagnostic a été basé sur la constatation de mouvements anormaux du genou : mouvement de tiroir accentué, rotation interne de la jambe sur son axe, hyperextension de la jambe. Associés, ces signes traduisent le défaut d'action du ligament croisé antérieur. Quelques-uns parmi vous ont fait remarquer que la rupture de ce ligament peut fort bien ne pas se manifester par des symptômes spéciaux, en particulier le mouvement de tiroir; c'est très exact, mais de tels faits n'ont pas grand intérêt chirurgical, car,

s'il n'y a pas de mouvements anormaux du genou, il n'y a pas non plus de troubles sérieux de la fonction.

Il est certain aussi qu'un croisé rompu peut se réparer spontanément; j'en ai vu un exemple à la suite d'une luxation complète du genou.

Alglave, Mouchet et Tavernier ont insisté sur un fait important; d'après eux, lorsque le croisé antérieur est rompu et qu'il y a des mouvements anormaux, c'est qu'il existe des lésions connexes, soit des ligaments latéraux, soit des ménisques. Je vous rappelle que Baumgartner a enlevé chez son opéré un ménisque rompu et qu'il y avait eu arrachement du ligament latéral interne. Dans l'observation de Desplas, les ménisques étaient intacts: l'état des ligaments latéraux n'est pas mentionné; ils n'ont sans doute pas pu être explorés au cours de l'opération. En tout cas la restauration du seul ligament croisé antérieur a suffi pour guérir la blessée, ce qui porte à croire que la lésion était limitée à ce ligament. Il est bon toutefois de connaître la possibilité de lésions simultanées des ménisques ou des ligaments latéraux, afin d'y porter remède au besoin.

Il ne faut pas se laisser obnubiler par la constatation d'un mouvement de tiroir, ni chercher à tout prix à l'annihiler; ce symptôme n'est pas pathognomonique de la rupture du croisé antérieur; on peut l'observer normalement, des deux côtés, chez certains individus qui ont une laxité articulaire trop grande; il peut persister après la meilleure restauration du croisé rompu, sans s'accompagner de troubles de la fonction; c'est ce que nous avons remarqué chez l'opérée de Desplas. Mais le mouvement de tiroir prend toute sa valeur diagnostique quand il est accompagné de troubles fonctionnels importants, et de mouvements anormaux que rend possible la rupture du croisé antérieur, tels que la rotation interne de la jambe ou l'hyperextension.

L'indication opératoire dépend de l'intensité des troubles fonctionnels, parmi lesquels la sensation de dérobement du genou pendant la marche est le plus constant et le plus pénible. Certains blessés étaient de véritables infirmes; la réfection de leur ligament croisé les a rendus parfaitement valides; cette constatation justifie pleinement la valeur de l'opération de Hey-Groves. Inversement, si les troubles sont très modérés, compatibles avec le travail et une existence normale, l'utilité de l'opération ne se comprend plus; c'est une opération sérieuse et qui nécessite deux à trois mois de soins. Sur quatre malades atteints de rupture du croisé antérieur je n'en ai opéré qu'un; les autres avaient des troubles fonctionnels minimes et très peu d'atrophie musculaire.

Je n'insiste pas sur la technique opératoire; un jour très large sur l'articulation est nécessaire pour ne pas laisser inaperçue une lésion des ménisques ou des ligaments latéraux. La section médiane de l'appareil rotulien est préférée par plusieurs d'entre vous; elle a l'avantage de ne pas porter préjudice à la solidité de cet appareil.

Il est parfois difficile d'introduire dans le tunnel osseux le lambeau tubulé de *fascia lata*, surtout quand il reste pédiculé; Baumgartner a prélevé un lambeau aponévrotique libre; j'ai fait comme lui et je m'en suis

bien trouvé ; cette manière de faire me paraît donc recommandable.

Desplas a mobilisé le genou de son opérée dès le premier jour; le très bon résultat fonctionnel qu'il nous a montré prouve que l'immobilisation en plâtre n'est nullement indispensable.

Je vous propose d'adresser nos remerciements à Desplas et de le féliciter du beau succès qu'il a obtenu pour la seconde fois.

Torsion des annexes saines de l'utérus dans une hernie inguinale étranglée,

par M. **Bretéché** (de Nantes).

Rapport de M. Auvray.

Je me suis à plusieurs reprises occupé de la torsion des annexes saines de l'utérus dans l'abdomen devant la Société de Chirurgie. Le cas que le Dr Bretéché intitule « torsion des annexes saines dans une hernie inguinale étranglée » appartient à une catégorie de faits analogues, mais un peu plus fréquents que les précédents, quoique encore assez rares. Cette observation mérite donc d'être consignée dans notre Bulletin :

Dans l'après-midi du 10 juin 1927, entre à l'Hôtel-Dieu (de Nantes) une enfant de trois mois et demi, du sexe féminin. Habituellement bien portante, elle a présenté la veille au matin des cris anormaux; quelques vomissements alimentaires et bilieux se sont produits dans la journée et dans la nuit; il n'y a pas eu de selles. De plus, la mère constatait au niveau de l'aine droite la présence d'une tumeur qu'elle n'avait jamais remarquée jusqu'alors; le médecin appelé, concluant à l'existence d'un étranglement herniaire, ordonnait le transfert à l'hôpital.

Là, après confirmation du diagnostic de hernie inguinale droite étranglée, sans douter un seul instant de la présence de l'intestin grêle dans le sac, l'opération fut pratiquée d'urgence. Le sac, contrairement à ce qu'on attendait, contenait en plus du liquide séro-hématique habituel une masse noire réniforme du volume d'une grosse noix, l'ovaire accompagné d'un conduit également noirâtre très œdématié vers son extrémité libre ouverte, et qui ne pouvait être que la trompe. Après débridement *du collet qui était très serré* sur la portion isthmique de la trompe et sur le méso-ovarien, on se rendit compte qu'il ne s'agissait pas seulement d'un étranglement, mais que les annexes étaient aussi *tordues sur leur pédicule de trois tours entiers*.

L'ablation des organes malades fut pratiquée, le sac fut fermé et excisé et le trajet inguinal suturé. Les suites furent excellentes et l'enfant sortit de l'hôpital guérie, le 23 juin.

La torsion de la trompe et de l'ovaire herniés a été observée chez de très jeunes enfants; c'était le cas de la malade de M. Bretéché qui avait trois mois et demi. Dans l'article que j'ai publié sur la torsion des annexes saines dans les *Archives mensuelles d'Obstétrique et de Gynécologie*, en 1912, j'ai cité le travail de Damianos paru en 1905 dans la *Deutsche Zeitschrift für Chirurgie*, où se trouvaient réunies seize obser-

vations de torsion des annexes herniées indiscutables observées chez des enfants. J'ajoutais quelques autres cas à ceux rapportés par Damianos (cas de Lecène, Veau et Berger, Jaboulay et Patel). Les plus âgés de ces enfants avaient trois ans, cinq ans, les plus jeunes un mois; la plupart étaient âgés de quelques mois. Patel, dans le fascicule hernies, du *Traité de Chirurgie* de MM. Delbet et Schwartz, 1924, fait remarquer avec raison que l'activité physiologique de l'ovaire n'est donc pas une condition nécessaire pour la production de la torsion.

La torsion des annexes peut se faire dans des hernies anciennes datant de plusieurs mois, mais dans certains cas elle s'est faite en même temps que la hernie est apparue et ce semble bien être le cas de la malade du Dr Bretéché.

Je n'ai pas à insister sur les caractères anatomiques des annexes herniées et tordues, ce sont ceux qui ont été décrits dans les cas analogues. La torsion est plus ou moins prononcée et plus ou moins serrée; elle était de trois tiers chez la petite opérée du Dr Bretéché.

Notre confrère insiste sur la coexistence de l'étranglement et de la torsion. Après débridement, écrit-il, du collet du sac qui était très serré, on se rendit compte qu'il ne s'agissait pas seulement d'un étranglement, mais que les annexes étaient aussi tordues sur leur pédicule de trois tours entiers. Cette coexistence de l'étranglement et de la torsion est signalée; Patel y insiste et la croit fréquente; d'après lui, Heineck en aurait rapporté dix-neuf cas. Bretéché fait remarquer qu'on ne peut pas dire lequel des deux phénomènes, étranglement ou torsion, a précédé l'autre : soit que les annexes herniées, œdématiées par la torsion, se soient étranglées sur un collet étroit; soit que la gêne de la circulation veineuse, produite par compression au niveau du collet, ait déterminé la torsion, suivant la théorie vasculaire de Payr; les veines dilatées et flexueuses seraient à l'origine du mouvement d'enroulement ou de spire qui aboutit à la torsion.

M. Bretéché a insisté dans son cas sur la netteté du syndrome d'occlusion intestinale, il y avait eu, à plusieurs reprises, des vomissements espacés dans la journée et dans la nuit, et pas de selles. C'est, en effet, le plus souvent avec le diagnostic d'étranglement herniaire que les jeunes enfants atteints de torsion des annexes ont été admis dans les services de chirurgie. Et cependant, dans la plupart des cas, les accidents observés, quand on y regarde de près, sont plutôt ceux d'un pseudo-étranglement; l'état local fait contraste avec les troubles fonctionnels observés et l'état général conservé en bon état. Les troubles fonctionnels se montrent bien différents de ceux de l'étranglement; si quelques enfants présentent des vomissements au début de la torsion surtout, d'autres persistent au contraire à prendre le sein, et, point important pour le diagnostic, l'enfant continue à évacuer gaz et matières fécales.

L'évolution des accidents n'a généralement pas le caractère aigu de l'étranglement herniaire. Elle se fait même parfois d'une façon très lente en l'absence de troubles fonctionnels et de modifications sérieuses dans l'état général. C'est ainsi que, dans le cas de Lecène, la mère consultait

seulement parce que l'enfant présentait depuis quinze jours dans l'aine gauche une tumeur qui grossissait et était douloureuse. Chez le malade de Damianos, où la torsion était seulement d'un demi-tour, l'évolution très lente des accidents conduisit à une intervention qui ne fut pratiquée que dix-sept jours après le début des accidents. Dans un cas rapporté par Quadflieg, l'opération aurait été pratiquée seulement trois mois après le début des accidents de torsion. J'ai rapporté tous ces faits dans mon mémoire des *Archives mensuelles d'Obstétrique*.

Le diagnostic de la torsion des annexes est certainement difficile, mais il n'est pas impossible quand on y songe et qu'on se trouve en présence de sujets chez lesquels il existe une opposition marquée entre les signes locaux d'étranglement, d'une part, et les symptômes généraux et fonctionnels observés, d'autre part. Et de fait la torsion a pu être diagnostiquée dans quelques cas.

L'intervention chirurgicale dans le cas de M. Bretéché a abouti à l'ablation des annexes tordues. C'est la conduite qui a été le plus souvent suivie. Dans mon mémoire de 1912, en effet, sur 19 cas que j'avais réunis, je constatais qu'une seule fois, dans le cas de Mumley, l'état des annexes avait permis leur réintégration dans l'abdomen et l'opération fut suivie de guérison ; dans les autres cas où la nature de l'opération était indiquée, c'est l'extirpation des annexes plus ou moins gangrenées qui avait dû être pratiquée.

Dans les cas où l'issue de l'opération est indiquée, le résultat obtenu a été satisfaisant, les opérés ont guéri, et cependant il s'agissait dans tous les cas de jeunes sujets, dont plusieurs étaient âgés seulement de quelques mois.

Je vous propose, Messieurs, d'adresser nos remerciements à M. Bretéché pour l'observation intéressante et rare qu'il nous a envoyée.

COMMUNICATIONS

Au sujet d'un cas de tumeur solide (fibrome) du mésentère,

par M. L. **Courty** (de Lille), membre correspondant national.

Les tumeurs solides du mésentère étant assez rares, j'ai cru intéressant de rapporter un cas que j'ai opéré récemment :

Observation. — Homme de quarante-quatre ans, se présente à ma consultation parce que son médecin appelé à lui enlever un petit kyste sébacé de la paroi abdominale lui a révélé, en lui palpant l'abdomen, qu'il était porteur d'une grosse tumeur, dont il ne s'était lui-même jamais aperçu.

En effet, ce malade n'a jamais éprouvé de troubles fonctionnels du tube

digestif, en particulier il n'a jamais ressenti la moindre douleur; ses selles lui ont toujours paru normales et son état général est excellent.

A l'examen du ventre, on voit dans la fosse iliaque droite et débordant la ligne médiane une assez forte voussure.

A la palpation, on a l'impression qu'il y a là une tumeur du volume d'une tête de fœtus, située au-dessous de la paroi abdominale. Cette tumeur est dure, la consistance est tout à fait analogue à celle du fibrome utérin, régulière, bien limitée, indolore ; elle se laisse assez facilement mobiliser dans le sens transversal, et très difficilement dans le sens vertical.

L'examen radiographique, pratiqué par le Dr Dhalluin, montre un transit tout à fait normal, et permet de conclure à l'indépendance de cette tumeur et de l'intestin.

Intervention chirurgicale le 10 mai 1927. Anesthésie générale à l'éther.

Incision médiane sous-ombilicale : j'extériorise facilement une partie de la masse qui a tout à fait l'aspect et la consistance du fibrome, mais je constate qu'elle est située dans le mésentère au niveau des derniers centimètres de l'iléon et qu'elle soulève l'intestin grêle correspondant, qui est raplati et goudronné à sa surface.

J'essaie de séparer l'intestin de la tumeur, mais leur accolement est intime : je cherche vainement un plan de clivage et, pendant cette manœuvre, menée avec la plus extrême douceur, l'intestin s'ouvre ; j'aveugle la bride avec des compresses, et je me rends compte que je devrais pratiquer une résection segmentaire de tout le grêle adhérent à la masse.

Je pratique donc la libération dans le pied du mésentère où l'hémostase est pénible, puis je sectionne l'intestin en amont et en aval : je rétablis la continuité du tube digestif par une anastomose termino-terminale.

La résection intestinale ainsi pratiquée peut être évaluée à 30 centimètres.

Cette ablation de la tumeur laisse sur le paroi postérieure de l'abdomen une vaste plaie cruentée suintante et impossible à péritoniser : *je place donc un Mikulicz.*

Les suites opératoires furent assez difficiles. Dès le premier jour, le facies est tiré, le pouls rapide (Murphy à haute dose, huile camphrée); le troisième jour, le ventre se ballonne; le malade, qui ne fait pas de gaz, a le matin quelques vomissements ; le soir, température, 38°, vomissements très sales; on pratique aussitôt un lavage d'estomac qui ramène pas mal de liquide fétide et même fécaloïde.

Le quatrième jour, légère amélioration ; le pouls toujours assez rapide, 110-120, est cependant bien frappé.

Le cinquième jour, la situation s'améliore, le malade fait des gaz.

Ablation progressive du Mikulicz, dont le sac est enlevé le douzième jour.

Le malade quitte la clinique en très bon état, au début du mois de juin.

Revu en novembre 1927, il continue à aller bien.

L'examen histologique de la pièce, pratiqué au laboratoire d'anatomie pathologique de la Faculté, a montré qu'il s'agissait d'un fibrome pur.

Cette observation nous suggère les réflexions suivantes :

1° Au point de vue topographique, notre tumeur prédominait manifestement dans la fosse iliaque droite. Mac-Auley, qui a étudié en 1925 les fibromes du mésentère, les situe généralement dans la région iléo-cæcale.

2° Au point de vue anatomo-pathologique, nous avons été frappé de l'*adhérence intime* de la tumeur à l'intestin ; d'ailleurs, celui-ci était étalé et godronné sur la masse, et on comprend facilement que l'aboutissement fatal de cette lésion soit l'occlusion intestinale par compression.

Dans les observations que nous avons compulsées, cette adhérence est

souvent signalée, et a généralement entraîné une résection intestinale au cours de l'ablation de la tumeur.

On ne s'explique pas très bien la raison de cet accolement dans les tumeurs histologiquement bénignes, comme le fibrome.

Peut-être le point de départ intestinal de la tumeur, qui ne se développerait que secondairement dans le mésentère, donne-t-il, dans certains cas, l'explication de ce fait anatomo-pathologique.

Brunetti, qui a fait en 1913 une étude complète de la question, a signalé *des fibro-myomes de l'intestin à développement intra-mésentérique.*

3° Au point de vue clinique, c'est surtout *la latence* absolue dans le cas de notre malade qui mérite d'être signalée; cette tumeur avait atteint un volume considérable sans qu'il s'en soit aperçu, et c'est par hasard que son médecin, lui enlevant un kyste sébacé, la voit bomber sous la paroi abdominale. Ce malade minutieusement interrogé n'avait jamais présenté la moindre douleur.

On retrouve cette latence dans pas mal d'observations.

4° L'ablation de ces tumeurs est assez pénible. On sépare très difficilement la masse dans la base d'insertion pariétale du mésentère; l'hémostase y est difficile.

Il reste ensuite une vaste surface cruentée, suintante, qui risque de s'infecter, car on a généralement dû faire une résection intestinale ; l'indication du Mikulicz me paraît ici *évidente.* Je suis d'ailleurs parfaitement convaincu qu'il a sauvé mon malade, qui le quatrième jour après l'opération était dans un état fort précaire.

5° En ce qui concerne le pronostic opératoire, les classiques indiquent une formidable mortalité (Statistiques Quénu, 10 cas de lipome : 8 morts, 2 guérisons ; Masset, 8 cas de fibrome : 4 morts, 4 guérisons).

De la lecture d'observations plus récentes, nous avons l'impression que cette mortalité a été considérablement abaissée dans ces dernières années ; mais elle reste néanmoins élevée et s'explique d'ailleurs assez facilement par les difficultés opératoires que nous avons signalées plus haut.

Nous croyons qu'on arrivera encore à de meilleurs résultats par l'emploi systématique du Mikulicz, qui me paraît trouver dans l'ablation de grosses tumeurs solides du mésentère une de ses principales indications.

Plaie pénétrante du genou par éclat d'obus. Arthrotomie large par section du ligament rotulien. Résultat après 11 ans 1/2,

par **M. Antoine Basset.**

On a beaucoup discuté pendant la guerre les avantages et les inconvénients de l'ouverture large de l'articulation du genou pour plaies pénétrantes par éclats d'obus par section du ligament rotulien.

Lorsque les premières observations des blessés opérés par cette tech-

nique ont été publiées, plusieurs auteurs ont cru devoir faire de grandes réserves sur l'avenir de ces genoux, sur la possibilité, sinon la probabilité, et d'ankylose partielle du genou et de rupture secondaire de ce ligament coupé et suturé.

A cette technique opératoire, on a opposé celles de l'arthrotomie par section de la rotule, ou par section en queue d'aronde de la tubérosité antérieure du tibia.

Je viens simplement vous dire aujourd'hui que le hasard m'a permis de revoir ces jours-ci un de mes opérés de l'H O E de Marcelcave (1916).

Plaie pénétrante du genou droit par E. O. Arthrotomie large par section du ligament rotulien. Ablation de l'éclat et des fragments osseux détachés par son passage. Toilette de l'articulation. Fermeture immédiate et totale avec reconstitution soigneuse de la synoviale et des plans fibreux.

Or, en revoyant récemment ce blessé, j'ai pu m'assurer que le résultat fonctionnel est excellent. Ce blessé a repris depuis onze ans son métier de cultivateur; il marche, chasse et se déclare enchanté de l'état de son genou. Il n'a aucune déformation de son membre, à part sa cicatrice, et la flexion du genou dépasse très largement l'angle droit.

J'ai cru intéressant de vous signaler ce résultat éloigné d'une arthrotomie large du genou par section du ligament rotulien faite il y a onze ans et demi pour une plaie pénétrante par éclat d'obus.

M. **Albert Mouchet** : J'ai présenté le 24 avril 1918 à la *Société de Chirurgie* un travail statistique intitulé « *Résultats éloignés des arthrotomies du genou* »; cette communication était établie d'après 54 arthrotomies.

Il résultait de mes observations qu'il existait une grande proportion de mauvais résultats après les arthrotomies en U dans lesquelles on avait sectionné le ligament rotulien. La suture de ce ligament manquait de solidité; le ligament était étalé, relâché, et la puissance du mouvement d'extension de la jambe sur la cuisse était le plus souvent fortement diminuée.

M. **Chevrier** : Je tiens à protester contre le terme de laparotomie du genou. Je ne sais et ne veux pas savoir par qui cette terminologie a été proposée. Il faut la tenir pour un lapsus, et au lieu de relever le terme il convient de le marquer, pour l'oubli, d'une boule noire.

PRÉSENTATION D'INSTRUMENT

par M. **T. de Martel.**

Je vous présente un tabouret qui permet au chirurgien d'opérer assis.

Je vous ferai remarquer que vous avez tous fait le souhait d'opérer assis, que vous l'avez tous essayé et que pour la plupart vous y avez renoncé.

Sur un tabouret ordinaire, quelle que soit sa hauteur, on est, en effet, fort mal. Si nous nous tenons tous debout, c'est afin de pouvoir faire varier la hauteur de nos yeux et de nos mains, ou en fléchissant un peu sur les jambes, ou en nous élevant légèrement sur la pointe des pieds, ou en nous penchant sur le côté. En réalité, ces variations de hauteur obtenues par tassement sur nos jambes sont souvent insuffisantes et bien des fois nous nous trouvons mal à l'aise pour opérer, mais nous sommes tout de même mieux qu'assis.

Assis sur le tabouret que j'ai imaginé, vous êtes mieux que debout. Vous faites varier la hauteur de votre tronc de 25 centimètres, de bas en haut et de haut en bas. Vos pieds passés dans les étriers que voici sont solidement appuyés et, si vous voulez vous pencher très en avant, vous vous dressez sur vos étriers et vous pouvez vous pencher aussi en avant que vous le voulez sans perdre l'équilibre. Vous pouvez de même vous pencher en arrière ou sur le côté pour saisir vos instruments ou vous passer les mains dans l'alcool. Au cours de la même opération et suivant vos besoins, vous pouvez changer plusieurs fois de hauteur. Pour monter, vous tournez la pointe de votre pied droit en dehors, pour descendre vous la tournez en dedans. J'ai essayé ce tabouret ce matin pour la première fois. J'ai opéré une hernie, deux gastrectomies, une hystérectomie abdominale, un cancer du rectum. Je me suis donc trouvé dans toutes sortes de situations opératoires. Jamais je ne me suis senti si à l'aise.

PRÉSENTATION DE PIÈCE

Fibrome intrapariétal simulant un utérus gravide,

par M. **Robert Monod.**

Rapport : M. Mocquot.

VOTE SUR LA DEMANDE D'HONORARIAT DE M. LAPOINTE

Nombre de votants : 43

Oui	42
Bulletin blanc	1

En conséquence, M. Lapointe est nommé membre honoraire de la Société de Chirurgie.

Le Secrétaire général rappelle que, d'après le règlement, les personnes étrangères à la Société qui présentent des observations, des malades, des radiographies, des pièces anatomiques ou des instruments, ne doivent lire qu'une *courte note*.

Il prie, d'autre part, les personnes qui adressent par la poste des observations à la Société de vouloir bien faire connaître leur rapporteur.

Le Secrétaire annuel, M. A. Bréchot.

L. Maretheux, imprimeur, 1, rue Cassette, Paris.

BULLETINS ET MÉMOIRES

DE LA SOCIÉTÉ NATIONALE DE CHIRURGIE

FACULTÉ DE MÉDECINE DE PARIS BIBLIOTHÈQUE

Séance du 8 février 1928.

Présidence de M. Ombrédanne, *président.*

PROCÈS-VERBAL

La rédaction du procès-verbal de la précédente séance est mise aux voix et adoptée.

CORRESPONDANCE

La correspondance comprend :

1° Les journaux et publications périodiques de la semaine.

2° Un travail de M. Gaudier, correspondant national, intitulé : *Modification à la voie d'accès de Petersen-Mathieu sur l'articulation de la hanche.*

3° Un travail de M. Jean, correspondant national, intitulé : *Arthrite aiguë de la symphyse pubienne.*

4° Un travail de M. Hertz (de Paris), intitulé : *Kyste mucoïde de l'ovaire. Ascite gélatineuse.*

M. Lecène, rapporteur.

5° Un travail de M. J.-Ch. Bloch (de Paris), intitulé : *Hémorragie intracranienne traumatique par rupture de la méningée moyenne; ligature de l'artère.*

M. Cunéo, rapporteur.

6° M. Stern, correspondant national, adresse à la Société la huitième édition du *Diagnostic chirurgical* de Duplay, Rochard, Dumoulin et Stern. Des remerciements lui sont adressés par le Président et ce volume sera déposé dans la bibliothèque de la Société.

RAPPORTS

Fracture isolée du semi-lunaire,

par M. **André Guillemin**, chirurgien des Hôpitaux (de Nancy).

Rapport de M. Albert Mouchet.

M. André Guillemin (de Nancy) nous a adressé une intéressante observation de fracture isolée du semi-lunaire :

Un ouvrier de vingt-sept ans glisse et tombe en avant, les mains en extension. Il ressent une vive douleur au niveau du poignet droit, mais continue à pouvoir mobiliser sa main. Il ne peut cependant pas serrer ses outils dans la main sans souffrir.

A l'examen, le poignet semble épaissi dans le sens antéro-postérieur. Les styloïdes sont en place, mais la hauteur du carpe est diminuée.

Pas de points douloureux à la palpation de la région dorsale. A la face palmaire, la pression détermine une vive douleur au-dessous de l'épiphyse radiale.

Les mouvements actifs et passifs *ont conservé l'intégrité de leur amplitude* tant en flexion qu'en extension.

Pensant à une lésion carpienne, une radiographie est demandée qui montre une *fracture isolée du semi-lunaire par un trait vertico-transversal*. Cet osselet est complètement aplati et ses deux extrémités font saillie respectivement à la dorsale et à la face palmaire. Le fragment postérieur est fracturé en outre au niveau du bord postérieur de l'extrémité articulaire du radius.

Par le fait de cet aplatissement du carpe, le scaphoïde se trouve légèrement basculé et le pyramidal est rejeté un peu en dehors.

Le poignet est immobilisé une dizaine de jours, puis les mouvements sont autorisés et sont exécutés facilement avec leur étendue normale.

Trois mois après l'accident, les mouvements restaient normaux et non douloureux.

Il est classique de décrire un type de fracture du semi-lunaire *par tassement*, forme fruste qui simule l'entorse; je vous ai présenté moi-même et rapporté ici plusieurs cas de ce genre.

Ce qui est particulier dans l'observation de M. Guillemin, c'est que la fracture n'est pas seulement par tassement, par compression; la radiographie ne montre pas uniquement un aplatissement de l'os de haut en bas avec étalement transversal; elle montre un trait de fracture vertical détachant presque complètement le quart postérieur de l'os en regard du bord postérieur de l'extrémité articulaire du radius. Cette disposition anatomique est assez rare.

Rare également se trouve le fait qu'il n'existait pas de gêne fonctionnelle à laquelle on aurait pu s'attendre. Bien que le fragment postérieur fasse saillie à la face dorsale du carpe, il ne constitue pas un obstacle aux mouvements.

M. Guillemin n'a point cédé à la tentation d'extirper l'os fracturé qu aurait pu lui venir d'après l'examen radiographique. Il a bien fait puisque le blessé conservait — et a du reste conservé depuis ce moment — l'intégrité fonctionnelle du poignet.

Il faut reconnaître que c'est une circonstance heureuse, mais assez rare, ainsi que je l'ai déjà dit; car on est souvent obligé d'extirper les semi-lunaires ainsi fracturés, soit parce qu'ils compromettent le libre jeu des mouvements de la main, soit parce qu'ils restent douloureux tout simplement.

L'observation de M. Guillemin apporte, ainsi que vous le voyez, une contribution intéressante à l'étude des lésions traumatiques du carpe; elle montre une fois de plus l'impérieuse nécessité qu'il y a de recourir à la radiographie, même en présence de lésions en apparence les plus minimes.

Je vous propose, Messieurs, de remercier M. Guillemin de vous avoir envoyé son observation et je vous demande de ne point oublier son nom lorsqu'il se présentera à nos suffrages.

Deux cas d'ostéomyélite primitive du péroné,

par M. **Tasso Asteriades**,
chirurgien de l'Hôpital français de Salonique.

Rapport de M. Albert Mouchet.

M. Tasso Asteriades, chirurgien de l'Hôpital français de Salonique, nous a adressé récemment deux observations d'ostéomyélite primitive du péroné qui ne sont point sans intérêt.

On sait que le siège primitif d'une ostéomyélite au péroné est assez rare; le péroné est certainement, avec le radius et le cubitus, l'os long des membres le moins fréquemment atteint, au moins d'une façon primitive, par l'ostéomyélite des adolescents. Si j'en crois mon expérience personnelle, il est même encore plus rarement atteint que le radius et le cubitus.

Voici les deux observations de M. Tasso Asteriades :

Observation I. — Le 25 avril 1925, entre à l'Hôpital français de Salonique Georges Phr..., âgé de dix-sept ans, domicilié à Xylolontro. Il porte deux fistules sur la face externe de la jambe droite datant depuis six mois.

Toujours bien portant, a commencé en novembre 1924, sans aucune raison, sans traumatisme préalable, à se plaindre de douleurs assez vives siégeant au pied droit et s'irradiant sur la face externe de la jambe et jusqu'au genou. Ces douleurs venaient par crises irrégulières, parfois étaient excessivement vives et l'obligeaient à se coucher. Quelques jours après, œdème sur la face externe de la jambe et sur la malléole externe, empiétant un peu sur la tibio-tarsienne, frissons, fièvre élevée jusqu'à 39°. Les douleurs étaient alors atroces, les téguments étaient tendus, rouges. Son médecin appelé a incisé deux abcès. Il s'est écoulé du pus abondant, jaunâtre, et les douleurs ont presque disparu. L'examen du pus n'a pas eu lieu.

A son entrée, malade bien portant et état général excellent. Au-dessus de la malléole externe une fistule qui suppure. Au-dessus d'elle, et un peu en arrière, une seconde fistule, qui donne aussi abondamment. Toute la jambe est augmentée de volume, mais la tibio-tarsienne est normale. Le pied est légèrement en extension et tourné un peu en dedans. La marche n'est pas trop défectueuse, les mouvements d'extension et de flexion du pied sont à peu près normaux.

A la palpation, le péroné n'est pas douloureux. Il semble être augmenté de volume sur toute son étendue, mais surtout à la diaphyse. Un stylet introduit dans les fistules sent l'os rugueux et dénudé.

La *radiographie* faite le lendemain donne : tibia normal, le péroné est épaissi et aussi gros que le tibia. La diaphyse est énorme, on la dirait soufflée, formée par de l'os nouveau et du périoste, contenant à leur centre un long séquestre. La tibio-tarsienne et les os du pied sont normaux. La tête du péroné est lésée, la malléole externe est à peine touchée.

Intervention le 29 novembre 1925, sous anesthésie générale à l'éther. Aide, le Dr Bergis. Incision longue de 30 centimètres, parallèle au péroné; le périoste incisé est ruginé. Résection de l'os jusqu'à 3 centimètres, au-dessus de la malléole externe. Nettoyage et curettage de la cavité, suture, drainage, crins pour la peau.

L'os enlevé constitue tout le péroné, moins la malléole. Il est très épaissi, le périoste est poreux, spongieux, friable, purulent. A la partie moyenne de la diaphyse il a une circonférence de quatre doigts. Sectionné, il nous permet d'extraire la diaphyse péronière nécrosée, longue de 6 centimètres.

Suppuration abondante, sans fièvre. Les fils se désunissent. Pansement à plat au Dakin. Le 8 mai 1925, la plaie bourgeonne. Suture primo-secondaire de la peau, drainage. Le 7 juin 1925, la plaie est complètement cicatrisée. Les mouvements de l'articulation normaux. L'opéré marche bien.

Nous l'avons revu en mars 1927, à l'occasion de son service militaire; il venait nous demander un certificat médical. Il se porte très bien, ne souffre plus. Une radiographie faite à cette époque nous montre une absence totale de l'os. Le péroné ne s'est point régénéré.

Obs. II. — Le 2 novembre 1925 entre à l'Hôpital français le petit garçon Dimos Ter..., âgé de dix ans. Il vient de Janitza, adressé par les sœurs du Dispensaire français de cette ville. Il porte quatre fistules à la jambe gauche.

Ses parents racontent qu'avant le début de cette maladie, qui date d'un an, l'enfant s'était blessé sur la jambe malade. Il est tombé sur une grosse pierre, mais a pu se relever et continuer la marche. Quelques jours après il ne ressentait plus rien. Quinze jours après le traumatisme, l'enfant a commencé à se plaindre du pied et de la jambe gauches. D'abord de petites douleurs, qui, de jour en jour, devenaient plus fortes. Ensuite une tuméfaction a paru sur la face externe de la jambe, jusqu'à l'articulation, et la température est montée à 38°. Le quinzième jour après le début, un abcès s'était formé, qui s'était ouvert tout seul. Les douleurs et la fièvre disparurent. Puis un second abcès, ensuite un troisième et un quatrième. Entre chaque abcès, douleurs et fièvre, ne dépassant jamais 38°.

A l'examen, enfant bien portant, apyrétique. Nous trouvons sur la face externe de la jambe gauche quatre fistules qui donnent. La jambe est un peu plus volumineuse que l'autre. Le stylet arrive sur un os dénudé. Pas d'esquilles. La palpation n'est pas douloureuse. Les mouvements de la tibio-tarsienne absolument physiologiques.

Sur le cliché radiographique, nous constatons un tibia normal; le péroné est gros, épaissi, le périoste exubérant, irrégulier, contournant un séquestre long de 7 centimètres et épais de 1/2 centimètre, effilé.

Intervention le 5 novembre 1925. Anesthésie générale au chloroforme. Aide,

le Dr Bergis. Incision sur la face externe de la jambe. Le périoste est décollé, ruginé. Ablation du péroné qui se rompt au-dessus de la malléole. Il reste une portion de 2-3 centimètres d'os au-dessus de la malléole, qui nous paraît saine. Nous n'y touchons pas. Curettage de la cavité, drainage, suture.

L'os enlevé est très friable. Le périoste est exubérant, s'effrite sous les doigts, est spongieux. La diaphyse péronière réduite à un segment long de 6 centimètres se trouve au centre de cette formation périostique.

Suites très simples. Cicatrisation définitive le 27 décembre 1925. Le petit malade marche bien. Nous ne l'avons plus revu pour faire une radiographie de contrôle. Il serait intéressant de savoir si, chez ce malade, le péroné s'est régénéré.

Les deux observations de M. Tasso Asteriades nous inspirent les réflexions suivantes : ces ostéomyélites primitives du péroné ont présenté la particularité d'atteindre chez des adolescents le voisinage de l'épiphyse la moins fertile, l'épiphyse inférieure, alors qu'au tibia et au fémur c'est presque toujours l'épiphyse la plus fertile, donc la supérieure, qui est atteinte.

Dans une bonne revue générale de la *Revue de Chirurgie*[1], Piquet (de Lille) insiste sur cette localisation anatomique si spéciale de l'ostéomyélite du péroné, contraire à la règle commune, la localisation à la métaphyse inférieure. Une fois sur 8 seulement, Piquet a vu la localisation à la métaphyse supérieure. Le pourquoi de cette exception à la règle commune nous échappe.

Les malades de M. Tasso Asteriades ont été traités tardivement ; ce n'est pas de la faute de ce chirurgien à qui ils n'ont pas été envoyés à temps. Mais, comme il arrive en pareil cas, surtout au péroné, la diaphyse péronière a eu le temps de se nécroser entièrement et le chirurgien a dû enlever tout le péroné dans le premier cas moins la malléole, tout le péroné moins la malléole et deux à trois centimètres de portion sus-malléolaire dans le deuxième cas.

Il est regrettable que dans les premiers mois on se soit borné à ouvrir les abcès, qu'on les ait ensuite laissés se fistuler sans trépaner l'os.

Le premier opéré de M. Asteriades a été suivi assez longtemps pour qu'on puisse être sûr que l'os ne s'est point régénéré ; c'était un garçon de dix-sept ans.

M. Asteriades n'a malheureusement pas pu revoir son second opéré, un garçon de dix ans ; il eût été intéressant de savoir si son péroné ne s'était point régénéré. C'est fort probable à cet âge.

Mon fils Alain Mouchet a présenté en décembre dernier à la Société anatomique le cas d'une fillette de cinq ans et demi que j'ai opérée le 21 mars 1927 d'une nécrose totale du cubitus droit à la suite d'une ostéomyélite bipolaire. Cicatrisation complète en un mois. Quatre mois après exactement, la radiographie montrait la diaphyse cubitale entièrement reconstituée, mais un peu moins longue que la diaphyse primitive. La tête radiale s'était luxée.

Ce fait prouve qu'on peut assister chez des enfants jeunes à des recons-

1. *Revue de Chirurgie*, n° 7, 1927, p. 529.

titutions d'os extrêmement rapides et complètes, mais il prouve aussi — tout comme les observations de M. Tasso Asteriades — qu'il est fâcheux de voir encore trop souvent les médecins se borner à inciser les abcès de l'ostéomyélite sans trépaner l'os ou assister pendant des mois à la formation de fistules suppurées sans prier le chirurgien d'enlever l'os nécrosé.

Avec des ostéomyélites du péroné, qui ne s'accompagnent pas de phénomènes généraux graves dans la plupart des cas, on est exposé à voir survenir des phénomènes de nécrose étendue comme ceux qu'a constatés M. Asteriades.

On doit donc se méfier de cette localisation d'apparence « bonasse » de l'ostéomyélite et la traiter en temps voulu, énergiquement, comme il convient.

Je vous propose, Messieurs, de remercier M. Tasso Asteriades de ses intéressantes observations et de les publier dans nos Bulletins.

Le chylothorax traumatique,

par M. **Grimault** (d'Algrange).

Rapport de M. Ch. Lenormant.

M. Grimault, qui dans son hôpital des Mines et Forges d'Algrange observe des cas nombreux de traumatismes et qui nous communique les plus intéressants, nous a récemment envoyé une très curieuse et très complète observation de chylothorax traumatique. C'est là une complication fort rare des traumatismes de la poitrine et l'observation de M. Grimault est, à ma connaissance, la première publiée en France. Elle mérite donc de retenir notre attention et d'être publiée en détail dans nos Bulletins. La voici :

Le 22 mars 1927, l'ouvrier T... (Jean), âgé de trente-deux ans, ayant bu et mangé copieusement, se trouvait en état d'ébriété, lorsqu'il fut bousculé par un automobile. Il avait été touché sur le côté droit du thorax par le capot de la voiture. Le traumatisme fut si violent que la victime projetée en l'air passa au-dessus de la voiture et retomba sur la tête à plusieurs mètres de là.

Le blessé, amené aussitôt à l'hôpital, est, à son arrivée, dans le coma; il présente une vaste plaie du cuir chevelu dans la région occipito-pariétale droite avec fracture du crâne.

Nous l'opérons immédiatement (aide Dr Wilwertz) : la plaie du cuir chevelu est excisée, puis agrandie en arc de cercle. Le lambeau récliné, nous découvrons une fracture du crâne très étendue, avec enfoncement allant jusqu'à la ligne médiane. Les esquilles mobiles sont enlevées; l'une d'elles a ouvert les méninges et blessé le sinus longitudinal qui saigne à flot. La brèche cranienne est régularisée à la pince-gouge. La plaie du sinus est aveuglée par des mèches, puis suture de l'aponévrose péricranienne et suture du cuir chevelu sur les mèches.

Le 24, le blessé est toujours dans le coma : une ponction lombaire permet de retirer 12 cent. cubes de liquide céphalo-rachidien teinté de sang.

Le 25, au coma succède une très grande agitation : le blessé arrache son pan-

sement à différentes reprises. Cette période d'agitation extrême dure jusqu'au 1er avril. La lucidité réapparaît alors peu à peu.

Les mèches ont été enlevées du troisième au huitième jour. La plaie opératoire s'est cicatrisée par première intention, mais à l'endroit où les mèches ont été retirées il s'est produit une légère suppuration superficielle qui a mis environ un mois à se tarir. Une hémiparésie droite a été constatée aussitôt après l'accident et a duré autant que la période de coma et d'agitation, après laquelle nous n'avons plus observé aucun trouble consécutif à la fracture du crâne.

Les suites du traumatisme du thorax ont été du plus haut intérêt. Dès que le blessé eut retrouvé sa lucidité, il s'est plaint de douleurs dans le côté droit et, pour essayer de les calmer, est resté toujours couché sur ce côté ; de plus, il toussait beaucoup et transpirait abondamment. Le 15 avril, à l'auscultation, nous trouvons à la base droite une diminution du murmure vésiculaire et de la submatité. Le blessé commence à se lever un peu dans le courant de la journée. Dès le 25, il se sent plus faible, la toux augmente ainsi que la zone de matité de la base droite; nous pensons à un hémothorax. Peu à peu, insidieusement, le tableau clinique se modifie et, le 10 mai, l'état est le suivant : hémithorax droit globuleux, matité absolue dans toute sa hauteur, gêne respiratoire importante. L'examen radioscopique montre de l'obscurité de tout le côté, le cœur est refoulé à gauche.

Le 11, brusquement, cyanose, dyspnée intense; une ponction exploratrice a donné issue à un liquide lactescent, jaunâtre. Nous en retirons *2 litres*, mais nous devons arrêter l'évacuation, parce que le malade est pris d'une quinte de toux avec étouffements.

Néanmoins, il se trouve très soulagé après cette ponction, mais le liquide se reproduit rapidement. Aussi, dès le 13, nous devons pratiquer une nouvelle ponction et retirons *6 litres* de liquide ayant l'aspect du lait. Le malade se trouve de nouveau bien, respire aisément, s'assied dans son lit et retrouve son appétit. Cette amélioration est de courte durée; le 17, il asphyxie de nouveau et une nouvelle ponction évacue *4 litres* de liquide lactescent. L'examen de ce liquide (Dr Lejeune) a donné les renseignements suivants : densité 1013, présence d'albumine ; après plusieurs jours de repos, ce liquide ne s'est pas coagulé ; il s'est divisé en deux couches : la couche supérieure rappelant la crème du lait et la couche inférieure ayant l'aspect du petit-lait. L'examen microscopique a montré la présence de très nombreux globules de graisse. Ce sont là les signes caractéristiques du chyle.

Quelques jours après cette troisième ponction, la gêne respiratoire reparaît, mais elle ne s'accompagne ni de dyspnée marquée, ni de cyanose; nous restons dans l'expectative. Ces troubles s'atténuent peu à peu, l'état général s'améliore, l'épanchement thoracique se résorbe lentement.

A partir du 15 juin, le malade commence à se lever, mange de très bon appétit et engraisse rapidement. Le 7 juillet, un examen radioscopique du thorax montre les deux sommets bien clairs; forte réaction hilaire avec ganglions anciens, parenchyme pulmonaire clair. Base gauche et cul-de-sac gauche très clairs. Le cul-de-sac droit s'éclaire mal; le diaphragme bouge très peu. Léger voile uniforme de la base droite, épaississement pleural, pas d'épanchement.

Le 8 août, le blessé quitte l'hôpital complètement guéri pour reprendre son travail habituel.

L'épanchement de chyle dans la plèvre est, je l'ai dit, une complication vraiment exceptionnelle des traumatismes du thorax, plaies ou contusions. La plupart des auteurs classiques ne la mentionnent même pas.

Elliott et Henry, pendant la dernière guerre, dans un hôpital de base de

l'armée anglaise, ont observé un millier de blessés de la poitrine et examiné 600 épanchements traumatiques de la plèvre : sur le nombre, ils ont vu deux épanchements de chyle. Et l'on peut dire que c'est là une série particulièrement heureuse, car la proportion du chylothorax dans les traumatismes thoraciques est certainement bien moindre.

Il existe trois observations anciennes, datant du XVIIe et du XVIIIe siècle, qui paraissent se rapporter à des lésions du canal thoracique dans des écrasements du thorax (cas de Diemerboeck) ou des plaies de poitrine (cas d'Hoffmann et de Bonet); mais elles sont trop vagues, trop incomplètes pour être utilisables.

En réalité, le premier cas, scientifiquement observé, de chylothorax traumatique est celui de Quincke, en 1875.

Dans une bonne *Revue générale*, parue en 1912, Zesas [1] avait pu réunir 17 observations. Depuis cette époque, et sans avoir la prétention de faire une bibliographie complète, j'ai trouvé, en dépouillant le *Journal de Chirurgie* et le *Zentralblatt für Chirurgie*, 7 observations nouvelles de chylothorax traumatique. Ce sont les deux cas d'Elliott et Henry (*Lancet*, 1917), celui de Lindenfeld (*Thèse de Zurich*, 1919), celui de Drey (*Monatschrift für Unfallheilkunde*, 1920), celui de Watts (*Annals of Surgery*, 1921), celui de Ceelen (*Société de Chirurgie de Berlin*, 1923) — qui n'est, d'ailleurs, qu'une constatation d'autopsie —, enfin celui de Lindenberg (*Münchener medizin Wochenschrift*, 1926).

Avec l'observation de Grimault, cela fait, en tout, 25 cas, qui permettent d'esquisser l'histoire du chylothorax traumatique.

L'épanchement de chyle dans la plèvre peut résulter, soit d'une plaie du canal thoracique, soit d'une rupture de ce canal dans un traumatisme fermé. La première éventualité est rare. Il n'y a que 6 cas connus de chylothorax consécutifs à une plaie et, presque toujours, il s'agissait d'une plaie de la base du cou. Ainsi chez le malade de Bohne-Lauenstein, qui avait reçu un coup de revolver dans la région cervicale et qui présenta un chylothorax gauche; à l'autopsie, la balle fut trouvée au contact du dôme pleural qu'elle avait déchiré. Ainsi dans le second cas d'Elliott et Henry, où un éclat d'obus, entré dans la région thyroïdienne, à droite de la ligne médiane, fut retrouvé libre dans la plèvre gauche, au milieu d'un épanchement de chyle; la plèvre était ouverte à un pouce et demi de son sommet. Ainsi dans le cas de Watts, où un coup de couteau porté au-dessus de la fourchette sternale avait ouvert la trachée et déterminé une hémorragie abondante, suivie d'un écoulement de chyle par la plaie, puis un chylothorax bilatéral; à l'autopsie, on reconnut les plaies du canal et de la plèvre. Dans ces trois cas, le canal thoracique avait été blessé tout près de son embouchure; il en était de même chez le premier malade d'Elliott et Henry : balle de schrapnell entrée sous le tiers externe de la clavicule droite et logée au sommet de l'aisselle gauche; chylothorax gauche.

1. Zesas : Die nicht operativ entstandenen Verletzungen des Ductus thoracicus. *Deutsche Zeitschrift für Chirurgie*, t. CXV, 1912, p. 49.

Je manque de précision sur le cas de Drey, que je ne connais que par une très brève analyse du *Zentralblatt* : l'épanchement avait été produit par une balle de schrapnell qui fut retrouvée libre dans la cavité pleurale.

L'existence d'une plaie du canal dans son segment thoracique n'est établie avec certitude que par l'observation de Dietze : le blessé s'était tiré un coup de revolver dans le 6e espace intercostal, à 7 centimètres de la ligne médiane; il n'y avait pas d'orifice de sortie et la balle fut repérée radiographiquement, plus tard, devant le corps de la 12e vertèbre dorsale, un peu à droite de la ligne médiane; l'épanchement dans la plèvre droite ne se manifesta qu'assez tardivement, puisque la première ponction ne fut faite que dix jours après la blessure; 27 litres de chyle furent retirés de la plèvre en 8 ponctions; le blessé finit par guérir.

Beaucoup plus souvent (19 fois sur 25), le chylothorax a été la conséquence d'une contusion grave du thorax (écrasement par voiture, chute d'un lieu élevé, compression entre wagons, chute de pierres sur le dos, coup de balançoire, prise dans une poulie de transmission, etc.). Il est à noter que, dans 8 de ces cas, il existait des lésions concomitantes du squelette du thorax : 4 fois, fractures multiples des côtes (Quincke, von Thaden, Handmann, Lindström); 1 fois, fracture du rachis (Krabell); 3 fois, fractures simultanées des vertèbres et des côtes (Hahn, Bohne-Lauenstein, Legg). Ces cas compliqués de fractures semblent d'une gravité toute particulière, puisque, de ces 8 blessés, un seul, celui de Handmann, a guéri.

La fracture peut déterminer directement la déchirure du canal thoracique : on l'a constaté à l'autopsie dans les cas de Hahn et de Bohne-Lauenstein (fracture vertébrale), dans celui de Lindström (fracture de côte).

Mais lorsqu'il n'y a pas de fracture, ou lorsque la lésion du canal ne siège pas en regard du foyer de fracture, il faut faire intervenir un autre mécanisme : celui de la rupture par éclatement; et c'est certainement ce mécanisme qui est le plus souvent en cause.

La pression est normalement élevée dans le canal thoracique; lorsqu'on lie ce canal, on le voit se distendre en amont, parfois jusqu'à se rompre. On comprend donc que, sous l'influence de l'hypertension résultant de la compression du thorax, il puisse éclater, surtout si les efforts et les cris du blessé au moment de l'accident viennent encore augmenter cette tension exagérée (Zesas). Mais il est une condition spéciale qui doit intervenir souvent pour faciliter cet éclatement : c'est pendant la période de digestion que les lymphatiques sont gorgés de chyle et que la pression y est le plus élevée; c'est donc dans cette période que le canal thoracique a le plus de chances de se rompre sous l'action d'un traumatisme, et Grimault a parfaitement raison d'insister sur ce fait que son blessé, aussitôt avant l'accident, avait absorbé un repas copieux.

Contrairement à l'opinion d'Elliott et Henry qui le croient plus fréquent à gauche, le chylothorax a été rencontré le plus souvent à droite : sur 24 cas où ce point est précisé, je relève 6 épanchements dans la plèvre gauche (2 cas de Handmann, Slajmer, deuxième cas de Bohne-Lauenstein, 2 cas de

Elliott et Henry) et 5 épanchements simultanés dans les deux plèvres (Henssen, Hammesfahr, Legg, Watts, Lindenberg); les 13 autres occupaient la plèvre droite. Grimault explique cette prédominance à droite, « d'une part, par l'intimité des rapports anatomiques du canal thoracique avec la plèvre et, d'autre part, par l'existence de collecteurs latéraux du canal thoracique plus nombreux à droite qu'à gauche, puisque les collecteurs du foie affluent au-dessus du diaphragme ».

Quand l'épanchement est bilatéral, il peut être également important des deux côtés, comme dans le cas de Watts, où l'on retira 3 litres à gauche et 1 à droite, et dans celui de Lindenberg, où les premières ponctions donnèrent plus de 3 litres à droite et 2 1/2 à gauche. D'autres fois, l'un des deux épanchements est minime : à l'autopsie de son blessé, Legg trouva 3 litres de chyle dans la plèvre gauche et seulement « une petite quantité du même liquide dans la plèvre droite ».

Ces chylothorax bilatéraux me semblent d'une interprétation assez difficile. Il paraît logique d'admettre qu'il y a eu, dans ce cas, déchirure simultanée du canal et des deux plèvres. Cependant Hammesfahr admet que le chyle épanché dans le médiastin peut passer dans la plèvre sans qu'il y ait rupture de celle-ci, par simple absorption. De fait, on a vu la compression du canal thoracique par un goitre plongeant déterminer un double chylothorax (observ. de Schultze).

La quantité de chyle débitée par le canal thoracique blessé ou rompu est habituellement très considérable. L'épanchement est très abondant et, cliniquement, les signes de compression pulmonaire et cardiaque dominent le tableau, et l'asphyxie devient rapidement menaçante. On trouve 6 litres de liquide à l'autopsie des malades de Krabbel et Olken, 7 litres chez celui de Quincke, 7 litres également chez celui de Hahn, alors que les ponctions faites pendant la vie en avaient déjà retiré 29! Dans le cas de Dietze, on évacua 27 litres de chyle en trente et un jours; chez celui de Lindenberg, il fallut en enlever près de 6 litres en dix heures, pour éviter l'asphyxie; dans le cas de Grimault, 3 ponctions, faites dans l'espace de six jours, donnèrent 12 litres de liquide. Le chyle peut se coaguler dans la plèvre, et l'on trouve parfois, à l'autopsie, des caillots blanc-jaunâtres, ressemblant à du fromage de gruyère (Elliott et Henry).

A côté de ces grands chylothorax, qui sont la règle, il en est de peu importants : il en était ainsi cliniquement chez les malades de Henssen et de Handmann, dont l'épanchement se résorba spontanément en quelques jours. A l'autopsie de son petit malade, Ceelen n'a trouvé que 200 cent. cubes de chyle dans la plèvre; il est vrai que la mort était survenue très rapidement après l'accident.

Or l'épanchement de chyle n'est, pour ainsi dire, jamais immédiat. C'est le plus souvent du deuxième au cinquième jour après l'accident que l'épanchement se manifeste (onze fois sur 16 cas où ce point de clinique est exactement précisé); le troisième et le quatrième jours constituent la période particulièrement critique. Et, dès qu'il s'est manifesté, l'épanchement s'accroît avec une rapidité extrême, déterminant en quelques heures, comme

je l'ai dit, des accidents asphyxiques qui nécessitent une intervention d'urgence.

Mais il y a des cas à début beaucoup plus retardé. La première ponction n'a été faite qu'au dixième jour chez le malade de Dietze, au quinzième chez celui de Hahn. Dans le cas de Grimault, les premiers symptômes ne se sont manifestés que vingt-quatre jours après l'accident et la première ponction a été faite le cinquantième jour. La malade de Lindenfeld n'a commencé à présenter des signes d'épanchement pleural qu'au bout de trois semaines et n'a été ponctionnée que six mois après l'accident. J'avoue que ces épanchements chyleux très tardifs me semblent bien difficiles à expliquer. Dietze pense que, dans son cas où il s'agissait d'une plaie par balle, il y a eu, non pas déchirure immédiate du canal thoracique, mais simple contusion par le projectile, suivie au bout de dix jours de la chute d'une escarre et de l'ouverture de la lumière. Mais cette hypothèse ne peut s'appliquer aux autres cas qui, tous, concernent des contusions du thorax. Grimault croit que, chez son blessé, la diète à peu près complète pendant les premiers jours (en raison de la fracture du crâne et du coma consécutif), a dû retarder l'écoulement du chyle; mais l'alimentation normale avait été reprise bien avant que les signes d'épanchement pleural eussent attiré l'attention du côté du thorax.

L'écoulement de chyle par la plaie cervicale a été signalé chez le blessé de Watts; il semble avoir été constaté également, au niveau de la plaie thoracique, dans les vieilles observations d'Hoffmann et de Bonet; mais c'est là un symptôme extrêmement rare.

Le pronostic du chylothorax traumatique est indiscutablement grave. Sur les 25 cas que j'ai réunis, il y a 12 morts et 13 guérisons. Il faut noter cependant que les 8 cas les plus récents (postérieurs à 1912) n'ont donné que 3 morts. Certaines de ces morts sont rapides et s'expliquent par la gravité même du traumatisme, qui s'accompagne de ruptures étendues du poumon, de fractures multiples des côtes ou de fracture du rachis. Les autres sont vraiment la conséquence du chylothorax lui-même et elles résultent alors, soit de l'asphyxie par compression du poumon et du cœur, comme dans le cas de Krabell et le premier cas de Bohne-Lauenstein, soit de l'affaiblissement progressif et de la véritable inanition causée par la déperdition excessive de chyle : il en fut ainsi chez le malade de Hahn qui succomba après la dixième ponction, alors qu'il avait perdu, en vingt-six jours, 36 litres de chyle; chez le malade de Olken qui succomba, le dix-huitième jour, amaigri, mourant de soif et oligurique; chez celui de Lindström, malgré la thoracotomie faite *in extremis*, après que les ponctions avaient évacué plus de 11 litres de chyle; chez celui de Watts, enfin, qui mourut d'épuisement le vingtième jour.

C'est qu'en effet ces blessés sont exposés à un double danger : cet épanchement, si rapide et si abondant, risque de les étouffer et, si on l'évacue, la persistance de l'écoulement du chyle peut les tuer par inanition. C'est ce qui fait précisément la difficulté du traitement du chylothorax traumatique et il faut reconnaître que les règles de ce traitement restent encore à

établir. Grimault pense qu'il faut attendre d'avoir la main forcée par les accidents dyspnéiques, ne faire que des « ponctions de nécessité » et renouveler celles-ci le plus rarement possible. C'est l'opinion de la plupart des auteurs qui ont écrit sur la question. Il en est d'autres cependant qui préconisent l'ouverture large de la plèvre par thoracotomie : non pas pour rechercher la plaie du canal thoracique et l'aveugler — pareille conduite a pu être tenue dans les plaies de la portion cervicale, mais elle n'a jamais été possible dans les lésions de la portion thoracique — mais parce que, la pression devenant positive dans la plèvre du fait de la thoracotomie, l'écoulement du chyle aurait plus de chances de cesser spontanément.

Les cas actuellement connus ne permettent pas de trancher cette question de thérapeutique. Si l'on fait abstraction de l'observation de Ceelen recueillie dans une autopsie, il reste 24 cas que l'on peut répartir en trois groupes.

Chez 5 blessés on s'est abstenu de toute intervention active : 2 ont guéri (Henssen; premier cas de Handmann), mais il s'agissait d'épanchements peu importants; les 3 autres sont morts aux deuxième, cinquième ou huitième jour (Krabell, Legg, troisième cas de Bohne-Lauenstein).

La ponction a été l'opération la plus souvent pratiquée : 14 cas; il a toujours fallu la répéter un plus ou moins grand nombre de fois; Hammesfahr l'a fait suivre d'un drainage avec le siphon de Bulau. Ces 14 cas ont donné 6 morts (Quincke, von Thaden, Hahn, Olken, Bohne-Lauenstein, Watts) et 8 guérisons (Kirchner, Handmann, Slajmer, Dietze, Hammesfahr, Lindenfeld, Lindenberg, Grimault).

Enfin la thoracotomie avec résection costale a été faite 5 fois pour chylothorax, avec 3 guérisons et 2 morts. Helferich fut le premier à la pratiquer, le douzième jour après l'accident, après 2 ponctions; son blessé guérit. Celui de Lindström, opéré après de multiples ponctions et dans un état d'affaiblissement extrême, ne put supporter l'intervention. Le cas de Drey, chez un blessé de guerre, fut un succès. Dans le premier cas d'Elliott et Henry, la thoracotomie, faite le septième jour, évacua 2.400 grammes de liquide; l'écoulement de chyle cessa aussitôt, mais il y eut une infection secondaire qui obligea à drainer; le blessé était en bonne voie de guérison lorsqu'il fut évacué. Chez leur second blessé, Elliott et Henry firent également la thoracotomie, le cinquième jour; la plèvre, dont on avait retiré la veille plus de 2 litres et demi par ponction, renfermait encore 1.200 grammes de chyle; l'opéré succomba le onzième jour.

On a pensé — et ceci paraît assez logique — que, en modifiant le régime alimentaire, on pourrait peut-être diminuer l'écoulement du chyle par le canal blessé. Une alimentation riche en sucre et complètement dépourvue de graisse est théoriquement la plus favorable. Plus radicaux encore, Hall et Morgan, dans un cas de chylopéritoine traumatique qui se reproduisait après chaque ponction, ont soumis leur malade à une alimentation uniquement rectale et l'ont guéri. Il y a là une idée intéressante, qui ne doit pas être oubliée dans cette question, singulièrement difficile et

encore discutée, du traitement des épanchements traumatiques profonds de chyle.

Je vous propose, en terminant, de remercier M. Grimault de nous avoir communiqué sa très remarquable observation.

Fièvre typhoïde ambulatoire débutant par une perforation intestinale. Péritonite généralisée. Intervention à la treizième heure. Guérison,

par M. **Coureaud**, médecin de la marine.

Rapport de M. Raymond Grégoire.

L'observation du Dr Coureaud que vous m'avez chargé de rapporter est intéressante à plus d'un point de vue. Les difficultés du diagnostic, la méthode opératoire à laquelle cet adroit chirurgien a eu recours, sont autant de points qui méritent de vous donner cette observation dans son intégrité.

Observation. — G... (Jean), caporal au 31e régiment de tirailleurs algériens, est hospitalisé d'urgence à la clinique chirurgicale de l'hôpital Sainte-Anne le 28 septembre 1926 à 1 heure du matin. Au cours d'une permission et pendant qu'il était occupé aux pénibles travaux des vendanges, a été pris brusquement la veille à 10 heures du matin d'une douleur très vive, syncopale, « en coup de poignard », dans la fosse iliaque droite, douleur accompagnée de vomissements. Ramené à son domicile, éloigné de tout secours médical immédiat, a été traité par des infusions et des applications de compresses chaudes sur l'abdomen. Les douleurs et vomissements persistent; un médecin est appelé qui ne voit le malade que tard dans la soirée et conseille l'hospitalisation. Le transport est effectué en ambulance automobile; le trajet est long, dans des chemins difficiles.

A son entrée le malade présente les symptômes suivants : l'état général est bon, pas de shock. Température 39°5; pouls 110. Défense musculaire nette et contracture généralisée avec maximum dans la fosse iliaque droite. Ventre de bois. Signe de Jacob positif. Au toucher rectal : Douglas tendu et douloureux. Pas de symptômes pulmonaires aigus. Interrogé, le malade n'accuse aucun passé gastrique, appendiculaire ou rénal.

Il rentre du Maroc où il a pris part à la campagne contre Abd el Krim, et n'a présenté pendant son séjour dans l'Afrique du Nord qu'une crise légère de dysenterie amibienne sans réaction hépatique. Le foie n'est pas douloureux, une sonorité préhépatique remplace la zone de matité.

Depuis quelques jours, G... éprouvait de la lassitude; il a pris le 25 un purgatif salin (sulfate de magnésie), mais n'a jamais interrompu le dur travail des champs.

Le malade présente des signes évidents de péritonite diffuse que nous attribuons, à cause du siège de la douleur, à une perforation appendiculaire favorisée sans doute par le purgatif absorbé il y a trois jours.

Intervention : Treize heures après le début de la perforation. Aides : Drs Esquier et Brette.

Avant l'intervention : huile camphrée, caféine 0,25. Pouls rapide, mais bon état général satisfaisant.

Rachianesthésie entre XIe D et XIIe D (0 gr. 06 de stovaïne), anesthésie suffisante au début qu'il faudra compléter au cours de l'intervention par anesthésie générale (appareil Ombrédanne).

1° Incision de Roux dans la fosse iliaque droite. A l'ouverture du péritoine, issue de liquide louche, abondant, sans odeur fécaloïde, quelques gaz. Rares fausses membranes. Appendice sain. Appendicectomie sans enfouissement. Le grêle exploré dans ses derniers centimètres ne révèle aucune lésion. Les anses sont uniformément rouges, sans autres caractères. Réfection de la paroi en trois plans.

2° La responsabilité de l'appendice étant mise hors de cause, on pense à une ulcération gastrique perforée. Incision de laparotomie médiane sus-ombilicale. Pas de liquide à l'ouverture du péritoine : les explorations de l'estomac, du duodénum sont négatives. La paroi est refermée en un plan (4 fils de bronze). Suture cutanée avec agrafes de Michel.

3° On envisage alors la possibilité d'un ulcère du grêle et par une cœliotomie médiane sous-ombilicale on se propose de reprendre l'exploration du grêle. Dès l'ouverture du péritoine, il s'écoule en abondance le même liquide louche, plus riche en fausses membranes. Mise en place des écarteurs. La main introduite dans l'abdomen va rechercher le cæcum que l'on extériorise doucement. La terminaison du grêle est amenée entre les lèvres de la plaie et l'on dévide l'intestin de bas en haut, de sa terminaison vers son origine. On découvre à 60 centimètres de la valvule iléo-cæcale une perforation de 8 millimètres, située près du bord libre. Cette perforation, dont les bords sont nets, occupe le centre d'une zone enflammée, étendue sur plusieurs centimètres et qui semble correspondre à une plaque de Peyer. L'examen rapide des segments voisins n'indique aucune autre zone altérée. Extériorisation et protection de l'anse malade. Suture transversale de la perforation que l'on enfouit sous un plan musculo-séreux. Toilette du Douglas par asséchement et drainage par mise en place d'un gros drain dans le cul-de-sac péritonéal. Cette suture, effectuée sur un intestin malade, fait craindre une désunion partielle possible : l'anse suturée est par prudence fixée à la paroi qui est refermée en trois plans.

Durée totale de l'intervention : une heure quarante-cinq.

Soins post-opératoires : Position de Fowler. Soins de la bouche. Huile camphrée. Spartéine. Instillation à la Murphi de sérum glucosé. Injection sous-cutanée de 250 cent. cubes de sérum-rhum. Aspiration quotidienne par le drain du Douglas.

Les suites opératoires sont d'abord satisfaisantes, quand, brusquement, le 24 octobre (vingt-six jours après l'intervention), alors que le malade convalescent avait repris l'alimentation, symptômes d'occlusion aiguë qui nécessitent la création d'un anus artificiel temporaire (professeur Oudard). Fixation d'une anse grêle dans la fosse iliaque droite. Issue de matière liquide par la petite plaie intestinale. Emission de gaz par l'anus. Le 9 novembre, transit normal des matières et fermeture spontanée de l'anus temporaire.

Un examen radioscopique après repas bismuthé effectué le 13 décembre (Dr Le Couiac) indique « un transit intestinal normal, sans stase iléo-cæcale ».

Examens de laboratoire. — Le 28 septembre, une hémoculture positive pour l'Eberth affirme le diagnostic de fièvre typhoïde.

L'examen bactériologique des exsudats péritonéaux prélevés au moment de l'intervention fournit les réponses suivantes :

« Présence de coli et anaérobies. Absence de spirochètes après nitratation. » (Dr Lancelin.)

En résumé, un jeune soldat en permission agricole est pris au milieu de son travail d'une douleur subite et violente dans le côté droit du ventre et présente tous les signes d'une péritonite généralisée. Il était très naturel

que le Dr Coureaud fit le diagnostic de perforation appendiculaire. Il incise et ne trouve rien à l'appendice. Il songe à une perforation gastrique par ulcère latent ; rien non plus à l'estomac. Seulement alors, il découvre la perforation du grêle à 60 centimètres du cæcum. L'aspect de l'intestin, les anamnestiques permettent de rattacher cet accident à l'évolution sournoise d'une dothiénenterie ambulatoire. L'hémoculture positive du bacille d'Eberth vint confirmer ce diagnostic.

On se demande vraiment comment on pourrait faire le diagnostic exact avant d'avoir constaté les lésions. Les exemples de ce genre sont bien connus, mais il faut dire aussi qu'ils n'apprennent pas grand'chose et qu'à la première occasion chacun fera la même erreur. Comment soupçonner de fièvre typhoïde un homme qui vient de passer sa journée et les journées précédentes aux durs travaux des champs? Il est bien autrement intéressant d'observer par quelle méthode le Dr Coureaud guérit son opéré.

M. Coureaud sutura la perforation, fixa l'anse à la paroi et referma le ventre sans drainage. Les nombreuses recherches qu'il dut faire prirent beaucoup de temps. L'opération dura une heure quarante-cinq minutes. Commencée sous anesthésie rachidienne, elle fut terminée sous anesthésie générale à l'éther.

Malgré la longue durée de l'opération, malgré les nombreuses manipulations intra-abdominales, malgré l'anesthésie à l'éther, le malade guérit parfaitement. Devrons-nous en conclure naïvement qu'une opération pour perforation typhique doit être longue, que l'intestin doit être largement brassé, que le ventre doit être refermé sans drainage et que la question de l'anesthésie n'a pas à entrer en ligne de compte ?

Il y a quelques jours, deux internes de Tenon, MM. Redon et Worms [1], présentaient en mon nom à la Société médicale des Hôpitaux un autre exemple de guérison de perforation typhique que j'eus à opérer. Ils concluaient pour me l'avoir entendu dire : obligation d'aller vite, de ne faire subir à l'intestin que le minimum de manœuvre. J'avais dans ce cas drainé l'abdomen et pratiqué l'opération par laparotomie médiane sous rachianesthésie.

Voilà donc deux cas de guérison par deux techniques diamétralement opposées. Faudra-t-il alors conclure que la méthode même est sans importance et que les opérés guérissent sans qu'on sache pourquoi et quelle que soit la technique employée? Je ne le pense pas davantage.

Cependant, il est vrai que les moyens les plus différents peuvent arriver à un résultat identique. Aurousseau et Julien Marie [2] suturent une perforation typhique, renforcent leur suture par une greffe épiploïque, ferment sans drainage : guérison.

Coureaud, dont je viens de rapporter le cas, suture la perforation, fixe l'anse à la paroi, ferme le ventre sans drainage : guérison.

1. R. Grégoire, H. Redon et Worms : *Société médicale des Hôpitaux de Paris*, 13 janvier 1928.
2. Aurousseau et Julien Marie : *Société de Pédiatrie*, 5 juillet 1927.

Bien au contraire, Poncel et Brahic[1], Cassoute, Gamel et Raybaud[2] fixent au dehors l'anse fistulisée : guérison.

Ma malade guérit après suture de la perforation et drainage.

Enfin, Gernez[3] ne sutures pas la perforation, ne referme pas le ventre. Il place seulement un Mikulicz et sa malade guérit. Il serait difficile de contester ici l'influence de ce mode de traitement.

Quelle leçon tirer de tant de contradictions apparentes?

Mis à part les risques de mort dus à la maladie causale et aussi à l'importance de l'infection péritonéale provoquée par la perforation, on peut vraisemblablement avancer que le succès de l'intervention tient, pour une certaine part, tout au moins, au bon sens de l'opérateur.

M. Coureaud se trouva en présence d'un homme robuste, la perforation datait de treize heures, l'état général était excellent. Il a bien fait de chercher jusqu'à ce qu'il ait trouvé la cause de la péritonite.

Comme Gernez, j'ai eu affaire à un malade profondément typhique, la perforation datait de plus de vingt-quatre heures, l'état général était mauvais. Il m'a paru sage de faire vite et de réduire au minimum le traumatisme opératoire.

Comme le disait fort bien M. Dufour, on ne peut déterminer *a priori* la technique chirurgicale. Chacun des éléments du problème mérite d'être pesé avec attention. C'est là, je pense, le plus sûr moyen de diminuer la gravité opératoire de cette redoutable complication.

Je vous propose de remercier M. Coureaud de son intéressant travail.

Sténose sous-vatérienne du duodénum par le pédicule mésentérique,

par **M. J. Revel** (de Nîmes).

Rapport de M. Raymond Grégoire.

L'observation que nous adresse le Dr Revel est encore un exemple de la difficulté que présente le diagnostic de la sténose sous-vatérienne du duodénum. Ce fait est absolument superposable à celui que M. Jean Villette (de Dunkerque) nous a envoyé en 1922 et que j'ai eu l'honneur de vous rapporter dans la séance du 8 novembre de cette même année.

Observation. — A. M..., vingt-huit ans, nous est adressé le 15 mars 1927 par notre excellent confrère et ancien interne le Dr Foulquier parce qu'il souffre de l'estomac.

1. Poncel et Brahic : *Comité médical des Bouches-du-Rhône*, octobre 1927.
2. Cassoute, Gamel et Raybaud : *Comité médical des Bouches-du-Rhône*, octobre 1927.
3. Dufour, Gernez et Nativelle : *Bull. de la Société Médicale des Hôpitaux*, 25 novembre 1927.

Le début de la maladie remonte à deux ans. A ce moment le malade commence par éprouver tous les huit à dix jours environ, deux heures après les repas, des douleurs sourdes dans la région épigastrique. Cet état dure une ou deux heures et tout rentre ensuite dans l'ordre, en laissant une sensation de courbature.

Puis cet état douloureux va en s'aggravant. Il devient plus fréquent, les douleurs plus vives, sans jamais de vomissements.

Après plus d'un an de soins et de régime le malade n'éprouve aucune amélioration. Les symptômes vont s'accentuant de plus en plus et le malade consulte un médecin, professeur de Faculté, qui, après avoir fait pratiquer un examen radiologique, conclut à l'existence d'un « syndrome de dyspepsie hyperacide avec sténose pyloro-bulbaire, probablement par cicatrice d'ulcus », et il conseille une gastro-entérostomie.

C'est le 15 mars suivant que nous voyons le malade pour la première fois.

Il s'agit d'un homme jeune, amaigri, le facies tiré et l'air souffreteux. Il marche lentement, avec peine. On dirait que le moindre mouvement le fatigue et le fait souffrir.

Après nous avoir exposé son histoire, le malade nous dit qu'il est à bout. Il souffre « atrocement », c'est son expression, deux heures après la moindre ingestion d'aliments (purée, pâte, liquide). Ces douleurs siègent dans le creux épigastrique, puis s'irradient au ventre, durant trois ou quatre heures, avec par instants de courts moments de répit. Au repas du soir, elles ont disparu mais la région épigastrique reste encore comme meurtrie. Après ce repas, même tableau, sans jamais le moindre vomissement.

Cet état se reproduit tous les jours depuis deux mois, et ces derniers jours les douleurs en arrivent à se montrer en dehors des repas, à toute heure, dans le jour, dans la nuit, qu'il soit debout ou couché, l'estomac plein ou vide.

A notre tour nous concluons au diagnostic de sténose cicatricielle par vieil ulcère, et nous acceptons d'opérer le malade.

Celui-ci rentre à notre clinique le 17 mars.

Après plusieurs jours de préparation (lavages biquotidiens de l'estomac à l'eau iodée, recueil et examen des urines de vingt-quatre heures, étude de la tension artérielle), nous l'opérons le 23.

Voici la copie du registre opératoire.

N° 1214. A. M..., vingt-huit ans, commerçant à Nîmes.

Diagnostic : Ulcère du pylore.

Chloro : Dr Teissier.

Aide : Dr Foulquier.

Laparotomie médiane sus-ombilicale. Ecarteur de Gosset. Nous explorons méthodiquement l'estomac, nous ne trouvons rien. Pylore libre, normalement extériorisable en dehors du ventre. Petite courbure normale sans le moindre épaississement ou induration. Rien à la face antérieure. Décollement colo-épiploïque pour explorer la face postérieure, celle-ci est normale. L'estomac est très étoffé. A droite, du côté du duodénum, on remarque que la vésicule très dilatée repose sur la 1re portion du duodénum, mais sans adhérence. On branche une incision transversale à droite. Cholécystectomie par la voie rétrograde, car il se pourrait qu'elle fût la cause, par la pression qu'elle exerce sur le duodénum, des troubles observés.

Nous sommes déçu. Nous nous apprêtons à refermer le ventre sans plus. Mais le médecin traitant insiste pour que nous fassions une gastro-entérostomie en raison du résultat de l'examen radiologique.

Presque à contre-cœur, nous la faisons au fil de lin, transmésocolique postérieure.

Fermeture du ventre en un plan aux crins couplés.

Les suites opératoires sont les suivantes : les deux premiers jours se passent à peu près. Mais le troisième l'opéré éprouve quelques douleurs qui rappellent

le passé quoique moins fortes et il vomit pour la première fois depuis le début de sa maladie. Les vomissements sont bilieux. Nous pratiquons un lavage de l'estomac. A peine le tube de Faucher est-il introduit que le malade vomit en jet une énorme quantité de bile.

Le quatrième jour, douleurs et vomissements de bile.

Le cinquième, légère sédation des douleurs et des vomissements.

Nous supprimons toute ingestion de liquide par la bouche. Le malade ne vomit pas le lendemain, mais il éprouve une sorte de tension douloureuse à l'épigastre.

Dès ce moment, en raison des vomissements de bile aussi abondants, nous pensons à une sténose duodénale.

Ablation des crins au quatorzième jour. Sortie de la clinique le 23 avril.

Pendant son séjour chez lui les douleurs après les repas reparaissent comme auparavant. Les vomissements bilieux se manifestent presque tous les jours, laissant au malade une amertume fort désagréable, dont il ne cesse de se plaindre.

Dès ce moment, le malade juge que l'opération a aggravé son état. C'est vrai.

Nous lui proposons de l'examiner sous l'écran.

Cet examen est pratiqué le 12 mai en présence de son médecin traitant.

Le voici d'après notre registre radiologique :

« Après absorption de 80 grammes de gélobarine, six heures avant, la gélobarine est dans le cæcum. L'estomac est vide. Nouvelle injection de gélo sous l'écran. L'estomac se contracte aussitôt violemment. Le niveau liquidien monte et descend dans une espèce de danse désordonnée. La bouche de la gastro paraît fonctionner irrégulièrement. Toutes les deux minutes environ, la gélo passe sous une traînée filiforme, comme à travers un rétrécissement serré, dans le duodénum et se rassemble dans une poche dilatée qui correspond à la 3e portion. Puis la bouillie est nettement arrêtée et l'on voit alors de violents mouvements antipéristaltiques se produire qui la rejettent dans l'estomac. Nous assistons plusieurs fois à ce phénomène très net. »

Le diagnostic de sténose sous-vatérienne est fait.

Armé cette fois du bon diagnostic, nous proposons au malade une nouvelle intervention.

Elle a lieu le 17 mai, soit près de deux mois après la première.

Le malade est dans un état général pitoyable. Il arrive péniblement à la salle d'opérations considérablement amaigri, le facies sec et terne, marchant péniblement, soutenu par son frère qui l'accompagne.

N° 1274. Diagnostic : Sténose sous-vatérienne du duodénum par le pédicule mésentérique.

Chloro : Dr Teissier.

Aide : Dr Foulquier.

Laparotomie sus-ombilicale. Le foie est adhérent à la paroi antérieure, il a été légèrement sectionné. Deux catguts arrêtent la petite hémorragie. Découverte de l'estomac après avoir lié et sectionné quelques brides épiploïques fixées à la paroi antérieure. L'estomac est comme soufflé. Sa paroi antérieure bombe. Nous allons d'abord à l'anastomose. L'anse afférente n'est pas dilatée. L'efférente n'est pas plate.

Exploration du duodénum. Dans sa portion sus-mésocolique, il apparaît dilaté, flasque, flottant. En soulevant le côlon, nous voyons la fin de la 2e portion, le genu inferius et la 3e portion très dilatés qui bombent. Cette dernière est de la grosseur du poignet.

Nous examinons ensuite la corde mésentérique en la soulevant. Il n'existe pas de stricture proprement dite, soit de la mésentérique elle-même, soit de la colica media. Mais nous voyons très nettement cependant que ce geste a suffi pour aplatir en amont le duodénum qui ne se montre plus comme tout à l'heure. Pour ne pas être l'objet d'une illusion, nous essayons de refouler les

liquides du jéjunum dans le duodénum de façon à recreer l'image première de la dilatation et celui-ci se gonfle à nouveau.

Le diagnostic ne fait pas de doute.

Nous pratiquons une duodéno-jéjunostomie qui unit l'anse jéjunale efférente, à 10 centimètres au-dessous de la gastro, avec la fin de la 2e portion du duodénum que nous avons attirée en dehors du ventre en décollant tout autour d'elle le méso pour avoir, nous semble-t-il, plus d'étoffe et de facilité. Anastomose au fil. Nous eussions voulu pratiquer une dégastro-entérostomisation, mais l'état du malade demandait qu'on en finisse vite.

Réfection de la paroi aux crins couplés en un plan.

Les suites opératoires sont simples.

Les premiers jours le malade a vomi légèrement. Nous avons fait quelques lavages d'estomac qui ont suffi à tout faire rentrer dans l'ordre.

Les jours suivants le malade a senti lui-même un mieux-être qu'il n'avait pas éprouvé depuis longtemps. La sensation de tension épigastrique a disparu. Plus de douleurs ni vomissements. Le facies a repris un aspect nouveau : moins tiré, moins sec, plus coloré, en même temps que le malade recommençait à sourire et à plaisanter.

Au quatorzième jour, ablation des fils. Sortie au vingt-cinquième.

Depuis l'été dernier l'état du malade est resté excellent. Jamais la moindre alerte. Jamais plus de douleurs véritables. Quelquefois il fait des renvois acides et c'est tout. Il est vrai qu'il ne suit plus aucun régime et qu'il mange de tout.

Il a engraissé de 23 kilogrammes et se livre journellement à ses occupations habituelles.

En résumé, un homme jeune présente des douleurs que l'on croit devoir attribuer à un ulcère de l'estomac. Après un examen radiologique peut-être un peu sommaire, on conclut à « une sténose cicatricielle par vieil ulcère ». On pratique une gastro-entérostomie, bien que l'examen de l'estomac, au cours de l'opération, n'ait pas révélé de lésion bien nette. Le résultat fut déplorable. Un nouvel examen radiologique démontre alors l'existence d'une dilatation énorme de la 2e et 3e portion du duodénum. Une duodéno-jéjunostomie est pratiquée et cette fois tous les accidents cessent et le malade engraisse de 23 kilogrammes en quelques mois.

Avec juste raison, le Dr Revel insiste dans son travail sur la nécessité de toujours examiner le duodénum chez les malades qui se plaignent de l'estomac. Nous avons trop souvent demandé que cette exploration soit faite systématiquement chez tous les ptosiques, chez tous les dyspeptiques, pour ne pas être complètement d'accord avec lui.

Je ne puis que souscrire encore à ses conclusions lorsqu'il déclare que la gastro-entérostomie est une mauvaise opération dans les cas de ce genre. Sans doute, il existe quelques résultats contradictoires et j'en ai moi-même publié. Mais ces faits exceptionnels n'enseignent rien, il faut les oublier. La gastro-entérostomie dans la sténose sous-vatérienne du duodénum est parfaitement illogique. L'observation de M. Revel peut servir d'exemple pour montrer son inefficacité en même temps que les avantages de la duodéno-jéjunostomie.

Je vous propose de remercier le Dr R. Revel de la contribution qu'il apporte à cette question encore trop peu connue ou trop souvent négligée et d'insérer son observation dans nos Bulletins.

L'anesthésie régionale par voie veineuse,

par M. **Pierre Cahen.**

Rapport de M. Cunéo.

Vous m'avez chargé de rapporter un travail de M. Cahen sur les cas d'anesthésie régionale par voie veineuse qu'il avait recueillis dans mon service.

Avant d'analyser le travail de M. Cahen, permettez-moi de vous dire dans quelles conditions je fus amené à employer ce mode d'anesthésie qu'à l'exemple de beaucoup d'entre nous j'avais complètement perdu de vue depuis le travail de Bier (1909).

Je fus consulté, il y a quelques mois, par un médecin colombien qui était atteint d'une lésion du radius droit, que je diagnostiquai d'ailleurs à tort comme une ostéite kystique. Notre confrère se refusait absolument à toute anesthésie générale. Je n'ignore pas ce que l'on peut obtenir de l'anesthésie locale simple si on l'applique avec la minutie et la patience nécessaires. Toutefois, étant donné qu'il s'agissait d'un membre, l'anesthésie régionale me semblait plus indiquée et je songeai soit à une anesthésie du plexus brachial, soit à une anesthésie tronculaire, malgré leurs inconvénients. Ce fut le souvenir d'un *Mouvement chirurgical* de Lenormant dans *La Presse Médicale* qui me fit penser à la méthode de Bier. D'accord avec le malade j'eus recours à cette méthode et grâce à elle je pus opérer avec une anesthésie parfaite. L'opération montra que ce que j'avais pris pour une ostéite kystique était un myxochondrome du radius que je me bornai à curetter soigneusement après large trépanation de la diaphyse. L'opération date actuellement de plus de six mois et il ne s'est produit aucune récidive.

Encouragé par le résultat de ce mode d'anesthésie, M. Cahen l'a utilisé dans mon service pour les 20 opérations suivantes :

1 trépanation du radius;
2 amputations d'avant-bras;
3 cas de rétractions cicatricielles et adhérences tendineuses;
1 désarticulation de l'index;
1 désarticulation de l'annulaire;
4 sutures tendineuses;
1 synovite tuberculeuse;
2 plaies de la main;
3 plaies de l'avant-bras;
1 orteil en marteau;
1 maladie de Dupuytren;
1 extraction de corps étranger.

La technique que nous avons suivie est celle de Bier avec quelques petites modifications sans grande importance. Il faut avoir à sa disposition 100 grammes environ de solution de novocaïne à 1 p. 200 sans adjonction d'adrénaline et les instruments suivants : 1 bistouri, 1 pince à disséquer avec griffes, 1 sonde cannelée, 1 bande d'Esmarch, 1 lien de caoutchouc, 1 seringue de 50 cent. cubes et enfin 1 canule pour injection intraveineuse. Cette canule à bout olivaire devra être armée d'un mandrin et munie d'un robinet.

L'intervention que nous supposerons porter sur l'avant-bras sera conduite de la façon suivante :

1° Découverte avec quelques gouttes de novocaïne en anesthésie locale de la veine choisie (veine du pli du coude dans le cas particulier). On passe sous elle un double catgut n° 0. Cette dénudation nous paraît indispensable pour introduire correctement la canule, laquelle est laissée de côté pour le moment. L'incision et le catgut qui soutient la veine sont protégés par une compresse.

2° Pose de la bande d'Esmarch de l'extrémité distale du membre jusqu'en un point situé immédiatement au-dessus de l'endroit où la veine a été découverte. Au moment où on l'arrête, la bande sera serrée très fortement de manière à réaliser un large garrot interrompant complètement la circulation.

La bande d'Esmarch sera alors déroulée de bas en haut à l'exception des derniers tours solidarisés par une pince quelconque et jouant, comme on l'a vu, le rôle de garrot.

3° Pose d'un lien de caoutchouc (drain) à la partie la plus basse de la zone dont on désire l'anesthésie. Ce lien périphérique est évidemment superflu pour une extrémité, main ou pied.

4° Ouverture de la veine et introduction de la canule dont l'extrémité olivaire est dirigée vers la périphérie, à contre-courant. Ligature de la veine sur la canule à l'aide de l'un des deux brins de catgut insinués au moment de la découverte.

On injecte alors 25 à 30 cent. cubes de la solution de novocaïne 1 p. 200. L'injection nécessite un assez gros effort qui persiste jusqu'à ce qu'on ait forcé la première valvule. Bien veiller à utiliser de la novocaïne non additionnée d'adrénaline.

L'anesthésie ainsi obtenue commence au bout de cinq minutes et est complète en dix minutes comme pour une anesthésie locale. Elle intéresse tous les tissus sans leur donner le moindre œdème.

A la fin de l'intervention, le desserrement léger du garrot central permet de voir saigner et de pratiquer une bonne hémostase. On a encore une anesthésie suffisante pendant cinq à six minutes.

On peut également assurer l'hémostase de la manière suivante : on prépare la suture cutanée et musculaire par des fils d'attente. Ces fils une fois passés, on desserre légèrement le garrot. Les quelques ligatures à poser dès que le sang apparaît ne demandent que peu d'instants largement couverts par l'anesthésie résiduelle.

Avant de lever définitivement les garrots, il suffit d'ouvrir le robinet de la canule et d'exprimer l'avant-bras pour en chasser la plus grande partie de la solution. On lâchera ensuite le lien inférieur, puis le lien supérieur.

La canule sera alors retirée de la veine, et celle-ci sera liée avec le deuxième des brins de catgut passés sous elle au début. Une agrafe sera posée sur l'incision de découverte de la veine.

Il suffira ensuite d'appliquer un pansement quelque peu compressif et de laisser le membre élevé pendant une heure.

Nous n'avons jamais constaté de troubles pendant ni après cette anesthésie.

Nous avons eu deux échecs tout à fait au début : dans un cas il s'agissait d'une désarticulation de l'index pour panaris grave, dans l'autre nous nous sommes aperçu à la fin de l'opération que la bande formant garrot était complètement desserrée. Dans un autre cas, l'anesthésie fut imparfaite, il s'agissait d'un sujet âgé porteur de grosses veines scléreuses. Les 18 autres ont été des résultats parfaits.

Les insuccès sont instructifs parce qu'ils nous ont montré d'une manière quasi-schématique les contre-indications à connaître et les points de la technique à soigner tout particulièrement.

La contre-indication principale est l'état d'infection aiguë, comme en témoigne l'observation concernant le panaris. Il en va là comme en matière d'anesthésie locale où la novocaïne reste également inefficace sur les tissus infectés.

D'autre part, l'état scléreux des veines se prête mal à ce genre d'anesthésie. Ce fait avait déjà été noté lors de l'apparition de la méthode.

Le point capital de la technique est dans la manière de poser le garrot supérieur qui doit être serré suffisamment pour arrêter complètement la circulation.

Il est d'autre part important d'éviter le passage trop rapide de la solution anesthésique dans la circulation générale à la fin de l'opération. Pour cela il suffit de faire ressortir la plus grande partie de la solution par la canule, avant de rétablir lentement et en plusieurs fois la circulation.

C'est au membre supérieur que l'anesthésie par voie veineuse nous paraît devoir surtout s'appliquer. Au membre inférieur, bien qu'on puisse régler l'étendue de la région à injecter, le développement du système veineux exige généralement des quantités relativement élevées qui même avec l'emploi de solutions faibles pourraient voisiner avec la dose toxique.

Aussi, exception faite pour le pied, nous considérons que l'emploi de la méthode est rarement indiqué au niveau du membre inférieur.

En exhumant, si l'on peut ainsi parler, ce mode d'anesthésie, facile et bénin, M. Cahen peut un jour rendre service à certains d'entre nous et je vous propose de l'en remercier.

Sur 4 cas d'interventions abdominales septiques avec application de Mikulicz,

par M. **Lazaridès**, chef de clinique
de l'Hôpital Evangelismos d'Athènes.

A propos du Mikulicz,

par M. **Lecercle** (de Damas).

Rapport de M. Robert Proust.

M. Lazaridès, chef de clinique d'un hôpital d'Athènes, et M. Lecercle (de Damas) ont, l'un et l'autre, envoyé à la Société voici déjà quelque temps des observations d'intervention abdominale septique avec application de Mikulicz.

Je n'ai pas l'intention de rouvrir encore la discussion du Mikulicz que mon maître J.-L. Faure n'a pas voulu rouvrir lui-même, puisqu'il a préféré que le rapport sur les observations que MM. Lazaridès et Lecercle lui avaient envoyées me soit donné.

Le temps a passé : l'exaltation, si j'ose dire, de la discussion s'est calmée et après un certain recul on peut s'apercevoir que, comme toujours, je pense, chacun est resté sur ses positions. Comme je n'ai pas pris la parole au moment de la discussion générale, il me sera permis, en discutant les termes de ces observations, de formuler mon avis sur le Mikulicz, avis qui est le suivant. En chirurgie non septique, c'est-à-dire lorsqu'on n'intervient pas pour des lésions infectées, je crois que c'est une erreur de l'employer, étant donné que les perfectionnements des techniques opératoires permettent toujours de l'éviter. Comme l'a dit très justement Lecène, il n'est alors qu'un encouragement à une technique insuffisante. Mais, au contraire, chaque fois qu'on a l'impression que les tissus qui bordent la plaie opératoire sont des tissus très infectés et qu'il est impossible de les exclure par une péritonisation parfaite, je recommande l'emploi du Mikulicz et je ne comprends pas l'opposition que font mes collègues dont certains disent qu'ils n'ont jamais mis de Mikulicz. Je suppose tout de même que dans les péritonites avec tissus sphacélés, mâchurés, ils ont mis des mèches; alors, vraiment, quand on met des mèches, il est plus commode de les tasser dans un sac de gaze qui en facilite l'ablation en la rendant beaucoup moins douloureuse et beaucoup moins traumatisante.

Voilà pourquoi je crois que dans ces cas et au cours des opérations de Wertheim (comme l'a démontré J.-L. Faure, l'opération de Wertheim doit le plus souvent être considérée comme se présentant en milieu infecté), le Mikulicz est recommandable, et ce sont de tels cas que nous rapportent M. Lazaridès et M. le Dr Lecercle (de Damas), dont voici les observations :

1° *Observations de M. Lazaridès* :

Observation I. — *Cancer de l'utérus. Opération de Wertheim. Mikulicz. Guérison.*

Mme St. H..., quarante-trois ans. *Antécédents* : fièvre typhoïde ; réglée régulièrement depuis l'âge de quatorze ans jusqu'à l'âge de quarante-deux ans. Sept grossesses normales, quatre fausses couches.

Entrée le 30 janvier 1927 pour douleurs hypogastriques et pertes vaginales fétides. Depuis un an, les règles sont devenues irrégulières, survenant tous les quinze jours environ. Depuis huit mois, les règles ont disparu et la malade remarque des pertes vaginales fétides ainsi que des hémorragies survenant après le coït. En plus elle ressent quelques légères douleurs hypogastriques.

Examen : l'abdomen ne présente rien de particulier.

Toucher vaginal : col légèrement augmenté de volume, assez mobile, présentant une surface irrégulière bourgeonnante. Utérus de volume normal en légère antéflexion, mobile. Annexes normales. Cul-de-sac libre.

Le 1er février : opération (Drs Carajannopoulos et Lazaridès) sous anesthésie générale à l'éther. Hystérectomie abdominale totale élargie (Wertheim). Après ablation de la masse utéro-annexielle, suture du moignon vaginal aux deux feuillets des ligaments larges. Péritonisation partielle des deux côtés. Mise en place de deux compresses de gaze dans le vagin, sortant par la vulve. Mikulicz dans le Douglas. Une mèche de gaze dans le ligament large droit à cause d'une petite hémorragie veineuse. Suture partielle de la paroi abdominale en trois plans.

Examen anatomo-pathologique (Pr Catsaras) : cancer du col présentant en certains endroits le type adénoïdien et en d'autres endroits le type compact.

Suites opératoires : normales. La malade n'est pas shockée de son opération. Son état général est satisfaisant, température 37°5-39°. Elle ne présente qu'une distension abdominale, qui diminue avec le rétablissement de la circulation des gaz intestinaux. A partir du quatrième jour on procède à l'ablation des mèches et la température tombe à 37°-38°. La plaie suppure. Le septième jour on enlève les mèches vaginales. Le neuvième, le sac de Mikulicz vient aisément. Le dixième, ablation du drain vaginal. Depuis, et à cause de l'abondance de la suppuration : pansements biquotidiens avec irrigation abdomino-vaginale et *vice versa* au sérum physiologique. Le pansement est constitué par un drain et des mèches abdominales au lieu et place du Mikulicz, ainsi que par un petit drainage vaginal du Douglas. La plaie diminue uniformément d'étendue et ne présente aucune tendance à l'éventration. La malade sort le 5 avril 1927.

Obs. II. — *Salpingo-ovarite droite suppurée et appendicite. Hystérectomie et appendicectomie. Mikulicz. Guérison.*

Mme E. L..., trente ans. *Antécédents* : grippe, pleurésie purulente droite, opérée. Paludisme. Réglée régulièrement depuis l'âge de quatorze ans. Trois accouchements dont le dernier compliqué d'infection puerpérale, traitée par curettage utérin.

Entrée le 15 février 1927 pour douleurs dans la fosse iliaque droite. Début en novembre 1926 par des symptômes de salpingo-ovarite droite survenue lors de son infection puerpérale. Elle a été soumise à un traitement médical et remarqua une certaine amélioration par la suite lorsque les douleurs aiguës apparurent dans la fosse iliaque droite au point de Mc Burney et la température qui était descendue à la normale commença à remonter. Ces douleurs n'étaient pas accompagnées de vomissements ni de troubles digestifs.

Examen : facies d'infectée. Sensibilité à la pression au point de Mc Burney. Toucher vaginal : col de volume normal, mobile. Utérus en légère antéflexion et un peu à droite, sa mobilité est légèrement diminuée. Annexes gauches normales. Annexes droites augmentées de volume, immobiles et douloureuses.

Le 19 *février* 1927 : *opération* (Drs Carajannopoulos et Lazaridès) sous anesthésie générale à l'éther. Incision médiane sous-ombilicale. A l'ouverture du péritoine, la trompe droite apparaît augmentée de volume, congestionnée et adhérente aux parois pelviennes. L'infiltration inflammatoire remonte vers le cæcum. L'appendice présente également des phénomènes inflammatoires. Après protection de la cavité péritonéale, libération de la trompe droite. Entre cette dernière et la paroi pelvienne, il existe une collection purulente, on vide le pus et on nettoie la cavité qui le contenait. Hystérectomie subtotale de gauche à droite suivant le procédé de Kelly. Péritonisation partielle. Appendicectomie. Mikulicz. Suture partielle de la paroi en trois plans.

Suites opératoires : normales. Température 38° à 38°5.

Le 22 *février* 1927, ablation de la mèche de Mikulicz.

Le 24 *février* 1927, ablation de cinq compresses de gaze du Mikulicz, la température tombe à 37°2-37°8.

Le 27 *février* 1927, ablation du sac de Mikulicz. La plaie suppure et on fait des lavages au sérum. Cette suppuration diminue par la suite et la cicatrisation se fait normalement. La malade doit sortir vers le 15 avril 1927.

Obs. III. — *Appendicite aiguë. Péritonite purulente généralisée. Laparotomie. Suture d'une perforation cæcale. Mikulicz atypique, guérison.*

M. J. G..., dix-sept ans. Antécédents : rougeole. Fièvre typhoïde. Paludisme. Crise d'appendicite aiguë en 1925 (durée : quatre jours).

Entré le 10 *décembre* 1926, pour douleurs abdominales aiguës. Début de la maladie actuelle le 6 décembre 1926 par de la pesanteur épigastrique suivie de douleurs dans la fosse iliaque interne droite généralisées plus tard à tout l'abdomen. Vomissements bilieux, constipation. Le 7 décembre 1926 : il se purge à deux reprises et vomit son purgatif. Température : 38°-38°5. Le 8 décembre 1926, les vomissements cessent, mais il présente un arrêt des matières et des gaz. Les douleurs sont intenses et l'état général s'altère rapidement. Il a des frissons, de la dysurie.

Examen : état général grave. Facies péritonéal. Température : 38°5. Pouls petit à 120-140. Abdomen légèrement ballonné dans son ensemble. Résistance musculaire à la palpation sur toute l'étendue de l'abdomen, qui, d'autre part, est très douloureuse à la moindre pression. Le point de Mc Burney est à peine plus douloureux que le reste de l'abdomen. A la percussion il existe un tympanisme sur presque toute l'étendue de l'abdomen. La matité hépatique supprimée est remplacée par de la sonorité. Urine : rien d'anormal. Le diagnostic de péritonite généralisée d'origine appendiculaire très probable étant posé, nous intervenons de suite.

Le 10 *décembre* 1926 : *Opération* (Drs Carajannopoulos et Lazaridès) sous anesthésie générale à l'éther. Incision de Jalaguier. A l'ouverture du péritoine, issue de pus fétide et de matières fécales. Les anses intestinales aussi bien du grêle que du gros intestin sont distendues, congestionnées et recouvertes de fausses membranes. La recherche de l'appendice nous fait constater que celui-ci est détruit par un processus gangréneux, Au niveau de son plan d'implantation dans le cæcum il existe un orifice béant de la dimension d'un petit haricot où le cæcum communique avec la cavité péritonéale. Suture de cet orifice en deux plans superposés. Incision médiane sus-pubienne, ouverture du péritoine, nettoyage soigné de la cavité péritonéale et lavage au sérum. Drainage du Douglas par des mèches de gaze et par un drain en caoutchouc. Drainage de la fosse iliaque droite, ainsi que de la cavité péritonéale sus-jacente à l'incision par des mèches de gaze. Suture partielle du péritoine et de la paroi.

Suites opératoires : état général très grave. Température aux environs de 38°. Pouls : 130. Localement, on fait des lavages abondants biquotidiens du péritoine au sérum physiologique. Le troisième jour, le malade présente une certaine amélioration, il a des selles. Le cinquième jour, on change les mèches de gaze.

Localement, il existe une abondante suppuration. Le pansement est constitué par un drain en caoutchouc et des mèches. La suppuration diminue par la suite et la plaie présente un bourgeonnement très vif. Il sort guéri vers la fin janvier 1924.

Obs. IV. — *Occlusion intestinale par appendicite aiguë. Libération des anses intestinales. Mikulicz. Guérison.*

M. E. Ch... Antécédents : paludisme.

Entré le 15 janvier 1927 pour douleurs abdominales. Le 24 novembre 1926, le malade ressent des douleurs périombilicales et hypogastriques intenses, accompagnées de vomissements alimentaires. Durée de cette crise : huit heures. Il est bien portant à la suite, lorsque le 7 janvier 1927 il présente une deuxième crise ; douleurs du même type qui vont en augmentant. Les jours suivants il a quelques vomissements alimentaires et bilieux, de la fièvre. Selles régulières, mais lorsqu'il souffre il présente de la pollakiurie avec des douleurs urétrales à la miction.

Examen : abdomen légèrement ballonné. Matité dans la région hypogastrique. La fosse iliaque droite présente de la résistance musculaire et un empâtement profond mal limité et douloureux au palper. A l'hypogastre, il existe également de la résistance musculaire et une tuméfaction inflammatoire plus douloureuse qui remonte vers l'ombilic. Toucher rectal : on perçoit dans le Douglas une tuméfaction très douloureuse qui fait saillie du côté du rectum et correspond à la tuméfaction hypogastrique. Le diagnostic d'appendicite aiguë avec abcès du Douglas est posé.

Le 18 janvier 1927, sous anesthésie générale, dilatation anale et ouverture de la collection du cul-de-sac de Douglas, qui bombe dans le rectum. Evacuation de 300 grammes environ de pus épais, malodorant. Drainage.

Les jours suivants, écoulement de pus par le rectum, puis selles normales pendant six jours. La tuméfaction hypogastrique est moins douloureuse. La température tombe à la normale. Mais, à partir du 25 janvier 1927, le malade se plaint de nouveau de douleurs abdominales sous forme de coliques. Depuis ce jour on note un arrêt des matières et des gaz, ainsi que du hoquet. Puis des vomissements apparaissent, une altération de l'état général, bref le syndrome de l'occlusion intestinale aiguë.

Le 27 janvier 1927 : *Opération* (Drs Carajannopoulos et Lazaridès) sous anesthésie générale à l'éther. Incision de Jalaguier de 20 centimètres. A l'ouverture de la cavité péritonéale issue d'une petite quantité de liquide séro-fibrineux, et projection d'anses grêles distendues et congestionnées. Le cæcum et le gros intestin ne sont pas distendus. Nous procédons d'abord à l'exploration du cul-de-sac de Douglas. Celui-ci est occupé par des anses grêles adhérentes entre elles. Nous libérons d'abord au doigt les adhérences de ces anses avec le cul-de-sac de Douglas et évacuons ce dernier de son contenu. Cette libération cause une abondante hémorragie qui s'arrête par un tamponnement. Nous libérons ensuite les adhérences que les anses grêles présentent entre elles. Pendant cette libération, nous ouvrons un abcès situé au milieu de ces adhérences. Nous procédons ensuite à un examen plus minutieux des anses grêles pour nous assurer s'il n'existe pas sur un autre point un étranglement intestinal. Nous trouvons en effet, à 30 centimètres du précédent, un autre étranglement du grêle qui est dû encore à des adhérences du grêle entre elles. Nous libérons ces dernières adhérences et trouvons un autre abcès contenant du pus très fétide. Il n'existe pas d'autre étranglement. Nous procédons ensuite à l'ablation de l'appendice qui est en situation basse et dont l'extrémité est perforée. Nous versons 100 grammes environ d'éther dans le Douglas et épongeons ensuite la cavité en y plaçant un Mikulicz. Nous nettoyons ensuite à l'éther les anses intestinales, et les réduisons dans l'abdomen. Nous plaçons des mèches de gaze aux points où existaient les abcès. Drainage, suture partielle de la paroi.

Examen de la pièce (Pr Catsaras) : appendice de 3 centimètres de long, présentant une tunique séreuse irrégulière, épaissie, hémorragique. La lumière, rétrécie par l'épaississement de la muqueuse et des follicules, contient du pus et des matières fécales. Il s'agit d'une appendicite chronique récidivante.

Suites opératoires : l'état du malade était très grave pendant le jour qui suivit l'opération. Faiblesse extrême, pouls filant, sueurs profuses, hoquet. Température 38°5. Les jours suivants, son état s'améliora petit à petit, la circulation intestinale se rétablit. Localement, suppuration fétide abondante. On change quelques mèches du Mikulicz et le huitième jour on procède à l'ablation de ce dernier ainsi que des mèches de gaze. Le Mikulicz s'est détaché facilement. L'état général et local s'améliore progressivement. La plaie bourgeonne et se rétrécit. Le malade sort complètement guéri les premiers jours de mars 1927.

2° *Observation de M. Lecercle :*

La nommée A..., trente-cinq ans, entre dans mon service le 26 mars 1927 pour un *phlegmon de la paroi abdominale* consécutif à une *hernie ombilicale étranglée* depuis seize jours; *la femme est enceinte de six mois.*

La hernie constatée il y a dix ans n'avait jamais entraîné de troubles auparavant. Neuf grossesses antérieures; 5 enfants vivants.

La tumeur pyo-stercorale présente au-dessus et à droite de ce qui représente l'ombilic un orifice arrondi grand comme un jeton de 2 francs par où s'échappent des débris de tissus sphacélés, du pus et du liquide intestinal. Tout ce que la femme absorbe passe, dit-elle, par l'orifice : la peau est très irritée au delà de la zone phlegmoneuse; l'état général est assez mauvais : température : 39°. Il ne peut être question d'intervention pour le moment. La malade est soutenue par des injections d'huile camphrée, du sérum glucosé sous-cutané et intra-rectal à la Murphy. La peau et la plaie sont traitées par des applications de pommade icthyolée (formule du service J.-L. Faure) et par des pansements quotidiens à l'alcool.

La femme qui doit pourvoir à deux existences s'amaigrit progressivement; son faciès fortement émacié indique que les réserves s'épuisent; il convient de ne pas tarder davantage; l'opération a lieu le 9 avril (au trentième jour de l'étranglement herniaire); à ce moment la courbe est apyrétique, l'état de la peau est devenu relativement satisfaisant, la tumeur herniaire présente l'aspect d'une pomme d'arrosoir grande comme le creux de la main. Le pertuis primitif qui donne issue en plus grande abondance au suc intestinal s'est détergé et réduit aux dimensions d'une pièce de 1 franc : par contre 4 ou 5 fistules se sont ouvertes de la dimension d'un pois ou d'une grosse lentille; il s'en écoule un liquide purulent.

Anesthésie prudente à l'éther. Masque d'Ombrédanne. Aide : Dr Kabbani, chef de clinique.

Occlusion des orifices par des compresses tassées dans les trajets. Désinfection soigneuse du pourtour à la teinture d'iode. Incision circulaire à distance, linéaire au-dessus et au-dessous. Contre toute attente la femme présente encore une adiposité fort appréciable. L'incision est menée dans la profondeur jusqu'à l'aponévrose en se tenant le plus en dehors possible des zones infiltrées ou lymphangitiques. La masse pyo-stercorale ainsi limitée est entourée d'un champ protecteur jusqu'au contact de l'aponévrose. L'ensemble qui prend les dimensions d'une petite tête fœtale pourra ainsi être manœuvré sans risques et enlevé comme une tumeur. Sur les tranches voisines tout ce qui peut être traînée lymphangitique perceptible ou tissu adipeux suspect est enlevé. La protection est ensuite assurée. L'aponévrose est alors incisée de part et d'autre du collet sur toute la longueur de l'incision cutanée; le péritoine ouvert, la pseudo-tumeur libérée ne tient plus que par un pédicule constitué par l'épiploon hernié et les segments afférent et efférent d'une anse grêle étranglée. Ligature et section de

l'épiploon; résection de l'anse et de son mésentère; ablation en masse de la poche pyo-stercorale, du sac herniaire et de son contenu. Anastomose des deux segments restants de l'anse réséquée; suture suivant la technique de Toupet.

A ce moment le champ opératoire offre l'aspect suivant. En haut, le transverse libéré de l'épiploon qui a été ligaturé presque au ras du bord du côlon; en bas l'utérus gravide; entre les deux, l'anse anastomosée que les moignons épiploïques ne peuvent recouvrir par en haut, que d'autre part les anses comprimées par l'utérus repoussent. Cette anse reconstituée garde en outre la tendance à se projeter en avant que lui imprime un reste de mésentère attiré et fixé dans cette direction par le segment étranglé depuis un mois dans le sac herniaire.

Que faire? Fermer tout simplement la paroi par-dessus? La suture intestinale se trouvera au contact de la suture pariétale, position éminemment favorable pour certains, en prévision d'une désunion intestinale possible. Mais, ici, c'est la paroi abdominale qui ne me satisfait pas, c'est d'elle que peut venir tout le mal, malgré les précautions prises et la toilette minutieuse accomplie. Cette anse même a-t-elle échappé à toute souillure, malgré les changements de gants, d'instruments, etc.?

Pénétré des discussions de la Société de Chirurgie dont les Bulletins du moment m'apportent l'écho, la possibilité du Mikulicz me vient à l'esprit. Mais où prendre la quantité d'épiploon suffisante qui donnera d'abord la greffe libre protectrice? Qu'importe, il faut en finir; c'est au Mikulicz que je me résouds. Je m'efforce de repousser l'anastomose sous le transverse dont le méso sera, au moins partiellement, l'élément protecteur; le sac poussé au contact de l'anse la maintiendra en place, réservera l'avenir et drainera la paroi, la cavité au besoin. Des diverticules poussés sous la paroi isoleront la ligne de suture pariétale, dans sa partie suspecte, de la cavité sous-jacente et de son contenu. Cette suture est faite en bloc au crin, à points séparés.

Pendant trente-six heures l'opérée a des vomissements brunâtres abondants qui débutent sur la table d'opération et que j'attribue à l'intoxication anesthésique ajoutée à l'intoxication gravidique : adrénaline, lavages de l'estomac biquotidiens. Pendant ce temps, l'huile camphrée, le goutte à goutte intrarectal de sérum glycosé sont continués; le pouls à 120 le lendemain de l'opération, puis à 100, revient rapidement à la normale après l'émission de gaz qui se fait le deuxième jour. A aucun moment la température n'atteint 37°.

L'absorption des liquides sucrés est autorisée dès que les vomissements cessent. Le lait est prescrit au troisième jour, le pain, les légumes et les œufs le cinquième jour.

L'ablation du Mikulicz se fait suivant les règles apprises à Broca; le sac qui n'est pas très profond se détache complètement au neuvième jour. La malade est purgée le douzième jour; les fils sont enlevés le treizième jour; le lever autorisé au vingtième jour. La femme ne consent pas à rester hospitalisée davantage et sort le 6 mai, pas même un mois après l'intervention.

A ce moment, il reste encore au point de la cicatrice qui marque la place du sac une surface grande comme une pièce de 2 francs à épidermiser. Le globe utérin qui est maintenant à son huitième mois d'évolution et que l'on palpe sans douleur déborde par en haut cette surface cruentée sans qu'on perçoive le signe d'une éventration actuelle. Les selles sont spontanées, normales et régulières. Pas un point n'a suppuré, seule la cavité correspondant au sac a donné pendant quelques jours un suintement rendu malodorant par le voisinage du côlon mais dont quelques pansements au Dakin, puis au sérum, ont eu rapidement raison.

Comme on l'a vu, les opérations de M. Lazaridès comportent un

Wertheim, une salpingite suppurée et deux appendicites aiguës. Évidemment l'application du Mikulicz dans ces cas est bien souvent une question de tempérament personnel, mais enfin dans le deuxième cas d'appendicite il semble bien qu'il y avait une péritonite en cours et la guérison légitime, par conséquent, la technique employée.

Du moment qu'un fort doute existe sur la possibilité de la survie du fait de l'infection, je crois que c'est une erreur que de ne pas — par élégance — vouloir faire un tamponnement à la Mikulicz.

Quand au Dr Lecercle (de Damas) son cas est évidemment plus complexe, et la pose d'un Mikulicz au contact d'une suture intestinale est souvent une des meilleures manières de la faire échouer. Mais réfléchissons que le Dr Lecercle a opéré alors qu'il existait une sorte de phlegmon pyostercoral, qu'il y avait donc avantage à exclure à tout prix la paroi abdominale du reste de la cavité péritonéale et qu'il n'y avait plus d'épiploon à la disposition du chirurgien.

Je crois donc que le Dr Lecercle a bien fait de recourir au drainage à la Mikulicz et, pour ma part, je l'en félicite.

M. Lazaridès et M. Lecercle se sont inspirés l'un et l'autre des discussions parues dans nos Bulletins dont ils sont tous deux les lecteurs assidus. Vous voyez donc quelle importance ont les conclusions qui se dégagent de nos discussions et cela nous rappelle combien nous devons toujours penser à la répercussion de nos paroles. Il semble bien acquis que, dans toutes les observations qui nous sont soumises aujourd'hui, la conduite basée sur les conclusions de nos discussions a été favorable aux malades puisqu'il s'agit là de cinq succès dans des cas difficiles. C'est pourquoi je vous propose de remercier M. Lazaridès et M. Lecercle de leurs travaux et d'insérer leurs observations dans notre Bulletin.

COMMUNICATIONS

Modification à la voie d'accès Petersen-P. Mathieu sur l'articulation de la hanche pour la réduction à ciel ouvert et le vissage des fractures du col,

par M. **H. Gaudier**, membre correspondant national.

Essentiellement, ce procédé consiste en la *décapitation momentanée de l'épine iliaque antéro-supérieure*, d'un coup de gouge, avec les insertions du tenseur du *fascia lata* et du droit antérieur, disséquant ainsi un lambeau que l'on rejette en bas et en dedans, ce qui donne, comme les procédés analogues, un grand jour sur l'articulation de la hanche et permet

de faire facilement les manœuvres de réduction des fractures du col et de synthèse, quelque procédé que l'on emploie.

L'incision cutanée partant au niveau du bord postérieur du grand trochanter remonte parallèlement au *fascia lata* jusqu'au niveau de l'épine iliaque antéro-supérieure qu'elle contourne à un travers de doigt au-dessus par une boucle arrondie qui redescend vers le pli inguinal qu'elle coupe obliquement de haut en bas et de dehors en dedans pour finir à peu près au niveau des vaisseaux fémoraux à la hauteur du trochanter. L'aponévrose est incisée avec précautions sur la branche interne pour ménager et disséquer le fémoro-cutané. On passe entre le tenseur du F. L. et le moyen fessier et après avoir bien isolé l'épine iliaque A. S. on la sectionne et on rabat en bas le fragment osseux avec les insertions du droit antérieur et du F. L.; on trouve de suite un plan de clivage profond et en brossant avec une compresse on écarte facilement le lambeau cutané, aponévrotique et musculaire, dont on a respecté les vaisseaux et les nerfs principaux; un écarteur à grandes branches relève la partie profonde du lambeau au niveau de la tête fémorale; dissection de la face antérieure du trochanter et du col, facilitée par l'aide qui, tenant la cuisse malade par de petits mouvements de flexion, d'extension, de rotation en dedans, en dehors permet l'ouverture aisée, par une incision en croix, de la capsule; nettoyage de l'articulation de ses caillots et réduction de la fracture au moyen de spatules et d'une vis que j'engage dans la tête, ce qui permet de la maintenir et, dans les cas où elle a pivoté dans la cavité cotyloïde, de la ramener en face du trait de fracture du col; le vissage fait à ciel ouvert est facile, aisé; on pourrait le contrôler aux rayons X, je n'en vois pas la nécessité pour ma part.



FIG. 1.

Fermeture de la capsule capitonnée d'un fragment de *fascia lata*; suture musculaire minutieuse; l'épine iliaque décapitée est ramenée au niveau de son plan de section et fixée soit par des fils d'argent, soit par des clous ou des vis enfoncés perpendiculairement à la section; suture soignée des aponévroses au niveau de l'ostéotomie; un drain, laissé trois jours, est couché sur l'articulation et sort au niveau du trochanter; la peau est rapprochée aux crins.

Pas d'appareil plâtré, mais pendant une quinzaine une gouttière de cuisse avec légère traction; à partir du cinquième jour, massage et petits mouvements actifs et passifs de l'articulation de la hanche.

Ce procédé, comme tous les procédés d'ostéosynthèse à ciel ouvert, se heurtera à l'opinion de ceux qui, avec un minimum de traumatisme mais un maximum de manœuvres spéciales demandant une instrumentation compliquée et des manipulateurs compétents, peuvent réduire une fracture du col et la visser sans ouvrir l'article ni sectionner la peau, les aponé-

vroses et les muscles, et aussi à ceux, mais ils sont rares, que peut effrayer une arthrotomie et la possibilité hypothétique de suites infectieuses.

Il y aura de plus ceux qui craignent les ostéotomies de ce genre pour le cas où, la réunion osseuse ne se faisant pas, le fonctionnement musculaire correspondant pourrait en être gêné ultérieurement.

Cette dernière hypothèse paraît devoir ne pas être retenue en face des nombreuses interventions sur les articulations du genou, du coude, au cours desquelles on pratique une section de la tubérosité tibiale, de la rotule, de l'olécrâne, sans aucun ennui dans les suites, et, pour ma part, je n'en ai jamais encore observé; les fragments, fixés par un moyen ou un autre, sont solides, ne bougent pas et fournissent un bon point d'appui aux tendons qui s'y insèrent. Il n'y a pas de raison que ce ne soit le même à la hanche, et d'ailleurs le procédé en tabatière d'Ollier sectionnait le trochanter et je n'ai pas entendu dire qu'il ait jamais été observé de ce chef des inconvénients.

Toute la discussion des ostéosynthèses se résume en deux opinions adverses : ouvrir, réduire, suturer, ou bien se contenter, sous tous les contrôles, et avec les appareils les plus parfaits, de contention, de réduction non sanglante et de maintenir, par des moyens appropriés (même quelquefois avec le minimum de porte d'entrée), le maintien par une vis métallique ou autre.

Pour moi, la question d'infection possible ne doit pas se poser, en dehors, naturellement, de fractures compliquées infectées avant que les soins chirurgicaux leur soient donnés; première étape des plaies de guerre, vite modifiée par la précocité des traitements et les soins spéciaux donnés aux blessures. En tout cas, l'infection par le chirurgien ne doit, ne devrait plus être.

Depuis que les ostéosynthèses sont entrées dans les mœurs, j'ai, pour ma part, adopté cette thérapeutique, sauf quand il est des contre-indications, pour la majorité des fractures soignées par moi ou mes élèves, et les résultats que nous obtenons sont en général bien supérieurs à tous ceux qu'on observait jadis par les méthodes anciennes. Pour la hanche, c'est assez tardivement que je me suis mis aux opérations sanglantes; ayant, comme beaucoup, essayé après réduction non sanglante de maintenir les fragments par une vis géométriquement introduite, mais avec des déboires tenant certes à mon instrumentation imparfaite.

J'ai essayé du ciel ouvert, et j'ai essayé les diverses incisions capables de donner un jour tel que la réduction et le vissage soient facilement exécutés; pour éviter des sections musculaires et sachant les services que m'avait rendus les sections osseuses avec rabattement du fragment avec les tendons insérés, j'essayai le procédé que je vous ai décrit ici, reconnaissant qu'il doit beaucoup à l'incision de Petersen et de P. Mathieu, mais donne plus de jour!

Actuellement, je n'ai pratiqué suivant cette méthode que deux réductions et maintiens de fractures du col; chez une jeune fille de vingt ans et

chez un homme de soixante ans ; l'accès aisé sur l'articulation, le nettoyage complet de l'articulation et de ses abords du sang épanché, la facilité de la réduction (le second cas se caractérisait par un engrènement à angle droit), le passage de la vis suivant l'axe anatomique, la guérison par première intention, la solidité de l'épine reclouée après ostéotomie, m'engagent à continuer dans cette voie et m'ont décidé à faire connaître cette modification à des procédés qui, à ma connaissance, ont surtout été utilisés sur des hanches paralytiques ou anciennes coxalgiques, comme voie d'accès pour des greffons.

Arthrite aiguë de la symphyse pubienne,

par M. **Jean** (de Toulon), membre correspondant national.

Observation. — Mme Giord..., cinquante-cinq ans, a fait en juin 1927 une poussée assez brusque de température à grandes oscillations dépassant 39°5 le soir, avec langue sale, troubles digestifs intenses, vomissements alimentaires et bilieux, douleurs abdominales diffuses plus marquées à droite, constipation. Jusqu'à cette époque, son état de santé avait été parfait, elle n'avait même pas eu un furoncle !

Cette malade obèse crie au moindre attouchement de l'abdomen : cependant, malgré les difficultés d'un tel examen, il semble bien à notre confrère le Dr Laugier que le maximum des douleurs à la pression est dans la fosse iliaque droite et la possibilité d'une appendicite est envisagée. La crise dure trois jours très violente, puis sous l'influence de la glace et de la diète les vomissements disparaissent.

Notre confrère nous appelle quatre jours plus tard, parce qu'il a remarqué une résistance assez nette de la paroi, au-dessus du pubis, s'étendant vers la droite et qu'il existe un syndrome fonctionnel très accentué.

Comme lui, nous trouvons cette résistance dans la région sus-pubienne, résistance qui n'est pas une contracture vraie, car la paroi se laisse franchir lorsque la malade ne crie pas : la fosse iliaque droite est libre et nous pouvons éliminer l'appendicite.

Langue sèche presque rôtie, constipation nécessitant un lavement quotidien. Rate non percutable : rien du côté génital.

Douleurs spontanées au-dessus du pubis, que nous attribuons à des phénomènes de cystite, car chaque miction s'accompagne de brûlures dans l'urètre et ces mictions se reproduisent plusieurs fois par heure avec urines troubles. Température toujours élevée.

On a l'impression d'une infection générale, ou d'une pyélonéphrite aiguë : pour avoir quelques précisions, nous faisons une prise de sang et d'urines pour le laboratoire.

Hémoculture négative : pas de mélitococcie : pas de réaction leucocytaire dans les urines : le trouble de ces dernières est dû à la phosphaturie.

Traitement général des infectés, septicémie, etc. ; peu à peu la température s'abaisse et, malgré une courte récidive le 20 juillet, revient à la normale, en même temps que les phénomènes vésicaux disparaissent définitivement. Il existe bien un peu d'endolorissement de la région du mont de Vénus, mais la malade peut se lever et vaquer à ses occupations.

Elle fait appeler à nouveau son médecin le 25 août, c'est-à-dire plus de deux mois après le début des accidents, parce qu'il existe dans la région prépubienne une sorte de tumeur, qui augmente peu à peu de volume, pour atteindre à ce moment celui d'un œuf de poule : cette tumeur dure est médiane, plus allongée

verticalement que transversalement, s'étendant un peu en bas vers la grande lèvre droite : elle est fixée sur le plan osseux ; la peau, à sa surface, est adhérente sur la ligne médiane et paraît un peu rouge.

Cette masse d'aspect inflammatoire, à peine douloureuse spontanément, est au contraire douloureuse au palper.

Au toucher vaginal, il semble que la face postérieure de la symphyse est épaissie et la pression à ce niveau arrache un cri à la malade.

Certains mouvements des membres inférieurs, comme le croisement des jambes l'une sur l'autre ou l'abduction forcée, entraînent des douleurs.

La cystoscopie montre une vessie normale, non déformée en avant.

Une radiographie du pubis est faite : il n'y a aucune lésion osseuse. Il existe un peu de température tous les soirs au voisinage de 38°.

Malgré l'absence de lésion osseuse sur le film, nous pensons à l'existence d'un petit foyer d'ostéomyélite ou de périostite subaiguë du pubis avec abcès antérieur et décidons d'intervenir.

Le 26 août 1927, sous anesthésie à l'éther, incision transversale des plans superficiels prépubiens ; nous arrivons sur une masse dure de consistance fibreuse, sans plan de clivage, fixée aux pubis ; nous l'incisons franchement jusqu'au plan osseux pour avoir tout de suite un diagnostic. Au centre de la masse se trouve une cavité, pleine de fongosités jaunâtres : en les dégageant à la curette, on est conduit en arrière jusqu'à la partie supéro-antérieure de la symphyse d'où sourd un peu de pus jaune, très épais : le stylet introduit par cette sorte de fistule conduit dans l'articulation anormalement élargie. Pour avoir plus de jour, nous réséquons aux ciseaux la tumeur inflammatoire constituée par l'abcès prépubien, puis par une incision des plans profonds curvilique-concave en bas, sectionnant au milieu le ligament suspenseur.

Nous abaissons en bloc la partie supérieure de la vulve, ce qui découvre largement la face antérieure de la symphyse et l'arcade sous-pubienne.

Nous pouvons alors ouvrir toute l'articulation : elle contient du pus très épais et des fongosités, mêlées à des débris du fibro-cartilage interosseux. Nettoyage à la curette du contenu de l'articulation : les pubis ne présentent en aucun point de foyer d'ostéite : pas d'abcès rétropubien. Lorsqu'on mobilise les membres inférieurs, on sent et on voit les deux surfaces pubiennes présenter une mobilité anormale, analogue à celle des pubis des femmes vers la fin d'une gestation. Mise en place d'un drain entre les deux surfaces articulaires et fermeture partielle des plans superficiels.

Les fongosités et le pus recueillis à l'opération contenaient à l'examen direct et à la culture du *staphylocoque* à l'état pur.

Un autovaccin est préparé et le traitement vaccinothérapique appliqué.

Suppuration peu abondante par le drain ; lever au quinzième jour ; il existait une fistulette au niveau de l'orifice de drainage donnant de la sérosité qui, dès la fin de septembre, était tarie.

Actuellement, la cicatrisation paraît solide et la malade a repris depuis trois mois les travaux des champs.

L'arthrite aiguë ou subaiguë de la symphyse pubienne, survenue sans ouverture accidentelle ou opératoire de l'articulation, qu'elle soit primitive ou secondaire à une ostéomyélite, est une affection qui nous paraît exceptionnelle. Les quelques cas que nous avons retrouvés dans la littérature que nous possédions sont assez souvent consécutifs à une ostéomyélite du pubis, affection qui, sans être elle-même aussi rare que l'ostéomyélite du sacrum, est cependant peu communément observée.

Monsaingeon dans sa thèse (Paris 1911) sur l'ostéomyélite aiguë de l'os iliaque considère la suppuration secondaire de la symphyse dans l'ostéo-

myélite pubienne comme une complication exceptionnelle et il rappelle le cas du uhlan de Kirchner (*Arch. f. Klin. chir.*, t. LVIII, p. 318) qui fit une ostéomyélite du pubis droit, puis une arthrite pubienne, enfin une ostéomyélite du pubis gauche, et le cas de Guéneau de Mussy (*Soc. méd. des Hôpitaux de Paris*, 1877) où l'abcès intrasymphysaire vint s'ouvrir en arrière dans le péritoine.

Les arthrites aiguës de la symphyse, lorsqu'elles sont primitives, surviennent surtout à la suite d'infections générales, et nous savons qu'au cours des pyohémies puerpérales d'autrefois des cas d'arthrite ont été signalés, dont nous n'avons pu retrouver les observations : mais plus récemment S. Solieri publiait un court travail sur cette question (*Il Policlinico*, 15 juin 1923, p. 298-306) et apportait deux nouvelles observations à peu près semblables : jeunes femmes prises brusquement après un accouchement de frissons avec fièvre, mauvais état général donnant l'impression du début d'une puerpérale grave; puis douleur très précise sur la symphyse, douleur à la flexion et à l'abduction des cuisses et apparition d'un abcès envahissant la cavité de Retzius : incision sus-pubienne qui évacue le pus et permet de découvrir son origine articulaire : ce pus dans le second cas contenait, comme dans le nôtre, du staphylocoque.

Dans ces cas la puerpéralité a nettement favorisé l'apparition de ces arthrites, comme elle favorise les autres arthrites du bassin (arthrites sacro-iliaques aiguës puerpérales de la thèse de Mantelin, Lyon, 1923). Chez notre malade, il n'a pas été possible de découvrir la porte d'entrée des germes : elle n'avait même jamais eu un furoncle.

Que ces arthrites soient primitives ou secondaires à une ostéomyélite pubienne, il semble bien au point de vue clinique, malgré le petit nombre d'observations, qu'on peut distinguer des formes septicémiques rapidement mortelles pour lesquelles le diagnostic ne sera presque jamais fait — des formes subaiguës et des formes chroniques.

Au début dans les cas subaigus, les plus fréquents peut-être et les plus commodes à observer, les signes articulaires sont le plus souvent nuls et on pense à une infection générale.

Ce n'est que quelques jours, parfois même quelques semaines plus tard, qu'on constate la présence du point douloureux précis sur la symphyse et la douleur à la flexion ou l'abduction forcée des cuisses, puis l'apparition de l'abcès.

Deux signes cependant paraissent plus précoces, ce sont des signes abdominaux et vésicaux qui devraient mettre sur la voie du diagnostic : ils sont malheureusement peu caractéristiques et entraînent de ce fait, au début comme dans notre cas, des erreurs sur la nature de l'affection en cours.

Par irritation de voisinage ou infiltration des muscles abdominaux à leur insertion pubienne, il se produit un syndrome parapéritonéal, pariétal devrions-nous dire plus exactement, avec résistance de la paroi au-dessous de l'ombilic, résistance un peu douloureuse, pouvant en imposer parfois pour une contracture plus ou moins diffuse. Quant aux signes vésicaux, ils ont pour origine vraisemblablement une irritation par propagation de

l'infection vers la face postérieure de la symphyse (extra ou péricystite) : dans notre cas, nous avons pu nous assurer par l'examen des urines et par la cystoscopie de l'intégrité de la vessie.

Est-il possible de faire le diagnostic entre l'arthrite primitive et l'arthrite secondaire à une lésion du pubis? En principe, cliniquement, l'existence d'un point douloureux précis sur la ligne médiane pré ou rétropubienne et l'absence de constatations à la radiographie sont en faveur d'une atteinte primitive de la symphyse, mais il est hors de doute que des lésions minimes du pubis peuvent passer inaperçues tant sur les films qu'à l'exploration chirurgicale.

Les abcès partis de l'articulation peuvent, comme dans notre cas, venir apparaître dans les parties molles présymphysiennes, mais ils peuvent également fuser vers l'arrière dans la cavité de Retzius (2 cas de Solieri), dans le péritoine (cas de Guéneau de Mussy); l'évolution vers d'autres régions est possible, quoique non signalée, et on pourra, si on raisonne par analogie avec les abcès ostéomyélitiques pubiens, observer des abcès évoluant vers la vessie (cas d'Ollier) ou vers l'ombilic (cas de Delahaye rapporté ici même l'année dernière par Sorrel).

Au point de vue du traitement chirurgical, Solieri propose deux incisions pour l'ouverture des abcès du Retzius, une sus-pubienne et une incision basse : il a pratiqué dans ses deux cas la première, rejetant la seconde, qui, si elle a l'avantage de drainer au point déclive, risque, dit-il, d'entraîner l'infection secondaire des voies génito-urinaires. Une discussion sur l'opportunité de ces incisions n'est à envisager, à notre avis, que lorsqu'il s'agit seulement d'abcès rétropubiens.

Il vaut mieux, d'une façon générale, utiliser une voie qui permette d'explorer toutes les faces de l'articulation si c'est nécessaire, les abcès pouvant être multiples, et dans ce cas l'incision utilisée pour la symphysectomie, qui ouvre, s'il le faut, la voie sous et rétro-symphysienne, nous paraît la plus favorable. On peut ainsi ouvrir largement l'articulation, pratiquer au besoin l'excision à la curette ou aux ciseaux des débris du fibrocartilage, drainer au point déclive, évider s'il existe un foyer d'ostéomyélite pubienne.

Données générales sur les artérites oblitérantes juvéniles Résultats de leur traitement par l'artériectomie et la surrénalectomie,

par MM. **R. Leriche**, correspondant national, et **P. Stricker**.

En nous appuyant sur 28 observations, dont quelques-unes sont suivie depuis 1920, nous voudrions aborder ici quelques points de l'histoire naturelle et du traitement des artérites oblitérantes qui surviennent avant l'âge de l'artério-sclérose et ne reconnaissent pour cause ni l'athérome, ni la syphilis, ni le diabète.

Nous devons poser en principe à leur sujet que malgré les travaux accumulés dans ces dernières années on les connaît fort mal. Les phénomènes douloureux, les troubles trophiques et la gangrène, que l'on considère comme leurs principales manifestations, ne sont que les épisodes terminaux d'une maladie dont le début et les modes d'installation nous échappent et dont la cause nous est inconnue. Le mécanisme de la gangrène et des troubles trophiques est d'ailleurs bien moins simple qu'il n'y paraît. Il y a donc intérêt à les étudier.

On dit quelquefois qu'il s'agit là de maladies d'évolution, dans la pensée sans doute de marquer que c'est une tâche irréalisable que de s'occuper de leur traitement, mais cette opinion ne repose sur rien. On voit mal ce que l'évolution de l'individu a à faire avec la transformation d'une ou de plusieurs artères en cordons fibreux autour de la trentaine pour rester inagissante quand le malade a les deux cuisses coupées.

Il vaut mieux ne pas se payer de mots et se borner à faire le relevé de ce qui est actuellement analysable dans ces artérites en séparant nettement les faits précis des hypothèses et des interprétations hasardeuses.

Pour le moment, il y a intérêt dans une étude d'ensemble à rapprocher des artérites oblitérantes d'étiologies diverses afin de montrer que, soit du point de vue histologique, soit du point de vue de la physiologie pathologique, tel ou tel type d'artérite n'a pas de spécificité. Cela a une certaine importance, car cela indique que ce n'est pas vraisemblablement l'anatomie pathologique artérielle qui nous donnera la clef du problème des artérites.

D'autre part, chaque type d'artérite oblitérante a des particularités évolutives qui peuvent nous servir à comprendre les types voisins.

Voici donc ce qui nous paraît incontestable :

1° *Du point de vue nosographique.* Il faut distinguer quatre types étiologiques.

a) *Il y a d'abord des artérites traumatiques*, soit par traumatisme unique ayant produit une contusion de l'endartère ou une rupture complète (plaie sèche), soit par traumatisme habituel et répété (artérite des porteurs de béquilles). Dans ces cas, le caillot ne reste pas limité à la zone artéritique. Il pousse dans la lumière vasculaire, s'organisant régulièrement et faisant toujours une coagulation devant lui. Il va ainsi jusqu'à la première grosse collatérale. Il y marque un temps d'arrêt et peut s'y fixer, mais la coagulation peut s'étendre au delà vers la périphérie. Nous avons vu ainsi un caillot partir de l'humérale rupturée, dépasser la bifurcation radio-cubitale et oblitérer une de ses deux branches. Sur le bout cardiaque, l'oblitération ne reste pas non plus, elle peut s'avancer aussi assez loin. Dans un cas d'oblitération de la sous-clavière au niveau de la clavicule, autrefois brisée, le caillot se poursuivait au delà de l'espace interscalénique. Aussi est-il parfaitement possible que la situation d'un blessé s'aggrave plusieurs mois après la blessure, alors que l'état semblait définitif.

b) *Il y a des artérites par gelure.* Elles ont comme particularité de

porter presque exclusivement sur les petites artères périphériques, collatérales des orteils, pédieuse, tibiale postérieure derrière la malléole. Dans ces cas fréquemment, l'oblitération n'est pas complète.

Beaucoup de ces artères à calibre très diminué laissent encore passer du sang. L'élément spasmodique joue alors un rôle prépondérant dans l'apparition des accidents. Si l'on veut étudier la circulation chez les anciens gelés il faut ne pas se contenter de la classique manchette de Pachon, mais recourir à une manchette s'appliquant au cou-de-pied dans la portion métatarsienne. Sans cela, on peut passer à côté du diagnostic. Il faut aussi toujours employer l'épreuve du bain chaud et du bain froid pour faire la part de l'élément spasmodique. Si les bains ne modifient pas les données oscillométriques anormales, il faut conclure à l'oblitération de la plupart des artères qui vont de la jambe au pied. La circulation ne se fait plus alors que par des collatérales inominées et elle est très précaire. Nous avons vu la circulation du pied assurée par la seule artère péronière comme artère isolable.

c) *Il y a chez l'adulte des monoartérites localisées* qui n'ont rien à faire avec la thrombose d'origine embolique, tout en lui ressemblant. La maladie est plus subaiguë que chronique, à proprement parler. Elle évolue en deux temps, semble-t-il, un de simple oblitération artérielle avec compensation circulatoire suffisante, et un, plus ou moins tardif, de gangrène. On trouve alors l'artère thrombosée sur 8 à 10 centimètres, très distendue, noirâtre, avec un gros œdème adventiciel et périartéritique. L'infiltration inflammatoire englobe les veines collatérales et soude tout en un seul bloc. Il ne s'agit pas d'un processus infectieux. Ni le caillot, ni les parois ne cultivent. Histologiquement, il n'y a pas de signature infectieuse. La malade guérit si on résèque tout le segment oblitéré avec ligature en artère saine. Si une des ligatures écrase la terminaison du caillot, il y a récidive, c'est-à-dire continuation d'évolution.

La nature de ce type d'artérite demeure inconnue. Nous en avons observé 2 cas, dont l'un a été suivi pendant trois ans.

d) La *thrombo-angéite oblitérante de Bürger* ne doit pas être confondue avec les autres types d'artérite chronique, et en particulier avec les artérioscléroses. Elle a une physionomie absolument à part, avec son début entre vingt-cinq et trente ans, avec la multiplicité de ses localisations, avec sa bilatéralité presque toujours d'emblée, avec ses atteintes veineuses. Il est bien certain, par ailleurs, que la maladie de Bürger est celle que Winiwarter, en 1879, Zoege von Manteuffel, en 1891, Heydenreich et Chrétien, en 1887, Dutil et Lamy, en 1893, avaient déjà observée. Ce n'est donc pas une maladie nouvelle. Mais Bürger, qui, d'ailleurs, cite les auteurs précédents et se relie à eux, a eu le grand mérite de l'individualiser, d'en montrer la fréquence et d'en écrire toute l'histoire anatomique, inconnue vraiment jusqu'à lui.

Bürger croit qu'elle a une origine infectieuse et attribue une énorme importance à l'existence de foyers leucocytaires et de cellules géantes en bordure d'un caillot encore rouge. Ces lésions ne sont cependant probable-

ment pas spécifiques. On trouve des foyers inflammatoires artériels plus ou moins discrets sur presque toutes les pièces d'amputation pour gangrène et dans beaucoup de pièces d'artériectomie. Nous avons vu une fois des cellules géantes en plein caillot dans une fémorale thrombosée. Il s'agissait vraisemblablement de vulgaires phagocytes s'attaquant à des résidus de sang coagulé. Dans un autre cas, sur une artère axillaire oblitérée par traumatisme répété (port de béquilles), des cellules géantes se trouvaient en bordure de la lame élastique externe.

Nous ne pensons donc pas que l'on puisse accorder une signification particulière aux lésions décrites par Bürger, mais cela n'enlève rien au caractère bien spécial de la thrombo-angéite oblitérante et à l'individualité clinique de cette maladie.

2° *Du point de vue anatomo-pathologique*, les artérites oblitérantes se ressemblent toutes beaucoup et il ne paraît pas que l'histologie pathologique puisse donner la clef du problème qu'elles posent.

A l'inverse des maladies artérielles chroniques liées à un trouble du métabolisme qui débutent au niveau de la media par la calcification simple de Mönckeberg ou au niveau de l'élastique comme dans l'athérome, c'est-à-dire dans les zones de circulation minima de la paroi, les artérites chroniques préséniles dont nous parlons semblent toutes débuter par une lésion de l'endothélium. Mais personne, croyons-nous, n'a saisi et vu les modifications pariétales du début. Bürger a bien décrit des lésions précoces précédant l'organisation conjonctivo-vasculaire du caillot, mais c'était chez des sujets ayant par ailleurs des lésions anciennes en d'autres points du système artériel.

Il en résulte que nous ne connaissons les artérites oblitérantes qu'au stade de la thrombose plus ou moins ancienne. Ce que nous voyons, ce sont des artères dont le thrombus est plus ou moins organisé, souvent partiellement reperméabilisé, qui sont modifiées par des lésions pariétales secondaires, dégénératives et par des adaptations fonctionnelles. Et comme une paroi artérielle n'a à sa disposition que des modes très élémentaires de réaction au voisinage d'un caillot, il arrive que toutes les artérites oblitérantes se ressemblent finalement au moment où nous les observons. Macroscopiquement, pièce en main, après artériectomie, ou sur le membre amputé, on n'arrive même pas à déterminer la localisation de début de la maladie. Du moins nous n'y sommes jamais arrivés. Même en faisant des coupes sériées et numérotées, c'est-à-dire permettant la reconstruction artérielle, nous n'avons pas réussi à pouvoir dire dans un cas donné : c'est là que vraisemblablement la maladie a commencé.

L'anatomie pathologique n'est donc que d'un faible secours dans l'étude de la pathogénie des artérites préséniles.

L'étude des artérites par gelure en donne une nouvelle illustration. Il est très probable que les artérites des gelures commencent dans les artérioles par des coagulations intravasculaires à partir desquelles évoluent des artérites et des phlébites, généralement thrombosantes. Or, très vite on a

l'aspect d'une artérite banale. Cela est si vrai que nombre d'auteurs donnent le froid et les gelures comme facteur favorisant des artérites oblitérantes sans reconnaître qu'il y a là, initialement, un mécanisme très particulier.

Au fond, *une seule donnée anatomique mérite d'être retenue* par celui qui cherche à comprendre ce qui se passe dans les artérites oblitérantes et c'est une donnée plus macroscopique qu'histologique : *Il y a des artérites endoartérielles et des artérites extériorisées.* Dans les premières, la paroi adventicielle paraît normale et l'artère ne semble pas modifiée extérieurement. Dans les secondes, l'adventice est épaissie, adhérente, survascularisée, parcourue par un lacis de vaso-vasorum très dilatés, ou bien il y a une périartérite intense, englobant les veines satellites et parfois les nerfs voisins.

En réalité, il ne s'agit pas là de deux types d'artérite différents. Ce sont simplement deux stades de la maladie. Les artérites semblent évoluer pendant longtemps uniquement dans la lumière artérielle et dans l'intimité de la paroi, puis finalement les lésions s'évadent au delà de la media et atteignent l'adventice, zone des fibres nerveuses et des cellules ganglionnaires.

Or, l'observation montre que dans la première phase il est rare que l'on ait des accidents gangréneux ou trophiques, et qu'au contraire ceux-ci sont habituels quand l'adventice est envahi. Entendons-nous bien sur la nature de cet envahissement. Il y en a deux types. Tantôt il s'agit d'une simple circulation de suppléance remplaçant la nutrition par le sang qui se fait normalement au niveau de l'endothélium et qui, dans les cas dont nous parlons, ne se fait plus; tantôt il semble y avoir une véritable propagation inflammatoire avec œdème et sclérose.

Ces constatations anatomiques grossières que l'histologie confirme sont d'une importance capitale pour celui qui veut comprendre l'évolution des accidents cliniques dans les artérites oblitérantes.

3° *Du point de vue de la physiologie pathologique.* — Un fait domine toute l'histoire clinique et évolutive des artérites oblitérantes, comme il domine toute la pathologie artérielle périphérique. C'est le suivant auquel on n'a pas jusqu'ici attaché l'importance qu'il mérite et sur lequel l'un de nous insiste depuis longtemps [1].

Une oblitération artérielle, même très étendue, même sur un gros tronc (sous-clavière, fémorale, iliaque externe), même chez un homme âgé, ne suffit pas par elle seule à produire la gangrène d'une extrémité.

La seule manifestation vraiment caractéristique de l'oblitération d'un gros tronc est l'insuffisance circulatoire fonctionnelle, dont le type est la claudication intermittente pour une oblitération fémorale.

Ceci doit être démontré, car, au premier abord, cela semble heurter nos expériences chirurgicales de ligature.

1. Voyez surtout : Mécanisme des troubles consécutifs aux oblitérations artérielles spontanées, d'origine artéritique en dehors de l'athérome. *Soc. de Chir. de Lyon*, octobre 1924; *Lyon chirurgical*, n° 1, 1925, p. 69.

On peut en donner une démonstration péremptoire.

Tout d'abord, le nombre est considérable des malades n'ayant pas de pouls, n'ayant pas d'oscillations au Pachon, aux deux membres inférieurs par exemple, et n'ayant des troubles trophiques ou de la gangrène que d'un seul côté. L'un de nous en a rapporté autrefois plusieurs exemples et tous ceux qui se sont occupés d'artérite ont vu de ces cas qui sont banals dans la maladie de Bürger. Il y a longtemps par ailleurs que l'on a publié des relations d'autopsies dans lesquelles on avait trouvé les deux iliaques primitives et externes oblitérées sur toute leur étendue, sans qu'il y ait le moindre trouble de trophicité au niveau du membre inférieur.

Mais laissons ces cas de côté pour ne parler que d'une démonstration expérimentale à l'évidence de laquelle personne ne peut échapper. Ce qui, pour nous, fait la preuve que troubles trophiques et gangrène ne résultent pas d'une simple oblitération artérielle étendue, c'est qu'en cas d'accidents menaçants, prémonitoires de la gangrène, la résection de tout le segment oblitéré fait rétrocéder les signes d'une nutrition troublée.

Depuis 1916[1], l'un de nous a fait une trentaine de fois de ces résections artérielles pour lutter contre des troubles résultant d'une oblitération et il n'a jamais vu une gangrène suivre l'artériectomie. Une seule fois une gangrène menaçante n'a pas été enrayée ainsi dans une maladie de Bürger méconnue. Or, il est de toute évidence qu'après la résection de 7 à 8 centimètres d'artère oblitérée l'hydraulique du gros tronc n'est en rien améliorée : elle est toujours déficitaire, elle l'est encore plus, le segment supprimé étant généralement plus long que le segment oblitéré. Et cependant la gangrène n'apparaît pas.

En voici quelques exemples :

Observation I. — Une femme de quarante-six ans présente depuis l'âge de trente ans des troubles vaso-moteurs diffus du membre supérieur avec crises de Raynaud, ayant abouti à la production d'ulcérations au niveau de plusieurs doigts. Il n'y a aucune oscillation au Pachon. Le 12 février 1921, résection de 7 à 8 centimètres d'artère sous-clavière oblitérée. Disparition de tous les accidents, cicatrisation rapide des ulcérations. En janvier 1928, au bout de 7 ans, la guérison est maintenue et il n'y a aucun trouble trophique.

Obs. II. — Un homme de quarante-sept ans, qui présente depuis neuf mois de la cyanose, du refroidissement des trois derniers doigts de la main gauche avec quelques douleurs, prend brusquement une gangrène des deux dernières phalanges du médius et de l'index. Le 9 août 1924, résection d'environ 12 centimètres d'humérale. Rétrocession des troubles. Guérison sans amputation des doigts. Excellente santé pendant onze mois. En juillet 1925, un an après, réapparition des douleurs et d'ulcérations. Une découverte de la bifurcation humérale montre que la radiale et la cubitale sont oblitérées par un caillot récent. Devant ces constatations, amputation de l'avant-bras. Le malade demeure guéri en janvier 1928.

1. Leriche et Heitz : De la réaction vaso-dilatatrice consécutive à la résection d'un segment artériel oblitéré. *C. R. de la Soc. de Biologie*, 3 février 1917 et 17 février 1917. Voy. aussi *Bull. et Mém. de la Soc. de Chir.*, 31 janvier 1917, p. 310.

Obs. III. — Un homme de cinquante-six ans vient nous trouver pour des phénomènes douloureux et de la claudication intermittente à droite avec un début d'ulcération trophique sur le 2e orteil. Il y a de l'érythromélie. Les oscillations sont extrêmement faibles à droite. Le 12 mai 1927, résection de la fémorale superficielle thrombosée sur 5 centimètres. Disparition des douleurs et des troubles de nutrition. Amélioration fonctionnelle ultérieure, persistant au bout de cinq mois. En février 1928, excellent état.

* * *

Ces faits, que nous pourrions multiplier, montrent que, dans les accidents qui suivent une oblitération artérielle, ce n'est pas la suppression de l'apport circulatoire par le tronc malade qui cause les troubles trophiques et qu'il faut pour cela autre chose qu'un simple phénomène d'ischémie [1].

Ce quelque chose de plus, c'est le trouble de la vaso-motricité qui l'apporte. Quand une artère est oblitérée sur une certaine étendue, il est presque constant que le réseau artériolo-capillaire périphérique soit spontanément dilaté. Cela se traduit cliniquement par la coloration rouge carminé que présentent si habituellement les extrémités de ces malades. Chacun sait que cette érythromélie, douloureuse dès que la chaleur augmente, cesse quand on élève le membre dans la verticale. Les extrémités dans cette position deviennent alors blanc de marbre et très froides. On a l'impression qu'elles sont complètement exsangues. De fait, le courant sanguin n'a plus assez de force pour aller jusqu'aux petits vaisseaux par des voies détournées et flexueuses en sens inverse de la pesanteur.

Si l'on baisse le pied, il redevient aussitôt rouge vif, et d'un seul coup. Si l'on injecte du lipiodol en amont du segment oblitéré, on trouve à la radiographie un réseau extrêmement serré de petits vaisseaux très fins. Aucune injection artérielle dans une artère normalement perméable n'a jamais dessiné un aussi riche réseau artériolaire.

Il y a donc vaso-dilatation et c'est cette vaso-dilatation qui assure la nutrition des tissus périphériques, alors que rien ne passe plus par la grande voie normale. Mais ce n'est là qu'une nutrition bien précaire. Que survienne la moindre perturbation vaso-motrice, sous l'effet d'un traumatisme (coupure d'ongle), d'une violente émotion, d'une injection d'adrénaline intempestive, le trouble nutritif est déclenché et le régime circulatoire est insuffisant à en assurer la réparation.

La marche normale de la maladie peut avoir le même effet : dès que le processus pariétal atteint l'adventice, des réflexes vaso-moteurs sont créés, qui réagissent sur les vaisseaux périphériques; ceux-ci se contractent, la circulation jusqu'alors juste suffisante ne l'est plus, et la gangrène est immédiatement déclenchée.

1. Cependant, quand il naît du tronc malade de petites artérioles terminales, comme cela existe au niveau du coude (artères supérieures des fléchisseurs), il peut y avoir une nécrose parcellaire intramusculaire. Mais cela n'a rien de commun avec les gangrènes des extrémités dont nous parlons.

C'est en empêchant cela que l'artériectomie dont il était question plus haut est utile.

D'ailleurs, c'est là un fait général. Si les embolies artérielles sont suivies si rapidement de gangrène, c'est parce que le caillot s'arrête à frottement dur, qu'il distend la paroi artérielle au maximum, que l'adventice est refoulée, anémiée, rapidement atteinte de troubles circulatoires et d'œdème. La preuve en est que si, au lieu de faire une embolectomie avec suture, on résèque le segment artériel, la guérison survient comme dans l'opération idéale, à ce détail près que le pouls n'est pas conservé.

En voici un exemple :

Obs. IV. — Une malade de quarante-sept ans, mitrale latente, prend le 15 mai 1924 une brusque douleur dans le bras gauche avec accidents immédiats d'ischémie. La main et l'avant-bras sont blancs d'ivoire. Des taches violacées se voient sur le dos de la main. Il n'y a pas de pouls. A la dixième heure, découverte de l'humérale. Incision de l'artère. Extraction de l'embolus. La paroi artérielle est rouge, velvétique, œdématiée. Une thrombose paraît probable. Résection de 4 centimètres d'artère. Guérison sans gangrène.

En somme, nous devons nous habituer à penser que *les artères ne sont pas de simples tuyaux de distribution du sang, que toute artère est doublée d'un nerf, — que la pathologie des oblitérations artérielles n'est pas réductible à l'analyse des troubles de la circulation du sang au niveau de la zone malade, — qu'une artère oblitérée n'est plus une artère mais un nerf sympathique en conditions anormales, — et que dans la pathologie artérielle le nerf plexiforme de l'adventice a au moins autant d'importance que le tuyau sanguin.*

Dès lors, si on se souvient de l'existence fréquente, sur les artères oblitérées, de modifications visibles de l'adventice et de périartérite, on est porté à penser que dans les accidents consécutifs à une oblitération artérielle c'est l'adjonction des phénomènes adventiciels aux troubles dus à l'oblitération elle-même qui déclencha les troubles trophiques. Ce sont, en somme, les endartérites extériorisées qui provoquent la gangrène sur les terrains à circulation juste suffisante. Et ainsi s'éclaire considérablement l'évolution souvent très paradoxale de certaines artérites oblitérantes.

4° *Du point de vue clinique.* — Les artérites oblitérantes ont généralement une longue période pendant laquelle ne les diagnostiquent que ceux qui les cherchent. La plupart des médecins et des chirurgiens les méconnaissent avant la phase des troubles trophiques et gangréneux. Cependant, il est facile de les identifier, si on s'impose de faire des recherches oscillométriques chez tous les malades qui se plaignent de douleurs et de faiblesse dans les jambes, de froid intense aux pieds, à plus forte raison de claudication intermittente. Bien avant l'apparition des troubles trophiques, les artéritiques présentent l'un des symptômes suivants ou plusieurs d'entre eux : atrophie musculaire notable d'un membre (atrophie globale), pied rouge, pied bleu, pied blanc, pied avec œdème, crise de Raynaud atypique avec cyanose persistante et *sans intégrité de la circulation*, dans

l'intervalle des accès douloureux, contrairement à ce qui existe dans la maladie de Raynaud vraie. Ses deux types les plus banaux sont la claudication intermittente et l'apparition d'un trouble trophique après visite chez un pédicure.

Si, devant l'un quelconque de ces symptômes, on fait l'exploration des quatre membres au Pachon, on sera surpris de trouver beaucoup d'oblitérations artérielles insoupçonnées.

Mais il faut faire l'exploration systématique, jambe et cuisse, avant-bras et bras, aux quatre membres, avec épreuves du bain chaud et du bain froid. C'est absolument nécessaire. Sans cela, beaucoup d'artérites échappent. Quelquefois, ce faisant, on trouvera au lieu d'une absence d'oscillations une augmentation considérable de leur amplitude. Ces cas ne correspondent pas à des oblitérations artérielles. Souvent ils sont liés à de la rigidité de la paroi vasculaire au contact d'une sclérose périphlébitique.

5° *Du point de vue thérapeutique*. On peut poser en principe que dans les artérites oblitérantes à quelque période que ce soit, si l'artère est anatomiquement bouchée et non spasmodiquement contractée, aucune opération nerveuse indirecte ne peut être utile. Les opérations sympathiques, sympathectomies périartérielles et ramisections ne doivent être faites que là où l'oblitération n'est pas complète, où les vaisseaux sont dilatables, et à condition qu'il n'y ait à la périphérie ni vaso-dilatation de suppléance, ni lymphangite. Il en est souvent ainsi chez les athéromateux et parfois chez les gelés dont les artères toujours épaissies ne sont pas toujours oblitérées, en somme, toutes les fois que l'élément spasmodique joue un rôle dans la symptomatologie.

Il peut également en être ainsi au début de la maladie de Bürger, quand l'oblitération est encore basse. C'est ce qui explique les succès surprenants que la sympathectomie périartérielle a donnés à George Müller, à Archibald et à Bernheim qui ont été cités par l'un de nous dans un rapport au dernier Congrès de Chirurgie. Mais, en règle, on arrive toujours trop tard; l'oblitération est trop étendue et l'heure des opérations sympathiques est passée. Depuis 1923, nous ne les avons essayées que dans quelques cas qui paraissaient favorables ou la main forcée, chez des médecins en instance d'amputation auxquels nous ne pouvions refuser et nous n'en avons jamais obtenu satisfaction.

A plus forte raison, d'autres opérations nerveuses comme la cordotomie sont-elles inefficaces. On a fait quelquefois des cordotomies à la suite d'erreurs de diagnostic, en présence d'algies non rapportées à leur vraie cause. Les résultats n'en ont pas été heureux.

Il n'y a que deux sortes d'opérations qui nous aient paru utiles dans les artérites oblitérantes : l'artériectomie et la surrénalectomie.

a) L'*artériectomie* : après une expérience de onze années et d'après l'examen d'une quarantaine de cas, l'artériectomie nous semble indiquée quand une grosse artère est seule oblitérée ou quand il s'agit de plusieurs petites artères périphériques.

En fait, *elle n'est qu'une sympathectomie faite exactement au point malade*, ayant pour but et pour effet de supprimer la zone de départ de réflexes vaso-moteurs anormaux. Elle est suivie de la même réaction vaso-dilatatrice que la sympathectomie périartérielle, ainsi qu'on le trouvera indiqué dans des notes à la Société de biologie signalées ci-dessous.

Dans les mono-artérites, elle guérit généralement et d'une façon durable. S'il s'agit d'une artérite traumatique, quel qu'en soit le mécanisme, elle améliore considérablement l'état du malade : l'extrémité se réchauffe, les douleurs et les troubles trophiques disparaissent, des oscillations parfois redeviennent visibles à l'appareil de Pachon, des mouvements volontaires abolis redeviennent possibles [1]; le résultat est durable. Nous en possédons 22 observations, mais il est évident qu'il ne faut pas avoir la naïveté de l'appliquer à des cas de gangrène déclarée.

Dans les artérites spontanées localisées à une seule artère, sans cause tangible, la résection artérielle est le seul traitement immédiatement efficace, et qui, peut-être, puisse donner un résultat durable.

En voici un exemple :

Un homme de trente-six ans, après avoir séjourné dans l'eau pendant quelques heures, présente brusquement des douleurs du bras droit, du cou, près des épaules, et un malaise général. Le lendemain, son bras droit est douloureux, lourd, et se meut difficilement. Les douleurs s'irradient du bras jusqu'aux doigts, puis elles se localisent à l'index. Il s'y joint des crises d'asphyxie qui redoublent sous l'influence du chaud. Il nous est envoyé trois mois après avec le diagnostic de maladie de Raynaud. Avec ce diagnostic, nous faisons le 7 novembre 1926 une ramisection cervicale basse. Résultat immédiat excellent, puis récidive en janvier 1927. A cause de cette récidive, sympathectomie humérale sur une artère que l'on trouve très contracturée. Amélioration, mais, en août 1927, récidive. Le malade réclame une amputation. Il souffre trop et est trop impotent. Fin août, résection de l'artère humérale depuis le tiers inférieur jusqu'au bord antérieur de l'aisselle, vers la 1re collatérale. Elle est complètement oblitérée par un thrombus ancien dans la partie moyenne et par un thrombus récent en haut et en bas. Grosses lésions adventicielles. Amélioration immédiate.

En octobre, il persiste des douleurs dans l'aisselle où on a l'impression que le thrombus se poursuit, mais bientôt tout s'arrête, et aux dernières nouvelles la guérison est complète. Fin décembre et milieu janvier, le malade est venu nous voir à bicyclette, se servant de sa main droite comme de la gauche et presque comme avant sa maladie. Il a engraissé, travaille régulièrement. Et cependant il n'a plus d'humérale, depuis l'aisselle jusqu'au voisinage du coude, et n'a pas de pouls radial.

Chez les anciens gelés, quand il s'agit bien d'oblitération artérielle et non d'une simple diminution de calibre avec spasme surajouté (ce que l'oscillométrie et le bain chaud permettent de reconnaître) [2], l'artériectomie est la

1. Leriche et Heitz : Influence de la S. P. et de la résection d'un segment artériel oblitéré sur la contraction volontaire des muscles. *C. R. de la Soc. de Biologie*, 17 février 1917.

2. Dans ce cas, la sympathectomie périartérielle peut donner des résultats durables. On en trouvera des exemples dans notre rapport au dernier Congrès de Chirurgie.

seule opération qui soulage. Il est assez curieux de voir après l'ablation de la tibiale postérieure et de la pédieuse, par exemple, des ulcérations se cicatriser et le pied se réchauffer. Ce résultat peut-il être stable? Nous l'avons vu se maintenir plusieurs mois. Mais, dans les conditions où sont généralement vus ces malades, après des années de souffrances et de troubles circulatoires variés, on peut craindre une récidive. Etant donné qu'en dehors de l'artériectomie il n'y a qu'une amputation du pied qui soit indiquée, on peut toujours commencer par l'artériectomie.

Dans la maladie de Bürger, les résections artérielles que nous avons plusieurs fois essayées n'ont que des effets sédatifs passagers. Elles sont sans utilité réelle, sinon pour vérification du diagnostic.

Par contre, dans cette maladie, la surrénalectomie unilatérale nous a permis d'obtenir de très grandes améliorations.

b) *Surrénalectomie* : il nous paraît inutile de dire qu'avec la surrénalectomie on ne peut pas espérer obtenir une guérison complète chez un malade dont les deux artères fémorales sont transformées en un cordon fibreux. Il est bien évident que les signes d'ischémie persisteront quoi qu'on fasse car ils sont irréversibles. La claudication intermittente, en particulier, est quelque chose d'incurable, cela va de soi. Mais on peut chercher à obtenir la suppression des douleurs, l'amélioration de la circulation périphérique et surtout l'arrêt de l'évolution de la maladie.

C'est cela que nous avons obtenu dans plusieurs cas.

Nous avons fait jusqu'ici 13 surrénalectomies dans les syndromes vasculaires, dont 9 pour endartérites oblitérantes multiples; 6 de ces cas nous paraissent être des maladies de Bürger. Nous avons publié ici même[1] et ailleurs[2] nos 7 premières observations en détails. Voici nos résultats à l'heure actuelle :

Un cas a été très amélioré par l'opération pendant sept mois, mais a dû être amputé successivement des deux jambes, un an, puis deux ans après la surrénalectomie.

Un opéré du 11 février 1926 a eu quelques petits troubles trophiques plantaires depuis sa surrénalectomie; il a toujours sa claudication intermittente, mais il ne souffre plus, n'a pas eu de gangrène, n'a pas été amputé; il a un état général excellent, va tous les jours à son bureau et continue son métier. L'opération date de deux ans.

Un troisième, médecin, opéré le 15 décembre 1925, arrivé sur un brancard, est reparti marchant sur ses deux pieds, bien qu'une amputation ait paru s'imposer. Il nous a annoncé au bout de dix-huit mois qu'il comptait reprendre bientôt son métier, son état s'améliorant régulièrement.

Chez un quatrième, nous avons échoué et l'amputation de la cuisse a été nécessaire. Le malade a été perdu de vue.

1. Leriche : De la surrénalectomie dans les gangrènes artéritiques des sujets jeunes. *Soc. de Chir. de Lyon*, 10 décembre 1925, et *Bull. et Mém. de la Soc. de Chir.*, 12 mai, n° 17, 1926, p. 521.

2. Stulz et Stricker : Huit observations de surrénalectomie dans l'endartérite oblitérante juvénile et dans la maladie de Bürger. *Revue de chir.*, n° 3, 1927, p. 196.

Un cinquième, surrénalectomisé le 16 mars 1927, dentiste, qui ne pouvait plus travailler près d'une heure, à son fauteuil, sans aller s'étendre, va très bien depuis sa surrénalectomie, n'a pas été amputé, n'a aucun trouble trophique et travaille actuellement (février 1928) jusqu'à six heures debout.

Dans un dernier cas, l'opération est récente et le résultat en est encore indécis.

En somme 2 échecs, 1 amélioration suivie de récidive et 3 excellents résultats, datant de un à deux ans.

Si l'on songe à ce que sont ces malades et aux conditions dans lesquelles on les opère, alors que plusieurs de leurs artères sont complètement et définitivement oblitérées, on est obligé de convenir que la surrénalectomie est une opération utile, dont il faut poursuivre l'étude.

Il est facile d'invoquer des coïncidences et une rémission spontanée dans les cas heureux. Mais quand on a vu la brusque disparition des douleurs, la rapide réparation des troubles trophiques et gangréneux, suivre la surrénalectomie chez des malades que rien ne soulageait et qui avaient été jusqu'alors inutilement opérés plusieurs fois, on a le droit d'être d'un autre avis.

Costantini a proposé l'an dernier de remplacer la surrénalectomie par l'ablation de la seule médullaire surrénale, qui serait facile chez le chien. Chez l'homme, nous avons essayé deux fois cette opération très logique sans réussir à cause de l'extrême friabilité de la capsule.

De toute façon, nous pensons que ces essais doivent être poursuivis et que l'avenir d'une endartérite est, grâce à l'artériectomie et à la surrénalectomie, beaucoup moins sombre aujourd'hui qu'autrefois. L'amputation n'en est plus le seul traitement.

Rétraction isolée des fléchisseurs et des pronateurs apres fracture sus-condylienne de l'humérus et rupture sèche de l'artère humérale. Artériectomie. Guérison.

par M. R. Leriche.

Voici un fait pour illustrer ce que je viens de dire touchant les effets de la résection des artères oblitérées. Il montre tout ce que l'on peut attendre de cette opération dans des cas où, jusqu'ici, on n'a pas envisagé, du point de vue thérapeutique, le rôle nocif des oblitérations artérielles. Il établit en outre le rôle pathogénique de la vaso-motricité troublée dans la genèse du syndrome de Volkmann.

Observation. — *Syndrome de rétraction ischémique de Volkmann après fracture sus-condylienne de l'humérus. Rupture méconnue et oblitération de l'artère humérale au-dessus du pli du coude. Résection artérielle au bout de cent quarante jours. Guérison complète.*

B... (Marcelle), six ans, de Huy (Belgique), m'est adressée le 4 janvier 1927,

par le Dr Hallez, de Liége, pour un syndrome de Volkmann consécutif à une chute sur le coude gauche faite le 18 août 1926. Le jour de l'accident, le médecin appelé auprès de l'enfant reconnut une fracture sus-condylienne de l'humérus, en pratiqua la réduction et appliqua un appareil plâtré circulaire. Le contrôle radiologique, fait le lendemain de l'accident, montra l'insuffisance de la réduction. Six essais de réduction furent faits par le Dr Hallez, qui n'obtint une bonne réduction que grâce à une flexion aiguë du coude. Le membre fut immobilisé dans cette position dans un appareil plâtré circulaire qui fut laissé en place pendant quinze jours.

Le 16 septembre, à l'ablation du plâtre, M. Hallez constata que les doigts s'étaient mis en crochet et qu'il y avait flexion et pronation irréductibles du poignet. De plus, la main avait perdu toute sa force. Elle restait bleue et froide. Elle avait d'ailleurs été cyanosée pendant toute la période d'immobilisation en plâtre. Il fit faire de la mécanothérapie, du massage et de l'électricité, ce qui amena une légère amélioration, mais bientôt l'enfant ne fit plus le moindre progrès et ne tenta même plus de se servir de sa main. M. Hallez, constatant alors l'absence d'oscillations, pensa à une lésion artérielle, à des troubles sympathiques et c'est dans ces conditions qu'il m'adressa la petite malade.

Voici ce qui fut noté à l'entrée à la clinique :

Le coude gauche est peu déformé. Il est légèrement enraidi : la flexion est presque intégralement conservée, l'extension s'arrête à 150°. Une cicatrice dure de 3 centimètres sur 1 centimètre, encore rouge, se trouve au milieu du pli du coude. Elle adhère en profondeur et fait corps avec un bloc cicatriciel profond. La masse des muscles épitrochléens est dure et ne change point de volume lorsqu'on fait exécuter un mouvement de flexion de la main ou des doigts.

L'avant-bras est atrophié. Il est fixé en forte pronation et en flexion à 130°. Le poignet est en flexion à 45°. Les doigts sont fléchis en crochet. Les premières phalanges sont en extension sur les métacarpiens correspondants. Les secondes en flexion à angle droit. Leur redressement est impossible. Le pouce est en adduction marquée, sa phalangette en légère flexion.

Dès qu'on essaie d'étendre le poignet, la position en crochet des doigts s'accuse fortement, le pouce s'infléchit davantage; le relief des tendons fléchisseurs dans la paume se dessine très fortement. La flexion forcée du poignet donne, au contraire, un peu plus de souplesse aux phalanges. En somme, syndrome de Volkmann typique.

Il n'y a aucun signe d'atteinte d'un nerf. Tous les mouvements sont possibles activement jusqu'à la limite des arrêts mécaniques. La sensibilité est intacte. On note des troubles trophiques des ongles. La main est atrophiée dans son ensemble. Elle est froide et cyanosée.

Le pouls radial et le pouls cubital sont imperceptibles à gauche. Il n'y a pas de battements artériels au pli du coude. Le pouls de l'artère humérale ne devient perceptible qu'à partir du milieu du bras.

L'oscillométrie au-dessus du poignet donne, à droite : Mx 12/6, Mn 11/4, et à gauche de très faibles oscillations aux régimes de 10 à 8.

Etant donné ces conditions circulatoires, je décide d'aller vérifier l'état de l'artère humérale et de sa bifurcation et, si j'y trouve l'oblitération supposée, de la réséquer, sans faire une opération orthopédique.

Intervention le 6 janvier 1927, sous anesthésie à l'éther (aide : Stulz). J'incise sur le bord interne du biceps après avoir excisé la cicatrice cutanée transversale qui se trouve au niveau du pli du coude et plonge dans la profondeur. Sur 2 travers de doigt environ, au-dessus du pli du coude, en dedans, il existe un tissu fibreux très dur qui paraît tout englober, à son niveau. Je me reporte en zone saine et découvre le nerf médian et l'artère humérale; je les suis jusque dans le bloc fibreux : le médian y pénètre et ce tissu fibreux bientôt l'écrase contre une saillie osseuse. Le nerf, étant complètement dégagé, paraît avoir été

serré très étroitement dans une bague de 1 centimètre de large. Au delà, il reprend son calibre. Dans ce même bloc fibreux, l'artère humérale diminue progressivement de calibre; au niveau du bec osseux signalé, elle est complètement interrompue. Elle n'est retrouvée que sur le bord supérieur de l'expansion aponévrotique du biceps. Le segment intermédiaire n'existe plus. La perte de substance artérielle est de 1 à 2 centimètres. Je dégage le segment supérieur, il se redresse comme un serpent et bat régulièrement en laissant baver une goutte de sang. Je résèque environ 1 centimètre de l'artère. Un jet artériel rythmé sort de la surface de section. Ligature. Le bec osseux est réséqué également.

Je découvre ensuite le bout artériel inférieur qui est oblitéré, mais bat régulièrement. Je le resèque.

J'isole alors les insertions hautes des fléchisseurs; les muscles sont transformés en un tissu blanchâtre, dur, criant sous le bistouri. J'en prélève un petit fragment pour un examen histologique. Pas d'autre manœuvre. Suture de la peau. Pansement sans immobilisation.

On note dès le lendemain que les mouvements des doigts sont plus aisés. La main est chaude. Le froid et la cyanose ont complètement disparu. Pansement le 8 janvier; il n'y a aucune réaction locale inflammatoire.

Le 10 *janvier*, la main est toujours chaude. L'enfant a l'impression d'une amélioration très nette et il en est objectivement ainsi. Le poignet peut être porté jusqu'à 10° de flexion sans que le léger fléchissement des doigts s'accuse. Les doigts peuvent être étendus sans résistance lorsque le poignet est fléchi de 20° (l'amélioration est d'au moins 15°).

Le 11 *janvier*, l'index et le pouce marquent un peu de retard dans l'amélioration. La supination est devenue plus ample de 25° environ. Les ongles présentent une poussée remarquable. Ils ont gagné de 3 à 4 millimètres. La zone d'accroissement est délimitée par un sillon nettement visible.

Le 13 *janvier*, ablation des fils. Plaie guérie par première intention. L'amélioration persiste. L'enfant commence à se servir de sa main.

Le 15 *janvier*, la malade quitte la clinique. Je recommande aux parents de faire eux-mêmes de légers massages, de donner des bains chauds chaque jour, et de s'abstenir de toute manœuvre mécanothérapique. Le bras est laissé libre. L'enfant devra se servir de sa main au maximum. Ainsi fut fait.

L'enfant m'est remontrée le 26 mai 1927, donc au bout de quatre mois. Elle est très améliorée. Ses parents disent que depuis l'opération les progrès ont été réguliers. La rééducation a été dirigée uniquement par eux. L'enfant a appris à se servir constamment de sa main. Les doigts ont retrouvé tous leurs mouvements. Le poignet se laisse mettre en rectitude presque complète sans que les doigts se portent en flexion, sauf l'index qui reste encore un peu fléchi. L'avant-bras est moins atrophié; la force de préhension est satisfaisante. Il y a une chaleur marquée de la main, plus marquée que du côté opposé.

On constate l'absence de troubles trophiques, mais les doigts sont restés très légèrement effilés et dans l'ensemble la main est toujours plus petite que l'autre. Au niveau du coude, la flexion est complète; l'extension est possible jusqu'à 150°. Il n'y a aucun battement artériel au poignet. A l'oscillomètre, il en est de même. Je demande aux parents de continuer à soigner l'enfant de même façon sans appareil, sans mécanothérapie, sans électrisation.

Nouvel examen le 27 août 1927. L'amélioration a continué. L'extension du poignet a augmenté d'amplitude; cependant, elle n'est pas encore absolument complète. Les mouvements des doigts sont très souples. Quand le poignet est en extension maxima, les phalanges ne fléchissent plus, sauf la deuxième de l'index qui ébauche un peu de flexion, leur extension complète est possible. Main et doigts sont toujours un peu atrophiés par rapport au côté opposé. Les muscles fléchisseurs sont durs et tendus dans l'extension. Flexion, pronation et supination presque normales. Oscillations très faibles au poignet gauche.

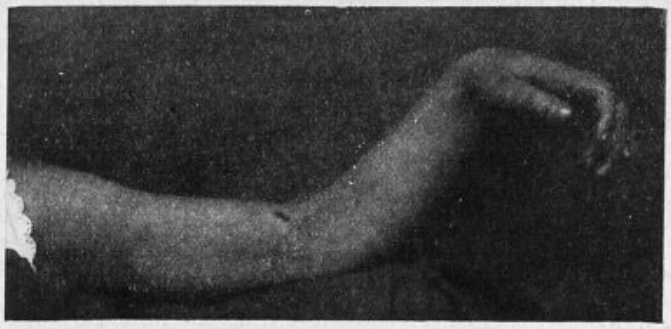

Fig. 1. — Position de la malade au repos, la veille de l'opération.



Fig. 2 — Flexion des dernières phalanges
quand on redresse complètement le poignet la veille de l'opération.

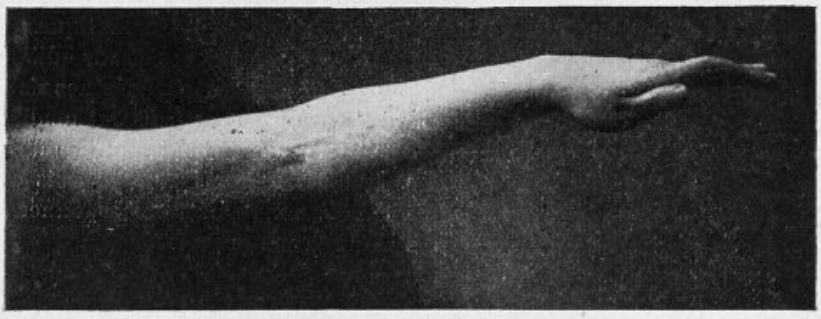

Fig. 3. — Résultat au bout de 9 mois.
Il ne persiste qu'un peu de flexion de la 2e phalange de l'index.

Le 9 octobre, au Congrès de Chirurgie, le Dr Hallez me dit qu'il a revu l'enfant quelques jours avant, et que l'état s'est encore amélioré, que tous les mouvements sont possibles. Sauf une légère flexion de l'index et de l'atrophie de la main, il n'y a pour ainsi dire plus trace de l'accident.

Le 15 décembre, le père de la malade m'envoie des photographies en me disant que l'état est excellent, qu'il ne reste plus qu'une ébauche de flexion de l'index. La photographie 3 le montre bien. La récupération est pour ainsi dire complète.

Examen histologique (Dr Stricker). — Le segment d'artère examiné présente une endartère très épaissie, limitant une lumière avec un diamètre réduit de moitié. Il semble s'agir d'un processus d'adaptation fonctionnelle au débit sanguin réduit, par prolifération de l'endartère, et non d'un thrombus pariétal circulaire ou d'un thrombus total ayant été reperméabilisé. La média est normale. L'adventice est riche en vaisseaux qui sont fortement dilatés.

Le fragment de muscle montre de rares fibres musculaires séparées par un tissu conjonctif très abondant.

Voici la façon dont il faut, à mon avis, comprendre la filiation des accidents : rupture de l'artère humérale, brusque ischémie en foyer dans le corps des fléchisseurs, avec nécrose musculaire immédiate, mais très limitée, parcellaire ; troubles vaso-moteurs secondaires dus aux réflexes partant des tronçons d'oblitération artérielle provoquant une réaction conjonctive autour de ces zones de nécrose, rétraction musculaire consécutive provoquée ou accrue par suite des troubles vaso-moteurs.

La suppression des segments oblitérés, points de départ des phénomènes vaso-moteurs, ramène la circulation sensiblement à la normale, le tissu fibreux périfocal se résorbe ou se modifie et le muscle retrouve son fonctionnement.

Il est très évident qu'un semblable résultat de l'artériectomie ne peut être obtenu que si les lésions de sclérose musculaire ne sont pas trop anciennes et trop organisées. Il y aurait donc intérêt dans des cas semblables à intervenir très précocement sur l'artère sans attendre les résultats aléatoires du massage et de la mobilisation spontanée.

On s'étonnera peut-être de ce que je viens de dire touchant l'influence des troubles vaso-moteurs sur la production d'un tissu scléreux périfocal, au niveau des muscles. De nombreux faits me donnent à penser que les mutations du tissu conjonctif, notamment au voisinage des cicatrices, sont déclenchées par des modifications vaso-motrices, post-traumatiques ou post-opératoires, ce qui est tout un. Ce sont les phénomènes de vaso-dilatation consécutifs à tout traumatisme qui ordonnent les phénomènes de la réparation normale. Quand leur qualité et leur sens se trouvent modifiés il se fait de la sclérose et au niveau de la peau une chéloïde, au lieu d'une cicatrisation régulière. Il en est ainsi de toute réparation, et je crois que nous ne sommes pas bien loin du jour où nous pourrons ordonner la qualité de nos cicatrisations, ce qui sera un grand progrès.

PRÉSENTATIONS DE MALADES

Hernie diaphragmatique droite. Intervention. Guérison.

par MM. **Ch. Dujarier** et **Rouillard.**

Le malade que je vous présente est un homme de cinquante-sept ans, qui est venu consulter à l'hôpital Boucicaut pour des douleurs abdominales.

Il a présenté il y a deux ans du ballonnement du ventre, s'accompagnant de sang dans les selles.

Actuellement, il a trois selles par jour; ses selles sont ovilées.

De plus, il se plaint de crises douloureuses siégeant à la région épigastrique et irradiant à tout l'abdomen. Ces crises surviennent immédiatement après le repas et durent plusieurs heures; elles s'accompagnent de ballonnement du ventre qui apparaît et cesse avec les douleurs.

Comme symptômes secondaires, on note du hoquet fréquent n'évoluant pas par crises et du ténesme rectal.

Le malade n'a jamais eu de vomissements.

L'évolution a été régulière sans rémissions depuis deux ans. Les crises semblent pourtant moins fréquentes qu'au début. Il se plaint d'anorexie et a maigri depuis quelque temps.

La malade n'a jamais eu ni contusion, ni plaie thoraco-abdominale.

Examen physique. Cæcum gargouillant et douloureux. Côlon descendant dur roulant sous le doigt.

Foie normal, mais le bord antérieur est abaissé et palpable.

Poumons normaux. Cœur assourdi. Réflexes rotuliens normaux. Abolition du réflexe achilléen du côlon droit. Pupilles normales. Tension artérielle 15-9.

Pensant à un rétrécissement de l'angle splénique du côlon on pratique un examen radioscopique.

Lavement baryté; ampoule rectale normale; anse sigmoïde de type court; côlon descendant sinueux et perméable.

Pas d'obstacle à l'angle splénique; le côlon transverse après avoir fait une boucle semble remonter au-dessus du diaphragme pour redescendre ensuite dans la fosse iliaque droite.

La position couchée ne modifie pas cet aspect.

La radiographie montre la boucle intrathoracique du transverse remplie de gaz dans la position debout et de gélobarine dans la position couchée. L'estomac a une situation normale.

L'examen radioscopique et radiographique montre donc l'existence d'une hernie diaphragmatique du côlon transverse située à droite de la ligne médiane.

Intervention le 1er décembre 1927. Éther. Incision le long du rebord

costal droit, sectionnant le muscle grand droit. On tombe sur le côlon transverse et l'estomac dont une grande partie est logée dans le sac. Le bord antérieur du collet est formé par le ligament suspenseur du foie. Le contenu de la hernie : côlon, estomac, épiploon est facilement réduit. On introduit aisément quatre doigts dans le sac dont la paroi antérieure est formée par la paroi thoracique. Le sac est formé par le péritoine refoulé, si bien qu'on ne voit pas le poumon.

En cherchant les débris du diaphragme on aperçoit au-dessus du foie une bande fibreuse transversale tendue.

Pour fermer la poche on suture au fil de lin le bord épaissi du ligament suspenseur à la bande fibreuse diaphragmatique.

Puis on referme la paroi en trois plans. Durée de l'intervention : vingt minutes.

Guérison sans incident.

Une radioscopie est pratiquée le 24 décembre 1927.

Le diaphragme est bien dessiné, peu mobile, un peu au-dessus de sa position habituelle. La hernie est bien réduite. A noter une coudure assez brusque au niveau de l'angle colique droit.

La mobilité est difficile à apprécier en raison de la défense musculaire.

Il n'y a plus de crises douloureuses, l'état général est excellent et le malade a pris du poids.

C'est la première fois que j'observe une hernie diaphragmatique droite. Aussi ai-je cru devoir vous rapporter ce cas à titre documentaire.

Cancer de la langue,

par M. **Paul Moure.**

L'auteur présente une malade guérie d'un cancer spinocellulaire de la langue depuis cinq ans et demi par le seul traitement chirurgical : hémi-résection de la langue par les voies naturelles, avec incision de Jäger et curage ganglionnaire unilatéral.

Ankylose du genou. Arthroplastie,

par M. **Pierre Mocquot.**

Messieurs, j'ai l'honneur de vous présenter une malade que j'ai opérée il y a sept mois pour une ankylose du genou droit en flexion, à 135° environ, et à qui j'ai pratiqué une arthroplastie.

Mme D..., trente ans. Entrée le 21 juin 1927, à l'hôpital Bichat.

Le 4 juillet 1926, cette malade fut prise de fièvre, de dyspnée, de toux et de douleurs thoraciques : le diagnostic de *pneumonie* fut posé, mais au neu-

vième jour, comme il ne se produisit pas de défervescence, on pratiqua un abcès de fixation dans la cuisse droite, par l'injection d'essence de térébenthine.

L'abcès fut incisé le 18 juillet : il s'écoula une tasse de pus, mais dès ce moment apparurent des douleurs dans le genou droit. La température restait élevée, le genou augmentait de volume.

A la fin de juillet, on dut faire une arthrotomie et un drainage de l'articulation du genou.

Le 15 août, la suppuration et la fièvre persistant, de nouvelles incisions furent pratiquées.

Le drainage fut maintenu jusqu'au mois d'octobre, où la cicatrisation fut obtenue, mais le genou restait ankylosé en demi-flexion.

L'examen du pus aurait révélé la présence de pneumocoques et de staphylocoques. La malade avait reçu à diverses reprises des injections d'auto-vaccin.

Elle commença à se lever le 11 novembre.

Elle se présenta à ma consultation au mois de janvier, demandant si l'on pouvait lui rendre le mouvement du genou. A ce moment, bien que le genou parût absolument sec, la disparition des phénomènes inflammatoires était trop récente.

On prescrivit des massages et de l'électrisation des muscles, en particulier du quadriceps.

La malade revint le 21 juin. Son genou était ankylosé en demi-flexion à 135° environ. Il ne présentait aucun mouvement, tout au plus une légère flexibilité semblait-elle indiquer que l'ankylose n'était pas osseuse. La rotule ne paraissait pas soudée à la trochlée fémorale.

Le genou absolument sec, sans gonflement, sans élévation de température locale, était déformé par les cicatrices profondes et adhérentes, reste des incisions de drainage, deux en dehors, une longue en dedans.

L'atrophie musculaire du quadriceps était très accusée.

Les articulations de la hanche et du cou-de-pied étaient absolument indemnes.

L'opération fut pratiquée le 1er juillet 1927, sous anesthésie rachidienne. L'injection de 10 centigrammes de novocaïne donna une anesthésie parfaite. A la fin de l'opération qui fut très longue (une heure et demie environ) on fut obligé de donner quelques bouffées d'éther.

Incision en Y renversé, encadrant la rotule par en haut et descendant de chaque côté sur les faces latérales du genou. Le tendon du quadriceps est isolé et dédoublé dans son épaisseur.

Les expansions des vastes sont coupées sur les côtés, et la rotule, qui adhère au fémur par des tractus fibreux, est rabattue en bas. On pratique ensuite la séparation progressive des surfaces articulaires, réunies par du tissu fibreux très dense. En arrière même, entre le condyle externe et le plateau tibial externe, il semble qu'il y ait presque fusion osseuse. Les surfaces articulaires sont libérées peu à peu.

On excise ensuite les tissus fibreux intra et péri-articulaires : on extirpe les restes des ménisques et des ligaments croisés; on est obligé d'entamer un peu le ligament latéral interne pour aller jusqu'aux coques condyliennes et les extirper.

On procède alors au modelage des surfaces articulaires, d'abord au maillet et au ciseau, puis au bistouri à résection. L'hémorragie est assez considérable, venant surtout des surfaces avivées du tibia. La rotule a été avivée à la scie; l'extrémité supérieure du tibia est creusée de deux gouttières séparées par une crête médiane. Les surfaces sont polies à la lime, mais la poussière d'os n'arrête guère l'hémorragie, que l'on maîtrise en partie par un tamponnement prolongé pendant la prise du lambeau aponévrotique.

Celui-ci est prélevé sur le *fascia lata*, à la cuisse gauche; on le prend aussi long que possible et large d'environ 8 à 9 centimètres.

Le lambeau est fixé autour des extrémités osseuses du fémur et du tibia par des points séparés de catgut difficiles à placer, à cause de l'ablation complète des tissus fibreux. On excise un petit lambeau à l'extrémité du grand pour couvrir la face postérieure de la rotule.

On est obligé de recourir de nouveau au tamponnement parce que le sang s'accumule entre les deux extrémités osseuses et le lambeau. On pratique sur ce dernier une incision longitudinale en face de l'échancrure intercondylienne et une de chaque côté de la crête médiane du tibia ; puis la capsule articulaire est reconstituée par un surjet de catgut. On suture le tendon du quadriceps en l'allongeant de 2 centimètres environ ; la peau est suturée au fil de lin.

La plaie de la cuisse gauche est suturée aussi au fil de lin. Pansement ouaté compressif.

Le membre est immobilisé sur une attelle plâtrée en légère flexion. Deux jours après, grâce aux bandes adhésives de traction fixées à l'avance, on pratique une extension continue de 3 kilogrammes.

La malade est laissée ainsi pendant quinze jours; à ce moment, on enlève les fils; la plaie est parfaitement réunie; le genou est sec sans trace d'inflammation. On lui imprime de légers mouvements d'extension et de flexion. A partir de ce moment, la mobilisation est poursuivie régulièrement. Très vite, la malade effectue des mouvements actifs. Le genou est soumis à des bains de chaleur et de lumière; on pratique le massage et l'électrisation des muscles de la cuisse. Au mois d'octobre, le genou étant devenu un peu chaud et un peu douloureux, on cesse pendant quelques jours la mobilisation et tout rentre bientôt dans l'ordre.

Aujourd'hui, sept mois après l'opération, le genou est sec, sans gonflement, sans chaleur locale. L'extension est bien à peu près complète; la flexion atteint l'angle droit. Le genou est solide : il y a très peu de mouvements de latéralité. La malade marche bien, elle peut monter les escaliers en passant d'une marche à l'autre, et elle fait encore des progrès.

Permettez-moi d'ajouter quelques remarques touchant la technique opératoire et le traitement post-opératoire.

Dans les ankyloses d'origine infectieuse, il est recommandé d'attendre, avant d'opérer, un an au moins après la disparition de tout signe d'activité du processus générateur.

Je n'ai pas attendu aussi longtemps, puisque l'opération a été pratiquée huit mois environ après la guérison de l'arthrite. Le genou était absolument sec, sans aucun phénomène inflammatoire. Il m'a semblé qu'une plus longue atteinte risquait de compromettre la valeur des muscles moteurs du genou. En fait, il n'y a eu aucune réaction inflammatoire après l'opération. Le délai d'un an n'a donc rien d'absolu.

Je me suis conformé à peu près à la technique de Putti, telle qu'elle a été décrite par Chevallier [1].

Je n'ai pas mis de bande d'Esmarch. J'ai été contraint, pour accéder à la partie postérieure de l'articulation, de couper les ligaments latéraux, l'interne dans sa partie antérieure seulement.

Le modelage des surfaces articulaires a été pratiqué au bistouri à résection et à la lime. J'ai essayé des gouges de Putti. Peut-être n'étaient-elles pas assez bien affûtées? Je les ai tout de suite abandonnées; avec un

1. Chevallier. L'arthroplastie du genou. *Journ. de Chir.*, t. XXIX, n° 3, mars 1927, p. 257.

solide bistouri à résection, j'ai modelé sans difficulté fémur et tibia, taillant à pleine lame dans le tissu spongieux : quelques coups de lime douce m'ont permis de donner aux surfaces une parfaite régularité.

Mais les os saignaient assez abondamment; l'action hémostatique de la limaille d'os m'a paru tout à fait illusoire et, malgré un tamponnement prolongé, je n'ai pu obtenir une bonne hémostase.

J'avais si bien enlevé les tissus fibreux autour des extrémités osseuses que j'ai trouvé difficilement des points d'appui pour fixer le lambeau aponévrotique : il est bon d'y penser à l'avance et de se ménager la possibilité de sutures solides.

J'ai allongé de 2 centimètres environ le tendon du quadriceps : je crois que, dans le cas particulier, cet allongement n'était pas indispensable.

Je redoutais surtout, après l'opération, les conséquences de l'hémorragie intra-articulaire venant des extrémités osseuses : un tamponnement prolongé ne l'avait pas arrêtée et le lambeau aponévrotique était presque partout éloigné des os par le sang épanché. L'application de la bande d'Esmarch eût-elle évité cette hémorragie? J'en doute fort.

Toujours est-il que je n'ai pas installé aussitôt l'extension continue, pensant que l'écart des surfaces osseuses ne pouvait que favoriser l'épanchement sanguin; j'ai fait un pansement légèrement compressif et je n'ai placé l'extension que trois jours plus tard.

Il n'y a pas eu, d'ailleurs, le moindre hématome. Au bout de quinze jours, lors de l'ablation des fils, le genou était absolument sec et nous avons commencé de mobiliser la jointure; très vite la malade, qui avait réclamé elle-même l'opération, a associé ses efforts aux nôtres et il est bien certain que sa volonté et son énergie ont été les meilleurs éléments du traitement post-opératoire.

M. Lenormant : Le résultat obtenu par Mocquot est très beau et nous pouvons l'en féliciter. J'ai pris la parole pour dire que, depuis le cas que je vous ai présenté ici autrefois et qui avait donné, lui aussi, un résultat très favorable, j'ai eu l'occasion de pratiquer une nouvelle arthroplastie du genou par ankylose d'origine gonococcique. Chez ce malade, j'ai employé la technique de Putti : greffe d'un lambeau aponévrotique libre. Malheureusement, il y a eu un hématome qui s'est infecté secondairement, le transplant s'est éliminé; l'échec a été complet et l'ankylose s'est reproduite. Je cite ce cas, parce que je pense que nous devons publier nos échecs aussi bien que nos succès, surtout lorsqu'il s'agit d'une opération nouvelle comme l'arthroplastie. J'ajoute que cet insuccès ne m'empêchera pas de recommencer à la première occasion, car j'estime que l'arthroplastie constitue un très grand progrès dans le traitement des ankyloses du genou.

Phlegmon périnéphrétique traité par le vaccin de Delbet (Propidon),

par M. **Heitz-Boyer**.

Je vous présente aujourd'hui, parce qu'il va quitter la France, un patient de l'Hôpital Américain, auprès duquel j'avais été appelé par mon collègue et ami Bruno : il l'avait opéré quelques jours avant pour une tuméfaction du flanc droit, avec phénomènes généraux intenses, présumée être un phlegmon périnéphrétique, mais sans que notre collègue ait pu arriver jusqu'à une collection suppurée. Comme mon collègue, je diagnostiquai un phlegmon périnéphrétique, mais peut-être encore aérolaire et mal collecté ; seulement, avant de l'opérer, comme le Dr Bruno voulait bien me le demander à cause de la persistance des phénomènes généraux restés graves, je proposai de le traiter préalablement par le vaccin de Delbet (Propidon), et le résultat a été tellement beau et concluant que j'ai cru intéressant de vous présenter le patient, maintenant guéri, sans opération nouvelle.

Je compte faire de cette observation intéressante l'objet d'une communication à une prochaine séance, cette thérapeutique me semblant particulièrement utile dans les périnéphrites suppurées ou en voie de le devenir.

Méningiome de la région frontale gauche,

par M. **T. de Martel**.

Paraîtra dans un prochain Bulletin.

PRÉSENTATIONS DE PIÈCES

Myomectomie chez une femme de trente-deux ans,

par M. **Ch. Dujarier**.

Les pièces que je vous présente concernent une jeune femme de trente-deux ans, qui m'avait supplié de faire tout mon possible pour lui permettre d'avoir des enfants.

Je l'ai opérée le 27 janvier dernier. Le ventre ouvert je suis tombé sur

un gros fibrome recouvert par le péritoine mobile. J'ai incisé ce péritoine : le fibrome harponné est petit à petit extériorisé, il s'implante par un pédicule plus petit qu'une pièce de 5 francs sur la face antérieure de l'utérus près de l'angle droit : on l'énuclée facilement et une seule pince suffit à faire l'hémostase de la surface d'implantation.

On reconnaît alors l'utérus; les ovaires et les trompes sont sains. On extirpe alors huit autres fibromes les uns sur la face antérieure, les autres sur la face postérieure.

La cavité utérine n'a pas été ouverte. Suture soignée et hémostatique de toutes les brèches faites à la paroi utérine.

L'utérus a repris une forme normale. Pour terminer on péritonise tout le corps utérin avec le péritoine flottant qui recouvrait le premier gros fibrome. L'hémostase paraît bonne et on referme le ventre sans drainage.

Suites normales, la malade s'est levée aujourd'hui, pour la première fois.

Je suis un partisan convaincu de la myomectomie, j'en pratique tous les ans quatre ou cinq environ.

Je reconnais à cette opération les indications suivantes : l'âge de la femme (jusqu'à trente-cinq ans), l'intégrité des annexes, et la possibilité technique d'une extirpation facile avec bonne hémostase.

J'ai eu la satisfaction il y a quelques années de voir une grossesse évoluer normalement chez une de mes opérées.

M. Louis Bazy : J'ai eu récemment des nouvelles d'une malade que j'ai opérée, dans le service de mon maître M. Labey, de myomectomie.

Celle-ci, qui était restée stérile jusque-là, a accouché normalement et à terme, il y a quelques mois.

Or, l'accoucheur qui me faisait part de cet événement m'a demandé la permission de communiquer cette observation, parce qu'il considérait que la grossesse était rare après la myomectomie. Je vous fais part simplement de cette réflexion.

Fœtus à terme momifié datant de deux ans et demi pris pour une double tumeur solide de l'ovaire,

par **M. L. Chevrier.**

La porteuse de cette curieuse tumeur s'est présentée récemment à ma consultation de la Pitié.

A l'examen physique on trouvait deux volumineuses tumeurs, l'une derrière l'autre, très dures, indolentes, relativement mobiles, distinctes de l'utérus, lui-même un peu volumineux, et dur lui aussi.

Je fis à tort le diagnostic de tumeur solide double de l'ovaire.

L'interrogatoire m'aurait appris cependant qu'il y a trois ans cette

femme s'était cru enceinte, et que plusieurs médecins avaient été de cet avis.

Son ventre avait grossi, elle avait senti remuer; vers le mois d'octobre 1925, elle aurait dû accoucher. L'enfant n'est jamais sorti, son ventre a un peu diminué de volume, ses règles ont reparu et on a conclu à une grossesse nerveuse.

Je l'ai opérée le 4 février et j'ai trouvé une énorme tumeur présentant deux masses inégales, la plus grosse portant un gros diverticule ressemblant à un membre qui se dirigeait vers la symphyse sacro-iliaque gauche.

A la face antérieure de la tumeur adhère largement l'épiploon qu'il faut réséquer en grande partie.

La tumeur ne peut être sortie du bassin : elle adhère à l'intestin et déplisse les méso-péritonéaux.

Libération attentive des anses intestinales, cæcum, côlon pelvien, intestin grêle.

La tumeur séparée de l'intestin est encore largement sessile sur le péritoine pelvien. En libérant la tumeur du péritoine on aperçoit soudain un cordon qu'on reconnaît pour être l'uretère. Il semble évident d'ailleurs qu'il s'agit de l'uretère gauche. On le respecte avec soin en continuant la libération de la masse. On finit par bien isoler un gros pédicule vasculaire qu'on pince en évitant avec soin l'uretère.

Quand la libération est à peu près achevée on constate que la tumeur a son pédicule tordu et qu'elle se continue avec la trompe droite. Chose plus curieuse et indéniable, l'uretère qu'on avait dénudé en arrière et à gauche de la tumeur, nettement au delà de la ligne médiane, n'était pas l'uretère gauche, mais l'uretère droit.

On termine l'opération par des ligatures et une bonne péritonisation. La malade va très bien.

A l'examen de la pièce qui pesait plus de 2 kilogrammes, on constate qu'il s'agit du cadavre momifié d'un fœtus de huit à neuf mois, parfaitement bien développé, du sexe féminin. Les membres sont intacts, sauf une jambe dont le péroné est dénudé et fracturé au niveau de l'extrémité supérieure. La membrane enveloppante était à ce point collée sur les tissus, sans interposition d'aucun liquide, qu'en voulant la séparer j'ai lésé la peau en certains endroits.

Le poids actuel de plus de 2 kilogrammes, malgré la disparition de tout liquide amniotique et la momification du petit cadavre, permet de supposer qu'il devait certainement avoir tout près de neuf mois.

Il est regrettable que le siège extra-utérin de la grossesse n'ait pas été diagnostiqué en temps utile, pour intervenir par laparotomie.

Il est curieux aussi qu'aucun accident n'ait marqué l'évolution et la fin de cette grossesse, qui siégeait dans la partie externe de la trompe, puisque l'isthme était parfaitement visible et reconnaissable.

VOTE SUR LA DEMANDE D'HONORARIAT DE M. MICHON

Nombre de votants : 54

Oui	53
Bulletin blanc	1

En conséquence, M. Michon est nommé membre honoraire de la Société de Chirurgie.

Une place de membre titulaire de la Société est déclarée vacante. Les candidats ont un délai d'un mois pour faire valoir leurs titres.

Le Secrétaire annuel, M. A. Bréchot.

L. Maretheux, imprimeur, 1, rue Cassette, Paris.



BULLETINS ET MÉMOIRES

DE LA SOCIÉTÉ NATIONALE DE CHIRURGIE



Séance du 15 février 1928.

Présidence de M. OMBRÉDANNE, *président.*

PROCÈS-VERBAL

La rédaction du procès-verbal de la précédente séance est mise aux voix et adoptée.

CORRESPONDANCE

La correspondance comprend :

1° Les journaux et publications périodiques de la semaine.

2° Des lettres de MM. DUJARIER, MATHIEU et SAUVÉ demandant un congé pendant la durée du concours d'admissibilité aux hôpitaux.

3° Un travail de M. BRISSET, correspondant national, intitulé : *A propos du traitement du tétanos et en particulier de l'opportunité de l'amputation.*

4° Un travail de MM. LAMARE et LARGET (de Saint-Germain-en-Laye), intitulé : *Deux cas d'occlusion intestinale par calcul biliaire.*

M. ROBINEAU, rapporteur.

5° Un travail de M. GRIMAULT (d'Algrange), intitulé : *Métastase ovarienne d'un cancer du sein.*

M. MOURE, rapporteur.

6° Un travail de M. MILHAUD (de Narbonne), intitulé : *Deux observations de ligature artérielle.*

M. MOURE, rapporteur.

7° Un travail de M. TANASESCO (de Jassy), intitulé : *Sur un cas de kyste hydatique du foie ouvert dans les voies biliaires.*

M. HARTMANN, rapporteur.

A PROPOS DU PROCÈS-VERBAL

Cancer du sein rendu opérable par la radiothérapie,

par M. Henri Hartmann.

Dans un de nos derniers Bulletins, j'ai trouvé une très intéressante observation de M. Robert Monod montrant que la radiothérapie d'un cancer envahissant du sein avait permis de rendre une malade opérable. A ce propos je voudrais vous dire un mot de l'heureuse influence de la radiothérapie dans les formes de *cancer du sein avec lymphangite néoplasique*, en particulier dans la forme grave qu'on décrit sous le nom de *mastite carcinomateuse*. Autrefois j'avais toujours vu, dans de pareils cas, la récidive *in situ* suivre de très près l'opération. Très rapidement, après elle, apparaissaient sur la peau de petites taches rosées, bientôt infiltrées, puis ulcérées ; rougeur, infiltration, petites ulcérations arrivaient en peu de temps à constituer ces formes de squirrhe en cuirasse, si pénibles pour les malades.

Lorsqu'on a recours, comme l'a fait M. Robert Monod, à des irradiations préalables, il n'en est plus de même, on ne voit plus de récidives locales.

Dès 1920, à la réunion de la Société internationale de Chirurgie, j'avais mentionné ce fait et apporté l'observation d'une malade ayant présenté l'aspect typique d'une mastite carcinomateuse à évolution tellement rapide qu'elle m'avait été envoyée comme abcès du sein. La teinte rosée de la peau, l'infiltration en masse du sein et de l'aisselle disparurent complètement à la suite de la radiothérapie que j'avais fait pratiquer par mon ami, le Dr Maingot. Après 17 séances de radiothérapie moyennement pénétrante, étalées sur une durée de deux mois, lymphangite, infiltration diffuse avaient disparu et l'on ne trouvait plus qu'un cancer du sein et des ganglions axillaires se présentant avec l'aspect habituel. J'ai opéré la malade le 11 mars 1920.

L'examen histologique, fait par le Dr Peyron, a montré une hypertrophie scléro-lipomateuse colossale de la glande ; mais comme dans l'observation de M. Robert Monod, dans le noyau induré persistant, on a trouvé encore des masses épithéliales de mastite carcinomateuse. Cette malade a été bien pendant deux ans, puis a présenté des signes de cancérisation pulmonaire et a, trois ans et quatre mois après l'opération succombé, *sans avoir présenté la moindre récidive au niveau de la paroi thoracique et de l'aisselle correspondante*.

Il m'a paru intéressant de vous relater brièvement cette observation dont la fin n'avait pas été publiée à la Société internationale de Chirurgie.

Elle vient confirmer ce que vous avait dit M. Robert Monod, tant au

point de vue de l'amélioration qu'à celui de la persistance en certains points de lésions carcinomateuses.

Depuis 1920, j'ai constamment suivi la même pratique dans de pareils cas. Je ne puis malheureusement vous apporter les résultats éloignés n'ayant pas eu le temps de rechercher ce qu'étaient devenues mes malades. En tous cas, un fait me paraît acquis, c'est la possibiiité d'obtenir la régression des lésions lymphangitiques diffuses envahissantes par la radiothérapie.

M. **Basset** : Je voudrais simplement demander à M. Hartmann combien il laisse s'écouler de temps entre la fin du traitement radiothérapique et l'opération et s'il n'a jamais eu d'ennui au point de vue de la cicatrisation de la peau du fait de l'irradiation de celle-ci.

M. **Hartmann** : J'opère presque immédiatement après le traitement radiothérapique, dès que les lésions ont régressé. Jamais je n'ai eu le moindre ennui au point de vue de la réunion de la plaie, qui s'est toujours effectuée dans les mêmes conditions que chez les malades non soumises à des irradiations préalables.

A propos du traitement du tétanos en général et en particulier de l'opportunité de l'amputation adjuvante,

par M. **Brisset** (de Saint-Lô), membre correspondant.

En lisant le rapport de mon ami Louis Bazy sur un cas de tétanos localisé à forme paraplégique de MM. Raul et Nerson, j'ai eu le sentiment que les conclusions auxquelles il arrivait en fin de son rapport touchant l'utilité de l'amputation dans les lésions tétanigènes ne correspondaient pas à ce que nous avions vu au cours de l'observation régulière de 36 cas de tétanos, statistique présentée ici même en octobre 1915 par notre maître Walther à l'appui de la sérothérapie intra-rachidienne massive (Pignol-Brisset-Lemonnier).

Évidemment, l'amputation est logique, mais l'idéal vers quoi tend la logique est bien souvent démenti par les faits d'expérience, et c'est pourquoi, tout en partageant la rigueur de son raisonnement théorique, je me trouve quant aux faits en désaccord avec mon ami Bazy.

J'ai donc repris notre statistique de tétanos pour vérifier si mon impression très formellement contraire à l'amputation était bien exacte et en même temps m'assurer si j'y trouverais les éléments qui me permettraient de donner à une réponse des garanties de certitude.

J'ai retrouvé dans cette statistique 12 cas concernant des blessures avec fracas osseux, négligeant à dessein les éclats, les plaies en séton, les trajets ou les délabrements plus ou moins importants des parties molles, de façon à n'envisager que les cas les plus défavorables, ceux qui plus que tous

NOMS	BLESSURES	INJECTIONS préventives	DÉBUT du tétanos	ALLURE	INTERVENTIONS locales	TRAITEMENT SÉRIQUE	AUTRES médications	TERMINAISON DURÉE	OBSERVATIONS
Cueilhe, 238e d'Inf.	Fracture compliquée de la jambe, avec éclatement de 1/3 supérieur du tibia par balle.	0	18 jours.	Sévère.	Nettoyage. Drainage large. Ablation des esquilles libres.	4 octobre : 30 cent. cubes. 6 octobre : 50 cent. cubes.	»	Guéri, 10 jours.	Evolution épisodique du tétanos, au cours d'une fracture compliquée grave.
Delthieu Edouard, 11e corps, 56e Artillerie (Docteur Le Coute).	1° Plaie profonde au milieu de l'omoplate droite : sans pénétration pulmonaire. 2° Large plaie contuse de l'avant-bras, avec esquilles du cubitus.	10 cent. cubes deux jours avant l'apparition du trismus (probablement pas de sérum avant).	18 jours.	Sévère.	Ablation d'esquilles.	6 janvier : 40 cent. cubes. 9 janvier : 20 cent. cubes. 14 janvier : 40 cent. cubes intrarachidiennes.	Chloral : 6 gr.	Guéri, 15 jours.	Tétanos malgré injections préventives, il est vrai tardives.
Clerc Eugène, 42e Infant. (Docteur Lejeune).	Plaie profonde gangrénée avec éclatement et fracture du 3e métacarpien de la main gauche.	Aucune avant l'arrivée, injection cutanée le 20 septembre, de 20 cent. cubes de sérum.	11e jour.	Généralisation des contractures jusqu'au 30 septembre 1914, commence à marcher vers le 15 octobre. Persistance de la raideur du bras gauche jusqu'à la première semaine de novembre.	18-19 septembre. Intervention sans anesthésie qui a consisté en excision des tissus sphacélés.	26 septembre : ponction lombaire de 40 cent. cubes de sérum. 30 septembre : injection aussi intrarachidienne de 30 cent. cubes de sérum.	Chloral : 5 à 6 gr. par jour.	Sorti le 21 novembre 1914.	»
Carnieu.	Fracture des deux os de l'avant-bras par éclatement.	0	16e jour après (13 septembre).	Grave.	Extractions d'esquilles et fragments de capote, large drainage.	20 septembre : 40 cent. cubes. 21 septembre : 40 cent. cubes. 23 septembre : 40 cent. cubes. 26 septembre : 40 cent. cubes. 1er octobre : 40 cent. cubes.	Chloral : 14 gr. par jour.	Durée : un mois juste.	Sédation seulement après la 3e injection. Après la 4e sédation complète. Une âpre recrudescence des symptômes a amené une dernière injection le 1er octobre.
Girardot, 35e Infant.	Fracture des 3e-4e métatarciens par éclat.	0	13 jours.	Assez légère.	Largement drainé à l'arrivée.	28 septembre (3e jour) : 20 cent. cubes. 29 septembre : 40 cent. cubes. 2 octobre : 40 cent. cubes.	Deux injections sous-cutanées de 10 cent. cubes les deux premiers jours. Chloral : 14 gr.	Durée : quinze jours.	La 1re injection rachidienne n'a été faite que le cinquième jour.
Dahau, 3e Zouave.	Amputé de la jambe, au front, cinq jours après avoir été blessé et être resté sans aucun soin.	0	9 jours.	Forme très grave, avec dysphagie et dyspnée. Température très élevée. Pouls 140. Contractures généralisées.	Amputation antérieure.	28 septembre J. R. : 30 cent. cubes, 1er jour. 29 septembre : 40 cent. cubes. 1er octobre : 40 cent. cubes 3 octobre : 40 cent. cubes.	Chloral : 14 gr.	Durée : 15 jours.	Le 1er octobre, l'état paraissait complètement désespéré. Mais après la ponction, dans la soirée, une amélioration très nette se produisit.

NOMS	BLESSURES	INJECTIONS préventives	DÉBUT du tétanos	ALLURE
Yvonnet, 289e Infant.	1° Plaie du biceps droit par schrapnell. 2° Balle région lombaire droite. 3° Ecrasement du pied droit avec fractures des 3e et 4e métatarsiens.	0	9 jours.	Grave.
Montagnon.	Séton épaule gauche avec éclatement de l'omoplate. Plaie pulmonaire. Hémoptisie. Emphysème sous-cutané.	0	13e jour.	Grave. Dysphagie et contracture des muscles respiratoires.
Michel, 354e Infant.	Schrapnell, pénétration dans la région lombaire. Sortie dans la région trochantérienne. Fracture de l'os iliaque.	0	18e jour	Forme peu accentuée.
Florentin, 92e Infant.	Quatre blessures par obus. 1° Ablation première phalange index droit. 2° Eclatement des os de l'avant-bras gauche avec énorme arrachement. 3° Plaie en séton, sérieux sous-claviculaire gauche. 4° Plaie du genou droit, arthrotomie. Resté vingt-quatre heures sur le terrain.	0	10e jour.	Forme grave.
Tiallacre, 92e Infant.	Fracas osseux de l'épaule par éclat avec plaie énorme et irrégulière, le fragment supérieur de l'humérus perfore la peau du moignon de l'épaule.	0	11 jours.	Peu accentuée.
Despradelles, 278e Infant.	Plaie avec arrachement de la dernière phalange du gros orteil.	0	8 jours.	Sévère.

INTERVENTIONS locales	TRAITEMENT SÉRIQUE	AUTRES médications	TERMINAISON DURÉE	OBSERVATIONS
Ablation de projectiles, drainage.	29 septembre, 2e jour : 30 cent. cubes. 30 septembre : 40 cent. cubes. 1er octobre : 40 cent. cubes.	Chloral : 14 gr.	20 jours.	Sédation, crampes et du trismus le 2 octobre après la 3e injection.
Ablation de débris vestimentaires, drainage.	1er jour : 40 cent. cubes. 2e jour : 40 cent. cubes.	Chloral : 14 gr.	10 jours.	Amélioration au bout de trois jours.
Amputation de phalange.	1er jour : 40 cent. cubes. 2e jour : 40 cent. cubes. 6e jour : 40 cent. cubes.	Chloral : 14 gr.	20 jours.	Amélioration en quarante-huit heures.
Refus d'amputation. Désinfection, pansements. Arthrotomie du genou.	1er jour : 30 cent. cubes. 3e jour : 40 cent. cubes. 6e jour : 40 cent. cubes. 9e jour : 40 cent. cubes. 11e jour : 40 cent. cubes.	Chloral : 14 gr.	»	Disparition progressive des crises de tétanos, qui ont complètement disparu au bout de quinze jours. Meurt un mois après de septicémie, alors que le tétanos était absolument guéri.
Régularisation. Esquillectomie.	1er jour : 30 cent. cubes. 3e jour : 40 cent. cubes. 5e jour : 30 cent. cubes.	»	»	Disparition des contractures tétaniques, le malade guérit son tétanos, mais meurt plus de quinze jours après de septicémie.
Amputation atypique de la phalange.	4 octobre : 50 cent. cubes. 5 octobre : 50 cent. cubes. 8 octobre : 50 cent. cubes.	Chloral : 14 gr.	Guéri, 15-20 jours.	»

autres en raison de la difficulté de nettoyer le foyer seraient le plus justiciables de l'indication d'amputer.

Tous ces cas traités par la méthode des injections intra-rachidiennes massives ont guéri, sans amputation, sans autre action locale qu'un nettoyage chirurgical extrêmement soigné, minutieux du foyer, et des pansements réguliers. A cette époque, on ne connaissait pas encore (septembre 1914) la désinfection par l'instillation discontinue d'antiseptiques faibles de Carrel et Dehelly, qui certainement aurait grandement amélioré les choses.

On trouvera à la page 230, sous forme de tableau statistique, les 12 cas que j'ai retrouvés avec les détails sommaires.

Ainsi donc, voici 12 cas de fractures compliquées de guerre opérées tard, c'est-à-dire toutes infectées, et nous savons ce qu'étaient ces infections du début, compliquées de tétanos, et qui toutes ont guéri par la sérothérapie intra-rachidienne massive combinée à une action chirurgicale locale sérieuse.

Les amputations auraient-elles en fait amélioré les choses? Je ne le crois pas. En tout cas, puisque les malades ont guéri sans elle, la conclusion la plus modeste qui s'impose à l'esprit est qu'à tout le moins l'amputation ne paraît pas un complément indispensable. Évidemment, comme dans chaque question, il y a des cas d'espèce.

Dans les lésions compliquées de tétanos où la conservation n'apparaît pas possible, il est bien certain qu'il faut amputer.

Ce n'est pas ces cas-là qui sont intéressants. Ce sont ceux où la conservation est possible. Pour ceux-là, j'incline à croire qu'elle est préférable, et là encore, j'ai un fait à opposer à mon ami Bazy.

Peu avant la guerre, je vois avec un de mes confrères aux environs de Tessy (Manche) une fracture compliquée du tibia. Je la désinfecte très minutieusement, je la réduis de mon mieux, et je l'immobilise dans un plâtre à anses. Le dixième jour, le confrère, affolé, m'appelle parce que son malade avait du trismus. J'y vais avec le Dr Leclerc, membre correspondant de la Société, et nous amputons dans l'idée théorique exposée par Bazy que nous avions chance de supprimer le foyer d'élaboration toxique, sérothérapie sous-cutanée à fortes doses, Bacelli. Malgré l'amputation, le tétanos se développe et le malade meurt en deux jours. Actuellement, je crois que je me bornerais à mettre localement au Dakin et à faire de la sérothérapie intra-rachidienne *massive*.

Les faits de guérison par la sérothérapie intra-rachidienne massive sont maintenant très nombreux. Sans parler de notre statistique de 36 cas, qui est, je crois, une des statistiques homogènes les plus fortes qui ait été publiée, et récemment rappelée ici par M. Robineau, il en existe d'autres, tant d'après que d'avant guerre, en particulier sud-américaines et danoises, autant que peut me servir le souvenir des recherches que j'avais, il y a quatorze ans, faites sur cette question et dont les matériaux emportés par moi au front sont restés... à Verdun.

Ce sont des cas malheureux, qui de temps à autre viennent jeter un doute sur une méthode très certainement efficace. Il y aurait intérêt à

connaître ces cas et à en faire la critique serrée pour voir ce qu'on pourrait en sortir.

Le hasard est venu me donner une démonstration presque expérimentale de la valeur de la sérothérapie intra-rachidienne — j'insiste — *massive*. C'est un fait qui m'a été donné par mon confrère, assistant, le Dr Dupont, et que voici :

Un maréchal avait un cheval atteint de tétanos Il le pansait, naturellement sans prendre la moindre précaution et continuait par ailleurs son métier, si bien qu'un jour il s'écrase le doigt d'un coup de marteau. Il n'en continue pas moins à soigner son cheval. Trois jours après, tétanos à début brutal, trismus et contractures, opistothonos. Aussitôt, désinfection locale, et 40 centimètres cubes intra-rachidiens, répétés tous les jours pendant trois jours, puis tous les deux jours. Au bout de sept à huit jours, le tétanique était hors de danger et guéri en quinze jours. Ce fait est superposable à celui du garçon de laboratoire de Behring, qui s'était piqué avec une aiguille imprégnée de toxine, mais fit un tétanos plus tardif.

Inversement, j'ai eu un tétanos tardif, cependant traité dès le trismus, où la sérothérapie s'est montrée impuissante même mise en œuvre d'emblée. Il s'agit d'un tétanos survenu dans des conditions angoissantes.

J'opère d'urgence un enfant de dix-sept ans d'une fracture directe de la rotule. La peau n'avait rien. J'opère. Plâtre. Suites simples.

Le sixième jour, trismus. J'enlève le plâtre, aucune infection locale. Je cherche ailleurs. Le gamin qui était occupé à émonder les haies avait les mains en sang. A un doigt, je découvre une petite ampoule purulente traversée d'un fil en séton, passé par la mère. Je prélève du pus où on trouve le Nicolaier. Cautérisation au thermo après excision de la phlyctène, ce qui, entre parenthèses, montre que l'éradication peut être inutile. 40 centimètres intra-rachidien. Mort le soir de spasme de la glotte.

Tous les tétanos que j'ai vu mourir sont tous morts de formes respiratoires, immobilisant le thorax et la glotte dans une contracture qui ne cède à rien et tue par asphyxie.

Dans le service de tétaniques que j'avais organisé à Saint-Lô nous sommes arrivés pour un ou deux, en ne les quittant pas ni jour ni nuit, le chloroforme à la main, à prévenir des menaces dangereuses. Pour d'autres, on ne peut rien, on n'a le temps de rien faire; ces formes sont au-dessus de toute ressource. Peut-être pourrait-on envisager pour eux l'injection directe intra-ventriculaire, peut-être aussi l'anesthésie prolongée que peuvent réaliser les lavements d'huile et d'éther, la scopolamine, seraient-elles d'un grand secours.

Il est également certain qu'il est très difficile d'arriver à soigner les tétaniques convenablement. Il faut un certain temps pour avoir un personnel infirmier au point, qui ait la main pour soigner ces malades, en particulier pour leur faire tenir la position déclive prolongée destinée après les injections intra-rachidiennes à immerger le bulbe, et je dois à la vérité reconnaître que, pour une très grande part, nos succès tiennent à la façon dont nos malades avaient été soignés.

Dans les grands centres, les tétaniques gagneraient à être centralisés dans une section spéciale chirurgicale d'un hôpital de contagieux, où, la spécialisation aidant, on ferait mieux encore.

En dehors des formes respiratoires, je considère la sérothérapie intra-rachidienne comme une arme très puissante. Je l'ai toujours employée seule. Cependant les autres voies d'introduction pour atteindre la toxine circulante qui gagne encore les centres par voie sanguine sont judicieuses et je crois utiles. Sans doute, d'ailleurs, une partie des fortes doses intra-rachidiennes gagne-t-elle la circulation par les communications depuis longtemps démontrées par Cathelin avec la circulation lymphatique générale.

Où nous sommes d'accord avec Bazy, c'est sur l'action locale chirurgicale. Cette action chirurgicale locale est capitale.

Je la retrouve dans notre rapport avec Pignol et Lemonnier de 1914.

Nous avons opéré nos tétaniques lentement, longuement, minutieusement, en aérant les plaies le plus possible, en pansant à plat chaque fois que la chose se pouvait. Nous ignorions l'irrigation au Dakin, et cependant nous avions des succès réguliers.

Quels moyens peut-on adjoindre au nettoyage chirurgical en dehors de l'irrigation à la Carrel-Dehelly qui le parfait, et supprimant l'infection associée modifie par là même les conditions biologiques du développement du tétanos?

Il reste les procédés de neutralisation directe de la toxine, soit par des substances chimiques, trichlorure d'iode, soit par la sérothérapie locale.

Expérimentalement, le trichlorure d'iode neutralise la toxine tétanique.

C'est lui qu'on emploie pour neutraliser la toxine injectée au cheval.

Il était logique de l'essayer. Nous ne l'avons employé qu'une fois localement. La seule chose que nous en puissions dire, c'est qu'il fut toléré. Ce serait à reprendre.

La sérothérapie locale a été employée sous toutes les formes, sérum, sérum sec, etc.

Le Dr Renaud, chirurgien de l'hôpital de Cherbourg, et notre ancien collègue et ami Callégari m'ont adressé, sachant que je m'intéressais depuis longtemps à la question, une observation où ils ont réalisé un dispositif d'instillation continue du sérum. Leur observation mérite d'être rapportée, car, à bien des égards, elle est intéressante.

Tétanos précoce grave guéri par la sérothérapie, par le Dr Renaud, de Cherbourg, chirurgien de l'hôpital, et Gallégari, ancien interne des Hôpitaux de Paris.

Mlle H. P..., dix-neuf ans, mordue par un chien le 29 octobre 1926, plaie nette, désinfectée, suturée.

Le 2 novembre : douleur de gorge le matin, trismus et un peu de dysphagie à midi. Température : 37°5. Pouls : 120. Débridement de la plaie. Sérum antitétanique en instillation avec un tube de Carrel.

Sérum intra-rachidien purifié additionné de 2 centimètres cubes de SO^4Mg.

Injections sous-cutanées de sérum ordinaire. Injections d'acide phénique. Bacelli. Sérum glycosé. Adrénaline.

Acétone en quantité notable dans les urines.

A partir du 2 novembre, les contractures se développent. Trismus, raideur de la nuque et du dos, dysphagie intense, tendance à l'opistothonos. Pas de convulsions, sauf aspect sardonique de la face.

Le 11 novembre une alerte considérée comme une menace bulbaire : à plusieurs reprises, gêne respiratoire considérable. Cheyne-Stockes. Crises de tachycardie avec irrégularités, tendances syncopales, sérum sous-cutané local ; puis apparaissent (28 novembre) des hématuries et se développe une pyélonéphrite que les auteurs attribuent à une lésion rénale par l'acide phénique du traitement par le Bacelli ; mise en évidence du coli-bacille ; peut-être lésions associées.

Les symptômes de tétanos commencent à s'améliorer le 23 novembre.

Disparition progressive du trismus, des contractures et de la dysphagie. La malade est définitivement guérie le 20 janvier, c'est-à-dire près de deux mois après le début.

MM. Renaud et Callégari ont employé en tout 1.160 centimètres cubes de sérum, dont 310 intra-rachidien. Ils signalent la quiétude parfaite qu'ils ont eue avec le sérum purifié, et une alerte avec une injection intra-rachidienne de sérum ordinaire, céphalée intense, amaurose de trois à quatre minutes, nausées, pâleur et tendance syncopale, refroidissement des extrémités.

Ils se demandent s'il ne s'agit pas d'hypertension momentanée, en raison du volume injecté, 30 centimètres cubes.

Je n'ai jamais observé ces accidents, surtout l'amaurose transitoire, même avec des doses beaucoup plus considérables. Par contre, je connais un cas de choc anaphylactique mortel chez un tétanique dans un cas de tétanos prolongé au bout de un mois et demi de traitement (Dr Ducrotoy, Cerisy-la-Fôret, Manche).

Les Drs Renaud et Callégari ont observé une amélioration rapide de l'état de la plaie, qu'ils attribuent aux instillations de sérum. La chose est possible et d'ailleurs connue.

A la même action sérique locale, je rattache le blocage de Chaton qui fait peut-être plus image qu'il n'exprime la réalité avec une toxine aussi diffusible.

J'ai eu, dans un esprit voisin, quelques succès pendant la guerre pour des gangrènes gazeuses des membres par un barrage en profondeur sur plusieurs étages à la limite de l'infiltration ; mais les deux choses ne sont comparables que de loin, l'action étant différente. Il faudrait, je crois, dans le tétanos, infiltrer directement les nerfs sous névrilème. En tout cas, l'idée de Chaton est des plus séduisantes. Il serait d'ailleurs possible de vérifier expérimentalement la réalité du blocage.

Lorsqu'on discute à propos de la sérothérapie anti-tétanique, on arrive toujours à deux points terme :

1° La valeur de la sérothérapie curative. Elle est, je crois, universellement adoptée. Il n'en était pas de même en 1914, et les contradictions que Doyen a rencontrées, en présentant nos premiers cas, sont là pour en témoigner.

2° La prophylaxie anti-tétanique par la sérothérapie préventive systématique qui suppose elle aussi pour être féconde le nettoyage le plus soigneux surtout pour les plaies musculaires, ou alors les données expérimentales légitimeraient entièrement l'excision préventive du trajet.

RAPPORTS

Note sur le traitement des accidents de la rachianesthésie par le nitrite d'amyle en inhalation,

par M. **Fiévez** (de Malo-les-Bains).

Rapport de M. P. Lecène.

Dans deux cas de rachianesthésie compliquée d'accidents syncopaux, d'allure grave, nous dit-il, le Dr Fiévez a eu recours avec succès à une inhalation de nitrite d'amyle.

L'une des observations a été déjà publiée dans le *Concours médical* (7 novembre 1926).

L'autre observation, inédite, qu'il nous adresse aujourd'hui est celle d'une femme de cinquante-trois ans, bien constituée et sans tare organique, qui devait être opérée de hernie inguinale et de prolapsus génital.

Le Dr Fievez fit une anesthésie rachidienne lombaire basse avec 8 centigrammes de syncaïne, additionnés de III à IV gouttes d'adrénaline.

Au moment où l'on suturait le canal inguinal, la malade pâlit brusquement : on fit des flagellations et des frictions de la face; mais l'état syncopal s'aggrava. A ce moment, dit le Dr Fiévez, la malade présente un aspect marmoréen; elle a perdu connaissance; sa respiration est superficielle. Immédiatement, le Dr Fiévez fait inhaler à la malade une ampoule de nitrite d'amyle, brisée sous une compresse, comme pour une chloroformisation.

(En effet, depuis le premier cas de reviviscence immédiate qu'il a observé, en employant cette inhalation de nitrite d'amyle en 1926, dans les mêmes circonstances, le Dr Fiévez a toujours sous la main des ampoules de nitrite d'amyle pendant ses anesthésies rachidiennes.)

En moins d'une minute, l'état de la malade change complètement : les lèvres bleuissent d'abord, puis deviennent roses; la respiration retrouve son amplitude normale et la malade reprend connaissance.

L'opération de hernie peut être achevée, ainsi que la périnéorraphie.

Les suites opératoires furent très simples.

On sait que le nitrite d'amyle, pris en inhalation, est un médicament vaso-dilatateur très actif.

On comprend donc qu'il puisse lutter efficacement, quand on sait

l'employer à temps, contre la vaso-constriction céphalique et encéphalique qui, d'après le Dr Fiévez, serait la cause des accidents syncopaux survenant au cours de la rachianesthésie.

Cette pathogénie ne me semble pas applicable à tous les cas; en effet, certains accidents syncopaux avec arrêt rapide du cœur sont bien plus probablement dus à l'action directe de la novocaïne qui a diffusé jusqu'aux centres bulbaires cardiaques et respiratoires.

Pour lutter contre ces accidents si redoutables, il semble bien que l'injection intracardiaque d'adrénaline (qui a trouvé, comme vous le savez, ici même, un ardent défenseur dans la personne de notre collègue Toupet) soit actuellement le remède héroïque.

Par contre, lorsqu'il y a seulement pâleur brusque et très marquée de la face, avec menace de syncope respiratoire, on peut recourir avec avantage à la simple inhalation d'une ampoule de nitrite d'amyle, suivant le conseil du Dr Fiévez.

Mais il est bien évident qu'il faut savoir se hâter et profiter des mouvements respiratoires que la malade présente encore, pour agir sans aucun délai (d'où la nécessité d'avoir sous la main l'ampoule de nitrite d'amyle). Sinon, la respiration cessant complètement, l'action vaso-dilatatrice du nitrite d'amyle ne pourra plus guère se manifester.

En tout cas, je crois qu'il faut retenir de cette note du Dr Fiévez que l'emploi du nitrite d'amyle en inhalation peut être utile pour lutter efficacement contre la syncope blanche menaçante au cours de la rachianesthésie.

Nous pouvons donc le remercier de nous avoir fait connaître ce procédé thérapeutique qui a le mérite d'être simple et facile à appliquer, à la condition d'avoir l'ampoule de nitrite d'amyle sous la main.

Les adversaires de la rachianesthésie diront peut-être que le procédé le plus sûr pour éviter les accidents syncopaux c'est de ne jamais employer ce mode d'anesthésie, du moins pour des opérations telles que la périnéorraphie ou la cure des hernies chez des sujets ne présentant pas de contre-indication de l'anesthésie générale : peut-être n'ont-il pas tort, mais ceci est une autre histoire.

Contusion de l'abdomen. Perforation intestinale diagnostiquée par la contracture réflexe des muscles abdominaux,

par M. **Descarpentries** (de Roubaix).

Rapport de M. P. Lecène.

Sous ce titre, M. Descarpentries nous a adressé une courte note avec une observation qui démontre, une fois de plus, la valeur de la contracture réflexe des muscles abdominaux dans les cas de contusion de l'abdomen.

Il s'agissait d'un blessé, homme vigoureux de trente et un ans, qui avait été tamponné par une automobile. Des blessures multiples témoi-

gnaient de la gravité de l'accident : contusions et plaies superficielles de la tête et de la face, fracture du bras droit et fracture des deux os de la jambe droite ; ces fractures sont fermées. Le blessé est dans un état de demi-coma.

Une ponction lombaire ramène du liquide céphalo-rachidien normal ; un cathétérisme vésical, de l'urine claire. Le ventre est souple et indolent partout.

Le blessé est vu et pansé à 8 heures du soir, tout de suite après l'accident.

Le lendemain matin à 7 h. 1/2, la température est à 37°2, mais le pouls est petit, à 120. De plus, il existe une *défense musculaire très certaine avec submatité au niveau de l'hypogastre*. Il n'y a pas eu de vomissements et le blessé est redevenu tout à fait conscient, il a uriné spontanément.

Le Dr Descarpentries fait aussitôt le diagnostic de lésion de l'intestin avec péritonite commençante, *se basant sur l'apparition de cette défense musculaire si nette des muscles de la paroi abdominale* et aussi sur la dissociation entre le pouls et la température.

Il intervient donc de suite (soit *douze heures* après l'accident). Anesthésie aux vapeurs chauffées d'éther. Incision médiane sous-ombilicale : on trouve dans le péritoine du liquide sanguinolent et des fausses membranes ; sur l'intestin grêle, deux perforations larges et une plus petite siégeant à 1 mètre environ du cæcum ; suture de ces trois perforations ; lavage local à l'éther, drainage du pelvis avec 2 gros drains et 2 mèches.

Les suites opératoires sont apyrétiques.

On enlève un drain le troisième jour, l'autre le cinquième jour. Tout semble aller pour le mieux, quand brusquement, le *huitième jour*, le malade meurt rapidement avec des signes de péritonite suraiguë (hypothermie, hoquets, pouls incomptable). On apprend que, la veille au soir, le malade a absorbé, malgré les prescriptions du médecin, une soupe de gruau très épaisse.

L'autopsie médico-légale montre l'existence d'une péritonite diffuse récente ; les sutures ont très bien tenu, mais une nouvelle perforation, cause de la péritonite, s'est faite sur la fin de l'iléon au centre d'une plaque de contusion intestinale.

L'observation de M. Descarpentries prouve la valeur certaine et mille fois démontrée de la contracture réflexe musculaire de la paroi abdominale pour nous indiquer le début des lésions infectieuses du péritoine pariétal. Dans les cas de contusion de l'abdomen, qui sont si souvent d'un diagnostic difficile, ce signe a une importance primordiale que mon maître Hartmann a eu le très grand mérite de signaler, l'un des premiers, il y a une trentaine d'années.

Il me semble que c'est là un fait si certain et si bien établi qu'il n'y a plus guère aujourd'hui lieu de le discuter.

L'opéré de M. Descarpentries a failli guérir : s'il est mort, c'est que la plaque contusive, qui avait passé inaperçue lors de l'opération sur l'iléon terminal, s'est perforée tardivement au septième jour, peut-être à cause de l'alimentation trop copieuse et trop vite reprise.

On sait, depuis Velpeau, que ces *perforations secondaires des placards de contusion de l'intestin* sont un des très grands dangers des contusions de l'abdomen : pour éviter ces perforations secondaires, certains chirurgiens ont recommandé de faire de larges résections primitives de tout le segment intestinal traumatisé. Mais il n'est pas contestable que ces résections primitives sont beaucoup plus graves que la simple suture des perforations. C'est un problème chirurgical toujours difficile à résoudre que celui du choix du meilleur traitement qu'il convient d'appliquer immédiatement dans les contusions intestinales graves.

On sait du reste que la mortalité des opérations par contusions abdominales avec lésions de l'intestin, reste à l'heure actuelle encore très élevée (d'au moins 60 p. 100 environ), malgré tous les progrès techniques.

Il est facile de comprendre les raisons de cette gravité : d'une part le *diagnostic de l'intervention est difficile à poser* et d'autre part *l'exécution de l'opération n'est jamais simple*.

La contracture réflexe des muscles abdominaux qui est certainement le meilleur signe clinique de la nécessité d'opérer sans aucun délai n'apparaît souvent qu'au bout de plusieurs heures après l'accident ; ce sont donc des blessés qu'il faudrait observer de très près et *revoir souvent, de deux heures en deux heures par exemple*. C'est là cependant une précaution que l'on néglige trop souvent de prendre, soit que les circonstances en rendent l'application difficile, soit surtout que l'on n'en comprenne pas toute l'importance ; et pourtant cette précaution est essentielle.

D'autre part, l'exécution même de l'opération une fois décidée, est toujours difficile, parce qu'il faut éviter deux excès, l'un qui consiste à faire une opération trop sommaire, sans exploration suffisante du contenu de l'abdomen, l'autre qui conduit, au contraire, à prolonger outre mesure les explorations intra-abdominales, ce qui risque de provoquer du choc péritonéal vrai et surtout de diffuser une infection qui sans cela se serait peut-être limitée.

En terminant, je vous propose de remercier M. Descarpentries de nous avoir adressé cette observation.

Résultats éloignés des résections partielles dans l'ulcère de la petite courbure,

par M. G. Leclerc (de Dijon).

Rapport de M. P. Lecène.

Il est bien certain que l'on discutera encore longtemps pour savoir quel est le meilleur traitement chirurgical de l'ulcère de la petite courbure et le Dr Leclerc, dans la courte note qu'il nous a adressée, n'a certainement pas eu la prétention de trancher cette redoutable question. Il se contente de nous envoyer un certain nombre de cas suivis, provenant de sa pratique personnelle, ce qui est déjà quelque chose.

Voici les résultats que M. Leclerc a observés chez ses 9 opérés.

Tout d'abord les 4 résections partielles de la petite courbure sans gastro-entérostomie complémentaire, puis les 5 résections partielles de la petite courbure avec gastro-entérostomie.

1° *Résections partielles sans gastro-entérostomie complémentaire* :

Observation I. — Femme, vingt-huit ans. En 1923, petit ulcère de la petite courbure, partie moyenne, dimension d'une pièce de 0 fr. 50. Résection en médaille suivie de suture longitudinale. En juillet 1927, nouvel ulcère avec hématémèse.

Obs. II. — Femme, quarante-cinq ans. Petit ulcère calleux de la partie moyenne de la petite courbure. Résection en médaille large suivie de suture longitudinale (1923). Soulagée pendant trois mois. N'a cessé de souffrir depuis.

Obs. III. — Homme, cinquante-quatre ans. Petit ulcère de la petite courbure. Résection en selle (1924). Un an après ne souffre plus, mais signes radiologiques d'un nouvel ulcère. Six mois après, signes cliniques de récidive. Deuxième opération (1926) : on trouve un ulcère adhérent au foie et au pancréas. Gastro-pylorectomie. Est resté guéri depuis (fin 1927).

Obs. IV. — Homme, cinquante-trois ans. Ulcère calleux de la partie haute de la petite courbure. Résection falciforme de la petite courbure suivie de suture longitudinale (août 1925). Après quelques mois d'amélioration, il recommence à souffrir et à saigner. En mai 1926, nouvelle intervention qui montre un nouvel ulcère de la petite courbure. Gastro-entérostomie. Le malade très affaibli continue de saigner et meurt.

2° *Résections partielles avec gastro-entérostomie* :

Observation I. — Femme, soixante et un ans. Opérée en 1914 de gastro-entérostomie pour ulcère du pylore. Ne souffre plus pendant deux ans, puis signes d'un nouvel ulcère avec douleurs très vives. Deuxième opération en 1925 qui montre un ulcère calleux de la petite courbure, adhérent au pancréas. Résection type falciforme. Paraît guérie jusqu'en avril 1927. A ce moment récidive. Troisième intervention qui montre un très gros ulcère de la petite courbure pénétrant dans le pancréas. Les adhérences périgastriques sont considérables. On ne peut les libérer sans déchirer l'estomac. On referme sans essayer d'enlever cet ulcère.

Obs. II. — Homme, cinquante-sept ans. Ulcère de la petite courbure envahissant la face antérieure de l'estomac et adhérent au foie. Résection partielle avec gastro-entérostomie complémentaire (1919). Est resté complètement guéri depuis; récemment (fin 1927), le malade écrit qu'il digère parfaitement.

Obs. III. — Homme, quarante-cinq ans. Ulcère de la petite courbure adhérent au foie et au pancréas. Résection falciforme avec suture longitudinale suivie de gastro-entérostomie (décembre 1924). Guérison clinique parfaite jusqu'en août 1927. A ce moment recommence à souffrir; niche typique à la radio. Une intervention faite pour réparer une éventration montre un gros ulcère adhérent au foie. Le malade étant en voie d'amélioration par le traitement médical, on ne touche pas à l'estomac.

Obs. IV. — Homme, trente-six ans. Gros ulcère calleux de la petite courbure

perforé, bouché par le pancréas. Résection falciforme suivie de suture longitudinale. Gastro-entérostomie complémentaire (1926). Après quelques mois d'amélioration, le malade a recommencé à souffrir et à vomir.

Obs. V. — Homme, trente-sept ans. Petit ulcère de la partie moyenne de la petite courbure. Résection falciforme suivie de gastro-entérostomie (août 1925). En décembre 1927 va très bien, pas de signes radiologiques ou cliniques de récidive.

Bien que les faits relatés par M. Leclerc soient très brièvement résumés et de ce fait difficiles à bien analyser, on peut en tirer cependant quelques conclusions.

Les quatre cas opérés de résection de la petite courbure sans gastro-entérostomie complémentaire ont tous été des échecs thérapeutiques.

Cela confirme un fait connu ; l'expérience a montré, en effet, que la simple excision de l'ulcère chronique de la petite courbure (surtout s'il est quelque peu calleux) sans gastro-entérostomie complémentaire ne donne à peu près que des insuccès thérapeutiques. Le *chimisme gastrique* et l'*évacuation de l'estomac* ne sont pas du tout modifiés par les résections locales d'un ulcère de la petite courbure ; il n'est donc pas surprenant de constater que les malades ainsi opérés continuent à souffrir ou présentent un nouvel ulcère.

Sur les cinq malades opérés par résection limitée de la petite courbure avec gastro-entérostomie M. Leclerc a eu deux bons résultats thérapeutiques (maintenus depuis deux ans et demi et quatre ans) et trois récidives.

Le Dr Leclerc conclut de ses neuf observations que dans l'ulcère de la petite courbure, les résections partielles sans gastro-entérostomie sont de mauvaises opérations qui ne donnent guère que des échecs thérapeutiques ; les résections partielles avec gastro-entérostomie complémentaire sont quelquefois suivies de bons résultats fonctionnels, mais elles peuvent aussi se montrer insuffisantes et exposent aux récidives.

Il en conclut qu'il faut faire dans l'ulcère de la petite coubure soit la simple gastro-entérostomie qui donne assez souvent de bons et durables succès (plus souvent même qu'on ne l'affirme quelquefois, ainsi que l'a montré récemment encore ici même mon maître Hartmann), soit la gastro-pylorectomie.

Pour ma part, je ne peux que souscrire à ces conclusions, en appuyant sur l'importance qu'il y a à étendre, chez les sujets résistants, *en utilisant de plus en plus l'anesthésie locale*, les indications de la gastro-pylorectomie dans les cas d'ulcère chronique et surtout calleux de la petite courbure.

Je fais de plus en plus souvent, depuis plusieurs années déjà, des gastro-pylorectomies dans ces cas et je n'ai eu qu'à m'en louer, surtout depuis que j'utilise systématiquement l'anesthésie locale.

Je n'en dirai pas plus aujourd'hui sur ce sujet difficile et qui restera certainement longtemps encore l'objet de discussions, comme je l'ai dit déjà au début de ce rapport.

Je vous propose de remercier M. Leclerc (de Dijon) de nous avoir

adressé ces neuf observations et j'espère que vous voudrez bien vous souvenir de son nom lorsque nous aurons à nommer de nouveaux membres correspondants.

M. Alglave : J'ai lu récemment la communication que M. Hartmann a faite, ici, sur « les résultats éloignés de la gastro-entérostomie dans l'ulcère de la petite courbure de l'estomac ». Résultats qui, d'une façon générale, ont été satisfaisants.

Je profite aujourd'hui du rapport de notre collègue Lecène pour dire que, personnellement, je n'ai jamais eu recours qu'à la *gastro-entérostomie postérieure* pour remédier aux accidents de l'ulcère de la petite courbure ou de la région pylorique, en particulier de l'ulcère calleux, adhérent ou non.

Exception faite des cas urgents, j'opère autant que possible des malades bien préparés à l'intervention et en état d'apyrexie.

Je me suis toujours efforcé de faire une anastomose ayant 3 centimètres au moins d'ouverture, en situation bien déclive sur l'estomac, avec de larges surjets séro-séreux autour de la bouche anastomotique et avec une direction générale oblique en bas et à droite. Sur le jéjunum le point choisi est à 15 à 20 centimètres de l'angle duodéno-jéjunal. Cette technique m'a paru favorable à l'évacuation facile du contenu de l'estomac et je n'ai eu qu'à me louer des résultats immédiats et éloignés que cette opération simple et peu dangereuse m'a donnés.

Je m'empresse d'ajouter qu'après l'intervention j'attache une grosse importance au *régime alimentaire* que suivra désormais le malade. A mon avis le régime doit être pour longtemps restreint et *essentiellement végétarien*, sous peine d'accidents nouveaux. L'opération, quelle qu'elle soit, ne résout, je crois, qu'un côté de la question du traitement.

J'espère apporter ici, à quelque jour, des précisions sur les résultats que j'ai obtenus, et à l'appui de ces quelques réflexions.

M. Hartmann : Dans ce que vient de nous dire M. Lecène, il y a une phrase qui m'a frappé et que je crois absolument juste, c'est que lorsqu'on fait une opération pour ulcère, toutes les fois qu'il persiste un peu de stase le résultat est mauvais. Comme M. Leclerc j'ai toujours obtenu, après les simples excisions d'ulcère, soit un mauvais résultat, soit un résultat médiocre. Après les excisions combinées à la gastro-entérostomie, j'ai eu des résultats variables. Radioscopiant mes opérés, j'ai constaté que les résultats étaient bons dans les cas où l'estomac avait pris une forme ovoïde avec une bouche gastro-intestinale à sa partie inférieure, qu'ils étaient mauvais ou médiocres dans ceux où, au-dessous de la bouche, la partie immédiatement contiguë au pylore s'était dilatée d'une manière sacciforme au-dessous de la bouche gastro-intestinale.

QUESTIONS A L'ORDRE DU JOUR

Contribution à l'étude des prothèses osseuses,

par M. **Anselme Schwartz.**

Dans la séance du 23 mai 1927, je vous ai apporté deux observations de prothèse osseuse et j'ai essayé d'en tirer un enseignement utile.

Je n'ai eu en vue, dans ma communication, que les cas dans lesquels il s'agit de remplacer une grande perte de substance, puisque, dans mes deux observations personnelles, il s'agissait de l'extrémité supérieure de l'humérus (le tiers environ) et du tiers moyen de la diaphyse tibiale.

De l'étude de ces deux faits paraissaient, pour moi, se dégager les conclusions suivantes :

1° Une immobilité absolue de la prothèse osseuse est indispensable, si l'on veut éviter sa résorption plus ou moins rapide. A cette occasion, je vous ai signalé les études fort intéressantes de Robineau et Contremoulins, concernant la fixité de la prothèse.

2° La prothèse osseuse hétéroplastique n'a qu'un rôle de simple tuteur dont la puissance ostéogénique est nulle ; d'où la nécessité d'entourer la pièce prothétique de greffes ostéogéniques.

3° Quand il s'agit d'obtenir, à l'aide d'une prothèse, la réparation d'un segment osseux aussi long et aussi important que celui que j'avais à réparer, l'emploi d'un os mort ne me paraît pas indiqué : il n'est pas possible, à l'heure actuelle, de se procurer des tiges assez longues et assez solides pour qu'on puisse réaliser l'immobilité absolue, cette immobilité absolue étant une condition *sine qua non* de la non-résorption. Aussi, dans les cas semblables aux miens, est-il indiqué, peut-être, d'avoir recours aux prothèses en caoutchouc armé.

Dans ma communication, j'ai donc envisagé deux points : d'une part, les règles fondamentales auxquelles doit se soumettre l'opérateur s'il veut que cette prothèse ne soit pas rapidement résorbée ; d'autre part, le choix du matériel de la prothèse.

Pour la première question, quelques collègues paraissaient un peu surpris ou choqués — qu'on me permette cette expression — des règles édictées par Robineau et Contremoulins. Je crois même que l'un d'eux, dont la protestation n'a pas été inscrite au procès-verbal, a dit qu'il n'aimait pas les lois en chirurgie. Personnellement, je ne vois pas ce qu'il y a là de révolutionnaire. Tous les phénomènes biologiques, comme aussi, sans doute, tous les phénomènes physiques et chimiques obéissent à des lois, dont beaucoup nous échappent ; il n'y a pas de raisons pour que l'évolution d'une prothèse osseuse ne soit pas soumise, elle aussi, à des lois ; notre collègue Robineau est venu nous montrer, avec la précision qui le caractérise, les documents scientifiques qui lui ont permis de fixer, avec Contre-

moulins, quelques-unes de ces règles, et je remercie Robineau d'avoir répondu à mon appel pour faire cette démonstration devant vous. Il nous a donné un aperçu fort instructif, concernant le *matériel* des prothèses perdues, le *plan opératoire*, le *montage des pièces* et les *soins post-opératoires*, tous chapitres que vous avez lus dans sa communication et que je ne veux point répéter.

Il me paraît donc acquis qu'une des conditions nécessaires et essentielles du succès d'une endoprothèse osseuse, est sa fixité parfaite et son immobilité absolue.

Le deuxième point que j'ai envisagé devant vous a trait au matériel de la prothèse. J'ai eu recours, pour remplacer le tiers moyen du tibia (15 centimètres de longueur) et le tiers supérieur de l'humérus, à une pièce osseuse provenant d'un tibia de bœuf.

Quoique j'aie obtenu, dans les deux cas, un résultat relativement bon, puisque mes opérations datent de plus de sept ans pour l'humérus, de plus de huit ans pour la jambe, je n'en suis pas du tout satisfait et je pense qu'il y a mieux à faire. Dans l'un et l'autre cas, d'ailleurs, je n'ai pas obéi aux règles fondamentales de la prothèse; l'immobilité absolue, dès le début, n'a pas été réalisée, d'où des phénomènes de résorption qui n'ont pas permis d'obtenir un résultat parfait. La malade, dont j'ai réséqué le tibia, ne m'a pas permis, d'autre part, de perfectionner le résultat et de consolider la jambe par de nouvelles greffes ostéo-périostiques; elle a préféré porter un appareil prothétique qui lui permet de marcher. La malade dont j'ai réséqué l'humérus tolère mal sa prothèse qui ulcère la peau et je me propose de la lui enlever pour essayer de faire mieux.

Ceci m'amène à la question si importante du choix du matériel de la prothèse.

Quand il s'agit de remplacer une grande perte de substance diaphysaire ou diaphyso-épiphysaire, à quel mode de greffe ou de prothèse faut-il s'adresser ?

M. Mauclaire, dont nous connaissons la grande expérience en chirurgie osseuse réparatrice, a étudié, devant vous, les différentes variétés de pièces de prothèse interne que l'on peut utiliser et il vous a apporté la classification suivante :

1° Les pièces d'ivoire;

2° Les pièces métalliques pures ou recouvertes de caoutchouc;

3° Les pièces en caoutchouc pur, en ébonite ou en vulcanite;

4° Les greffes osseuses autoplastiques;

5° Les implants osseux homoplastiques ou hétéroplastiques.

Pour simplifier le problème, je dirai qu'il existe, en réalité, deux méthodes de réparation des grandes pertes de substance osseuses :

1° Réparation par les greffes osseuses proprement dites, et j'appelle ainsi les greffes autoplastiques pédiculées;

2° Réparation par une pièce prothétique, cette pièce pouvant être en os (transplantation auto-, homo- et hétéro-plastique), en ivoire, en caoutchouc ou en métal.

Je vous demande la permission d'ouvrir ici une parenthèse. M. Mauclaire me reproche d'appeler « greffes » les prothèses faites avec de l'os mort ou tué ; il a parfaitement raison ; mais je puis lui retourner le reproche car les transplants homoplastiques et même autoplastiques ne sont pas des greffes, au sens scientifique du mot.

Comme le dit M. Mauclaire lui-même, il faut appeler greffe l'implantation d'un tissu vivant qui *reste vivant* et se fusionne avec les tissus voisins ; or, toutes les greffes, les autoplastiques comme les autres, subissent une nécrose totale ou à peu près totale ; les greffes autoplastiques se distinguent des autres par ce fait qu'elles provoquent sur les tissus voisins une forte réaction ostéogénique.

Il faut donc se résigner, ou bien à accepter les termes consacrés par l'usage et appeler greffe toute pièce osseuse transplantée, d'où qu'elle vienne, ou bien à ne considérer comme greffe qu'un tissu osseux vivant qui reste vivant, ce qui est la définition scientifique, et alors il n'y a de véritable greffe que le segment osseux pédiculé, transporté dans sa région nouvelle avec ses vaisseaux nourriciers ; en cas de succès ce segment, suivant l'expression de Cunéo, joue d'emblée le rôle de remplacement qui lui est demandé.

La greffe proprement dite, à savoir l'ostéoplastie pédiculée, très bien décrite dans la thèse de Barbet, ne peut trouver, dans les cas qui nous occupent, que des indications exceptionnelles ; l'opération est d'une certaine importance et si l'on échoue c'est un désastre, car on aura supprimé l'attelle péronière à une jambe qui n'avait déjà plus de tibia.

Au demeurant cette greffe pédiculée n'est possible que sur les segments de membre qui ont deux os, comme la jambe et l'avant-bras, et je pense que, même dans ces circonstances, il y a mieux à faire.

Toutes les autres opérations plastiques ne sont plus des greffes au sens rigoureux du mot, ce sont des prothèses, la pièce prothétique pouvant être très variable.

La pièce prothétique peut être en os, que ce segment osseux soit emprunté au sujet lui-même, à un autre malade ou à l'animal, elle peut être en ivoire, en caoutchouc ou en métal.

En réalité, au point de vue absolue, en n'envisageant que la *substance* ou la *constitution intime* du matériel de prothèse, on peut dire que tout ce matériel variable est bon pourvu qu'il soit impeccablement fixé sur l'os récepteur et que sa matière ne soit pas attaquée par les tissus.

Le choix du matériel peut donc varier avec chaque cas particulier.

Mais je m'occupe ici des grandes pertes de substance osseuses.

La prothèse osseuse ne trouve ici guère d'indications. On a parfois employé dans des cas de ce genre un segment du péroné pris sur le malade ; mais, outre qu'il faut une opération supplémentaire pour réséquer ce segment de péroné, il ne me paraît pas indifférent d'enlever un long segment de péroné à un malade à qui il manque déjà un long segment de tibia ; et puis, s'il est possible de remplacer par un péroné un morceau de diaphyse tibiale, cela ne me paraît guère indiqué quand il s'agit de

remplacer une extrémité supérieure de l'humérus, quoique l'extrémité péronière puisse s'adapter plus ou moins à sa nouvelle fonction. Enfin, le segment péronier ne se prête pas à une fixation parfaite.

La prothèse osseuse hétéroplastique, l'os de bœuf tué, est encore moins indiqué et cela ressort nettement de mes deux observations personnelles. On ne peut utiliser que la crête antérieure du tibia de bœuf et il est impossible de se procurer de pièces assez longues et assez solides pour remplir toutes les conditions de la prothèse.

L'ivoire est un matériel de prothèse intéressant, mais il est trop difficile à se procurer.

Nous en arrivons aux *prothèses métalliques*, pures ou recouvertes de caoutchouc ou d'ébonite.

Là encore c'est une question d'espèces. Si la pièce prothétique peut être définitivement établie et n'est pas appelée à subir de retouche au cours de l'opération, on peut choisir une prothèse uniquement métallique et dans ce cas le bronze d'aluminium Durville constitue un matériel remarquable. M. Robineau, avec la précieuse collaboration de Contremoulins, a ainsi placé deux prothèses après ostéotomie sous-trochantérienne; l'une de ces prothèses est déjà ancienne et n'a pas subi la moindre altération, sauf qu'elle est en partie recouverte d'os de nouvelle formation. Je vous en montrerai, tout à l'heure, les radiographies.

Si, au contraire, la pièce ne peut pas être construite de façon définitive, s'il faut, en cours de route, la modifier, la modeler à la lime, il est préférable de s'adresser à l'ébonite armée d'acier, parce que cette substance se laisse travailler aisément.

Dans certains cas enfin, et M. Contremoulins me prépare, en ce moment même, une pièce de ce genre, on peut être appelé à confectionner des pièces mixtes, moitié caoutchouc armé ou ébonite armée, moitié bronze d'aluminium Durville.

Ces prothèses métalliques, nues ou recouvertes de caoutchouc ou d'ébonite, ont fait d'ailleurs leurs preuves, et leur emploi ne date pas d'aujourd'hui. Vous connaissez, tous, les très beaux résultats obtenus, avec le caoutchouc armé, par M. Pierre Delbet et communiqués par lui à l'Académie de Médecine en 1919.

Les premières recherches de M. Delbet datent de 1913 et l'auteur nous les a fait connaître dans une série de publications et de communications aux Sociétés savantes, dont la dernière à l'Académie de Médecine en décembre 1927, où M. Delbet a pu montrer un malade opéré en 1919, avec un résultat qui est resté excellent.

Vous avez vu ici le magnifique résultat qu'a obtenu M. Robineau par la même méthode sur un malade qu'il vous a montré.

Il résulte de ces faits qu'à l'heure actuelle le meilleur matériel de prothèse, pour remplacer des grandes pertes de substance osseuse, est constitué par le métal, que ce métal soit nu ou recouvert de caoutchouc ou d'ébonite. Mais ce qu'il faut bien savoir, et notre collègue Robineau l'a également affirmé devant vous, c'est la nécessité d'une collaboration étroite

entre le chirurgien et un radiologiste géomètre et mécanicien. C'est grâce à cette collaboration qu'il sera possible d'étudier d'une façon mathématique la place que devra occuper la prothèse dans le foyer opératoire, les os sur lesquels elle devra se fixer et cela d'une façon impeccablement solide, de préciser, en un mot, tout le plan opératoire, et de faire un choix judicieux du matériel de la prothèse.

Quoi qu'il en soit, il s'agit là d'une chirurgie récente et nouvelle, appelée, je crois, à un très grand avenir. Je vous apporte, à titre documentaire, deux observations qui appartiennent à M. Robineau, de prothèse métallique après ostéotomie sous-trochantérienne, l'une déjà ancienne (mars 1927), l'autre toute récente.

Ostéotomie sous-trochantérienne pour coxalgie luxée avec adduction.

Observation résumée. Société de Chirurgie, 1927, p. 894.

Mme Rob..., trente et un ans, opérée le 19 mars 1927. Le fémur mis à nu au-dessous des trochanters est réséqué par deux traits de scie distants de 3 centimètres environ, hauteur approximative de la pièce prothétique. Celle-ci est constituée par un segment de sphère creuse permettant toutes les orientations et par deux vis extensibles qui doivent être introduites dans le canal médullaire des segments osseux à réunir; un écrou fixe la sphère sur chacune des vis.

La vis inférieure est introduite dans la diaphyse du fémur et bloquée: elle tient solidement. La vis supérieure, placée dans l'extrémité supérieure du fémur, ne se bloque pas bien; elle a été calculée trop petite. Nous la renforçons par une feuille de bronze enroulée autour du pas de vis; mais le blocage n'est pas énergique. La sphère est montée et les écrous serrés. L'ensemble a une solidité apparente bonne, mais nous ne devons pas nous y fier.

Des greffes ostéo-périostiques sont placées autour de la pièce. Pas d'appareil d'immobilisation; la malade est couchée sur un lit mécanique.

En raison du montage défectueux, je décide de ne pas faire lever cette opérée avant la constitution du cal osseux, c'est-à-dire environ trois mois. Autrement, je l'aurais fait marcher au bout de quatre semaines. Après quarante jours, la radiographie ne montre pas de réaction osseuse.

Au delà de quarante jours, il y a eu ostéoporose, puis consolidation (radio du 26 juillet 1927). La malade marche le 1er juillet 1927, et sort définitivement de l'hôpital le 12 octobre 1927.

Mlle P..., trente-quatre ans. *Luxation congénitale bitatérale de la hanche. A droite : hanche mobile; à gauche : ankylose avec adduction 60° environ, flexion : 90° environ; rotation externe : 80° environ; d'où indication d'ostéotomie sous-trochantérienne avec correction de l'attitude.*

Opération : 27 décembre 1927.

Section du fémur, résection de la diaphyse sur 6 centimètres.

Dans chaque bout du fémur introduction d'une vis à golo (porte-plateau orientable) après forage. La vis taraude elle-même. Ces vis sont *correctement fixées*. Après réduction de l'attitude vicieuse et orientation convenable des plateaux ceux-ci sont bloqués, puis fixés l'un à l'autre.

L'ensemble est d'une solidité remarquable.

Greffe d'un gros fragment de fémur réséqué à la partie postérieure et externe de la pièce.

En février 1928, six semaines après, pas d'ostéoporose; cal en formation. La malade, qui n'a jamais souffert et tolère parfaitement sa pièce, se lève. (On ne peut se rendre compte de l'angulation exacte donnée au fémur.)

Traitement chirurgical des épithéliomas de la langue,

par M. **Paul Moure.**

A propos de la communication de M. Roux-Berger[1], je voudrais exposer les résultats que j'ai obtenus dans les 42 cas de cancer de la langue que j'ai opérés de 1920 à 1925. Ces 42 observations, qui me sont personnelles, font partie d'une statistique globale de 78 cas qui ont été réunis et scrupuleusement analysés par M. Ménégaux, dans le service de M. Lenormant; cette étude a fait l'objet d'un important mémoire sur le traitement comparatif du cancer de la langue par la chirurgie et par le radium[2].

Les cancers de la langue que j'ai eu à traiter peuvent se répartir en deux classes : les cancers cliniquement évidents au nombre de 31; les petits cancers débutants et les lésions suspectes au nombre de 11.

Sur ces 42 malades opérés pour des lésions cliniquement cancéreuses ou suspectes et chez lesquels la biopsie préalable n'a pas toujours été faite, l'examen histologique de la pièce a montré qu'il n'existait probablement pas de cancer dans 5 cas; ces 5 erreurs de diagnostic clinique ont porté sur des lésions minimes et n'ont jamais entraîné de mutilations, l'exérèse n'ayant été qu'une biopsie très large; c'est, en effet, volontairement que j'ai souvent évité la biopsie que je ne crois pas inoffensive et qui est peut-être un élément de propagation et d'essaimage.

L'un de ces 5 cas concerne une plaque de leucoplasie fissurée que j'ai extirpée largement le 28 janvier 1922 (obs. 64); l'examen histologique n'a pas révélé de dégénérescence néoplasique nette, mais en novembre 1926, le malade est revenu me voir avec un petit épithélioma naissant sur une autre plaque de leucoplasie du côté opposé; j'ai pratiqué alors une exérèse large de toute la pointe de la langue; cette évolution prouve que la première lésion extirpée était, tout au moins, très suspecte.

Parmi ces 42 cas, il faut encore éliminer 2 cas chez lesquels le traitement a été mixte; les ganglions ont été extirpés chirurgicalement et la lésion linguale a été traitée par le radium, l'une dans le service de M. Proust, l'autre chez M. Regaud; ces 2 malades sont d'ailleurs morts de récidive (obs. 40 et 70).

Il reste donc 35 cas de cancer de la langue vérifiés histologiquement qui ont été traités chirurgicalement; ils répondaient tous au type d'épithélioma spino-cellulaire, sauf 2 à prédominance baso-cellulaire. Ils présentaient les localisations suivantes :

Pointe de la langue	3
Marginal antérieur	19
Méso-marginal	4
Marginal postérieur	6
Face intérieure et plancher	3

1. Séance du 4 mai 1927, p. 648.
2. Ménégaux : *Thèse de Paris*, janvier 1928.

Sur les 42 malades opérés, il faut noter 8 morts opératoires ou post-opératoires.

Si nous éliminons de ces 42 observations les 5 cas qui n'étaient pas des cancers certains et les 2 cas qui ont un traitement mixte, il nous reste 35 cas dont il nous faut encore soustraire 7 malades opératoirement guéris, mais que nous avons perdus de vue après un délai variable; l'un d'eux (obs. 32) est resté sans récidive pendant quatorze mois, mais n'a pu être retrouvé; un deuxième (obs. 59) a été perdu de vue après deux ans et quatre mois.

Sur les 22 cas dont nous avons pu suivre l'évolution, 12 sont actuellement morts de récidive; sur les 10 autres :

1 est mort de maladie indéterminée, cinq ans après l'opération (obs. 15).

1 est mort de tuberculose (obs. 33), cinq ans après l'opération, sans récidive.

8 sont actuellement vivants :

1 depuis cinq ans et sept mois;
1 depuis cinq ans et cinq mois;
2 depuis cinq ans et trois mois;
1 depuis quatre ans et sept mois;
1 depuis trois ans et quatre mois;
2 depuis deux ans et cinq mois.

* * *

L'analyse des morts opératoires nous montre que sur 4 opérations par voie sus-hyoïdienne latérale, mettant en communication la cavité buccale avec le cou, nous avons observé 3 morts.

Sur 38 opérations par les voies naturelles, 27 se sont accompagnées de curage ganglionnaire uni- ou bilatéral avec 5 morts et 11 n'ont pas eu de curage avec 0 mort. Les 8 morts opératoires, c'est-à-dire celles qui sont survenues durant le premier mois, sont dues 2 fois à des hémorragies, 6 fois à l'infection avec broncho-pneumonie et septicémie.

L'analyse des morts opératoires démontre une fois de plus la gravité des grandes opérations qui mettent en communication la cavité buccale avec les espaces celluleux du cou. La mortalité opératoire est certainement diminuée par le traitement arsenical pré-opératoire.

Analyse des récidives. — Sur les 12 opérés suivis qui sont morts de récidive dans un délai de trois mois à trois ans, 4 ont récidivé dans la langue ou dans le plancher buccal, 8 dans les ganglions. Sur ces 8 récidives ganglionnaires, 2 avaient subi un curage bilatéral, 6 un curage unilatéral. Parmi ces 6 opérés qui n'avaient subi qu'un curage unilatéral, 2 ont récidivé du côté opéré et 4 du côté opposé.

L'analyse des récidives montre que le cancer récidive deux fois plus souvent dans le cou que dans la langue et que la récidive ganglionnaire se produit quatre fois sur six du côté opposé à la lésion; d'où l'impérieuse nécessité de faire des curages bilatéraux suivant le principe de Morestin.

Analyse des guérisons. — Peut-on parler de guérisons définitives en matière de cancer de la langue? Je n'oserais l'affirmer et ce terme de guérison est employé ici avec toutes les restrictions qu'il comporte.

Les 9 cas considérés comme actuellement guéris comprennent : 4 petites lésions débutantes et 5 cancers cliniquement évidents.

Or, nous voyons que sur 5 petits cancers débutants, opérés et suivis, 1 a récidivé, 4 sont demeurés guéris.

Sur 16 cancers confirmés, opérés et suivis, 11 ont récidivé, 5 sont demeurés guéris.

Sur ces 9 opérés guéris, 4 n'ont pas eu de curage ganglionnaire, 5 ont eu un curage, quatre fois unilatéral, une fois bilatéral.

Voici le résumé de ces 9 cas considérés comme guéris ou encore vivants [1].

Obs. 33. — M. B..., cinquante-six ans. Petit nodule induré de la face dorsale de la langue à gauche; excision elliptique large; sutures (février 1922). Examen histologique : hyperkératose; début de dégénérescence avec envahissement léger du muscle. Revu en 1926; excellent état. Mort en mars 1927 de tuberculose pulmonaire sans trace de récidive.

Obs. 36. — Mme J..., quarante-six ans. Petit néoplasme de la face dorsale de la langue : le 14 mars 1921, excision elliptique à l'anesthésie locale. Récidive en août 1922, au niveau du bord droit; ulcération infiltrée comme une pièce de 1 franc, s'arrêtant à 1 centimètre avant le pilier antérieur. Deuxième opération, le 29 août 1922, anesthésie générale, curage ganglionnaire droit; incision de Jaeger; extirpation large. Examen histologique : épithélioma spino-cellulaire à globes cornés; un ganglion est nettement envahi. Revue en excellent état en février 1928, *après cinq ans et demi*. Présentée devant la Société de Chirurgie le 8 février 1928.

Obs. 39. — M. C..., quarante-huit ans. Petit épithélioma de la pointe de la langue, limité, mais infiltré, développé sur une plaque de leucoplasie. Le 9 septembre 1922, amputation en V de la pointe de la langue. Examen histologique : épithélioma spino-cellulaire à globes cornés. Pas de curage ganglionnaire, le malade ayant refusé. Revu en janvier 1928, en excellent état, *après cinq ans, trois mois*.

Obs. 44. — A. B..., soixante-neuf ans. Néoplasme développé sur une plaque de leucoplasie au bord droit de la langue (marginal postérieur). Premier temps : 16 novembre 1922, curage ganglionnaire, avec ligature de la carotide externe; examen histologique : ganglions sans envahissement certain. Deuxième temps : 18 novembre 1922, extirpation à l'anesthésie locale de tout le bord droit de la langue, depuis le pilier antérieur jusqu'à la pointe. Examen histologique : épithélioma à globes cornés géants. Revu en parfait état en février 1928.

Obs. 47. — M. N..., cinquante-cinq ans. Petit néoplasme du dos de la langue. Le 26 avril 1923, excision elliptique large à l'anesthésie locale. Examen histologique : dégénérescence kératosique, quelques globes cornés. Revu en bon état en novembre 1927.

Obs. 48. — M. E. B... Néoplasme végétant, marginal antérieur gauche.

1. Les numéros des observations correspondent au classement de la thèse de Ménégaux, *loco cito*.

Le 9 octobre 1924, après traitement arsenical préopératoire, curage ganglionnaire gauche, avec ligature de la carotide externe. Incision de Jaeger ; excision de l'hémilangue gauche. Examen histologique : épithélioma spino-cellulaire à globes cornés. En octobre 1926, extirpation de deux petits ganglions suspects sus-hyoïdiens. Examen histologique : pas d'envahissement net. Guérison maintenue, le 13 février 1928.

Obs. 49. — M. S... Néoplasme sur leucoplasie, deux plaques dégénérées, l'une de 3 centimètres carrés, l'autre de 2 centimètres carrés, forme verruqueuse sur la face dorsale à 4 centimètres de la pointe. Premier temps : le 2 juin 1925 (arsénobenzol pré-opératoire), excision large à l'anesthésie locale de toute la partie mobile de la langue. Ce néoplasme infiltre la couche superficielle du muscle. Examen histologique, n° 625 : épithélioma à globes cornés. Deuxième temps : curage ganglionnaire bilatéral (par M. Lenormant). Revu sans aucune trace de récidive en octobre 1927.

Obs. 67. — M. R... Épithélioma marginal antérieur gauche. Opéré le 23 mars 1922 : excision elliptique, à l'anesthésie locale. Examen histologique : épithélioma spino-cellulaire. Revu sans récidive, en octobre 1927.

Obs. 71. — M. C... Épithélioma marginal antérieur droit, mesurant 2 centimètres sur 1 cent. 1/2, infiltré, d'aspect verruqueux. Opération le 19 mai 1925. 1° Curage ganglionnaire droit, avec ligature de la carotide externe. 2° Excision du tiers antérieur de l'hémilangue droite. Examen histologique : épithélioma spino-cellulaire à globes cornés géants. Ganglions sans envahissement certain. Revu sans récidive en octobre 1927.

De cette statistique, il ressort que sur 22 malades atteints de cancer de la langue, opérés de 1920 à 1925 et suivis, un est mort de maladie indéterminée, cinq ans après l'opération ; 9 ont guéri ; 12 ont récidivé.

Sur les 21 malades pour lesquels on a pu avoir des renseignements précis, 5 présentaient des petits cancers au début, dont l'excision large a donné 4 guérisons ; 16 présentaient des cancers confirmés dont l'extirpation a fourni 5 guérisons.

***

Devant ces faits, j'ai actuellement adopté la ligne de conduite suivante :

1° Pour les petits cancers débutants et pour les lésions suspectes, en particulier pour les plaques de leucoplasie en voie de dégénérescence, je conseille l'extirpation large au bistouri, à l'anesthésie locale, qui, avec une mortalité nulle, donne 80 p. 100 de guérisons. Je crains, en effet, dans les cas de leucoplasie, l'action excitante et irritante du radium sur les plaques voisines qui ne sont pas dans le champ de destruction.

2° Dans les cancers cliniquement évidents, mais encore limités, si la lésion linguale est facilement accessible par les voies naturelles, j'en pratique encore l'extirpation large au bistouri à l'anesthésie locale, mais je reconnais que le radium est beaucoup moins mutilant. Pourquoi donc ne pas recourir systématiquement au radium pour traiter la lésion linguale? Si le radium ne présentait que des avantages, la discussion ne serait certes pas admissible ; mais il ne faut pas se dissimuler que le radium offre aussi des inconvénients et même des dangers. Le traitement du cancer de la

langue par le radium présente, tout comme le traitement chirurgical, une mortalité opératoire pour laquelle Roux-Berger ne nous a pas donné de chiffres, ni de pourcentage, mais qu'il indique, en note, page 650 « un certain nombre de nos malades sont morts d'une complication ayant suivi le traitement ». La mortalité opératoire ne serait évidemment pas un argument suffisant contre le radium, mais, ce qui est plus grave, c'est que le radium présente l'inconvénient de provoquer des radio-nécroses et aussi de produire assez souvent une poussée aiguë sur les ganglions. Cette poussée d'adénite qui est un mélange de néoplasme et d'infection banale peut envahir le tissu cellulaire du cou et rendre ensuite impossible ou illusoire le curage ganglionnaire. Voilà pourquoi, lorsque je me trouve en présence d'un cancer limité, siégeant sur une partie bien accessible de la langue, je donne encore la préférence au bistouri. Un dernier argument est fourni par la récidive; un cancer qui récidive après une application de radium est, en général, définitivement perdu, car une deuxième application peut entraîner de désastreuses nécroses et les plaies chirurgicales faites sur des tissus irradiés cicatrisent souvent très mal. Au contraire, si un cancer extirpé chirurgicalement récidive dans la langue, on peut alors avantageusement faire usage du radium et tout espoir n'est pas perdu, si par ailleurs, les gites ganglionnaires évidés sont restés indemnes.

Malheureusement, à la suite du traitement chirurgical, c'est dans les ganglions ou dans le tissu cellulaire du cou qui se font les récidives. Si, comme le fait Roux-Berger, j'établissais le bilan des opérés qui sont restés guéris de la langue tout en récidivant dans les ganglions, je trouverais que, sur 12 récidivés qui ont pu être suivis, 8 sont restés guéris de leur lésion linguale, soit 66 p. 100. Et, si j'additionnais ces 8 opérés guéris de leur lésion linguale avec les 9 cas considérés comme véritablement guéris, j'arriverais à 17 malades guéris de leur cancer lingual sur 21 opérés qui ont pu être suivis, chiffre vraiment impressionnant, devant lequel les bons effets du radium sur la tumeur linguale ne paraissent plus aussi extraordinaires.

3° Par contre, si la lésion linguale est difficilement accessible ou si elle siège au niveau du plancher, je crois préférable de la traiter d'emblée par le radium, car pour aborder la lésion linguale, j'ai renoncé aux grands délabrements, en particulier aux sections ou aux résections du maxillaire inférieur et même à l'ouverture de la cavité buccale par voie sus-hyoïdienne latérale. Ces interventions meurtrières sont incontestablement beaucoup plus graves que l'application de radium; elles doivent donc lui céder le pas. Je n'hésite cependant jamais à élargir l'orifice buccal en fendant la commissure et la joue à la façon de Jaeger, ce qui n'aggrave en rien le pronostic.

En somme, je conseille l'emploi du radium sur la tumeur linguale chaque fois que je ne suis pas certain de pouvoir pratiquer une extirpation large en surface et en profondeur, par les voies naturelles normales ou agrandies par l'incision de Jaeger.

Le jour où les perfectionnements de la technique permettront de stériliser la tumeur linguale par le radium avec un minimum de risques de radio-nécrose et surtout de poussées aiguës sur les ganglions, je changerai

certainement ma ligne de conduite; mais actuellement encore, lorsque j'ai la chance de rencontrer un petit épithélioma au début, bien limité, que je crois pouvoir enlever largement, je préfère le traiter chirurgicalement. J'ai toujours le souvenir d'un petit épithélioma du plancher buccal, mesurant à peine un 1/2 centimètre carré, sans aucune infiltration et sans ganglions perceptibles. J'ai adressé le malade à un centre de curiethérapie; il est mort, trois mois après, avec une adénopathie néoplasique aiguë qui prenait tout le cou.

***

Dans la cure chirurgicale de l'épithélioma de la langue, il me paraît logique de commencer par le temps lingual que je pratique maintenant le plus souvent à l'anesthésie locale ou régionale, et dix à vingt jours plus tard j'entreprends le curage ganglionnaire. Mon maître Morestin m'avait enseigné à commencer par le temps ganglionnaire qui permet la ligature de la carotide externe, très avantageuse si l'on traite le cou et la langue en un seul temps; ce procédé a le grand inconvénient d'ouvrir dans le tissu cellulaire du cou les lymphatiques, encore en communication avec la tumeur, et de favoriser l'essaimage.

Roux-Berger a beaucoup élargi le temps ganglionnaire; il est arrivé à pratiquer un véritable évidement cervical en sacrifiant systématiquement la jugulaire interne, le spinal et le muscle sterno-cléïdo-mastoïdien. Les opérés que j'ai guéris ont subi des curages beaucoup moins mutilants et ceux qui ont récidivé l'ont fait quatre fois sur six du côté opposé; il eût donc été plus avantageux, non pas de faire un évidement plus important du côté de la lésion, mais de faire un curage bilatéral. Je me demande si Roux-Berger n'a pas été entraîné à faire des opérations cervicales plus importantes à cause de la poussée néoplasique, provoquée sur les ganglions par l'application préalable de radium dans la langue.

Les modifications successives et les changements de technique qu'a subi et que subit encore la curiethérapie, montrent combien est encore difficile et décevant le problème thérapeutique du cancer, aussi faut-il remercier MM. Regaud, Roux-Berger et O. Monod de nous avoir exposé les résultats actuels de leurs très intéressantes études; mais nous sommes en droit d'espérer encore mieux de l'avenir; guérir la lésion linguale est un premier problème, *particulièrement intéressant dans les cancers infiltrés de la langue*, mais guérir les adénopathies, voilà le problème capital qu'il faut encore résoudre.

En matière de conclusion, je dirai :

1° Qu'aujourd'hui encore, le cancer de la langue demeure une maladie très grave, dont la curiethérapie n'a que légèrement amélioré le pronostic;

2° Que le rôle de la chirurgie reste encore prépondérant dans la lutte actuelle contre l'épithélioma de la langue, car d'une part, les petits cancers débutants sont justiciables de l'exérèse au bistouri, et d'autre part, dans la curiethérapie des cancers infiltrés, le curage ganglionnaire ou mieux l'évidement cervical reste encore un adjuvant indispensable.

M. **Anselme Schwartz** : Je ne veux dire qu'un mot pour rappeler que la pratique du curage ganglionnaire bilatéral systématique, dans le cancer de la langue, appartient en propre à Poirier.

M. **Cunéo** : Je désire insister sur ce point que c'est à Poirier que revient le mérite d'avoir préconisé le curage ganglionnaire bilatéral du cou comme un temps indispensable du traitement chirurgical du cancer de la langue.

Poirier avait commencé par enlever la langue, puis les ganglions dans une même séance, puis dans deux séances ensuite. L'opération en deux temps diminuait certainement la mortalité. Mais le point essentiel était de commencer par la langue. Ultérieurement, Poirier modifia sa technique et débuta par l'enlèvement des ganglions. Or, à dater de ce moment, il eut des récidives relativement fréquentes et incurables chirurgicalement parce qu'elles avaient un caractère diffus. Je ne sais pas dans quelle mesure le traitement radiumthérapique peut agir efficacement sur ces récidives diffuses. Aussi suis-je toujours surpris de voir encore aujourd'hui certains collègues commencer par le temps ganglionnaire. C'est une manière de faire illogique et qu'il convient, me semble-t-il, de condamner définitivement.

COMMUNICATIONS

50 cas d'ostéosynthèses pour fractures spiroïdes du tibia non compliquées,

par M. **Patel**, membre correspondant.

Répondant au vœu formulé par plusieurs membres de la Société de Chirurgie, j'ai pensé qu'il y aurait quelque intérêt à vous communiquer les résultats de 50 ostéosynthèses, correspondant à ma pratique hospitalière de 1924 à 1926; je n'ai pas retenu les cas plus récents, afin de pouvoir mieux apprécier les résultats éloignés. Toutes ces interventions ont été pratiquées pour des fractures spiroïdes du tibia, de type à peu près semblable, avec une technique identique.

J'envisagerai les trois points suivants : technique, indications et résultats.

I. Technique. — Sans vouloir revenir sur les faits essentiels de la technique, j'insisterai sur quelques particularités qui me paraissent de première importance et qui ont pour but de simplifier autant que possible les manœuvres opératoires.

1° *Réduction.* — Après rachianesthésie, j'effectue la réduction, en mettant le malade en position tout à fait déclive, le pied du côté fracturé étant seul fixé à l'extrémité de la table, au moyen d'une guêtre en cuir. Le patient étant ainsi suspendu par le pied, le poids du corps suffit en

quelques minutes à ramener les deux fragments en contact parfait ; la table est remise en position horizontale pour l'opération.

2° *Position de l'opérateur.* — Je me place toujours du côté opposé au membre fracturé ; le membre sain est replié sous la table. De sorte que la face interne du tibia est directement en face de l'opérateur, qui peut perforer l'os et placer les vis, dans une direction exactement perpendiculaire à la surface osseuse.

3° *Traitement du foyer de fracture.* — J'évite autant que possible, et il est facile d'y arriver dans la plupart des cas, de dépouiller les extrémités osseuses de leur enveloppe périostique et musculaire. Deux petites incisions de l'aponévrose sont faites, au niveau de chacun des fragments, sur les bords antérieur et postérieur du tibia, pour passer les crochets de Lambotte, au cas, du reste inconstant, où la réduction ne serait pas complète, pour ramener les fragments dans une bonne direction, par des tractions transversales contrariées. Le davier d'Heitz-Boyer, qui m'a toujours paru un excellent instrument, est passé au niveau du trait de fracture ; la plaque mise à ce moment est maintenue fixée très fortement par lui, en même temps que les fragments osseux sont immobilisés. Les crochets de Lambotte sont alors retirés et l'ostéosynthèse proprement dite peut recommencer.

4° *Perforation de l'os.* — Les orifices, destinés aux vis, sont exécutés à l'aide de la mèche américaine et du taraud, montés tous deux sur un perforateur à main. La mèche américaine a un diamètre de $1^{mm}5$; le taraud, un diamètre de $2^{mm}8$, au pas de 100. Ces dimensions exactes sont essentielles ; il est également essentiel de manœuvrer le taraud monté sur le perforateur, afin de faire un trajet régulier. Seule, la paroi antérieure de l'os est perforée.

5° *Appareils de fixation.* — Je me sers de *plaques* de Lane, un peu modifiées, larges de 10 millimètres, épaisses de 3 millimètres et longues de 12, 14 ou 16 centimètres. Les trous destinés aux vis sont au nombre de six, trois à chaque extrémité, de sorte que la partie moyenne de la plaque, répondant au trait de fracture, en est dépourvue. Les *vis* utilisées sont celles de Shermann, longues de 20 millimètres, et d'un diamètre de 3 millimètres avec un pas de 100 ; de cette façon, les diamètres de la mèche américaine, du taraud et des vis, vont en croissant légèrement, ce qui assure à ces dernières une pénétration et une fixité absolument parfaites. Les vis sont placées à l'aide du tournevis de Shermann, facile à manier et définitivement bloquées avec un tournevis ordinaire.

6° *Soins post-opératoires.* — L'ostéosynthèse étant ainsi pratiquée, la solidité de la plaque est très grande ; on a l'impression que les vis tiennent parfaitement. Dans ces conditions, je place le blessé pendant quarante-huit heures dans une gouttière métallique, pour éviter tout mouvement intempestif, après l'anesthésie. Mais, après quarante-huit heures, la gouttière est supprimée ; le membre est laissé absolument libre ; jusqu'au premier lever, le blessé peut ainsi mouvoir son genou et son cou-de-pied en toute liberté.

II. Indications. — L'ostéosynthèse a été pratiquée dans des conditions bien déterminées.

1° *Type anatomique de la fracture.* — Tous ces cas ont trait à des fractures des deux os de la jambe, fractures siégeant à l'union du tiers moyen et du tiers inférieur; en dehors de ces fractures, qu'il s'agisse de lésions de la partie supérieure ou de la partie inférieure de la jambe, je ne pratique que très rarement une intervention sanglante. Ces fractures sont en général du type spiroïde ou oblique (44 cas sur 50); six fois, il s'agissait de fractures du type transversal.

La présence de plusieurs fragments n'a été une contre-indication qu'autant qu'il s'agissait de fractures par écrasement avec fragments, nombreux et petits.

2° *Age du sujet.* — Dans la très grande majorité des cas, il s'est agi de sujets jeunes et résistants, de dix-huit à trente ans. Exceptionnellement, j'ai opéré, sans inconvénient aucun, des blessés de cinquante et un, cinquante-trois et même cinquante-sept ans, tous sans aucune tare pathologique et très bien portants.

3° *Etat de la peau.* — Je me suis toujours abstenu, lorsque les téguments présentaient une vitalité suspecte (jambe variqueuse, peau infiltrée) ou lorsque les phlyctènes étaient étendues ou profondes.

4° *Moment de l'intervention.* — Je suis intervenu toujours d'une façon, sinon immédiate, du moins aussi précoce que possible, en général du troisième au septième jour. Il est certain que plus l'intervention est précoce, moins l'acte opératoire rencontre de difficultés. Dans les deux ou trois cas, où je n'ai pu intervenir que du dixième au quinzième jour, j'ai remarqué que la libération des fragments était difficile, exigeait des manœuvres plus pénibles qui comportent des risques biologiques, susceptibles de compromettre le résultat définitif, en favorisant des incurvations secondaires ou des consolidations retardées.

III. Résultats immédiats. — 1° *Cicatrisation.* — La réunion de la plaie s'est toujours réalisée par première intention, sauf dans deux cas, où il y a eu des accidents légers, purement cutanés, sans conséquence grave. Je n'ai jamais vu de complications infectieuses du côté des os ou des parties profondes. Si j'ajoute aux 50 cas, les 30 autres ostéosynthèses pratiquées depuis 1926, sans incident, je puis conclure qu'il s'agit d'une intervention d'une inocuité parfaite.

2° *Premier lever.* — Les malades sont autorisés à se lever et à appuyer le pied sur le sol entre le quarante-cinquième et le soixantième jour, suivant leur âge et suivant le type anatomique de la fracture; la moyenne a été de cinquante-cinq jours. A ce moment, le cal est solide, cinq fois seulement j'ai placé, au premier lever, un appareil de marche Delbet.

L'ostéosynthèse n'abrège donc pas la durée de consolidation des fractures de jambe; celle-ci paraît même légèrement supérieure aux chiffres moyens indiqués par les classiques. D'ailleurs, l'intérêt de l'ostéosynthèse ne paraît pas tant résider dans quelques jours de moins passés au lit que dans les résultats anatomiques et fonctionnels ultérieurs.

3° *Reprise de la marche normale.* — Pendant quelques jours, les

malades marchent avec des béquilles, mais très rapidement ils n'utilisent qu'une canne. D'emblée, la marche est très souple, car le membre n'ayant pas été immobilisé dans un appareil plâtré, les articulations du genou et du cou-de-pied sont entièrement libres.

Le temps moyen au bout duquel les malades ont pu reprendre la marche normale sans canne est de cent quarante-huit jours, soit à peu près cinq mois à dater de l'accident ; chez les jeunes, la reprise est plus précoce, quatre mois à quatre mois et demi environ.

4° *Œdème.* — L'ostéosynthèse ne fait pas disparaître entièrement l'œdème. 4 malades n'en ont pas eu. Les autres ont vu leur œdème persister pendant une durée variable, comprise entre un et douze mois ; la moyenne a été de quatre-vingt et un jours.

5° *Ablation de la plaque.* — J'enlève systématiquement la plaque d'ostéosynthèse trois mois après l'opération, sous anesthésie locale. Cette petite intervention ne nécessite qu'un repos de deux ou trois jours. Je n'ai vu qu'une fois un malade de trente-deux ans (fracture spiroïde basse) faire une légère inflexion du cal, après l'ablation de la plaque. Néanmoins, je crois préférable d'enlever ce corps étranger superficiel, pouvant exposer à des accidents cutanés ultérieurs et peut-être même à des ostéites raréfiantes douloureuses.

IV. Résultats définitifs. — Ces résultats ont été étudiés d'une façon très consciencieuse, dans la thèse de mon élève et ami, M. de Girardier (*Thèse de Lyon*, 1927-1928), qui a pu retrouver 28 malades et les étudier de façon très complète. Ce sont ses conclusions que je ne ferai que reproduire ici d'une façon toute impartiale.

Ces résultats doivent être appréciés au point de vue anatomique, fonctionnel et trophique.

1° *Résultats anatomiques.* — La restitution intégrale de la *longueur* et de la *forme* du membre est un des résultats les plus remarquables de la réduction sanglante appliquée aux fractures de jambe. Dans 4 cas seulement, il y a eu un raccourcissement de 1 centimètre, 1 cent. 1/2, 2 centimètres ; ce raccourcissement est dû à une réduction moins parfaite ou a une légère angulation, survenue chez 3 malades indociles s'étant levés trop tôt. Dans tous les autres cas, la rectitude et la forme de la jambe ne laissent rien à désirer.

Le *cal* est un peu volumineux, dans 13 cas ; cette proportion ne diffère pas beaucoup de ce que l'on voit dans les fractures traitées d'une façon non sanglante ; du reste, cet épaississement est peu apparent. Le cal est solide ; je n'ai jamais eu de fracture itérative.

2° *Résultats fonctionnels.* — *Les fonctions articulaires*, ordinairement très troublées dans les fractures de jambe, sont conservées d'une façon remarquable. Le genou est intact dans tous les cas. L'articulation tibio-tarsienne présente des mouvements absolument normaux chez 23 malades, soit une proportion de 86 p. 100 ; dans 5 cas seulement, l'amplitude de la flexion et de l'extension du pied est un peu diminuée. Ce résultat, des plus

intéressants, est dû, sans aucun doute, à l'absence d'immobilisation plâtrée après l'opération.

L'atrophie musculaire n'a été constatée que 8 fois (1 fois 3 centimètres; 1 fois 2 centimètres; 2 fois 1 cent. 5; 3 fois 3 centimètres; 1 fois 1/2 centimètre).

En ce qui concerne les mouvements d'ensemble, 6 malades seulement éprouvent de la gêne dans la marche; 3 d'entre eux ont trait à des fractures spiroïdes basses. Tous les autres, soit une proportion de 78,5 p. 100, marchent et courent sans aucune fatigue, comme s'ils n'avaient jamais eu de fracture.

3° *Résultats trophiques.* — L'ensemble des modifications portant sur les divers tissus est le suivant :

L'œdème définitif est exceptionnel : 10 malades sur 28 présentent seulement le soir un léger œdème malléolaire, sans inconvénient.

La cicatrice est le plus souvent normale, non adhérente, il est rare d'observer une pigmentation plus ou moins marquée. Une seule fois, j'ai noté une ulcération survenue trois mois après l'ablation de la plaque, chez un agent de police, portant des guêtres en cuir, dont le bord supérieur frottait sur la cicatrice; elle ne dura que quelques jours. Une cicatrice douloureuse ou chéloïdienne n'a jamais été observée.

L'aponévrose plantaire n'a jamais présenté de lésions rétractiles.

Les sensations douloureuses sont presque nulles. Une seule fois des douleurs névritiques dans le domaine du saphène interne ont été notées.

La véritable névrite ascendante n'est pas signalée. 11 malades éprouvent seulement une sensation de froid plus marqué du côté fracturé.

4° *Point de vue médico-légal.* — Nous avons obtenu les renseignements suivants :

a) *Date de la consolidation de la blessure* : c'est le temps écoulé depuis l'accident jusqu'à la reprise du travail; il a été le suivant : de deux à trois mois, 5 cas; de trois à quatre mois, 2 cas; de quatre à cinq mois, 4 cas; cinq mois, 6 cas; six mois, 4 cas; huit mois, 3 cas; dix mois, 1 cas; onze mois, 2 cas; quatorze mois, 1 cas.

Ce qui représente une moyenne de six mois environ; l'ostéosynthèse n'accentue ni ne diminue la durée de l'incapacité temporaire.

b) *Incapacité permanente.* — Sur nos 28 blessés, 7 étaient des accidents du travail et ont été expertisés; 21 ne constituaient pas des accidents du travail.

Parmi les 7 malades expertisés, 1 a eu une incapacité de 6 p. 100 revisable; 5 n'ont eu aucune incapacité.

Parmi les 21 malades du second groupe, examinés à ce point de vue, 4 présentaient une incapacité de 10, 12, 15 et 20 p. 100; les 17 autres pouvaient être considérés comme n'ayant aucune incapacité définitive.

Si l'on envisage le type anatomique de la fracture, toutes les incapacités permanentes ont trait à des fractures spiroïdes basses.

Tels sont les résultats que je tenais à vous exposer brièvement; ils montrent, je crois, que l'ostéosynthèse des fractures diaphysaires fermées

des deux os de la jambe, lorsque les indications sont correctement posées et lorsque la technique est rigoureuse, assure des garanties supérieures à celles que peuvent donner les méthodes non sanglantes.

M. **Wiart** : Je ne dirai qu'un mot aujourd'hui à l'occasion de la communication de M. Patel : c'est que, moi aussi, depuis plus d'un an, j'ai renoncé complètement à immobiliser de façon quelconque les malades auxquels j'ai pratiqué une ostéosynthèse pour fracture oblique ou spiroïde du tibia. Bien au contraire, dès le lendemain de l'intervention, je commence la mobilisation active et passive du genou et du cou-de-pied.

Cette manière de faire a eu pour moi les mêmes avantages que ceux signalés par M. Patel et je n'ai pas eu plus d'accident que lui.

J'ajoute que l'ostéosynthèse est toujours faite dans mes opérations à l'aide de lames de Parham.

Tumeur de l'épiploon,

par **M. L. Chevrier**, chirurgien de la Pitié.

L'observation que je vous présente n'est pas absolument démonstrative et complète. Il y manque la vérification nécropsique et, bien qu'il soit impossible de trancher la question du siège primitif et de l'origine de la tumeur, le cas me semble digne de vous être rapporté à titre documentaire.

Malade de cinquante-deux ans, Mme L..., dont je résumerai assez brièvement l'observation, car les détails cliniques se rapportent à des lésions épisodiques et non pas à la lésion principale.

Depuis novembre 1926, règles plus abondantes et pertes dans l'intervalle des règles. Expulsion de caillots parfois volumineux s'accompagnant de douleurs expulsives.

Le tableau clinique génital se maintient sans modifications, jusqu'à l'entrée de la malade à l'hôpital.

Quelques semaines avant son entrée, paraissent deux plaques érythémateuses sur la jambe droite. Les veines paraissent développées, sans qu'il y ait d'œdème à proprement parler.

Sans induration sur les veines, paraissent des douleurs qui deviennent assez vite généralisées à tout le membre. Elles ont le caractère paroxystique et prédominent dans le territoire des sciatiques.

Au point de vue urinaire, on note de la pollakiurie sans polyurie nocturne. Urée sanguine D. 28.

A l'examen physique, on trouve chez cette femme très grasse et difficile à toucher un utérus gros et très dur.

Le col est fortement induré mais demeure élastique. Le corps est difficile à isoler exactement et à bien limiter. Il ne semble pas mobile.

A gauche, on sent par le palper combiné au toucher et par le palper simple une tumeur assez volumineuse, montant jusqu'au niveau de l'ombilic,

irrégulière et extrêmement dure. La surface est grenue et donne une sensation toute particulière.

On ne trouve pas d'ascite.

Le diagnostic clinique posé est celui de tumeur solide de l'ovaire gauche probablement végétante avec envahissement possible d'un utérus fibromateux et adhérences probables.

Opération le 31 décembre 1927.

A l'ouverture du péritoine, pas de liquide ascétique.

La tumeur gauche, un peu adhérente au gros intestin qu'on parvient à libérer, est une tumeur épiploïque, qu'on enlève facilement après ligature de l'épiploon au ras du côlon transverse.

La tumeur, située dans la fosse iliaque, le flanc et la région para-ombilicale, ne descend pas dans le petit bassin et est tout à fait indépendante de l'ovaire gauche.

L'exploration du pelvis montre un utérus fibromateux de volume moyen et flanqué à droite et à gauche d'une infiltration cartonnée des deux ligaments larges.

Sur cette infiltration cartonnée l'ovaire gauche est plaqué, sans être sensiblement augmenté de volume, la surface est hérissée de petites taches rosées, comme framboisées.

Il existe une autre petite masse framboisée un peu en avant du ligament rond gauche au voisinage de son insertion utérine.

A droite, l'ovaire est un peu plus difficilement visible, mais il apparaît comme non augmenté de volume et hérissé, lui aussi, de petites papilles framboisées.

L'infiltration cartonnée descend jusqu'au fond du Douglas et envahit même la face antérieure du rectum.

De cet examen il résulte que l'extirpation totale est absolument impossible, à moins de faire le curage de tout le petit bassin en enlevant le rectum et en faisant un anus abdominal.

Cette hypothèse ne pouvant être raisonnablement envisagée, on décide de se contenter de l'extirpation de la masse épiploïque qui est possible.

Examen histologique, fait par M. Isidor et Mlle Chevillon à mon laboratoire.

Tumeur formée de grosses travées de cellules épithéliales, séparées par du tissu conjonctif qui pousse des ramifications nombreuses à l'intérieur des travées.

De place en place du tissu graisseux. De plus on rencontre fréquemment le long des boyaux épithéliaux un processus de dégénérescence nécrotique : les cellules s'allongent, le noyau devient bâtonnoïde, les extrémités de la cellule s'effilochent; le noyau entre en picnose et tout se fond dans de larges flaques nécrotiques.

Les travées épithéliales sont piquetées de petites cavités autour desquelles s'ordonnent de hautes cellules triangulaires à noyau basal, à pôle apical mucipare. La lumière est remplie d'une matière présentant les réactions du mucus.

Au pôle apical des cellules acineuses, on distingue des cadres de fermeture très nets. Les acini sont accolés les uns aux autres sans qu'il semble exister entre eux de tissu conjonctif ou de formation basale.

Au centre ou à la périphérie des travées épithéliales et en particulier au contact des flaques nécrotiques, on trouve souvent de grosses cellules claires tantôt isolées, tantôt amassées en écailles de bourgeon, qui présentent tonofibrilles et ponts d'union. On rencontre même par endroit des aspects de la couche polyédrique et du stratum lucidum de l'épiderme.

Caryocinèses peu nombreuses. Pas de monstruosités cellulaires.

En résumé, tumeur ayant de nombreuses analogies avec les tumeurs mixtes ; cordons d'acini, cellules épidermoïdes, tissu conjonctif intriqué avec le tissu épithélial.

Peut-être s'agit-il d'une tumeur mixte, développée dans l'épiploon et ayant essaimé des cellules qui ont proliféré dans les parties déclives, Douglas et régions ovariennes, irritant un peu l'ovaire et donnant à sa surface un aspect framboisé sans qu'il y ait néoplasie vraie de l'ovaire.

Cette hypothèse nous séduit davantage que celle d'une dégénérescence de l'ovaire sans tumeur vraie donnant une métastase épiploïque. Pourquoi les cavités mucoïdes?

Une autre hypothèse est encore possible et qui ne sera jamais vérifiée : une tumeur primitive d'un organe glandulaire donnant des métastases dans l'épiploon et le Douglas.

Quoi qu'il en soit, malgré l'incertitude de l'origine, il me semble que tant par l'erreur clinique entraînée que par son aspect histologique très particulier, cette volumineuse tumeur de l'épiploon méritait de vous être signalée.

L'ulcéro-cancer de l'estomac est-il fréquent?

par M. **Henri Hartmann**.

Au Congrès français de Chirurgie de 1920 la fréquence de l'ulcéro-cancer de l'estomac a semblé généralement admise; cette fréquence a même été regardée comme telle qu'elle a constitué, au cours de la discussion, un des gros arguments en faveur du traitement direct de l'ulcère par la résection.

Wilson et Mac Carthy n'avaient-ils pas écrit que 76 p. 100 des cancers sont des ulcères dégénérés et que 68 p. 100 des ulcères dégénèrent en cancer. Et leur opinion ne semblait pas contestée. En France, la cancérisation de l'ulcère est même considérée comme un processus si naturel, si indiscutable qu'on le donne comme une preuve que le cancer se développe sur une lésion de nature irritative.

Depuis quelques années nous nous sommes attaché à l'étude de cette question : l'observation de nos malades et l'étude anatomo-pathologique d'une centaine de pièces, dont l'examen microscopique a été fait par notre

chef de laboratoire, M. Maurice Renaud, nous ont conduit à une opinion diamétralement opposée à celle couramment acceptée [1].

Au point de vue *anatomo-pathologique*, il est certain qu'il existe des ulcères qui, à l'œil nu, ressemblent beaucoup aux ulcères calleux et qui cependant présentent, au microscope, les caractères indéniables du cancer. Il existe cependant entre l'ulcère calleux vrai et l'ulcère cancéreux des différences, lorsqu'on examine avec un peu d'attention les lésions.

L'ulcère calleux vrai repose sur une véritable callosité qui se continue avec des lésions de gastrite scléreuse, dépassant de beaucoup les limites de la perte de substance de la paroi gastrique. Toutes les tuniques de celle-ci sont détruites au niveau de l'ulcère dont le fond repose directement sur le noyaux scléreux.

Dans l'ulcère cancéreux, souvent un peu moins creux, un peu plus évasé et plus irrégulier sur ses bords, on retrouve à la face profonde de l'ulcère une couche musculaire en grande partie conservée. Il y a dans la conservation de ces fibres musculaires un caractère distinctif très important.

Je sais bien que dans quelques cas présentant tous les caractères anatomiques de l'ulcère calleux vrai, on peut voir sur les bords quelques éléments épithéliaux enfouis dans la profondeur, ce qui les a fait regarder comme des débuts de cancérisation du bord d'un ulcère. Cette interprétation ne nous semble en rien établie.

Il s'agit peut-être là simplement de l'enfouissement de cellules épithéliales résultant de la distorsion générale des tissus dans le processus rétractile de l'ulcère calleux.

Masson, étudiant l'anatomie pathologique des cicatrices consécutives aux plaies de guerre, a été frappé, en particulier dans les plaies de longue durée, traitées par la méthode de Carrel, de la présence, dans la profondeur des cicatrices, de cellules épidermiques et même de globes cornés. A la suite de ces constatations, il écrivait qu'il sera intéressant de voir si, dans la suite, on observera beaucoup d'épithéliomas sur les cicatrices de plaies de guerre. Plus de dix ans se sont écoulés et l'on ne voit toujours pas notée la fréquence du développement d'épithéliomas sur ces cicatrices. L'inclusion de cellules épithéliales dans du tissu scléreux ne suffit donc pas pour parler de dégénérescence cancéreuse.

C'est peut-être parce qu'à la clinique de Mayo on a rangé dans les cancers tous les cas d'ulcères calleux avec présence de quelques éléments épithéliaux dans la profondeur, que le pourcentage des récidives de cancer après gastrectomies est beaucoup moindre dans leur statistique que dans celle des autres chirurgiens ; ils ont 37 p. 100 de guérisons définitives, alors que, d'une manière générale, les guérisons définitives ne s'observent, dans les autres statistiques, que dans 27 à 30 p. 100 des cas.

Ajoutons encore que tandis que l'ulcère calleux siège principalement au

1. On trouvera le détail des observations et de nombreux dessins dans un mémoire écrit en collaboration avec M. Renaud dans notre 7e série de *Travaux de chirurgie* (Chirurgie de l'estomac et du duodénum) qui va paraître incessamment.

niveau de la petite courbure, le cancer occupe plus souvent la région pylorique.

La *clinique* vient, de son côté, apporter des arguments à l'appui de l'opinion que nous défendons.

L'âge de nos malades portant des cancers ulcéreux est un peu plus avancé que celui des malades porteurs d'ulcères calleux; leur maximum de fréquence est entre quarante et soixante ans, alors que celui des ulcères calleux sans dégénérescence épithéliale est entre trente et cinquante.

L'histoire est de même différente. Alors que, dans l'ulcère calleux vrai, cette histoire est longue, avec des périodes de calme, des rechutes à longue échéance, dans l'ulcère cancéreux, les troubles ne datent que d'une époque relativement récente, les symptômes prennent rapidement une allure grave, le traitement médical n'a sur eux que peu d'action.

Enfin, point particulier : comment se fait-il qu'on ne voit jamais de cancer au niveau des estomacs en bissac? Ce sont cependant ceux qui ont la plus longue évolution; dans un quart des cas le début des symptômes remonte à plus de vingt ans. Pourquoi ne voit-on pas de dégénérescence cancéreuse dans les ulcères compliqués de biloculation? Parce que, dans ces ulcères, il s'agit toujours d'un ulcère vrai. Le cancer ulcéreux ne s'accompagne pas de ces processus rétractiles à distance qui, au contraire, peuvent se développer dans l'ulcère. Les ulcères compliqués de biloculation sont toujours de vrais ulcères; aussi n'y voit-on pas de dégénérescence cancéreuse malgré la longue durée de leur évolution.

Signalons encore ce fait que l'on voit rarement des gastro-entérostomisés pour ulcère succomber à un cancer secondaire.

De tout cet exposé nous pouvons conclure que, tout en ne rejetant pas d'une manière absolue la possibilité de la dégénérescence épithéliomateuse d'un ulcère, nous pensons que, dans la plupart des lésions cancéreuses présentant à l'œil nu un aspect faisant penser à un ulcère, il s'agit, non d'un ulcère dégénéré, mais d'une forme spéciale de cancer, très fibreux, à marche très lente, pouvant être comparé à la forme dite squirrheuse atrophique du cancer du sein.

Je suis très heureux d'entendre mes collègues Cunéo et Duval déclarer que la cancérisation des ulcères ne s'observe que dans 2 à 4 p. 100 des cas; nous sommes loin de la fréquence généralement mentionnée. A notre collègue Duval je répondrai que si je n'ai pas parlé d'Œttinger, c'est que je me suis abstenu de toute citation bibliographique dans ce court exposé de constatations personnelles. J'ajouterai que celui dont le nom me paraît surtout devoir être rappelé est Tripier, de Lyon, qui a insisté sur l'existence d'une forme spéciale d'ulcère cancéreux de l'estomac qu'il comparait à l'ulcus rodens de la face.

PRÉSENTATIONS DE MALADES

Méningiome de la région frontale gauche.

par M. T. de Martel.

Je vous présente un malade que j'ai opéré d'un volumineux méningiome de la région frontale gauche à la prière du Dr Clovis Vincent.

Voici son observation :

Homme de trente-cinq ans, blessé de guerre. Un éclat d'obus reçu dans la région fronto-orbito nasale gauche lui a fait perdre l'œil gauche, mais l'aspect extérieur du globe est sensiblement normal.

En 1925 céphalée, baisse de l'acuité visuelle à droite, stase papillaire observée à peu de temps d'intervalle par un oculiste bordelais qui conclut à une stase due à la blessure et par M. Poulard qui conclut à hypertension intracranienne. Traitement spécifique absurdement prolongé, comme de règle.

En septembre 1926, le malade est aveugle et il souffre toujours de la tête. Puis obnubilation intellectuelle, progressive; crises épileptiques; crises d'aphasie. Saillie du globe oculaire gauche.

Il nous est adressé fin décembre 1927.

Etat au début de janvier 1928.

Trois phénomènes frappent dès l'abord : cet homme est aveugle, son œil gauche fait une saillie très prononcée hors de l'orbite, il a de profonds troubles intellectuels.

L'œil droit qui, comme nous l'avons dit, voyait jusqu'en 1926 ne voit plus. L'examen du fond de l'œil montre une atrophie papillaire post-œdémateux. Pas de trouble apparent de la musculature externe. En général, le malade porte cet œil clos.

L'œil gauche est non seulement fortement saillant entre les paupières, abaissé mais tout le contenu de l'orbite est comme chassé en dehors de la cavité. Il y a non seulement exophtalmie, mais exorbitisme. La conjonctive est rouge, œdémateuse, forme des bourrelets saillants le long des bords palpébraux. La conjonctivite est si intense qu'un oculiste doit suturer les paupières. L'excès de pression transmise du crâne fait céder la plupart des sutures.

Les troubles intellectuels sont très prononcés, le malade ne se souvient de rien. Il est incapable de donner le moindre renseignement sur lui. Sans sa femme, nous ne saurions rien de l'évolution de la maladie. Il reste toute la journée dans l'endroit où on le place, indifférent à tout, indifférent à son état.

Il répond par oui ou par non, par quelques phrases courtes quand on lui pose des questions sur ses sensations présentes.

On ne peut dire qu'il est aphasique, puisqu'il comprend qu'on s'adresse à lui et ce dont il s'agit, et qu'il fait des réponses adéquates à des questions simples. Mais nous savons par sa femme que, durant les six derniers mois, il lui arrivait assez souvent d'être incapable de trouver le mot qu'il cherchait, de dire un mot pour un autre, ou, au cours d'une conversation, d'être mis dans l'impossibilité de parler pendant plusieurs minutes.

Diagnostic clinique : tumeur des méninges comprimant la face externe du lobe frontal.

L'examen radiologique, puis la simple vue après avoir fait raser les cheveux, confirme le diagnostic.

Une bonne radiographie de profil faite en 1926 montre dans la région frontale externe gauche une ombre tranchant par l'opacité et par la netteté de son bord sur les autres parties du crâne plus claires. Elle a comme limite en avant et en haut le contour crânien, en arrière une ligne presque droite, nette, qui semble correspondre à un sillon méningé; en bas le contour de la fosse temporale. Elle est tachetée comme si l'on avait fait des coups de pinceau l'un après l'autre. La radiographie de 1927 faite dans mon service montre une anomalie aux rayons X de même forme mais différente : la voûte crânienne est notablement épaisse alors qu'elle ne l'était pas en 1926. Surtout la surface anormale est devenue plus claire que les régions voisines. Elle est devenue plus difficilement pénétrale aux rayons X, alors que naguère elle était plus facile à traverser.

Pour observer de plus près et avec plus de précision l'aspect de la peau recouvrant la tumeur, nous avons fait couper les cheveux, nous avons pu alors observer que la paroi externe du crâne dans la région fronto-orbito-temporale faisait une légère saillie que la main n'avait pas perçue sous l'épaisse chevelure du malade.

Nous étions ainsi en possession d'un diagnostic précis, non seulement de localisation, mais de nature de la tumeur.

Opération le 21 janvier 1928 :

J'ai, sous anesthésie locale et en position assise, enlevé une tumeur intracérébrale du volume d'une mandarine. Cette tumeur enfouie dans le cerveau n'y adhérait pas, et j'ai pu, après deux heures de patiente hémostase, l'extraire sans que le malade ait perdu une goutte de sang.

L'intervention dura en tout quatre heures et demie.

Les suites opératoires furent très simples.

Très vite, dès le lendemain matin, les fonctions cérébrales reparaissent. Quand M.... reconnaît la voix de sa femme, il lui dit bonjour spontanément: puis les progrès sont très rapides. Six jours après l'opération le malade est sur pieds, il vient en voiture à la Salpêtrière, où il est montré au cours d'une leçon faite par Cl. Vincent à la clinique du professeur Guillain.

Au bout de dix jours, il est capable de dicter une lettre, et de mettre sa signature à la fin. Ses voisins disent qu'il tient conversation avec eux toute la journée, et qu'elle est émaillée de souvenirs récents et anciens.

Aujourd'hui guidé, il marche normalement, et nous dit posément ses projets de travail pour le moment où il aura recouvré la vue.

Remarques : Le malade va guérir complètement, tout au moins aussi complètement qu'il est possible, car l'ablation complète de la tumeur, si elle a fait disparaître la céphalée, les troubles intellectuels, l'aphasie, ne fera pas disparaître l'amaurose de l'œil droit. On peut s'étonner qu'il existe encore en France des médecins et des oculistes qui ne savent pas que les tumeurs cérébrales s'opèrent, et qu'on doit aux malades qui en sont atteints tout au moins une trépanation décompressive. Le traitement spécifique prolongé, en pareil cas, est absurde. D'après la statistique de Cushing qui porte sur 1.520 cas, il n'y a que 1,2 p. 100 de syphilomes.

Chez ce malade, le diagnostic de la localisation a pu être établi d'abord sur des signes exclusivement cliniques : l'exophtalmie, les troubles intellectuels, les crises d'aphasie. Les légères modifications radiologiques du crâne n'ont pu être utilisées que parce qu'elles s'appuyaient sur les données cliniques. Dans ce cas, non seulement le diagnostic de la localisation a pu être porté, mais encore le diagnostic de la nature de la tumeur. Avant d'ouvrir le crâne, je savais que j'allais avoir affaire à un méningiome très

vasculaire déprimant le cerveau sans le pénétrer, susceptible, sauf difficultés opératoires insurmontables, d'être enlevé d'une pièce. Je savais aussi que l'ostéome que je rencontrerais au cours de la trépanation, n'était pas la tumeur. Mon opération se trouvait ainsi d'avance préparée et facilitée.

Actuellement, plus de 75 p. 100 des tumeurs que j'opère, à la demande du Dr Cl. Vincent, sont localisées avec une précision suffisante pour que l'ablation soit pratiquée, quand elle est possible.

Peut-être le temps n'est-il pas loin où nous pourrons faire sur ce point presque aussi bien que les neuro-chirurgiens américains.

Constriction permanente des mâchoires,

par M. **Victor Veau.**

Je vous présente ces 3 malades pour faire honneur à Darcissac, parce que s'ils ont guéri aussi complètement ce n'est pas grâce à l'ostéotomie, mais à l'appareil prothétique appliqué après l'opération.

Le premier est un jeune garçon de huit ans qui avait une ankylose unilatérale gauche de nature mal définie, peut-être congénitale. Je l'ai opéré le 22 octobre 1927.

Le second est un garçon de six ans, qui a eu un accident de voiture deux ans auparavant. L'ankylose était unilatérale gauche. L'opération date de trois mois.

Je vous présente aussi une malade opérée par notre regretté collègue Hallopeau, en 1923.

Elle vous a déjà été présentée ici en décembre 1923. Vous voyez que le bon résultat s'est maintenu. Ces observations seront publiées *in extenso* par Darcissac. J'ai tenu à ce que vous puissiez constater que lorsqu'il dit que la guérison est complète il n'est pas au-dessus de la vérité.

Si le pronostic de ces affections a été transformé, cela est dû non pas à des modifications dans l'acte opératoire, mais à la prothèse faite après l'opération, l'union du dentiste et du chirurgien a réalisé ce progrès.

PRÉSENTATION D'INSTRUMENT

Pince injectrice de lipiodol de Paul Petit-Dutaillis,

par M. **Récamier.**

Le Dr Récamier présente au nom de son collègue de l'hôpital Saint-Michel, Petit-Dutaillis, une pince injectrice de lipiodol pour l'exploration radiologique de l'utérus et des trompes.

Ce qui caractérise cet instrument est que l'une des branches est fixatrice, l'autre injectrice et obturatrice.

En effet, l'un des mords de la pince est une branche de pince de Museux, l'autre est un hystéromètre creux sur la tige duquel une mollette filetée permet de pousser un cône métallique recouvert de caoutchouc qui grâce à la fixation par la pince de Museux ferme hermétiquement le col. On peut adapter un manomètre à volonté.

A l'appui de cette présentation, le Dr Petit-Dutaillis a joint une radiographie du Dr Sorel, qui montre quelle image excellente on peut obtenir grâce à cette fermeture hermétique du col.

La Société se réunira en Comité secret dans la prochaine séance.

Le Secrétaire annuel, M. A. Bréchot.

L. Maretheux, imprimeur, 1, rue Cassette, Paris.



BULLETINS ET MÉMOIRES

DE LA SOCIÉTÉ NATIONALE DE CHIRURGIE



Séance du 22 février 1928.

Présidence de M. Ombrédanne, *président.*

PROCÈS-VERBAL

La rédaction du procès-verbal de la précédente séance est mise aux voix et adoptée.

CORRESPONDANCE

La correspondance comprend :

1° Les journaux et publications périodiques de la semaine.

2° Une lettre de M. Picot s'excusant de ne pouvoir assister à la séance.

3° Une lettre de M. Chevrier demandant un congé jusqu'à la fin d'avril.

4° Des lettres de MM. Bernard Desplas et Robert Monod posant leur candidature à la place vacante de membre titulaire.

5° Une lettre de M. Barret remerciant la Société de lui avoir décerné le Prix Marjolin-Duval.

6° Un travail de M. Kummer, correspondant étranger, intitulé : *A propos de la dilatation aiguë de l'estomac.*

7° Un travail de M. Juvara, correspondant étranger, intitulé : *Contribution au traitement ostéosynthétique des fractures des diaphyses.*

8° Un travail de M. Vulliet, correspondant étranger, intitulé : *Les indications de la laminectomie dans le traitement des paraplégies pottiques.*

9° Un travail de M. Gaudier, correspondant national, intitulé : *Volumineuse dilatation de la branche efférente de l'anse grêle longtemps après une gastro-entérostomie.*

10° Un travail de M. Chaton, correspondant national, intitulé : *Manifestations cliniques d'un calcul incarcéré, mais mobile, dans la voie biliaire principale.*

11° Un travail de M. Ody (Genève), intitulé : *Faut-il pratiquer une ostéosynthèse dans les cas de fracture du péroné avec diastasis tibio-péronier ?*

M. Alglave, rapporteur.

12° Un travail de M. Brugeas (Shangaï), intitulé : *Fibrome du ligament large.*

M. Cadenat, rapporteur.

13° Un travail de M. Brugeas (Shangaï), intitulé : *A propos d'un cas d'ostéomyélite de l'humérus.*

M. Cadenat, rapporteur.

14° Un travail de M. Gouverneur (Paris), intitulé : *Deux observations de pyosalpinx fistulisés dans la vessie.*

M. Hartmann, rapporteur.

15° Un travail de M. Papin (La Rochelle), intitulé : *Ligature des deux uretères ; désobturation ; guérison.*

M. Legueu, rapporteur.

16° Un travail de M. Rocher (Bordeaux), intitulé : *Opérations conservatrices dans les lésions méniscales.*

M. Mouchet, rapporteur.

17° Un travail de M. Solcard (Marine), intitulé : *Péritonite fibreuse du petit épiploon simulant le syndrome duodénal. Gastro-entérostomie.*

M. Sauvé, rapporteur.

A PROPOS DU PROCÈS-VERBAL

La sympathectomie dans les cas d'artérite oblitérante,

par M. **Henri Hartmann.**

Dans la séance du 8 février dernier, notre collègue Leriche nous a fait une intéressante communication sur les artérites oblitérantes. Au cours de cette communication, il nous a dit que dans la pathologie artérielle le nerf plexiforme de l'adventice a au moins autant d'importance que le tuyau sanguin. Cependant, malgré le grand intérêt que doit avoir, tout spécialement pour lui, la sympathectomie périartérielle, il la laissa de côté dans le traitement, n'en ayant jamais obtenu satisfaction.

Peut-être cela tient-il à ce qu'il a fait, suivant la pratique courante, la sympathectomie sur l'artère fémorale superficielle, à la partie moyenne de la cuisse, et qu'opérant ainsi il n'a pas agi sur l'ensemble du système artériel du membre.

Pour modifier les voies collatérales, il m'a semblé qu'il était indiqué de faire la sympathectomie sur le tronc commun des fémorales, à la base du triangle de Scarpa, au-dessus de la naissance de la fémorale profonde ; que peut-être, en agissant ainsi, on obtiendrait des résultats meilleurs qu'à la suite de la sympathectomie habituellement faite sur la fémorale dans le triangle

de Scarpa. C'est ce que semble prouver l'observation d'un malade qui est entré dans la clinique de l'Hôtel-Dieu, il y a un peu plus de deux ans, le 6 février 1926.

Ce malade, âgé de soixante-trois ans, déjà amputé de la cuisse gauche quatre ans auparavant, se plaignait de ce que depuis six mois il éprouvait dans le membre inférieur droit de violentes douleurs, l'obligeant la nuit à s'asseoir dans le lit et à laisser pendre la jambe; dans les derniers quinze jours de petites ulcérations et même, par place, des points de gangrène superficielle étaient apparus sur le pied.

A l'examen, le pied est tuméfié, la peau sèche, écailleuse, froide; plusieurs ulcérations croûteuses et en un point une petite plaque de sphacèle. Le malade se plaint de douleurs vives dans le membre. Au Pachon, on ne trouve aucune oscillation ni sur la jambe, ni sur la partie moyenne de la cuisse. Au membre supérieur, oscillations entre 10 et 15.

Nous proposons au malade de lui faire une sympathectomie; il nous déclare immédiatement que les accidents qu'il présente sont identiques à ceux qu'il a eus sur le membre opposé quatre ans auparavant, qu'à cette époque on lui a fait une sympathectomie qui n'a donné aucun résultat et qu'on a dû l'amputer à plusieurs reprises, de la jambe d'abord, de la partie inférieure, puis de la partie moyenne de la cuisse. C'est seulement après cette dernière opération qu'il a cessé de souffrir. Aussi vient-il en demandant que d'emblée on fasse une amputation de cuisse à la partie moyenne. De fait, on voit sur la cuisse gauche, immédiatement au-dessus de la partie terminale du moignon, une cicatrice oblique, correspondant au trajet de l'artère fémorale et répondant à l'ancienne sympathectomie.

Sur mes instances, il consent à me laisser pratiquer sur le membre droit une sympathectomie, tout en me répétant que ce sera inutile.

Le 23 février 1926, je fais une incision au niveau du pli de l'aine, découvre la fémorale, dont les battements sont peu marqués, et la libère de sa gaine depuis l'arcade jusqu'au niveau de la naissance de la fémorale profonde.

Le lendemain de l'opération, lorsque nous le revoyons, le malade est enchanté, il ne souffre plus du tout. Les ulcérations se cicatrisent presque immédiatement; le sphacèle très superficiel, éliminé, laisse une petite plaie qui, très rapidement aussi, se cicatrise.

Dès le 5 mars, nous laissons le malade se lever, il fait le tour de la salle sans éprouver la moindre douleur; au Pachon, les oscillations commencent à reparaître, mais très faibles au niveau de la partie moyenne de la cuisse.

Nous venons de le revoir ces jours-ci, le 20 février 1928, *deux ans après la sympathectomie*. On ne peut évidemment pas dire qu'il est guéri. La circulation du membre est encore mauvaise, le pied un peu froid, la peau squameuse par places, il se plaint d'éprouver par moments, lorsqu'il marche, des douleurs dans le mollet. Mais il n'y a plus eu d'ulcération pendant ces deux ans écoulés, plus de début de sphacèle; il monte avec sa jambe de bois et sa jambe malade ses sept étages; il fait le métier de marchand des quatre-saisons, poussant sa charrette et restant debout toute la

matinée. Au Pachon, on trouve de très légères oscillations à la partie inférieure de la cuisse et même à la partie supérieure de la jambe.

L'amélioration considérable obtenue s'est donc maintenue malgré le temps écoulé.

Aussi, en présence de ce succès, étais-je résolu à pratiquer de nouveau, dès que l'occasion s'en présenterait, la sympathectomie malgré l'ostracisme dont elle est généralement l'objet. Je n'ai pas eu l'occasion de la pratiquer, mais j'ai eu celle de la faire pratiquer chez un autre malade atteint, lui, de la maladie de Buerger.

Il s'agissait d'un journaliste russe, âgé de trente-cinq ans, qui se plaignait de douleurs violentes dans le membre inférieur droit.

Lorsque nous l'avons vu, le 3 septembre 1926, le pied était tuméfié, violet et froid ; le 5e orteil était sphacélé, les douleurs étaient si violentes que le malade faisait trois injections de morphine par jour depuis un mois. Malgré ces injections, il passait la plus grande partie des journées et des nuits assis au bord du lit, la jambe pendante, geignant d'une façon presque constante. Aussi les deux chirurgiens qu'il avait consultés, le professeur Alexinsky et le Dr Marchak, lui avaient-ils conseillé une amputation de jambe. C'est pour savoir si je serais du même avis qu'il m'avait fait demander.

Le professeur Alexinsky, auquel je conseillais de faire une sympathectomie, me dit qu'il en avait pratiqué beaucoup dans de pareils cas et sans aucun succès. Comme il les avait toujours faites à la partie moyenne de la cuisse, j'insistai auprès de lui pour qu'il fît encore un essai, lui recommandant de la faire au-dessus de la fémorale profonde. C'est ce qu'il fit le lendemain 4 septembre 1926.

Immédiatement, le pied redevint chaud et le malade cessa de souffrir. Trois semaines après, le petit orteil gangrené se séparait spontanément et, en deux mois, la cicatrisation était complète.

J'ai revu le malade, le 8 février de cette année, *dix-sept mois après la sympathectomie*. Il est toujours très heureux de l'intervention qu'il a subie, tout en n'étant pas complètement guéri. Très nerveux, il souffre toujours un peu de temps en temps du pied droit, sent, lorsqu'il est ému, le gros orteil se refroidir ; mais, tout en ne faisant pas de grandes marches, en ayant le pied moins chaud que celui du côté opposé, il peut mener la vie courante et ne se plaint actuellement que d'une chose, un ongle incarné.

Dans un troisième cas également de maladie de Buerger, j'ai pratiqué de même une sympathectomie le 17 juin 1927, mais dans ce dernier cas, qui a été un insuccès complet, je n'ai qu'imparfaitement excisé les tissus périartériels, jugeant cette excision inutile parce que l'artère aplatie ne présentait pas le moindre battement et me paraissait oblitérée.

Il m'a semblé intéressant de vous apporter ces trois observations qui montrent que la sympathectomie, faite au-dessus de la fémorale profonde, peut rendre des services réels quand l'artère n'est pas oblitérée au niveau de la base du triangle de Scarpa.

RAPPORTS

Fractures isolées des apophyses transverses des vertèbres lombaires. Résultats et radiographie trois ans après,

par M. **A. Guillemin**, chirurgien des Hôpitaux de Nancy.

Rapport de M. Lance.

Le Dr A. Guillemin, chirurgien des Hôpitaux de Nancy, nous a adressé une observation de fractures isolées des apophyses transverses des vertèbres lombaires, avec résultat et radiographie trois ans après. Je transcris intégralement cette communication :

Un homme de trente-neuf ans fait une chute en arrière de son grenier situé

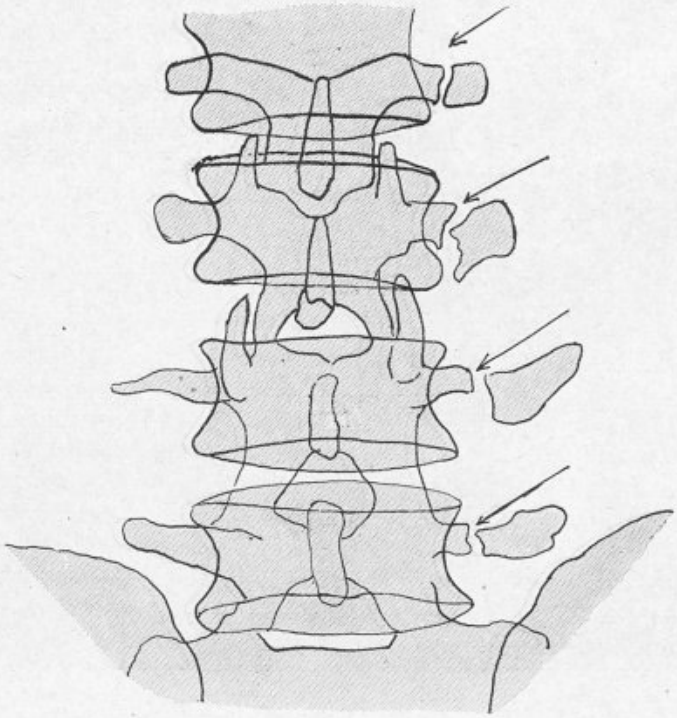

Fig. 1.

au niveau du premier étage. La région lombaire gauche porte sur le montant d'une échelle posée à plat sur l'aire de la grange dans laquelle il tombe.

Le blessé ne perd pas connaissance mais ressent une très vive douleur dans

la région dorso-lombaire. Il ne peut se relever et doit être transporté dans un lit. La moindre pression dans la gouttière latéro-verticale gauche est douloureuse. Il y a de la contracture musculaire dans cette région.

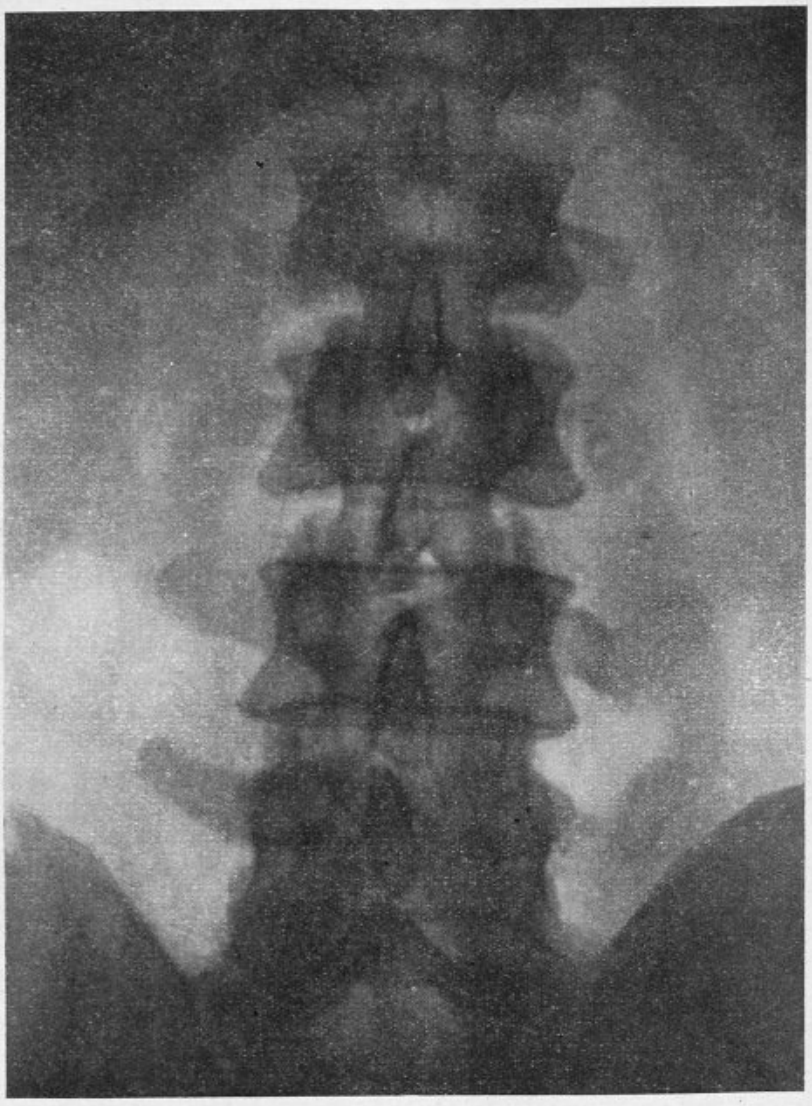

Fig. 2.

Une radiographie de face (fig. 1) montre l'existence d'une fracture des 1re, 2e, 3e et 4e apophyses transverses gauches. A la 1re lombaire, le fragment fracturé est distant de 1 millimètre à son point d'implantation. L'écartement va en augmentant de vertèbre en vertèbre pour atteindre 2 centimètres à la 5e. En même

temps, les fragments détachés s'inclinent de plus en plus en bas et en dedans.

Hospitalisé, le blessé, souffrant relativement peu, a néanmoins été immobilisé dans un corset plâtré. Tardivement apparurent des douleurs dans la région lombo-fessière.

Revu trois ans plus tard, le blessé est de nouveau radiographié, car il ressent des douleurs excessivement vives dans le même territoire, qui s'irradient en outre dans la zone d'innervation du sciatique, douleurs persistantes, presque continuelles, empêchant tout sommeil et même tout repos, l'obligeant à garder le lit. Quand ces paroxysmes s'apaisent, le blessé peut à peine marcher avec une canne, la moindre fatigue réveille des souffrances et il est réduit à s'immobiliser dans un fauteuil.

La radiographie (fig. 2) montre la formation de cals : la 1re apophyse est consolidée avec un déplacement insignifiant vers le bas; la 2e présente un déplacement semblable mais plus accentué. Quant aux deux dernières, elles sont restées éloignées de leur point d'attache; la 3e y est reliée par un cal très apparent, tandis que la 4e semble être restée libre.

Il est très probable que les douleurs que ressent le blessé sont dues à des compressions nerveuses par des cals ou les fragments d'apophyses éloignées de leur insertion.

La rareté de ces fractures m'a incité à relater ce cas.

M. Guillemin ne fait suivre cette intéressante observation d'aucun autre commentaire.

Je crois cependant que le sujet vaut la peine qu'on s'y arrête quelques instants, bien qu'il ne soit pas nouveau pour vous. M. Wiart vous a présenté à la séance du 7 janvier 1925 une observation de fracture des quatre premières apophyses transverses lombaires droites; M. Barthélemy, à la séance du 25 novembre de la même année, vous a présenté une observation absolument superposable à celle que je viens de vous lire.

Trois travaux importants, l'article de Tanton dans la *Revue de Chirurgie* en 1910, celui de Oudard et Jean en 1922 dans le *Lyon chirurgical*, et enfin le travail de M. Wiart dans la *Revue d'Orthopédie* de novembre 1925 ont exposé le sujet d'une manière très complète.

Cependant, une série de travaux parus à l'étranger dans ces dernières années[1] ont apporté des précisions nouvelles sur quelques points de l'histoire de ces fractures. Ces précisions m'ont paru intéressantes au point de vue des accidents du travail.

Sans reprendre toute l'histoire de ces fractures, ce sont ces « faits nouveaux » que je vais essayer de vous exposer ici[2].

1. J. Warren Sever : *The Journ. of orth. Surgery*, n° 11, novembre 1919, p. 657-666; Davis : *Surg. Gyn. and Obstetrics*, t. XXXIII, 1921, p. 272; Baumann : *The Journal of bone and joint Surgery*, juillet 1923, p. 579-589; J. Creyssel : *Lyon chirurgical*, vol. XXII. n° 5, 1925; Solcard (Toulon) : *Soc. anat.*, novembre 1925, p. 224-226; Schiesse : *Deutsche Zeistch. für chir.*, t. CXCVI, fasc. 4-5, juillet 1926; G. Colle (Padoue) : *Archiv. italiano di chir.*, vol. XV, mai 1926; D. Galdau (Roumanie) : *Journal de Radiologie et d'Electrologie*, t. XI, n° 4, avril 1927; Richard F. Herndon : *The Journal of bone and joint Surgery*, vol. IX, n° 2, avril 1927, p. 234-269; Kennedy : *Annals of Surgery*, t. XXXV, 1927, p. 519; Owen L. Rhys (Cardiff) : *The British med. Journ.*, n° 3462, 14 mai 1927.

2. Il ne s'agira naturellement que des fractures *isolées* des apophyses transverses lombaires. Les fractures *associées* avec des fractures des corps vertébraux, le spondilolisthésis, perdant toute importance en face de ces lésions du rachis.

* * *

Le premier fait à mettre en évidence est que, loin d'être rares, comme on l'avait cru jusqu'ici, et comme nous le dit M. Guillemin, ces fractures sont relativement fréquentes.

Depuis que, d'une part, les Compagnies d'assurances font systématiquement radiographier les contusions graves du dos, les lumbagos persistants, les sciatiques rebelles, après les traumatismes industriels ; depuis que, d'autre part, au moyen du Potter Bucky on peut obtenir des épreuves radiographiques plus nettes des apophyses transverses lombaires, on a constaté combien souvent leurs fractures étaient méconnues. Aux cas isolés publiés il y a quelques années succèdent maintenant des séries d'observations.

Davis, en 1921, a opéré personnellement 10 de ces malades ; Baumann, en 1923, apporte une statistique de 6 opérations personnelles ; Solcard (de Toulon) rappelle que M. Oudard, de 1911 à 1925, a pu observer 10 de ces cas dans son service ; Colle (de Padoue) réunit 7 observations, Kennedy 10, Richard G. Herndon 36, enfin Owen L. Rhys, radiologiste à Cardiff, en a vu des cas si nombreux qu'il ne les publie plus, ne citant que les faits exceptionnels.

En France, aux mines de Marles, sur un personnel de 18.000 ouvriers environ, le Dr Beaugrand, médecin-chef de la Compagnie, qui a été assez aimable pour nous communiquer ce renseignement, a observé 7 ou 8 de ces fractures en huit années.

La fréquence relative de ces fractures dans les accidents du travail est bien mise en relief dans le travail de Herndon. Cet auteur a réuni 941 cas de traumatismes industriels portant sur le rachis, mais 491 seulement ont été radiographiés et 402 épreuves seulement sont suffisantes pour l'interprétation. Or on trouve, sur ces 402 bons clichés, 36 cas de fractures des apophyses transverses isolées, sans fracture du rachis, soit 9 p. 100, proportion considérable.

* * *

Le deuxième fait qui frappe, c'est que ces fractures sont particulièrement fréquentes chez les ouvriers mineurs. Ce sont des accidents de mines qui les provoquent, au moins en Angleterre et aux États-Unis.

Il faut chercher l'explication de ce fait dans la pathogénie de ces lésions.

On leur reconnaît deux origines : soit un choc direct (contusion violente par coup, éboulement, chute sur un objet saillant), soit fracture indirecte par contraction violente des masses sacro-lombaires arrachant leurs insertions osseuses.

Alors que dans les cas isolés publiés il y a quelques années on invoquait presque toujours des chocs directs, les observations provenant des milieux miniers admettent la fréquence des fractures par arrachement musculaire.

C'est ainsi que Herndon trouve, sur ces 36 observations, 19 dues à un choc direct et 17 à une violente contraction musculaire.

Pourquoi cette fréquence particulière des fractures indirectes dans les mines?

La tension brusque des muscles moteurs du rachis produit des lésions différentes selon la position dans laquelle le rachis se trouve placé au moment de la contraction.

L'hyperextension brusque du tronc par contraction des muscles des gouttières produit surtout l'arrachement des apophyses épineuses et des lames (expériences de Kryger, observations de Simon, Küttner, Zollinger, Zaccaria).

La torsion du tronc semble nécessaire à produire la fracture des apophyses articulaires.

L'arrachement des apophyses transverses semble produit surtout par le brusque redressement du tronc fléchi, la mise en extension brusque des masses sacro-lombaires saisissant le tronc en position fléchie.

C'est ce que l'on voit dans l'industrie, par exemple, lorsqu'une équipe d'ouvriers soulevant ensemble un lourd fardeau (rail), certains viennent à lâcher, obligeant les autres à un effort violent des reins.

Chez les mineurs qui travaillent dans les galeries basses, la plupart des travaux se font courbés, les efforts faits dans cette attitude (action de charger, de soulever le wagonnet), les éboulements qui les surprennent courbés et qui provoquent le geste instinctif de se redresser brusquement, sont surtout invoqués comme cause de ces fractures par arrachement.

* * *

Dans l'immense majorité des cas, la symptomatologie et l'évolution diffèrent peu de celle d'une contusion ou entorse grave de la région lombaire.

Sur le moment le blessé ressent une douleur vive, parfois syncopale; on le porte à son domicile, on le couche, et pendant deux à trois jours il reste en proie à une douleur vive qui rend tout examen sérieux difficile.

Puis la douleur diminue, et l'examen montre deux choses : 1° une attitude fixe, en inclinaison du côté malade avec impossibilité d'infléchir le tronc du côté opposé dans les fractures unilatérales, une inclinaison en avant dans les fractures bilatérales; 2° une douleur exquise sur le siège des apophyses épineuses. Il faut remarquer ici que les apophyses anormalement longues étant prédisposées aux fractures, le déplacement des fragments se faisant en bas et en dehors, on ne doit pas être étonné de trouver parfois le point douloureux à 8 ou 10 centimètres de la ligne médiane.

Mais à vrai dire, ce tableau clinique est peu net et masqué souvent, surtout dans les fractures par choc direct, par les lésions de contusion des parties molles environnantes

Le diagnostic est en réalité le plus souvent une trouvaille de la radio-

graphie. Voici une observation inédite que je dois à l'amabilité de M. Laquerrière et qui vient à l'appui de cette assertion.

Observation. — Homme de trente-neuf ans, paveur. Le 5 novembre 1927, pendant son travail (il n'a pu préciser s'il était baissé), a reçu des débris d'une cheminée que des couvreurs démolissaient dans une maison à cinq étages. Il est tombé étendu à peu près sans connaissance, a été transporté à l'Hôtel-Dieu où on a fait le diagnostic de contusion lombaire. Le 26 décembre, envoyé pour radiographie par la Compagnie d'assurances, il déclare qu'il n'a presque plus rien aux reins, mais qu'il est surtout gêné par un tympanisme gazeux abdominal qui, en fait, est très marqué. A l'examen, on constate seulement une très vague sensibilité à la pression de la masse sacro-lombaire gauche, les mouvements sont très peu gênés et encore le malade déclare-t-il que c'est à cause du tympanisme abdominal.

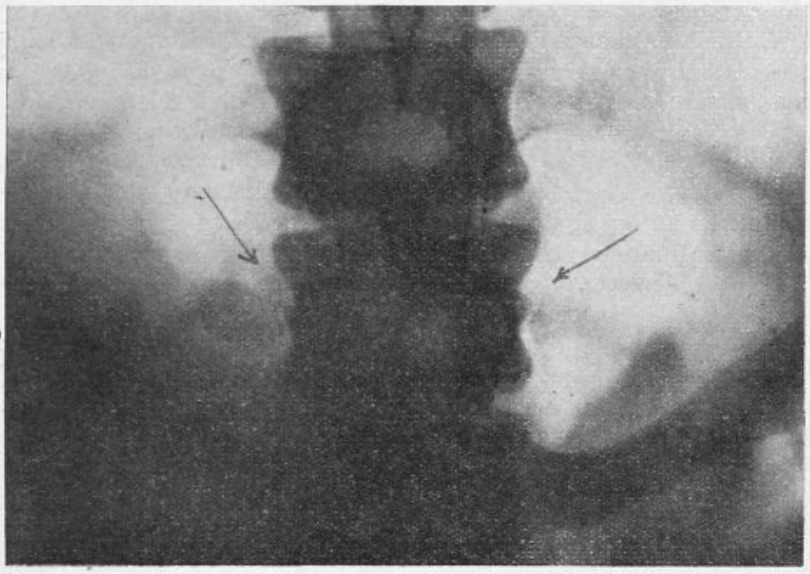

Fig. 3.

La radiographie en cours de développement montre une lombarthrie accentuée, et, comme le blessé est importun par l'insistance qu'il met à réclamer une radio du tube digestif, on le renvoie.

Ce n'est qu'une fois le cliché terminé qu'on constate des fractures multiples des apophyses transverses : à droite des 2e, 3e, 4e, 5e et à gauche des 2 dernières, en tout 7 apophyses, sans d'ailleurs grand déplacement des fragments.

Actuellement, il semble que le blessé aille tout à fait bien, car la Compagnie d'assurances demande que la consolidation soit fixée au 2 janvier 1928, soit moins de deux mois après l'accident.

La radiographie est donc indispensable au diagnostic de ces lésions.

Encore peut-elle donner lieu à des erreurs d'interprétation. On a signalé qu'un calcul de l'uretère pouvait être confondu avec l'extrémité détachée d'une apophyse transverse. En cas de doute une épreuve de profil (Béclère, 1903) ou une épreuve stéréoscopique lèveraient la difficulté. Bien plus facile serait la confusion avec l'anomalie d'ossification qui consiste dans la non-union de la cortiforme avec le corps d'une vertèbre lombaire, et la persistance d'un espace clair entre les deux. Cette anomalie est fréquente. Forsell (Congrès de Bruxelles, 1910) rapporte que sur 200 radios de rachis lombaire il a vu 7 fois des côtes rudimentaires sur la 1re ou 2e VL, séparées à leur base par un trait clair. Colle rapporte dans son travail 5 observations de cette anomalie d'ossification. Elle siège toujours sur la 1re et la 2e VL, alors que les fractures des apophyses transverses par choc direct sont surtout fréquentes sur la 3e, plus rares sur la 2e et la 4e, exceptionnelles sur la 1re et la 5e bien protégées; quant aux fractures indirectes, multiples, bilatérales, elles siègent surtout sur les dernières lombaires. Dans l'anomalie, l'espace clair est rectiligne, net, et l'apophyse n'a pas subi de déplacement; le malade n'a pas subi un gros traumatisme et ne souffre pas.

Voici une excellente radiographie (fig. n° 3) due à l'obligeance du Dr Pestel (de Soissons). Il s'agit d'un malade qui, en 1921, a fait un mal de Pott se traduisant par l'apparition d'un abcès froid, et qui a bien guéri, malgré l'incision de l'abcès. En septembre 1927, le malade fait de la cystite et le Dr Bartet (de Compiègne), à l'amabilité duquel je dois cette note, l'opère pour un rein tuberculeux. C'est à ce propos que la radiographie montre l'anomalie vertébrale ici très nette sur la 1re vertèbre lombaire.

* * *

Le pronostic de ces fractures serait différent selon leur variété pathogénique.

Dans les fractures par choc direct le nombre des apophyses brisées est petit, le déplacement minime. Herndon donne pour ces cas une moyenne d'incapacité de travail de trois mois, avec un minimum de quinze jours et un maximum de six mois.

Dans les fractures par arrachement musculaire il y a des lésions étendues des muscles, des ligaments; les fractures sont en général multiples, le déplacement des fragments considérable; la consolidation n'a pas lieu le plus souvent et la masse sacro-lombaire présente une atrophie définitive consécutive à la perte de ses insertions. L'incapacité chez les malades de Herndon a varié de quinze jours à un an, avec une moyenne de six mois, double de celle des fractures directes.

Le pronostic est aussi variable, et Kennedy et Herndon y insistent, selon que la fracture a été méconnue, par absence de radiographie et non soignée, ou reconnue et bien soignée.

Le traitement consiste dans un repos absolu au lit, ou mieux par le port d'un corset plâtré pendant plusieurs semaines. On complétera ensuite le traitement par la physiothérapie (massage, chaleur, lumière).

Herndon montre que chez 10 malades non traités la moyenne de l'incapacité a été de trente et une semaines, et sur 6 bien traités de douze semaines seulement.

***

Si les fractures des apophyses transverses guérissent habituellement sans laisser de traces, il n'en est pas toujours ainsi. Elles peuvent dans quelques cas laisser des séquelles.

Creyssel (de Lyon) a soigné dans un cas une hydronéphrose par coudure de l'uretère englobé dans la cicatrice, cas exceptionnel.

Ce qui est moins rare, c'est de voir après la disparition des symptômes aigus de la fracture apparaître plus ou moins tardivement, en général au bout de quelques semaines, les douleurs irradiées dans la région lombo-fessière, le pli de l'aine, le trajet du sciatique. Les rapports intimes entre les nerfs lombaires et les rameaux communicants de ces nerfs entre eux avec la face antérieure des apophyses transverses au niveau de leur partie la plus vulnérable, leur col, bien mise en lumière par Tanton, Baumann, explique les compressions, englobements par le cal osseux ou fibreux, constatés lors des interventions.

Cette origine explique la ténacité de ces douleurs. Le malade de Haglund souffrait depuis deux ans, celui de M. Oudard (obs. III) depuis quatre ans. Il en était de même chez le malade de Douarre, et celui de Leriche et Espenel considéré comme un pottique depuis des mois, et qui avait des douleurs avec amyotrophie du membre inférieur consécutives à une fracture de la 4e apophyse transverse.

J'ai eu la curiosité de demander à M. Barthélemy ce qu'était devenu le malade, dont il vous a donné l'observation en 1925, souffrant déjà de douleurs tenaces. Il a pu le retrouver et me communiquer aimablement les renseignements suivants : il a refusé toute opération et a obtenu une indemnité de 40 p. 100 qu'il juge insuffisante. Il conserve depuis trois ans un syndrome de sciatique gauche avec signe de Lasègue, abaissement du pli fessier, amyotrophie de 2 centimètres.

Le malade de M. Guillemin conserve des douleurs très vives trois ans après son accident.

Etant donné l'origine des douleurs, le seul traitement radical est une intervention sur l'ancien foyer de fracture.

C'est ce qu'ont fait avec succès Leriche et Espenel, Gikynski, chacun sur un malade, Davis, dans 10 cas, et Baumann, cinq fois. Dans tous les cas, les douleurs ont disparu ou l'amélioration a été considérable. Sur le malade de Gikynski, malgré l'enlèvement du fragment, la scoliose et la cyphose ont persisté.

Mais ici il faut signaler un point très important, c'est l'extrême difficulté du diagnostic de ces compressions osseuses par la radiographie.

D'une part, les cals volumineux à la suite des fractures des apophyses transverses sont rares; le cas publié par Rhys est exceptionnel.

Baumann insiste, à juste titre, sur ce fait que sur 5 cas de douleurs per-

sistantes dans lesquels il est intervenu et où l'opération a montré nettement une fracture des apophyses transverses, trois fois la radiographie ne montrait ni trait de fracture, ni cal. Baumann est intervenu sur la foi des commémoratifs et des signes cliniques.

D'autre part, on connaît la grande irrégularité de forme, de dimension des apophyses transverses lombaires à l'état normal, la fréquence extrême de leurs anomalies, la fréquence aussi des lésions rhumatismales qui peuvent modifier leur aspect.

Le diagnostic reposera donc à cette époque bien moins sur l'examen des clichés radiographiques que sur l'histoire d'un traumatisme grave suivi de lumbago persistant, et la constatation de l'exacerbation de la douleur par la pression sur l'une ou plusieurs des apophyses transverses.

En terminant, je vous propose de remercier M. Guillemin de son envoi et de verser son travail aux archives de la Société.

Calcul vésical chez un enfant de dix-huit mois,

par M. **Lecercle** (de Damas).

Rapport de M. Paul Mathieu.

M. le Dr Lecercle (de Damas) nous adresse l'observation suivante :

Nadjib, jeune Tcherkess, âgé de dix-huit mois, m'est amené par ses parents pour des troubles urinaires, dont le début remonte à sept mois : c'est donc vers l'âge d'un an que cet enfant a commencé à présenter les troubles qui n'ont fait que s'aggraver et pour lesquels ses parents le conduisent à ma consultation. Le petit malade n'arrive à uriner qu'après de très gros efforts; il souffre en urinant, se plie en deux, trépigne, se cramponne, pleure à chaque miction ; le nombre de ces mictions serait actuellement de 15 à 20 par jour, 2 à 3 la nuit.

D'après ses parents, il n'y a jamais eu d'hématurie, pas d'incontinence : l'enfant ne mouille son linge qu'à la fin des mictions.

Son état général est médiocre : il est grognon, pleure à tout propos : on voit qu'il souffre depuis longtemps.

En somme : mictions difficiles, douloureuses, augmentées de fréquence, pollakiurie diurne et nocturne, état général peu satisfaisant.

On note que la mère, étant redevenue enceinte trois mois après la naissance de notre sujet, a cessé de l'allaiter; l'enfant dès lors a été nourri au lait de vache, de chèvre ou de brebis suivant les possibilités du moment et la tradition du pays.

Une tante qui l'accompagne, après avoir souffert de la région lombaire pendant sept ans, a fini par éliminer spontanément par l'urètre un calcul qu'elle dit gros comme le pouce. En faisant la part de l'exagération, ce cas n'a rien que de très vraisemblable; on relève dans la littérature quelques faits de cet ordre.

Les parents connaissent dans leur village deux autres enfants qui auraient été respectivement opérés à trois ans et deux ans et demi pour calcul vésical.

En présence du tableau présenté par le petit malade, étant donné la fréquence de la lithiase chez les enfants dans ce pays, nous pensons à un calcul.

On ne peut faire uriner l'enfant à la demande pour voir l'aspect des urines ; le toucher rectal fait percevoir une vessie qui tombe dans le rectum : le calcul n'est pas senti. D'ailleurs la défense énergique de l'enfant empêche la dépression de la paroi sur le doigt rectal. Inutile de songer à l'épreuve du cathéter métallique : la sonde ne donnerait probablement pas plus de renseignements que le toucher rectal.

Comme il faudra sans doute finir par une radiographie, autant vaut commencer par celle-ci qui nous fixera sur la présence et les dimensions du corps étranger.

La radiographie est positive : ci-joint une épreuve.

Opération le 21 *octobre* 1927 : anesthésie à l'éther au masque d'Ombrédanne. La vessie ne garde pas le liquide injecté.

Taille hypogastrique. Après relèvement de la graisse prépéritonéale, un aide injecte de l'eau bouillie dans la vessie. Ponction de celle-ci au bistouri et incision de la paroi entre deux Kocher suivant la technique proposée par Ombrédanne ; incision de la muqueuse repérée par deux Chaput, jusqu'aux limites supérieure et inférieure de l'incision. Une pince de Péan, faisant office de tenaille, introduite pour la recherche du calcul, ne fait percevoir aucun contact et ne réussit qu'à faire saigner la muqueuse, villeuse et évasée comme une muqueuse intestinale.

Le petit doigt déganté est introduit à frottement dur par l'orifice de dimensions forcément restreintes et finit par découvrir le calcul basculé à la partie postéro-supérieure de la vessie. Celui-ci dégagé et ramené aux abords de l'orifice est saisi et extrait à l'aide de la pince de Péan.

Fermeture de la vessie en deux plans sur une sonde de Malécot n° 16 (aiguille intestinale de Reverdin). Suture lâche du plan musculo-aponévrotique, puis du plan cutané par trois crins. L'enfant est maintenu dans son lit dans une position « en grenouille » avec liens aux chevilles et au poignet qui, tout en lui laissant une certaine liberté de mouvements, l'empêche d'arracher sa sonde hypogastrique.

Suites immédiates parfaites, pas de fièvre, urines claires.

La cicatrisation paraît en si bonne voie qu'au bout du cinquième jour, le 27 octobre, j'enlève la sonde hypogastrique pour essayer la mise à demeure d'une sonde urétrale de Nélaton. Celle-ci ne fonctionne pas. L'enfant en se débattant a désuni la partie supérieure de la plaie hypogastrique. Des signes inflammatoires apparaissent consécutivement au niveau de la plaie, une sonde de Malécot est remise le 30 octobre et supprimée le 8 novembre.

La sonde de Nélaton mise à demeure dans l'urètre ne fonctionne encore pas, une sonde en gomme pas davantage. Toute l'urine passe par l'orifice hypogastrique, mais sans dommage cette fois, et il en est ainsi jusqu'au 12 novembre. A partir de ce moment, alternatives de bon et mauvais fonctionnement. Attouchements de la plaie au nitrate d'argent. L'enfant mouille de moins en moins sa compresse hypogastrique ; l'orifice se ferme ; la sonde est retirée le 21 novembre. A partir de ce moment, l'enfant urine spontanément, soit un mois après l'opération.

Sortie le 23 novembre en parfait état.

Le calcul ovoïde, dont l'image figure sur la photographie ci-jointe, est formé d'un mélange d'oxalate de chaux et d'acide urique.

Il pèse 1 gr. 70 et mesure 18 millimètres de long sur 13 millimètres de large.

Plusieurs observations du même genre ont déjà été adressées à notre Société. M. Lecercle insiste sur certains points de ses observations personnelles qui paraissent intéressants : 1° fréquence des calculs vésicaux en Syrie (7 à 8 cas tous les six ans dans son service) ; 2° précocité des accidents

cliniques dans certains cas (dans la première année chez le petit malade dont je rapporte l'observation); 3° difficultés cliniques du diagnostic, nécessitant l'emploi sans retard de la radiographie.

Au point de vue technique, nous ne pouvons qu'approuver M. Lecercle d'avoir laissé la vessie ouverte. Chez la plupart des petits malades la vessie est en effet infectée. M. Lecercle obtient la fermeture de la vessie par mise en place ultérieure d'une sonde urétrale à demeure. Dans les services où la surveillance des petits opérés est facile, la mise en place immédiate de la sonde à demeure raccourcirait les délais de guérison.

M. Lecercle nous adresse les photographies d'une série de calculs vésicaux qu'il a extraits chez l'enfant avec indication de leur composition chimique et de l'âge des sujets.

Je vous propose de remercier M. Lecercle de son intéressante observation.

M. **F. Legueu** : Pour éviter chez l'enfant les inconvénients du drainage de la vessie après la taille pour calcul, je recours de temps en temps chez l'enfant à la taille intrapéritonéale.

Sans doute elle n'est pas à faire dans les cas très infectés ou pour les trop gros calculs.

Mais à part ces exceptions, la taille intrapéritonéale est très simple et voici pourquoi : l'élévation de la vessie chez l'enfant la rapproche de la région sus-pubienne : avec une toute petite fente au péritoine sus-pubien, je mets le doigt derrière la vessie, je sens le calcul et le ramène à *l'extérieur*, doublé de la vessie qui le recouvre et du péritoine qui recouvre cette dernière. Une petite fente à la paroi péritonéo-vésicale et le calcul sort par énucléation. Ainsi, la taille est intrapéritonéale mais *extra-abdominale*.

Une bonne suture suffit : le ventre est fermé sans drainage et sans sonde. Et j'ai vu souvent l'enfant, échappant à la surveillance, se lever seul les jours suivants et courir dans la salle.

M. **Fontoynont** : Je veux simplement dire combien sont fréquents à Madagascar les calculs de la vessie chez les enfants. Il m'est arrivé fréquemment d'opérer des enfants de moins d'un an, des enfants au sein, de calculs de la vessie et il m'est arrivé aussi de devoir réopérer pour de nouveaux calculs de ces enfants, étant bien entendu que je puis affirmer qu'au moment de la première opération il ne restait plus aucun calcul qui aurait été méconnu.

Les constatations sont à Madagascar semblables à celles du Dr Lecerf en Syrie.

Deux cas de fissuration longitudinale du ménisque interne du genou. Intervention. Guérison,

par M. **J. Braine**, chirurgien des hôpitaux.

Rapport de M. Ch. Dujarier.

Voici d'abord le travail du Dr Braine.

Les deux opérés que j'ai eu l'honneur de présenter à la Société de Chirurgie, à la séance du 9 novembre 1927, étaient tous deux atteints de fissuration longitudinale du ménisque interne du genou. Ils ont été *opérés par une technique identique*, celle que nous avons publiée, mon maître M. Dujarier et moi, dans le *Journal de Chirurgie* d'août 1926 (t. XXVIII, n° 2). Les résultats ont été si satisfaisants qu'il nous paraît intéressant de rapporter leurs deux observations, en les faisant suivre de quelques brèves réflexions sur la technique opératoire utilisée.

Observation I. — A. R..., vingt et un ans, soldat au 11e génie. Accident initial en février 1925 : à la fin d'un *saut en longueur*, le blessé, en touchant le sol, ressent une douleur très violente dans le genou droit, qui augmente rapidement de volume dans l'heure qui suit; le blessé est admis à l'infirmerie, son genou diminue de volume en quatre jours; il reprend son service, mais continue à souffrir dès qu'il marche d'une façon un peu suivie; il est admis à l'hôpital de Strasbourg.

En mai 1925, il entre à l'hôpital militaire de Nancy pour troubles intestinaux : *en sortant d'un bain, il pose le pied à faux* sur une marche et ressent au niveau du genou une douleur brusque : *son genou se bloque* en demi-flexion. Il reste six semaines à l'hôpital avec un appareil à traction continue qui ramène progressivement son genou en extension complète. Il retrouve la liberté de ses mouvements articulaires, mais conserve toujours un endolorissement à la partie interne du genou. Le 17 juillet 1927, *deuxième blocage* : en *voulant se lever d'une chaise*, le genou se bloque en flexion sous le même angle que la première fois : le blessé, « en parlementant avec son genou », obtient la réduction spontanée du blocage. Progressivement, le genou se distend par un épanchement et le blessé est admis à Bégin, le 19 juillet 1927, dans le service de mon excellent ami, le médecin principal Morisson.

A l'examen : Gonflement du genou avec distension des culs-de-sac, pas de chaleur locale, choc rotulien, pas de mouvements de latéralité ni de tiroir; zone douloureuse très nette au niveau de l'interligne articulaire interne, à maximum répondant à la corne méniscale antérieure; légère saillie à ce niveau, atrophie quadricipitale de 3 cent. 1/2 à 15 centimètres en dessus de la base de la rotule.

Intervention le 25 juillet 1925 (avec l'aide du médecin aide-major Bailby). — Rachianesthésie. Incision cutanée curviligne, du bec rotulien à la partie la plus reculée de la face cutanée du condyle interne du fémur, croisant en anse l'interligne fémoro-tibial; division de la capsule et ouverture de la synoviale en avant du ligament latéral interne : issue d'une cuillerée à café de liquide sirupeux; on constate l'existence d'une *fissuration longitudinale typique du fibro-cartilage*, dont le fragment interne désinséré est engagé dans l'espace intercondylien du fémur.

Pour pratiquer à ciel ouvert l'ablation totale du ménisque rompu, on divise le ligament latéral interne en repérant soigneusement, par deux anses de fil,

ses deux chefs; les fibres postérieures du surtout ligamentaire interne sont respectées, seule la bandelette principale est incisée : l'articulation bâille suffisamment pour que des mouvements de flexion, de rotation, et d'abduction de la jambe permettent une désinsertion précise de la corne postérieure du fibro-cartilage dans l'espace rétrospinal du chapiteau tibial. Extirpation complète du ménisque.

Suture : 1° de la synoviale épaissie par un surjet de catgut ; 2° de la capsule par un surjet de catgut; 3° de la bandelette latérale interne par *3 crins perdus*, affrontant très exactement les surfaces de section. Ces sutures sont faites très minutieusement avec des aiguilles courbes montées sur porte-aiguilles. Suture de la peau au fil de lin. Le membre est mis en extension sur une longue attelle de Bœckel. Ablation des fils au dixième jour, de l'attelle le quinzième jour. Premiers pas le vingtième jour; marche normale le vingt-huitième jour.

Revu le 29 octobre et le 9 novembre, le malade ne présentait aucune gêne fonctionnelle, aucun mouvement de latéralité, l'atrophie musculaire avait entièrement disparu.

Il est actuellement retourné, depuis le 16 novembre, achever son service militaire dans un régiment de l'Est; il se livre à tous les exercices sportifs, le résultat opératoire se maintenant excellent à tous points de vue.

Obs. II. — A. L..., vingt-cinq ans, boursier, très sportif. Accident initial en juillet 1925 : se préparant à exécuter un *saut en hauteur* et faisant un vigoureux *appel du pied gauche*, il ressent une violente douleur à la partie interne du genou gauche et est dans l'impossibilté de « s'enlever ».

Il boite, la douleur persiste pendant quarante-huit heures avec léger gonflement du genou. Quinze jours après (fin juillet) *blocage* subit du genou, impossibilité pendant un mois et demi d'allonger complètement la jambe, il est contraint de rester étendu, il cesse tout travail et toute marche. A la suite de massages, il parvient à réétendre son genou; il travaille dix jours en septembre, mais à la fin de ce mois un deuxième blocage l'empêche pendant huit jours d'obtenir une extension complète. Troisième blocage le 25 décembre 1925. En 1926 il a environ *une nouvelle crise de blocage par mois*. Il est soigné très méthodiquement par mon ami, le Dr Bellin du Coteau, qui connaît admirablement les lésions des sportifs : massage instrumental, air chaud ne parviennent qu'à faire diminuer les poussées d'hydarthrose, mais n'empêchent pas les récidives de plus en plus fréquentes des blocages : 20 blocages consécutifs font du blessé un véritable infirme, qui, en août 1927, à la fin d'une « crise », alors qu'il recommençait à sortir, a manqué de se faire écraser par un autobus : la jambe « lui a lâché » subitement, il est tombé sur la chaussée, en se rendant à une séance d'agents physiques.

Il se décide à se faire opérer. A l'examen : hydarthrose extrêmement minime, douleur fixe, mais modérée, à maximum au niveau de la corne antérieure du ménisque interne, pas de mouvement de latéralité dans l'extension, fonte quadricipitale (4 centimètres de moins que du côté sain, à 15 centimètres au-dessus de la rotule, perte de toute tonicité musculaire à gauche).

Intervention le 8 septembre 1927 (avec l'aide de M. R. Leroy, interne des hôpitaux) : Ponction lombaire et injection anesthésique très aisées, mais aucune anesthésie (?). On l'endort à l'éther. Technique opératoire identique à celle employée pour le cas précédent. On constate une *hémisection longitudinale du ménisque interne* qui est divisé en deux segments, de largeur sensiblement égale, l'interne, libre, étant usé, poli sur ses bords et un peu étranglé en son milieu : l'arthrotomie montre le condyle fémoral interne engagé dans l'anneau fibro-cartilagineux qui l'entoure comme un cerceau. Méniscectomie totale pour l'exécution de laquelle la bandelette du ligament latéral interne est incisée, en respectant la partie postérieure du surtout ligamentaire interne du genou. Suture en trois plans : de la synoviale, de la capsule articulaire et du ligament

latéral interne dont les deux tranches de section sont affrontées exactement par deux *soies* n° 1 et « habillées » de part et d'autre par des points de renforcement capsulaire à la soie n° 0. Suture cutanée à la soie. Suites opératoires très simples : le membre est fixé en extension sur une attelle de Boeckel. Ablation des fils cutanés le dixième jour; premiers pas le quinzième jour, marche reprise normalement dans les premiers jours d'octobre. En novembre, le blessé reprend ses occupations normales. Il est soumis à un traitement post-opératoire par les agents physiques : massage, haute fréquence, qui lui font récupérer rapidement la valeur normale de son puissant quadriceps qui présente actuellement 1 centimètre de différence avec celui du côté droit, normalement plus développé, à 15 centimètres de la base de la rotule. Il s'est réentraîné aux sports, il a repris la course à pied, des mouvements quotidiens d'assouplissement et *même du saut en hauteur*. Son genou lui a redonné toute confiance et ne présente pas le moindre mouvement de laxité dans l'extension.

Ces deux observations, les deux dernières d'une série personnelle de sept méniscectomies, nous incitent à préconiser, comme excellente, la technique opératoire suivie et nous amènent à émettre les opinions suivantes :

1° La lésion la plus fréquente dans les traumatismes méniscaux est la fissuration longitudinale du ménisque interne; habituellement reconnue dès l'ouverture de l'articulation dans son étage fémoro-méniscal, elle peut passer inaperçue par suite de l'enclavement du fragment mobile qui s'engage parfois profondément dans l'échancrure intercondylienne : le fragment interne qui reste adhérent à la capsule peut paraître normal, son bord concave déchiré, usé par les mouvements articulaires, ne portant pas toujours des traces évidentes de la division traumatique. D'où la nécessité, même au point de vue de l'exploration, d'agrandir le plus souvent l'arthrotomie en entamant la partie antérieure du ligament latéral interne.

2° Si la section du ligament latéral interne a été si longtemps redoutée par les chirurgiens et même par les opérateurs anglais, qui ont une pratique considérable de ce genre d'interventions, la crainte des mouvements de latéralité du genou dont elle serait responsable doit être abandonnée, si on prend soin de suturer plan par plan, avec précision, avec beaucoup de soin, tous les éléments du surtout articulaire et spécialement le cordon ligamentaire divisé par des *fils non résorbables*, affrontant exactement ses tranches de section. Ces fils sont très bien tolérés dans une opération dont la stricte asepsie est la condition essentielle ; ils assurent une coaptation parfaite, permettent un lever plus précoce, s'opposent aux mouvements de latéralité ultérieure du genou.

3° La méniscectomie totale nous paraît être la meilleure conduite à tenir : sans doute a-t-on pu, spécialement dans le cas de fissuration longitudinale du ménisque, se contenter d'une méniscectomie partielle, de la résection de la lamelle fibro-cartilagineuse qui n'adhère plus au corps du ménisque resté en place que par ses deux extrémités; il nous semble que l'exérèse du ménisque en entier est préférable, l'examen des pièces nous ayant montré la fréquence des lésions concomitantes, craquelures, étranglements, irrégularités de la portion du fibro-cartilage restée adhérente à

la capsule; la méniscectomie complète, pratiquée suivant la technique décrite, ne nous a donné que des résultats entièrement satisfaisants.

A l'occasion de ce rapport, j'ai réuni les cas de déchirure du ménisque que j'ai opérés depuis janvier 1924. J'ai retrouvé 15 observations.

Sur ces 15 cas, il s'agissait 10 fois du ménisque interne, 4 fois du ménisque externe; dans le quinzième cas je n'ai trouvé aucune lésion du ménisque et j'ai refermé l'articulation.

Dans mes 10 cas de déchirure du ménisque interne, il s'agissait 8 fois de fissuration longitudinale, de l'anse de seau classique. Dans les 2 autres cas, il n'y avait qu'une rupture transversale plus ou moins complète du ménisque. Comme le dit Braine, comme l'ont dit Mouchet et Tavernier dans leur rapport, comme y ont insisté les chirurgiens anglais cités dans notre travail avec Braine, la fissuration longitudinale est de beaucoup la lésion la plus commune. C'est elle qui produit le blocage typique, la partie antérieure de l'anse libre qui est venue occuper l'espace intercondylien formant cale et empêchant l'extension complète. J'ai opéré un blessé au cours d'un de ces blocages et j'avais fait le diagnostic de fissuration longitudinale avec persistance de la luxation de l'anse libre dans l'espace intercondylien. L'opération m'a donné raison.

Mais il ne faudrait pas croire qu'une fois le blocage levé et l'extension redevenue normale l'anse libre est toujours revenue à sa place. Dans plusieurs cas, dont un opéré il y a quelques jours, il n'y avait aucune limitation de l'extension et pourtant j'ai trouvé l'anse libre, qui représentait presque tout le ménisque, luxée dans l'espace intercondylien. Dans beaucoup de cas, la partie luxée s'adapte sans reprendre sa place : mais à l'occasion d'un mouvement insignifiant, accrochement de la pointe du pied, mouvement de rotation du corps, le blocage se reproduit.

Le diagnostic de la déchirure du ménisque est loin de présenter toujours le degré d'évidence que nous retrouvons dans les 2 cas de Braine. Parfois il n'y a pas de blocage net. Mais la répétition des accidents douloureux avec petites poussées d'hydarthrose, la douleur à la pression au niveau de la partie antérieure du ménisque sont des signes suffisants pour justifier une exploration de l'articulation. Sauf dans 1 cas où je n'ai trouvé aucune lésion, j'ai toujours constaté des ruptures très nettes du ménisque.

Sur mes 15 cas, j'ai eu 4 cas de lésions du ménisque externe. C'est donc une lésion plus rare, j'ajouterai que le diagnostic est aussi plus difficile. Dans 2 cas j'hésitais tellement sur le côté atteint que je me suis décidé à pratiquer une arthrotomie transrotulienne qui donne un large jour sur l'articulation. Je vous ai présenté il y a quelques années mon premier cas.

Le second est plus récent et m'a donné des déboires. A l'intervention j'ai trouvé une déchirure du ménisque externe que j'ai extirpé. J'ai suturé la rotule avec deux faisceaux de crins de Florence. Le blessé a parfaitement guéri et a commencé à marcher au bout de vingt-cinq jours. Il faisait des progrès rapides lorsque, au bout de deux mois, à l'occasion d'un effort brusque, il s'est fait une fracture itérative de sa rotule. Je l'ai réopéré. J'ai trouvé une rupture des crins de Florence, mais aucune trace de cal au

niveau de la section rotulienne. J'avoue que cet incident, qui est le premier, a un peu rafraîchi mon enthousiasme pour la voie transrotulienne que j'utilisais très volontiers.

Au point de vue clinique j'ai observé dans plusieurs cas, outre ces signes méniscaux, des symptômes de déficience ou de relâchement du croisé antérieur. Dans ces cas, on notait une ébauche de mouvement de tiroir et une exagération du mouvement de rotation externe de la jambe. A noter que du côté sain ces symptômes n'existaient pas. Tavernier a déjà d'ailleurs signalé ce fait.

Enfin, chez un de mes opérés, qui avait recommencé à jouer au football après son opération, j'ai observé une luxation du ménisque externe, alors que j'avais enlevé l'interne lors de mon intervention.

Au point de vue du traitement, j'insisterai sur les trois points suivants :

La section du ligament latéral interne permet seule l'exploration complète de l'articulation et l'extirpation complète du ménisque sous le contrôle de la vue. A condition de soigner la réfection de ce ligament, je ne crois pas que cette section soit grave et susceptible de donner des ennuis sérieux. Par contre, je ne partage pas l'opinion émise jadis par Tavernier prétendant qu'après l'ablation du ménisque il subsiste une certaine laxité du ligament latéral interne, et qu'en le reconstituant on peut le raccourcir à la demande. Il y a, à mon avis, contact polaire entre les condyles fémoraux et les plateaux tibiaux et l'ablation d'un ménisque ne saurait produire un relâchement du ligament latéral correspondant.

J'ajoute que la réfection des ligaments latéraux est un peu délicate et que, pour obtenir un résultat satisfaisant, il faut repérer avec soin les tranches sectionnées pour les remettre exactement en place.

En cas de fissuration longitudinale, je me contente d'extirper l'anse libre. Je crois, contrairement à Braine, qu'il n'y a aucun avantage à extirper la partie du ménisque restée en place. Il est entendu que si le bord libre de cette portion présentait des irrégularités, il faudrait les régulariser. Cette éventualité est d'ailleurs rare.

Enfin, après l'intervention je ne mets aucun appareil plâtré. Je laisse mes malades au lit pendant quinze à dix-huit jours, puis je leur laisse reprendre progressivement la marche.

Au point de vue des résultats, j'ai revu la plupart de mes opérés; les résultats sont bons et souvent même excellents. Dans plusieurs cas, on peut parler de *restitutio ad integrum*. J'insisterai seulement sur les incidents. Dans 2 cas seulement, j'ai noté quelques mouvements de latéralité. Dans 1 cas, les fils de lin mis sur le ligament latéral interne s'étaient éliminés vers le vingtième jour, sans fièvre, après une petite fistule séreuse qui dura quelques jours. Le second cas était le jeune blessé qui s'était remis à jouer au football et que je viens de revoir avec une lésion du ménisque externe. Tous les autres opérés que j'ai revus n'avaient pas de mouvement de latéralité.

Messieurs, je vous propose de remercier M. Braine de son intéressante communication et de la publier dans nos Bulletins.

QUESTION A L'ORDRE DU JOUR

A propos de la myomectomie,

par M. **Chifoliau**.

Mon ami Dujarier, en présentant des pièces de myomectomie chez une femme de trente-deux ans, dans la séance du 8 février 1928, a rappelé notre attention sur la myomectomie et sur ses résultats éloignés.

Je vous apporte quatre observations de grossesses après myomectomie.

Le premier cas concerne une jeune femme de vingt-cinq ans qui m'avait été confiée à Lariboisière par mon maître Bonnaire en 1907. Cette femme, à la suite d'un accouchement normal, présentait des hémorragies importantes qui avaient résisté à un curetage fait par Bonnaire lui-même. L'utérus était gros, dur et présentait sur sa corne droite un noyau fibromateux du volume d'une mandarine, mobile et indolore.

J'opérai la malade le 19 décembre 1907 dans le service de mon maître Reynier.

La laparotomie médiane confirma le diagnostic clinique. En raison de l'âge de la patiente et d'accord avec Bonnaire, je me bornai à enlever par myomectomie le fibrome qui était inséré sur la corne droite de l'utérus, interstitiel et unique. Nulle part, dans le corps utérin, je ne sentis d'autre noyau fibromateux.

Dans la suite, la malade eut trois grossesses à terme en 1909, 1910 et 1912. Deux enfants sont morts l'un à dix ans, l'autre à dix mois. Il reste une fille vivante.

Mme B... est revenue me trouver en 1927 à l'hôpital Saint-Louis pour des hémorragies abondantes au moment des règles. Elle avait perdu sans arrêt du 11 novembre au 24 décembre 1926 et était très anémiée. Au palper, on sentait des masses fibromateuses remontant jusqu'au voisinage de l'ombilic.

Je fis l'hystérectomie subtotale le 29 janvier 1927. L'utérus était bourré de noyaux fibromateux de volume varié.

J'ai revu cette opérée, en bonne santé, le 28 janvier 1928.

Dans la deuxième observation, Mme E..., âgée de trente-trois ans, entre le 30 mars 1920 dans mon service à la Maison Dubois. Je constate chez elle un point douloureux dans la fosse iliaque droite, un utérus augmenté de volume, dur, irrégulier et en rétroversion. Elle a le désir d'avoir des enfants et demande qu'on lui fasse une opération conservatrice.

La laparotomie médiane montre, sur un utérus en rétroversion libre, quatre noyaux fibromateux interstitiels et superficiels, sur la face postérieure, sur l'isthme de l'utérus et à l'insertion du ligament rond droit.

Enucléation de ces noyaux par myomectomie et suture. Hystéropexie à la Doléris, appendicectomie.

Trois ans plus tard, le 11 juin 1923, Mme E... revient me consulter à la Maison Dubois pour une tumeur inguinale du volume d'un gros œuf. Cette tumeur est dure, non douloureuse, s'immobilise par la contraction de la paroi abdominale.

L'opération montre qu'il s'agit bien d'un fibrome de la paroi abdominale développé aux dépens des muscles petit oblique et transverse, très adhérent à l'aponévrose du grand oblique, moins adhérent en arrière au péritoine. Le fibrome est enlevé complètement.

Pendant le deuxième séjour de Mme E... à la maison de santé, je fis faire l'examen de son sang. La réaction de Wassermann se montra faiblement positive. De même, chez son mari, le résultat du Wassermann fut faiblement positif. Dès la sortie de Mme E... de la maison de santé, on commença une série d'injections de novar chez le mari et la femme. Six mois plus tard, Mme E... devint enceinte et accoucha à l'hôpital Boucicaut, dans le service de notre collègue et ami Le Lorier, d'une enfant vivante et bien constituée.

Dans ce cas, il est bien évident que les noyaux fibromateux et la rétroversion de l'utérus n'étaient pas la cause principale de la stérilité, qui relevait surtout d'une syphilis méconnue et non traitée.

Les deux cas suivants ont été observés à l'hôpital Saint-Louis :

Mme B..., âgée de vingt-huit ans, entre le 26 septembre 1925 dans mon service de Saint-Louis, souffrant de douleurs abdominales avec élancements et pesanteur dans la partie inférieure de l'abdomen. Pas de pertes blanches ni de ménorragies.

L'examen montre que l'utérus est augmenté de volume et bosselé. On sent, au toucher vaginal, un gros noyau dur sur la face antérieure de l'utérus et une autre masse du volume d'un œuf, non séparable de l'utérus et mobile avec lui dans le cul-de-sac vaginal gauche.

Laparotomie le 2 octobre 1925. Ablation par myomectomie de 5 noyaux fibromateux. Le plus important, interstitiel, du volume d'un œuf, siège sur la face postérieure, un autre sur la face antérieure de l'utérus, près de l'angle supérieur droit. Trois autres noyaux sont plus superficiels et sont sous-péritonéaux.

L'opérée a été revue plusieurs fois en 1926.

En février 1926, elle devient enceinte, mais fait une fausse couche de six mois le 13 juillet 1927.

Au 9 décembre 1927, date de mon dernier examen, Mme B... dit être réglée assez régulièrement. Les règles durent huit jours. L'utérus est régulier, mobile, de consistance un peu dure sur sa face postérieure.

Voici la quatrième et dernière observation :

Mme G..., âgée de trente-sept ans, entre dans mon service le 12 janvier 1926, pour des ménorragies abondantes survenues depuis trois mois, accompagnées de douleurs et de pesanteur abdomino-pelviennes.

Elle a déjà eu six grossesses à terme.

A l'examen clinique, je trouve un gros utérus en rétroversion et bosselé

par un gros noyau fibromateux du volume d'un œuf, qui se mobilise sans douleur avec l'utérus et bombe dans le cul-de-sac vaginal latéral gauche.

Laparotomie le 23 janvier 1926.

J'enlève par myomectomie un fibrome interstitiel du fond de l'utérus. La cavité utérine est ouverte. Je la referme par un plan spécial de sutures au catgut; un deuxième plan de sutures en V est appliqué sur la plaie musculaire. Un surjet péritonéal d'enfouissement termine la myomectomie.

L'opérée a été suivie régulièrement en 1926 et 1927. Le 16 décembre 1927, l'utérus a le volume d'une grossesse de deux mois et la patiente dit n'avoir plus ses règles depuis le 9 octobre 1927.

Le 17 février 1928, l'utérus a encore augmenté de volume. Il s'agit d'une grossesse de quatre mois.

Comme Dujarier, je pense que la myomectomie est une excellente opération. Elle conserve aux femmes jeunes la possibilité de grossesse.

Et, d'après mes observations, la grossesse n'est pas rare chez les myomectomisées. Sur une quarantaine de cas que j'ai trouvés dans mes registres opératoires depuis 1919, j'ai quatre opérées qui ont eu une ou plusieurs grossesses, soit une proportion de 1/10.

La myomectomie est une opération facile qui ne m'a pas paru exposer aux hémorragies; malheureusement les conditions permettant sa réalisation sont rarement rencontrées.

Il faut que les femmes jeunes aient des annexes en bon état, que les fibromes ne soient pas trop gros et trop nombreux.

Il faut, autant que possible, respecter la cavité utérine qui peut être infectée.

Je me souviens d'avoir perdu en 1904 une jeune femme que j'avais myomectomisée pour un gros fibrome unique. La cavité utérine se trouva largement ouverte. Malgré une suture soigneuse de la muqueuse utérine, ma malade succombait en trente-six heures d'une péritonite aiguë diffuse.

Cependant une légère ouverture de la cavité utérine comme chez ma dernière opérée peut n'avoir aucune suite fâcheuse.

Le plus gros reproche qu'on puisse adresser à la myomectomie, c'est d'exposer aux récidives.

Une des quatre malades dont j'ai rapporté plus haut l'observation a dû subir l'hystérectomie vingt ans après la myomectomie.

J'ai observé un autre cas de récidive plus rapide, dix-huit mois après la myomectomie, chez une jeune femme de trente-trois ans.

La récidive s'est manifestée surtout par des métrorragies extrêmement abondantes sans augmentation de volume de l'utérus. Les métrorragies ont été traitées avec succès par la rœntgenthérapie.

COMMUNICATIONS

A propos de la dilatation aiguë de l'estomac,

par M. **Ernest Kummer** (de Genève),
correspondant étranger de la Société de Chirurgie.

Les communications et rapports très intéressants de MM. Auvray, Mocquot, Bréchot et Anselme Schwartz, sur des cas de dilatation aiguë de l'estomac, m'engagent à adresser à la Société de Chirurgie l'observation suivante d'occlusion duodéno-jéjunale.

Le 3 novembre 1927, un médecin envoie d'urgence à la clinique chirurgicale un jeune homme de dix-neuf ans avec le diagnostic : péritonite par perforation.

Parfaitement bien portant jusqu'ici, ce jeune homme a englouti, en toute hâte, hier à midi, un repas de choux extraordinairement copieux, il est reparti en courant, se rendant à son travail, et s'est senti mal à l'aise. Dans le courant de l'après-midi, s'établissent des douleurs épigastriques qui augmentent progressivement d'intensité ; rentré chez lui, il vomit à plusieurs reprises des aliments et de la bile. Dans la nuit, les douleurs deviennent intolérables ; une selle à 3 heures du matin ; le ballonnement abdominal prend des proportions inquiétantes.

A l'entrée, le jeune homme souffre énormément dans tout le ventre ; la palpation est extrêmement douloureuse partout, mais surtout à la région épigastrique où la paroi abdominale est fortement contractée. Tout le ventre est extraordinairement ballonné, tympanisme à l'épigastre, refoulement du foie. Matité dans les deux flancs, surtout à droite. Langue sèche. Facies très fatigué. Pouls petit, 85 par minute, température 36°9. Pendant l'examen, le jeune homme vomit à plusieurs reprises des matières noirâtres, inodores.

Opération d'urgence dans l'idée d'une perforation gastrique ou duodénale. Laparotomie médiane sus et sous-ombilicale. On tombe sur un estomac prodigieusement dilaté, remplissant à lui tout seul tout le ventre, descendant jusqu'à la symphyse et recouvrant tout l'intestin grêle. Aucun épanchement péritonéal. En soulevant l'estomac et le côlon transverse, on aperçoit le duodénum sous-mésocolique, ptosé et dilaté, au point de prendre l'apparence d'un segment colique météorisé. En dessous du ligament de Treitz, le jéjunum est complètement collabé, il s'agit donc d'un obstacle au niveau de la corde artério-mésentérique.

Ponction de l'estomac : issue d'une quantité de gaz et de liquide noirâtre ; après quelques instants, le trocart est bouché. Nouvelle ponction à côté de la première, issue du même liquide, nouvel arrêt par obstruction de la canule. Incision longitudinale à la paroi antérieure de l'estomac ; évacuation au pochon de nombreux litres de liquide d'aspect noirâtre et de magma de légumes verts ; tout au fond de l'énorme poche gastrique, on recueille une grande quantité de choux verts, sous forme de longues bandelettes et de pelotons qu'on est obligé d'extraire avec une pince en cœur.

Gastro-entérostomie antérieure avec une longue anse jéjunale qui est insérée aux lèvres de la gastro-entérostomie.

Sous l'influence des manœuvres opératoires, le duodénum s'était vidé dans l'estomac dont le sphincter pylorique était forcé.

Les suites opératoires étaient favorables au début. Le jeune homme se sentait

très soulagé, avait bonne figure, il ne vomissait plus et avait plusieurs selles les deuxième, troisième et quatrième jours après l'opération.

Survint une pneumonie à laquelle l'opéré succomba le sixième jour après l'opération.

A l'autopsie, pratiquée à l'Institut pathologique (professeur Askanazy) : bronchite aiguë, bronchiolite purulente, foyers de bronchopneumonie confluents aux deux poumons. Pas de signes de péritonite. Suture gastro-jéjunale étanche.

Remarques : Comment expliquer le mécanisme de l'obstruction duodéno-jéjunale chez ce sujet, trouvé indemne de tout désordre, à l'opération aussi bien qu'à l'autopsie ?

Nous ne voyons guère d'autre explication possible que d'admettre une compression du défilé duodéno-jéjunal par l'estomac, ce dernier étant transformé en un volumineux corps dur, comparable à un ballon de football. En effet, le volume exagéré du repas, augmenté sans doute par de l'aérophagie et probablement par de l'hypersécrétion post-prandiale, a dû distendre à l'extrême et finalement forcer les parois gastriques. Comprimé entre la colonne vertébrale et l'estomac gonflé, l'angle duodéno-jéjunal aura été obstrué, d'où stase duodénale et finalement occlusion duodéno-jéjunale.

Quant au choix du procédé opératoire, on pouvait considérer comme supprimé par la vidange de l'estomac l'obstacle duodéno-jéjunal et partant, comme inutile, une duodénojéjunostomie. L'estomac étant ouvert pour l'extraction du contenu solide, la gastro-entérostomie se présentait pour ainsi dire toute seule ; elle favorisait l'évacuation rapide à travers le grêle normal des restes de matières retenues dans l'estomac.

Pour ce qui concerne l'issue fatale, il est probable qu'elle n'aurait pas eu lieu sans l'apparition d'une pneumonie, car, pendant les premiers jours, l'état était tout à fait satisfaisant et donnait bon espoir. L'autopsie a d'ailleurs fait constater l'état normal du péritoine.

Contribution au traitement ostéosynthétique des fractures des diaphyses,

par M. **E. Juvara**, membre correspondant étranger.

L'ostéosynthèse est le traitement de choix des fractures, qui devrait être d'une application plus courante.

Pour que cette admirable méthode puisse être jugée à sa juste valeur, pour qu'elle puisse s'imposer par ses résultats *merveilleux*, il faut que les opérateurs choisissent avec attention les techniques et les moyens qu'ils emploient pour fixer les fragments osseux. Autrement, des résultats insuffisants, médiocres ou même mauvais, contribueront — et avec quelle vigueur ! — à discréditer la méthode.

Ayant acquis une assez grande pratique dans ce genre d'interventions — *le traitement opératoire des fractures* — par une vingtaine d'années

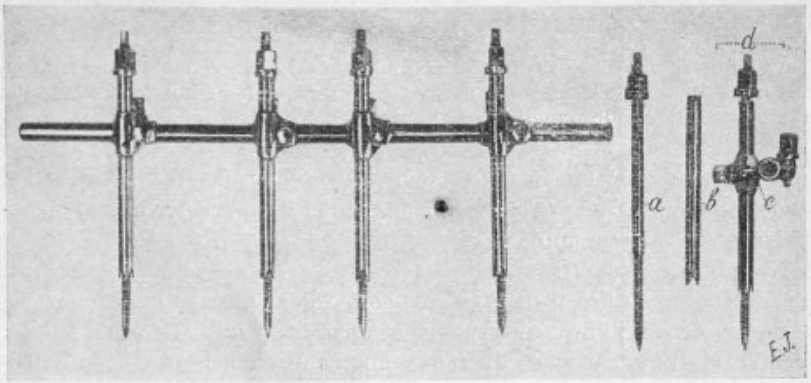

FIG. 1. — Fixateur externe Juvara, grand modèle,
Il est pourvu de guides et fiches longues, pour fémur.
a, fiche ; *b*, guide ; *c*, curseur ; *d*, un élément complet : curseur, guide, fiche.

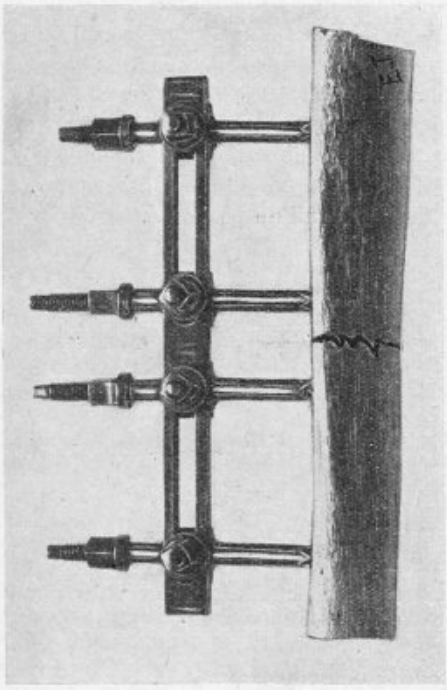

FIG. 2. — Fixateur externe Juvara, modèle moyen. Par un seul écrou on bloque, à la fois, le curseur sur le tuteur et le guide dans le curseur.

d'expérience et des centaines de cas opérés, après avoir expérimenté presque toutes *les bonnes méthodes*, je suis arrivé à la conclusion que le moyen appliqué pour fixer les fragments doit remplir les conditions fondamentales suivantes :

1° *Le moyen de fixation doit être d'une application facile, par une opération simple, de courte durée.*

2° *Le moyen appliqué doit prendre le moindre contact possible avec l'os, par des points ou par des lignes.*

3° *Le moyen appliqué doit fixer puissamment les fragments* pour que

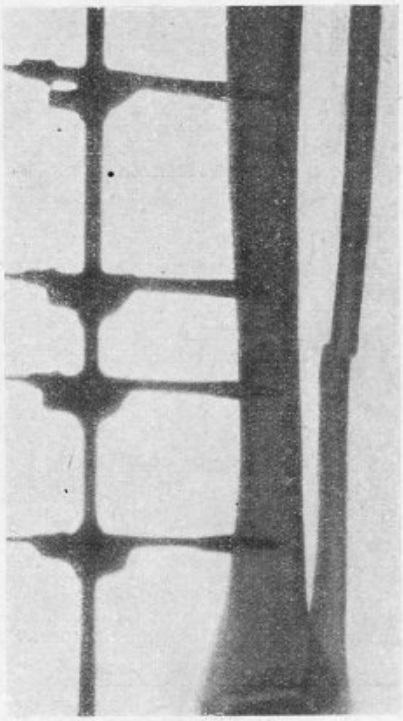

Fig. 3. — Fracture de jambe. Fracture transversale du tibia.
Fixateur externe. Homme, trente-deux ans, guéri en quarante jours.

l'os ainsi reconstitué acquière sa solidité normale, ou presque normale. De cette manière, au moins dans la presque totalité des cas, il n'est plus nécessaire que le membre soit aussi posé dans un appareil de contention extérieure. Ces appareils, toujours gênants par leur volume et leur poids, nuisent aux mouvements passifs ou actifs que l'on doit pratiquer au plus tôt dans les articulations voisinant la fracture. Cette activité soutenue des articulations accélère la formation du cal et raccourcit dans de grandes proportions

la durée du traitement. Dans les fractures compliquées de plaies et infectées, les appareils de contention externe sont aussi une gêne pour la réalisation de bons pansements.

4° *Le moyen de fixation appliqué doit pouvoir être retiré avec facilité*, sans qu'une opération proprement dite soit pour cela nécessaire, dès que le cal osseux a été formé ou est sur le point de l'être.

Je comprends par moyen de fixation le procédé mécanique : suture,

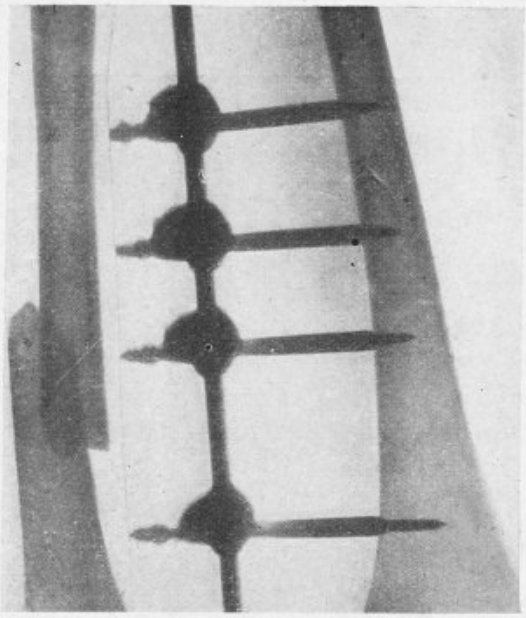

Fig. 4. — Fracture transversale du fémur droit; le trait présente un coin en petit V, très favorable pour la coaptation. Les fragments réduits sont maintenus un instant, jusqu'à la pose du fixateur, par une ligature. *Fixateur externe.*

ligature, vis, plaque vissée, agrafe, fixateur, etc., appliqué pour maintenir en place les fragments osseux.

Parmi les très nombreux procédés que possède la technique chirurgicale pour la fixation des fragments, soit dans une fracture fraîche, soit dans des cas de fractures anciennes non consolidées ou vicieusement consolidées, deux procédés surtout — suivant mon expérience — correspondent aux conditions formulées plus haut : *le fixateur externe* et *le ligateur*.

Fixateur. — Les fixateurs externes sont représentés par l'appareil-type de Lambotte, le premier parmi ces instruments si peu nombreux encore.

Mes fixateurs, que je considère comme les meilleurs à cette heure à cause

de leur simplicité de pose, sont construits en quatre modèles publiés d'abord en 1913 (*Revue de Chirurgie de Bucarest*), et plus tard, en 1920 (*Journal de Chirurgie*). Ils sont caractérisés par la présence de certaines pièces, *les guides*. Ce sont précisément ces guides qui simplifient la pose de l'appareil, car c'est par eux qu'on exécute d'une manière exacte et rapide la mise en place des fiches ; c'est par les guides qu'on perfore l'os au lieu choisi ; c'est par les guides qu'on élargit, s'il est nécessaire, ces orifices ; et c'est par eux aussi qu'on conduit et qu'on visse les fiches dans ces orifices. Forêts, alésoirs, fiches, sont calibrés sur les guides.

Ligateur. — J'ai désigné, du nom de ligateur, un fil ou câble métallique

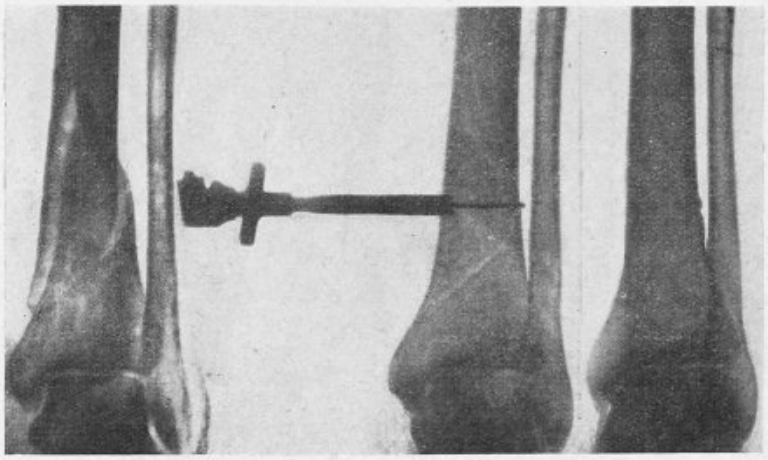

Fig. 5. — Fracture de jambe. Fracture oblique courte du tibia. *Ligateur-fixateur*. Jeune fille, dix-huit ans. Guérie en trente-cinq jours.

serré et fixé autour d'un os par le moyen d'un appareil qui, restant en dehors de la plaie, permet au moment opportun l'extraction du fil. Les ligateurs sont grands, moyens et petits.

La direction du trait de fracture est de la plus grande importance pour le choix du meilleur moyen de fixation des fragments. A ce point de vue, je partage les fractures en : transversales, obliques courtes et obliques longues.

Avec les deux moyens plus haut cités, le fixateur externe et le ligateur, appliqués séparément ou combinés, on peut traiter presque tous les cas des fractures des diaphyses.

Fractures transversales. — Dans les fractures à trait transversale, le fixateur externe trouve sa plus belle application. Placé avec quatre fiches, par deux dans chaque extrémité osseuse, les fiches internes étant vissées le

plus près possible du trait de fracture et les fiches externes le plus loin de ce trait, suivant le volume de l'os, la fixation est extrêmement puissante.

Fractures obliques courtes. — Dans les fractures à trait oblique court, on peut combiner de la manière la plus avantageuse le ligateur avec le fixateur. On serre d'abord les fragments avec le ligateur, et ensuite on consolide cette première fixation par un fixateur placé seulement avec deux



Fig. 6. — Opération de l'hallux valgus. Résection cunéiforme oblique, à base externe, du métatarsien, suivie d'ostéosynthèse par *ligateur-fiche*.

fiches, suffisamment éloignées de la ligature, suivant encore le volume de l'os. Le ligateur est ensuite bloqué au tuteur du fixateur par une simple ligature au fil métallique ou par une pièce spéciale fournie avec l'appareil.

La solidité ainsi obtenue, trois points fixes par rapport au tuteur, est à toute épreuve.

Dans les fractures obliques courtes des petits os, on combine très aisément le ligateur avec une mince fiche passée en travers des extrémités osseuses. Le câble se croise avec la fiche. Par cette combinaison, *ligateur et fiche*, la fixation est très solide, car la tige empêche les extrémités de glisser sur leur surface oblique, pendant que la ligature les serre étroitement.

Fractures obliques longues. — Dans les fractures à trait oblique long, j'applique le ligateur : un seul ou deux ligateurs, suivant la longueur du trait de fracture, le volume de l'os et la manière dont s'engrènent les fragments.

Les observations qui accompagnent cette note sont une justification des plus éclatantes en faveur des *ostéosynthèses rationnelles* : technique

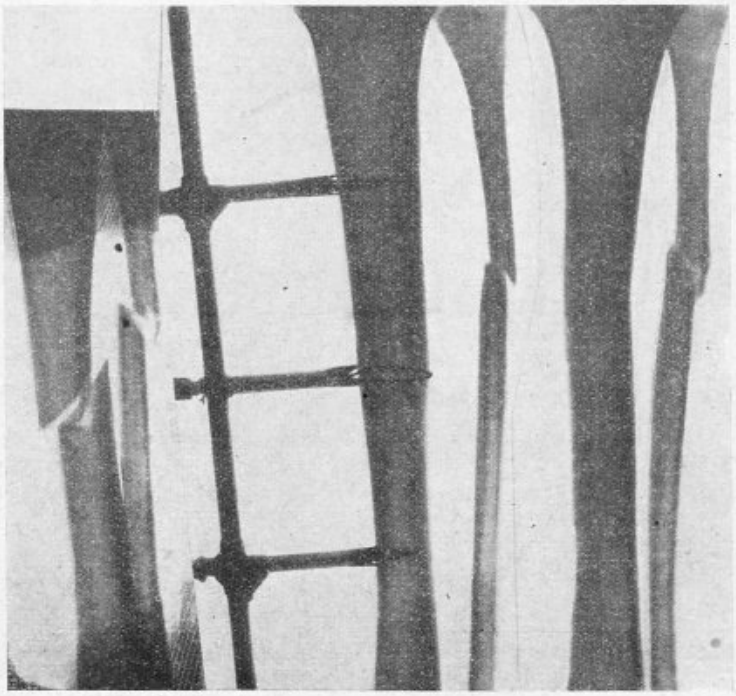

Fig. 7. — Fracture de jambe. Fracture oblique longue du tibia. Le péroné est fracturé très obliquement au niveau du cal. *Ligateur.* Femme de cinquante ans, guérie en quarante jours.

précise et bon moyen de fixation. Les résultats insuffisants ou même mauvais obtenus d'abord, et se prêtant aux critiques les plus défavorables à la méthode, ont été ensuite complètement transformés en succès merveilleux, qui imposent la méthode.

Observation I. — *Fracture au-dessous de la partie moyenne du fémur : pseudo-arthrose. Première ostéosynthèse : insuccès. Seconde ostéosynthèse : guérison.*

N... (O.), vingt-cinq ans, officier. Chute de cheval : fracture du fémur droit traitée par l'extension continue. La guérison n'est pas obtenue six à sept mois après l'accident.

Première ostéosynthèse. — Les fragments osseux sont fixés par une agrafe ; la guérison n'est pas non plus obtenue.

Je vois le blessé un an après l'accident. Fragments très mobiles. La radiographie révèle aussi les débris d'une agrafe brisée.

Seconde ostéosynthèse. — R... (A.) : L1-L2; stovaïne : 7 centigrammes. Incision sur la face externe de la cuisse; excision de l'ancienne cicatrice; interposition d'une masse de tissus fibro-musculaires; les fragments arrondis sont avivés en sectionnant transversalement une mince rondelle. Coaptation parfaite; fixation très solide par un fixateur à quatre fiches.

Trois mois après, la guérison est complète. L'officier reprend son service et fait la campagne de 1916.

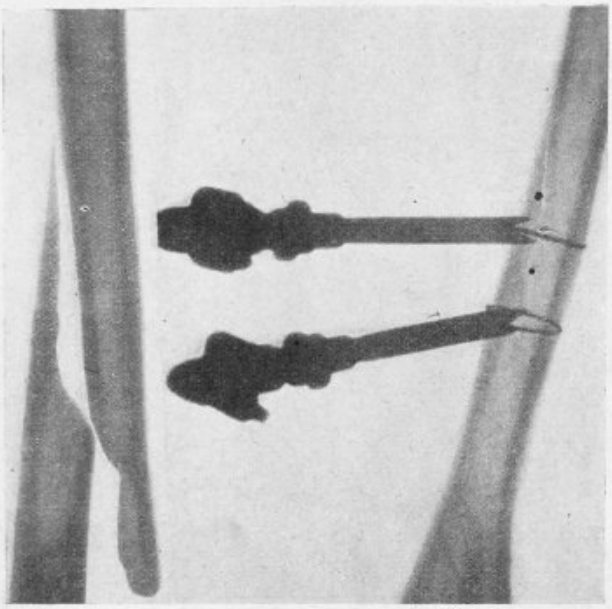

FIG. 8. — Fracture oblique longue de l'humérus droit. Le fragment inférieur présente une pointe longue et acérée, pénétrée dans la masse musculaire. Réduction difficile. *Deux ligateurs.*

Cette fracture et la fracture de la figure 4 appartiennent à la même malade, une fillette de douze ans. Elles ont été opérées dans la même séance.

OBS. II. — *Fracture transversale de la partie moyenne du fémur : pseudo-arthrose. Première ostéosynthèse : résultat nul. Seconde ostéosynthèse : guérison.*

Femme, dix-huit ans : fièvre typhoïde. Dans un accès de délire se jette par la fenêtre. Fracture de la cuisse droite. Trois mois après, la fracture n'était pas consolidée; la mobilité des fragments étant extrême, on pratique l'ostéosynthèse.

Je vois cette femme sept à huit mois après l'accident. Les fragments sont extrêmement mobiles. La radiographie démontre des extrémités osseuses arrondies, déplacées en longueur, largement écartées, piquées des pointes d'une agrafe brisée.

Seconde ostéosynthèse. — R... (A.) : L1-L2; novocaïne : 12 centigrammes. Incision sur la face externe de la cuisse. Excision de l'ancienne cicatrice. Les

extrémités osseuses, réunies par une masse épaisse de tissus fibreux qu'on résèque, sont avivées en excisant une mince rondelle. Coaptation parfaite. Fixateur à quatre fiches.

La guérison est rapide : moins de trois mois.

J'ai eu l'occasion de revoir cette malade huit ans après l'opération ; son état est absolument normal. Pas la moindre trace de son ancienne fracture, sinon une cicatrice peu visible sur la cuisse.

Si le fémur paraît un peu incurvé, il est identique à celui du côté opposé.

Obs. III. — *Fracture à la partie moyenne de l'humérus droit. Première ostéosynthèse : pseudo-arthrose. Seconde ostéosynthèse : guérison.*

J... (G.), vingt-neuf ans. Est reçu à l'hôpital pour une pseudo-arthrose de l'humérus droit. Son bras a été happé par une courroie de transmission. Opéré les premiers jours, sa fracture ne se consolide pas.

Le bras très atrophié est incurvé en dehors. Les segments sont très mobiles dans tous les sens. Pour qu'il puisse exécuter un mouvement, il enserre les extrémités osseuses, au niveau de la pseudo-arthrose, avec la main gauche. La radiographie révèle un fil métallique.

Seconde ostéosynthèse. — Trois mois après l'accident. Anesthésie par chloroforme-morphine. Incision sur la face externe du bras. On enlève le fil et on résèque tout le tissu fibreux qui sépare les bouts osseux. Ceux-ci sont aussi avivés en découpant, suivant les surfaces de fracture, une lamelle d'os.

Les surfaces avivées sont longues de 30-35 millimètres. Les fragments s'adaptent exactement ; ils sont puissamment fixés, avec deux ligateurs.

Les appareils sont retirés vingt-huit jours après. A peine si on ressent encore une trace de mobilité ; toute petite gouttière plâtrée. La guérison est parfaite cinquante-huit jours après l'opération.

Les indications de la laminectomie dans le traitement des paraplégies pottiques,

par M. **H. Vulliet** (de Lausanne), membre correspondant étranger.

I. Il semble que la question a été tranchée par Mme Sorrel-Déjerine dans l'admirable étude qu'elle a consacrée aux paraplégies pottiques[1], à leur anatomie pathologique, à leur symptomatologie, à leur évolution et à leur pronostic. L'on ne saurait demander exposé plus clair, plus lumineux en ce qui concerne les « faits », ni déductions plus logiques en ce qui touche au traitement.

Dans le vaste champ d'observation que lui offrait le service de chirurgie du Dr Et. Sorrel, à l'hôpital maritime de Berck, Mme Sorrel a pu étudier quarante cas de paraplégies pottiques. C'est assez dire sur quelle base solide elle a étayé ses conclusions.

Je rappelle ici, en les citant à peu près textuellement, celles d'entre ces conclusions qui se rapportent au diagnostic causal et au pronostic de ces paraplégies :

1. Mme le Dr Sorrel-Déjerine : *Contribution à l'étude des paraplégies pottiques*. Paris, Masson et Cie, éditeurs.

Quand la paraplégie surviendra précocement, qu'elle s'installera rapidement en quelques jours ou en quelques semaines, qu'elle sera totale, on pourra espérer qu'il s'agit d'œdème sans abcès collecté, ou, plus fréquemment, d'un abcès intrarachidien.

Quand la paraplégie surviendra tardivement, deux, trois ans, quelquefois davantage, après le début d'un mal de Pott, qu'elle s'installera lentement, progressivement, insidieusement, sans arriver jamais à être très complète, il faudra craindre une pachyméningite.

Les paraplégies par œdème sont en général des paraplégies transitoires. Les paraplégies par abcès sont, le plus souvent, des paraplégies curables dans un temps relativement court : dix-huit mois à deux ans. Les paraplégies par pachyméningite, au contraire, restent en général plus ou moins définitives.

Je pense que tous ceux qui ont quelque expérience de ces questions ne pourront que souscrire à ces conclusions, en admettant des *exceptions* que Mme Sorrel elle-même n'a certainement point exclues.

Il y a des notions *élémentaires* qui doivent être bien présentes à l'esprit lorsqu'on veut aborder la discussion du traitement des paraplégies pottiques. La suppression de la conductibilité nerveuse, comme le fait observer avec insistance et raison Mme Sorrel, n'est pas due au seul agent compressif, mais à des troubles circulatoires, ou inflammatoires si l'on veut, qui sont le fait de la maladie même de la colonne, du foyer de tuberculose vertébrale. Dans les désordres nerveux de la tumeur intrarachidienne, l'agent compressif est *tout*. Dans ceux du mal de Pott, il n'est, en général, qu'*une partie*. Nous montrerons, plus loin, l'*exception*.

On peut enlever une tumeur, on ne peut qu'évacuer un abcès de spondylite, sans pouvoir enlever ni les coques, ni les fongosités, ni les néoformations de la pachyméningite tuberculeuse.

C'est sans doute pour avoir mal connu ces faits, pour s'être inspirés de raisonnement plutôt que d'observations, que nos devanciers n'ont pas recueilli de leurs tentatives opératoires les succès qu'ils en escomptaient. Tout d'abord, il est une vérité qui s'impose, banale sans doute, mais que l'on ne saurait trop répéter : le seul moyen de *prévenir* les troubles nerveux est l'*immobilisation stricte du pottique dès le diagnostic posé*. Le traitement dit « ambulatoire », avec corset ou avec greffe, ou même avec les deux, comme on l'a fait trop souvent, ne donne qu'une sécurité trompeuse. « Sur 100 paraplégies pottiques, 92,5 se sont développées chez des malades dont le mal de Pott n'avait pas été traité par l'immunisation », chiffre impressionnant et bien démonstratif que nous livre la statistique de Mme Sorrel.

Une fois la *paraplégie déclarée*, c'est encore à l'immobilisation stricte qu'il faudra avoir recours. Et c'est là encore qu'il est nécessaire de s'en tenir à l'observation des faits et de se garder de tout zèle opératoire. Avec une bonne immobilisation, du grand air, du soleil, et surtout avec beaucoup de patience, on verra la grande majorité des paraplégies pottiques rétrocéder et beaucoup d'entre elles se guérir, sans même laisser d'importantes séquelles. Nous en avons tous vu des cas isolés, mais nous avons,

pour fixer notre ligne de conduite, l'expérience étendue de l'éminent chirurgien de l'hôpital maritime de Berck.

Sur 35 malades, 23 sont actuellement guéris sans séquelles, 8 semblent être définitivement paralysés, 3 sont morts : guérisons complètes 66 p. 100. Et si l'on voulait s'en tenir aux pottiques traités dès le début par l'immobilisation ce chiffre serait encore beaucoup plus élevé (88,4 p. 100).

L'opération, la laminectomie en l'espèce, qui se propose de lever la compression en livrant passage au pus, aux masses caséeuses ou fongueuses, peut-elle faire mieux ? Certainement pas. Sans parler ni des morts immédiates dues à l'opération, ni des morts secondaires imputables à la fistulisation, on remarquera que, dans la majorité des « succès » publiés, il n'y a point eu de « miracle ». Les troubles nerveux mirent à rétrocéder un temps fort long, comparable à celui que l'on a noté chez les malades guéris *sans* opération.

Le seul cas opéré par le Dr Sorrel est bien démonstratif à cet égard : l'ablation de deux lames nécrosées, l'ouverture de la cavité de l'abcès, l'évacuation des fongosités pouvaient faire espérer un résultat immédiat. Il n'en fut rien. La motilité ne réapparut que quatre mois après l'opération, une année après il persistait encore des troubles sérieux, et la guérison était *presque* complète au bout de quinze mois. L'opération avait été pratiquée onze mois après l'installation de la paraplégie totale.

Je puis citer une observation personnelle comparable à celle du Dr Sorrel.

Observation I. — La malade, jeune fille de vingt-sept ans, ressent depuis quelques mois des douleurs dans le dos, de la fatigue, des points de côté, de la peine à se courber. Elle travaille cependant jusqu'au début de septembre 1927. A ce moment, ses jambes deviennent « pesantes » et raides: elle accuse des fourmillements dans les pieds. A la fin de septembre, elle ne peut plus se tenir debout et garde le lit. *La paraplégie est totale*, avec insensibilité absolue et troubles des sphincters (incontinence).

L'état général est peu altéré.

On constate une proéminence accentuée des deux premières vestèbres dorsales, très douloureuses à la pression locale et dans l'axe. Mouvements de la tête gênés et douloureux.

Les nerfs craniens sont en ordre. Aux bras, diminution de la force musculaire et de la sensibilité, surtout à droite. Réflexes tendineux vifs, exagérés à droite. Au tronc, anesthésie totale remontant jusqu'à la 3e côte à droite, à la 4e à gauche, dans le dos jusqu'au bord supérieur de l'omoplate. Absence des réflexes abdominaux. Aux membres inférieurs, anesthésie totale; paraplégie spastique, réflexes très vifs, Babinski faiblement positif, automatisme médullaire très marqué.

L'examen neurologique, dont je ne cite pas tous les détails, arrive à la conclusion qu'il s'agit d'une compression médullaire débutant au niveau du 8e segment cervical et affectant la moelle pour ainsi dire dans toute son épaisseur au niveau du 2e segment dorsal (1er corps vertébral dorsal).

Une comparaison entre les examens du 14 octobre et du 7 décembre indique une aggravation de la compression, non seulement dans le sens transversal, mais aussi dans le sens longitudinal (propagation vers la moelle cervicale).

L'examen radiographique montre des altérations nettes au niveau du corps de la 3e vertèbre dorsale, s'étendant à la 2e (raréfaction, décalcification), sans

effondrement. On ne voit pas d'abcès. L'examen au lipiodol indique un blocage net au niveau de la 3e vertèbre dorsale.

L'opération a été faite le 17 décembre 1927, soit *trois mois* environ après l'installation de la paraplégie. Sans décliner aucune responsabilité, je me permettrai de dire que ma décision a été fortement influencée par les conseils d'un neurologue éminent.

Section à leur base des apophyses épineuses des 1re, 2e et 3e dorsales. L'on voit émerger du canal vertébral, au niveau de la 2e dorsale, une frange de tissu jaunâtre, fongueux, mais assez ferme. On ouvre largement le canal en réséquant les lames des deux premières dorsales, lames qui sont certainement ramollies. La moelle est ainsi mise à nu sur une longueur de 4 cent. 1/2. On ne trouve pas d'abcès, mais des masses jaunâtres caséeuses. La dure-mère elle-même est lisse. On ne note pas de pulsations, la moelle apparaît légèrement écrasée, déprimée par un sillon au niveau de l'arc de la 1re dorsale. Une sonde pénètre librement en haut et en bas.

L'examen des tissus enlevés signe la nature tuberculeuse de la lésion.

L'opération a semblé tout d'abord aggraver la situation ; escarre profonde au sacrum, températures très élevées (cystite et pyélonéphrite), faisant craindre une issue rapidement fatale. Il y a actuellement une amélioration indéniable.

En ce qui concerne l'état nerveux, je note ceci : dès le 8 janvier 1928, la sensibilité à la piqûre revient à la fesse ; le 14 janvier, la malade sent que sa vessie est pleine. A l'examen du 25 janvier, elle sent les piqûres jusqu'à la symphyse. Le 4 février (sept semaines après l'opération), elle perçoit les piqûres aux deux cuisses. Le 8 février, elle a la sensation de l'eau chaude lors d'une irrigation vésicale. La sensibilité est *quasi normale jusqu'à la symphyse*, encore émoussée, mais *présente aux cuisses*, nulle à partir de la rotule. Aucun changement en ce qui touche la motilité.

Si j'ai relaté cette observation d'une façon prématurée, alors que le résultat final est encore en suspens, c'est pour bien montrer les difficultés d'interprétation lors de la récupération de l'activité nerveuse. Evidemment, l'opération ne fera pas de « miracle ». Lorsque la moelle a été étouffée un certain nombre de mois, il faudra du temps avant qu'elle reprenne ses transmissions, et l'on pourra toujours se demander si ces fonctions ne seraient pas revenues spontanément. A quel moment peut-on fixer la *perte définitive* de la fonction médullaire ? Là se trouve la solution du problème. Chez notre malade, la sensibilité commence à réapparaître sept à huit semaines après l'opération. Il ne nous est pas permis d'en tirer des conclusions *certaines* ; une impression favorable, et rien de plus.

II. De l'examen impartial des faits, on peut conclure que la paraplégie pottique ne ressortit pas, en général, du domaine de la chirurgie opératoire. Et je pense que l'on fera bien de s'en tenir à cette règle, *à condition de ne pas la faire trop rigide et d'admettre qu'il y a des exceptions*. Peut-être serait-il plus exact de dire qu'il y a une autre face de la question à considérer.

Lorsque, malgré une immobilisation stricte de longue durée, les troubles nerveux persistent sans modification, n'y a-t-il rien à tenter, et doit-on systématiquement renoncer à une opération décompressive? De ce que la paraplégie ne s'est pas installée rapidement et de ce qu'elle paraît défini-

tive, doit-on toujours conclure qu'elle est due à la pachyméningite et qu'elle est irrémédiable? Je ne le pense pas et je puis en donner une preuve :

Obs. II. — Il s'agit d'un garçon de quatorze ans. A l'âge de huit ans, les parents ont remarqué une gibbosité dorsale. Immobilisation, à domicile d'abord, puis à la clinique infantile de Lausanne, et ensuite à Leysin. Le 1er mars 1922 (l'enfant a onze ans), on note l'état suivant : grosse gibbosité s'étendant de la 6e dorsale à la 2e lombaire, sans tendance à la correction. Aucune sensibilité sur les apophyses épineuses, ni aux mouvements. Thorax peu déformé. Réflexes patellaires très vifs. Pas de clonus. Réflexes plantaires presque nuls, pas de signe de Babinski. Pied en équinisme. Si l'on essaie de faire marcher l'enfant, il le fait sur la pointe des pieds et il faut le soutenir. La paraplégie s'installe très graduellement. En décembre 1924, elle n'est pas absolue, le malade arrive encore à mouvoir légèrement ses jambes. Contracture musculaire considérable, Babinski positif, réflexes fortement exagérés. Un contrôle radiographique montre une bonne réparation osseuse et des poches d'abcès avec calcifications. L'état général est médiocre, la température normale.

En février 1925, entrée dans mon service, avec le status suivant : les corps vertébraux, de la 8e dorsale à la 1re lombaire, sont soudés en un bloc flanqué d'abcès en feuille de trèfle partiellement calcifiés. La masse osseuse est plus claire au niveau des 11e et 12e dorsales. Déviation latérale de la colonne à convexité droite. L'examen nerveux, fait par le Dr Brunschweiler, montre ceci : la sensibilité est fortement diminuée jusqu'à la hauteur de la zone cutanée D. XI, un peu moins jusqu'à D. IX. La limite supérieure des réflexes de défense correspond à D. XI, ce dont on peut conclure que la lésion médullaire n'est pas très étendue en hauteur (1 à 2 segments). Il y a beaucoup de réflexes d'automatisme par excitation cutanée et articulaire (pas d'automatisme spontané actuellement). Le segment sous-lésionnel ne paraît pas très compromis, malgré la forte atrophie musculaire des membres inférieurs. Le contrôle vésical persiste, mais il y a eu parfois de l'incontinence. Les mouvements actifs sont quasi nuls. Avec de grands efforts, l'enfant parvient quelquefois à faire de très légers mouvements d'extension du pied, mis passivement en flexion, et de flexion du genou gauche. A l'électrisation, il ressent quelques picotements à la cuisse. Trépidation épileptoïde du pied lorsqu'on le met en flexion forcée. Par moments, tremblements involontaires et irrésistibles, à petites oscillations (plus prononcées à droite). Réflexes pupillaires normaux, rotuliens très exagérés, achilléens normaux. Babinski bilatéral. Réflexes abdominaux : supérieur normal, moyen et inférieur presque nuls. Réflexes crémastériens positifs et égaux.

L'*intervention* a eu lieu le 6 mai 1925, *plus de trois ans après le début des troubles nerveux*. Elle a été des plus simples et a pu être faite en grande partie à l'anesthésie locale. Au moment où l'on dégage l'arc vertébral de la 8e dorsale, on crève un abcès dont le pus jaillit sous pression. A la pince-gouge, on enlève l'arc vertébral VIII, qui est en partie nécrosé, et l'arc VII, moins altéré. La plaie est refermée avec une mèche iodoformée pour drainage.

Le 13 mai, on note déjà une notable amélioration de la sensibilité aux deux membres inférieurs. Le 21 mai (quinze jours après l'opération), l'enfant peut faire de légers mouvements de flexion et d'extension des deux cuisses et des deux jambes.

L'amélioration est rapide et le 15 juillet, soit deux mois environ après l'intervention, *le malade peut marcher* cinq minutes avec le tricycle. En décembre, il circule sans cannes. Il y a une fistulette au niveau de la cicatrice opératoire, avec écoulement séro-purulent intermittent.

J'ai revu l'enfant en janvier 1928, plus de deux ans et demi après l'opération. Il ne lui reste de ses troubles nerveux que des réflexes rotuliens un peu vifs. La musculature est minable et la fistule donne de temps en temps.

Cette observation se passe de longs commentaires. Je ne l'ai relatée que pour montrer qu'il y a des cas *exceptionnels* où l'abcès pottique peut provoquer des troubles nerveux à évolution lente et où son évacuation peut amener une guérison inespérée. Je pense que l'esprit le plus sceptique ne saurait ici mettre en question le résultat de l'intervention. Sans doute, l'ouverture du foyer tuberculeux a créé une fistule. C'est là un grave danger, mais il n'est pas fatal. Et, entre la paralysie et la fistule, le choix ne prête pas à beaucoup d'hésitations.

Il y a des paraplégies qui ressortissent à la laminectomie. Mais lesquelles? Si nous savons d'une façon certaine que nombre d'entre elles rétrocèdent spontanément, quand pourrons-nous juger qu'il n'y a plus rien à attendre de la nature et qu'il faut lui venir en aide?

Nous connaissons bien la tolérance de la moelle, mais elle a ses limites. Le malheur veut qu'elles soient impossibles à fixer. Mme Sorrel nous a montré des guérisons complètes après dix mois, onze mois, quinze mois d'inhibition totale?

Pour ma part, je crois fermement que si, au bout d'un an, l'état reste absolument stationnaire (et même plus précocement, s'il s'aggrave), il est justifié d'intervenir. C'est certainement une faute d'opérer hâtivement, mais c'est peut-être une erreur de se croiser définitivement les bras.

« Ce n'est pas sans quelque mélancolie, nous dit Mme Sorrel, que nous sommes arrivés à cette conclusion qui enregistre, en somme, *l'impuissance du traitement chirurgical* des paraplégiques pottiques ».

Enregistrons simplement avec joie *l'inutilité* de l'intervention dans la majorité des cas : la nature les guérit spontanément; mais sachons qu'il nous reste dans la laminectomie une dernière ressource qui nous permettra d'arracher à leur triste sort quelques-uns de ces malheureux.

Volumineuse dilatation de la branche efférente de l'anse grêle, longtemps après une gastro-entérostomie, et consécutive à des adhérences,

par **M. H. Gaudier** (de Lille), correspondant national.

Mme X..., âgée actuellement de trente-cinq ans, a été opérée en 1921 en pleine péritonite consécutive à la perforation en péritoine libre d'un ulcère de la grande courbure, parapylorique. En raison de l'état précaire du sujet, on se contenta de réséquer l'ulcère, de suturer, d'enfouir et d'appliquer un Mikulicz. Contre toute attente la malade guérit après maints épisodes et resta en bonne santé jusqu'en 1923, époque où elle revint nous trouver pour des troubles digestifs caractérisés par des vomissements trois heures après le repas, sans qu'il y ait jamais plus de sang, ni dans les selles ni dans les matières rendues. L'examen radioscopique montra un estomac petit, un pylore fonctionnant mal, certainement atrésié; réintervention très difficile, en raison des adhérences nombreuses

et solides, tant épiploïques que pariétales et intestinales, anses grêles et gros intestin formant un gâteau au devant de l'estomac, et plus particulièrement du pylore; il existait aussi une ptose rénale droite et hépatique : gastro-entérostomie d'une exécution très pénible.

Elle sort guérie et nous n'en avons plus de nouvelles qu'en janvier 1928; elle vient nous consulter pour des troubles digestifs qui ont débuté il y a six mois à peu près et qui vont en progressant.

En voici le schéma : après le repas pris avec plaisir, car elle a faim, le ventre se ballonne dans sa portion sus-ombilicale surtout, et quatre heures après apparaissent des vomissements qui la soulagent, composés d'aliments en grande partie digérés; le ballonnement diminue; actuellement, ces vomissements sont réguliers, sauf pour les liquides qui passent en partie. Cette malade a maigri beaucoup, elle n'a plus que la peau sur les os, mais n'est pas cachectique; l'œil est bon. A la palpation sur toute la hauteur de la cicatrice opératoire, on sent un plastron d'adhérences inflammatoires anciennes qui empêche, sinon en bas, de sentir exactement ce qu'il y a : la ptose du foie et du rein droit qui sont perçus aisément; le ventre n'est pas sensible; rien du côté des organes génitaux. La malade est très constipée, et cette constipation va en augmentant, malgré les lavages d'intestin qui ramènent peu de choses et les laxatifs qui sont mal supportés et occasionnent des coliques. Au moment où elle entre à l'hôpital elle ne se nourrit plus que de liquides, lait sucré, bouillon.

Après un repas baryté on constate un petit estomac, et au-dessous accolée une poche volumineuse, double de l'estomac, donnant l'aspect d'un estomac biloculaire; rien dans le grêle ni dans le gros intestin que quelques minces taches; il paraît y avoir une amorce pylorique et duodénale, située entre les deux poches; deux heures après, la poche supérieure est presque vide (quelques taches) et la poche inférieure a augmenté de volume; un vomissement à la troisième heure vide les deux poches, l'intestinale incomplètement.

Devant cette constatation, et nous reportant au protocole des deux précédentes interventions, nous pensons qu'il s'agit de troubles consécutifs aux adhérences que nous avons constatées à la seconde opération et nous réintervenons le 17 janvier.

Anesthésie au Schleich; sérum intraveineux pendant toute l'opération. Toujours les mêmes difficultés pour se retrouver au milieu de ces adhérences épaisses, de ce grand épiploon fibreux qui masque tout; en y allant prudemment nous arrivons à voir : l'estomac petit, et au-dessous l'anse grêle efférente de l'anastomose, dilatée, du volume des deux poings et qu'on prendrait pour l'estomac au premier abord; l'anse afférente est mince, atrophiée, en canon de fusil sur la paroi de la branche dilatée, maintenue par des adhérences molles qui n'empêchent pas la vidange des liquides biliaires et pancréatiques; la poche dilatée est à sa partie inférieure étranglée dans un gâteau cicatriciel qui sténose la lumière de l'intestin grêle et a permis la dilatation de l'anse sus-jacente; ces cicatrices correspondent à la place de l'ancien Mikulicz à peu près. L'anastomose fonctionnant bien, et devant l'inutilité d'une dissection de la cicatrice sténosant l'intestin, ayant trouvé une anse grêle le plus haut possible, la plus proche de la sténose, on pratique à la partie inférieure de la poche dilatée une entéro-anastomose, rendue délicate par l'extrême minceur et la fragilité de la paroi de la poche, qui contenait encore de la baryte; une sonde molle passait de la poche à l'anse grêle au-dessous de la sténose, sans trop de frottement; donc l'occlusion n'était pas complète, mais une dérivation large valait mieux que toute tentative de reconstitution de l'anse après dissection des cicatrices.

L'examen du reste de l'intestin ne montre pas de brides pouvant faire craindre pour l'avenir; au niveau du pylore nous n'avons pas fait de recherches. Bon fonctionnement de la gastro-entérostomie.

Les suites furent des plus simples; vomissements le premier jour; depuis alimentation progressivement normale, plus de vomissements, plus de ballon-

nement et retour de selles normales. La malade quitte l'hôpital au quinzième jour.

Nous referons un examen radioscopique d'ici quelques mois.

Telle est cette observation, certainement rare, pour nous au moins, car c'est, non pas le premier cas de complication due à des brides cicatricielles (et la région de l'appendice en offre de nombreux exemples) que nous observions, mais le premier de sténose progressive amenant cette dilatation considérable d'une anse, dilatation définitive comme nous avons pu le constater pendant l'opération, où la poche était vide. La relation est évidente avec la péritonite survenue après la perforation de l'ulcère, mais aussi doit intervenir le Mikulicz, car c'est autour de la région qui fut drainée par le sac que les adhérences et les cicatrices étaient les plus fortes, les plus épaisses; à mon avis il faudra toujours penser à la possibilité de pareils incidents consécutifs, quelquefois tardifs, comme ici, et cela en fait la rareté quand on appliquera ce mode de drainage et de pansement pour des lésions de l'estomac; l'enfouissement des lésions sous l'épiploon avec l'épiploïte qui suit a certainement des avantages, mais aussi bien des inconvénients quand on doit un jour ou l'autre réopérer les malades.

Manifestations cliniques d'un calcul incarcéré, mais mobile dans la voie biliaire principale (lithiase du cholédoque sans ictère),

par M. **Marcel Chaton** (de Besançon), membre correspondant national.

La « lithiase du cholédoque sans ictère », que MM. Chiray et Degros, en la désignant sous le nom de « lithiase dissimulée du cholédoque », viennent d'étudier d'une manière remarquable et fort complète dans un article récent de *La Presse Médicale* du 23 mars 1927, n'est pas, quoique bien connue, d'une extraordinaire fréquence. Elle reste une exception et c'est à ce titre que nous avons cru intéressant de rapporter l'observation suivante :

Mme C..., cinquante et un ans, qui nous est présentée par le Dr Maitre, de Besançon, présente des crises douloureuses aiguës intermittentes de l'hypocondre droit ayant débuté en décembre 1925. Depuis, les accidents se sont reproduits à des intervalles variables, avec des périodes d'interruption durant jusqu'à cinq mois. La dernière crise a eu lieu le 24 décembre 1926. On n'a jamais constaté qu'un peu de subictère fugace et seulement lors des premières crises. Au moment de l'examen, le foie est petit et on décèle à la pression un point douloureux dans la région vésiculaire. Un examen radiologique, pratiqué par M. le Dr Caillods, conclut à l'existence d'un duodénum non mobile, douloureux à la palpation. L'ombre vésiculaire paraît augmentée.

Avec ces divers éléments cliniques, le diagnostic de lithiase de la vésicule semblait logique.

C'est avec cette hypothèse que nous intervenons chez cette malade le 27 janvier 1927 : anesthésiste, Dr Bessot, interne; aide, Dr Maitre.

Par une incision le long du bord externe du grand droit, nous explorons d'abord la région de l'appendice et libérons un fond cæcal entouré de fausses membranes et enlevons un appendice moniliforme.

Cette malade présentait un foie très anormalement petit, restant loin du rebord des fausses côtes, caché haut sous la coupole diaphragmatique. Nous devons, pour atteindre la vésicule, brancher une incision oblique partant de la partie supérieure de l'incision longitudinale, et se dirigeant parallèlement aux fausses côtes, du côté du creux épigastrique. Malgré cela le cholécyste de teinte blanchâtre, bourré de calculs, reste difficilement accessible dans la profondeur. Nous le libérons par voie directe et nous l'enlevons après ligature séparée de l'artère cystique, en nous bornant à explorer par le palper le canal cholédoque au niveau de l'hiatus de Winslow, pensant avoir trouvé dans l'état de la vésicule la raison des manifestations cliniques observées.

Il s'agit d'un organe à muqueuse rouge, à parois épaisses contenant un très grand nombre de petits calculs arrondis du volume d'un pois et aussi de la bile d'apparence normale.

Un drain est laissé au contact du moignon cystique.

Du côté de l'évolution de la plaie les choses se passent très simplement : le drain est enlevé au neuvième jour et la malade sort de la clinique le vingtième en état de guérison très avancée.

Mais dès le cinquième jour l'opérée présente un état nauséeux avec un peu de douleur dans la région hépatique et apparition rapide d'un état ictérique que nous mettons, malgré l'absence de température, sur le compte d'une légère poussée d'angiocholite. Cet ictère disparaît vite. Cependant à la clinique même, les jours qui suivent, elle présente à plusieurs reprises dans l'hypocondre droit des crises très douloureuses non accompagnées d'ictère et qui ne peuvent s'expliquer par un état infectieux des canaux biliaires. Ces mêmes crises s'accentuent chez elle après cicatrisation complète de la plaie. Elles sont parfois accompagnées de vomissements, semblent parfois suivies aussi de diarrhée. On ne note aucune ascension thermique. Elles deviennent très fréquentes jusqu'à 60 et 64 en un mois. Dans tout le cours de l'année 1927, il ne se produit que deux accalmies de vingt à vingt-cinq jours chaque fois.

Ces crises sont tellement douloureuses, la sensibilité de la malade est devenue si grande qu'elle en est arrivée à l'usage d'une dose journalière de 10 centigrammes de morphine.

Depuis l'opération, la situation s'est donc nettement aggravée. Ces crises hépatiques ne sont pas accompagnées de signes de rétention et cependant la vésicule est enlevée. M. le Dr Maitre, qui suit à domicile attentivement la malade, n'observa jamais d'ictère et qu'une seule fois une selle décolorée, et cela un mois et demi après l'opération.

Des diagnostics variés sont portés par les divers médecins consultants qui voient tour à tour cette malheureuse. On pense à des crises solaires, à un ulcère du duodénum, et aussi, et ce fut dès le début notre diagnostic, à la possibilité d'un calcul mobile du cholédoque que nous pensions avoir été projeté du cystique dans la voie principale lors de la ligature du premier de ces canaux.

C'est avec l'hypothèse de calcul sans ictère du cholédoque qu'une seconde intervention est pratiquée le 27 janvier 1928 ; anesthésiste, Dr Bessot ; aide, Dr Maitre.

On utilise une incision de Kehr qui emprunte en partie le trajet de l'incision de l'opération antérieure.

L'estomac est intimement adhérent à la paroi et doit être libéré aux ciseaux. Il est attiré en haut et à droite avec le transverse dans la région du pédicule hépatique. La reconnaissance ainsi que le dégagement de ce pédicule ainsi que du duodénum sont des plus complexes. A ce moment, dans un foyer opératoire d'une profondeur inaccoutumée, on procède à un décollement duodéno-

pancréatique. Les voies biliaires saisies entre le pouce et l'index sont explorées une première fois avec lenteur et attention de l'hépatique à l'ampoule de Vater, une seconde fois en sens inverse. Ces deux explorations sont négatives. Au cours d'une troisième exploration dans le sens inverse du courant de la bile, on a l'impression de percevoir un petit noyau induré dans la portion sus-duodénale qui se déplace devant le doigt du côté de l'hépatique. Nous réussissons à le saisir entre le pouce et l'index, à le fixer dans la portion immédiatement sus-duodénale du conduit. Sur l'index gauche immobilisant la région et l'attirant le plus possible hors du ventre, les éléments du pédicule hépatique sont disséqués et dissociés. On reconnaît un cholédoque modérément augmenté de volume et d'épaisseur. Il paraît bien exister à son intérieur un petit corps arrondi dur. On incise directement sur lui et on extrait effectivement un calcul cholestérinique du volume d'un pois. Il s'agissait donc bien malgré l'absence de toute manifestation très caractérisée de rétention biliaire d'un calcul du cholédoque qui, vu sa mobilité, avait dû échapper à notre première exploration.

On termine par un drainage de l'hépatique seul et la région opératoire est isolée du reste de la cavité abdominale à l'aide de quatre mèches iodoformées au centre desquelles est situé le drain.

Le calcul, léger à la coupe, était constitué d'une masse principale jaunâtre et homogène sans aucune stratification et entouré d'une coque plus dense et grisâtre.

Les sutures ainsi que les mèches sont enlevées au dixième jour, le drain de l'hépatique au douzième. La malade quitte la clinique le 6 février présentant encore une fistule biliaire mais dont l'importance diminue quotidiennement. A l'heure actuelle la guérison est complète. Depuis cette opération aucune crise douloureuse ne s'est reproduite. Dans les suites opératoires la démorphinisation s'est opérée sans difficulté et rapidement et l'état général de la malade est excellent à tous points de vue.

Nous ne nous permettrons que quelques brèves remarques au sujet de cette observation de lithiase dissimulée du cholédoque dont de nombreux chirurgiens déjà ont rapporté des faits, comme en témoigne la bibliographie annexée au travail de M. Chiray. Nous n'insisterons que sur le seul point qui nous semble un peu particulier : le caractère anormalement intense des douleurs et leur exaltation nette après la cholécystectomie, ayant abouti à un véritable état de lithiasique.

La mobilité particulière du calcul que nous avons constatée lors de la première intervention peut peut-être expliquer l'aspect clinique pendiculé de cette lithiase du cholédoque. Les accidents se déclenchaient quand il venait obstruer l'ampoule de Vater. A ce moment il est très rationnel d'imaginer que la distension du canal par une accumulation de bile lui permettait, vu son petit volume, de flotter librement dans le liquide sécrété. L'orifice intestinal des voies biliaires redevenait libre, ou bien, vu sa mobilité, il était chassé dans les parties hautes du conduit par une onde antipéristaltique. Le peu de dilatation du cholédoque nous a montré que ce dernier n'était pas forcé comme dans la lithiase fixe du conduit. C'est par ce dernier fait qu'il est peut-être possible d'expliquer cet état quasi permanent de colique présenté par la malade.

Il semblerait ainsi qu'il y eût lieu de distinguer au point de vue anatomo-pathologique et clinique trois types de lithiase du cholédoque : la lithiase mobile avec migration hors des voies biliaires répondant à la colique hépa-

tique, la lithiase fixe avec ictère chronique répondant au type classique des obstructions calculeuses du cholédoque et une lithiase incarcérée du cholédoque, intermédiaire entre les deux, où le calcul prisonnier dans la voie biliaire s'y déplace plus ou moins à l'aise dans le liquide biliaire mais sans pouvoir en sortir et en déterminant le syndrome de la lithiase dissimulée. Il se passe dans ce dernier cas un peu ce qu'on observe pour les calculs vésicaux mobiles obstruant subitement le col vésical et déterminant un arrêt du jet urinaire. Peut-être dans les cas douteux un tubage duodénal suivi d'injection de sulfate de magnésie serait susceptible de permettre l'étude du rythme du passage de la bile dans l'intestin et d'y déceler l'existence d'arrêts douloureux, trop courts pour provoquer les phénomènes de la rétention et en particulier l'ictère et l'acholie fécale.

L'exagération des phénomènes douloureux dans certains cas après la cholécystectomie est un fait qui a été signalé et étudié, en particulier par MM. Gosset et Lecène. Si le canal cystique est resté perméable, et il l'était chez notre opérée où nous avons trouvé dans la vésicule des calculs mais aussi de la bile normale, il semble rationnel de supposer que le réservoir cystique est susceptible de remplir un rôle régulateur de la tension biliaire et par suite d'atténuer les effets douloureux d'un péristaltisme en diminuant la résistance du contenu.

De l'urétéro-pyélo-néostomie. Ses résultats éloignés,

par M. **Pierre Bazy**.

On a constaté, on a nié la valeur thérapeutique des urétéro-anastomoses. Comme j'ai été l'initiateur de ces opérations (excusez-moi de rappeler ces faits) j'ai le droit, je dirai même plus : le devoir de les défendre; et nous allons voir si elles sont défendables.

Déjà, le 27 juillet 1910, je publiais ici les détails d'un cathétérisme urétéral pratiqué sur un jeune homme à qui j'avais fait cinq ans et demi auparavant, alors qu'il avait dix ans, une urétéro-pyélo-néostomie; j'avais apporté la preuve *clinique* et *instrumentale* de la persistance de cette anastomose, par conséquent de *sa valeur thérapeutique*.

Aujourd'hui je viens vous apporter la preuve *anatomique* de la valeur de cette opération anaplastique, de cette opération conservatrice du rein.

Voici un rein ayant appartenu à une femme de trente-deux ans, dont je vais vous raconter l'histoire : il a été enlevé il y a une vingtaine de jours, par le Dr Jacques Petit, de Rouen, qui me l'a envoyé après néphrectomie.

Cette femme, Mme Th., née Ma..., aujourd'hui âgée de trente-deux ans, a été opérée par moi le 4 novembre 1904, alors qu'elle avait neuf ans, et je lui ai fait une urétéro-pyélo-néostomie.

Cette enfant m'avait été adressée pour une tumeur apparaissant d'une manière intermittente dans le *flanc gauche*, tumeur s'accompagnant de douleurs violentes, sans fièvre et disparaissant après quelques heures de

durée. Elles revenaient assez fréquemment pour que j'aie pu attendre l'apparition d'une crise, à laquelle j'ai assisté, ayant demandé qu'on me prévînt d'urgence dès que la douleur et la tumeur se montreraient. J'ai pu alors affirmer qu'il s'agissait d'une hydronéphrose intermittente, et décider de l'opérer.

Je copie mon registre d'opérations :

Ma... (Madeleine), neuf ans.

Urétéro-pyélo-néostomie.

Incision de 12 centimètres environ le long du bord externe du grand droit. L'abdomen ouvert, on écarte le côlon descendant en dedans et on arrive sur le péritoine profond, qu'on incise ainsi que l'aponévrose périnéale; on voit alors le bassinet qui est dilaté et a à peu près le volume d'un gros œuf de pigeon. On le ponctionne et on retire 27 cent. cubes de liquide. Le bassinet est épais : on cherche l'uretère, on le voit d'abord difficilement. On incise alors le bassinet et on cherche l'orifice de l'uretère : on le cherche profondément et on ne le trouve pas : on revient alors sur la face antérieure, on le voit, et en tirant dessus on s'aperçoit qu'il passe en *arrière* de vaisseaux qui se rendent au pôle inférieur du rein.

En recherchant encore l'orifice de l'uretère, on voit quatre orifices de calices dilatés, et ce n'est qu'en regardant la direction que paraît suivre l'uretère que l'on découvre son orifice tout à fait au voisinage de l'incision du bassinet : il se trouve au niveau de l'équateur du rein, laissant au dessous de lui une grande étendue du bassinet. On introduit un stylet dans l'uretère et tout le long de ce stylet on incise le conduit et aussi le bassinet sur une longueur de 3 centimètres environ. L'orifice supérieur de l'uretère (ainsi sectionné) se trouve, semble-t-il, au niveau de la partie inférieure du bassinet (sectionné lui aussi). On suture alors la muqueuse de l'uretère à celle du bassinet par sept points de suture au catgut n° 0 : on résèque environ la moitié du bassinet et on le ferme par un surjet au catgut n° 00 sur lequel on met un nouveau surjet comprenant l'aponévrose périnéale. On suture ensuite la capsule périnéale et le péritoine profond avec le péritoine revêtant la face profonde de la paroi abdominale antérieure, de façon à isoler la loge opératoire de la cavité péritonéale. On met dans cette loge un drain et on ferme par trois plans; catgut pour le péritoine et les muscles; agrafes pour la peau. Pansement aseptique. Chloroforme.

La guérison a été aseptique. Ablation du drain le quatrième jour.

Donc, le 24 novembre dernier, le Dr Jacques Petit (de Rouen) m'adressait une jeune femme de trente-deux ans qui était ma petite opérée de 1904. Mon opération datait donc de vingt-trois ans.

Voici du reste l'observation de la patiente avec la lettre explicative du Dr Jacques Petit.

Mme Th..., née Ma..., trente-deux ans, s'est toujours très bien portée depuis son opération de 1904. Elle s'est mariée, il y a huit ans, mais n'a pas d'enfant. Depuis un an et demi environ, elle éprouve de temps en temps une légère douleur dans l'aine gauche. Cette douleur ne me paraît pas avoir de relations avec l'état actuel. Je la cite pour mémoire.

En septembre dernier, elle est atteinte de cystite assez violente caractérisée par des mictions fréquentes et douloureuses et par la présence de pus et même de sang dans l'urine. Jamais auparavant elle n'avait remarqué de trouble dans l'urine.

Le trouble augmentant, elle va voir le Dr Petit, de Rouen, qui lui fait des instillations, et les symptômes de cystite disparaissent.

Etat actuel. Elle me dit qu'elle a de temps en temps de la fièvre : la température monte à 38°-38°2. Elle a maigri depuis le début des accidents : cependant, par le repos qui lui a été conseillé, elle a augmenté de 2 kilogrammes.

A l'examen, je constate qu'il existe, PEUT-ÊTRE, un peu d'empâtement profond dans la région rénale gauche. La cicatrice de l'opération est tout à fait solide, pas d'éventration. Paroi ferme comme du côté droit. Dans la région rénale droite, on ne sent rien.

La patiente m'apporte un examen bactériologique fait à Rouen, après cathétérisme urétéral bilatéral fait par le Dr Jacques Petit.

La constante d'Ambard est de 0,075.

D'après une note que m'apporta la malade, je vois que le cathétérisme urétéral a été facile à gauche, difficile à droite (côté sain).

	DROITE	GAUCHE
	—	—
Urine recueillie : quantité, en centimètres cubes	8	10,3
	Pas de pus.	Pus.
Urée par litre	7,70	2,80
Urée pour le volume émis	0,146	0,028
Chlorures par litre	4,40	1,80
Bactériologie	0	Staphylocoques.

Quand le Dr Jacques Petit a fait l'examen de la malade, il a trouvé, dit-il, « un gros rein gauche du volume des deux poings, douloureux et rénitent », il écrit en outre :

« Au cathétérisme urétéral gauche, il m'a été impossible de pénétrer dans le bassinet et j'ai eu l'impression que ma sonde butait entre 20 et 22 centimètres. Il m'a donc été impossible de prendre la capacité pyélique. La radiographie a été négative. Je n'ai pas jugé prudent de faire une pyélographie. J'ai prévenu Mme Th... que si l'on ne pouvait obtenir la désinfection de cette pyélonéphrite il faudrait faire une néphrectomie qui me paraissait être le seul traitement en présence de la faible valeur fonctionnelle du rein gauche. »

C'est pour cette détermination que la malade a demandé à me voir.

En présence de ces examens et de la lettre du Dr Jacques Petit, je ne peux pas me permettre de conseiller des lavages du bassinet, puisque le Dr Petit me disait n'avoir pas pénétré dans le bassinet. Des lavages eussent été insuffisants et peut-être dangereux, en amenant une distension du bassinet, dans lequel le Dr Petit supposait de la rétention et j'ai conseillé d'obéir aux indications. J'avoue que la différence de l'excrétion uréique

entre le côté malade et le côté sain ne m'eût pas paru suffisante pour justifier la néphrectomie : l'indication principale me paraissait résulter, selon moi, de l'infection du bassinet et des accidents infectieux présentés par la patiente.

Le Dr Petit a donc fait la néphrectomie dans les derniers jours de janvier et il m'envoie à cette occasion la note suivante à la date du 31 janvier : « Je vous ai fait envoyer la pièce de néphrectomie de Mme Th... « après cinq jours de fixation au formol. L'intervention a été *facile* : à peine « quelques adhérences au niveau de la partie inférieure du bassinet. J'avais « pris la voie lombaire. (Il fait cette dernière remarque, parce que mon « opération d'urétéro-pyélo-néostomie a été faite par voie antérieure, para- « médiane, ainsi qu'on le voit par la relation de l'opération.)

Voulez-vous me permettre d'ouvrir ici une parenthèse. Le cas d'hydronéphrose intermittente que je vous présente ici se rapporte à une enfant et au côté gauche (il est vrai qu'il s'agit d'une personne du sexe féminin). Mais le cas pour lequel j'avais déjà fait la vérification de la persistance et de la valeur de l'anastomose et que je vous ai rappelé au début se rapporte à un enfant du sexe masculin, et est aussi du côté gauche, toutes conditions absolument opposées à celles dans lesquelles on observe le rein mobile. Aussi je ne comprends pas que certains médecins s'obstinent à dire : hydronéphrose intermittente par rein mobile.

Et voici le rein : macroscopiquement il est sain, son bassinet seulement est peut-être un peu plus grand que d'autres; mais substances corticale et médullaire sont bien distinctes et d'épaisseur normale : il a donc bien supporté vingt-trois ans d'abouchement artificiel.

Quand il m'a été envoyé il était enveloppé de coton formolé, l'uretère était lié par une ficelle, de façon à conserver au bassinet sa forme et, dans son intérieur, le liquide qu'il contenait au moment de l'intervention. Il contenait en effet 7 à 8 cent. cubes de liquide jaunâtre qui était ou avait été évidemment de l'urine. Ce liquide recueilli avec soin (mais pas mesuré, le volume a été approximativement indiqué par le laboratoire et par moi) a donné les résultats suivants à l'analyse chimique :

Aspect	Louche.
Couleur	Jaune ambré.
Odeur	*Sui generis*.
Dépôt	Nuageux.
Réaction	Neutre.

« Albumine : forte proportion. La quantité d'urine remise ne permettait « pas de faire le dosage de l'albumine (on voit donc combien était petite « cette quantité de liquide).

« Urée : 0,67 par litre.

« *Examen histologique* : Nombreux leucocytes polynucléaires altérés et « en amas.

« Un certain nombre d'hématies en voie d'hémolyse.

« Cylindres : néant.

« Cellules : très nombreuses cellules épithéliales de différentes formes « (bassinet et rein).

« Eléments inorganisés : néant.

« *Examen bactériologique* : Nombreux cocci gardant le Gram et rappelant le staphylocoque.

« Pas de bacilles acido-alcoolo-résistants. »

J'ai jugé bon de faire faire un examen histologique de ce rein et voici la réponse du laboratoire Letulle :

« Les coupes que nous avons pratiquées sur le fragment de rein prélevé « le montrent normal : intégrité parfaite des glomérules et des différents « tubes, sauf au niveau des calices où quelques terminaisons papillaires « paraissent irritées. L'épithélium est soulevé par places et en partie détruit « par des afflux de leucocytes : ces lésions sont très circonscrites et « entament à peine la substance rénale. » Ceci correspond à l'infection récente du bassinet et des calices.

Si vous examinez ce rein à l'œil nu, l'aspect macroscopique paraît bien correspondre à l'aspect microscopique : ce rein est normal.

Mais j'ai été frappé de la discordance qui existait entre ces aspects macroscopique et microscopique et le résultat des analyses de l'urine extraite de ce rein, analyses paraissant indiquer une déchéance de sa valeur fonctionnelle. Et alors je me suis demandé si ce rein n'était pas atteint de cette forme de néphrite qu'on appelle néphrite parcellaire et si, par hasard, les coupes histologiques n'avaient pas porté sur des portions saines du rein. Aussi ai-je dû prier le laboratoire Letulle de vouloir bien faire des coupes dans d'autres points, et c'est pourquoi vous voyez, à côté de la brèche faite au niveau de l'équateur du rein, d'autres brèches faites aux deux pôles.

Je vous apporterai le résultat de ces nouveaux examens histologiques.

Me permettez-vous de faire un certain nombre de remarques au sujet de ce cas.

Tout d'abord, dans la relation de l'opération d'urétéro-pyélo-néostomie, il est question de vaisseaux qui se rendent au pôle inférieur du rein, et il est dit : « En tirant dessus (sur l'uretère) on s'aperçoit qu'il passe *en arrière* de vaisseaux qui se rendent au pôle inférieur du rein. Comme je l'ai indiqué dans des communications antérieures, ces vaisseaux ne peuvent avoir eu d'influence sur le développement de l'hydronéphrose ; ils n'en ont une que s'ils passent derrière l'uretère ; mais alors, contrairement à ce que pensent divers auteurs et, après eux, M. Marion, ils n'ont qu'une influence secondaire, et seulement quand l'hydronéphrose a déjà atteint un certain volume. Je profite de l'occasion pour le répéter, car je crois l'avoir prouvé.

De plus, dans la relation de l'opération, il est dit que l'uretère ne peut être vu sur le bassinet qu'en tirant dessus : il avait contracté donc des adhérences et on voit là le mécanisme qui, de l'hydronéphrose intermittente, fait une hydronéphrose permanente ; les parois de l'uretère adhérant de plus en plus au bassinet, ce canal est comprimé et bientôt ne laisse plus passer de liquide.

Voilà donc un rein qui a passé vingt-trois ans avec un abouchement chirurgical et dont les aspects macroscopiques et microscopiques sont ceux d'un rein sain.

Donc, l'urétéro-pyélo-néostomie que je lui ai faite il y a vingt-trois ans a bien fonctionné et si, malheureusement, j'ai pu vous faire voir la pièce anatomique qui le démontre, c'est parce que le bassinet s'est infecté dernièrement et qu'on a cru ne devoir traiter cette infection de l'uretère et du bassinet que par la néphrectomie.

Certainement, si l'infection du bassinet avait pu être traitée par de simples lavages, si ces lavages avaient réussi, ce rein eût été conservé, eût pu être conservé, car l'anastomose eût continué à bien fonctionner et la patiente eût pu ne jamais nous livrer le secret d'un bon fonctionnement d'une urétéro-pyélo-néostomie.

Voilà donc deux cas où j'ai pu vérifier le bon fonctionnement d'une urétéro-pyélo-néostomie. Si donc on a pu dire que ces anastomoses ne servaient à rien, c'est qu'elles ont été *mal faites*. Et par la constatation de ces deux faits je suis fondé à dire que tous les autres cas, dans lesquels j'ai fait la même opération, ont réussi. En effet, de deux choses l'une, ou le bassinet est infecté ou il ne l'est pas. S'il l'est, le premier effet d'une rétention septique est de déterminer de la douleur, de la fièvre avec son cortège de phénomènes généraux, en même temps qu'on constate l'existence d'une tumeur persistante, et c'est ce qui a été constaté dans les cas infectés où on a fait des opérations qui n'ont pas réussi.

Si le bassinet n'est pas infecté, on verra, si l'opération n'a pas réussi, se produire de la douleur liée à la tuméfaction du rein, et, au moins dans les premiers temps, une tumeur, et les deux réunies vous donneront des indications sur la non-réussite de l'opération.

Donc, absence de douleur et de tumeur pour les cas aseptiques, absence de douleur, de tumeur et de fièvre pour les cas septiques, indiquent la réussite de l'opération, la perméabilité de l'anastomose. Si donc je n'ai pas eu ou d'autres n'ont pas eu de nouvelles des anastomoses que j'ai pratiquées, je peux en conclure que ces anastomoses ont réussi.

Je vous ai donc fourni la preuve de la valeur thérapeutique de l'urétéro-pyélo-néostomie pour les deux cas où j'ai pu vous la fournir. Si des auteurs nient cette valeur, c'est que l'opération faite par eux ou par d'autres a été mal faite.

M. **F. Legueu** : L'observation de M. Bazy est très intéressante, mais ces opérations sont tout de même condamnées dans leur principe. Elles sont condamnées dans la plus grande somme des cas, parce qu'elles reposent sur une fausse notion, c'est-à-dire que l'hydronéphrose est une maladie mécanique, par obstruction.

Elle n'est pas cela ; elle est un trouble neuro-musculaire qui entraîne d'abord le spasme, et plus tard la distension.

La distension a jusqu'ici seule attiré l'attention.

Quand elle existe, y a-t-il grand avantage à aboucher une poche sans

contractilité ? Et si vous opérez à l'origine, l'opération va peut-être changer complètement la situation du bulbe.

Aussi bien, je demande à revenir sur ces données à propos d'un rapport que je ferai dans quelques jours sur des observations de Fey, concernant le traitement conservateur des hydronéphroses.

M. Maurice Chevassu : Je serai beaucoup plus terre à terre que M. Legueu. La pièce qu'on nous présente est tellement essentielle pour la défense de l'urétéro-pyélo-néostomie, l'une des plus belles choses que nous devons à M. Bazy, que je demande à ce qu'elle nous soit montrée de plus près. Jusqu'à présent nous savons seulement d'elle : 1° que le rein a un aspect extérieur normal, ce qui ne signifie pas grand'chose ; 2° que l'aspect histologique du parenchyme rénal est à peu près normal, ce qui s'observe fort bien dans les hydronéphroses; 3° que ce rein était infecté; 4° que sa déficience fonctionnelle était considérable. Puisqu'il s'agit de vérifier le fonctionnement d'une anastomose, je demande à M. Bazy de vouloir bien faire une coupe totale du rein, passant par l'anastomose. Mieux que toute autre chose, cette coupe, en nous montrant l'état de l'anastomose, l'état de distension du bassinet et des calices, et l'épaisseur du parenchyme rénal conservé nous fera toucher du doigt le résultat réel de l'opération de M. Bazy.

M. Ombrédanne : J'ai eu l'occasion d'observer un cas d'*hydronéphrose congénitale* dans lequel il me fut formellement demandé, par le médecin de la famille et par les parents du petit malade, d'exécuter une urétéro-pyélo-anastomose.

J'acceptai. J'exécutai une large néphrotomie, suivie de l'anastomose du bassinet à l'uretère : j'avais pu, au cours de mon intervention, m'assurer de l'imperméabilité absolue de l'uretère, qui se terminait en cul-de-sac à distance du bassinet. L'anastomose fut facilement et largement exécutée.

Pendant la période de convalescence, je pus m'assurer, en envoyant par la plaie lombaire de néphrotomie une solution de bleu de méthylène, que la solution colorante passait dans la vessie.

L'enfant rentra dans son pays. La fistule lombaire était fermée. Je le considérais comme guéri à ce moment.

Ultérieurement, il semble bien que l'orifice d'anastomose se soit assez rapidement oblitéré.

Quelques mois plus tard, un de nos confrères était obligé d'urgence d'exécuter à nouveau la néphrotomie, le rein opéré s'étant mis en rétention septique.

Ultérieurement, j'ai dû me résoudre à pratiquer la néphrectomie à la suite de laquelle la guérison s'est avérée comme définitive.

M. Pierre Bazy : A M. Legueu je répondrai, en attendant, que je m'appuie sur des faits et non sur des vues théoriques.

A M. Chevassu je dirai que, réserve faite des conditions dans

lesquelles l'examen histologique a été fait, c'est-à-dire après cinq jours au moins de séjour dans un liquide formolé, si l'examen histologique eût été fait par n'importe qui, je n'eusse pas apporté la pièce et les résultats de l'examen ; mais, si on conteste les résultats de l'examen fait par le professeur Letulle, c'est à désespérer de l'histologie.

PRÉSENTATIONS DE MALADES

Suture primitive des deux tendons fléchisseurs du 4e doigt. Modification du clamp de Taylor pour les sutures tendineuses en lacet.

par M. **André Tailhefer.**

Rapporteur : M. Cunéo.

A propos d'un aspect rare mais normal du foie.

par **M. Fontoynont**, correspondant national.

Les lésions du foie aussi bien d'ordre chirurgical que d'ordre purement médical sont chez les Malgaches d'apparition récente.

Pendant les dix premières années de mon séjour à Tananarive, où je suis depuis trente ans, j'avais été frappé de voir combien la glande hépatique chez l'indigène se trouvait peu atteinte. Très peu d'ictères. Jamais d'abcès du foie. Presque jamais de cholécystites. Seuls quelques cas de cirrhose, et en particulier de cirrhose de Laennec, pouvaient être observés. Constatations inverses de celles que l'on pouvait faire dans la population européenne.

Depuis la guerre, les lésions hépatiques chez les indigènes deviennent de plus en plus fréquentes et une égalité pathologique semble s'établir pour le foie, tout au moins entre l'indigène et l'Européen ; non pas que je veuille voir une relation entre les longues années de guerre et l'envoi de 40.000 Malgaches en France, d'une part, et les lésions hépatiques, de l'autre, mais parce que je veux situer les faits dans le temps.

Les raisons de ce nouvel état de choses sont complexes : d'une part, l'augmentation et l'aggravation du paludisme entre 1900 et 1914 avec en 1905 et 1906 une formidable éclosion, une véritable-épidémie, à partir de laquelle la pathologie des indigènes s'est peu à peu transformée.

Chez ces impaludés, le foie qui jusqu'alors avait résisté à l'impaludation bénigne et rare, laissant seule la rate s'hypertrophier et devenir fragile,

le foie, dis-je, ne put continuer à rester indemne et nous vîmes peu à peu apparaître les mêmes réactions que chez l'Européen, à savoir des fièvres bilieuses rémittentes et intermittentes, des cholécystites, des coliques hépatiques, de la lithiase, des hypertrophies du foie et des cirrhoses. Il n'y avait pas encore d'abcès.

Alors apparut la dysenterie amibienne ou plutôt elle devint fréquente. Cette dysenterie avait été importée depuis longtemps d'Indo-Chine et d'Extrême-Orient par les soldats et les permissionnaires. Après avoir été excessivement rare, il y a de cela vingt-cinq à trente ans, elle est devenue commune, a pris même à certains moments une allure épidémique pour rester ce qu'elle est, à l'heure actuelle, à l'état endémique.

Parallèlement l'amibiase hépatique évolua, si bien qu'à l'heure actuelle, dans la population indigène comme dans la population européenne, il n'est pas rare de voir des hépatites suppurées, au même titre que toutes les autres affections hépatiques si communes en Europe.

Or, à propos de ces lésions hépatiques, je tiens à vous mettre en garde contre un aspect radiographique du foie, aspect normal, qui, ainsi que nous l'ont montré de nombreux examens sous l'écran ou des radiographies, peut prêter à confusion et faire faire une erreur de diagnostic.

On dit ici, et encore bien plus dans nos pays tropicaux, lorsqu'on examine un foie aux rayons X, que si l'on trouve une voussure du diaphragme présentant une déformation en brioche, en même temps que l'on constate, au moment des inspirations, un aspect festonné, il est de règle de penser à la présence probable d'un abcès hépatique plus ou moins avancé, et cela surtout si le sujet a présenté antérieurement ou s'il présente encore des symptômes de dysenterie amibienne. On pense aussi parfois à une tumeur. De toutes façons, l'aspect est considéré comme anormal.

Je vous présente un cliché représentant un de ces cas. Il m'est si bien personnel que c'est mon propre foie et que j'ai pu penser, à un moment, être menacé d'hypotite suppurée.

Il n'en est rien. Voilà plus d'un an que la première constatation a été faite, l'aspect reste immuable et permet de conclure à une disposition anatomique rare mais normale.

Si l'on ne veut pas se tromper dans ces cas-là, il faut faire attention que :

1° Au cours de l'examen radioscopique, pratiqué dans la station debout, le diaphragme droit présente une convexité habituelle sur toute son étendue ;

2° Les sinus cardio et costo-diaphragmatiques sont clairs, aigus et profonds ;

3° La base du champ pulmonaire présente une transparence normale. On ne remarque aucune réaction du foyer sur toute l'étendue de l'image hépatique ;

4° Si l'on fait faire une inspiration profonde et que l'on place le malade en position oblique, on constate nettement une déformation du diaphragme, à droite, une sorte de brioche et le diagramme, au cours des

inspirations profondes, apparaît festonné, mais ses mouvements sont très amples. Ils ne paraissent pas gênés;

5° Dans la position latérale, la déformation est encore plus accusée, mais elle diffère quelque peu des déformations en brioche de l'abcès hépa-

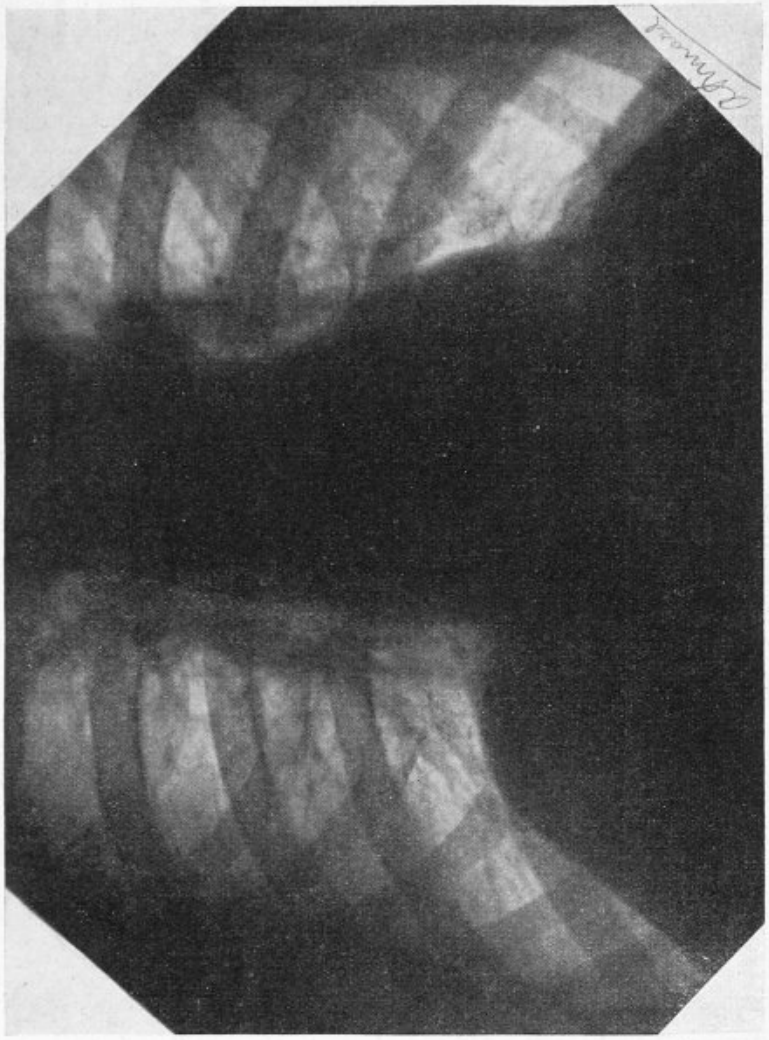

tique. Elle est plus régulière. Elle est plus arrondie. Elle ne pointe pas autant vers la cage thoracique. Surtout il n'y a aucun signe de réaction inflammatoire dans le voisinage et en particulier au niveau de la plèvre et du poumon.

Le cliché que je vous présente a été fait après de longs examens radios-

copiques, à Vichy, au mois d'août dernier, par notre confrère, le Dr Aimard, qui a conclu à l'absence de toute lésion hépatique.

Mon maître Letulle, qui se trouvait à Vichy en même temps que moi, et à qui je montrais le cliché, en lui faisant part de mes constatations radiologiques à Tananarive, m'a dit avoir, dans ses si nombreuses autopsies, constaté parfois une disposition de ce genre, le foie ayant basculé légèrement en avant et à droite, repoussant le dôme diaphragmatique et déterminant cet aspect en brioche assez particulier.

Le professeur Letulle dénomme ces foies « des foies verticalement façonnés » et les considère comme un état anatomique normal de la glande hépatique.

J'ai pensé que ces remarques étaient intéressantes, qu'elles pouvaient aider dans le diagnostic souvent fort difficile des déformations hépatiques et que peut-être elles empêcheraient des interventions ou, tout au moins, certains malades d'être soumis, sans utilité, à un régime sévère, à des injections d'émétine, régime et injections qu'il m'est arrivé moi-même de subir inutilement.

PRÉSENTATION DE PIÈCE

Sténose hypertrophique du pylore, pièce d'un sujet guéri par pylorotomie et opéré depuis trois mois,

par M. **P. Fredet.**

L'observation sera publiée lorsque les coupes histologiques de la pièce auront été présentées à la Société.

PRÉSENTATION D'INSTRUMENT

Présentation des « aiguilles de Reverdin »,

par M. **Albert Reverdin**, membre correspondant étranger.

Messieurs, vous n'êtes pas, je pense, sans connaître les « aiguilles de Reverdin ».

La première a été construite par Jacques-Louis Reverdin en 1879, qui,

modifiant celle de Bruns (de Tübingen), remplaça le canal et la petite tige métallique qui enfermait le fil par une rainure dans laquelle glisse une lame. Cette lame s'appelle le « simple ». Il est terminé en avant par un relief qui ferme ou dégage à volonté l'ouverture du chas par une poussée du doigt sur un bouton fixé à l'autre extrémité. On coud avec cet instrument, qu'on tient dans l'axe du bras, en le poussant en avant à la façon du matelassier.

Mon père, Auguste Reverdin, partant du principe que le mouvement de



Fig. 1.

pro- et de supination de la couturière est plus exact et plus élégant, a implanté l'aiguille perpendiculairement au manche auquel il donna la forme d'un dynamomètre. Une légère pression des doigts sur ses branches mobilise le simple et ouvre le chas qui se referme ensuite automatiquement par la seule élasticité du manche dès qu'on l'abandonne. On peut détacher l'aiguille d'un coup d'ongle et l'échanger aussitôt. Je signale en passant qu'en l'utilisant on peut retenir avec le pouce de la même main les tissus



Fig. 2.

qu'on va suturer : ce geste libère la main gauche et permet de coudre de façon beaucoup plus précise.

Poussant plus loin l'utilisation de ce même mécanisme, je l'ai perfectionné en 1910 déjà, en donnant à l'aiguille gynécologique la possibilité de tourner sur 360° autour de son axe. Je la fixe ensuite en ovalisant à volonté la partie moyenne du cylindre d'implantation de l'aiguille dans le manche.

J'ai créé, il y a deux ans, une autre aiguille d'une seule pièce qui s'ouvre et se ferme automatiquement par le simple passage à travers les tissus. On peut la construire indifféremment soit dans l'axe, soit perpendiculairement au manche. Son mode particulier d'ouverture et de fermeture est constitué par un mouvement de bascule d'une languette de métal fixée à une courte distance en arrière du chas. Lorsqu'on pénètre dans les tissus, la languette se relève, dégageant l'orifice prêt à recevoir le fil, puis au retour elle se rabat sur lui pour le retenir prisonnier. Une fois passé, par un simple mou-

vement de recul de l'aiguille le fil lui-même relève la languette et reprend sa liberté.

Au passage à travers la peau, on ressent un léger à-coup dont il ne faut tenir compte; j'ai essayé cet instrument dans tous les tissus mous, allant jusqu'à le brutaliser sans en détériorer le mécanisme qui, *a priori*, semble un peu délicat. C'est pourquoi aujourd'hui je vous en propose l'emploi sans crainte, d'autant plus que la simplicité de sa construction doit le rendre peu onéreux.

Le Secrétaire annuel, M. A. Bréchot.

L. Marethieux, imprimeur, 1, rue Cassette, Paris.



BULLETINS ET MÉMOIRES

DE LA SOCIÉTÉ NATIONALE DE CHIRURGIE



Séance du 29 février 1928

Présidence de M. Ombrédanne, *président.*

PROCÈS VERBAL

La rédaction du procès-verbal de la précédente séance est mise aux voix et adoptée.

CORRESPONDANCE

La correspondance comprend :

1° Les journaux et publications périodiques de la semaine.

2° Des lettres de MM. Dujarier, Martin et Mathieu s'excusant de ne pouvoir assister à la séance.

3° Une lettre de M. Hertz posant sa candidature à la place vacante de membre titulaire.

4° Un travail de M. Carajannopoulous (Athènes), intitulé : *Sur un cas d'artérite oblitérante juvénile traitée par l'ablation de la surrénale.*

M. Cadenat, rapporteur.

5° Un travail de M. Clavelin (Armée), intitulé : *Trois cas de fracture isolée de la diaphyse radiale avec luxation de l'une des extrémités du radius.*

M. Dujarier, rapporteur.

6° Un travail de M. Leveuf (Paris), intitulé : *Le traitement du spina bifida, d'après 10 observations personnelles.*

M. Veau, rapporteur.

7° Un travail de M. Férey (Saint-Malo), intitulé : *Deux cas de sympathectomie périartérielle par troubles trophiques.*

M. Robineau, rapporteur.

A PROPOS DU PROCÈS-VERBAL

Opération plastique pyélo-urétérale. Résultat après vingt et un ans écoulés,

par M. **Henri Hartmann.**

La très intéressante observation que nous a relatée, dans la dernière séance, notre collègue Bazy m'engage à vous apporter celle d'une malade chez laquelle j'avais pratiqué, pour une uronéphrose infectée, donnant lieu à des crises douloureuses avec fièvre, une opération identique en janvier 1904. J'ai eu l'occasion de la revoir en mars 1925, après vingt et un ans écoulés.

Cette observation se trouvant déjà publiée dans la 4e série de nos *Travaux de Chirurgie* (Voies urinaires, Paris, 1913, p. 377), je me contenterai de vous relater aujourd'hui la technique suivie et les suites éloignées de l'intervention.

Le 5 janvier 1904, ayant découvert le rein par une incision lombaire oblique, je l'ai extériorisé. Le bassinet, très dilaté, uronéphrotique, se continuait avec un uretère de dimensions normales. Après avoir fait sur ce dernier une incision longitudinale, j'ai constaté qu'une bougie s'engageait en bas facilement jusque dans la vessie, mais que même une filiforme ne pouvait s'engager dans le bassinet. J'ai alors fendu longitudinalement et suivant l'axe de l'uretère la jonction pyélo-urétérale, sectionnant ainsi l'éperon qui séparait le bassinet de l'uretère ; puis, j'ai sur une sonde urétérale suturé transversalement au catgut l'incision pratiquée. Le rein rentré, j'ai drainé la plaie lombaire.

Le 8 janvier, la sonde urétérale était enlevée. Le 2 février, le drain était supprimé à son tour et la guérison se faisait sans incident.

Deux mois après l'opération, la malade venait me revoir, se trouvant très bien. Appliquant un séparateur intra-vésical, à mon grand étonnement, la malade ne se plaignant aucunement, je constatai que, tandis que du côté gauche la sonde donnait de l'urine claire, par éjaculations normales, à droite il ne coulait rien. Faisant relever les parties de la fosse iliaque droite vers la région lombaire, je vis immédiatement s'écouler de l'urine.

Finalement nous avons recueilli :

	REIN DROIT	REIN GAUCHE
Quantité, en cent. cubes . .	6	9
Aspect	Pâle trouble.	Jaune limpide.
Urée, en grammes	14,09	24,97

En mars 1925, la malade revient nous trouver pour une poussée légère

de cystite, *n'ayant pas eu, au cours des vingt et un ans écoulés, la moindre crise douloureuse*. Elle est examinée par notre assistant, M. Brouet, qui introduit dans l'uretère droit une sonde n° 12. Celle-ci s'arrête à 18 centimètres. Pendant quelques minutes, rien ne s'écoule ; puis, se fait un écoulement d'abord lent et intermittent, se faisant ensuite normalement.

Le résultat final a été le suivant :

	REIN DROIT	REIN GAUCHE
Quantité, en cent. cubes.	30	63
Urée, en grammes.	8	9,50

Il est donc établi qu'*après vingt et un ans* écoulés, bien que l'évacuation se fasse mal, l'anastomose est restée perméable et que *le fonctionnement du rein est à peu près le même qu'au moment de l'opération*. Pendant le même temps, le rein gauche sécrétait au début deux fois et demie plus d'urée que le droit. Vingt et un ans après, il sécrétait un peu plus de deux fois et demie d'urée, exactement 2,6, que le droit.

RAPPORTS

Volumineuse tumeur du maxillaire supérieur. Traitement chirurgical. Guérison,

par M. **Robert Monod**, chirurgien des hôpitaux.

Rapport de M. H. Rouvillois.

Dans la séance du 4 mai dernier, le Dr Robert Monod nous a présenté un malade qu'il avait opéré avec le Dr Baldenweck, pour une volumineuse tumeur du maxillaire supérieur. L'observation de ce malade n'est pas seulement intéressante par le beau résultat opératoire que vous avez pu apprécier lors de la présentation du malade, elle mérite également d'être retenue en raison de la discussion du diagnostic à laquelle peut donner lieu la tumeur qui en fait l'objet.

Voici l'observation telle qu'elle a été rédigée par le Dr Monod :

Il s'agit d'un jeune homme de vingt-trois ans, chez lequel est apparue, il y a trois ans, une petite tumeur dure, indolore, au niveau de l'*arcade dentaire supérieure droite*, au voisinage des dernières molaires.

Pendant deux ans et demi, le volume de cette tumeur aurait augmenté très lentement, sans entraîner d'autre trouble qu'une légère gêne de la mastication. En septembre 1926, elle atteignait le volume d'un petit œuf. C'est alors que le malade est allé consulter un médecin qui a pensé à un *kyste d'origine dentaire* et en a conseillé l'ablation.

L'intervention eut lieu à Châteauroux, le 23 septembre 1926 : l'ablation fut

pratiquée par une longue incision angulaire traversant la joue droite; très peu de temps après cette intervention, la tumeur réapparaissait et, à partir de ce moment, elle augmenta très rapidement de volume, pour atteindre, en trois mois, des proportions monstrueuses.

Justement effrayé par l'accroissement, presque à vue d'œil, de cette tumeur, les parents conduisirent leur fils à Paris, où il fut adressé à M. Baldenweck.

L'aspect du malade était, à ce moment, des plus impressionnants et son entrée dans la salle d'hôpital, à l'heure des visites, provoqua une véritable panique.

Comme on peut s'en rendre compte d'après les photographies, l'aspect rappelle la déformation classique des polypes naso-pharyngiens, reproduite dans tous les traités.

La face, dans son ensemble, est comme luxée vers la gauche; de face, la joue droite, énorme, fait une forte saillie en dehors; en dedans, elle se prolonge directement avec le nez complètement déformé et fortement dévié à gauche, le sillon naso-génien ayant disparu; la saillie de la joue déborde nettement celle du nez, dont le profil droit ne peut être aperçu.

En haut, la tumeur vient soulever le plancher de l'orbite; l'œil est à la fois refoulé en haut et projeté en avant : mais la vision et la mobilité sont entièrement conservées.

Du côté de la bouche, l'aspect est des plus impressionnants. La bouche est maintenue béante par un énorme bourgeon violacé, ulcéré par places et sanieux, faisant saillie à travers les lèvres, refoulant fortement en haut et en bas les deux maxillaires, débordant en avant la mâchoire inférieure et le menton.

L'examen de la bouche montrait que cette masse occupait la presque totalité de la cavité buccale, débordant largement la ligne médiane, ayant tendance à recouvrir les dents du côté gauche; en haut, en relevant la lèvre supérieure, seules les incisives droites étaient visibles, incrustées sur la face supérieure du bourgeon intra-buccal qui les débordait.

En bas, on constatait, sur le pôle inférieur, les empreintes fortement marquées des dents de l'arcade inférieure; *en arrière*, la masse buccale *paraissait s'arrêter au niveau du voile* dont on apercevait seulement le pilier gauche; sa limite supérieure se confondait en haut avec la voûte palatine et le rebord alvéolaire droit.

La consistance de cette tumeur était dure au point qu'on eut de la peine à l'entamer au bistouri quand on fit la biopsie.

L'examen au miroir du pôle postérieur montrait :

La perméabilité du naso-pharynx;

L'*absence d'implantation* de la tumeur au niveau ou au voisinage de la voûte pharyngée;

La présence d'un bourgeon venant faire saillie au niveau des choanes, du côté droit, et refoulant à gauche la cloison :

La conservation et la perméabilité des choanes du côté gauche, bien que la cloison fût fortement déviée de ce côté.

La recherche des ganglions fit constater l'existence de quelques ganglions carotidiens, à droite.

Du côté des troubles fonctionnels, on notait :

L'absence de douleurs, ni spontanées, ni provoquées;

L'intégrité de la vision et de l'audition.

Par contre, la mastication n'était possible que du côté gauche et très difficile; la déglutition des pâtes et des liquides se faisait cependant presque normalement; on notait, en outre, un écoulement salivaire continu et très gênant. La parole n'était pas articulée, et à peu près inintelligible. La respiration, très gênée, longue et sifflante, se faisait uniquement par la bouche.

Les belles radiographies, pratiquées par le Dr David de Prades, ont donné les renseignements suivants :

Sur la radiographie de profil : on voit que la tumeur a effondré les os du nez, ainsi que la voûte palatine, et qu'elle sort par la bouche en projetant toute la face en avant.

On aperçoit la dernière grosse molaire supérieure qui paraît aberrante par rapport aux autres dents, complètement séparée du maxillaire supérieur qui est fortement projeté en avant.

On voit encore que le sinus frontal et le sinus sphénoïdal paraissent normaux et ne sont pas intéressés par la tumeur.

Il faut noter cependant une certaine déformation de la selle turcique qui est aplatie et petite.

De face, on note l'aspect asymétrique de la face — luxée vers la gauche — les sinus frontaux et le sinus maxillaire gauche paraissent absolument transparents.

On note que la tumeur est bien localisée sur le côté droit, où le maxillaire supérieur, de ce côté, est en grande partie détruit.

Ces radiographies confirment donc le diagnostic de tumeur du maxillaire supérieur droit.

Un premier examen histologique pratiqué par le Dr Quirin, chef de laboratoire du Dr Baldenweck, a montré qu'il s'agissait d'un myxosarcome.

J'avoue qu'en présence d'une tumeur aussi étendue l'idée d'une intervention n'avait pas, à première vue, effleuré mon esprit, mais, impressionné par la douloureuse situation de ce malheureux, qui, de plus en plus gêné pour se nourrir et respirer, se sentait pour ses voisins un tel objet de répulsion qu'il se cachait tout le jour derrière un journal, je proposai à M. Baldenweck de tenter une extirpation et soumis le cas à M. Souligoux dont j'ai l'honneur d'être momentanément l'assistant. Loin de m'en dissuader, M. Souligoux m'y poussa très vivement. Lui-même avait observé un cas analogue qu'il avait opéré sur le conseil de Peyrot, et, à sa grande surprise, il avait pu pratiquer une exérèse complète, beaucoup plus facilement qu'il ne l'avait espéré.

Il s'agissait d'un sarcome du maxillaire supérieur, et le malade survécut cinq ans à l'intervention.

L'opération de notre malade fut pratiquée le 3 février 1927 dans le service de M. Souligoux et en sa présence. L'anesthésie, obtenue par éthérisation intrarectale, fut excellente.

Dans la crainte d'une hémorragie, je fis une *ligature* préventive de la carotide externe du côté droit, et au passage j'enlevai un gros ganglion, qui, examiné ultérieurement, s'est montré indemne de métastase.

Incision de résection du maxillaire supérieur classique de Liston. On décolle facilement de la tumeur les plans cutanés de la joue qui ne sont pas adhérents et que l'on rejette en dehors.

Section de la branche montante du maxillaire et de l'apophyse orbitaire; tout le rebord orbitaire a la consistance d'une coquille d'œuf, et est coupé aux ciseaux.

La tumeur en dedans est fortement enclavée entre les deux mâchoires; les dents supérieures incrustées dans la tumeur sont extraites.

Section à la cisaille du palais osseux, très en dehors et à gauche de la ligne médiane, jusqu'au niveau du palais mou que l'on incise transversalement; on arrive ainsi à passer en arrière, entre le voile et la tumeur qu'on énuclée, dès ce moment, facilement, malgré le petit prolongement qui, contournant le voile, se prolongeait dans le pharynx. Des adhérences persistent du côté de l'orbite où il existe un prolongement que l'on contourne en enlevant la plus grande partie du plancher de l'orbite, mais en conservant une lame osseuse au niveau du rebord orbitaire.

On luxe la tumeur en dehors, et on la sépare de la ptérygoïde.

On sectionne, pour finir, la muqueuse qui la rattache à la face profonde de la joue; et l'on parvient à avoir toute la tumeur d'un seul bloc, sans l'avoir fragmentée. A signaler à sa face externe la présence d'un fragment de dent qui s'aperçoit nettement sur la photographie.

Réparation de la lèvre supérieure, suture de la peau. L'énorme cavité est comblée par deux mèches fortement tassées. Hémorragie minime.

Les suites opératoires furent simples.

Ablation des mèches le deuxième jour.

On fit tous les jours de grandes irrigations à l'eau chaude pour déterger la cavité.

Ablation des fils au huitième jour.

Au début, le malade présenta un écoulement continuel de salive par la bouche. Il fut en outre gêné dans sa déglutition par l'absence de palais osseux, et dans sa parole qui était à peu près incompréhensible.

Actuellement, ces différents troubles se sont considérablement atténués; le malade arrive à manger assis, l'écoulement de salive a presque cessé, la voix est beaucoup plus nette.

Néanmoins, nous avons confié notre opéré à un dentiste qui lui prépare un appareil pour obvier à la perte presque totale du voile et à celle des dents du côté droit.

La tumeur qui fait l'objet de cette observation appelle quelques commentaires relatifs à sa nature, à son origine et à son traitement.

En ce qui concerne la *nature* de la tumeur, il ne faisait aucun doute pour M. Monod que son malade était porteur d'une tumeur dont la malignité était évidente au nom de la clinique et de l'anatomie pathologique. La clinique, en effet, montrait qu'il s'agissait d'une tumeur dont le développement avait été très rapide, et une biopsie avait conduit à affirmer le diagnostic de myxosarcome. Il n'en fallait pas davantage pour laisser craindre à M. Monod que son exérèse complète ne dépassât les limites des possibilités chirurgicales et pour le faire hésiter à tenter l'ablation; il ne se décida, d'ailleurs, à intervenir que pour éviter, dit-il, à son malade la mort par inanition ou par asphyxie. Or, au cours de son intervention, M. Monod a été agréablement surpris par la facilité relative avec laquelle il a pu enlever la tumeur d'un bloc, et il a eu la satisfaction d'assister à des suites opératoires simples et d'obtenir un résultat qui a dépassé ses espérances.

Le contraste qui existe entre la malignité apparente de la tumeur et la facilité avec laquelle elle a pu être enlevée d'un bloc pouvaient faire douter de sa malignité réelle. C'est pourquoi, d'accord avec M. Monod, j'ai demandé à M. Lecène, à qui nous avons toujours recours dans les cas litigieux, de vouloir bien examiner les préparations sur lesquelles le diagnostic de myxosarcome avait été porté.

Or, pour M. Lecène, il s'agit d'un fibromyxome et non d'un myxosarcome, car les caractères du sarcome, les monstruosités cellulaires et les karyokinèses nombreuses ne s'y rencontrent pas. Il existe bien des cellules dont quelques-unes sont déformées, mais nous savons qu'il n'est pas rare d'en observer d'analogues dans les myxomes. Cette interprétation a d'ailleurs une portée plus générale; elle s'applique notamment aux polypes naso-pharyngiens que l'on a décrits comme des sarcomes et qui sont en réalité le plus souvent des myxomes; ces tumeurs sont bien voisines des

sarcomes, mais n'en ont pas les caractères de malignité, ni histologique, ni clinique. Si, d'autre part, on rapproche ce diagnostic microscopique de l'aspect clinique présenté par le malade avant l'opération, on ne peut s'empêcher de reconnaître à cette lésion une grande ressemblance avec les tumeurs appartenant à la lignée des polypes naso-pharyngiens. C'est à dessein que j'emploie cette formule générale, car, sous le nom de polypes naso-pharyngiens, on range des tumeurs qui ont un même air de famille, mais qui, comme l'a fait justement remarquer M. Sebileau dans son important rapport au Congrès français d'oto-rhino-laryngologie de 1923, ne sont pas toujours semblables à elles-mêmes. Tantôt, en effet, il s'agit de polypes naso-pharyngiens hémorragipares de la puberté masculine, constitués généralement par du fibrome pur; tantôt il s'agit de tumeurs fibroïdes ressemblant étrangement aux précédentes par leur dureté et leur allure clinique, mais ne saignant pas; ce sont généralement des fibromyxomes; tantôt, enfin, il s'agit de sarcomes fasciculés ou de fibrosarcomes.

Or, dans le cas particulier, le résultat de l'examen histologique joint à la facilité de l'acte opératoire fait écarter d'emblée l'idée de sarcome, et l'absence d'hémorragie élimine celle de fibrome de la puberté masculine. La seule hypothèse possible serait celle d'une de ces formes de fibromyxome dur sur lesquelles M. Sebileau a appelé l'attention, mais cette hypothèse elle-même ne semble pas en harmonie avec le point de départ de la tumeur.

Nous savons, en effet, que si, contrairement à l'opinion ancienne, ces tumeurs ne s'implantent que rarement sur l'apophyse basilaire, elles prennent naissance sur le pourtour des choanes et, notamment, sur l'apophyse ptérygoïde; elles ont donc une origine surtout nasale ou naso-sinusienne. Je rappelle à ce propos qu'ici même, il y a dix-huit ans, le 23 février 1910, à la suite des communications de M. Delbet et de M. Nélaton, j'avais rapporté un cas de polype naso-pharyngien implanté dans l'ethmoïde postérieur et dans le sinus sphénoïdal et qui avait donné lieu à une discussion à laquelle avaient pris part MM. Nélaton, Kirmisson, Quénu, Sieur et Sebileau. Au cours de cette discussion, la question de l'implantation de ces tumeurs avait été soulevée et bien mise au point par M. Sebileau.

Or, si la tumeur du malade de M. Monod rappelle la forme clinique et histologique de certains de ces polypes naso-pharyngiens, elle n'en a pas le point de départ, nasal ou pharyngé. Nous sommes en présence, en effet, d'une tumeur conjonctive du maxillaire supérieur, à point de départ buccal, au niveau du bord alvéolaire, en avant du voile du palais, et, dans ce cadre, nous connaissons les odontomes de la variété embryoplastique de Broca et la catégorie encore un peu confuse des tumeurs conjonctives des maxillaires dont les épulis, qui ont précisément pour point de départ le rebord alvéolaire, sont les plus fréquents.

La clinique et l'anatomie pathologiques semblent permettre d'éliminer l'idée d'un odontome embryoplastique. Cliniquement, en effet, ces tumeurs s'accompagnent soit de l'absence d'une dent, soit au moins d'une anomalie

d'éruption dentaire; ici, rien de tel, puisque toutes les dents existent, sont bien développées et ont évolué normalement. Si la dent de sagesse est légèrement ectopique, c'est, semble-t-il, uniquement parce qu'elle a été refoulée en haut et en arrière par la tumeur. Histologiquement enfin, ces tumeurs, nées du bourgeon dentaire vrai, ou d'un bourgeon épithélial paradentaire, présentent les éléments épithéliaux dérivés de la lignée adamantive; ici, rien d'analogue. Je sais bien, et Ombrédanne a insisté sur ce point, que la réaction conjonctive peut être si exubérante qu'elle étouffe l'élément épithélial, mais il semble que l'on doive toujours retrouver quelques vestiges de l'épithélium primitif.

En réalité, si la tumeur présentée par M. Monod peut, par son évolution, être assimilée aux polypes naso-pharyngiens, elle semble, par son point de départ alvéolaire, devoir être plutôt rattachée à la famille des épulis qui comprend, au même titre que les polypes naso-pharyngiens, des variétés de nature et de gravité différentes.

Sa formule histologique semble la faire ranger dans la catégorie des tumeurs relativement bénignes. Quant à son développement d'abord lent, puis rapide après une première intervention, il semble correspondre, comme cela s'observe pour les polypes naso-pharyngiens, non pas à une récidive, mais à l'évolution *in situ* à la suite d'une opération incomplète qui a eu pour résultat de donner un coup de fouet au développement de la tumeur.

Je passe rapidement sur l'*origine* de ces tumeurs, qui reste comme celle de toutes les tumeurs entourée d'une certaine obscurité. M. Monod, dans les considérations dont il a fait suivre son observation, adopterait volontiers l'opinion de MM. Bercher et Delater qui, malgré l'absence de cellules épithéliales ou de cellules du type adamantin, pensent qu'il s'agit dans ces cas de tumeurs dues à l'existence d'enclaves embryonnaires paradentaires aux dépens desquelles la tumeur se serait formée à la faveur d'une infection dentaire. L'existence au centre de la tumeur d'une racine à pulpe nécrosée, entourée d'une zone d'infection chronique visible sur la radiographie de profil, viendrait à l'appui de cette opinion qui, hâtons-nous de le dire, n'a que la valeur d'une hypothèse. Faut-il, au contraire, admettre plus simplement que ces tumeurs prennent naissance dans le tissu conjonctif des gencives, dans le périoste ou dans le ligament alvéolo-dentaire? Il est difficile de le dire, et nous ne saurions insister sur cette question dont l'intérêt pratique semble d'ailleurs limité.

Le *pronostic* de la tumeur opérée par M. Monod semble bénin; il appelle néanmoins quelques réserves. Il serait intéressant, à cet égard, de suivre ce malade. M. Monod ne manquera certainement pas de le faire et de nous tenir au courant du résultat éloigné de son intervention.

En ce qui concerne le *traitement*, M. Monod a adopté la seule conduite raisonnable, c'est-à-dire l'ablation complète, grâce à une voie d'accès large qui lui a permis d'enlever la tumeur d'un bloc. Quant à la ligature préalable de la carotide externe, elle a été faite chemin faisant, par prudence, l'incision étant commandée par la présence du ganglion juxta-

carotidien qui a été prélevé et examiné. Mieux vaut, dans ces cas, faire une ligature inutile et, au demeurant, sans danger que de s'exposer à une hémorragie mortelle immédiate ou retardée.

Quoi qu'il en soit des considérations qui précèdent, M. Monod a obtenu, avec le maximum de sécurité, un résultat opératoire qui fait honneur en même temps à son esprit de décision, à sa prudence et à sa dextérité opératoires. A ces divers titres, je vous propose de le féliciter et d'insérer sa belle observation dans nos Bulletins, en attendant le jour prochain où il siégera parmi nous.

Du traitement de l'actinomycose par le radium,

par MM. **Cornioley** et **Fischer**.

Rapport de M. R. Proust.

MM. Cornioley et Fischer nous ont envoyé une curieuse observation d'un cas d'actinomycose qu'ils ont traitée par l'injection d'un sérum à base d'émanation de radium qui semble leur avoir donné un résultat intéressant, c'est-à-dire la disparition d'une actinomycose sous-maxillaire qui avait jusque-là été traitée par des incisions (avant diagnostic exact), mais pour laquelle on n'avait pas essayé l'iodure de potassium, lorsque l'issue de grains jaunes examinés microscopiquement permit de rectifier le diagnostic.

C'est là un cas isolé qu'il importe de signaler mais qui, à mon avis, ne permet pas encore, à lui seul, comme le voudraient les auteurs, d'élargir la question et de préconiser l'emploi systématique de sérum radio-actif pour le traitement des différentes mycoses.

Voici l'observation de MM. Cornioley et Fischer :

Le 28 octobre 1925, entrait dans le deuxième service de chirurgie le nommé M. J..., âgé de vingt-sept ans, ouvrier de campagne, avec le diagnostic de phlegmon sous-maxillaire. Au point de vue antécédents héréditaires et personnels, l'anamnèse ne donnait rien de remarquable. Le malade n'avait jamais fait de maladie grave.

Le 20 octobre 1925, il constate qu'il est porteur d'une tuméfaction de la région sous-maxillaire. Il n'éprouvait aucune douleur, ni aucune gêne à la déglutition ou à la respiration. Les jours suivants la tuméfaction augmente, il s'établit un état de trismus de la mâchoire, et le malade commence à s'inquiéter de son état. Il va consulter le Dr Raymond de Satigny, qui l'envoie à l'hôpital avec le diagnostic d'angine phlegmoneuse.

A l'inspection, jeune homme en bon état de nutrition, ne présente ni cyanose, ni dyspnée. L'examen des différents systèmes de l'économie ne révèle rien de particulier.

Status local; toute la région sous-maxillaire, aussi bien la région sous-mentale que les deux loges sous-maxillaires proprement dites, que les régions parotidiennes sont occupées par une forte tuméfaction diffuse, avec empâtement profond, semblant entourer complètement le larynx et les parties latéro-pharyngiennes et faire corps avec ces deux organes, au point que la déglutition est

devenue impossible. Il s'est, d'autre part, depuis quelques jours, établi un état de trismus irréductible. Alimentation impossible pour ces deux raisons.

La peau, au niveau de la tuméfaction, est rouge et œdématiée. A la palpation, on ne sent cependant aucune partie fluctuante, et le tout forme un bloc compact. Cependant, malgré la gravité apparente de l'infection, la température rectale ne dépasse pas 37°6 pour descendre même les jours suivants à 36°6. Le pouls ne dépasse pas 80. Il n'existe, d'autre part, aucun retentissement ganglionnaire dans le voisinage. Le diagnostic d'angine de Ludwig est abandonné à cause du peu de retentissement sur l'état général et l'on se contente de celui de phlegmon diffus du plancher buccal, vraisemblablement consécutif à une série d'amygdalites qu'aurait faites le malade dès le début du mois d'octobre.

On se borne à lui faire des applications de cataplasmes et des gargarismes. Cela avait l'air d'aller mieux, quand le 2 novembre la température commence à monter, atteignant à 38°5.

Le 2 novembre au soir, on procède à un débridement sous-maxillaire externe, au moyen du thermocautère. Malgré la profondeur à laquelle on arrive, aucun pus ne sort.

Les jours suivants, la température dépasse 40 et, le 7 novembre, on découvre dans la profondeur un abcès qui est incisé et drainé. Malheureusement, on omet de faire un examen bactériologique du pus. L'état général et local, les jours suivants, s'améliorent, la température redevient normale, mais l'abcès vidé cependant ne fait pas diminuer la tuméfaction diffuse sous-maxillaire, qui reste toujours aussi considérable et aussi dure.

A partir du 17 novembre, on essaie, au moyen d'injections sous-cutanées de lait stérilisé, de provoquer des chocs protéiques, pour juguler l'empâtement sous-maxillaire. Ce traitement semble avoir, au début, une action favorable et la tuméfaction diminue quelque peu.

Bien que celle-ci soit encore assez considérable, le malade sort du service le 28 novembre, apyrétique.

Le 4 mai 1926, M... rentre à nouveau à l'hôpital avec la région sous-maxillaire plus tuméfiée que jamais. On constate, d'autre part, qu'un abcès de l'amygdale et du pilier antérieur droits du pharynx s'est ouvert spontanément et suppure abondamment. L'empâtement péri-laryngo-pharyngien a augmenté, mais nous sommes à nouveau très étonné de ne trouver aucune tuméfaction ganglionnaire cervicale.

Nous recommençons l'application de cataplasmes, lorsque le 11 juin, alors que l'état local se maintenait stationnaire depuis quelques semaines, il se forme une petite zone fluctuante au niveau et à droite du corps thyroïde. On incise cet abcès et, à notre grand étonnement, on remarque que le pus qui s'en écoule contient de petits grumeaux jaunâtres. L'examen microscopique immédiat montre qu'il s'agit d'actinomycose. L'allure torpide de l'affection s'explique alors : le malade, ouvrier de campagne, mâche souvent des brins de paille, il infecte ses amygdales, fait une double amygdalite qui traîne, puis l'infection progressant se localise dans les régions sous-maxillaires et parotidiennes. Pendant son premier séjour dans notre service, on remarque la période d'envahissement tissulaire, puis petit à petit survient la période de suppuration, à laquelle notre malade est actuellement arrivé.

En présence de ce résultat et de la gravité du cas, notre thérapeutique, jusqu'alors symptomatique, devait devenir plus active. Cependant, l'ouverture et le curettage de tout ce foyer diffus ne nous souriaient pas beaucoup, à cause de la région dangereuse dans laquelle nous nous trouvions. Nous étions sur le point d'instituer un traitement à base d'iodure de potassium, sans grande conviction du reste, lorsqu'il nous vint à l'idée d'essayer l'action du radium.

Cette idée découlait de recherches récentes que l'un de nous (Fischer) avait entreprises sur l'action du radium, *in vitro*, sur la vitalité de cultures de streptocoques.

Le 18 juin 1926, on pratiquait dans la veine céphalique droite de notre malade une injection de sérum radio-actif (sérum radio-actif du Dr Fischer à base de gélatinolysine calcique et d'émanation de radium, d'une charge au départ à 20 millicuries (ampoule n° 26 A 40176, liquide n° 2) et forte de 17 millicuries au moment de l'injection.

Dans la nuit du 18 au 19 juin, le patient eut quatre vomissements, avec frissons, puis tout rentra dans l'ordre.

Le 25 juin, soit sept jours après, à la visite du chef de service, quel ne fut pas notre étonnement, en examinant le malade, de constater que la tuméfaction sous-maxillaire avait entièrement disparu, que l'on pouvait palper d'une façon normale toutes les saillies du larynx, que les deux régions parotidiennes ne présentaient plus du tout d'infiltration profonde ou superficielle. Seule, la petite plaie d'incision de l'abcès laissait suinter encore une très faible quantité de sérosité.

Par mesure de précaution, nous fîmes le 26 juin 1926 une seconde injection intraveineuse de sérum-émanation.

Depuis, l'état de guérison s'est maintenu, la fistule est fermée, toute la région, précédemment envahie, est redevenue normale, et si ce n'était les cicatrisations des incisions pratiquées antérieurement on ne pourrait dire que cet homme a été atteint de cette infection mycosique si grave et si désespérante par sa ténacité.

Pour nous la question s'élargit de suite, et nous nous demandons si des traitements systématiques, à base de sérum-émanation, ne devraient pas être immédiatement entrepris, dans toutes les affections mycosiques, relevant tant du domaine de la chirurgie que de celui de la dermatologie, et pour qui connaît les résultats peu brillants que l'on obtient dans le traitement des teignes, des sporotrichoses, etc... on doit se demander si l'on ne peut espérer mieux.

Comme le résultat immédiat obtenu par la thérapeutique radio-active employée dans le cas d'actinomycose rapporté dans cette observation me semblait, d'après le dire de M. Cornioley, tout à fait remarquable, je lui ai écrit pour savoir si le résultat s'était maintenu, et s'il pouvait me faire part des résultats un peu éloignés. Voici la lettre que le 20 décembre 1927, c'est-à-dire près de dix-huit mois après le traitement de cette actinomycose, il vient de m'écrire, me citant même dans sa lettre une deuxième observation :

Genève, le 20 décembre 1927.

Monsieur et très honoré confrère,

En réponse à votre honorée du 12 décembre 1927, je ne puis que vous confirmer la guérison du nommé M. J..., atteint d'un phlegmon sous-maxillaire d'origine actinomycosique et que nous avons traité par des injections intraveineuses de sérum radio-actif. Nous avons revu régulièrement tous les trois mois cet ancien malade du service, et jusqu'à présent la guérison s'est maintenue.

En confirmation du reste de ce premier cas, nous avons eu l'occasion de traiter de la même façon, au second service de chirurgie de l'hôpital cantonal, une dame A. T..., âgée de quarante-sept ans, et qui était atteinte depuis plus de cinq mois d'une grosse monoadénite fistulisée de la base de la région cervicale gauche.

Le diagnostic d'adénite actinomycosique fut posé par l'examen microscopique du pus, qui s'écoulait de la fistule. Il fut pratiqué, à trois semaines de distance, deux injections intraveineuses de sérum radio-actif, d'après le procédé de mon interne le Dr Fischer. Au moment des injections ces deux ampoules étaient respectivement chargées de 16 et 15 millicuries.

Huit jours après la première injection, la fistule était fermée.

Au moment de la seconde injection, l'adénite avait spontanément diminué des trois quarts de son volume.

Dix jours après la seconde injection, il ne subsistait plus qu'une petite cicatrice légèrement déprimée et adhérente à l'endroit où se trouvait la fistule. L'adénite s'était entièrement résorbée.

Depuis, nous avons revu cette malade à plusieurs reprises, l'état de guérison s'est maintenu parfait. La première injection avait été faite le 13 septembre 1926

Voilà donc deux observations de cas comparables d'actinomycose qui auraient été très rapidement améliorés (en l'absence d'iodure de potassium) par l'injection d'un sérum à base d'émanation de radium. Ce sont là des faits qui méritent de retenir votre attention, étant donné la personnalité de M. Cornioley, chef du deuxième service de chirurgie de l'hôpital cantonal de Genève, mais qui actuellement sont encore trop isolés pour permettre de poser des conclusions certaines.

M. Dehelly : J'ai eu l'occasion, l'an dernier, de traiter pendant près de huit mois un petit malade de quinze ans atteint d'actinomycose maxillo-faciale très étendue et qui durait depuis plus d'une année. Je lui ai donné des doses, assez élevées pour son âge, d'iodure de potassium (4 à 5 grammes par jour) et je n'ai obtenu aucun résultat. Le traitement par l'iodure de potassium me paraît donc assez peu constant dans ses résultats.

M. Paul Thiéry : J'ai eu l'occasion de traiter un grand nombre de cas d'actinomycose et je crois avoir contribué avec Poncet et Dor à montrer combien cette maladie était fréquente en France, contrairement à l'opinion défendue par de nombreux chirurgiens, le professeur Le Dentu en particulier.

Or, depuis bien longtemps j'ai pu dire et enseigner que le traitement par l'iodure de potassium pris à l'intérieur était illusoire : tout au plus ai-je observé quelque temps d'arrêt dans l'évolution de la maladie, mais je n'ai jamais observé de guérison complète et durable à ne considérer que les cas d'actinomycose cervico-faciale, les plus nombreux de ma statistique.

Par contre les injections en pleine tumeur de solution iodo-iodurée (teinture d'iode, iodure de potassium et eau) au 1/10 et même au 1/6 faites suivant la technique que nous employons pour les injections parenchymateuses d'éther iodoformé dans les tuberculoses ganglionnaires m'a donné des résultats constants : sur plus de 30 cas je n'ai jamais observé un échec mais il faut naturellement s'armer de persévérance et ce n'est guère qu'en deux à trois mois, à raison d'une à deux séances par semaine suivant l'étendue de la lésion, qu'on peut obtenir la guérison.

Deux types de fractures de l'humérus chez le grenadier,

par M. **Marcel L'Heureux**,
chirurgien des hôpitaux militaires (Lille).

Huit cas de fractures de l'humérus chez des grenadiers,

par M. **E. Bressot**,
chirurgien de l'hôpital Laveran (Constantine).

Rapport de M. ALBERT MOUCHET.

Vous m'avez chargé de faire un rapport sur des travaux qui nous ont été adressés, d'une part, par M. Marcel L'Heureux, chirurgien des hôpitaux militaires de Lille, d'autre part, par M. E. Bressot, chirurgien de l'hôpital Laveran à Constantine.

Ce sont des observations de fractures de l'humérus par contraction musculaire chez des lanceurs de grenades : M. L'Heureux nous envoie deux observations, M. Bressot huit dont six seulement sont inédites. Les deux premières ont été présentées le 22 avril 1926 à la Société de Chirurgie de Lyon. De bonnes radiographies accompagnent chacun de ces mémoires.

Bien qu'elles apportent peu d'éléments nouveaux à l'étude de cette question traitée à fond en septembre 1924 par MM. Rouvillois et Clavelin dans leur mémoire des *Archives franco-belges de Chirurgie*, ces observations n'en présentent pas moins un certain intérêt.

Je vous résumerai brièvement les conclusions qui se dégagent de leur lecture.

M. L'Heureux a observé ses 2 cas de fractures chez des Français ; M. Bressot ses 8 cas chez des Sénégalais robustes ; il n'a jamais observé cette fracture chez des Européens ou chez des indigènes de Constantine.

Les fractures sont survenues dans le lancement de la grenade *à la manière française* par la manœuvre du lanceur de pierre ou du lanceur de poids olympique qui comporte deux temps : d'abord une flexion maxima de l'avant-bras sur le bras, le coude porté en arrière, ensuite une détente brusque du bras en avant et légèrement en haut, accompagnée d'un coup d'épaule comme dans le « direct » du boxeur.

Ce sont des fractures par *contraction musculaire* violente. M. L'Heureux estime que la direction du trait de fracture est variable suivant que la fracture s'est produite *au premier* ou *au deuxième temps de la manœuvre*. Au premier temps, c'est une fracture par *flexion* du bras, le trait est oblique de haut en bas et d'avant en arrière, cas rare. Au deuxième temps c'est une fracture par *extension* du bras, le trait est oblique de haut en bas et d'arrière en avant ; c'est le type le plus fréquent (huit fois sur huit observations de Bressot, une fois sur deux observations de L'Heureux).

Nous reviendrons tout à l'heure sur ce point, ajoutant toutefois immédiatement qu'il y a presque toujours un mouvement de torsion expliquant la disposition spiroïde du trait de fracture.

Certains des blessés se sont fracturés au premier exercice de lancement de grenades; d'autres avaient déjà participé à plusieurs exercices quand l'accident s'est produit.

Dans cette statistique de 10 fractures, 2 se sont produites au lancement de la deuxième et de la cinquième grenade, 3 au lancement de la huitième; les autres fractures sont survenues chacune respectivement au lancement de la troisième, de la quatrième et de la dixième grenade.

Sauf une fois dans l'observation I de L'Heureux, où le trait est oblique de haut en bas et d'avant en arrière (fracture par flexion survenue pour cet auteur au premier temps de la manœuvre), la fracture est dans tous les autres cas une fracture oblique, plus ou moins hélicoïdale, à trait dirigé de haut en bas et d'arrière en avant avec un biseau plus ou moins tranchant, plus ou moins long.

La fracture siège soit au tiers moyen, soit au tiers inférieur, plus bas, d'après L'Heureux, dans la fracture par flexion.

L'écartement des fragments est variable, plus prononcé chez les uns que chez les autres, mais toujours assez appréciable.

Dans 4 cas sur les 8 de Bressot, il existe un *fragment intermédiaire* postéro-externe, de volume variable; une fois cependant, sur ces 4 cas, le fragment intermédiaire est antérieur.

Dans son rapport à notre Société du 7 mars 1917, sur les faits de Coze et de Rouèche, M. Chaput avait déjà insisté sur la présence de ce troisième fragment. Rouvillois et Clavelin l'ont constaté huit fois sur onze.

D'après l'aspect radiographique d'un humérus des blessés de Coze et Rouèche, M. Chaput se demandait si la *syphilis* ne devait pas être incriminée dans l'étiologie de ces fractures. M. Bressot a trouvé chez deux de ses Sénégalais fracturés la réaction de Bordet-Wassermann positive et il a traité les blessés en conséquence. C'est une notion qu'il convient de ne point perdre de vue. Il ne semble pas toutefois qu'en l'absence de lésions locales la syphilis détermine une fragilité osseuse spéciale et la plupart des fractures de l'humérus par lancement de grenades ont dû se produire sans son intervention.

Je serai bref sur les *symptômes* : ce sont ceux d'une fracture classique de l'humérus, déformation plus ou moins marquée, mobilité anormale, etc. Le gonflement des parties molles dû à l'hémorragie est généralement très notable.

On a signalé des complications du côté du *nerf radial* : 3 cas de paralysie radiale sur 11 observations de Rouvillois et Clavelin, 1 cas sur 8 observations de Bressot.

Dans l'observation II de Bressot, une gêne dans l'extension de la main sur l'avant-bras lui fit craindre une paralysie radiale. Il n'en fut rien; le radial ne présentait aucune modification des réactions électriques. D'ailleurs, au bout de quarante jours, la gêne de l'extension était en

régression notable; au bout de soixante jours, elle n'existait plus. Il n'en fut pas de même pour le malade de l'observation III qui présenta tardivement une paralysie radiale par enclavement du nerf dans le cal. Une libération secondaire permit de rendre à ce blessé l'intégrité de ses fonctions.

En ce qui concerne le *traitement*, M. L'Heureux a eu recours à l'emploi d'un appareil plâtré genre Hennequin avec le coude fléchi dans un cas à 80° (obs. I), dans l'autre à 45° (obs. 2).

M. Bressot a appliqué à ses huit fractures l'attelle métallique coudée interchangeable de M. Rouvillois. Un traitement antisyphilitique a été donné aux blessés présentant une réaction de Bordet-Wassermann positive.

Il me paraît que l'emploi de cette attelle est préférable à l'appareil plâtré genre Hennequin, auquel, pour ma part, comme beaucoup de mes collègues, je crois, j'ai définitivement renoncé depuis longtemps. M. L'Heureux avait eu recours chez son premier blessé à l'attelle métallique coudée du Service de Santé; il nous dit avoir été obligé de l'abandonner en raison de la brièveté du fragment inférieur qui permettait à la traction par bandes adhésives de lâcher constamment. Je ne sais pas jusqu'à quel point cette raison doit entraîner notre conviction.

M. Bressot attache une certaine importance au placement autour du bras, au niveau du trait de fracture, d'un large bracelet de leucoplaste un peu serré, pour rapprocher les fragments.

Quoi qu'il en soit, la consolidation est généralement satisfaisante et n'a pas lieu de préoccuper le chirurgien.

Je vous propose, Messieurs, de remercier MM. L'Heureux et Bressot de leurs intéressantes observations qui apportent une contribution appréciable à l'étude de ces fractures de l'humérus par lancement de grenades.

COMMUNICATIONS

Tumeur à myéloplaxes de la synoviale du genou. Tumeur à myéloplaxes de la rotule. Accessoirement, une vieille erreur de pronostic,

par M. J. Abadie (d'Oran).

Récemment, nous avons observé deux lésions fort rares. Tout paraît devoir les séparer : siège, caractères cliniques, traitement et plus encore aspect anatomique : l'une est une petite tumeur de la synoviale du genou; l'autre est une rotule géante.

Elles ont, cependant, un caractère commun : dans l'une comme dans

l'autre, on trouve des cellules géantes ; toutes deux sont des « tumeurs à myéloplaxes ».

Observation I. — *Tumeur à myéloplaxes de la synoviale du genou.*

Mme T..., quarante-cinq ans, d'Oran, a senti se développer depuis plusieurs mois, à la face externe du genou droit, une petite tumeur aplatie, un peu en arrière de la rotule et en avant du ligament latéral externe, au-dessus de l'interligne; cette tumeur est absolument indolore. Le diagnostic déjà porté et que nous pensons devoir confirmer est : kyste arthrosynovial latéral.

Opération. — Le 20 novembre 1926, sous analgésie locale : on enlève aisément cette petite tumeur qui n'est point kystique, mais est solidaire de la synoviale même dont il faut enlever en même temps environ 1 centimètre carré. Sutures de la synoviale, de la capsule, de la peau. Réunion *per primam*.

Examen de la pièce : petite masse discoïde, de 20 millimètres environ de large, épaisse de 5 millimètres, faisant corps par sa face interne avec un fragment de synoviale ombiliquée en son centre, comme si là était le point de départ de la tumeur. Limites parfaitement nettes. Consistance feutrée. A la coupe, aspect café au lait, avec quelques taches jaunâtres.

L'examen histologique est ainsi décrit par le Dr Nanta, malgré l'insuffisance de la coupe unique que nous avons pu lui faire parvenir :

« Tumeur à type de granulome formée par une nappe de cellules diverses, où dominent les lymphocytes typiques, mais dans laquelle les plasmocytes et les macrophages sont par endroit très nombreux. Ces éléments, disposés dans un stroma où le tissu réticulé ne peut guère être mis en évidence, sont assez souvent orientés autour de vaisseaux ou de capillaires à paroi conjonctive épaisse, ce qui donne une ressemblance assez grossière avec certains sarcomes. En plusieurs endroits, on peut noter la présence de gros lymphocytes à noyau clair, qui ressemblent à des cellules souches; enfin, il existe en plusieurs points des cellules multinucléées dont les unes ont le type de cellules géantes de Langhaus, mais dont les autres, par l'intégrité de la disposition des noyaux, peuvent être caractérisées comme myéloplaxes.

« Par places, on voit des suffusions hémorragiques plus ou moins récentes. Les plus anciennes ne sont marquées que par des amas de pigment ocre, soit libre, soit englobé dans des macrophages.

« Les grandes travées fibreuses, pauvres en cellules dont certaines sont colorées, qui sillonnent la tumeur, sont formées de gros trousseaux qui prennent mal le colorant. Il n'est pas possible de dire si ces trousseaux n'ont pas subi une dégénérescence secondaire. »

Bien qu'elle ne soit pas située au niveau des gaines, mais au niveau de la synoviale du genou (et c'est ce qui en fait l'exceptionnelle rareté) [1], la tumeur que nous venons d'étudier est évidemment de même nature que les néoformations si bien individualisées par Heurtaux, puis Malherbe, quoique sous le terme impropre de « myélomes des gaines synoviales ». Nous-même en avons publié un cas tout à fait typique dans les *Archives provinciales de Chirurgie* d'août 1906, avec des dessins démonstratifs. Depuis lors, les observations sont devenues évidemment plus nombreuses, ainsi que les travaux auxquels elles donnent lieu. Nous citerons uniquement,

1. Zeyland : Les tumeurs à cellules géantes. *Annales d'anat. pathologique*, mars 1927, p. 243, signale des tumeurs à myéloplaxes comme ayant été observées au niveau des gaines, du derme (Piney) et de la *capsule articulaire* : ces cas seraient donc analogues au nôtre mais nous n'avons pu en trouver l'indication bibliographique précise (Fleissig ? Spiess ?).

puisqu'elle fait état de presque tout ce qui fut publié jusque-là, l'étude critique de Lecène et Moulonguet, parue en 1924 [1].

A propos de trois nouveaux cas, ils passent méthodiquement en revue l'aspect clinique, la structure et, ce qui est mieux encore, la pathogénie; l'on ne peut que souscrire à leurs conclusions essentielles : le nom de myélome est un néologisme imprécis; le terme de sarcome à myéloplaxes est faux; quoique incomplète et imparfaite, puisqu'elle laisse de côté cellules lipoïdiques pseudo-xanthomateuses et pigment, la dénomination de « tumeurs à myéloplaxes » est meilleure, parce que exacte au point de vue anatomique et n'incitant pas à porter un pronostic de malignité contredit par les faits. Il paraît exister un rapport entre l'aspect anatomique et le stade d'évolution : dans les formes en évolution, le pigment et les myéloplaxes dominent; dans les formes vieillies, les cellules lipoïdiques subsistent au milieu de la sclérose, les myéloplaxes sont en dégénérescence, le pigment à disparu. Enfin, au point de vue pathogénique, il s'agit vraisemblablement d'une lésion dystrophique et inflammatoire bien plutôt que néoplasique.

L'étude de notre cas confirme de tous points la description de Lecène et Moulonguet. Notamment, nous n'avons point constaté de rapports précis entre les myéloplaxes et le pigment; au contraire, le pigment ne se rencontre que dans des zones où le tissu scléreux apparaît plus abondant et d'où les myéloplaxes sont absents. Il semblerait donc que la forme d'évolution que nous constatons est une forme vieillie. La rareté relative des myéloplaxes, qu'il faut chercher avec soin, doit être, en tout cas, retenue.

Voici maintenant l'histoire d'une rotule géante :

Obs. II. — Mme C..., trente et un ans, a une rotule gauche énorme. M. le Dr Achard (d'Aïn-Témouchent), qui nous l'adresse, résume ainsi son histoire : début il y a sept ou huit ans par un traumatisme probable. Pendant la guerre, un médecin, consulté, a fait faire une réaction de Wassermann qui a été négative et a conseillé des bains de soleil. Les douleurs passagères ont disparu, et la malade a supporté, sans en être autrement incommodée, le développement anormal de la rotule.

Mais, depuis deux mois environ, gêne en relation avec un amincissement de la peau; à la face antérieure de l'os, qui ne mesure pas moins de 11 centimètres de haut sur 9 centimètres de large, mais dont l'augmentation de volume ne gêne pas sensiblement les mouvements du genou, on sent un foyer de ramollissement à forme d'encoche; à ce niveau, il semble que les téguments recouvrent une masse de liquide épais. Ponctions, blanches d'abord, puis sang dont la formule sanguine est normale. Réaction de Wassermann : négative. Réaction de Hecht-Neubauer : négative (Dr Duffau). Radiographies (Dr Achard) : montrent, de face, l'élargissement considérable de la rotule, à bord bien limité, régulier, grossièrement cordiforme, à pointe supérieure externe et base échancrée supérieure. De profil, c'est par en haut qu'elle s'est développée, remontant bien au-dessus des condyles, et concave par adaptation fonctionnelle à la flexion en face de la saillie articulaire condylienne. On voit bien, de profil, l'inégalité de densité de la masse, lorsque le mouvement de flexion relève la saillie condylienne antérieure.

1. Lecène et Moulonguet : Les tumeurs à myéloplaxes des gaines tendineuses. *Annales d'anatomie pathologique médico-chirurgicale*, 1924, p. 393.

Au point de vue structure, la radiographie confirme la régularité des contours, sauf en avant où la coque osseuse est effondrée ; en outre, inégalité de densité du tissu osseux avec structure aréolaire par places.

Le diagnostic demeure hésitant, tout autant après avoir recherché dans la littérature et trouvé des cas analogues pour lesquels ont été incriminés : tuberculose, syphilis, sarcome.

Première opération, 16 mars 1927. Rachistovaïnisation à 0,04 centigrammes parfaite. Incision curviligne circonscrivant la rotule par en bas. On relève la peau : tumeur molle. On enlève des masses à la curette, les unes consistantes, les autres absolument ramollies. Parmi elles, petites masses café au lait, rappelant les tumeurs dites à myéloplaxes. La rotule est creusée ; en la vidant jusqu'à la coque, on constate qu'il ne reste plus en arrière qu'une mince lame de cartilage, si mince même qu'elle est déjà fendue en plusieurs points. Afin de permettre un diagnostic histologique précis, on bourre avec une mèche et referme totalement.

La réponse du laboratoire (Dr Duffau) est : tumeur à myéloplaxes.

Deuxième opération, 19 mars : éther. Ombrédanne. On fait sauter les points, on tire la mèche. Ablation de la rotule au plus près : elle s'impose en raison de la dénudation complète, de l'amincissement, de la fracture même du cartilage postérieur.

Reste alors un travail d'autoplastie que nous réalisons de la façon suivante : la synoviale qui, attirée en haut par le développement de la rotule, autour de laquelle elle a gardé ses insertions, est soigneusement disséquée, libérée, rabattue vers le bas, et se trouve ainsi suffisante pour être suturée hermétiquement à la lèvre inférieure de la synoviale. Il faut combler la cavité produite dans l'appareil fibro-ligamentaire par la disparition de l'énorme rotule. D'abord, nous limitons, par une incision en U anguleux renversé, un lambeau du tendon du quadriceps presque aussi large que la cavité, et nous le faisons glisser vers le bas jusqu'à contact avec le tendon rotulien ; tout autour, sutures nombreuses au crin de Florence. La place de la rotule est comblée, mais au-dessus, nouvelle cavité. Alors, plus haut, on taille dans l'aponévrose encore un lambeau quadrilatère à base inférieure et que l'on retourne sur lui-même autour de sa base comme charnière ; on le suture sur ses quatre côtés ; puis, par quelques catguts tendus, on rétrécit et fait presque disparaître la cavité peu profonde provenant de ce nouveau prélèvement. Drain transversal inférieur. Sutures.

Les suites ont été compliquées par le sphacèle d'une partie des téguments. Mais la cicatrisation secondaire s'est bien effectuée. Après trois semaines, massage et mobilisation progressive.

Actuellement, la malade est parfaitement guérie. La flexion du genou atteint presque 90°, la marche est donc aisée.

Examen histologique. — « Tumeur à myéloplaxes de tous points semblable à certaines épulis, formée d'une nappe de fibroblastes fusiformes, parfois orientés en travées ou en tourbillons, parfois moins typiques et globuleux. Les myéloplaxes sont extrêmement nombreux et renferment souvent vingt ou trente noyaux. A noter des foyers hémorragiques dont les plus anciens ne sont plus représentés que par un dépôt de pigment ocre. Il existe aussi de grandes travées fibreuses à gros trousseaux parallèles. » (Examen dû à l'amicale obligeance du Dr Nanta).

Les rotules géantes sont une rareté. Elles donnent lieu à des diagnostics fort différents, et lorsque nous avons voulu, avant de décider du traitement à appliquer dans notre cas, retrouver des faits analogues nous n'avons pas rencontré beaucoup de documents.

Mais, de leur étude attentive que nous ne pouvons résumer ici, et que

nous nous proposons d'exposer en détails dans un plus long mémoire destiné aux *Annales d'Anatomie pathologique*, il résulte que si les « rotules géantes » demeurent exceptionnelles, elles ne sont cependant pas rarissimes; que, de plus en plus, elles s'avèrent comme tumeurs à myéloplaxes et que le nombre en deviendrait sans doute plus élevé par une revision soigneuse des cas étiquetés : tuberculose.

Leur structure les identifie donc aux tumeurs à myéloplaxes des autres parties du squelette, notamment des os longs dont la classification, la signification exacte laisse encore prise aux discussions, et dont le problème étiologique reste entier.

Sur un point, cependant, l'accord tend à devenir unanime et confirme la thèse défendue à la fois par Delbet et par Lecène : pour les lésions osseuses comme pour celles des parties molles, le nom de sarcome « à myéloplaxes », qui implique la malignité, est impropre : le terme de « tumeur à myéloplaxes » est plus exact qui ne se fonde que sur un caractère structural.

L'accord va même plus loin.

Dès 1912 avec Lenormant[1], plus nettement avec Mouchet[2], au sein même de cette assemblée, Lecène établit que « la maladie osseuse de Paget, la maladie osseuse de Recklinghausen, l'ostéomalacie, l'ostéite fibreuse kystique, ont toutes une même lésion élémentaire, à savoir une transformation fibreuse de la moelle osseuse, avec décalcification progressive des travées, formation ou non de kystes, présence plus ou moins abondante de myéloplaxes. Et, même lorsqu'il s'agit des « tumeurs à myéloplaxes » du type Eugène Nélaton, non identiques, mais bien voisines, ces tumeurs sont bien plus près des irritations osseuses chroniques que des sarcomes vrais.

Et ces conclusions sont reprises mot pour mot par Proust et Darbois[3].

A l'Association française pour l'étude du cancer, P. Delbet[4] précise bien que la présence de myéloplaxes dans une tumeur des os ne suffit pas à la caractériser; qu'il y en a, dans la plupart des tumeurs des os, même alors que la tumeur primitive n'en contient pas; qu'il s'agit là d'éléments réactionnels et non proprement humoraux, ayant peut-être, dans le cas présent, un rôle de résorption au voisinage de zones hémorragiques ou nécrotiques; enfin et surtout, que la bénignité ou la malignité n'est pas tant fonction de la présence des myéloplaxes que de l'irrégularité ou du polymorphisme des autres éléments cellulaires.

Selon ces mêmes conceptions, devant vous, il y a deux ans à peine, Lecène[5], une fois de plus, à propos d'une observation de Lombard, oppose bien les myéloplaxes avec stroma régulièrement disposé des tumeurs

1. Lecène et Lenormant : Kystes non parasitaires des os longs. *Journal de Chirurgie*, 6 juin 1912, p. 605.
2. Lecène et Mouchet : Un cas d'ostéite fibreuse kystique. *Bull. et Mém. de la Soc. de Chirurgie*, 1921, p. 808.
3. *Bull. et Mém. de la Soc. de Chir.*, 1921, p. 808.
4. *Bull. de l'Assoc. franç. pour l'étude du cancer*, 1922, p. 616.
5. *Bull. et Mém. de la Soc. de Chir.*, 17 février 1926, p. 207.

bénignes, et les cellules multinucléées disséminées dans un stroma atypique et accompagnées de nombreuses cellules à noyaux monstrueux des vrais sarcomes malins. Encore une fois, ces tumeurs à myéloplaxes sont des dystrophies osseuses locales hémorragiques à évolution progressive avec formation possible de pseudo-kystes.

Voici donc qu'à la lumière des faits et des opinions le rapprochement que nous avons établi au début de ce travail entre une tumeur de la synoviale du genou, une tumeur de la rotule, n'apparaît pas aussi condamnable qu'on pouvait le redouter, puisque toutes ont deux caractères communs, et deux caractères communs importants, l'un anatomique, l'autre pathogénique : elles présentent des cellules géantes ; elles sont, non pas une tumeur vraie, un néoplasme, mais un produit réactionnel inflammatoire.

Et puisque la bénignité quasi constante des tumeurs à myéloplaxes des os longs, de l'ostéite fibreuse kystique est actuellement admise, laissez-moi vous rapporter un fait qui remonte à vingt-deux ans. Il m'avait alors vivement frappé ; il m'amena à être depuis moins catégorique dans mes conseils interventionnistes ! Il comporte une telle leçon qu'on m'excusera de la signaler ici... pour les jeunes, comme je fus !

Observation III. — Une fillette de huit ans, de Bou-Henni, m'est montrée le 30 avril 1906. Lentement, progressivement, sans phase aiguë initiale, s'est produite une augmentation marquée de volume de la moitié supérieure du tibia gauche, très saillant en avant, sans irrégularités ni bosselures ; articulation normale ; pas de ganglions. Rien à signaler dans les antécédents. Spécificité ? Tuberculose ? Ostéomyélite chronique d'emblée ? Sarcome ? Les parents refusent de faire radiographier l'enfant. Je prescris des frictions mercurielles, de l'iodure. Un mois après, l'augmentation de volume a continué (27 centimètres de tour). J'obtiens enfin une radiographie, et je conclus à : ostéosarcome médullaire du tibia. Je parle déjà d'opération précédée de radiothérapie. On demande à réfléchir et, de mon côté, je m'empresse de soumettre le cas et la radiographie au professeur Kirmisson : sa réponse confirme, sans place au doute, mon diagnostic. C'est pourquoi, un mois après, revoyant la malade, j'insiste pour une désarticulation du genou, alors qu'il en est encore temps. La mère refuse. Je recours à toute mon éloquence ; peine perdue ! — « Madame, vous refusez : c'est comme si vous preniez un couteau pour tuer vous-même votre enfant ! » La mère a dû oublier la phrase ; moi, jamais ! car, en 1911, j'ai demandé de ses nouvelles, et le père m'écrivait : « Ma petite se porte mieux de jour en jour ; elle monte les montagnes comme une gazelle ! » Et elle, elle est restée guérie... et moi, confus, mais heureux !

L'exploration de la fonction chromagogue du foie au cours des anesthésies et interventions chirurgicales,

par MM. **Noël Fiessinger** et **Henry Walter.**

L'importance du foie dans la résistance des opérés aux anesthésies et aux opérations n'est plus à démontrer. On peut dire que le foie et les reins, par leur bon fonctionnement, assurent la bénignité des suites opératoires. Les travaux rapportés dans ces dernières années se sont attachés à l'étude

de la cholémie, de la cholalurie et du métabolisme protéique, et nous citerons les recherches du professeur Quénu et Küss, de Tuffier, Mauté et Auburtin, de Chevrier, de Brulé, Garban et Le Gall la Salle, de Quénu, Duval et Brulé, de Widal, Abrami et J. Hutinel, pour ne parler que des plus importants. L'expérimentation a montré le bien-fondé de ces constatations, l'un de nous a insisté à plusieurs reprises sur la toxicité du chloroforme, et le professeur Rathery et Saison sur la toxicité de l'éther.

Nous désirons aujourd'hui attirer l'attention de la Société sur les résultats que nous a fournis l'exploration de la fonction chromagogue du foie au cours des différentes anesthésies chirurgicales. Nous tenons à remercier nos collègues, le Dr Sauvé, chirurgien de la Maison municipale de Santé, et le Dr Joseph Laurence, chirurgien de l'hôpital Saint-Joseph, qui nous ont fourni le matériel d'observation nécessaire et avec qui nous avons été en étroite liaison pendant la mise au point de cette étude.

La technique que nous avons employée pour explorer la fonction chromagogue du foie est la technique du rose bengale que nous avons établie et qui nous apporte en médecine des renseignements précieux et fidèles. Certes, nous sommes les premiers à soutenir que l'on ne peut explorer un foie d'une façon certaine par une seule fonction. L'asynergie fonctionnelle est, comme nous l'avons montré, à la base de l'insuffisance hépatique. Mais l'exploration au rose bengale nous a paru jusqu'à maintenant la plus solide des méthodes d'exploration, c'est en quelque sorte un *test de base*.

Cette exploration consiste à évaluer au colorimètre la teinte d'un sérum quarante-cinq minutes après l'injection intraveineuse d'une dose définie de rose bengale (exactement 1 milligr. 1/2 par kilogramme de poids du sujet). Le rose bengale s'élimine rapidement par les voies biliaires et presque uniquement par ces voies. Cette élimination est assurée par le couple cellule de Kupffer, cellule hépatique. Nous avons démontré le rôle nettement prédominant de la cellule hépatique. Nous ne reviendrons pas sur ces connaissances, pas plus que sur les détails techniques que nous avons exposés dans le *Journal médical français* (septembre 1927) et que sur la disposition du colorimètre qui fut construit par la maison Cogit sur nos indications. Il nous suffira de dire que le taux rétentionnel normal est au-dessous de 3 milligrammes par litre de plasma et que le taux des grands hépatiques, cirrhoses, ictères francs, dépasse 9 à 10 milligrammes par litre. Dans nos observations, nous avons généralement fait une exploration la veille de l'opération et quarante-huit heures plus tard, parfois plusieurs jours après. Le temps de quarante-huit heures nous est fixé par nos recherches expérimentales qui démontrent que c'est à cette époque que les lésions hépatiques atteignent leur maximum. Nous avons, autant que possible, multiplié nos constatations qui portent dans leur ensemble sur 65 opérés [1].

Témoins. — Avant d'entreprendre l'étude du foie au cours des anes-

1. Nous tenons à adresser tous nos remerciements à Mlle Toisoul, infirmière diplômée de l'A. D. F., dont la collaboration active nous a grandement aidés dans l'élaboration de ce travail.

thésies chirurgicales, nous avons cru utile de fixer la part de l'intervention elle-même.

Voici, par exemple, deux femmes de quarante-cinq et trente ans, à qui on a fait à l'une une dilatation utérine très douloureuse pour ablation d'un polype à la pince, à l'autre un curettage pour polype utérin. L'opération dure quinze minutes les deux fois sans aucune anesthésie. Le rose bengale ne se modifie pas après l'opération.

L'anesthésie locale est obtenue chez quatre autres opérées avec 0,25 de scurocaïne : une appendicectomie, une fistule anale, deux hémorroïdes. Le rose bengale reste au même chiffre.

Certes, on peut répondre qu'il s'agit d'opérations peu choquantes. Néanmoins, l'une fut très douloureuse, l'autre fut une appendicectomie. On peut donc conclure de ces faits que, malgré la douleur, malgré l'acte opératoire court, la fonction chromagogue reste après l'opération ce qu'elle était avant.

Protoxyde d'azote. — Nous ne possédons que deux opérations au protoxyde d'azote pur, une fistule anale et une splénectomie. Dans les deux cas, la fonction chromagogue n'a pas été touchée et on observe plutôt un abaissement du rose bengale.

Chloroforme. — Nous avons exploré 10 opérés sous chloroforme. Les anesthésies ont duré de dix à cinquante-cinq minutes. 4 opérés avec des anesthésies de douze à trente minutes ne présentent aucune modification du rose, il s'agit de 3 appendicites et d'un néoplasme du sein. Chez les autres malades, sans que forcément l'anesthésie ait été plus longue, l'âge plus avancé et l'opération plus grave, on assiste à une élévation du rose. En voici le résumé :

	DURÉE en minutes	ROSE avant	ROSE 2 j. après	COEFFICIENTS d'élévation	OPÉRATIONS
	—	—	—	—	—
Mme M..., 29 ans .	10	2,6	3,5	0,9	Laparotomie.
Mlle B..., 27 ans .	15	1,3	2,5	1,2	Appendicite chron.
Mme S..., 46 ans .	15	1,7	3,2	1,5	Abl. kyste superf.
Mlle G ... 21 ans .	18	2,1	5,2	3,1	Appendicite chron.
Mme B..., 28 ans .	50	1,3	3,6	2,3	Append. et salping.
Mlle F..., 17 ans .	55	1,4	5,6	4,2	Append. chr. et abcès.

Si nous parcourons dans cet ordre le coefficient d'élévation, nous lisons 0,9, 1,2, 1,5, 3,1, 2,3, 4,2. Incontestablement le taux rétentionnel augmente avec la durée de l'anesthésie, quand il se produit une élévation.

Notre distingué collaborateur Maurice Panisset (d'Alfort) fait à ce sujet l'expérience suivante que nous rapportons *in extenso* :

Un chien adulte pesant 13 kilogrammes est soumis pendant treize jours, chaque jour, à une anesthésie au chloroforme de vingt-cinq minutes. Avant l'expérience, suivant notre technique, le rose bengale est à 3,5.

Après 4 anesthésies, il s'élève à 6. Après 9 anesthésies il est à 12,3. L'animal meurt accidentellement après la treizième anesthésie. L'examen histologique montre de la dislocation trabéculaire avec tuméfaction trouble.

Éther sulfurique. — Les anesthésies à l'éther ne se montrent pas moins intéressantes à étudier, nous en possédons 18 observations. Les anesthésies ont duré de dix à quarante-cinq minutes. 5 opérés avec des anesthésies de dix à quarante-cinq minutes ne présentent aucune modification de rose. Les autres opérés présentent une élévation du rose, mais le coefficient d'élévation semble moins en rapport avec la durée d'anesthésie que dans le cas du chloroforme.

	DURÉE en minutes	ROSE avant	ROSE 2 j. après	COEFFICIENTS d'élévation	OPÉRATIONS
	—	—	—	—	—
M. L..., 26 ans . . .	15	2,4	5,8	3,4	Hernie.
M. J..., 25 ans . . .	15	1	1,8	0,3	Appendicite.
M. L..., 27 ans . . .	17	2	2,85	0,85	Appendicite.
Mlle J..., 65 ans. . .	20	0,5	2	1,5	Hernie.
M. N..., 23 ans . . .	20	2,7	3,5	0,8	Hernie.
M. F..., 42 ans . . .	20	1,2	3,2	2	Varicocèle.
M. B. P..., 52 ans. .	20	2,5	3,75	1,25	Fistule anale.
Mlle H. J..., 16 ans .	25	2,7	3,2	0,5	Appendicite.
Mme G..., 56 ans . .	30	4,3	4,8	0,5	Eventration.
Mme R..., 40 ans . .	30	2,2	3,2	1	Périnéorraphie.
Mme M..., 27 ans . .	30	3,2	6,7	3,5	Salpingite.
M. B....	45	2	3,5	1,5	Salpingite.
Mme G. R	45	5,4	7,8	2,4	Kyste de l'ovaire.

C'est que souvent sont apparues après l'opération dans plusieurs circonstances des poussées fébriles avec congestions pulmonaires qui ont troublé nettement les renseignements fournis par l'exploration chromagogue.

Dans leurs grandes lignes, ces constatations prouvent néanmoins l'action hépatotoxique de l'éther. Nos expériences antérieures nous préparaient peu à une semblable constatation. Elles confirment entièrement les observations du professeur Rathery et Saison qui ont insisté sur l'hépatotoxicité de l'éther.

Nous avons sur le lapin, avec H.-R. Olivier et Robert Casteran, pratiqué de nombreuses anesthésies à l'éther; à elles seules, elles élèvent peu le rose bengale, mais les anesthésies ne peuvent qu'être très courtes et ne sont aucunement comparables à ce que l'on observe chez l'homme.

Balsoforme. — Le balsoforme est un mélange d'éther, chloroforme, kélène et goménol. Nous en possédons 11 observations. Les anesthésies ont une durée de seize à cinquante minutes. Chez 4 opérés, le rose ne s'élève pas avec des anesthésies de dix-sept à quarante minutes. Chez les 7 autres, le rose s'élève.

	DURÉE en minutes	ROSE avant	ROSE après	COEFFICIENTS d'élévation	OPÉRATIONS
	—	—	—	—	—
Mme J..., 34 ans.	16	1,2	2,1	0,9	Appendicite.
Mme F..., 30 ans.	20	1,5	5,1	3,6	Appendicite.
Mme G..., 24 ans.	25	1,2	1,5	0,3	Hystérectomie.
Mme A..., 35 ans.	30	1,7	3,9	2,2	Salpingite.
Mme R..., 40 ans.	40	1,5	3,7	2,2	Hystérectomie.
Mme L. ., 41 ans.	40	3	11	8	Cholécystostomie. chez un morphinomane.
Mlle L..., 32 ans.	50	2	2,4	0,4	Appendicite.

Sauf l'avant-dernier cas, très anormal à cause d'une morphinomanie antérieure et dont la mort survint cinq jours après l'opération, les résultats se rapprochent notablement de ceux fournis par l'éther par leur irrégularité. L'éther d'ailleurs entre dans la proportion de 6/10 dans la composition du balsoforme.

Anesthésies mixtes. — Nous avons réuni dans ce groupe 13 opérés anesthésiés au protoxyde et à l'éther et 5 rachianesthésiés avec quelques bouffées d'éther.

Dans les anesthésies au protoxyde-éther, 4 opérés n'élèvent pas leur rose, les 9 autres présentent une élévation notable. Nous résumerons le tableau en ne donnant que la durée de l'anesthésie et le coefficient d'élévation.

MINUTES	COEFFICIENTS d'élévation	
—	—	
20	0,1	
20	1,21	
25	0,2	
25	0,2	
40	1	
45	7,8	(congestion pulmonaire).
60	0,7	
60	5,9	
60	4	

Dans 5 rachistovaïnes avec éther, l'élévation du rose est constante.

			COEFFICIENTS
			—
50 ans.	Périnéorraphie.	0,6 -2,1	1,5
53 ans.	Hystérectomie.	1,76-3	1,24
36 ans.	Hystérectomie.	0,8 -1,7	0,9
46 ans.	Éventration.	1,2 -2,2	1
55 ans.	Fistule vésico-vaginale.	2 -3,5	1,5

Mais il convient de remarquer que dans ces anesthésies l'âge des malades est nettement plus avancé que dans les tableaux précédents. Il

n'en existe pas moins une élévation notable. Il y aurait lieu de contrôler ce fait dans un plus grand nombre de cas.

Discussion générale. — Comparer des anesthésies sans tenir compte ni des opérations ni de l'âge des malades est certes établir des rapports assez imprécis et dont les résultats resteront toujours discutables. Nous avons cependant réuni les éléments d'une semblable co nparaison. En voici les résultats :

	OPÉRATIONS	TEMPS moyen en minutes	COEFFICIENT moyen
	—	—	—
Chloroforme	10	23	1,32
Balsoforme	10 en éliminant un décès.	20,3	0,96
Ether	17 sauf une pneumonie.	23	0,92
Protoxyde-éther	12	33	0,85
Rachi-éther	5	»	1,2
Protoxyde	2	»	0
Anesthésies locales et pas d'anesthésie . . .	»	»	0

Ce tableau est certes des plus curieux et le nombre des cas nous permet de le considérer comme possédant une réelle valeur. Il en résulte une hépatotoxicité certaine par ordre de grandeur du chloroforme, de la rachi-éther, du balsoforme, de l'éther, du protoxyde-éther. Le seul côté surprenant vient des résultats fournis par la rachianesthésie avec anesthésie à l'éther. Pourquoi cette élévation? La rachianesthésie troublerait-elle le fonctionnement hépatique, ou bien l'âge plus avancé des malades ne fait-il pas intervenir une fragilité hépatique certaine? Il est impossible de répondre avec les seuls éléments que nous apporte cette étude.

Comparaison avec l'évolution de la bilirubinémie. — En même temps que nous suivions l'évolution du rose bengale nous avons étudié l'évolution de la bilirubinémie par l'appréciation de l'indice biliaire plasmatique et du dosage du diazonium dans la réaction d'Hymans van den Bergh.

Nous n'avons pas étudié comme M. Chevrier la cholémie immédiate, mais seulement dans les quarante-huit heures qui suivaient l'opération. Nous avons été frappés par l'inconstance des résultats. Il est inconte-table que le chloroforme, comme l'éther, trouble la fonction biliaire. Les ictères chloroformiques ne sont pas rares, et dans son récent travail de la *Revue médico-chirurgicale des maladies du foie* (janvier 1926) René Benard en faisait un exposé historique auquel nous renvoyons et sur lequel nous ne reviendrons pas.

Parfois nous avons observé après l'opération une baisse du taux cholémique vingt-quatre heures après l'opération, tandis que nous observions une élévation du rose. Cette évolution divergente dans la majorité des cas est due à l'action du repos et du régime lacté. L'élévation de l'indice biliaire plasmatique à l'entrée dans un service de chirurgie a des causes multiples, où les dîners d'adieu ne sont pas les moindres. Il se produit alors après

l'opération une divergence nette entre les chiffres de rose qui s'élèvent et ceux de l'indice biliaire plasmatique qui s'abaissent. Cette asynergie que nous avons signalée dans l'évolution des cirrhoses n'en constitue pas moins un témoignage incontestable d'une altération hépatique.

Dans les 10 cas d'anesthésies au chloroforme, nous observons huit fois une élévation de l'indice biliaire plasmatique, dix fois l'élévation de l'Hymans van den Bergh.

TEMPS d'anesthésie en minutes	COEFFICIENT D'ÉLÉVATION	
	H. v. den Bergh.	I. B. P.
—	—	—
10	1,50	2,0
12	0,1	1
12	2	3,6
15	1,3	0
16	0,25	0
18	1,1	1
30	0,9	2,2
50	1,2	2,1
55	1,3	2,5

Il n'y a certes pas de parallélisme entre les deux techniques d'examens, mais dans leurs lignes générales il y a concordance.

Dans les cas d'anesthésie à l'éther, sur 18 cas les résultats n'ont certainement pas le même parallélisme ascendant. Six fois seulement il se produit une ascension de la cholémie, mais dans 11 cas on observe, comme nous le signalions plus haut, une baisse notable de la cholémie, tandis que dans 9 de ces cas on observe la montée du rose bengale. On peut en conclure que l'éther agit moins que le chloroforme sur la fonction biliaire et qu'il touche plus la fonction chromagogue que la fonction biliaire. Les éléments de cette étude seront entièrement rapportés dans un mémoire ultérieur. Nous nous bornons actuellement à en résumer seulement les lignes générales.

Avec le balsoforme, sur 11 cas, 10 présentent une élévation notable de la bilirubinémie. Le trouble de la fonction biliaire est donc plus constant qu'avec l'éther et se rapproche nettement du chloroforme.

Avec un protoxyde d'azote pur, par contre, on observe un abaissement de l'indice biliaire plasmatique que nous expliquons par l'effet du repos et de la diète. Quand au protoxyde s'ajoutent quelques bouffées d'éther l'indice biliaire s'abaisse neuf fois sur treize et ne s'élève que dans 4 cas. L'anesthésie au protoxyde touche peu à la fonction biliaire.

Dans les rachianesthésies avec éther, on observe toujours une élévation de l'indice biliaire, tandis que sans anesthésie ou avec anesthésie locale on n'observe en général pas d'élévation, mais une simple diminution légère de l'indice biliaire et du van den Bergh.

La comparaison avec la cholémie aboutit donc à nous montrer une cer-

taine discordance entre les résultats. Nous les schématiserons de la façon suivante :

	TROUBLE FONCTIONNEL	
	Fonction chromagogue	Fonction biliaire
	—	—
Pas d'anesthésie	0	0
Anesthésie locale	0	0
Rachianesthésie et éther	+	+
Protoxyde d'azote pur	0	0
Protoxyde d'azote-éther	+ ou 0	+ ou 0
Balsoforme	+ ou 0	+
Ether	+	+ ou 0
Chloroforme	+	+

Telles sont les conclusions des faits. Elles viennent confirmer dans leurs grandes lignes les constatations acquises par les recherches antérieures. Nous voudrions maintenant aborder la deuxième partie de notre travail. Peut-on, avec l'aide de l'exploration chromagogue, prévoir la gravité des suites opératoires? Il faut distinguer les renseignements fournis avant ou après l'opération.

VALEUR PRONOSTIQUE DE L'EXPLORATION CHROMAGOGUE. — 1° *Avant l'opération* : La plupart de nos opérés avaient avant l'opération un rose bengale normal dépassant rarement 3. Certainement quand le rose bengale dépasse 6 il témoigne d'une atteinte hépatique et le pronostic opératoire s'aggrave notablement. Il n'en faudrait pas conclure cependant une contre-indication opératoire.

Ainsi un de nos malades présente un rose à 6,6 avant l'opération, après vingt-cinq minutes d'éther et une appendicectomie le rose monte à 7,5 quarante-huit heures plus tard. Ce malade n'en guérit pas moins normalement.

Il en est de même d'une malade de quarante-quatre ans atteint de fibrome, dont le rose est à 6, elle est opérée avec une anesthésie de quarante minutes au protoxyde éther, son rose monte à 7, elle guérit cependant. Ainsi donc même à 6 un rose ne contre-indique pas une opération. Nous serions plus circonspect si le rose dépassait 8 sans ictère important, sans fièvre. Dans ces cas, la résistance hépatique se trouve certainement compromise.

On doit faire des réserves cependant pour les ictères et les infections en évolution.

Dans les ictères francs, nous avons montré dans un travail antérieur avec H.-R. Olivier (*La Presse Médicale*, 9 mars 1927) que le rose est retenu dans la circulation, comme le pigment biliaire, et c'est la raison qui nous fait constamment comparer ces deux substances colorantes. L'élévation rétentionnelle du rose avec un taux normal ou presque normal de la bilirubinémie a pour nous une signification sérieuse d'atteinte parenchyma-

teuse. Si la rétention biliaire est élevée, le taux du rose n'a plus la même signification pronostique.

Dans les infections aiguës, il peut en être de même. Mme R..., âgée de quarante-quatre ans, présente une vésicule calculeuse, son rose est à 11, son indice biliaire à 4,2. L'opération nous semble des plus aventureuses. Elle est cependant faite avec une anesthésie d'une heure au protoxyde d'azote-éther. Après l'opération se produisent des embolies pulmonaires, la température oscille pendant huit jours entre 38 et 39°. Son rose monte à 15, son indice biliaire baisse à 3,7 trois jours après l'opération. La malade guérit cependant et quatorze jours après son opération son rose est à 3,2 et son indice biliaire à 2,2. Cette observation est des plus instructives. Elle montre finalement que dans le pronostic opératoire le foie intervient, mais qu'il n'est pas seul en cause, et c'est un lieu commun que de dire : la guérison opératoire est la résultante d'une réaction pluriviscérale où certains organes peuvent être passagèrement déficients, tandis que d'autres assurent la suppléance antitoxique.

2° *Après l'opération* : L'observation précédente prouve qu'après l'intervention chirurgicale le rose peut s'élever à des taux très élevés, sans que pour cette raison le pronostic en soit nécessairement obscurci. En voici encore deux autres exemples :

Mme C .. est opérée d'une salpingite sous une anesthésie de quarante-cinq minutes de protoxyde-éther. Son rose s'élève de 2,5 à 10,3, son indice biliaire de 2,25 à 3,7. Cette opérée fait une congestion pulmonaire, elle guérit néanmoins.

Mme L..., trente ans, enceinte de trois mois, est opérée sous une anesthésie d'une heure de protoxyde-éther d'une hernie crurale, elle reste très choquée à la suite, son rose s'élève à 8,5 et ne l'empêche pas de guérir.

Ces femmes possèdent une réserve réactionnelle qui assure leur guérison. Il n'en est pas de même de Mme L..., âgée de soixante-neuf ans, morphinomane lithiasique. On lui pratique une cholécystostomie avec une anesthésie de quarante minutes, son rose passe de 3 à 11, son indice biliaire reste normal, elle meurt cinq jours après l'opération.

Ces fiches résumées montrent la complexité des phénomènes. Le foie joue un rôle important dans le pronostic opératoire, mais il n'est pas seul. Les autres organes, les reins et le cœur, interviennent pour une part importante. Nos recherches commencées dans l'espoir d'apporter au chirurgien un test de résistance ont rapidement buté contre la complexité des réactions organiques post-opératoires. Le rose bengale ne fournit qu'une indication sur la ponction hépatique, il a certes autant d'importance que la recherche de l'azotémie, mais il n'a pas de valeur à l'état isolé, il entre dans le faisceau clinique, en permettant seulement d'évaluer le mode fonctionnel du foie avant et après l'opération chirurgicale grave [1].

1. Notre travail était rédigé quand nous avons eu connaissance d'un travail de Sanford M. Rosenthal et Wesley Bourne (*The Journal of the American med. Associat.*, 4 février 1928). Ces auteurs utilisent pour explorer la fonction chromagogue du

M. **Pierre Bazy** : M. Fiessinger nous a parlé de la durée de l'anesthésie générale; il ne nous a pas parlé de la quantité d'anesthésique employée.

Cela a son importance, car la valeur des anesthésistes est très différente, certains employant très peu d'anesthésique, d'autres en employant beaucoup.

M. **Maurice Chevassu** : Les faits apportés à la Société par notre collègue, mon ami Fiessinger, sont pour nous, chirurgiens, d'un intérêt extrême, et nous devons le remercier très vivement de nous les avoir fait connaître.

Pour ceux d'entre nous qui tiennent à pousser aussi loin que possible l'exploration des fonctions vitales de leurs malades, et en particulier de leurs fonctions rénales, il était pénible jusqu'alors de ne disposer, pour explorer la fonction hépatique, d'aucun moyen réellement pratique. Celui-ci semble bien l'être, et notre intention est de l'étudier.

Je serai moins sceptique que Fiessinger sur l'impossibilité qu'il admet de porter un pronostic « hépatique » avant une opération. Nous avons connu, pour les opérations rénales, les mêmes hésitations à vouloir porter un pronostic sur une exploration fonctionnelle. Or, s'il est réel que les pronostics les plus sombres sont parfois déjoués par les suites opératoires, ces exceptions heureuses n'impliquent pas une incapacité pronostique des méthodes d'exploration. En étudiant de près les opérés qui déjouent ces pronostics, il est rare qu'on ne constate pas qu'ils ont de bien près côtoyé l'abîme et l'observation que Fiessinger nous a rapportée, montrant que son malade avait atteint le chiffre 15 après son opération, est très éloquente à cet égard.

Les travaux de Fiessinger concernant l'action des anesthésiques sur la fonction hépatique nous font toucher du doigt l'existence d'un réel parallélisme entre leur action sur le foie et leur action sur le rein. L'anesthésie locale est sans action toxique, le protoxyde d'azote également, l'éther l'est davantage et le chloroforme l'est au maximum.

Nous apportant un appoint précieux à ce que nous savions déjà de la toxicité comparée des divers anesthésiques, et mettant en notre main un moyen pratique d'exploration fonctionnelle du foie, la communication de M. Fiessinger est particulièrement digne d'attirer l'attention de notre Société.

foie le bromsulphtaléine. Ils anesthésient pendant une demi-heure des chiens et observent :

Avec le chloroforme : une élévation de la rétention colorante et biliaire durant trois jours;

Avec l'éther : une élévation très courte de la rétention colorante et pas de bilirubinémie. Le retour se produit à l'état normal en vingt-quatre heures;

Avec le protoxyde d'azote : aucune élévation rétentionnelle.

Ces constatations confirment entièrement les nôtres. Mais nous ne sommes pas aussi affirmatifs sur l'innocuité de l'éther.

Kyste dermoïde de l'ovaire suppuré à bacilles d'Eberth,

par M. J. **Abadie** (d'Oran).

Dans un travail fait en commun avec Mme Abadie, en 1904, et publié dans le *Montpellier Médical*, nous avions rassemblé 14 observations de kystes de l'ovaire suppurés durant le cours ou à la suite d'une fièvre typhoïde. 11 seulement comportaient un examen bactériologique précis, et 10 mentionnaient la présence de l'Eberth seul.

Ces observations étaient dues à Werth (1893), Schiperowitch (1894), Pitha (1897), Wallgren (1899), Engelmann (1901), Widal et Ravaud (1902), Le Conte (1902), Lewis (1902), Walker (1902), Zantchenko (1903), dont nous traduisions *in extenso* l'observation publiée dans le *Wratch*.

Les cas de Walzberg (1888), Hummel (1890), Werth (1893), Sudeck (1896), un cas inédit de Forgue, que nous avions vu opérer en 1904, étaient dépourvus d'examens microbiologiques précis.

Depuis lors, nous n'avons trouvé que deux nouvelles observations, en laissant de côté les 4 cas de Burger[1], où la cause de l'infection n'est point la fièvre typhoïde.

Kriwsky[2] rapporte l'histoire d'une femme de trente-neuf ans, ayant eu trois enfants et qui présentait une tumeur abdominale ancienne. Au cours d'une fièvre typhoïde, cette tumeur augmente. On opère et l'on trouve deux kystes dermoïdes de l'ovaire ; le droit était libre et stérile ; le gauche, plus volumineux, était adhérent et suppuré ; il contenait du bacille d'Eberth à l'état de pureté.

Le cas de Corscaden[3] est moins net ; rien, en effet, ne permettait de penser à une fièvre typhoïde ; seul, l'examen du contenu a révélé la présence du para B. Une femme de trente-quatre ans est prise de frissons ; on l'examine, on découvre un kyste. La réaction de Widal est négative. Au douzième jour, on opère, tombe sur un kyste à pédicule tordu qui se rompt en répandant son contenu rouge noirâtre. La culture du pus donne du para B. La plaie opératoire suppure ; nouveaux examens : para B et coli. Guérison au cinquante-sixième jour. On a cherché vainement à établir qu'une infection générale ait précédé la suppuration du kyste.

Ces observations, malgré leur petit nombre, permettent de placer en évidence quelques particularités anatomiques ou cliniques, et de discuter la pathogénie.

1. P. Burger : A propos de quelques cas de kyste ovarien infecté. *La Gynécologie*, juin 1925, p. 364.

2. Kriwsky : Un cas de suppuration d'un kyste dermoïde de l'ovaire à bacilles trophiques. *Monatsch. f. Gebertshülfe*, décembre 1911, in *Journal de Chirurgie*, janvier 1912, p. 217.

3. Corscaden : Un cas d'infection d'un kyste de l'ovaire par le bacille paratyphoïde B. *The Americ. Journ. of obst. and. Gynec.*, mai 1923, in *Journal de Chirurgie*, t. II, 1923, p. 216.

Au point de vue *anatomique*, il s'agit presque toujours de kystes dermoïdes; les adhérences sont fréquentes, soit avec la paroi, soit avec l'épiploon, l'intestin, les ligaments larges, l'utérus, le cul-de-sac de Douglas, et même la paroi osseuse du bassin (Pitha).

Cliniquement, quatre éventualités peuvent se présenter : le kyste préexiste à la fièvre typhoïde; le kyste ne se développe que pendant ou après la fièvre typhoïde; et, dans ces deux cas, les symptômes de suppuration surviennent, soit pendant la dothiénentérie, soit un temps variable après. Malgré qu'on y pense, le diagnostic peut demeurer difficile : 1° la nature de l'infection générale peut prêter à confusion : Lewis, Le Conte soupçonnent une origine puerpérale, mais la réaction de Widal est positive et permet le diagnostic; par contre, elle est négative chez la malade de Corscaden; 2° la réaction abdominale n'a rien de caractéristique, et l'on peut aussi bien penser à une torsion de pédicule (elle existait d'ailleurs avec la suppuration du kyste chez la malade d'Engelmann); à une appendicite (Widal et Ravaut); 3° des mois peuvent s'être écoulés entre la fin de la pyrexie et la complication ovarienne.

Lewis et Le Conte ont eu l'idée de pratiquer l'*examen du sang*. La dothiénentérie abaissant le nombre des globules blancs, c'est moins au nombre des leucocytes qu'il faut attacher d'importance qu'au pourcentage des polynucléaires. Par exemple, Le Conte note : en pleine fièvre typhoïde, 2.600 globules blancs, nettement au-dessous de la normale; onze jours plus tard, 5.450, et cependant déjà la complication évolue; au moment de l'intervention, 10.400; tout de suite après, 5.500. Lewis trouve d'abord 4.800 globules blancs avec 90 p. 100 de polynucléaires; quelques jours plus tard, 9.200 globules rouges avec 98 p. 100 de polynucléaires; après l'opération, 72 p. 100 de polynucléaires, et plus lentement le nombre des globules blancs descend à 7.900. Ces constatations provoquent une question : comment, si la fièvre typhoïde abaisse ordinairement le taux des leucocytes, la suppuration d'un kyste due au même bacille d'Eberth, simple localisation de l'infection générale déjà existante, peut-elle amener une élévation de ce nombre de globules blancs?

La *pathogénie* est plus simple à discuter maintenant qu'il y a vingt ans. A cette époque, le pouvoir pyogène du bacille d'Eberth demeurait en question, bien que se fussent multipliés les cas qui l'établissaient sans conteste; la suppuration de kystes de l'ovaire contenant du bacille d'Eberth pur était donc une preuve de plus. Mais, par quelle voie se faisait l'infection du kyste? Contrairement aux autres kystes suppurés pour lesquels, à juste raison, Phauwœthel, Olshausen, Menge, Martin, etc., accusent le colibacille de se propager de l'intestin par les adhérences, le bacille d'Eberth est très vraisemblablement amené, et uniquement amené, par la voie sanguine. Il trouve dans le contenu du kyste, surtout si celui-ci est dermoïde, un excellent moyen de culture; la torsion du pédicule peut encore faciliter son action.

Quant au *traitement*, il ne saurait prêter à discussion : ablation du kyste, avec ou sans hystérectomie, selon les cas. Les difficultés dues aux

adhérences seront très variables; on peut même être obligé de laisser en place des fragments de parois (Pitha). Assez fréquemment, la paroi, friable, se rompt et le contenu peut se répandre dans l'abdomen (Sudeck, Lewis, Walker, Lantchenko, Corscaden). Le péritoine ne paraît pas en être autrement incommodé; la paroi, davantage; Sudeck, Corscaden ont vu se développer un abcès pariétal, avec association de staphylocoques (Sudeck) ou de colibacilles (Corscaden).

Le cas que nous rapportons est tout à fait typique, et l'on doit mettre en évidence les particularités suivantes : la fièvre typhoïde était en voie de guérison, lorsqu'un retour des températures élevées, le soir, a fait penser à une complication. L'examen nous a montré un kyste de l'ovaire. Nous avons alors fait un diagnostic ferme, parce que nous nous rappelions l'existence de cette complication possible, ayant jadis étudié de tels cas. L'ablation du kyste a fait retomber la température à la normale le jour même. C'était bien un kyste suppuré, dermoïde; il contenait de l'Eberth pur.

Observation. — Mme V..., trente-trois ans, trois enfants, est en convalescence d'une fièvre typhoïde à évolution très régulière, sans rechute ni complications, et pour laquelle elle a été soignée par notre confrère et ami Courcelle, à l'aide du vaccin de Rodet. Début en juillet 1927; apyrexie après trente jours environ. Une semaine après, des oscillations apparaissent entre 37°5 le matin et 38°5 le soir. En outre, la malade se plaint du bas-ventre, qui devient gros et douloureux. C'est à ce moment (7 septembre 1927) que notre confrère nous appelle en consultation. Nous trouvons une tumeur régulière, rénitente, relativement mobile, douloureuse à gauche et au-dessus de l'utérus. Il s'agit manifestement d'un kyste de l'ovaire, que les oscillations de température et le souvenir du travail que nous avions fait autrefois nous amènent à diagnostiquer : kyste de l'ovaire suppuré par le bacille d'Eberth.

La malade entre à la clinique le 7 septembre, est opérée le 8. Rachistovaïnisation, 0 centigr. 04, précédée de caféine 0,25 trois heures avant. Ovariotomie rapide : le kyste régulier, à surface anormalement vascularisée et enflammée, ayant quelques adhérences avec la paroi pelvienne, est enlevé sans difficulté.

Suites idéalement simples. Le jour même, la température tombe à 37°3. Le pouls est sans changement : 72 à 76 après comme avant l'intervention.

A l'ouverture, kyste dermoïde, contenant quelques poils agglomérés par du sebum, et un liquide laiteux, graisseux qui, très fluide, se prend partiellement en une masse crémeuse, grumeleuse par refroidissement.

Un prélèvement de liquide est confié au laboratoire de M. Malméjac, dont la réponse est la suivante :

« Le germe isolé est un bâtonnet très mobile, cilié, non sporulé;
« Ne prenant pas le Gram;
« Ne coagulant pas le lait;
« Ne faisant fermenter ni le glucose, ni le lactose;
« Ne décolorant pas le rouge neutre;
« Ne donnant pas d'indol.
« De plus, ce germe est nettement agglutiné par le sérum anti-Eberth.
« Il possède donc les propriétés caractéristiques du bacille typhique. »

PRÉSENTATIONS D'INSTRUMENTS

La « Nidrose »,

par M. **Albert Reverdin** (Genève).

Je viens vous présenter un produit qui n'est pas nouveau dans le commerce, mais qui désormais pourra rendre de grands services en chirurgie, en orthopédie et en radiumthérapeutique, grâce à une préparation spéciale.

Depuis longtemps, je cherchais une matière avec laquelle je pourrais faire rapidement des appareils moulés, solides, légers et à bon compte. Pendant la guerre, tandis que je travaillais dans la 7e région, je me suis tout naturellement adressé au celluloïd ; il a déçu mon attente, car en plaque il n'est guère utilisable que pour la confection de certains appareils à contours réguliers, et ne devient vraiment maniable que dissous et incorporé à du tissu comme on l'emploie depuis longtemps pour faire des corsets orthopédiques.

Je craignais de ne jamais aboutir, quand le hasard m'a fait rencontrer un produit déjà existant sous forme de plaques de toutes épaisseurs, depuis 5 jusqu'à 45 dixièmes de millimètre, et de tubes à diamètres variés. Sa couleur naturellement ambrée et transparente peut être teintée en quelques minutes par tous les colorants acides.

Cette substance présente le réel avantage de se ramollir à la chaleur à partir de 80° et de devenir tout à fait malléable entre 85 et 130°. C'est entre ces limites extrêmes que l'on peut l'utiliser, mais, en pratique et selon son épaisseur, on l'emploie chauffée entre 90 et 120°. A cette température, elle devient tout à fait malléable tout en conservant sa forme, mais ne peut s'étendre suffisamment dans toutes les directions pour modeler les contours sans faire de plis ; aussi avons-nous pensé mieux utiliser sa plasticité en pratiquant en quinconce de petites incisions à travers les plaques. Après quelques recherches et pour les travaux courants, nous leur avons donné 1 centimètre de longueur et fixé leur écartement à 7 dixièmes de millimètre.

Dès lors et après les avoir chauffées, on peut étirer ces plaques selon la perpendiculaire à l'axe des incisions, tandis que leur largeur restera presque inchangée. Cet allongement peut atteindre trois fois la longueur primitive.

Transformée en une plaque ajourée par une série de losanges de toutes formes, cette matière peut sans aucun pli avoir toute la plasticité désirable. A cette individualité bien caractérisée, j'ai donné un nom nouveau : « *la Nidrose* ».

Depuis quelques mois que je m'occupe d'elle, je lui trouve chaque jour des utilisations intéressantes, car elle présente un grand nombre de qualités qu'il est très rare de trouver réunies dans une même substance.

Elle n'est pas résistante aux rayons X et ne donne pas de rayonnement secondaire, car tous ses constituants ont un poids atomique inférieur à 20. Elle est un peu plus lourde que l'eau; elle brûle sans enthousiasme à la façon d'un bois dur. Elle résiste bien à tous les alcalins, mais mal ou peu au contact des acides; on peut la laisser sans inconvénients dans l'eau, le formol, l'éther, etc... Si elle est ramollie, puis gonflée par le chloroforme, elle l'est moins par l'alcool absolu; elle n'est attaquée ni par la salive, ni par l'urine et stérilisée par l'ébullition, nous pouvons l'utiliser *in vivo* soit pour des sutures osseuses, soit pour des boutons, des plaques, etc., elle ne se résorbe pas.

Grâce à une dissolution de ses propres déchets dans l'acétone, on peut la sonder comme à l'autogène à elle-même, au bois, au cuir, au plâtre, au liège, au caoutchouc et à tous les tissus. Le verre et le métal y adhèrent, mais leur surface polie empêche que ce soit d'une façon très intime.

La nidrose peut être réutilisée deux ou trois fois, pourvu que la température ne soit pas élevée trop brutalement et que l'échauffement ne dure pas trop longtemps. Pour la bien travailler en grande surface, il faut lui fournir une température uniforme : c'est pourquoi il est préférable de la chauffer sur des plaques métalliques; on peut également la ramollir en la trempant dans des milieux liquides, l'eau, l'huile, la paraffine, mais on risque de se brûler les doigts. La manutention habituelle de la nidrose se fait les mains recouvertes de gants de laine et la peau du malade protégée par des tricots ou des tissus unis selon la région à modeler.

En refroidissant, la nidrose reprend vite sa rigidité première, aussi faut-il d'emblée bien connaître ce que l'on désire mouler; cependant on peut en modifier les formes en la réchauffant localement par un fer à repasser ou sur la flamme d'une allumette ou d'une lampe à alcool.

Pour donner une rigidité parfaite aux appareils, on colle à chaud sur les parties qui doivent avoir le plus de résistance des bandes pleines représentant ses lignes de force, tandis qu'ailleurs la matière ajourée conserve une certaine souplesse et permet l'aération. Tous les appareils peuvent être moulés en quelques secondes et terminés en très peu de temps.

Pince pour sutures tendineuses,

par M. **F. M. Cadenat**.

Dans la dernière séance, M. Tailhefer vous a présenté un malade qu'il a opéré avec succès pour section de tendons fléchisseurs. A cette occasion, notre collègue nous a montré une pince destinée à faciliter la suture tendineuse.

Je suis sûr que cet instrument est très supérieur à celui qu'employait autrefois M. Tailhefer et qu'il avait fait fabriquer d'après un modèle américain. J'avais constaté en effet, au cours d'une opération de greffe tendineuse que j'avais faite avec la collaboration de M. Tailhefer que cette

pince, qui saisit le tendon perpendiculairement à sa direction, ne permet pas toujours à l'aiguille de sortir facilement. Aussi avais-je demandé à M. Gentile, qui avait fabriqué cet instrument, de bien vouloir m'en faire un autre qui permît de saisir le tendon longitudinalement. C'est cette pince que je vous présente. Comme vous pouvez le voir, c'est une pince ordinaire dont les mors, s'inspirant de la pince américaine, permettent de saisir le tendon sans l'écraser. De petites greffes empêchent le tendon de glisser même lorsqu'il est très court comme cela peut s'observer sur le bout périphérique. Des regards placés sur l'un des mors permettent de surveiller l'aiguille lorsque celle-ci traverse le tendon pour faire le point « en lacet de soulier ».

A PROPOS DU BULLETIN

Il est rappelé aux membres de la Société de Chirurgie que, dans le Comité secret du 22 février 1928, la Société a décidé de maintenir la limitation du nombre des pages attribuées aux Rapports, Communications, Présentations, etc., telle qu'elle avait été fixée en 1922, à savoir :

Pour les interventions *à propos du procès-verbal* : **2** pages.

Pour les *Rapports verbaux* : **2** pages.

Pour les *Rapports écrits* : **6** pages (porté à **8** pages pour les rapports d'ensemble sur plusieurs mémoires).

Pour les *Communications faites à la tribune de la Société* : **8** pages.

Pour les *Communications adressées au Bureau* : **4** pages.

Pour les *Discussions extemporanées*, à propos d'une communication ou d'un rapport : **2** pages.

Pour les *Discussions inscrites au procès-verbal* : **6** pages.

Pour les diverses *Présentations* (malades, instruments, pièces) : **2** pages.

Les chiffres ci-dessus indiqués ne pourront être dépassés que dans des cas exceptionnels et sur avis favorable du Comité de publication prévu par l'article 52 du Règlement.

D'autre part, il est rappelé que l'*article 56 du Règlement limite à 100 le nombre des tirages à part* que les auteurs peuvent faire exécuter à leurs frais; ce chiffre ne peut être dépassé qu'avec l'autorisation du Bureau.

Le Secrétaire général,
Ch. LENORMANT.

Le Secrétaire annuel, M. A. BRÉCHOT.

L. MARETHEUX, imprimeur, 1, rue Cassette, Paris.



BULLETINS ET MÉMOIRES

DE LA SOCIÉTÉ NATIONALE DE CHIRURGIE

FACULTÉ DE MÉDECINE DE PARIS BIBLIOTHÈQUE

Séance du 7 mars 1928.

Présidence de M. Ombrédanne, *président.*

PROCÈS-VERBAL

La rédaction du procès-verbal de la précédente séance est mise aux voix et adoptée.

CORRESPONDANCE

La correspondance comprend :

1° Les journaux et publications périodiques de la semaine.

2° Un travail de M. Gaudier, correspondant national, intitulé : *Hernie diaphragmatique du côlon transverse ; difficultés de diagnostic.*

3° Un travail de M. Goullioud, correspondant national, intitulé : *Du traitement chirurgical de l'anévrisme de l'artère splénique.*

4° Un travail de M. Bengolea (Buenos Aires), intitulé : *Résultats opératoires obtenus dans 30 cas de fistule vésico-vaginale.*

M. Legueu, rapporteur.

5° Un travail de M. Bengolea (Buenos Aires), intitulé : *A propos d'un cas de kyste hydatique du foie perforé dans l'estomac, le duodénum et la veine porte.*

M. Pierre Duval, rapporteur.

6° Un travail de M. Cabajannopoulos (Athènes), intitulé : *Un cas d'invagination chronique chez l'adulte.*

M. Cadenat, rapporteur.

7° Un travail de M. GRIMAULT (Algrange), intitulé : *Fracture spiroïde trans- et sous-trochantérienne du fémur. Ostéosynthèse.*

M. DUJARIER, rapporteur.

8° Un travail de M. LE FILLIATRE (Paris), intitulé : *Dilatation aiguë de l'estomac.*

M. MOCQUOT, rapporteur.

9° Un travail de M. PANIS (Commercy), intitulé : *Luxation de l'astragale.*

M. MOCQUOT, rapporteur.

10° M. J.-L. FAURE, au nom de M. SIREDEY et en son nom, offre à la Société la 4e édition de leur *Traité de Gynécologie médico-chirurgicale.* Ce volume sera déposé dans la Bibliothèque de la Société et des remerciements sont adressés aux auteurs.

A PROPOS DU PROCÈS-VERBAL

A propos du procès-verbal sur l'urétéro-pyélonéostomie,

par M. **Pierre Bazy**.

Je suis très heureux de l'observation apportée par M. Hartmann sur les résultats éloignés d'une opération qu'il a pratiquée, lui aussi, il y a vingt et un ans.

Puisqu'il a constaté de bons résultats il y a deux ans, il est regrettable qu'il ne les ait pas publiés à ce moment : il aurait peut-être pu empêcher des mutilations et encourager des chirurgiens à pratiquer des opérations conservatrices et qui se montrent réellement conservatrices ; notre conduite à M. Hartmann et à moi aura peut-être des imitateurs, quoiqu'il soit plus facile d'enlever un rein que de le conserver par une opération plastique.

J'admire, sans m'en étonner, la facilité avec laquelle M. Legueu condamne les faits et y substitue des théories que j'appellerai nébuleuses. Un barrage sur une rivière permet l'inondation des plaines en amont. On lève les rames du barrage et l'inondation cesse ; un bassinet vicieusement conformé, un uretère vicieusement inséré (c'est ma théorie) déterminent l'hydronéphrose et les crises d'hydronéphrose intermittente. Je fais une opération qui fait disparaître cette insertion vicieuse (vicieuse selon moi) et l'hydronéphrose ne se reproduit pas, et les crises d'hydronéphrose ne se reproduisent plus. Et quand on voit ce rein vingt-trois ans après l'opération on le trouve sain. Et alors, vous voudriez que je croie que, suivant l'expression de M. Legueu, mon « opération est condamnée dans son prin-

« cipe... parce qu'elle repose sur une fausse notion, c'est-à-dire que « l'hydronéphrose est une maladie organique, par obstruction » ?

Ici je me permets d'ouvrir une parenthèse. (Jamais, dit toujours M. Legueu, au grand jamais je ne voudrais employer, à propos de l'hydronéphrose, l'expression maladie. Je dirais tout au plus que l'hydronéphrose est une affection, et je dirais plus volontiers une lésion, me gardant bien de commettre cette faute contre la pathologie générale de comparer l'hydronéphrose à la fièvre typhoïde ou à la syphilis.) Mais, je ferme la parenthèse.

« Elle est, dit M. Legueu, un trouble neuro-musculaire qui entraîne « d'abord le spasme, puis la distension ». J'attends avec impatience la thérapeutique « neuro-musculaire » qui guérira l'hydronéphrose ; mais, en attendant, je fais un traitement mécanique. Lorsque l'orifice d'écoulement est trop haut, l'inondation se fait ; je mets l'orifice plus bas et l'inondation cesse et ne se reproduit plus, et je conserve le rein, et le rein vingt-trois ans après mon opération est reconnu sain par le Professeur Maurice Letulle, Professeur honoraire d'anatomie pathologique à la Faculté de Médecine de Paris.

Je vous avais dit que, après un examen dans lequel M. Letulle avait reconnu que le rein était sain, j'avais craint que ce rein ne fût atteint de néphrite parcellaire. Je le lui ai renvoyé. Il a fait deux coupes dans des régions prises au hasard, comme il en avait fait une première au hasard. Or, voici la réponse qu'il me fait au sujet des nouvelles coupes qu'il a pratiquées aux deux pôles du rein : nous voulions savoir s'il n'y aurait pas des zones de néphrite parcellaire. Rien à l'aspect macroscopique du rein ne permettait, à la vérité, de le supposer, l'aspect étant le même dans tous les points.

5.151.

(Ce chiffre correspond probablement au numéro de ses collections).

« L'examen de nouvelles coupes du rein confirme, de tous points, la « note antérieure. Une surface plus grande de la muqueuse du bassinet est « visible sur ces nouvelles coupes et montre une infiltration notable des « couches épithéliales et du chorion par des mononucléaires.

« L'inflammation est subaiguë et commence même à donner naissance « à un assez grand nombre de capillaires sanguins de nouvelle formation.

« En résumé : Rein normal, pyélite subaiguë insulaire. »

Signé : M. LETULLE.

Je vous représente le rein qui a été coupé par notre collègue Chevassu, la coupe passant par les bords concave et convexe du rein, divisant ainsi le bassinet et l'uretère et montrant la continuité parfaite de la lumière de l'uretère avec la cavité du bassinet.

M. Chevassu, qui avait fait des objections, est d'avis que l'aspect macroscopique de la coupe est normal, qu'il n'y a pas de distension du bassinet,

ni de refoulement de la substance parenchymateuse. L'apparence de la substance corticale et celle de la substance médullaire et leurs dimensions réciproques sont normales, et tout cela est bien en accord avec l'examen microscopique fait par le Professeur Maurice Letulle.

Je me permets d'ajouter une réflexion. Dans la relation de mon opération, il est dit que j'ai réséqué une partie du bassinet qui me paraissait exubérant et inutile. On ne voit pas de trace de cette résection, pas de cicatrice. J'estime que cette résection est d'une bonne pratique. Car, pour peu que le bassinet ait été soumis à ces alternatives de dilatation, d'expansion et de retrait, à ces mouvements d'accordéon, si je puis m'exprimer ainsi, il perd de son élasticité, il perd ou peut perdre la faculté de revenir sur lui-même, et il peut rester ainsi à l'état de réservoir inerte et inutile. C'est pourquoi je conseille de la réduire par une résection partielle.

La pièce a été déposée au musée de M. Chevassu à l'hôpital Cochin.

Avantages de la voie transrotulienne transversale pour l'exploration du genou, l'ablation des lésions méniscales et des séquelles traumatiques,

par M. **P. Alglave.**

Dans le rapport qu'il présentait à notre Société le 22 février dernier sur un travail que nous a adressé M. Braine, chirurgien des Hôpitaux de Paris, notre collègue Dujarier nous proposait, d'accord avec M. Braine, de sectionner le ligament latéral interne du genou, pour faciliter l'exploration de l'articulation et l'extirpation du ménisque interne qu'on soupçonne atteint d'une lésion capable de troubler la mécanique articulaire.

Au cours de son exposé, M. Dujarier nous a fait remarquer que, personnellement, il était intervenu dans 15 cas pour des accidents fonctionnels considérés comme dus à des lésions méniscales et il nous a dit que, plusieurs fois, sur ces 15 cas, il n'avait pu faire avec précision, avant d'opérer, le diagnostic de nature et de siège de la lésion.

Dans un cas où il avait cru à une altération méniscale, il n'a trouvé aucune lésion du ménisque et il a refermé l'incision exploratrice. Il ne nous dit pas, pour ce fait particulier, quel a été le mode de l'arthrotomie, ni les suites.

Pour les quatorze autres cas, il aurait rencontré dix fois des lésions du ménisque interne et quatre fois des lésions du ménisque externe et il fait observer que, pour celui-ci, le diagnostic est plus difficile.

Pour l'atteindre, il a eu recours à la voie transrotulienne, mais, comme chez l'un des malades qu'il a opérés à la faveur de la section de la rotule, il a vu, après deux mois, les fragments de celle-ci se disjoindre malgré une

suture au crin de Florence, il dit que cet incident a « rafraîchi son enthousiasme pour la voie transrotulienne ».

Cette réflexion sur la voie transrotulienne, faite par Dujarier, au cours de sa très intéressante communication, m'a incité à revenir sur les avantages incontestables de cette voie, appliquée à *la recherche* comme à l'*ablation* de toute lésion douteuse survenue après un grand traumatisme et donnant lieu à une impotence fonctionnelle sérieuse, lésion qui relève souvent, mais pas toujours, de l'altération de l'un ou l'autre ménisque.

Je m'empresse de dire que je n'ai fait que cinq interventions pour remédier à des troubles articulaires de cet ordre, et que, de mes cinq observations, je n'en retiendrai que deux, bien suivies, pour appuyer l'opinion que je voudrais soutenir.

L'une des deux remonte à quinze années déjà et il s'agissait d'un homme robuste, âgé de trente-huit ans, qui avait fait huit ans auparavant une violente chute de cheval, à l'occasion de laquelle il avait eu une hémarthrose de gros volume.

Cette hémarthrose, dont la véritable cause n'avait pas été mise en évidence, avait été traitée par la ponction et la compression et avait guéri d'une façon assez satisfaisante pour permettre au malade de reprendre des exercices même à grands mouvements, comme ceux que réclame le tennis.

Néanmoins, de temps en temps, une certaine gêne se faisait sentir dans le genou traumatisé.

Un jour que le malade se trouvait debout près de la cheminée de son appartement, il fit un mouvement de côté pour prendre un objet, mouvement dans lequel le membre avait à subir une légère torsion-flexion dans le sens de son axe.

Du fait de ce mouvement, exécuté pourtant sans violence, une douleur très vive se produisit dans le genou qui restait légèrement plié.

La douleur était telle que le malade devait s'allonger, cependant que le genou était difficilement ramené en position normale.

Le lendemain, un épanchement très appréciable existait dans l'articulation.

Traité par le repos et la compression, l'épanchement disparaissait bientôt.

A ce moment, une épreuve radiographique ne révéla rien d'anormal, cependant que l'examen clinique ne décelait pas de corps étranger articulaire. Peut-être y avait-il un peu de sensibilité suivant l'interligne.

Le malade ayant repris ses occupations, de nouveaux accidents assez analogues au premier allaient bientôt se reproduire, à tels degrés qu'une intervention m'était demandée.

Me basant sur la sensation soudaine de genou bloqué qui s'était produite à maintes reprises, comme sur la sensibilité qui se faisait sentir à l'exploration de l'articulation en dedans de la rotule, je pensais qu'il s'agissait probablement d'une lésion du ménisque interne, mais je faisais toutes réserves sur ce point.

Je pratiquais une incision longitudinale d'arthrotomie au côté interne de la rotule. Un peu de liquide s'écoulait, et avec des écarteurs placés sur les lèvres de cette incision j'essayais d'examiner l'intérieur du genou, successivement en extension et en flexion.

C'est à ce moment que, malgré le peu de jour que j'obtenais ainsi, j'apercevais, étendue du plancher au plafond de l'articulation, si je peux dire, une sorte de bride fibreuse, solide et résistante, large et épaisse de 3 à 4 millimètres qui se tendait par la flexion et se relâchait par l'extension.

En bas, elle s'insérait en un point voisin de l'épine tibiale antérieure, pour remonter de là entre la rotule et la trochlée fémorale.

Cette bride qui semblait capable de s'interposer entre le condyle interne et le plateau tibial, à certains moments, me parut être la cause des accidents observés depuis quelques mois, cependant que le ménisque interne ne me paraissait pas intéressé, au moins dans l'étendue où je pouvais le voir.

Dans ces conditions, je réséquais seulement cette bride anormale et je refermais l'articulation.

Cette opération, évidemment très simple, me donnait une bonne guérison qui se maintient depuis plus de quinze ans.

Voilà donc une observation où le ménisque interne que je considérais d'avance comme la cause probable des accidents sérieux et de plus en plus répétés dont se plaignait le malade ne jouait certainement aucun rôle dans la genèse de ces accidents.

Bien m'en avait pris d'avoir voulu essayer de regarder dans l'articulation, avant d'enlever le ménisque et j'avais eu de la chance d'avoir eu affaire à une bride que j'avais pu apercevoir à la faveur de la seule incision que j'avais faite au côté interne de l'articulation.

J'avais failli faire une opération inutile pour avoir manqué du jour nécessaire à un examen d'ensemble de l'appareil articulaire interne.

C'est un risque que je n'aurais pas couru si, de propos délibéré, j'avais commencé par examiner le genou à la faveur d'une section rotulienne transversale.

Quant à la deuxième observation dont je vais vous parler, j'y ai fait déjà allusion ici à l'occasion d'une question que nous avait posée notre collègue Louis Bazy, sur les suites possibles de la section transversale de la rotule.

Il s'agit d'un sujet, âgé de vingt-trois ans, doué d'une musculature exceptionnelle, grand joueur de football, dont le genou gauche avait déjà été éprouvé à plusieurs reprises dans le passé.

Il avait eu une hémarthrose en 1923 et un corps étranger articulaire avait été enlevé à Bordeaux quelque temps après.

En 1926, il avait subi, en jouant, un choc violent avec hydarthrose consécutive, et depuis, des poussées successives d'hydarthrose s'étaient reproduites, cependant que les grands mouvements étaient devenus de plus en plus incertains, parfois même impossibles, dans le sens de l'extension complète.

Dans les semaines qui ont précédé le moment où j'ai été appelé à voir ce malade, il lui est arrivé jusqu'à cinq et six fois, dans une même journée, et soudainement, à l'occasion d'un mouvement, d'être obligé de faire effort avec les mains pour parvenir à allonger sa jambe, cependant qu'un certain « claquement » articulaire, disait-il, se faisait sentir.

Dans ces conditions, je pouvais penser, *a priori*, à une lésion méniscale probable, mais peut-être à un nouveau corps étranger articulaire ou même à une surprise. L'examen clinique montrait une laxité ligamenteuse appréciable et un léger épanchement, cependant que l'exploration au doigt faisait constater une certaine sensibilité de chaque côté de la rotule.

La radiographie faite ne décelait pas de corps étranger visible et décelait seulement de légères aspérités de la marge externe du tibia.

Rien de précis donc, par la clinique et la radiographie. Des probabilités pour une lésion méniscale que nous savons être le plus souvent interne, mais, un doute.

C'est donc avec un doute, et il faut bien admettre que le doute ne laisse

pas que d'être assez fréquent sur la véritable nature et le siège des lésions que peuvent laisser à leur suite les grands traumatismes du genou, que je proposais au malade d'intervenir, à la faveur de la voie transrotulienne.

Il acceptait, et le 2 février 1927 je l'opérais :

La rotule étant sectionnée, comme je le fais maintenant, *à la limite de son tiers moyen et de son tiers inférieur*, et les ailerons rotuliens sectionnés de chaque côté sur une longueur suffisante, le genou était placé en flexion.

Je constatais immédiatement que c'était le *ménisque externe* qui était lésé.

Il était fragmenté en plusieurs morceaux et en voici les fragments sous vos yeux.

Au-dessous du ménisque que j'enlevais, et au voisinage de la petite articulation tibio-péronière, la marge tibiale était érodée et j'enlevais à la curette des aspérités osseuses et cartilagineuses qui s'y trouvaient.

Il n'y avait pas de corps étranger, ni libre, ni pédiculé, pas de bride anormale, le ménisque interne était indemne, comme le ligament croisé antérieur et aussi les surfaces osseuses fémorales et tibiales mises à découvert.

Eh bien ! je dois dire qu'en présence des lésions que j'avais si bien vues et si facilement enlevées, comme des parties restées saines et que je voyais non moins bien, je rendais grâce, une fois de plus, à la voie transrotulienne transversale qui me permettait de faire une opération aussi judicieuse et aussi satisfaisante.

Pour refermer l'articulation, je saisissais les deux fragments de la rotule dans les mors d'un « davier à dents de lion », je suturais au fil de lin les ailerons rotuliens et les plans fibreux pré-rotuliens et j'enfonçais, du fragment osseux inférieur vers le supérieur, une vis de Lambotte fine, longue de 5 à 6 centimètres.

La coaptation des fragments me paraissait ainsi rigoureusement obtenue, mais les suites allaient montrer que chez un sujet d'une musculature aussi puissante, la solidité de la vis employée n'était pas suffisante.

Suites opératoires immédiates :

Dès le huitième jour, la douleur post-opératoire paraissant calmée, l'attelle de Bœckel sur laquelle le membre avait été placé était retirée et le malade s'asseyait au bord de son lit.

Le neuvième jour, il se mettait debout et circulait dans sa chambre.

Le douzième jour, il allait se promener au dehors.

Incident.

Un peu trop confiant peut-être dans la solidité de son genou le malade se promenait dans la rue, sans canne, le seizième jour, quand il vint à être heurté par un passant qui courait. Ce choc brusque et inattendu lui fit faire un faux-pas au bord d'un trottoir et à ce moment il perçut un craquement dans sa rotule, cependant qu'une douleur assez vive l'obligeait à rentrer aussitôt en voiture, à la maison de santé.

Une radiographie montrait que la vis transfragmentaire s'était coudée et qu'un certain écartement des fragments en était résulté.

Je réparais cet incident en enlevant la vis et en maintenant les fragments, à la fois par un plan de suture pré- et péri-rotulien et par un cerclage avec un solide fil de bronze.

Le malade quittait définitivement la maison de santé vingt jours après la seconde intervention.

Suites éloignées à un an de distance :

Trois mois après la seconde intervention le malade nous donnait de très bonnes nouvelles de son état et, après examen radiographique, le fil de bronze qui cerclait sa rotule était enlevé, celle-ci paraissant bien consolidée.

Actuellement, un an après l'intervention, le malade répondant à notre demande vient de nous écrire ceci : « Je ne ressens aucune gêne, ni aucune fatigue anormale à marcher, et, pour vous édifier, je vous dirai que je me livre à un entraînement intensif à l'aviron, sport particulièrement pénible pour les genoux et les jambes. Entre temps j'ai fait de la bicyclette, un peu de tennis et j'ai chassé...

« Vous pouvez, Docteur, être fier de votre résultat, j'envisage l'avenir comme le peut un jeune homme qui possède la plénitude de ses moyens. »

Je vous donne ces détails parce qu'il s'agit, je le repète, du malade auquel j'ai fait allusion dans le courant de l'année dernière, quand notre collègue Louis Bazy nous a demandé ce que nous savions de l'avenir des rotules dont nous avions fait la section pour aborder une lésion du genou. Je lui ai fait remarquer que, pour ma part, cet incident était le seul que j'avais observé sur un ensemble de cas qui doit actuellement dépasser une vingtaine et dont les trois premiers remontent à 1912.

Il a été dû à la fois à l'insuffisance de ma suture, faite avec une vis trop faible et à l'imprudence de mon opéré. Il m'est un avertissement, mais il ne retranche rien, à mon avis, aux avantages de la méthode.

Je résumerai l'enseignement que j'ai retiré des deux observations que je viens de retracer en disant que désormais, quand je me retrouverai en présence d'un trouble fonctionnel du genou, consécutif à un traumatisme ancien, comportant des lésions qui laissent un doute, je recourrai à la voie transrotulienne transversale, qui me permettra de faire la pleine lumière sur les lésions.

Ainsi, et sans compromettre aucunement la solidité ultérieure de l'appareil articulaire, je ne m'exposerai pas à imputer par exemple à une lésion méniscale une gêne qui peut relever d'une tout autre cause, à enlever un ménisque qui ne serait pas lésé, pour en laisser un qui le serait, ou à faire une opération incomplète ou inutile.

Je me souviendrai seulement qu'une rotule qui a été sectionnée doit être, comme une rotule accidentellement brisée, suturée avec toute la rigueur et toute la solidité qui conviennent, pour permettre à l'opéré de se lever et de marcher, en toute sécurité, le huitième, le dixième ou le douzième jour, c'est-à-dire quand la douleur consécutive à l'intervention est suffisamment éteinte pour permettre le mouvement.

M. Dujarier : Je suis maintenant d'accord avec Alglave. Dans les cas où le diagnostic est douteux la voie transrotulienne peut rendre des services. Mais ce n'est pas une voie à conseiller pour l'ablation de toutes les lésions traumatiques des ménisques.

A propos de l'arthrotomie exploratrice du genou,

par M. **Pierre Descomps.**

Sans entrer dans la discussion du cas particulier actuellement mis en question, je me permettrai de rappeler que j'ai décrit (*Revue de Chirurgie*, mai-juin 1918), avec mon collègue et ami Moulonguet, un procédé d'arthrotomie large du genou, très simple, très bénigne, n'entraînant



FIG. 1. — Tracé de l'incision antéro-interne

aucun délabrement important, donc aucune reconstitution opératoire, et qui, depuis, a été utilisé par divers chirurgiens dans un grand nombre de cas où il était nécessaire d'ouvrir largement l'articulation pour l'explorer : corps étrangers, lésions des ménisques, synovectomies. Ce procédé est une transformation de la voie antéro-interne par incision à concavité externe jadis décrite par Langenbeck. Je continue à croire que ce procédé présente de réels avantages.

M. Gernez : J'ai utilisé trois fois l'incision préconisée par Descomps et Moulonguet, pour l'exploration du genou, en décollant le vaste interne, aussi haut qu'il est nécessaire, et j'ai été entièrement satisfait du résultat que m'a donné cette incision qui n'est ni mutilante, ni hémorragique; la réparation en est d'une simplicité enfantine.

RAPPORTS

Volumineuse tumeur du maxillaire supérieur. Traitement chirurgical. Guérison.

par M. **Robert Monod**, chirurgien des hôpitaux.

Rapport de M. H. Rouvillois.

Par suite d'une erreur de mise en pages, les figures n'ont pas été placées dans le compte rendu de la séance du 29 février 1928.



Fig. 1. — Fibro-myxome du maxillaire supérieur, face et profil.

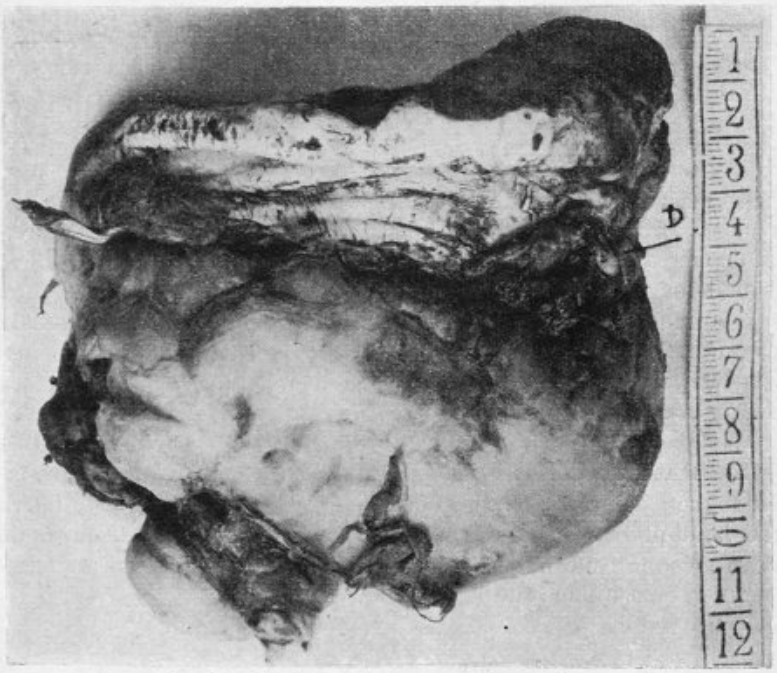

Fig. 2. — La tumeur vue par sa face externe.

D, Dent ectopique appendue à la tumeur. Observation Robert Monod.

(Clichés Tallard.)

1° *Traitement de certains cas de luxation récidivante acquise de la rotule par transplantation musculaire,*

par M. **P. Moulonguet**, chirurgien des hôpitaux de Paris.

2° *Luxation récidivante acquise de la rotule. Opération. Guérison,*

par M. **J. Bonnecaze** (de Sens).

Rapport de M. P. Lecène.

Je tiens tout d'abord à bien spécifier que dans ce rapport il ne sera question que du traitement opératoire des luxations récidivantes *acquises* de la rotule assez récentes.

Je laisserai donc entièrement de côté les luxations *congénitales* de la rotule dont le traitement a été très complètement étudié par Mouchet et Durand (dans le *Journal de Chirurgie* en septembre 1920) et dans l'importante thèse de doctorat de Xoudis (*Thèse de Paris*, 1924). De même, je ne parlerai pas des luxations récidivantes anciennes qui s'accompagnent souvent de lésions ostéoarticulaires importantes.

Ceci dit, je vous rapporterai d'abord les deux observations qui nous ont été adressées par notre collègue des hôpitaux, le Dr P. Moulonguet, et par le Dr Bonnecaze (de Sens).

1° *Observation du Dr P. Moulonguet* :

B... (Raymond), âgé de dix-huit ans, neveu d'un médecin, entre à l'hôpital Saint-Louis en octobre 1926 pour luxation récidivante acquise de la rotule gauche.

La première luxation s'est produite en 1923 au cours d'une partie de lutte; elle a été réduite par un médecin. Six mois après une deuxième luxation s'est produite au football; le jeune homme a pu la réduire lui-même. Depuis lors, à *huit reprises* différentes, sous l'effet des causes les plus banales, telle que la montée dans un wagon de chemin de fer, la luxation rotulienne gauche s'est reproduite. Une hydarthrose chronique s'est installée avec une atrophie très marquée du quadriceps crural. Le membre inférieur gauche est devenu très faible et le malade n'ose plus lui demander le moindre effort.

A l'examen on note l'extrême laxité des attaches rotuliennes; on a l'impression que la luxation rotulienne externe pourrait être reproduite sous les doigts. D'ailleurs l'os est situé légèrement en dehors de la ligne médiane, par rapport à la rotule droite.

A la radiographie le fémur est normal, la rotule paraît un peu épaisse d'avant en arrière, mais sa structure est normale.

Opération le 8 octobre 1926 (Moulonguet). Anesthésie à l'éther. Incision arciforme de la peau. Incision pararotulienne externe assez longue pour pouvoir remettre tout à fait en bonne place la rotule; ouverture de l'articulation par cette incision qui bâille largement. Découverte du vaste interne, dissection d'un

faisceau musculaire épais qui est désinséré en bas et en dehors. La synoviale n'est pas ouverte en dedans. Réinsertion du faisceau aponévrotico-musculaire dans la perte de substance capsulo-synoviale externe qu'il obture complètement. Attache du faisceau transplanté par des crins aux abords de l'incision et aux aponévroses d'insertion du quadriceps au-dessus de la base de la rotule. Capsulorraphie interne aux crins : elle n'est possible que partiellement, c'est-à-dire en haut et en bas. Suture de la plaie. Attelle de Bœckel.

Massage et mobilisation dès le huitième jour; malgré cela il existe une atonie extrême du muscle quadriceps qui est d'ailleurs très atrophié. C'est seulement le jour de son départ de l'hôpital que peut être obtenue une contraction du quadriceps. La flexion atteint 45°.

Revu régulièrement le malade reprend vite une bonne mobilité du genou et des contractions du quadriceps. Pendant un mois, il y a de gros craquements dans la flexion du genou. En janvier 1927, la cuisse conserve encore une asymétrie légère avec celle du côté sain. Ce jeune garçon refait du sport.

Actuellement, la rotule est très solide; il n'y a jamais eu aucune alerte de ce côté. A l'examen, on la sent très bien maintenue. Lors de la contraction du quadriceps on voit et on sent le faisceau musculaire transplanté qui durcit et, cravatant la base et le côté externe de la rotule, l'empêche activement de se déplacer en dehors.

Le malade a été revu récemment encore (en décembre 1927), *soit quatorze mois après l'opération*, il se sert normalement de son genou et n'a plus jamais éprouvé cette sensation si pénible de laxité du genou qui risque de se « déboîter » au moindre effort. Il a repris la pratique des sports sans aucun inconvénient.

Voici maintenant l'observation du Dr Bonnecaze (de Sens) :

Mlle M..., de Villemauxe-la-Petite, vingt ans, nous est envoyée par notre ami le Dr Sainton.

Elle s'est aperçue depuis trois ans que lorsque son genou est resté longtemps fléchi (travail à genoux, ce qui lui arrive au cours des travaux des champs) et qu'elle se relève brusquement, elle sent une douleur violente dans le genou et que sa rotule se déplace en dehors. Elle refait un mouvement brusque de flexion, puis d'extension du genou et, dit-elle, tout revient en place.

La fréquence des accidents s'est progressivement accentuée.

Actuellement, il lui est impossible de se mettre à genoux, de faire de la bicyclette sans que la luxation se produise.

Aussi vient-elle consulter.

L'examen et l'interrogatoire montrent qu'il s'agit d'une luxation récidivante de la rotule en dehors.

L'examen morphologique du genou, complété par une radiographie de face et de profil, ne montre aucune anomalie osseuse.

Pas d'hydarthrose ni d'atrophie musculaire.

Pas de mouvements anormaux du genou.

Dans l'extension, la rotule n'a pas une mobilisation latérale beaucoup plus marquée du côté sain.

Nous notons chez la malade l'existence d'un orteil en marteau; elle a un frère qui a également un orteil en marteau, un oncle porteur d'un pied bot.

Pas d'autre luxation récidivante de la rotule dans ses ascendants, mais son père a, paraît-il, une grande prédisposition à la luxation du maxillaire inférieur qu'il s'est « démis » de nombreuses fois et qu'il a réduite lui-même à chaque fois.

La malade réclame une intervention.

Intervention : 6 janvier 1926 (Bonnecaze).

Anesthésie à l'éther.

Incision convexe inférieurement remontant haut en dedans et en arrière, ayant sa flèche à la partie interne du tendon rotulien.

La rotule est largement découverte.

On va chercher le tendon du demi-tendineux.

On le sectionne au niveau de la patte d'oie.

On fait un tunnel complet à travers la rotule sur le bord interne de celle-ci.

Le tendon est passé à travers la rotule et suturé au fil de lin à lui-même et au surtout périrotulien.

Pas de capsulorraphie.

Suture cutanée.

Immobilisation huit jours sur attelle de Bœckel.

Suites régulières.

Nous avons eu, tout récemment encore, janvier 1928, soit *deux ans après l'opération*, des nouvelles de la malade (qui depuis s'est mariée et a eu un enfant).

Sa luxation ne s'est plus jamais reproduite depuis deux ans.

Elle travaille, monte à bicyclette, danse.

Elle a parfois la sensation que, dans les mouvements de flexion forcés du genou, la rotule va glisser en dehors, mais qu'elle est retenue en dedans.

On voit que, dans ces deux observations, les opérateurs, en utilisant des procédés différents, mais inspirés d'un même principe (maintenir la rotule en place par un faisceau musculaire actif ou par un muscle entier) ont pu obtenir un bon résultat fonctionnel chez leurs malades atteints de luxation récidivante acquise et assez récente de la rotule.

Le Dr Bonnecaze a implanté sur le bord interne de la rotule, dans un tunnel osseux, le tendon du demi-tendineux, détaché complètement de son insertion au niveau du tibia.

Le Dr Moulonguet a utilisé un procédé qu'il m'avait vu employer et qu'il savait m'avoir donné de bons résultats; ce procédé consiste à détacher de la portion inférieure du vaste interne un faisceau musculaire assez épais qui est fixé en dehors de la rotule et tend ainsi, en se contractant, à ramener la *rotule en dedans*.

Le procédé utilisé par Bonnecaze, qui se rapproche beaucoup de celui qui a été proposé par Ombrédanne dans son livre de Chirurgie infantile, est évidemment ingénieux. Il a été efficace dans le cas rapporté par ce chirurgien. Je lui ferai cependant le léger reproche de désinsérer totalement le muscle demi-tendineux du tibia et de diminuer aussi un peu la puissance du mouvement de flexion de la jambe sur la cuisse.

Au contraire, le procédé que Moulonguet a utilisé est plus simple et moins mutilant. Il est dérivé de la technique opératoire proposée en 1904 par A. Krogius (d'Helsingfors).

On sait que ce chirurgien cherche à créer une « *anse musculaire* » active aux dépens du muscle vaste interne; anse qui, sans être désinsérée, ni en haut, ni en bas, doit cravater la rotule, en se fixant au bord externe de cet os.

J'ai utilisé cette technique « pure » de Krogius pour la première fois il y a sept ans, chez une malade de mon service de Saint-Louis.

Voici l'observation de cette malade :

G..., âgée de cinquante-deux ans, entre à l'hôpital Saint-Louis en janvier 1921, pour une luxation habituelle de la rotule droite.

Elle raconte que, le 27 octobre 1918, à la nuit close, elle fait un faux pas en descendant l'escalier. Elle ressent une douleur au genou qui ne l'empêche cependant pas de faire des commissions dans le quartier. Elle rentre chez elle et c'est dans la soirée qu'elle souffre davantage, en même temps que le genou augmente de volume. La nuit est mauvaise, le lendemain son médecin lui ordonne le repos pendant quelques jours; elle est guérie rapidement.

En mars 1919 elle tombe à la renverse dans un escalier. Elle doit rester couchée quinze jours et, quand elle se relève, elle constate qu'elle a de la faiblesse dans le genou droit qui fléchit sous le poids du corps. En juin 1920, son médecin lui fait une ponction du genou et retire du liquide séreux.

Y a-t-il eu jusqu'alors de simples entorses du genou, ou des luxations de la rotule spontanément réduites? La malade ne peut pas le dire. C'est seulement depuis quatre à cinq mois que la malade peut préciser que sa rotule se déplace lorsqu'elle s'assied. Ce déplacement se fait progressivement par glissement en dehors et la malade en étendant la jambe peut remettre elle-même la rotule en place. Le membre inférieur droit est sans force et la marche est très gênée, elle se fait en tirant la jambe.

A l'examen, on constate une hydarthrose importante du genou droit, la rotule est tout à fait folle et on peut, avec la plus grande facilité, la luxer en dehors; elle se luxe spontanément dans la flexion à angle droit. Il y a une atrophie notable de la cuisse droite.

Il faut noter dans les antécédents de la malade une crise de rhumatisme articulaire à l'âge de dix-huit ans et une autre crise à l'âge de trente-huit ans.

Opération le 26 janvier 1921 (Lecène). Rachianesthésie. Incision en hameçon avec une branche verticale interne prolongée. Dissection d'un lambeau musculaire du vaste interne sans désinsertion en bas. Avivement sur le bord externe de la rotule de la capsule aponévrotique et évacuation de l'hydarthrose. Fixation du lambeau musculo-aponévrotique interne sur le bord externe de la rotule (d'après Krogius). Suture de la partie interne de la capsule. Toutes les sutures sont faites au crin de Florence. Réunion sans drainage. Immobilisation dans un appareil plâtré pendant quinze jours, puis mobilisation active et passive.

La malade a été revue en juillet 1921 et en avril 1922 (*soit quinze mois après l'opération*) avec un résultat excellent. Elle n'a plus jamais eu de luxation rotulienne et elle marche bien.

Le procédé « pur » de Krogius m'avait donné un bon résultat. Néanmoins, je me proposais de le simplifier si j'en avais l'occasion, car j'avais trouvé que le temps du passage de la « cravate musculaire » autour de la rotule était difficile et peut-être inutile.

J'eus l'occasion, en septembre 1925, d'appliquer la technique de Krogius « simplifiée » sur une jeune fille de vingt ans qui avait une luxation récidivante acquise de la rotule.

Voici cette observation :

F..., âgée de vingt ans, entre à l'hôpital Saint-Louis en août 1925 pour une luxation de la rotule gauche.

Il y a environ sept mois, la malade, en tournant sur elle-même, perçoit une vive douleur dans le genou gauche, qui l'oblige à s'arrêter dix minutes, après quoi elle peut marcher normalement.

Il y a deux mois, en voulant se lever, elle ressent de nouveau une douleur dans le même genou gauche ; elle tombe et pendant huit jours elle a beaucoup de mal à plier le genou. Le médecin appelé parle d'arthritisme (?).

Enfin, un troisième accident se produit le jour même de son entrée à l'hôpital : la malade, en descendant du trottoir, se luxe la rotule et s'affaisse. On réduit cette luxation à l'hôpital.

A l'examen, les jours suivants, on constate une distension modérée du genou par une hydarthrose. La rotule est extrêmement mobile. Il semble que ses moyens de contention sont très altérés et qu'elle se luxera à nouveau sous l'influence de tout effort violent du quadriceps. Aussi juge-t-on nécessaire de la consolider par une opération sanglante.

Elle est pratiquée le 28 septembre 1925 (Lecène).

Incision arciforme en avant du genou. On taille un lambeau musculo-aponévrotique aux dépens du muscle vaste interne et on le désinsère en bas. On le fixe dans une incision faite à la capsule et au surtout latéro-rotulien externe en dehors de la rotule.

On fixe le lambeau transplanté par des crins fins. L'articulation contient un peu de sérosité hémorragique. Fermeture sans drainage. Attelle de Bœckel.

Suites simples, mais la malade présente une atonie extrême du quadriceps et elle ne peut pendant plusieurs semaines détacher le talon du plan du lit.

Revu en octobre 1926, la malade se sent très bien ; elle n'a jamais eu de luxation, son genou est solide, mais la flexion est limitée à l'angle droit. Elle se plaint de quelques douleurs articulaires.

A la fin de 1927 (*soit dix-huit mois après l'opération*), on constate que la rotule est bien maintenue ; dans la contraction du quadriceps crural la cravate musculaire sus et extra-rotulienne *apparaît raidie et tient la rotule solidement*. Il existe quelques craquements dans le genou lors de la flexion. La malade n'a pas d'atrophie musculaire et le quadriceps a retrouvé toute sa force.

La technique que j'ai employée et que Moulonguet a suivie est facile à comprendre en s'aidant des figures ci-jointes :

1° Incision de la peau en hameçon à grande branche interne, à petite branche externe. Relèvement du lambeau cutané en haut et en dehors.

2° Section du surtout fibreux latéro-rotulien externe, habituellement rétracté. Cette section parallèle au bord externe de la rotule, éloignée de ce bord de 2 à 3 centimètres, doit être assez longue pour permettre la libération compiète de la rotule ; elle bâille et s'ouvre largement lorsque la rotule est ramenée bien en place devant la trochlée fémorale.

Cette incision externe conduit en général à ouvrir l'articulation ; il faut en tout cas la pousser en longueur et en profondeur de telle sorte que rien n'empêche la parfaite reposition de la rotule.

3° Dissection minutieuse en dedans de l'articulation du bord inférieur convexe du muscle vaste interne. Un faisceau de fibres de ce muscle est choisi pour être utilisé ; il faut qu'il ait au moins deux travers de doigt de hauteur. On désinsère l'aponévrose d'insertion de ces fibres sur la rotule et sur le tendon commun du quadriceps, on dissèque ensuite le faisceau de bas en haut sur ses deux bords, on le suit dans son trajet curviligne jusqu'au côté interne de la cuisse, sur 8 à 10 centimètres. Il est d'une extrême importance de *respecter l'intégrité des fibres musculaires* et de séparer le faisceau musculaire de la masse du quadriceps, non par section mais par dissociation.

On le détache ensuite sur sa face profonde des appareils capsulaires internes du genou, et cette libération profonde doit être faite elle aussi avec



Fig. 1. — Tracé de l'incision cutanée en hameçon (Lecène).

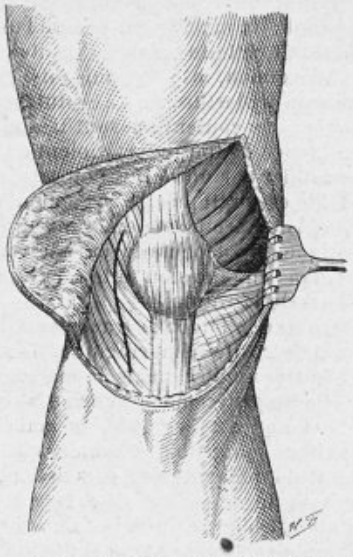

Fig. 2. — Dissection du vaste interne et incision externe de la capsule du genou (Lecène).

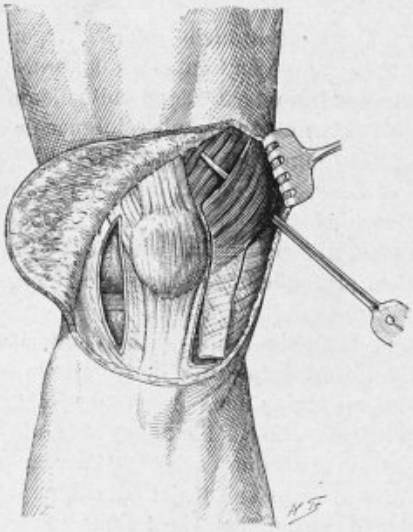

Fig. 3. — Libération d'un faisceau épais du muscle vaste interne prolongé par ses insertions latéro-rotuliennes internes et tibiales (Lecène).

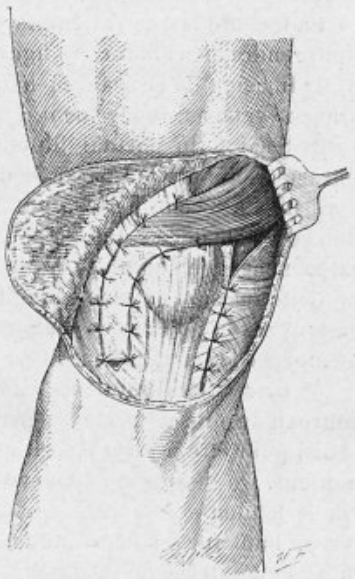

Fig. 4. — Fixation du faisceau prélevé sur le vaste interne dans l'incision capsulaire externe ; il forme aussi une cravate sus et extra-rotulienne (Lecène).

grand soin pour ne pas sectionner les filets nerveux qui innervent les fibres musculaires et qui, normalement, les abordent par leur face profonde.

Au cours de cette dissection l'articulation du genou peut ne pas être ouverte en dedans.

4° Le faisceau musculaire, pédiculé en haut et en dedans, est placé dans la perte de substance capsulaire externe et pour cela traverse la face antérieure du membre juste au-dessus de la base de la rotule qu'il cravate.

Il est fixé dans cette position par des points de suture multiples aux crins ou au fil de lin. Il faut que les points ne prennent que les bords du faisceau musculaire afin de lui laisser, tout en le fixant solidement, toute sa puissance contractile. La brèche capsulaire externe doit être parfaitement comblée sans que la rotule subisse la moindre traction la ramenant vers sa mauvaise position externe.

5° La capsule interne non ouverte ou ouverte sera plissée et renforcée par quelques points aux crins.

Hémostase parfaite. La peau est suturée.

Appareil plâtré (on attelle de Bœckel) pendant une dizaine de jours. Ensuite mobilisation active et passive et levée vers le quinzième jour.

Pour décider de la technique chirurgicale à adopter dans les cas de luxation récidivante acquise de la rotule il faut, en dehors du type de la luxation, considérer les lésions du genou que révèle l'examen clinique et radiologique. Les luxations permanentes, certaines luxations habituelles congénitales ou anciennes comportent des lésions complexes, et de la trochlée fémorale qui est insuffisamment creusée ou comblée par des néoformations, et de l'articulation qui est atteinte de lésions synoviales d'arthrite sèche et dont la capsule est rétractée en dehors, tandis qu'elle est distendue en dedans. Dans certains cas il y a des malformations rotuliennes, une déviation générale du membre en genu valgum, une inadaptation des différentes parties de l'articulation entre elles avec, par exemple, allongement anormal du tendon rotulien.

Au contraire, les luxations récidivantes acquises *lorsqu'elles sont traitées de bonne heure*, comme dans les observations que j'ai rapportées, ne comportent aucune lésion anatomique grave, hors les altérations capsulaires latéro-rotuliennes.

C'est à ces cas que s'applique la technique de transplantation musculaire que j'ai proposée. Aux cas complexes au contraire conviennent, à mon avis, des techniques différentes, telle que la transplantation de la tubérosité tibiale avec l'insertion du tendon rotulien (Roux), associée ou non aux réfections capsulaires de Bérard, de Tavernier ou de Mouchet.

Dans les luxations rotuliennes récidivantes, sans lésions graves des os ni de l'articulation, la transplantation du vaste interne a l'avantage de fournir à la rotule une contention solide et contractile. Mais pour que cette opération soit supérieure aux capsuloplasties dont on connaît les échecs fréquents, il est indispensable que le faisceau musculaire transplanté soit assez puissant et qu'il ait conservé *son intégrité anatomique, ses attaches supérieures et son innervation*. C'est ce que j'ai indiqué en décrivant la

technique de son prélèvement. Il est indispensable aussi que sa réinsertion soit réalisée solidement avec un matériel *de suture non résorbable*.

Ainsi faite, l'opération donne de bons résultats et ces résultats s'expliquent lorsqu'on revoit les malades à assez longue échéance. On constate alors que, lorsque le sujet contracte fortement son quadriceps, il apparaît au-dessus et en dehors de la rotule *une bandelette contractile*, invisible au repos, et qui est la cravate musculaire empruntée au vaste interne entrant en contraction en même temps que le reste du muscle auquel elle n'a pas cessé d'appartenir, malgré le changement de ses insertions inférieures. En sorte qu'au moment même où le quadriceps contracté, redressant l'angle obtus externe qu'il forme avec le tendon rotulien, tend à chasser la rotule en dehors, cette cravate musculaire sus et extra-rotulienne repousse l'os en dedans et le maintient par conséquent en place.

Chez nos trois malades il n'y a plus eu, depuis l'opération, la moindre alerte de déplacement dans le genou. Le membre est solide et assuré dans la marche et dans les efforts.

Le jeune homme a pu reprendre la pratique des sports; la jeune femme a un genou solide et exerce le métier fatigant de vendeuse dans un magasin.

Il me semble que la luxation récidivante acquise de la rotule doit être toujours opérée sans tarder, avant que les lésions d'arthrite réactionnelle ne soient devenues sérieuses.

Que l'on emploie le procédé de Krogius modifié que je vous ai décrit et qui est figuré dans ce rapport, ou que l'on utilise la technique dont s'est servi Bonnecaze (transplantation du demi-tendineux), cela ne me paraît pas avoir une extrême importance : ce sera surtout affaire de préférence personnelle. Mais l'indication opératoire me semble certaine si l'on veut éviter de voir se constituer une infirmité très sérieuse, à laquelle il deviendra avec le temps de plus en plus difficile de remédier.

En terminant, je vous propose de remercier M. Moulonguet et M. Bonnecaze de nous avoir adressé leurs intéressantes observations.

Hémorragie intra-cranienne d'origine traumatique. Rupture de l'artère méningée moyenne. Trépanation, ligature de l'artère. Guérison,

par M. **Jacques Charles-Bloch.**

Rapport de M. Cuxéo.

M. Bloch vous a communiqué l'observation suivante sur laquelle vous m'avez demandé de présenter un rapport.

M. R... (Elie), vingt-six ans, téléphoniste, entre à l'hôpital Lariboisière le 16 décembre 1927 dans le service du Dr Wiart, Salle Chassaignac, à la suite d'en accident qui est survenu à 11 h. 30 du matin.

Ce blessé qui travaillait à la réparation de lignes téléphoniques dans les égouts de la ville de Paris fit une chute d'une hauteur de 2 m. 50 environ et tomba la tête la première.

Malgré son accident, le malade put se relever et marcher. Il se rendit à pied à la pharmacie la plus proche où on lui fit un pansement sommaire. Il vint ensuite à l'hôpital en taxi, descendit sans aide et arriva à pied à la salle Chassaignac à 12 h. 30, soit une heure environ après l'accident.

Il fut examiné à ce moment, rapidement, par l'interne de garde qui constata qu'il présentait une plaie de 3 à 4 centimètres située dans la région fronto-pariétale gauche. Il se plaignait également d'une céphalée assez marquée qui était apparue pendant son trajet en taxi à l'hôpital.

Le blessé répondait parfaitement aux questions et ne présentait aucun trouble faisant supposer l'existence d'une fracture du crâne.

Néanmoins, progressivement, dans le courant de l'après-midi, le malade perdit connaissance et entra dans le coma. A 5 heures du soir, il fut examiné à l'hôpital par l'interne de garde, lors de la contre-visite. Celui-ci constata les signes suivants :

Le coma était presque complet. Le blessé ne répondait pas aux questions posées et ne répondait que très faiblement aux excitations les plus vives. Le pouls était ralenti, battant aux environs de 40 pulsations à la minute. La respiration également ralentie, la température normale à 37.

Comme signes de localisation, outre la plaie constatée au niveau du cuir chevelu, il existait une dilatation considérable de la pupille du côté gauche ainsi qu'un Babinski très net du côté droit, mais aucune paralysie, ni aux membres supérieurs, ni aux membres inférieurs, aucune crise convulsive non plus.

Dans le courant de l'après-midi, enfin, le malade avait présenté quelques vomissements verdâtres. Il n'existe, d'autre part, aucun signe extérieur de fracture du crâne, pas d'œdème de la région pariétale, pas d'écoulement de sang par le nez ou par l'oreille.

Dans ces conditions, le diagnostic d'épanchement intra-cranien est porté et je suis appelé à l'hôpital Lariboisière où je décide l'opération qui est pratiquée à 19 heures avec l'aide de Pérard, interne des hôpitaux.

Sous l'anesthésie générale au chloroforme, je pratique, avec l'instrumentation de Doyen, un large volet ostéo-musculo-cutané à charnière inférieure.

Dès la bascule du volet, je constate l'existence d'un gros épanchement sanguin affectant la forme classique en calotte et occupant tout l'espace décollable de Gérard-Marchand y compris sa partie inférieure. Le caillot s'étend, en effet, jusqu'à la base du crâne.

Je pratique l'ablation du dit caillot dans sa totalité et constate que la dure-mère reste refoulée, décrivant à ce niveau, au lieu de sa saillie normale, une forte dépression concave. La méningée moyenne est rompue à l'union de sa partie horizontale et verticale, c'est-à-dire très près de la base du crâne et au niveau même de son tronc principal.

J'arrive avec difficulté, du reste, à passer un fil sur les deux bouts de l'artère en piquant la dure-mère avec une aiguille courbe et je fais ainsi la ligature des deux bouts de l'artère.

Malgré cette hémostase qui paraît bonne, il subsiste un suintement sanguin qui m'oblige à laisser en place une mèche de gaze.

A la fin de l'opération, la dure-mère reprend ses battements. Elle ne présente aucune teinte violacée et j'en conclus qu'il n'existe aucun épanchement sous-jacent.

J'essaie donc, pour terminer l'opération, d'obturer la brèche cranienne, large comme la paume de la main, à l'aide du lambeau osseux que j'ai conservé. Mais ce lambeau, qui se trouve divisé en deux par une fissure longitudinale qui

a provoqué la rupture de l'artère, se remet très difficilement en place. Les deux fragments chevauchent l'un sur l'autre, et j'ai l'impression qu'en les remettant en place il résultera un cal exubérant qui risquera d'entraîner des troubles secondaires; aussi, dans ces conditions, je pratique la résection totale du volet osseux en obturant l'orifice par l'aponévrose et le muscle temporal conservés. La mèche fait issue à la partie postérieure de la brèche.

Après cette opération, le blessé reste assez choqué pendant quelques heures, puis, progressivement, le 17 décembre, le malade sort de son coma et lorsqu'il est revu, le 17 au matin, le coma a presque complètement disparu. Le blessé répond facilement aux questions qui lui sont posées, mais il trouve difficilement certains mots et présente une légère aphasie du type Wernicke. La mydriase persiste aussi marquée du côté gauche, le Babinski est toujours très net, mais il n'existe aucune paralysie, tous les mouvements sont possibles et la force musculaire conservée. Les réflexes rotuliens, achilléens, olécraniens sont diminués, la sensibilité est presque complète bien qu'un peu diminuée.

Le trouble le plus important qui persiste est une paralysie du moteur oculaire commun gauche qui se caractérise par une paralysie de la paupière supérieure gauche qui est en ptosis avec impossibilité d'ouvrir l'œil de ce côté. De plus, l'œil est presque immobile: les mouvements d'élévation, d'abaissement, d'adduction sont impossibles. Il y a donc une paralysie complète du IIIe, mais une intégrité absolue du VIe.

18 décembre : Même état. Ablation de la mèche. Changement du pansement.

24 décembre : Le malade va très bien, l'aphasie a complètement disparu, les troubles oculaires sont moins marqués.

28 décembre : Ablation des fils. Le Babinski a disparu. Le réflexe plantaire se fait en flexion. Le malade se lève.

Seuls subsistent les troubles oculaires.

Le 4 janvier, le malade est examiné dans le service du Dr Morax et rapporte le compte rendu suivant :

1° Paralysie du côté gauche, parésie des mouvements d'élévation, d'abaissement, parésie moins marquée pour l'adduction;

2° Diplopie croisée avec écartement des images dans le champ d'action du 3;

3° Ptosis dans le regard en face, la paupière supérieure recouvre le tiers supérieur de la surface de la cornée;

4° Mydriase, paralysie complète de l'iris, paralysie du ciliaire.

Actuellement, le blessé est en parfait état. Il ne se plaint que de quelques vertiges et les troubles oculaires ont considérablement diminué. Localement, il subsiste une dépression considérable au niveau de la zone de trépanation. A ce niveau, la peau et le péricrâne recouvrent seuls la dure-mère dont ils transmettent les battements. J'ai donc l'intention de pratiquer une prothèse cranienne par greffons ostéo-périostés.

Au point de vue symptomatologique, l'observation de M. Bloch est rigoureusement classique : traumatisme de la région temporale, attesté par la plaie du cuir chevelu, intervalle libre, signes d'épanchement intra-cranien : rien ne manquait au tableau clinique. Cependant même à ce point de vue l'intervention mérite d'être publiée, car, quoi qu'on en ait dit, les lésions traumatiques de la méningée moyenne sont relativement rares. Personnellement je n'ai jamais eu l'occasion d'en opérer et, en revanche, combien de fois ai-je vu trépaner inutilement des blessés chez lesquels on avait cru à tort à une hémorragie de la méningée moyenne.

L'observation de M. Bloch est encore beaucoup plus intéressante *au point de vue de la technique opératoire*. A cet égard, M. Bloch a très judicieusement critiqué lui-même la conduite qu'il a suivie et je ne peux que développer sa propre argumentation.

La plupart des classiques conseillent dans les cas de blessure de la méningée moyenne de pratiquer dans la région temporale un large volet ostéoplastique. Or la lecture des observations montre que ce volet conduit généralement au-dessus de la lésion. Le chirurgien doit alors mordre sur la partie inférieure de la brèche osseuse pour gagner vers la base. Il est parfois nécessaire d'étendre tellement la trépanation dans ce sens qu'on a finalement l'impression que la taille du lambeau ostéoplastique initial était vraiment inutile. Quand il est possible de réappliquer correctement ce lambeau, le mal n'est pas grand. Mais quand il survient un incident comme le décollement trop étendu du lambeau des parties molles qui le recouvrent ou quand, ainsi que cela s'est produit dans le cas de M. Bloch, il se produit une fracture du volet osseux, le chirurgien est amené à regretter d'avoir déterminé une large brèche inutile dans la région temporale.

M. Bloch se demande avec raison si, dans les cas où rien ne permet de préciser le siège de la lésion artérielle, il ne vaudrait pas mieux pratiquer une trépanation basse, analogue à celle dont on se sert aujourd'hui généralement par la neurotomie rétro-gassérienne. En fait, cette trépanation conduit sur la lésion où l'artère ainsi que ses deux branches terminales sont ordinairement lésées. Elle peut également permettre d'atteindre facilement le trou petit rond. Les manœuvres opératoires sont de plus très facilitées par l'affaissement duro-cérébral, conséquence de l'hématome. L'opération serait ainsi conduite beaucoup plus vite et beaucoup plus facilement que par la taille d'un volet ostéoplastique.

Pas mal de chirurgiens ont eu d'ailleurs recours à cette technique que M. Bloch préconise d'après les observations que lui a suggérées le cas qu'il a opéré. Mais comme cette question du mode de trépanation est généralement regardée à tort comme un peu accessoire, j'ai pensé qu'il n'était pas inutile de vous soumettre les suggestions que M. Bloch avait tirées de son observation.

Rôle prépondérant des artères anormales dans la pathogénie des hydronéphroses,

par **M. B. Fey**.

Rapport de M. F. Legueu.

Notre collègue, M. Bernard Fey, nous a adressé 12 observations d'hydronéphrose dont le caractère dominant me paraît être qu'elles établissent le rôle prépondérant des artères anormales dans la pathogénie

de cette maladie. Ces observations, très longues et très détaillées, je ne les donne ici que résumées, car elles paraîtront intégralement dans les *Archives urologiques de la Clinique Necker*; je ne veux pas outre mesure allonger ce rapport, mais j'en ferai la synthèse avec la conclusion que l'auteur sait lui-même en tirer.

Observation I. — F..., homme de dix-huit ans. Crises douloureuses droites depuis l'âge de six ans. Urines claires.

Pyéloscopie : grosse distension. Capacité, 16 cent. cubes; rétention à peu près complète, figure d'artère anormale (encoche).

Opération (12 décembre 1926) : incision thoraco-abdominale; artère anormale et bride fibreuse à la face antérieure du bulbe. Résection.

Revu jusqu'en décembre 1927. Cessation complète des douleurs. Pyéloscopie : capacité, 10 cent. cubes, la rétention n'est pas absolue, mais évacuation extrêmement lente.

* *

Obs. II. — G..., femme de trente ans. Crises douloureuses droites depuis deux ans. Urines claires. Névropathe.

Pyéloscopie : distension, capacité, 14 cent. cubes, hyperkinésie, évacuation en cinq minutes.

Opération (1er février 1926) : incision thoraco-abdominale, quelques brides, pas de vaisseau anormal, ni de ptose.

Suites opératoires : amélioration passagère, puis échec.

Obs. III. — G..., femme de vingt-six ans. Crises douloureuses droites depuis l'adolescence. Urines infectées (colibacille). Gros rein perceptible.

Pyéloscopie : grosse dilatation, capacité 40 cent. cubes; rétention presque complète. Figure d'artère anormale (raie claire).

Opération (2 février 1926) : incision thoraco-abdominale. Paquet vasculaire anormal adhérant à la face antérieure du bulbe. Résection. Pas de néphropexie, malgré certaine mobilité.

Suites opératoires : plus aucune douleur; revue jusqu'en avril 1927. Suivie à la pyéloscopie, qui montre successivement rétention incomplète, puis hyperkinésie, puis évacuation normale. Capacité, 10 cent. cubes.

Obs. IV. — Sch..., femme de trente-neuf ans. Crises douloureuses gauches très anciennes. Syndrome de pyonéphrose avec urines extrêmement purulentes (colibacille). Gros rein.

Pyéloscopie : capacité, 30 cent. cubes. Dilatation très marquée. Rétention complète.

Opération (27 septembre 1926) : voie thoraco-abdominale. Deux gros vaisseaux sur la face antérieure du bulbe, sans adhérences. Résection. On voit alors des contractions spontanées se produire et on conserve le rein.

Suites opératoires : revue jusqu'en octobre 1927. Plus aucune douleur. Urines claires et aseptiques en janvier 1927. Capacité, 7 cent. cubes. Evacuation lente : vingt-quatre minutes.

Obs. V. — C..., femme de trente et un ans. Crises douloureuses droites depuis un an. Urines claires.

Pyéloscopie : grosse distension. Aspect en spirale de l'extrémité supérieure de l'uretère. Rétention complète.

Opération (3 janvier 1927) : voie thoraco-abdominale. Petite artère anormale sur la face antérieure du bulbe, sans adhérence. Résection.

Suites opératoires : dix-huit jours après, aucune douleur; évacuation ralentie : vingt minutes; poche considérablement réduite.

Obs. VI. — Femme de trente et un ans. Crises douloureuses droites de date récente. Urines claires. Rein mobile.

Pyéloscopie : capacité, 10 cent. cubes. Bassinet de forme normale. Retard d'évacuation (vingt minutes).

Opération (12 avril 1927) : incision de Chevassu; artère et veine au contact de la face postérieure du bulbe, résection sans adhérence; un autre vaisseau oblique, au-dessus du précédent, en arrière du bassinet, à cause duquel on ne fait pas de néphropexie.

Suites opératoires : revue jusqu'en octobre 1927. Capacité? Evacuation un peu lente : dix minutes pour 3 cent. cubes.

Obs. VII. — B..., femme, quarante-quatre ans. Douleurs du flanc droit. Entérite, ptose viscérale, mauvais état général et psychique.

Pyéloscopie : capacité, 6 cent. cubes, ptose rénale. Evacuation normale.

Opération (15 avril 1927) : incision thoraco-abdominale. Rein basculé et ptosé, large pédicule très oblique avec une veine postérieure mais au-dessus du bulbe. Néphropexie.

Suites opératoires : revue jusqu'en octobre 1927. Résultat médiocre, ne souffre plus du rein, mais souffre toujours du flanc droit (entérite), état général et psychique non amélioré.

Obs. VIII. — C..., femme, vingt-sept ans. Crises douloureuses gauches depuis quatre ans. Urines claires.

Pyéloscopie : capacité, 12 cent. cubes. Evacuation retardée lente.

Opération (14 mai 1927) : voie thoraco-abdominale, deux pédicules vasculaires dont l'inférieur croise la face antérieure du bulbe et y adhère. Résection du pédicule inférieur.

Suites opératoires : revue en décembre 1927. N'a plus jamais souffert.

Obs. IX. — Femme, vingt-sept ans. Crises douloureuses droites depuis six mois. Urines légèrement troubles. Rein légèrement douloureux.

Pyéloscopie : capacité, 6 cent. cubes. Rétention complète.

Opération (14 mai 1927) : incision thoraco-abdominale. Pas de vaisseau anormal, mais une bride très nette à la face antérieure du bulbe. Résection.

Suites : revue en janvier 1928. N'a plus souffert. A la pyéloscopie l'évacuation se fait, mais retardée.

Obs. X. — Ph... Femme, trente-quatre ans. Douleurs lombaires droites depuis plusieurs années. Urines claires.

Pyéloscopie : capacité, 4 cent. cubes. Evacuation lente. Rétention incomplète, bassinet massué.

Opération (22 août 1927) : rein non ptosé, mais basculé, pédicule oblique, contact du bord inférieur du pédicule avec le bulbe. Néphropexie.

Revue jusqu'en décembre 1927. N'a plus jamais souffert.

Obs. XI. — Gr... Femme, vingt-sept ans. Crises douloureuses droites depuis dix ans. Urines claires, rein ptosé.

Pyéloscopie : rein bas situé, peu mobile, hyperkinésie très marquée. Capacité, 6 cent. cubes. Coudure et enroulement de l'uretère au milieu de sa portion lombaire.

Opération (le 21 octobre 1927) : incision de Chevassu. Au niveau du croisement avec l'utéro-ovarienne, l'uretère décrit un coude très marqué. Résection de l'utéro-ovarienne. Pas de néphropexie.

Suites opératoires : plus de douleurs.

Obs. XII. — Et... Homme, trente-six ans. Crises douloureuses gauches depuis treize ans. Urines claires. Aucune douleur à droite.

Pyéloscopie gauche : gros bassinet dilaté avec uretère contourné en spirale. Rétention complète.

Pyéloscopie droite : bassinet légèrement dilaté avec raie claire au niveau de l'extrémité inférieure du bassinet.

Opération (10 novembre 1927) : incision thoraco-abdominale gauche. Gros bassinet. Corde vasculaire très tendue au contact de la face postérieure du bulbe. Résection, mais en pinçant ce cordon on pince l'uretère enroulé dessus et on le sectionne. D'où nécessité de néphrectomie.

Suites opératoires : le malade doit revenir dans un mois pour subir la section de l'artère anormale du côté droit.

Ce qui fait l'originalité des observations de M. Fey, c'est qu'elles ont été étudiées à la lumière de ces notions nouvelles qui ont dans ces dernières années changé nos conceptions sur la pathogénie de l'hydronéphrose.

L'hydronéphrose, en effet, n'est plus cette maladie causée par un obstacle mécanique, dont on cherchait autrefois à définir la nature et à supprimer l'action. Les hydronéphroses par rétrécissement de l'orifice supérieur de l'uretère, les hydronéphroses par insertion haute de l'uretère sur le bassinet, les hydronéphroses en T, en bec de flûte; tout cela ce ne sont que des états temporaires, que le formol a fixés sur les pièces, ou la pyélographie sur les malades; ce ne sont que des attitudes momentanées saisies au vol et dont une observation visuelle plus prolongée montre avec la pyéloscopie le caractère transitoire et la fragilité.

L'hydronéphrose est faite exclusivement d'un trouble neuro-musculaire, qui se manifeste sous deux formes alternantes et successives : un état chronique caractérisé par un retard des contractions et de l'évacuation du bassinet; un état aigu et transitoire qui se déclenche tout d'un coup comme mû par une décharge électrique et qui est caractérisé par un spasme de toute cette musculature déficiente.

Ainsi l'hydronéphrose n'est pas une maladie organique; elle n'est qu'un trouble fonctionnel. La distension, qui jusqu'ici attira seule l'attention, est un phénomène secondaire et tardif. L'hydronéphrose reste tout entière dominée par une question de musculature et de motricité.

Et cette conception, dont la pyéloscopie nous a permis et nous permet chaque jour de confirmer la réalité et de suivre les modalités, s'étend au plus grand nombre des hydronéphroses; il reste très peu de place après cela pour les hydronéphroses congénitales ou par compression.

Telle est la notion fondamentale pour nous et d'ailleurs admise un peu partout aujourd'hui, qui oriente désormais les recherches vers des directives tout à fait nouvelles.

Cela ne veut pas dire que le mystère de l'hydronéphrose soit complètement dissipé; la question sur beaucoup de points restera encore profondément confuse.

Ce qu'il faudrait connaître en effet c'est la nature et le point de départ de cette épine irritative, qui trouble par excitation ou par inhibition la musculature du bassinet. Or, sur ce point, en dehors des calculs, que nous

voyons agir en ce sens, nous ne savons pas grand'chose; mais de part et d'autre on cherche, et c'est en cela que les observations de M. Fey ont leur intérêt, car elles apportent quelques éclaircissements sur les trois points très discutés que voici : 1° sur les rapports; 2° sur la fréquence; et 3° sur le mode d'action des artères anormales dans la détermination de l'hydronéphrose.

1° En ce qui concerne les rapports des artères anormales et de l'hydronéphrose, ils se présentent ainsi dans les 12 observations de M. Fey :

Dans 2 cas, il n'a rien trouvé comme cause de l'hydronéphrose et il n'a obtenu aucun résultat.

Dans 2 cas, il trouva une bride croisant l'uretère, il la coupe, il a un succès et un échec; enfin, dans 8 cas, il rencontre une artère anormale, il la sectionne et il obtient une guérison durable dans les 8 cas.

La guérison n'est pas seulement une guérison clinique, à la manière des observations anciennes, qui ne font presque jamais la preuve expérimentale de leur guérison; pour la première fois, M. Fey apporte au contrôle de ses résultats le concours de la pyéloscopie et il voit ainsi se réaliser sous ses yeux la condition fondamentale qui l'assure, à savoir : le retour des contractions et des évacuations à un rythme sinon normal, du moins plus favorable; et ce résultat est obtenu immédiatement et reste définitif.

Comme conséquence, c'est l'infection qui s'atténue très vite et disparaît même complètement; c'est la dilatation qui se réduit peu à peu; c'est la capacité qui diminue dans une égale proportion. Ce sont enfin les douleurs qui disparaissent dès le début et définitivement; ces résultats ont été suivis au maximum pendant trois ans.

Laissons de côté les cas qui ne sont pas clairs, ne tenons compte que des faits précis et voilà une série nouvelle de huit hydronéphroses dans lesquelles la suppression seule de l'artère *sans adjonction de néphrorraphie* établit qu'il y avait une relation entre la présence de l'artère et la production de l'hydronéphrose.

Et jusqu'ici cette première conclusion est conforme aux observations similaires déjà rapportées à cette tribune.

2° En ce qui concerne la proportion de ces artères, M. Fey va beaucoup plus loin; il affirme leur *très grande fréquence* et dit même ceci :

« Lorsque le syndrome clinique de l'hydronéphrose intermittente est parfaitement net, on est à peu près sûr de trouver une artère anormale; lorsque le syndrome n'est pas franc, lorsqu'il ne fait pas la preuve de son origine rénale, c'est dans ces cas mal tranchés que l'on rencontre des lésions vagues et d'interprétation difficile. »

Il est vrai que M. Fey sait trouver ces artères parce qu'il se met dans des conditions favorables pour les observer. D'abord il les recherche aussitôt que possible, dès les premiers symptômes, par la radiographie et par l'opération; il les recherche sur des bassinets non encore dilatés ou très légèrement déformés, il veut ainsi surprendre les inconvénients d'un contact à son premier conflit et laisser après son opération un rein aussi intact que possible.

Pour voir et pour comprendre, il aborde toujours le rein par la voie antérieure et longitudinale, empiétant s'il le faut sur le 10e espace intercostal, suivant la *voie thoraco-abdominale*, que j'ai ici présentée, en son nom, il y a quelques mois.

Il peut ainsi largement inspecter la face antérieure du pédicule rénal en place et juger des rapports de l'artère anormale et du rein, mieux qu'on ne peut le faire par la voie lombaire.

Quand je dis artère anormale, ce n'est pas tout à fait exact; l'artère qu'il va rencontrer et à laquelle il va reconnaître un rôle n'est pas nécessairement une artère qui part anormalement de l'aorte pour arriver au pôle inférieur du rein. Dans certains cas, l'artère part isolément de l'aorte pour arriver normalement au hile, où elle disparaîtra après la section, à tel point qu'on ne la retrouve plus sur le rein enlevé; dans d'autres circonstances, on ne trouve même qu'une des branches de l'artère rénale, qui avec une direction particulière affecte avec l'origine de l'uretère des rapports plus intimes, mais ces derniers faits ne correspondent pas aux 8 cas nets dont je veux parler; j'aime mieux pour l'instant les laisser de côté.

Et ainsi, grâce à cette inspection minutieuse d'organes bien en place; d'organes encore intacts dans leurs rapports pathologiques, M. Fey a fait quelques constatations instructives sur le mécanisme suivant lequel le contact d'une artère et d'un bassinet peut arriver à produire l'hydronéphrose. C'est le troisième point dont il me reste à parler.

3° D'abord pour qu'une artère anormale produise une hydronéphrose, il faut qu'elle prenne contact avec le bulbe pyélo-urétéral, c'est-à-dire avec cette région si spéciale et si sensible dont nous avons montré l'existence et le jeu si particulier dans toute la physiologie de l'uretère et du bassinet. L'artère peut être antérieure ou postérieure, mais elle n'agit que là, il n'y a que là qu'elle peut déclencher le trouble fonctionnel qu'elle occasionne.

L'artère agit, mais comment? Au grand jour d'une opération large, M. Fey observe les organes au repos, il voit les contractions rares et l'évacuation très ralentie; c'est ce que la pyéloscopie avait montré sur le malade non endormi. Et cependant, ce n'est pas de l'obstruction, car au moment où la contraction se produit on voit la rame urétérale contourner l'artère et apparaître au-dessous.

Mais il enlève le rein, parce que le bassinet trop dilaté commande la néphrectomie, et alors voici un fait paradoxal qui se produit. Ce bassinet, qui en place paraissait endormi, dont les contractions sont rares, faibles ou absolument nulles, va retrouver immédiatement dans le plateau des contractions spontanées, et pendant trois quarts d'heure, sous les yeux du physiologiste attaché à ma Clinique pour ces recherches, conserver jusqu'aux approches de la mort définitive des mouvements amples, larges et puissants.

Pour des faits de ce genre, une seule interprétation me semble possible: c'est qu'en sortant le rein de l'organisme on l'a soustrait aux influences qui empêchaient la contraction de son bassinet.

Allons un peu plus loin dans cette voie : examinons avec Fey un autre rein moins dilaté, et, par conséquent, non justiciable de la néphrectomie ; ici encore les contractions sont nulles ou rares et pénibles ; alors, sans toucher au rein, supprimons l'artère anormale, et sur place, sous nos yeux, tout de suite voici que les contractions reprennent un rythme presque normal avec une vigueur insolite, et pendant des semaines, des mois, ces contractions conservent l'allure qu'elles ont reprise de suite sous nos yeux.

Ces faits, je vous le demande, Messieurs, n'ont-ils pas la valeur d'une expérience? Je les ai vus, nous les avons souvent répétés dans les mêmes conditions ; ils se sont toujours confirmés.

Dira-t-on, dans ces cas, que nous faisons une énervation sans le savoir? C'est impossible. Dira-t-on que la section de l'artère atrophie avec le segment inférieur du rein le calice inférieur ; qu'importe, puisque c'est le bassinet seul qui est en jeu.

M. Fey est plus logique quand il conclut : « L'artère anormale exerce sur le bulbe et indirectement sur l'ensemble du bassinet une action inhibitrice, une action d'arrêt et qui, à certains moments, provoque la décharge des grandes crises de spasme et de douleurs. »

Telle est l'idée dominante qui se dégage comme une conclusion normale des observations que je viens de rapporter.

Mais tout de suite des objections se présentent et M. Fey lui-même les signale. Pourquoi l'artère anormale met-elle un certain temps pour réaliser cette excitation qui ne devient agissante qu'à partir d'un certain âge? Pourquoi une artère de disposition anormale congénitale ne va-t-elle produire l'hydronéphrose que vers la vingtième année? Quelles sont les conditions générales ou locales qui amènent le déclenchement des accidents?

Tout cela reste encore mystérieux, mais avons-nous donc avec notre appareil le privilège de ces obscurités? Ne pourrions-nous trouver du côté de la vésicule biliaire, du côté du côlon, des organes creux, de tous ces organes dont Bard invoquait lui-même dans ses articles remarquables une aphasie congénitale de la tonicité ; ne pourrions-nous trouver des contradictions aussi troublantes et dont le sympathique conserve encore jalousement le secret?

Il reste donc des obscurités dans le dynamisme des organes cavitaires abdominaux ; quelques clartés tout de même pour l hydronéphrose résultent des documents de M. Fey et je vous propose de le remercier de sa communication et de publier dans notre Bulletin le résumé de ses 12 observations.

M. **Maurice Chevassu** : Je ne voudrais pas sembler attacher à la pyéloscopie, dont M. Legueu et M. Fey nous vantent, à justre titre, les vertus, moins d'importance qu'elle ne mérite. Mais si constater que, dans l'hydronéphrose, les contractions du bassinet sont modifiées, c'est nous faire toucher du doigt le mécanisme intime de la modification pyélique, cela ne change rien au fond même du problème. Car il s'agit de savoir

quelle est la raison pour laquelle les contractions du bassinet se modifient de manière à provoquer l'apparition d'une hydronéphrose.

Or, au risque de paraître très vieux jeu, je reste persuadé qu'un obstacle mécanique est à la base de toute hydronéphrose, et les observations rapportées par M. Legueu en sont une nouvelle preuve. Seulement je ne crois pas que l'obstacle, le *primus movens*, soit systématiquement situé au niveau du bulbe urétéral. J'ai l'habitude de dire que l'hydronéphrose est une maladie de l'uretère, parfois de l'uretère haut situé, de celui que nous voyons au cours de nos opérations rénales, mais beaucoup plus souvent de l'uretère inférieur, de celui que nous ne voyons pas en opérant sur le rein, parce qu'il est juxta-vésical et en particulier dans le ligament large. Je crois qu'un assez grand nombre d'hydronéphroses a son point de départ au niveau du ligament large et succède à des lésions de l'appareil génital; je crains que l'hystérectomie, en particulier, en tienne un certain nombre sous sa dépendance.

La preuve de la situation basse de l'obstacle est facile à faire. Il suffit, lorsqu'on pratique un cathétérisme urétéral pour hydronéphrose, de ne pas monter la sonde brusquement dans le bassinet, comme on en a l'habitude, mais de l'arrêter à quelques centimètres au-dessus de l'orifice vésical. Quand, dans ces conditions, on voit se vider la rétention, elle est réno-urétérale, et pas seulement pyélique.

En étudiant radioscopiquement et radiographiquement la partie basse des uretères, comme je le fais en ce moment à Cochin, je compte pouvoir démontrer la réalité de ces obstacles qui, pour être minimes, ne m'en paraissent pas moins suffisants pour entraîner des modifications progressives de tout l'arbre urinaire sus-jacent.

M. F. Legueu : Je n'ai pas grand'chose à répondre : je n'ai pas à résoudre toute la question de l'hydronéphrose. Je n'ai parlé de la pyéloscopie que dans la mesure où elle était confirmée par l'opération.

De ces opérations je me suis borné à souligner le côté expérimental : c'est là le point intéressant. Retenons ces premières indications et continuons à chercher.

QUESTION A L'ORDRE DU JOUR

A propos des anévrismes artério-veineux. Résumé de la discussion,

par M. **Paul Moure.**

En rapportant l'intéressante observation de M. Picard[1], que j'ai fait suivre d'une classification anatomo-pathologique des anévrismes artério-veineux traumatiques, je ne pensais certes pas provoquer une aussi vaste discussion. Mon but était surtout de schématiser leurs variétés anatomiques et de baser sur leur aspect intérieur les indications des différentes variétés d'anévrismorraphies décrites par Matas.

Mais le débat s'est beaucoup élargi; toute la question des anévrismes artério-veineux a été remise en discussion et nous avons même eu l'agréable surprise de voir à cette tribune Matas, lui-même, venir nous exposer le principe de sa méthode.

L'étude des nombreuses observations rapportées au cours de cette discussion[2] permet d'abord de mettre une fois de plus en évidence un certain nombre de faits connus et classiques. En effet, rien de nouveau n'a été dit sur l'étiologie, ni sur la symptomatologie des anévrismes artério-veineux; ils peuvent se rencontrer sur tous les vaisseaux petits et grands; ils surviennent bien rarement d'une façon spontanée et leur origine est presque toujours traumatique. Mais c'est principalement sur l'anatomie et sur la physiologie pathologiques, sur le pronostic et sur le traitement, que des idées nouvelles ont été émises et que s'est engagée la discussion dont je vais essayer, aujourd'hui, de dégager les traits principaux.

***

A côté de la nomenclature classique de Broca, de terminologie un peu difficile, on peut, avec Grégoire, distinguer plus simplement deux grandes classes d'anévrismes artério-veineux :

1° *Les fistules artério-veineuses simples.*

2° *Les anévrismes artério-veineux avec sac.* Dans cette deuxième classe, on peut décrire plusieurs variétés, suivant que le sac est un vrai sac, formé aux dépens de la veine ou de l'artère dilatées, ou un faux sac, formé aux dépens des parois de l'hématome primitif. Il est naturellement pos-

1. P. Moure : *Bull. et Mém. de la Soc. Nat. de Chir.*, 1927, p. 463.

2. Grégoire : *Bull. et Mém. de la Soc. Nat. de Chir.*, 1927, p. 1119; Mocquot : *Ibid.*, 1927, p. 1151; Auvray : *Ibid.*, 1927, p. 1156; Lecène : *Ibid.*, 1927, p. 1198; Mauclaire : *Ibid.*, 1927, p. 1227; Matas : communication orale; Caraven : *Bull. et Mém. de la Soc. Nat. de Chir.*, 1927, p. 1128; Okinczyc : *Ibid.*, 1927, p. 1232; Leriche : *Ibid.*, 1927, p. 1397; Descomps : *Ibid.*, 1928, p. 104; Caraven, *Ibid.*, 1928, p. 116.

sible de multiplier les variétés, suivant les combinaisons variables de ces lésions essentielles.

J'ai essayé, en outre, de formuler une nomenclature anatomique, basée sur l'aspect intérieur des anévrismes artério-veineux, et j'ai cherché à en schématiser les types élémentaires. Lorsque mon ami Mocquot aura une fois abordé un anévrisme artério-veineux par voie directe, en ouvrant d'emblée le sac, il ne trouvera certainement plus que mes schémas, dont l'un (fig. 8) a été fait d'après nature, n'ont que des rapports lointains avec la réalité.

J'ai décrit quatre types de complexité croissante auxquels on peut, je crois, ramener la plupart des cas d'anévrismes artério-veineux examinés après ouverture primitive du sac ou de la veine dilatée [1].

Okinczyc et Mocquot insistent sur l'importance secondaire et même sur l'absence possible du sac anévrismal; c'est une notion classique qui s'explique aisément : au moment où l'agent vulnérant blesse un gros tronc artériel seul, un hématome pulsatile se produit immédiatement et augmente à chaque systole jusqu'à ce que la résistance des tissus repoussés soit supérieure à la pression sanguine et surtout jusqu'au moment, souvent tardif, où le courant sanguin a pu retrouver le chemin du bout périphérique de l'artère blessée. Au contraire, lorsque la veine et l'artère ont été lésées simultanément, le sang artériel trouve rapidement une voie facile vers la lumière de la veine ouverte, dans laquelle la pression est négative; Sencert disait très justement que la veine « ventousait l'artère ». Ceci est particulièrement vrai à la racine des membres et au niveau de la base du cou. La pression du sang extravasé ne s'exerce donc pas sur les tissus voisins et l'hématome diffus primitif est absent ou minime. Puisque ce sont les parois de l'hématome primitif qui formeront celles du sac des anévrismes traumatiques, c'est la lenteur ou la rapidité de leur revêtement endothélial qui commandera la présence ou l'absence de caillots dans le sac. Comme le sac des anévrismes traumatiques artériels purs est, en général, volumineux et que son revêtement endothélial est lent à se produire, sa paroi, formée de tissu conjonctif et de fibrine, favorise la formation de caillots. Par contre, comme le sac des anévrismes artério-veineux est souvent minime et que l'endothélium veineux présente une grande puissance de prolifération, le revêtement endothélial du sac ou des bords de la fistule artério-veineuse est, en général, promptement assuré; Leriche a trouvé une endothélisation complète après quatorze jours; aussi les caillots manquent-ils dans le sac des anévrismes artério-veineux. Chevrier nous a montré cependant que cette règle n'était pas absolue; il suffit, en effet, que le revêtement des parois de l'hématome primitif soit trop tardif

1. La perforation de part en part de l'artère, dont nous parle Mocquot, ne peut pas constituer une forme particulière. Les deux perforations artérielles ne communiquent certainement pas avec la même veine; elles peuvent à la rigueur s'ouvrir dans un sac intermédiaire ou communiquer avec deux veines différentes, et rentrer dans la variété des anévrismes artério-veineux complexes, que j'ai décrits comme quatrième type.

ou incomplet pour amorcer la formation de quelques caillots; aussi convient-il d'atténuer la formule classique et de dire avec Chevrier : il n'y a pas habituellement de caillots dans le sac des anévrismes artério-veineux.

L'anévrisme artério-veineux que certains classiques ont représenté comme une lésion bénigne sans tendance à la guérison spontanée [1], mais aussi sans tendance à l'aggravation, peut, en réalité, devenir très grave par son retentissement sur le cœur. Déjà les observations cliniques de Leriche et de Grégoire avaient montré la réalité de cette complication, mais Leriche et Stulz ont pu, en outre, étudier expérimentalement le retentissement des fistules artério-veineuses sur le cœur; ils ont réalisé sur le chien des anévrismes artério-veineux par suture directe des vaisseaux; c'est une belle expérience d'une très grande difficulté technique dont il faut les féliciter. Cette étude leur a permis de constater un fait d'une extrême importance : c'est qu'après suppression radicale de la fistule la dilatation cardiaque ne rétrocède jamais complètement. Le cœur, dit Leriche, reste gros : on dirait qu'il est forcé [2].

* * *

La discussion sur le traitement des anévrismes artério-veineux des membres a mis en évidence un certain nombre de principes sur lesquels nous sommes, je crois, tous d'accord :

1° Lorsqu'une plaie des gros troncs vasculaires des membres n'a pu être observée dans les toutes premières heures, que l'orifice cutané est ponctiforme et qu'elle ne détermine ni hémorragie externe ni gros hématome diffus, il est certainement préférable, comme je l'ai proposé et comme le pense aussi Mocquot, d'attendre [3] la cicatrisation des lésions pour opérer tardivement au stade d'anévrisme constitué. Les opérations précoces retardées, effectuées dans les plaies récentes des gros troncs vasculaires, donnent, en effet, d'assez mauvais résultats, et l'observation de M. Auvray vient en fournir une nouvelle preuve.

2° Avant d'opérer un anévrisme artério-veineux, il faut, comme l'ont bien montré Matas, Grégoire et Mondor, attendre sa maturité. Cette maturité demande en moyenne trois mois pour se produire, mais elle peut exiger un temps beaucoup plus long, et tous les protocoles opératoires dans lesquels les chirurgiens parlent de tissus épaissis, lardacés, infiltrés, que les sutures coupent et déchirent, concernent des anévrismes qui n'étaient pas encore mûrs. L'anévrisme artério-veineux peut d'ailleurs par-

1. Exceptionnellement, comme dans le cas de Chauvel, l'anévrisme artério-veineux peut guérir spontanément.

2. Ces faits permettent par contre-coup de condamner l'opération proposée par Wieting Pacha, qui consiste à anastomoser le bout central de l'artère fémorale avec le bout périphérique de la veine pour pallier aux troubles prémonitoires de la gangrène sénile; cette opération, qui aboutit à la formation d'un anévrisme artério-veineux avec toutes ses conséquences, doit être définitivement condamnée.

3. Cette attente doit être une expectative armée car il faut toujours redouter l'hémorragie secondaire.

fois ne jamais arriver à maturité, s'il est développé dans le voisinage d'une suppuration chronique, en particulier d'un foyer d'ostéite; de tels anévrismes doivent être considérés comme des lésions sérieuses dont le traitement peut entraîner des complications graves, en particulier des hémorragies secondaires, même lorsqu'on a pratiqué une résection avec ligature (obs. IX de Descomps), et qui peuvent aussi nécessiter des amputations (obs. III de Descomps). D'ailleurs, dans le calcul du temps, il faut prendre comme point de départ, non pas le moment de la blessure, mais la date de la cicatrisation complète des plaies et des trajets fistuleux. Divers auteurs ont démontré que, dans les plaies de guerre, les tissus conservent des germes virulents longtemps après la cicatrisation et l'observation IX de Descomps en est un bel exemple. Il faut donc savoir attendre avant de s'attaquer à un anévrisme artério-veineux et seules une menace de rupture spontanée ou des lésions cardiaques menaçantes peuvent autoriser à hâter le moment de l'intervention.

3° Pour aborder un anévrisme artério-veineux, il est essentiel, comme le recommande Matas, d'assurer une bonne hémostase temporaire. Lorsque l'anévrisme siège dans la continuité des membres, il suffit d'enrouler une bande d'Esmarch de l'extrémité du membre jusqu'à la partie inférieure de la région opératoire, puis de serrer un garrot en amont. L'hémostase est ainsi complète, ce qui transforme absolument les conditions opératoires. Lorsque l'anévrisme siège à la racine des membres, on peut encore appliquer partiellement cet excellent procédé; la bande d'Esmarch est enroulée comme dans le cas précédent, puis l'artère et la veine sont dénudées en amont et comprimées directement, soit à l'aide d'une sonde en caoutchouc, comme le recommande M. Lecène, soit par un clamp spécial à vaisseaux; on obtient ainsi une hémostase très suffisante qui permet de simplifier et de rendre moins graves ces opérations, toujours très complexes, au cours desquelles les risques d'hémorragies peuvent devenir redoutables.

4° Le but essentiel que doit viser le traitement est de supprimer la communication artério-veineuse tout en assurant une hémostase sûre et en ménageant une bonne irrigation du membre.

Jusqu'ici nous sommes, je crois, tous d'accord sur ces points essentiels, mais quelques divergences s'élèvent dans le choix de la meilleure technique pour atteindre ce but.

Avec Matas, je pense qu'il faut aborder le traitement des anévrismes artério-veineux avec un esprit éclectique et ne pas vouloir les traiter tous selon le même procédé, car leurs variétés sont essentiellement différentes. Ce qui importe, ce n'est pas l'existence ou l'absence du sac, sa forme extérieure ni ses dimensions, mais uniquement, comme le fait remarquer très justement Grégoire, l'état du tronc artériel, intéressé par le traumatisme originel.

L'état du tronc artériel commandera donc la nature de l'opération qui visera dans les cas simples à rétablir la continuité du tronc artériel, réalisant ainsi une opération conservatrice, mais qui, dans les cas plus com-

plexes, cherchera surtout à supprimer la communication artério-veineuse, par le moyen le plus simple, en assurant l'hémostase la plus sûre, tout en ménageant au maximum la circulation du membre. En somme, ici, le terme de chirurgie conservatrice signifie d'abord la conservation de la vie de l'opéré; en second lieu, celle d'un membre utilisable; en troisième lieu, seulement, celle de la continuité anatomique du tronc artériel qui doit assurer l'intégrité fonctionnelle du membre opéré.

Une première difficulté opératoire consiste souvent à trouver le point de la communication artério-veineuse, surtout lorsqu'elle siège sur de petits vaisseaux, et en n'ouvrant pas directement le sac on s'expose à perdre beaucoup de temps et même à être entraîné, comme Cavaren, à sacrifier inutilement un gros tronc artériel.

Lorsque le siège de l'anévrisme est reconnu, nous sommes encore tous d'accord pour rejeter les ligatures à grande distance, comme dans le cas de notre maître militaire rapporté par M. Lecène, ou même à courte distance, comme dans celui de M. Quénu, rapporté par Mocquot; car la simple ligature de l'artère et de la veine en amont et en aval ne supprime pas les collatérales qui naissent au voisinage immédiat de la fistule et qui provoqueront une récidive certaine; la quadruple ligature, sans extirpation ou sans ouverture du sac, est donc le plus souvent une mauvaise opération, car elle risque d'être incomplète.

Pour traiter correctement un anévrisme artério-veineux, il faut, en effet, s'attaquer directement à la communication artério-veineuse elle-même, et c'est ici que siège tout le débat.

Pour détruire la communication artério-veineuse, les uns pensent qu'il est nécessaire de disséquer toute la région, d'isoler les troncs nerveux et les troncs vasculaires, et même de s'attaquer, au prix de difficultés souvent considérables, à la dissection du sac, d'enlever ce sac, de réséquer les extrémités vasculaires et de lier les deux bouts du tronc artériel et ceux du tronc veineux, plus les collatérales qui peuvent seigner : *c'est le procédé de la quadruple ligature, complété par l'extirpation du segment vasculaire lésé*, auquel sont restés fidèles MM. Mauclaire, Auvray, Mocquot, Okinczyc, Descomps et Caraven.

M'appuyant sur la grande expérience de Matas, et sur le bon sens de M. Lecène, je pense que la meilleure façon d'aborder la communication artério-veineuse consiste à employer comme procédé d'élection la voie directe transveineuse ou transsacculaire, après avoir assuré une bonne hémostase temporaire.

L'ouverture primitive de la veine dilatée ou du sac permet en effet de reconnaître immédiatement la variété de l'anévrisme et le siège de la communication ou des communications artério-veineuses, souvent si difficiles à trouver par la dissection extra-sacculaire, comme il ressort de la lecture de toutes les observations et comme l'avoue d'ailleurs Mocquot qui cherche cependant à défendre les vieilles idées de son maître Delbet.

La voie endosacculaire évite la dissection laborieuse, inutile et dangereuse d'un sac qui, d'une part, n'étant pas un vrai sac, n'a pas de parois

propres et qui, d'autre part, ne demande qu'à se résorber spontanément dès qu'il est exclus de la circulation. A ce propos, je voudrais encore adresser une petite critique à mon ami Mocquot, qui m'accuse de faire jouer au sac un rôle beaucoup trop important : « Dans les anévrismes artério-veineux, dit Mocquot, le point essentiel, — je suis absolument d'accord avec lui —, c'est la communication artério-veineuse; le sac n'est qu'un élément accessoire, souvent il manque tout à fait et, quand il existe, il n'a pas d'individualité », je suis encore parfaitement d'accord avec lui, mais je me sépare absolument de lui et d'Okinczyc lorsqu'ils veulent s'attaquer à ce sac fantôme, le disséquer et l'extirper. Le but à atteindre est la suppression de la fistule artério-veineuse; le meilleur moyen est d'aller droit sur elle par voie endovasculaire. Si la communication artério-veineuse est une simple fistule, consécutive à une plaie latérale de l'artère, il est très simple de la suturer, comme l'ont fait MM. Lecène, Leriche, Auvray, Grégoire et Picard et d'effectuer ainsi une opération conservatrice en ménageant la continuité du tronc artériel; mais, si l'ouverture du sac montre une rupture complète de l'artère, on ne peut plus songer à rétablir la continuité du tronc artériel; il faut alors, suivant la formule de Lecène, adoptée par Leriche, *détruire la communication artério-veineuse, en sacrifiant tout aux exigences de l'hémostase*. Nous sommes encore tous d'accord sur ce point, mais nous différons sur la façon d'obtenir cette hémostase. Ceux qui abordent l'anévrisme par sa face externe et qui s'attachent à sa dissection et à son extirpation lient les vaisseaux sectionnés au fond de la plaie; au contraire, ceux qui abordent la communication artério-veineuse par voie endothéliale ont immédiatement sous les yeux les orifices vasculaires à leur point d'abouchement; il leur est donc facile d'aveugler ces orifices par une suture en surjet ou même par une simple ligature appuyée. Les premiers ont fait une ligature extrasacculaire, plus ou moins éloignée; les seconds, une suture ou une ligature endosacculaire dite encore endoanévrismorraphie oblitérante. Il faut d'ailleurs bien savoir que cette suture n'a rien d'une véritable suture vasculaire effectuée sur une artère fraîche; l'anévrismorraphie oblitérante n'exige aucun matériel particulier; il suffit d'aveugler les orifices vasculaires, en effectuant, à l'aide d'une aiguille courbe, un surjet à la soie, comparable à celui d'une vulgaire péritonisation. Rien n'empêche d'ailleurs de libérer par l'intérieur du sac les extrémités vasculaires et de les lier simplement; peut-être serait-il même possible d'introduire à frottement dur dans ces orifices un fragment de muscle, comme l'a fait, avec succès, Caraven dans l'orifice central de la veine sous-clavière, ou encore une boule de cire ou de caoutchouc.

En somme, dans les cas probablement les plus fréquents où il est impossible de faire une opération idéalement conservatrice, c'est-à-dire de conserver la continuité du tronc artériel, nous sommes tous d'accord pour effectuer une même opération : la ligature ou la suture des extrémités vasculaires qui fournit d'ailleurs d'excellents résultats fonctionnels[1]; mais les uns

1. P. Moure : Les résultats éloignés des opérations conservatrices portant sur les troncs artériels des membres. *XXXIe Congrès français de Chirurgie*, p. 34.

l'effectuent par l'extérieur et les autres par l'intérieur du sac ; or, comme ce sac, souvent fictif, n'a généralement pas de parois propres et n'est représenté que par l'épaisseur d'un simple endothélium, la distance qui nous sépare n'est vraiment pas très grande.

Mais, pour arriver en somme au même résultat, quelle différence de chemin ! Les uns, pour atteindre l'embouchure de la rivière, marchent péniblement dans la vase et les roseaux, en suivant les bords, les autres glissent facilement en suivant le fil de l'eau. Lorsque les partisans actuels de la dissection du sac auront une fois abordé un anévrisme artério-veineux mûr, par voie endosacculaire, je suis bien certain qu'ils changeront de camp.

M. **Cunéo** : Je crains que la discussion sur les anévrismes artério-veineux qui vient de se clore, loin d'éclaircir les idées de beaucoup d'entre nous, ne les ait plutôt obscurcies.

Pourquoi M. Moure tient-il à rendre à l'anévrisme artério-veineux un sac dont on pourrait, à la rigueur, discuter l'existence s'il s'agissait d'établir un fait, mais dont l'absence est indiscutable puisqu'elle repose sur une définition conventionnelle du mot sac, généralement acceptée ?

Au demeurant, quel est l'intérêt de ce pseudo-sac puisqu'il est entendu qu'il ne saurait constituer un matériel utilisable dans le traitement opératoire de l'anévrisme artério-veineux. Le but de ce traitement est de supprimer la communication artério-veineuse. *Dans les cas simples*, c'est-à dire ceux dans lesquels il existe une simple fistule artério-veineuse, on pourra se contenter de fermer isolément les deux plaies vasculaires, si cela est réalisable. *Dans les cas complexes*, l'opération consiste simplement à lier les vaisseaux lésés comme on les aurait liés si on était intervenu quelques instants après que la plaie s'est produite. Pour ce faire, le mieux est d'ouvrir l'ancein foyer hémorragique qui est devenu le siège de la communication, et de lier les vaisseaux sectionnés au voisinage immédiat de celle-ci.

Le mérite de M. Moure est de bien nous avoir montré que le moyen d'aller vite et bien était d'ouvrir les vaisseaux le plus près possible de l'endroit où ils communiquent. On sera ainsi amené à les lier au voisinage sinon au niveau même du point où ils auront été lésés. Cette ligature par voie transanévrismale est de beaucoup supérieure à la voie dite extérieure. Voici ce que me paraît avoir établi M. Moure. En se bornant à formuler ce simple principe technique qui n'était peut-être pas inscrit en termes assez clairs dans le cerveau de tous, M. Moure aura rendu un bien plus grand service qu'en nous donnant une nouvelle classification des anévrismes artério-veineux.

M. **Paul Moure** : M. Cunéo a soulevé deux points particuliers :

1° Celui de l'abord direct de la communication artério-veineuse par voie endothéliale, que je viens de décrire et de défendre longuement, en essayant de démontrer ses avantages. Je suis donc absolument d'accord avec lui.

2° Celui du sac des anévrismes artério-veineux dont il semble nier l'existence. Ici, je me sépare de lui, car s'il existe des fistules artério-veineuses simples, il existe aussi des anévrismes artério-veineux avec sac. Paul Broca les a observés et décrits [1] et les nouvelles observations rapportées au cours de cette discussion parlent toutes longuement de la dissection du sac. Ceci prouve donc qu'il existe souvent, entre l'artère et la veine, une poche plus ou moins volumineuse, dans laquelle circule le sang. Cette poche peut exceptionnellement être un vrai sac, c'est-à-dire un sac formé par la dilatation du segment d'artère voisin de la fistule; cette dilatation latérale, plus rarement fusiforme, est alors la conséquence de la contusion du tronc artériel au voisinage de sa rupture : c'est *l'anévrisme enkysté artériel de Broca*. Le sac peut encore être dû à la dilatation segmentaire de la veine : c'est *l'anévrisme enkysté veineux de Broca*. Mais, en général, ce sac est un faux sac, car il n'est plus formé par la dilatation pathologique de la paroi contusionnée de l'artère ou de la veine adjacentes à la fistule, mais par les parois de l'hématome primitif : c'est *l'anévrisme enkysté intermédiaire de Broca*.

Naturellement, une même poche anévrismale peut être formée de parties différentes, et être constituée, en certains points, par la dilatation d'un segment de la paroi artérielle ou veineuse et, en d'autres, par une simple couche de fibrine endothélialisée qui répond à la paroi de l'hématome primitif. Si le terme de sac ou de faux sac trouble certains esprits, on peut employer celui de poche anévrismale, qui n'entraînera pas de confusion avec le sac des anévrismes dus à la dilatation des parois altérées du vaisseau. Quel que soit le terme employé, un fait persiste, c'est l'existence d'un sac vrai ou faux ou d'une poche dans laquelle circule le sang et qui communique d'une part avec l'artère et d'autre part avec la veine par un ou plusieurs orifices. C'est en somme un carrefour où convergent les vaisseaux sectionnés par le traumatisme, et c'est justement pour trouver et pour aveugler plus facilement ces orifices vasculaires qu'il est préférable d'ouvrir la poche sans la disséquer et de pénétrer directement dans le carrefour vasculaire.

M. **Cunéo** : Les quelques mots qu'a bien voulu ajouter M. Moure me confirment dans cette idée qu'il n'y a pas de sac dans l'anévrisme artério-veineux et que cela est pour le mieux, car nous n'avons que faire de ce sac. Pour faire plaisir à Moure j'admettrai cependant l'existence du sac, s'il ne considère ce dernier que comme le rendez-vous des vaisseaux blessés et que c'est dans ce sac qu'il faut aller les chercher pour fermer leur blessure, rarement par une suture et beaucoup plus souvent par une ligature qui dans les anévrismes artério-veineux n'expose pas, comme dans les anévrismes artériels, à la production de la gangrène.

1. Paul Broca (*Des anévrysmes*, 1856) écrit, p. 24 : « Les anévrysmes artério-veineux se composent de deux éléments : 1° une tumeur qui reçoit le sang artériel; 2° une communication permanente entre une artère et une veine ». Et plus loin, p. 27 : « La veine dilatée peut atteindre le volume du poing... On peut donc dire alors qu'il y a un véritable sac ». Enfin, p. 28, il figure des anévrysmes avec sac.

COMMUNICATIONS

Un cas de hernie diaphragmatique du côlon transverse. Difficultés du diagnostic,

par M. **H. Gaudier**, correspondant national.

Dek..., âgé de vingt-huit ans, entre à l'hôpital de la Charité, le 4 novembre 1927, en état de sub-occlusion depuis le 1er novembre environ; depuis cette date il a rendu des gaz, mais n'a pas eu de selles. Marié, père de 3 enfants, il a été soldat, s'étant engagé à la fin de la guerre, et avoue n'avoir été jamais malade auparavant, ni blessé. Cependant depuis le début de l'année 1927 ses digestions étaient plus lentes, et deux à trois heures après le repas de midi, le plus copieux, il ressentait de la gêne au creux épigastrique avec parfois quelques nausées; jamais de vomissements. Il était habituellement très constipé malgré des soins; jamais il n'interrompit pour ces troubles son dur service de manœuvre.

Le 1er novembre, au matin, il ressentit dans le flanc droit une vive douleur qui s'irradie à tout l'abdomen; il s'alite et fait des applications chaudes qui le calment un peu; il s'installe un état nauséeux, il doit avoir de la fièvre, mais la température n'a pas été prise; la soif est grande; il boit de la tisane et ne vomit pas. Pas de selles, malgré des épreintes; il reste couché sans appeler de médecin jusqu'au 3 novembre, où, en raison de sa faiblesse, de la persistance des nausées, du ballonnement du ventre, il demande du secours médical; le médecin qui le voit de suite le fait transporter à l'hôpital où il n'entre que le 4 à 9 heures.

Il paraît très fatigué, mais répond bien aux questions : la langue est saburrale, pas d'ictère, anxiété respiratoire; le pouls est ralenti (55), la température est de 38°2. Le ventre est très ballonné, il existe une légère défense, plus accusée dans la région sous-costale gauche; le foie ne paraît pas augmenté de volume; en aucun point de l'abdomen on ne perçoit de sensation de rénitence. Les urines sont rares, foncées, mais ne contiennent ni sucre, ni albumine; pas de selles, mais des gaz; le toucher rectal est négatif; orifices herniaires libres. Auscultation thoracique négative, pas de congestion, pas d'épanchement. L'homme est bien constitué et sur tout le corps on ne trouve qu'une petite cicatrice cutanée, non adhérente aux plans profonds, à gauche du sternum, au niveau de sa pointe; le malade ne nous dit pas quelle en a pu être la cause, et devant son insignifiance nous n'insistons pas. Pendant l'examen, un vomissement glaireux, le premier depuis le début des accidents.

En raison de la gravité des accidents et de la nécessité d'agir au plus vite, il n'y a pas de radiographie prise; un repas baryté aurait été comme dans tous ces cas d'occlusion impossible.

Intervention immédiate, Dr Ed. Gaudier, assistant ; anesthésie légère au Schleich.

Laparotomie médiane sous-ombilicale, agrandie ensuite en haut : un peu de liquide séreux, péritoine injecté, énorme distension du côlon ascendant et d'une portion du transverse ; au niveau de l'angle gauche de ce dernier il existe un paquet d'adhérences épiploïques qui englobent transverse et descendant à sa partie supérieure ; l'anse sigmoïde est vide ; l'appendice est normal ; étant donné, en raison de la distension des anses, et de la difficulté de les réintégrer, et du mauvais état général, qu'il ne fallait faire que l'indispensable, je me contente de fixer le transverse à la peau, et introduis dans sa lumière un tube de Pool, pensant que j'avais affaire à une tumeur de l'angle gauche impossible à extérioriser en raison de ses adhérences dans la profondeur.

Fermeture rapide aux fils de bronze ; l'intervention très courte a été bien supportée ; l'intestin se vide très bien ; le ballonnement disparaît presque complètement ; et on pourrait penser à une heureuse issue et à la possibilité, ultérieurement, de reprendre l'intervention, quand au septième jour, à la suite d'une quinte de toux, dans la nuit, le malade fait sauter ses sutures à la partie moyenne et inférieure de la plaie. Le Dr Grouzelle, appelé de suite, ne trouve rien de particulier, et referme avec soin. Le lendemain, le cœur (qui depuis l'intervention avait toujours battu au ralenti, 50 à 55) flanche et, malgré tous les soins et la thérapeutique active, le malade meurt le 13 novembre dans la matinée, sans avoir rien présenté d'anormal du côté du ventre, l'intestin se vidant bien, sans température.

Autopsie, trente heures après, par M. Gellé, interne du service.

A l'ouverture du ventre, injection du péritoine et des anses intestinales ; un peu de liquide louche ; le côlon ascendant et une partie du transverse sont encore un peu dilatés. En remontant du côté de l'angle splénique, en suivant le transverse on butte contre une masse épiploïque qui englobe l'angle et adhère au diaphragme ; après ouverture de la plèvre gauche on trouve dans celle-ci une masse constituée par un paquet épiploïque épaissi, et en avant l'angle splénique du transverse et du descendant, sur une hauteur de 10 centimètres environ ; l'orifice diaphragmatique est de la dimension d'une pièce de 5 francs, aux bords nets et tranchants ; l'épiploon seul adhère en un point du bord postérieur, sur 3 centimètres à peu près ; l'anse herniée joue facilement dans l'orifice herniaire et n'a contracté aucune adhérence ; le côlon descendant est accolé à angle aigu à l'extrémité du transverse dilaté (type de Lane) ; pas de sillon net d'étranglement, pas de lésions des parois intestinales ; l'épiploon est en état d'épiploïte.

Pas de sac apparemment ; la plèvre et le péritoine paraissent se continuer au niveau du bord de l'orifice ; pas de liquide dans la plèvre ; poumon normal modelé sur l'intestin hernié qui le refoule. Cœur gros.

L'orifice herniaire est situé dans le foliole gauche du diaphragme, en arrière de la rate qu'il a fallu enlever pour bien voir, à quatre travers de doigt de la paroi costale latérale gauche ; le paquet épiploïque contenu dans la plèvre passait aminci dans l'orifice et au-dessous adhérait au dia-

phragme, entourant l'intestin et constituant cette masse perçue pendant l'opération et prise pour une tumeur du côlon. On a la sensation que sans l'adhérence de l'épiploon on aurait réduit facilement l'intestin par une simple traction. Les bords de l'orifice ne paraissent pas cicatriciels et n'envoient pas d'étoile cicatricielle au voisinage.

L'affaire semblait donc être réglée avec le diagnostic de hernie diaphragmatique acquise ou congénitale ayant provoqué des phénomènes de sub-occlusion au cours d'une constipation chronique par malformation de l'angle splénique du transverse et du descendant; péritonisme, accidents toxiques d'origine intestinale, myocardite, quand la veuve nous apporta le surlendemain du décès un renseignement intéressant : en 1915, pendant la guerre, son mari aurait été blessé dans la région sternale par un petit éclat d'obus.

Cet éclat fut la cause de la petite cicatrice signalée plus haut. Il ne semble pas avoir été accompagné de troubles sérieux, car le blessé ne fut hospitalisé que quelques jours; plus tard, à l'occasion d'une réclamation de sa part, il fut examiné minutieusement et on conclut au rejet de la réclamation; le malade d'ailleurs oublia cet incident et lors de son interrogatoire à l'arrivée à l'hôpital omit de nous le signaler; il ne fut pas hospitalisé le reste de la guerre et les troubles digestifs qu'il présenta assez tardivement ne sont survenus que plus de dix ans après.

Malgré l'insignifiance de cette blessure, elle constituait pourtant un fait nouveau qui pouvait avoir son importance; en effet, n'y aurait-il pu se produire une petite lésion du diaphragme sans lésions viscérales, cicatrisée banalement, et cette cicatrice, par suite de la distension, n'aurait-elle pu constituer l'amorce de la hernie dont mourut le malade. La mort, dans ce cas, était due à une blessure de guerre (méconnue, sur le moment) et la famille était justiciable d'une pension.

Ayant conservé les pièces, nous avons recherché si, dans les parois de l'orifice, on ne retrouverait pas de débris métallique : recherche négative; s'il s'agissait d'une distension de cicatrice (hernie traumatique consécutive), l'orifice ne serait pas aussi régulier et on retrouverait du côté pleural les débris de cette paroi qui, cédant après distension, aurait laissé des traces d'irrégularités de la brèche. Ce n'était pas le cas ici où l'orifice était comme fait à l'emporte-pièce et où péritoine injecté et plèvre normale se continuaient régulièrement.

Ce serait donc une hernie congénitale si on se base sur ce caractère des bords de l'orifice herniaire alors que, comme l'écrit J. Quénu, les hernies traumatiques comprennent dans leur structure une zone de tissu cicatriciel.

Dans notre observation, il ne semblait pas y avoir de sac, et l'intégrité du poumon et de la plèvre étaient remarquables, chose étonnante quand on réfléchit à la proximité au contact d'un intestin renfermant des liquides toxiques et infectieux.

A ce propos Sabrazès dans son travail (*Hernies diaphragmatiques et pleurésies herniaires*, Paris, 1925), à l'occasion d'une observation personnelle, donne une bonne description de ces complications séreuses ou puru-

lentes, à peine signalées dans la *Thèse* de Quénu (1920). Le poumon, dit Quénu, est refoulé vers la partie supérieure de la cavité pleurale et s'atélectasie; il peut être atrophié au point qu'on ait du mal à le retrouver dans les hernies anciennes et volumineuses. Sabrazès publie un certain nombre de faits qui montrent tout l'intérêt de ces pleurésies au point de vue de la pathogénie (encore très obscure), de la symptomatologie, du diagnostic et du traitement. Ce sont quand même des exceptions, puisque à la lecture de la plupart des observations de hernies diaphragmatiques on ne voit pas de réaction pleurale signalée, même avec une anse étranglée, alors que c'est la règle, dans les hernies étranglées banales, de trouver dans le sac un épanchement.

Que d'inconnues encore dans cette histoire des hernies diaphragmatiques, et quelle difficulté, souvent, de diagnostic non seulement de la hernie, simple ou compliquée, mais aussi de sa variété, congénitale ou traumatique, difficulté encore plus grande, comme dans notre cas où l'hypothèse de traumatisme de guerre venait contredire l'opinion, d'après les lésions constatées d'une hernie congénitale ou acquise !

C'est à cette dernière hypothèse que s'est ralliée la Commission militaire que j'avais alertée au sujet de cet intéressant malade. Malgré cette décision est-il possible d'affirmer que nous ne nous soyions pas trompés?

Anévrisme de l'artère splénique. Ablation. Guérison. Du traitement chirurgical de l'anévrisme de l'artère splénique,

par M. **Goullioud**, membre correspondant national.

J'ai eu l'occasion d'opérer, pendant la guerre, en 1916, un volumineux anévrisme de l'artère splénique dont j'ai pratiqué avec succès l'ablation. Il est grand temps que je présente cette observation à la Société de Chirurgie. Ce long retard me permet du moins de donner des nouvelles de mon opérée douze ans après mon intervention et de présenter quelques réflexions sur le traitement chirurgical de cet anévrisme.

C'est une véritable entité pathologique très intéressante qui vient de se dégager des observations publiées, entité dont la connaissance est aussi utile au médecin qu'au chirurgien.

Observation personnelle. — *Anévrisme de l'artère splénique. Ablation. Guérison* : Mlle A. Mey..., ménagère, âgée de cinquante-neuf ans, entra dans mon service de l'hôpital Saint-Joseph le 3 juillet 1916, envoyée par le Dr Pargoire, d'Aubenas.

Père et mère morts âgés. Célibataire, elle a eu un enfant, mort très jeune. Ménopause sans incident à cinquante-deux ans.

Elle fait remonter à quatre ou cinq ans l'apparition dans l'hypocondre gauche d'une tuméfaction dont elle n'a jamais souffert. Celle-ci fait un relief

visible entre l'ombilic et le rebord costal gauche. Elle jouit d'une légère mobilité. Elle finit par occasionner quelque gêne dans les travaux pénibles des champs auxquels se livre la malade. Cette tumeur atteint le volume d'une orange, elle est très dure, sans aucun point ramolli ou fluctuant.

Aucun trouble digestif, aucun trouble de la santé générale; aucun trouble du côté des reins. Comme l'on pense à un myome possible de l'estomac ou à une tumeur de l'épiploon, on fait radioscoper l'estomac; celui-ci se montre



FIG. 1. — Anévrisme de l'artère splénique. Cas de Goullioud.

allongé et rejeté dans le flanc gauche. D'autre part, la radioscopie décèle une ombre, telle celle d'une production osseuse entre la 1re et la 2e vertèbre lombaire.

Opération le 10 juillet 1916.

Anesthésie à l'éther. On fait une incision verticale le long du bord externe du grand droit du côté gauche.

La tumeur apparaît au-dessus de la petite courbure de l'estomac. En dilacérant l'épiploon gastro-hépatique on amène au dehors une tumeur jaunâtre, fluctuante profondément, présentant à sa surface quelques plaques cartilagineuses.

On pense à un kyste du pancréas et on estime que, vu sa mobilité relative, on pourra en faire l'ablation.

En extériorisant le kyste qui tient lâchement au tissu pancréatique, on est effrayé de constater son énorme tension et les pulsations dont il est animé. Aussi a-t-on le plus grand soin de ne pas en rompre la paroi.

Aux deux pôles profonds de la base de la tumeur, on aperçoit de très gros vaisseaux; on décortique donc la base de cette tumeur en faisant de nombreux petits pédicules de façon à bien se rendre compte de ce que l'on lie. Il y a en effet un suintement sanguin par de nombreux petits vaisseaux nécessitant de nombreuses ligatures. Les gros vaisseaux sont d'abord ménagés avec soin, car on veut éviter la ligature des vaisseaux qui ne serait que tangentiels par rapport à la tumeur, c'est ainsi que la ligature de la veine splénique a pu être évitée. On lie enfin deux très gros vaisseaux artériels formés par l'artère splénique entrant et sortant du sac anévrismal. Malgré les précautions d'hémostases prises, il reste un suintement sur la surface pancréatique dénudée; on fait un capitonnage de cette surface avec une aiguille courbe et non tranchante.

Suture de la paroi à trois plans, en laissant un drain à la partie supérieure de la plaie.

Pièces en main, il s'agit bien d'un anévrisme du volume d'une orange avec une plaque cartilagineuse en un point. A sa base, coupe de deux gros vaisseaux béants comme deux grosses artères, éloignées de 7 centimètres l'une de l'autre. La comparaison de ces deux vaisseaux, au niveau de leur section, avec une humérale, n'avait rien d'exagéré. La poche ouverte, il s'en échappe un gros caillot en partie ancien, en partie récent. Dans les parois serpentent de grosses artères.

Suites opératoires simples avec des températures entre 38° et 38°5. On remarqua quelques intermittences au pouls au bout du troisième jour alors qu'il atteignait 100 pulsations. On donna de petites doses de digitale.

Du sixième au huitième jour, le pouls monta à 120 avec des températures de 38°2 et on donna de nouveau de la digitale.

La malade quitta l'hôpital le 17 août, donc après un séjour d'un mois et quelques jours.

Suites éloignées onze ans après, le 2 février 1927, le Dr Pargoire m'écrivait que mon ancienne opérée se portait très bien et que, malgré son âge, elle menait une vie active et laborieuse.

Enfin, *douze ans après*, le 12 février 1928, elle donne elle-même les meilleures nouvelles de sa santé : elle a soixante-dix ans.

L'anévrisme de l'artère splénique a fait son entrée dans le domaine chirurgical par une très belle intervention de Winkler[1], qui, en 1905, publia la première intervention, qui fut un succès, d'ablation d'une grosse rate à laquelle était accolé un anévrisme de l'extrémité terminale de l'artère et de ses branches : ablation en bloc de l'anévrisme et de la rate réunis en une tumeur. Winkler émit aussitôt l'idée que, parmi les indications de la splénectomie, il faudrait désormais compter l'anévrisme de l'artère splénique.

Cette opération de Winkler m'était inconnue lors de mon intervention. L'opération de Winkler et la mienne sont d'ailleurs très différentes.

Mes collègues de Lyon, E. Villard et Murard[2], ont, en 1916, publié à la Société des Sciences médicales de Lyon une tentative émouvante d'ablation d'un anévrisme de l'artère splénique.

1. V. Winkler : Ein Fall von Milzextirpation wegen aneurysma der Arterie lienatis. *Zentralbl. f. Chir.*, t. XXXII, 1905, p. 257.

2. E. Villard et J. Murard : Anévrisme de l'artère splénique. *Archiv. gén. de Chir.*, Paris, t. VIII, 1921, p. 749.

A la séance du 2 mars 1927 de la Société de Médecine et des Sciences Médicales de Lyon, Ph. Rochet et Peycelon[1] présentèrent l'observation d'une intervention pour anévrisme de l'artère splénique dans la période ultime des hémorragies gastro-intestinales. Nous devons à l'obligeance de M. Peycelon la plupart de nos indications bibliographiques.

Baumgartner et Thomas[2] ont fait un très beau travail d'ensemble. A l'occasion d'un fait personnel, ils ont réuni 40 cas trouvés dans la littérature médicale et ont, après leur observation, donné un résumé succinct de ces cas avec des indications bibliographiques précises. Avant le cas de Winkler, les anévrismes ne sont que trouvailles d'autopsie.

Enfin, cette entité pathologique a conquis droit de cité dans les Traités français de Chirurgie : Pierre Delbet et Mocquot[3], à propos des anévrismes des artères viscérales, citent les anévrismes de l'artère splénique. Ils rappellent l'étude qu'en fit Winkler à propos de son cas de splénectomie pour grosse rate dans laquelle l'examen de la pièce permit de reconnaître l'existence d'une dilatation de l'artère et de vrais sacs anévrismaux. Winkler ne connaissait que cinq cas.

Étiologie. — Un fait spécial à cet anévrisme est sa fréquence sensiblement égale chez l'homme et chez la femme. Dans un tiers des cas, il se développe chez des sujets jeunes de vingt-cinq à trente ans; et, dans 24 cas sur les 40 cas de Baumgartner et Thomas, au-dessous de cinquante ans.

La syphilis n'est reconnue que dans un très petit nombre de cas. C'est l'examen histologique de la paroi de l'anévrisme qui la décèle dans le cas de Ph. Rochet et Peycelon. Le diagnostic n'étant jamais fait sur le malade vivant, les examens cliniques ont dû être souvent insuffisants pour que cette cause étiologique soit reconnue.

Baumgartner et Thomas discutent longuement les hypothèses signalées par les auteurs qui tous, Ponfick excepté, n'ont jamais rencontré qu'un cas de cette maladie rare, sans arriver à établir une cause prédominante.

Le diagnostic d'endocardite est signalé dans quelques observations : Ponfick lui faisait jouer un rôle important, non confirmé.

Dans 4 cas, on accusa un traumatisme. Véritablement, il nous semble qu'il ne faut retenir que 2 de ces cas. Dans le cas de Marshall, trois mois avant, la malade avait été blessée par une balle. Dans celui de Harnett, trois ans avant l'apparition de l'anévrisme, le malade avait eu une contusion abdominale et il avait souffert depuis. Notre malade ne se souvient pas d'avoir reçu un coup important à l'épigastre. Sa longue survie après l'ablation de cet anévrisme, seule maladie reconnue au cours de son existence, permet d'éliminer chez elle syphilis et artério-sclérose.

1. Ph. Rochet et Peycelon : Anévrisme de l'artère splénique ouvert dans l'estomac. *Lyon Médical*, t. II, 1927, p. 158; *Presse Médicale*, t. I, 1927, p. 346.

2. Baumgartner and W. B. Thomas. Anevrism of the splenic artery. *Surgery, Gyn. and Obstet.*, t. II, 1924, p. 462.

3. Pierre Delbet et Mocquot : *Nouveau traité de Chirurgie*, de Le Dentu et Pierre Delbet, fasc. XI, Affections chir. des artères, 1911, p. 275.

Formes de l'anévrisme de l'artère splénique. — A considérer les choses au point de vue anatomo-pathologique et chirurgical, il me semble légitime de distinguer deux formes cliniques principales de l'anévrisme de l'artère splénique :

1° L'anévrisme de la partie moyenne du tronc de l'artère ;

2° L'anévrisme de l'extrémité terminale de l'artère ou de ses branches.

Anévrisme du tronc de l'artère splénique a sa partie moyenne. — *Opération indiquée : l'ablation du sac.* L'anévrisme dont je vous présente le dessin en est un exemple typique. Il s'est développé dans la partie moyenne de l'artère sur le bord supérieur du pancréas.

Ce dessin ne situe pas cet anévrisme ; mais nous savons qu'il était

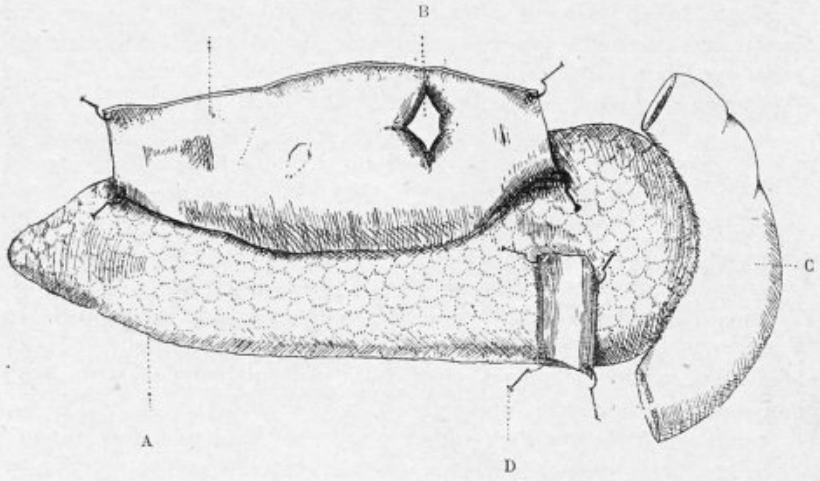

Fig. 2. — Anévrisme de l'artère splénique vu par la face postérieure.
A, Pancréas; B, Anévrisme; C, Duodénum; D, Veine cave (Cas de Villard et Murard).

adhérent au bord supérieur du pancréas, et qu'une mince couche de tissu pancréatique resta fixée à sa base.

Mais Villard et Murard ont publié aussi un dessin de leur pièce qui montre l'artère dilatée et fixée sur la partie moyenne du pancréas et qui indique aussi bien le siège de notre anévrisme que du leur. L'adhérence était telle dans leur cas, que, même à l'autopsie, il fut impossible de détacher l'artère malade du tissu pancréatique.

Faut-il attribuer à ce travail pathologique, qui a abouti à une fixation intime, les crises douloureuses sans fièvre ni réaction péritonéale appréciable, qui ont été le principal symptôme chez leur malade? Ils mettent ce symptôme d'autant plus en relief qu'ils le trouvèrent signalé dans l'observation de Winkler : ce sont les crises douloureuses qui amenèrent les deux malades à leurs chirurgiens.

Ces crises douloureuses ne s'étaient pas produites chez ma malade dont le sac anévrismal s'était développé sans réaction inflammatoire de voisinage, d'où sa mobilité légère relative. Le symptôme prédominant chez elle était l'existence d'une tumeur de l'hypocondre gauche, développée sous l'épiploon gastro-hépatique et rejetant l'estomac en bas et à gauche.

Évidemment, une auscultation méthodique eût peut-être permis de préciser le diagnostic, mais il faut bien savoir pour juger que ce diagnostic sur plus de 40 cas n'a été posé qu'une fois par Hoegler, chez une femme de soixante et un ans, qui eut des hémorragies intestinales. Hoegler reconnut une tumeur pulsatile. A l'autopsie, cancer du pancréas et anévrisme de la splénique.

Hoegler[1] réunit 15 observations de cette affection et fit un travail d'ensemble sur les anévrismes de l'artère hépatique et de l'artère splénique.

Notre radiographe de la guerre, non médecin, signale une tache qu'il interpréta comme une production osseuse au niveau des 1re et 2e lombaires; il s'agissait sans doute d'un dépôt calcaire dans un point de la paroi de l'anévrisme, comme le fait a été signalé dans l'observation de Hoegler.

Mais ce qu'il est important de mettre en relief à propos de ces deux observations, celle de Villard et la mienne, et ce qui nous a poussé à isoler le *type clinique du tronc moyen de la splénique*, c'est que dans ces deux observations il n'est question de la rate ni dans l'examen pré-opératoire, ni au cours de l'intervention, ni chez ma malade dans les suites post-opératoires. Aucun phénomène clinique appréciable n'est résulté du fait de la ligature de l'artère de la rate.

Nous verrons que quand l'anévrisme se développe sur l'extrémité terminale de l'artère splénique la symptomatologie change, de même que les indications opératoires.

Au point de vue chirurgical, nous nous sommes trouvé dans des conditions exceptionnellement favorables pour pratiquer l'ablation de la poche anévrismale, opération évidemment indiquée. En suivant de près la paroi du sac, nous avons pu faire une bonne hémostase et éviter de lier la veine splénique.

Au contraire, dans le cas de Villard et Murard, la fixation intime de l'anévrisme au pancréas a rendu l'ablation complète impossible. Villard insiste sur le surcroît de difficultés apportées par le doute sur la nature et l'origine de la tumeur. Au début de l'intervention, une ponction capillaire ramena de la sérosité teintée, ce qui parut confirmer le diagnostic de kyste du pancréas, mais la fixité invincible de la tumeur obligea à renoncer à son ablation. En l'ouvrant, on trouva une cavité pleine de caillots stratifiés, un sac anévrismal. Mais cet anévrisme, situé à gauche de la colonne, n'était-il pas d'origine aortique? Les parois saignaient abondamment. Pour arriver à faire une hémostase suffisante, les parois furent prises avec de grandes pinces longuettes qui furent laissées à demeure.

1. F. Hoegler : Beitrag zur Klinik der Leber und Milzarteriens-aneurysmes. *Wien. Arch. f. inn. Med.*, 1920, p. 543.

Les suites furent d'abord favorables et l'on pouvait espérer la guérison, quand survint une hémorragie secondaire mortelle, au 18e jour.

De la ligature de l'artère splénique. — En pareil cas, il est une opération à laquelle on pourrait recourir : la ligature de l'artère splénique.

En 1922, Marshall intervient chez une femme de vingt-sept ans, qui, trois mois auparavant, avait été blessée par une balle. Un petit anévrisme de l'artère splénique, du volume d'un gros pois, était rompu dans le péritoine. Marshall[1] se borna à une ligature au-dessus du sac et guérit sa malade.

Lemaire, de Louvain, a, d'après Pauchet et Récart, inauguré la ligature de l'artère splénique dans le purpura d'origine splénique.

Dernièrement Pauchet[2] donnait la technique de cette ligature, faite soit à titre définitif pour atrophier la rate, soit comme premier temps de l'intervention, pour éviter l'hémorragie au cours de la décortication de la rate. Le conseil mérite d'être retenu.

« Pour ce faire, au niveau du tiers moyen de l'artère, l'opérateur fera « d'abord le décollement colo-épiploïque, refoulera en bas le côlon trans- « verse, en haut l'estomac.

« L'artère splénique se trouve derrière l'estomac, derrière le feuillet « péritonéal postérieur (arrière-cavité des épiploons) et au-dessus du bord « postérieur du pancréas. Ce point de repère évite toute crainte de con- « fondre l'artère splénique avec une autre. »

En cas de tumeur anévrismale du type moyen, c'est à travers l'épiploon gastro-hépatique que se fera la ligature.

Notre opération, en plus de l'ablation du sac, équivaut bien à une ligature de l'artère.

La rate, étant tout à fait isolée du champ opératoire, une atrophie aseptique peut se produire sans phénomènes apparents.

Anévrisme de l'extrémité terminale de l'artère splénique ou de ses branches. — *Opération indiquée : la splénectomie avec ablation de l'anévrisme.* — Cet anévrisme paraît le plus fréquent, il est aussi le plus difficile à diagnostiquer et à opérer. Car l'anévrisme, au lieu de former une tumeur plus ou moins perceptible qui attire l'attention du malade et le bistouri du chirurgien, est profondément caché dans le flanc gauche. Ce qui caractérise cette forme de l'anévrisme, c'est l'apparition de la rate dans le tableau clinique et dans l'indication opératoire. On a pu penser à la maladie de Banti.

Ces rapports avec le hile de la rate expliquent que cet organe soit alors signalé comme augmenté de volume ou atteint d'une congestion passive.

1. Marshall (C. J.) : Traumatic aneurism of splenic artery, rupture, ligature. *Brit. J. Surg.*, 1922.

2. V. Pauchet et A. Bécart : Chirurgie de la rate, in *Bull. et Mém. de la Soc. de Chir.*, t. XIX, 1927, p. 853.

La compression de l'uretère explique aussi les cas où une hydronéphrose gauche accompagnait la tumeur splénique.

On pourrait distinguer trois périodes dans l'évolution de ces anévrismes : première période, la rate est volumineuse mais libre ; deuxième période, la rate ou plutôt le sac ont contracté des adhérences avec les organes voisins, avec la rate, le diaphragme, le rein gauche, l'estomac et le côlon vers son angle gauche ; troisième période, période de la rupture du sac.

En effet, quel que soit le siège de l'anévrisme, son évolution naturelle est la rupture en plein péritoine ou la fissuration dans l'estomac ou le côlon gauche.

La terminaison a été fatale dans tous les cas où l'on n'est pas intervenu chirurgicalement, soit dans 34 cas de la statistique de Baumgartner et Thomas.

Au contraire, sur six interventions signalées dans cette statistique, on note 2 insuccès sur 4 guérisons. Les 3 nouveaux cas que nous apportons, de Goullioud en 1916, de Faerhmann et Ugrümer et de Ph. Rochet et Peycelon, en 1927, changent peu cette statistique : nous avons neuf interventions avec 4 insuccès et 5 guérisons.

Winkler fit une splénectomie, alors que la rate était encore libre et mobile.

Les opérations de Mulley [1] et de Harnett [2] reproduisirent l'opération de Winkler : la splénectomie avec ablation du sac. Ces trois interventions faites à froid, c'est-à-dire avant rupture ou fissuration du sac, furent 3 succès.

Au contraire dans les deux opérations de Smith [3] et de Faerhmann et Ugrümer [4], c'est chez des malades anémiées par rupture intrapéritonéale du sac que le chirurgien intervient et ne peut sauver ses malades. Smith avait cru à une grossesse extra-utérine rompue. Dans le cas de Faerhmann et Ugrümer des adhérences avaient momentanément limité l'hémorragie.

Enfin, l'opération de Ph. Rochet et Peycelon fut entreprise dans des conditions encore plus difficiles, après fissuration dans l'estomac, près du cardia, d'un anévrisme profondément caché. Ils avaient cru à un ulcère gastrique indiquant une intervention d'urgence. Ne trouvant pas celui-ci, ils se bornèrent à une entéro-gastrostomie, car ils n'avaient pu atteindre la tumeur.

Ces auteurs donnent la suggestion qu'un décollement colo-épiploïque, en leur facilitant une palpation profonde de l'arrière-cavité des épiploons, eût pu leur permettre peut-être de faire la ligature de l'artère splénique, seule

1. Mulley (K.) : Ein Fall von Aneurysma der Arteria lienalis, geheilt durch Splenektomie. *Beitz. z. Klin. Chir.*, t. CXI, 1918, p. 205.
2. Harnett (W. L.) : A Case of traumatic aneurism of the spleen. *Indian M. Gaz.*, 1922.
3. Smith (W. R.) : A Case of ruptured aneurism of the splenic artery. *Journ. Amer. Med. Assoc.*, t. XXX, 1923, p. 1692.
4. Faerhmann et Ugrümer : Un cas d'anévrisme de l'artère splénique. *Arch. f. Klinische Chir.*, t. CXXXVIII, 1925, p. 193-197. Résumé in *Journ. de Chir.*, n° 1, 1926, p. 730.

opération possible, l'ablation immédiate de l'anévrisme étant à leur avis irréalisable du fait d'adhérences profondes et serrées.

Mêmes adhérences à l'estomac et au côlon, et en plus à la rate et au rein gauche dans le cas de Baumgartner et Thomas. La malade, traitée pour un ulcus, mourut d'hémorragie gastrique, en rapport avec les varices des vaisseaux courts sans rupture du sac.

Conclusion. — L'intervention chirurgicale est le seul mode de guérison dans l'anévrisme de la splénique. Ablation simple du sac ou ablation avec splénectomie suivant le siège et les connexions du sac ; ligature de l'artère si l'on ne peut mieux faire ou comme premier temps opératoire.

PRÉSENTATIONS DE MALADES

Résultat du traitement de cinq fractures du fémur dans un appareil prenant point d'appui sur l'ischion du côté sain. Présentation d'un cas de fracture transcervicale avec consolidation osseuse,

par M. **Clavelin.**

M. Dujarier, rapporteur.

Présentation de malade. Rupture et élongation du tendon du long chef du biceps brachial,

par M. **Braine.**

M. Lapointe, rapporteur.

PRÉSENTATION D'INSTRUMENT

Aiguille de Lamblin,

par M. **Pierre Delbet.**

Je n'ai pas vu l'aiguille que vous a présentée M. Albert Reverdin le 22 février. Mais si les figures parues dans notre Bulletin sont exactes, et elles le sont certainement, cette aiguille est identique à celle que voici, qui est vénérable comme l'indique son manche de bois. Elle porte la marque de Collin. Je la tiens de mon maître Trélat, qui l'appelait aiguille de Lamblin. Je l'ai vu s'en servir quand j'étais son interne ; je m'en suis servi moi-même. Je ne l'ai cependant pas adoptée. Elle fonctionne très correctement, mais il faut apporter un soin particulier à l'accrochage du fil. Pour accrocher le fil dans une aiguille de Reverdin ordinaire, on passe l'anse à une petite distance de l'extrémité, puis on la tire dans la direction de la pointe de manière qu'elle tombe dans le chas ouvert. Si on procède de cette façon avec l'aiguille de Lamblin, le fil rabat le petit clapet qui ferme le chas et il ne s'accroche pas. C'est un petit inconvénient qu'un aide très adroit peut éviter en prenant d'extrêmes précautions, mais quand il s'est produit trois ou quatre fois au cours d'une suture on jette l'aiguille et on revient au type Reverdin classique.

PRÉSENTATION DE PIÈCE

Entorse du genou. Arrachement d'un fragment de cartilage du condyle interne du fémur. Arthrotomie,

par M. **Ch. Dujarier.**

Je vous apporte, à titre documentaire, la curieuse observation suivante:

Pr... (Marcel), vingt-deux ans, serrurier, se fit le 29 février 1928 une lésion traumatique du genou gauche, dans les circonstances suivantes:

Il soulevait à deux mains une lourde porte en fer placée sur un établi. Les genoux fléchis, il se redressait lorsque, la porte étant environ à hauteur des épaules, il entendit un craquement et une vive douleur dans le genou gauche. Pas de blocage du genou mais douleur dans les mouvements de flexion et d'extension.

Le blessé a pu faire quelques pas, soutenu par un camarade. Il est trans-

porté de suite à Boucicaut. Le blessé affirme que son genou a gonflé immédiatement après son accident.

J'ai vu le malade le lendemain matin. Le genou est en flexion légère : il est globuleux et présente un épanchement peu tendu, permettant d'obtenir facilement le choc rotulien.

La recherche des points douloureux montre qu'il existe deux zones douloureuses : l'une, interne au niveau de l'interligne dans sa moitié antérieure; l'autre, externe au-dessus de la tête du péroné sur le ligament latéral externe.

On peut mettre le genou en extension complète : il n'existe pas de mouvements de latéralité . on ne détermine aucune douleur en distendant l'un ou l'autre ligament latéral. Pas de mouvement de tiroir, pas d'augmentation des mouvements de rotation.

Je fais le diagnostic d'entorse du genou avec réserves pour une lésion de la partie antérieure du ménisque interne.

Ce même blessé a été donné au concours des hôpitaux le lendemain. Le candidat, comme la plupart des juges qui l'ont examiné, ont encore plus fortement que moi incliné pour une lésion méniscale.

J'ai opéré le blessé le samedi 3 mars. Anesthésie lombaire. Incision transversale interne; sous la peau on trouve le plan fibreux formé par l'expansion des vastes, on l'incise horizontalement un peu au-dessus de l'interligne. En arrière, on laisse intact le ligament latéral interne. Sur le rebord fémoral, on incise la synoviale : il s'écoule du liquide en assez grande abondance.

Ce n'est pas du sang, c'est de la synovie très légèrement teintée de sang. En même temps, il s'échappe de l'intérieur de l'article deux petits fragments cartilagineux. On va au ménisque et on constate l'intégrité de sa corne antérieure : fléchissant alors le genou pour mieux explorer le ménisque on est frappé par une perte de substance cartilagineuse siégeant au sommet du condyle interne du fémur loin de toute insertion fibreuse ou tendineuse.

Cette perte de substance allongée d'avant en arrière a environ 2 centimètres de long sur 1/2 centimètre de large, les bords taillés à pic et comprenant toute l'épaisseur du cartilage sont extrêmement irréguliers (en fjord norvégien). Nettoyant l'intérieur de l'article avec un petit tampon monté on est assez heureux pour ramener au dehors le fragment cartilagineux de même forme que la perte de substance. Fermeture en étage par deux surjets au catgut, l'un sur la synoviale, l'autre sur l'expansion des vastes. Fermeture de la peau sous drainage.

Messieurs, nous ignorons beaucoup de choses dans l'anatomie pathologique des lésions traumatiques du genou. A côté de l'entorse par distension des ligaments latéraux, de l'arrachement du tubercule de Segond, des lésions des croisés et surtout des lésions des ménisques, il faut faire une part aux lésions cartilagineuses. A côté de l'ostéochondrite de Koenig qui, par lésion traumatique, amène des troubles secondaires du genou, il faut connaître les arrachements primitifs d'une partie du cartilage.

M. **Albert Mouchet** : Un cas analogue à celui que vient de nous exposer Dujarier a été observé par Tavernier; nous l'avons mentionné dans notre livre sur la *Pathologie des ménisques*.

ÉLECTION D'UNE COMMISSION CHARGÉE D'EXAMINER LES TITRES DES CANDIDATS A LA PLACE VACANTE DE MEMBRE TITULAIRE

Nombre de votants : 47.

MM.	Martin	46 voix.	Élu.
	Schwartz.	46 —	Élu.
	Quénu	44 —	Élu.
	Fredet	1	
	Chevrier	1	
	Bulletin nul	1	

Cette commission fera son rapport dans un comité secret qui aura lieu à l'issue de la séance du 28 mars.

Le Secrétaire annuel, M. A. Bréchot.

L. Marethheux, imprimeur, 1, rue Cassette, Paris.



BULLETINS ET MÉMOIRES

DE LA SOCIÉTÉ NATIONALE DE CHIRURGIE



Séance du 14 mars 1928

Présidence de M. Ombrédanne, *président.*

PROCÈS-VERBAL.

La rédaction du procès-verbal de la précédente séance est mise aux voix et adoptée.

CORRESPONDANCE

La correspondance comprend :

1° Les journaux et publications périodiques de la semaine.

2° Une lettre de M. Roux-Berger demandant un congé d'un mois.

3° Un travail de M. Carajannopoulos (Athènes), intitulé : *Résection diaphysaire dans deux cas d'ostéomyélite aiguë chez l'enfant.*

M. Martin, rapporteur.

4° Un travail de M. Richard (Paris), intitulé : *Un cas de torsion d'utérus fibromateux par hémorragie d'origine tubaire.*

M. Labey, rapporteur.

5° Une lettre du Président du *Ve Congrès de thalassothérapie* invitant la Société à se faire représenter à ce Congrès qui aura lieu à Bucarest-Constantza en mai 1928.

M. Sorrel est désigné pour représenter la Société à ce Congrès.

A PROPOS DU PROCÈS-VERBAL

A propos de la difficulté du diagnostic de certaines lésions du genou,

par M. **Mauclaire.**

Dans la dernière séance, M. Dujarier nous a rapporté une observation d'ostéochondrite disséquante d'un condyle fémoral prise avant l'opération pour une lésion du ménisque.

Voici un cas de lésion bien curieuse du genou pour laquelle j'avais porté le diagnostic de luxation du ménisque externe; or, il s'agissait *d'une hernie de la synoviale du genou avec lipome préherniaire*. Il concerne un sergent de ville qui, en 1923, fit une violente chute de bicyclette en tombant sur le genou. Il fut impotent quelque temps.

Puis, peu à peu, il vit se développer une petite masse assez molle et douloureuse au niveau de la région du ménisque externe. Il vint me consulter à l'hôpital de la Pitié deux ans après l'accident.

La forme de la tuméfaction n'était pas celle d'un ménisque luxé, mais la douleur locale à la pression, la douleur dans la flexion me firent faire le diagnostic de luxation du ménisque externe.

Or, à l'opération, je suis tombé sur un petit lipome ou fibro-lipome siégeant au niveau de l'interligne articulaire. En coupant le pédicule, j'ai ouvert la synoviale articulaire. Il y avait un peu de liquide dans le genou. La synoviale fut suturée. Les suites furent régulières. Le malade a repris son service pendant deux ans. Mais depuis un mois il souffre de nouveau. Je l'ai revu jeudi dernier. La radiographie montra quelques irrégularités sur la face antérieure des condyles. Il désire prendre sa retraite.

Dans un deuxième cas, qui était d'un diagnostic difficile, il s'agissait d'une *ostéochondrite végétante siégeant sur l'extrémité fémorale*. Le malade était âgé de trente ans. C'est un étranger ne parlant que très mal le français. Il signale un traumatisme antérieur du genou. Il y avait un peu d'épanchement intra-articulaire, ce qui n'empêchait pas la production de craquements pendant la flexion. Celle-ci est douloureuse, limitée. La capsule paraît épaissie à la palpation. La radiographie montra des lésions assez curieuses. Sur la face antérieure des condyles, on voit des végétations cartilagineuses remontant sur la face antérieure des condyles. On en voit aussi à la face postérieure remontant très haut au-dessus de l'insertion de la synoviale.

Sur la radiographie de face, on voit aussi des végétations cartilagineuses sur le fémur dans l'espace intercondylien.

Il n'y avait aucun symptôme de tabes. Le Wassermann était positif.

Le malade a refusé l'intervention.

Je crois qu'il s'agit ici d'un cas d'ostéochondrite végétante chez un syphilitique. Peut-être est-ce une arthrite syphilitique? Il est à noter qu'il n'y a aucune lésion sur les surfaces articulaires du tibia. Je ne vois pas de végétation cartilagineuse sur la capsule ni sur la synoviale.

Enfin, voici un troisième cas de lésion du genou pour lequel le diagnostic était facile à faire avec les lésions méniscales. Il s'agit d'une *ossification métatraumatique au niveau de l'insertion supérieure du ligament latéra interne*. Elle a la forme d'un gros grain de maïs. Ce n'est pas une petite lamelle plate comme dans la maladie dite fracture de Stieda, par arrachement d'un fragment osseux fémoral. Cette ossification métatraumatique est située au-dessus de l'interligne articulaire, au-dessus du siège norma du ménisque. Cette question des ossifications métatraumatiques du genou a été discutée ici il y a quatre ans.

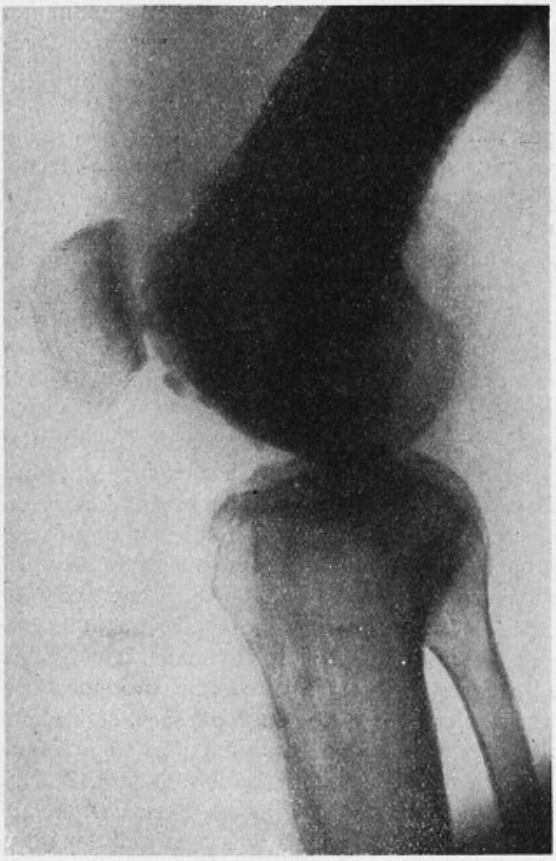

FIG. 1. — Ostéochondrite végétante sur l'extrémité inférieure du fémur.

A propos de la thérapeutique radio-active par voie humorale,

par M. Pierre Descomps.

L'observation de MM. Cornioley et Fischer, récemment rapportée par M. Proust et concernant un cas d'actinomycose cervico-faciale traité avec efficacité par un sérum à base d'émanation de radium, vient nous rappeler très utilement, je crois, le bénéfice que l'on peut retirer de la thérapeutique radio-active par voie humorale.

J'ai observé plusieurs cas d'actinomycose cervico-faciale qui ont été améliorés, soit par des applications de radium *in situ*, soit par des injections sous-cutanées de solution radio-active. Dans tous ces cas, le traitement iodique a été aussi utilisé, mais seulement à titre complémentaire, alors que, ou l'application de radium, ou l'injection de solution radio-active, ou les deux traitements associés, avaient été employés d'emblée, de façon systématique, et avaient produit des résultats favorables très nets, mais des résultats partiels, incomplets et, somme toute, insuffisamment rapides à mon gré.

C'est ce même procédé de thérapeutique, ou par le radium *in situ*, ou par les solutions radio-actives injectées sous la peau, ou par les deux méthodes associées, que j'ai employé dans de volumineuses adénites cervicales chroniques, qui, réduites ainsi de moitié ou des deux tiers, ont été plus facilement accessibles pour la lympho-adénectomie subséquente.

Permettez-moi de vous rappeler, enfin, que, le 22 juin 1921, à propos d'une communication de M. Proust, je vous ai signalé les résultats encourageants que, dès cette époque, j'avais obtenus, dans les cancers, par le traitement radio-actif humoral, soit comme traitement post-opératoire après les exérèses même complètes en apparence, soit comme traitement complémentaire d'applications de radium *in situ*, soit comme traitement simplement palliatif de tumeurs inopérables. Depuis 1921, je n'ai jamais cessé d'utiliser, de façon courante, dans ces divers cas, cette thérapeutique radio-active humorale, dont les effets, observés maintenant pour des centaines de faits, se sont montrés certes fort inconstants, tantôt à peu près nuls, tantôt médiocres, mais souvent d'une efficacité surprenante tant pour l'étendue de l'amélioration que pour sa qualité et sa durée. Comme toujours, il y a un coefficient personnel de réaction très variable, tenant soit au sujet lui-même, soit à la tumeur.

C'est la solution de bromure de mésothorium, en ampoules contenant un microgramme de substance active par centimètre cube, que j'ai utilisée, pour cette raison qu'on la trouve très facilement dans le commerce : je n'ai l'expérience ni de l'émanation de radium, ni du thorium X.

RAPPORTS

Cent observations de radio-diagnostic gynécologique par injection de lipiodol,

par M. **Claude Béclère**, interne des hôpitaux.

Rapport de M. Raymond Grégoire.

Pendant qu'il était interne dans mon service, M. Claude Béclère s'était attaché avec beaucoup de patience et d'ingéniosité à l'étude du radio-diagnostic gynécologique. Il a continué, dans le service de M. Robert Proust et il nous envoie aujourd'hui le résumé de 100 observations de radio-diagnostic gynécologique.

Dans la séance du 18 novembre 1925, j'ai apporté à cette tribune les premiers résultats que nous avions obtenus. L'expérience nous a démontré que nos conclusions d'alors conservent aujourd'hui toute leur valeur et que nous pouvons maintenant en ajouter de nouvelles.

La supériorité du lipiodol sur toutes les autres substances opaques injectables n'est plus à démontrer. Tous ceux qui, en France comme à l'étranger, l'ont utilisé sont, à ce point de vue, unanimes. Il est très opaque, très facile à injecter, nullement irritant et certainement antiseptique, car jamais on n'a eu à regretter d'accidents inflammatoires pelviens.

L'observation des clichés obtenus permet de reconnaître la position et le volume de l'utérus, d'apprécier la forme normale ou pathologique de sa cavité. A ces résultats déjà acquis et que nous avons montrés il y a deux ans, nous pouvons ajouter aujourd'hui l'étude de la perméabilité tubaire, et cela nous amènera à envisager le traitement de la stérilité chez la femme.

Il suffit d'avoir regardé un cliché montrant un utérus normal pour reconnaître aussitôt un utérus dévié en rétroflexion par exemple. Rien n'est plus aisé.

Nous avons déjà dit comment le radio-diagnostic pouvait permettre de distinguer une tumeur utérine d'une tumeur pelvienne développée aux dépens d'un autre organe. Dans sa dernière statistique, Claude Béclère compte que sur 28 cas, il eut à rectifier six fois le diagnostic. Dans 3 cas, on allait irradier, sous le nom de fibrome, des tumeurs qui, en réalité, étaient des kystes ovariques.

Dans le diagnostic des métrorragies, le lipiodol fournit des renseignements des plus démonstratifs. Pierre Mocquot[1] va même jusqu'à affirmer : « les résultats de l'examen radiologique sont assez probants pour qu'on puisse se passer de biopsie. » De fait, le radio-diagnostic fait nettement

1. Pierre Mocquot et Bureau. *Presse Méd.*, 14 décembre 1927, n° 100, p. 1525.

reconnaître qu'une végétation anormale s'est produite dans la cavité utérine. Peut-être, cependant, ne faudrait-il pas assurer, sur le simple aspect des clichés, la nature néoplasique de ces productions. Dans 3 cas où M. Béclère crut pouvoir faire ce diagnostic, il constata deux fois qu'il s'agissait de petits fibromes multiples et une fois d'une ulcération profonde due à l'application de radium insuffisamment filtré. Au reste, le plus important est de savoir qu'il existe une production anormale. Une biopsie au besoin en précisera la nature s'il reste un doute sur l'aspect radiologique.

J'en arrive au plus tôt à la question de la stérilité chez la femme. Sans doute la question est encore loin d'être résolue, et si l'on en est encore aux conjectures pour ce qui touche aux causes physiologiques de la stérilité il semble que la question ait fait un pas intéressant en ce qui concerne les causes mécaniques. Ce sont les seules que nous envisagerons ici.

On avait depuis longtemps reconnu certaines raisons de stérilité dans l'atrésie du col utérin. Le radio-diagnostic a permis de constater une autre cause beaucoup plus fréquente qui est l'atrésie de la trompe. Aussi ne nous paraît-il pas douteux que le traitement chirurgical de la stérilité, un peu tombé dans l'oubli en raison de son empirisme, doive trouver un regain d'actualité et que la chirurgie conservatrice ou reconstructive des trompes mérite d'être envisagée à nouveau.

Chez une femme stérile, une première question doit se poser tout d'abord : y a-t-il un obstacle mécanique à la fécondation? Sur 10 cas, Cl. Béclère a trouvé cinq fois une oblitération des trompes.

Or, celle-ci peut siéger soit au niveau du pavillon, soit au niveau de la portion isthmique ou interstitielle. Nous avons tous rencontré des exemples du premier genre au cours de laparotomie. On reconnaît plus difficilement l'oblitération isthmique ou interstitielle. Voici, projetés sur l'écran, deux exemples de ces variétés. Dans le premier, les trompes sont distendues dans toute leur longueur, aucune trace de liquide opaque n'a passé dans le péritoine. Dans le second, l'utérus est injecté, mais rien n'a pénétré dans l'intérieur des trompes.

Ces constatations sont d'un puissant intérêt, car elles permettent de concevoir un traitement plus logique de l'imperméabilité tubaire.

Dans les cas d'oblitération du pavillon, on peut rétablir la lumière du canal soit par la simple libération des trompes, si elles sont adhérentes, soit par la salpingostomie, si le pavillon est fermé.

Dans les cas d'oblitération isthmique ou interstitielle, on peut réséquer le segment obturé et réimplanter ce qui reste de trompe dans la cavité utérine. Watkins, en 1899, pratiqua la première salpingo-utéro-anastomose. Henry Shaw fit la seconde vingt-deux ans plus tard. En France, G. Cotte, de Lyon, exécuta pour la première fois cette opération et publia trois observations à la Société de Chirurgie de Lyon dans la séance du 17 juin 1926. Cette intervention, très simple, consiste à exciser en cône la région de la corne utérine. Un fil est passé dans l'extrémité amputée de la trompe. Une aiguille, passée à travers le fond de l'utérus et sortie par l'orifice pratiqué

au niveau de la corne va chercher l'un des bouts de ce fil, puis, passée à nouveau dans le fond, va prendre l'autre extrémité du fil. Les deux fils sont alors tirés, la trompe suit et s'enfonce dans la cavité utérine. Quelques points séparés rétrécissent ce qui reste de l'orifice. La trompe est implantée.

Mais, dira-t-on, c'est là peine perdue et peut-être pas sans danger. Les faits viennent démontrer qu'il n'en est rien.

Tout d'abord, ces opérations conservatrices ou reconstructives n'ont jusqu'ici provoqué aucun accident infectieux.

Mais peut-être sont-elles inutiles, et la perméabilité de la trompe n'est-elle que très temporairement rétablie? Cotte et Bertrand (*Gynécologie et Obstétrique*, t. XV, 1927, p. 182) ont réuni 12 observations publiées à l'étranger; en y ajoutant les trois cas qu'ils ont opérés, on obtient un total de 15 observations de chirurgie conservatrice ou reconstructrive.

Six fois, la perméabilité tubaire a été vérifiée au radio-diagnostic (Cotte, 3 cas, Volkmann, Mandelstam et Unterberger, Kiparsky). Francillon Lobre et J. Dalsace constatent la perméabilité au lipiodol dans 5 cas sur 6 opérées de Gosset.

Ici même, le 21 avril 1926, Pierre Mocquot nous montrait des radiographies établissant nettement que la perméabilité tubaire peut être rétablie après salpingostomie.

Cependant le fait que la trompe ainsi réparée soit restée perméable ne veut pas dire encore qu'elle puisse servir de vecteur à l'ovule ou au spermatozoïde et que la fécondation soit possible.

Le professeur Michel, de Nancy, envoya l'année dernière dans mon service une jeune femme mariée depuis six ans et qui désirait vivement des enfants. Je pratique une radiographie après injection de lipiodol : trompe droite imperméable en totalité; trompe gauche imperméable au niveau du pavillon.

Le professeur Michel, à qui elle reporte cette réponse, l'opère, trouve les ovaires normaux, les trompes enserrées dans des adhérences, mais d'apparence normale. Elles sont libérées. Trois mois plus tard : arrêt des règles, vomissements matinaux, signes de grossesse. Malheureusement la malade fit une fausse couche quelque temps après.

Cotte et Bertrand notent 5 grossesses sur 15 interventions.

Il semble même que la grossesse peut survenir après simple injection de lipiodol.

Francillon Lobre et J. Dalsace[1] observent deux grossesses chez des jeunes femmes mariées depuis quatre et huit ans. Ces grossesses ont suivi immédiatement une injection de lipiodol. Il semble ici que la simple distension ait suffi à désobstruer ces trompes. Carlos Heuser[2] en a observé trois autres exemples et Douay[3] en a rapporté récemment un autre.

1. Francillon Lobre et Dalsace. *Ve Congrès de l'Assoc. de Gynécologie et Obstétrique de langue française*. Lyon, 1927, p. 333; — *Bull. de la Société d'Obstétrique et de Gynécologie*, janvier 1928, p. 25.
2. Carlos Heuser, cité par Douay.
3. Douay. *Bull. de la Société d'Obstétrique et de Gynécologie*, janvier 1928, p. 29.

Ces faits, encore trop peu nombreux, sont cependant encourageants. Ils montrent, en tout cas, que le radio-diagnostic, ici comme dans bien d'autres domaines, ouvre des horizons nouveaux aux tentatives chirurgicales et que la chirurgie conservatrice des annexes quelque peu abandonnée, à juste titre, doit être rénovée à la lumière d'un diagnostic plus précis.

Messieurs, je voudrais ajouter une dernière remarque concernant l'instrumentation de l'injection lipiodolée intra-utérine. Ce n'est pas que j'aie l'intention de tenter ici un procès aux nombreuses instrumentations qui ont été imaginées. Toutes sont bonnes quand on a appris à s'en servir. Je crois cependant que la nécessité d'une mesure de la pression est indispensable. Regardez cette pièce : c'est un utérus enlevé opératoirement. Les deux trompes sont complètement inutilisables et obstruées. Une injection de lipiodol a été faite à forte pression, sans calculer, et vous voyez que si les trompes ont résisté et ne se sont pas laissé pénétrer, au contraire la muqueuse a cédé et l'huile iodée a complètement injecté les vaisseaux utérins. Ne pensez-vous pas que si l'on avait ainsi poussé l'injection sur le vivant, on eût pu produire des embolies huileuses dans le système capillaire des poumons? Mieux que tous les arguments théoriques, cette pièce pourra servir à convaincre ceux qui pensent inutile de mesurer la pression du lipiodol au moyen d'un manomètre.

Je m'excuse d'un si long rapport. La question peut, à première vue, paraître d'un faible intérêt. Je voudrais vous avoir convaincu de son importance et je vous propose de remercier M. Claude Béclère de l'avoir soumise à votre appréciation.

M. **Proust** : Je me réserve de prendre la parole dans une prochaine séance sur cette très intéressante méthode. Elle permet en précisant le diagnostic de guérir par une opération appropriée l'oblitération tubaire qui était jusque-là méconnue. C'est beaucoup. Et je considère que c'est là une acquisition considérable.

M. **Picot** : J'ai eu l'occasion de pratiquer plusieurs fois des injections intra-utérines de lipiodol dans des cas de stérilité. Il est très important de revoir les malades quelques heures après l'injection. Deux fois, un premier examen laissait supposer une imperméabilité de la trompe; or, lorsque les malades ont été revues quatre à cinq heures après l'examen, on a constaté que le lipiodol avait fini par franchir la trompe et s'était collecté dans le Douglas. Peut-être la pression employée lors de l'injection était-elle insuffisante, mais pour que cette méthode soit anodine il ne faut pas, comme Grégoire vient de le dire, injecter le lipiodol sous trop forte tension.

D'autre part, cette méthode, qui est habituellement très précise, peut induire en erreur. Chez une femme âgée de soixante ans qui présentait des pertes fétides et des hémorragies et chez laquelle j'étais en droit de soupçonner un épithélioma du corps, le lipiodol figurait une image qui paraissait confirmer ce diagnostic. Or, sur la pièce opératoire, je n'ai trouvé ni néoplasme, ni polype.

La fréquence de l'ulcéro-cancer de l'estomac,

par MM. **Pierre Duval** et **F. Moutier.**

La communication de M. Hartmann sur ce sujet doit inciter tous ceux qui se sont occupés de cette question à donner leur avis actuel, car, outre son intérêt général, cette question de la transformation de l'ulcère simple de l'estomac en cancer domine toutes les indications thérapeutiques chirurgicales de la maladie de Cruveilhier.

Or, comme M. Hartmann, Moutier et moi, poursuivant l'étude de cette question depuis plusieurs années, en arrivons à trouver que la cancérisation de l'ulcère est beaucoup plus rare que nous l'avions cru auparavant.

Dans le rapport que l'un de nous fit au Congrès français de Chirurgie de 1920 sur l'ulcère de la petite courbure, la compulsion des statistiques données par les différents auteurs sur la fréquence de la cancérisation de l'ulcère donnait comme chiffres extrêmes : 0 p. 100, 100 p. 100.

Le tableau général publié depuis par MM. Papin et Ancelin, les travaux plus récents de Josselin, de Ribas-Ribas permettent de constater ainsi des chiffres allant de 1 à 100 p. 100, la plus grande fréquence étant de 20 à 40 p. 100. Devant ces chiffres si contradictoires, il convient de rechercher tout d'abord comment ils ont été établis, et la simple inspection détaillée des statistiques montre que les facteurs invoqués pour la cancérisation d'un ulcère d'un côté, pour la précession d'un ulcère dans un cancer confirmé de l'autre, sont de nature et, partant, de valeur bien diverses.

Ces arguments reposent en effet soit sur des notions d'anatomie pathologique macroscopique et microscopique, soit sur de simples notions cliniques.

Or il faut bien reconnaître que ces notions sont de valeur bien différente, les unes vraiment inacceptables, encore que certaines autres sont parfaitement discutables.

Il faut reconnaître que les arguments cliniques n'ont aucune valeur, que les notions de l'anatomie pathologique macroscopique ne signifient vraiment pas grand'chose et que même les caractères histologiques de la cancérisation ont varié suivant les époques, et suivant même les vues personnelles des auteurs, à un tel point, qu'une sérieuse revision est nécessaire pour arriver à la juste notion de la fréquence de la cancérisation de l'ulcère gastrique.

Qu'il nous soit permis d'en juger par notre propre exemple, les examens renouvelés des mêmes pièces à quelque dix-huit ans de distance, faits avec une expérience plus grande et les connaissances actuelles sur la formule histologique du cancer gastrique nous ont amené à modifier profondément notre chiffre de cancérisation de l'ulcère gastrique.

Les arguments cliniques invoqués pour admettre la transformation d'un ulcère en cancer n'ont aucune valeur, il convient de le reconnaître.

Admettre qu'un cancer a été précédé d'un ulcère, parce que l'histoire clinique montre avant la période du cancer confirmé une phase longue de troubles gastriques plus ou moins précis, ou d'allure ulcéreuse, c'est méconnaître, tout d'abord, la longueur possible de l'évolution d'un cancer. Une de nos observations est très significative à cet égard. Il y a dix-neuf ans l'un de nous fit une laparotomie pour un ulcère de la petite courbure. Malade jeune, en bon état général; l'inspection directe de l'estomac montre une lésion qui, à la vue, au palper, en impose pour un cancer, et l'examen du foie montre sur la face antérieure du lobe gauche un grain de mil qui semble bien une métastase hépatique. Dix-neuf ans après cette malade revient mourir dans le service d'un cancer nodulaire du foie secondaire à un cancer de l'estomac.

Comment admettre après une telle observation que, comme il a été dit et comme il a servi pour établir les statistiques de cancérisation, toute lésion cancéreuse ayant évolué pendant trois ans avec une allure insidieuse de peu de gravité au début est un ulcéro-cancer?

D'un autre côté, pourquoi ne pas admettre la possibilité sur un même estomac d'un ulcère simple, vrai, guérissant par le simple traitement médical, et d'un cancer évoluant ultérieurement sans aucun rapport direct avec l'ulcère précédent?

Il est donc impossible d'établir le pourcentage des ulcères cancérisés sur de simples notions cliniques.

L'étude anatomo-pathologique macroscopique ne peut davantage donner des renseignements de valeur certaine, il suffit de se rappeler les très nombreux cas de grosse tumeur gastrique opérées comme cancer, par simple gastro-entérostomie, et donnant lieu à des guérisons de telle durée avec disparition de la tumeur que l'idée de cancer doit être abandonnée.

La seule notion valable pour juger de la cancérisation d'un ulcère simple est l'examen histo-pathologique.

Encore faut-il reconnaître, comme nous l'avons déjà dit, que la formule histologique de la cancérisation varie dans une certaine mesure avec les différents auteurs, et qu'une évolution s'est faite depuis quelques années qui a modifié quelque peu les signes histologiques valables de la cancérisation.

Qu'il nous soit permis tout d'abord de rappeler les caractères distinctifs admis aujourd'hui de l'ulcéro-cancer et du cancer ulcérisé.

Dans l'ulcéro-cancer, les bords de la lésion sont nettement sectionnés, la musculeuse est franchement coupée par la perte de substance qui l'entame largement et la dépasse le plus souvent pour atteindre directement les tissus sous-péritonéaux ou le péritoine lui-même.

L'infiltration néoplasique dans l'ulcéro-cancer est souvent limitée à une aire étroite et souvent peu profonde. La musculeuse, détruite ainsi que nous venons de le dire, est infiltrée de façon généralement modérée et le fond de la lésion ulcéreuse, formé par un tissu fibro-épiploïque, est peu ou point envahi.

Au contraire, dans le cancer ulcérisé, les bords, au lieu d'être coupés à

l'emporte-pièce, sont inclinés, amincis; la musculeuse est largement infiltrée sans être interrompue; elle forme le fond de la lésion au niveau de laquelle, dissociée, mais reconnaissable encore, se discerne la succession normale des différents tissus de l'estomac; parfois même, le fond cupuliforme du cancer ulcérisé est formé par la muqueuse, creusée, mais encore présente.

Il va de soi, dans ces conditions, que l'attribution de certaines lésions ne pourra se faire sans hésitation et sans un facteur d'interprétation personnelle parfois considérable. On voit encore cette équation personnelle intervenir lorsque est tenu pour ulcéro-cancer un ulcère calleux banal, sans néoplasie discernée à l'examen histologique, la cancérisation étant considérée comme prouvée par le seul fait de la présence d'un ganglion cancéreux au niveau d'une des courbures. De même, il nous paraît difficile de qualifier d'ulcéro-cancer un cancer développé sur un estomac portant par ailleurs une cicatrice d'ulcère ou un ulcère en activité, et cependant de telles attributions ont été faites par des auteurs, et non des moindres.

D'un autre côté, dans le diagnostic histologique de l'ulcéro-cancer, il est deux facteurs histologiques nettement définis qu'il convient de rappeler pour souligner certaines difficultés dont il n'a pas été toujours tenu compte. Il nous a semblé que, dans certains cas, on avait pu tenir pour épithéliomateuses des réactions adénomateuses au voisinage du surplomb muqueux de l'ulcère, réactions qui peuvent sans doute être prénéoplasiques, mais qui ne sont pas, à proprement parler, de l'épithélioma.

Nous avons formellement reconnu encore que des réactions épithélioïdes du tissu conjonctif, en marge du talus ulcéreux simple, pouvaient été prises pour du néoplasme; cette erreur a été commise autrefois par l'un de nous et, dans une communication récente, Tavernier (de Lyon) en a signalé également la possibilité. Nous ne pouvons naturellement nous permettre d'évaluer dans quelle mesure cette erreur a pu intervenir dans l'établissement de statistiques anciennes, mais il est fort possible qu'elle a dû quelquefois être faite.

Voici notre statistique personnelle :

Elle est, croyons-nous, intéressante, car elle porte sur deux périodes bien distinctes : 1908-1914, 1922-1927. Or, les résultats obtenus dans la seconde série se sont montrés si différents de ceux obtenus dans la première, que la nécessité s'est imposée à nous de réétudier tous les documents de la première série, et cette étude nouvelle nous a révélé des erreurs commises, dont la correction a profondément modifié, pour les mêmes documents étudiés à nouveau, notre chiffre de cancérisation.

De 1908 à 1914, l'un de nous a étudié à l'hôpital Saint-Antoine les pièces provenant du service d'Albert Mathieu et provenant pour la plupart d'opérations faites par Ricard. Cette statistique a été publiée, et bien souvent reproduite.

Cette première étude portait sur 49 cas d'ulcères. Nous avons trouvé à cette époque 44 p. 100 d'ulcères cancérisés.

La seconde série porte sur les années 1922 à 1927, ce sont les documents

de la clinique chirurgicale de Vaugirard. Nous avons étudié 86 cas d'ulcères qui nous donnent seulement 3 ulcéro-cancers, soit un pourcentage de 3,57 p. 100 d'ulcéro-cancers.

Extrêmement surpris de la différence de ces résultats portant sur un nombre semblable d'années et presque exclusivement — nous y insistons à dessein — sur des pièces chirurgicales dans les deux cas, nous avons repris — travail ingrat, sans doute, mais extrêmement important — l'étude de tous nos cas d'ulcères de la première série observés de 1908 à 1914. Notre statistique primitive de 44 p. 100 d'ulcéro-cancers s'est trouvée abaissée après ce travail de revision à 25,58 p. 100. Nous avons en effet écarté de notre première liste de greffes cancéreuses un cas dans lequel nettement les soi-disant cellules néoplasiques étaient des éléments conjonctifs épithélioïdes. Nous avons également cessé de tenir compte d'un certain nombre de cas dont l'attribution vraie nous paraît aujourd'hui douteuse ou impossible, l'intensité de l'infiltration fundique ne permettant pas de discerner s'il s'agit d'ulcère cancérisé ou de cancer ulcérisé. Il reste enfin 2 cas qui, à notre avis, relèvent finalement du cancer simple.

Nos chiffres définitifs sont donc 23,58 p. 100 dans la première série 3,57 p. 100 dans la seconde.

Quant à cette différence considérable entre nos deux séries de 1908-1914 et de 1922-1927, elle est due, à notre avis, à ce que, d'une de ces périodes à l'autre, s'est prononcée une évolution thérapeutique profonde : on soigne beaucoup mieux les ulcères médicalement aujourd'hui qu'autrefois et, d'autre part, on les opère beaucoup plus tôt, dès que l'échec thérapeutique médical se trouve avéré.

Dans ces conditions, il est évident que le pourcentage de la cancérisation devait baisser et nous ne voyons pas d'autre raison pour expliquer une différence aussi formidable. Il y a loin, en effet, d'un pourcentage de 25,58 p. 100 à 3,57 p. 100.

Permettez-nous de vous rappeler que notre excellent ami sir Berkeley Moynihan a, comme nous, modifié ses chiffres, car, s'il a tout d'abord évalué la fréquence de la cancérisation de l'ulcère à 66 p. 100, il a ensuite publié un pourcentage de 18 p. 100 seulement.

Si nous réunissons nos deux statistiques, nous arrivons au tableau final ci-dessous :

	ULCÈRES en bloc	ULCÉRO-CANCERS	POURCENTAGE
	—	—	—
Saint-Antoine (1908-1912)	43	11	25,58
Vaugirard (1922-1927).	84	3	3,57
Total	127	14	11,02

Si l'on reprend maintenant les statistiques de nos cas personnels d'une autre façon, en partant, non plus des ulcères, mais des cancers étudiés par nous, soit après autopsie, soit après résection chirurgicale, nous trouvons (en ajoutant 6 cas d'attribution douteuse aux cancers ulcérisés certains) :

Cancers divers	65
Cancers ulcérisés	16
Ulcéro-cancers	17
Total	98

Pourcentage des ulcéro-cancers : 17,3 p. 100.

Il convient de remarquer, pour compléter notre statistique, qu'il existe une différence considérable entre la cancérisation des ulcères selon leur topographie. Relativement rare au niveau de la petite courbure, la cancérisation est au contraire plus fréquente au niveau du pylore. Nous trouvons, en effet, parmi les ulcéro-cancers, que 19 p. 100 siègent à la petite courbure, 81 p. 100 au pylore.

La différence est également fréquente pour les sexes : l'ulcéro-cancer s'est rencontré dans 68 p. 100 des cas chez l'homme, dans 32 p. 100 chez la femme.

Ajoutons enfin que la cancérisation a toujours porté exclusivement sur les ulcères gastriques et que pas un ulcère duodénal ne s'est trouvé atteint.

En résumé, de la revision générale de tous les cas étudiés par nous, nous arrivons au total de :

127 ulcères donnant 14 ulcéro-cancers, c'est-à-dire 11,02 p. 100.

98 cancers donnant 17 ulcéro-cancers, c'est-à-dire 17,3 p. 100.

Total général :

225 cas d'ulcères ou de cancers donnant un ensemble d'ulcères cancérisés, ou de cancers développés sur un ulcère au nombre de 31, c'est-à-dire 13,7 p. 100.

Notre statistique montre donc, comme du reste toutes les récentes, une fréquence bien moins grande de la cancérisation de l'ulcère que les statistiques anciennes dont le chiffre moyen était de 20 à 40 p. 100.

Quelle conclusion tirer de notre chiffre de 14 p. 100, sinon que l'ulcère de l'estomac peut se cancériser, mais que cette évolution cancéreuse est bien moins fréquente qu'il n'a été prétendu.

La cancérisation de l'ulcère simple doit être considérée comme une complication possible, mais non nécessaire, encore que peu fréquente de l'ulcère. La notion de cancérisation de l'ulcère ne doit donc plus être un argument jugé décisif dans l'indication de la résection nécessaire de l'ulcère gastrique.

M. **Lecène** : Comme nous ignorons tout autant la cause de l'ulcère simple de l'estomac que celle du cancer, il ne m'a jamais semblé bien utile de discuter « académiquement », je veux dire théoriquement, de la cancérisation des ulcères, l'addition de nos ignorances n'ayant jamais apporté, jusqu'ici, que je sache, beaucoup de lumière en médecine. La cancérisation d'un ulcère ne peut être démontrée que sur des pièces anatomiques minutieusement étudiées, ce qui restraint beaucoup l'intérêt de cette question pour la pratique chirurgicale. Ce qui, par contre, me semble beaucoup plus important, et même capital pour cette pratique, c'est de savoir quelle est la proportion des cancers vrais (je veux dire histologiquement démon-

trés) dans les cas d'indurations calleuses pariétales dont l'examen macroscopique ne permet absolument pas de dire si elles sont de simples ulcères calleux ou déjà des cancers.

D'après ce que j'ai vu personnellement depuis neuf ans, *sur 63 indurations calleuses pariétales gastriques que j'ai réséquées*, et dont il m'était impossible de dire si elles étaient ou non des cancers d'après le simple examen à l'œil nu, j'ai trouvé que *quinze fois il s'agissait de cancers certains*, histologiquement vérifiés par mes examens. C'est une proportion assez considérable qui doit, à mon avis, engager les chirurgiens à continuer à réséquer les indurations calleuses gastriques pariétales, que celles-ci soient des « ulcéro-cancers » ou des « cancers ulcérés ».

QUESTION A L'ORDRE DU JOUR

Ulcère peptique après gastro-entérostomie pour ulcère perforé. Gastrectomie étendue. Guérison.

par M. Gaston Picot.

Je désire vous rapporter une observation d'ulcère peptique ou, mieux, d'ulcère récidivant après gastro-entérostomie. Cette observation, intéressante à plusieurs points de vue, mérite d'être versée dans la discussion qui est ouverte sur ce sujet.

Il s'agit d'un homme que j'avais opéré d'une perforation gastrique par ulcère et chez lequel, en raison du rétrécissement du vestibule pylorique et du pylore par la suture, j'avais fait une gastro-entérostomie postérieure complémentaire.

Plus de deux ans plus tard, mon opéré fit un nouvel ulcère sur la bouche de gastro-entérostomie. J'ai traité cet ulcère par une gastrectomie très étendue.

Voici du reste l'observation.

M. P..., quarante ans, est pris brutalement le 11 avril 1925 à 7 heures du matin d'accidents abdominaux très violents. Il s'était couché la veille en parfaite santé et il est réveillé par une douleur subite et atroce siégeant dans la région épigastrique et irradiant aussitôt à tout l'abdomen.

Le Dr Viteman, appelé auprès de lui, pense à une crise appendiculaire. Je vois le malade à 4 heures de l'après-midi. Ventre de bois, température 38°5, pouls 90. En raison de la soudaineté des accidents, je n'ose affirmer l'appendicite; je n'ose, de même, affirmer une perforation gastrique en raison de l'absence absolue et complète de tout trouble gastrique jusqu'à ce jour.

Intervention à 18 heures. Incision de Mac Burney. Issue de liquide clair

et non odorant. L'appendice est sain. Un drain est glissé dans le Douglas d'où s'échappe un flot de liquide jaune clair.

La perforation de l'estomac ou du duodénum paraissant certaine, je pratique aussitôt une incision transversale sous-hépatique. Dès l'ouverture du ventre il s'échappe des gaz en grande abondance par la plaie, puis du liquide clair bilieux, mêlé de débris alimentaires et de fausses membranes. Je trouve, en explorant l'estomac, un ulcère calleux juxta-pylorique, siégeant à la face antérieure du vestibule. En raison des dimensions de la zone calleuse et des dimensions de l'ulcère, toute excision apparaît impossible et je pratique une suture de la perforation au catgut chromé 000. Les fils doivent être passés très loin et, lorsqu'ils sont liés, le vestibule pylorique se trouve considérablement rétréci. Je rabats sur la suture une frange graisseuse issue du petit épiploon.

Par mesure de sécurité et en raison du rétrécissement du vestibule, je pratique rapidement une gastro-entérostomie postérieure (plan total au catgut chromé 000, plan superficiel à la soie fine).

Les suites opératoires sont favorables et le malade quitte la maison de santé complètement guéri et cicatrisé au bout de cinq semaines.

Pendant les dix-huit mois qui suivent, le malade va parfaitement, il a repris rapidement le poids que cet accident lui a fait perdre, et, pas plus que jusqu'alors, il n'éprouve le moindre trouble digestif ni la plus petite gêne au cours de la digestion. Néanmoins il reste à un régime, assez large il est vrai, mais dont sont exclus les plats cuisinés, les graisses, les conserves, les épices et l'alcool.

A la fin de 1926, M. P... vient me revoir. Pour la première fois il se plaint de l'estomac. Il ressent après les repas quelques brûlures, qui ne s'apaisent qu'après l'ingestion d'alcalins.

Une radioscopie, faite par Keller, montre que l'estomac contient un peu de liquide à jeun; la bouche anastomotique fonctionne parfaitement et il ne passe presque rien par le pylore. La douleur est diffuse et ne peut être localisée exactement. Enfin, six heures après l'examen l'estomac contient encore de la baryte.

Le malade est soumis à un régime sévère, aux poudres bismuthées et se trouve amélioré.

Six mois plus tard, en juin 1927, M. P... se présente à nouveau à l'examen. Malgré le traitement, l'amélioration n'a pas été de longue durée et les douleurs ont repris. Un nouvel examen radiologique montre que la douleur siège dans la zone de l'entéro-anastomose, mais ne peut être localisée avec précision. Le traitement médical est continué.

Je revois mon opéré après les vacances. Je le retrouve amaigri, souffrant beaucoup. La douleur n'est plus calmée par les pansements de bismuth; un examen du suc gastrique, pratiqué le 13 octobre 1927, donne le résultat suivant :

A jeun on retire 40 cent. cubes de liquide.

Après repas d'épreuve composé de 60 grammes de pain rassis et de

250 cent. cubes de thé léger, on retire au bout de soixante minutes 370 cent. cubes de liquide bien émulsionné.

L'examen montre :

Sang	Quantité notable.
Bile	Néant.
Acide lactique	Présence.
Acide butyrique	Trace.

Analyse quantitative :

		NORMALEMENT
A. Acidité totale	2,86	1,90
T. Chlore total	3,72	3,21
H. HCl libre	0,95	0,44
C. Chlore organique	1,80	1,70
F. Chlore minéral	1,97	1,07
H + C. Chlorhydrie	2,75	2,14
$\frac{T}{F}$	1,88	3
$\frac{A-H}{C} = \alpha$	1,13	0,86

En résumé, hyperchlorhydrie. Hypersécrétion gastrique exagérée. Travail gastrique diminué. Quelques acides de fermentation. Présence de sang.

Un examen radiologique (Keller) montre que la bouche anastomotique fonctionne et que le point douloureux accusé par le malade répond exactement à cette bouche. Sur le film on voit à ce niveau une petite niche remplie de bismuth. Keller pose nettement le diagnostic d'ulcus peptique.

M. P..., souffrant de catarrhe bronchique depuis qu'il a été gazé pendant la guerre, est soumis, avant l'intervention, à une vaccination préventive que dirige le Dr Savoire.

Intervention le 7 novembre 1927.

Anesthésie au balsoforme (Dr Rolland).

Laparotomie transversale sur l'ancienne cicatrice. Adhérences épiploïques étendues; je les sectionne pour libérer l'estomac que j'explore. L'ancien ulcère est cicatrisé au point que je ne trouve plus trace de callosités et il n'est reconnaissable qu'à une petite tache blanche parfaitement souple. A travers le mésocôlon je sens une induration profonde qui est mieux explorée lorsque j'ai relevé le côlon transverse et l'ai extériorisé. Je reconnais ainsi sur l'anastomose, juste au sommet de l'anse jéjunale, à sa jonction avec l'estomac, un ulcère très dur adhérent au côlon transverse. Je libère ce dernier après les protections d'usage et me rends compte que l'ulcère a perforé le jéjunum et pénètre dans le transverse dont la muqueuse semble avoir été encore épargnée. L'ulcère peptique apparaît sous forme d'un orifice de 3 à 4 millimètres de diamètre, les parois sont dures, il semble siéger à la jonction gastro-jéjunale.

Je répare le transverse et me décide à réséquer largement l'estomac avec la gastro-anastomose : décollement colo-épiploïque, abaissement du transverse qui est réintégré dans l'abdomen et libération de l'anse anastomotique gastro-jéjunale d'avec le mésocôlon transverse.

Section entre 4 clamps de l'anse anastomotique qui reste attenante à l'estomac. Gastrectomie étendue qui commence par la section du duodénum; l'estomac est ensuite sectionné très à gauche entre 2 clamps, la section descend obliquement vers la gauche en partant du point où l'artère coronaire aborde la petite courbure. Fermeture du duodénum par le procédé de la plicature de Cunéo. Fermeture en deux plans des deux tiers supérieurs des tranches gastriques.

Le bout périphérique du jéjunum est fermé par enroulement et ce segment intestinal est amené sur la suture gastrique où il est fixé par un surjet. Au niveau du point où, sur l'estomac, j'ai ménagé une bouche, j'ouvre symétriquement le jéjunum et, à l'aide des deux fils de suture des tranches gastriques laissés longs, je fais une anastomose gastro-jéjunale en deux plans. Le bout duodénal du jéjunum, très court, est implanté perpendiculairement et transversalement dans le jéjunum. Toutes les sutures sont faites en deux plans, un surjet profond total au catgut 000 chromé, un surjet superficiel à la soie fine.

Le côlon transverse est extériorisé à nouveau et son méso fixé à l'anse verticale du jéjunum au-dessus de l'implantation du duodénum. Paroi à la soie.

Malgré la longueur de l'intervention (une heure quarante), les suites sont normales et le malade quitte la maison de santé au bout de vingt jours, faisant quatre petits repas par jour.

J'ai fait faire depuis un nouvel examen radiologique et un chymisme gastrique.

La radioscopie (Ledoux-Lebard) montre que l'estomac, très réduit de volume, se remplit normalement après qu'une certaine quantité de baryte a filé dans le jéjunum. La baryte remonte en partie dans le duodénum et il semble se former sur le jéjunum une sorte de sphincter 6 ou 8 centimètres plus bas que l'implantation duodénale. Le nouvel estomac présente donc la forme d'un Y. Revu quatre heures après, l'estomac est trouvé complètement vide.

Le chymisme montre une disparition à peu près totale de HCl libre et un coefficient α infime.

Même préparation que lors du premier examen, mais on donne 350 grammes de thé, craignant qu'une certaine quantité du repas ne filtre immédiatement dans l'intestin. Au bout d'une heure on retrouve 140 cent. cubes.

Liquide	Presque incolore.
Sang	Néant.
Bile	Néant.
Acide lactique	Présence en faible quantité.

		EXAMEN PRÉCÉDENT	NORMALEMENT
A. Acidité totale	0,109	2,86	1,90
T. Chlore total	1,02	3,72	3,21
H. HCl libre	0,07	0,95	0,44
F. Chlore minéral	0,51	1,97	1,07
C. Chlore organique	0,43	1,80	1,70
H + C	0,50	2,75	2,14
$\frac{T}{F}$	2	1,88	3
$\frac{A-H}{C} = \alpha$	0,07	1,13	0,86

Depuis, ce malade a repris ses occupations, prend des repas normaux, n'a plus jamais souffert de l'estomac.

Examen de la pièce :

L'ulcère primitif est complètement cicatrisé au point qu'on ne devine sa trace que par un aspect cicatriciel du péritoine. Du côté stomacal, il est impossible de retrouver la moindre modification de la muqueuse.

Sur le fragment que j'ai prélevé et où je pensais trouver le vestige du premier ulcère, l'examen histologique n'a montré qu'un estomac sain. J'ai passé à côté de la lésion.

L'ulcère nouveau est punctiforme, il présente un diamètre de 3 millimètres environ. Il siège au niveau de la bouche, mais *sur son versant gastrique*. On doit le considérer, par conséquent, comme une récidive d'ulcère gastrique et non pas comme un ulcus jéjunal. C'est la raison pour laquelle j'ai employé le terme d'ulcère récidivant de préférence à celui d'ulcère peptique qui s'applique surtout à l'ulcus jéjunal.

Examen histologique (Dr Nicolas) :

La coupe passe au niveau de l'anastomose et présente trois régions :

Une paroi stomacale, une paroi jéjunale et, entre les deux, une bande fibreuse.

A 8 millimètres de cette bande fibreuse siège l'ulcère et il siège sur la paroi stomacale.

Au niveau de cet ulcère (coupe perpendiculaire) on trouve :

1° La muqueuse détruite sur toute sa hauteur et remplacée par un tissu nécrotique. Très près de l'ulcère, on retrouve la muqueuse à peu près normale, mais très infiltrée par des cellules inflammatoires mononucléées ;

2° La muscularis mucosæ très épaissie et dissociée par des éléments mononucléés et éosinophiles ;

3° La sous-muqueuse où on note de la congestion des vaisseaux et une infiltration de cellules inflammatoires ;

4° Les couches musculeuses enfin relativement peu modifiées.

Il faut noter, en outre, que, dans les couches musculaires et *en dehors de l'ulcère*, on trouve deux fragments de soie en voie de résorption, entourés d'une bande de tissu fibreux, infiltrés de cellules inflammatoires.

De nombreux facteurs étiologiques ont été invoqués, à tort ou à raison,

pour expliquer l'apparition d'un ulcère peptique après la gastro-entérostomie. Le problème a suscité de nombreuses expériences : Bickel, Wilkie, Exalto, Keppich, d'autres encore, ont essayé de le reproduire expérimentalement. Je n'insisterai pas sur le détail de ces expériences qu'on trouvera dans la thèse de Georges Loewy.

Le rôle de l'hyperacidité est apparu à tous les chirurgiens comme capital. L'ulcère peptique ne s'observe pas lorsqu'il y a anachlorhydrie. Aussi, les anastomoses qui empêchent la pénétration de la bile dans l'estomac — gastro-entérostomie en Y, jéjuno-jéjunostomie complémentaire d'une gastro-entérostomie — ont été particulièrement accusées de favoriser la récidive de l'ulcère. Il est de fait que l'ulcère peptique a été plus fréquemment observé après l'anastomose en Y de Roux qu'après la gastro-entérostomie postérieure.

Il en est de même du matériel employé pour la suture : Gosset, Mayo, Moynihan ont incriminé la soie ; cette dernière, en s'éliminant par la lumière de l'intestin, est capable d'exercer des tractions continuelles sur la bouche et pourrait ainsi occasionner une récidive de l'ulcère.

Aucun de ces facteurs ne peut être retenu dans mon observation. J'avais fait une gastro-entérostomie postérieure sous-mésocolique à anse courte et employé le catgut pour le surjet profond. Du reste, l'examen histologique a permis de se rendre compte qu'il ne restait que quelques tout petits débris de soie enkystés à la périphérie et à distance de l'ulcère. Enfin, bien que mon malade ait été toujours un hyperchlorhydrique, cette hyperchlorhydrie n'a pas empêché l'ulcère primitif de guérir d'une façon absolue.

En réalité, la seule raison que l'on puisse invoquer pour expliquer cette récidive, c'est qu'après la première opération les conditions qui ont permis à un ulcère de se développer sont restées les mêmes. Si les mêmes causes persistent, il n'est pas étonnant qu'elles aient les mêmes effets. Il est intéressant de faire remarquer combien, dans mon observation, les effets sont semblables. Primitivement, un ulcère prépylorique s'est perforé en péritoine libre. Après la première intervention le pylore cesse de fonctionner, en majeure partie tout au moins, et l'ulcère primitif guérit au point qu'il est presque impossible de le retrouver. La bouche anastomotique fonctionne comme un véritable pylore et, les conditions de fonctionnement de l'estomac restant les mêmes, il se produit un nouvel ulcère préanastomotique qui a la valeur d'un ulcère prépylorique. Lorsque j'ai opéré mon malade, ce second ulcère était perforé et pénétrait dans le transverse.

L'hyperacidité est évidemment un facteur important de la récidive, mais tous les expérimentateurs ont eu la preuve que ce facteur, s'il est seul, est insuffisant pour créer un ulcère peptique. Il faudrait en plus une atteinte de la paroi jéjunale d'ordre circulatoire pour Wilkie, Kawamura, traumatique (action des clamps) pour Lambotte, nerveuse pour Lichtenbelt, etc.

Frouin, qui a essayé de reproduire expérimentalement chez le chien l'ulcère de l'estomac, avait, lui aussi, remarqué que l'hyperchlorhydrie est un facteur nécessaire mais insuffisant pour produire à lui seul un ulcère expérimental. Mais si, en plus de l'hyperchlorhydrie, on détermine de la

stase stomacale et que l'on permette ainsi aux phénomènes de la digestion, qui ne font que commencer dans l'estomac de s'y prolonger et de s'y achever, on assiste à une véritable digestion de la muqueuse stomacale.

Je me demande jusqu'à quel point ces données expérimentales ne peuvent être appliquées au cas qui nous occupe et si la récidive d'un ulcère n'est pas liée à la persistance de la stase et de l'hyperchlorhydrie.

Lors d'un premier examen radiologique pratiqué justement parce que mon malade souffrait de l'estomac, on a constaté que la bouche anastomotique fonctionnait seule, mais qu'il existait de la stase. A cette époque, la douleur était diffuse comme dans l'hyperchlorhydrie habituelle.

Si l'on parcourt les observations d'ulcère peptique qui ont été publiées, et en particulier les protocoles opératoires, on note dans une observation de Gosset que l'estomac est dilaté et Desmarest, Ramonède, Hamann, Rowlands, Bolton et Trotter, Marnoch ont remarqué que le jéjunum est très dilaté au-dessus de l'ulcère peptique. Il est permis de supposer que ces dilatations s'accompagnaient de stase.

Plusieurs observations d'ulcère peptique après pylorectomie ont été publiées. Aigrot dans une observation que Basset a rapportée a incriminé le siège sus-mésocolique de l'anastomose. Peut-être le siège élevé de la gastro-entérostomie a-t-il eu comme conséquence une mauvaise évacuation de l'estomac et par conséquent la production de stase alimentaire. Pour peu que la pylorectomie n'ait pas été très étendue et que l'hyperchlorhydrie ait persisté, on comprend la récidive de l'ulcère. Moppert a signalé deux observations de pylorectomie suivies d'ulcère peptique : il est spécifié dans un de ces cas qu'il y avait stase alimentaire et hyperchlorhydrie.

Je n'ose dire que cette théorie de l'ulcère peptique s'applique à tous les cas, mais je crois qu'elle en explique un certain nombre. Je pense, en tout cas, qu'on en peut tirer certaines conclusions.

Pour empêcher, dans la mesure du possible, l'ulcère peptique de se produire après la gastro-entérostomie, il faut faire une bouche très large, bien déclive et à anse courte qui prévient toute coudure du jéjunum et éviter la structure du jéjunum ou de la bouche par le mésocôlon transverse. Il est indiqué par conséquent de fixer ce dernier feuillet haut sur l'estomac. Il faut multiplier les soins de protection pendant l'opération pour éviter toute péritonite plastique limitée qui pourrait ultérieurement faire obstacle à la libre évacuation de l'estomac.

En présence d'un ulcère peptique, il faut, je pense, s'attaquer aux deux facteurs de production de l'ulcère, c'est-à-dire à l'hyperchlorhydrie et à la stase. Ces deux indications ne peuvent être remplies que par une résection large de l'estomac. Ce n'est pas une simple pylorectomie qu'il faut faire, c'est une véritable gastrectomie, c'est une résection stomacale qui laisse de l'estomac un peu plus que la poche à air. C'est ce que j'ai fait dans mon observation où l'acidité totale est tombée de 2,86 à 0,109 et l'HCl de 0,93 à 0,07.

Des opérations plus simples ont pu guérir des ulcères peptiques, par exemple la résection de l'ulcère et la création d'une nouvelle anastomose.

On conçoit que si cette opération fait disparaître la rétention, elle peut être suivie de succès, même si l'hyperchlorhydrie n'est pas modifiée, car l'adjonction de bile au suc gastrique, par les chlorures qu'elle introduit dans l'estomac, ne modifie pas sensiblement la teneur en HCl.

Cependant les récidives qui ont été enregistrées après ce mode de traitement montrent qu'il est plus prudent de s'attacher à modifier aussi l'hyperchlorhydrie.

L'étendue de la résection de l'estomac et la résection de l'anastomose obligent le chirurgien à recourir à certains artifices pour rétablir la continuité du tube digestif. Le moignon de l'estomac est trop court pour que l'on puisse terminer par un Kocher ou un Péan ; il est trop élevé pour qu'on puisse faire un Polya ou un Finsterer sans y ajouter une jéjuno-jéjunostomie. Les deux dernières opérations nécessitent en outre, pour être réalisables, une entérorraphie circulaire, lorsqu'on a été obligé, comme dans le cas présent, et en raison des callosités de l'ulcère, de réséquer entièrement la bouche c'est-à-dire de sectionner les deux branches de l'anastomose.

Pauchet, dans un cas rapporté par M. Cunéo, avait implanté les deux bouts du jéjunum dans la tranche gastrique à la façon de canons de fusil. Cette opération n'est possible que si la gastro-entérostomie primitive n'a pas été faite à anse courte. Elle n'était pas, en tout cas, réalisable dans mon cas.

Les interventions pour ulcère peptique sont toujours difficiles et longues d'exécution. C'est pour cela que le procédé qui permet de gagner du temps doit être préféré à tout autre.

Il se trouve que le procédé que j'ai choisi est justement une anastomose en Y et on me reprochera sans doute de l'avoir pratiquée. Mais je n'ai pas fait, comme Roux, une implantation terminale du jéjunum dans l'estomac qui donne une bouche étroite et favorise la rétention ; j'ai fait un Y sur un estomac presque complètement anachlorhydrique et mon anastomose a bien trois travers de doigt de largeur. Je crois que mon opéré est dans de meilleures conditions actuellement que si, pour faire un Péan ou un Kocher, j'avais limité l'étendue de la résection gastrique.

Je dois dire que malgré l'Y le suc gastrique se trouve mélangé à la bile, comme après une simple gastro-entérostomie. La radiographie que je vous présente montre, en effet, qu'il va se former une sorte de sphincter au-dessous de l'anastomose duodéno-jéjunale et qu'une portion du duodénum fait maintenant partie intégrante de l'estomac.

Dans les recherches que j'ai faites depuis l'opération de mon malade, j'ai trouvé deux observations de Clairmont et de Haberer qui ont suivi la même technique et j'ai eu la satisfaction d'apprendre que les deux opérés revus à distance restaient bien guéris.

COMMUNICATION

L'exploration radiographique appliquée au diagnostic des lésions de la base du crâne.

par M. G. Worms.

Je vous demande la permission de vous soumettre quelques considérations relatives à la valeur de l'exploration radiographique pour le dia-

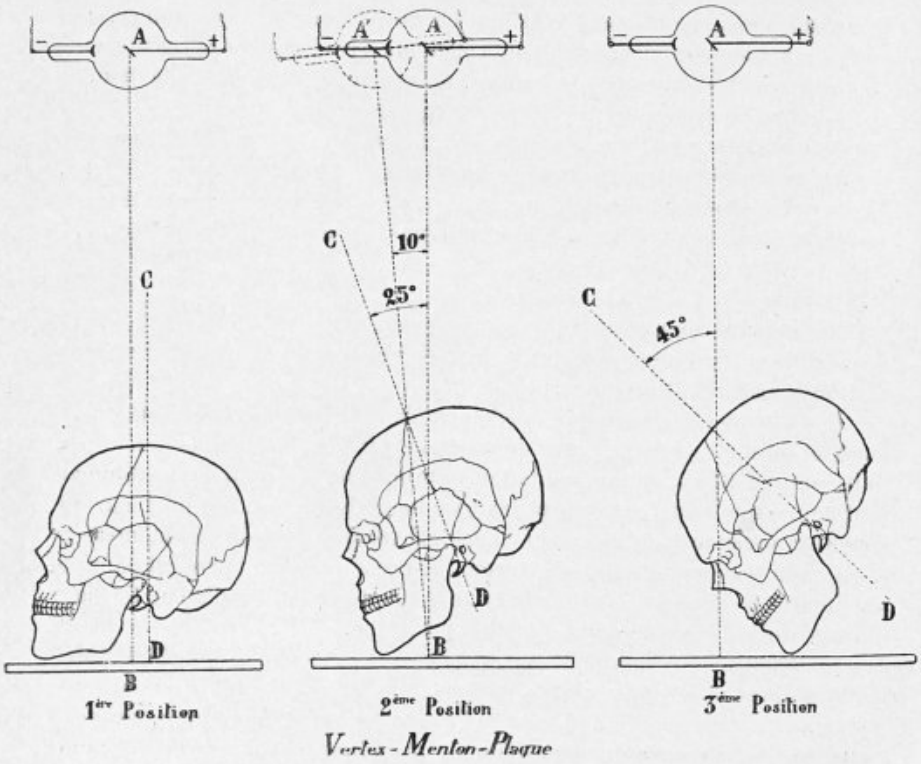

FIG. 1. — Incidence vertex-menton-plaque.]

Sujet couché sur la table et reposant sur le ventre. La tête, très défléchie sur le cou, s'appuie par toute la surface du menton et de l'arc du maxillaire inférieur sur le châssis (position du « nageur ».

Trois variantes : 1° tête défléchie au maximum, axe vertex-trou auditif (CD) perpendiculaire à la plaque et parallèle au rayon incident qui pénètre un peu en avant du bregma; 2° l'axe de la tête est incliné de 25° environ; 3° l'axe de la tête est incliné de 45° environ.

gnostic des lésions de la base du crâne, à l'aide de certaines incidences récemment décrites.

Jusqu'en ces dernières années, la plupart des auteurs, sur la foi

d'épreuves imparfaites, obtenues à l'aide de techniques aujourd'hui périmées, ont mis en doute les renseignements que la radiographie de la base est susceptible de fournir pour la recherche de certaines lésions traumatiques, inflammatoires ou néoplasiques.

D'autres se sont laissé rebuter par les difficultés que comporte la lecture des clichés du crâne à laquelle ils n'étaient pas rompus.

Les cavités crâniofaciales, en effet, qui sembleraient devoir, comme cavités aériennes, réunir au maximum les qualités de visibilité aux rayons X, s'offrent, en réalité, dans des conditions très défavorables à

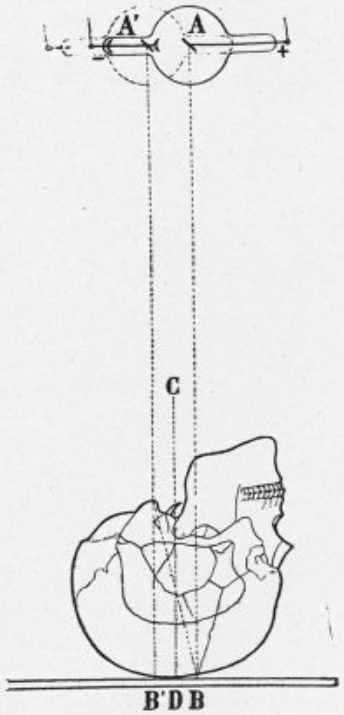

FIG. 2. — Incidence menton-vertex-plaque.

Plaque horizontale. Sujet couché sur le dos, les épaules relevées, la tête tombant en arrière en position de Rose, déflexion poussée au maximum.

Rayon central (AB) orienté normalement à la plaque et pénétrant parallèlement à la ligne (CD) — vertex-trou auditif — en un point passant sur la ligne médiane par le plan frontal qui unit les deux angles du maxillaire inférieur.

l'exploration radiologique. En raison de la complexité anatomique des plans osseux superposés, elles donnent à l'examen une image parfois indécise.

Tout le problème consistait donc, pour obtenir des renseignements nets, à faire ressortir pure de toute image parasite une projection du segment visé.

Grâce aux perfectionnements de la technique, les résultats ont acquis une clarté remarquable.

Par des incidences spéciales dont il a donné, il y a quelques années, la description à la Société de Radiologie, M. Hirtz [1], en particulier, est parvenu à obtenir de très beaux clichés, permettant de déceler les moindres altérations.

Depuis que nous appliquons cette méthode à la détermination des lésions de la base, qu'il s'agisse de traumatismes, de lésions inflamma-

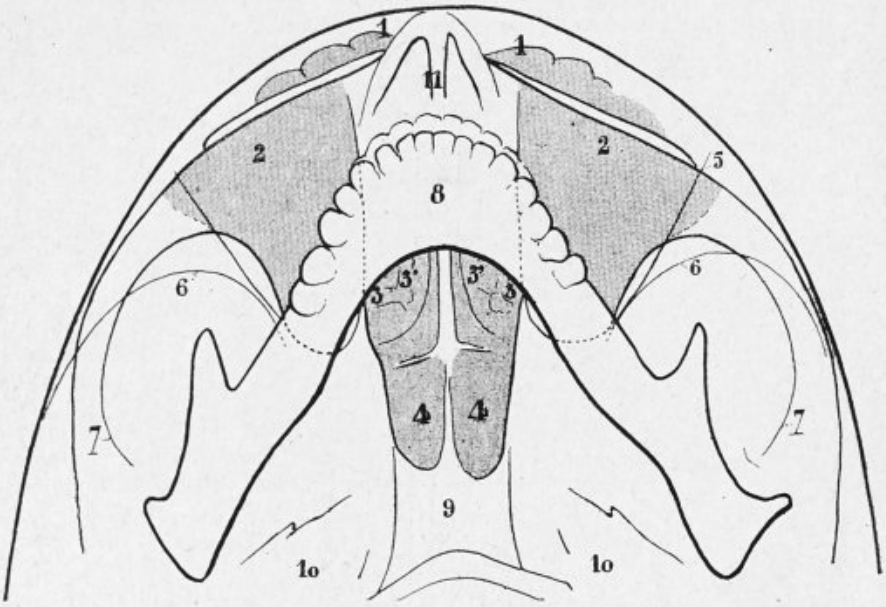

FIG. 3. — Incidence vertex-menton-plaque (tête en déflexion maxima, à 20°). Vue schématique.

1, Sinus frontaux vus sur une coupe horizontale montrant l'épaisseur de la paroi antérieure; 2, sinus maxillaire; 3, 3', cellules ethmoïdales et cornet moyen; 4, sinus sphénoïdaux; 5, paroi externe de l'orbite; 6, bord postérieur des petites ailes du sphénoïde; 7, arcade zygomatique; 8, maxillaire inférieur; 9, apophyse basilaire; 10, rocher.

toires ou néoplasiques, nous sommes frappé des bénéfices que le diagnostic peut en tirer.

Ce mode d'exploration est aujourd'hui largement entré dans la pratique oto-rhinologique [2].

Il a déjà contribué à éclairer nombre de questions ayant trait à la

1. HIRTZ. *Société de radiologie*, mai 1922.
2. G. WORMS et CHAUMET. *La radiographie des sinus de la face*, 1923.
L. REVERCHON et G. WORMS. La radiographie en O.-R.-L. *Rapport au Congrès français d'Oto-Rhinologie*, 1923.
J. HIRTZ et G. WORMS. Des périsinusites profondes. Leur image radiologique. Leur valeur clinique. *Annales des Maladies de l'oreille, du nez et du pharynx*, 1927.

pathologie des sinus ; il donne en effet, non seulement sur la forme, le volume, les rapports, les anomalies de ces cavités, mais encore sur leurs altérations, des renseignements que ni la clinique ni les autres moyens ne nous fournissent avec une pareille précision.

Lui seul, d'autre part, peut fournir, avant toute intervention, un aperçu

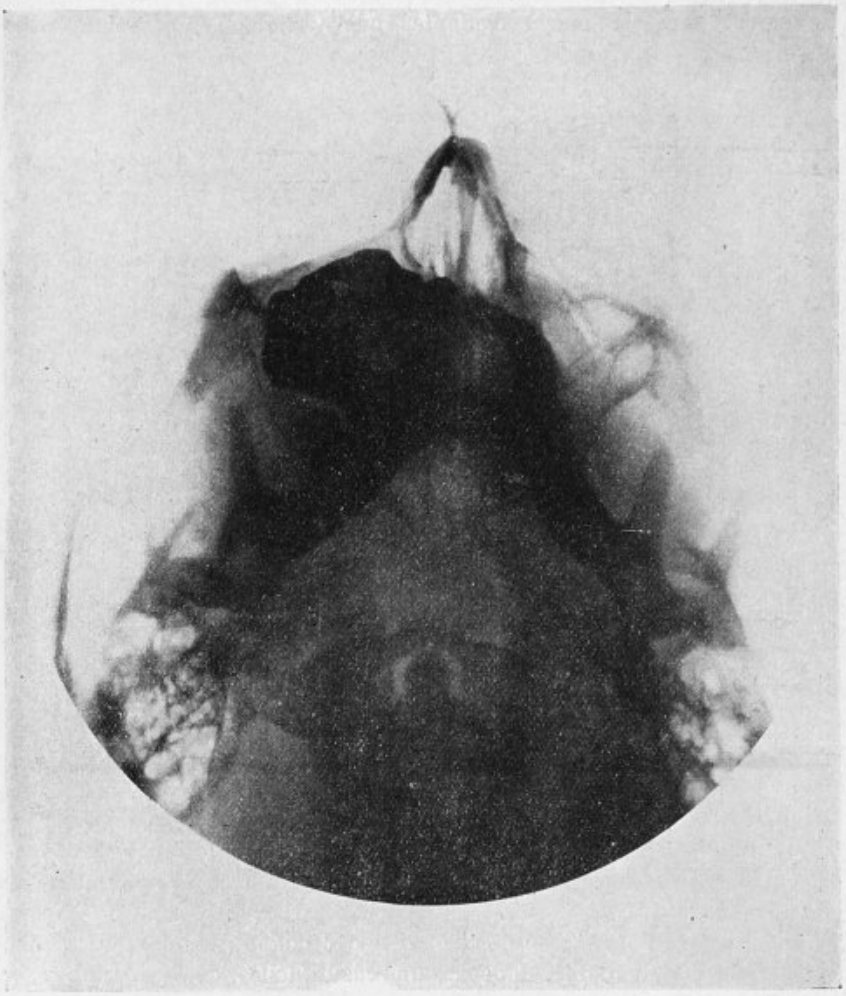

Fig. 4. — Radiographie en incidence menton-plaque (20°).
Sinus maxillaire gauche injecté de lipiodol.

de l'architecture de la mastoïde, révéler sa configuration générale, préciser le siège et l'étendue de ses groupes cellulaires, déceler les moindres réactions inflammatoires.

En *clinique chirurgicale courante*, il n'offre pas une utilité moindre et

nous voudrions aujourd'hui insister devant vous sur la valeur des connaissances qu'il est susceptible de fournir dans l'étude de certaines lésions traumatiques de la base (traits de fractures, localisation des corps étrangers), de certaines productions néoplasiques, dont les connexions, les prolongements sont parfois difficiles à préciser sur le vivant.

Pour tirer de cette investigation le maximum de renseignements utiles, il importe non seulement d'adopter une technique rigoureuse, mais encore de savoir, l'image une fois obtenue, l'interpréter correctement,



Fig. 5.

c'est-à-dire attribuer à chaque plan anatomique la part qui lui revient dans la formation de l'épreuve, donner à chaque détail, à chaque ombre sa valeur réelle.

A cet égard, l'*étude stéréographique*, en décollant les plans successifs, est parfois seule capable, dans certains cas difficiles, de nous éclairer sur leur signification précise.

Cette méthode radiographique, enfin, ne porte tous ses fruits que si l'on prend plusieurs clichés dans des positions différentes, positions électives, réduisant au maximum les superpositions perturbatrices.

Technique. — Vous me permettrez de ne pas entrer ici dans les détails de la technique suivie par M. Hirtz. Vous en trouverez la description dans son mémoire original.

Je me contenterai de vous en exposer schématiquement les données essentielles.

M. Hirtz s'est proposé d'obtenir une vue horizontale complète du plancher crânien en défléchissant au maximum la tête du sujet pour éviter la projection des vertèbres cervicales.

Trois poses différentes, suivant un axe sensiblement identique, sont alors réalisées :

a) *L'incidence vertex-menton-plaque, tête en déflexion maxima*, tout en montrant les sinus frontaux, les cellules ethmoïdales postérieures et les sinus sphénoïdaux, projette admirablement, sans superposition d'ombres osseuses, les *sinus maxillaires* sous forme d'espaces triangulaires, avec leurs prolongements antérieur, externe et postérieur ; la moindre anomalie de transparence y devient évidente et ne peut être attribuée qu'à l'état des sinus eux-mêmes, sans qu'on ait à craindre les causes d'erreurs semblables à celles qu'on déplore dans les épreuves de face.

b) *L'incidence vertex-menton-plaque, tête en demi-flexion*, met parfaitement en évidence, outre les sinus maxillaires, les *sinus* frontaux. Par aucune autre pose, on ne peut aussi bien apprécier le mode de cloisonnement de leurs cavités, leurs relations avec les cellules ethmoïdales antérieures, la silhouette de leurs prolongements orbitaires, dont on sait l'importance en pathologie.

c) *L'incidence vertex-menton-plaque*, en reportant en avant la projection du maxillaire et de l'arcade dentaire, donne une excellente vue des *sinus ethmoïdaux et sphénoïdaux* qui s'échelonnent avec netteté d'avant en arrière.

Les *cellules ethmoïdales* s'épanouissent à droite et à gauche de la ligne médiane, sous forme de plages claires, où se détachent la fine trabéculation alvéolaire et l'ombre toujours limitée des cornets.

Les *sinus sphénoïdaux* apparaissent en avant de la projection basilaire sous forme d'espaces sensiblement quadrangulaires, avec une cloison presque toujours déviée et des prolongements qu'on peut délimiter.

La lecture des clichés ainsi obtenus permet de saisir les plus fins détails de contour et les moindres différences de transparence d'un côté à l'autre.

Mais la radiographie de la base du crâne pratiquée suivant ces incidences ne fournit pas seulement les renseignements les plus complets et les plus précis sur tous les sinus, elle nous laisse voir encore, comme à travers une calotte de verre, tous les autres détails de la base, qui se projettent entre l'ombre du rachis et l'arc du maxillaire sur le champ clair du plancher buccal.

Dans les régions périsinusiennes latérales ressortent admirablement les fosses cérébrales moyennes.

Sur le champ de densité légèrement variable, mais peu accusée, s'enlèvent nettement, dans les cas normaux, les détails constitués par les projections minces et opaques des apophyses ptérygoïdes, le trou ovale, le trou petit rond, la région des trous déchirés antérieurs, les rainures parabasilaires.

Plus en arrière, le rocher apparaît en pleine lumière depuis la pointe, qui s'enfonce entre les deux trous déchirés antérieur et postérieur jusqu'à la base, et affirme ses moindres détails. On dirait, couché horizontalement, un champignon, dont la tige serait représentée par la pyramide pétreuse et le chapeau par la mastoïde.

A l'état pathologique (pus-sang), le chapeau semble disparaître; les

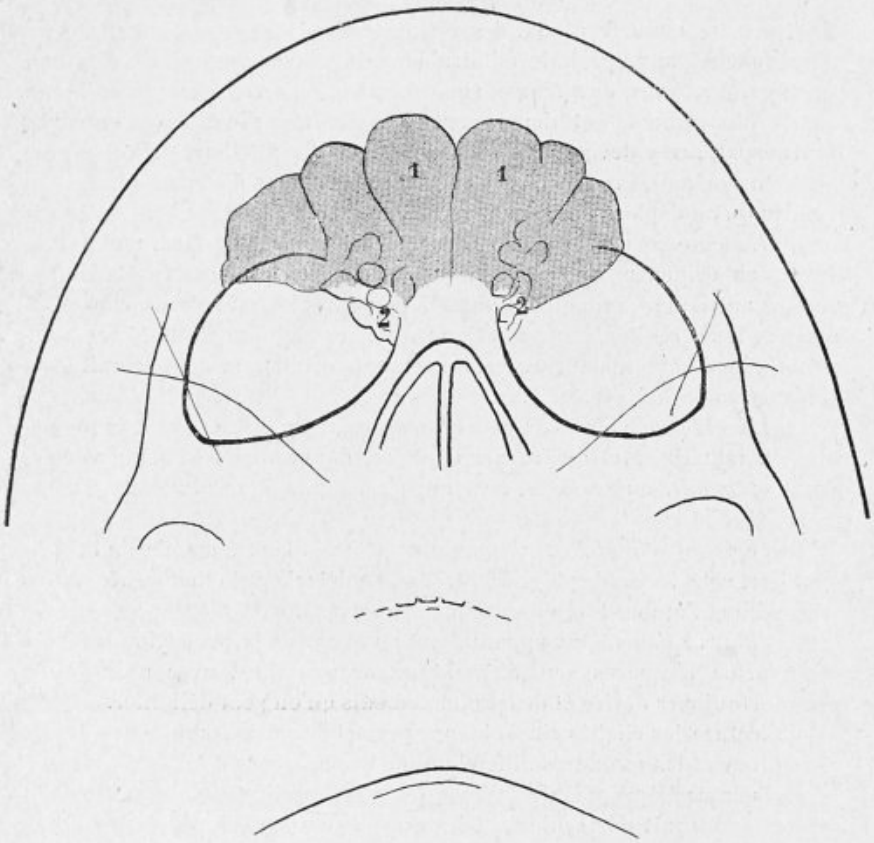

FIG. 6. — Incidence vertex-menton-plaque (tête en demi-déflexion à 45°). Vue schématique.

1, Sinus frontaux; 2, cellules ethmoïdales antérieures et plancher du sinus frontal.

cellules mastoïdiennes deviennent obscures, se confondant avec l'os environnant.

Voisinant la mastoïde, se profile le conduit auditif, limité en avant par la crête qui le sépare de la cavité glénoïde de l'articulation mandibulaire.

L'image du condyle est également bien détachée.

Enfin, tout à fait en arrière, se trouve la paroi occipitale postérieure

avec la protubérance occipitale interne, puis les projections horizontales de l'axis et de l'atlas. L'apophyse ondotoïde et l'axe antérieur se voient très distinctement dans le vide du trou occipital.

On peut compléter ces diverses incidences par deux autres poses :
L'une destinée à parfaire la vue de la cavité orbitaire;

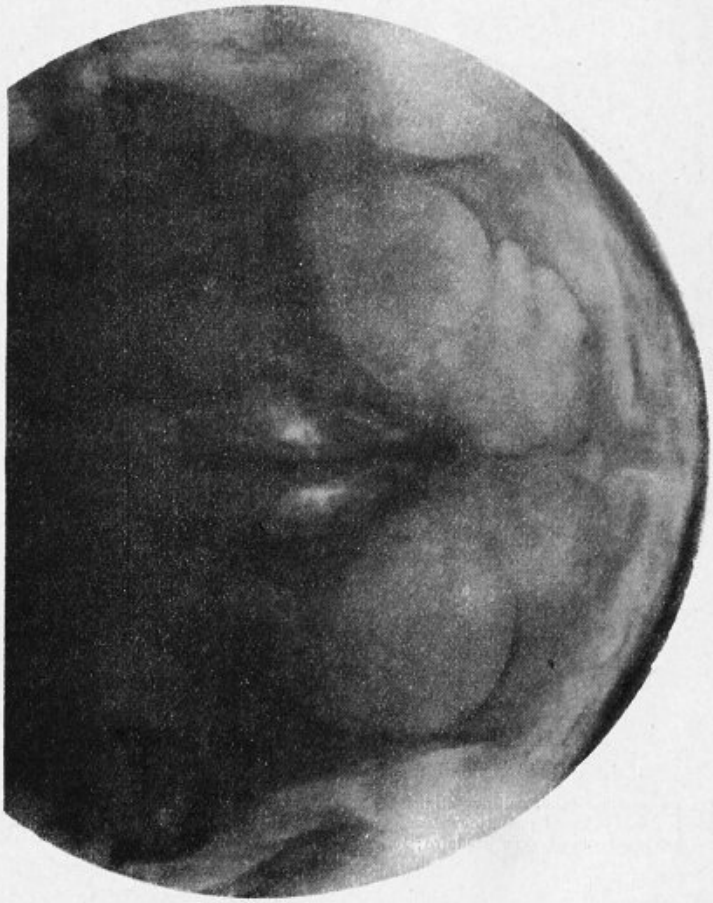

Fig. 7. — Radiographie prise en incidence vertex-menton-plaque.
Tête en demi-déflexion.
Obscurité nette du sinus frontal droit.

L'autre destinée à parfaire la vue de la région occipitale et du trou occipital.

Dans la première, la tête, placée en oblique sur la joue du côté que l'on radiographie, repose sur la plaque par trois points d'appui, soit : bosse

frontale, nez et zygoma (*position de Rhèse*), soit, mieux : nez, os malaire, maxillaire inférieur (*position de Mac Millian*).

Les clichés ainsi obtenus renseignent sur l'aspect des parois orbitaires, sur le calibre des fentes et orifices (fente sphéno-maxillaire, canal optique, trou grand rond) et leur obscurité possible due à la présence de réaction ostéopériostique, épanchement de sang, corps étrangers.

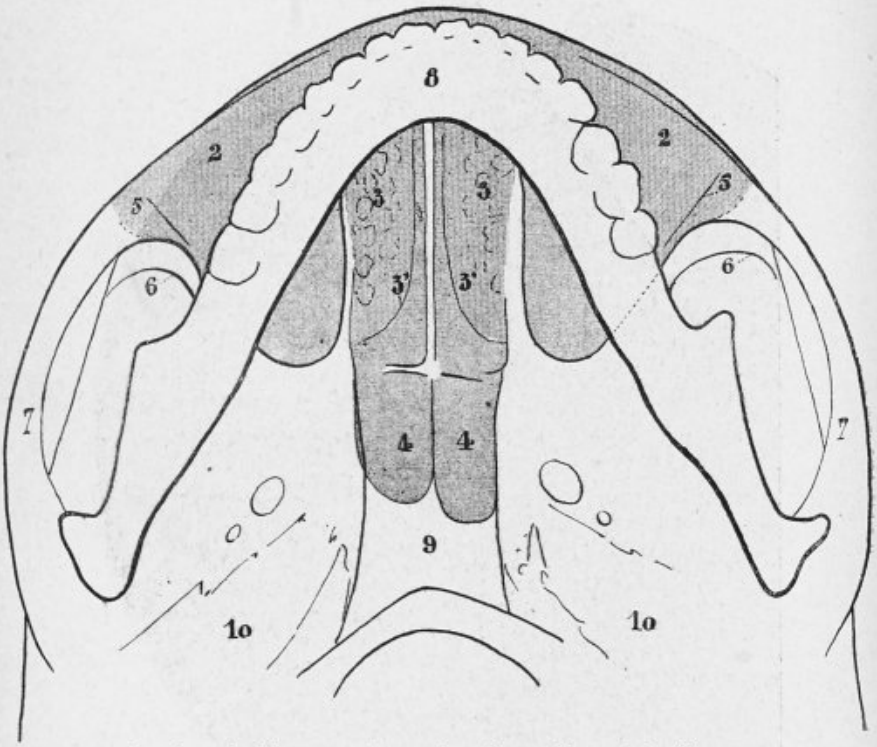

FIG. 8. — Incidence menton-vertex-plaque. Vue schématique.

2, sinus maxillaires; 3, 3', cellules ethmoïdales et cornet moyen; 4, sinus sphénoïdaux; 5, paroi externe de l'orbite; 6, bord postérieur des petites ailes du sphénoïde; 7, arcade zygomatique; 8, maxillaire inférieur; 9, apophyse basilaire; 10, rochers.

Dans la seconde-incidence occipitale postérieure (Worms et Bretton)[1] (sujet couché en décubitus dorsal, tête en hyperflexion, rayon antérieur cheminant dans le plan sagittal du sujet, d'un point frontal situé à 5 centimètres en avant du bregma vers le centre du trou occipital), l'image obtenue montre la portion écailleuse de l'occipital, nettement délimitée par ses sutures qui décrivent une ligne circulaire bifurquée au niveau des mas-

1. G. WORMS et BRETTON : Nouveau mode d'exploration radiologique du massif pétro-mastoïdien et de la région occipitale. Incidence occipitale postérieure. *Annales des maladies de l'oreille*, 1927.

toïdes. On y distingue la protubérance occipitale interne, les gouttières médianes et latérales bordant les quatre fosses occipitales, cérébrales et cérébelleuses. Au-dessous, le trou occipital, barré par l'arc postérieur de

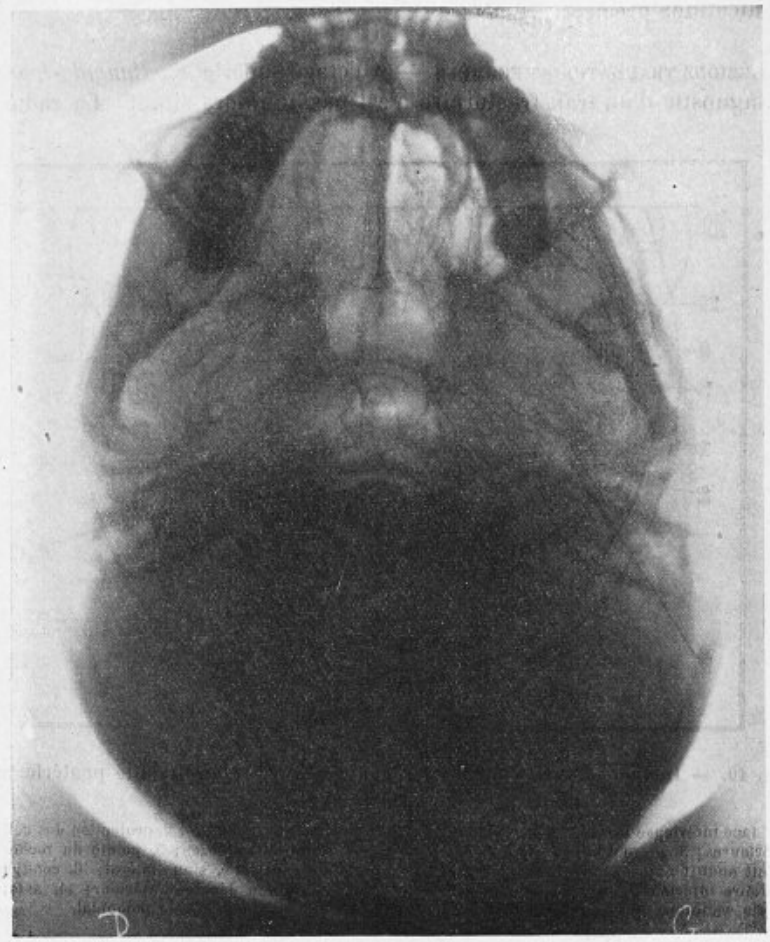

Fig. 9. — Incidence vertex-plaque.
Obscurité des sinus droits (envahissement néoplasique).

l'atlas et l'apophyse zygomatique, la cavité glénoïde ; un peu plus en dehors, les apophyses styloïdes.

Ainsi menée, l'exploration radiologique est susceptible de fouiller n'importe quel point de la base du crâne, depuis l'extrême avant jusqu'à la partie la plus postérieure. Elle nous révèle sur le vivant, dans ses moindres détails, l'architecture du plancher crânien.

Voyons les possibilités de ce mode d'investigation sur le *terrain pathologique*.

Il est difficile d'énumérer la liste complète de toutes les lésions qu'il est possible de diagnostiquer ainsi. Je ne vous citerai qu'un certain nombre d'indications précises.

Lésions traumatiques fermées. — A l'étage supérieur, *ethmoïdo-frontal*, le diagnostic d'un trait fracturaire n'est pas toujours simple. La radio de

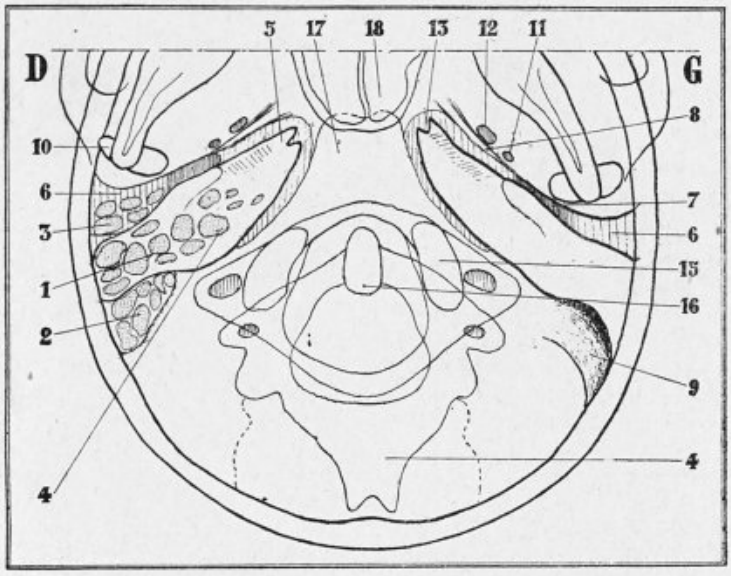

Fig. 10. — Incidence vertex-menton-plaque. Base du crâne (moitié postérieure). Vue schématique.

1, face inférieure de l'apophyse mastoïde (apex-région jugo-digastrique); 2, projection des cellules postérieures; 3, projection des cellules antérieures; 4, cellules pétreuses; 5, pointe du rocher; 6, conduit auditif externe; 7, oreille moyenne; 8, trompe d'Eustache; 9, sinus latéral; 10, condyle du maxillaire inférieur; 11, trou petit rond; 12, trou ovale; 13, trou déchiré antérieur; 14, axis; 15, condyle occipital; 16, apophyse odontoïde; 17, apophyse basilaire; 18, sinus sphénoïdal.

face montre une légère encoche du rebord orbitaire supérieur, mais une ou plusieurs incidences de base permettent seules de suivre sa propagation en arrière.

A l'étage inférieur, les fissures et fractures de la paroi antérieure du *sinus maxillaire* se retrouvent beaucoup plus facilement.

C'est la pose menton-plaque 20° qui donne le meilleur résultat. Elle étale la paroi antérieure du sinus et dégage la projection de ses prolongements malaires.

Dans un cas, la stéréoradiographie nous a permis de déceler des lésions complexes : fracture du rebord orbitaire avec véritable embarrure

de la racine de l'os malaire dans la cavité sinusienne. Cette reconnaissance a grandement facilité la réduction sanglante du fragment déplacé.

Traumatismes ouverts. *Période primitive* : Elle permet d'obtenir la silhouette des délabrements osseux et la localisation des corps étrangers.

Période tardive : Elle donne des renseignements sur les causes de suppuration chronique. Dans le cas d'ostéite du foyer fracturaire, elle fixe

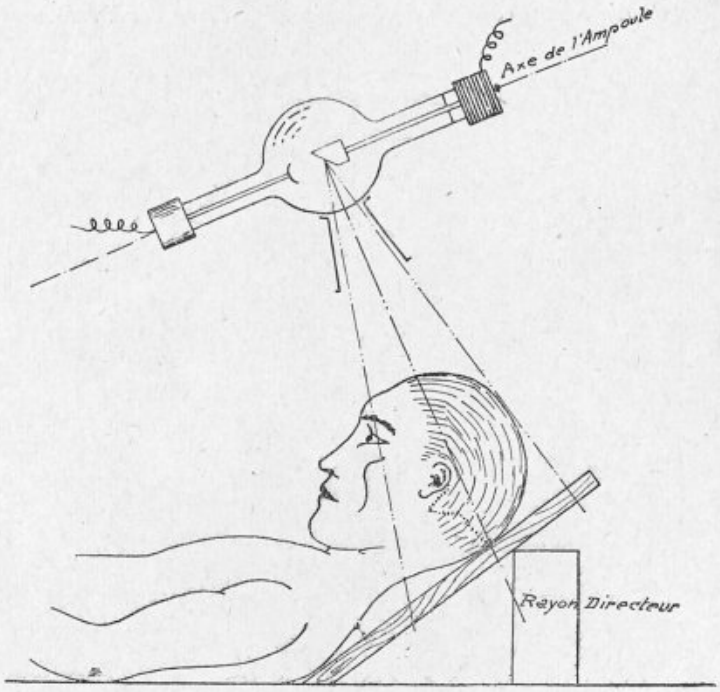

Fig. 11. — Incidence occipitale postérieure.
Position du sujet, de la plaque et de l'ampoule.

sur l'étendue des lésions, la présence et le siège des séquestres, des corps étrangers intra ou parasinusiens, passés inaperçus.

La radiostéréographie a toutes nos préférences pour la localisation des corps étrangers des régions profondes de la face.

Le choix de la voie d'accès se fait sur les données ainsi obtenues.

C'est cette méthode qui nous a servi dans le cas suivant :

Un officier, blessé au Maroc par un projectile qui avait pénétré dans les fosses nasales en un point situé à gauche de la racine du nez, se plaignait de vives douleurs dans la région occipitale et d'un écoulement purulent par les deux narines. La plaie cutanée était cicatrisée.

La radiographie stéréoscopique permit de situer le projectile dans le

récessus sphéno-ethmoïdal droit, c'est-à-dire du côté opposé à l'orifice d'entrée.

On voyait nettement l'éclat encastré dans la paroi antérieure du sinus sphénoïdal droit. L'intervention par voie paralatéronasale droite fut simple et permit en même temps d'extraire le projectile et de curetter le sinus sphénoïdal.

Cette localisation des corps étrangers au niveau du récessus ethmoïdo-sphénoïdal est assez fréquente.

Traits de fracture propagés de la voûte à la fosse cérébrale moyenne

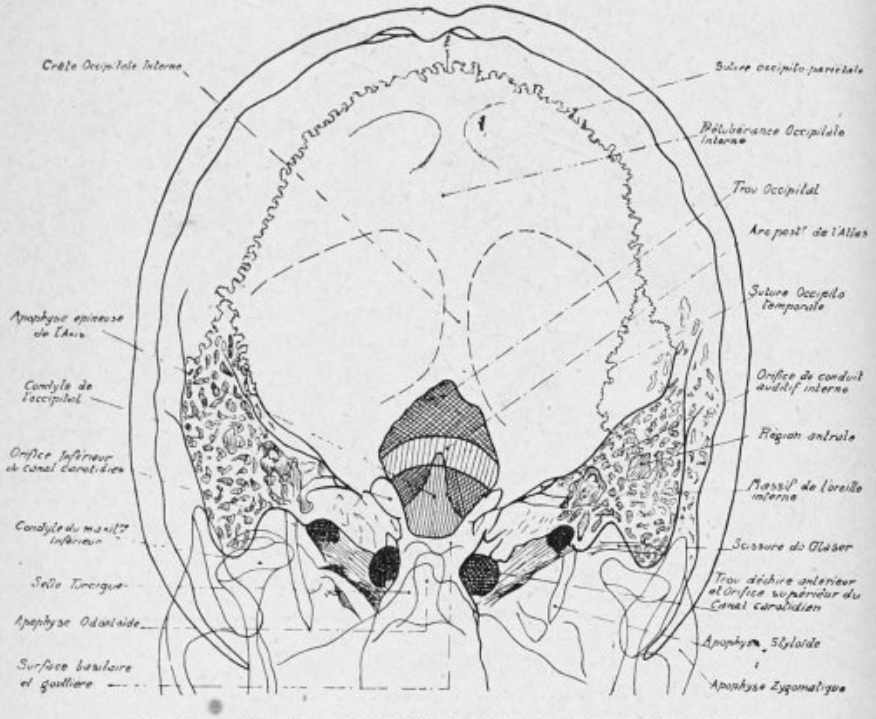

FIG. 12. — Incidence occipitale postérieure. Vue schématique.

et à la région hypophysaire, pouvant donner lieu au diabète insipide.

J'ai eu l'honneur de vous présenter plusieurs cas de ce genre il y a deux ans.

Lésions du maxillaire inférieur dont la belle et fine projection complète heureusement les vues antérieure et latérale et met parfaitement en évidence les fractures des branches horizontales, de la symphyse, de l'apophyse coronoïde, celles de la région du condyle si difficiles à voir ordinairement.

Toutes autres lésions (kystes, tumeurs, gommes) pouvant modifier la silhouette de la branche montante.

Les lésions de l'arcade zygomatique. — Appliqué à l'étude des *fractures de l'étage postérieur,* ce procédé d'exploration permet de découvrir toute modification de la région (traits, fissures, épanchement hématique).

C'est ainsi que nous est apparue la fréquence du *diastasis des sutures*

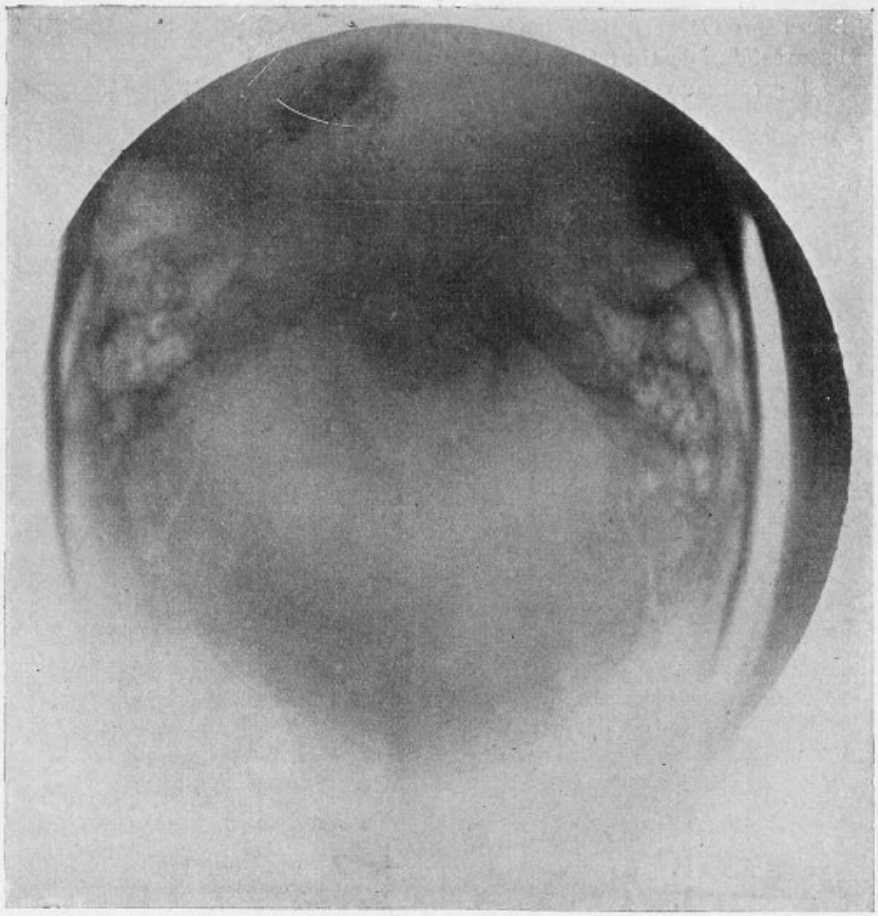

FIG. 13. — Incidence occipitale postérieure.

occipito-mastoïdiennes dans certains traumatismes crâniens, même légers, et surtout après la pression bitemporale du crâne.

On peut découvrir ainsi non seulement des *fractures perpendiculaires à l'axe du rocher*, mais encore des *traits parallèles à la pyramide.*

Chez un blessé atteint d'un syndrome du trou déchiré postérieur, l'épreuve révélait une solution de continuité partant de la région mastoïdienne et gagnant la pointe du rocher.

A noter que, dans les cas de fissures non visibles sur le cliché, l'examen radiologique est utile en ce qu'il montre une diminution de transparence des cavités aériennes, par suite de l'épanchement sanguin qui se produit à leur intérieur.

Nous avons observé plusieurs cas où, malgré l'insignifiance des signes cliniques, la radiographie donnait des résultats absolument démonstratifs. Sur l'épreuve occipitale postérieure, en particulier, on constatait des fissures d'un dessin très net.

Il serait superflu d'insister sur l'intérêt médico-légal et même thérapeu-



FIG. 14. — Base du crâne. Incidence vertex-menton-plaque.
Néoplasme du rhinopharynx à point de départ péritubaire ayant envahi le sinus sphénoïdal droit et perforé la base au niveau du trou ovale et du sommet de la pyramide pétreuse.

tique de ces faits, les fractures de la base méconnues pouvant se compliquer d'infection secondaire.

Pour le diagnostic des *tumeurs du massif crâniofacial*, ces incidences ne sont pas moins fructueuses.

Je vous citerai à titre d'exemple le cas de certaines *néoplasies de la mâchoire supérieure*, trop souvent prises pour de simples sinusites, méprise fâcheuse, parfois lourde de conséquences, les opérations parcellaires étant presque toujours, par le coup de fouet qu'elles donnent à la tumeur, plus nuisibles qu'utiles.

Le radio-diagnostic permet de différencier assez exactement un kyste paradentaire, un polype naso-antral et une tumeur maligne.

Le kyste paradentaire se reconnaît par le contour régulier de sa paroi propre.

La tumeur solide donne une obscurité plus dense et homogène. Dans un cas, nous avons pu affirmer la propagation à la fosse ptérygo-maxillaire et aux sinus postérieurs d'un sarcome développé primitivement dans l'antre d'Highmore.

Ici, le *lipiodol*[1] injecté par ponction à travers la paroi sinusonasale nous a aidé à préciser la nature de plusieurs tumeurs du maxillaire avant toute intervention, en dehors de toute biopsie, laquelle pourrait non plus n'être pas anodine, quand il s'agit de sarcome.

Il est possible de distinguer les réactions inflammatoires, en général diffuses et étalées, d'une tumeur intracavitaire dont la saillie prédomine en général en un point, ou qui, si elle est déjà très développée, a fini par combler presque toute la cavité. Le lipiodol, en épousant toutes les inégalités de surface, en donne une image fidèle.

Tout récemment nous avons pu reconnaître, par ce moyen, un kyste paradentaire du maxillaire supérieur dont l'évolution évoquait plutôt celle d'une tumeur maligne.

Aucun autre procédé que l'injection lipiodolée ne permet d'acquérir une notion aussi exacte de ces poches kystiques, de leurs connexions anatomiques, de leurs prolongements.

En ce qui concerne les *fibromes nasopharyngiens*, comment savoir, sans la radio de base, s'il existe un prolongement ethmoïdo-sphénoïdal ?

Ces expansions postérieures demeurent souvent latentes (absence de céphalée et de troubles oculaires).

De la précision du diagnostic topographique dépend cependant le choix de la voie d'accès.

La voie naturelle, même élargie par la section du voile, est hasardeuse s'il existe une pénétration de la tumeur dans le sinus sphénoïdal (danger d'hémorragie grave par rupture du pédicule sphénoïdal de l'angiofibrome. Observation de M. Rouvillois, Société de Chirurgie, 23 février 1910).

Dans ce cas, la voie paralatéronasale paraît plus sûre; c'est elle que nous avons choisie pour l'extirpation de cette énorme tumeur multilobulée dont la photographie que je vous présente correspond exactement à l'image que donne le cliché pris en incidence vertex-plaque (large envahissement des cavités ethmoïdo-sphénoïdales).

La pratique de l'incidence occipitale postérieure, associée à la vue de profil, nous a révélé, à plusieurs reprises, certaines images anormales intracérébrales, dont, à l'aide de la stéréographie, il est possible de donner une interprétation précise.

1. L. Reverchon et G. Worms. L'exploration radiologique au lipiodol en O.-R.-L. Commun. au Congrès français d'Oto-rhinologie, octobre 1924.

Dans certains cas, il s'agit d'une petite ombre unique, d'opacité plus ou moins accusée, de contours sensiblement arrondis, située dans le plan sagittal, à 5 centimètres environ en arrière de la selle turcique et un peu au-dessus du plan biclinoïdien.

Ce grain opaque correspond à l'*épiphyse* ou *glande pinéale* qui, l'anatomie pathologique l'apprend, est assez souvent calcifiée.

Une deuxième variété de ces images anormales, à la vérité beaucoup plus rare, et dont vous venez de voir un bel exemple projeté sur l'écran, consiste en taches à peu près circulaires, de contours un peu crénelés, d'un diamètre de 1 centimètre environ, et cette fois, non pas uniques comme dans le cas précédent, mais bilatérales et strictement symétriques.

Ces ombres ne résultent ni d'un artifice de préparation au cours du développement du film, ni d'opacification localisée de la paroi crânienne.

Ces formations, la stéréographie le prouve, sont en pleine substance cérébrale, de chaque côté de la scissure hémisphérique, dans le tiers postérieur du cerveau.

L'examen histologique en a pu être pratiqué par le Dr Moreau (de Saint-Etienne) dans un cas suivi de nécropsie (mort par affection intercurrente).

Le microscope a montré que ces altérations, qui n'ont en général pas d'expression clinique, sont des dépôts calcaires développés dans les plexus choroïdes, au niveau de la corne postérieure des ventricules latéraux.

Voici, pour terminer, deux documents qui vous permettront d'apprécier la limite de sensibilité de ce mode d'exploration radiologique et la valeur du crédit qu'il convient de lui accorder :

D'une part, le cliché d'un épithélioma du nasopharynx à point de départ péritubaire, ayant perforé la base au niveau du trou ovale et du sommet de la pyramide pétreuse.

De l'autre, la photographie de cette même base du crâne, quelques mois plus tard à la salle d'autopsie.

Il suffit de confronter les lésions que l'image radiographique avait décelées du vivant du malade avec celles trouvées au cours de la vérification nécropsique pour voir que les unes se superposent étroitement aux autres.

Tels sont les renseignements qui peuvent être tirés aujourd'hui d'une région considérée jusqu'ici comme difficilement accessible à l'exploration radiologique.

Sans être infaillibles, ils sont de nature à faciliter le diagnostic. C'est pourquoi il nous a semblé utile d'en souligner devant vous la portée.

PRÉSENTATION DE PIÈCE

Fibro-lipome sous-aponévrotique de la cuisse,

par M. **Georges Labey**.

La pièce que je vous présente est un énorme fibro-lipome de la cuisse que j'ai enlevé, il y a quelques jours, sur une femme d'une cinquantaine d'années.

Cette femme avait vu apparaître cette tumeur sept ans auparavant et avait attendu qu'elle ait atteint le volume que vous voyez pour consulter.

L'accroissement avait été lent et progressif. La tumeur, de consistance ferme, presque dure, recouverte d'une peau normale, occupait les faces antérieure et interne de la cuisse droite sur toute sa hauteur, avec tendance à la pédiculisation en bas et en dedans au-dessus du genou.

Etant donné la lenteur de l'évolution je pensai qu'il s'agissait d'un fibro-lipome.

En l'opérant je constatai le siège sous-aponévrotique de la tumeur, qui se trouvait, même sous le couturier, étalé sur elle en une mince et large bandelette.

Elle était parfaitement limitée, entourée d'un tissu cellulaire lâche et s'énucléa avec la plus grande facilité.

Son poids était de 5 kilogr. 1/2 et la coupe macroscopique confirmait le diagnostic de fibro-lipome.

L'examen histologique a été pratiqué par MM. Macaigne et Nicaud et voici la note qu'ils m'ont remise :

Tumeur à type de fibro-lipome mais avec tissu conjonctif un peu lâche, pauvre en fibroblastes présentant un état mou et réticulé avec quelques trousseaux plus condensés. Il y a une grande abondance de cellules de type vaso-formatif atypiques et métatypiques apparentant la tumeur au sarcome.

Très nombreux néo-vaisseaux.

PRÉSENTATION DE RADIOGRAPHIE

Rétrécissements de l'uretère pelvien démontrés par l'urétérographie,

par M. **Maurice Chevassu.**

Pour illustrer ce que je disais dans la séance précédente concernant l'étude de lésions urétérales basses que je poursuis à Cochin avec l'aide de mes collaborateurs Bayle, Lazard, Moret et Petresco, je vous présente les urétérographies d'une femme de trente-cinq ans qui souffre du rein gauche depuis un an. Elle a subi, il y a deux ans, l'ablation d'un kyste intraligamentaire gauche des dimensions d'une tête de jeune enfant. On passe facilement une sonde n° 14 dans l'uretère droit. A gauche, on monte difficilement une sonde n° 10.

L'injection de liquide opaque aux rayons X (iodure de sodium) est faite dans les uretères au moyen d'une sonde urétérale spéciale. Opaque elle-même aux rayons X, cette sonde présente un renflement olivaire à 2 centimètres de son extrémité antérieure. Elle est introduite dans l'uretère de manière que le renflement olivaire vienne faire bouchon à l'orifice urétéral. L'injection est poussée jusqu'à ce que la malade éprouve une sensation désagréable du côté injecté. Deux radiographies sont faites alors consécutivement, une immédiatement, une deuxième une minute plus tard environ.

Je reconnais que cette injection est faite en sens inverse des mouvements physiologiques de l'uretère. Mais je suis persuadé qu'elle n'en est pas moins capable de dessiner les rétrécissements du calibre urétéral. Quand on voit, comme sur les deux radiographies que je vous présente, deux zones sténosées situées toutes deux à la même place sur deux radiographies successives et contrastant avec l'aspect régulier de l'uretère du côté opposé, je crois qu'il est difficile de n'y pas voir des sténoses urétérales dont le rôle pathologique me paraît peu discutable.

Le Secrétaire annuel, M. A. Bréchot.

L. Maretheux, imprimeur, 1, rue Cassette, Paris.

BULLETINS ET MÉMOIRES

DE LA SOCIÉTÉ NATIONALE DE CHIRURGIE



Séance du 21 mars 1928.

Présidence de M. Ombrédanne, *président.*

PROCÈS-VERBAL

La rédaction du procès-verbal de la précédente séance est mise aux voix et adoptée.

CORRESPONDANCE

La correspondance comprend :

1° Les journaux et publications périodiques de la semaine.

2° Des lettres de MM. Chevassu et Lance s'excusant de ne pouvoir assister à la séance.

3° Un travail de M. Verbrugge (Anvers), intitulé : *Considérations au sujet de l'emploi de la prothèse externe en chirurgie osseuse.*

M. Alglave, rapporteur.

4° Un travail de M. Oulié (Constantine), intitulé : *Indications opératoires dans les kystes hydatiques du rein.*

M. Michon, rapporteur.

A PROPOS DU PROCÈS-VERBAL

De la fréquence des lésions cancéreuses dans les cas d'ulcérations calleuses de la paroi gastrique,

par M. P. Lecène.

Comme je crains que ce que j'ai dit, trop brièvement peut-être, lors de la dernière séance (14 mars 1928), à propos de « l'ulcéro-cancer », ne soit interprété d'une façon inexacte, je me permets de reprendre la parole sur cette question — question qui me paraît actuellement insoluble si on la considère seulement du point de vue théorique — question cependant capitale pour la pratique chirurgicale et soluble si elle est posée sur son vrai terrain.

En effet, quelle *preuve authentique* pouvons-nous donner qu'une ulcération chronique de la paroi gastrique, à bords épaissis et à fond plus ou moins creusé, que le microscope nous révélera être sûrement cancéreuse, est bien due, en réalité, à l'évolution secondaire d'un cancer sur un ancien ulcère simple?

On sait que des présomptions cliniques, souvent très fortes, peuvent être fournies par la longue et caractéristique évolution de la maladie ulcéreuse, avec ses rémissions sous l'influence d'un traitement médical, puis enfin par son changement brusque de caractère avec anorexie et atteinte grave de l'état général; mais ce ne sont là que des présomptions.

La seule « *preuve* » réellement convaincante de la cancérisation d'un ulcère chronique simple de l'estomac est d'ordre histologique. Il faut pouvoir montrer sur une coupe bien orientée et totale de l'ulcération et de ses bords que le fond de l'ulcération n'est pas cancérisé, tandis que les bords surélevés de cette ulcération présentent déjà d'indiscutables lésions cancéreuses.

Cette « preuve » ne peut être administrée que sur une pièce anatomique très soigneusement étudiée au microscope.

Il est certain que de tels cas de cancérisation des bords d'un ulcère chronique simple de l'estomac peuvent se rencontrer ; mais, je les crois exceptionnels, et pour ma part, sur un très grand nombre d'examens, je n'ai vu que très peu d'exemples nets et incontestables de ces « ulcéro-cancers ».

En ce sens, et en exigeant cette preuve rigoureuse, on peut dire que la cancérisation certaine d'un ulcère chronique de l'estomac n'est pas fréquente.

Mais du point de vue de la pratique chirurgicale cette assertion n'a pas grande portée. En effet, si l'on en conclut que l'ulcère gastrique calleux, pénétrant ou non pénétrant, doit être considéré comme une lésion bénigne non cancéreuse dans la très grande majorité des cas et traité comme tel, je suis persuadé que l'on commettra une erreur.

En effet, l'expérience m'a montré que souvent ses lésions pariétales indurées et calleuses de la paroi gastrique, qui ont tous les caractères macroscopiques d'un banal ulcère calleux, sont cependant en réalité des lésions cancéreuses, comme le prouvera l'examen microscopique.

Il me paraît donc bien préférable pour la pratique chirurgicale, qui doit être ici notre principal souci, de poser la question tout autrement, par exemple sous la forme suivante :

« *Quelle est la fréquence de l'existence d'un cancer certain, histologiquement vérifié, au niveau des lésions pariétales gastriques, indurées, calleuses, qui présentent à l'œil nu l'aspect habituel de l'ulcère chronique*? »

La réponse à cette question est très importante, puisque la conduite du chirurgien variera certainement, suivant la signification qu'il attribuera à ces ulcérations calleuses de la paroi gastrique.

S'il considère, sur la foi de ceux qui affirment la grande rareté de la cancérisation secondaire d'un ulcère simple de l'estomac, que ces lésions indurées et calleuses de la paroi gastrique sont presque toujours bénignes, il est plus que probable qu'il hésitera beaucoup à les traiter par une opération d'exérèse large.

Si, au contaire, laissant de côté les considérations théoriques sur la « transformation de l'ulcère en cancer », il s'en rapporte seulement aux résultats de l'expérience, et s'il sait que souvent il peut être impossible de différencier, par le seul aspect macroscopique des lésions, l'ulcère calleux banal d'une ulcération certainement déjà cancéreuse, on peut penser qu'il aura tendance à enlever largement ces lésions ulcéreuses chroniques et calleuses de la paroi gastrique.

Or, à mon avis, la fréquence de l'existence d'un cancer, histologiquement certain, au niveau de ces ulcérations calleuses de la paroi gastrique est assez grande pour justifier cette dernière façon de faire.

En effet, sur 63 gastrectomies que j'ai faites depuis 1920 pour ulcère calleux de la paroi gastrique, voici les résultats que j'ai obtenus par l'examen microscopique post-opératoire de la lésion :

1° *Ulcères calleux non pénétrants* : 37 cas opérés : 27 fois ulcère calleux non cancéreux ; 10 fois, ulcération certainement cancérisée.

2° *Ulcères calleux pénétrants* : 26 cas opérés : 21 fois, ulcère calleux non cancéreux ; 5 fois, ulcération certainement cancérisée.

Dans tous les cas, il s'agissait de malades qui avaient été très complètement examinés, cliniquement et radiologiquement. Au moment de l'opération, le diagnostic était encore hésitant entre ulcère chronique simple ou cancer. L'aspect de la lésion, ni par l'examen à l'œil nu, ni par l'exploration digitale, au moment de l'opération, ne me permettait de conclure fermement au diagnostic d'ulcère simple ou de cancer. Dans le doute, je fis la gastrectomie et, par l'examen secondaire des pièces, j'ai vérifié que *dans plus d'un quart des cas* (15 fois sur 63) *il y avait une cancérisation certaine de l'ulcération calleuse de la paroi gastrique.*

Je suis bien loin de prétendre que toutes ces ulcérations calleuses cancérisées de la paroi gastrique étaient des ulcères simples secondairement cancérisés. Je ne le crois pas ; mais il me serait difficile de l'affirmer, puisque, comme je l'ai dit déjà, la preuve authentique de la cancérisation secondaire d'un ulcère simple est très difficile à fournir et qu'il faut, pour établir sûrement ce diagnostic d' « ulcéro-cancer », des circonstances exceptionnellement favorables et par conséquent rares.

En effet, toutes les fois que le fond même de l'ulcération est aussi bien envahi profondément par des boyaux de cellules cancéreuses que les bords, je ne vois pas bien sur quel critérium anatomique, vraiment probant, on pourrait se fonder pour dire que l'on est en présence d'un ancien ulcère secondairement cancérisé. Or, d'après ce que j'ai vu, ces cas de cancérisation totale de l'ulcération sont de beaucoup les plus fréquents ; mais je répète que cette difficile (et même le plus souvent insoluble) question de la cancérisation secondaire de l'ulcère simple n'a qu'un intérêt pratique très médiocre.

Il me semble, au contraire, d'une grande importance de savoir que des lésions gastriques qui *peuvent se présenter à l'œil nu, comme des ulcères calleux pénétrants ou non, sont dans plus d'un quart des cas déjà* (15 fois sur 63) *d'indiscutables cancers*, quels qu'en puissent être le mode de formation et l'origine réelle que nous ignorons totalement.

Sur la pièce enlevée, étalée, examinée à l'œil nu et au microscope, en comparant les résultats de ces examens à ceux donnés par l'histoire clinique, on pourra ensuite rechercher s'il s'agit probablement d'un ulcère calleux simplement cancérisé en bordure ou bien d'une cancérisation totale, souvent primitive et secondairement ulcérée (cancer plan ulcéré).

Ces recherches sont certainement intéressantes en elles-mêmes ; mais elles ne me paraissent pas comporter de déductions pratiques de grande portée.

Je conclurai donc qu'il me semble prudent de laisser de côté, en pratique, toutes les données théoriques qui resteront bien fragiles tant que nous continuerons à ignorer la cause de l'ulcère et celle du cancer et de traiter, le plus souvent, les ulcérations calleuses de la paroi gastrique *comme si déjà elles pouvaient être des cancers*.

Chaque chirurgien agira évidemment surtout suivant son tempérament, son âge et son expérience : mais je crois que les jeunes chirurgiens auraient tort de trop se laisser guider, dans leur pratique, par des considérations statistiques sur la fréquence de la « vraie » cancérisation de l'ulcère simple gastrique. Ils feront beaucoup mieux, à mon avis, de se souvenir de l'extrême difficulté du diagnostic pendant l'opération, à l'œil nu et au palper, dans un nombre de cas important, entre l' « ulcère calleux banal », l' « ulcéro-cancer » et le « cancer ulcéré ».

M. Alglave : Les arguments que vient d'invoquer notre collègue Lecène, en faveur de la gastro-pylorectomie dans le traitement de l'ulcère dit *calleux* de l'estomac, sont impressionnants.

Malgré un examen clinique et des recherches attentives la lésion, dit-il, laisse souvent un doute au moment de l'intervention, et c'est en raison de ce doute que nous devons faire une exérèse large.

Celle-ci a permis à Lecène de constater que, dans un quart des cas environ, l'ulcère calleux présentait un îlot cancéreux plus ou moins étendu, en voie d'évolution.

En vertu de ces notions, Lecène est évidemment logique. Cependant, je voudrais lui demander ce qu'il pense de la gravité relative de la gastro-pylorectomie et de la simple gastro-entérostomie.

Celle-là m'a paru beaucoup plus sérieuse dans ses suites que celle-ci, qui est bénigne, et souvent si satisfaisante dans ses résultats.

Nous avons généralement affaire à des malades déprimés, sinon épuisés par des souffrances qui durent depuis longtemps. Ils ne se décident souvent à venir à nous qu'en désespoir de tout autre moyen de traitement et je me demande si nous n'avons pas plus de chances d'être utile à la grande majorité d'entre eux par une opération qui leur fait courir peu de risques, tout en les soulageant immédiatement.

Le doute ne me paraît pas devoir l'emporter ici sur le risque. Sans posséder une grande statistique, il m'a semblé, je vous l'ai dit récemment, que les résultats éloignés de la gastro-entérostomie appliquée à l'ulcère, que j'avais considéré comme calleux, étaient des plus satisfaisants.

Parmi les malades à qui j'ai fait la gastro-entérostomie postérieure

simple, sous l'étiquette ulcère calleux, y en a-t-il qui sont morts ultérieurement de cancer? Je ne puis donner de précisions, bien que je revois souvent mes anciens opérés. Je vais chercher à le savoir, dans la mesure du possible, et peut-être, puisque la question est à l'ordre du jour, d'autres pourraient-ils faire de même pour mettre en parallèle ce risque avec celui de l'exérèse large de l'ulcère calleux, généralement adhérent.

M. **Lecène** : La question qui a été posée ici est seulement celle de la fréquence relative de l'ulcéro-cancer.

La question thérapeutique est d'un autre ordre. Chacun agira, comme je l'ai dit, suivant son tempérament et son expérience. Ceux qui ne font systématiquement que des gastro-entérostomies continueront évidemment à en faire, j'en suis bien convaincu. Ceux qui pensent que, tout de même, l'exérèse d'un ulcère gastrique calleux qui peut souvent être déjà cancérisé est préférable à la simple gastro-entérostomie feront des gastrectomies et, à mon avis, ils auront raison, même si cette opération est sensiblement plus grave que la simple gastro-entérostomie.

Traumatisme du genou gauche. Désinsertion du ménisque interne. Arrachement d'un fragment de cartilage du condyle interne du fémur.

par M. **Louis Bazy**.

Dans la séance du 7 mars M. Dujarier a rapporté l'observation d'un blessé chez lequel, à l'intervention, il avait découvert une perte de substance cartilagineuse siégeant au sommet du condyle interne du fémur, loin de toute insertion fibreuse ou tendineuse. Je viens de faire exactement les mêmes constatations chez un jeune homme de vingt-cinq ans que j'ai opéré dans le service de mon maître M. Georges Labey et qui avait été plusieurs fois blessé dans des parties de football. Il présentait des signes nets de lésions du ménisque interne avec sensation de blocage. J'ai abordé le genou par incision transversale interne. La synoviale incisée et le genou fléchi, j'ai constaté que le ménisque n'adhérait plus du tout par sa base à la capsule articulaire, qu'il ne tenait plus que par ses deux cornes et qu'il était replié sur lui-même sous le condyle interne. En outre, j'ai pu constater que le sommet du condyle interne était le siège d'une perte de substance irrégulière, de forme presque quadrangulaire, ayant à peu près un centimètre de côté et dont les bords paraissaient en voie de cicatrisation. Le fragment cartilagineux détaché se trouvait dans la rainure intercondylienne d'où j'ai pu l'extraire aisément. J'ai extirpé également le ménisque interne en le coupant au niveau de ses deux cornes.

J'apporte ce fait dans le même esprit que M. Dujarier, afin de contribuer à éclairer l'anatomie pathologique des lésions traumatiques du genou.

Au sujet de l'examen radiologique de l'utérus,

par M. **Pierre Mocquot**.

Mon excellent maître et ami Grégoire ayant dans la dernière séance discuté la valeur de l'examen radiologique de l'utérus dans le diagnostic du cancer du corps utérin, je me permets de vous soumettre quelques documents qui montrent l'utilité et l'importance de cette recherche.

Il m'est arrivé trois fois de faire le diagnostic de cancer du corps utérin d'après les signes cliniques et les données de l'examen radiologique et de décider l'opération sans avoir recours à la biopsie : trois fois le diagnostic a été vérifié. Il ne s'agit pas, bien entendu, de faire le diagnostic au seul examen de la radiographie. L'examen radiologique fournit des symptômes qui s'ajoutent aux symptômes cliniques, les appuient ou les contredisent : c'est sur l'ensemble de ces données qu'il convient de se baser pour établir le diagnostic.

Des trois malades auxquelles je fais allusion, la première a été opérée à Cochin dans le service de mon maître Delbet : je n'ai plus sa radiographie, mais celle-ci montrait une cavité utérine irrégulière et obstruée dans sa corne gauche : la tumeur siégait bien à ce niveau et c'était bien un cancer.

L'autre était une femme de cinquante-sept ans, qui cinq ans après sa ménopause présenta des métrorragies. Sous l'écran, le lipiodol pénétra aisément dans la cavité utérine dont il remplit d'abord la partie gauche, puis il diffusa peu à peu difficilement à droite.

Sur la radiographie que voici la cavité utérine apparaît agrandie avec un bord gauche tout à fait net et un bord droit très flou et très irrégulier. Nous portons le diagnostic de cancer végétant du bord droit de l'utérus, diagnostic qui a été vérifié par l'opération.

Enfin, la dernière est une femme de soixante-quatre ans qui, quatorze ans après sa ménopause, est prise de métrorragies et de douleurs : l'examen radiologique montre une cavité utérine agrandie, assez régulière à gauche, mais dont l'angle droit et le bord droit dans sa partie supérieure apparaissent très irréguliers : cet aspect fait porter le diagnostic de cancer. La malade est opérée sans biopsie : on trouve dans l'utérus une tumeur végétante qui occupe toute la corne droite et empiète sur le fond et le bord droits.

Ces images radiologiques de cancer du corps utérin se distinguent nettement de celles que donnent les polypes fibreux ou les métrites fongueuses. Leur caractère essentiel est l'extrême irrégularité des contours, leur aspect flou et indistinct dans la région occupée par la tumeur, tandis que les polypes donnent des images claires à contours plus précis et les métrites ne déforment guère la cavité utérine.

Voici un autre fait qui montre en sens inverse la valeur de cet examen radiologique. Il y a quelques jours entrait dans mon service de l'hôpital Bichat une femme de cinquante-huit ans, n'ayant plus ses règles depuis

dix ans. Elle avait eu au début de janvier une métrorragie abondante pendant trois jours, puis elle avait eu ensuite des pertes rosées fétides dont la persistance l'inquiéta. Elle avait eu déjà il y a douze ans des métrorragies qu'on avait attribuées à un fibrome, mais n'avait pas été opérée. Au toucher l'utérus paraissait gros et dur, et un peu irrégulier.

L'exploration radiographique après injection de lipiodol donne le résultat que voici : cavité utérine un peu agrandie à bords nets ; en un point seulement quelques traînées de lipiodol difficiles à interpréter. J'avais dit à mes élèves : cette radiographie ne répond pas à ce que j'ai vu jusqu'ici dans les cancers du corps : je ne ferais pas là-dessus le diagnostic de cancer. Mais les signes cliniques étaient si inquiétants que j'ai pratiqué quand même l'hystérectomie.

Or, il n'y avait pas de cancer. L'utérus présentait plusieurs nodules myomateux interstitiels du volume d'une cerise ; il y avait un petit polype dans le col et un autre plus volumineux comme un haricot dans le corps utérin, polype glandulaire avec formations microkystiques, sans cancer.

Tels sont les faits qui m'ont permis d'attribuer à l'examen radiologique de l'utérus après injection de lipiodol une grande valeur dans le diagnostic de cancer du corps utérin ; dans les trois cas que je vous ai cités, les constatations m'ont paru suffisamment précises pour que je n'aie pas cru devoir faire en plus une biopsie avant de pratiquer l'hystérectomie.

Elles ne le seront peut-être pas dans tous les cas, mais elles autorisent, je crois, à dire que l'exploration radiologique de l'utérus donne souvent des résultats qui, ajoutés aux symptômes cliniques, suffisent pour établir le diagnostic de cancer du corps et décider l'intervention.

RAPPORTS

A propos d'un cas d'ostéomyélite de l'humérus,

par M. **Brugeas** (de Shanghaï).

Rapport de F. M. Cadenat.

Tsang, douze ans, entre à l'hôpital le 23 septembre 1926, pour phlegmon du bras gauche (?).

Antécédents : Rien de particulier.

Histoire de la maladie : Cet enfant a été pris d'une douleur brusque le 15 août au matin. Il s'est aperçu, en s'éveillant, que les mouvements de l'épaule gauche étaient douloureux, limités, ceux du coude et du poignet normaux. Bientôt l'épaule se gonfle et tout mouvement devient impossible. On va, alors, consulter un médecin chinois qui (trois jours après le début) fait une petite incision au niveau de l'extrémité supérieure du bras. Il sort une quantité minime de pus.

Peu après, tout le membre est œdématié, chaud, douloureux. Le volume de

l'épaule ne diminue pas. Nouvelle incision de la face externe de l'épaule. Pas d'amélioration.

Trente-huit jours après le début des accidents, le malade entre à l'hôpital Sainte-Marie (Service de Clinique chirurgicale de l'Université de l'Aurore).

Examen : Membre énorme depuis l'épaule jusqu'au poignet, œdématié, circulation collatérale intense. Œdème dur, pas de fluctuation perceptible. Douleur très vive à la pression de l'épaule et du coude. Impotence fonctionnelle. Etat général très mauvais : Température 39°6. Sueurs profuses. Ni sucre, ni albumine.

Première intervention : Dès son entrée : ponction de l'articulation scapulo-humérale qui nous permet de retirer du pus grumeleux épais et en petite quantité. De même au niveau de l'articulation du coude.

Chloroforme. Longue incision d'arthrotomie, la tête humérale est complètement nécrosée, on l'extirpe en entier avec 3 centimètres environ de la diaphyse humérale.

Deuxième incision externe dans la région du coude. Issue de pus et de sang.

Après l'intervention la température tombe légèrement pendant deux jours : 38°, puis remonte à 39°, 39°2 et bientôt 40°5.

Le laboratoire fait connaître que le staphylocoque est l'agent de l'infection. Quatre injections de vaccin antistaphylococcique.

La température ne s'abaissant pas, le 30 au matin : nouvelle intervention.

Deuxième intervention : Incision du bras dans toute sa longueur jusqu'à l'os, et, au doigt, tout simplement, se décolle toute la diaphyse et l'épiphyse inférieure. Dans ces deux observations, l'humérus a donc été extirpé en entier.

Le malade étant très bas, on lui fait une transfusion de sang paternel citraté. Après trois jours d'oscillation la température tombe à 38°. Amélioration continue.

Premier examen radiographique le 21 *octobre* : Montre une tête humérale en voie de reconstitution dans sa forme normale, une diaphyse irrégulière mais nettement esquissée.

A ce moment-là, le membre a repris son diamètre normal et la plaie se cicatrise rapidement.

Le malade se remonte, le membre se laisse mobiliser sans douleur, il reprend sa fermeté et, dans le fond de la plaie, la pince heurte des formations dures. Légère mobilité au-dessus du coude.

Le malade devant partir pour Tien-Tsin : *deuxième radiographie le 2 novembre.* L'os s'est reformé en entier, irrégulier, sans doute, mais très fortement marqué surtout du côté de la tête humérale.

Fonctionnellement, le malade remue son bras, le porte tout seul dans l'abduction à 80° environ. L'os est beaucoup moins malléable et les mouvements de l'épaule sont complètement indolores et faciles. Le malade quitte le service.

Il s'agit, on le voit, dans ce cas d'une résection complète de l'humérus, mais M. Brugeas ne l'a pas faite systématiquement. C'est devant l'échec, ou plutôt le résultat incomplet de l'extirpation de la tête humérale nécrosée, qu'il s'est vu obligé d'enlever dans un second temps la diaphyse et l'épiphyse inférieure de l'os. Cette large résection ne se discutait d'ailleurs pas puisque le squelette put être mis à nu par simple décollement au doigt. Personne en pareil cas n'hésiterait à pratiquer une résection totale.

Les radiographies que nous a envoyées M. Brugeas, et qui ont été prises vingt-huit et quarante jours après, montrent avec quelle rapidité l'os s'est reconstitué. Cela ne doit pas nous surprendre, surtout chez un enfant de douze ans.

Fibrome du ligament large,

par M. **Brugeas** (de Shanghaï).

Rapport de M. F. M. Cadenat.

La seconde observation de M. Brugeas est beaucoup moins banale, car il s'agit d'une tumeur rare, dont le diagnostic précis était impossible et dont l'extirpation fut particulièrement laborieuse.

Voici cette observation :

S..., femme âgée de quarante-huit ans, entre à l'hôpital pour une volumineuse tumeur de l'abdomen.

Cette tumeur a commencé à apparaître il y a trois ans environ, elle a grossi progressivement sans entraîner des troubles fonctionnels marqués.

Antécédents : Cinq grossesses normales, pas de spécificité, pas de maladie notable. N'est plus réglée depuis cinq ans.

Examen de l'abdomen : Abdomen volumineux, particulièrement dans sa moitié gauche où la tumeur, à la vue, remonte jusqu'au rebord des fausses côtes. Pas de circulation collatérale. La peau est souple et mobile.

A la palpation : tumeur allongée, mesurant approximativement 35 à 40 centimètres de long sur 20 centimètres de large, occupant la région hypogastrique, la région ombilicale, le flanc gauche et l'hypocondre gauche sous lequel elle s'enfonce. Cette tumeur est assez dure, mais présente des points ramollis. Elle est à peine mobile. Elle demeure en place, même en faisant coucher la malade sur le côté opposé, même en la mettant en Trendelenburg.

Mate à la percussion.

Au toucher bimanuel : le col utérin est déplacé à droite, le corps de l'utérus n'est pas perceptible et, dans le cul-de-sac gauche, on sent une tumeur indolore ayant la même consistance que la tumeur perçue derrière la paroi abdominale : ferme, mais élastique avec des points ramollis.

Dans le cul-de-sac droit, rien de spécial. La tumeur est perçue dans le Douglas.

La mobilisation par le palper bimanuel est difficile.

Par le toucher rectal : masse dure de même aspect.

Pas de troubles fonctionnels, pas d'hémorragie, pas de pertes blanches.

Autres appareils : Rien à signaler. Ni albumine, ni sucre.

Diagnostic posé : *kyste dermoïde de l'ovaire inclus dans le ligament large.*

Opération : mai 1925. Rachianesthésie.

Dès l'ouverture de l'abdomen on découvre une volumineuse tumeur plongeant dans le petit bassin et remontant jusqu'aux fausses côtes. Pas d'adhérences épiploïques ou intestinales. La malade étant en position inclinée on voit qu'en effet la tumeur est incluse dans le ligament large gauche. L'utérus tout petit est rejeté à droite, les annexes gauches intactes sont soulevées par la tumeur, mais en sont nettement différenciées : donc, ce n'est pas une tumeur de l'ovaire.

Incision du ligament large en avant de la trompe. Le péritoine se laisse décoller, on recherche, mais en vain, l'uretère, et on espère un clivage facile.

Mais, à mesure que l'on s'enfonce dans le petit bassin, on trouve une tumeur dure, sillonnée d'énormes veines (volume du petit doigt et plus) et le suintement sanguin devient de plus en plus abondant.

La tumeur est lentement et très péniblement dégagée en avant et sur les

côtés, elle se sépare de l'utérus auquel elle ne tient pas et on ne fait pas d'hystérectomie.

En arrière, la tumeur est extrêmement adhérente, on ne trouve pas de plan de clivage et elle s'arrache comme du carton trempé en laissant voir une infinité de logettes kystiques ; on termine rapidement l'extirpation en ayant l'impression de laisser dans la paroi postérieure de l'abdomen une couche de la tumeur.

Le suintement sanguin est très abondant. On ne peut pincer tout ce qui saigne, la seule ressource est de placer entre les deux feuillets du ligament large un tamponnement à la Mikulicz.

La malade est très choquée, peu à peu elle se remonte. Le tamponnement est retiré progressivement. Léger suintement, ensuite fermeture en trois semaines environ : la malade sort guérie au bout d'un mois et demi.

La tumeur examinée macroscopiquement (seulement) a un peu la forme d'un galet mesurant 35 centimètres de long sur 20 centimètres de large et 8 centimètres d'épaisseur. Elle est dure avec quelques points ramollis. Sur la coupe elle a l'aspect d'un nid de guêpes ou de pain d'épices avec des cavités kystiques plus ou moins volumineuses, mais ne dépassant pas la dimension d'un gros grain de raisin. Poids : 2 kilogr. 900. Pas d'examen histologique.

Etant donné l'adhérence de la tumeur, nous pensions, en l'extirpant, à un sarcome, mais, la question étudiée de plus près, il nous semble avoir affaire *à un fibrome*.

Or, nous avons revu cette malade il y a deux mois environ, soit deux ans et quelques mois après l'intervention : le ventre est souple, cependant toujours plus résistant à gauche qu'à droite, et, d'autre part, la malade présente vraisemblablement une petite hydronéphrose du côté gauche, elle n'a pas voulu se laisser cystoscoper. Malgré tout, son état de santé est excellent et nous ne pensons pas qu'un sarcome, excité par une intervention, eût attendu plus de deux ans avant d'entraîner une issue fâcheuse.

M. Brugeas fait suivre son observation de plusieurs remarques qu'il me permettra d'argumenter point par point. Il insiste :

1° Sur les difficultés du diagnostic : « Les fibromes du ligament large, dit-il, sont assez rares ; à travers la paroi abdominale leur consistance est sensiblement celle d'un kyste dermoïde. Sans doute, un kyste dermoïde sorti du bassin est-il tout différent d'un fibrome, mais celui-là peut très bien être enclavé dans le petit bassin, simulant ainsi une tumeur du ligament large. »

Que les fibromes du ligament large soient rares, le fait n'est pas douteux. En 1902, Stroheker n'en relevait dans la littérature que 204 cas, et encore, parmi ceux-ci, 50 seulement étaient des fibromes primitifs, les autres concernant des fibromes intraligamentaires d'origine utérine. Dans leur rapport au Congrès de Gynécologie de 1925, Forgue et Crousse en signalent encore une douzaine de cas. C'est donc un diagnostic d'exception qu'on ne fera le plus souvent pas. Mais ce que je comprends mal, c'est que M. Brugeas ait fait le diagnostic de kyste dermoïde de l'ovaire inclus dans le ligament large. Les kystes dermoïdes de l'ovaire de ce volume sont, en effet, exceptionnels, eux aussi, bien qu'on en ait vus de 10 à 20 litres (Péan, Arrou), et les différences de consistance qu'ils peuvent présenter (et qui semblent avoir été l'argument principal de M. Brugeas) se retrouvent aussi bien dans certains fibromes œdémateux, ou dans certains kystes mucoïdes

de l'ovaire, tumeurs infiniment plus fréquentes. De fait, ce sont ces erreurs qui sont d'ordinaire commises.

Quant aux caractères cliniques d'inclusion de la tumeur, ils ne semblent pas évidents dans cette observation. Le col n'est pas remonté, le vagin n'est pas étiré. M. Brugeas n'a pu localiser l'utérus. Cela lui eût cependant été facile par la simple hystérométrie, procédé simple, trop négligé, qui lui aurait permis également d'apprécier les dimensions de la cavité utérine. Le peu de mobilité de la tumeur pouvait aussi bien s'expliquer par son volume même que par son inclusion. Que mon correspondant voit dans cette critique non pas la sotte prétention de vouloir faire un diagnostic après coup. Je suis sûr que dans ce cas j'aurais, comme lui, commis une erreur, mais celle-ci aurait consisté à croire à un fibrome utérin ou à un kyste de l'ovaire bien plutôt qu'à un kyste dermoïde inclus dans le ligament large;

2° L'auteur insiste ensuite sur les difficultés de l'extirpation, dues au volume de la tumeur, à sa vascularisation, à l'absence de plan de clivage. Je me représente, en effet, ce que dut être cette opération, et je félicite M. Brugeas de s'en être brillamment tiré.

Il n'a pas cru devoir faire une hystérectomie, sans doute eût-il ses raisons. C'est parfois, cependant, une bonne manière de se faciliter la tâche;

3° En ce qui concerne les rapports de l'uretère auxquels il consacre un chapitre à part, l'opérateur nous dit qu'il a vainement cherché ce canal même au niveau du pédicule utéro-ovarien. Je le crois volontiers, surtout avec une tumeur de ce volume. L'uretère a vraisemblablement souffert, sinon de l'opération elle-même, du moins de la compression exercée par la tumeur ou le tissu de cicatrice puisqu'il semble exister une petite hydronéphrose du côté gauche;

4° M. Brugeas a terminé par un Mikulicz. C'était, en effet, la meilleure façon de finir rapidement cette opération et d'assurer l'hémostase des surfaces cruentées.

Quant à la nature de la tumeur, il est regrettable qu'un examen histologique ne nous la précise pas. Malgré les arguments que donne M. Brugeas contre le diagnostic de sarcome, il est très possible qu'il se soit agi d'un fibrome dégénéré. A défaut d'examen histologique, l'avenir le renseignera sur ce point.

Cette intervention fait honneur à notre collègue de Shanghaï. On doit avoir encore à opérer en terre asiatique des tumeurs comme nous en voyons de moins en moins en Europe. Il est bon pour les malades de rencontrer des chirurgiens comme M. Brugeas, et je vous propose de le féliciter de ce beau résultat.

Opérations conservatrices dans les lésions méniscales. la méniscectomie subtotale dans la fissuration longitudinale et la méniscopexie,

par M. H.-L. Rocher,

Professeur de clinique chirurgicale infantile et orthopédie à l'Université de Bordeaux, chirurgien de l'hôpital des Enfants.

Rapport de M. Albert Mouchet.

M. Rocher (de Bordeaux) a adressé à notre Société 8 observations de lésions des ménisques du genou : 7 de blessés opérés par méniscectomie subtotale, 1 par méniscopexie.

Ces observations offrent, ainsi que vous le verrez, un réel intérêt.

Observation I. — *Fissuration longitudinale du ménisque interne en anse de seau. Méniscectomie susbtotale.*

Michel Cald..., vingt et un ans, entre le 7 juin 1927 à l'hôpital militaire de Talence.

Il y a quatre mois, un camarade tombe sur sa jambe droite, alors qu'il sciait du bois. Il y a un mois, entorse du genou avec léger épanchement. La veille de son entrée à l'hôpital, le blessé fait un faux-pas, ressent une douleur très vive, tombe. La marche est impossible. Transporté à l'hôpital, on constate une légère hydarthrose et une zone douloureuse au niveau de l'interligne articulaire, côté interne. La flexion et l'extension de la jambe sur la cuisse sont limitées ; l'attitude habituelle du genou est la légère flexion à 160°.

Examen du 17 août 1927. — Légère laxité latérale interne du genou ; signe du tiroir très net. La flexion du genou se fait complètement, mais l'hyperextension est douloureuse, surtout du côté interne, comme s'il y avait un pincement d'un ménisque entre les surfaces articulaires. Lorsque le malade marche, il ne peut allonger complètement sa jambe : les mouvements de flexion répétés sur les jarrets sont douloureux ; légère atrophie de la cuisse : 3 centimètres de différence, et de la jambe : 1 centimètre.

Intervention le 18 *août* 1927 : rachianesthésie (syncaïne). Arthrotomie transversale interne. Le membre, étant placé en demi-flexion, est porté en abduction hors de la table. Le ménisque est fissuré longitudinalement, dans toute sa longueur, et la partie interne, en anse de seau, est rejetée dans l'échancrure intercondylienne, adhère fermement aux deux cornes du ménisque. Au moyen du ténotome, on sépare la portion libre du ménisque, à ses deux extrémités, et on laisse en place la portion externe, adhérente solidement à la capsule, taillée en biseau, et paraissant remplir l'office normal d'un ménisque.

Réfection soigneuse des plans capsulo-synoviaux et du ligament latéral interne ; suture de la peau. Le genou est maintenu en légère flexion pendant dix jours. Guérison *per primam*. Début de la marche au quinzième jour ; au bout de trois semaines, le sujet se tient sur sa seule jambe gauche et même peut s'y tenir en maintenant un certain degré de flexion de l'articulation du genou ; le genou ne vacille pas. Lorsque le blessé sort de l'hôpital, au bout du trente-sixième jour, il a récupéré tous les mouvements de ses articulations ; il n'y a pas de mouvement de latéralité.

Obs. II. — *Fissuration longitudinale du ménisque interne. Méniscectomie subtotale.*

M. Caz..., vingt et un ans, entre à l'hôpital militaire de Talence le 28 juillet 1927.

Le 2 décembre 1927, au cours d'une partie de football, subit une entorse du genou droit. Depuis cet accident, est sujet aux accidents de blocage du genou, extrêmement fréquents. Pour débloquer le genou, le blessé imprime un mouvement de flexion de son articulation, en même temps qu'un mouvement de torsion. Pas d'atrophie marquée du quadriceps ; très légers mouvements de laxité latérale interne ; pas de signe du tiroir. Marche et court normalement; hyperextension douloureuse. Les accidents répétés de blocage rendent cet homme impotent.

Intervention le 18 *août* 1927, sous rachianesthésie (syncaïne). Le ménisque interne est fissuré dans toute sa longueur, mais il n'est pas déplacé en dedans comme dans la précédente observation. On sectionne à ses deux extrémités la bande de fibro-cartilage qui est attenante aux cornes du ménisque ; on laisse la portion basale de ce ménisque dont le bord interne concave est taillé en biseau ; la portion restante, semblant remplir parfaitement l'usage d'un ménisque normal, est adhérente parfaitement — par sa base — à l'appareil capsulo-ligamentaire du genou. Marche au quinzième jour. Le blessé sort de l'hôpital au trente et unième jour, ayant parfaitement retrouvé la presque totalité des mouvements de son articulation et pouvant parfaitement se tenir sur son seul membre droit. Pas de laxité de l'articulation.

Obs. III. — *Méniscectomie interne subtotale.*

Lieutenant De B... (Pierre). Hydarthrose traumatique du genou droit en 1911. Guérison complète. Il persiste seulement un peu de gêne fonctionnelle et de fatigue après une longue marche.

En 1918, voulant se mettre à l'entraînement du saut en hauteur, ressent une douleur n'empêchant pas cependant le saut, mais le même jour, en montant l'escalier, il se plaint d'une crampe douloureuse. Le genou s'immobilise en extension ; après quelques manœuvres de massage, les mouvements redeviennent possibles et, depuis cette époque, nombreux blocages de l'articulation, soit à la marche, soit à l'occasion d'un mouvement quelconque ; le blocage se fait soit en extension, soit en flexion. Très facilement, le blessé peut récupérer la mobilité de son articulation. Au moment de ces blocages, le malade dit sentir, sur la face interne du genou droit, une saillie sous les téguments, disparaissant au cours des manœuvres de massage.

Le 13 *août* 1927, rachianesthésie (syncaïne). *Arthrotomie transversale interne.* Pas de liquide dans l'articulation. En faisant exécuter quelques mouvements d'extension, on voit apparaître une languette cartilagineuse mesurant 4 centimètres de longueur sur 1 centimètre de large, pédiculée sur la partie antérieure du ménisque; excision. La partie basale du ménisque est conservée, ne présentant pas d'altération de structure notable. Le ligament latéral interne n'a pas été sectionné.

Récupération complète de tous les mouvements, d'une façon rapide. Le malade sort de l'hôpital le 29 décembre, avec un résultat fonctionnel parfait, qui se maintient à ce jour (lettre du 26 décembre 1927), malgré les longues étapes à cheval et à chameau que fait cet officier au Sénégal.

Obs. IV. — *Fissuration longitudinale en anse de seau du ménisque interne. Méniscectomie subtotale.*

Berl... (Arsène), vingt ans, footballeur, subit, le 3 janvier 1926, au cours d'une partie de football, une entorse violente du genou gauche en hyperextension. Ayant son membre tendu en avant, a reçu un équipier sur son genou qui a cédé en arrière. Bruit sec de craquement et de déchirement; un peu étourdi tout d'abord, il passe aux lignes arrière, continue à jouer sans trop de difficulté, fait toute la partie (l'accident étant arrivé à la première mi-temps).

Le lendemain, il reprend ses occupations, mais souffre du genou pendant trois jours : léger gonflement. Il reprend l'entraînement dès le jeudi et le dimanche joue un autre match de football; au cours de ce match, il sent un déclenchement brusque dans ce même genou et s'affaisse: se remet à courir encore vingt minutes : nouveau déclenchement. Au cours de la partie, une vingtaine de fois le malade tombe et sent son genou se déclencher chaque fois ; le soir, le blessé pouvait à peine marcher; il reste huit jours étendu chez lui, sans gonflement notable du genou et pendant un mois il ne fait pas de sport. Il continue son métier d'imprimeur-typographe qui l'oblige à se tenir debout; il recommence ensuite l'entraînement, et en voulant faire un arrêt de volée dans un mouvement d'hyperextension du membre inférieur gauche il sent une douleur très vive à la partie interne de son genou et tombe; depuis cette époque il ne joue plus.

Le blessé vient nous consulter en août 1926, parce que, depuis qu'il s'est arrêté de pratiquer le sport, son genou se déclenche fréquemment et il se produit alors un blocage en flexion à angle obtus de 150° qui persiste pendant une huitaine de jours, obligeant le malade à marcher le genou légèrement fléchi.

Nous conseillons au malade le port d'une double genouillère élastique qui prévient tout déclenchement pendant trois mois. Le malade se croyant guéri reprend le jeu de football; après avoir fait un entraînement pendant un mois, il a un nouvel accident de blocage de son genou, et devant la répétition de ces accidents l'intervention est décidée.

Le diagnostic de lésion méniscale avec blocage par la partie flottante du ménisque ne fait pas de doute.

Le 4 février 1927, rachianesthésie (syncaïne). *Arthrotomie transversale interne*. Pas de liquide dans l'articulation; fissure longitudinale du ménisque avec luxation de la bande interne vers la rainure intercondylienne. La fissuration siège à l'union des deux tiers internes et du tiers externe du fibrocartilage. Le ménisque est excisé par section au niveau de ses attaches antérieure et postérieure. L'excision postérieure donne naissance à un léger saignement qui nécessite la cautérisation avec la pointe fine du thermocautère. La portion basale extérieure du ménisque n'est pas enlevée et reste adhérente à l'appareil capsulaire. Fermeture de la capsule par points séparés. Le membre est placé en demi-flexion pendant dix jours. Le blessé marche au bout d'une quinzaine de jours; il quitte la maison de santé le vingt-troisième jour.

Revu le 9 mai 1927, le genou est parfait : pas de laxité. Le jeune homme fait de la culture physique depuis un mois et part pour le service militaire.

Voici maintenant une observation dans laquelle la *fissuration longitudinale jointe à un clivage horizontal partiel* du ménisque m'a — sans aucune hésitation — incité à la méniscectomie totale.

Je rapporte cette observation résumée, le malade ayant été présenté à la Société de Médecine de Bordeaux, avec la pièce anatomique.

Obs. V. — *Méniscectomie totale pour lésion complexe traumatique du ménisque externe* (Société de Médecine et de Chirurgie de Bordeaux, 7 décembre 1923).

Q... (Raymond), dix-neuf ans et demi. Entorse du genou droit à la suite d'une chute de faible hauteur, avec mouvement de torsion s'accompagnant d'une douleur très vive à la partie interne de l'articulation. Légère hydarthrose, apparition de craquements dans certains mouvements de l'articulation; ressaut qui est perçu à la partie externe de l'interligne articulaire ; ce ressaut est douloureux.

Le 31 octobre 1923, méniscectomie totale par arthrotomie externe transver-

sale, avec section du ligament latéral externe. Le ménisque a perdu son aspect brillant et présente une fissure longitudinale; le ménisque est comme effiloché et aplati; on l'excise dans sa totalité, de bout en bout; en faisant bâiller l'articulation, on aperçoit près du massif de l'épine tibiale et insérée à sa partie antérieure une petite masse fibro-cartilagineuse, aplatie, de 2 centimètres de long et dont la base libre mesure environ 1 centimètre. Cette masse est lisse et appartient, indiscutablement, au ménisque externe qui a été clivé transversalement. Le résultat est excellent, la marche est correcte trente-sept jours après l'opération.

Lorsqu'il y a fissuration longitudinale du fibro-cartilage sur une certaine étendue ou sur la totalité, la méniscectomie subtotale ne peut être utilisée que lorsque la portion basale du ménisque présente non seulement une intégrité absolue de structure, mais qu'également il existe toute garantie d'une fixation solide de la base du ménisque à l'appareil capsulo-ligamenteux du genou. Or, dans l'observation qui va suivre, la conservation ne pouvait être envisagée à cause de la désinsertion partielle concomitante du ménisque, facilement constatée au cours de l'intervention.

Obs. VI. — *Fissuration longitudinale et désinsertion partielle du ménisque externe. Méniscectomie totale.*

Laur... (Maurice), footballeur (de Cognac). Le 15 mai 1926, en jouant au football et en voulant faire un changement de pied, a senti son genou gauche se ployer en dedans et il est tombé. Sensation de craquement articulaire accompagné d'une vive douleur. Après l'accident, la marche est possible, mais difficile; le genou augmente de volume et reste douloureux pendant une douzaine de jours. On lui fait à ce moment des pointes de feu.

En février 1927 il s'est remis à jouer, et, au cours d'une partie, le même accident s'est produit. La douleur siège à la partie externe de l'articulation du genou gauche. Depuis cette époque, les accidents de blocage se seraient reproduits sept ou huit fois : point douloureux très net sur le trajet du ligament latéral externe. Le genou se bloque dans la flexion et se débloque par l'effort du malade, dans un mouvement d'extension.

Le 3 mai 1927, rachianesthésie. *Arthrotomie transversale externe.* Le ménisque est fissuré longitudinalement, dans ses deux tiers postérieurs; le cartilage se trouve divisé en deux bandes à peu près égales; d'autre part, le cartilage est désinséré de la capsule sur 1 centimètre de longueur et vers la partie médiane de sa convexité, dans la zone correspondante à la trajectoire du ligament latéral externe, un peu plus avant, il existe également une désinsertion de la base du ménisque, sur quelques millimètres. Le ménisque est enlevé dans sa totalité, par désinsertion de ses cornes et de sa base. Suture de l'appareil capsulo-ligamentaire. Le genou est mis sur un plan incliné. Au bout de quarante-huit heures, ponction au bistouri du cul-de-sac quadricipital pour évacuation du sang contenu en assez grande quantité dans l'articulation.

Mobilisation au quinzième jour. Marche au vingtième jour. Sortie de la maison de santé au trentième jour.

Résultat fonctionnel parfait; pas de laxité latérale; pas d'hydarthrose.

Obs. VII. — *Méniscectomie totale externe.*

M. Bour..., vingt-quatre ans, footballeur (de Cognac). En octobre 1926, a senti au cours d'une partie de football un craquement douloureux au niveau du ligament latéral externe du genou gauche. Est tombé, n'a pu se relever et continuer la partie. Le lendemain, le gonflement apparaît et persiste quatre jours. Depuis ce temps, le genou est soumis à des alternatives de blocage douloureux

avec gonflement de l'articulation. Pas de signe du tiroir, très légère laxité latérale, pas d'hydarthrose. La douleur est localisée au niveau de la partie externe de l'interligne articulaire, en avant du ligament latéral externe.

Le 19 mai 1927, rachianesthésie (syncaïne); arthrotomie transversale. Extirpation d'un ménisque profondément altéré, fissuré, épaissi, désinséré de la capsule mais non mobilisé vers le centre de l'articulation. Genou en flexion pendant quinze jours, reprise de la marche au vingtième jour. Résultat fonctionnel parfait.

De ces 7 observations de ménisques opérés se dégagent quelques conclusions, surtout anatomiques et thérapeutiques, qui méritent d'attirer notre attention.

Nous devons noter d'abord *le grand nombre de ménisques externes déchirés* : 3 sur 7; c'est une proportion analogue à celle que Dujarier nous fournissait dans la séance du 22 février dernier de notre Société (4 ménisques externes sur 10 ménisques atteints). Dans la plupart des statistiques, la prédominance des lésions du ménisque interne est autrement grande, elle est de 78 p. 100 dans la statistique de Bircher; Martin (de Newcastle on Tyne), qui aurait opéré, en 1927, 1.200 ménisques, a trouvé le ménisque interne lésé dans 95 p. 100 des cas[1].

Les lésions anatomiques observées par M. Rocher dans ses opérations ont été presque constamment, 6 fois sur 7, des *fissurations longitudinales* dont 2 fois le déplacement typique en anse de seau. Cette constatation est conforme à celle que nous avons exposée, Tavernier et moi, dans notre rapport au Congrès de Chirurgie de 1926 et à celle que Dujarier nous a signalée ici dans la séance récente du 22 février.

Une fois, M. Rocher a trouvé une lésion exceptionnelle : le *clivage horizontal* sur un ménisque externe.

Rien de spécial à noter dans le *tableau clinique* offert par les malades que M. Rocher a opérés : ils ont eu tous un blocage unique ou répété, sauf un, celui dont le ménisque externe était clivé dans un plan horizontal.

En ce qui concerne le *traitement*, M. Rocher n'a pratiqué que 3 fois (obs. V, VI et VII) la méniscectomie totale. Dans les quatre premières observations de fissures longitudinales des ménisques, ce chirurgien n'a pas fait l'ablation totale du ménisque; il s'est borné à enlever la bandelette flottante de ce ménisque, parce que « la partie basale excentrique adhérente à l'appareil capsulo-ligamenteux lui paraissait offrir des conditions de forme et de structure aptes à remplir les fonctions de ménisque ». Il est bien évident, M. Rocher le reconnaît, que cette technique n'est possible que dans le cas de fissure longitudinale. Cependant Steinmann (de Berne) au Congrès français de Chirurgie de 1926 et plus récemment Mandl (de Vienne) dans un mémoire des *Archiv. f. Klin. Chirurgie*, la recommandent dans presque tous les cas, ce qui est peut-être excessif. Il nous a paru, à Tavernier et à moi, que la méniscectomie totale présentait de gros avan-

1. Voir notre rapport avec Tavernier au Congrès français de Chirurgie de 1926 et notre livre *Pathologie des ménisques du genou*, par Albert Mouchet et Tavernier. Masson, éditeur, 1927.

tages; nous avons insisté sur ce point dans notre rapport et M. Braine dans ses deux observations rapportées par Dujarier avait agi comme nous. Je reconnais qu'il n'y a peut-être pas d'inconvénient dans certaines fissures longitudinales à ménager la partie périphérique du ménisque restée en place; je ne dis pas cependant, comme Dujarier, qu'il y a avantage à la laisser, car elle est bien souvent atteinte, irrégulière, craquelée. Et je ne suis pas persuadé, comme M. Rocher, que cette partie périphérique soit utile « pour remplir les fonctions de coussinet articulaire ».

Quoi qu'il en soit, je m'en voudrais d'insister sur ce point, puisque les résultats opératoires de M. Rocher, comme ceux de Dujarier, sont excellents.

Dans toutes ses opérations, sauf une (obs. III), M. Rocher s'est donné du jour; *il a incisé le ligament latéral interne et il a bien fait*. Pour moi, comme pour Tavernier dont l'expérience est si grande, pour Bressot, pour Dujarier, pour Braine et tant d'autres actuellement, le dogme de l'intangibilité de ce ligament est périmé. Les avantages de l'incision de ce ligament ne sont plus discutables; ses inconvénients sont nuls.

Je ne veux pas revenir sur la question des « dérangements » du genou, pour employer une expression chère à nos amis Anglais, dans lesquels le diagnostic du ménisque lésé est douteux. Est-ce le ménisque interne qui est lésé ou est-ce l'externe? C'est seulement dans ces cas très rares que l'arthrotomie transrotulienne, préconisée par Alglave, trouverait ses indications, à moins qu'on ne lui préfère le détachement de la tubérosité antérieure du tibia.

A ces diverses observations de ruptures des ménisques, M. Rocher en ajoute une qu'il intitule *subluxation méniscale interne*; il l'a opérée par *méniscopexie*. Elle concerne un garçon de douze ans qui reçut un choc sur le genou au cours d'une partie de football.

Subluxation méniscale interne. Méniscopexie. — René B..., âgé de douze ans, est victime d'un choc sur le genou, le 12 octobre 1922, au cours d'une partie de football. Œdème, douleur; massages pendant trois mois. Il persiste un peu de douleur lorsque l'enfant marche beaucoup. L'atrophie de la cuisse est marquée.

Cet enfant est adressé dans notre service de l'hôpital des Enfants, le 9 mars 1923.

Atrophie de la cuisse; flexion du genou légèrement limitée; perception d'un craquement à la fin de ce mouvement, à la partie interne de l'articulation; pas de laxité latérale. Gêne douloureuse fonctionnelle.

L'examen clinique nous fait conclure à l'existence d'une subluxation méniscale interne.

Le 21 mars 1923, sous anesthésie locale à la cocaïne à 1 p. 300, arthrotomie transversale interne. Le ménisque apparaît subluxé dans sa totalité, vers la partie interne de l'articulation du fait de la laxité de son insertion à la capsule; on saisit la base du ménisque par des pinces de Chaput et, par plusieurs fils de soie, on fixe le ménisque à l'appareil capsulaire du genou. Le genou reste gros pendant une semaine après l'opération. L'air chaud assouplit l'articulation progressivement. A partir du 18 avril, il se produit à la partie antérieure et postérieure de l'incision de petits bourgeons par lesquels s'éliminent les fils de soie.

Nous avons reçu l'année dernière (trois ans après) des nouvelles de cet enfant: il n'avait jamais souffert à nouveau de son genou et ne présentait aucun mouvement de craquement dans l'intérieur de son articulation.

Cette observation appelle quelques réflexions d'ordre anatomique et d'ordre thérapeutique.

En ce qui concerne la lésion anatomique, M. Rocher affirme qu'il s'agit de subluxation simple du ménisque. Je me demande si l'on doit accorder à cette lésion une individualité aussi nette que le dit M. Rocher.

J'ai lu avec soin un grand nombre de travaux qui ont été écrits sur la pathologie des ménisques et je dois reconnaître que tous les chirurgiens qui ont quelque expérience de cette pathologie sont unanimes à proclamer que les déplacements des ménisques — subluxations ou luxations — sont consécutifs à des ruptures, à des déchirures de ces ménisques. La luxation du ménisque est fonction de la rupture : c'est parce qu'il est déchiré que le ménisque est luxé.

M. Rocher ajoute qu'il « connaît des exemples de subluxations méniscales internes du genou qui ont permis une fonction convenable de l'articulation sans nécessiter d'intervention sanglante ». Il fait allusion à un travail qu'il a publié en 1913 avec M. Charrier (de Bordeaux) dans la *Gazette des Hôpitaux* (n° 17, 11 février 1913). Il s'agit de « trois cas de subluxations méniscales internes du genou »; mais aucun de ces cas n'a été opéré. Le diagnostic a donc été purement clinique, ce qui n'est peut-être pas suffisant, et, dans le premier de ces cas, le seul qui ait été radiographié, l'existence d'épines osseuses assez prononcées et assez rugueuses aux points d'insertion du ligament croisé antérieur permettait avant tout de diagnostiquer une déchirure de ce ligament.

Dans l'observation nouvelle qu'il croit devoir attribuer à une subluxation simple du ménisque interne, on peut se demander si une déchirure ancienne plus ou moins bien réparée n'a pas échappé à M. Rocher.

Nous croyons que, jusqu'à plus ample informé, il ne faut accepter qu'avec les plus expresses réserves ces faits de subluxation simple des ménisques sans rupture.

M. Rocher, croyant avoir affaire à un cas de cet ordre, s'est contenté d'une fixation du ménisque à la capsule, d'une *méniscopexie*. Bien que l'opéré n'ait pas eu à se plaindre de son genou pendant trois ans après la méniscopexie, je ne crois pas que cette opération soit recommandable ; elle est très aléatoire et ne mérite pas d'être tirée de l'oubli dans lequel elle était restée. Elle n'avait de raison d'être qu'au temps où l'on n'était pas absolument fixé sur la valeur fonctionnelle d'un genou privé d'un ménisque et où la majorité des chirurgiens appréhendait l'ablation de ce ménisque. Depuis que la preuve est faite que la méniscectomie ne trouble en rien le jeu de l'articulation, la méniscopexie n'est plus pratiquée. L'ablation du ménisque est la seule opération vraiment efficace et sûre dans ses résultats.

Ainsi que vous le voyez, l'important travail de M. Rocher est de ceux qui par leur intérêt forcent l'attention de notre Société.

Je vous propose, Messieurs, de remercier M. Rocher et de publier ses observations dans nos Bulletins, en vous souvenant de son nom lorsqu'il viendra solliciter nos suffrages.

Nouveau cas de disjonction de la symphyse pubienne. Ostéosynthèse avec greffe. Guérison,

par MM. **J.-P. Lamare** et **Maurice Larget**,
Chirurgiens de l'Hôpital de Saint-Germain-en-Laye.

Rapport de M. Ch. Dujarier.

Voici l'observation de MM. Lamare et Larget ainsi que les commentaires qu'ils y ajoutent :

Le 4 janvier 1926, Mme P..., âgée de quarante-quatre ans, qui a subi en 1911 une symphyséotomie à l'occasion de l'accouchement d'un enfant de 11 livres, fait, pour soulever une malade, un effort violent. Elle éprouve une sensation de craquement au niveau du bassin avec douleur de transfixion de l'abdomen, puis, à sa grande surprise, elle ne peut plus déplacer en avant ni l'un ni l'autre de ses deux membres inférieurs. Elle reste au repos au lit pendant un mois, au cours duquel quelques tentatives de lever et de marche ont été faites sans succès.

Elle est adressée à l'un de nous par le Dr Cernout (de Triel) et nous la voyons le 5 février 1926. A cette date Mme P... peut marcher, mais à petits pas; la station sur l'un des deux membres inférieurs seul est pour ainsi dire impossible et ne peut être supportée que pendant le très court instant de la progression rapide de l'autre membre. Cette marche saccadée, scandée encore à chaque pas par un arrêt à la position de double appui, est fréquemment interrompue par des stations de repos. Elle est non seulement fatigante mais encore douloureuse et la malade est pratiquement réduite à l'inaction. Un nouveau repos de un mois au lit suit cet examen et ne modifie en rien la situation.

Une radioscopie montre la grande mobilité des deux pubis, l'un par rapport à l'autre, et leur ascension alternative dans les positions successives d'appui principal sur l'un ou l'autre membre. Dans la position d'appui égal et dans le décubitus dorsal les deux pubis sont à peu près au même niveau.

En raison de l'heureuse réussite de l'ostéosynthèse déjà rapportée à cette Société, une intervention est proposée et acceptée.

Intervention le 12 avril 1926 (Dr J.-P. Lamare), aides : Dr Larget et M. Fesquet, interne du service. Anesthésie à l'éther. Résection de la cicatrice cutanée verticale ancienne que l'on prolonge de 3 centimètres au-dessus du pli sus-pubien. Libération des deux pubis qui offrent chacun un fragment cartilagineux d'importance presque égale et que relie, à travers une brèche de 15 millimètres environ, un tissu fibreux étiré qui engaine l'extrémité des cartilages. Résection des cartilages et avivement des pubis. On s'efforce alors de mettre en contact les deux os. Toutes les tentatives échouent, même sous la puissante étreinte du davier à dents de lion. Il subsiste toujours une brèche de près de 2 centimètres.

Des greffes ostéopériostiques sont alors prélevées sur le tibia droit et mises en place, l'une devant les deux pubis, l'autre derrière eux. Plusieurs greffes plus petites viennent combler la cavité interpubienne. Un fil de bronze qui perfore les deux pubis fixe le degré de rapprochement obtenu et maintient les greffes. Suture des parties molles sans drainage.

Suites opératoires normales jusqu'en juin. Alors apparaît une petite fistule sus-pubienne qui donne issue en fin juillet à deux très petits fragments osseux. Après cette élimination la cicatrisation s'achève définitivement. La malade s'est levée le 11 juillet 1926. Revue le 3 mai 1927 elle marche très correctement et

l'appui sur les deux membres inférieurs, isolément, est facile et indolore. Elle fait actuellement chaque jour une marche de 4 kilomètres dans un but d'hygiène générale.

La radiographie faite en juin 1927 montre qu'un pont osseux relie les bords inférieurs des deux pubis.

Il nous paraît utile de mentionner particulièrement :

1° La nature de l'effort qui a provoqué la déchirure des ligaments interpubiens. En interrogeant soigneusement Mme P..., on apprend que l'accident s'est produit au moment où, soulevant une malade pour la déplacer, Mme P... prenait appui sur son membre inférieur droit seul. Il s'agit donc d'une déchirure par écartement du pubis dans le sens vertical ;

2° L'écartement transversal qui, constaté au cours de l'intervention, était minime (15 millimètres). Il entraînait, par contre, une impotence fonctionnelle presque absolue. C'est que pendant la marche l'écartement vertical était considérable, ainsi qu'on put le constater radioscopiquement par l'étude de l'appui alternatif ;

3° La réduction transversale qu'il fut impossible de faire complète, et cela au point qu'il subsistait, à cause de la résection cartilagineuse, une brèche plus grande que celle qui existait avant l'intervention ;

4° L'évolution des greffes. Il semble que celles-ci aient rempli leur office d'une façon inégale. Si l'on observe les radiographies qui ont été faites successivement : peu après l'opération, puis trois mois après, enfin dix mois plus tard, on constate que l'espace interpubien s'éclaire progressivement, pendant que s'affirme, au contraire, la liaison sous-pubienne des greffes qui comblaient l'espace interpubien.

Messieurs, je n'ajouterai rien à cette nouvelle observation de MM. Lamare et Larget. L'excellent résultat obtenu fait honneur à leurs qualités chirurgicales. Je vous propose de les féliciter et de publier leur observation.

M. **Auvray** : J'ai montré ici, il y a deux ou trois mois, deux malades qui avaient présenté des disjonctions graves de la symphyse pubienne avec grand dénivellement. Je n'avais fait aucune opération et le résultat fonctionnel obtenu était excellent, ainsi que vous avez pu vous en rendre compte. Je ne vois donc pas l'absolue nécessité de faire l'opération délicate dont nous a parlé Dujarier dans les cas de disjonction de la symphyse pubienne d'origine traumatique ; il y a toujours un risque à faire courir au blessé ; on opère, en effet, dans le tissu cellulaire pelvien infiltré de sang et très apte à s'infecter, et au voisinage d'une région dont l'asepsie est toujours difficile à maintenir. Dans ces conditions, je pense que le mieux est de s'abstenir de l'opération ; on obtiendra généralement, même sans l'opération, un résultat fonctionnel très bon.

Perforation cæcale coexistant avec une appendicite gangréneuse,

par M. **A. Chauvenet** (de Thouars).

Rapport de M. Paul Moure.

Observation. — Mme C..., âgée de trente-six ans, est prise le 5 juin 1927 de soudaines et très violentes douleurs péri-ombilicales avec vomissements et arrêt des matières et des gaz.

Dans la journée, son médecin lui prescrit une potion à la morphine. Les douleurs se calment légèrement et tendent à se localiser dans la fosse iliaque droite.

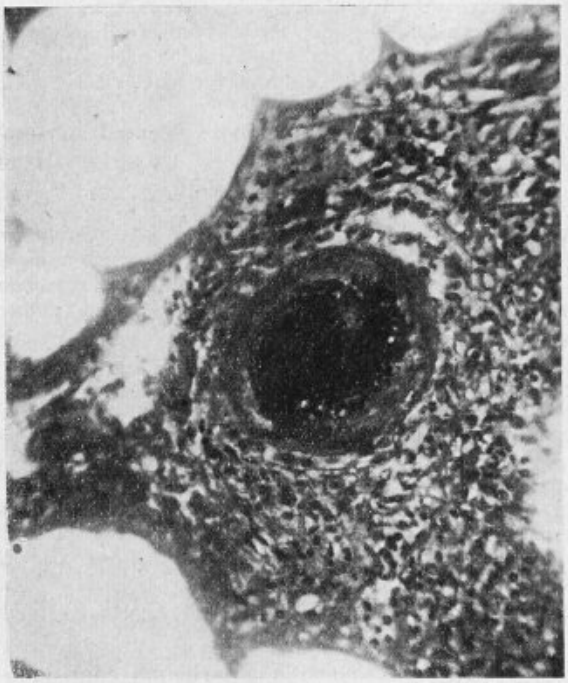

Fig. 1. — Coupe du méso-appendice enlevé au cours d'une appendicite aiguë, thrombose de l'artère appendiculaire.

Le 6 juin au matin, les douleurs reprennent, plus vives encore que la veille, s'accompagnant de vomissements bilieux. L'état général s'altère rapidement et son médecin me demande de me rendre auprès d'elle.

Je trouve une femme avec un facies de toxémie grave : le teint plombe, les yeux cernés, répondant avec peine aux questions qu'on lui pose. Sa température est de 37°5, son pouls bat à 130.

Tandis que je l'interroge, elle se plaint de douleurs incessantes, étendues à tout l'abdomen avec un maximum d'intensité dans la fosse iliaque droite. Le

ventre est de bois, extrêmement douloureux à la palpation. La contracture paraît légèrement plus accusée à droite. Pas de modifications de la sonorité à ce niveau ; pas de matité dans les flancs ; matité hépatique normale.

Il n'y a rien à signaler du côté de l'appareil génital.

La malade n'avait jamais eu de crises analogues. On apprend cependant qu'elle a eu parfois quelques coliques avec état nauséeux.

Rien dans ses antécédents ne peut faire penser à une affection de l'estomac.

Dans ces conditions, on se croit autorisé à porter le diagnostic de perforation appendiculaire avec péritonite diffuse.

Opération le 6 juin 1927 sous anesthesie à l'éther. Incision de Mac Burney. Le péritoine incisé, il s'écoule du liquide d'aspect purulent, sans odeur. Ce liquide, libre, est très abondant : on en retirera plus d'un demi-litre avec l'aspirateur.

Le cæcum est libre de toute adhérence. *Il présente en dessous et légèrement en dedans de la base d'implantation appendiculaire, et à 5 millimètres d'elle, une perforation ovalaire de la surface d'une pièce de 1 franc.*

Sur le pourtour immédiat de cette perforation, le cæcum est un peu rouge et de consistance légèrement cartonnée. Cette zone d'induration cæcale forme un très mince liséré autour de l'orifice de la perforation. Par ailleurs, le cæcum est d'aspect normal.

L'appendice est libre, très gros, gangréné, présentant lui aussi une perforation siégeant à sa partie moyenne.

Le méso appendiculaire est très épaissi, infiltré, très friable, ce qui rendra sa ligature particulièrement difficile.

Après appendicectomie, on enfouit soigneusement sous deux plans de suture (castergut et fil de lin) la perforation cæcale et le moignon appendiculaire. On assèche le péritoine à l'aspirateur et on termine en posant un drain pelvien et un Mikulicz iliaque que l'on sépare du surjet d'enfouissement par une frange épiploïque.

Pendant deux jours encore la malade nous donne les pires inquiétudes. Température : 37°, pouls : 120, langue sèche. Cependant la contracture a disparu et la douleur s'est calmée ; les vomissements se sont arrêtés. Le troisième jour, la malade rend des gaz. On enlève ce jour-là le drain pelvien et les mèches de Mikulicz. On enlève le sac le sixième jour.

Suites simples : pas de fistule stercorale.

Le 23 juin, la malade quitte la maison de santé avec une plaie en très bonne voie de cicatrisation.

M. Chauvenet, frappé par l'existence de cette perforation cæcale, cherche à en expliquer la pathogénie.

La lésion appendiculaire siégeait à la partie moyenne de l'appendice qui était perforé. La perforation cæcale siégeait à 1/2 centimètre au-dessous et en dedans du point d'implantation de l'appendice. Ces deux lésions coexistaient, mais étaient nettement séparées l'une de l'autre. M. Chauvenet pense néanmoins que la coexistence de ces deux lésions n'est pas une simple coïncidence, et qu'elles découlent vraisemblablement de la même cause.

La perforation cæcale qu'a observée M. Chauvenet n'est certainement pas due à une infection par propagation directe de la lésion appendiculaire à la paroi cæcale, comme cela s'observe souvent, soit que la lésion appendiculaire siège près de son point d'implantation, soit que l'appendice gangréneux vienne adhérer au cæcum. Ici, les deux lésions étaient nettement séparées et M. Chauvenet a été frappé par l'intégrité absolue du cæcum

autour de la perforation qui était séparée du point d'implantation de l'appendice par du tissu sain.

Cette perforation cæcale de forme arrondie, grande comme une pièce de 1 franc, ressemblait à certains ulcères gastriques à bords souples, perforés en péritoine libre.

M. Chauvenet pense que cette perforation cæcale est la conséquence d'une lésion vasculaire primitive : c'est l'artérite aiguë qui a provoqué une plaque de sphacèle de la paroi cæcale. M. Chauvenet qui a étudié, avec son maître M. Villemin, la vascularisation du cæcum a été frappé de la précarité de sa vascularisation artérielle; la moindre thrombose d'une branche cæcale peut donc ischémier un territoire déterminé de la paroi cæcale.

Sans nous arrêter à l'idée d'une artérite aiguë d'origine sanguine qui produirait simultanément la lésion cæcale et la lésion appendiculaire, il n'est pas impossible d'admettre une lésion gangréneuse appendiculaire primitive qui provoquerait de l'artérite aiguë ascendante avec thrombose progressive, remontant par le tronc de l'artère appendiculaire, pour atteindre l'origine d'une artère cæcale; ainsi peut s'expliquer l'ischémie d'un département vasculaire de la paroi cæcale, produite par thrombose extensive ou par embolie.

La perforation cæcale serait donc la conséquence indirecte de la lésion appendiculaire primitive, par propagation artérielle rétrograde. Cette pathogénie possible demanderait à être vérifiée par des examens histologiques, portant sur des coupes du méso-appendice et de la paroi cæcale, au pourtour de la perforation.

Si les preuves histologiques de cette thrombose artérielle extensive manquent encore, par contre, l'étude anatomique de la circulation artérielle du cæcum et de l'appendice montrent que l'infection peut, chez certains sujets, atteindre facilement l'origine d'une artère cæcale en remontant l'artère appendiculaire.

Mon ami Hovelacque a bien voulu étudier avec M. Sourdin les différentes modalités d'origine de l'artère appendiculaire, sur 30 pièces injectées et disséquées.

L'artère appendiculaire naît :

13 fois de la cæcale postérieure;

8 fois de la terminaison de l'iléo-colique;

6 fois du tronc de l'iléo-colique avant son épanouissement terminal;

2 fois de la cæcale antérieure;

1 fois de l'iléale.

D'autre part, la dissection montre que, 15 fois sur 30, il existe des anastomoses directes entre l'artère appendiculaire et la cæcale postérieure.

Ces constatations anatomiques montrent donc que la thrombose extensive de l'artère appendiculaire peut, chez certains sujets, atteindre facilement le tronc de la cæcale postérieure ou de la cæcale antérieure et provoquer par thrombose ou par embolie une plaque de sphacèle sur le cæcum.

Ces perforations cæcales ne sont d'ailleurs pas exceptionnelles au cours

de l'évolution de certaines appendicites gangréneuses opérées et drainées, mais elles sont en général plus tardives, et les fistules cæcales qui les révèlent après une période de ballonnement et de subocclusion sont peut-être bien la conséquence de ces thromboses artérielles ascendantes parties de l'artère appendiculaire. La réalité des lésions d'artérite du méso appendiculaire n'est plus à démontrer. Sur la coupe que je vous présente et qui est celle du méso-appendice d'un de mes derniers opérés d'appendicite aiguë, on voit très nettement la coupe d'une artère atteinte d'endartérite aiguë et récemment thrombosée. Il est possible qu'une opération plus tardive eût permis la propagation ascendante de la thrombose. Peut-être d'ailleurs ne fait-on pas jouer un rôle assez important aux thromboses mésentériques artérielles dans la genèse des occlusions qui accompagnent ou qui suivent certaines appendicites aiguës?

Diverticule de Meckel dans une hernie ombilicale récidivée

par **M. Sicard** (d'Oran).

Rapport de M. Paul Moure.

Mme V..., soixante ans, nous est amenée, le 8 avril 1926, pour « étranglement » au travers d'une zone cicatricielle sous-ombilicale.

Cette personne est mère de quatre enfants, en bonne santé et n'a jamais eu de maladie grave. Bronchite chronique.

Dix ans auparavant, elle a été opérée, d'urgence, pour une hernie ombilicale étranglée.

Après cette opération, Mme V... présenta, à quatre reprises, des crises abdominales douloureuses, à localisation droite, avec fièvre, accompagnées de vomissements bilieux, qui sont mises sur le compte de lésions appendiculaires. A la quatrième crise, appendicectomie. Celle-ci a été pratiquée par la voie médiane, en utilisant la cicatrice d'incision première.

Pendant neuf ans, la malade n'a plus souffert. Mais quelques mois après la deuxième intervention il se produit une éventration.

La veille de son arrivée, la malade est prise, brusquement, de douleurs très violentes, localisées au niveau de la partie inférieure de la zone d'éventration. Ces douleurs, d'intensité sans cesse accrue, ne présentent aucune irradiation. Un médecin constate la présence d'une masse très douloureuse au palper, dans la partie basse de la région cicatricielle, et tente sans succès de la réduire dans la cavité abdominale.

La malade entre à l'hôpital, le 8 avril, quelques heures après le début de la crise.

C'est une femme obèse, au facies vultueux, qui accuse de très vives douleurs.

Vers la partie inférieure de l'éventration, nous constatons la présence d'une tumeur dure, très douloureuse, irréductible, mate à la percussion. Le ventre souple. L'examen ne révèle rien d'autre. Pas de vomissements, température 38°. La malade est allée à la selle et a émis des gaz.

Nous portons le diagnostic d'épiplocèle, mais de crainte qu'une anse intestinale ne soit aussi étranglée nous nous décidons à intervenir.

L'intervention a été conduite, partie sous anesthésie locale, partie sous

anesthésie à l'éther. La cicatrice étant circonscrite par deux incisions, nous ouvrons le péritoine de la hernie; nous trouvons un gros paquet d'épiploon adhérent et enflammé que nous réséquons, et une anse grêle qui n'est autre chose qu'un diverticule de Meckel.

Ce diverticule, large de 2 centimètres environ, long de 3 ou 4, paraît normal. Il siège sur le bord intestinal opposé au mésentère. Un méso s'insère sur une de ses faces. Ligature du méso. Résection du diverticule par une incision en parenthèse à la base du diverticule. Suture de l'intestin en deux plans. Fermeture de la paroi en un plan. Suites opératoires normales. Guérison.

Nous avons revu dernièrement cette malade. A la suite d'une congestion pulmonaire, l'éventration s'est reproduite en février dernier.

L'examen histologique du diverticule de Meckel montre que « les amas lymphoïdes sont enflammés et hypertrophiés ». Dans le fragment épiploïque on note des « lésions congestives des vaisseaux qui sont gorgés de globules rouges et des traînées de lymphocytes témoins d'un certain degré d'inflammation chronique ».

M. Sicard fait suivre cette observation de quelques réflexions, essayant de trouver une relation de cause à effet entre les différents épisodes chirurgicaux vécus par son opérée. M. Sicard pense que, chez cette femme obèse, l'omphalectomie faite pour étranglement herniaire a été pénible, que le traumatisme opératoire a provoqué de l'épiploïte qui, à son tour, a propagé l'infection à l'appendice d'abord, au diverticule ensuite. La constatation de lésions histologiques d'inflammation chronique sur l'épiploon et d'inflammation aiguë sur le diverticule ne me paraît pas une preuve irréfutable de la propagation de l'épiploïte au diverticule; il est néanmoins possible que ce diverticule soit resté toujours latent, s'il était demeuré en péritoine sain; aussi est-il vraisemblable d'admettre que les adhérences épiploïques aient provoqué sa compression et sa coudure, favorisant ainsi son infection par un mécanisme analogue à celui qu'invoquait mon regretté maître Guinard, pour expliquer les appendicites, dites traumatiques, consécutives aux contusions de la fosse iliaque droite.

Rupture basse du tendon du long biceps brachial.

par M. J. Braine.

Rapport de M. A. Lapointe.

Se souvenant que j'ai présenté ici même, en 1914, une courte étude sur la rupture du tendon du long biceps brachial[1], notre collègue des hôpitaux, M. Jean Braine, a suggéré au Bureau de me confier le rapport sur son observation.

En voici le résumé :

Observation. — Le 31 décembre 1927, l'ouvrier métallurgiste, M. G..., cinquante-trois ans, soulevant de terre à l'aide de crochets un lingot de cuivre de

1. *Bull. et Mém. de la Soc. de Chir.*, 10 mai 1914.

40 kilogrammes, pour le placer dans une cuve à 0m75 au-dessus du sol, sentit une douleur vive et un craquement à la partie supérieure du bras droit, en même temps qu'une perte subite de force dans la flexion de l'avant-bras.

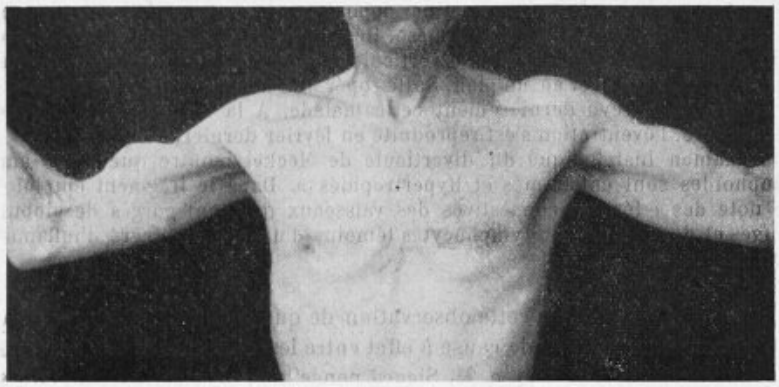

FIG. 1.

Le lendemain, apparurent une ecchymose et un léger gonflement au milieu de la face antérieure du bras.

Au bout d'un mois, la force ne revenant pas, le malade vient consulter à l'hôpital Saint-Antoine.

On constate tous les signes d'une rupture du long biceps :

1° Au repos, le ventre bicipital externe est abaissé vers le pli du coude;



FIG. 2.

2° dans la flexion entravée, ce chef fait une saillie anormale (fig. 1); 3° on sent nettement un vide au-dessous du tendon grand pectoral et dans ce vide une petite masse dure, longue d'environ 3 centimètres.

Bien que l'examen clinique et la radio ne révèlent aucun signe d'arthrite sèche de l'épaule, on pense à une rupture intra-articulaire ou à une désinsertion glénoïdienne du tendon.

Le blessé se déclarant très gêné, on l'opère dans le service de M. Lapointe, le 7 février 1928.

Longue incision dans le sillon tricipital externe. On découvre le chef musculaire externe, qui est abaissé, rétracté au-dessous du milieu du bras. C'est à son pôle supérieur, et non dans l'articulation, que le tendon s'est rompu : il y a là une masse cicatricielle, qu'on avait sentie à l'examen clinique, et qui maintient la continuité entre le muscle et le tendon.

Il ne s'agit donc ni d'une désinsertion glénoïdienne, ni d'une rupture de la portion articulaire, mais bien d'un arrachement à l'union du tendon et de son muscle, qui restent réunis par une sorte de cal fibreux volumineux.

On passe une soie n° 2, en X, entre le tendon et la partie supérieure fibreuse du corps charnu, ce qui réalise un raccourcissement, par plicature, de 6 à 7 centimètres. D'autres points consolident cette plicature. Enfin, pour plus de sûreté, on fixe directement le pôle supérieur du corps charnu, transformé en tissu fibreux, au bord interne du tendon deltoïdien, au ras du périoste.

L'avant-bras fut immobilisé en demi-flexion pendant deux semaines, et un mois après l'opération la forme et la fonction étaient complètement rétablies (fig. 2).

Bien qu'elle ne soit pas de haute chirurgie, cette question des ruptures du tendon long tricipital offre tout de même un certain intérêt.

Il en existe deux variétés différentes : 1° la rupture *basse*, seule connue des anciens, qui se fait à l'union, ou un peu au-dessus de l'union du tendon avec le muscle ; la rupture *haute*, intra-articulaire, qui serait parfois une désinsertion glénoïdienne.

C'est Ledderhose[1] qui a établi, pour la première fois, il y a vingt ans, cette distinction, en insistant sur ce fait que la rupture haute, intra-articulaire, est le type habituel, sinon constant, et qu'elle est ordinairement une manifestation de l'arthrite sèche de l'épaule.

Fiévez, sans connaître, semble-t-il, le travail antérieur de Ledderhose, arrivait, dans sa thèse[2], aux mêmes conclusions.

Lors de ma communication de 1914, j'avais recherché les interventions publiées à l'époque. Sur 13 cas, 11 fois le siège de la rupture était intra-articulaire, et ce chiffre m'avait paru confirmer l'opinion de Ledderhose et de Fiévez.

Or, le cas de Braine est une rupture basse juxta-musculaire ; rupture basse aussi, tout près du muscle, chez l'opéré de Baumgartner[3], atteint de rupture bilatérale simultanée ; rupture basse encore, chez un opéré de Dujarier[4] qui s'était rompu les deux tendons, comme celui de Baumgartner, mais à un an d'intervalle.

1. Ledderhose. *Deutsche Zeitschrift für Chirurgie*, t. CI, 1909, p. 126.
2. Fiévez. *Thèse de Paris*, 1912, n° 316 et *Archives générales de Chirurgie*, 25 février 1914.
3. Baumgartner. *Bull. et Mém. de la Soc. de Chir.*, t. LII, 1926, p. 1925.
4. Dujarier. *Bull. et Mém. de la Soc. de Chir.*, 26 mai 1920.

Braine a donc raison de dire que la rupture basse, la seule dont on parlait jadis, est loin d'être aussi rare que le prétend Ledderhose.

Reconnaître que le long tendon tricipital est rompu est facile ; préciser le siège de la rupture l'est beaucoup moins.

Lorsque j'ai observé mon blessé de 1914, je ne connaissais pas encore les mémoires de Ledderhose et de Fiévez. Sur la foi des classiques, j'avais cru à une rupture basse, alors qu'il s'agissait d'une rupture intra-articulaire.

Braine, se fiant au contraire aux publications récentes, a commis l'erreur inverse.

En l'absence de signes manifestes d'arthrite sèche, qui sont en faveur de la rupture haute, il est prudent de rester dans le doute, ce qui d'ailleurs est sans importance au point de vue du traitement.

La réparation des ruptures basses semble parfois délicate. Braine, après avoir plicaturé le tendon et le cordon cicatriciel qui le prolongeait jusqu'au muscle, a eu des doutes sur le maintien en bonne place, par ce seul moyen, du pôle supérieur du muscle, et il a bien fait, je crois, d'y ajouter une fixation directe de ce pôle supérieur remonté au tissu fibro-périostique de la branche interne du V deltoïdien. Baumgartner, dans son double cas, a procédé d'une manière analogue, mais sans chercher à rétablir la continuité tendino-musculaire. Cela paraît plus sûr que de suturer simplement le bout libéré du tendon au bout plus ou moins cicatriciel du muscle rétracté.

L'origine du chef externe du triceps est ainsi transposée sur l'humérus et le long tendon ne sert plus, ce qui ne compromet en rien la fonction. Ainsi se trouve réalisée, par l'opération, une anomalie réversive assez fréquente et bien connue des anatomistes sous le nom de *chef huméral du triceps*.

Messieurs, je vous propose de remercier M. Braine de nous avoir apporté cette nouvelle observation de rupture du long tendon tricipital, et de la consigner dans nos Bulletins.

COMMUNICATION

Contribution à l'étude des hernies diaphragmatiques,

par M. **Anselme Schwartz**.

Je vous demande la permission de vous apporter deux cas de hernie diaphragmatique que j'ai opérés et de vous faire part des réflexions que ces deux faits m'ont suggérées.

Voici le premier fait : il s'agit d'une hernie nettement traumatique et

je vous donne, *in extenso*, l'observation telle qu'elle m'a été donnée par la malade qui est fort intelligente et a fort bien observé les diverses phases de son histoire :

« Le 3 juin 1914 (c'est la malade qui parle, elle a trente-cinq ans) une balle de revolver tirée à bout portant me traverse la poitrine, sous le cœur, dévie et ressort dans le dos, beaucoup plus bas.

« Hémorragie; transport d'urgence à l'hôpital Beaujon, à 10 heures du soir; l'interne de garde n'ose rien tenter; T. 40°, pouls 120. Trente-six heures après le début, M. Tuffier m'opère, mais je ne sais rien de l'opération (laparotomie sus-ombilicale médiane et incision latérale dont il reste des traces). Je reste plusieurs jours avec de la température et une certaine difficulté à bouger le bras gauche.

« Vers le 18 juin, on m'emmène à la clinique Rothschild; à peine arrivée, j'ai une congestion pulmonaire; je quitte la clinique le 14 juillet, et je pars à la campagne.

« Survient la guerre; je reviens à Paris, souffrant beaucoup du côté gauche dans un trajet de plusieurs kilomètres que je dois faire à pied, en portant mon sac de voyage, et je suis obligée, en arrivant, de m'aliter pendant deux jours.

« Le 13 août 1917, sans avoir eu, depuis 1914, aucun incident, je me marie. Enceinte presque aussitôt, j'ai de brusques vomissements vers le cinquième mois; on croit que ce sont de petites crises d'appendicite; les vomissements persistent malgré le régime, survenant par crises qui m'obligent à m'aliter pendant deux à trois jours chaque fois; maximum de ces crises en mai; on décide de m'expédier à Saint-Jean-de-Luz; je pars le 3 juin 1918; vers le 14 juin, reprise des vomissements, plus pénibles que jamais; je suis restée; dans la matinée, longuement courbée et accroupie pour cueillir des fraises.

« Les vomissements deviennent de plus en plus violents et incessants; je n'ai plus la force de m'asseoir dans mon lit, je ne prends que de l'eau à boire; on me met de la glace sur le ventre. Je souffre sans arrêt et ne puis dormir, même avec des narcotiques.

« Plus de selle depuis huit jours, malgré des lavements répétés. Le docteur de Saint-Jean-de-Luz demande en consultation M. Lafourcade (de Bayonne) le 24 juin, au soir. On diagnostique un commencement de péritonite et je dois être transportée, le lendemain, à la maison de santé pour être opérée. On doit sacrifier l'enfant pour tenter de me sauver, si j'ai passé la nuit.

« Ce soir même je perds les eaux et j'accouche à 9 h. 1/2 d'un enfant pesant 1 kilogr. 870 (elle a près de dix ans maintenant). En même temps tous les troubles disparaissent. Convalescence rapide.

« Pas d'accident jusqu'à ma deuxième grossesse; je ressens simplement une douleur au côté gauche lorsque je porte mon bébé.

« En mars 1921, deuxième grossesse. Me rappelant qu'on avait pensé à de l'appendicite et voulant éviter les troubles graves que j'ai présentés en 1918, je me fais examiner; on me trouve une sensibilité dans la région

appendiculaire et on m'opère (laparotomie médiane). La grossesse est presque au cinquième mois, lorsque j'ai de nouvelles crises de vomissements, précédées de douleurs à gauche. Le docteur appelé pense à des coliques hépatiques ou néphrétiques. Les crises de vomissements sont moins fréquentes que pendant la première grossesse.

« Passé le sixième mois, tout va très bien jusqu'au huitième mois; alors, fin octobre, je me sens très gênée par ma grossesse; je suis très fatiguée; je dors demi-assise.

« Accouchement le 21 novembre 1921, très normal, l'enfant pèse 4 kilogr. 200.

« Pas d'accident entre la deuxième et la troisième grossesse; mais toujours une douleur du côté gauche au moindre effort. En octobre 1924, troisième grossesse. A peine au troisième mois, j'ai une crise de vomissements très pénible, avec sensation d'étouffement, précédée de douleurs dans le ventre. Moins d'un mois après, une nouvelle crise, et le docteur appelé pense encore à des coliques hépatiques ou néphrétiques.

« La troisième crise, vers février, est terrible.

« Au septième mois de ma grossesse, en mai, à la suite de fatigue, j'ai, en pleine nuit, un étouffement presque complet; impossible de parler ni de bouger; piqûre de morphine; la crise dure environ deux heures. Pendant une semaine je crache du sang au réveil et on croit que j'ai un poumon malade. On me met dans une maison de santé pour y attendre l'accouchement. Le repos absolu fait cesser les crises de vomissements et d'étouffement; je souffre un peu, dans l'estomac me semble-t-il.

« Le 26 juillet 1925, accouchement normal; l'enfant pèse 2 kilogr. 700 : j'ai une hémorragie après et des syncopes. L'hiver suivant, comme je tousse beaucoup et que j'ai des impressions d'étouffement après mes quintes, on me radiographie pour les poumons, en juin 1926; c'est alors que j'apprends l'existence de ma hernie diaphragmatique.

« Depuis ma santé s'améliore et j'ai simplement une gêne ou une douleur à gauche à l'occasion d'un effort. »

Examen actuel. — Mme L... est très bien portante et donne l'impression d'une femme énergique et active. Elle est enceinte de quelques semaines et l'histoire des grossesses antérieures l'a décidée à consulter et à se faire opérer s'il y a lieu.

L'examen physique ne donne rien de saillant et c'est l'examen radiologique qui a permis de préciser la nature de la lésion.

Une radiographie, de face, que la malade possédait déjà, montre une énorme masse opaque, du volume d'une tête d'adulte, dans l'hémithorax gauche, remontant très haut dans le thorax, jusque vers la clavicule.

L'examen sous écran m'a permis de faire des constatations assez précises.

L'ombre opaque, volumineuse, ne permet pas l'observation de l'hémidiaphragme gauche, au-dessus duquel elle paraît située tout entière; sa partie supérieure est plus élevée que la base du cœur.

En observant cette ombre sous diverses incidences, on constate que son

contenu présente les bosselures des ombres coliques et l'on parvient à dissocier plusieurs anses.

L'examen de profil montre que l'ombre est très étendue dans le sens antéro-postérieur, remplissant presque toute la base.

L'examen de l'abdomen montre deux anses coliques qui paraissent être la fin du transverse et le descendant en rapport de continuité avec l'ombre anormale intrathoracique.

Un lavement opaque permet de vérifier que l'anse gauche est bien le côlon descendant, alors que l'anse droite (supposé le transverse) ne se modifie nullement; l'ombre thoracique s'élargit pendant que le lavement progresse; mais on le suspend, en raison du malaise éprouvé par la malade.

L'orifice diaphragmatique paraît petit et peu éloigné de la paroi thoracique.

L'ingestion d'une bouillie opaque montre nettement que l'estomac n'est pas dans la hernie.

D'après cet examen, le contenu de la hernie paraît formé par le côlon proximal jusqu'à l'angle splénique, sans qu'on puisse en soupçonner la longueur, mais il semble qu'il y ait plusieurs bosselures.

L'intervention étant décidée, je fais prendre, à la malade, pendant une dizaine de jours, de l'huile de paraffine, pour vider le côlon hernié et je la mets à un régime qui donne le moins de déchets possible.

En raison de la suppression fonctionnelle d'un poumon, je lui donne, comme anesthésie, du chloroforme. Opération le 28 février 1928.

Je fais une incision abdomino-thoracique, commençant au-dessus de l'ombilic, sur la ligne médiane et se dirigeant vers le rebord costal à la hauteur du 7e espace, pour suivre ensuite cet espace jusqu'à la ligne axillaire.

Ouverture de la cavité abdominale; ouverture de la cavité pleurale, ce qui ne donne lieu à aucun incident; section complète du rebord costal cartilagineux et mise en place de l'écarteur Gosset, grand modèle. Je vois alors immédiatement le contenu de la hernie et la surface du diaphragme; je cherche et je trouve sans difficulté l'orifice herniaire, à peu près grand comme une pièce de 5 francs, et distant d'environ 8 centimètres du rebord costal; sur le doigt, j'incise le diaphragme depuis le rebord costal jusqu'à l'orifice, faisant ainsi communiquer largement les cavités thoracique et abdominale. Il me fut alors extrêmement facile d'extraire de la cage thoracique tout le contenu de la hernie pour la réintégrer immédiatement dans la cavité abdominale; j'attirai ainsi la fin de l'iléon (environ 1 mètre), le cæcum, le côlon ascendant et le côlon transverse, tout ce côlon, bien entendu, extrêmement mobile; il n'y avait que quelques adhérences épiploïques, au pourtour de l'orifice que je pus ainsi libérer au bistouri, avivant du même coup les bords de l'orifice, tout cela sous le contrôle de la vue, sans la moindre gêne.

Suture du diaphragme, d'arrière en avant, au catgut fort; ce diaphragme était très mince, très atrophié. Nettoyage à la compresse montée du sinus costo-diaphragmatique, rapprochement des côtes par deux gros

catguts, passés dans les espaces sus et sous-jacents, suture du rebord costal avec un gros catgut qui perfore le cartilage, fermeture de la cavité abdominale et suture de la peau.

Un petit drain est placé dans le 9e espace en arrière ; mais il ne donne rien et est enlevé dès le lendemain. Suites opératoires remarquablement simples. La température atteint à peine 38°.

La malade est, au début, essoufflée, comme les fracturés de côtes, mais elle est gênée aussi par des palpitations (120) qui tiennent certainement au déséquilibre thoracique apporté par la suppression de la hernie.

Dès le lendemain de l'opération le poumon gauche respire nettement dans les deux tiers supérieurs de l'hémithorax ; le cœur est dévié à droite.

De jour en jour la malade va mieux et dès le treizième jour elle se lève et marche.

Sa grossesse continue, mais je pense que je la ferai interrompre pour ne pas faire supporter au diaphragme cette distension considérable à laquelle, peut-être, il ne résisterait pas.

Il s'agit donc, dans ce cas, d'une hernie diaphragmatique traumatique, due à la perforation du diaphragme par un coup de feu, hernie qui, sans doute, s'est produite progressivement.

Le tableau clinique présenté par cette hernie est assez curieux. La malade n'avait à peu près aucun trouble en dehors de ses grossesses, si ce n'est une gêne parfois douloureuse lorsqu'elle faisait un effort. Par contre, pendant les trois grossesses, elle eut des crises de vomissements extrêmement pénibles et répétées, crises de vomissements qui ont failli, pendant la première grossesse, la faire opérer pour une péritonite qui n'existait pas, qui l'ont fait opérer pendant la deuxième grossesse pour une appendicite qu'elle n'avait pas, et qui ont fait croire pendant la troisième grossesse à des coliques hépatiques ou néphrétiques.

Ce n'est qu'en 1926, douze ans après le début des accidents, qu'une radiographie, faite parce qu'on croyait la malade tuberculeuse, a permis de découvrir la hernie.

Il est vraiment étonnant qu'une hernie diaphragmatique contenant la fin de l'iléon (environ 1 mètre), le cæco-côlon ascendant et tout le transverse, avec un orifice herniaire relativement étroit, ait donné si peu de symptômes, puisqu'en dehors des grossesses il n'y avait presque rien.

Le diagnostic sous écran fut ici très facile et cela parce que la hernie ne contenait pas l'estomac. La présence de l'estomac est parfois difficile à déceler, l'interprétation des radios et des vues sous écran est parfois délicate et ma deuxième observation en est une preuve. Quant à la technique opératoire, j'ai eu recours à la thoraco-phréno-laparotomie et je n'exagère pas en disant que grâce à cette technique l'opération a été vraiment facile ; elle s'est déroulée d'un bout à l'autre sans la moindre gêne, sans le moindre incident. Je ne puis même pas parler de *réduction* de la hernie ; une fois le diaphragme incisé, j'ai attiré très rapidement tout le contenu de la hernie et je l'ai réintégré dans la cavité abdominale.

Je ne veux point ouvrir une discussion sur la voie d'abord des hernies

diaphragmatiques, mais je suis tellement convaincu de la supériorité de la thoraco-phréno-laparotomie que je voudrais simplement prier ceux qui ne l'ont jamais employée d'y avoir recours une fois, pour l'essayer; je suis certain qu'ils en seront aussi satisfaits que moi-même.

J'ai examiné ma malade sous l'écran le 17 mars, exactement trois semaines après l'opération. Le champ pulmonaire est parfaitement transparent jusqu'en bas. Le cœur est encore notablement dévié vers la droite; il est presque médian. On ne distingue pas le diaphragme. Contre la paroi costale il y a une ombre, qui est nettement une plaque de péripleurite ou un petit épanchement enkysté de la plèvre, très mince : en variant les positions l'ombre disparaît. L'estomac est normal, avec une grosse poche d'air, le côlon se voit tout entier; le cæcum a retrouvé à peu près la fosse iliaque droite.

Voici ma deuxième observation de hernie diaphragmatique, bien différente de la première :

Mme L..., âgée de quarante-six ans, cuisinière, entre dans le service de M. Hallé, à l'hôpital Necker, le 1er décembre 1927.

Elle se plaint, depuis le mois de mai 1927, de fatigue très marquée, de douleurs thoraciques, puis épigastriques survenant après les repas. Elle éprouve en même temps de la dyspnée assez intense, une sensation d'étouffement.

Ces crises surviennent en général aussitôt que la malade ingère des aliments, quels qu'ils soient, mais parfois les repas ne sont suivis de douleurs que plus tardivement, quelques heures dans certains cas.

Tous ces phénomènes durent quatre à cinq heures, puis disparaissent, suivis immédiatement de vertiges, très intenses, de somnolence et de céphalée.

Jamais la malade n'a présenté de vomissements.

Elle présente en outre des douleurs abdominales, sans horaire fixe, et une constipation opiniâtre.

Il y a deux ans, la malade a déjà eu des crises douloureuses abdominales uniquement; le diagnostic d'appendicite a été suivi d'appendicectomie.

Pendant un an, elle n'a plus souffert.

Il y a trois ans, affection douloureuse abdominale accompagnée de diarrhée; un médecin fait le diagnostic de grippe intestinale.

La malade est bien réglée toutes les trois semaines et perd pendant deux à trois jours.

Pas d'enfants, pas de fausses couches.

Examen. — L'abdomen est souple; dans l'épigastre cependant, à gauche, on a une sensation de résistance qui n'existe pas du côté opposé. Sa palpation détermine une douleur en ce point.

L'auscultation du thorax montre au point de vue pulmonaire des signes légers de sclérose.

Au point de vue cardiaque, un souffle d'insuffisance aortique. T. A. Mx : 12; Mn : 7.

Examen des urines : ni albumine, ni sucre.

Après des examens radiologiques le diagnostic de hernie diaphragmatique de l'estomac est fait et la malade entre dans mon service le 13 décembre 1927.

Examen radiologique. — De nombreuses radiographies faites par M. Contremoulins montrent l'existence, *au-dessus* de la coupole diaphragmatique, à gauche, d'une poche d'environ 10 centimètres de hauteur, assez vaste, séparée de l'estomac sous-diaphragmatique par une zone rétrécie. Les radiographies de face montrent cette poche immédiatement en dehors de la colonne vertébrale ; en combinant ces deux aspects, il était permis de conclure que la poche gastrique herniée siégeait à gauche, tout à fait en arrière et en dedans, tout contre la colonne vertébrale.

Plusieurs examens radioscopiques ont permis de constater que la gélobarine entrait dans l'estomac sous-diaphragmatique, puis pénétrait dans la partie herniaire ; une fois pourtant on put constater, avec la plus grande netteté, le passage de la substance opaque dans la hernie d'abord, puis dans l'estomac, ceci en position couchée.

Enfin, avant l'intervention, j'ai demandé à M. Contremoulins de me localiser le siège et la profondeur de la poche comme s'il s'agissait d'un projectile et M. Contremoulins précisa ce siège ; la poche était à 8 centimètres de profondeur (de la paroi postérieure), en dedans de la colonne vertébrale.

Etant donné ces notions sur le siège de la hernie, et malgré le jour considérable que donne la thoraco-phréno-laparotomie, je décide d'aborder la hernie par la voie thoracique postérieure.

Dans le service, la malade fait une crise extrêmement intense avec irradiation vers l'épaule gauche.

Avant d'intervenir, et pour diminuer dans une certaine mesure les effets du pneumothorax opératoire, je demande à mes internes de faire faire, d'abord, un pneumothorax artificiel.

Le 27 décembre 1927, on injecte dans la plèvre 250 cent. cubes d'oxygène et 200 cent. cubes d'air ; le lendemain, on constate l'existence d'un peu de liquide dans le cul-de-sac costo-diaphragmatique, mais le poumon est très peu décollé.

Le 29 décembre, on fait une deuxième insufflation. 250 cent. cubes d'oxygène, 350 cent. cubes d'air.

A la radio, le lendemain, le poumon n'est pas plus décollé et la lame de liquide existe comme précédemment. On conclut que l'air ne reste pas dans la cavité pleurale.

Opération le 4 janvier 1928.

Incision en U, dont la branche horizontale passe sur la 11e côte, dont la branche verticale interne est parallèle à la ligne des apophyses épineuses, mais distante d'elle d'un travers de main.

Le lambeau, doublé de toute la musculature de la paroi, est relevé et met à nu le squelette. Résection sous-périostée des 11e et 10e côtes, dans une étendue de 8 à 10 centimètres. Hémostase, par ligature en masse, du

poignet vasculo-nerveux intercostal des deux espaces découverts et incision verticale de la plèvre, doublée des muscles intercostaux. Pneumothorax opératoire progressif, qui ne provoque aucun incident.

Dès que la plèvre est largement ouverte, on aperçoit la hernie qui fait saillie au-dessus du diaphragme, dans la région latéro-vertébrale et en avant d'elle. Cette saillie qui se détache du plan diaphragmatique et qui monte dans le thorax, sur une hauteur d'environ 10 centimètres, ressemble assez au péricarde et j'ai quelque hésitation. Mais le palper montre qu'il s'agit d'une masse molle et qui ne bat pas. J'essaie de contourner la masse de la hernie et je n'y arrive pas ; je ne puis donc la libérer par là.

J'incise alors le diaphragme d'arrière en avant, du plan costal vers la hernie, dans une étendue de 8 centimètres environ, et cette incision se termine sur l'orifice dont le bord est lui-même coupé. Dès lors, je puis introduire mes doigts *de bas en haut, de l'abdomen vers le thorax*, dans le sac herniaire dans lequel se trouve l'estomac, la grosse tubérosité, me semble-t-il. Je saisis cet organe en dehors de la hernie, *dans le ventre*, et je l'attire vers moi ; très aisément je vide la poche herniaire, laquelle, une fois l'estomac sorti, me paraît très mince. Je constate alors que le trou est énorme, qu'*en dedans il n'y a point de bord limitant* et que la fermeture sera difficile, sinon impossible. J'essaie de fermer la poche d'entrée de la hernie en faisant une bourse sur le péritoine et je croyais avoir réussi. Je ferme alors, par le thorax et aussi loin que possible, la brèche diaphragmatique et quand j'ai terminé je constate que la hernie s'est reproduite.

J'examine alors de plus près la brèche diaphragmatique et voici ce que je constate : en dehors il existe un bord musculaire très net, et solide, sur lequel adhère le bord pulmonaire. En arrière également il y a un bord musculaire, transversalement dirigé et qui répond, me semble-t-il, à la portion du diaphragme qui vient du carré des lombes ; en avant, il n'y a rien, aucune résistance, et en dedans, de même, là il y a la colonne vertébrale, et la main peut passer devant elle sans rencontrer aucune résistance. En somme la partie du diaphragme qui répond à l'arcade du carré des lombes et du pilier gauche fait défaut.

Dès lors la fermeture de ce trou me paraît impossible puisqu'il ne s'agit pas, en réalité, d'un trou et qu'il n'y a de bordure tangible qu'en dehors et en arrière.

Refoulant le sac et son contenu dans le ventre, à l'aide d'une longue pince, je ferme péniblement la brèche en unissant le bord externe au bord postérieur ; en fin de compte il ne reste plus qu'une large fente verticale, paravertébrale, que je réduis considérablement à l'aide de deux fils qui prennent point d'appui, d'autre part, dans le tissu fibreux de la colonne vertébrale.

L'orifice est presque fermé, sauf en un point qui siège tout à fait en avant et en dedans, presque devant la colonne, au voisinage de l'aorte.

Fermeture de la paroi, aspiration de l'air de la plèvre.

Pendant quarante-huit heures, la malade n'a présenté que des phénomènes de shock, avec pouls rapide, respiration relativement calme ; elle a

bu pas mal de liquide, n'a jamais vomi, a eu ses gaz; sa température, qui est montée à 40° le premier soir, a commencé à baisser, dès le lendemain; mais la malade s'est éteinte sans présenter aucun symptôme alarmant autre qu'une très grande rapidité de son pouls.

J'ai fait minutieusement l'autopsie, étant donné l'importance du cas.

J'ai défait les sutures de la paroi thoracique; il y avait, dans la cavité pleurale, un peu de liquide sanguinolent. Le poumon et le diaphragme étaient collés contre la paroi pleurale; la suture du diaphragme et la suture de la brèche avaient parfaitement tenu, et la poche herniaire n'était plus visible.

J'ai désuni toutes ces sutures pour étudier de plus près la hernie; j'ai constaté alors que la brèche était bien constituée comme je l'ai dit précédemment. J'ai pu vérifier les caractères du sac herniaire; celui-ci était mince, à certains endroits transparent et constitué vraisemblablement par l'adossement de la plèvre et du péritoine; en mettant la main dans ce sac pour le tendre, j'ai pu voir le conduit œsophagien, qui descendait en dehors *et qui faisait partie des parois du sac*; l'orifice musculaire diaphragmatique de l'œsophage n'existait donc pas non plus; en dedans de l'œsophage, on voyait descendre, *dans la partie postérieure du sac*, un nerf pneumogastrique, vraisemblablement le droit. L'estomac, la grosse tubérosité, je pense, avait donc passé, doublé en partie ou en totalité par l'adossement du péritoine et de la plèvre, dans une vaste brèche, due à l'absence de toute la partie du diaphragme qui répond au pilier et à l'arcade du carré des lombes. L'œsophage passait lui-même dans cette brèche et se trouvait *dans la paroi même du sac herniaire*, ainsi que le pneumogastrique droit.

De l'étude de ces faits, je puis, il me semble, tirer les conclusions suivantes.

Il s'agit, évidemment, dans ce cas, d'une hernie congénitale, quoiqu'elle ne se soit révélée qu'à quarante-cinq ans; et elle s'est produite certainement à la faveur d'une anomalie congénitale du muscle; la partie du diaphragme, qui naît d'habitude de l'arcade du carré des lombes et du pilier, n'existait pas. Mais peut-on aller plus loin et dire si cette anomalie appartient à la période embryonnaire ou à la période fœtale? Etant donné l'existance d'un sac, formé vraisemblablement par l'adossement de la plèvre et du péritoine, on peut penser qu'il s'agit d'une anomalie de la période fœtale, alors que la rencontre du septum transversum et des piliers d'Uskov a eu lieu et que l'ébauche diaphragmatique est formée. Le sac était d'ailleurs incomplet puisqu'il n'a pas été possible d'obtenir un pneumothorax artificiel.

Au point de vue clinique, je n'ai rien de particulier à noter si ce n'est que le diagnostic a été rigoureusement établi par l'examen radiologique, mais que celui-ci m'avait laissé croire à l'existence d'un orifice étroit, alors que la communication était très vaste.

Au point de vue thérapeutique, deux points me paraissent dignes d'être notés : la voie d'abord que j'ai suivie et la réparation de la brèche diaphragmatique.

J'ai défendu, depuis quelque huit ans, la voie thoraco-abdominale, ou plutôt la thoraco-phréno-laparotomie pour aborder et traiter les hernies diaphragmatiques et j'ai inspiré la thèse de mon ami Jean Quénu qui a fait, sur ce sujet, des recherches fort intéressantes et qui a montré, depuis sa thèse, par plusieurs publications appuyées sur des faits personnels, l'excellence de cette voie d'abord. J'ai montré, précédemment, les services qu'elle m'a rendus dans ma première observation.

Pourtant, ici, j'ai abandonné cette voie. Des examens radiologiques nombreux et très précis, faits par M. Dalsace d'une part, par M. Contremoulins d'autre part, m'ont montré, et cela avec une exactitude mathématique, que la hernie siégeait tout à fait en arrière, tout contre la colonne vertébrale. Aussi j'ai craint que la thoraco-phréno-laparotomie ne me donnât des difficultés trop grandes et je n'ai pas hésité à aborder la hernie par une thoracotomie postérieure, avec résection de deux côtes (11e et 10e). J'ai eu un jour parfait sur la hernie, j'étais très à l'aise, et si j'avais eu affaire à une hernie simple, avec un trou limité par des bords nets, je n'aurais eu aucune difficulté à faire ma suture.

Le deuxième point, non moins important, qui doit me retenir est la réparation de la brèche. Je dois dire, sans exagération aucune, que je me suis trouvé en présence d'une tâche à peu près au-dessus des ressources de la chirurgie. J'ai pu, péniblement, en me servant même de la colonne vertébrale, oblitérer à peu près la perte de substance; il restait cependant une brèche en avant et en dedans, que je n'aurais pu obturer qu'en prenant point d'appui sur le péricarde ou sur l'aorte. On peut se demander si, en présence d'une hernie diaphragmatique de ce genre, il est prudent de s'aventurer et en tout cas il ne faut le faire, comme je l'ai fait, que pour essayer de guérir une infirmité devenue intolérable; et si l'on s'aventure il est bon de savoir, au départ, à quelles difficultés on peut être appelé à faire face, car j'avoue que je ne m'attendais pas à cette impossibilité anatomique de la réparation.

La malade est, je crois, morte de shock, ce qui n'a rien d'étonnant vu qu'elle a été soumise pendant plus d'une heure et demie à l'énorme déséquilibre provoqué par cette opération thoraco-abdominale, certainement très grave, et, d'autre part, j'ai dû, pendant toute mon opération, traumatiser le pneumogastrique qui était dans la paroi du sac.

Autant la hernie traumatique est, en général, une lésion facilement abordable et réparable, autant la hernie congénitale est susceptible de nous réserver des surprises fâcheuses; il faut étudier le cas dans ses moindres détails pour être prêt, autant que possible, à toutes les éventualités.

PRÉSENTATION DE MALADE

Ostéosynthèse pour fracture du fémur datant d'octobre 1922. Restitutio ad integrum,

par **M. Ch. Dujarier.**

Le malade que je vous présente a été opéré en octobre 1922 pour une fracture du fémur. J'ai eu l'occasion de le revoir récemment et je vous le présente, car j'estime qu'il ne lui reste plus aucun symptôme de son accident. Le raccourcissement est nul ; les articulations adjacentes n'ont aucune limitation des mouvements ; il n'y a pas d'atrophie musculaire et la plaque est très bien tolérée.

Comme on insiste, et avec raison, sur les méfaits de l'ostéosynthèse il est juste de mettre en relief les excellents résultats que peut donner cette méthode.

PRÉSENTATION D'INSTRUMENT

M. Juvarra, correspondant étranger, adresse à la Société le fixateur externe pour fractures des diaphyses qu'il a imaginé et qu'il a décrit dans ses communications antérieures.

PRÉSENTATION DE RADIOGRAPHIE

Epiphysite de la tête du 5e métatarsien,

par **M. Mauclaire.**

Voici la radiographie de ce cas. Il s'agissait d'un malade âgé de trente ans, qui était venu me consulter pour une douleur assez vague au niveau de la tête du 5e métatarsien, sans durillon sous-jacent, sans pied plat. Il n'y avait pas eu de traumatisme antérieur.

A tout hasard, je fis faire une radiographie ; celle-ci montra l'existence

d'une épiphysite de la tête du 5e métatarsien. On voit que toute la tête de l'os présente une zone transparente cunéiforme à base chondrodiarthrodiale. On dirait presque une cavité.

Il n'y a pas de séquestre. La métaphyse et la diaphyse paraissent élargies. Il n'y a pas de périostoses au niveau du col de l'os ; l'extrémité postérieure de la 1re phalange du 5e orteil paraît normale.

Les autres têtes métatarsiennes sont un peu décalcifiées, surtout la 4e.

Il s'agit bien d'une épiphysite de la tête du 5e métatarsien à la période



FIG. 1.

qui précède la réparation de la lésion par un aplatissement de l'épiphyse. Je n'ai pas pu suivre ce malade.

C'est la lésion qui a été appelée maladie de Kœhler, qu'il vaudrait mieux appeler maladie de « Freiberg-Skillern-Kœhler [1] », si on veut suivre l'ordre chronologique de l'historique. Péraire et Mally, en 1899, avaient signalé la lésion à propos de la maladie de Morton. Mais c'est Kœhler qui l'a bien synthétisée.

1. FREIBERG : Infraction des têtes métatarsiennes, *Surg. Gynec. and Obst.*, août 1914 ; KOEHLER : *Radiologie normale et pathologique*, 2e édition, 1915, cité par ALBERTI, *Chirurgia degli organi del mov.*, 1922 ; SKILLERN : Infraction des têtes métatarsiennes, *Annals of Surgery*, mars 1915.

J'ai présenté ici en mai 1925 un cas d'épiphysite à la phase d'aplatissement de la tête du 2e métatarsien.

J'ai présenté ici en octobre dernier un cas d'épiphysite de la tête du 3e métacarpien ; la tête métacarpienne était hypertrophiée et pommelée.

Dans le cas présent, la forme cunéiforme de la lésion fait penser à une lésion d'origine vasculaire, une nécrose aseptique, comme le pensent Axhausen et Payr, plutôt qu'une ostéomalacie locale (Walter).

En France, les observations semblables sont très rares, alors qu'à l'étranger elles sont déjà assez nombreuses.

Le Secrétaire annuel, M. A. Bréchot.

L. Maretheux, imprimeur, 1, rue Cassette, Paris.

BULLETINS ET MÉMOIRES

DE LA SOCIÉTÉ NATIONALE DE CHIRURGIE



Séance du 28 mars 1928.

Présidence de M. OMBRÉDANNE, *président.*

PROCÈS-VERBAL.

La rédaction du procès-verbal de la précédente séance est mise aux voix et adoptée.

CORRESPONDANCE

La correspondance comprend :

1° Les journaux et publications périodiques de la semaine.

2° Une lettre de M. CAPETTE s'excusant de ne pouvoir assister à la séance.

3° Une lettre de M. ROUX-BERGER demandant un congé d'un mois.

4° Un travail de M. JUVARA, correspondant étranger, intitulé : *Sarcome de l'olécrâne. Résection de l'olécrâne et reconstitution du tendon du triceps par greffe empruntée à la bandelette de Maissiat.*

5° Un travail de M. PÉTRIDIS, correspondant étranger, intitulé : *Énorme dilatation aiguë et spontanée de l'estomac.*

6° Un travail de M. CARAVEN, correspondant national, intitulé : *Un cas de long biceps détendu.*

7° Un travail de M. CHATON, correspondant national, intitulé : *Évolution d'une contusion du pancréas : kyste post-traumatique, ictère chronique, insuffisance pancréatique totale.*

8° Un travail de M. ESTOR, correspondant national, intitulé : *La méniscite chronique existe-t-elle?*

9° Un travail de MM. Dambrin, correspondant national, et Thomas, intitulé : *L'anesthésie générale par le sérum éthéré intraveineux.*

10° Un travail de M. Jeanneney, correspondant national, intitulé : *Fractures bilatérales des apophyses transverses lombaires.*

11° Un travail de M. Baranger (Le Mans), intitulé : *Appendicite compliquée d'abcès et d'occlusion intestinale.*

M. Labey, rapporteur.

12° Un travail de M. Baudet (Armée), intitulé : *Fracture de six apophyses transverses des vertèbres lombaires.*

M. Küss, rapporteur.

A PROPOS DU PROCÈS-VERBAL

Fractures bilatérales des apophyses transverses lombaires,

par M. **G. Jeanneney** (de Bordeaux), correspondant national.

L'important rapport de Lance, à propos de l'observation de Guillemin, a fait ressortir l'apport considérable que nos collègues étrangers des pays miniers, en particulier, avaient fait à l'étude des fractures des apophyses transverses lombaires. Il ressort de cette étude que ces lésions ne sont pas aussi exceptionnelles qu'on le croyait jusqu'à ces dernières années puisque depuis le travail de Wiart dans la *Revue d'Orthopédie* de 1923 le nombre des cas publiés a plus que triplé.

Cependant il n'en reste pas moins vrai que les fractures bilatérales et multiples sont rares. Nous en avons récemment observé un cas :

Observation. — Un homme de trente ans tombe de son grenier, soit environ 3 mètres. Relevé, il ne se souvient d'aucune des circonstances accessoires de l'accident.

Cet homme présente, outre une fracture de la clavicule droite et de la 10e côte droite, une assez vive douleur dans la région dorso-lombaire, contracture musculaire de cette région au niveau de laquelle la pression est très douloureuse. Cependant le blessé se tient facilement assis sur son lit et peut marcher.

L'inspection ne révèle aucun signe de contusion de la région lombaire. Il n'y a ni érosion des téguments ni ecchymose.

Il n'existe aucune inclinaison latérale de la colonne vertébrale, mais seulement une contracture en rectitude. Les membres inférieurs, surtout le droit, ont tendance à se placer en flexion sur le bassin. Il n'existe pas de modification des réflexes ni de la sensibilité au niveau du membre inférieur et de la fesse. Le ventre est souple. La miction facile et normale. Le malade, qui se plaint surtout de sa clavicule, demande à se lever au sixième jour, et marche alors assez aisément. Il éprouve simplement un peu de gêne pour ramasser un objet et le fait comme un pottique.

Les mouvements de latéralité de la colonne vertébrale et d'inclinaison sont impossibles et douloureux.

La radiographie montre que les corps vertébraux et les espaces intervertébraux sont normaux. *A droite*, il existe une fracture de toutes les apophyses transverses. Le trait de fracture est vertical; il siège à la base des apophyses au niveau de leur col. Le fragment distal est déplacé en dehors et en bas.

A gauche, fracture des 3e et 4e apophyses transverses au niveau de leur col avec fragment distal déplacé légèrement vers le haut. Ce *décalage* des fragments semble indiquer qu'il y a eu un *mouvement de torsion* de la colonne vertébrale et la radiographie stéréoscopique le confirme.

Les suites sont simples, le blessé est revu trois mois après l'accident sans aucun trouble.

J'ajouterai quelques réflexions aux remarques si intéressantes de Lance : ce qui fait la gravité et l'intérêt chirurgical de ces fractures, ce sont leurs suites et en particulier l'apparition plus ou moins précoce de *lumbagos traumatiques* particulièrement rebelles. Dans la pathogénie de ceux-ci il faut, à notre avis, tenir compte de l'écartement et du mode de déplacement des fragments; en étudiant, en effet, quelques-unes des observations dans lesquelles l'accident a été suivi de douleurs rebelles, il semble qu'un écartement transversal considérable consolidant par un cal fibreux soit d'un pronostic meilleur que le *déplacement vertical* en bas ou en haut sans que le fragment brisé perde absolument le contact avec le col transversaire. Il y a là l'*amorce d'un cal vicieux* comprimant les nerfs rachidiens et susceptible d'entraîner des accidents secondaires.

D'autre part, la fracture de l'apophyse transverse de la 5e lombaire peut se compliquer d'une lésion encore non décrite et qui constituerait une véritable *sacralisation traumatique*.

C'est pourquoi, tant pour le diagnostic que pour le pronostic, la *radiographie simple* et surtout la radiographie stéréoscopique est appelée à jouer un rôle considérable.

Pour ce qui est du *traitement*, nous pensons qu'une *hypercorrection orthopédique* immobilisant le malade en flexion latérale forcée serait susceptible de corriger dans certains cas le déplacement vertical des fragments et prévenir ainsi les compressions nerveuses, cause de complications ultérieures.

Le *traitement chirurgical* pourra être indiqué d'*emblée* lorsque l'examen du malade, fait en collaboration étroite avec le neurologue, aura montré qu'il existe une « offense » réelle d'une ou plusieurs racines nerveuses. Il consistera simplement à *réséquer le fragment osseux offensant*.

Le traitement chirurgical pourra être indiqué *secondairement* soit pour un lumbago rebelle au traitement médical, soit pour une sciatique ou une sacralisation douloureuse secondaire.

Le travail de Lance est venu très utilement attirer l'attention sur ces possibilités chirurgicales dans les lumbagos traumatiques si rebelles.

Enorme dilatation aiguë et spontanée de l'estomac,

par M. **Pavlos Petridis**,
chirurgien de l'hôpital grec d'Alexandrie,
membre correspondant étranger.

La lecture du rapport de M. Pierre Mocquot sur la dilatation aiguë de l'estomac de M. Matry (séance du 25 janvier 1928) sur le même sujet m'a rappelé une observation qui offre des analogies avec les cas précités. La voici :

Constantin B..., quatorze ans, élève, entre dans notre service le 30 mai 1923, transféré du service de médecine (Dr Lyritis) pour être opéré d'urgence avec le diagnostic de péritonite.

Antécédents héréditaires : rien à noter.

Antécédents personnels : aucune maladie jusqu'ici.

Maladie actuelle : il y a trois mois à peu près, chute par terre et plaie superficielle du genou gauche. Pansement antiseptique et cicatrisation normale. Pas d'injection préventive de sérum antitétanique.

Il y a quarante jours, le malade s'aperçut d'une certaine gêne dans la mastication et ressentit des douleurs aux lombes. Ces phénomènes peu à peu s'accentuaient, de sorte que, au bout de trois jours, il a été obligé de s'aliter.

Le 7 mai, il a dû entrer à l'hôpital, présentant le complexus symptomatique suivant : 1° léger trismus ; contraction légère des parois abdominales ; 3° raideur peu prononcée des membres inférieurs ; 4° gibbosité thoracique si prononcée qu'à un moment donné on a eu l'impression qu'il s'agissait d'une affection de la colonne vertébrale, probablement de mal de Pott ; 5° contracture périodique des muscles pectoraux et des muscles des membres inférieurs ; 6° fièvre (38°3).

Le *diagnostic* le plus probable a été celui de *tétanos* et le traitement par des injections de sérum antitétanique fut immédiatement institué. Dans l'espace de quinze jours 1.400 cent. cubes lui ont été injectés. Dès les premiers jours du traitement, l'état du malade a commencé à s'améliorer. La fièvre diminua progressivement, la contracture musculaire des membres et le trismus diminuèrent également dans peu de jours. La gibbosité de la colonne vertébrale thoracique persista, mais moins accentuée. En même temps le malade s'est débarrassé des sueurs abondantes des premiers jours.

Le quatorzième jour de son hospitalisation, phénomènes sériques. Pendant tout ce temps, la digestion était normale et le 23 mai, c'est-à-dire le seizième jour de son hospitalisation, on a pu lui donner de la nourriture solide.

Le lendemain, vomissements tenaces qui ont duré deux jours de suite. Les vingt-quatre heures suivantes, pas de vomissements. Le quatrième jour, vingt et unième jour d'hospitalisation, le 27 mai, sortie de l'hôpital.

Dans le même après-midi, à domicile, des vomissements continus ont reparu ne cédant à aucune médication thérapeutique. En même temps émission par l'anus de glaires sanguinolentes. Les phénomènes en question, ainsi que l'état général, ont empiré le 28 et le 29 du mois et on a dû transporter le malade à l'hôpital dans le service de médecine (Dr Lyritis) où il resta pendant vingt-quatre heures. De là il a été transféré, le lendemain 31 mai, dans notre service avec le *diagnostic de péritonite*.

Etat actuel du malade, franchement mauvais. Taille moyenne, faciès périto-

nique, très pâle, yeux excavés, nez pincé, muqueuses anémiées, langue sèche, squelette bien développé, musculature gracile, tissu cellulo-adipeux minime, maigreur manifeste. Cœur, limites normales, tons affaiblis, pouls rapide, 120 à la minute, petit, dépressible. Poumons : rien à noter. Organes génitaux : rien à noter. Membres également rien à noter. Défécation : constipation qui date depuis la nouvelle apparition des vomissements, c'est-à-dire depuis quatre jours. Température 36°8-37°5.

Région malade : le ventre est démesurément distendu. A la percussion, on trouve de la matité nette et étendue de la région ombilicale et au-dessous. Dans les flancs et au milieu de l'hypogastre, on trouve plutôt de la submatité. Par contre, on trouve un tympanisme exagéré à l'épigastre et à la partie basse des deux hypocondres. A la palpation, nous trouvons une résistance diffuse dans tout le ventre consécutive à une certaine contracture des parois et nous provoquons des douleurs assez intenses. L'interne de garde, qui avait examiné le malade peu après son entrée à l'hôpital, a eu l'impression qu'il y a du liquide dans le ventre.

Diagnostic clinique. Occlusion intestinale probablement par invagination.

Opération peu après son entrée. Incision sus- et sous-ombilicale sur la ligne blanche. A l'ouverture du péritoine, l'estomac énormément distendu fait saillie hors du ventre. Nous prolongeons en haut notre incision jusqu'à l'apophyse xiphoïde. Nous constatons que l'estomac occupe presque toute la cavité abdominale. Pour pouvoir procéder à une exploration même sommaire, nous sommes obligé de vider l'estomac par ponction au trocart. Sortie abondante de gaz et ensuite d'un liquide verdâtre également abondant. Comme le trou de la ponction est petit, tandis que la quantité du liquide à évacuer est très grande, et pour gagner du temps, nous élargissons la brèche au bistouri. Nous saisissons les lèvres de la brèche avec des pinces de Kocher et nous attirons l'estomac entier hors du ventre pour éviter dans la mesure du possible la contamination du péritoine. Lorsqu'il a été vidé complètement, nous suturons la brèche au catgut en bourse et nous enfouissons par deux plans de suture également au catgut. Nettoyage à l'éther et inspection de l'épiploon et du reste de l'estomac. Nous remarquons qu'il n'y a pas de traces de péritonite, mais que, par contre, il y a congestion accusée de l'estomac et de l'épiploon. Réduction de l'estomac à sa place normale et exploration des viscères en commençant par les intestins. Nous ne trouvons nulle part d'occlusion ou d'invagination. Tout l'intestin présente un calibre plus petit qu'à l'état normal et il donne l'impression d'être ratatiné. Le duodénum également et le pylore n'offrent rien à noter : ni ulcère, ni tumeur, ni autre obstacle qui puisse expliquer la dilatation énorme de l'estomac et la rétention d'une si grande quantité de liquide. La vésicule biliaire pleine, un peu plus grande qu'à l'état normal, n'offre rien à noter. Fermeture du ventre en deux plans.

Diagnostic post-opératoire : *Enorme dilatation aiguë et spontanée de l'estomac à pathogénie indéterminée.*

Mort huit heures après l'opération par toxinémie.

Protocole de l'autopsie : *Thorax*, rien à noter. Les vertèbres thoraciques ne présentent aucune altération.

Abdomen : le péritoine n'offre rien d'anormal. Le tube intestinal du duodénum jusqu'à l'anse sigmoïde est ratatiné. *Estomac* : il est très distendu et il contient 1 litre de liquide verdâtre. Sa muqueuse est nettement hyperhémiée, et, par place, elle offre des ecchymoses. Le pylore n'offre rien de particulier. Rien à noter également du côté des autres viscères.

Dans mon cas, je crois qu'il s'agit d'une dilatation aiguë primitive par atonie gastrique, par paralysie musculaire de l'estomac, probablement à la suite de l'ingestion de nourriture solide après abstinence durant une

vingtaine de jours pendant lesquels le malade ne prenait rien par la bouche ou se nourrissait d'aliments liquides. Je ne peux pas me prononcer sur la relation qui pourrait exister entre le tétanos et la sérothérapie intensive qui a précédé la dilatation, d'une part, et la genèse de l'affection gastrique, de l'autre.

RAPPORTS

De quelques opérations conservatrices dans les hydronéphroses,

par M. **E. Papin** (de Paris).

Rapport de M. Marion.

A en juger par la discussion qui eut lieu sur les hydronéphroses il y a quelques semaines dans cette enceinte, l'accord n'est pas près de se faire entre les chirurgiens sur la pathogénie de cette affection, non plus que sur son traitement. En attendant que des faits démonstratifs entraînent la conviction de tous, il n'est pas mauvais que l'on apporte ici des observations en même temps que chacun expose ses idées sur le sujet. Je suis donc très heureux que le travail extrêmement important de M. Papin fournisse une série de documents des plus intéressants touchant les traitements des hydronéphroses et m'autorise, d'autre part, à dire un mot de mes idées sur cette affection.

M. Papin nous a envoyé des observations nombreuses d'opérations CONSERVATRICES appliquées aux hydronéphroses *congénitales*. Ces opérations ont consisté, suivant les cas, en résections du bassinet, en résections partielles du rein, en néphrotomies partielles suivies de dilatation du calice, en pyéloplasties du collet, en drainages temporaires, en opérations combinées et *dans tous les cas en néphropexies*.

Il est bien évident qu'aujourd'hui tout le monde est d'accord pour tenter la conservation au cas d'hydronéphroses dont le rein n'est pas encore détruit. Beaucoup de ces hydronéphroses sont du reste de capacité très minime et *seule*, il faut bien le reconnaître, *la pyélographie est capable de les caractériser*.

I. Observations de résection du bassinet.

M. Papin a eu l'occasion de pratiquer sept fois la résection du bassinet et il en a obtenu des résultats satisfaisants, sauf dans un cas où il a dû pratiquer ensuite la néphrectomie : il s'agissait d'une malade ayant une sclérose assez marquée de la colonne dorso-lombaire et chez qui *la néphro-*

pexie, complément indispensable de la pyélectomie partielle, *n'avait pas tenu.*

Il faut d'abord poser en principe, d'après M. Papin, que la résection partielle du bassinet ou pyélectomie partielle doit être complétée :

1° Par un drainage du bassinet ;

2° Par une néphropexie haute.

La résection orthopédique d'Albarran est aujourd'hui abandonnée. Cette opération s'adressait à des sacs volumineux avec éperons, qu'on préfère enlever aujourd'hui.

L'opération pratiquée par M. Papin sous le nom de résection du bassinet est différente.

L'idée d'un obstacle au collet urétéral avait conduit à la résection orthopédique ; mais on sait aujourd'hui qu'il y a des dilatations du bassinet et des calices sans rétrécissement et le but de M. Papin est de diminuer le volume du bassinet.

C'est au bord médial et aux faces du bassinet qu'il s'attaque naturellement en pratiquant le prélèvement d'un coin ou encore d'un lambeau ovalaire sur le bassinet.

Si nous cherchons dans la littérature si abondante de l'hydronéphrose nous voyons bien souvent faire allusion à ces méthodes opératoires, mais sans précision et sans que les auteurs apportent d'observations détaillées.

Il n'y a que les observations de Gayet qui soient caractéristiques et s'adressent à des cas d'hydronéphroses valant la peine d'être conservées.

Des deux observations (1910 et 1920), la première seule est identique aux cas de Papin ; il s'agit de la résection d'un bassinet trop grand.

Une observation de Kummel et Rumpel relate la résection ovalaire d'un bassinet trop grand.

Schnitzler a réséqué un sac hydronéphrotique du volume d'un œuf d'oie.

Krause a excisé un sac du volume d'une tête d'enfant au-dessus et au-dessous de l'uretère.

Les autres cas publiés sont de véritables résections orthopédiques du type Albarran (rein et bassinet) compliquées de section de l'éperon avec ou sans néphrostomie et néphropexie.

Dans le cas de Gayet un gros pli fut réséqué sur la face antérieure et le bord inférieur du bassinet ; une recoupe donna la forme souhaitée et une suture en Y rendit au bassinet une disposition normale. On fit la néphropexie à lambeaux capsulaires. Le drainage fut assuré par la sonde urétérale à demeure ; drain sous-rénal.

Voici la technique que M. Papin a suivie dans ses cas : il s'agissait de bassinets ampullaires à renflement médial avec un uretère bien abouché ces malades avaient cependant des crises d'hydronéphrose.

Le rein étant bien isolé, on met à nu le bassinet dont on examine la disposition anatomique ; celle-ci étant conforme aux données pyélographiques, on saisit avec une pince en cœur la partie à réséquer qu'on excise à l'aide de ciseaux courbes ; le bassinet est largement ouvert. Pour établir le drai-

nage Papin emploie une pince trocart courbe qu'il passe de dedans en dehors à travers le parenchyme du rein pour attirer son drain dans le bassinet (fig. 1).

Le bassinet est alors entièrement refermé par un fin surjet ou des points séparés au catgut 00. Les points les plus difficiles à placer sont les points supérieurs qui quelquefois doivent se trouver sous la veine rénale, laquelle

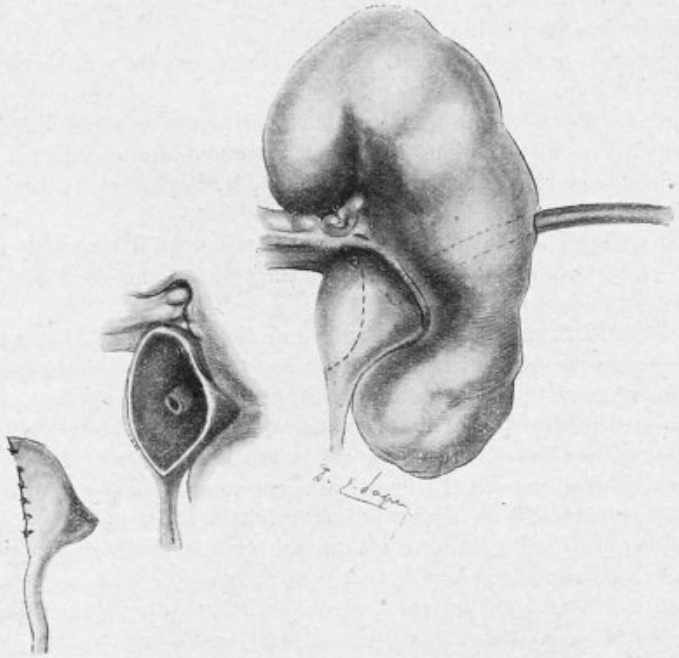

Fig. 1. — Résection partielle du bassinet.

est refoulée à l'aide d'un petit écarteur spécial, le même que celui dont il se sert dans l'énervation du rein.

Il ne reste plus qu'à fixer le rein. Papin a employé dans tous ces cas un procédé personnel qui lui a donné dans les reins mobiles d'excellents résultats. Le procédé capsulaire est excellent en théorie, mais la capsule est souvent fragile et le rein se déplace dès les premiers jours après l'opération : il est bien fixé, mais pas où l'on aurait voulu le mettre.

Son procédé consiste à transfixer le pôle supérieur du rein à 2 centimètres ou 2 cent. 5 de son sommet avec deux longs fils de catgut qui sont liés de chaque côté chef à chef sur un gros peloton graisseux emprunté au tissu sous-cutané.

Chaque couple de fils est passé au-dessus de la 11e côte dans l'espace intercostal à 2 cent. 5 environ l'un de l'autre et pour chaque couple les deux fils sont liés ensemble.

Papin complète en ramassant la capsule adipeuse, tirant en haut ses lambeaux qu'il faufile avec un gros catgut dont les chefs sont passés par-dessus la 12e côte et liés ensemble. Ce hamac sous-rénal complète bien la fixation.

Le drain intra-pyélique traverse librement la capsule adipeuse où l'on aura réservé sa place et sortira au-dessous de la 12e côte.

Telle est la technique que Papin a employée dans les 7 cas suivants :

Observation I. — Mme H..., trente-cinq ans.
Pyélonéphrite droite avec distension du bassinet.
La malade vient consulter pour phénomènes de cystite et de pyélonéphrite.

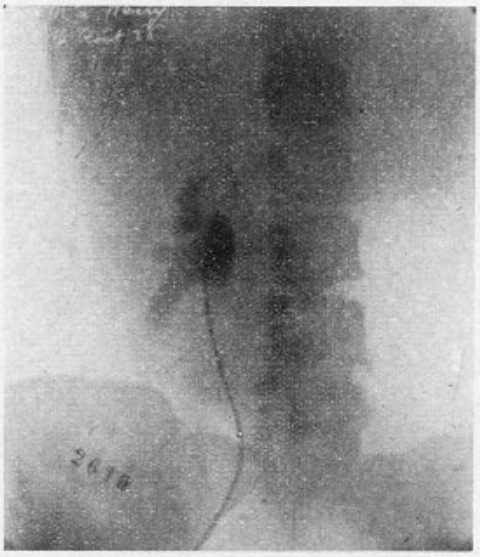

Fig. 2. — Obs. I : Pyélographie du rein droit avant l'opération.

Antécédents personnels : Scarlatine, rougeole, oreillons. Constipation chronique, ovaire scléro-kystique, double variotomie, l'une en 1914, l'autre en 1919. Adhérences intestinales. Un enfant. Mari en bonne santé.

Histoire de la maladie : Les débuts de l'affection remontent à janvier 1919 où la malade présente des troubles de cystite. Ces troubles surviennent huit jours avant l'ovariotomie droite ; cette opération est pratiquée mais la cystite persiste. Quelques mois après, première crise de pyélonéphrite qui dure en mars et en avril, améliorée par le régime et des piqûres d'électrargol. La guérison survient et pendant dix-huit mois la malade ne se ressentit de rien. A la fin de 1920, nouvelle poussée de pyélonéphrite accompagnée de douleurs rénales droites et de fièvre. Entre 1920 et 1926, la malade a successivement neuf crises ; en juillet 1926, elle vient consulter le Dr Papin qui fait un examen cystoscopique. Le 5 août 1926, *cystoscopie.*

Capacité vésicale normale, vessie très vascularisée, orifice droit et orifice gauche un peu congestionnés, cathétérisme bilatéral facile jusqu'en haut (fig. 2).

A droite comme à gauche, nombreux staphylos, quelques cellules épithéliales, du pus; rein droit : Cu., 7,56; Chlorure : 13,5 p. 100; rein gauche : Cu., 8,19; Chlorure : 14 p. 100.

Opération le 13 août. Néphropexie et néphrostomie temporaire.

1° Mise à nu du rein. Isolement de nombreuses et très fortes adhérences aux deux pôles, bride fibreuse croisant l'uretère, on la coupe;

2° Résection de la paroi antérieure du bassinet;

3° Passage d'une pince fine à travers le rein. Sonde de Malécot dans le bassinet. Suture de la plaie pyélique.

4° Fixation du rein par mon procédé habituel; on réserve une place dans le

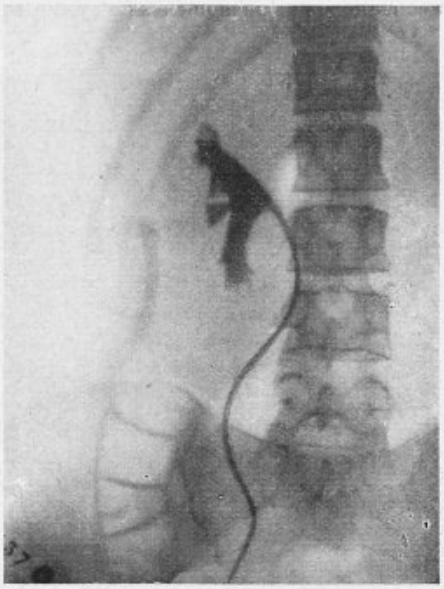

Fig. 3. — Obs. I : Pyélographie du rein droit après l'opération.

hamac graisseux pour le passage du drain qui est situé au-dessous de la 12e côte.

Suites opératoires : Sans incident on enlève le drainage le 15e jour.

La malade sort guérie le 6 septembre (fig. 3).

Obs. II. — Mme P...

La malade vient consulter pour des hématuries survenues huit jours avant son entrée et une pesanteur au niveau du rein droit.

Antécédents personnels : Bien réglée. Hémorroïdes. Aucune maladie infectieuse. N'a pas eu ses dernières règles.

Histoire de la maladie : La malade accuse une douleur lombaire droite depuis plusieurs années. Sensation de pesanteur continuelle, avec gonflement. Douleur irradiant le long de l'uretère.

Hématurie de vingt-quatre heures avant les règles. Sans douleur, sans caillots, sans expulsion de calcul.

Examen cystoscopique : Capacité vésicale normale, urine légèrement sanglante. Diverticule du côté gauche. Orifices urétéraux normaux.

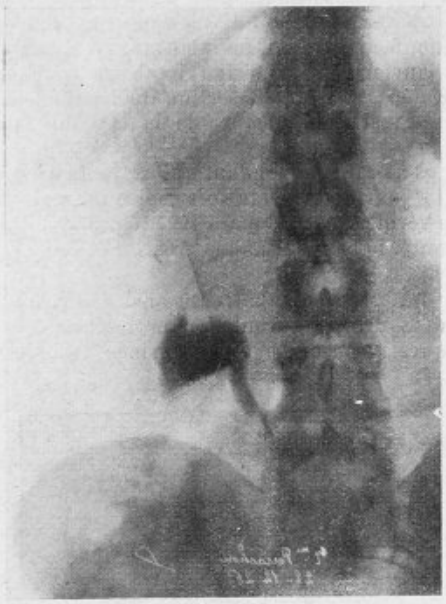

FIG. 4. — Obs. II : Pyélographie avant l'opération.

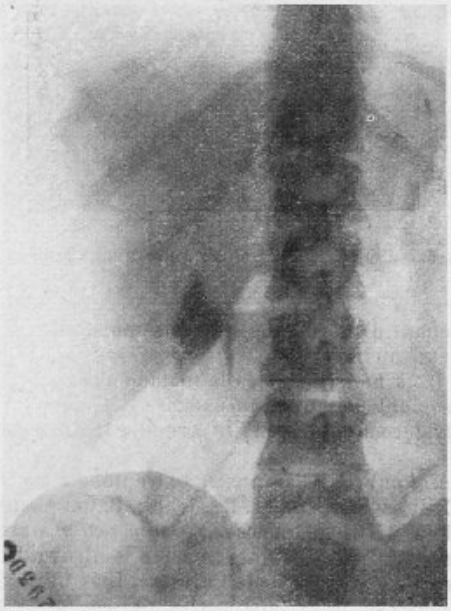

FIG. 5. — Obs. II : Pyélographie après l'opération.

Pyélographie : 28 décembre 1926.

Rein droit abaissé avec dilatation du bassinet (fig. 4).

Cystoradiographie, face et profil, ne montrant rien d'anormal.

Opération le 3 janvier 1927. Incision lombaire courte, remontant sur la 11e côte, mais ne la dépassant pas. Résection du bassinet. Drainage transrénal. Suture du bassinet. Fixation au-dessus de la 11e côte suivant mon procédé habituel.

Suites opératoires : Drainage pendant quinze jours avec lavages du rein. On enlève le drain le 15e jour. La malade sort guérie un mois après l'intervention.

Pyélographie de vérification le 8 mars 1927 (fig. 5).

Le rein est remonté, le bassinet moins gros.

Obs. III. — Mme D... (Germaine), trente ans. *Hydronéphrose droite.*

Douleurs lombaires droites durant depuis deux ans, évoluant comme des coliques néphrétiques, s'accompagnant d'urines troubles et de fièvre. Pas



Fig. 6. — Obs. III : Pyélographie avant l'opération.

d'hématurie. Survenant d'abord tous les trois mois, elles sont devenues peu à peu plus fréquentes : tous les mois.

Depuis deux à trois mois, l'état de la malade s'est aggravé : crises très fréquentes. Amaigrissement. Pâleur. Anorexie.

Antécédents : Hystérectomie par le Dr Arnould (Saint-François).

Cystoscopie.

Rein droit : Pus. Nombreux bâtonnets et streptobacilles. *7,68.*

Rein gauche : Cellules épithéliales. Rares coli. Bâtonnets. Entérocoques. 3,80.

Pyélographie : Petite hydronéphrose. *Rein un peu abaissé* (fig. 6).

Opération le 9 avril 1927 (Dr Papin) : Incision lombaire droite.

Rein petit, bassinet dilaté. On isole l'uretère. Ligature et suture d'une veine anormale. Brides péri-urétérales disséquées. Résection d'un fragment du bassinet. Drainage transrénal. Fermeture du bassinet par cinq points séparés. Fixation du rein au-dessus de la 2e côte par fil transrénal. Berceau sous-rénal.

Obs. IV. — Mme K..., cinquante ans. Hydronéphrose. Ligature de vaisseau anormal. Résection du bassinet. Néphropexie.

La malade vient pour des douleurs du flanc gauche depuis douze ans. Douleurs continues sans crises, sans expulsion de calcul, sans hématuries. Opérée d'un fibrome il y a deux ans. Aucune maladie, rien à noter dans les antécédents.

A l'examen, on trouve une tumeur du flanc gauche de la grosseur d'une orange, dure, mobile; sous les côtes, on sent les battements de l'aorte transmis par cette masse. La tumeur ne présente pas de contact lombaire. L'examen cystoscopique montre une vessie normale avec l'orifice normal et éjaculation claire.

Pyélographie.

Opération le 28 mars 1927. Incision lombaire remontant en haut sur la 2e côte,



Fig. 7. — Obs. V : Pyélographie avant l'opération.

rein bosselé avec nombreuses adhérences. Découverte du bassinet dilaté. Une artère anormale passe devant l'uretère, elle est sectionnée entre deux ligatures.

Résection du bassinet sur la convexité. Sonde de Nélaton passée à travers le rein.

Suture du bassinet, catgut : 00.

Fixation du rein par mon procédé habituel au-dessus de la 2e côte.

Dans ce cas la malade n'a pas été soulagée : le rein n'a pas tenu en place à cause de la scoliose très accentuée.

La malade rentre le 3 octobre 1927. Opérée au mois d'avril, elle souffre toujours surtout lorsqu'elle est debout, ses urines sont claires.

La pyélographie montre un bassinet réduit de volume, mais un rein insuffisamment remonté.

Cathétérisme de l'uretère droit : 12,81.

Opération le 7 octobre 1927 (Dr Papin) : Incision lombaire sur cicatrice ancienne. Le rein retombe, mais très adhérent, noyau dur au point où le fil traverse le pôle supérieur du rein. Ablation du rein, après ligature en masse du pédicule. Fermeture totale.

Suites opératoires normales.

Obs. V. — Mme M... (Marcelle), vingt-deux ans.

La malade, après un accouchement survenu il y a dix-sept mois, a été sondée pendant trois semaines pour rétention d'urine.

Depuis deux mois douleurs vésicales assez marquées, deux à trois mictions nocturnes, pas de diurnes.

Cystoscopie : Vessie normale (24 janvier 1927).

Urines totales : Quelques rares polynucléaires déformés. Bâtonnets genre coli.

Cathétérisme du rein droit (13 avril 1927) : Cellules pavimenteuses, quelques poly. Nombreux diplo genre entérocoque. Quelques bâtonnets. Pas de bacilles de Koch, 8,24.

Le 10 mai 1927, après de nombreux lavages du bassinet, souffre encore. Dans les jours qui précèdent paraît avoir fait une crise de rétention pyélique : douleurs vives, fièvre, rein gros et douloureux. Un cathétérisme montre quelques coli, pas de pus, quelques cellules épithéliales.

Pyélographie : Petite distension pyélique (fig. 7).

Opération le 17 mai 1927 (Dr Papin) : Résection d'un segment du bord médial du bassinet. Veine écartée. Suture au catgut, 00. Drainage transrénal, ligature d'une veinule blessée. Rein remis en place, fixé à la paroi par des points traversant sa capsule. Reconstitution de la capsule fibro-adipeuse au-dessous.

Suites opératoires : La malade sort trois semaines après l'intervention. Elle ne souffre plus. Bon état général. Urines claires.

Obs. VI. — Mme C... (Estelle), trente-cinq ans.

La malade a été opérée par le Dr Laurence, le 14 janvier 1926, appendicectomie et ovariectomie bilatérale.

Depuis douze ans, à la suite d'un accouchement difficile, elle présente des douleurs lombaires droites et hypogastriques. Ces douleurs sont devenues plus violentes depuis deux ans et demi.

De plus, la malade ayant beaucoup maigri ces temps derniers, on a fait un examen pulmonaire radiologique qui s'est montré négatif.

Examen : Rein droit abaissé, sensible à la pression.

Cystoscopie : Capacité vésicale normale. Urines limpides, vessie normale, orifices normaux.

Cathétérisme bilatéral facile.

Rein droit : 8,96.

Rein gauche : 11,10.

Radiographie négative.

La pyélographie montre un *bassinet abaissé à la 3e lombaire* et un peu dilaté.

Opération le 14 octobre 1927 (Dr Papin) : Incision lombaire droite, rein isolé et relevé. Bassinet un peu dilaté. Pas de rétrécissement.

Résection d'un segment du bassinet. Drain transrénal. Suture du bassinet.

Fixation du rein par transfixion du pôle supérieur et hamac sous-rénal fait en deux moitiés pour laisser passer le drain.

Suites opératoires normales.

Revue au début de décembre, ne souffre plus.

Obs. VII. — Mme L..., vingt-huit ans. Se présente à moi en juillet 1927, se plaignant de douleurs du rein droit.

En 1913, la malade qui se trouvait alors à Troyes fut opérée d'appendicec-

tomie. Elle avait alors quinze ans : en l'espace d'un an et demi elle avait eu trois crises avec 39° de fièvre. On aurait trouvé l'appendice très malade.

Mariée, la malade a eu cinq enfants : elle a souffert du rein droit à plusieurs reprises; depuis cinq mois les douleurs sont devenues vives et très répétées. Il y a eu un épanchement du ligament large droit à la suite de l'accouchement.

La malade qui est grande et forte avec un embonpoint marqué présente un ventre flasque affaibli par les grossesses multiples. On sent le rein droit fortement abaissé, mais non flottant.

Cystoscopie : Vessie normale. Orifices urétéraux normaux.

Cathétérisme bilatéral : Rein droit. Rares cellules épithéliales. Ni pus, ni microbes.

Rein gauche : Nombreuses cellules épithéliales. Ni pus, ni microbes.

Radiographie simple : Pas de calcul.

Pyélographie : Le rein est remonté par la compression : Il existe un hémibassinet inférieur ampullaire fortement dilaté tandis que le grand calice supérieur est presque normal.

Opération le 1er décembre 1927.

Incision lombaire droite longue, car la malade est à la fois grasse et musclée. Après une paroi épaisse, on arrive sur une capsule adipeuse périrénale très développée : on décortique le rein qui est plutôt petit : on isole l'uretère, le hile est situé à la face postérieure par une pince de Kocher, on la soulève en cône et on résèque d'un coup de ciseaux un lambeau large comme la phalangette de l'index. Un clamp passé à travers le rein amène un drain non perforé n° 25 dans le bassinet. On suture la paroi du bassinet à points séparés. Le rein est fixé à l'aide d'un double fil passé dans le pôle supérieur et lié sur peloton adipeux au-dessus de la 12e côte, près de la 11e, on ne peut le monter plus haut. La capsule adipeuse est ramassée par un fil faufilé dont les deux chefs sont passés dans la paroi au-dessus de la 12e côte et liés : le drain est passé à travers un orifice spécial dans la capsule adipeuse.

Suture de la paroi musculaire et de la peau. Le drain a été fixé par un fil à la capsule fibreuse et par un autre fil à la peau.

II. Observations de résection partielle du rein.

Cette opération n'est indiquée que dans des cas très particuliers, mais dans ces cas elle est seule indiquée. Il ne s'agit pas dans ces cas de reins doubles avec double uretère ou uretère bifide, mais simplement de *dilatation limitée à un grand calice*, presque toujours le supérieur.

M. Papin a pratiqué deux fois cette intervention.

Obs. VIII. — Mme B..., âgée de vingt-huit ans. Se plaint de douleurs lombaires droites survenant surtout avant les règles. Depuis un an, les urines sont troubles avec dépôt de sable adhérant au vase.

De temps à autre, phénomènes de cystite.

La malade est grande, très vigoureuse, pleine de santé.

Mariée, elle a trois enfants bien portants.

Rougeole dans l'enfance.

Il y a trois ans, on l'opéra d'appendicite, après trois ou quatre crises douloureuses à droite.

La malade a eu d'autres crises douloureuses depuis et qui sont évidemment d'origine rénale.

Actuellement, douleurs lombaires droites permanentes, pas de pollakiurie, pas de cystite.

Examen cystoscopique. — Capacité normale, vessie à parois normales, orifices urétéraux normaux. Cathétérisme facile des deux côtés : urines limpides, sans dépôt.

Pyélographie du rein droit.

L'image obtenue est singulière. Il existe un hémi-bassinet inférieur un peu dilaté et un grand calice supérieur qui présente une coudure un peu au-dessus de son origine et se termine par une dilatation en massue. Il s'agit évidemment d'une hydronéphrose localisée au grand calice supérieur (fig. 8).

Je me propose, si c'est possible, de réséquer ce grand calice supérieur.

Opération le 1er juillet 1927.

Le rein est mis à nu par l'incision habituelle. Mais en explorant le pédicule



Fig. 8. — Obs. VIII : Pyélographie avant l'intervention.

on voit que le grand calice supérieur est entièrement caché par le pédicule vasculaire et qu'on ne peut l'atteindre par cette voie.

J'incise alors le pôle supérieur du rein dans le plan frontal et j'arrive dans le calice dilaté : le parenchyme aminci n'a guère qu'un centimètre d'épaisseur, j'introduis l'index dans le calice.

A ce moment, je place un lien élastique (sonde de Nélaton) serré sur le pédicule : guidé sur le doigt, je résèque en taillant en biseau dans le parenchyme tout le pôle supérieur du rein contenant le calice dilaté.

Suture du calice coupé par 4 points (catgut 00). Suture de la tranche parenchymateuse par 3 fils doubles serrés de chaque côté sur un peloton adipeux.

J'enlève le lien élastique et je rabats sur le pôle supérieur du rein la

capsule propre qui a été éversée et non réséquée : la capsule est suturée par un catgut 00 en surjet (fig. 9).

L'hémostase est complète. Je ne fais aucun drainage et remets le rein en place ; puis la capsule graisseuse est saisie avec des pinces en cœur et



FIG. 9.

1, résection du pôle supérieur ; 2, le pôle réséqué ; 3, le calice suturé, les fils passés ; 4, ligature des fils sur pelotons adipeux ; 5, suture de la capsule par-dessus ; 6, coupe d'ensemble.

faufilée avec un gros catgut qui est passé par-dessus la 12e côte et serré chef à chef. Fermeture totale de la plaie.

Suites normales. La malade, en parfait état, se lève au bout de vingt jours. Le 27 juillet, on pratique une nouvelle pyélographie qui montre le rein en

bonne position, le grand calice inférieur moins dilaté et le supérieur libéré de son cul-de-sac ampullaire (fig. 10).

La malade a donné depuis de ses nouvelles : elle ne souffre plus.

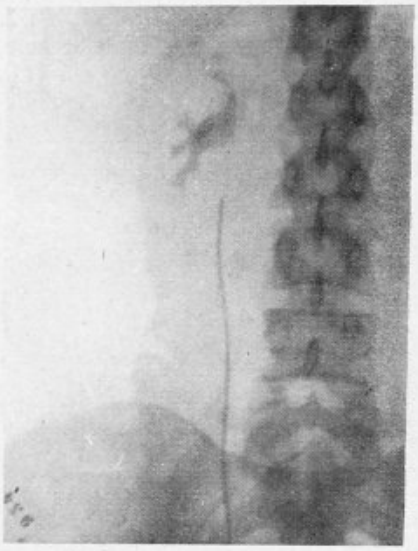

Fig. 10. — Obs. IX : Pyélographie après l'opération; résection du grand calice supérieur par néphrectomie partielle.

Obs. IX. — Mme D... (Marie).

La malade entre à Saint-Joseph pour des crises douloureuses lombaires.

Dès 1896, à la suite d'un accouchement, la malade a présenté des crises douloureuses dans le flanc droit qui, à cette époque, ont été soignées comme crises hépatiques. Ces crises se sont prolongées pendant sept ans, puis ont disparu progressivement.

En 1910, la malade a subi une périnéorraphie, suites simples. Depuis un an environ, elle présente à intervalles irréguliers des crises nettement lombaires.

La première est survenue au mois d'octobre 1926 : douleurs lombaires bilatérales avec température à 40°, nausées, douleurs abdominales, constipation ayant duré quatre jours.

Une seconde crise est survenue en février 1927, une troisième en juillet 1927, la plus forte ayant duré huit jours; la quatrième le 3 septembre 1927, ayant duré cinq jours avec température à 40°.

Enfin, dans le service, après une pyélographie *gauche*, la malade a eu une crise douloureuse du côté *droit* avec température élevée, maux de tête, nausées, douleurs violentes dans la région lombaire, le flanc et la fosse iliaque. La malade qui pesait, en 1914, 95 kilogrammes ne pesait plus que 78 kilogrammes il y a quinze mois et 68 kilogrammes à son entrée.

Antécédents : Bien portante avant la guerre. Le mari de la malade est mort d'une épistaxis qui a duré quatre jours. Son fils a été tué à la guerre. Elle a encore perdu un fils de vingt ans de congestion pulmonaire, une fille de douze ans de laryngite tuberculeuse.

Examen : Malade triste, hypocondriaque. Impossible à interroger. Les ren-

seignements ci-dessus ont été fournis par sa fille. Rein droit abaissé, sensible à la palpation, un peu augmenté de volume.

Pollakiurie nocturne : trois fois. Le jour : quatre fois. Légère brûlure au moment de la miction. Urines claires pendant la crise et très abondantes; troubles et en petite quantité une fois que la crise est passée.

Cystoscopie : Vessie un peu rouge. Quelques points de cystite kystique. Cathétérisme facile à gauche. A droite, la sonde 12 bute à 2 centimètres, la sonde 11 à 8 centimètres, la sonde 10 monte jusqu'en haut.

Radiographie négative.

Pyélographie : on a fait successivement le côté droit et le côté gauche. Des deux côtés, il y a un bassinet bifurqué (fig. 11).

Opération : Le rein a été extériorisé par incision lomlaire. Ce rein est long et

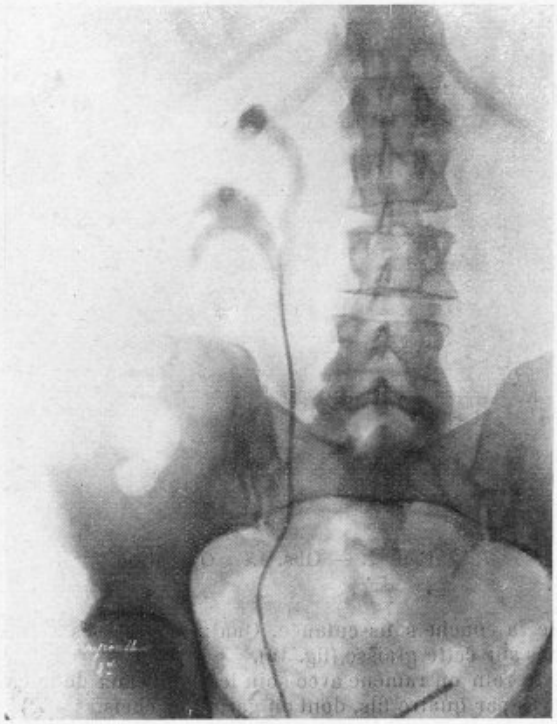

FIG. 11. — Obs. IX : Pyélographie avant l'opération. Bifurcation précoce de l'uretère.

bosselé irrégulièrement, il existe une capsule adipeuse très épaisse qu'il faut refouler et détacher pour bien exposer le pédicule.

Une grosse veine rénale divisée en trois branches occupe la partie antérieure du pédicule; derrière l'artère donne trois branches en avant : une polaire supérieure, une artère moyenne et une autre grosse branche.

L'uretère se divise avant d'arriver sous le pédicule vasculaire en deux branches, les deux grands calices : l'inférieur forme un bassinet bien développé avec ses petits calices; le supérieur forme un long tube dilaté, un peu sinueux, qui se termine par une cavité répondant aux petits calices du pôle supérieur.

Section et ligature de l'artère polaire supérieure pour mieux attirer le rein. Section et ligature du grand calice supérieur un peu au-dessus de son abouchement.

Néphrotomie du pôle supérieur dans le plan frontal. On arrive dans la cavité du calice supérieur où l'on peut introduire l'index.

Après avoir jugé de la résection de parenchyme nécessaire, on voit qu'il faut couper la branche veineuse la plus élevée et l'artère correspondante, ces deux vaisseaux sont sectionnés entre deux ligatures.

On pratique alors la résection du pôle supérieur du rein (environ un quart du rein), on introduit dans la fente un gros bourrelet du tissu adipeux prélevé

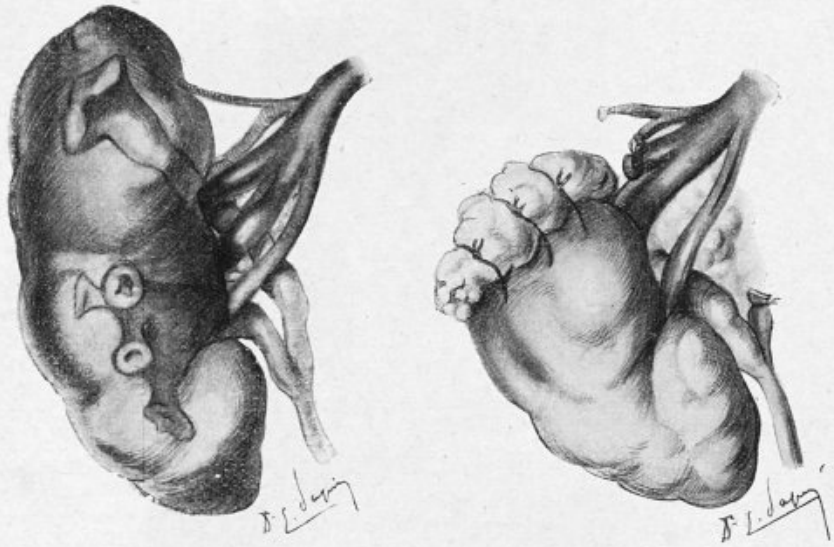

Fig. 12. — Obs. IX : Opération.

aux dépens de la couche sous-cutanée. Quatre fils passés à travers le parenchyme sont liés sur cette graisse (fig. 12).

Pour fixer le rein on ramène avec soin les lambeaux de la capsule adipeuse qui sont suturés par quatre fils, dont on garde les chefs.

Les deux fils supérieurs sont passés à travers l'espace intercostal au-dessus de la 11e côte et liés ; les deux suivants de même au-dessus de la 12e côte ; les derniers aux muscles de la paroi.

La paroi est fermée totalement en deux plans.

Les suites ont été des plus simples, la malade s'est levée au bout de trois semaines et a quitté l'hôpital.

III. Observations de néphrotomie partielle avec dilatation d'un calice a collet étroit.

M. Papin a eu l'occasion d'employer cette méthode dans deux cas.

Lichtenberg a publié une observation analogue avec un bon résultat.

Obs. X. — Malade opérée avec le Dr Genouville. Novembre 1926.

Cette malade avait présenté des crises d'hydronéphrose à droite :

La pyélographie montrait une *dilatation du grand calice supérieur*,

On pratiqua d'abord l'énervation du pédicule vasculaire; les nerfs étaient abondants et épaissis; les artères furent soigneusement dépouillées.

Puis après hémostase du pédicule à l'aide d'un clamp souple chaussé de caoutchouc je fendis le pôle supérieur du rein et arrivai dans le calice supérieur dilaté avec collet rétréci : j'introduisis une bougie pour dilater le calice, puis une sonde de Nélaton à bout coupé (fig. 13).

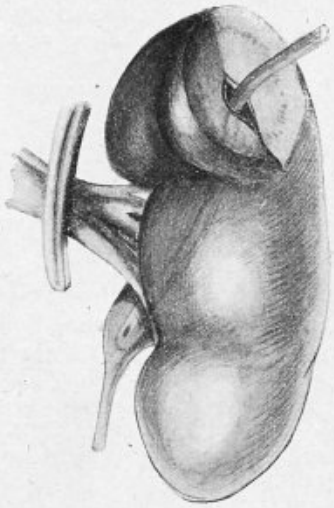

Fig. 13. — Obs. X : Dilatation et drainage du grand calice supérieur.

La plaie rénale fut suturée par trois fils profonds et trois fils capsulaires en laissant le passage du drain.

On ramena la graisse sous-rénale pour fixer le rein, la sonde de drainage fut passée à travers la plaie juste au-dessous de la 12e côte.

Suites normales. Sonde retirée le dixième jour; la malade, revue depuis, ne souffre plus.

Obs. XI. — Mlle R..., dix-sept ans. Lithiase rénale. Néphrostomie.

Souffre depuis deux ans du rein droit : douleurs continuelles sans crises douloureuses, calmées par le repos, augmentées par l'effort. Urines claires. Pollakiurie nocturne (deux-trois fois). Pas de polyurie diurne, pas de constipation. Bon état général.

Examen : On sent le pôle inférieur du rein droit non douloureux.

Cystoscopie : Urines claires. Capacité vésicale normale. Vessie saine, quelques colonnes. Orifices normaux. Cathétérisme facile à droite jusqu'en haut.

Rien droit : Sang; cellules épithéliales, 10,27.

Rien gauche : Sang; cellules épithéliales pavimenteuses et en raquette; diplobacilles.

Pyélographie : Bassinet normal sauf à sa partie supérieure où existe une poche opaque qui paraît développée aux dépens du calice supérieur. Rein en bonne position.

Radiographie : On distingue au niveau du pôle supérieur du rein droit, là

où la 12e côte le croise, une ombre qui correspond à la poche ci-dessus mentionnée et qui se détache sur l'ombre de la côte.

Opération le 22 avril 1927 (Dr Papin). — Incision lombaire. Découverte d'un petit rein. Isolement du rein. Dans le pôle supérieur on sent nettement un calcul. Incision du pôle supérieur dans le plan médian qui conduit droit sur le calcul. Le doigt introduit sent une cavité assez grande (petite noix). Ablation du calcul à la curette.

Incision rétro-pyélique. Sonde métallique exploratrice passée dans le grand calice supérieur ressort par l'incision.

Sonde Nélaton à bout coupé est glissée dessus et amenée dans le bassinet. Pas de suture du bassinet. Suture du rein. La sonde très haut est passée avec la pince-trocart entre la 11e et la 12e côte.

Rein soulevé par coussinet adipeux fixé aux muscles. Fermeture en laissant la place du drain.

Suites normales.

IV. Opérations anastomo-plastiques portant sur le collet.

M. Papin a eu l'occasion d'opérer deux cas de rétrécissement du collet.

Dans le premier cas il a fait une incision longitudinale portant sur l'uretère et sur le bassinet et le rétrécissement étant très étroit il a fait en somme un abouchement pyélo-urétéral mais sans sectionner l'uretère transversalement.

Dans le second cas il a fait une opération plus complexe : il a réséqué le rétrécissement et un fragment du bassinet et pratiqué une anastomose urétéro-pyélique termino-latérale.

Dans les deux cas drainage transrénal et néphropexie.

Obs XII. *Rétrécissement de l'uretère.* — M. L... (Emile), vingt-cinq ans.

Entré le 13 juillet 1927.

Depuis dix ans environ le malade souffrait au niveau de la région lombaire gauche chaque fois qu'il avait eu une journée fatigante, douleur assez vague, plutôt pesanteur. En 1924 a eu une grande crise douloureuse à point de départ lombaire droit avec irradiations le long du trajet de l'uretère. Cette crise a duré quinze jours et s'est accompagnée d'une hématurie légère, sans pollakiurie. Depuis cette crise le malade présente des douleurs lombaires gauches intermittentes survenant à la fatigue toujours à droite.

A l'entrée, le malade souffre peu depuis quinze jours. Pas de pollakiurie diurne ni nocturne. Pas de trouble de la miction. Phosphaturie.

Radiographie : Négative.

Pyélographie : Sténose au niveau de l'abouchement de l'urètre dans le bassinet (fig. 14).

Cystoscopie : Vessie normale. Quelques dépôts fibrineux du bas-fond. Orifices normaux.

Opération le 11 juillet 1927 (Dr Papin) : Incision lombaire droite. Rein lobulé à pédicule court. Résection de la 12e côte. La plèvre est ouverte et refermée.

Uretère gros et surtout à parois très épaisses. Adhérences coupées aux ciseaux fins. Incision longitudinale sur la sténose qui n'est pas appréciable extérieurement. Drainage transrénal. Suture transversale de l'incision longitudinale : 3 fils de catgut 00. Suspension par fil double passé à travers le pôle supérieur. Hamac sous-rénal.

Suites normales. A fait cependant un petit épisode fébrile dû vraisemblablement à de l'entéro-colite.

A présenté pendant quelques jours un petit suintement d'urine au niveau de la plaie lombaire, rapidement et spontanément tari.

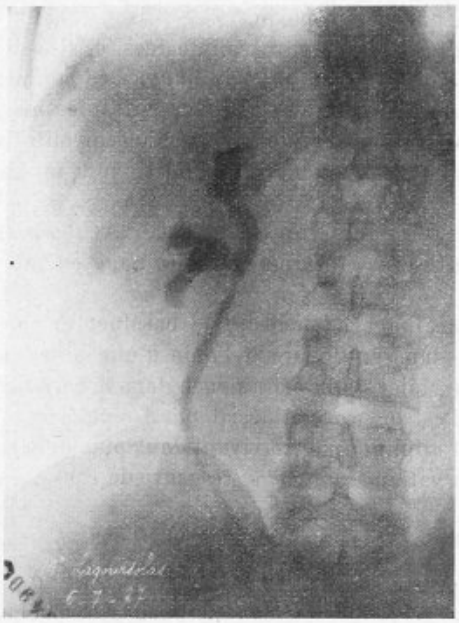

FIG. 14. — Obs. XII : Rétrécissement du collet de l'uretère.

Une pyélographie, faite fin novembre 1927, montre que l'anastomose a bien tenu et que le bassinet est normal. Le malade ne souffre plus.

OBS. XIII. — M. Ch..., trente-deux ans.

Douleur lombaire droite intermittente depuis douze ans : tous les mois, tous les trois mois. Ces douleurs ont un début progressif, siègent tout d'abord à la région lombaire, puis irradient en descendant vers le flanc, la fosse iliaque, la région inguinale, le testicule droit.

Dernière crise en juillet 1927 qui se prolonge jusqu'à l'entrée du malade à l'hôpital.

Urines claires, parfois un peu troubles au moment des crises. Pas de pollakiurie nocturne ni diurne ; jamais d'hématurie.

Cystoscopie : vessie rouge, orifices normaux. Pyélographie. Le liquide n'a pu pénétrer dans le bassinet : l'urètre dilaté se termine en pointe.

Azotémie le 19 septembre : 0,34.

Opération le 23 septembre 1927 (Dr Papin). — Hydronéphrose. Rétrécissement du col. Anastomose longitudinale pour résection d'un segment du bassinet. Anastomose termino-latérale ; sonde urétérale passée à travers le rein, sonde de Pezzer à côté. *Fermeture totale* du bassinet. Graisse sous-rénale relevée et fixée sous le rein.

Suites opératoires. La sonde urétérale a été retirée le cinquième jour, la sonde de Pezzer est tombée spontanément le douzième jour. Il y a eu un suintement brunâtre rapidement tari.

V. Drainage temporaire.

M. Papin a pratiqué cette opération un assez grand nombre de fois, toujours combinée à la néphropexie.

Il s'agit de petites hydronéphroses infectées, c'est-à-dire contenant du pus en minime quantité et la plupart du temps des colibacilles. Il est bien difficile dans ces cas de savoir qui a commencé : l'infection ou la dilatation : s'agit-il d'une hydronéphrose infectée ou d'une pyélite avec distension? Dans ce dernier cas, il y a en général dilatation plus ou moins marquée du bassinet.

Dans ces petites dilatations infectées qui souvent résistent aux lavages du bassinet, il y a intérêt à pratiquer le drainage en même temps que la fixation du rein.

Papin fait le drainage en incisant le bassinet et en ponctionnant le parenchyme de dedans en dehors à l'aide d'une pince-trocart courbe; il saisit une sonde de Malécot qui est amenée dans le bassinet : aucune suture n'est nécessaire. C'est le procédé décrit par Toupet sur le cadavre, et que Papin a modifié et appliqué sur le vivant dans plus de 50 cas.

Voici une observation résumée de ce genre de cas.

Obs. XIV. — Mme C... (Joséphine), quarante-huit ans.

Entrée : 29 juin 1927.

Scarlatine en 1923. En 1925, douleurs lombaires droites, continues, nuit et jour, avec crises paroxystiques pendant lesquelles la douleur siège à la fois sous le rebord costal droit et dans la région lombaire droite, à la façon des douleurs en broche. En même temps irradiations à l'aine et au flanc droits.

Depuis dix-huit mois, urines troubles avec pollakiurie nocturne (six fois) et diurne (toutes les heures). Albuminurie depuis la même époque.

Antécédents : Rien à noter, jamais malade, veuve de guerre, deux filles pas très solides.

Examen : On sent le pôle inférieur du rein droit, douloureux.

Cathétérisme urétéral : Pus en petite quantité, quelques colibacilles.

Pyélographie : Petite hydronéphrose portant à la fois sur le bassinet et sur les calices.

Opération le 1er juillet 1927 (Dr Papin). — Incision lombaire droite. Le bassinet n'est pas aussi saillant qu'on le pensait. On pratique la néphrostomie par incision du bassinet suivant mon procédé habituel. Sonde de Malécot. Hamac sous-rénal. Suture en deux plans.

Suites normales.

VI. Opérations multiples combinées.

M. Papin pense que le traitement conservateur des hydronéphroses n'est pas toujours simple. A certains reins suffit une bonne néphropexie, dans d'autres cas il faut y ajouter soit une résection pyélique, soit une anastomose, soit la section d'un vaisseau anormal.

Voici les différentes combinaisons qu'il a employées en dehors des cas dont il nous a donné plus haut les observations :

1° Néphropexie simple;
2° Enervation et néphropexie;
3° Section d'un vaisseau et néphropexie;
4° Drainage du bassinet et néphropexie;
5° Résection pyélique, drainage et néphropexie;
6° Résection pyélique, drainage, section d'un vaisseau anormal et néphropexie;
7° Anastomose, drainage et néphropexie;
8° Résection du bassinet, anastomose, drainage et néphropexie.

En somme, il pense que la sélection que nous permettent de faire nos moyens d'exploration modernes permettra d'obtenir des procédés conservateurs d'excellents résultats dans des cas bien choisis en accordant les procédés opératoires aux caractères des hydronéphroses que la pyélographie nous permet de bien préciser.

Telles sont les interventions qu'a pratiquées M. Papin.

Je ferai remarquer que *dans tous les cas M. Papin a pratiqué la néphropexie*. Cette néphropexie est une intervention que j'ai toujours préconisée et qui, après être tombée dans un discrédit tout à fait injustifié, revient aujourd'hui à la mode, à mon avis avec juste raison. Je me demande si dans un certain nombre de cas où M. Papin a pratiqué d'autres opérations la néphropexie n'a pas eu autant d'effet que l'opération en question. C'est ainsi que pour les interventions dans lesquelles M. Papin a pratiqué des résections du bassinet, à mon sens la néphropexie a joué un rôle plus considérable que la résection elle-même, car, à en juger par les pyélographies que M. Papin a jointes à son travail, les dilatations du bassinet n'étaient pas telles qu'elles exigeassent la suppression d'une partie de ce bassinet et d'autre part dans tous les cas le rein apparaît abaissé. Que l'on fasse des résections du bassinet dans les hydronéphroses d'assez gros volume, je l'admets parfaitement, mais véritablement supprimer une portion d'un bassinet dilaté de façon très médiocre, comme le sont les bassinets qu'il nous montre, je ne suis pas convaincu que dans ces cas la résection ait eu vraiment une indication spéciale et je pense que la néphropexie a agi de façon aussi efficace que la résection du bassinet elle-même. Ceci dit sans critiquer d'une façon absolue la conduite de M. Papin qui a obtenu par ailleurs des résultats très satisfaisants par la combinaison de la néphropexie et de la résection du bassinet.

M. Papin me dira que dans ces cas il s'est trouvé en présence d'hydronéphrose sans cause par dilatation primitive du bassinet. Je ne le crois pas, surtout à considérer les pyélographies qu'il nous fournit de ces malades. Dans tous les cas on peut constater qu'il y a un abaissement plus ou moins grand du rein et à mon avis il faut un abaissement bien minime du rein pour produire une hydronéphrose comme je le dirai tout à l'heure. D'autre part, *le seul résultat mauvais, il l'a eu malgré une résection du bassinet dans un cas où la fixation du rein n'a pas tenu.*

M. Papin a obtenu dans certains cas des résultats très intéressants

lorsqu'il s'agissait de *dilatation partielle des calices*, et c'est dans ces cas-là où véritablement il y a quelque chose de tout à fait nouveau. M. Papin nous présente en effet deux observations de calices offrant des dispositions spéciales en raison de la précocité de la bifurcation de l'uretère qui, au lieu de se présenter comme un uretère ampullaire avec division consécutive en un certain nombre de calices, se présentait comme un uretère se bifurquant précocement, la bifurcation supérieure constituant une portion dilatée absolument indépendante de la portion inférieure normale. Dans ces cas, M. Papin a pratiqué la résection du calice supérieur et de la partie correspondante du rein. Il s'agit là d'une opération intéressante qui voisine avec la suppression d'un rein double et contre laquelle toute autre thérapeutique est absolument vouée à l'échec. Il y a quelques années, ayant eu affaire à un cas identique à ceux de M. Papin, j'ai cru nécessaire d'enlever le rein, n'ayant pas cru pouvoir le conserver en raison de la disposition anatomique des deux calices émergeant de l'uretère. M. Papin, dans deux cas, a pu supprimer la portion de rein correspondant au calice dilaté, faisant une véritable néphrectomie partielle, et le résultat a été bon, le malade conservant la moitié inférieure de son rein avec les calices adjacents : il y a là quelque chose de fort intéressant pour des cas analogues.

Très intéressantes également les observations de M. Papin concernant des cas de dilatation du collet d'un calice dilaté par suite d'une étroitesse du collet. Les résultats également furent très satisfaisants et, dans des cas analogues, engagent à utiliser ce procédé destiné à supprimer les douleurs d'une hydronéphrose partielle.

Cela dit sur les observations de M. Papin qui constituent des documents de premier ordre, je me permettrai d'ajouter un mot pour dire ce que je pense moi-même des hydronéphroses.

Je commence par dire qu'à mon avis les hydronéphroses sont *d'origine mécanique* et je ne puis accepter ce que dit M. Legueu qui admet que les hydronéphroses sont d'ordre neuro-musculaire. Que la paralysie musculaire joue un rôle capital dans les hydronéphroses lorsqu'il y a eu dilatation un peu prolongée du bassinet et qu'on constate cette paralysie par la pyéloscopie, je l'admets, mais c'est un fait secondaire. J'admets également que l'on puisse voir s'établir une paralysie du bassinet sous l'influence d'une inflammation pyélique, mais, là encore, il s'agit de faits totalement différents; il s'agit en réalité d'infection du bassinet aboutissant à des paralysies musculaires et non pas d'hydronéphrose primitive infectée. Mais pour ce qui est de l'hydronéphrose banale, comme tous les auteurs jusqu'ici, j'admets qu'il s'agit de causes purement mécaniques, et la meilleure preuve en est que des opérations réalisant la suppression d'un obstacle suppriment les troubles de l'hydronéphrose. Mises à part des hydronéphroses partielles, je reconnais aux *hydronéphroses congénitales* qui ne sont pas liées à des obstacles urétéraux bas situés (calcul, rétrécissements, tumeurs) deux causes : le VAISSEAU ANORMAL et l'ABAISSEMENT DU REIN.

Vouloir expliquer l'hydronéphrose au cas de *vaisseau anormal* par une

irritation paralysante exercée par ce vaisseau sur le bassinet, me paraît bien compliquer des choses claires. Un obstacle est un obstacle, et il n'y a pas besoin de recourir à des explications compliquées pour expliquer son action.

Au cours d'opérations d'hydronéphrose par *vaisseau anormal*, il est si évident qu'il existe une coudure au niveau de ce vaisseau dans certaines positions du rein, et lorsqu'on sectionne le vaisseau, si le bassinet est distendu, on voit si nettement le liquide qu'il contient s'évacuer immédiatement que je ne vois vraiment pas la nécessité de faire intervenir une action neuro-musculaire.

Nous connaissons, d'autre part, des hydronéphroses provoquées par d'autres causes que par un vaisseau anormal : calcul de l'uretère, rétrécissement suite de réparation opératoire. Il semble que l'action mécanique de ces lésions soit manifeste; pourquoi vouloir expliquer l'action de causes pouvant agir de même façon par deux mécanismes différents?

Enfin, pourquoi, si l'on veut faire intervenir une cause neuro-musculaire, l'uretère au-dessous du vaisseau anormal ne se paralyse-t-il pas également comme la portion située au-dessus?

Le VAISSEAU ANORMAL POLAIRE INFÉRIEUR passant en avant de l'uretère me paraît une cause indiscutable d'hydronéphrose dans une grande majorité des cas, et vouloir nier son influence me paraît contraire aux faits que l'on peut observer. Combien de fois ai-je montré à des élèves, au cours d'une opération, une hydronéphrose remplie, le bassinet se trouvant distendu, et cette distension cédant immédiatement à la section du vaisseau, l'urine s'écoulant alors librement par l'uretère. Vraiment, il est impossible de ne pas admettre dans ces cas que le vaisseau joue le rôle primordial dans la pathogénie de l'hydronéphrose; que l'abaissement du rein exagère l'influence de ce vaisseau, je le crois volontiers, en provoquant une coudure qui se produit au niveau du vaisseau.

Une autre raison qui me fait penser que l'influence du vaisseau anormal est réelle, c'est que le rein mobile existant exceptionnellement chez l'homme, chez lui l'hydronéphrose coïncidant avec un vaisseau anormal n'est pas rare.

De sorte que dans ces cas, lorsque je reconnais l'existence d'un vaisseau polaire inférieur croisant l'uretère, je le sectionne sans hésiter. On a bien dit que la section de ces vaisseaux entraînait des troubles du côté du rein. La chose est possible, elle n'est pas certaine, car il est vraiment surprenant que sur un grand nombre de sections de vaisseaux on n'observe jamais d'hématuries comme le donnent couramment les infarctus. Mais, en tout cas, elle ne donne pas lieu à une manifestation quelconque et l'étude du fonctionnement rénal prouve que le rein n'a qu'à souffrir médiocrement ou pas du tout de cette section. Mon élève Kummer a autrefois publié un travail sur ce sujet, recueillant toutes les observations que je possédais à cette époque (*Journal d'Urologie*, t. XIII, juin 1922, p. 425), et qui depuis se sont bien multipliées. Dans tous les cas, les malades furent soulagés, et lorsqu'il put y avoir secondairement exploration de la fonction rénale celle-ci s'est toujours montrée absolument satisfaisante (les malades ne

se prêtent pas en général volontiers à cette exploration dont ils ne voient pas l'utilité). En général, dans ces cas où je fais la section du vaisseau, je remets le rein en place et le fixe, tantôt suivant le procédé de néphropexie que j'utilise couramment, tantôt en constituant tout simplement au-dessous du rein un hamac graisseux qui le maintient en place; mais je considère que dans ces cas la section du vaisseau a plus d'importance que la néphropexie.

Il est une autre catégorie de faits dans lesquels *l'exploration, si minutieuse soit-elle, de la région pyélique ne donne pas l'explication de l'hydronéphrose* et, dans ces cas, me basant sur une observation où, n'ayant rien trouvé, je m'étais contenté de faire une néphrostomie avec néphropexie et où, la néphrostomie fermée, le soulagement avait été absolument complet, je pense, comme je le disais plus haut, qu'il s'agit d'ABAISSEMENT EXTRÊMEMENT LÉGER DU REIN qui vraiment ne rappelle en rien le rein mobile proprement dit mais qui, coexistant avec une fixité grande de l'uretère à la partie supérieure, provoque une coudure de celui-ci aboutissant à une gêne de l'écoulement, et dans ces cas j'ai l'habitude de pratiquer une néphropexie qui consiste surtout en une *reposition très haut* du rein. Dans ces cas, les malades ont été soulagés. Mon élève Mercier dans le *Journal d'Urologie* de 1925, t. XX, p. 467, a publié un certain nombre de ces cas qui prouvent que la méthode que j'emploie, néphropexie haute sans autre opération, donne d'excellents résultats.

Les cas où M. Papin a pratiqué des résections du bassinet avec néphropexie sont, à mon avis, des faits de cet ordre et, je le répète, ses pyélographies indiquent un abaissement du rein, comme il est facile de le constater.

Je n'ai jamais rencontré de rétrécissement du collet de l'uretère. Il est possible qu'il existe, je ne l'ai jamais trouvé et, en dehors des cas de dilatation totale congénitale des voies urinaires supérieures, je ne vois pas que d'autres causes puissent être invoquées en dehors de celles que j'indiquais plus haut. Je laisse, je le répète, bien entendu, le rein mobile vrai dont la cause n'est pas discutable et les hydronéphroses partielles.

Dans la séance à laquelle je faisais allusion au début de ce rapport il avait été question d'une opération d'urétéro-pyélo-néostomie. Il est possible que l'on réussisse cette opération, mais, comme M. Legueu, je considère qu'actuellement elle doit être à peu près complètement abandonnée; je ne l'ai faite que trois fois; dans les trois cas j'ai dû enlever le rein consécutivement, les malades souffrant ou gardant une fistule, et je considère, comme à peu près tous les urologues, que toutes les anastomoses de l'uretère pratiquées soit en haut au bassinet, soit en bas vers la vessie, sont destinées un jour ou l'autre à disparaître. Il y a un an, j'enlevais chez une infirmière de la maison de santé de la rue de la Chaise un rein hydronéphrotique complètement détruit. Dix-neuf ans auparavant Pozzi avait pratiqué chez cette malade une réparation de l'uretère blessé au cours d'une opération gynécologique et il est probable que le cas serait encore considéré comme un beau succès si la malade n'avait pas infecté son hydronéphrose. Si nous

n'avions pas d'autres procédés à utiliser pour remédier aux hydronéphroses, il faudrait bien se décider à employer l'urétéro-pyélo-néostomie, quitte à avoir des échecs dans un certain nombre de cas; mais, pour mon compte, je n'ai même pas l'idée d'y recourir parce que je ne n'en vois nullement l'utilité et que des opérations beaucoup plus simples ont raison des troubles auxquels est destinée à parer l'urétéro-pyélo-néostomie.

Il n'est pas douteux que dans une grande majorité des cas la fixation du rein a son emploi dans l'hydronéphrose, mais je voudrais insister ici sur ce qu'a de vicieux le terme de néphropexie que nous employons couramment. La néphropexie, qui veut dire simplement fixation du rein, est un terme, à mon avis, tout à fait déplacé, nuisible, parce qu'il laisse supposer que du moment qu'on fixe le rein tous les accidents disparaissent. Ce n'est pas mon avis : *il ne s'agit pas tant de fixer le rein que de le remettre en une position très correcte, très haute et de le maintenir dans cette situation*. J'y insiste beaucoup et, autrefois, dans la thèse de mon élève Luzoir, j'avais soutenu cette opinion que si la presque totalité des néphropexies donnaient des résultats médiocres, cela provenait de ce fait qu'on ne se donnait pas la peine de relever suffisamment les reins. Il faudrait donc plutôt dire REPOSITION DU REIN que néphropexie. Lorsque je pratique cette néphropexie, je la fais toujours aux fils non résorbables au moyen de lambeaux capsulaires et j'estime que pour toutes les fixations, comme pour les réparations de hernies, les fils non résorbables, fils de lin en l'espèce, sont absolument indispensables, les fils de catgut ne donnant pas une solidité suffisamment prolongée pour qu'on soit certain d'une fixité définitive.

M. Bazy, à propos de sa communication sur l'urétéro-pyélo-néostomie, nous dit que le fait qu'une hydronéphrose existe à gauche et non à droite implique qu'il ne peut s'agir d'un rein déplacé. Je vous signale seulement cette radiographie, prise dans mon service il y a quelques semaines chez un malade souffrant de crises d'hydronéphrose extrêmement nettes et sur laquelle on pourra voir qu'il s'agit d'une hydronéphrose par rein mobile et que ce rein mobile existait à gauche exclusivement et non pas à droite.

Tels sont les documents et les idées que le rapport de M. Papin apporte comme contribution à l'histoire de l'hydronéphrose. Je le répète, l'accord est loin d'être fait sur la pathogénie et sur le traitement de cette affection; chaque urologue emploiera longtemps encore les méthodes qu'il croit préférables, et ce n'est que le temps, les observations qui permettront d'établir la réalité des interprétations qui sont proposées par chaque chirurgien.

Il faut avouer du reste que la pyélographie est venue bien à propos nous permettre de reconnaître l'existence d'hydronéphroses que nous ne pouvions pas soupçonner auparavant et toutes les petites hydronéphroses que nous ne pouvons même pas constater en tenant le rein en main et en pouvant examiner le bassinet sont, au contraire, mises en évidence de la façon la plus nette par la pyélographie.

Je vous propose de remercier M. Papin de sa communication. Il s'agit

d'un chirurgien habile, consciencieux, dont les travaux font honneur à l'urologie française, et qui un jour, je pense, pourra prendre place dans notre Société.

Phlegmon total des gaines synoviales des fléchisseurs de la main gauche. Incision antibrachiopalmaire. Guérison avec restitution fonctionnelle remarquable,

par M. **J. Braine**, chirurgien des hôpitaux de Paris.

Rapport de M. P. Lecène.

Le Dr J. Braine, notre collègue des hôpitaux, nous a envoyé une observation de phlegmon total des gaines synoviales des fléchisseurs de la main gauche qu'il a traitée par une incision large antibrachiopalmaire avec section du ligament annulaire antérieur du carpe ; le résultat a été extrêmement favorable et l'on peut dire que la restitution des mouvements de la main est totale.

Voici le résumé de l'observation de Braine :

Une dame de cinquante-six ans, habituellement bien portante et non diabétique, se pique le 15 janvier 1925 avec une aiguille au niveau de la base de l'éminence hypothénar de la main gauche. L'aiguille pénètre très profondément et se casse.

On tente le lendemain, dans de mauvaises conditions, de faire l'extraction de l'aiguille. Echec.

Douleurs très vives dans toute la main ; puis fièvre à 38°5, puis à 39°.

Lorsque le Dr Braine voit la malade, *pour la première fois*, le 20 janvier 1925, dans le service du Dr Lardennois, à l'hôpital des Ménages, elle présente les signes d'une suppuration grave des gaines synoviales des fléchisseurs de la main gauche.

Fièvre à 39°5, adénopathie axillaire douloureuse et traînées de lymphangite sur l'avant-bras et le bras.

Les doigts sont fléchis et ne peuvent être étendus sans douleur vive ; œdème dorsal considérable de la main ; vive douleur à la pression au niveau du creux palmaire et au-dessus du ligament annulaire antérieur du carpe.

Intervention immédiate. Anesthésie générale à l'éther. Incision longitudinale médiane sur la face antérieure de l'avant-bras, descendant jusque dans le creux palmaire. Section totale du ligament annulaire antérieur du carpe. Double ligature de l'arcade palmaire superficielle.

On trouve du pus sous pression dans la grande gaine cubitale ; cette gaine est largement ouverte ; on explore ensuite la gaine radiale qui contient également du pus. On trouve encore du pus en arrière du paquet des tendons fléchisseurs.

Pansement à plat à l'éther avec une lanière de gaze qui maintient la plaie aussi béante que possible.

Le pus prélevé montre qu'il contient du streptocoque et du staphylocoque.

La malade reste un mois à l'hôpital, pendant lequel les pansements sont faits d'abord tous les jours, puis espacés de deux à trois jours. Embaumement collargolé. Cicatrisation complète à la sortie de la malade.

La malade, *très docile et très courageuse*, fait des exercices quotidiens et se laisse masser et mobiliser avec beaucoup de patience.

Progressivement, tous les mouvements des doigts et du poignet sont

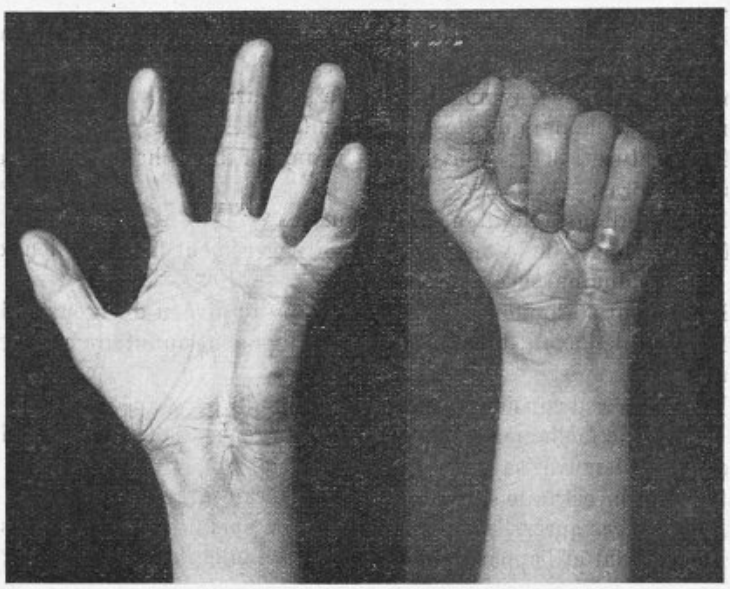

Fig. 1. — Photographies montrant (six mois après l'opération) le résultat obtenu par une seule incision antibrachiopalmaire dans un cas de phlegmon total des gaines synoviales des fléchisseurs (cas de Braine).

récupérés. Au bout de quatre mois, elle se sert normalement de sa main. Elle joue du piano comme autrefois et n'est pour ainsi dire pas gênée par sa cicatrice.

La figure 1 montre la main de la malade photographiée six mois après l'opération.

Les doigts s'étendent, s'écartent et se fléchissent normalement ; le poignet est souple et la cicatrice de l'opération n'est pas douloureuse.

On peut, sans exagération, qualifier de parfait un pareil résultat fonctionnel, lorsqu'il s'agissait d'une lésion aussi grave qu'une suppuration totale des gaines des fléchisseurs, due au streptocoque et au staphylocoque associés.

Par une intervention large et bien conduite et aussi par des soins consécutifs très attentifs, nous pouvons obtenir aujourd'hui de pareils résultats.

Je vous citerai à titre d'exemple l'observation suivante qui provient de ma pratique personnelle.

Elle concerne M. R..., âgé de quarante-deux ans, pharmacien, qui a été mon collaborateur pendant la guerre.

Je vois le malade le 6 juin 1924.

Au moment de l'examen, les accidents infectieux qui sont graves remontent à soixante heures environ.

Ils ont débuté à la suite d'une piqûre de la phalange unguéale du pouce droit au cours du pansement d'une plaie infectée (plaie de la jambe chez un enfant).

Dans la nuit qui a suivi la piqûre, le malade a eu un grand frisson et a commencé à souffrir vivement de toute sa main droite; fièvre à 39°3.

Actuellement, les symptômes d'une suppuration totale des gaines des fléchisseurs de la main droite sont évidents.

Température : 39°8; pouls : 100. Insomnie. Lymphangite de l'avant-bras et du bras.

Gros ganglions axillaires douloureux.

Tous les doigts de la main droite sont légèrement fléchis et leur extension est très douloureuse.

Gonflement et douleur vive à la pression au niveau du creux palmaire et au niveau de l'avant-bras au-dessus du ligament annulaire antérieur du corps.

Œdème dorsal considérable de toute la main.

Je convainc facilement le malade de l'urgence d'une opération immédiate, s'il veut sauver sa main et même sa vie.

L'opération est faite sous anesthésie générale à l'éther, le 6 juin 1924, quelques heures après l'examen, soit environ soixante-quatre heures après le frisson initial et l'apparition des violentes douleurs dans la main droite.

Incision antibrachiopalmaire médiane; section totale du ligament annulaire antérieur du carpe. Ecartement du médian.

Toutes les gaines des fléchisseurs sont pleines de pus sous tension (ce pus contenait à l'état de pureté du streptocoque hémolytique).

Ligature de l'arcade palmaire.

Pansement à plat avec de la gaze imbibée de baume du Pérou.

Dès le surlendemain la température redevient normale; amélioration de l'état général. Sommeil facile.

Localement, la plaie bourgeonne régulièrement; le cinquième jour, la fièvre remonte à 38°5 : une petite collection suppurée se produit au niveau de l'articulation métacarpo-phalangienne du petit doigt.

Incision et drainage de cette collection.

Chute de la fièvre, puis cicatrisation complète en un mois.

Le malade, *se soumet ensuite très régulièrement et très courageusement* aux séances de massage et de mobilisation quotidienne des doigts et du poignet. Trois mois après l'opération, la main droite a recupéré tous ses

mouvements; la flexion du poignet est facile et tous les doigts sont aisément fléchis et étendus, sauf le petit doigt qui a conservé une attitude en flexion légère par suite de la rétraction cicatricielle provenant de la suppuration qui s'est développée au niveau de l'articulation métacarpo-phalangienne.

La figure 2 montre la main et les doigts du malade photographiés trois mois et demi après l'opération.

Ces deux observations démontrent la valeur des résultats fonctionnels

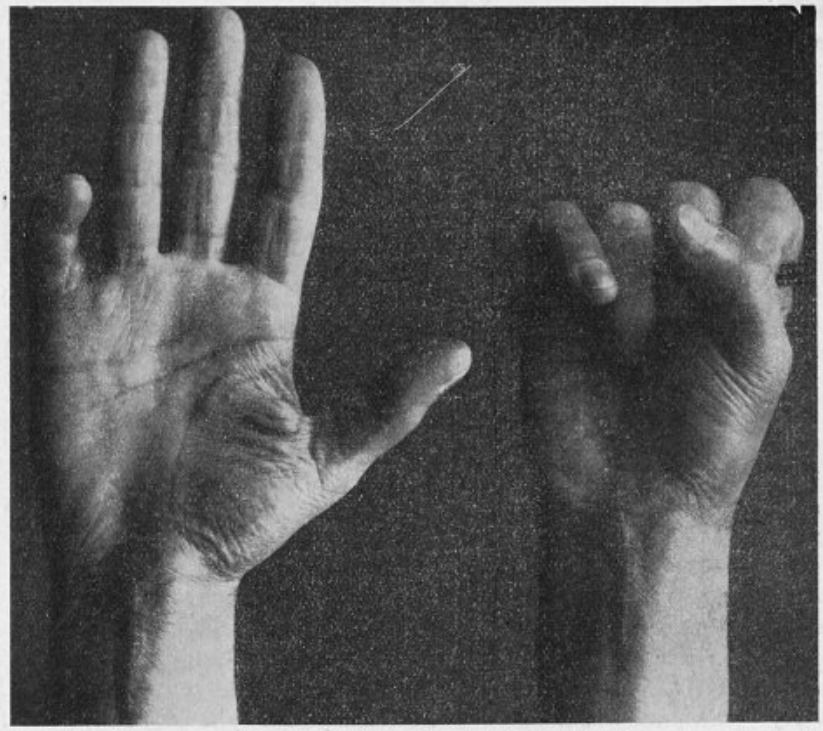

Fig. 2. — Photographies montrant (trois mois et demi après l'opération) le résultat obtenu par une seule incision antibrachiopalmaire dans un cas de phlegmon total des gaines synoviales des fléchisseurs (cas de Lecène).

(presque parfaits dans mon observation, parfaits dans celle de Braine) que l'on peut obtenir par un traitement rationnel des suppurations totales des gaines synoviales des tendons fléchisseurs des doigts.

Depuis 1911, époque où j'ai publié dans le *Journal de Chirurgie* une étude sur le traitement des phlegmons des gaines des fléchisseurs, j'ai toujours considéré *la section totale du ligament annulaire antérieur du carpe comme le temps essentiel de l'opération.* Je persiste à penser que c'est en effet l'acte chirurgical le plus important qu'il faut toujours accomplir dans ces cas.

Au début je prolongeais l'incision antibrachiale le long de la gaine du 5e doigt ou de celle du pouce, suivant les cas. J'ai observé des éliminations de tendons ou des cicatrices rétractiles souvent fort gênantes par la suite.

Déjà, le regretté R. Picqué avait montré que la section de bout en bout des gaines synoviales infectées n'était pas nécessaire et pouvait donner des cicatrices rétractiles très gênantes. Il avait raison.

Actuellement, je pense, avec lui, que l'opération ne doit pas découvrir systématiquement la totalité de la gaine infectée dans sa portion palmaire et *surtout digitale*. La nécrose des tendons s'observe presque fatalement lorsque ceux-ci sont exposés en totalité et les doigts atteints (petit doigt ou pouce) perdant, de ce fait, une grande partie de leur mobilité ultérieure.

Je répète qu'à mon avis, *l'essentiel, c'est d'ouvrir largement les gaines synoviales au niveau de leur partie antibrachiale et à la base du creux palmaire; la section du ligament annulaire antérieur du carpe est absolument indispensable pour effectuer cette ouverture large, sous le contrôle de la vue.*

Il est inutile de prolonger trop loin sur la paume de la main, les incisions, et surtout il est *dangereux d'inciser la gaine du 5e doigt ou du pouce, de bout en bout*. S'il se produit ensuite une collection purulente localisée, comme dans l'observation personnelle que je vous ai citée, on l'ouvrira secondairement.

L'importance des soins consécutifs dans ces cas ne saurait être proclamée trop haut. En effet, lorsque l'infection générale est supprimée, la suppuration tarie et les dangers d'ostéite et d'arthrite du carpe définitivement écartés, il faut considérer que l'on n'a encore fait que la moitié de la besogne. Il reste à redonner à ces doigts enraidis et à la radio-carpienne à demi ankylosée leur mobilité normale.

On peut y arriver, si les massages et les mobilisations nécessaires sont faits très régulièrement et, surtout, si le malade *consent à souffrir un peu* pour récupérer dans l'avenir des doigts souples et une main presque normale.

Faute de ces soins consécutifs et minutieux, et d'une *intelligente et courageuse collaboration du malade*, les résultats lointains resteront toujours médiocres.

J'ai cru bon de vous rapporter ces faits avec quelques détails, et surtout en vous démontrant par des projections photographiques la qualité des résultats fonctionnels qui peuvent être obtenus dans ces cas dont les suites étaient autrefois régulièrement lamentables (et, je pourrais ajouter, le sont encore quand on ne fait pas le diagnostic à temps et que l'on se contente de drainages timides et illusoires).

En terminant, je vous propose de remercier M. le Dr Braine de nous avoir envoyé son observation et de le féliciter d'avoir su obtenir un aussi beau succès.

M. **F. M. Cadenat** : J'ai écouté avec beaucoup d'intérêt le rapport de

mon maître Lecène, car je ne connais rien de plus décevant que le traitement des phlegmons des gaines. Ce qui est remarquable dans le cas présent, c'est que l'infection ait pu être enrayée par une incision antibrachio-palmaire sans que la gaine digitale ait elle-même été directement ouverte. Et l'excellence du résultat tient sans doute précisément à ce qu'il n'y a eu aucune incision digitale. Il semble que l'on constate en matière de phlegmon quelque chose d'analogue à ce qui se passe dans les sections de tendons fléchisseurs : résultats excellents quand la suture siège à la paume, résultats nuls lorsque l'opération est faite au niveau des doigts.

Personnellement j'ai toujours constaté que lorsque l'on ouvre par une incision antérieure la gaine digitale le doigt est voué à une impotence fonctionnelle complète. Les tendons s'exfolient et s'éliminent presque toujours, au point qu'on peut se demander s'il n'y aurait pas avantage, pour hâter la guérison, à les réséquer délibérément. Et dans les cas rares où cette élimination ne se fait pas les adhérences sont telles que la flexion est impossible et que le doigt est souvent plus gênant qu'utile.

Aussi je crois que si l'on doit ouvrir cette gaine digitale, il y a intérêt à le faire non pas sur la face antérieure, mais par des incisions latérales, comme je l'ai déjà conseillé pour les sutures de tendons et comme cela a également été recommandé par des auteurs étrangers. Un de mes internes de Saint-Louis a opéré récemment un malade atteint d'un panaris de la gaine du médius par une série de courtes incisions latérales, et le résultat, sans être parfait, est très supérieur à celui que l'on obtient par l'incision antérieure.

Dans un de ses cas M. Lecène a dû secondairement débrider le petit doigt sur la face antérieure de sa base et ce doigt est resté fléchi. Peut-être y aurait-il avantage à faire ces débridements eux aussi sur les faces latérales?

En ce qui concerne les doigts du milieu, dont les infections sont parfois très sérieuses malgré la brièveté de la gaine, il m'a toujours semblé indispensable, pour éviter une extension à la paume, de faire remonter l'incision jusqu'au niveau du pli de flexion des trois derniers doigts. Peut-être cette incision limitée à la paume, sans empiéter sur le doigt, suffirait-elle? On pourrait *a priori* le penser par analogie avec les cas de M. Lecène. Mais ici encore, si on croit devoir descendre sur le doigt, l'incision latérale semble préférable au débridement antérieur.

Cette question du meilleur traitement des phlegmons des gaines est si importante au point de vue pratique qu'il serait souhaitable qu'elle fût mise à l'ordre du jour. Je serais heureux de savoir si quelqu'un de nos collègues a déjà vu un panaris de la gaine, incisé au niveau du doigt, guérir avec bon résultat fonctionnel.

M. Fontoynont : Je suis très heureux d'avoir entendu la communication de notre collègue Lecène, car depuis quelques années il m'est arrivé plusieurs fois de procéder ainsi que nous l'a dit Lecène et mes résultats ont été très comparables aux siens.

QUESTION A L'ORDRE DU JOUR

A propos de la myomectomie,

par M. G. Labey.

A la suite de la présentation d'un fibrome enlevé par myomectomie faite par Dujarier dans la séance du 8 février, mon ami Louis Bazy nous a communiqué un cas de grossesse après myomectomie, ce que les accoucheurs, nous a-t-il dit, considéreraient comme rare.

Chifoliau nous en a apporté quatre cas, je vous en rapporte un à mon tour.

Une jeune femme de vingt-neuf ans, ayant déjà eu un enfant en 1921, m'est adressée en mai 1923 par M. Siredey, qui avait constaté chez elle, à l'occasion de ménorragies assez abondantes, la présence d'un fibrome utérin assez volumineux, formant une bosselure arrondie sur la partie droite de l'utérus, augmenté de volume dans son ensemble.

La cavité utérine mesurait 10 centimètres.

Le 30 mai 1923, je pratique la laparotomie et je trouve un gros noyau fibromyomateux siégeant sur la face postérieure de l'utérus, tout près du fond et à droite.

La tumeur est intramurale mais fait cependant saillie sur la surface de l'organe.

J'explore de l'œil et du doigt toute la surface de l'utérus et ne constate pas la présence d'autre noyau, si ce n'est de deux tout petits fibromes durs sous-péritonéaux, du volume d'une lentille. Les trompes sont saines, les ovaires légèrement kystiques.

Je décide de faire une myomectomie.

Après incision du tissu utérin sur une épaisseur d'environ 1 centimètre, j'arrive sur le noyau que j'énuclée sans difficulté et qui avait le volume d'une petite orange.

La cavité suinte peu, je la capitonne et je suture l'utérus au catgut.

Les deux petits noyaux sous-péritonéaux sont enlevés et les ovaires kystiques touchés au thermocautère.

L'utérus, volumineux et lourd, tend à retomber en arrière ; aussi, je termine en fixant les ligaments ronds dans la paroi suivant le procédé de Doléris.

Les suites opératoires se font sans incident, les règles redeviennent normales, mais l'utérus reste gros assez longtemps.

Au début de janvier 1924, sept mois après la myomectomie, mon opérée vient me trouver parce qu'elle présente un suintement sanguin assez abondant par le vagin.

Quelles ne sont pas ma stupéfaction et mon angoisse en constatant sur le col des végétations saignant au moindre contact, mais petites et ne reposant sur aucune base indurée.

On pouvait craindre toutefois une dégénérescence épithéliomateuse de la muqueuse cervicale.

Une biopsie montra qu'il ne s'agissait que d'une disposition adénomateuse des glandes cervicales, sans trace de transformation néoplasique.

Le 30 janvier 1924, je pratiquai l'opération de Poüey et tout rentra dans l'ordre.

Cette jeune femme devint enceinte deux ans et demi plus tard et l'accouchement, qui eut lieu en mars 1927, se fit dans les conditions les plus normales.

Voici donc encore un cas de grossesse après chirurgie conservatrice pour fibrome.

Les grossesses après myomectomie sont rares, disent les accoucheurs. Je crois qu'elles leur paraissent telles parce que la myomectomie n'est pas une opération que l'on pratique fréquemment, et cela parce que ne se trouvent pas très souvent réalisées les conditions regardées par la plupart comme nécessaires pour la pratiquer : âge jeune de la femme (au-dessous de trente-cinq ans), désir d'avoir des enfants, fibromes énucléables, peu nombreux, pas trop volumineux, non suspects de dégénérescence et sans lésions annexielles.

Sans vouloir revenir sur les statistiques que j'ai reproduites dans mon rapport au Congrès français de Chirurgie de 1924, je rappellerai celle de Goullioud, l'ardent défenseur lyonnais de la chirurgie conservatrice des fibromes.

Sur 114 observations d'opérées guéries, publiées dans sa thèse par son élève Achard, en défalquant 43 célibataires et 16 femmes mariées de plus de quarante ans, il restait, pour 55 myomectomies, 15 grossesses, soit 27 p. 100; c'est une proportion qui est loin d'être négligeable.

W. Mayo, en 1922, retrouvait les traces de 504 myomectomies; or, 24 d'entre elles avaient eu, depuis l'opération, chacune un enfant, 7 en avaient eu 2 ou plus et 16 étaient enceintes au moment de l'enquête. Mayo arrivait à un total de 43 enfants vivants, nombre très appréciable si l'on tient compte que 75 p. 100 seulement étaient mariées. De plus, 23 femmes, stériles avant l'opération, avaient vu leur stérilité disparaître.

J'estime donc que, lorsque la myomectomie peut être faite dans de bonnes conditions, c'est une opération que l'on doit faire et qui permet les grossesses ultérieures dans une proportion très appréciable.

M. J.-L. Faure : En principe, nous sommes tous d'accord, et il est bien évident que c'est une solution idéale que de guérir une femme de son ou de ses fibromes en conservant son utérus.

Mais, en fait, la question ne se présente pas d'une façon aussi simple, car il y a le revers de la médaille.

C'est quelque chose, c'est même beaucoup que la persistance des règles chez une femme encore jeune, c'est plus encore peut-être qu'une maternité possible. Mais encore faut-il que ces avantages ne soient pas achetés trop cher.

Or, la myomectomie présente deux inconvénients sur l'importance desquels on ne saurait trop insister.

D'abord, la myomectomie est une opération plus grave que l'hystérectomie. Sans doute, il y a des degrés dans la myomectomie, et l'opération qui consiste à enlever un fibrome pédiculé ou deux ou trois noyaux fibreux

peu volumineux ne saurait être comparée à celle dans laquelle on laisse un utérus en lambeaux après avoir enlevé de nombreux fibromes de volume variable, si bien qu'il est difficile de réparer d'une façon satisfaisante le tissu utérin, et qu'on n'y arrive plus ou moins bien qu'avec des risques d'hémorragie sérieux et des manœuvres favorisant les chances d'infection, surtout lorsque la cavité utérine a été ouverte.

Nous savons tous, pour l'avoir vu de nos yeux, combien l'hémostase est souvent difficile dans ces cavités ouvertes en plein tissu utérin, et dans lesquelles le sang sourd de plusieurs points à la fois. Les ligatures perdues ne sont pas toujours commodes et la suture du tissu utérin laisse parfois filtrer, lorsque l'opération est terminée, du sang qui peut devenir menaçant soit par sa quantité, soit par le milieu favorable qu'il offre à une infection toujours possible.

Je n'insisterai pas sur ce point qui pourrait donner lieu à de longs développements, mais je reste convaincu, par tout ce que j'ai fait et tout ce que j'ai vu, que la myomectomie est une opération plus grave que l'hystérectomie.

Elle est en outre sujette à la récidive. Celle-ci n'est pas rare ; elle peut, il est vrai, être insignifiante et inoffensive, mais elle peut être sérieuse et entraîner tous les accidents qui peuvent survenir du fait d'un nouveau fibrome.

Et c'est vraiment, pour une opération, un défaut considérable que d'ajouter à une gravité plus grande la possibilité d'une récidive et la tare d'une guérison moins complète.

Il ne faut donc exagérer ni les avantages de la myomectomie, qui souvent sont indiscutables, ni les inconvénients qui, parfois, ne le sont pas moins. Il faut moins encore, au cours même d'une opération, se laisser guider par des préventions ou par des règles absolues.

Pour ma part, je n'en ferai jamais chez des femmes d'un certain âge, à fibromes multiples et chez lesquelles il ne saurait être question d'une maternité possible.

J'en ferai volontiers, au contraire, et j'en fais de temps en temps, chez une femme jeune, susceptible de devenir mère, présentant deux ou trois noyaux d'un volume ne dépassant pas celui d'un œuf, et chez laquelle on n'aperçoit pas d'autres petits noyaux, menace évidente d'une récidive future.

J'ajoute que, parti pour une myomectomie paraissant devoir être simple, si, au cours de l'opération, la dilacération de l'utérus m'apparaît comme excessive, et si l'hémostase me paraît difficile ou tant soit peu incertaine, je n'hésite pas une minute à modifier mes intentions et à pratiquer une hystérectomie.

En résumé, la myomectomie est une opération excellente, à condition qu'on n'en abuse pas et qu'on la réserve aux femmes jeunes, présentant des noyaux peu nombreux, peu volumineux, assez superficiels et qui puissent être extirpés sans délabrement utérin trop considérable, et dans des conditions d'hémostase parfaite.

M. **Pierre Bazy** : Cette question des myomectomies qui vient d'être ravivée a toujours préoccupé les chirurgiens et je n'ai pas besoin de rappeler les discussions qui ont eu lieu dans cette enceinte.

Je ne reviendrai pas sur ses indications, dont la principale est la nécessité de conserver un utérus à des femmes jeunes et pouvant avoir des enfants, et aussi pour leur permettre d'en avoir.

C'est ce que j'ai fait dans deux cas assez récents.

Permettez-moi de vous les résumer :

1° Mme D... a trente ans; elle m'est adressée par son père, un de mes confrères de l'Institut, parce qu'elle a fait une fausse couche quelques mois après son mariage.

Elle vient me voir le 8 décembre 1921, elle me dit qu'elle a été opérée d'appendicite en 1912, les suites ont été favorables. Elle est bien réglée, les règles sont peu abondantes et pâles avec un peu d'avance; pas de douleurs ni au moment ni en dehors des époques. Mariée en début de septembre 1920, elle fait une fausse couche de trois mois environ fin décembre 1920 sans raison appréciable : du reste pas d'antécédents ni chez son mari, ni chez elle. Le médecin croit à une insertion vicieuse du placenta.

La fausse couche aurait eu des suites régulières, pas de fièvre, pas de complications.

Je l'examine : femme d'apparence bien portante, un peu grasse peut-être.

Rien à la palpation abdominale.

Par le toucher vaginal combiné à la palpation de l'abdomen, on délimite une tumeur assez volumineuse, du volume d'une mandarine, au voisinage de la corne utérine droite, régulière, mais ayant peut-être une apparence grenue. Séparée de la corne utérine et du bord droit de l'utérus par un sillon bien net, elle paraît située dans le ligament large droit et être simplement accolée à l'utérus. Celui-ci est repoussé du côté gauche par la tumeur et est d'aspect normal.

Rien dans le cul-de-sac latéral gauche, l'utérus est mobile.

Col normal.

Au spéculum, on voit un petit écoulement glaireux transparent.

Le 6 mars 1922, je reçois de ses nouvelles : elle vient de faire une fausse couche de trois mois environ, malgré le repos complet imposé dès le premier soupçon de grossesse ; le médecin l'attribue aux lésions que j'avais constatées et qu'il constate à son tour.

Je la vois le 24 mars. Je retrouve la même masse dure, ferme, arrondie, mais non grenue, un peu douloureuse cette fois et me paraissant moins volumineuse que lors de mon premier examen. Je conseillai l'intervention qui fut acceptée. Celle-ci ne put avoir lieu que le 7 juillet 1922.

Opération : Je trouve sur la face antérieure de l'utérus au voisinage de son bord droit et sous la corne utérine droite — je suis obligé de faire attention à la trompe — une tumeur du volume d'un œuf de poule : j'en fais l'énucléation et je suture en deux plans. J'explore l'utérus et ne trouve pas d'autres fibromes.

Suites aseptiques.

La jeune femme est devenue enceinte et a accouché fin août 1923 d'un gros garçon.

Malheureusement elle a succombé à une infection puerpérale qui lui a été probablement communiquée par une sage-femme qui a infecté aussi une jeune compagne de mon opérée et qui, elle aussi, en est morte.

2° La deuxième observation est comparable à celle-ci, mais non dans tous les points.

Il s'agit ici aussi de la fille d'un de nos confrères de l'Institut.

Mme C. C..., trente ans, vient me voir le 1er avril 1925, parce qu'elle souffre du ventre depuis une opération d'appendicite qu'elle a subie il y a cinq ans et elle a été opérée, je ne sais pourquoi, par une incision médiane. Dès qu'elle se fatigue, elle souffre dans le côté droit du ventre. Ses règles ont toujours été abondantes, mais indolores et sans caillots.

Mariée depuis six ans, pas d'enfants ni de fausses couches.

Utérus un peu porté à gauche, mais en bonne position : on sent nettement à droite et en arrière une tumeur d'un volume d'une mandarine, accolée à l'utérus, dont elle est séparée par un sillon, lobulée, sensible à la pression, molle par places, pas aussi dure qu'un fibrome. Utérus immobilisé, la tumeur de même.

Ne pouvant faire un diagnostic précis, je demande à la patiente de venir me revoir après ses règles et de se reposer.

Le 16 avril, il n'y a pas de changement. L'examen donne les mêmes résultats : elle souffre toujours le long de la cuisse droite.

Le 27 avril, opération : Je trouve une tumeur ferme, élastique, multilobulée faisant saillie sur la face postérieure de l'utérus et du côté droit, allant au voisinage de l'insertion du ligament ovarien, du volume d'une mandarine, très largement sessile. Enucléation, suture par un surjet des surfaces cruentées. La palpation de l'utérus ne révèle rien dans aucun de ses points.

Guérison aseptique. Depuis son opération, la malade ne souffre plus.

Les deux cas ne sont pas tout à fait comparables, ni au point de vue des indications opératoires ni au point de vue de leurs suites. Dans le premier cas, l'indication était la suppression des avortements à trois mois paraissant liés à la présence d'une tumeur utérine et qui en dépendaient effectivement, puisque la suppression de la tumeur a en même temps supprimé les avortements et a permis de mener à terme et très facilement une grossesse.

Dans le deuxième cas, l'indication opératoire était la douleur, et il ne semble pas qu'ici la présence de la tumeur ait empêché la conception, puisque, après l'opération, il n'y a pas eu de grossesse ni même d'apparence de grossesse.

Le premier fait est surtout intéressant parce que la tumeur était manifestement une cause d'avortement : il y avait donc là une indication opératoire de premier ordre en faveur de la myomectomie. Seule, celle-ci était désirable et acceptable.

M. **Tuffier** : J'ai défendu cette opération, j'ai précisé sa technique, ses indications et les résultats que j'avais obtenus dans de nombreuses publications tant à la Société de Chirurgie qu'en des monographies séparées. Je viens donc ici uniquement vous exposer les résultats que j'ai obtenus de 1921 à 1928 : j'ai opéré 91 fibromes (je laisse, bien entendu, ceux qui ont été traités par le radium ou les rayons X).

De ces 91 cas, 49 ont été hystérectomisés, 42 ont été des myomectomies; mes 49 hystérectomies m'ont donné une mort par congestion pulmonaire, mes 42 énucléations m'ont donné une mort, malade morte dans la nuit qui a suivi l'opération sans que j'aie pu connaître l'origine des accidents.

Si je m'en tenais à cette *statistique* qui est intégrale, les deux opérations présenteraient la même gravité; je reconnais avec tous mes collègues que la myomectomie est plus compliquée, comme manœuvre opératoire, que l'hystérectomie, mais j'ai le droit par ces chiffres de vous dire que si elle est exécutée dans ces conditions de rigoureuse asepsie opératoire, si toutes



FIG. 1. — 10 fibromes.
Mme H.... vingt-huit ans. Opération le 11 novembre 1925.

les cavités sont bien fermées et leur paroi adossée correctement, enfin, si la cavité utérine n'a pas été étranglée au-dessous des sutures, que les fibromes soient petits ou gros, que la muqueuse utérine reste à découvert ou qu'elle soit fermée soigneusement, l'opération est bénigne : n'allez pas croire que j'aie choisi mes cas d'énucléation parmi les faciles, car vous pouvez voir sur ces photographies jusqu'à 10 fibromes dont les dimensions en centimètres sont indiquées exactement (fig. 1 et 3).

Je vais peut-être même un peu loin en disant qu'en face d'un fibrome le premier mode d'intervention qui vient à ma pensée est une énucléation, et je cherche de suite si je puis cliniquement m'orienter de ce côté; le plus souvent c'est le ventre ouvert que l'on choisit l'opération, et souvent même j'ai commencé par une énucléation, et chemin faisant trouvant les fibromes trop nombreux j'ai fini par une hystérectomie.

La deuxième question importante, c'est celle des *récidives* : je n'en ai vu qu'un cas : celui d'une femme à qui j'avais enlevé, en 1922, quatre fibromes et qui, guérie jusqu'en 1927, revint me trouver pour des métrorragies; je pensais à une récidive de fibrome que cependant le toucher ne me permettait pas de sentir, et je fis à tort une hystérectomie dont la malade

guérit parfaitement; à l'examen de la pièce, je trouvais simplement dans l'épaisseur du muscle utérin un petit fibrome du volume d'une noisette, la muqueuse était extrêmement épaissie et fongueuse; il est bien probable

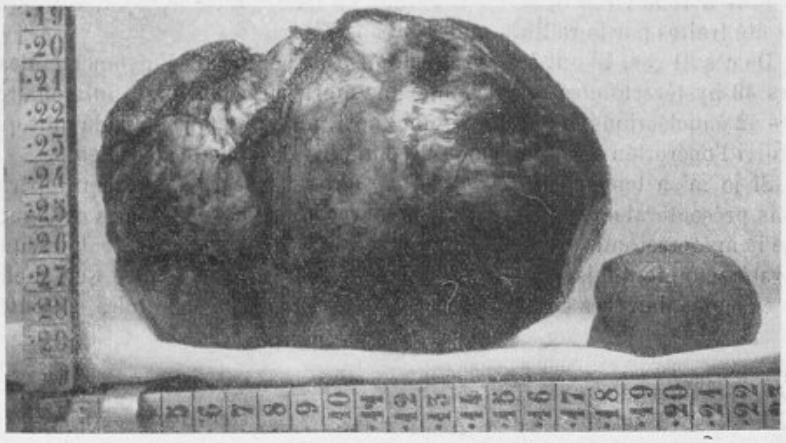

Fig. 2. — Femme de trente-neuf ans. Énucléation de 2 fibromes. Grossesse et accouchement.
Mme D..., trente-neuf ans. Opération le 28 novembre 1925.

que ce petit fibrome n'était pour rien dans les métrorragies. Toutes mes autres malades ont conservé leur menstruation et sont restées parfaitement



Fig. 3. — Énucléation de 4 fibromes dont 2 ont plus de 6 centimètres de côté.
Mlle M..., quarante-six ans. Opération le 25 juin 1924.

guéries. Je n'ai malheureusement pu suivre qu'un petit nombre de ces femmes et je ne puis signaler que deux grossesses certaines dont une chez une jeune fille de vingt-six ans à qui j'avais enlevé trois fibromes du volume d'une orange pour les deux du segment inférieur de l'utérus et du

volume d'une mandarine dans le segment supérieur; elle a eu trois enfants : grossesses et accouchements normaux; la seconde est une femme de trente-neuf ans qui n'avait pas d'enfant, je lui ai énucléé deux fibromes, les deux tiers du gros fibrome étaient tapissés par la muqueuse utérine et le second était sous-péritonéal, le 22 février 1924; elle a eu une grossesse, accouchement par M. Bar, le 28 novembre 1925 (clinique Tarnier, service du professeur Brindeau), d'un enfant encore vivant (fig. 2).

Je n'ai jamais vu ni accouchement prématuré, ni accident de dystocie, ni éclatement de l'utérus pendant ces grossesses. Dans un cas où la pièce a pu être examinée par M. Darier à la Pitié, plusieurs années après l'opération, on ne trouvait aucune trace des incisions utérines, aucune déformation utérine; il en était de même pour la malade que j'ai hystérectomisée cinq ans après sa myomectomie.

Je suis en droit de conclure de l'ensemble de ces faits que l'énucléation des fibromes utérins que j'ai défendue depuis quelque vingt-cinq ans est une excellente opération que nous devons pratiquer plus souvent et qui donne des résultats dont la mortalité peut ne pas être plus élevée que celle de l'hystérectomie.

M. **Pierre Mocquot** : A propos de la présentation faite par M. Dujarier, permettez-moi de vous exposer très brièvement le fruit de quelques observations faites en ces dernières années.

Au même titre que les autres opérations conservatrices pratiquées sur l'appareil génital de la femme, la myomectomie ne me paraît indiquée, sauf circonstances exceptionnelles, que chez des femmes de moins de quarante ans. Passé cet âge, les chances de grossesse deviennent bien problématiques et la suppression du cycle génital périodique n'a plus autant d'importance.

Quand surgit chez des femmes jeunes atteintes de fibro-myome l'indication opératoire, les conditions sont loin d'être toujours favorables à la myomectomie.

En feuilletant mes registres opératoires, j'ai trouvé que sur 23 femmes de moins de quarante ans opérées pour fibro-myome, 8 seulement n'avaient subi qu'une myomectomie; pour les 15 autres, l'hystérectomie a été nécessaire, soit en raison du volume considérable ou de la multiplicité des fibro-myomes, soit à cause de la présence de polypes intra-utérins, soit surtout en raison de la coexistence de lésions annexielles (salpingites ou kystes ovariens).

Il serait évidemment important de pouvoir prévoir, au moins dans une certaine mesure, la possibilité de l'opération conservatrice. A cet égard l'exploration radiologique de l'utérus, après injection de lipiodol dans sa cavité, me paraît susceptible d'apporter des éléments d'appréciation intéressants, en précisant les rapports de la cavité utérine et du myome, et aussi quelquefois en donnant la preuve de la perméabilité des trompes.

a) Rapports de la cavité utérine avec le myome.

La présence d'un fibro-myome, à part quelques rares fibro-myomes

sous-péritonéaux pédiculés, se traduit toujours par une déformation, souvent considérable, de la cavité utérine.

Les fibromes sous-muqueux saillants, les polypes intra-utérins, forment une tache claire arrondie, à bords nets, qui empiète sur l'ombre de la cavité utérine agrandie.

Dans les gros myomes sous-muqueux sessiles, la cavité prend souvent d'abord la forme d'un croissant et l'on voit, sous l'écran, le lipiodol s'étendre peu à peu en lame mince dans la concavité du croissant; la cavité utérine s'est étalée au devant de la bosse formée par la tumeur. Quand il y a plusieurs myomes, la cavité utérine prend une forme très irrégulière à contours polycycliques.

Dans les fibromes interstitiels ou sous-péritonéaux, la cavité est agrandie; elle acquiert parfois des dimensions énormes; elle est déformée, mais le lipiodol se répand en général assez régulièrement dans la cavité, dont la teinte est uniforme.

Bref, il y a là un ensemble de signes qui rapprochés des données fournies par le palper et le toucher permettent d'acquérir des notions assez précises sur le nombre et le siège des fibromes et de prévoir dans une certaine mesure les possibilités d'opération conservatrice.

b) Examen de la perméabilité tubaire. Quand le lipiodol passe jusque dans le péritoine, on est sûr de la perméabilité des trompes et c'est une raison de plus en faveur de la myomectomie, mais l'absence de passage à travers les trompes ne prouve rien ni pour ni contre, et, d'après ce que j'ai vu, lorsqu'il y a des fibro-myomes, le lipiodol passe assez difficilement dans les trompes, peut-être en raison des grandes dimensions de la cavité utérine.

Permettez-moi d'ajouter une remarque : l'existence de phénomènes infectieux, de métrite avec suppuration plus ou moins abondante, est, à mon avis, une contre-indication à l'injection intra-utérine de lipiodol, mais, dans ces conditions, la myomectomie elle-même est contre-indiquée.

Dans les utérus non infectés, l'ouverture de la cavité utérine, au cours de l'ablation du myome, ne m'a pas paru compromettre le résultat de l'opération. Deux fois la muqueuse a été déchirée sur une petite étendue et suturée aussitôt. Une fois, le fibrome étant en partie sous-muqueux, j'ai, de propos délibéré, ouvert la cavité utérine, réséqué la muqueuse dans l'étendue d'une pièce de 5 francs et suturé aussitôt la brèche. Les malades ont guéri sans encombre.

Je n'ai pas pu suivre toutes mes opérées, j'ignore si quelqu'une d'entre elles est devenue enceinte, mais celles que j'ai revues sont restées bien guéries.

D'ailleurs la possibilité de grossesses ultérieures n'est pas la seule raison d'être de la myomectomie : la conservation de la synergie utéro-ovarienne et du cycle génital périodique me paraît être chez les femmes jeunes un argument suffisant pour justifier cette opération.

COMMUNICATIONS

L'anesthésie générale par le sérum éthéré intraveineux,

par MM. **C. Dambrin**, membre correspondant national,
et **L. Thomas** (de Toulouse).

Dans un récent article (*La Presse Médicale* du 8 février 1928), M. Senèque considérait l'anesthésie générale par l'isopral-éther intraveineux comme suffisamment perfectionnée dans son application pour ne plus être considérée comme dangereuse. Il assurait n'avoir point trouvé en France de travail important sur la question. La thèse de l'un d'entre nous [1], de même que les anesthésies qui ont suivi, nous autorisent, semble-t-il, à exposer le résultat de nos recherches. Nous ne parlerons pas ici de l'isopral. Il est employé généralement pour commencer l'anesthésie. Mais il nous paraît inutile, peu pratique et fort long à préparer (*cf.* Sénèque). Nous ne parlerons ici que de l'anesthésie intraveineuse suivant la méthode de Schmitz-Pfeiffer (instillation *continue* de sérum éthéré à 5 p. 100 et de sérum ordinaire), préférable à tous égards à celle de Burckardt (instillation intermittente). Nous ne pouvons refaire l'historique de la question intentionnellement développée dans la thèse ci-dessus indiquée. Nous dirons simplement que, pour presque tous les auteurs, on doit éliminer les malades du cœur, des vaisseaux, les pléthoriques, les rénaux et les pulmonaires graves. Au contraire, les hémorragiés, les affaiblis, les amaigris, les déshydratés, les malades de la tête et du cou trouvent dans ce procédé un précieux secours.

La technique à suivre est simple. Les soins préopératoires sont les mêmes que pour une anesthésie ordinaire (vérification du système cardio-vasculaire, analyse des urines, mesure de la pression artérielle). Trois quarts d'heure avant le commencement de l'anesthésie, on fait une piqûre avec une solution contenant 2 à 3 milligrammes, suivant le poids du malade, de génoscopolamine et 1 centigramme de morphine. Cette piqûre doit absolument être faite trois quarts d'heure avant l'anesthésie ; les raisons qui dictent cet écart de temps résultent de l'action de la morphine (C. Bernard), qui agit d'abord comme excitant puis comme adjuvant anesthésique. Après la piqûre, le silence doit être complet. La morphine prépare la narcose, la génoscopolamine la prolonge. Chez tous nos malades, cette méthode eut pour effet de supprimer toute phase d'excitation et ainsi de rendre l'isopral entièrement inutile.

Nous avons construit nous-mêmes l'appareil. Il se compose de deux flacons portant en haut une ouverture de remplissage, en bas une tubulure

1. L. Thomas : L'anesthésie générale par le sérum éthéré intraveineux. *Thèse de Toulouse*, 8 novembre 1927.

de vidange. De chaque tubulure inférieure part un tube de caoutchouc. Le tube est recouvert d'une gaine isolante empêchant le refroidissement. Un support trépied extensible avec vis de fixation permet d'obtenir la hauteur désirée. Au bas de chaque tube, il y a un robinet permettant de régler la vitesse d'écoulement du liquide. Les deux conduits se réunissent en un tube en Y portant à son extrémité distale un embout de seringue. Cet embout terminal s'adapte au pavillon de l'aiguille intraveineuse qui est mousse sans biseau et munie d'un mandrin. L'ensemble de l'instrumentation est stérile et doit être mis à pied d'œuvre avant de toucher à la veine. Un flacon contient du sérum à 42° (car au goutte à goutte la dénivellation thermique du point de départ au point d'arrivée est de 5°). Le deuxième récipient contient le sérum éthéré à 5 p. 100 obtenu en versant 50 grammes d'éther dans 1 litre de liquide et en chauffant au bain-marie à 28°. Les récipients étant pleins, le statis est mis à la hauteur voulue et les conduits sont plusieurs fois purgés de l'air atmosphérique. L'appareil est laissé en place, l'anesthésiste met des gants en caoutchouc, et dénude la veine après anesthésie locale à la novocaïne à 1 p. 200. Ce procédé nous paraît supérieur à la simple ponction, car il fixe bien l'aiguille dans la veine, évitant ainsi et le spasme et la blessure dans le conduit veineux. On commence par laver la veine avec du sérum à 37°, puis on continue avec du sérum éthéré (60 cent. cubes environ par minute). Pour cette anesthésie comme pour les autres l'état général du malade, ses réflexes, sa respiration constituent la véritable indication qu'il faut toujours rechercher. Il ne faut instiller ni trop vite (afin d'éviter la syncope), ni trop lentement (car on n'obtient qu'une phase d'excitation sans provoquer l'anesthésie). La régularité du débit est possible uniquement grâce à la génoscopolamine-morphine. Dès que le sommeil est obtenu, on alterne, suivant les besoins, soit l'injection de sérum éthéré, soit celle de sérum simple; mais jamais on ne doit interrompre l'écoulement de l'un ou de l'autre. Il faut toujours qu'au bout de l'aiguille intraveineuse un goutte à goutte persiste. Le sommeil est obtenu en cinq ou dix minutes avec 200 ou 300 centicubes de sérum éther et donne l'apparence complète du sommeil naturel. Si le sujet s'éveille, on remplace le sérum simple par le sérum éthéré. A la fin de l'anesthésie, nous avons soin de terminer par une injection de sérum simple qui chasse toute trace d'éther dans la veine. La vitesse d'écoulement nous est immédiatement révélée par un procédé très simple que nous avons imaginé. Le bouchon supérieur des flacons est traversé par un tube plongeant dans le sérum et



Fig. 1. — Appareil pour l'anesthésie par le sérum éthéré intraveineux.

permettant l'arrivée de l'air seulement après barbottage. Ainsi, le passage très facilement visible des bulles dans le liquide traduit la vitesse ou l'arrêt de l'instillation. Ce procédé nous permet incontestablement une conduite plus délicate de l'anesthésie et une grosse économie du liquide injecté. Le sérum, établi en collaboration avec le Dr Lassalle, est du sérum de Locke citraté dont voici la formule :

	GRAMMES
Citrate de soude	5
Chlorure de sodium	7,4
Chlorure de calcium	0,20
Chlorure de potassium	0,20
Bicarbonate de soude	0,20
Glucose	1
Eau (quantité suffisante)	1.000

A la fin de l'anesthésie, la veine est liée à l'extrémité proximale et le segment de veine intermédiaire est réséqué. La plaie est lavée au sérum, puis suturée au crin. Pendant les trois jours suivants, nous immobilisons le bras dans une gouttière bien ouatée qui protège la zone d'injection, la veine étant très sensible à l'infection ou à l'irritation de voisinage. Toutes ces manipulations, en apparence complexes, sont en réalité simples et faciles ; elles doivent être exécutées avec un seul aide. Quant à l'anesthésie elle peut être exécutée par n'importe quel anesthésiste averti voulant bien se donner la peine de suivre attentivement la narcose.

Dans les *observations* qui vont suivre, nous croyons inutile de rapporter l'histoire clinique. Nous nous contenterons d'indiquer le sexe, l'âge du malade, la nature et la date de l'intervention pratiquée. En revanche, nous donnerons des détails plus précis sur la marche de l'anesthésie et sur la quantité de sérum employé ou sur les suites opératoires.

Observation I. — *Ostéosynthèse pour fracture de l'olécrâne.*

Marcelle L..., quarante-cinq ans, Saint-Louis, n° 12, 19 octobre 1927. Opérée d'annexite antérieurement. Bronchite récidivante depuis l'âge de dix-neuf ans. Pleurésie en 1925. Deuxième bruit un peu fort au foyer aortique. Spécifique. Sucre. Albumine : 0. Px 14, Pn 8.

Scopolamine-morphine une heure avant. 12 h. 2, début de l'anesthésie. Anesthésie complète à 12 h. 7 après une excitation très légère. Sommeil complet. A 12 h. 18 éveil partiel, on donne trop de sérum éther et la respiration reste superficielle pendant deux ou trois minutes, puis tout rentre dans l'ordre. Anesthésie idéale. Après trente-cinq minutes, réveil sur la table d'opération. Pas de céphalée le soir, un seul vomissement ; la malade est dans un remarquable état de fraîcheur. Partie guérie sans troubles urinaires, circulatoires ou phlébitiques.

Obs. II. — *Extraction d'une balle de revolver logée à la partie postérieure de la jambe droite.*

Ch... (Charles), homme de quarante et un ans. 21 octobre 1927. Sujet très robuste et alcoolique. Px 14,5, Pn 9,5. Scopolamine-morphine une heure avant. Anesthésie commencée à 11 h. 38, excitation légère à 11 h. 42, anesthésie totale à 11 h. 46 ; respiration calme et sans mucosité ; l'opération dure trente minutes. Le malade a reçu en tout 450 grammes de liquide dont 350 pour arriver au

sommeil. Pas de variation de la pression artérielle pendant ou après l'intervention. Guérison complète sans aucune complication, sans vomissements, sans céphalée. Suites opératoires parfaites.

Obs. III. — *Cure radicale de hernie inguinale.* Durée de l'opération : vingt-trois minutes.

G... (Vénantio), homme de quarante-deux ans, Saint-Lazare, n° 14, 26 octobre 1927. Sujet très robuste sans antécédents personnels. Au cours de quintes matutinales a eu deux ou trois crachats hémoptoïques, mais ne paraît présenter aucune lésion pulmonaire. Px : 14,5, Pn : 8. Système rénal et circulatoire normaux. Début de l'anesthésie à 12 h. 37, sans aucune phase d'excitation, l'anesthésie est obtenue à 12 h. 41. A 12 h. 55, réapparition du réflexe conjonctival. Le malade s'éveille sur la table d'opération à 13 h. 5. 420 centicubes de liquide furent utilisés. Le sommeil fut obtenu avec 320 centicubes et les suites immédiates furent excellentes. Le 31 octobre, jour de l'ablation des fils, on constate une infection légère de la plaie avec collection séro-sanglante. Le 1er novembre, le malade a eu, au cours d'une quinte, quelques crachats striés de sang. Souffre un peu du côté droit. Le 3 novembre, paraît guéri. Le quatorzième jour, à la suite d'un point de côté, présente quelques crachats sanglants. Température : 37°8. Pouls : 84. La plaie du bras vérifiée montre, sur 4 centimètres, un cordon induré et à peu près indolore de réaction phlébitique. On immobilise le bras dans une gouttière. Le malade part guéri et bien cicatrisé treize jours plus tard, sans aucune complication grave.

Obs. IV. — *Cerclage de l'anus pour prolapsus rectal.* Durée de l'opération : quinze minutes.

P... (Jean-Pierre), quarante et un ans, Saint-Lazare, n° 14, 29 octobre 1927. Très robuste. Pression artérielle normale, urine sans troubles pathologiques. Scopolamine-morphine une heure avant. Le malade n'a présenté, pour toute excitation, qu'une légère contraction des membres. Sommeil parfait, pouls calme. Début de l'anesthésie : 11 h. 6; sommeil complet 11 h. 8. La quantité totale de sérum employé fut de 220 centicubes, dont 90 pour obtenir le sommeil; pas de modification de la pression artérielle, urines normales; céphalée très légère le 3 novembre (cinq jours après). Les suites anesthésiques sont excellentes. Parti guéri sans phénomènes inflammatoires de la veine.

Obs. V. — *Cure radicale de hernie inguinale.*

A... (Etienne), trente-neuf ans, Saint-Lazare, n° 12, 18 novembre 1927. Très robuste. Px 15, Pn 8, le malade reçoit une piqûre de *génoscopolamine-morphine (emploi que nous réserverons désormais à tous les malades ultérieurs).*

A 11 h. 20, début de l'anesthésie, lavage de la veine au sérum à 37°, puis sérum éthéré. A 11 h. 24, disparition du réflexe palpébral sans aucune phase d'excitation que quelques respirations plus amples et de légers mouvements. L'anesthésie est totale. A 11 h. 38, réapparition du réflexe conjonctival. L'opération dure en tout vingt-huit minutes. 500 cent. cubes de sérum furent employés, dont 120 pour obtenir le sommeil. L'anesthésie est survenue en quatre minutes. Pendant l'intervention et après il n'y eut aucune modification de la pression artérielle, ni aucun phénomène anormal du côté des urines. Guérison sans réaction inflammatoire de la veine.

Obs. VI. — *Cure radicale de hernie inguinale.*

Homme de quarante et un ans, sans aucune maladie antérieure, très robuste. Px 15, Pn 7. Urines normales. Génoscopolamine-morphine. A 11 h. 7, début de l'anesthésie; à 11 h. 13, abolition du réflexe palpébral. On supprime le sérum éthéré. A 11 h. 20 réapparition du réflexe, supprimé par quelques centimètres cubes de sérum éthéré. Opération de vingt-cinq minutes. 420 grammes de sérum

furent injectés dont 150 pour obtenir l'anesthésie. Le soir pas de nausées, pas de vomissements, pas de céphalée, légère impression de soif. Quatre jours plus tard, le malade ne présente ni sucre, ni hémoglobine, ni albumine dans les urines. Parti guéri, sans phénomène phlébitique.

Obs. VII. — *Cure radicale de hernie inguinale.*

Saint-Lazare n° 14, 7 décembre 1927. M... (Pierre), quarante et un ans. Px 14,5, Pn 8. Génoscopolamine-morphine. A 11 h. 20, dénudation de la veine; à 11 h. 24, sérum à 37°, puis sérum éthéré. A 11 h. 30, anesthésie totale après excitation très courte. Respiration calme sans mucosités. L'intervention dure vingt minutes. 500 grammes de sérum furent utilisés dont 250 pour arriver au sommeil. Réveil immédiat. Le septième jour, guérison totale sans aucune complication phlébitique ou autre.

Obs. VIII. — *Ablation d'un corps étranger du genou.*

Saint-Lazare n° 20. G... (Antoine), trente-neuf ans. Octobre 1927. Très robuste. Px 15, Pn 8. Fièvre typhoïde à dix-huit ans, pleurésie à vingt-quatre ans. Génoscopolamine-morphine. Px 15, Pn 8. A 11 h. 15 on injecte du sérum à 37°, puis du sérum éthéré; à 11 h. 20, légère agitation; quelques contractions musculaires au niveau des membres; à 11 h. 23, sommeil complet. A 11 h. 33, le réflexe réapparaît enlevé par quelques centimètres cubes de sérum éthéré. L'intervention dure quinze minutes. 380 cent. cubes furent injectés dont 200 pour obtenir l'anesthésie. Réveil immédiat. Suites excellentes, sans phénomène phlébitique au niveau de la veine injectée.

Obs. IX. — *Extirpation d'un branchiome du cou.*

Ch... (Martin). Saint-Lazare, n° 18, 11 janvier 1928. Homme de soixante-sept ans, présentant une tumeur de la région carotidienne grosse comme un œuf et adhérente. L'opération très pénible dura une heure et demie. Génoscopolamine-morphine. L'anesthésie fut facilement obtenue en cinq minutes avec 160 grammes de sérum éthéré. La pression artérielle prise plusieurs fois (Dr Labourdette) fut invariable. *La quantité totale injectée fut de* 2.500 *c. c.* Réveil immédiat. La veine fut soigneusement lavée avec du sérum à 37° et le membre immobilisé dans une gouttière. Dans son lit le pouls est rapide (prise de la tension artérielle impossible sur la malade déjà choréique). A 18 heures, légère impression de soif, voix un peu rauque, ni vomissements, ni céphalée. Pression artérielle 14-7. Parti guéri trois semaines après l'opération sans aucun phénomène réactionnel du côté de la veine.

Obs. X. — *Curage de la loge sous-maxillaire pour volumineuse adénopathie néoplasique adhérente à l'os.*

Homme de soixante-cinq ans, D... (Maurice). Saint-Lazare, n° 28, 29 février 1928. Antérieurement traité pour épithélioma de la lèvre inférieure. Ablation de la glande sous-maxillaire et des ganglions. Px 16, Pn 8. Génoscopolamine-morphine. Anesthésie commencée à 11 heures. Contraction légère des membres; sommeil absolument tranquille obtenu avec 320 grammes de sérum éthéré. Malade endormi en cinq minutes. Opération a duré trente-cinq minutes. Furent employés au total : sérum éthéré 600 grammes; sérum simple 200. Rapporté dans son lit entièrement réveillé. Le soir de l'intervention pas de vomissements, pas de céphalée. Est remarquablement frais. Revu dix jours après ne présente aucune complication. Parti pour le centre radiumthérapique sans aucune suite phlébitique, sans aucun phénomène anormal.

En résumé, toutes nos anesthésies furent entièrement satisfaisantes. Une seule complication phlébitique avec petit embolus fut observée sans

suites durables pour le malade. Jamais aucune complication rénale ou circulatoire sérieuse ne put être enregistrée. Dans l'article précédemment cité, Sénèque rapporte et analyse les cas de mort. Ils résultent la plupart du temps d'anesthésies où les indications n'étaient pas suffisamment posées. Nous sommes entièrement d'accord avec lui pour ne retenir que le cas de Pikin encore discutable étant donné l'âge de la malade.

Conclusions : 1° L'anesthésie intraveineuse doit toujours être précédée d'une piqûre préparante de génoscopolamine-morphine au moins trois quarts d'heure avant ;

2° Nous avons précisé plus haut la technique et la marche à suivre. L'anesthésie s'est toujours effectuée sans le moindre incident avec un réveil rapide ;

3° Le seul inconvénient véritable « la thrombose » nous semble évitable grâce à certaines précautions indispensables (aiguille mousse, sérum citraté, etc.) ;

4° Bien conduite sur des sujets où les indications sont bien posées, chez des sujets qui ne sont ni pléthoriques, ni cardiaques, ni rénaux, ce mode anesthésique peut rendre de très grands services et nous nous proposons de poursuivre son emploi. Il nous paraît particulièrement indiqué chez les opérés de la tête et du cou et mérite d'être connu des chirurgiens français.

Evolution d'une contusion du pancréas : Apparition successive de kyste post-traumatique de la queue de l'organe, d'ictère chronique par sclérose de la tête et de diabète par insuffisance pancréatique totale. Décès en état de cachexie vingt-trois mois après l'accident,

par M. **Marcel Chaton**, correspondant national.

C'est une simple observation sans commentaires que je désire communiquer aujourd'hui. Elle représente, semble-t-il, et c'est son seul intérêt, un tableau assez complet des diverses manifestations cliniques susceptibles d'être rencontrées dans les suites d'une altération par traumatisme de la glande pancréatique. L'histoire clinique de ce malade évolua en deux phases :

Première phase : kystique. — En novembre 1926, reprenant après la période des vacances mon service de clinique chirurgicale, je trouvais à la salle Saint-Joseph le nommé V..., âgé de vingt-six ans, venu du service de médecine voisin le 15 octobre 1926. Le diagnostic était hésitant. Il présentait une tumeur occupant l'hypocondre et le flanc gauches. On avait pensé à un abcès froid d'origine vertébrale, puis à une tumeur splénique, et je trouvais à son sujet une documentation clinique et de laboratoire importante.

Des examens radiographiques pratiqués par M. le Dr Caillods dans le courant d'octobre 1926 avaient montré que la masse de l'hypocondre gauche avait bien l'aspect d'une rate, qu'elle soulevait légèrement le diaphragme à gauche et s'accompagnait d'une légère réaction pleurale de voisinage. Le cœur et les poumons étaient sains. Un examen complémentaire cependant notait ce fait important que la topographie du gros intestin n'était pas modifiée. L'angle gauche occupait un siège sensiblement normal, constatation, faisait fort judicieusement remarquer le radiologue, « qui ne s'accorde guère avec une rate pouvant atteindre le volume de la masse palpable ». La colonne vertébrale était radiographiquement normale.

Une ponction de la tumeur avait été pratiquée. Un examen du liquide retiré avait montré qu'il contenait de nombreuses hématies, des lymphocytes, quelques grands mononucléaires, des myélocytes. On n'y trouvait pas de polynucléaires.

Un examen bactériologique le 25 novembre 1926 avait donné respectivement 4.273.750 globules rouges et 13.920 globules blancs.

Reprenant l'étude complète de ce malade dont la tumeur palpable et percutable occupait à ce moment presque tout l'hémi-abdomen à gauche, je fus frappé d'un fait sur lequel le blessé n'avait pas attiré l'attention et qui est à rechercher avec un soin particulier chez tout malade porteur d'une tumeur de la partie sus-ombilicale de l'abdomen. Ce sujet, quelques mois auparavant, en mars 1926 exactement, avait subi un violent traumatisme épigastrique. Il avait eu la région thoraco-abdominale contusionnée violemment par un tampon d'une rame de wagons. Il avait dû interrompre son travail durant deux jours. Une ecchymose s'était développée dans la région traumatisée. La respiration était douloureuse et difficile. Durant quinze jours après cet accident il avait présenté fréquemment des vomissements roussâtres et pendant deux mois il avait ressenti des douleurs au voisinage du creux épigastrique.

Me basant sur cette circonstance étiologique capitale et sur cette autre constatation radiographique non moins importante que l'angle colique gauche n'était pas déplacé, ce qui excluait le diagnostic de tumeur au point de départ rénal et était peu favorable aussi à l'hypothèse d'une tumeur volumineuse à point de départ splénique, je pensais à la possibilité du développement d'un kyste post-traumatique du pancréas, et, en raison de son siège à gauche, ayant véritablement pris naissance au niveau de la queue de cet organe.

Un examen hématologique avec pourcentage leucocytaire à la date du 4 novembre 1927 avait donné : 61,9 p. 100 de neutrophiles ; 2,6 p. 100 d'éosinophiles ; 0 basophiles ; lymphocytes, 19,3 p. 100 ; moyens mononucléaires, 7,4 p. 100 ; grands mononucléaires, 3,6 p. 100.

A cette même date il existait 0 gr. 36 d'urée par litre de sérum.

C'est donc avec le diagnostic de kyste post-traumatique du pancréas que j'intervenais le 5 novembre 1926 avec l'aide de mon chef de clinique d'alors, M. le Dr Volmat.

J'incisais très simplement une poche venue au contact de la paroi abdominale antérieure. Elle contenait environ 4 litres de liquide brunâtre. Située en arrière du péritoine pariétal postérieur elle s'étendait de la région diaphragmatique à la fosse iliaque gauche. Je terminais par une marsupialisation. Au cours de cet acte opératoire, je prélevais aux fins d'examen histologique un fragment de la poche kystique.

M. le Dr Louvot, de Besançon, auquel fut confié cet examen répondait à la date du 18 novembre 1926 : « Examen d'une paroi kystique du pancréas : une partie de la pièce montre le tissu normal de la glande. L'autre est constituée par une paroi très épaisse du tissu scléreux très dense, avec infiltration leucocytaire accentuée. La partie correspondante à l'intérieur du kyste montre simplement du tissu de nécrose avec nombreuses cellules dégénérées. »

Deuxième phase : ictère chronique par compression et diabète pancréatique. — Mais au début de janvier 1927 des phénomènes nouveaux apparaissaient chez ce blessé. Tout d'abord un ictère, progressivement accentué, s'installe. C'est un ictère constant, par rétention, avec décoloration des matières. Simultanément se développe un syndrome de diabète avec polyurie, polyphagie, glycosurie. A la date du 1er février 1927, il existait 74 gr. 50 de sucre par litre d'urine et la quantité de sucre éliminée par vingt-quatre heures était de 223 gr. 50.

La pathogénie de ces accidents s'expliquait aisément par la propagation à toute l'étendue de la glande d'un processus de sclérose d'origine traumatique ou infectieuse.

En février 1927, l'ictère est devenu permanent, foncé, s'accompagnant de prurit intense et d'un état nauséeux suivi d'une dénutrition rapide du sujet.

Le 23 février 1927, après un traitement insulinien préopératoire continué dans les suites de l'intervention, je pratique une cholécysto-gastrotomie. La tête du pancréas est de consistance ligneuse. Les suites opératoires sont très simples. L'ictère cesse, l'appétit revient, les digestions sont normales, mais le diabète continue et le sujet maigrit et pâlit.

L'écoulement qui se fait par la plaie opératoire s'éternise ; de séreux au début il devient purulent. A plusieurs reprises, il cesse pour reprendre. On est en présence d'un trajet fistuleux en communication avec une cavité purulente qui, à plusieurs reprises, est le siège de phénomènes de rétention avec fièvre. En mai 1927, j'ouvre le trajet fistuleux, et procède au curettage des parois de la poche qui est devenue de dimension d'une petite orange.

En juin 1927 seulement, la fistule est définitivement fermée.

Mais l'état général va toujours en déclinant. Le 30 octobre 1927 et le 2 novembre surviennent deux hématomes. Le malade en état de véritable cachexie, d'une pâleur marmoréenne, entre à nouveau dans le service de médecine.

Mlle Bernard, interne de ce service, voulut bien nous donner la relation de ce qui fut observé à partir de ce moment. Les points importants de cette

observation sont les suivants : après une période fébrile, la fistule de l'opération première, dirigée contre le kyste, se rouvre et il s'en écoule du pus. En janvier, l'appétit du malade reste excellent, plutôt exagéré. Il réclame des mets difficiles à digérer, tels que harengs et saucisses, que son estomac supporte parfaitement. Il ne présente jamais aucun vomissement. Par contre, il a une diarrhée fréquente et abondante. Il continue à maigrir et devient véritablement squelettique.

C'est dans cet état qu'il succombe le 17 février 1928.

Nous en faisons pratiquer l'autopsie le lendemain, par notre interne Mouillard, aidé du prosecteur de l'École, M. Simonin.

On ouvre l'estomac par sa face antérieure, puis on suit le trajet alimentaire dans le duodénum.

1° Dans l'estomac on constate dans la région de l'antre l'existence d'une saillie en forme de bouton, blanchâtre, ayant les dimensions d'une pièce de 1 franc, ne présentant à sa surface aucun orifice. On l'incise. Il s'en écoule du pus et on constate qu'elle se continue par un conduit avec les voies biliaires principales. Ce conduit représente la vésicule et le cystique.

2° Des voies biliaires principales, on pénètre facilement dans la 2e portion du duodénum à l'aide d'une sonde cannelée. Les voies biliaires principales ont retrouvé leur perméabilité.

3° La glande pancréatique est représentée par un tissu qui n'a aucun des caractères anatomiques habituels de cet organe. C'est un tissu grisâtre, dur, homogène. Un fragment comprenant la paroi duodénale et un fragment de ce tissu sont prélevés en vue d'un examen histologique.

Cet examen histologique est pratiqué par M. le professeur Leroux qui, à la date du 28 février, nous communiquait le résultat suivant : « Au-dessous de la paroi duodénale, on trouve dans un tissu très dense des îlots inflammatoires, avec infiltration de cellules lymphoplasmocytaires et de polynucléaires ; mais on ne trouve pas de trace de tissu pancréatique. »

Un cas de « long biceps distendu »,

par M. **J. Caraven** (d'Amiens), membre correspondant national.

Les modifications du biceps que représentent ces photographies ont été observées au cours d'une expertise dont l'objet était différent ; le malade ignorait l'existence de cette lésion et ne s'en plaignait pas. Je n'ai pas pu noter de traumatisme dans les antécédents ; la rupture du tendon du long biceps (si elle existe, comme c'est probable) a été réellement *spontanée*.

Il s'agit d'un homme de cinquante et un ans qui exerce la profession de manœuvre. On sait qu'à l'état normal (c'est la disposition qui existe du côté droit chez notre malade) le ventre du long biceps fait pont entre le court chef et le deltoïde. Du côté gauche, au contraire, il y a entre les deux

corps charnus un grand intervalle et une profonde dépression; le tendon de la longue portion, « descendu », divise cette dépression en deux parties; au fond, on palpe l'os directement (fig. 1).

A l'état de repos, le tendon induré conserve une certaine tension.

Pendant l'effort, il fait saillie; le corps musculaire du long biceps prend alors une forme anormale; au lieu d'être allongé (fig. 2) comme du côté

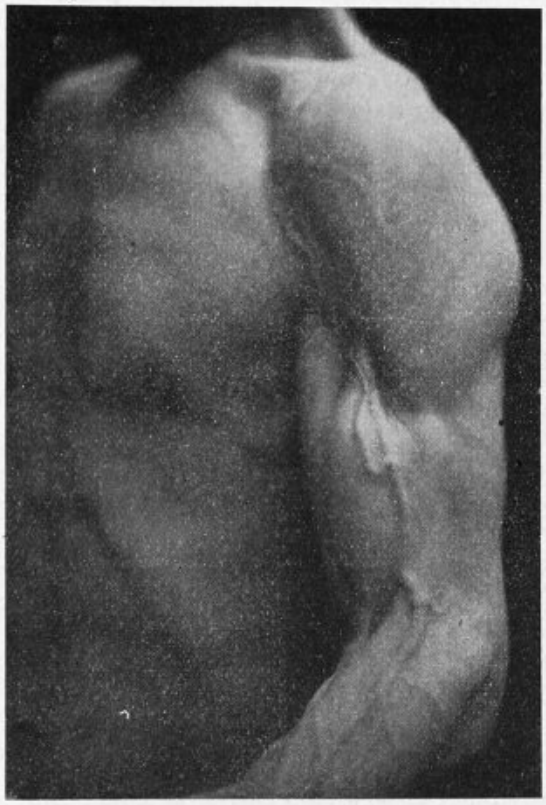

Fig. 1. — Aspect de la dépression anormale entre le deltoïde et le court chef.

droit, il devient absolument sphéroïde, il saille énormément en avant; vu de profil, l'aspect est tout à fait particulier (fig. 3).

La courte portion n'est pas atrophiée. La mensuration circonférentielle du bras au niveau de la dépression anormale prédeltoïdienne donne à droite 27 cent. 5, à gauche 26 centimètres fort (près de 1 cent. 5 de différence).

L'expansion aponévrotique du biceps est un peu plus relâchée que du côté opposé; on passe facilement le doigt au-dessous de son bord supérieur.

Pendant l'effort, la peau est ventousée sous le tendon bicipital infé-

rieur, à sa partie externe, d'où formation d'une profonde dépression qu'on voit bien sur la figure 1 ; elle se produit surtout quand l'avant-bras fléchi est en position intermédiaire à la pronation et à la supination complète. Cette dépression ne se produit pas du côté opposé.

La flexion de l'avant-bras, la pronation et la supination sont normales.

Les mouvements de l'épaule sont normaux et indolores. Pas de craquements pendant la mobilisation de la jointure, ni à gauche, ni à droite ; les autres articulations paraissent normales. Je n'ai pas pu faire radiographier l'épaule, c'est regrettable, mais il ne faut pas exagérer l'importance de cette



Fig. 2. — Côté normal.

recherche ; en cas d'arthrite sèche, il y a longtemps que la clinique a révélé les altérations articulaires lorsque la radiographie donne des images positives ; or, ici, la clinique est muette.

Le blessé ne se plaint d'aucun trouble fonctionnel et il n'y a pas lieu de l'opérer.

J'ai hésité à donner pour titre à cette observation « rupture du tendon du long biceps ». La preuve manque puisque je n'ai pu faire de constatations opératoires directes.

Peut-être ce scrupule est-il exagéré. Fiévez a bien établi dans sa thèse

que le syndrome décrit plus haut est dû à la rupture intra-articulaire du tendon, et, après Ledderhose, il a insisté sur les relations de cette rupture avec l'arthrite sèche; il a trouvé le tendon rompu dans les conditions quatre fois sur quarante bras étudiés en un an dans une salle de dissection.

D'autres lésions tendineuses peuvent-elles détendre et faire « descendre » le long biceps?

On en a incriminé deux, probablement à tort.

Duret et Keen croient avoir observé l'*élongation*; il est infiniment probable qu'elle résulte non pas d'un étirement vrai, mais d'un allongement



Fig. 3. — « Long biceps distendu » pendant la contraction.

par ruptures fibrillaires multiples, ces ruptures s'étant ensuite réparées par coalescence. Il s'agissait, en somme, d'une rupture déguisée.

Il est probable qu'il en a été ainsi dans un cas de Savariaud[1] : « Le tendon, dit-il, était plutôt très allongé que véritablement rompu; en tout cas, il y avait entre les deux bouts des adhérences très effilées qui me permirent de retrouver facilement le bout supérieur; je plissai le tendon en accordéon et je le fixai aux parties voisines. Le résultat fut très bon et ce

1. *Bull. et Mém. de la Soc. des Hôp.*, t. XI, n° 18, 19 mai 1914.

malade (qui se plaignait de manquer de force) se déclara très soulagé! »

Les prétendues *luxations* du tendon donneraient le même syndrome[1], et cela n'est pas étonnant, en théorie au moins, puisque le tendon, en passant sur la petite tubérosité et sur la capsule articulaire, devient rectiligne. Mais cette luxation est-elle capable de faire « descendre » le muscle au point où je l'ai vu sur mon malade?

En présence du syndrome « long biceps détendu » on peut donc presque affirmer le diagnostic de rupture intra-articulaire du tendon.

Mon observation appartient à la variété haute du syndrome; le bout inférieur du tendon, retenu par la synoviale et le méso, n'abandonne pas tout à fait la coulisse et s'y *réinsère*; on peut le palper en dedans du deltoïde et il a encore une certaine tension, même quand le muscle est au repos.

Tandis que dans la variété basse le tendon s'est dégagé complètement de la coulisse, on ne le sent plus en dedans du deltoïde, il est recroquevillé sur le pôle supérieur du globe bicipital, et celui-ci se rapproche beaucoup du coude. Cette forme s'observe, en général, lorsque la rupture a été complétée par un effort important.

Les ruptures *chroniques*, progressives, spontanées, pathologiques, se produisent de préférence chez des sujets âgés et tarés; elles sont l'aboutissant du « *morbus scapulæ senilis* », mais on peut les rencontrer, notre cas en est un exemple, chez des sujets d'âge moyen, très musclés et d'apparence saine; leur début est silencieux; la gêne qu'elles occasionnent est si minime qu'elles peuvent être latentes; si un traumatisme léger a existé, sa responsabilité est très atténuée; on ne doit pas les opérer.

Par tous ces caractères, elles s'opposent aux ruptures *aiguës*, franchement traumatiques, à début bruyant, de tendons nacrés, homogènes, sains, chez des hommes jeunes et vigoureux, qui n'ont pas d'altérations scapulo-humérales et qui faisaient un effort violent au moment de l' « accident ». La responsabilité de l'effort est entière, la gêne fonctionnelle peut être marquée, et l'opération est nécessaire.

Sarcome de l'olécrâne gauche. Résection de l'olécrâne suivie de la reconstitution du tendon du triceps par une portion empruntée à la bandelette de Maissiat,

par **M. Juvara** (de Bucarest), correspondant étranger.

J. G..., trente et un ans. Tumeur sur la face postérieure du coude gauche. Trois mois auparavant, il cogne assez fortement son olécrâne. La région se tuméfie et devient très douloureuse. En quelques jours tout se dissipe. Une quinzaine de jours après, il reçoit un nouveau coup sur son coude.

1. Meyer (Palo Alto, Californie) : Luxation spontanée du tendon de la longue portion du biceps brachial. *Archives of Surgery*, vol. XIII, n° 1, juillet 1926, p. 109 à 120. Travail purement anatomo-pathologique.

Nouvelle tuméfaction ; douleurs violentes dans l'olécrâne. Petit à petit, celui-ci grossit ; il se développe une tumeur. Un chirurgien, des plus expérimentés, propose l'amputation du bras.

L'olécrâne est occupé par une tumeur, douloureuse à la pression, ovoïde, du volume d'une mandarine, à contours précis et durs, mais molle dans sa partie moyenne. Les parties molles épaissies adhèrent à la partie moyenne de l'olécrâne; la peau est luisante, violacée. Les veines dilatées forment autour un riche réseau. Les mouvements, ceux d'extension surtout, sont diminués. (Exemple de l'influence possible du traumatisme sur le développement du sarcome.)

Opération. — A. G. chloroforme-morphine.

Entre deux incisions courbes, longues de 8 à 10 centimètres réunies à leurs extrémités, l'olécrâne est extirpé en sectionnant : au-dessus, trans-

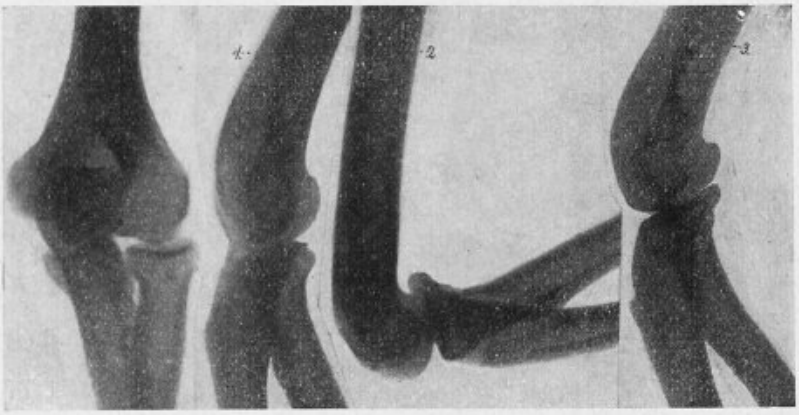

Fig. 1. — Radiographies prises : 1, trois mois après l'opération ; 2, un an après ; 3, deux ans et demi après. On voit sur cette image, sur le cubitus, un crochet là où le tendon s'insère.

versalement, le tendon du triceps ; sur les côtés, la capsule articulaire ; au-dessous, l'os est scié très obliquement en bas et en arrière ; la scie coupe dans de l'os sain.

La tumeur ainsi enlevée, en bloc, avec les téguments qui lui adhèrent, présente sa face antérieure, cartilagineuse, intacte.

Je reconstitue le tendon du triceps en empruntant une portion à la bandelette de Maissiat, mise à nu, par une très longue incision, suivant la ligne qui réunit l'angle du trochanter au tubercule de Gerdy.

La bandelette de Maissiat, découverte, est disséquée sur une longueur de 20 centimètres et sur une largeur de deux travers de doigt.

La bande aponévrotique, ainsi détachée, est *repliée en trois*, pour lui donner la longueur de l'espace compris entre la section du tendon et la partie basse de la section du cubitus, le coude en extension ; son épaisseur égale presque le tendon du triceps et sa largeur est de deux travers de doigt.

Mise en place par-dessus la trochlée, la greffe est suturée au crin de Florence : son extrémité supérieure, au tendon du triceps, et de chaque côté, aux parties charnues du muscle ; son extrémité inférieure au périoste du cubitus, et, sur les côtés, aux tranches assez épaisses de l'aponévrose. Ses bords, dépassant les lèvres de la trochlée, restent libres. La peau mobilisée est exactement suturée.

Petite gouttière plâtrée en extension.

Guérison rapide. A la sortie de l'hôpital, trois semaines après, l'opéré a les mouvements du coude presque complets.

Examen microscopique (Institut Cantacuzène). Sarcome à grosses cellules.

Onze mois après l'opération, le résultat est parfait. Les mouvements du coude sont normaux. Cicatrice presque invisible. A la place de l'olécrâne il y a un creux. Sur la trochlée on sent glisser le nouveau tendon.

Deux ans et demi après, je revois l'ancien opéré en parfait état. Il peut faire avec son coude tous les mouvements, et aussi puissants qu'à l'état normal. Il soulève aisément un poids de 10 kilogrammes et, pendant ses mouvements puissants, on sent se raidir un puissant tendon au fond de la gorge trochléaire.

C'est, je crois, un très bel exemple de reconstitution par greffe d'un des plus puissants tendons.

La méniscite chronique de Roux (de Lausanne) existe-t-elle ?

par M. **E. Estor**, correspondant national.

Dans une communication au Congrès français de chirurgie de 1895, Roux (de Lausanne) a décrit la méniscite traumatique chronique, « néoformation connective avec turgescence des espaces lymphatiques, simple hypertrophie inflammatoire ».

Le plus souvent, c'est un pincement du ménisque qui est la cause première de la méniscite. Le ménisque violemment pincé entre le tibia et le fémur ne tarde pas à s'enfler et à s'épaissir. Un examen attentif permet de reconnaître cet épaississement plus ou moins notable, qui est douloureux à la pression, en un point situé à égale distance du bord du ligament rotulien et du ligament latéral.

La méniscite est guérissable par le massage qui rendra au ménisque enflammé ses dimensions normales.

Mlle Philipoff, dans une *Thèse de Lausanne*, parue en 1906, basée sur 57 observations et inspirée par le professeur Roux, nous donne une étude approfondie de la méniscite chronique. Elle rend compte, dans le premier chapitre, de l'étude histologique à laquelle elle s'est livrée, étude qui lui a permis de déceler quelques vaisseaux sanguins dans la partie du ménisque voisine de la capsule. Nous verrons plus loin que l'existence de

vaisseaux dans les ménisques, actuellement contestée, présente une réelle importance.

En 1926, au Congrès de chirurgie, Roux (de Lausanne) fait une nouvelle communication en faveur de la méniscite et déclare qu'au point de vue clinique il n'a rien à retrancher ou à ajouter à ce qu'il a dit au Congrès de 1925.

Mouchet et Tavernier[1], dans leur livre récent sur la *Pathologie des ménisques du genou*, qui est certainement le meilleur travail sur ce sujet, ne consacrent que quelques lignes à la méniscite et ne croient pas qu'il y ait lieu de lui faire une place à part dans la pathologie des cartilages semi-lunaires. « Quant à la méniscite traumatique décrite par César Roux (de Lausanne), au Congrès français de chirurgie de 1895, elle a donné lieu, depuis lors, à bien des discussions; nous en contestons l'existence, car nous n'avons observé de lésions inflammatoires des ménisques ni après les traumatismes ni dans les arthrites, la structure avasculaire des ménisques nous paraît incompatible avec une lésion inflammatoire[2] ... » « ... La capsule articulaire adhère fortement à la base des ménisques, il y a entre elle et eux une véritable continuité de tissus. La capsule fournit au ménisque les vaisseaux nourriciers qui s'arrêtent à leur base sans pénétrer dans la substance fibrillaire qui constitue leur substratum anatomique[3] ».

En résumé, pour Mouchet et Tavernier, le ménisque ne peut être atteint d'inflammation parce qu'il ne contient pas de vaisseaux.

C'est aussi l'avis de Willems[4] : « On conçoit mal un tissu dépourvu de vaisseaux nourriciers être le siège d'une inflammation chronique ».

Cette opinion n'est pas inattaquable. On sait en effet que la cornée, qui est dépourvue de vaisseaux, est sujette à de graves inflammations. Dans la kératite interstitielle caractérisée par une vascularisation progressive, son tissu propre est envahi par un lacis de fins vaisseaux si abondants que la cornée peut se transformer en une membrane d'un rouge vif.

Mais examinons les faits.

M... (Claude), âgé de trente-deux ans, bonne santé habituelle, est victime, le 8 octobre 1927, d'un accident de travail. Pendant qu'il transporte, sur l'épaule droite, une barre de fer, il engage son pied droit dans un rail et tombe sur le genou droit. Il peut se relever spontanément et va se faire panser dans une infirmerie située à une vingtaine de mètres, un pansement étant nécessité par une petite plaie superficielle placée sur la face antérieure du genou droit. Il revient ensuite au chantier, comptant, malgré une légère douleur du genou, pouvoir reprendre son travail. Mais il ne tarde pas à tomber une seconde fois, sans raison connue. Il lui est alors impossible de se relever. La jambe est en extension presque complète et il ne peut la fléchir. Pendant dix jours, elle reste immobilisée dans la même position. Le onzième jour, un médecin réussit à fléchir la jambe à angle droit, mais, pour l'étendre, il éprouve de grandes dif-

1. Albert Mouchet et Louis Tavernier : *Pathologie des ménisques du genou*, 1927.
2. *Idem*, p. 16.
3. *Idem*, p. 4.
4. *XXXIVe Congrès de chirurgie*, Paris, 1926 p. 120.

ficultés et se trouve dans l'obligation de tirer avec violence. Le genou est tuméfié et douloureux.

Le 1er décembre 1927, au moment de l'arrivée à l'hôpital, l'état du blessé ne s'est pas sensiblement modifié. La marche est possible, pendant 200 mètres au maximum, mais avec deux cannes.

Le volume du genou est à peu près normal. Douleur vive à la pression au niveau de l'interligne articulaire, en dedans et en dehors du ligament rotulien et à deux travers de doigt de ce dernier, l'extension est à peu près complète ; la flexion, qui est assez étendue, dépasse l'angle droit. Ces mouvements sont saccadés et douloureux. Aucun mouvement de latéralité. La radiographie ne révèle pas de lésions osseuses.

Diagnostic : *Luxation des deux ménisques*. On verra plus loin que ce diagnostic était en partie inexact.

Opération le 3 décembre 1927. Pour faciliter l'ablation totale des deux ménisques et un examen complet de l'articulation, au sujet de l'état de la synoviale, de la présence de corps étrangers, de l'existence d'arrachements osseux parcellaires, je fais une incision transversale, à concavité supérieure, qui sectionne le ligament rotulien en son milieu. Je considère cette incision comme très rarement indiquée et ne l'emploie jamais lorsqu'il s'agit de l'ablation d'un seul ménisque.

Le ménisque interne occupe sa place normale, mais il est volumineux, œdémateux et déborde l'interligne. Le ménisque externe est luxé en arrière et en dedans, sur une étendue de 1 cent. 1/2. Il s'agit de la lésion méniscale la plus fréquente consistant en une fissure longitudinale presque complète. La bandelette restée est extrêmement réduite tandis que la partie principale en anse de seau s'est rapprochée de l'échancrure intercondylienne. Ablation des deux ménisques.

Suture très exacte du ligament rotulien. Fermeture de l'articulation sans drainage, réunion *per primam*.

Le 1er mars 1928, le blessé se déclare très satisfait du résultat obtenu, il peut marcher sans cannes. L'extension est à peu près complète. La flexion dépasse l'angle droit. La douleur et les soubresauts dans les mouvements articulaires n'existent plus. Il en est de même de la douleur à la pression.

Voilà donc un blessé qui souffrait des deux ménisques, avec la même intensité sur le ménisque interne que sur l'externe, à tel point que j'avais porté le diagnostic de luxation des deux ménisques ; or le ménisque externe était luxé tandis que le ménisque interne, non luxé mais saillant, présentait un gonflement indiscutable.

Les deux ménisques ont été apportés au laboratoire d'anatomie pathologique de la Faculté. Ils ont été examinés par Guibert, chef de laboratoire, qui a soumis les coupes au professeur Grynfeltt.

A cette occasion, M. Guibert a étudié, en outre des deux ménisques pathologiques, des ménisques normaux provenant de mon service et enlevés au cours d'une autopsie et de deux amputations de cuisse. Il m'a adressé sur ces ménisques, pathologiques et normaux, la note suivante :

A l'instigation de M. Estor, nous avons étudié la vascularisation des fibrocartilages interarticulaires du genou. C'est là, en effet, un point d'angéiologie fortement controversé et nous avons essayé d'apporter aux débats la lumière des faits.

Nous avons pensé qu'il était indispensable de bien connaître le système vas-

culaire des ménisques normaux, avant d'étudier celui des ménisques atteints d'un processus pathologique.

La section vertico-transversale d'un ménisque représente un triangle très allongé dont la base est constituée par la grande circonférence du ménisque, adhérente à la capsule articulaire, et dont le sommet forme la petite circonférence intra-articulaire.

Il nous a paru commode, pour tracer l'étude microscopique de ces ménisques, de diviser schématiquement leur surface, de section cunéiforme, en deux territoires anatomiques distincts : tout d'abord *le tissu conjonctivo-adipeux paraméniscal*, qui n'est pas autre chose que la capsule articulaire du genou, puis le *ménisque fibro-cartilagineux* proprement dit. On peut, d'ailleurs, reconnaître à ce dernier trois zones : *une zone externe* en contact avec le tissu paraméniscal, *une zone moyenne* et une *zone interne* représentant le sommet du coin.

I. *Ménisque normal.* — La portion paraméniscale ou capsulaire est essentiellement conjonctivo-adipeuse. Les lobules graisseux dominent même, et c'est à travers eux que se fraient passage de nombreux vaisseaux et filets nerveux.

Si l'on examine le ménisque proprement dit, on s'aperçoit qu'il est formé, suivant les données classiques, d'un tissu fibro-cartilagineux. Ce sont des trousseaux fibreux très denses, au sein desquels apparaissent comme inclus dans cette épaisse gangue collagène des fibroblastes d'un caractère un peu spécial.

Et d'ailleurs les faisceaux conjonctifs l'emportent de beaucoup sur les plages cartilagineuses. Celles-ci sont surtout abondantes au niveau de la partie moyenne du ménisque.

L'étude du système vasculaire montre, comme l'indiquent la plupart des anatomistes, que les faisceaux conjonctifs du ménisque proprement dit sont pénétrés *par des axes vasculo-nerveux* qui ne sont autre chose que des ramifications des vaisseaux situés au niveau du tissu paraméniscal. Ces vaisseaux et ces nerfs s'enfoncent plus ou moins loin jusqu'à la couche moyenne; mais il est intéressant de noter que, jusqu'à cette dernière zone, ces axes vasculo-nerveux suivent une direction parallèle au grand axe du ménisque. A partir de la zone moyenne, il est encore possible de rencontrer des vaisseaux sectionnés transversalement, mais ils ne dépassent jamais cette zone et font complètement défaut dans la zone interne.

II. *Ménisques pathologiques* [1]. — Le tissu conjonctivo-adipeux qui constitue la capsule articulaire, et que nous avons nommé tissu paraméniscal, apparaît richement vascularisé. Mais ce qui frappe avant tout, ce sont les phénomènes de congestion intense que l'on constate au niveau de ces vaisseaux. Leur lumière est souvent obstruée par des globules rouges auxquels se mêlent quelques globules blancs.

Avant d'aborder la description du système vasculaire du tissu méniscal proprement dit, il convient de rappeler que nous retrouvons ici les mêmes caractères histologiques de fibro-cartilage que nous avons décrits plus haut pour le ménisque normal.

La répartition des vaisseaux sanguins affecte aussi à peu près la même disposition. Nous n'hésitons pas cependant à en faire une description détaillée, sachant combien ce point a été peu étudié par la plupart des auteurs.

Au niveau de la zone externe, on peut suivre, environ à mi-hauteur de la coupe, le trajet d'un véritable hile vasculo-nerveux, allant depuis le tissu paraméniscal jusqu'au delà de ce que nous avons appelé, d'une façon tout à fait arbitraire d'ailleurs, la zone externe du ménisque. Ce hile se trouve constitué par un tissu conjonctif lâche, au sein duquel baignent : artérioles, veinules et filets nerveux; ces derniers éléments sont sectionnés longitudinalement; ils ont donc, comme dans le ménisque normal étudié plus haut, une direction parallèle au grand axe du coin fibro-cartilagineux.

1. Cette description se rapporte au ménisque non luxé et au ménisque luxé.

A partir de la zone moyenne, la direction du hile change : il se présente en effet, à ce niveau, dans les coupes histologiques, suivant une section transversale et non plus longitudinale. Il faut donc admettre que, parvenus vers la zone moyenne du ménisque, les vaisseaux se ramifient et prennent une direction perpendiculaire à celle qu'ils avaient depuis leur pénétration dans la zone externe.

De plus, nous n'avons pas observé des points de pénétration vasculaire au delà de la zone moyenne, mais des coupes rigoureusement sériées nous auraient peut-être permis d'en trouver, car on voit nettement l'axe conjonctivo-vasculaire envoyer comme des ramifications en direction de la zone interne, à travers les interstices des épais faisceaux fibreux, ou fibro-cartilagineux de cette zone. Néanmoins, l'on peut dire que dans sa plus grande partie cette zone interne est avasculaire. Il n'est pas rare de rencontrer de part et d'autre du hile central des axes vasculo-nerveux, de second ordre pour ainsi dire, ayant même direction que l'axe principal, mais dépassant rarement la zone externe. Parfois ces hiles secondaires sont d'une ténuité extrême, mais ils n'en sont pas moins très apparents, car leur gangue conjonctive lâche tranche fortement sur le tissu fibro-cartilagineux d'alentour.

Enfin au niveau des faces articulaires des ménisques, depuis leur circonférence externe jusqu'à la zone moyenne, on rencontre de nombreux vaisseaux dont certains sont presque au contact de la synoviale articulaire à l'endroit où cette dernière tend à se confondre avec le tissu méniscal.

La description des lésions vasculaires se superpose pour les différents ménisques soumis à notre examen.

On se trouve nettement en présence de phénomènes congestifs et inflammatoires. Comme nous l'avions déjà noté au niveau du tissu paraméniscal, *nous observons dans le ménisque proprement dit des vaisseaux sanguins gorgés de globules rouges, avec quelques globules blancs, mononucléaires.* Ces derniers se rencontrent aussi hors des vaisseaux, au sein du tissu conjonctif lâche, œdématié, qui s'insinue entre les faisceaux fibro-cartilagineux pour y former les axes vasculo-nerveux, que nous avons décrits plus haut. *Ces infiltrations leucocytaires constituent donc autant de foyers diapédétiques plus ou moins intenses*, suivant le cas considéré, qui s'expliquent aisément par les phénomènes de *congestion intense* déjà mentionnés.

Et c'est tout particulièrement au niveau des faces articulaires des ménisques, surtout au point d'insertion de la séreuse articulaire, que le processus inflammatoire atteint le maximum d'intensité. C'est bien là, en effet, que les capillaires et les veinules sont les plus abondants et les plus congestionnés; et, d'ailleurs, il existe à ce niveau un véritable bourrelet leucocytaire allant de la circonférence externe du ménisque à la zone moyenne.

Conclusions. — Normalement le fibro-cartilage méniscal du genou possède des axes vasculo-nerveux qui le pénètrent plus ou moins suivant les cas. Ces vaisseaux peuvent être le siège d'un processus inflammatoire caractérisé par des phénomènes congestifs et des foyers leucocytaires diapédétiques, péri-vasculaires, d'intensité variable. Les faces articulaires des ménisques, surtout au niveau de la zone d'insertion méniscale de la séreuse articulaire, sont le siège de phénomènes inflammatoires plus accentués que ceux observés en plein fibro-cartilage.

Je me permets de rappeler deux observations de Patel [1] qui présentent des analogies avec la mienne.

1. Ablation unilatérale et bilatérale des ménisques du genou, par M. Patel (de Lyon). *XXXVe Congrès français de Chirurgie*, Paris, 1926, p. 186.

« En dehors de très beaux résultats fonctionnels que j'ai pu observer assez couramment, à la suite de l'ablation d'un ménisque, le plus souvent le ménisque interne, rupturé ou fissuré, j'ai pu voir deux fois des suites opératoires qui m'ont intrigué. » (Patel.)

Le premier cas concerne un jeune homme chez lequel Patel a pratiqué l'ablation du ménisque interne déchiré en son milieu. Un an après, ce jeune homme, qui s'était déclaré enchanté de son intervention, revient à l'hôpital avec une poussée d'hydarthrose et de troubles articulaires ressemblant presque à des accidents de blocage. Nouvelle intervention, le ménisque laissé en place ne présente aucune trace de déchirure, il est enlevé. Le malade est resté entièrement guéri, avec un genou très mobile, non douloureux.

La deuxième intervention remonte à plus de trois ans.

La seconde observation est relative à une jeune fille, opérée pour une fissure du ménisque interne. Après une période très satisfaisante elle se plaint de nouveau de douleurs. Nouvelle intervention, ablation du ménisque externe intact. Depuis, l'état fonctionnel, sans être parfait, est très bon.

« Ainsi donc, voilà deux malades chez lesquels l'ablation du seul ménisque interne rupturé n'amena pas la guérison complète; celle-ci ne survint qu'après l'ablation du ménisque interne qui était intact. » (Patel.)

« On est tenté de se demander si l'ablation d'un ménisque isolé n'entraîne pas une sorte de déséquilibre de l'articulation du genou, lequel serait susceptible d'amener un certain degré de laxité articulaire s'accompagnant de réaction plus ou moins marquée de la synoviale. Cette idée paraît en contradiction avec le nombre considérable d'ablations d'un seul ménisque articulaire, suivies d'un excellent résultat. » (Patel.)

« S'agit-il au contraire de quelques pincements de franges synoviales, de plissements de la synoviale elle-même qui auraient été dégagés lors de la seconde opération? Cette hypothèse, quoique non démontrée, paraît plus vraisemblable. » (Patel.)

En 1921, Judet[1] opère un jeune homme de vingt-cinq ans, qui, à la suite d'une chute, présentait des douleurs survenant par crises et des phénomènes de blocage du genou. La pression au niveau du ménisque interne éveillait une vive sensibilité. Extirpation d'un ménisque ne présentant aucune lésion traumatique. Résultat excellent quatre ans après l'opération.

Peut-être s'agissait-il dans ces trois cas d'une méniscite chronique dont un examen microscopique aurait pu prouver l'existence? Quoi qu'il en soit, ces trois observations démontrent, ainsi que la mienne, qu'*un malade peut souffrir d'un ménisque ne présentant aucune altération traumatique.*

Les faits cliniques que je viens de rapporter ainsi que le résultat des examens histologiques de ménisques normaux et déchirés, base anatomo-pathologique indispensable, me permettent de formuler les conclusions suivantes :

La méniscite chronique consécutive à des traumatismes répétés dont

1. Judet : *XXXVe Congrès français de Chirurgie*, Paris, 1926, p. 166.

l'intensité n'est pas suffisante pour produire des déchirures méniscales est non seulement possible par suite de la vascularisation normale des ménisques, mais existe. Avec fréquence? Je l'ignore.

De la hernie diaphragmatique traumatique,

par **M. J. Lafourcade** (de Bayonne).

Il y a quelque temps, M. Lecène, rapportant devant la Société de Chirurgie un cas heureux de guérison de hernie diaphragmatique opérée exclusivement par voie abdominale, engageait les chirurgiens à faire connaître leurs observations de hernie diaphragmatique avec les résultats obtenus.

Dans la dernière séance, M. Schwartz vous a communiqué deux cas avec une guérison et une mort.

Je suis intervenu dans deux cas de hernie diaphragmatique. Chez le premier de mes opérés, j'avais adopté la voie thoracique, chez le second je suis intervenu par la voie combinée thoraco-abdominale.

Voici tout d'abord l'histoire de ce second malade, la plus importante et la plus intéressante :

Observation I. — *Hernie de l'estomac et de l'épiploon à travers une rupture du diaphragme. Intervention thoraco-abdominale. Suture de la plaie diaphragmatique. Guérison.*

Dans la nuit du 11 au 12 décembre 1927, vers 3 heures, M. J..., âgé de trente-trois ans, habitant Saint-Jean-de-Luz, a un accident d'automobile. La voiture qu'il conduisait, à vive allure, dérape. L'avant du moteur bute contre un arbre qui bordait la route et le volant flexible porte sur le creux épigastrique et la région inférieure du thorax qu'il comprime fortement d'avant en arrière.

Le blessé est amené à ma clinique à 6 heures dans un état des plus alarmants. Il est très agité et souffre atrocement. L'abdomen est contracturé dans son ensemble, avec exagération de la contracture au niveau du creux épigastrique, où la pression est particulièrement douloureuse.

La respiration est très superficielle, le blessé cherchant à immobiliser la partie inférieure du thorax.

Le facies est vultueux. Le pouls est à 120, boudinant et très bien frappé.

La matité hépatique n'a pas disparu.

Je songe naturellement, en présence de ce tableau, à la possibilité d'une perforation d'organe : estomac ou côlon transverse. Mais le pouls n'est pas celui d'une perforation et la matité hépatique n'est pas modifiée. D'ailleurs, l'état du malade est tel qu'il me paraît opportun d'attendre si une intervention est indiquée dans les heures qui suivent.

On donne de la morphine, une large vessie de glace est placée sur l'abdomen.

A 8 heures, la situation semble un peu moins mauvaise. La contracture a diminué, le blessé souffre moins, le pouls est à 100, toujours bien frappé. A noter, depuis l'entrée, deux crachats sanguinolents.

Suivant le malade de très près, à la fin de la matinée, j'ai la certitude qu'il ne s'agit pas d'une perforation d'organe. Mais la respiration reste superficielle, fréquente, 38 à la minute. L'inspiration est encore très douloureuse si bien que je fais part au blessé et à l'entourage de mes craintes d'une plaie du diaphragme,

avec hernie de l'estomac. Cette idée s'affirme d'une façon très simple. Je fais prendre un peu d'eau au blessé. Son absorption est pénible et réveille une vive douleur dans la partie latérale gauche du thorax et derrière le sternum.

Pas de vomissements.

L'examen clinique donne les renseignements suivants : pas de déformation thoracique. Les battements de la pointe du cœur sont déplacés. On les sent, vers la partie interne du 5e espace intercostal droit, au bord droit du sternum. Les vibrations thoraciques et le murmure vésiculaire sont abolis dans la partie

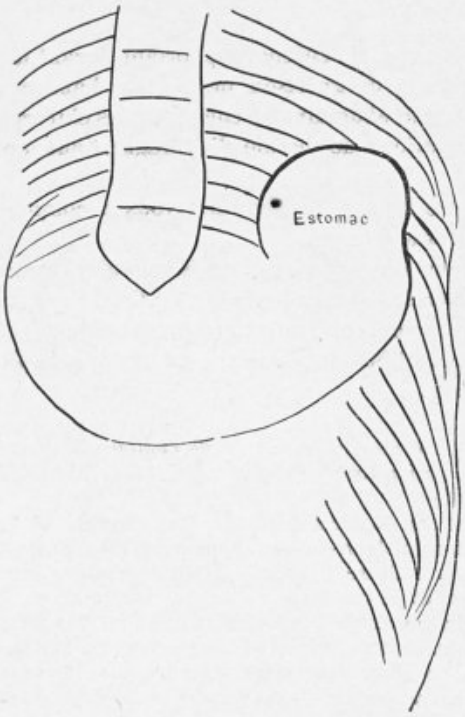

Fig. 1.

inférieure de l'hémithorax gauche où la percussion révèle une matité très accusée et l'auscultation des gargouillements et des bruits hydroaériques.

Les conclusions qui découlent de l'examen physique sont rendues évidentes par l'examen radiologique.

Ce dernier n'est possible que le cinquième jour quand le malade peut être mobilisé sans le faire trop souffrir.

L'estomac, rempli de liquide surmonté par la poche d'air, est en pleine région thoracique. Il remonte jusqu'à la 7e côte dans l'examen en position verticale. Chaque pulsation cardiaque imprime à la surface du liquide une ondulation des plus nettes. On obtient la même ondulation en imprimant des mouvements de latéralité au blessé.

Par l'examen en oblique droite, il est facile de voir que la pente du diaphragme s'étend de la colonne vertébrale jusqu'à 3 centimètres environ de la face interne du thorax.

Le cœur paraît à droite du sternum comme l'indiquait l'examen clinique.

Examiné, le blessé couché, *l'estomac remonte jusqu'à la 4e côte.*

Voici deux clichés dont le calque accompagne ma communication et qui montrent les particularités que je viens de décrire.

Le côlon étant insufflé, on voit que le gros intestin n'a pas suivi l'estomac dans son ascension thoracique. L'angle colique paraît assez élevé sous le diaphragme. Le côlon transverse est au-dessus d'un plan passant par l'ombilic.

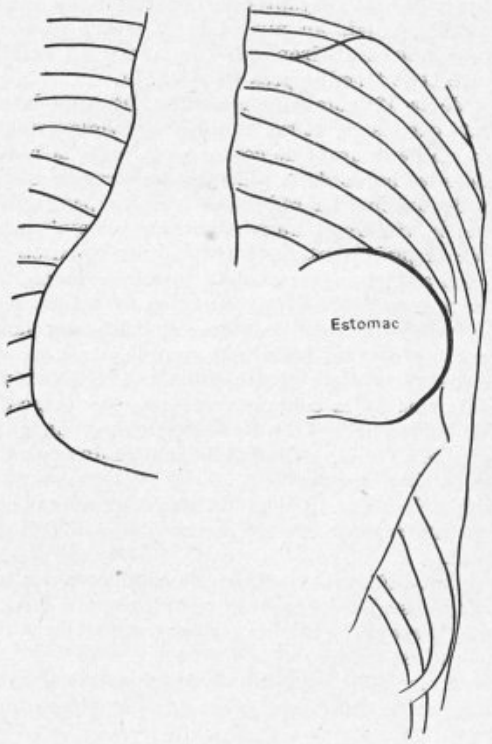

FIG. 2.

Le diagnostic *de hernie de l'estomac* à travers le diaphragme est évident et l'intervention est absolument indiquée.

Mais je préfère la remettre à quelques jours plus tard, car le malade respire toujours mal. Il fait des crachats hémoptoïques, bien que l'auscultation ne révèle rien d'anormal du côté pulmonaire.

L'alimentation est impossible. Les aliments solides réveillent une douleur tellement vive que le blessé s'abstient d'en absorber. Les liquides passent avec difficulté. Leur absorption est suivie de douleurs dans la position couchée ou dans la position verticale. Elle n'est jamais suivie de vomissements. Dans la plupart des observations publiées on note des vomissements souvent abondants. *Mon malade n'a jamais vomi.*

L'amaigrissement fait de rapides progrès et du 12 octobre au 23 novembre il est de 15 kilogrammes.

Opération le 23 *novembre.* — Après mûre réflexion, j'adoptai le plan suivant : commencer par l'abdomen, explorer et voir si, par cette voie, la réduction est

possible. Si elle est impossible, ou si, par l'abdomen, la réparation du diaphragme ne peut se faire, terminer par la voie thoracique.

On verra que je fus bien inspiré en agissant ainsi.

1° *Incision médiane xypho-ombilicale.* — Il ne reste dans l'abdomen que le pylore et une petite partie d'estomac. Je fais quelques tractions sur le pylore. Rien ne vient. Je tâche de passer l'index entre la boutonnière diaphragmatique et l'estomac. Les bords du diaphragme étant très serrés sur l'estomac, je ne puis y arriver.

2° *Incision thoracique.* — Voyant que l'opération ne peut être continuée par la voie abdominale, je fais au niveau du 8e espace intercostal une longue incision de 10 centimètres environ qui commence en arrière sous la ligne axillaire postérieure et se termine près du sternum.

10 centimètres de la 12e côte sont réséqués. Dès que le pli en est ouvert l'estomac très dilaté par les gaz et les liquides sort violemment à l'extérieur. Je tâche de le réduire en l'entourant de compresses, mais la réduction est impossible. Je repère alors les bords de la plaie du diaphragme et j'accroche sur les bords deux pinces de Museux. La réduction n'en est pas facilitée. Elle ne peut être faite parce que le viscère et un gros bouchon d'épiploon placé entre lui et l'angle antérieur de la plaie sont fortement serrés sinon étranglés par le diaphragme. Je débride aux ciseaux cet angle antérieur, la réduction en est facilitée. *Combinant la pression sur l'estomac avec des tractions méthodiques faites par l'abdomen* j'arrive à réintégrer l'estomac et l'épiploon dans la cavité abdominale. Une large compresse les maintient sous le diaphragme et contribue à bien étaler les bords de la plaie diaphragmatique. Celle-ci mesure 12 centimètres environ. Elle part de la colonne vertébrale, se dirige d'arrière en avant et légèrement de dedans en dehors et s'étend jusqu'au voisinage de la face interne de la 9e côte, Elle siège à l'union de la foliale gauche du centre phrénique et les fibres musculaires du diaphragme.

Mon aide relevant le cœur qu'il prend dans le creux de la main, je puis suturer, par six points séparés, cette longue plaie, dont les bords se rapprochent facilement.

La réparation paraît suffisante. Je désire la compléter par un surjet. Mais la respiration du malade est défectueuse, le cœur présente des intermittences, le facies est cyanosé et il est préférable de terminer rapidement l'opération.

La plaie thoracique est suturée *sans drainage.*

Avant de suturer la plaie sus-ombilicale, j'explore les organes réduits. L'estomac ne présente rien d'anormal. Mais, sur l'épiploon, un vaisseau saigne abondamment et est ligaturé.

Les suites opératoires sont normales. Pendant les premières vingt-quatre heures, le malade est assez dyspnéique. Mais la dyspnée disparaît petit à petit et la respiration est redevenue normale le quatrième jour.

L'alimentation a été reprise dès le troisième jour de l'opération.

Le malade a quitté ma clinique le dix-huitième jour après l'intervention sans avoir présenté la moindre complication.

J'ai fait plusieurs examens radioscopiques du blessé. La base de la poitrine et le cul-de-sac costo-diaphragmatique sont assez obscurs. *L'hémi-diaphragme gauche est immobilisé.* Il ne participe en rien à l'inspiration et à l'expiration.

Bien que M. J... aille aussi bien que possible, et ne ressente rien d'anormal le 20 janvier, date de mon dernier examen, le diaphragme présente la même immobilité.

Je ferai suivre cette observation de quelques courtes réflexions sur la pathogénie et sur le plan opératoire que j'ai suivi et qui m'a valu un succès complet dans ces cas particulièrement dramatiques.

La compression d'avant en arrière du volant de l'automobile sur le

creux épigastrique et sur la partie inférieure du thorax a pu augmenter la pression abdominale qui a fait éclater le diaphragme. Mais il est plus probable que ladite compression a élargi la base de la poitrine, a ainsi écarté les insertions costales des insertions du centre phrénique des fibres musculaires du diaphragme et celles-ci se sont rompues à ce niveau.

Quant à la voie combinée thoraco-abdominale, elle a rendu un service à mon opéré. Elle a facilité la réduction en permettant des tractions faites par l'abdomen. Et surtout, en me permettant d'explorer les organes réduits, elle m'a révélé une hémorragie épiploïque qui aurait probablement tué le malade.

Obs. II. — *Hernie partielle de l'estomac à la suite d'une plaie du diaphragme par balle. Intervention thoracique. Guérison.* — Cette seconde observation concerne un blessé de guerre que j'ai opéré en 1917.

Il reçut six mois auparavant une balle au niveau de la partie inférieure gauche du thorax, qui provoqua une légère hémoptysie.

Ce n'est que six mois plus tard que ce soldat présenta des troubles gastriques d'abord assez vagues qui allèrent en augmentant.

Il souffrait après avoir mangé et des vomissements alimentaires mettaient fin à ces malaises. Comme il maigrissait, on le crut atteint de tuberculose pulmonaire.

L'examen radioscopique révéla l'existence d'une hernie de l'estomac, peu volumineuse d'ailleurs.

L'opération fut pratiquée par une simple incision thoracique avec résection d'une partie de la 8e côte. Il y avait quelques adhérences à la plèvre et aux bords de la plaie du diaphragme qui ne présentait qu'une étendue de 4 à 5 centimètres près du centre phrénique.

L'opération fut relativement simple, comme réduction et comme réparation, et présenta des suites normales.

Tumeur bénigne de l'estomac (gliome périphérique dérivé de la gaine de Schwann). Diagnostic radiologique, extirpation par gastrotomie,

par M. G. Lardennois.

Cette petite tumeur est une tumeur bénigne de l'estomac que j'ai enlevée le 16 février dernier.

Ce qui fait l'intérêt de cette observation, c'est que le diagnostic précis de tumeur bénigne a pu être établi avant l'intervention. Tout le mérite en revient à M. le Dr Henri Béclère.

Il s'agissait d'une femme de cinquante-huit ans.

L'histoire clinique débuta assez brusquement le 11 décembre 1927 par un syndrome d'hémorragie interne, avec état syncopal dont l'explication fut donnée par un mélæna important. La malade racontait qu'à plusieurs reprises elle avait constaté cet aspect de goudron de ses excreta. Jamais il n'y eut de vomissements. Les malaises gastriques ne furent jamais très pénibles.

Le symptôme dominant fut donc, comme à l'ordinaire en pareil cas, l'hémorragie dont la continuité était démontrée par les recherches d'hématéine dans les fèces.

L'hypothèse le plus plausible avait semblé d'abord celle d'un ulcus duodénal.

H. Béclère fit un premier examen radiologique le 20 janvier 1927. Il put constater la souplesse des contours de l'estomac et la régularité du transit pyloro-duodénal. Mais il vit sur ses clichés l'image opaque de



Fig. 1. — Après ingestion de gélobarine, on voit, se détachant sur l'ombre opaque de l'estomac, une zone claire qui répond à la saillie de la tumeur dans la cavité gastrique.

l'estomac baryté déformée par la présence d'une zone claire, régulière, traduisant la saillie d'un polype implanté sur la paroi gastrique.

Pour contrôler cette première impression, M. Béclère se livra le 8 février 1927 à un deuxième examen. L'estomac de la patiente étant parfaitement vide, une insufflation fut faite au moyen d'une sonde d'Einhorn et d'une soufflerie de thermocautère. La radiographie montra très nettement, se détachant sur l'image claire donnée par l'estomac insufflé, une tumeur du volume d'un abricot, à contours réguliers et nets, paraissant pédiculée et légèrement mobilisable sur la paroi gastrique restée parfaitement souple.

M. Béclère posa alors très fermement le diagnostic de tumeur bénigne.

J'intervins le 16 février 1928. Laparotomie médiane sus-ombilicale. Après quelques manœuvres de palpation, je me rendis compte que la petite

tumeur était insérée sur la paroi antérieure de l'estomac en son tiers moyen. Voulant la bien voir avant de décider du mode d'extirpation, je relevai le côlon transverse et j'abordai la face postérieure de l'estomac à travers le mésocôlon, comme dans le temps préliminaire d'une gastro-entérostomie postérieure.

J'incisai la face postérieure de l'estomac et mon aide fit aussitôt sortir par la brèche ainsi créée le polype intragastrique. Un clamp souple à



Fig. 2. — Pour corroborer le diagnostic, une insufflation de l'estomac a été pratiquée. La pneumogastrie dessine en clair les contours de l'estomac. Dans la cavité, à côté de l'olive de la sonde de Einhorn qui a servi à l'insufflation, on voit l'ombre à contours nets de la tumeur bénigne.

coprostase de Hartmann fut placé sur le cône gastrique extériorisé à travers l'incision de la paroi postérieure. L'ablation de la tumeur se fit sans difficulté. Vous voyez son aspect. A son sommet une ulcération de la muqueuse montrait l'origine des hémorragies. La tumeur s'était développée dans la couche musculaire. La séreuse put donc être épargnée. Après l'excision, un surjet réunit la couche musculaire, un autre la couche muqueuse de la paroi antérieure. L'incision de la face postérieure fut suturée ensuite à trois étages, puis l'ouverture trans-mésocolique fut fermée. Les suites opératoires furent des plus simples.

L'examen histologique a montré qu'il s'agissait d'un de ces gliomes périphériques dérivés de la gaine de Schwann, dont MM. Lhermitte et

Leroux ont montré les caractères histologiques à la Société de Neurologie le 22 mars 1923.

C'est à M. Gosset [1] que nous devons, je crois, la première observation étudiée ici, qu'il présenta avec MM. Loewy et Ivan Bertrand. Jean Berger [2] nous en apporta une autre en 1924. A la Société Médicale des Hôpitaux un cas intéressant, étudié histologiquement par R. Leroux, avait été rapporté le 23 février 1923 par MM. de Massary et Walser [3]. P. Lecène [4], dans le *Paris Médical* en 1925, a refait très complètement l'histoire de ces tumeurs bénignes et a montré que bien des observations de sarcomes doivent être revisées et reclassées probablement dans la catégorie des gliomes périphé-



Fig. 3. — Aspect de la tumeur après son ablation.

riques, comme M. le professeur Masson l'a fait pour un cas de M. Gosset.

Voici le compte rendu résumé de l'examen histologique : « Au faible grossissement, la tumeur apparaît nettement incluse dans l'épaisseur de la couche musculaire. On distingue au-dessus d'elle la sous-muqueuse aplatie recouverte par la *muscularis mucosæ* et la muqueuse. La tumeur est constituée par une multitude de noyaux arrondis ou ovalaires noyés dans une gangue cytoplasmique continue dont la structure, nettement fibrillaire, apparaît évidente au fort grossissement. Le tissu conjonctif de charpente se montre très distinct de la masse néoplasique. On est en présence d'une tumeur d'origine nerveuse résultant de la prolifération des éléments de Schwann, et désignée communément sous le nom de gliome périphérique. »

La fréquence de ces tumeurs bénignes est difficile à déterminer. Une

1. Gosset, Georges Loewy et Ivan Bertrand : Tumeur pédiculée de l'estomac. *Société de Chirurgie*, séance du 24 octobre 1923, p. 1182.

2. Jean Berger (Rapport de M. Gosset) : Pylorectomie pour tumeur développée aux dépens de la gaine de Schwann du sympathique gastrique. *Société de Chirurgie*, séance du 20 février 1924, p. 258.

3. De Massary et Walser : Tumeur d'origine nerveuse probable développée dans la paroi gastrique (gliome périphérique). *Société Médicale des Hôpitaux de Paris*, séance du 23 février 1923, p. 284.

4. P. Lecène : Diagnostic et traitement chirurgical des tumeurs bénignes de l'estomac. *Paris Médical*, t. XV, n° 14, 4 avril 1925, p. 313.

statistique établie chez les frères Mayo indique que la proportion des tumeurs bénignes de l'estomac est de 1 pour 78 tumeurs malignes.

Cette fréquence, à tout prendre, n'est pas négligeable, puisque MM. Balfour et Henderson [1] ont pu en rapporter 58 cas étudiés entre 1922 et 1927 à la clinique de Rochester.

Dans ce nombre de tumeurs bénignes, quelle est la proportion des

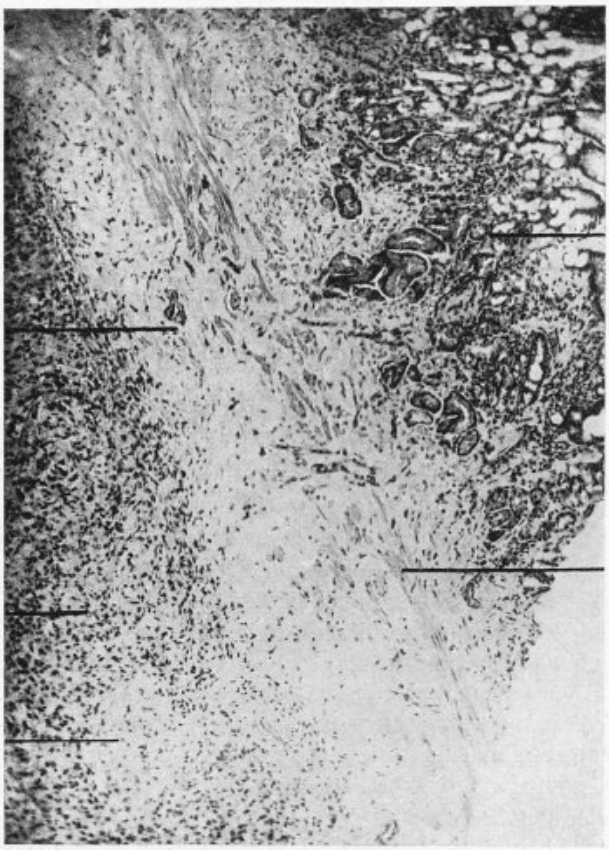

FIG. 4. — Coupe histologique. Tumeur incluse dans l'épaisseur de la couche musculaire, et constituée par la prolifération des éléments de la gaine de Schwann.

schwannomes? Voilà qui est difficile à préciser en raison des divergences d'interprétation des histologistes.

Le symptôme capital est l'hémorragie par ulcération de la muqueuse. L'occlusion pylorique par présence de la tumeur au voisinage du canal est beaucoup plus rare.

1. BALFOUR et HENDERSON : Tumeurs bénignes de l'estomac. *Annals of Surgery*, volume LXXXV, n° 3, mars 1927, p. 354.

L'examen radiologique dans les cas favorables doit permettre, comme dans l'observation que je vous présente, de porter le diagnostic avec une certitude presque absolue.

Ces tumeurs peuvent-elles récidiver? Peuvent-elles dégénérer en tumeurs malignes?

Les observations sont trop peu nombreuses pour permettre de répondre à ces questions. Pourtant il existe, semble-t-il, des cas authentiques de schwannomes à évolution maligne.

PRÉSENTATION DE MALADE

Cancer de la langue, amputation subtotale et curage ganglionnaire bilatéral. Guérison après six ans,

par M. Paul Moure.

J'ai l'honneur de vous montrer ce malade que j'ai opéré en 1922, pour un épithélioma spinocellulaire déjà avancé du dos de la langue. J'ai fait dans un premier temps le 1er février 1922 une amputation subtotale de la langue par les voies naturelles suivie d'un curage ganglionnaire bilatéral en deux temps le 16 et le 30 mars suivant.

Ce malade est venu me revoir ce matin, et j'ai cru intéressant de vous le présenter sans signe clinique de récidive. Dans la statistique que je vous ai exposée il y a quelques semaines [1], cet opéré figurait comme « perdu de vue » [2], car j'avais perdu sa trace quatorze mois après l'opération. Il reste en réalité sans récidive après six ans.

1. Séance du 15 février 1928.
2. Ce malade porte le n° 32 dans la nomenclature de la *Thèse de Ménégaux*.

PRÉSENTATION DE PIÈCE

Corps étranger du rectum; verre à boire extrait le huitième jour. Guérison,

par M. **Braine**, chirurgien des hôpitaux.

M. Cadenat, rapporteur.

La Société se réunit en Comité secret.

La prochaine séance aura lieu le **18 avril**. Dans cette séance la Société procèdera à l'élection d'un membre titulaire.

Le Secrétaire annuel, M. A. Bréchot.

L. Maretheux, imprimeur, 1, rue Cassette, Paris.



BULLETINS ET MÉMOIRES

DE LA SOCIÉTÉ NATIONALE DE CHIRURGIE

FACULTÉ DE MÉDECINE DE PARIS BIBLIOTHÈQUE

Séance du 18 avril 1928.

Présidence de M. Ombrédanne, *président.*

PROCÈS-VERBAL

La rédaction du procès-verbal de la précédente séance est mise aux voix et adoptée.

CORRESPONDANCE

La correspondance comprend :

1° Les journaux et publications périodiques de la semaine.

2° Une lettre de M. Chevassu demandant un congé jusqu'à la fin du mois.

3° Une lettre de M. Roux-Berger demandant un congé de deux mois.

4° Des lettres de MM. Montoya y Flores et Pouey remerciant la Société de les avoir nommés membres correspondants étrangers.

5° Un travail de M. Juvara, correspondant étranger, intitulé : *Contribution à la rachi-anesthésie.*

6° Un travail de M. Bressot (Constantine), intitulé : *Mal de Pott et crochets osseux.*

M. Lance, rapporteur.

7° Un travail de M. Bressot (Constantine), intitulé : *Tumeur de la région lombaire; exostose ostéogénique probable.*

M. Lance, rapporteur.

8° Un travail de M. Leclerc (Dijon), intitulé : *L'ablation de la plaie d'inoculation doit-elle être le complément du traitement sérothérapique dans le tétanos déclaré?*

M. Louis Bazy, rapporteur.

9° Un travail de M. Fey (Paris), intitulé : *Un cas d'apoplexie traumatique tardive.*

M. Auvray, rapporteur.

10° Un travail de M. Grimault (Algrange), intitulé : *Cancer de l'utérus; hystérectomie élargie; Mikulicz.*

M. Proust, rapporteur.

A PROPOS DU PROCÈS-VERBAL

A propos du traitement du phlegmon des gaines synoviales de la main,

par M. **Paul Moure**.

Le phlegmon des gaines synoviales de la main doit être envisagé comme une lésion grave dont le traitement nécessite des soins particulièrement minutieux et qui malheureusement n'est pas toujours considéré avec toute l'attention qu'il mérite.

Le traitement du phlegmon des gaines donnera certainement de meilleurs résultats, si comme l'a montré, et comme me l'a enseigné M. Lecène, il est élevé au rang d'une véritable intervention chirurgicale.

Dans ces infections aiguës, graves, et rapidement diffusantes des gaines synoviales, rien n'est mauvais comme les multiples et timides incisions successives qui font perdre du temps et qui aboutissent bien souvent à la perte fonctionnelle définitive de la main, parfois même à l'amputation.

L'incision large préconisée par M. Lecène demande, pour être efficace, à être très précoce, car les tendons sont des organes extrêmement fragiles, qui ne résistent pas longtemps à l'infection. Or, le résultat fonctionnel éloigné dépendra en grande partie de l'intégrité des tendons fléchisseurs et aussi de l'état des articulations sous-jacentes qui s'infectent très rapidement au cours des suppurations profondes de la main. Mais il faut également tenir compte de la rétractilité progressive des cicatrices cutanées qui provoquent secondairement une impotence fonctionnelle souvent grave.

J'ai eu l'occasion de traiter, il y a seize ans, par le procédé préconisé par M. Lecène, un phlegmon des gaines de la main, dont le résultat fonctionnel ne fut pas aussi satisfaisant que ceux dont MM. Lecène et Braine nous ont montré les photographies. Ceci tient probablement à ce que mon intervention, déjà tardive, n'a pas été d'emblée assez étendue, que j'ai incisé le ligament annulaire quarante-huit heures seulement après le débridement et aussi à ce que j'ai ouvert la gaine du pouce de bout en bout. Il faut remarquer cependant que le petit doigt s'est ankylosé en flexion, bien que sa gaine n'ait pas été ouverte dans son segment digital. La malade guérit néanmoins, mais conserva une ankylose en flexion du pouce et du 5e doigt. Or, c'est surtout à ce point de vue que je rapporte cette observation, car j'ai pu rendre à ces deux doigts, et par conséquent à la main, une fonction à peu près normale en diminuant la longueur du 5e doigt par l'extirpation de la phalangine et celle du pouce par la résection large de l'articulation phalango-phalanginienne. Ainsi, les tendons fléchisseurs, qui devenus trop courts et adhérents maintenaient ces deux doigts en flexion, ont pu

être libérés, refixés à la base de la phalangette, et reprendre un jeu suffisant, ainsi qu'il est permis de le constater sur les photographies [1].

Observation. — Mme Ch. C..., vingt-six ans, entre le 6 juillet 1912 à l'Hôtel-Dieu dans le service de mon regretté maître Reclus. A la suite d'une morsure de chien produite quatre jours auparavant, au niveau de la commissure du pouce droit, elle a fait un panaris du pouce qui a été traité en ville par une courte incision sur la pulpe du pouce.

A son entrée, cette blessée présente tous les signes d'un phlegmon de la gaine radiale propagé à la paume de la main et à l'avant-bras dont la peau est rouge, œdémateuse, jusqu'au pli du coude.

Tous les doigts sont en demi-flexion et leur redressement très douloureux est impossible.

Anesthésie générale au kélène. Incision de la gaine radiale de l'extrémité du

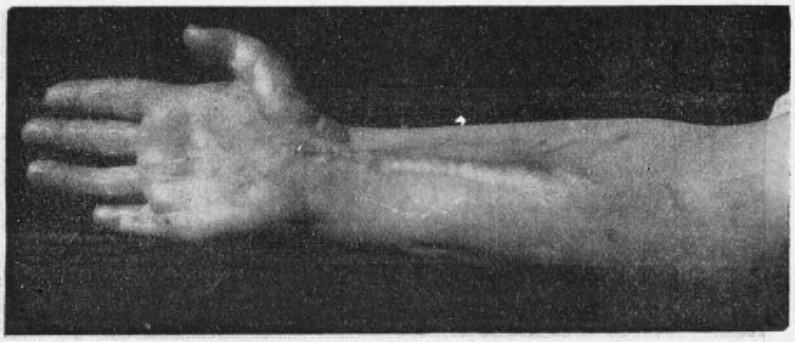

Fig. 1.

pouce au poignet. Incision médiane de l'avant-bras. La masse des tendons fléchisseurs est soulevée et une collection purulente évacuée.

Troisième incision sur la partie moyenne de la paume. On pratique en outre des pointes de feu sur la face antérieure de l'avant-bras et sur la face dorsale de la main.

Pansements humides. Le surlendemain, les phénomènes locaux ne s'amendent pas; le ligament annulaire est incisé, les tendons soulevés. Incision sur la face dorsale de la main d'une collection purulente au niveau du premier espace interosseux. Amendement de phénomènes locaux et généraux. Cicatrisation rapide.

Il persiste encore pendant quelques jours de la suppuration au niveau de la face dorsale de l'articulation métacarpo-phalangienne du petit doigt.

La malade revient le 26 août, complètement cicatrisée, mais avec une main impotente; le pouce est complètement fléchi dans la paume, attiré par la rétraction de l'incision palmaire. Le petit doigt est également fléchi. Ils ne peuvent pas être étendus, et la rétraction du 5e doigt entraîne la demi-flexion du 4e.

Deuxième opération (27 août 1912). Incision longitudinale sur la face palmaire du petit doigt, prolongée sur la paume, découverte des tendons fléchisseurs. Ils sont partiellement détruits, adhérents à l'articulation métacarpo-phalangienne et au plan osseux de la phalange.

En redressant le doigt ils se rompent. J'extirpe alors la phalangine. Ayant

1. Je n'ai malheureusement pas pu retrouver la malade pour vous la présenter

ainsi raccourci le doigt, je puis suturer l'extrémité supérieure du tendon long fléchisseur à la base de la phalangette. Suture de la peau aux crins. Le petit doigt raccourci est maintenant en extension complète.

Pour le pouce : incision palmaire transversale au niveau de l'articulation interphalangienne, qui est ouverte d'emblée; le tendon a complètement disparu en ce point.

Résection de l'extrémité de la 1re phalange et de la base de la 2e qui est poreuse; le pouce peut être remis en extension. Fixation de l'extrémité du tendon long fléchisseur au périoste de la 2e phalange. Libération des bords de l'incision cutanée et suture longitudinale aux crins de l'incision transversale des téguments.

Réunion *per primam*. Mobilisation dès le huitième jour.

Les mouvements spontanés reviennent progressivement et deux mois après l'extension des doigts persiste complète (fig. 1).

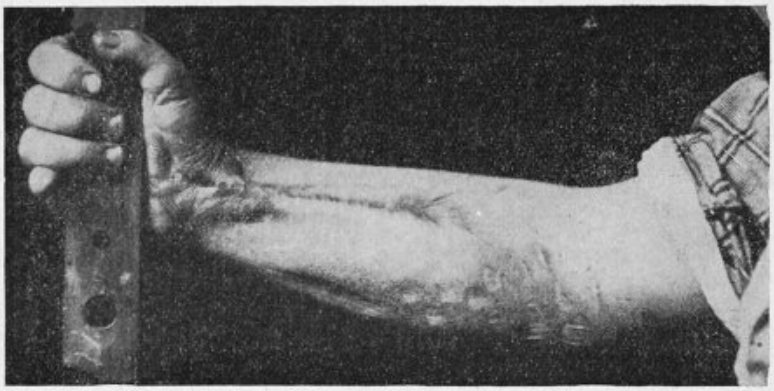

Fig. 2.

La flexion et l'opposition du pouce sont presque normales, la flexion du petit doigt est suffisante mais incomplète (fig. 2).

En somme, le résultat fonctionnel, qui était très mauvais, a été considérablement amélioré par cette opération restauratrice.

A propos du traitement du phlegmon des gaines on pourrait soulever toute la question du traitement des panaris qui a certes une importance primordiale mais qui sortirait du sujet envisagé par M. Lecène. Cependant, comme ces phlegmons sont presque toujours consécutifs à des piqûres septiques des doigts ou de la main, il ne me paraît pas superflu de dire qu'il y aurait avantage à traiter plus méthodiquement et plus systématiquement les piqûres accidentelles de la main et des doigts, sans attendre leurs complications septiques. On éviterait ainsi bien des désastres.

La piqûre d'un doigt qui a peut-être inoculé la gaine ou le tissu cellulaire profond et qui est capable d'entraîner la perte de ce doigt et même de la main entière devrait, comme une plaie de l'abdomen, commander une intervention préventive d'urgence. Les piqûres des doigts sont en général beaucoup plus profondes qu'elles ne paraissent et il n'est pas rare que la gaine synoviale ou même l'articulation aient été inoculées directement.

Or, vu la très grande élasticité de la peau palmaire, le trajet punctiforme se referme immédiatement, et l'infection fuse facilement en profondeur.

Chaque fois que je me trouve en présence d'une piqûre suspecte de la face palmaire des doigts ou de la paume de la main, en particulier lorsque cette piqûre est spontanément douloureuse après douze ou vingt-quatre heures, qu'elle s'accompagne de battements et qu'elle empêche le sommeil, je considère que, *même en l'absence de signes locaux de suppuration*, elle doit être immédiatement débridée dans toute son étendue en profondeur. Le débridement ne doit pas être une incision, mais une excision discrète du trajet septique. Il ne faut pas se contenter, en effet, du classique badigeonnage superficiel à la teinture d'iode, des bains chauds et des pansements humides dont l'effet est illusoire si la piqûre est septique.

Pour ma part, en présence d'une piqûre accidentelle suspecte ou nettement septique, je pratique à l'anesthésie locale une excision circulaire de quelques millimètres de diamètre de l'orifice d'entrée, comprenant toute l'épaisseur de la peau et intéressant le tissu cellulaire qui vient faire hernie. Il en résulte une sorte de puits qui assure un drainage efficace, grâce à l'application d'un pansement humide à la solution de Dakin ou à l'eau salée hypertonique.

* * *

Pour terminer, je voudrais insister sur la meilleure méthode d'anesthésie dans le traitement du panaris. Pour le phlegmon des gaines, l'anesthésie générale est naturellement indispensable, mais pour les panaris simples l'anesthésie locale peut en général suffire; or, c'est à ce propos que je voudrais insister sur le grand danger que présente l'usage de l'adrénaline dont on additionne la solution anesthésiante, en particulier si l'on pratique une anesthésie du doigt en bague. Je connais des cas de gangrène des téguments et même de gangrène totale du doigt, et je crois que ces cas mériteraient d'être publiés, car la plupart des ampoules de solution anesthésiante qui nous sont livrées dans le commerce contiennent de l'adrénaline. Pour ma part, j'ai complètement cessé d'employer l'adrénaline en injection sous-cutanée et je serais très heureux de connaître l'opinion de mes maîtres et de mes collègues sur cette question.

M. **J.-L. Faure** : Je ne voudrais pas faire dévier la question. Mais il y a cependant des choses qu'il faut dire et qu'on ne saurait trop redire. Je n'ai pas eu d'accident dans l'anesthésie par novocaïne-adrénaline. Mais j'ai vu de terribles sphacèles dans les injections de sérum adrénaliné. J'ai vu deux ou trois fois des femmes avec des gangrènes de la peau de la cuisse qui ont mis six mois à guérir. Voilà longtemps que je n'en fais plus et je conseille fermement de n'en faire jamais.

M. **Chevrier** : Je suis d'avis qu'une petite quantité d'adrénaline — très petite — est indispensable pour que la novocaïne soit vraiment anesthésiante. Il en faut mettre moins que n'en mettait Reclus — et je vois que

Schwartz est du même avis que moi — mais il en faut un peu pour avoir de bonnes anesthésies avec la novocaïne.

J'ai rapporté l'an dernier incidemment un cas de gangrène d'une phalange du pouce après une bague d'anesthésie locale dont le mélange n'avait pas été fait par moi, mais par un de mes maîtres.

Depuis, je fais le mélange moi-même et n'emploie pas en général les solutions toute préparées du commerce.

Un de mes élèves, Merat, m'a envoyé, à la suite du mot que j'avais dit ici, une autre observation de gangrène par injection de liquide anesthésique trop adrénaliné.

Un bon liquide anesthésique peut être dépourvu d'adrénaline — peut-être — et j'en expérimente un dans mon service pour l'instant, mais pour la novocaïne, à mon avis, il en faut un peu.

M. Louis Bazy : La question des inconvénients de l'adrénaline a déjà été discutée plusieurs fois ici, et je me rappelle, en particulier, que mon maître Rochard avait rapporté quelques observations où il avait observé du sphacèle dans les plaies opératoires à la suite d'anesthésie locale avec adrénaline.

Je dois dire que j'ai vu moi-même deux cas où, à la suite d'anesthésie locale des doigts avec la solution de Reclus, qui, me dit M. Schwartz, contient XX gouttes d'adrénaline pour 100 cent. cubes, j'ai observé du sphacèle des lèvres de la plaie. Dans ces conditions, j'ai supprimé complètement l'adrénaline et il me faut avouer que je n'ai pas constaté de différence dans les anesthésies que j'obtiens. Ayant vu les inconvénients de l'adrénaline, n'en percevant pas les avantages, j'ai renoncé à l'adrénaline et c'est à la même conclusion que m'ont dit avoir abouti, au moins en ce qui concerne les doigts, des chirurgiens allemands que j'ai eu l'occasion de voir à Paris récemment.

M. Toupet : J'ai failli perdre un malade à la suite d'une anesthésie en bague du gros orteil. Il s'agissait d'un homme qui avait des troubles trophiques de l'ongle à la suite de gelure des pieds. J'ai employé la solution de Reclus. L'opéré a fait une gangrène du gros orteil avec une lymphangite qui a pris un caractère grave sur ce membre à résistance diminué.

D'autre part j'ai eu plusieurs fois l'impression que l'anesthésie en bague faite pour inciser un panaris avait en traumatisant les lymphatiques et les gaines séreuses favorisé l'extension de l'infection.

J'opère actuellement toujours les lésions suppurées des doigts à l'anesthésie générale, une bouffée de chlorure d'éthyle me paraît bien plus simple et laisse au chirurgien toute sa liberté d'action. Ce n'est pas la discussion actuelle qui me fera changer de pratique.

RAPPORTS

Disjonction de la symphyse pubienne compliquée de fracture transversale et irréductible du fémur au tiers moyen. Ostéosynthèse du fémur,

par M. **Maisonnet**, médecin-major de 1re classe,
professeur au Val-de-Grâce.

Rapport de M. BAUMGARTNER.

M. Maisonnet nous a envoyé une observation de disjonction pubienne qui est intéressante du fait que la lésion pelvienne, ne nécessitant par elle-même aucun traitement chirurgical, a conduit à une ostéosynthèse pour fracture du fémur à grand déplacement, toute traction énergique sur l'extrémité inférieure de cet os étant rendue impossible en raison de la mobilité de la moitié correspondante de la ceinture pelvienne.

OBSERVATION. — Le soldat Pet..., du 12e régiment d'aviation, fait, le 28 août 1927, une chute de motocyclette, chute sur laquelle il ne peut nous donner aucun renseignement, des phénomènes de commotion cérébrale intense, mais passagers, ayant déterminé une amnésie complète.

Transporté au Val-de-Grâce, on constate l'existence : de plaies contuses multiples, en particulier au niveau du moignon de l'épaule droite; d'une fracture transversale du 4e métacarpien droit; d'une fracture transversale du fémur droit au tiers moyen, avec déplacement du fragment inférieur en dedans et en arrière; d'une disjonction de la symphyse pubienne.

Très rapidement apparaissent des accidents de broncho-pneumonie, qui altèrent gravement l'état général et ne permettent que l'application d'une extension continue en suspension dans un berceau de Clavelin.

Nous examinons le blessé le 2 septembre 1927, et constatons en outre des contusions et de la fracture d'un métacarpien, les particularités suivantes :

A la cuisse, une fracture au tiers moyen, avec raccourcissement de 6 centimètres.

Au niveau du genou, une hémarthrose volumineuse, sans lésions osseuses, mais avec dislocation ligamenteuse (les mouvements de latéralité et antéro-postérieurs sont très marqués).

Au niveau du bassin, une dislocation de la symphyse pubienne, caractérisée par les signes suivants : vaste ecchymose du périnée et des bourses; douleurs vives à la pression au niveau de la symphyse pubienne et de l'articulation sacro-iliaque droite. Le doigt s'enfonce facilement au niveau de la symphyse pubienne et le toucher rectal révèle à ce niveau une vive douleur. Signes de Verneuil et de Larrey positifs. En outre, il est possible de mobiliser, par une traction modérée, l'ensemble de l'os iliaque. La ligne bi-iliaque, normalement transversale, est oblique en bas et à droite. Les lignes de Schmœcker se croisent du côté gauche et au-dessus de l'ombilic.

La radiographie confirme la disjonction pubienne et sacro-iliaque; elle montre en outre d'une façon évidente que la traction exercée sur le membre, dans un appareil prenant point d'appui sur l'ischion opposé, appareil de Cla-

velin dans le cas particulier, a pour résultat d'abaisser le bassin du côté où est exercée la traction.

Il n'existe aucune lésion viscérale et génito-urinaire.

Nous avons essayé de réaliser l'extension continue dans un appareil du type Thomas-Lardennois, prenant point d'appui sur l'ischion du côté malade, mais le blessé ne supporte aucune traction sus-condylienne, et la dislocation du genou ne nous permet pas de tirer sur la jambe.

En raison de l'échec de toutes les tentatives de réduction, et en raison du raccourcissement considérable du membre, 6 à 8 centimètres, nous estimons, l'état général du malade s'étant considérablement amélioré, une intervention sanglante possible; elle sera préparée pendant quelques jours par un traitement (sérum sous-cutané, huile camphrée, etc.).

Le 20 septembre 1927, rachianesthésie à l'allocaïne, 10 centigrammes. Le malade est immobilisé et fixé sur la table orthopédique de Howley. Incision sur la face externe de la cuisse, au niveau de la cloison intermusculaire externe. Ouverture large du foyer de fracture. Evacuation d'un hématome. La plaie largement béante, on constate l'existence d'une large interposition musculaire et de nombreuses et volumineuses ossifications périostiques, qu'on est obligé d'enlever pour accéder au squelette, qui est soigneusement dépériosté à la rugine.

La traction sur le membre, à l'aide de la table de Howley, ne permet pas d'obtenir la réduction de la fracture.

On nettoie soigneusement les extrémités fracturées, et l'on obtient, à l'aide du davier d'Heitz-Boyer, par des manœuvres de rotation ou de bascule, la réduction intégrale de la fracture, que l'on maintient par une plaque de Schermann de 16 centimètres et de 6 vis placées sur la face antéro-externe du fémur.

Hémostase soignée. Suture en trois plans. Deux petits drains seront laissés en place aux deux extrémités de la plaie pendant quarante-huit heures. Immobilisation dans une attelle dorso-pelvi-pédieuse d'Ollier, renforcée au niveau de la région inguinale par une attelle métallique. Bandage serré autour du bassin.

Les suites opératoires sont très simples. Réunion par première intention.

L'attelle plâtrée est maintenue pendant un mois et demi. Les radiographies montrent dix jours après l'intervention les progrès de l'ossification.

Actuellement, la consolidation du fémur semble assurée. Le malade remue son membre dans son lit, le massage et la mobilisation active sont régulièrement poursuivis, la marche ne sera cependant pas autorisée avant le troisième mois.

Du côté du bassin, la consolidation semble également assurée, la ceinture pelvienne est cliniquement peu déformée et il est vraisemblable que le résultat fonctionnel sera excellent.

La question des disjonctions de la symphyse pubienne, avec ou sans luxation de l'os iliaque, a déjà été discutée plusieurs fois à cette tribune, l'année dernière, et Dujarier y est encore revenu dans une précédente séance de la Société. La nécessité de l'intervention chirurgicale est évidente quand une lésion des voies urinaires vient compliquer le déplacement osseux ; mais le traitement sanglant de la disjonction pubienne simple n'est pas admis par tous les chirurgiens, et beaucoup de cas guérissent par un traitement orthopédique. Dans la courte étude qu'il a jointe à son observation, M. Maisonnet, qui a publié déjà plusieurs travaux sur cette question, mentionne avoir relevé environ 80 cas de dislocation du bassin, au sujet desquels il doit dans un prochain travail, en collaboration avec le médecin-

inspecteur Rouvillois, discuter l'opportunité de l'intervention chirurgicale en l'absence de toute complication.

Au reste ce qui fait l'intérêt de l'observation que M. Maisonnet nous a envoyée, ce n'est pas tant la simple disjonction pubienne, prise en elle-même, que la difficulté de traiter la fracture concomitante du fémur. Aucun appareil à traction ne pouvait agir efficacement sur les fragments du fémur en raison même des lésions pelviennes, auxquelles s'ajoutait par surcroît une dislocation de l'articulation du genou du côté blessé. La radiographie montrait un chevauchement très marqué. Dans ces conditions, l'intervention sanglante sur le fémur s'imposait. C'est ce que fit M. Maisonnet, quand l'état général du blessé rendit l'opération possible, et la consolidation s'est achevée sans complication.

On peut se demander s'il eût fallu profiter de l'anesthésie générale pour pratiquer, en même temps que la suture du fémur, celle du pubis, et mettre ainsi le blessé à l'abri des non-consolidations tardives de la symphyse dont Dujarier nous en a signalé un cas. Mais l'intervention sur le fémur avait déjà été longue et difficile, et il eût été à craindre qu'une prolongation de l'opération ne fût difficilement supportée par ce grand blessé. Aussi ne pouvons-nous qu'approuver la conduite suivie par M. Maisonnet, le féliciter du succès qu'il a obtenu, puisqu'aux dernières nouvelles son malade était parfaitement guéri, et le remercier de nous avoir communiqué ce fait intéressant.

M. **Alglave** : Je demande la parole pour souligner le beau résultat obtenu par M. Maisonnet dans des conditions particulièrement difficultueuses. Il le doit non seulement à la perfection de la réduction obtenue, mais aussi à l'idée heureuse de l'application, pour la contention, d'une attelle métallique longue et solide fixée par huit vis, dont quatre au-dessus et quatre au-dessous du foyer de fracture.

Avec des os de la puissance de celui auquel M. Maisonnet a eu affaire, c'est à une *attelle résistante* comme celle qu'a utilisée M. Maisonnet qu'il faut avoir recours, si on veut que la contention soit assurée avec sécurité.

Je me joins à notre collègue Baumgartner pour féliciter M. Maisonnet.

Un cas d'invagination chronique chez l'adulte,

par M. **Georges Carajannopoulos**,
chirurgien en chef à l'hôpital « Evangelismos » d'Athènes.

Rapport de M. F. M. Cadenat.

Notre collègue d'Athènes nous a envoyé cette observation que vous m'avez demandé de rapporter. Mais je tiens tout d'abord à bien préciser que ce cas d'invagination chronique par polype fibreux de la valvule de Bauhin n'a rien de comparable aux cas d'invagination aiguë spontanée

que je vous ai présentés ou rapportés l'année dernière. Cette variété chronique était connue depuis longtemps, et le fait nouveau essentiel était la possibilité d'en faire le diagnostic par la radiographie. M. Carajannopoulos a eu recours à ce procédé d'examen et nous envoie le cliché, mais je dois avouer que je trouve cette image infiniment moins démonstrative que celles qui vous ont été présentées par mon maître Lecène ou par M. Pouliquen.

Voici cette observation :

B... (Z.), quarante-trois ans, ouvrier. Rien d'héréditaire. Entre à l'hôpital Evangelismos le 29 septembre 1927. Antécédents : des rhumatismes articulaires aigus en 1904, guéris par un traitement médical ; pas de maladie vénérienne. Il y a deux mois et demi, il a été pris brusquement d'une petite douleur localisée au niveau de la fosse iliaque droite qui ne s'accompagnait ni de fièvre ni de vomissements. Le médecin consulté a fait le diagnostic d'appendicite, et a soumis le malade à un régime approprié. Malgré ce régime, la douleur augmentait d'intensité et s'irradiait dans tout le ventre et surtout vers la région de l'hypochondre droit. Le malade raconte qu'à ce niveau une tuméfaction apparaissait de temps en temps et disparaissait spontanément. Pendant tout ce temps le malade a une selle par jour et n'a jamais aperçu de sang ni de mélæna. C'est pour ces douleurs continues abdominales qu'il est entré à l'hôpital. Il a d'abord été soigné dans un service de pathologie où l'on a supposé l'appendicite et pour cette même raison il passa dans notre service.

Etat du malade à son entrée dans le service chirurgical. — Pâle et maigre, température 36°8 ; pouls 80, bon ; il souffre continuellement du ventre. Poumons et cœur à l'état normal ; rien du côté du foie et de la rate. Son ventre est souple et on ne constate pas de météorisme ni de péristaltisme intestinal. La palpation de l'abdomen révèle l'existence d'une tuméfaction allongée en boudin, située tantôt au-dessus de l'ombilic, tantôt au-dessous. On ne peut pas sentir les limites de cette tuméfaction, mais on a l'impression qu'elle se perd doucement vers les flancs, sans qu'on puisse déterminer à quel point exactement. Cette tuméfaction est de consistance élastique, profondément située dans le ventre et douloureuse à la palpation. Elle présente une certaine mobilité au moment de l'examen, mais sa mobilité spontanée est beaucoup plus grande, étant donné qu'on la trouvait tantôt au niveau de la région épigastrique, tantôt au-dessous de l'ombilic et plutôt vers la fosse iliaque droite. Nous avons examiné le malade plusieurs fois avant de l'opérer et nous n'avons jamais constaté ni météorisme, ni péristaltisme intestinal. La douleur cependant existait continue et augmentait quelquefois à tel point qu'on était obligé de lui faire une piqûre de pantopon. Pendant tout ce temps, le malade avait une selle normale par jour ; nous n'y avons jamais constaté du sang apparent ni de mélæna. L'examen des matières fécales a été positif pour le sang, mais le malade avait des paquets hémorroïdaires qui saignaient de temps en temps. Réaction Bordet-Wassermann négative.

Examen d'urine. — Albumine, trace ; urobiline, trace ; pigment biliaire, trace ; de rares cylindres et quelques cellules de la vessie.

Examen radiographique. — Estomac normal. Au bout de douze heures le cytobarium remplit la fin de l'iléon et à partir de cet endroit on voit une ombre à peine visible, qui traverse le petit bassin et qui monte à gauche où l'on voit ses limites sphériques très nettes. Une trace de cytobarium réunit cette ombre à l'anse sigmoïde qui est bien visible à l'état normal. Cette image, où le cæcum fait défaut et où le côlon transverse est à peine coloré, nous a fait penser à l'invagination, mais comme nous n'avions aucune expérience dans l'interprétation radiographique de ces images notre diagnostic ne fut pas affirmatif.

Opération le 13 octobre 1927. Anesthésie à l'éther, incision de 15 centimètres

environ au niveau du bord externe du muscle droit de l'abdomen, à la fosse iliaque droite. Aussitôt la cavité péritonéale ouverte nous constatons qu'une partie de l'iléon, le cæcum et le côlon ascendant sont invaginés, et la tête de cette invagination se trouve tout près de l'angle splénique. Nous avons essayé de réduire cette invagination en tirant doucement sur l'iléon et nous avons réussi à désinvaginer le côlon ascendant et une grande partie de l'iléon, mais nous n'avons pas pu libérer le cæcum et une partie de l'iléon longue de 5 centimètres environ. Nous avons donc décidé de faire l'ablation du cæcum, et nous avons anastomosé l'iléon au côlon ascendant par une anastomose termino-latérale que nous avons couverte d'une frange épiploïque. Suture de la brèche péritonéale de la région cæcale; fixation de l'anastomose par trois points de catgut au péritoine pariétal; compresse dans la fosse iliaque, suture de la paroi. Le cæcum enlevé présentait une tumeur grosse comme une mandarine qui partait de la valvule de Bauhin et s'étendait vers les parois cæcales. L'examen histologique de la tumeur a été fait par le professeur Katzaras qui nous a envoyé la note suivante : « Il s'agit d'un polype fibreux qui présente par places une infiltration inflammatoire intense. »

Le malade a quitté l'hôpital le 29 octobre guéri de son affection, avec une toute petite plaie cutanée, en voie de cicatrisation.

Ce que j'ai dit au début de ce rapport me permettra d'être bref de commentaires. Le fait rapporté par M. Carajannopoulos n'est pas nouveau, les observations en sont nombreuses. Mais nous devons féliciter ce chirurgien d'avoir pensé à recourir à la radiographie pour compléter son diagnostic et d'avoir, par sa judicieuse opération, obtenu la guérison de son malade.

Sur un cas d'artérite oblitérante juvénile traitée par l'ablation de la surrénale,

par M. **Georges Carajannopoulos**,
chirurgien en chef à l'hôpital « Evangelismos » d'Athènes.

Rapport de M. F. M. Cadenat.

A. C..., trente-six ans, agriculteur, Crétois, orthodoxe, entre à l'hôpital « Evangelismos » le 24 janvier 1927. Rien dans l'hérédité. Antécédents personnels : il use modérément du vin et des liqueurs; il fume beaucoup. Il y a quatorze ans il eut un accès de rhumatisme aigu guéri par un traitement médical. Il y a douze ans il eut une pneumonie, la grippe pendant l'épidémie en 1918 et les fièvres paludéennes en 1919; il y a seize ans il eut une uréthrite qui a guéri à la suite d'un traitement approprié. Depuis, sa santé était bonne, lorsque il y a deux ans, sans aucune manifestation préliminaire (claudication intermittente, fourmillements) a commencé une gangrène au niveau de son gros orteil droit à la suite d'une plaie contuse. Cette gangrène gagna tout l'orteil et on fut obligé de le désarticuler. Cependant, la gangrène gagna les 2e et 3e orteils et une partie de la région métatarsienne, et s'accompagnait de fortes douleurs; on désarticula les 2e et 3e orteils, mais cela n'empêcha pas la gangrène de gagner toute la région du métatarse, et c'est alors que le malade entra à l'hôpital « Evangelismos ».

État du malade au moment de son entrée à l'hôpital : Sujet plutôt maigre, état général satisfaisant, température 36°7, rien du côté de son appareil pulmo-

naire, rien d'anormal à l'examen du ventre. Appareil circulatoire. Cœur normal.

Membre supérieur droit : Les artères cubitale et radiale ne battent pas, on sent les battements de l'artère humérale droite.

Membre supérieur gauche : Pas de battements au niveau des artères cubitale et radiale ; on sent les battements de l'artère humérale. La peau des deux mains ne présente pas l'élasticité normale (degré de sclérodermie) mais les mains sont chaudes et non douloureuses.

Membre inférieur droit : On ne sent pas les pulsations de l'artère fémorale au niveau du triangle de Scarpa, on ne sent pas non plus la plantaire interne.

Membre inférieur gauche : On sent les pulsations de la fémorale au niveau du triangle de Scarpa mais on ne sent pas les battements de la poplitée, de la plantaire interne, et de la pédieuse. L'examen par l'appareil de Pachon nous a donné les résultats suivants :

Membre supérieur droit. — Avant-bras droit : Mx 9. Oscillations à peine perceptibles qui commencent à la pression maxima; impossible d'avoir la pression minima vu que les oscillations sont à peine perceptibles.

Bras droit : Mx 10 ; Mn 5. Oscillations très peu étendues.

Membre supérieur gauche. — Avant-bras : Pas d'oscillations.

Bras gauche : Mx 10. Oscillations à peine perceptibles. Mn indéterminée.

Membre inférieur droit. — Cuisse et jambe : Pas d'oscillations.

Membre inférieur gauche. — Cuisse : Mx 11 ; Mn 6.

Jambe gauche. Pas d'oscillations.

Au niveau du pied droit exactement dans la région métatarsienne dorsale il y a une grande surface dépourvue de peau et les muscles sous-jacents sont atteints de sphacèle; la peau autour est rougeâtre; le malade accuse des douleurs atroces au niveau de son pied. L'examen des urines n'a rien révélé d'anormal ; la réaction de Bordet-Wassermann est négative; urée dans le sang, 0,59 ; sucre dans le sang, 0,79. M. le Dr Kiriajidis, chef du laboratoire d'Evangelismos, a pu déterminer la quantité d'adrénaline dans le sang du malade. Il nous a envoyé la note suivante : 1° L'expérience a été faite sur la grenouille selon le procédé de Trendelenburg. L'expérience a été positive avec une solution d'adrénaline à 1 p. 5.000.000. L'expérience également de la solution sanguine a été positive à 1. 5.000.000; 2° examen chimique du sang. Pour faire l'examen chimique et le dosage de l'adrénaline dans le sang, on s'est servi du procédé chromométrique de Folin, Cannon et Denis. Le sang de notre malade d'après ce procédé contenait 0,03 p. 1.000 d'adrénaline. Le sang avant l'examen a été débarrassé de l'acide urique.

Nous avons pensé que dans le cas de ce malade jeune, dont le système artériel présentait des lésions si nettes et chez lequel l'expérience nous disait qu'il y avait une hyperadrénalinémie, l'opération de Oppel était tout indiquée.

Opération le 30 janvier 1927. Anesthésie à l'éther ; aides: MM. Lazaridis et Grégorakis, chefs de clinique. Position du malade comme pour les opérations rénales, incision de Bazy à gauche : on incise la peau, les aponévroses et les muscles; on décolle le péritoine de la face postérieure du transverse. Incision de l'aponévrose rénale, décollement du péritoine de la face antérieure du rein. On écarte le péritoine en dedans, on débarrasse le rein de son atmosphère adipeuse et on libère le pôle supérieur du rein qui est poussé vers le bas. On écarte vers le haut le bord des fausses côtes ; on voit ainsi la surrénale gauche qui est située exactement au-dessus du pédicule rénal, couchée sur ce pédicule (position basse d'Albarran-Cachelen). Avec la sonde cannelée nous débarrassons la face antérieure et une partie de la face postérieure de la glande de la graisse qui la couvre. Avec une pince de Kocher nous attrapons la glande au niveau de sa base et nous enlevons tout ce qui est au-dessus de notre pince ; nous mettons une pince sur la veine centrale qu'on a coupée lors de l'ablation de la glande : l'hémorragie qui s'en est produite est très médiocre ; nous lions la veine centrale ainsi que trois petits vaisseaux artériels des artères

capsulaires. Nous enlevons ensuite la pince de Kocher que nous avons appliquée au-dessus de la base de la surrénale qui n'a pas été enlevée. L'hémostase est parfaite. Nous avons laissé la base de la glande, car nous ignorons l'état de la glande surrénale droite ; nous remettons le rein à sa place et nous suturons par plans les téguments. Durée de l'opération : cinquante minutes. Nous n'avons pas trouvé de difficulté dans l'exécution de cette opération et nous croyons que l'incision de Bazy, prolongée un peu plus en arrière que cet auteur ne l'indique, donne un espace largement suffisant pour en assurer l'exécution. Nous nous servons d'ailleurs assez souvent de l'incision de Bazy pour les opérations rénales et nous en sommes très satisfait. Les suites opératoires furent régulières et la plaie s'est réunie *per primam*. L'examen histologique de la pièce enlevée a été fait par le professeur Catzaras, chef du laboratoire d'anatomie pathologique d'Evangelismos, qui nous a envoyé la note suivante : « L'examen de la glande a démontré que la substance corticale présente une hyperplasie. Les cellules y sont pleines de lipoïdes, au contraire la substance médullaire est très diminuée d'épaisseur. » Le résultat clinique de cette opération fut le suivant : disparition complète des douleurs du malade au niveau de son pied droit ; quarante-huit heures après l'opération le pouls radial devient perceptible des deux côtés, mais son apparition est intermittente. Le jour suivant le pouls devint plus net et continu. L'examen de la pression avec l'appareil de Pachon, quarante-huit heures après l'opération, nous a donné le résultat suivant :

Membre supérieur droit. — Avant-bras droit : Oscillation à partir du n° 2 et disparaissant au n° 9.

Bras droit : Mx 10 ; Mn 6.

Membre supérieur gauche. — Avant-bras gauche : Oscillations à partir du n° 12, disparaissent au n° 9.

Bras gauche : Mx 10 ; Mn 8. Oscillations assez larges au n° 10.

Membre inférieur droit. — Cuisse droite : Petites oscillations n° 9, disparaissent au n° 6.

Jambe droite : Pas d'oscillations.

Membre inférieur gauche. — Cuisse gauche : Mx 13 ; Mn 9.

Jambe gauche : Pas d'oscillations.

Par conséquent, après l'opération, le Pachon nous montre une amplitude des oscillations au niveau des avant-bras et l'apparition des oscillations au niveau de la cuisse droite. L'expérience pour déterminer la quantité d'adrénaline a été répétée par M. le Dr Kiriajidis six jours après l'opération ; elle fut positive de nouveau à la solution de 1 p. 9.000.000. Cet état artériel a duré jusqu'au huitième jour après l'opération, ensuite de nouveau le pouls a disparu et le Pachon nous a donné les résultats pré-opératoires. Cependant localement, au niveau de son pied gangrené, nous avons remarqué les premiers jours une amélioration locale ; la plaie commençait à saigner et à devenir bourgeonnante. Les douleurs ont cessé pendant dix jours environ, après lesquels la gangrène a repris sa marche progressive et les douleurs ont réapparu. Nous avons été obligé d'amputer la jambe du malade le 15 février 1927. L'amputation a eu lieu au tiers moyen de la jambe, la peau a été suturée et réunie par première intention. Pendant l'amputation nous avons remarqué que ni les artères ni les veines n'étaient thrombosées ; nous avons envoyé des morceaux de ces artères et des veines à M. le professeur Catzaras : « Les artères présentaient des lésions avancées d'une artérite oblitérante chronique ; cette oblitération était due à un épaississement de la tunique interne ; les veines également présentaient les mêmes lésions d'une phlébite oblitérante. Deux mois après l'opération de la surrénale, le malade a présenté des plaques de gangrène au niveau du 2e orteil du pied opposé. Pour enrayer la marche de cette gangrène nous avons fait, le 12 avril, une sympathicotomie périartérielle au niveau du triangle de Scarpa. Malgré cette opération, nous avons été obligé de désarticuler le 2e orteil.

Après la désarticulation, la gangrène n'a pas gagné de terrain, mais la plaie

suppure; la peau du pied a une couleur rougeâtre, l'élasticité de la peau est diminuée (degré de sclérodermie). A ce moment, un nouvel examen du sucre dans le sang nous donne 1,16 p. 1.000. Nous soumettons alors le malade à un traitement à l'insuline et nous remarquons : 1° que la gangrène n'a pas avancé ; 2° que la suppuration a diminué.

Le malade ne souffre pas au niveau de son pied gauche et son état général s'améliore ; il quitte l'hôpital le 6 juin 1927, portant encore la plaie non cicatrisée mais ne souffrant plus et se trouvant bien. Nous avons eu dernièrement (octobre 1927) de ses nouvelles, sa plaie n'est pas encore cicatrisée, mais de nouvelles plaques de gangrène n'ont pas apparu.

Dans cette observation, on le voit, la surrénalectomie paraissait particulièrement justifiée puisque le taux de l'adrénaline dans le sang était sensiblement augmenté et qu'il s'agissait sinon d'un cas de maladie de Léo Burger (l'examen histologique des vaisseaux est contre ce diagnostic), du moins d'une artérite oblitérante survenue chez un homme jeune (trente-six ans) et non spécifique. Cependant l'opération ne fut suivie que d'une amélioration très transitoire : les oscillations au Pachon augmentèrent (tant au membre supérieur qu'au membre inférieur), la plaie du pied devint bourgeonnante et les douleurs disparurent, mais au bout de huit à dix jours les troubles recommencèrent et obligèrent à une amputation de jambe au tiers moyen. Bien plus, deux mois après la surrénalectomie des plaques de gangrène apparaissent au niveau du 2e orteil du pied opposé et obligent à la désarticulation de ce doigt. Une sympathectomie faite de ce côté et un traitement par l'insuline semblent avoir enrayé au moins pour un temps l'évolution de la gangrène de ce côté.

Il serait intéressant que toutes les observations de surrénalectomie fussent publiées, quels qu'en soient les résultats. Leriche, ici même, le 8 février dernier, et déjà le 12 mai 1926, nous a exposé les résultats dans l'ensemble favorables qu'il a obtenus par l'opération d'Oppel.

J'ai moi-même pratiqué deux fois cette intervention, et je vous demande, à l'occasion de ce rapport, de vous résumer ces observations.

Observation I. — M. K..., quarante-deux ans, entre dans mon service de Saint-Louis le 3 juillet 1926 pour un début de gangrène du petit orteil gauche. Il y a deux ans ce malade a dû être amputé de la cuisse droite pour des phénomènes du même ordre qui commencèrent également au petit orteil pour s'étendre en quelques semaines aux autres doigts et présenter une extension ascendante qui justifia cette mutilation. Ce moignon de cuisse fut très long à se cicatriser, et est toujours resté douloureux depuis.

Du côté gauche après une période de fourmillements puis de douleurs vives dans le mollet obligeant le malade à s'arrêter pendant la marche, le petit orteil a présenté une ulcération qui a fait disparaître l'ongle qui est remplacé par une plaque desséchée, rougeâtre, croûtelleuse. Tout cet orteil est couvert de plaques noirâtres qui ont déjà desquamé plusieurs fois. La peau des autres orteils est en état d'asphyxie locale, violacée, facilement dépressible, gardant l'empreinte des doigts après une courte marche, la peau de l'extrémité du pied devient blanche et exsangue, et le malade doit s'arrêter.

La sensibilité objective est conservée, il existe même un certain degré d'hyperesthésie de la plante et du mollet. La pression de ces régions détermine une douleur profonde.

Au doigt on peut sentir les battements de la fémorale à l'anneau. Au-dessous de ce point les battements sont absents.

Au Pachon aucune oscillation au pied ni à la jambe. On ne perçoit une ébauche d'oscillations qu'à la partie moyenne de la cuisse, vers la graduation 20. Sur la cuisse amputée, les oscillations n'existent de même qu'à l'état d'ébauche. Au membre supérieur la tension artérielle est de 15-6 au Pachon; au Vaquez la tension artérielle est de 13-9. Les réflexes sont fortement exagérés des deux côtés, avec clonus du pied à gauche, et trépidation épileptoïde du moignon amputé à droite. Bordet-Wassermann et Bauer négatif. Ni sucre ni albumine. Cœur normal. Urée sanguine 0,55. Cholestérine sang 2,50.

Impressionné par les résultats apportés par Leriche et pour essayer d'éviter au malade une double amputation de cuisse, je décide de faire une surrénalectomie gauche.

Opération, 24 juillet 1926. Anesthésie à l'éther. Longue incision de 20 centimètres longeant la 11e côte de trois travers de doigt de la ligne médiane jusqu'à la pointe de la côte. Résection de cette côte et de la 12e. Le cul-de-sac pleural n'est pas aperçu. On se dirige vers le bas et l'on décolle facilement le péritoine jusqu'au bord interne du psoas.

La loge rénale est ouverte et le pôle supérieur du rein facilement découvert car la graisse péri-rénale est peu abondante. Ce pôle est abaissé et maintenu dans cette position. La capsule surrénale est au-dessus et en arrière de lui, facilement reconnaissable à sa coloration et à son aspect plissé. On la libère aisément au niveau de son bord supérieur (section de capsulaires supérieures) et au niveau de son bord inférieur (vaisseaux capsulaires inférieurs). Elle ne tient plus qu'au niveau de son pôle inféro-interne d'où émerge très nettement la veine capsulaire moyenne. On place deux pinces sur ce pôle et on enlève toute la partie située à gauche de lui. La partie de glande enlevée mesure 5 centimètres de long sur 2 cent. 1/2 de large. Elle pèse 5 gr. 90. La glande a un aspect normal que confirme l'examen histologique fait par mon maître Lecène.

Suites opératoires simples troublées cependant vers le cinquième jour par l'apparition aux deux bases d'un foyer de râles crépitants, complication qui n'eut d'ailleurs aucune suite fâcheuse.

Résultat immédiat : le 13 août 1926, soit vingt jours après l'intervention, on note localement : le pied semble normal, il ne persiste qu'une petite croûte noirâtre à la base de l'ongle du petit orteil. Au repos, allongé dans son lit le malade n'accuse aucune sensation anormale. Lorsqu'il marche (avec ses béquilles) il ressent au bout d'une cinquantaine de mètres une forte fatigue dans le mollet gauche et doit se reposer. En même temps le pied devient froid et blanc. Ces phénomènes durent une demi-heure environ, et disparaissent par la position assise ou couchée. Pas de modifications au Pachon.

J'ai écrit à ce malade qui habite dans le Nord pour savoir ce qu'il était devenu et voici ce qu'il me dit à la date du 23 février 1928, soit un an et demi après l'opération. « La plaie de mon pied est restée guérie. Quand je suis revenu de Paris je n'ai pas eu mal pendant cinq mois, mais ensuite les douleurs sont revenues. Je ne peux pas faire plus de 100 mètres. Couché je souffre mais pas toujours. Du côté amputé je ne souffre pas, mais ma jambe tremble. »

En somme, on ne peut pas considérer cette observation comme un succès de la surrénalectomie. Le malade a jusqu'ici évité une amputation bilatérale, mais le fait que les douleurs ont réapparu après cinq mois, et que le pied devient froid et blanc pendant la marche, fait craindre que l'on ne soit obligé d'en arriver bientôt à cette triste éventualité.

La deuxième opération est trop récente pour que je puisse vous apporter des résultats éloignés, aussi vous la résumerai-je brièvement.

Obs. II. — M. B..., soixante-six ans, entre dans le service le 2 janvier pour ulcération bilatérale apparue au-dessous de chacun des gros orteils, au niveau d'un durillon d'abord épais, puis soulevé par une phlyctène. Cette ulcération est atone et douloureuse à la pression; elle est entourée d'une collerette épidermique au niveau de laquelle le contact et la piqûre sont bien perçus. Plus loin, la peau est violacée et luisante. Le malade souffre spontanément, même couché et surtout la nuit. La marche est impossible.

Dans les antécédents, aucune spécificité, les pupilles réagissent bien, les réflexes rotuliens sont un peu affaiblis. Bauer et Wassermann négatifs. Un traitement spécifique n'a donné aucun résultat.

Au Pachon : membre supérieur 19-14 ; membre inférieur : à droite et à gauche : 0 à la jambe. Les battements de la fémorale sont perçus cliniquement à l'anneau.

Première opération le 23 janvier 1926. Sympathectomie péri-fémorale bi-latérale. Cette opération (qui se compliqua à droite d'une phlébite) fut suivie, dès le lendemain, d'une diminution des douleurs qui disparurent complètement dès le 5 février. Pas de modifications au Pachon.

Le malade revient en janvier 1928, soit deux ans après. La guérison, dit-il, n'a duré que cinq à six mois. Actuellement, il souffre de nouveau des deux côtés, surtout à gauche. Les ulcérations se sont reproduites, simples à gauche, et des dimensions d'une pièce de 1 franc; doubles à droite, sous la tête du 1er métatarsien et sous le gros orteil. Ces ulcérations ont les mêmes caractères : atones, entourées d'une peau rouge violacée, très douloureuse au contact et à la pression. Pas d'oscillation au Pachon. Urée sanguine 0,38.

Deuxième opération le 26 janvier 1928. Je me propose de faire une surrénalectomie et de sectionner les rami communicantes lombaires par la même incision.

A cet effet, longue incision d'abord lombaire du rein gauche prolongée en dedans sur le thorax parallèlement à la 11e côte. Résection de cette côte, section des muscles et décollement du péritoine jusque devant le psoas et la colonne lombaire. Je suis très gêné pour découvrir le sympathique lombaire par le relief du psoas, la profondeur à laquelle je suis et la présence d'un tissu graisseux assez abondant. Dans une opération de simple section de rami, que j'avais faite sur une autre malade, j'avais eu une impression d'aisance beaucoup plus grande. Je ne puis guère apercevoir nettement qu'un pédicule lombaire s'engageant sous une arcade du psoas et que je sectionne en masse entre deux ligatures. Le ramus ainsi sectionné semble correspondre à L III. Ouvrant alors la loge rénale, j'aperçois assez facilement la surrénale. La glande est dégagée sur ses bords supérieur et inférieur, avec ligature de ses pédicules, puis rabattue en dedans pour la ligature de la veine capsulaire moyenne. La glande est donc enlevée complètement de ce côté. Suture de la paroi sans drainage, l'hémostase étant satisfaisante.

Suites opératoires compliquées de phénomènes pulmonaires au dixième jour, mais sans gravité. Le lendemain de l'opération, la douleur a disparu. Les élancements du gros orteil gauche qui empêchaient le malade de dormir n'existent plus et les ulcérations se cicatrisent progressivement.

Le 15 février le malade peut marcher pendant un quart d'heure à vingt minutes après lesquelles il éprouve le besoin de se reposer. Les oscillations n'ont pas reparu au Pachon. Les ulcérations se sont complètement guéries.

Messieurs, je ne veux tirer de ces deux observations de surrénalectomie aucune conclusion quant à la valeur thérapeutique de cette opération. Le dernier malade est trop récemment opéré pour qu'on puisse préjuger de l'avenir. Déjà une sympathectomie lui avait donné une guérison apparente de six mois. Le premier opéré n'a été soulagé lui aussi que cinq mois. De

même chez le malade de M. Carajannopoulos les douleurs ne disparurent que huit à dix jours. Il faudra donc encore beaucoup de cas pour que nous puissions nous faire une opinion sur la valeur de cette intervention, et pour en préciser les indications. Je ne me dissimule pas que faire cette opération chez un homme de soixante-six ans, présentant des maux perforants, peut paraître paradoxal. Mais au moins aussi paradoxal est le résultat même s'il ne doit être que transitoire. On peut d'ailleurs, chez lui, penser que c'est la section d'un ramus communicant lombaire qui a agi, et cela est fort possible.

De toutes façons, au point de vue technique, la surrénalectomie n'est pas une opération difficile à condition de se donner beaucoup de jour. Elle peut s'associer à la découverte des rami communicantes lombaires, intervention infiniment plus délicate, surtout à droite, où la veine-cave inférieure est d'un voisinage fort gênant.

L'ablation d'une surrénale n'est pas une opération choquante, bien qu'*a priori* il ne semble pas négligeable d'enlever à l'organisme une glande aussi physiologiquement importante. Costantini et Tournade ont proposé de n'enlever que la zone centrale, médullaire, de la glande, ce qui s'exécuterait facilement chez le chien.

Je vous propose de remercier M. Carajannopoulos de nous avoir envoyé son observation et je souhaite que d'autres cas viennent nous éclairer sur ce chapitre nouveau de thérapeutique chirurgicale.

Contusion violente de la cuisse gauche. Fracture ouverte du fémur. Contusion de l'artère fémorale. Oblitération immédiate. Artériotomie. Guérison,

par M. Cl. **Matry** (de Fontainebleau).

Rapport de M. Pierre Mocquot.

Le Dr Matry nous a adressé sous ce titre l'observation suivante :

Le 10 novembre 1923, à 10 heures du matin, entre dans mon service de l'hôpital de Fontainebleau le nommé B... (Louis), vingt-neuf ans, charretier, qui vient d'être renversé sous un chargement de tonneaux.

Outre de multiples contusions sans importance, il présente à la face interne de la cuisse, partie moyenne, une petite plaie contuse, transversale, de 2 centimètres de longueur, découvrant les muscles, mais ne semblant pas pénétrante.

Le fémur est fracturé au même niveau.

Après pansement, le blessé est mis en observation, la jambe immobilisée en gouttière.

Dans l'après-midi vers 15 heures, je suis appelé à nouveau auprès du blessé. La plaie donne un suintement sanguin abondant. Je suis frappé par l'augmentation très marquée du volume de la cuisse, globuleuse, tendue, offrant une sensation de rénitence. Pas de battements ni de bruits anormaux. Le membre est froid et marbré à partir de la partie inférieure du triangle de Scarpa.

Pas de pouls à la pédieuse.

Il s'agit évidemment d'un vaste hématome au niveau d'un foyer de contusion grave de la cuisse, avec fracture du fémur à la partie moyenne, et blessure très probable de la fémorale.

L'état général est bon : Température 37°6. Pouls 100.

Intervention immédiate : Rachianesthésie sous L. 3. Injection de 10 centigrammes d'allocaïne Lumière après barbottage. Anesthésie excellente et sans incidents.

Incision de 20 centimètres sur la ligne de ligature. Tissus gorgés de sang. Evacuation des caillots qui emplissent la région du triangle de Scarpa. Pas de jet artériel. Le foyer est nettoyé complètement. Le vaste interne et les adducteurs sont en bouillie au niveau des extrémités fracturées, écrasés entre l'os et, — indique le blessé, — le rebord d'un tonneau qui avait frappé fortement la face interne de la cuisse, le membre étant appliqué d'autre part sur le sol.

En fait, il s'agit d'une plaie faisant communiquer le foyer de fracture avec l'extérieur.

Les extrémités osseuses présentent un chevauchement de 3 à 4 centimètres, le trait de fracture étant oblique en bas et en arrière.

Les vaisseaux sont complètement disséqués, et sont tendus à travers le foyer comme des cordes.

L'artère, à la partie moyenne de cette portion découverte, et en regard du trait de fracture, présente un léger renflement de coloration bleuâtre. Pulsations normales au-dessus de ce point. Rien en dessous.

Le foyer est soigneusement mis au net, épluché et lavé à l'éther et au sérum salé.

1° *Artériotomie* : Deux fils soulèvent la fémorale de part et d'autre de l'obstacle observé. Incision longitudinale de 15 millimètres. On extrait un caillot ovoïde, long de 10 à 12 millimètres, dont la partie externe noire rougeâtre engaine un noyau central de coloration blanc rosé.

Expression douce de l'artère, de part et d'autre.

Il ne sort qu'un peu de sang. Les parois de l'artère sont nettes. Suture à la soie paraffinée avec des aiguilles fines de Bruneau.

Surjet passé sans nouer le fil, qui est arrêté par simple croisement. Les fils de soutien sont relâchés doucement. L'artère s'anime de battements. Très léger suintement au début du surjet. On en passe un second qui donne une étanchéité parfaite. Un aide placé à la pédieuse perçoit immédiatement le retour des pulsations.

2° *Suture osseuse* : La réunion des fragments osseux est assurée par une plaque de Lambotte fixée par 2 vis, et 2 « crinos » en cerclage.

Je ne disposais pour cette urgence que de ce matériel.

Suites opératoires : Le membre blessé reprend rapidement son aspect et se réchauffe. En fin de journée, il est même plus rosé et plus chaud que le membre sain.

Les orteils remuent bien. Pas de douleurs.

Le 18 janvier 1924, sous rachianesthésie, j'enlève les pièces métalliques de prothèse mal tolérées.

Le cal est mou. J'en profite pour redresser la cuisse, qui formait une légère incurvation en dedans.

En mars 1924, le blessé rentre chez lui pour poursuivre sa convalescence.

Le 13 octobre 1924, il se présente à nouveau à l'hôpital, porteur d'une fistulette, d'où j'extrais un petit séquestre.

Depuis cette époque, j'ai pu revoir à diverses reprises mon opéré. Il est occupé aux travaux agricoles.

Il ne présente aucun trouble de circulation.

Du côté de sa contusion artérielle, tout en somme s'est bien passé.

Il ne persiste qu'une gêne fonctionnelle due à ce que, pourvu d'un matériel

de prothèse insuffisant, je n'ai pu, dans ce foyer de fracture ouvert, immobiliser de façon parfaite les fragments.

Au total, le blessé se déclare cependant fort satisfait de posséder un membre dont le pied est légèrement dévié en dedans, — dont la longueur est réduite de 3 centimètres, — mais qui, tel quel, lui permet de mener une existence très suffisamment active.

Ainsi, M. Matry ayant, quelques heures après une violente contusion de la cuisse avec fracture, reconnu l'arrêt de la circulation artérielle a pu par une intervention heureuse rétablir la perméabilité de l'artère fémorale et éviter ainsi l'apparition d'une gangrène imminente.

Les faits de ce genre ne sont pas nombreux. Dans la deuxième édition du *Traité de Chirurgie*, avec mon maître Delbet, nous en avions cité trois observations (Lejars, Stewart, Ranzi); dans les trois cas d'ailleurs, l'intervention n'avait pas empêché l'apparition de la gangrène. Les huit observations rassemblées par Lundmarh en 1915 et citées par Sencert dans son rapport au Congrès International de Chirurgie concernent des artériotomies pour embolies.

M. Auvray a exposé ici même en 1924 un fait personnel, tout à fait analogue à celui de Matry. Une femme de cinquante-quatre ans, dans une chute sur le moignon de l'épaule, se fait une fracture du col chirurgical de l'humérus. Quatre jours après, surviennent de vives douleurs dans le membre. M. Auvray ne put intervenir que deux jours plus tard, alors qu'il y avait déjà un début de gangrène : il enleva le caillot qui obstruait l'artère axillaire et obtint l'arrêt des phénomènes de gangrène.

Il ajoutait : « En pareil cas la valeur des résultats obtenus est en fonction directe de la précocité de l'intervention et il n'est pas douteux que chez mon opérée, si je suis intervenu dès que j'ai été mis en présence des accidents de gangrène, je suis cependant intervenu vingt-quatre heures trop tard.

« C'est dès l'apparition des premiers signes de gangrène que l'exploration du vaisseau lésé doit être faite et plus tôt encore si l'on parvenait à découvrir des signes prémonitoires de la gangrène. »

Matry a mis en pratique ces sages conseils; cinq heures après l'accident, ayant reconnu les signes d'arrêt circulatoire, il intervient pour évacuer l'hématome et découvrir l'artère : il la trouve en un point légèrement renflée, de coloration bleuâtre : les battements s'arrêtent à ce niveau. Après avoir assuré l'hémostase provisoire, Matry incise l'artère, extrait un caillot de 10 à 12 millimètres de long et suture la brèche artérielle : la circulation se rétablit.

C'est l'intervention idéale, supérieure à la double ligature qui isole le segment thrombosé pour empêcher les embolies, plus simple et plus rapide que la résection suivie de suture circulaire.

Mais la perméabilité de l'artère s'est-elle maintenue? Voilà le point intéressant et, ici, je regrette que mon ami Matry ne nous ait pas donné de renseignements plus précis sur l'état de la circulation chez son opéré. M. Auvray a observé minutieusement sa malade : quelques mois après l'opération, elle présentait des signes nets de déficience circulatoire du côté opéré.

Matry ne parle que de la persistance de quelques troubles fonctionnels en rapport avec la fracture du fémur, mais il ne nous renseigne pas sur l'état de la circulation artérielle : l'absence de gangrène, étant donné surtout que l'opération a en même temps évacué un gros hématome, ne prouve pas que la perméabilité artérielle se soit maintenue

Matry a bien noté que les parois de l'artère étaient nettes; il est bien certain cependant qu'il y a eu déchirure de l'endothélium et l'on est en droit de craindre la reproduction de la thrombose.

On dit quelquefois que, dans ces conditions, le rétablissement, même temporaire, de la perméabilité artérielle peut être utile, en donnant à la circulation collatérale le temps de s'établir. C'est douteux à cause de la possibilité des embolies parties du foyer traumatique.

Je vous propose, Messieurs, de remercier M. Matry de nous avoir adressé cette intéressante observation qui lui donne un titre de plus à vos suffrages.

M. **Paul Moure** : Je m'associe aux conclusions de Mocquot, car dans ces thromboses localisées par contusion des troncs artériels il est habituel, comme l'a montré M. Lejars, de voir la thrombose se reproduire après la simple artériotomie. Il est bien probable que l'hématome jouait ici le plus grand rôle dans la production des signes d'ischémie du membre. Dans le doute, M. Matry a eu néanmoins raison d'extraire le caillot qui par irritation de l'endothélium provoque parfois des phénomènes réflexes de vaso-constriction périphérique.

Pancréatite aiguë hémorragique. Inondation péritonéale. Vaste hématome de la loge splénique. Drainage de la vésicule. Guérison,

par M. **Cl. Matry** (de Fontainebleau).

Rapport de M. Pierre Mocquot.

Le Dr Matry nous a adressé l'observation suivante :

Raymond L..., vingt-trois ans, chauffeur d'auto, entre à l'hôpital de Fontainebleau le 14 juillet 1924 à 13 heures. Cet homme, qui ne présente aucun passé gastrique ni hépatique, se sentait fatigué depuis quelques jours et avait perdu l'appétit. Le 12 juillet, il mange à peine à midi et ne prend rien le soir. Le 13, il travaille encore dans la matinée, mais dans l'après-midi il doit s'arrêter, en proie à de violentes douleurs dans la moitié gauche de l'abdomen. Il n'a pas de nausées ni de vomissements, mais ne rend pas de gaz.

Le Dr Matry le voit à l'hôpital le 14 et le trouve assis sur le bord du lit, ne pouvant s'allonger et se plaignant de douleurs extrêmement vives dans l'hypochondre gauche avec irradiations à l'épaule gauche. Le visage est pâle et anxieux, la respiration est courte et précipitée. La musculature thoracique est bloquée, le tronc rigide, le ventre en bois. Le pouls est très instable et d'un

instant à l'autre varie de 84 à 92, 112, 120, 130. La température rectale est de 37°5.

L'examen de l'abdomen est rendu très difficile par l'attitude du malade qui est recroquevillé sur lui-même. On se rend compte tant bien que mal que la contracture abdominale est très marquée dans la partie gauche et sus-ombilicale, la fosse iliaque étant relativement plus souple. Le ventre est sonore ; la douleur au palper est très vive sous le rebord thoracique et intolérable au creux épigastrique.

Le Dr Matry songe à une lésion de la loge gastrique ou splénique et conclut à la probabilité d'une pancréatite aiguë hémorragique.

Il intervient immédiatement sous anesthésie rachidienne et, ayant incisé la paroi suivant une ligne verticale juxta-ombilicale gauche, il trouve l'abdomen plein de sang noir, avec des caillots très abondants comblant la loge splénique. L'évacuation de ces caillots réveille la douleur de l'épaule gauche.

Il explore ensuite l'hiatus de Winslow : du sang sourd en faible quantité de l'arrière-cavité. Le foie paraît normal, mais la vésicule est de teinte rouge.

Par une contre-ouverture faite au point cystique, le Dr Matry pratique une cholécystostomie et draine la vésicule avec une sonde de Nélaton n° 22. Il aspire une bile très épaisse, filante, noire verdâtre qui est prélevée pour examen ; malheureusement le prélèvement a été égaré au laboratoire.

Un gros drain est laissé dans l'hiatus de Winslow, un autre dans la loge splénique au contact de la queue du pancréas, réduite en bouillie ; la région est en outre tamponnée avec deux mèches de gaze. La plaie est refermée en 3 plans.

L'épiploon ne présentait aucune anomalie autre qu'une légère vascularisation. Le péritoine postérieur n'était pas infiltré.

Pendant l'opération qui a duré quarante minutes, le malade a vomi une grande quantité de bile jaunâtre.

Aussitôt après sa température est à 37°4, le pouls régulier à 90.

Les suites opératoires furent des plus simples : les douleurs furent calmées immédiatement.

Le malade quittait l'hôpital le 22 septembre ayant toujours sa fistule biliaire.

En novembre 1925, la fistule ne donnait plus qu'un écoulement muqueux légèrement teinté de bile. L'état général est excellent. Par une opération simple sous anesthésie rachidienne, la vésicule est refermée, et depuis cet homme a été revu en juin 1926, en parfaite santé.

Il est toujours utile de recueillir des documents sur la pancréatite aiguë hémorragique et nous devons savoir gré à M. Matry de nous avoir adressé cette observation intéressante. La cause première de la pancréatite reste ici obscure : il n'y avait pas d'altération importante des voies biliaires et l'on ne peut savoir dans quelle mesure le drainage biliaire a pu concourir au succès.

Il n'y avait pas de cyto-stéato-nécrose, mais si l'on considère la nécrose graisseuse comme une conséquence de l'irruption dans le péritoine des liquides pancréatiques, son absence ne saurait étonner dans le cas présent où l'évolution n'a pas été extrêmement brutale et où l'opération a été précoce.

M. Matry ayant évacué l'épanchement sanguin abdominal, et reconnu la lésion pancréatique, a exploré immédiatement les voies biliaires ; il a vu la vésicule très rouge et l'a drainée. Il a drainé largement et tamponné le foyer pancréatique : le malade a guéri dans de bonnes conditions et la

fistule vésiculaire a pu être fermée un an environ après la première intervention.

C'est là un fait intéressant qui mérite, je crois, d'être publié dans nos Bulletins, et de rappeler son auteur à votre souvenir.

COMMUNICATION

Phlegmon de la main.
Ostéomyélite aiguë métastatique du corps du fémur.
Fracture spontanée dans le foyer d'ostéomyélite,

par M. **Auvray**.

L'observation que je présente à la Société me paraît digne de figurer dans le Bulletin. Elle appartient à une catégorie de faits rares et me semble avoir un certain intérêt au point de vue de la médecine des accidents du travail; c'est, en tout cas, le seul fait de cette nature que j'ai eu l'occasion d'observer.

A. B..., cinquante-sept ans, à la suite d'une blessure survenue à la main gauche, le 31 *août*, a vu se développer des accidents infectieux, prédominant au niveau du dos de la main, pour lesquels une petite incision a été pratiquée à Bruxelles le 3 septembre. Son état ne s'améliorant pas, il rentre à Paris le 4 septembre. Il vient consulter à l'hôpital Laennec le 6 *septembre*, où il est de nouveau incisé. Le 8 septembre, on juge opportun de le faire admettre à l'hôpital et l'on pratique une seconde incision. Le 9, sa température est à 38°1. Mon collègue et ami Girode, dans le service duquel il a été admis, conseille des injections de propidon qui sont faites au nombre de trois, les 9, 11 et 13 septembre; cette dernière est faite à la cuisse gauche. Le malade conserve de la température jusqu'au 18 *septembre*, c'est une température qui oscille autour de 38°. A partir de ce moment, elle devient voisine de 37° et le malade quitte l'hôpital le 24 *septembre*. A ce moment, il souffre déjà de la cuisse gauche; dans les jours suivants, ces douleurs iront progressivement en augmentant. Elles obligeront le malade à prendre un taxi pour venir tous les deux jours faire panser sa main à la consultation. Les douleurs de la cuisse sont attribuées par le médecin du blessé à la piqûre de propidon faite à la cuisse gauche; la douleur résiste à de grosses quantités d'aspirine; elle s'accompagne d'une température aux environs de 38°.

Le 2 octobre, le malade vient pour la dernière fois à la consultation. Il s'alite à partir de cette date à cause des douleurs très vives qu'il ressent; en même temps survient une atteinte grave de l'état général avec amaigrissement, perte de l'appétit. Son médecin vient faire les pansements à domicile, et suppose, pour expliquer les douleurs, que la piqûre a été faite sur un

nerf. Il existe à la cuisse droite une tuméfaction très dure et très sensible aux pressions.

Le 24, il se lève pour aller au cabinet ; en montant une marche d'escalier, il éprouve dans la cuisse une douleur intense, il perçoit un craquement et son membre se dérobe sous le poids du corps ; il s'était produit une fracture spontanée. L'impotence fonctionnelle est complète et le jour même le blessé est admis d'urgence à l'hôpital, dans le service que je dirige à ce moment.

La cuisse gauche est œdématiée, mais la fracture se perçoit aisément. Ma première impression est qu'il s'agit d'une fracture spontanée liée vraisemblablement à l'évolution d'une tumeur et tout à fait indépendante du phlegmon de la main qui, à ce moment, était guéri. Toutefois, la température à l'entrée à l'hôpital est à 38°4 ; elle s'élève à 39°4 le 25 et le 26, dans la soirée, elle atteint 40° ; le 27 et le 28, elle est dans la soirée à 39°6 ; puis du 29 au 11 novembre, jour où j'interviendrai, elle oscille d'une façon régulière entre 38° et 39°. L'état général est très mauvais, une escarre sacrée est apparue qui s'agrandit et sur le compte de laquelle nous croyons devoir mettre en grande partie l'élévation thermique ; on administre, pour soutenir le malade, de la strychnine et de la digitaline. Cependant, localement, l'œdème s'étend, la tuméfaction de la cuisse augmente progressivement, la cuisse est très douloureuse, de la fluctuation apparaît dans la région fracturée ; une ponction est pratiquée qui ramène du pus. Je décide alors d'inciser la collection purulente, ce qui est fait le 11 novembre ; il est évacué une grande quantité de pus bien lié, qui occupe exactement le siège de la fracture ; le foyer est lavé et la fracture est explorée avec le doigt et l'œil ; il n'y a aucune apparence de tumeur ; les extrémités osseuses ont leurs caractères normaux ; on prélève néanmoins, pour examen histologique, des débris de périoste doublés de petits fragments osseux au voisinage du foyer de fracture. Le foyer est drainé et la jambe placée en extension continue sur une attelle de Thomas. Il se produit à la suite de cette ouverture un grand soulagement, mais une suppuration abondante s'établit par la plaie et la fièvre ne s'abaisse guère : c'est seulement à partir du 24 novembre, lorsque j'aurai établi un drainage de la plaie avec les drains de Carel, qu'elle descendra au-dessous de 38°. Néanmoins, l'état général continue à s'altérer, le malade se cachectise de plus en plus, l'escarre se développe, l'œil droit est atteint de kératite et menacé ; le malade succombe le 14 décembre.

Au cours de la maladie, l'*examen du sang*, au point de vue syphilis, avait été pratiqué ; le Hecht et le Wassermann furent négatifs. L'*examen des urines* n'avait révélé ni sucre, ni albumine.

La *radiographie* avait été pratiquée après l'entrée du malade à l'hôpital et à un moment où nous ne soupçonnions pas encore l'existence du phlegmon local. Elle avait montré l'existence d'une fracture à direction générale transversale, sans déplacement bien appréciable des fragments, siégeant environ à l'union du tiers supérieur avec le tiers moyen du fémur. Au niveau du foyer de fracture, l'os sur son bord interne présente un aspect normal. Mais sur sa face externe, il est profondément modifié ; il est usé, vermoulu, sur une hauteur de 10 centimètres environ ; il existe des dépôts

ostéopériostiques tout autour de la portion d'os érodée. Ces lésions, nous le répétons, siègent à la face externe de l'os, elles n'enveloppent pas les deux extrémités osseuses fracturées, la face interne de l'os est indemne. Il semble que les lésions ont commencé par la face externe dans la région sous-périostée. On n'a pas l'impression d'une tumeur siégeant sur les deux extrémités de l'os fracturé.

L'examen du pus prélevé au moment de l'incision de l'abcès a montré l'existence de très nombreux polynucléaires altérés, avec présence de cocci disposés en amas de trois ou quatre prenant le Gram et ayant l'aspect de staphylocoques. Un ensemencement pratiqué sur gélose donne des colonies dorées que l'examen microscopique confirme être du staphylocoque sans autres germes associés.

L'examen histologique des fragments d'os ou de productions ostéophytiques prélevés au niveau des extrémités osseuses fracturées a montré que ces fragments ne présentent pas de cellules néoplasiques, mais seulement une réaction inflammatoire aiguë à polynucléaires avec quelques foyers à plasmocytes. Des fibres musculaires striées présentent des phénomènes dégénératifs. Dans les régions osseuses, on note de la fibrose de la moelle assez richement vascularisée par des lacunes sanguines. En résumé : *réaction inflammatoire aiguë sans caractère spécifique.*

Il a été impossible à la suite du décès de pratiquer l'autopsie à l'hôpital. Comme le phlegmon de la main était la conséquence d'un accident du travail, le corps a dû être transporté pour fin d'autopsie à l'Institut médico-légal. J'ai écrit à cet Institut pour que le compte rendu de l'autopsie me soit communiqué, en demandant si on avait trouvé une cause quelconque dans l'organisme susceptible en dehors de l'infection d'expliquer la fracture spontanée. Il semble bien que l'autopsie n'ait pas été faite. La note rédigée par le médecin légiste porte : Piqûre accident du travail, mort d'infection généralisée.

Cette observation soulève une question des plus intéressantes au point de vue de la médecine des accidents du travail, celle d'une ostéomyélite d'origine métastatique intéressant, chez un sujet adulte âgé de 57 ans, le corps du fémur, succédant dans le cas particulier à un phlegmon de la main d'origine traumatique, de gravité moyenne, localisé au dos de la main, guéri sans aucun trouble fonctionnel, et entraînant par infiltration purulente et ramollissement de l'os une fracture spontanée. Pour ma part, je n'ai jamais observé de cas semblable et je crois que les faits de ce genre doivent être considérés comme tout à fait exceptionnels, bien qu'en réalité il n'y ait aucune raison pour rejeter la possibilité de faits pareils, l'infection osseuse étant susceptible de se produire à tout âge. Tanton cependant, dans le *Traité de Chirurgie*, a cité un cas de Verneuil, qui vit, chez une femme convalescente d'un avortement vraisemblablement suivi d'infection, se produire des fractures spontanées de l'humérus et de la clavicule par ostéomyélite. Il rappelle aussi un cas de Hunœus (*Cf. Jahresbericht*, 1908, *B.*), concernant un tout jeune enfant qui, à la suite d'une fracture compliquée du cubitus, fit des métastases staphylococciques dans les os des membres, le bassin, etc.,

et chez lequel à l'occasion d'un mouvement léger il se produisit des fractures des deux tibias, du cubitus, des métacarpiens, du pubis.

Ce n'est pas l'existence de la fracture spontanée dans un foyer d'ostéomyélite aiguë sur laquelle je veux attirer l'attention, car les faits de fracture apparaissant tôt au cours de l'ostéomyélite aiguë sont connus, quoique assez rares ; ce sur quoi j'insiste, c'est sur la cause même de l'ostéomyélite, véritable métastase, intéressant le corps du fémur chez un adulte. Or, je ne vois pas quelle autre cause de la fracture spontanée pourrait être dans mon cas incriminée. J'avais pensé tout d'abord à l'existence d'une tumeur osseuse évoluant de façon tout à fait indépendante du phlegmon ; mais le jour où j'ai évacué l'abcès de la cuisse qui s'était développé au foyer de fracture et où j'ai pu explorer ce foyer, il n'était plus permis même macroscopiquement de songer à une tumeur. Le diabète, la syphilis, les causes ordinaires des fractures spontanées, ne pouvaient être ici incriminées. Il faut donc bien admettre que l'ostéomyélite du fémur a eu pour point de départ le phlegmon de la main et c'est bien à cette ostéomyélite qu'il faut attribuer la fracture spontanée.

C'est à cause de la rareté de faits pareils, dans lesquels la relation de cause à effet pourra certainement être discutée, car on comprendra difficilement comment une lésion initiale aussi peu grave pourra provoquer à distance des désordres aussi étendus, que j'ai tenu à vous présenter cette observation à propos de laquelle je serais heureux que vous versiez au débat les faits de même nature que vous avez pu rencontrer.

M. Paul Moure : J'ai observé un cas très analogue à celui de M. Auvray. Je fus appelé en février 1927 auprès d'une femme d'une soixante d'années qui, depuis trois semaines environ, présentait une fièvre élevée oscillant entre 39 et 40°, avec un état général très grave et de l'œdème de tout le membre inférieur droit. Le début avait été marqué par de vagues phénomènes douloureux à caractère névralgique siégeant dans la cuisse et dans le genou et irradiant vers l'extrémité du membre, puis les douleurs s'étaient localisées au niveau du genou qui présentait de l'hydarthrose.

Je constatai l'existence d'une grosse collection purulente occupant toute la cuisse ; l'interrogatoire de l'entourage m'apprit que cet état fébrile avait débuté à la suite d'une grippe durant laquelle la malade avait eu un petit furoncle de la nuque qui avait guéri spontanément. Je fis le diagnostic d'ostéomyélite du fémur répondant au type de typhus des membres, décrit par Chassagne, et je fis transporter d'urgence cette malade à la maison de santé. Je pratiquai une radioscopie qui ne donna aucun renseignement, et je fis monter la malade à la salle d'opération. Je fis le 16 février 1927 une longue incision latérale externe et j'évacuai une énorme collection de pus jaune verdâtre bien lié, sans odeur [1], le fémur était dénudé sur une longue étendue. A la suite de cette incision aucune cédation ne se pro-

1. Le pus examiné en frottis montra des amas de staphylocoques. Il n'a pas été fait de cultures.

duisit, la température resta autour de 39°5, le pouls entre 120 et 130 avec du délire et un état général grave.

Trois jours plus tard en faisant le pansement, je constatai l'existence d'une fracture spontanée de la diaphyse fémorale à sa partie moyenne, et j'obtins de la famille l'autorisation d'amputer. Je fis donc le 19 février, sous anesthésie générale légère au kélène, une rapide amputation circulaire de cuisse au tiers supérieur.

En faisant une recoupe du fémur à 15 centimètres environ au-dessus de la fracture spontanée, je constatai que le fémur était nécrosé très haut. Je laissai la plaie ouverte et mis un pansement humide à la solution de Dakin.

Après cette amputation, la fièvre tomba brusquement entre 37 et 38°, et l'état général s'améliora, mais trois jours plus tard la fièvre remonta, le moignon devint œdémateux, des signes certains d'arthrite suppurée de la hanche apparurent et la malade mourut le 28 février.

L'examen du membre amputé montra que toute la diaphyse fémorale était atteinte d'ostéomyélite; il est probable que l'infection remonta jusqu'à l'articulation fémorale par le tissu spongieux du col. Cette malade avait donc présenté une ostéomyélite de tout le fémur, qui aboutit, comme dans le cas de M. Auvray, à une fracture spontanée de la diaphyse et se termina par une arthrite suppurée de la hanche.

M. Sauvé : Mon maître Auvray se rappelle certainement d'un vieux magistrat de soixante-cinq ans pour lequel j'avais demandé son avis dans les circonstances suivantes :

J'avais été demandé en province pour amputer d'urgence ce vieillard chez lequel les médecins avaient diagnostiqué un sarcome de l'extrémité inférieure du fémur. L'existence de quelques phénomènes subinflammatoires et l'examen de la radiographie me firent surseoir à l'opération et envisager l'hypothèse d'une ostéomyélite chronique d'emblée consécutive à une furonculose généralisée que le malade avait présentée quelques semaines auparavant. Je fis venir le malade à Paris pour supplément d'examen et c'est alors que M. Auvray le vit. Une ponction exploratrice au niveau de la tumeur ne ramena pas de pus; mais la pointe de l'aiguille servit à ensemencer un milieu de culture dans lequel se développa du staphylocoque doré pur. D'ailleurs, trois jours après, une seconde ponction ramena du pus net à staphylocoques dorés.

J'intervins alors et incisai un abcès sous-périosté et trépanai l'extrémité inférieure du fémur; ensuite j'instituai une vaccination progressive avec le vaccin antistaphylococcique de l'Institut Pasteur. Le malade guérit sans fistules.

Trois mois après, il fit une arthrite suppurée du genou extrêmement atténuée, grâce, à mon sens, au vaccin, et qui guérit très simplement par arthrotomie bilatérale. Une nouvelle série de vaccination fut instituée; actuellement le malade est guéri depuis plus de six ans, et j'estime que la preuve a été établie bactériologiquement du rapport entre la furonculose initiale et l'ostéomyélite chronique d'emblée de ce vieillard.

M. **Raymond Grégoire** : Les abcès des os secondaires aux phlegmons de la main et des doigts ne sont pas tout à fait exceptionnels. J'ai vu l'an dernier un exemple de ces septicémies lentes, séquelle d'un panaris du pouce. Le malade était un homme d'une cinquantaine d'années qui quelques semaines après un panaris se mit à souffrir de ses deux humérus. Dès ce moment on constatait des tuméfactions fusiformes qui occupaient la moitié inférieure des deux humérus. Quelque temps plus tard, il commença à souffrir de sa cuisse gauche qui devint énorme, rouge, fluctuante. Il fut incisé et on constata que le fémur trépané avait son canal central rempli de pus. Dans la suite, il fit spontanément dans son lit une fracture de ce fémur trépané. L'état général continua à être mauvais, cependant sa plaie crurale guérit, mais après cinq ou six mois il mourait de septicémie lente dans le service de notre collègue Boidin.

M. **Pierre Mocquot**: Il n'est pas très exceptionnel d'observer des septico-pyohémies lentes à la suite d'infections à staphylocoques, phlegmons, panaris ou furoncles, signalées en particulier, par des métastases osseuses, des ostéites, des ostéomyélites, chez l'adulte. J'ai recueilli plusieurs observations de ce genre et elles ont été rassemblées dans la thèse d'un de mes élèves, M. Ernest Lafont. Ce qui me paraît particulier dans l'observation de M. Auvray c'est la fracture spontanée survenue rapidement après le début de l'ostéomyélite, avant ouverture du foyer et trépanation du fémur : c'est là un accident certainement rare, et digne de retenir notre attention.

M. **Louis Bazy** : Je crois que la question très précise qu'a posée M. Auvray est la possibilité d'une relation de cause à effet entre une infection de la main consécutive à un accident du travail et une lésion osseuse de la cuisse aboutissant à une fracture spontanée. A ce point de vue, il est certain qu'il eût été intéressant de pouvoir connaître quel était le microbe qui avait déterminé le phlegmon de la main et de pouvoir l'identifier avec celui que l'on a trouvé dans le foyer d'ostéite. Les circonstances n'ont pas permis de le faire. Mais même en l'absence de contrôle bactériologique, j'admets, pour ma part, que l'ostéomyélite du fémur est la conséquence du phlegmon de la main et c'est ainsi que je conclurais si j'avais à rédiger une expertise médico-légale. J'avais adopté cette manière de voir chez un blessé de la Compagnie de chemin de fer dont je suis le médecin en chef. Cet homme, blessé de guerre, présentait une ostéite fistulisée de la clavicule. Ayant un jour reçu sur la face antérieure de la cuisse le câble d'un transbordeur de wagons, accident certain, indiscutable et constaté, il vit se développer par la suite une ostéite du fémur qui se traduisit, non par une fracture, mais par une volumineuse hyperostose. Je fus d'avis que le traumatisme avait localisé sur le fémur une infection venant probablement du foyer ancien siégeant sur la clavicule et, en conséquence, j'attribuai au blessé une réduction de sa capacité ouvrière. La jugeant sans doute insuffisante, cet homme demanda une expertise. L'expert commis, allant à l'encontre de mes conclusions, déclara qu'il n'y avait aucune relation entre

l'accident du travail et la lésion du fémur et que par conséquent il n'y avait pas lieu d'invoquer la loi de 1898.

Je persiste cependant à penser que ma manière de juger se trouvait plus près de la vérité.

On peut, en dernier lieu, se demander, comme je l'ai déjà fait ici plusieurs fois, si les injections de vaccin ne peuvent pas, dans certains cas heureusement rares, provoquer de nouvelles localisations de l'infection, en particulier sur l'os dont la moelle réagit fatalement dans tous les états infectieux. J'ai eu l'occasion précédemment d'insister sur ce point à propos d'observations très bien étudiées de mon ami Sorrel. Il n'entre évidemment pas dans mon esprit d'incriminer le vaccin employé, pas plus que les injections de vaccin en général. Mais je persiste à penser que les vaccins doivent être maniés avec prudence et que, dans certaines circonstances, ils sont susceptibles de provoquer ce que l'on pourrait appeler des métastases infectieuses.

PRÉSENTATION DE MALADE

Dermatite végétante de toute la face postérieure du mollet. Excision. Autoplastie avec un lambeau à pédicule tubulé.

par **M. Mauclaire.**

Voici une malade qui depuis trois ans a vu se développer une tumeur végétante de la peau du mollet, mais non ulcérée. Quand j'ai vu cette malade, la tumeur occupait toute la face postérieure de la peau du mollet et avait la largeur de la paume de la main. Plusieurs examens histologiques furent faits, car au point de vue clinique on avait pensé à une tumeur maligne. Mais ils furent négatifs, il ne s'agissait pas d'épithélioma.

L'autoplastie par glissement était difficile. Pour éviter une rétraction cicatricielle une autoplastie était nécessaire.

Je me suis décidé à faire l'excision de la tumeur après avoir au préalable préparé un lambeau autoplastique avec un pédicule tubulé. J'ai fait d'abord celui-ci, puis en trois séances successives j'ai disséqué le lambeau pris sur la face postérieure de la cuisse. Finalement, j'ai excisé la tumeur et appliqué le greffon cutané bien étalé. Il y eut un peu de sphacèle des bords. Mais le lambeau est bien adhérent et je n'ai plus qu'à couper le pédicule.

ÉLECTION D'UN MEMBRE TITULAIRE

Nombre de votants : 46.

MM.	Robert Monod.	43 voix.
	Desplas	2 —
	Bulletin nul	1

En conséquence, M. Robert Monod est élu membre titulaire de la Société de Chirurgie.

Le Secrétaire annuel, M. A. Bréchot.

L. Marethieux, imprimeur, 1, rue Cassette, Paris.



BULLETINS ET MÉMOIRES

DE LA SOCIÉTÉ NATIONALE DE CHIRURGIE



Séance du 25 avril 1928.

Présidence de M. OMBRÉDANNE, *président.*

PROCÈS-VERBAL

La rédaction du procès-verbal de la précédente séance est mise aux voix et adoptée.

CORRESPONDANCE

La correspondance comprend :

1° Les journaux et publications périodiques de la semaine.

2° Des lettres de MM. GRÉGOIRE et VEAU s'excusant de ne pouvoir assister à la séance.

3° Une lettre de M. ROBERT MONOD remerciant la Société de l'avoir nommé membre titulaire.

4° Un travail de M. CHATON, correspondant national, intitulé : *Deux détails techniques à propos de l'hystérectomie.*

5° Un travail de M. GAUDIER, correspondant national, intitulé : *Fracture de l'avant-bras avec perte de substance osseuse, traitée par greffe. Résultat définitif.*

6° Un travail de M. GUILLEMIN (Nancy), intitulé : *Deux observations d'irruption pelvienne de la tête fémorale.*

M. BASSET, rapporteur.

7° Un travail de M. MARC ISELIN (Paris), intitulé : *Recherches expérimentales sur la suture de l'uretère.*

M. LENORMANT, rapporteur.

8° Un travail de M. MOULONGUET (Paris), intitulé : *Nécrobiose du doigt après anesthésie en bague à la novocaïne sans adrénaline.*

M. LECÈNE, rapporteur.

9° Un travail de M. DELAHAYE (Berck), intitulé : *Deux cas d'ostéite grave des os de l'avant-bras, l'une d'origine tuberculeuse, l'autre ostéomyélitique.*

M. MATHIEU, rapporteur.

M. le Président invite M. Robert Monod, élu membre titulaire dans la dernière séance, à prendre place parmi ses collègues.

NÉCROLOGIE

Décès du professeur Félix Lagrange. Allocution du Président.

Messieurs,

Notre Société vient de perdre un de ses correspondants nationaux les plus éminents, le professeur Félix Lagrange, de Bordeaux.

F. Lagrange avait fait ses études à l'École Militaire du Service de Santé. Agrégé et chirurgien des hôpitaux de Bordeaux, il avait déjà publié quelques remarquables travaux sur le traitement de l'ankylose du genou, l'élongation des nerfs, les tumeurs du testicule, quand il rencontra son chemin de Damas, et délibérément spécialisa son activité en ophtalmologie.

Je n'ai point la compétence qu'il faudrait pour vous parler de son *Traité des tumeurs de l'œil*, pour vous dire, après tant d'autres, le beau progrès que fut l'opération de sclérecto-iridectomie qu'il indiqua dans le traitement du glaucome chronique, pour évoquer devant vous tant de travaux spéciaux qu'il écrivit de sa main ou qu'il inspira à ses élèves.

Mais F. Lagrange, avant d'être spécialiste, avait été chirurgien général ; et il n'est pas interdit de penser que c'est à cette forte préparation à la carrière chirurgicale qu'il dut d'avoir été un spécialiste hors de pair.

Et si, comme le dit Bergson dans une phrase qui sert d'épigraphe au Livre d'Or qui fut consacré au grand ophtalmologiste de Bordeaux dont nous déplorons aujourd'hui la perte, « si la route que nous parcourons dans le Temps est jonchée des débris de tout ce que nous commencions d'être, de tout ce que nous aurions pu devenir », je pense que cette jonchée n'est pas matière perdue, que ce n'est pas le bois mort qui pourrit dans l'humus humide de la forêt ; je pense que ce sont tous les rameaux verdoyants déjà coupés par le jeune bûcheron, dont il a fait le lourd fagot sur lequel il va poser le pied pour se hausser jusqu'à la maîtresse branche qu'il médite d'attaquer et qu'il veut abattre.

Messieurs, je serai certainement l'interprète des membres de la Société en transmettant à ses fils, à sa famille en deuil, l'expression de nos condoléances attristées.

A PROPOS DU PROCÈS-VERBAL

Des dangers de l'hystérographie par injection intra-utérine,

par M. **Pierre Duval.**

Lorsque mon ami Grégoire nous a, il y a quelques séances, fait son rapport sur les observations de M. Claude Béclère concernant les radiographies de l'appareil génital féminin après injection intra-utérine de lipiodol, j'ai pris la parole pour dire que des accidents avaient été observés et publiés et que l'on n'était pas en droit de déclarer cette méthode d'exploration absolument inoffensive.

Je n'ai pas fait inscrire mes paroles au Bulletin parce que j'avais peur d'une infidélité de ma mémoire, et que je voulais retrouver les observations auxquelles j'avais fait allusion. Les voici :

Elles montrent que des accidents immédiats graves, mortels, ont été observés, ainsi que des accidents atténués; elles montrent aussi que l'injection de certains liquides dans la cavité utérine peut provoquer des lésions assez importantes de l'appareil génital.

Voici tout d'abord un cas de mort :

C'est l'observation de Hellmuth (clinique de Wurzburg), *Münchener med. Woch.*, t. I, 1927, p. 583.

Femme de quarante-deux ans, ne présentant dans son passé aucun signe de lésions génitales inflammatoires, vient pour des ménorragies. Appareil génital normal au toucher. Utérographie par injection de « Umbrenal ».

Au troisième jour, signes d'une péritonite diffuse d'origine pelvienne, à laquelle la malade succombe le sixième jour.

Autopsie : le pus trouvé dans la trompe gauche et dans la cavité péritonéale donne des cultures pures de streptocoques.

Voici maintenant un cas de réaction péritonéale légère qui guérit simplement :

Observation (Odenthal). — Femme de vingt-sept ans. Stérile depuis six ans. Utérographie par injection d' « Iodipin ».

Au dixième jour, réaction péritonéale avec élévation thermique. Guérison.

Voici maintenant une observation bien curieuse qui montre les altérations provoquées dans les tissus de la trompe par l'injection intra-utérine de certaines substances :

Observation (Odenthal, clinique de Bonn), *Zentralblatt f. Gyn.*, n° 29, 1927, p. 1824.

Femme, trente et un ans. Un enfant. Depuis, douleurs dans le bas-ventre. Elle vient pour savoir la cause d'une stérilité qui remonte à dix ans.

Utérographie avec « contrastol » (bromure de sodium).

Oblitération de la trompe droite.

Opération trois semaines après.

La laparotomie (professeur Franqué) montra « un tableau surprenant ».

L'utérus est en rétroflexion, corrigible après destruction de quelques adhérences qui englobent les annexes. L'ovaire droit, à part quelques kystes folliculaires, est normal ; la trompe droite n'est pas oblitérée, elle est simplement coudée légèrement à son extrémité utérine (contrairement aux données de l'utérographie) ; à gauche le pavillon de la trompe est oblitéré et adhérent. Des taches jaunes et des nodosités se trouvent dans la région du pavillon; la surface externe de la trompe présente un épaississement inflammatoire et est rouge.

Les annexes gauches sont extirpées. Doléris.

Culture de fragments tissulaires prélevés au niveau du pavillon : staphylocoques.

A l'examen histologique, on trouve de nombreuses cellules géantes et des parties nécrosées non seulement dans la lumière mais aussi à la surface péritonéale de la trompe; les parois sont infiltrées de petites cellules. De plus, des vacuoles à parois lisses sont observées dans les plis accolés de la muqueuse et à la surface péritonéale de la trompe. Dans ces cavités, la coloration au Sudan montre des gouttelettes de graisse ainsi que dans les couches tissulaires.

Les cellules géantes donnent l'impression d'être dues à des corps étrangers.

Ces lésions ressemblent à celles qui ont été décrites sur la muqueuse vésicale, par l'injection de bromure de sodium, mais aussi à celles qui sont observées dans les injections de paraffine.

Je me permets de vous citer ces observations pour rappeler simplement que cette méthode d'exploration de l'appareil utéro-salpingien n'est pas dénuée de tout danger.

Les dangers sont dus soit à la poussée dans le péritoine de liquides devenus septiques au contact des cavités utéro-salpingiennes, soit à l'action même nocive du liquide sur les tissus tubaires.

L'observation de Odenthal concerne le bromure de sodium, et n'atteint donc pas le lipiodol, mais toute injection est soumise au risque de l'injection péritonéale.

Ces dangers doivent-ils faire proscrire l'emploi de la méthode? Certes non.

Mais il convient, à mon avis, de connaître ces dangers possibles pour ne pas se servir de cette méthode à tout propos. Est-ce que dernièrement il ne s'est pas trouvé dans une société savante une voix pour admettre que ce mode d'exploration de l'utérus peut être employé pour diagnostiquer la grossesse au début!

L'utéro-salpingographie par injection de substance opaque est un procédé d'examen très curieux.

Mais mon expérience personnelle me fait juger cette méthode ainsi qu'il suit.

Dans la très grande majorité des cas, les renseignements obtenus ne sont pas d'une telle importance qu'ils entraînent une précision utile dans le diagnostic ou les indications thérapeutiques. Et j'en prends deux exemples. Dans le cancer du corps, l'utérographie met en évidence la présence de végétations intracavitaires et l'interprétation radiologique ne peut aller au

delà. La nature des végétations ne pourra être affirmée ou même soupçonnée que par la clinique ou l'histologie.

Dans l'examen des trompes au point de vue de leur perméabilité, l'arrêt de la substance opaque, en un point quelconque du canal tubaire, ne peut jamais être considéré comme une preuve de l'oblitération tubaire.

Puisque d'un autre côté cette méthode peut comporter des dangers mortels, des inconvénients plus ou moins sérieux, comme ces renseignements ne sont pas, à de très rares exceptions près, d'une utilité primordiale, je crois que le conseil utile à donner aux malades comme aux praticiens est de ne pas abuser de ce mode d'exploration de l'appareil génital féminin.

RAPPORTS

Un cas d'apoplexie traumatique tardive,

par M. **Fey**, chirurgien des hôpitaux.

Rapport de M. Auvray.

Le blessé qui fait l'objet de ce rapport a été opéré dans la nuit du 20 *mars* 1928 dans notre service à l'hôpital Laennec par M. Fey, chirurgien de garde. Le blessé avait été dirigé sur le service par le Dr Thiers, ancien chef de clinique médicale, qui l'avait suivi dans les jours précédents et qui a bien voulu nous donner sur son malade des renseignements très précieux qui ont complété très utilement cette rare observation.

Observation : Z..., serrurier, âgé d'une cinquantaine d'années, a été vu pour la première fois par le Dr Thiers *le vendredi* 16 *mars* au matin. Voici ce qu'écrit M. Thiers : « Le blessé a consenti à me faire appeler sur les instances de sa femme, effrayée de ce qu'une dame quelques jours auparavant a fait une chute dans la cour de l'immeuble qu'il habitait, et est morte sur le coup. Il est lui-même tombé du haut d'une échelle *le* 15 *janvier*, de 2 *mètres environ*, en procédant à la réparation du bec de gaz, dans son arrière-boutique. *La tête a porté sur la région pariéto-occipitale droite*, et il en est résulté *une perte de connaissance qui a duré un quart d'heure environ*. Revenu à lui, le malade a refusé de se faire soigner, et *il a continué d'exercer son métier*. Ce qui prouve mieux que tout autre fait, que *l'accident n'avait provoqué aucun trouble* à sa suite, *c'est que vers le* 5 *mars, sept semaines après sa chute, le malade a contracté une assurance contre les accidents professionnels*.

« Le vendredi quand j'interroge le malade il se plaint d'une douleur dans la tête, dans la région temporo-occipitale droite, et occipitale gauche. C'est une *douleur gravative, continue avec des élancements par crises*. Le malade a des vomissements et dit qu'il est constipé. A l'examen, je constate que le pouls est ralenti à 52 et irrégulier. Il existe de façon très nette de la raideur de la nuque et du Kernig. Les réflexes tendineux sont très faibles. Les réflexes plantaires se ont en flexion. Pas de troubles de la sensibilité, la force musculaire est con-

servée. Les pupilles sont égales et réagissent. Pas de nystagmus, pas de troubles de la vision; pas de troubles de l'équilibre.

« Je revois le malade *le lundi* 19, les vomissements ont cessé, mais la céphalée est plus vive; pouls à 48, pas de fièvre, pas de réflexes plantaires. Raideur de la nuque et Kernig persistent. Le malade s'alimente très bien. Il refuse de se laisser transporter à l'hôpital et déclare qu'il préfère mourir chez lui.

« *Le mardi matin* 20 le malade ne peut plus se tenir debout. Il s'écroule sur ses jambes, oscille, tombe en arrière et à droite; cependant il ne présente aucun signe d'ordre cérébelleux; l'épreuve de l'index sur le nez est exécutée correctement des deux côtés; il n'y a pas d'adiadococinésie, pas de nystagmus. La parole n'est pas troublée. Pupilles égales; pas de troubles de la vision, pouls à 60; pas de troubles du rythme respiratoire.

« *Mardi soir*, j'apprends que l'état du malade s'est aggravé subitement après le repas. Je le trouve dans un état de torpeur avec état confusionnel, calme. Syndrome de Weber: ptosis gauche avec parésie faciale droite. Respiration stertoreuse. Pouls régulier, vibrant à 60. Inégalité pupillaire : myosis à droite. Résolution musculaire; réflexes abolis.

« Le malade répond encore aux questions; je le fais transporter à Laennec aux fins d'intervention. »

A l'entrée du malade à l'hôpital, il est dans un coma profond; il ne réagit pas au pincement. La respiration est bruyante, stertoreuse, avec une ébauche de Cheyne-Stokes; elle n'est pas ralentie. Le pouls est plein, régulier, vers 60 à la minute; la température est de 36°7. La résolution musculaire est complète; le membre supérieur droit, lorsqu'on le soulève, retombe peut-être un peu moins lourdement que le gauche. La face ne présente pas d'asymétrie; les pupilles sont sensiblement égales; le réflexe cornéen est très paresseux; le réflexe lumineux est aboli; les globes oculaires ne sont pas déviés. Tous les réflexes tendineux et cutanés sont abolis. Il y a rétention d'urines, on perçoit le globe vésical formé par la vessie distendue au-dessus du pubis. Le malade aurait vomi à plusieurs reprises avant son entrée à l'hôpital; on assiste dans le service à des nausées et à un vomissement.

La *ponction lombaire* pratiquée en décubitus latéral droit donne un liquide très hypertendu qui s'écoule en fort jet; mais il est absolument *clair et limpide*; on en retire environ 15 cent. cubes, en décomprimant très doucement. On ne peut guère s'expliquer l'absence de coloration du liquide rachidien par du sang trouvé à l'opération sous la dure-mère que par une absence de communication des espaces sous-arachnoïdiens craniens et rachidiens.

Intervention à 24 h. 30 par le Dr Fey. On trépane sous anesthésie, dans la zone de Gérard Marchant, à droite, c'est-à-dire *du côté où a porté le traumatisme*. On ne trouve pas sur l'os de trait de fracture irradié; on taille un volet osseux qu'on rabat en bas. On ne trouve pas d'hématome extra-dural. *Mais la dure-mère apparaît saillante, bleutée, sans battements*. On l'incise verticalement sur environ 4 centimètres; il s'écoule environ 200 grammes de sang liquide noirâtre, sans caillots, sans bouillie cérébrale; l'hématome est évacué par pression.

A travers l'incision dure-mérienne, on aperçoit la pie-mère et la corticalité intactes; le cerveau est déprimé en cupule; Fey attribue l'hémorragie à une lésion probable d'un sinus mais il ne peut s'assurer de l'origine exacte de l'hémorragie.

La brèche durale est fermée avec du catgut 0. On replace le volet osseux. Suture cutanée aux fils de lin. Drainage superficiel aux crins.

A la fin de l'intervention le pouls est à 100; le malade reste dans le coma. Il meurt vers 5 heures du matin sans avoir repris connaissance.

Autopsie: Sur notre demande celle-ci a été pratiquée à l'Institut médico-légal par le Dr Paul; elle a permis de constater que là où siègeait l'hématome, qui mesurait 7 centimètres sur 9, le cerveau était resté déprimé, mais il n'y avait pas de traces de contusion cérébrale; les artères de la base n'étaient pas dures; il

n'existait pas d'hémorragie intra-cérébrale, aucune lésion de la région bulbaire.

Une fois le cerveau enlevé on a constaté qu'il existait une fracture perpendiculaire du rocher siégeant au niveau de sa base et se prolongeant vers le temporal et *une petite plaie de 4 millimètres, intéressant la paroi du sinus latéral et qui a été le point de départ de l'hémorragie*. Le Dr Paul n'a pas pu préciser s'il existait un petit point d'escarrification sur la paroi du sinus (?)

Ainsi que je l'ai déjà dit, l'observation que M. Fey nous a adressée appartient à une catégorie de faits très rares, qui ont été désignés en France sous le nom d'apoplexie traumatique tardive, en Allemagne sous celui de « traumatische spätapoplexie », en Angleterre et en Amérique sous le nom de « delayed apoplexy ». Ces faits sont intéressants à la fois pour le chirurgien et le médecin expert.

L'apoplexie traumatique tardive se présente généralement dans les conditions suivantes : le sujet a reçu sur la tête un choc plus ou moins violent ; il n'a éprouvé sur le moment aucun trouble cérébral ou bien, ce qui est plus fréquent, il a présenté quelques phénomènes cérébraux sans gravité, tels que perte de connaissance momentanée, mal de tête, vertiges, et souvent il a pu même continuer de vaquer à ses occupations, *lorsqu'au bout d'un temps qui varie de quelques jours à plusieurs semaines et même plusieurs mois*, il est atteint d'accidents apoplectiques, qui ont tantôt une marche rapide, parfois même foudroyante (véritable attaque d'apoplexie), tantôt et plus souvent une marche progressive. On a donné le nom de *phase latente* ou *intervalle lucide* à la période plus ou moins longue qui sépare l'accident du moment où apparaissent les symptômes d'apoplexie. Pendant cette phase latente on trouve assez souvent signalés de petits troubles prémonitoires (vertiges, céphalée, vomissements, obnubilation cérébrale, affaiblissement de la vue, bourdonnements d'oreille, fatigue), qui précèdent l'apparition des accidents d'apoplexie. Le cas de M. Fey rentre bien dans cette catégorie de faits, il y a eu chute sur la tête le 15 janvier, le trauma a été suivi d'une perte de connaissance d'un quart d'heure, mais à sa suite il n'est survenu aucun trouble, si bien que le 5 mars il contractait une assurance contre les accidents professionnels ; c'est le vendredi 16 mars, *exactement deux mois après l'accident*, qu'apparaissent les premiers symptômes cérébraux, qui vont évoluer progressivement et aboutir à la mort en *cinq* jours.

A propos d'un cas personnel que j'ai observé il y a quelques années, j'ai publié le 12 janvier 1927, dans la *Gazette des Hôpitaux*, un long article consacré à l'étude de l'apoplexie traumatique tardive, où j'ai exclusivement envisagé les cas relevant d'une hémorragie intracranienne tardive. J'ai dit dans cet article que les faits d'apoplexie traumatique tardive ne me paraissaient pas aussi exceptionnels qu'on l'a cru ; les cas d'hémorragies sous-durales tardives en particulier ne sont pas absolument rares. Les nombreuses recherches que j'ai faites m'ont permis de réunir dans l'article en question un total de *95 cas*, qui m'ont paru, après examen sévère, rentrer dans le cadre de l'apoplexie traumatique tardive. Je n'ai retenu que les cas où l'apoplexie est apparue deux jours et plus après l'accident.

Ces cas doivent être groupés en trois catégories : les cas *autopsiés*, au nombre de 34, qui sont les plus probants; les cas *opérés*, au nombre de 47, qui sont moins probants; les cas purement *cliniques* au nombre de 14.

Bollinger avait attribué une localisation spéciale aux lésions de l'apoplexie traumatique, qui, d'après lui, siégeaient dans la paroi de l'aqueduc de Sylvius et du 4e ventricule et s'accompagnaient le plus souvent d'inondation ventriculaire. Rien n'est moins exact que cette localisation quasi spécifique des lésions de l'apoplexie traumatique tardive. *En réalité, les hémorragies de l'apoplexie traumatique peuvent se faire dans les méninges, dans toutes les parties de l'encéphale, et parfois en même temps dans la substance nerveuse et dans les méninges.*

Dans les 81 cas de notre statistique personnelle où la nature des lésions a pu être déterminée, soit par l'autopsie, soit par l'opération, j'ai relevé *52 cas d'hémorragies méningées tardives*; sur ce nombre je n'ai trouvé que *3 cas seulement d'hémorragies extra-durales*; en pareil cas, en effet, l'intervalle libre dépasse rarement vingt-quatre ou quarante-huit heures. Par contre les *hémorragies intra-durales tardives sont plus fréquentes que les précédentes*; c'est un fait sur lequel ont insisté Brion (*Thèse* de Strasbourg, 1896) et Henschen en 1912 (*Arch. f. Klin. Chir.*, t. XCIX), dans un des plus importants travaux qui aient été consacrés à l'étude des hémorragies sous-durales traumatiques. Dans le cas du blessé opéré par Fey, l'origine de l'hémorragie a été dans la blessure d'un sinus, fait qui doit être considéré comme très rare dans l'histoire de l'hémorragie traumatique tardive; les cas, en effet, où l'hémorragie tardive relève de la blessure d'un sinus sont exceptionnels. Les hémorragies méningées existaient seules dans la plupart des cas, mais on les a vues coïncider avec des hémorragies ventriculaires et des foyers de la substance cérébrale.

Les lésions de la substance nerveuse, lésions de ramollissement et d'hémorragie, peuvent occuper *les différentes parties de l'encéphale*; celles qui siègent au lieu d'élection des hémorragies spontanées sont celles naturellement dont l'interprétation prêtera aux difficultés les plus grandes au point de vue médico-légal.

Dans les cas de ma statistique où les lésions ont pu être vérifiées à l'autopsie, c'est le cerveau lui-même dans son centre ovale ou sa région sous-corticale qui était le plus souvent atteint; ces hémorragies cérébrales peuvent être uniques ou multiples, plus ou moins profondément situées, de siège et d'étendue variables, elles peuvent occuper les différents lobes du cerveau.

Plus rarement (4 fois seulement sur 34 cas de ma statistique où les lésions ont pu être vérifiées à l'autopsie) il y avait lésions des noyaux centraux; 5 fois la lésion intéressait le pont de Varole; 12 fois les ventricules étaient envahis par l'hémorragie. L'une des observations de Bollinger est un exemple incontestable d'hémorragie tardive de l'aqueduc de Sylvius et du 4e ventricule. Dans un cas rapporté par Adam, il semble bien que l'apoplexie pût être attribuée à un ramollissement des tubercules quadri-

jumeaux. Dans un certain nombre de cas on a noté la coexistence des diverses lésions hémorragiques que nous venons de passer en revue, la coexistence de lésions de la substance nerveuse et de lésions ventriculaires, la coexistence d'une hémorragie méningée et d'une hémorragie cérébrale tardives.

J'ai rapporté dans mon article de la *Gazette des Hôpitaux* des exemples prouvant d'une façon indéniable l'existence de ces diverses localisations hémorragiques; parmi les cas que j'ai cités figurent uniquement des cas qui ont été soumis à l'autopsie ou à l'opération et dans lesquels la nature des lésions ne saurait être discutable, puisqu'elles ont été constatées *de visu*.

Il est bien évident, d'après ces faits, que l'apoplexie traumatique tardive existe réellement et que les lésions qui l'engendrent peuvent se manifester sous des formes multiples.

Quelle explication pathogénique peut-on donner de ces faits ?

Il importe de distinguer ici la pathogénie de l'apoplexie cérébrale tardive et celle des hémorragies méningées tardives : 1° *Pour expliquer l'apoplexie cérébrale tardive*, Bollinger a admis que l'hémorragie se produit secondairement dans un foyer de contusion; au niveau de ce foyer il y a ramollissement s'étendant plus ou moins loin dans la substance nerveuse (nécrose molle) et les vaisseaux participent à la lésion surtout s'ils sont prédisposés par une altération de leur paroi (athérome, syphilis); à un moment donné la substance nerveuse ramollie ne soutient plus la paroi vasculaire, qui se laisse distendre et cède sous l'influence de tout ce qui peut augmenter la pression sanguine.

Un certain nombre d'auteurs ont fait jouer un rôle important à *l'altération préexistante des vaisseaux* sous l'influence de l'athérome, de la syphilis, de l'alcoolisme, de l'albuminurie. Le trauma favoriserait simplement, par la congestion et l'hypertension vasculaire qui l'accompagnent, la rupture vasculaire chez des sujets prédisposés; son rôle serait singulièrement atténué. Il est certain que ces altérations vasculaires favorisent la rupture.

Mais elles n'existent pas dans tous les cas, en particulier on ne peut pas les invoquer chez de jeunes sujets indemnes de toute altération vasculaire. Or, j'ai trouvé 17 observations probantes, vérifiées soit à l'opération, soit à l'autopsie, d'apoplexie traumatique tardive chez des sujets dont l'âge variait de cinq ans pour le plus jeune jusqu'à vingt et un ans.

Duret a défendu la *théorie de l'hémorragie en deux temps*, basée sur la nature des lésions histologiques observées dans la commotion pulpaire. Nombreux sont les auteurs, surtout en Allemagne, qui ont insisté sur les lésions des artères consécutives à la commotion : déchirures complètes ou *incomplètes*, produisant de petits foyers hémorragiques limités, ou des hémorragies dans les gaines lymphatiques vasculaires, ou des anévrismes disséquants, ou des foyers d'apoplexie capillaire. Les ruptures complètes des vaisseaux conduisent aux hémorragies primitives; *les ruptures incomplètes expliquent les hémorragies en deux temps*; la rupture vasculaire

incomplète s'achève plus ou moins tardivement à l'occasion de tout ce qui peut augmenter l'hypertension vasculaire intracranienne, avant que la cicatrisation du foyer traumatique primitif ait été obtenue. C'est ainsi que pourront agir la toux, l'éternuement, les efforts. Il est évident que parfois des altérations préexistantes des parois vasculaires favoriseront la rupture tardive du vaisseau.

2° *Pour expliquer les hémorragies méningées tardives*, on peut admettre encore que certaines d'entre elles sont le résultat d'une seconde hémorragie venant compléter la première.

Hölder, en effet, a décrit les mêmes lésions vasculaires au niveau des vaisseaux pie-mériens que celles dont nous venons de signaler l'existence au niveau des vaisseaux cérébraux. La rupture vasculaire, incomplète là encore, s'achèverait plus ou moins tardivement, provoquant un épanchement plus vaste et les phénomènes de compression.

Henschen, dans le travail déjà cité, a considéré comme assez particulière aux hémorragies intradurales l'évolution des accidents par étapes d'aggravations successives, correspondant à des reprises d'hémorragie, qui transforment un foyer primitivement circonscrit en un hématome diffus. Il me paraît très probable que, dans le cas de M. Fey, l'hémorragie s'est faite ainsi par étapes ; après une première hémorragie un caillot a sans doute obturé la petite plaie du sinus, conséquence de la fracture voisine du rocher ; ce caillot à un moment donné s'est détaché entraînant une hémorragie secondaire qui, celle-là, a provoqué tous les graves accidents décrits dans l'observation. Je reconnais toutefois que nous restons ici dans le domaine des hypothèses.

Duret ne repousse pas pour expliquer les hémorragies méningées tardives l'existence d'une seconde hémorragie venant compléter la première, mais il croit préférable d'admettre l'existence d'une hémorragie primitive faisant sentir ses effets tardivement. L'apoplexie à marche progressive n'aboutirait au coma qu'au bout de plusieurs jours. Cette hypothèse paraît vraisemblable pour un certain nombre de cas d'hémorragies sous-durales, arachnoïdiennes. Duret, s'appuyant sur des recherches expérimentales et sur des observations cliniques, a admis que les épanchements intra-arachnoïdiens avaient une évolution progressive évidente, et que pour déterminer des symptômes généraux de compression le volume de l'agent compresseur devait être plus considérable s'il occupait l'espace séreux que s'il siégeait entre l'os et la dure-mère. Le sang provenant donc de la rupture vasculaire, s'infiltrant peu à peu, la tolérance du cerveau serait longue et n'aboutirait à l'apoplexie qu'au bout d'un temps plus ou moins prolongé. Je ne crois pas cette manière de voir applicable au cas que nous apporte M. Fey ; je sais que la blessure du sinus était infiniment petite, 4 millimètres environ, que l'écoulement du sang par une si petite ouverture a pu se faire lentement ; je sais que le sang accumulé sous forte tension a jailli au dehors au moment de l'incision de la dure-mère ; je sais qu'il a été constaté enfin au cours de l'opération que le cerveau était fortement déprimé par la compression de l'hématome et qu'il était resté déprimé au

moment de l'autopsie, ce qui peut laisser supposer que la compression qui s'est exercée à la surface était de date ancienne; malgré tous ces arguments je ne crois pas que la tolérance du cerveau ait pu se prolonger pendant les deux grands mois qui se sont écoulés entre le trauma et l'apparition des accidents apoplectiques; une pareille interprétation ne me paraît applicable qu'à des cas où la période latente ne se prolonge pas au delà de plusieurs jours et je suppose plutôt que, dans le cas qui nous occupe, ainsi que je l'ai déjà dit, les accidents apoplectiques ont été le résultat d'une seconde hémorragie venant compléter la première.

J'ai pensé, avec Mariasch, Büdinger, que dans certains cas on pourrait faire jouer un rôle dans la production de l'apoplexie secondaire à la pachyméningite traumatique. Celle-ci, résultant de l'organisation d'un caillot primitif contemporain de l'accident, pourrait se compliquer d'hémorragies qui seraient le fait de la rupture des vaisseaux de nouvelle formation, très fragiles, développés dans les néo-membranes. Ces hémorragies secondaires auraient pour conséquence la production d'un hématome assez important pour comprimer le cerveau. Mais cette interprétation ne saurait être admise dans le cas de M. Fey, où on n'a pas constaté de pachyméningite au moment de l'autopsie.

Au point de vue *thérapeutique*, notre collègue Fey a fait ce qu'il y avait à faire; toutes les fois en effet que l'évolution des accidents ne se fait pas d'une façon trop rapide et laisse au chirurgien le temps d'intervenir, il faut se prononcer dans le sens de l'intervention *immédiate*; la conduite à tenir sera la même que dans les hémorragies primitives; les hémorragies, même au niveau du cortex cérébral, sont justiciables d'une évacuation du foyer hémorragique, qui peut être suivie de guérison. Le chirurgien se laissera guider dans son intervention par les signes de localisation observés. Mais ils peuvent faire totalement défaut, comme dans le cas de M. Fey; nous avons vu qu'il avait trépané du côté où avait porté le traumatisme, et il a eu raison; la notion du siège du traumatisme est en pareil cas très utile à connaître. A travers l'incision durale, M. Fey a pu évacuer l'hématome, mais comme il arrive souvent en pareil cas il n'a pas pu découvrir la source de l'hémorragie et agir sur elle pour pincer ou lier le vaisseau qui saignait.

Les cas opérés qui figurent dans notre statistique de la *Gazette des Hôpitaux* sont au nombre de 47. Deux parmi ces cas concernent des hémorragies intra-cérébrales qui ont été évacuées et guéries après incision du cerveau. Généralement la trépanation a été faite pour des hémorragies méningées et surtout pour des hémorragies sous-durales; trois fois seulement dans nos 47 cas l'hématome était extra-dural; une fois il était sus et sous-dural. *Sur les 47 cas opérés, 10 ont succombé; la mortalité est, on le voit, assez élevée.*

Il resterait à envisager la question si importante de l'apoplexie traumatique tardive *au point de vue médico-légal*. Je l'ai longuement envisagée dans

mon article de la *Gazette des Hôpitaux*. On conçoit combien le rôle du médecin expert peut être délicat lorsqu'il s'agit de fixer dans quelle mesure le trauma subi est responsable *à lui seul* des désordres cérébraux observés plus ou moins tardivement après l'accident. Il nous paraît indiscutable qu'un traumatisme peut à lui seul provoquer une apoplexie tardive. L'observation de M. Fey en est un nouvel exemple.

Les faits probants sont surtout ceux qui ont été observés chez de jeunes sujets indemnes de toute tare capable de faire mettre en doute l'action unique du trauma; chez ces jeunes sujets, on ne saurait mettre en avant la prédisposition vasculaire à l'hémorragie.

Pour que l'on puisse admettre le rôle exclusif du trauma, il faut, bien entendu, que le trauma ait porté sur l'extrémité céphalique du sujet et qu'il ait été assez violent.

Il faut que l'accident ne soit pas de date trop ancienne lorsqu'apparaissent les symptômes de l'apoplexie. Passé trois à quatre mois, il nous paraît vraiment bien difficile de mettre l'apoplexie sous la dépendance du trauma. C'est là une limite extrême de la période intercalaire.

Il faut se préoccuper aussi, pour l'interprétation des faits, des caractères de l'hémorragie, de son siège, de la multiplicité des foyers hémorragiques, lorsqu'on aura pu en constater l'existence par l'opération ou l'autopsie. Il n'existe pas de localisation spéciale pour l'hémorragie dans l'apoplexie traumatique; néanmoins les hémorragies méningées sont celles qui ont le plus de chance de reconnaître une origine traumatique. La multiplicité des foyers hémorragiques, en relation avec l'existence de plusieurs foyers de contusion, est également en faveur de l'hémorragie traumatique.

Il faut tenir compte aussi des manifestations cliniques qui ont accompagné et suivi le traumatisme; il est évident que la succession pour ainsi dire ininterrompue de petits troubles nerveux depuis l'accident jusqu'à l'apoplexie servira utilement à établir la relation de cause à effet.

Il faut enfin dans l'appréciation des faits tenir compte de l'*état antérieur* du blessé.

Il faut rechercher si, dans ses antécédents et surtout dans les temps qui ont précédé l'accident, il n'a pas déjà présenté des troubles cérébraux, qui pourraient être mis sur le compte de lésions vasculaires imputables à l'artério-sclérose, à la syphilis, à l'alcoolisme, à certains états diathésiques et à certaines intoxications. Car alors le traumatisme ne pourrait être incriminé *seul* dans la production des accidents; son rôle se réduirait à celui d'une cause occasionnelle ayant favorisé ou hâté la rupture vasculaire chez un individu prédisposé par son état antérieur. Chez les jeunes sujets cet état antérieur ne peut guère être invoqué, mais chez les sujets âgés il y a lieu de s'en préoccuper grandement.

Je vous demande en terminant d'adresser des remerciements à M. Fey pour son intéressante observation.

M. **Lenormant** : Je n'aime pas beaucoup le terme « d'apoplexie », qui manque de précision. En fait, ce qu'étudie Auvray dans son très intéressant rapport, ce sont les hémorragies intracraniennes tardives d'origine traumatique. Or, je crois qu'il y a intérêt, dans cette étude, à conserver une classification anatomique. Les épanchements sanguins traumatiques peuvent occuper trois sièges : la face externe de la dure-mère, l'espace sous-arachnoïdien, l'épaisseur même de la substance cérébrale. Les hémorragies extra-durales, beaucoup plus rares qu'on ne le dit classiquement, sont toujours précoces. Les hémorragies de l'espace sous-arachnoïdien, dites intra-durales, dans lesquelles de larges caillots en lames recouvrent la surface des hémisphères, sont habituellement des hémorragies *cliniquement* tardives, dont les manifestations symptomatiques peuvent ne se produire qu'après plusieurs semaines : cette notion de la longueur de « l'intervalle libre » dans cette variété d'hémorragie est depuis longtemps classique. Je crois, pour éviter toute confusion, qu'il y a lieu de distinguer ces hémorragies méningées des hémorragies interstitielles siégeant dans la profondeur du tissu encéphalique : ces dernières, qui sont beaucoup plus rares et encore assez mal connues, sont les seules pour lesquelles il faudrait conserver la dénomination d'apoplexie traumatique, si l'on tient absolument à ce terme, que je persiste à croire mauvais.

M. **Mauclaire** : M. Auvray a eu en vue, je crois, les hémorragies traumatiques tardives survenant au bout de quelques semaines après le traumatisme. Je crois qu'il y a des *hémorragies traumatiques retardées*, c'est-à-dire survenant une dizaine de jours après l'accident. J'en ai vu un exemple vers 1910 à la Charité. C'était un jeune homme ayant fait une chute d'un lieu élevé. Il n'avait aucun signe d'hémorragie traumatique, ni de fracture du crâne; pas de pouls lent. Il avait simplement une céphalée intense. Or, brusquement, dix jours après l'accident pendant la nuit, il tomba dans le coma avec hémiplégie et il succomba au bout de quelques heures. Malheureusement, l'autopsie fut refusée et mon observation est incomplète.

Deux observations de pyosalpinx fistulisés dans la vessie,

par M. **Gouverneur**.

Rapport de M. Henri Hartmann.

Les deux observations, que nous a apportées M. Gouverneur, ont trait à une complication relativement peu fréquente de l'évolution des salpingites, leur ouverture dans la vessie. Au moment où il écrivait son *Traité des suppurations pelviennes* notre collègue Delbet l'évaluait à 5 p. 100 des cas. Il est certain qu'aujourd'hui le pourcentage de ces ouvertures de suppura-

tions pelviennes dans la vessie est beaucoup moindre. Aussi les observations d'ouverture de pyosalpinx dans la vessie présentent-elles un certain intérêt.

Observation I. — F..., vingt-neuf ans, souffrant du ventre depuis une fausse couche faite six mois auparavant. En janvier 1925, elle avait eu une crise abdominale douloureuse avec fièvre, 40°.

Au cours d'une seconde crise en février, elle fut prise de mictions fréquentes et douloureuses, en même temps que d'un dépôt purulent dans les urines.

A son entrée à l'hôpital le 12 mars 1925 on constatait, en même temps que les signes habituels d'une annexite droite, une tuméfaction considérable à gauche, s'étendant de la paroi latéro-pelvienne au corps utérin qu'elle englobait.

Au cystoscope, on constatait, à 3 cent. 1/2 en arrière et un peu en dehors de l'orifice urétéral gauche, une zone rougeâtre, œdémateuse avec vallonnement de la muqueuse; au centre de cette zone existait un trou noir duquel on voyait sourdre du pus et des concrétions blanchâtres lorsqu'on appuyait légèrement sur la tuméfaction abdominale.

Opération le 22 mars 1925. Libération facile des annexes droites; hystérectomie de droite à gauche, après section du col utérin décortication de la volumineuse poche du côté gauche. La masse enlevée, on voit sur la partie postérieure gauche de la vessie une zone rougeâtre, fongueuse. Ne pouvant trouver l'orifice de la fistule M. Gouverneur se contente de péritoniser la zone vésicale cruentée et de placer un drain dans le cul-de-sac de Douglas. Une sonde de Pezzer est laissée à demeure dans la vessie pendant dix jours.

La malade sort guérie le 15 avril.

Obs. II. — F..., trente-deux ans, souffrant du ventre depuis trois ans, à la suite d'une fausse couche ayant nécessité un curettage, plusieurs crises douloureuses ayant nécessité des séjours au lit.

Au moment de l'entrée à l'hôpital, le 27 juillet 1925, le ventre est légèrement météorisé; le corps utérin est refoulé à gauche par une masse qui occupe le cul-de-sac postérieur et le cul-de-sac latéral droit. Fièvre. Glace sur le ventre, injections vaginales chaudes; les douleurs se calment, la fièvre diminue ; mais, le 3 août, les douleurs reparaissent, la tuméfaction augmente.

Le 8 août, après une nuit très douloureuse, les symptômes s'amendent brusquement en même temps que du pus apparaît dans les urines, les mictions deviennent fréquentes et douloureuses.

Quelques jours après, on peut pratiquer la cystoscopie qui montre que la moitié droite de la vessie est refoulée sur la ligne médiane.

A 4 centimètres environ en arrière et en dehors de l'orifice urétéral on voit, au milieu d'une zone rouge, œdématiée, un orifice noirâtre de la grandeur d'une lentille, d'où s'écoule un liquide muco-purulent.

Pendant les semaines qui suivent, la température se maintient à 38°, montant même parfois le soir à 39°.

Opération le 15 septembre 1925. Libération du grand épiploon et du côlon pelvien adhérant à la masse. Les annexes gauches, augmentées de volume, comblant le Douglas, sont facilement libérées. A droite, au contraire, les annexes forment une poche du volume des deux poings fusionnée avec l'utérus. Hystérectomie de gauche à droite puis libération progressive du pôle inférieur de la masse annexielle droite, qui se déchire au cours des manœuvres. On arrive à voir la perforation vésicale que l'on oblitère par deux points de suture. Etant donné l'étendue des surfaces cruentées, M. Gouverneur termine l'opération par un Mikulicz. Une sonde de Pezzer est laissée à demeure dans la vessie.

Guérison.

Comme on le voit par la lecture de ces deux observations, la guérison avec l'oblitération de la fistule vésicale a été très simplement obtenue à la suite de l'ablation des poches salpingiennes. C'est là, croyons-nous, un fait habituel; nous ne pensons pas que les deux points de suture, aveuglant la perforation dans la deuxième observation, aient joué un grand rôle dans le mécanisme de la guérison, non plus que la mise dans la vessie d'une sonde à demeure. Qu'on se trouve en présence d'une salpingite ouverte dans l'intestin ou d'une salpingite ouverte dans la vessie, la fistule se ferme d'elle-même dès que la trompe malade est enlevée. Nous avons eu l'occasion de le constater à diverses reprises. Nous n'avons pas dépouillé nos anciennes observations et nous nous contenterons de donner comme exemple un cas que nous avons eu à traiter l'an dernier et qui, de même que les deux que nous a communiqués M. Gouverneur, a guéri très simplement par la simple ablation de la poche suppurée.

Obs. III. — Mme G..., quarante-cinq ans, opérée de salpingite droite le 16 septembre 1918, s'est bien portée jusqu'au 17 mars 1927. La veille elle ne se sentait déjà pas très bien et ressentait quelques élancements dans le côté gauche du ventre. Le 17, après son dîner elle eut des nausées. Souffrant beaucoup le lendemain elle prit le lit. Un médecin appelé lui fit le 2 avril une injection de propidon; nouvelles injections le 22 et le 24 avril. Le 26, après avoir présenté pendant une quinzaine de jours de la rectite glaireuse, elle évacua une collection purulente par l'anus. Pendant tout ce temps elle eut de la fièvre, température oscillant autour de 38°, montant parfois le soir jusqu'à 39°6; les douleurs continuaient. Le 24 avril elle eut une évacuation purulente abondante, par la vessie; le dépôt de pus dans le bocal était de 250 cent. cubes. A partir de ce moment la température reste au-dessous de 38°.

Nous voyons la malade le 19 juin 1927; le corps utérin semble refoulé à droite par une masse arrondie, mal limitée, sensible à la pression qui remonte jusqu'au niveau de l'ombilic et s'étend latéralement à la partie interne de la fosse iliaque gauche. On la retrouve, au toucher vaginal, en avant et à gauche du col. Dans le cul-de-sac postérieur on ne sent rien.

Opération le 20 juin 1927 par M. Hartmann.

Après incision du ventre sur l'ancienne cicatrice abdominale médiane, on voit fusionnée avec le bord gauche de l'utérus une masse ayant la même couleur, le même aspect que l'utérus mais dépressible et fluctuante. Cette masse est fusionnée en arrière, à gauche et en haut, avec le côlon pelvien; elle refoule en avant le feuillet antérieur du ligament large et est fusionnée avec la vessie. Après une ponction aspiratrice qui retire 110 cent. cubes de pus, on la décolle du côlon puis du ligament large; la poche se déchire pendant ces manœuvres et l'on doit l'enlever en plusieurs morceaux. Comme la partie droite de l'excavation est libre, on garde l'utérus qui limite la poche cruentée de ce côté, plaçant une mèche de gaze en arrière de lui, on marsupialise et l'on draine la cavité, ayant simplement lié des vaisseaux en dedans et en dehors d'elle.

Suites opératoires : Les urines, encore un peu troubles pendant les deux premiers jours, sont ensuite tout à fait claires. Le drain est enlevé le quinzième jour; le vingt-quatrième, la malade se lève et quitte la maison de santé au bout d'un mois, complètement guérie et sans qu'à aucun moment il se soit écoulé par la plaie une goutte d'urine, bien que l'on n'eût pas mis de sonde à demeure et que la malade eût toujours uriné normalement.

Dans notre observation, il y avait même eu évacuation antérieure de la

poche dans l'intestin et nous avons dû assez péniblement, avec le doigt aidé du bistouri, décoller le côlon, la guérison ne s'en est pas moins effectuée très simplement et cependant nous n'avions pas touché à la fistule vésicale et nous n'avions pas mis de sonde à demeure.

Dans les commentaires, dont M. Gouverneur a fait suivre ses deux observations, il écrit qu'au point de vue opératoire la fistule salpingo-vésicale n'ajoute pas grand'chose au temps opératoire. Le pronostic, ajoute-t-il, nous paraît être celui d'une hystérectomie pour salpingite suppurée ordinaire. Nous ne pouvons que confirmer ses conclusions.

Sur un cas de kyste hydatique du foie ouvert dans les voies biliaires,

par M. le professeur **Tanasesco** (Jassy).

Rapport de M. Henri Hartmann.

La question du traitement des kystes hydatiques du foie ouverts dans les voies biliaires est encore le sujet de discussions. Alors qu'en France Quénu et Duval, Lecène et Mondor considèrent que l'indication capitale est de drainer avant tout la voie principale, les chirurgiens de la République Argentine, où les kystes hydatiques sont très fréquents, posent en principe que l'indication principale est d'ouvrir le kyste et de le marsupialiser, le drainage des voies biliaires par l'intermédiaire de la cavité kystique constituant le traitement le plus simple et suffisant le plus souvent pour amener la guérison.

En présence de ces opinions contradictoires il est intéressant de publier le plus possible d'observations pour permettre de fixer d'une manière définitive la meilleure ligne de conduite. A ce titre, l'observation que nous a envoyée le professeur Tanasesco présente un réel intérêt.

Observation. — C. N..., étudiante, entre le 26 février 1927 à Saint-Spiridon pour des douleurs au niveau de la région épigastrique et de l'hypocondre droit, pour des troubles gastro-intestinaux et une fièvre légère.

Malade depuis 1922 : après un repas copieux, elle ressent des douleurs au niveau de la région épigastrique avec nausées et vomissements. Tout s'est passé en s'alitant trois jours. Après six mois, elle subit une nouvelle crise avec caractère plus grave, ayant nécessité un repos absolu pendant une semaine. De telles crises douloureuses avec hyperchlorhydrie sont survenues fréquemment. L'examen radiologique montre une dilatation de l'estomac; l'analyse du suc gastrique, de l'hyperchlorhydrie. Soumise à un traitement approprié, les troubles se sont amendés jusqu'en 1924. A cette époque, elle a eu de nouveau un accès précédé de phénomènes de constipation opiniâtre. Les crises se sont succédé à de rares intervalles, mais la dernière fut si forte que la malade fut obligée de rentrer à ma clinique.

A son entrée, la malade se plaint de douleurs au niveau de la région épigas-

trique avec irradiations dans l'hypocondre droit. L'examen fait constater une forte contracture des droits de l'abdomen avec tuméfaction locale. Une ponction dans la gaine des droits reste négative.

L'examen radiologique montre une tumeur épigastrique indépendante de l'estomac, mais au contact du duodénum. Examen de l'urine : absence des pigments biliaires, présence d'urobiline. Examen du sang : cholestérinémie légère. Wassermann négatif.

Rien à noter dans les antécédents hérédo-collatéraux et personnels.

La malade est soumise à un traitement médical : régime lacto-végétarien, injections intraveineuses d'urotropine, Byleil, huile de paraffine. Après onze jours, la malade se sent assez bien et elle sort le 9 mars 1927.

Le 22 mai 1927 la malade entre de nouveau parce que les mêmes phénomènes ont reparu avec plus d'acuité. Elle accuse des douleurs dans l'hypocondre droit, irradiées à l'épaule correspondante; fièvre 37,5-38,5, ictère, vomissements bilieux, constipation. Les matières se sont décolorées, l'urine est brun foncé.

Matité hépatique trois à quatre travers de doigt sous le rebord costal. Une contracture musculaire très accentuée au niveau de la région épigastrique rend la palpation impossible. L'ictère est assez accentué.

Pensant à une cholélithiase, j'interviens le 14 mai 1927, aidé par mon chef de clinique le Dr N. Barbilian.

Rachianesthésie à la novocaïne, 12 centigrammes. Incision de Kehr. Le foie déborde de trois à quatre travers de doigt le rebord costal. Grosses adhérences entre le foie et le duodénum. La vésicule biliaire très distendue ne contient pas de calcul. Le cholédoque caché par les adhérences, considérablement augmenté de volume, est de la grosseur du pouce. Je l'incise et il s'écoule une énorme quantité de bile purulente; à ce moment la vésicule se vide complètement. On explore le canal et on ne sent aucun calcul. Une hydatide comme une noisette sort par l'incision du cholédoque. Il s'agit donc d'un kyste hydatique ouvert dans les voies biliaires. On cherche alors le kyste mais il n'est pas possible de le trouver; je me contente de placer un drain de Kehr en rétrécissant l'incision cholédocienne.

Quarante-huit heures après l'opération, rien ne s'écoule par le drain. On aspire avec une seringue et un liquide vert sale commence à sortir, liquide qui contient des hydatides dégénérées. La quantité du liquide varie journellement entre 250 et 500 grammes. On lave par le drain avec du sérum physiologique.

La malade, pour le moment, se sent mieux, son état devient meilleur d'un jour à l'autre, mais plus tard son état s'aggrave de nouveau. Un nouvel examen fait constater une zone de matité sur la ligne axillaire postérieure, au niveau de la 12e côte. Une ponction à ce niveau ramène du liquide séro-purulent contenant des crochets et des formations kystineuses.

On décide d'aborder le kyste par la voie transpleurale et le 27 juin je procède à la deuxième intervention, aidé par M. Barbilian.

Sous anesthésie locale à la novocaïne-adrénaline, on résèque la 10e et la 11e côte sur une étendue de 7 à 8 centimètres, l'extrémité externe de la résection atteignant la ligne axillaire postérieure. Une aiguille, introduite à 5 centimètres dans le foie, retire du pus. Après une suture circonférentielle de la plèvre avec le diaphragme et le foie, on fait une incision horizontale par laquelle on extrait une quantité de pus avec beaucoup d'hydatides de grandeurs variées. A la fin coule un peu de bile. Le kyste logé entièrement dans la partie centrale du lobe droit est de la grandeur d'une tête de fœtus.

Drainage du kyste; ablation du tube de Kehr après quelques jours.

Après l'opération, il y a une amélioration notable. Cependant une période fébrile survient (37,5-38), mais la fièvre descend après quelques jours progressivement, l'état général s'améliore beaucoup.

Peu de temps après l'intervention, le trajet du drain de Kehr se ferme complètement.

La malade est évacuée le 10 juillet, bien que la cavité du kyste ne fût complètement fermée, à cause de la réparation du service.

Revue au mois d'octobre 1927, elle est dans un état général excellent; elle a beaucoup engraissé et ne souffre plus. Il persiste un petit trajet fistuleux à la partie postérieure qui, par la suite, s'est fermé complètement.

Il est bien évident qu'avec le diagnostic de lithiase biliaire l'intervention directe sur la voie principale était seule indiquée ; elle l'eût même été, croyons-nous, si le diagnostic de kyste hydatique avait été posé. Le cholédoque était obstrué par une vésicule hydatique du volume d'une noisette ; il est bien évident que toute intervention ne vidant pas ce canal aurait été insuffisante, et qu'après un simple drainage du kyste l'obstruction des voies biliaires aurait persisté ; on aurait vu, comme dans un cas de Rausch [1], une cholérragie persister par l'ouverture du kyste.

En présence de la reprise d'accidents en rapport avec l'infection de la cavité kystique, M. Tanasesco a secondairement ouvert et drainé le kyste. Sa malade a guéri. Cette observation conduit M. Tanasesco aux conclusions suivantes, qui nous paraissent très sages :

En présence d'un kyste hydatique ouvert dans les voies biliaires, drainer ces dernières, combinant au drainage du cholédoque le drainage du kyste, si celui-ci est facilement abordable par la même voie; intervention limitée tout d'abord au drainage de la voie biliaire principale si le kyste n'est pas abordable par cette voie, cette intervention étant suivie d'une deuxième consistant dans l'ouverture du kyste, si le drainage simple des voies biliaires s'est montré insuffisant.

M. **A. Lapointe** : La technique adoptée et recommandée par les Américains du Sud suppose, de toute évidence, comme l'a dit M. Hartmann, que le diagnostic d'échinoccocose hépatique a été établi avant l'opération. Il n'en est pas toujours ainsi, tant s'en faut.

Je rappelle que j'ai présenté ici, il y a huit ans, un travail sur cette question du traitement des kystes ouverts dans les voies biliaires principales. C'était à l'occasion d'une malade atteinte d'ictère fébrile par rétention, pour laquelle j'avais cru, comme le présentateur de l'opération rapportée par M. Hartmann, à une panlithiase. Je fis un drainage de la voie principale après cholécystectomie.

Or, la vésicule contenait des hydatides, et par le drain du cholédoque il en sortit pendant plusieurs jours jusqu'à l'élimination finale de l'hydatide mère.

La guérison se fit en deux mois, sans qu'il fût nécessaire de toucher au kyste, que j'avais recherché sans succès au cours de mon opération.

1. Cité par Davé, Sur le traitement des kystes hydatiques du foie ouverts dans les voies biliaires, *Journal de Chirurgie*, Paris, décembre 1925, t. XXVI, p. 593.

L'ablation de la plaie d'inoculation doit-elle être le complément du traitement sérothérapique dans le tétanos déclaré?

par M. **Georges Leclerc** (de Dijon).

Rapport de M. Louis Bazy.

Le 1er février dernier, en vous rapportant une observation de tétanos à forme paraplégique guéri par MM. Raul et Nerson, j'avais insisté sur « l'intérêt qu'il y a, toutes les fois que la chose est possible, à agir directement sur le foyer tétanigène. Ceci nous conduira à parler des avantages des pansements sériques locaux et aussi *parfois* des indications de l'amputation dans le tétanos ». J'ai eu le tort évidemment de ne pas développer ma pensée et d'estimer qu'en écrivant qu'il faudrait *parfois* songer à faire une amputation en cas de tétanos déclaré, personne ne pourrait songer que je considérais que l'amputation était utile dans le traitement du tétanos. C'est, cependant, il me semble bien, l'opinion que me prêterait volontiers mon ami Brisset dans sa communication du 15 février et contre laquelle je désire me défendre. Mon but était d'attirer l'attention sur la nécessité de s'occuper attentivement du foyer tétanigène qu'il me semblait que l'on négligeât trop souvent, dans l'idée que l'intoxication générale ou pour mieux dire la fixation de la toxine tétanique sur les centres nerveux étant le phénomène le plus important, le traitement de la plaie tétanigène passait au second plan. Or, malgré les perfectionnements apportés au traitement du tétanos déclaré, dont la sérothérapie intrarachidienne que Brisset a eu le très grand mérite de contribuer à propager, je persiste à croire que la sérothérapie curative du tétanos donnera d'autant plus de succès qu'elle sera appliquée dans des conditions plus logiques. Or, personne ne niera qu'il soit plus facile de neutraliser par l'antitoxine une dose donnée de toxique tétanique, que d'avoir à lutter contre des quantités de toxine sans cesse renouvelées. D'ailleurs, si l'on a pu voir le tétanos survenir malgré l'injection préventive de sérum, c'est que la quantité de toxine produite dans la plaie était trop considérable pour être neutralisée par la quantité d'antitoxine apportée par l'injection sérique préventive. Quant à savoir quel est le meilleur traitement à appliquer à la plaie tétanigène, il est bien difficile de le résumer en quelques phrases. C'est affaire de cas d'espèce. L'essentiel est que tout le nécessaire soit fait pour que le bacille de Nicolaïer ne se trouve pas placé dans des conditions favorables à sa pullulation. Malgré l'argumentation de Brisset, je crois que *parfois* — et je répète à dessein ce mot qui était celui-là même qui figurait dans ma première communication — on fera bien de se résoudre à une amputation. En écrivant ceci, j'ai surtout en vue ces lésions où, pour employer l'expression courante, le chirurgien *tente la conservation*, ce qui souvent signifie qu'après maintes péripéties il est finale-

ment obligé de recourir à une exérèse qu'il pratique, en définitive, dans des conditions moins favorables. Un des premiers cas de tétanos que j'ai observé, et dont j'ai d'ailleurs rapporté l'histoire ici même, était survenu chez un blessé qui avait un pied gelé profondément. Je ne l'ai pas amputé, mais je me le suis bien souvent reproché. Chacun d'entre nous a pu voir ce que devenaient, dans l'avenir, de semblables lésions. Après des soins minutieux, prolongés, traversés par toutes sortes de complications, elles laissaient des moignons de pieds souvent inutilisables, toujours douloureux. En voyant le résultat final on ne peut s'empêcher de penser qu'il n'est peut-être pas très raisonnable d'exposer un blessé à mourir du tétanos, pour lui conserver un membre dont l'utilité sera plus tard fort contestable.

Voilà ce que j'ai voulu dire en écrivant qu'il faudrait *parfois* songer aux indications de l'amputation dans le tétanos. Je ne crois pas du tout que l'amputation soit nécessaire, ni même utile à la guérison du tétanos. Mais je pense que lorsque, par ailleurs, elle sera commandée par les lésions — je dis bien *commandée par les lésions et non par l'apparition du tétanos* — il ne faudra pas hésiter à y recourir. Je pense en outre que le traitement local de la plaie ou des plaies d'inoculation est un des points essentiels du traitement du tétanos et qu'il doit viser à la neutralisation et, si possible, à la suppression du foyer tétanigène. Ce sont ces idées qu'a fort bien comprises et développées M. Georges Leclerc dans le travail très intéressant qu'il nous a envoyé et qui fait l'objet de ce rapport.

Voici ce que dit M. Georges Leclerc :

« Les récentes communications de MM. Louis Bazy et Brisset remettent en discussion cette vieille question que les classiques posent, à mon avis, d'une façon un peu étroite.

« Leur point de vue est le suivant : le plus sûr moyen d'enlever totalement le foyer où s'élaborent les toxines est l'amputation. Or, celle-ci, qui se comprenait fort bien autrefois, n'a plus sa raison d'être, depuis que par le sérum antitétanique nous pouvons détruire les poisons tétaniques au fur et à mesure de leur formation. » « Et comme l'amputation respecte évidemment toutes les lésions centrales auparavant produites, il faut la considérer comme un sacrifice au moins lourd, sinon inutile » (Pierre Delbet).

« Lecène et Leriche vont même jusqu'à écrire : « Dans le tétanos, le « traitement local n'a pas d'importance et n'influence pas l'évolution du « tétanos déclaré ».

« Je crois que c'est là une erreur qui tient, d'une part, ainsi que l'a dit Louis Bazy, à l'interprétation erronée des expériences de Vaillard, et d'autre part à ce que l'amputation est le seul procédé d'éradication envisagé. Or, la lésion où s'élaborent et d'où partent les toxines n'est pas forcément très importante. Elle est même souvent minime et on peut fort souvent réaliser sa suppression complète sans pour cela amputer le membre. Cette suppression n'en est pas moins de première importance.

« C'est cette idée très simple et très logique qui a, je crois, guidé M. Louis Bazy et lui a permis en 1918 de guérir un tétanos très grave en joignant à la sérothérapie intensive l'ablation d'une cicatrice plantaire récente. L'observation suivante, tout à fait comparable, montre à l'évidence que cette conduite doit être suivie toutes les fois que cela est possible.

« Observation. — Mme X..., cinquante ans.

« Se blesse légèrement au front en tombant sur le rebord d'un seau le 27 août. Elle n'attache pas d'importance à sa blessure. Six jours après, le 2 septembre, elle commence à avoir du trismus qui augmente progressivement. Le médecin traitant lui fait 10 cent. cubes de sérum antitétanique, le 7 ou 8 septembre ; elle entre à l'hôpital le 9.

« A l'entrée, tableau du tétanos céphalique typique. Contraste frappant entre le côté gauche de la face qui présente une paralysie complète supérieure et inférieure de la 7e paire, et le côté droit nettement contracturé. Pupilles égales; pas de raideur de la nuque, pas de dysphagie, aucun trouble de la sensibilité dans le domaine du trijumeau. Trismus invincible sans redoublement convulsif.

« La plaie qui siège au-dessus de l'arcade sourcilière du côté paralysé est presque cicatrisée, il y a à peine un peu de boursouflure de ses bords qui se sont accolés et réunis.

« Pas de température. Pouls normal.

« On institue alors le traitement suivant : on fait chaque jour :

« 1° 40 cent. cubes de sérum antitétanique par voie sous-cutanée;

« 2° 0 gr. 05 d'acide phénique en injection sous-cutanée;

« 3° 4 grammes de chloral.

« Malgré ce traitement, il n'y a aucune amélioration; le trismus devient de plus en plus serré, et bientôt surviennent des redoublements convulsifs très pénibles qui n'existaient pas au début.

« Devant cette aggravation, et bien que la plaie soit cicatrisée, on l'enlève chirurgicalement. On est étonné de trouver sous les téguments une perforation de la table externe du frontal, grosse comme une lentille. On agrandit à la pince-gouge, le sinus frontal doit être petit, car on arrive directement sur la dure-mère.

« On laisse tout ouvert avec une mèche et on continue le même traitement qu'avant l'intervention.

« Dès le lendemain de l'intervention, une amélioration lente mais indiscutable se produit : d'abord disparition des redoublements convulsifs, puis diminution de la paralysie faciale à gauche et de la contracture à droite, diminution du trismus; petit à petit la malade peut ouvrir la bouche et fermer l'œil gauche, ce qu'elle ne faisait pas auparavant.

« Le 1er octobre, elle est complètement guérie. La plaie opératoire se comble rapidement. En cours de traitement, forte éruption sérique avec température.

« Cette observation démontre d'une façon péremptoire et avec une rigueur presque expérimentale l'influence éminemment favorable de l'ablation du foyer traumatique dans le tétanos déclaré. Les notions que nous possédons sur le bacille de Nicolaïer et la façon dont il vit dans les plaies rendent la chose évidente *a priori*, mais la valeur thérapeutique du sérum antitétanique et les magnifiques résultats qu'il donne, lorsqu'on l'emploie à titre préventif, tendaient à nous le faire oublier.

« Sans doute, il peut se faire que la sérothérapie soit suffisante à elle

seule à amener la guérison et les observations de Brisset le montrent. Mais on comprend aussi qu'elle puisse rester insuffisante, car il ne faut pas oublier que son action peut s'épuiser devant l'afflux sans cesse renouvelé des toxines élaborées au niveau du foyer d'inoculation. Le développement dans le sérum de l'organisme d'une fonction antisérum explique bien cet épuisement.

« La question me paraît donc devoir être reprise et posée de la façon suivante :

« Lorsque le tétanos est déclaré et que la porte d'entrée est reconnue, il faut toujours, au traitement antitétanique, joindre un traitement local sur la lésion tétanigène.

« La désinfection pure et simple de cette lésion n'est qu'un procédé imparfait, trop aléatoire et trop lent, qu'il ne faut employer que si les autres procédés sont impraticables.

« L'amputation du membre est rarement indiquée. Évidemment elle s'impose si la lésion est grave au point de poser par elle-même la question de l'amputation. Mais dans les conditions inverses, qui sont les plus fréquentes, dans le temps de paix, elle est généralement inutile parce qu'excessive. L'ablation complète du foyer tétanigène peut en effet être réalisée aussi complètement et à moins de frais; il suffira d'enlever chirurgicalement la plaie qui sera laissée ouverte, sans aucune suture. Cette ablation devra être faite, quel que soit le degré de cicatrisation de cette plaie, même et surtout, peut-on dire, si cette plaie est minime.

« Cette opération, qui est dans ces conditions d'une grande simplicité, n'en est pas moins excessivement importante. Elle doit être faite même si la plaie est cicatrisée. »

Je m'associe en tous points aux conclusions si sages de M. Leclerc qui commentent parfaitement ce que j'ai moi-même voulu dire, et je lui sais gré de m'avoir permis de mettre au point cette question si importante. J'espère que vous voudrez bien le remercier de nous avoir envoyé son travail et le publier dans nos Bulletins.

QUESTION A L'ORDRE DU JOUR

A propos de la myomectomie,

par M. **Ch. Dujarier.**

Je suis enchanté d'avoir provoqué par ma présentation les communications de mes collègues sur la myomectomie, car j'estime qu'on n'accorde pas en général un champ assez large à cette excellente opération.

En somme, on reconnait à la myomectomie des avantages et des inconvénients.

Nous sommes tous d'accord sur les avantages. La continuation de la menstruation en est un d'importance surtout quand il s'agit de femme jeune.

La fréquence de la grossesse après myomectomie n'est pas non plus négligeable d'autant qu'elle n'a pas le caractère d'exception que lui attribuent certains des orateurs qui ont pris la parole à ce sujet. En dehors de mon cas unique, Chifoliau, Louis et Pierre Bazy, Labey, Tuffier enfin, qui a tant fait pour la vulgarisation de l'énucléation des fibromes, en ont communiqué un nombre assez important et dans la grande majorité des cas les grossesses ont pu évoluer normalement.

Les inconvénients de la méthode ont surtout été développés par J.-L. Faure. Ils sont au nombre de deux : gravité plus grande de l'opération et possibilité de récidive.

Pour la gravité de l'opération, je ne puis partager l'avis de J.-L. Faure. Sur le nombre des myomectomies que j'ai personnellement pratiquées, une vingtaine depuis 1920, je n'ai à déplorer qu'une mort, encore s'agit-il d'une embolie foudroyante au cours de la convalescence. Je n'ai jamais observé ni hémorragie ni infection.

A ce point de vue de la gravité, mon maître Tuffier vient me donner l'appui de son expérience et de son autorité.

J'avoue avoir été un peu surpris de voir J.-L. Faure insister sur l'hémorragie fréquente, abondante et difficile à arrêter au cours de l'énucléation des fibromes. Pour ma part, je n'ai jamais été gêné par l'hémorragie. A la condition expresse de bien rechercher le plan de clivage du fibrome et de l'accoucher avec douceur et patience, il est exceptionnel d'avoir à pratiquer des ligatures. Une fois le fibrome enlevé, sa loge se rétracte et l'hémorragie est insignifiante, souvent même nulle.

De même l'ouverture de la cavité utérine, qui est une éventualité assez rare, ne m'a pas paru aggraver le pronostic, puisque tous mes cas ont guéri sans incident. Il faut néanmoins, quand c'est possible, l'éviter, et, au cas où cette solution se produit, suturer la brèche avec de fins catguts, ce qui ne présente aucune difficulté particulière. Je n'ai jamais, dans ces cas, cherché à dilater le col pour faciliter l'écoulement du sang ou établir un drainage vaginal.

J'en arrive à la récidive : elle existe, c'est certain, mais elle est rare; jusqu'ici je ne l'ai observée qu'une seule fois et j'ai dû réopérer une malade cinq ans après une myomectomie. Mais je ne regrette nullement d'avoir laissé à cette jeune femme pendant cinq ans la persistance de ses règles et la possibllité de devenir enceinte.

Mais, si je suis partisan de la myomectomie, je crois qu'il faut lui reconnaître des indications assez rares. J'en opère quatre ou cinq par an tout au plus.

Les indications, à mon sens, doivent porter sur l'âge, sur l'état des annexes et sur la forme et le nombre des fibromes.

Pour l'âge, j'estime qu'il ne faut pas dépasser l'âge de trente-cinq ans, et j'avoue que je n'aurais pas opéré le cas que Tuffier rapporte avec une figure dans sa communication et qui concernait une femme de quarante-six ans dont l'utérus contenait quatre fibromes.

L'état des annexes est également important. Je ne pratique jamais de myomectomie, si les trompes ou les ovaires sont malades. Si les trompes sont oblitérées, la grossesse n'est plus possible, et de plus les troubles fonctionnels qui accompagnent si souvent les annexites rendraient illusoire une opération conservatrice comme la myomectomie.

Enfin, le nombre et la situation des fibromes a aussi son importance. Il ne me viendrait pas à l'idée de tenter la myomectomie quand l'utérus est farci de fibromes très nombreux ; ce serait aller au-devant de la récidive. Je crois qu'il faut aussi s'abstenir en cas de fibrome très volumineux : je n'ai jamais dépassé le volume d'une orange. Mais quand j'ai la sensation de pouvoir enlever tous les fibromes, et par la palpation de l'utérus on arrive le plus souvent à n'en pas laisser échapper, je n'hésite pas à enlever six, huit ou dix fibromes. Il arrive souvent qu'une fois le plus gros enlevé, on puisse en extirper d'autres par la brèche créée sans faire de trop nombreuses incisions au péritoine.

Je conclurai en disant que, les trois indications précédentes remplies, la myomectomie est une excellente opération, très utile et peu dangereuse. Comme toujours, la vérité est dans un juste milieu, et si, à mon sens, mon maître Tuffier étend un peu trop les indications de cette opération, je crois qu'il ne faut pas suivre J.-L. Faure qui, tout en reconnaissant les avantages de la méthode, ne paraît s'y décider qu'avec une certaine appréhension.

M. Récamier : J'étais absent l'avant-dernière séance lorsque mon ami Tuffier a donné les résultats de ses myomectomies, il a cité deux cas de grossesse consécutive à cette opération. Je peux en ajouter un troisième. Je connais une femme opérée par Tuffier avec mon aide à Saint-Michel il y a une vingtaine d'années et qui depuis a eu quatre grossesses à terme. Nous avions enlevé quatre noyaux fibromateux dont deux au moins du volume d'une pomme.

COMMUNICATIONS

Contribution à la rachi-anesthésie.

par M. **E. Juvara.**

Je regarde comme un devoir pour moi de soumettre à l'attention de la Société les résultats de ma très longue pratique de la rachi-anesthésie, méthode que je crois actuellement mise au point et prête à occuper, *pour le plus grand profit des malades*, une des premières places parmi les différents procédés d'anesthésie.

Je pratique la rachi-anesthésie depuis plus de vingt ans; au début avec la cocaïne, dans deux cas; ensuite, jusqu'après guerre avec la stovaïne qui me donna de très beaux résultats, et depuis le commencement de 1918 je n'emploie plus que *la novocaïne qui me donne des résultats tout à fait parfaits.*

J'anesthésie moi-même les malades que j'opère, et ma statistique comprend plus de 11.000 cas. D'après les relevés faits sur les 3.000 dernières anesthésies, la rachi-anesthésie représente les deux tiers des cas anesthésiés.

INDICATIONS. — Je ne pratique pas la rachi-anesthésie supérieure, ou plus exactement j'y ai eu recours une seule fois, tout à fait au début, pour un cancer du sein. Le résultat fut mauvais, car j'ai dû m'occuper de ramener à la vie la malade, et hâter l'opération. Pour les régions de la tête et du cou, j'ai recours fréquemment à l'anesthésie régionale, qui me donne entière satisfaction; pour la partie supérieure du thorax et les membres supérieurs j'emploie l'anesthésie générale.

D'habitude, c'est le plan qui passe par les mamelons qui forme la limite supérieure des régions sur lesquelles j'opère à la rachi-anesthésie. J'ai recours à la rachi-anesthésie pour presque toutes les opérations : sur les parois de la cavité abdominale, y compris le diaphragme; sur les organes contenus dans la cavité abdominale; sur le périnée; sur les membres inférieurs, et souvent aussi pour la pose des appareils de fracture sur ces membres.

J'excepte — bien entendu — les petites opérations, qui se font avec profit : sous l'anesthésie générale, par le kélène; sous l'anesthésie régionale et aussi plus rarement sous l'anesthésie locale. Ce serait excessif de rachi-anesthésier pour l'ongle incarné, qu'on opère très bien sous l'anesthésie régionale, mais je rachi-anesthésie pour le halux-valgus.

La rachi-anesthésie étant toujours suivie, pendant plusieurs heures, de paraplégie, et aussi d'autres troubles possibles qu'on doit surveiller, elle est contre-indiquée toutes les fois que l'opéré ne peut être alité.

L'adulte supporte très bien la rachi-anesthésie; mais tout aussi bien les enfants et les vieillards. Quatre ans et demi à cinq ans est la limite à laquelle j'opère les enfants à la rachi-anesthésie. Le plus vieux de mes malades rachi-anesthésié fut un homme âgé de plus de cent ans, que j'ai opéré et guéri d'une hernie inguinale fraîchement étranglée. J'opère fréquemment des malades âgés de soixante à soixante-dix ans.

Je fais toujours à la rachi-anesthésie les opérations simples, et d'une exécution rapide, comme les hernies, l'appendicite, etc.

La rachi-anesthésie s'est toujours bien comportée dans des cas d'hémorragie sérieuse : plaies du foie, de la rate, rupture de grossesse extra-utérine.

CONTRE-INDICATIONS FORMELLES. — La rachi-anesthésie ne doit jamais être faite dans des cas de *septicémie* ou de *toxicémie* graves. C'est dans de

pareilles conditions qu'on peut avoir des accidents et que j'ai eu à enregistrer deux cas de morts (kyste de l'ovaire tordu et sphacélé; double gangrène des membres inférieurs).

L'hypotension marquée est aussi une contre-indication.

Technique. — La technique doit être simple et précise dans ses moindres détails. Les résultats en dépendent, tant au point de vue anesthésie que pour les suites.

Instrumentation. — Deux seringues stérilisables, de 2 cent. cubes. Pistons à fonctionnement très doux. Une des seringues est chargée de la solution anesthésique, l'autre va servir pour le contrôle.

Aiguille. — Les aiguilles longues de 6 à 7 centimètres doivent être *très fines*, d'un demi-millimètre. Avant guerre j'employais des aiguilles encore plus fines que maintenant; à l'hôpital je ne peux avoir que des aiguilles de 60 millimètres. Ces aiguilles fines permettent un biseau suffisamment court, et toujours très acéré. Les avantages de l'aiguille fine sont: *a*) piqûre non douloureuse ou presque pas douloureuse; *b*) l'aiguille fine ne se bouche presque jamais, car elle ne découpe pas à l'emporte-pièce, comme la grosse aiguille à biseau court, des bouchons dans les ligaments jaunes; *c*) la piqûre qu'elle fait à la dure-mère est très petite, et non pas un orifice large, découpé à l'emporte-pièce, comme la piqûre de la grosse aiguille à biseau court. L'aiguille une fois retirée, ce petit orifice se ferme aussitôt; le liquide ne s'épanche plus ou presque plus en dehors de la dure-mère, comme il arrive pour l'orifice fait par la grosse aiguille. L'écoulement continuel d'une quantité, quelquefois notable, du liquide céphalo-rachidien entraîne d'abord une partie de la solution anesthésique, donc *l'anesthésie peut être insuffisante*. Ensuite *cet écoulement*, quelquefois de plusieurs jours, *est*, selon moi, *la cause des maux de tête*. Pendant la guerre j'ai constaté plusieurs fois l'épanchement du liquide céphalo-rachidien après la ponction de la dure-mère avec une grosse aiguille; *d*) l'aiguille fine, en lésant très peu les tissus qu'elle traverse, *ne détermine pas de rachi-algie*.

Les avantages de l'emploi de l'aiguille fine, que j'ai toujours recommandée, ont été mis en valeur dans plusieurs de mes publications, et il y a treize ans (1915) en particulier dans la thèse de mon élève et premier assistant, le Dr Christidi.

Produit. — J'emploie une solution de novocaïne pure à la dose de 0 centigr. 08 par centimètre cube préparée d'avance, et contenue dans des fioles fermées.

Adjuvant. — La caféine, injectée sous la peau à la dose de 0 centigr. 30, 0 centigr. 40 vingt-cinq trente minutes avant la ponction rachidienne.

Position. — Habituellement assise sur le bord de la table. Dans certains

cas, la ponction est faite en position latérale, ou le malade couché, le dos très peu soulevé, formant un angle aigu avec la table.

La ponction doit être régionale. — Je fais la ponction à des niveaux différents, en choisissant le lieu où les nerfs, se distribuant aux régions qu'on opère, sont mieux disposés pour que la solution *anesthésique encore concentrée* les baigne de suite, et largement.

Les avantages de la ponction faite topographiquement sont : diminution de la quantité de l'anesthésique; anesthésie rapide, presque instantanée; durée plus longue.

Lieu des ponctions. — 11 D. 12 D. pour les opérations sur la moitié inférieure du thorax; 11 D. 12 D. ou 11 D. 1 L. pour les opérations sur les parois de la cavité abdominale, et sur les organes contenus dans cette cavité; L. 1 L. 2 pour les opérations sur les membres inférieurs; L. 3 L. 4 ou L. 4 L. 5 pour les opérations sur le périnée.

La quantité de liquide céphalo-rachidien extraite doit être la plus petite possible : les quelques gouttes qui s'écoulent par l'aiguille et les quelques décimètres cubes nécessités par le premier contrôle; tout au plus un demi-centimètre cube de liquide.

Manière de faire la ponction. — Je précise l'espace inter-épineux, dans lequel ou au niveau duquel je dois faire la ponction, en jalonnant avec l'extrémité de l'index gauche le tubercule de l'apophyse épineuse qui forme la limite supérieure de cet espace. Quelquefois, on peut aussi préciser cet espace en le prenant, entre les tubercules qui le délimitent, entre l'index et le pouce. Dans 95 p. 100 des cas, je fais la ponction médiane. Dans quelques cas je dois la faire latérale, oblique à droite ou à gauche, alors que l'espace inter-épineux peut être fermé par des tubercules plus volumineux, qui se touchent, ou alors que les apophyses épineuses qui le délimitent s'engrènent. Par-dessous la main gauche, qui jalonne du bout de l'index le tubercule épineux, l'aiguille, tenue de la main droite, est enfoncée d'un coup sec. Conduit par ce sens, qui quelquefois naît de la pratique, je dirige l'aiguille de manière qu'elle pénètre presque toujours du premier coup; ceci est très important pour éviter les rachi-algies. L'aiguille maintenue entre les doigts de la main gauche, pour qu'elle ne se courbe pas (car elle est très fine), est dirigée et poussée des doigts de la main droite. On sent le moment où elle se dégage de l'espace inter-épineux; alors en la poussant encore quelques millimètres elle pénètre la dure-mère. On perçoit très bien ce moment, et quelquefois même on entend un fin bruit. Un instant après, le liquide paraît au goulot de l'aiguille, où il s'écoule en petites gouttes. Si le liquide ne goutte pas, quoiqu'on ait eu l'impression qu'elle a dû pénétrer (ce dont on peut aussi juger d'après la portion enfoncée), on lui imprime un mouvement de rotation; *on la visse d'un ou plusieurs tours, dans un sens et dans l'autre.* Presque toujours, après cette manœuvre, la pointe de l'aiguille se dégage d'une membrane qui la bouchait et le liquide commence à goutter.

Premier controle. — Je n'injecte jamais avant d'avoir l'assurance que la pointe de l'aiguille se trouve en plein dans l'espace sous-arachnoïdien. En aspirant avec la seringue de contrôle, si l'aiguille est bien dans cet espace, le liquide vient aisément. Autrement, le liquide vient mal, ou il ne vient pas du tout. Ceci peut arriver même dans des cas où le liquide a déjà goutté par l'aiguille. Il faut alors corriger la position de la pointe de l'aiguille, ou la dégager, d'une membrane qui la bouche, en la poussant, en la vissant, ou même en la retirant un peu. Le contrôle est répété. Ce n'est que si ce nouveau contrôle est positif que je raccorde la seringue contenant la solution anesthésique, et que j'injecte.

L'injection doit se faire lentement, pour qu'elle reste, autant que possible, *concentrée et cantonnée* au niveau choisi. Il faut compter lentement 25 ou 30, pour pousser 1 cent. cube et demi de solution.

Second controle. — La seringue vidée, je ne la détache pas avant d'avoir fait le second contrôle. J'aspire un peu de liquide; s'il vient facilement, c'est que l'injection a été bien faite. Le liquide aspiré est repoussé et, d'un mouvement vif, l'aiguille est arrachée. *Toutes les fois que les deux contrôles ont été positifs, l'anesthésie a été parfaite.* Souvent je fais la ponction et l'injection sans que le malade s'en aperçoive.

Chez les sujets obèses, la ponction peut être très difficile, car on ne peut préciser le moindre repère. Dans ce cas je procède un peu au hasard. Il m'arrive de pénétrer du premier coup. Autrement l'aiguille se fige dans le tubercule d'une apophyse épineuse. Je laisse cette aiguille comme repère et je ponctionne quelques millimètres au-dessous; et de nouveau au-dessous de cette nouvelle piqûre jusqu'à ce que je tombe dans l'espace, et j'y pénètre.

Pour les résections costales, dans la pleurésie purulente, je recours à une technique un peu spéciale : j'injecte une petite dose, 5 à 6 grammes, au-dessous de la vertèbre dont on doit réséquer la côte. Dans cette région dorsale la ponction peut être difficile, à cause de la grande obliquité des apophyses épineuses. Les résultats qu'on obtient ainsi sont parfaits.

Dans les colonnes déformées par un mal de Pott, la ponction est faite au-dessous du mal, suivant le cas; on peut même faire deux ponctions, une de chaque côté.

Le professeur Albee a, pour la première fois, dans mon service, opéré un mal de Pott dorso-lombaire par son procédé, sous anesthésie rachidienne que j'ai faite entre la 7 et la 8 D. Le résultat *fut merveilleux* et tout à fait *démonstratif* pour ce genre d'opération dans laquelle l'administration de l'anesthésique gazeux est particulièrement difficile.

Extraction du liquide, barbotage. — Je considère inutiles et même dangereuses les différentes manœuvres comme : l'extraction abondante du liquide céphalo-rachidien; l'injection de ce liquide dans une veine ou sous la peau; le mélange de la solution de novocaïne à d'autres solutions : caféine, adrénaline; le barbotage, etc.

Le malade est couché de suite sur la table. — Ceci est très important,

car, dans la position verticale, même avec les aiguilles très fines, sous la pression de la colonne liquide, une quantité du liquide céphalo-rachidien peut s'épancher en dehors de la dure-mère et charrier ainsi une partie de la solution anesthésique.

Le plan de Trendelenburg peut être fait de suite, sans inconvénients.

Les doses d'anesthésique varient. — Le volume du malade n'a aucun rapport avec la dose à injecter; c'est plutôt la longueur de sa colonne vertébrale et le niveau de la ponction qu'il faut avoir en vue, et qui peut influencer les doses. Chez un individu mince et haut, quoique léger, on peut injecter plus d'anesthésique que chez un individu trapu et lourd, ayant une colonne vertébrale courte. Sur mes 3.000 derniers malades, je me suis convaincu d'un fait qui, au premier abord, paraît paradoxal : *les doses plus fortes sont mieux supportées que les doses petites mais insuffisantes pour abolir les différents réflexes nerveux.* Aujourd'hui j'opère couramment dans la cavité abdominale avec 17 à 18 centigrammes de novocaïne. Une vieille dame de soixante-dix ans, que j'opérai d'un prolapsus utéro-vaginal, a supporté très bien 30 centigrammes de novocaïne (erreur de dosage) injectée entre L. 3 et L. 4.

Doses. — Voici les doses habituelles que j'emploie dans les diverses opérations : 12-16 centigrammes pour le foie, les voies biliaires, la rate, l'estomac, les intestins, les reins, etc.; 12-14 centigrammes pour l'appendicite et pour toutes les opérations sur les parois abdominales et le scrotum; 14-16 centigrammes pour les opérations dans la cavité pelvienne : fibrome, cancer de l'utérus, etc.; 8-12 centigrammes pour les diverses opérations sur le périnée; 12-14 centigrammes pour les membres inférieurs.

Ces doses ont été établies pour les sujets roumains adultes, hommes et femmes. Au-dessous de seize ans, elles sont un peu réduites. Au-dessous de dix ans, elles sont diminuées presque de moitié. Pour les vieillards, elles sont aussi un peu réduites. Je les réduis un peu pour les patients anglais et français.

Ratés, anesthésies insuffisantes. — Les ratés, ou les anesthésies insuffisantes, sont tout à faits exceptionnels, avec la technique que j'emploie. Sur les dernières 3.000 rachi-anesthésies que j'ai faites, dix fois seulement j'ai dû compléter la rachi-anesthésie insuffisante avec l'anesthésie générale au chloroforme, et huit fois, la première injection étant ratée, j'ai obtenu une anesthésie immédiate, en faisant de suite une nouvelle injection, avec une dose égale à la première, ou un peu réduite. Rien ne contre-indique de compléter une rachi-anesthésie insuffisante par l'anesthésie générale.

Ponction répétée. — Faire une nouvelle injection dans un cas de rachi-anesthésie ratée est la meilleure des choses, mais souvent cela devient impossible si l'opération est déjà commencée.

Incidents et accidents. — Les incidents sur la table d'opération sont rares. La confiance que nous avons dans la rachi-anesthésie est telle que, le plus souvent, la surveillance des malades est confiée à des élèves débutants. Je surveille en partie moi-même mes malades, et suis attentivement leur respiration, la manière dont ils saignent et les réponses qu'ils donnent à mes demandes.

Vomissements, pâleur de la face, apnée, sont exceptionnels.

Un collègue âgé de soixante-dix ans, que j'opérais pour des varices des membres inférieurs, m'a causé une alerte un peu plus sérieuse, pâleur, apnée, troubles qui ont disparu aux premières inspirations d'oxygène.

Anesthésies excessives. — Dans quelques cas, la rachi-anesthésie peut prendre le caractère d'une anesthésie générale; les malades dorment profondément et ronflent. Sur mes derniers 3.000 cas de rachi-anesthésie j'en vis un de ce genre chez une malade que j'opérais d'un très gros kyste de l'ovaire. Dans deux cas j'ai dû recourir à des injections intra-cardiaques d'adrénaline : chez une vieille femme de soixante et onze ans, atteinte d'une double gangrène des membres inférieurs, qui est morte, et chez un homme jeune, atteint d'occlusion intestinale récente, qui a guéri.

Incidents ou accidents après l'opération. — Les vomissements sont notés exceptionnellement, et surtout dans les opérations sur le tube digestif.

Des vomissements persistants, jamais.

Les rétentions d'urine sont rares, 7-8 p. 100 dans les premières vingt-quatre heures. Presque tous les malades urinent spontanément. Aucun cas de rétention de longue durée.

La paresse intestinale. — L'accident le plus fréquent et le plus sérieux que nous ayons observé après la rachi-anesthésie est l'atonie intestinale. On aide l'évacuation des gaz par le tube rectal et par des piqûres de strychnine.

Céphalée. — Les maux de tête sont l'accident dont on parle le plus. Grâce à la technique que j'emploie (aiguille très fine) les céphalées sont presque complètement réduites. Les céphalées intenses, durant plusieurs jours, sont tout à fait exceptionnelles.

Rachialgie. — Les douleurs rachidiennes sont aussi exceptionnelles, et cela tient aussi à une meilleure technique : ponction précise, avec une aiguille fine. Je n'ai jamais noté d'accidents de technique grossière : lésions des nerfs rachidiens ou de la moelle. Aucune de mes rachi-anesthésies n'a présenté, quelque temps après, plusieurs mois ou plusieurs années, des troubles quelconques qu'on pourrait imputer à la rachi-anesthésie. J'opère un collègue âgé d'un cancer de la cicatrice ombilicale. Trois mois après il présente certains troubles médullaires et une rachi-algie assez puissante

dans la région où j'ai fait la piqûre. Des collègues distingués diagnostiquent des lésions en relation avec l'ancienne piqûre. Je vois aussi le malade et je reconnais une tumeur dans la colonne vertébrale. Quelque temps après, l'autopsie a démontré une métastase dans la colonne.

Une seule fois j'ai noté une paralysie du moteur oculaire externe, parue le quatrième jour et disparue complètement le vingt-deuxième jour.

Conclusion : *La rachi-anesthésie, appliquée avec une bonne technique, est une méthode merveilleuse* que tout chirurgien doit avoir à sa disposition.

Deux détails techniques à propos de l'hystérectomie.

par M. **Marcel Chaton** (de Besançon).

La technique de l'hystérectomie a été tellement étudiée et il a tant été écrit à son sujet qu'il semble bien que tout a été dit sur ce point. Les détails de pratique que nous avons coutume d'utiliser et sur lesquels nous désirons attirer l'attention sans prétendre être nouveaux ne sont certainement pas utilisés par la majorité des chirurgiens. Ils nous paraissent présenter quelques avantages, l'un pour la rapidité, l'autre pour la sécurité de l'acte opératoire, et à ce titre nous avons cru devoir les signaler.

L'un d'eux est utilisable dans l'hystérectomie sus-vaginale, l'autre dans l'hystérectomie totale.

a) Détails de technique relatifs à l'hystérectomie sus-vaginale :

L'utérus enlevé, il est applicable aux temps de fermeture du col, d'hémostase et de péritonisation qu'il confond en un seul geste. C'est une simplification qui diminue le nombre des manœuvres et par conséquent gagne du temps et diminue les risques de contamination.

La section au niveau du col opérée, au lieu de suivre la marche classique qui consiste à fermer le col, lier les deux pédicules, péritoniser, nous pratiquons tout simplement de droite à gauche deux surjets. L'un profond, utérino-cervical à son point de départ et à sa terminaison, ligature les utérines et ferme le col en surjet entre ces deux points de départ et de terminaison. L'autre, ovarienno-péritonéal, ligature les ligaments utéro-ovariens et ronds à ses points de départ et de terminaison et ferme en surjet le péritoine entre les deux. C'est d'une simplicité extrême.

Il est cependant des précautions à prendre.

Ces deux surjets sont à point de départ et à terminaison sur un pédicule vasculaire; ce n'est pas un point d'arrêt qui les commence et qui les termine, c'est une ligature, et cette ligature doit être solide et exécutée avec un soin tout particulier.

Pour le surjet profond utérino-cervical, nous commençons par la ligature de l'utérine droite, avec un fil passé dans le tissu cellulaire, à la base du pédicule utérin de ce côté. Puis les bords du col évidé en entonnoir au

cours de sa section sont rapprochés à l'aide d'un surjet à points passés placés au maximum à 1 centimètre les uns des autres. Le fil est passé une dernière fois à la base du pédicule utérin gauche, côté cervical. Faisant une anse au catgut, et tendant cette anse pour serrer une dernière fois le surjet cervical, un double nœud pratiqué avec cette anse et l'extrémité libre du catgut fixe solidement le fil à ce niveau. Le pédicule utérin gauche est alors ligaturé avec les deux chefs du nœud d'arrêt ainsi constitué, chefs double d'un côté et simple de l'autre. Tout est ici facile en raison du peu d'épaisseur des pédicules utérins.

Une attention plus grande doit être apportée à la réalisation du surjet ovarienno-péritonéal. Ici le pédicule est plus important. Il comprend deux éléments venant de deux directions différentes : les vaisseaux utéro-ovariens orientés de haut en bas et de dehors en dedans et les vaisseaux du ligament rond orientés de dehors en dedans mais de bas en haut. On passe le fil sur le péritoine entre les deux et on pratique leurs ligatures avec une particulière attention en commençant par le pédicule utéro-ovarien. En prenant le péritoine du voisinage, il est facile d'enfouir totalement le pédicule ainsi lié et de continuer la péritonisation à la manière ordinaire jusqu'au contact des ligaments ronds et utéro-ovariens à gauche. Ici encore le surjet péritonéal est arrêté par un double nœud en réalisant, comme précédemment, une anse avec la partie libre du catgut. Les deux chefs de ce nœud comprennent, l'un deux brins de catgut, l'autre un brin unique. Ce dernier est passé entre les deux ligaments et serré sur le pédicule utéro-ovarien, puis sur le ligament rond en arrêtant le nœud au côté inférieur de celui-ci. Pour enfouir ce pédicule, il suffit de charger sur le chef simple le péritoine au-dessus du ligament utéro-ovarien et de faire un dernier nœud avec le chef double.

Toutes ces manœuvres, on le conçoit, sont exécutées en un temps bien plus court qu'il ne faut pour les exposer.

b) Détails de technique relatifs à l'hystérectomie totale :

L'ouverture large dans le foyer opératoire de la cavité vaginale septique, au cours de l'hystérectomie totale qu'elle soit pratiquée par les procédés de Wertheim, de Freund ou de Walther, reste le temps dangereux de cette intervention. Quelles que soient les précautions prises, il subsiste à ce moment des risques d'inoculation. Il faut jouer serré contre l'infection comme en chirurgie intestinale où l'ouverture des organes septiques ne doit être pratiquée que lorsque tout a été préparé pour rendre plus courte la durée de leur béance. Aussi nous paraît-il logique, dans l'ordination du plan opératoire d'une hystérectomie, que le chirurgien, refrénant son désir bien légitime d'enlever au plus vite l'organe malade, ne pratique cette ablation, qui va nécessiter l'ouverture du vagin, que le plus tard possible.

Ce procédé de l'*ectomie utérine retardée*, nous l'utilisons systématiquement depuis quelque temps.

La traversée des ligaments larges achevée et la dissection poursuivie aussi loin que nécessaire du côté du vagin, au lieu d'enlever l'utérus, nous pratiquons l'hémostase de tous les pédicules, puis la péritonisation de

chacun des ligaments larges jusqu'au contact du conduit vaginal. A ce moment ayant disposé quatre compresses péritonéales protectrices l'une en arrière, l'autre en avant, l'une à droite, l'autre à gauche, nous pratiquons la section du vagin entre deux pinces de Gouilloud. Nous terminons alors l'opération soit par un surjet de la partie moyenne de la brèche péritonéale en laissant un drain à son niveau et terminant par un méchage mixte iodoformé, stérile, vaginal, soit par un Mikulicz abdominal associé à un méchage, si l'opération a été particulièrement difficile.

Un seul reproche est à faire à cette méthode de l'ectomie retardée. La présence de l'utérus est gênante pour les manœuvres de ligature et de péritonisation et il est incontestable que cette circonstance et les trois surjets péritonéaux indépendants qu'elle nécessite allongent un peu le temps opératoire.

Mais la durée du moment septique de cette opération est diminuée. Cela n'est-il pas capital?

Fracture grave de l'avant-bras avec perte de substance osseuse, traitée par greffe. Résultats définitifs,

par **M. H. Gaudier** (de Lille), correspondant national.

Ce n'est pas la première fois que les chirurgiens qui pratiquent des greffes osseuses signalent que malgré la nécessité de l'*asepsie exigée* de la région où se fait la greffe, dans certains cas pourtant, où celle-ci n'a pu être réalisée, l'évolution de la greffe s'est faite normalement et même presque favorisée par un léger état infectieux de la plaie. L'observation que nous rapportons ici en est un exemple tout à fait intéressant.

Le 26 septembre 1927, Jules F..., âgé de vingt ans, travaillant dans une champignonnière, fait une chute de 18 mètres de hauteur, l'effort portant sur le bras gauche en extension. Il n'est transporté que vingt-six heures après à l'hôpital de la Charité et on constate qu'il présente, en plus de contusions multiples sur le corps, une luxation du coude gauche en arrière et une fracture ouverte à la partie inférieure des deux os de l'avant-bras du même côté.

La plaie, déchiquetée, suintant déjà un liquide séro-purulent, siège sur le bord cubital, à 4 centimètres de la pointe de la styloïde cubitale; au fond de la plaie, les fragments du cubitus fracturé se chevauchent, embrochant les tendons; le radius est fracturé au-dessus de l'épiphyse et à 5 centimètres environ au-dessus de ce trait; le fragment intermédiaire, dépériosté, a disparu, et il existe entre les deux fragments une perte de substance osseuse de 5 centimètres. Les données de l'examen clinique sont confirmées par la radiographie.

Sous chloroforme, réduction de la luxation du coude, parage de la plaie, réduction de la fracture du cubitus; la plaie est laissée grande ouverte, malgré le parage, en raison de l'état d'infection de la fracture; application d'un appareil plâtré fenêtré, la main étant très fléchie sur le bord cubital de manière à écarter les fragments du radius l'un de l'autre.

Malgré les pansements au Dakin l'infection qui s'est localisée au foyer de

fracture, surtout sur le cubitus, continue tout en diminuant d'importance ; le cal cubital s'organise tumultueusement et malgré l'appareil plâtré et la position donnée à la main par rapport à l'avant-bras, la cicatrisation tend à rapprocher les deux fragments du radius, donnant lieu à une main botte ; du côté radius, le cal ne s'organise pas.

Aussi, le 24 novembre, devant l'attitude du poignet et la pseudarthrose radiale, la suppuration moins abondante étant entretenue par un foyer d'ostéite avec séquestre sur le fragment supérieur du cubitus, j'interviens pour essayer de remédier à ces diverses complications ; l'état général est très bon, pas de température.

Incision de 11 centimètres sur le bord radial, partant de la styloïde radiale ; le radius est découvert, les extrémités des fragments avivées et le tissu cicatri-



Fig. 1.



Fig. 2.



Fig. 3.

ciel intermédiaire réséqué. Sur le bout supérieur un fragment longitudinal de radius, haut de 5 centimètres, ayant la moitié d'épaisseur du radius, recouvert de son périoste, est taillé à la scie à os, puis descendu ; son extrémité supérieure est fixée par un fil de bronze à l'extrémité inférieure du radius, et son extrémité inférieure est fichée dans l'épiphyse radiale, maintenue aussi en contact avec un fil de bronze.

Pendant ce temps, la main a été fléchie sur le bord cubital de manière à écarter les fragments.

Du côté cubital, nettoyage de la plaie, ablation du séquestre ; la plaie du bord radial est suturée en majeure partie, celle du bord cubital un peu rétrécie ; application d'un appareil plâtré fenêtré.

Les suites sont relativement simples ; pas de complications générales ; l'incision radiale guérit par première intention ; du côté cubital la suppuration continue, peu importante, mais nécessitant quand même des pansements journaliers.

Le 12 décembre, une radiographie montre que le greffon est en place, bien vivant et entouré déjà d'une gaine d'ossification. On commence à faire un peu de mobilisation du poignet.

Le 22 décembre, curettage d'un petit point d'ostéite du cubitus.

Pansements au naphtol camphré ; la suppuration diminue et le blessé quitte l'hôpital le 10 janvier 1928 avec une petite fistulette cubitale ; le radius est solide et les mouvements du poignet plus étendus ; la forme du poignet est bonne et la gaine du cal rectifie les ondulations que du côté radial a créées la prise du greffon et, du côté cubital, une légère angulation des fragments due à l'ostéite du cubitus et à l'ablation des séquestres.

Le 26 janvier, le blessé rentre dans le service parce que la suppuration a augmenté et qu'un petit séquestre se montre à l'orifice fistuleux cubital ; rien de nouveau du côté du radius.

Curettage de la fistule, ablation du séquestre et, le 18 février, F... quitte l'hôpital complètement guéri.

Revu depuis il augmente l'étendue de ces mouvements qui sont moins pénibles ; l'atrophie musculaire du bras et de l'avant-bras gauche diminuent; les mouvements du coude luxé n'ont pas encore repris toute leur amplitude.

Un examen radiographique fait le 15 avril montre :

Du côté du cubitus, au niveau de la fracture, une incurvation qui ne modifie pas les conditions statiques de l'articulation cubitale, car l'épiphyse cubitale est bien dans le prolongement axial de la diaphyse ; le raccourcissement est insignifiant et les styloïdes radiale et cubitale ont leurs rapports normaux.

Du côté du radius le greffon, bien vivant, entouré d'une solide virole osseuse, bien fichée dans l'extrémité du radius, ne présente qu'une légère inflexion en avant qui ne modifie pas la longueur du radius ni la statique articulaire; les cals du radius et du cubitus sont indépendants, sans trace de jetée interosseuse.

Des cicatrices cutanées sont indolores ; la cubitale avec une légère tendance à la chéloïde.

Les mouvements du poignet sont encore limités activement, mais presque complets passivement (supination et pronation possibles) ; il n'y a d'ailleurs jamais eu d'arthrite du poignet, malgré la suppuration proche.

En somme, le résultat est très satisfaisant, alors que la gravité de la fracture (d'un type très rare, avec perte du fragment intermédiaire) infectée à son entrée à l'hôpital pouvait faire craindre de graves éventualités, même au point de vue de la conservation de la main et, celle-ci écartée, des déformations du membre qui auraient pu le rendre complètement inutilisable.

Evidemment la suppuration, quoique prolongée, était peu grave et s'était bien localisée au foyer de fracture, plus du côté cubital que radial ; elle a favorisé du côté cubital la production d'un cal rapide et un peu tumultueux au début.

Elle a favorisé aussi la prise du greffon en l'immobilisant et le noyant dans une gaine d'os jeune.

Ce sont là des faits connus, et il y a quelque temps je présentais à la Société de Chirurgie un cas où, malgré la suppuration du lit où avait été couché un greffon, celui-ci engainé dans une virole d'os périostique avait parfaitement rempli le rôle à lui confié, orthopédique, véritable attelle devant empêcher la déformation cicatricielle d'un pied après résection d'un tarse tuberculeux.

Dans l'observation du poignet, la taille d'un greffon dans l'os fracturé s'imposait par sa facilité et aussi par les conditions que remplissait le greffon qui ne sortait pour ainsi dire pas de son domicile habituel et rencontrait ainsi des dispositions de terrain et de voisinage qui devaient, malgré le traumatisme de son prélèvement, favoriser grandement sa reprise et sa non-élimination. C'est dans l'espoir que cette observation pourra être utilisée dans un cas analogue que j'en donne ici le résumé et ses résultats.

PRÉSENTATION D'INSTRUMENT

Présentation d'un crochet destiné à faciliter les ligatures profondes,

par M. **Diamant-Berger**.

M. Wiart, rapporteur.

PRÉSENTATION DE PIÈCE

Grossesse interstitielle rompue,

par MM. **A. Lapointe** et **Sacuto**.

Je vous présente, en mon nom et au nom de mon interne Sacuto, qui a



FIG. 1.

opéré la malade, une pièce de grossesse tubo-interstitielle rompue, avec deux belles planches du grand artiste Frantz.

Cette variété de la greffe tubaire de l'œuf fécondé est tout à fait excep-

tionnelle : sur 154 grossesses tubaires opérées dans mon service depuis le début de 1919, c'est le seul cas que nous ayons observé.

Il s'agissait d'une femme de vingt-cinq ans, ayant eu à dix-sept ans une grossesse normale. Elle fut admise d'urgence le 30 mars dernier, avec le tableau classique de l'anémie aiguë par hémorragie d'origine gravido-tubaire.

Les dernières règles remontaient à six semaines, et les accidents avaient débuté quarante-huit heures avant l'admission par une légère perte sanguine, suivie d'une vive douleur dans le bas-ventre. Après vingt-quatre heures d'accalmie, pendant lesquelles la malade, bien que se sentant fati-

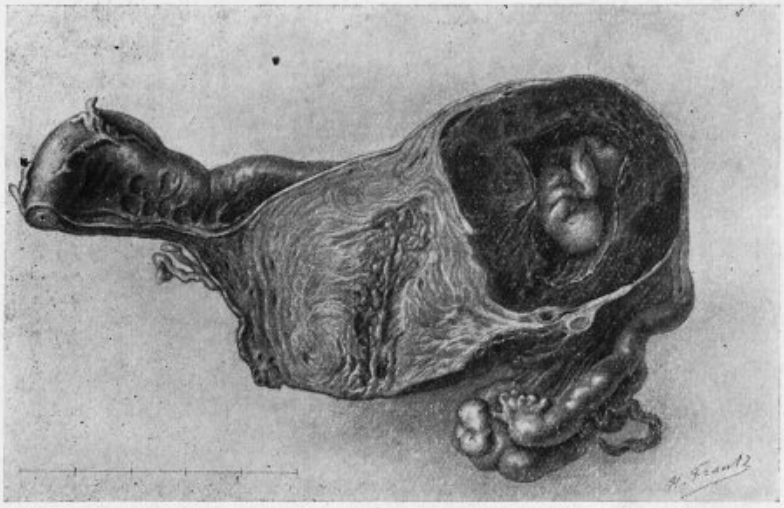

FIG. 2.

guée, put vaquer à ses occupations habituelles, nouvelle poussée et envoi d'urgence à l'hôpital par le médecin traitant.

Mon interne Sacuto, qui examina la malade dès son entrée, sentit au palper bimanuel dans la moitié droite du bassin une masse arrondie se mobilisant avec l'utérus augmenté de volume et donnant l'impression d'un fibrome; col ramolli laissant sourdre un peu de sang couleur sépia; culs-de-sac postérieur et latéral droit douloureux et effacés.

Opération immédiate, avec mon autorisation.

Le bassin est plein de caillots et de sang liquide. Mais, au lieu de l'hématosalpinx prévu, on trouve, à l'angle droit du corps utérin, une masse grosse comme une mandarine, violacée, de consistance mollasse, séparée du reste de l'organe par une ébauche de sillon, et présentant sur sa face antérieure trois perforations bouchées par des caillots encore frais.

Les annexes droites sont normales; à gauche, ovaro-salpingite ancienne adhérente à l'épiploon et au côlon.

Hystérectomie intracervicale.

Guérison sans incident.

A l'examen de la pièce intacte (fig. 1) on ne pouvait dire qu'une chose, au point de vue du siège de la greffe : c'est que le sac fœtal ne s'était pas développé dans la partie libre de la trompe. En effet, celle-ci se présentait sous son aspect normal, et le ligament rond s'insérait sur la poche elle-même à son pôle inférieur.

Mais ces deux caractères se retrouvent aussi bien dans les grossesses de l'angle utérin que dans celles de la portion interstitielle de la trompe, deux variétés de grossesse anormale qui paraissent avoir été souvent confondues.

Ici, après examen d'une coupe frontale de la pièce (fig. 2), le doute n'est plus permis : le kyste fœtal est nettement en dehors de la cavité utérine, séparé d'elle par une épaisse cloison de tissu utérin.

Du reste, la rupture du sac dans la grossesse angulaire est un accident qui n'a jamais été bien démontré, tandis qu'il est la règle quand, par exception, l'œuf s'est greffé dans la portion interstitielle de la trompe.

Au point de vue du traitement, l'hystérectomie s'imposait. Même si les annexes gauches avaient été saines, tenter de conserver l'utérus en réséquant le sac eût été une fantaisie dangereuse.

M. Basset : J'ai eu récemment l'occasion d'opérer une grossesse interstitielle au niveau de l'angle gauche du corps utérin.

La poche n'étant pas plus grosse qu'une grosse noix j'ai pu réséquer la poche avec l'angle utérin et la trompe et suturer l'utérus. Mon opérée a guéri très simplement.

ERRATUM

Numéro du 7 avril 1928, page 547. Caraven. Lire « long biceps détendu », au lieu de « long biceps distendu ».

Trois places de membre titulaire sont déclarées vacantes. Les candidats ont un mois pour faire valoir leurs titres.

Le Secrétaire annuel, M. A. Bréchot.

L. Marethreux, imprimeur, 1, rue Cassette, Paris.

BULLETINS ET MÉMOIRES

DE LA SOCIÉTÉ NATIONALE DE CHIRURGIE



Séance du 2 mai 1928.

Présidence de M. OMBRÉDANNE, *président.*

PROCÈS-VERBAL

La rédaction du procès-verbal de la précédente séance est mise aux voix et adoptée.

CORRESPONDANCE

La correspondance comprend :

1° Les journaux et publications périodiques de la semaine.

2° Une lettre de M. MAISONNET posant sa candidature à l'une des places vacantes de membre titulaire.

3° Un travail de MM. LAMARE et LARGET (Saint-Germain-en-Laye), intitulé : *Dilatation aiguë de l'estomac. Gastro-entéro-anastomose. Guérison.*

M. DUJARIER, rapporteur.

4° Un travail de M. LEVEUF (Paris), intitulé : *Traitement des ulcères juxta-pyloriques perforés en péritoine libre.*

M. MONDOR, rapporteur.

5° Un travail de M. ODY (Genève), intitulé : *Un cas de maladie de Kümmel-Verneuil.*

M. MOUCHET, rapporteur.

6° Un travail de M. GORTCHITCH (Belgrade), intitulé : *Maladie de Little traitée par l'opération de Fœrster.*

M. SORREL, rapporteur.

7° Une lettre de M. le Doyen de la Faculté de Médecine invitant les membres de la Société à assister à la cérémonie qui aura lieu à la clinique Tarnier, le 8 mai, à 10 heures, pour célébrer le centième anniversaire de la naissance de Tarnier.

A PROPOS DU PROCÈS-VERBAL

Rupture du sinus caverneux consécutive à une fracture de la base du crâne. Épistaxis récidivantes tardives.

par M. G. Worms.

A l'occasion du rapport présenté au cours de la dernière séance par M. Auvray, je voudrais vous communiquer une observation, remarquable à plusieurs titres, d'épistaxis incoercibles, survenues plusieurs mois après une fracture de l'étage antérieur du crâne et reconnaissant pour cause une déchirure du sinus caverneux.

L'épanchement sanguin ne s'étant pas effectué à l'intérieur de la cavité crânienne, mais, au contraire, s'étant extériorisé par les fosses nasales, il n'y eut pas, dans notre cas, d'accidents méningo-encéphaliques méritant à proprement parler le nom d' « apoplexie ».

Notre observation ne nous en paraît pas moins rentrer dans la catégorie des faits envisagés par M. Auvray, puisqu'il s'agit des conséquences tardives d'une lésion traumatique d'un des gros vaisseaux de la base.

Voici, dans ses traits essentiels, l'histoire de notre blessé :

Caporal P..., vingt et un ans, du 1er G. A., est victime le 27 juin 1925 d'un grave accident de motocyclette. Tamponné par un taxi, il est projeté sur le pavé; la tête a porté en avant directement sur le sol. Relevé sans connaissance, il demeure dans cet état pendant trois à quatre heures, cependant qu'il est transporté à l'hôpital Bichat et opéré d'urgence (suture d'une plaie fronto-orbitaire gauche).

Il aurait, à ce moment, présenté un gros épanchement sanguin palpébral et sous-conjonctival gauche, de même qu'une épistaxis assez abondante par la fosse nasale du même côté.

Pas d'otorrhagie, ni d'écoulement de liquide céphalo-rachidien.

Une ponction lombaire n'a pas été jugée utile.

Les suites furent immédiatement assez simples. Le blessé se remit rapidement du choc et, huit jours après, il put être évacué, en bon état général, sur le Val-de-Grâce.

A l'entrée dans notre service, le 6 juillet, il accuse seulement quelques céphalées, qui offrent cette particularité de s'exagérer en position couchée quand la tête appuie sur l'oreiller, et de s'amender, au contraire, dans la position debout ou assise, sans toutefois disparaître complètement.

Le malade présente, en outre, une perte totale de la vision de l'œil gauche, qu'il a constatée de suite après l'accident.

On relève, à l'examen, une cicatrice linéaire, verticale de la région frontale gauche, intéressant la queue du sourcil et descendant un peu sur la

paupière supérieure. Cette cicatrice est souple, non adhérente aux plans sous-jacents.

Pas d'exophtalmie, ni de souffle, ni de thrill ; pas de circulation anormale.

La pupille gauche est dilatée, sans réactions.

A l'ophtalmoscope : atrophie papillaire nette (papille uniformément grise avec vaisseaux d'apparence normale).

De ce côté, le malade ne distingue même pas la lumière.

La *radiographie* met en évidence des lésions assez complexes de l'étage antérieur du crâne : fracture de l'apophyse orbitaire externe du frontal irradiée à la fois à toute l'étendue du plafond de l'orbite et à la région temporale correspondante ; il existe, en outre, une fracture du rebord orbitaire inférieur et de la paroi antérieure du sinus maxillaire gauche.

Après avoir été soumis à un certain nombre de séances de diathermie, destinées à atténuer les céphalées, qu'expliquent assez les lésions fracturaires, le malade, pratiquement guéri, part en convalescence au début d'août.

Le 6 novembre, *soit plus de quatre mois après l'accident*, P... est de nouveau hospitalisé, à la suite d'une importante hémorragie nasale gauche, survenue spontanément, en dehors de tout effort, et qui a facilement cédé à un tamponnement.

A partir de ce moment, les épistaxis se répètent à intervalles assez irréguliers, d'abord de dix à douze jours, puis se rapprochent de trois à cinq jours, apparaissant sans cause apparente, tantôt le jour à l'occasion d'un effort quelconque, tantôt la nuit en plein sommeil. Le sang coule subitement à flots, toujours par la narine gauche.

L'hémostase survient soit spontanément, soit à la suite d'un tamponnement.

L'exploration rhinoscopique ne montre aucune lésion appréciable au niveau de la fosse nasale gauche. Le sang, plutôt noir, paraît s'écouler en nappe de la partie postérieure du méat moyen.

L'arrière-nez est libre, la muqueuse absolument indemne.

Aucune particularité ne permet de préciser l'origine réelle des épistaxis. On pense à une lésion possible des vaisseaux sphéno-palatins. En l'absence d'exophtalmos pulsatile, on n'est guère tenté d'incriminer une atteinte du sinus caverneux et de la carotide interne.

Entre temps, les accidents hémorragiques se précipitent, malgré la médication hémostatique et les tamponnements, qui ne suffisent plus.

Le malade, anxieux, garde une immobilité absolue.

Devant l'état de faiblesse, qui devient inquiétant, je pratique, le 18 décembre, après deux transfusions successives de 300 grammes chacune, la ligature de la carotide primitive gauche.

Cette intervention fut bien supportée. Elle n'entraîna aucun trouble ; mais elle n'eut aucune action sur les épistaxis, qui ne tardèrent pas à reprendre de plus belle, et, dans la nuit du 25 décembre, une nouvelle hémorragie brutale de près de 2 litres emporte le malade, en dépit de tous les efforts tentés pour l'arrêter.

L'autopsie présentait un réel intérêt; elle seule devait nous donner la clé des accidents.

Une fois le crâne ouvert et le cerveau enlevé, la dure-mère décollée, on tombe sur un foyer de fracture qui occupe l'espace compris entre la limite antérieure de l'os frontal et l'apophyse clinoïde antérieure gauche; une fissure va de la lame criblée au rebord interne du canal optique; une autre, issue de la région frontale externe, aboutit également, par un trajet

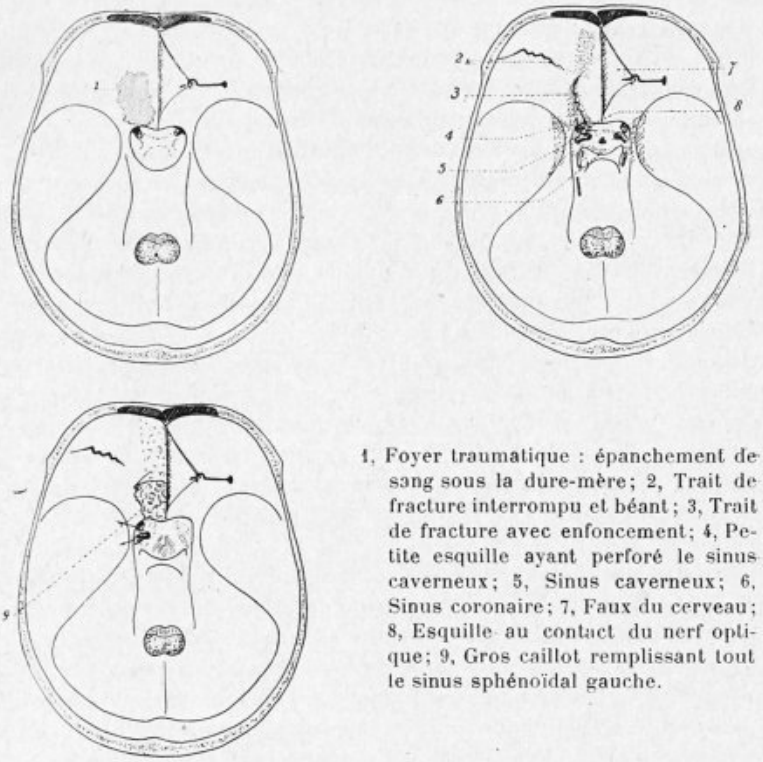

1, Foyer traumatique : épanchement de sang sous la dure-mère; 2, Trait de fracture interrompu et béant; 3, Trait de fracture avec enfoncement; 4, Petite esquille ayant perforé le sinus caverneux; 5, Sinus caverneux; 6, Sinus coronaire; 7, Faux du cerveau; 8, Esquille au contact du nerf optique; 9, Gros caillot remplissant tout le sinus sphénoïdal gauche.

arciforme, à travers la paroi supérieure du sinus sphénoïdal, à la selle turcique.

Il existe *deux petites esquilles libres* en contact avec le flanc interne du nerf optique, qui est dilacéré.

L'une d'elles a déchiré le tissu caverneux sur une étendue de près de 1 centimètre. Cette brèche veineuse communique largement avec le sinus sphénoïdal, dont la cavité, du volume d'une noix environ, est remplie de caillots cruoriques.

L'ostium du sinus est lui-même occupé par du sang coagulé.

La carotide interne, disséquée jusqu'au trou carotidien, est absolument indemne.

L'exploration du labyrinthe ethmoïdal et des fosses nasales ne montre rien de particulier.

Il était maintenant facile d'interpréter la série des accidents qui ont frappé notre malade.

La présence d'esquilles osseuses au contact du sinus caverneux avait amené à la longue, au bout de quatre mois, la rupture de cet énorme vaisseau. L'ulcération s'était sans doute produite à la faveur des battements communiqués par la carotide. Le sang avait fait alors irruption dans le sinus sphénoïdal voisin et, s'épanchant par regorgement à travers l'ostium du sinus, provoquait des épistaxis d'autant plus abondantes que la déchirure du vaisseau s'étendait davantage.

Contrairement à ce qui se passe habituellement dans les traumatismes de ce genre, la carotide interne était absolument intacte.

La lésion vasculaire était limitée au sinus caverneux, et ceci expliquait l'absence totale de signes d'exophtalmos pulsatile, qui eussent pu aiguiller vers l'origine des hémorragies.

Quel *traitement* eût-il fallu instituer dans l'espèce? La ligature de la carotide primitive gauche, que nous avons pratiquée, ne pouvait évidemment conjurer les conséquences de la situation.

Rien, malheureusement, ne nous faisait soupçonner la cause des accidents hémorragiques, malgré le soin apporté chaque jour à examiner notre malade, que nous avions, d'autre part, montré à plusieurs de nos collègues les plus compétents.

Si le diagnostic de la lésion causale avait été précisé, il nous semble que la seule conduite à tenir eût été d'aborder le vaisseau rompu à travers le sinus sphénoïdal, qui donnait passage au flux sanguin.

Jacques (de Nancy), dans un cas analogue, le seul que nous ayons relevé dans la littérature, réussit par ce moyen à sauver son malade, mais il avait été sollicité d'agir dans cette voie par deux signes :

a) La présence, à la rhinoscopie postérieure, d'un bourrelet œdémateux, émergeant de la face antérieure du corps du sphénoïde, et sur lequel suintait un filet de sang à demi coagulé. Cette constatation désignait ainsi le point d'effusion, sinon l'origine réelle des épistaxis.

b) L'existence d'un syndrome d'exophtalmos pulsatile (protrusion du globe oculaire, bruit de souffle).

La ligature de la carotide primitive ayant été sans influence sur le cours des accidents, Jacques, persuadé que le sinus caverneux seul devait être incriminé, tamponna par voie latéro-nasale la cavité sphénoïdale, en dirigeant spécialement la mèche vers la paroi externe, au niveau de laquelle paraissait s'être réalisée l'effraction du canal veineux.

Non seulement l'hémostase fut ainsi définitivement assurée, mais encore l'exorbitisme et les autres symptômes disparurent.

La rupture isolée du sinus caverneux est une complication rare des frac-

tures de la base du crâne. Nos recherches ne nous ont permis d'en colliger que cinq cas dont voici le résumé succinct.

Observation de Brodie (*Medico-chirurgical Transaction, vol. XIV, p. 355*) : jeune garçon mort à la suite d'un coup sur la tête. A l'autopsie : fracture de la base du crâne avec dilacération du sinus caverneux.

Observation rapportée par Dechaume (*Thèse Lyon*, 1898) : pas de vérification nécropsique, mais à l'intervention le doigt perçoit que la fracture s'étend au travers de la selle turcique et que l'hémorragie profuse a dû prendre naissance au point de jonction de la veine ophtalmique et du sinus caverneux.

Observation de Nélaton (in *thèse* Dechaume) : fracture transversale du corps du sphénoïde et fracture du sommet des deux rochers : une esquille pointue du rocher gauche pénétra dans le sinus caverneux correspondant.

Observation de Vergoz et Malméjac (*Société anatomique de Paris*, 4 mars 1926) : éclatement du temporal gauche avec fracture du rocher dont la pointe détachée sous forme d'esquille libre a dilacéré la paroi externe du sinus caverneux et contusionné la carotide interne.

Observation de Jacques (*Congrès français de chirurgie*, 1907) : fracture de la base, suivie, trois semaines après, de signes d'exophtalmos pulsatile et d'épistaxis graves. Guérison après hémostase transphénoïdale.

Cette dernière observation est le seul exemple de rupture du sinus caverneux guérie par intervention chirurgicale. Le succès obtenu par Jacques est un précédent de grande valeur et un encouragement à intervenir par voie nasale sur le foyer hémorragique, quand le siège de ce dernier a pu être soupçonné.

Tous les autres cas furent suivis de mort rapide, due autant à la gravité des lésions cérébrales concomitantes qu'à l'altération du canal veineux.

De ces considérations nous paraissent se dégager les conclusions suivantes, d'ordre à la fois diagnostique et thérapeutique.

La rupture du sinus caverneux peut se produire à une date lointaine du traumatisme originel, par ulcération du vaisseau au contact d'une esquille détachée du foyer fracturaire.

La symptomatologie se réduit parfois à des épistaxis répétées, d'une désespérante ténacité.

Le pronostic ne laisse aucun espoir si l'on n'est pas amené, par les signes tirés de l'examen local, à s'attaquer par voie nasale à la lésion initiale et à comprimer le vaisseau rompu.

RAPPORTS

Trois cas de fracture isolée de la diaphyse radiale avec luxation de l'une des extrémités du radius,

par **M. Ch. Clavelin**, professeur agrégé au Val-de-Grâce.

Rapport de M. Ch. Dujarier.

M. Clavelin a eu l'occasion de rencontrer parmi les cas de fracture isolée de la diaphyse radiale qu'il a eu à traiter trois observations de complications qui lui ont paru assez rares pour mériter une présentation.

Le premier cas est une fracture isolée de la diaphyse radiale à l'union du tiers moyen-tiers supérieur, compliquée de luxation de la tête radiale en arrière et en dehors.

Observation I. — Le 2 juin 1924, le sapeur L..., du régiment des sapeurs-pompiers de Paris, fait une chute du portique au cours d'exercices de gymnastique.

Dans la chute, l'avant-bras droit est pris entre le sol et le poids du corps, le bord radial ayant porté sur le sol au dire du blessé.

L'examen clinique pratiqué le lendemain matin à l'hôpital est malaisé en raison de l'énorme gonflement qui occupe le coude et presque tout l'avant-bras, masquant totalement les repères habituels. Des mouvements de flexion et d'extension assez accentués sont possibles; par contre, la pronation et la supination sont très limitées et douloureuses.

A la pression, il existe des points douloureux du côté de la tête radiale, qui n'est pas nettement perçue en raison du gonflement, ainsi qu'au niveau du tiers supérieur du radius. Rien du côté du cubitus.

On s'oriente vers le diagnostic de fracture probable de l'extrémité supérieure du radius, tête ou col, mais la radiographie pratiquée montre des lésions plus complexes.

On se trouve en réalité en présence d'une fracture à grand déplacement de la diaphyse radiale à l'union du tiers moyen et du tiers supérieur avec luxation de la tête radiale en arrière et en dehors.

Il était inutile de chercher à réduire une semblable lésion par les moyens ordinaires et c'est à l'intervention sanglante que l'on eut recours.

Elle est pratiquée le 7 juin 1924 sous anesthésie générale à l'éther. Elle permet de constater une interposition musculaire entre les fragments du foyer de fracture: une fois celui-ci à découvert, fracture et luxation sont aisément réduites et une plaque de Shermann est placée sur le radius.

Pose d'une gouttière plâtrée en supination.

Réunion par première intention.

La radiographie, pratiquée le 10 juin, confirme que fracture et luxation sont bien réduites; les suites opératoires sont normales, le plâtre est enlevé au bout d'un mois et les mouvements sont repris progressivement.

A son retour de convalescence, cinq mois après l'accident, on observe au coude une limitation des mouvements de flexion qui atteignent à peine l'angle droit, les mouvements d'extension sont légèrement limités; la supination est

complète; la pronation diminuée de moitié; atrophie du bras 2 centimètres, et de l'avant-bras 1 centimètre.

La radiographie, faite le 6 novembre 1924, montre : la consolidation de la fracture de la diaphyse radiale, avec une zone de périostose autour de l'ancien foyer; du côté de l'articulation, un volumineux ostéome du brachial antérieur à contours très denses et très limités et des ostéophytes siégeant sur les côtés interne et externe de l'articulation ainsi qu'au niveau du bec de l'olécrâne.

Le 25 novembre, on intervient sur l'ostéome du brachial antérieur et on trouve un ostéome entièrement dur qui descend vers l'avant-bras en se divisant en deux pointes dont une se poursuit dans le tendon du brachial antérieur qui paraît presque totalement ossifié. On abrase la plus grande partie de cet ostéome. En même temps on enlève la plaque d'ostéosynthèse du radius.

Cicatrisation par première intention.

Les suites opératoires sont normales; le malade suit un traitement radiothérapique, part en mars 1925 en convalescence et rejoint ultérieurement son corps.

Le malade est revu en mars 1926, soit un an après sa sortie de l'hôpital, près de deux ans après l'accident.

L'état du membre supérieur droit est le suivant : flexion du coude limitée à 85°, extension à 160° environ; la supination est complète; la pronation diminuée de moitié; pas d'atrophie du bras ni de l'avant-bras.

L... a rengagé aux pompiers, mais, bien qu'il y remplisse actuellement les fonctions d'infirmier, il a dû, pour contracter ce rengagement, subir avec succès des épreuves de gymnastique, en particulier il a dû, à la force des bras, monter au portique et monter deux étages à l'échelle à crochets.

La radiographie montre : une gaine de périostose au niveau de l'ancien foyer de fracture du radius; en avant du bec de l'apophyse coronoïde, un ostéome, reste de l'ancien ostéome du brachial antérieur. Tout autour de l'articulation, côté interne, côté externe, et même au niveau du bec de l'olécrâne, existent des poussées ostéophytiques.

Les deux autres cas sont des fractures isolées de la diaphyse radiale à l'union tiers moyen-tiers inférieur, compliquées de déplacement dorsal de l'extrémité inférieure du radius.

La première observation concerne une fracture récente.

Obs. II. — Le matelot R..., du centre d'aviation d'Orly, est victime le 28 juillet 1927 d'un retour de manivelle en mettant en marche le moteur d'un camion.

A son arrivée à l'hôpital on constate une déformation, angulation à sommet externe et antérieur siégeant au tiers inférieur de l'avant-bras droit sur le radius. L'apophyse styloïde radiale est remontée, se trouvant sur la même ligne que l'apophyse styloïde cubitale. La diaphyse cubitale est intacte, mais l'extrémité inférieure du cubitus fait à la face palmaire une saillie très marquée.

Le diagnostic de fracture isolée de la diaphyse radiale avec déplacement dorsal du fragment inférieur du radius est porté.

La radiographie confirme ce diagnostic et montre que l'on est en présence d'un trait de fracture oblique.

Le lendemain *sous anesthésie générale* on réduit facilement la luxation et la fracture : l'avant-bras est immobilisé dans une gouttière plâtrée fixant le coude à 90°, l'avant-bras en supination forcée, la main en flexion et inclinaison cubitales accentuées.

La vérification radiographique montre une réduction anatomique sinon parfaite, du moins très satisfaisante; le déplacement du fragment inférieur du radius est entièrement réduit, l'angulation antérieure est presque complètement

corrigée, seul le fragment supérieur pointe encore un peu vers l'espace interosseux.

Au quarante-cinquième jour le plâtre est enlevé, la mobilisation commencée et un traitement mécanothérapique et physiothérapique est institué.

Au début de décembre, à sa sortie de l'hôpital, la fonction du membre est la suivante :

Au coude : flexion et extension normales.

A l'avant-bras : la supination est complète, la pronation est limitée dans son dernier quart.

Au poignet : les mouvements de flexion et d'extension ne sont limités que dans leur amplitude extrême.

A la main : la force de préhension est encore un peu diminuée, mais le malade accuse des progrès constants.

Les résultats anatomiques et fonctionnels sont en somme satisfaisants, et à l'expiration de sa convalescence le malade rejoint son corps.

Dans le deuxième cas nous avons eu à traiter une fracture vicieusement consolidée.

Obs. III. — Dans le courant d'avril 1927 le conducteur N..., du 19e escadron du train, est victime d'un retour de manivelle à l'avant-bras droit.

A l'hôpital de sa garnison, on lui place au bout de quarante-huit heures *et sans anesthésie* une gouttière plâtrée d'avant-bras, immobilisant l'avant-bras en demi-pronation, la main en inclinaison cubitale forcée.

Au bout de vingt jours cette gouttière est enlevée, les bains chauds, les massages sont pratiqués, et le malade est envoyé en convalescence.

A l'expiration de sa convalescence, il est envoyé en consultation au Val-de-Grâce et hospitalisé dans le service.

On trouve au tiers inférieur de l'avant-bras une déformation angulaire à sommet antérieur, l'apophyse styloïde radiale n'est pas remontée, mais l'extrémité inférieure du cubitus fait saillie à la face palmaire.

Les mouvements de flexion et d'extension du coude sont normaux. La pronation est complète, mais la supination est limitée des deux tiers environ; c'est à peine si, en partant de la pronation complète, on peut exécuter un tiers de la supination.

Les mouvements d'extension du poignet sont limités; la flexion et l'extension des doigts sont possibles dans toute leur amplitude, mais leur force est considérablement diminuée.

Le diagnostic de fracture vicieusement consolidée du radius au tiers inférieur avec déplacement dorsal du fragment radial inférieur s'imposait et était confirmé par la radiographie.

Le 17 août 1927 : intervention sous anesthésie à l'éther. A la scie d'Albee on pratique une ostéotomie cunéiforme du radius au niveau du foyer de fracture.

En raison du raccourcissement du radius provoquant une main bote radiale et de l'irréductibilité de la luxation radio-cubitale inférieure on pratique une résection de l'extrémité inférieure du cubitus.

Ostéosynthèse du radius.

Immobilisation dans une gouttière plâtrée, le coude à 90°, l'avant-bras en supination forcée, la main en flexion et inclinaison cubitales légères.

Le plâtre est enlevé vers le quarantième jour et le traitement physiothérapique aussitôt institué.

A la sortie de l'hôpital en décembre 1927, l'état du membre est le suivant :

Au coude : mouvements de flexion et d'extension normaux.

A l'avant-bras : la supination est complète, la pronation limitée de un tiers; l'avant-bras est raccourci de 1 centimètre.

Au poignet : les mouvements d'extension sont encore un peu limités.

A la main : il y a une grosse amélioration sans que la force des doigts soit intégralement revenue.

La radiographie montre une consolidation parfaite du radius en bonne position et chez ce malade le résultat anatomique est très satisfaisant; quant au résultat fonctionnel il est également bon, un peu moins peut-être que dans le cas précédent de fracture récente.

M. Clavelin ajoute à ses observations les quelques réflexions suivantes :

Il est classique de dire que, pour que la luxation d'une extrémité de l'un des deux os de l'avant-bras se produise, il est nécessaire qu'il y ait raccourcissement de l'autre segment osseux par fracture : on est alors en présence de la fracture de la diaphyse cubitale avec luxation de la tête du radius (fracture de Manteggia) ou d'une fracture basse de la diaphyse radiale avec luxation de l'extrémité inférieure du cubitus.

Nous n'avons pas trouvé dans la littérature médicale de cas semblable à notre première observation, et ni Tanton ni Judet ne signalent l'existence de ce genre de lésion.

Nous interprétons les faits d'une manière un peu différente et nous émettons l'opinion suivante :

Dans toute fracture isolée de la diaphyse d'un os de l'avant bras, pour qu'il y ait chevauchement ou grand déplacement angulaire, il est indispensable qu'il y ait une dislocation plus ou moins accentuée de l'une des articulations radio-cubitales.

Le cubitus, étant solidement accroché à l'humérus par la forme de son extrémité supérieure, restera en place et ce sera toujours le radius qui se luxera aisément, que l'on soit en présence d'une fracture de la diaphyse cubitale (fracture de Manteggia) ou d'une fracture de la diaphyse radiale à grand déplacement (obs. I).

A l'extrémité inférieure le cubitus ne bouge pas : dans les fractures de la diaphyse radiale tout chevauchement s'accompagnera obligatoirement d'une dislocation de l'articulation radio-cubitale inférieure qui se traduit cliniquement par un certain diastasis de cette articulation avec ascension de la styloïde radiale.

A un degré de plus et surtout si une angulation à sommet antérieur très accentuée se produit au niveau du foyer de fracture (obs. II et III) l'extrémité inférieure du radius se déplacera en arrière sur l'extrémité inférieure du cubitus. Naturellement le carpe et la main suivent le radius, et la tête cubitale vient faire en avant une saillie très appréciable donnant l'impression de la luxation de la tête cubitale.

Il est classique d'appeler ces lésions : fracture du radius associée à une luxation de l'extrémité inférieure du cubitus; nous-même l'avons fait, mais il nous paraît plus logique de parler de déplacement dorsal de l'extrémité inférieure du radius, le cubitus étant dans tous les cas resté à sa place normale.

Au point de vue *étiologie* : Dans l'observation I le mécanisme peut être interprété de la façon suivante : dans la chute il y a eu fracture par choc

direct, l'avant-bras étant pris entre le sol et le poids du corps, le fragment supérieur du radius repoussé violemment en avant et en dehors a été fortement éloigné du fragment inférieur.

Il se produit ainsi un mouvement de bascule de l'extrémité supérieure du radius autour du pivot formé par l'insertion du tendon du biceps sur la tubérosité bicipitale, le ligament annulaire est déchiré et la tête radiale bascule en sens inverse de l'extrémité du fragment, c'est-à-dire en arrière et en dehors, le ligament carré de Denucé constituant également le pivot de cette bascule et formant frein, bande d'arrêt, à l'écartement plus accentué de la tête radiale.

Dans les observations de fracture du radius avec déplacement dorsal de son extrémité inférieure, nous avons comme étiologie deux retours de manivelle. Il n'y a pas eu de choc sur le tiers inférieur de l'avant-bras : les blessés sont très affirmatifs, ils n'ont pas lâché la manivelle. Le mécanisme est donc celui de l'hyperextension forcée, l'extrémité inférieure du radius a résisté, et la fracture s'est produite au tiers inférieur, disloquant la radio-cubitale inférieure par l'entraînement à la face dorsale de l'extrémité inférieure du radius sous la poussée de la manivelle.

Même dans un cas (obs. III) la styloïde cubitale a été arrachée dans ce mouvement.

Signalons en passant que dans deux cas de fracture de Pouteau par retour de manivelle nous avons observé la même luxation dorsale complète du fragment inférieur radial avec arrachement de la styloïde cubitale.

Au point de vue *thérapeutique* nous devons envisager séparément ces observations :

Dans l'observation I, il était illusoire, et l'intervention l'a confirmé, de vouloir réduire cette luxation par les procédés ordinaires, l'interposition musculaire entre les fragments du radius s'y serait opposée invinciblement.

La réduction fut obtenue très aisément au cours de l'intervention : un davier faisant basculer en dehors et en arrière l'extrémité inférieure du fragment supérieur, tandis qu'un aide repoussait, à travers les téguments, la tête radiale en avant et en dedans.

Au point de vue résultats anatomiques et fonctionnels : la réduction anatomique a été parfaite; la gaine de périostose autour du radius, les ostéophytes péri-articulaires, l'ostéome du brachial antérieur sont la trace de la violence du traumatisme et des décollements périostés qui l'ont accompagné. Ce sont eux également qui commandent le résultat fonctionnel et l'empêchent d'être meilleur.

En intervenant sur l'ostéome, nous avons eu la sensation que l'enlever en totalité serait enlever presque tout le tendon du brachial antérieur; plus tard nous avons estimé, et c'est ce qui a contribué à nous faire écarter une nouvelle intervention, que la limitation des mouvements du coude venait beaucoup plus de la présence de nombreux ostéophytes péri-articulaires que de ce qui subsistait de l'ostéome du brachial antérieur.

Enfin, le résultat fonctionnel éloigné, bien que n'étant pas parfait, n'en est pas moins satisfaisant ainsi que le prouve le fait pour le malade de

prendre part aux exercices gymnastiques et de grimper à la force des bras deux étages après une échelle à crochets.

Dans l'observation II nous avons cherché à réduire. Cette réduction faite sous anesthésie générale fut très facile et les résultats anatomiques et fonctionnels nous paraissent assez satisfaisants.

Peut-être aurions-nous pu pratiquer une ostéosynthèse? C'est ce que nous aurions certainement fait si le cliché après réduction ne nous avait pas montré un résultat aussi satisfaisant.

Et nous croyons que si nous avions été en présence d'une fracture transversale, et non oblique, la réduction eût été plus difficile, plus aléatoire et que c'est à l'intervention sanglante que nous aurions eu recours.

Dans l'observation III, il ne nous restait pas, en présence de la déformation et de la gêne fonctionnelle, d'autre alternative que l'ostéotomie cunéiforme.

Nous y avons ajouté la résection de la tête cubitale dans le double but de rétablir l'égalité de longueur relative des deux os, et de parer à l'irréductibilité de la luxation radio-cubitale inférieure.

Ces trois cas, sinon rares, du moins peu fréquents, nous ont paru mériter d'être présentés en raison du petit problème de mécanisme qu'ils posent et des résultats assez satisfaisants que nous avons obtenus.

Messieurs, je n'ajouterai rien aux trois belles observations de M. Clavelin et aux commentaires qui les accompagnent. M. Clavelin nous a déjà présenté de très beaux cas d'ostéosynthèse ; mais il n'est pas interventionniste à outrance, il sait poser les indications et n'opère que lorsque les méthodes orthopédiques sont insuffisantes.

Je vous propose de le féliciter de ses beaux résultats et d'insérer son travail dans nos Bulletins.

Recherches expérimentales sur la suture de l'uretère,

par M. **Marc Iselin**, ancien interne des hôpitaux de Paris.

Rapport de M. Ch. Lenormant.

Au cours d'un voyage d'étude aux Etats-Unis, mon ancien interne, M. Marc Iselin, a fait une série d'expériences sur la suture urétérale dans les laboratoires du John Hopkins Hospital ; il y a trouvé, en ce qui concerne les installations techniques, le nombre des animaux d'expérience, les possibilités d'examen histologique des pièces, des facilités qu'il aurait eu grand'peine à rencontrer chez nous, et ceci est regrettable. Le détail de ses expériences sera publié dans le Bulletin du John Hopkins, mais M. Iselin a voulu en donner la primeur à notre Société.

Je vais résumer les points les plus importants qui découlent de ses expériences.

La suture de l'uretère n'a donné jusqu'à présent, en clinique, que des résultats inconstants et, pour la plupart, fort médiocres. Dans la majorité des cas, la fonction d'un rein dont l'uretère a été sectionné, puis suturé, est irrémédiablement compromise, soit d'une manière précoce par l'infection de ce rein, soit tardivement par son atrophie progressive. Cette atrophie peut être très lente, ne se manifester qu'après des mois et même des années, comme dans les cas rapportés ici même par Dujarier, par Chaton; mais elle est à peu près fatale et survient même quand l'uretère est resté perméable, ainsi que je l'ai vu chez une de mes opérées que Chevassu a bien voulu examiner. Cette dégénérescence du rein est si habituelle que beaucoup de chirurgiens ont tendance à abandonner la suture de l'uretère dans les sections opératoires de ce conduit — section qui se produit presque toujours au cours d'interventions gynécologiques — et à lui préférer, soit la ligature pure et simple du bout supérieur de l'uretère coupé, soit la néphrectomie précoce. Mais la ligature de l'uretère expose à des infections rénales très graves, et la néphrectomie n'est légitime que si l'on est assuré de l'intégrité du rein opposé. D'ailleurs, il est évident que, si l'on parvenait à faire la suture urétérale avec des chances sérieuses de succès, cette opération aurait sur les précédentes l'énorme avantage de conserver un rein dont le fonctionnement est normal le plus souvent. Il faut donc tenter la suture toutes les fois où le foyer opératoire est rigoureusement aseptique — car la moindre infection entraîne à coup sûr l'échec de cette suture —, mais il faut s'efforcer d'en améliorer la technique, et c'est dans ce sens qu'Iselin a dirigé ses expériences.

I. Iselin est parti de cette idée que, de même que la *dérivation des urines* par cystostomie a transformé les résultats de la suture de l'urètre, de même cette dérivation doit faciliter grandement le succès de la suture de l'uretère.

On peut réaliser cette dérivation, soit par une néphrostomie, opération qui a le grave inconvénient de mutiler le parenchyme rénal, — soit par une pyélostomie, opération beaucoup plus facile et inoffensive. Mais l'expérience montre qu'après la simple pyélostomie une notable quantité de l'urine continue à s'écouler par l'uretère et que l'incision faite au bassinet a une grande tendance à se fermer spontanément. Il n'en est plus de même quand un obstacle à l'excrétion existe au niveau de l'uretère, et Iselin réalise cette obstruction en introduisant dans la partie supérieure du canal une bougie de calibre suffisant.

Il procède donc de la manière suivante. Le rein et le bassinet sont découverts par la voie lombaire; on incise le bassinet et, par cette incision, on pousse dans l'uretère une bougie n° 8 à 12, suivant la taille du chien, bougie dont l'extrémité sort par la plaie, et que l'on fixe par un point de suture. On place également, dans le bassinet, un petit tube destiné à assurer au dehors l'écoulement de l'urine; ce tube n'est, d'ailleurs, pas indispensable et Iselin l'a supprimé sans inconvénient chez un certain nombre

d'animaux : le bougirage de l'uretère suffit à assurer la dérivation complète de l'urine [1].

Au bout du temps nécessaire pour assurer la réussite de la suture — et l'expérience a montré qu'il suffit de cinq jours —, la dérivation devient inutile : on supprime alors la bougie urétérale; en moins de vingt-quatre heures, plus une goutte d'urine ne passe par la plaie, et celle-ci cicatrise en huit à quinze jours sans autre traitement.

II. En ce qui concerne la *technique de la suture urétérale* elle-même, Iselin a eu recours, dans toutes ses expériences, au procédé le plus simple, la suture bout à bout par les points séparés placés aux quatre points cardinaux du canal sectionné; les fils sont passés de telle sorte qu'on les noue en dehors, ce qui tend à évaginer la muqueuse et ne rétrécit pas la lumière de l'uretère; on passe donc le fil de dehors en dedans sur le bout inférieur, et de dedans en dehors sur le bout supérieur.

Les procédés plus compliqués — suture par invagination, suture termino-latérale — sont d'exécution moins facile et ne présentent aucun avantage; en particulier, la suture par invagination, qui diminue la lumière de l'uretère, doit être rejetée.

Mais un hasard d'expérience a fait reconnaître à Iselin une cause d'échec de la suture qui mérite de retenir l'attention. Sur un de ses chiens, l'un des fils de suture avait cassé au moment où on le nouait; on plaça un nouveau fil, mais avec moins de facilité et de précision. Or, examinant au microscope la cicatrice lorsque l'animal fut sacrifié, Iselin fit les constatations suivantes : au niveau des fils primitivement placés, cicatrice parfaite, avec continuité de la musculeuse sans interruption par une cicatrice fibreuse; au niveau du fil replacé secondairement, la paroi urétérale ayant été prise trop largement, il y avait un rebroussement de la muqueuse en dehors, un véritable ectropion, qui interrompait la continuité de la couche musculaire et en avait empêché la cicatrisation. En vérifiant d'autres coupes, Iselin put se rendre compte que c'était là l'exagération d'une disposition fréquente dans la suture bout à bout telle qu'il la pratiquait : la muqueuse a tendance à s'évaginer et la suture accole, non ses tranches, mais ses faces. D'où l'échec, car deux surfaces muqueuses revêtues de leur épithélium ne peuvent se fusionner : il reste entre elles un pertuis, une faille, par où s'infiltrera l'urine jusque dans la musculeuse et le tissu péri-urétéral, et cela suffit à déterminer la formation d'un rétrécissement. En conclusion et sur le conseil de Masson qui avait examiné ses coupes avec lui, Iselin propose de *détruire la muqueuse par cautérisation*, dans l'étendue de quelques millimètres, sur les deux bouts de l'uretère à suturer. On évite ainsi, à coup sûr,

1. Pour ceux qui voudraient répéter ces expériences, je signale que, chez le chien, il est indispensable de laisser une mèche de gaze au contact de la face postérieure du rein; le rein est, en effet, intrapéritonéal chez cet animal et sa libération entraîne nécessairement l'ouverture de la séreuse, dont l'infection, faute de drainage, est à peu près fatale. Iselin a perdu ainsi de péritonite ses six premiers animaux; il n'en a plus perdu qu'un seul après l'emploi du drainage à la gaze.

l'accolement muqueux dans la ligne de suture et l'on est certain d'obtenir une cicatrisation régulière et étanche.

III. Reste une dernière question, d'importance doctrinale majeure, qu'Iselin s'est efforcé de résoudre par ses expériences. Certains auteurs, en effet, se basant sur des expériences d'Alskne, pensent que tout uretère sectionné est paralysé d'une façon définitive; la continuité du tissu musculaire étant interrompue par la section ou par la cicatrice, les ondulations péristaltiques n'arrivent plus à passer d'un bout à l'autre; chaque segment de l'uretère se contracte faiblement et isolément; cette inertie de l'uretère aurait pour conséquence fatale la distension du bout supérieur et du bassinet et l'atrophie du rein.

S'il en est réellement ainsi, il est évident qu'il n'y a aucun intérêt à tenter la reconstitution de l'uretère sectionné puisque, même si elle réussit anatomiquement, on ne peut espérer une restitution physiologique. D'où l'importance qu'il y a à vérifier les expériences d'Alskne et à étudier la contractilité de l'uretère sectionné, puis suturé.

Dans ce but, Iselin, au moment où il allait sacrifier ses animaux et avant que la dose mortelle d'anesthésique ne fût administrée, a fait une nouvelle laparotomie, mis à nu l'uretère et exploré sa contractilité spontanée et provoquée. Il l'a fait *de visu*, car les contractions urétérales sont faciles à constater directement, et même, avec Conan, il a construit un ingénieux appareil qui lui a permis, dans quelques cas, d'enregistrer graphiquement ces contractions. Et voici ce qu'il a constaté :

1° A l'état normal, la contraction urétérale est très apparente, le canal présentant un véritable mouvement de reptation; la contraction se reproduit toutes les vingt ou vingt-cinq secondes et se transmet d'une extrémité à l'autre.

2° Quand l'uretère vient d'être sectionné, son péristaltisme ne se modifie pas immédiatement : l'urine continue à s'écouler, par le bout supérieur, de façon intermittente, par éjaculation, et un stylet introduit dans ce bout est chasse par la contraction du canal.

3° Au bout de vingt-quatre heures, le bout supérieur de l'uretère apparaît complètement inerte : non seulement il ne présente plus de contraction spontanée, mais les excitations n'en provoquent aucune; au contraire, le bout inférieur se contracte encore sous l'influence du pincement.

Sur un chien sacrifié au quatrième jour, l'uretère ne présentait plus qu'un très faible péristaltisme, ne dépassant pas la section, semblant même mourir avant de l'atteindre. Sur un autre animal, tué au huitième jour, le bout central est complètement inerte, tandis que le bout périphérique présente encore des contractions provoquées.

Ainsi donc, jusqu'au huitième jour, la section de l'uretère a cet effet paradoxal de paralyser le bout sus-jacent à la section et de laisser intact le péristaltisme du bout sous-jacent.

4° A distance, c'est-à-dire à partir du cinquantième jour, *tout dépend du résultat de la suture. S'il y a une sténose cicatricielle, le bout supérieur*

apparaît inerte et dilaté, et les conclusions d'Alskne sont exactes. Ainsi, sur un animal sacrifié au cinquante-septième jour et qui avait un rétrécissement au niveau de la suture urétérale, Iselin trouve le bout supérieur dilaté et presque immobile, ne présentant plus que de très faibles contractions, plus fréquentes que normalement (2 ou 3 pour une contraction du bout inférieur) : la liaison physiologique entre les deux bouts semble vraiment interrompue par le tissu cicatriciel.

Au contraire, si la suture a réussi, *s'il n'y a pas de sténose, la restitution fonctionnelle est complète*, ainsi qu'il ressort des trois expériences suivantes :

Chien sacrifié au cinquante-quatrième jour. Uretère parfaitement régulier, parcouru par des ondes péristaltiques normales de force et de fréquence, ondes qui se continuent nettement d'une extrémité à l'autre à travers la zone suturée.

Chien sacrifié au soixantième jour. Uretère quasi-normal, avec une contractilité parfaite, spontanée et provoquée, se transmettant d'un bout à l'autre.

Chien sacrifié au cent-deuxième jour. La section et la suture de l'uretère avaient été pratiquées très près de la vessie; on ne pouvait donc étudier la contraction du bout distal, très court; mais le bout supérieur était normal, non dilaté, se contractant avec force et régularité.

Pour Iselin, la question est donc jugée : la paralysie consécutive à la section, paralysie qui ne porte que sur le bout central, disparaît au bout d'une semaine, et la mobilité de l'uretère revient, comme le prouvent les résultats expérimentaux éloignés. Cette paralysie temporaire est sans influence sur le rein. Seule la sténose cicatricielle secondaire entraîne des effets fâcheux pour cet organe, car elle détermine, non pas une paralysie, mais une distension de la portion sus-jacente de l'uretère, avec atonie consécutive.

La conclusion générale des recherches d'Iselin est donc que tout le mal provient du rétrécissement et que c'est lui qu'il faut éviter avant tout, si l'on veut obtenir de bons résultats des sutures de l'uretère. Trois conditions paraissent favoriser la réunion de cette suture :

a) La stricte asepsie du foyer opératoire;

b) L'emploi de la dérivation temporaire par pyélostomie avec bougirage de l'uretère;

c) La destruction par cautérisation de la muqueuse urétérale dans la zone de suture, qui assure un affrontement exact et étanche.

La première de ces conditions nous était connue; les travaux d'Iselin ont le mérite d'attirer notre attention sur les deux autres. Ils sont d'ordre purement expérimental, mais il est facile d'en tirer des conclusions applicables à la chirurgie humaine et c'est dans ce but que l'auteur a cru intéressant de vous les communiquer.

M. P. Moure : Lorsque je travaillais la question des greffes vasculaires, j'ai essayé sur le chien d'interposer des segments d'artère et de veine sur le trajet de l'uretère. J'ai pu constater la contraction rythmique du segment

d'uretère sus-jacent au greffon ; mais lorsque je vérifiais le résultat, quelques jours ou quelques semaines plus tard, je trouvais toujours une dilatation manifeste du rein.

J'obtins le même échec avec les sutures circulaires simples et j'étais arrivé à la conclusion, d'ailleurs classique, que la suture de l'uretère était presque toujours inutile.

Si M. Iselin, par le procédé très simple qu'il nous propose et qui consiste à exciser une collerette de muqueuse, nous permet de réussir régulièrement cette suture, il aura réalisé un progrès des plus intéressants.

COMMUNICATIONS

Accumulation massive de graisse dans le tissu cellulaire sous-cutané abdominal ; lipectomie.

par M. Pierre Wiart.

Mon premier soin, en commençant cette communication, sera de faire projeter devant vous deux photographies. Cela me dispensera d'insister longuement sur les manifestations extérieures de l'affection que présentait la malade dont je désire vous entretenir.

C'était une femme de quarante-trois ans, de bonne santé habituelle, vendeuse de son métier, qui entra dans mon service de Lariboisière, en octobre 1926, afin qu'on apportât un remède à une situation devenue, pour elle, intolérable.

D'un embonpoint par ailleurs modéré, comme vous pouvez le constater sur ses photographies, elle avait vu se constituer peu à peu, par suite d'un énorme développement de la graisse sous-cutanée abdominale, un repli cutanéo-graisseux en tablier qui, au fur et à mesure de son développement, s'était progressivement abaissé devant la face antérieure des cuisses. Lors de l'entrée à l'hôpital, le contour de ce tablier avait la forme d'un U un peu évasé en haut. Les deux branches latérales prenaient naissance sur les parties latérales des crêtes iliaques et descendaient presque verticales ; la branche horizontale répondait à la rotule. L'épaisseur de ce tablier était considérable au niveau de sa base d'implantation, 25 centimètres au moins ; elle allait en diminuant de haut en bas.

D'ailleurs, la surcharge graisseuse se limitait nettement au tissu cellulaire sous-cutané ; la paroi musculaire paraissait solide ; l'anneau ombilical n'était nullement distendu et il n'y avait pas trace de hernie ombilicale.

La présence d'une masse aussi volumineuse et aussi pesante appendue à la paroi abdominale antérieure déterminait, naturellement, des troubles fonctionnels assez sérieux et les considérations esthétiques n'étaient pour rien — ou pour bien peu de chose — dans le vif désir qu'avait la malade d'être délivrée de son fardeau.

La station verticale provoquait des sensations fort pénibles de tiraillement qui s'accentuaient pour peu qu'elle se prolongeât. Cette station verticale néces-

sitait, d'ailleurs, une attitude spéciale du tronc rejeté en arrière, un certain degré d'hyperextension de la colonne vertébrale. La marche était malaisée et ne pouvait être longtemps prolongée ; elle se faisait les jambes écartées et s'accompagnait d'un dandinement spécial.

Je ne fais que signaler l'impossibilité de toute relation sexuelle bien qu'elle ne soit pas restée, en l'occasion, sans conséquences; la malade fut, en effet, de ce fait, abandonnée par son mari. Mais j'insiste davantage sur l'obstacle apporté à la toilette des régions recouvertes par le tablier graisseux et sur toutes les lésions cutanées qui en résultaient : érythème, intertrigo, excoriations inguinales



Fig. 1.

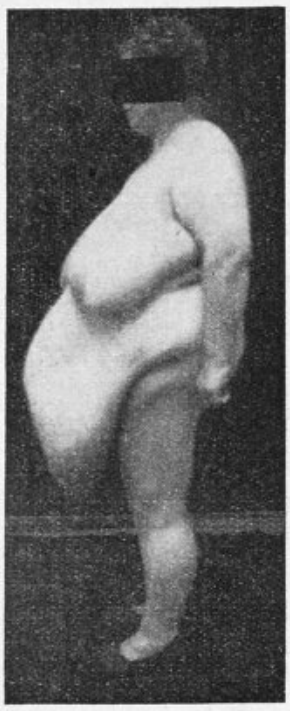

Fig. 2.

chroniques. Il s'y était ajouté, depuis plusieurs semaines, des poussées de furonculose multiple et à répétition étendue à tout le tablier et, plus encore, aux régions qu'il recouvrait.

Ce fâcheux état de la peau m'obligea à différer longtemps l'intervention à laquelle je m'étais très vite résolu. La furonculose resta, d'ailleurs, en partie rebelle aux multiples traitements locaux ou généraux qu'on mit en œuvre pour la combattre ; il fut toujours impossible d'obtenir un état des téguments entièrement satisfaisant et, de guerre lasse, devant l'ardent désir de la malade d'être enfin soulagée, je mis à profit pour intervenir une accalmie manifeste des lésions.

L'opération eut lieu le 17 février 1927. Après anesthésie générale à l'éther, un aide saisit le tablier des deux mains par son contour inférieur, le soulève et l'attire en haut de façon à lui donner une direction sensiblement verticale. La

base en est alors circonscrite par deux incisions, supérieure et inférieure, qui se réunissent sur les parties latérales de l'abdomen, au niveau de la partie antérieure de la crête iliaque. L'incision supérieure, fortement convexe en haut, passe à trois travers de doigt au-dessus de l'ombilic; l'incision inférieure, légèrement convexe en bas, suit approximativement le trajet d'une ligne réunissant les deux épines iliaques. Après section de la peau, la graisse est coupée obliquement jusqu'au plan aponévrotique. On procède ainsi à l'ablation d'un véritable segment cunéiforme répondant à la base du tablier graisseux et qui tombe avec lui. L'ensemble ainsi enlevé est d'un volume impressionnant et du poids respectable de 10 kilogr. 5.

La vaste plaie résultant de cette ablation saigne en nappe, assez abondamment. La réunion en est aisément obtenue à l'aide de longs points profonds au fil de bronze rapprochant les deux lèvres sur toute leur épaisseur; mais, en raison du suintement sanguin et, surtout, de l'asepsie douteuse de la peau, un gros drain est placé aux deux extrémités de la suture.

Les suites opératoires furent marquées par un incident d'infection localisée qui ne nous surprit guère; au niveau du quart externe gauche de l'incision, un abcès se collecta qui nécessita l'ablation de quelques points de suture superficiels. Après quoi, la guérison de la plaie se fit normalement. La convalescence fut ensuite interrompue par l'apparition d'une phlébite légère et bénigne du membre inférieur gauche.

J'ai revu la malade trois mois après l'intervention; toutes les sensations pénibles, tous les troubles fonctionnels avaient cessé; l'accumulation de graisse au niveau de la paroi ne semblait pas devoir se reproduire, et, bien que le membre inférieur gauche présentât ensuite un peu d'œdème et d'endolorissement lorsque la station verticale était trop longtemps conservée, on peut dire que ma opérée avait retrouvé, dans l'ensemble, une complète aptitude à la vie normale.

Des interventions semblables à celle que je viens de vous rapporter, des ablations plus ou moins volumineuses de graisse sous-cutanée abdominale, des « lipectomies » pour employer la dénomination proposée par Kelly, ont été pratiquées depuis longtemps déjà, comme complément de certaines interventions abdominales, en particulier dans la cure des hernies ombilicales. Ici même, Morestin et Dujarier en ont apporté de belles observations. L'intervention est devenue quasi banale.

Il n'en est pas de même lorsque l'accumulation de graisse est limitée au tissu cellulaire sous-cutané à l'exclusion de tout envahissement des couches musculo-aponévrotiques de la paroi abdominale. En pareil cas, les chirurgiens ne sont intervenus qu'assez rarement. C'est ainsi que, sur un total de 88 « excisions massives de graisse sous-cutanée abdominale » que Heineck (de Chicago) a pu réunir [1], il n'en est guère plus du quart — 24 observations — où l'opération ait eu pour seul but l'extirpation de graisse sous-cutanée.

Par contre, il semble que ces cas soient de ceux où la quantité de graisse enlevée ait été plus particulièrement considérable. Le chiffre de 10 kilogr. 5, qui m'avait paru, dans mon cas, assez impressionnant, est largement dépassé dans 4 cas de Heineck où furent enlevées respective-

1. Heineck. *Gazette hebdomadaire des Sciences médicales de Bordeaux*, 22 février 1925, p. 121.

ment 28 livres (12 kilogr. 6), 29 livres 1/2 (13 kilogr. 2), 30 livres (13 kilogr. 5) et 37 livres (16 kilogr. 6). Et tous ces cas restent loin derrière celui de Kelly : « La masse était si longue que j'en tenais une extrémité dans une main à la hauteur de la poitrine, tandis que l'autre extrémité trainait sur le plancher, et elle était si lourde que j'avais peine à maintenir mon équilibre. »

La rareté et l'importance de ces interventions ont une raison fort simple : l'accumulation massive de graisse dans le tissu cellulaire sous-cutané abdominal est, dans l'énorme majorité des cas, l'apanage des obèses. Or, la caractéristique de l'obésité c'est la surcharge graisseuse de *tout* le tissu cellulaire sous-cutané et profond, la surabondance, *généralisée à tout l'organisme*, d'une graisse répartie comme elle l'est à l'état normal. Si la manifestation qui nous occupe est beaucoup plus apparente, plus gênante même, elle n'en reste pas moins d'importance secondaire à côté de certaines autres, les surcharges graisseuses viscérales, par exemple. Et l'intervention chirurgicale, en tant qu'elle ne s'attaque qu'à un incident local, apparait d'une utilité d'autant plus contestable qu'elle comporte des risques. Avec la fragilité de leur cœur gras ou de leur foie dégénéré, avec la moindre résistance à l'infection et la lenteur qui caractérisent leurs tissus surchargés de graisse, les obèses sont de mauvais sujets pour la chirurgie. Ils relèvent, en principe, du seul traitement médical.

Il est, pourtant, des cas exceptionnels, comme le nôtre, où l'accumulation de graisse sous-cutanée abdominale présente un développement si considérable, si hors de proportion avec la surcharge graisseuse du reste de l'organisme, qu'elle constitue l'élément prédominant, le seul presque dont il faille tenir compte dans le syndrome de l'affection.

Qu'on examine, en effet, avec un peu d'attention, les photographies de notre malade; l'embonpoint qu'elle présente ne dépasse guère ce qu'on voit fréquemment chez la femme à cette période de la vie. Et l'énorme tablier graisseux qui recouvre les cuisses et descend jusqu'aux genoux constitue chez elle le seul élément qui la différencie de beaucoup de femmes de son âge.

Dans les cas de cette sorte, lorsque, par suite du volume même de la masse ou par suite des sensations douloureuses que son poids détermine, la station verticale et la marche deviennent de plus en plus difficiles; lorsque le sujet, obligé de vivre assis ou couché, se trouve placé dans les conditions les plus défavorables pour lutter contre son obésité croissante; lorsqu'enfin la masse est l'occasion et le point de départ de lésions cutanées eczémateuses ou ulcératives, porte d'entrée de ces infections lymphangitiques contre lesquelles les obèses se défendent si mal, la chirurgie a le droit et le devoir d'entrer en ligne.

En guérissant le malade d'une manifestation locale dont les conséquences peuvent être graves, elle lui rend la faculté de mener une vie normale et restitue à la thérapeutique toutes ses possibilités et ses chances de succès.

L'indication opératoire est donc très nette dans les cas fort rares d'accu-

mulation massive de graisse sous-cutanée abdominale chez des sujets d'obésité, par ailleurs, très modérée. J'ajoute qu'il y aurait intérêt à ne point la poser trop tardivement ; l'étendue et l'importance de l'acte opératoire en seraient diminuées d'autant.

M. **Tuffier** : Je ne croyais pas aussi rares ces difformités de la paroi abdominale descendant jusqu'au genou. Le cas typique que j'ai opéré rentre précisément dans le cadre de ces faits où une femme *sans embonpoint très marqué*, jeune, présente un tablier de la paroi abdominale descendant au-dessus du genou ; il s'agissait d'une Américaine du Sud, d'une trentaine d'années, qui vint me consulter pour une difformité de la paroi abdominale que rien ne permettait de supposer.

A l'examen, je trouvai la paroi de l'abdomen descendant jusqu'au genou et, à mon grand étonnement, je constatai qu'elle était constituée uniquement par la peau et le tissu cellulaire sous-cutané, peut-être hypertrophié ; la gêne considérable de ce tablier justifiait l'opération ; elle a consisté à l'extirper par deux incisions en pleine paroi abdominale saine et réunion par première intention avec drainage.

Je ne signalerai que deux faits : il faut enlever trop pour enlever assez, c'est-à-dire que, comme dans les opérations d'éléphantiasis, il faut opérer en partie saine ; le second point, c'est qu'une hémostase parfaite est nécessaire à cause de l'étendue considérable de la plaie. Le troisième vient des tissus. Cette malade attribuait sa déformation à ce que, quand la ptose a commencé, elle avait serré son corset de plus en plus au-dessus du point où la paroi cédait et elle avait continué jusqu'au moment où je l'ai vue. Je donne cette explication pour ce qu'elle vaut.

J'ai vu d'autres catégories de ventres, mais il ne s'agit plus de la peau ni du tissu cellulaire sous-cutané, mais de la paroi abdominale, c'est là une question différente.

M. **Paul Mathieu** : J'ai opéré une malade analogue à celle de M. Wiart. Le grand tablier cutané et graisseux descendait jusqu'au genou. Cette malade avait vu apparaître ce gros pli cutané après une cure d'amaigrissement médicalement bien conduite. Le cas n'est pas exceptionnel, je crois. La malade a été opérée par le procédé utilisé par M. Wiart et j'ai obtenu un résultat parfait.

M. **Paul Moure** : J'ai souvent aidé mon regretté maître Morestin à opérer de semblables obèses ; mais il ajoutait à l'exérèse cutanée et graisseuse une série de plicatures verticales au fil de lin des plans aponévrotiques de la paroi, car ces obèses ont souvent des parois amincies, faibles et distendues.

M. **Pierre Delbet** : Ces opérations de dégraissage de la paroi abdominale sont assez fréquentes. Qu'il y ait ou qu'il n'y ait pas de hernie ombilicale, le dégraissage reste le même.

Je ne veux parler que de deux points de technique.

L'opération est d'une remarquable simplicité, à la condition que l'on décolle la graisse de l'aponévrose en allant de dehors en dedans. Quand on procède ainsi, la graisse se décolle à la compresse ; les vaisseaux perforants se tendent sans se rompre ; on les voit très bien et on peut les pincer avant de les couper.

Le second point est le suivant. On s'applique généralement à réunir les deux incisions, la supérieure et l'inférieure, à angle plus ou moins aigu. Dans ces conditions, lorsque la suture est terminée, les deux angles font des saillies disgracieuses. Pour les éviter, il suffit de réunir les extrémités des deux incisions par une incision verticale de 1 à 3 centimètres de hauteur, suivant l'épaisseur de la paroi. On place un fil d'attente sur le milieu de la petite incision verticale, et par ce fil on l'attire en dedans. Le petit lambeau prend alors la forme d'un triangle, dont on suture le côté supérieur à la branche supérieure et le côté inférieur à la branche inférieure. Par ce petit artifice, on évite les irrégularités et saillies disgracieuses de l'extrémité de la suture.

M. Mauclaire : J'ai fait aussi plusieurs fois, à la demande des malades, de larges résections graisseuses de la paroi abdominale. Au début, je n'avais pas drainé ; mais j'ai observé de petits *épanchements graisseux post-opératoires* désunissant la plaie en un point. Aussi, les fois suivantes, j'ai drainé et j'ai fait le capitonnage du tissu cellulaire restant des bords de la plaie.

Résultats éloignés du traitement chirurgical de l'asthme bronchique,

par MM. **René Leriche**, correspondant national, et **R. Fontaine**.

Au mois de juin 1926[1], nous avons communiqué à la Société deux observations d'asthme bronchique traité par l'ablation du ganglion étoilé gauche. Bien que notre communication n'ait pas eu d'écho, nous voudrions revenir aujourd'hui sur la question du traitement chirurgical de certains asthmes à propos de nouvelles observations.

On doit tout d'abord poser en principe qu'il est démontré que le traitement chirurgical peut guérir certains asthmes bronchiques rebelles. Nous n'en demandons pas la démonstration à la statistique. Sans doute, on peut, à l'heure actuelle, en dresser d'importantes. Nous avons pu réunir 254 cas d'opérations pour asthme il y a quelques mois. On les trouvera signalés dans la thèse de notre élève Leder (Strasbourg, 1927). Actuellement, on en trouverait près de 300, et ces chiffres pourraient permettre de dire, comme

1. R. Leriche et R. Fontaine : Sur le traitement chirurgical de l'asthme bronchique. *Bull. et Mem. de la Soc. de Chir.*, t. LII, 1926, p. 748-756.

on l'a dit, que le traitement chirurgical a donné 43,61 p. 100 de bons résultats, 31,97 p. 100 de résultats nuls et 24,42 p. 100 d'insuccès.

Mais on ne saurait trop répéter que ces chiffres n'ont aucune signification. Il serait peu sérieux d'en faire état. Il n'y a qu'un minimum d'observations publiées en détail. Très peu ont été suivies un temps suffisant pour être valables et dans un grand nombre d'entre elles les indications ont été peu étudiées. Cela enlève toute signification aux résultats fournis par les statistiques.

Il vaut mieux, pour juger la question, s'en tenir à quelques faits bien observés sans accorder la moindre attention à la trompeuse loi du nombre. Or, il en existe des observations très sérieuses, dont tous les termes ont une valeur, qui montrent que par l'opération on peut avoir des guérisons de longue durée.

C'est là la chose la plus importante à l'heure actuelle. Car s'il en est bien ainsi, peu nous importe que l'idée d'un traitement chirurgical ne soit pas en harmonie avec telle ou telle conception pathogénique de l'asthme actuellement en honneur. Il n'y a aucun compte à tenir des objections théoriques. En cette matière, comme pour ce qui a trait au traitement chirurgical de l'angine de poitrine, la chirurgie apporte des éléments nouveaux d'analyse pathologique ; elle apporte des faits et aucune théorie ne peut les révoquer sous prétexte qu'ils ne s'harmonisent pas avec les idées courantes.

Or certainement les opérations, sympathiques ou vagales, parviennent, dans certains cas, à supprimer les crises d'asthme de façon durable.

Kümmell, dans un travail récent[1], dit avoir obtenu les résultats suivants : sur 5 opérés de l'année 1923 ayant subi l'ablation unilatérale de la chaîne sympathique, 3 demeurent guéris au bout de trois ans et, sur 8 sympathectomisés de l'année 1924, 6 sont guéris depuis deux ans.

A ces faits, par eux seuls démonstratifs, nous voulons ajouter les résultats des deux opérations que nous vous avons signalées il y a deux ans.

Une première malade, âgée de quarante-cinq ans, atteinte de crises d'asthme de plus en plus fréquentes et de plus en plus graves depuis 1923, restée pendant dix-huit mois en traitement à la clinique du professeur Blum, sans résultats positifs, a subi, sous anesthésie locale, le 11 mars 1925, en plein état de crises brochées sur une dyspnée constante avec cyanose, l'ablation du ganglion étoilé gauche. Elle a eu une amélioration très rapide de son état pulmonaire et de son état général. Nous l'avons revue transformée au bout de vingt-huit mois, n'ayant plus de dyspnée, plus de crises, plus de cyanose, ayant passé deux hivers sans incident asthmatique, malgré deux ou trois bronchites. Et le 18 mars 1928, soit au bout de trois ans, elle a répondu à une demande de renseignements en nous écrivant : « Je puis vous dire avec plaisir que depuis très longtemps je n'ai plus d'asthme. Je vous remercie mille fois de m'avoir délivrée de ce terrible mal. »

1. H. Kümmell : Der heutige Stand der chirurgischen Behandlung des Asthma bronchialis. *Therapie der Gegenwart*, janvier 1927.

Dans le second cas, chez une femme de quarante-cinq ans, ayant de l'asthme depuis 1911, ayant tout essayé comme traitement dans diverses villes, présentant depuis peu un syndrome de Basedow très marqué, malade que nous avait confiée le professeur Merklen, nous avons enlevé, sous anesthésie locale, le ganglion étoilé gauche, le 9 septembre 1925. L'amélioration fut rapide : tout disparut sauf l'exophtalmie qui ne fit que s'atténuer, et en juillet 1927, soit au bout de vingt-deux mois, nous l'avons revue parfaitement bien portante, n'ayant pas repris de crise depuis bientôt deux ans. Le 19 mars 1928, au bout de trente mois, elle est venue nous voir guérie de son asthme et ne gardant de son basedowisme qu'un peu de saillie oculaire.

Le fait est donc certain, l'ablation du ganglion étoilé gauche suffit à faire disparaître pendant des années des crises d'asthme très rebelles et très intenses.

* * *

Malheureusement, ce résultat n'est pas constamment obtenu. A côté de pareils succès, il y a des échecs complets, avec réapparition rapide des crises. Personnellement, dans 2 cas dont on trouvera les observations complètes dans la *Thèse* de Leder, nous avons vu l'ablation du ganglion étoilé gauche ne donner aucune amélioration.

Chez un homme de cinquante et un ans, opéré le 9 octobre 1926, la récidive des crises eut lieu au début de novembre, et chez un homme de vingt-six ans, opéré le 21 décembre 1926, les crises reparurent au bout de dix-sept jours. Aucun traitement médical ne l'a depuis lors amélioré.

Toute la difficulté du traitement de l'asthme consiste donc à savoir pourquoi on échoue dans un cas donné, alors qu'on réussit dans un autre. Et si l'on pouvait formuler un tel souhait, on devrait dire qu'à l'heure actuelle, ce qui serait le plus utile dans l'étude de cette question, ce serait des observations bien prises d'échec complet du traitement chirurgical. Essayons de rechercher les causes des échecs.

L'échec peut tout d'abord tenir à la nature de l'asthme lui-même. L'asthme étant un syndrome bronchospasmodique peut avoir toutes sortes de causes provocatrices et l'opération qui tend à interrompre la voie du réflexe déclencheur peut n'être pas appliquée au bon endroit. De même, on peut penser que si l'asthme a une cause organique permanente, la récidive est très probable, tant que la cause n'est pas enlevée. Toutefois, les résultats actuels de la rœntgenthérapie, thoracique ou splénique, montrent que l'on peut guérir l'asthme en diminuant l'excitabilité nerveuse thoracique ou par influence générale sans exercer d'action directe sur la cause supposée. L'argument n'a donc pas grande valeur.

Il nous semble que les échecs tiennent plus probablement à ce que l'on ne choisit pas toujours le bon côté ou la bonne opération et c'est dans ce sens que de grands progrès doivent être encore faits.

Il ne faut pas oublier en effet que l'asthme est une maladie bilatérale et qu'on n'opère en général que d'un seul côté. On pourrait en conclure qu'il

faut, en cas d'échec, opérer ensuite de l'autre côté, comme l'ont fait Kümmell, Hesse, Sauerbrück, Jenkel, Radice. Mais nous considérons que c'est là *a priori* un sacrifice physiologique beaucoup trop considérable et qu'il vaut mieux essayer de déterminer avant l'opération le côté à choisir, puisqu'une opération unilatérale a guéri certains malades. Pour reconnaître le bon côté nous pouvons utiliser un excellent moyen : l'infiltration anesthésique de la chaîne sympathique à la base du cou et du ganglion étoilé. Il y a là probablement une ressource précieuse aussi bien pour le traitement de l'asthme que pour celui de l'angine de poitrine. Si l'injection de novocaïne calme les crises, et les enraie pour plusieurs heures, il y a de fortes chances pour qu'une opération à ce niveau soit efficace. Si l'injection échoue (entre les mains de quelqu'un ayant l'expérience de ces infiltrations profondes) il y a lieu de chercher de l'autre côté et, après exploration des deux chaînes sympathiques à la base du cou, d'infiltrer un autre nerf, d'injecter par exemple le pneumogastrique droit. Nous n'avons pas eu l'occasion d'employer ce procédé dans l'asthme, mais il nous a rendu de grands services dans l'angine de poitrine en nous permettant, par une injection de novocaïne, de suspendre complètement pour plusieurs heures des crises se répétant au moindre effort. De plus, nous avons vu chez une malade n'ayant jamais eu d'asthme l'injection au contact de la chaîne cervico-thoracique gauche provoquer une subite crise d'asthme avec état de mal asthmatique de plusieurs jours de durée, ce qui montre qu'il y a certainement au niveau du ganglion étoilé, probablement au niveau de sa partie inférieure, un centre d'interruption ou un point de passage de fibres sympathiques dont l'importance est considérable dans la production de la crise d'asthme. C'est par là que passent, semble-t-il, la plupart des fibres sympathiques venant du poumon ou y allant[1], et on a avantage à explorer les effets du blocage anesthésique à ce niveau.

Quelques-uns penseront que cela a peu d'importance, mais nous pensons qu'il y a là au contraire un excellent moyen de savoir de quel côté il faut opérer et aussi à quel nerf il faut s'adresser.

Les échecs peuvent tenir en effet à ce qu'on s'est adressé au sympathique, alors qu'il fallait atteindre le pneumogastrique. On sait bien aujourd'hui, surtout après les recherches de Bräucker, qu'il ne faut pas voir dans le sympathique ou dans le vague, du point de vue bronchique, des nerfs antagonistes, l'un dilatateur, l'autre constricteur. Il y a, dans chaque tronc, en proportions variables suivant les individus, des mélanges de fibres sensitives et de fibres motrices à action inverse. Il peut donc parfaitement arriver que chez tel malade la vagotomie de Kappis doive être préférée à la sympathectomie de Kümmell.

A ce point de vue encore, les injections anesthésiques préalables peuvent rendre de grands services au moment où il s'agit de prendre une détermination opératoire.

1. Elles n'y passent pas toutes, comme l'un de nous le montrera dans un travail expérimental qui paraîtra prochainement dans le *Lyon chirurgical*.

L'observation suivante montre bien la nécessité qu'il peut y avoir à procéder ainsi :

Un homme de cinquante-huit ans nous est adressé en janvier 1927 pour un asthme rebelle, datant de 1918. Il a en moyenne deux à cinq accès par jour, deux à trois par nuit, par moment beaucoup plus. Les crises sont parfois subintrantes. A l'examen, nous trouvons en dehors d'autres signes : un thorax dilaté, rigide, avec respiration purement diaphragmatique, un état d'emphysème prononcé. Nous faisons le 5 février une opération de Freund à gauche. L'amélioration qui en résulte est considérable.

Le 2 mars, ablation du ganglion étoilé gauche. Aggravation manifeste de l'asthme. Il est à noter que, par suite de la conformation thoracique, l'ablation n'a pas enlevé le pôle inférieur du ganglion, dont l'extrême pointe est restée en place. Les crises deviennent subintrantes et de plus en plus pénibles. Ce sont des crises d'asthme typiques qui, malgré toutes les médications, ne sont pas soulagées. Nous essayons donc d'une vagotomie.

Le 28 mars, sous anesthésie locale, découverte du pneumogastrique droit. On cherche à dépasser par en bas le point d'émergence du récurrent sans y parvenir. La dyspnée est extrême et, malgré l'indolence de l'opération, malgré l'anesthésie locale, le malade est en état de crise, avec un thorax en inspiration maxima. Pour voir l'action d'une section éventuelle du pneumogastrique, nous infiltrons de novocaïne ce nerf lui-même. Instantanément la dyspnée disparaît, la respiration devient normale, calme et régulière. Le malade surpris nous remercie. Devant ce résultat frappant, nous réséquons 1 centimètre du pneumogastrique, juste au-dessus de l'artère sous-clavière.

Le même soir, le malade respire librement. Il dort presque toute la nuit avec une seule injection de pantopon. Sa voix est rauque, mais cela ne le préoccupe guère devant le calme de ses journées. Aucune crise jusqu'au 4 mai. Ce jour, crise typique. Dès le lendemain, l'amélioration reprend et l'état général se transforme. Il persiste une crise légère atypique presque chaque soir, très facilement arrêtée par l'adrénaline. Peu à peu cette crise se transforme en accès de quintes de toux avec expectoration abondante et dyspnée, et finalement tout disparaît.

Le 2 mai 1928, soit un an après l'opération, il revient nous voir en parfait état, ayant passé un excellent hiver, n'ayant plus d'asthme depuis dix mois et respirant librement.

Ce malade ne croit pas avoir trop payé d'un peu de raucité de la voix la disparition d'un état asthmatique subintrant. Il trouve simplement que la chirurgie lui a transformé l'existence en le rendant à une vie normale.

Une dernière cause d'échec tient encore à ce que beaucoup d'asthmatiques sont en même temps des emphysémateux, à thorax dilaté rigide, et qu'il faut, si l'on veut obtenir chez eux un résultat satisfaisant, supprimer aussi le facteur emphysème par une chondrectomie.

Nous avons commencé le traitement de l'asthme par une opération de Freund dans le cas dont il était question ci-dessus. Le malade a obtenu de la chondrectomie un énorme bénéfice et nous pensons que cette opération a été pour beaucoup dans l'excellence du résultat obtenu.

***

En somme, et c'est là notre seule conclusion, la question du traitement chirurgical de l'asthme doit être poursuivie dans un esprit d'analyse pathologique attentive et patiente. Nous déconseillons de l'aborder à ceux qu'intéresse seulement l'acte opératoire.

On nous a quelquefois objecté que c'était là de la chirurgie expérimentale. Nous n'en sommes pas émus. Les chirurgiens qui, il y a quarante ans, s'essayaient à faire des anastomoses intestinales ou des exclusions avaient des problèmes aussi complexes à résoudre que ceux dont nous parlons. On leur a sans doute aussi fait la même objection. Il est fort heureux qu'ils ne se soient pas arrêtés pour cela.

Nous pensons que la chirurgie actuelle de l'asthme bronchique procède du même esprit que celui qui a établi les bases de la chirurgie intestinale actuelle et qu'elle aura le même avenir.

PRÉSENTATIONS DE MALADES

Cheiloplastie par greffon de cuir chevelu,

par **M. Paul Moure.**

J'ai l'honneur de vous présenter cette blessée actuellement en voie de traitement pour une cicatrice vicieuse de la lèvre inférieure avec ectropion, consécutive à une brûlure.

Pour reconstituer les lèvres, je prélève actuellement le greffon sur le cuir chevelu pour plusieurs raisons :

1° Ce procédé est beaucoup moins désagréable pour le patient que la méthode italienne, qui l'immobilise dans une position des plus incommodes ;

2° Il ne persiste ultérieurement pas de cicatrices apparentes, car elles sont totalement dissimulées dans les cheveux ;

3° Le cuir chevelu dont la vascularisation est très riche fournit des lambeaux très vivaces ;

4° La peau du crâne présente le double avantage de fournir suivant les besoins un greffon chevelu ou glabre. Le greffon chevelu est très utile chez l'homme qui désire posséder une moustache ; mais chez la femme il suffit, comme dans le cas présent, de l'épiler.

L'épilation du greffon est très facile à obtenir par le procédé que je vous ai déjà exposé et qui consiste à détruire les bulbes pileux par la face profonde du greffon [1]. Vous pouvez constater que chez cette opérée l'épilation ainsi obtenue est complète ;

1. *Bull. et Mém. de la Soc. de chir.*, 1926, p. 736.

5° La peau du crâne épilée présente le même grain que la peau du visage, et le greffon s'harmonise beaucoup mieux que lorsqu'il est prélevé sur le cou ou sur le bras. Pour se convaincre de ce fait, il suffit de se regarder dans une glace et de constater qu'il est impossible de retrouver la ligne d'insertion primitive des cheveux, et cette ligne a pourtant, hélas, reculé!

A propos de cette opérée, je voudrais encore insister sur le mode de pansement que j'emploie pour recouvrir la surface cruentée qui résulte de la prise du greffon et de ses deux pédicules temporaux. C'est un pansement unique à la gaze iodoformée que j'applique le premier jour sur la plaie aseptique et que je laisse sans y toucher jusqu'au moment où je remets en place les deux pédicules tubulés. J'obtiens alors une réunion par première intention. C'est la seule façon d'empêcher l'infection secondaire de la surface cruentée, qui est fatale si l'on procède à des pansements fréquents. Le pansement actuel, qui forme une croûte absolument adhérente, est en place depuis sept semaines.

Arthrodèse intra et extra-articulaire chez un ancien coxalgique,

par M. **Clavelin**.

M. Mathieu, rapporteur.

Phlegmon de la gaine du fléchisseur du pouce traité par la vaccinothérapie,

par M. **Pierre Delbet**.

La récente discussion sur le traitement du phlegmon des gaines des fléchisseurs des doigts m'incite à vous présenter une malade que j'ai traitée par le propidon.

Vous pouvez constater qu'elle est guérie avec une intégrité fonctionnelle complète et qu'elle n'a qu'une petite cicatrice à la partie inférieure de l'avant-bras.

Emilie B..., âgée de quarante ans, se pique profondément la seconde phalange du pouce droit, près de sa base, le 9 février dernier. Les phénomènes inflammatoires commencent le lendemain : douleurs vives; la blessée, qui est infirmière, constate que sa température dépasse 39°. Les douleurs augmentent d'intensité ; anorexie, céphalée.

Le 13, quatre jours après la piqûre, un médecin fait sous anesthésie au chlorure d'éthyle une petite incision digitale qui, au dire de la malade, aurait donné issue à du pus. Après un soulagement appréciable, mais de peu de durée, les douleurs reprennent leur intensité et la malade entre dans mon service le 16. Je la vois le matin même.

L'état général est mauvais; les douleurs sont atroces. Toute la main est tuméfiée et douloureuse. La rougeur s'étend sur l'avant-bras. Sur la face palmaire du pouce, à la base de la dernière phalange, l'incision faite le 13, entourée de lambeaux d'épiderme à demi desquamés, a des bords irréguliers, ulcéreux. La dernière phalange est à demi fléchie et ne peut être étendue. Tout le dos de la main est œdémateux et rouge. Les quatre derniers doigts sont en demi-flexion : ce n'est pas tout à fait le crochet de contracture et, si l'extension provoquée est très douloureuse, elle n'est cependant pas impossible. On n'a pas la sensation de rigidité que donne la contracture des extenseurs. J'incline à penser que la gaine cubito-carpienne n'est pas envahie. Mais la gaine radio-carpienne l'est incontestablement. Au-dessus du ligament annulaire, on perçoit une vague tuméfaction extrêmement douloureuse. Les battements de l'artère radiale paraissent plus marqués que ceux du côté gauche. Pas de ganglion perceptible.

Je n'ignore pas la lourde responsabilité que l'on assume en retardant l'incision dans un cas de ce genre. En raison de ce que j'avais vu antérieurement, je me suis cru autorisé à la prendre. Je fis injecter 4 cent. cubes de propidon en recommandant à M. Godard, chef de clinique, de voir la malade l'après-midi et de faire l'incision du ligament annulaire si une sédation manifeste n'était pas survenue.

Le soir, la température s'élève à 40°2 ; les douleurs sont moindres. M. Godard n'opère pas.

Le 18, on injecte 6 cent. cubes de propidon : la température, prise toutes les deux heures, ne dépasse pas 39°7.

Le 20, au matin, elle tombe à 37°3. L'amélioration est manifeste : la main est désenflée ; les douleurs sont très atténuées. On injecte 8 cent. cubes de propidon.

Le 22, la température tombe à 37° ; la partie paraît gagnée.

Le 23, la température ne dépasse pas 37°4 ; mais le 24 elle remonte le soir à 39°. Je fais injecter 2 cent. cubes de propidon le 25.

La tuméfaction située au-dessus du ligament annulaire, qui avait à peu près disparu, devient plus apparente. Le 28, M. Godard l'incise. Profondément, sous l'aponévrose, dans la gaine du pouce, il trouve une quantité notable de pus. Une ponction aurait suffi. J'ai fait faire une incision de 2 centimètres de manière qu'on pût reconnaître avec précision la situation du pus. Je répète qu'il était dans la gaine du fléchisseur du pouce. Mon chef de laboratoire, Beauvy, y a trouvé du streptocoque et d'autres cocci qui n'ont pas été identifiés.

La température tombe définitivement; la guérison est rapide et vous pouvez constater qu'elle est complète. La malade a quitté l'hôpital le 12 mars. Elle y est donc restée vingt-six jours.

Grâce à la vaccinothérapie, un phlegmon à streptocoques de la gaine du fléchisseur du pouce a guéri par une petite incision antibrachiale sans laisser la moindre gêne fonctionnelle.

Ma première communication sur le propidon (1914) contient l'observation d'un phlegmon grave de la main complètement guéri sans intervention chirurgicale. Les cas de ce genre, bien que plus heureux, sont moins démonstratifs. Les chirurgiens que leur tournure d'esprit n'entraîne pas vers la vaccinothérapie peuvent toujours penser qu'une erreur de diagnostic a été commise, qu'une lymphangite d'allure dramatique mais sans gravité réelle a été prise pour une synovite des grandes gaines.

Ici, il ne peut y avoir de doute sur le siège de l'infection, puisque la gaine radio-carpienne contenait du pus. Je pense qu'on ne peut pas non plus mettre en doute l'efficacité du vaccin, puisqu'une synovite à strepto-

coque d'allure très aiguë a été transformée en une affection subaiguë qu'une petite incision a complètement guérie.

Cette transformation peut se produire par autovaccination chez certains sujets qui font des abcès successifs. C'est rare, mais j'ai vu un abcès à streptocoque qui avait été pris pour un abcès froid tuberculeux. Elle se produit par une augmentation de la résistance sans que la virulence du microbe soit notablement diminuée pour un autre sujet. Si elle est rarement produite par autovaccination, elle l'est très souvent par la vaccinothérapie au moyen du propidon. Elle est la règle dans les infections d'origine dentaire. Quand celles-ci ne guérissent pas complètement sous l'influence du propidon, elles aboutissent à une collection subaiguë, presque froide, qu'une ponction suffit à guérir. Depuis plus de dix ans, on n'a pas fait dans mon service pour ces affections qui sont si fréquentes une seule de ces grandes incisions sous-maxillaires, sus-hyoïdiennes qui défigurent les gens pour la vie. On observe aussi quelquefois cette transformation dans les ostéomyélites de l'adolescence.

J'en ai observé un cas saisissant dans un phlegmon diffus de l'avant-bras. Je vous demande la permission de résumer brièvement l'observation qui a été publiée dans la *Revue de Chirurgie*.

Un boucher qui s'était enfoncé profondément dans la partie supérieure de l'avant-bras un de ces crochets qui servent à suspendre la viande est amené dans mon service quelques jours après, dans l'après-midi. M. Lascombe, chef de clinique, appelé d'urgence, constate un phlegmon diffus de tout l'avant-bras. Ayant déjà vu dans bien des cas les effets de la vaccinothérapie, il fait injecter du propidon. Le malade guérit et sort de l'hôpital, sans avoir été incisé, se servant de sa main. Mais il revient quelques jours après, avec un empâtement profond de la partie inférieure de l'avant-bras face antérieure dans la zone où avait pénétré le crochet. On fait une ponction au bistouri et on trouve profondément une collection purulente qui contient du streptocoque pur. La guérison est définitive avec intégrité fonctionnelle complète. On ne peut douter que cette évolution si particulière — phlegmon diffus à streptocoque aboutissant à un abcès froid — ait été le résultat de la vaccinothérapie.

Pour les phlegmons des gaines des fléchisseurs, je suis bien loin de penser qu'il faut abandonner le bistouri, parce qu'ils nous arrivent en général trop tard, mais je pense qu'il faut les vacciner tous, même ceux que l'on juge indispensable d'inciser immédiatement. Ils en bénéficient. Quand on estime qu'on peut surseoir à l'incision en surveillant étroitement le malade, et on l'estime d'autant plus souvent qu'on a plus l'expérience de la vaccinothérapie, on voit dans bien des cas, sous l'influence du propidon, les accidents rétrocéder d'une manière saisissante. Parfois, ils disparaissent complètement. Plus souvent, l'allure de l'infection change et la guérison complète peut être obtenue par une intervention réduite.

M. Ombrédanne : Il est indéniable que depuis dix ans je n'ai plus incisé un adéno-phlegmon chez un enfant.

Tous ont guéri par un simple séton de crin de Florence après vaccinothérapie.

M. Cadenat : J'ai obtenu, comme beaucoup de chirurgiens, d'excellents résultats avec le propidon et j'estime que mon maître Delbet nous a rendu un grand service en mettant à notre disposition un vaccin aussi actif. Si je prends la parole c'est simplement à propos des doses. Je crois que lorsque le résultat obtenu après une première injection est satisfaisant, il peut être dangereux, dans certains cas, de renouveler l'injection. J'ai observé un cas d'anthrax de la nuque à évolution extensive qui fut très amendé à la suite d'une injection de 4 cent. cubes ; le placard d'induration se condensa et la température diminua. Malgré cette amélioration je fis, le surlendemain, une nouvelle injection, encore de 4 cent. cubes comme le conseille M. Delbet. Or, la température s'éleva à 41°2 avec état de subdélire assez inquiétant, qui, heureusement, ne dura que quelques heures, mais l'alerte fut chaude. Aussi, à l'heure actuelle, lorsqu'après une première injection j'ai obtenu une sédation des phénomènes aigus, je ne renouvelle cette injection que si l'amélioration ne persiste pas.

M. P. Moure : Je trouve que les paroles que vient de prononcer M. Delbet sont graves, car le très beau résultat qu'il a obtenu chez sa malade et qu'il attribue au propidon risque de jeter le trouble dans les esprits.

Si l'emploi du propidon donnait des résultats constants la discussion ne serait pas admissible, mais, comme cette thérapeutique est loin d'être toujours efficace, n'est-il pas dangereux d'engager non pas seulement les chirurgiens avertis, mais l'ensemble du corps médical auquel parviennent les échos de cette tribune, à temporiser systématiquement dans le traitement des panaris au risque de voir les lésions s'aggraver ?

Je trouve que M. Delbet devrait donner des précisions sur les indications et les contre-indications de l'emploi du propidon ; qu'il devrait surtout nous dire à quel moment il faut se décider à prendre le bistouri si les premières injections sont restées sans effet.

Ce n'est pas un résultat heureux qui peut consacrer une méthode et permettre de la généraliser ; seule une statistique peut avoir de la valeur.

M. Pierre Delbet : En vous présentant ce cas, je n'ai eu nulle intention de faire du prosélytisme. Aussi je répondrai très brièvement aux questions qui me sont posées.

M. Moure me demande quand il faut vacciner, quand il faut inciser.

J'ai répondu par avance à la première question, puisque j'ai dit que je vaccine tous les phlegmons de la main, même ceux que j'incise immédiatement.

Quant à la seconde question, comment y répondre. Je ne connais pas de règle que l'on puisse exprimer avec des mots et qui s'applique à tous les cas. Tout malade rentre dans une catégorie générale mais pose un pro-

blème particulier. Chaque chirurgien s'inspire de sa science, de son expérience personnelle, de sa conscience. Si la science et la conscience sont chez tous du même ordre, l'expérience est très différente. Il est probable que je commence par vacciner des sujets que d'autres opéreraient immédiatement. A mesure que mon expérience sur la vaccinothérapie au propidon s'est augmentée, je me suis cru plus souvent autorisé à surseoir à l'intervention. Mais il va sans dire qu'un malade atteint d'une infection sérieuse, traité par le propidon, doit être étroitement surveillé.

Monsieur le Président, voici que mes voisins me demandent de préciser les doses. Veuillez me permettre d'ajouter quelques mots.

Je commence toujours par 4 cent. cubes de propidon, injectés en deux points (2 cent. cubes et 2 cent. cubes) dans le tissu cellulaire sous-cutané.

Pour les cas de gravité moyenne, on fait trois injections de 4 cent. cubes à trois jours d'intervalle, c'est-à-dire en laissant deux jours francs entre chaque injection.

Pour les cas très graves, j'augmente la dose à chaque injection et parfois je rapproche les injections. C'est ce qui a été fait chez la malade que je vous ai présentée. On n'a laissé qu'un jour franc entre les injections et on a injecté la première fois 4 cent. cubes, la seconde 6 cent. cubes, la troisième 8 cent. cubes. Quand on procède ainsi, la réaction thermique n'est pas toujours proportionnelle à la quantité. Ainsi, chez cette malade, la température s'est élevée à 40°2 après la première injection; elle n'a pas dépassé 39°7 après la seconde, 39°5 après la troisième.

Les effets de la vaccinothérapie au propidon sont souvent extraordinaires, mais il faut bien savoir que la résistance qu'elle confère n'est pas durable. C'est très important pour les vaccinations pré-opératoires. Tous mes opérés sont propidonnés, et ils en tirent un énorme bénéfice — personne n'en doute dans mon service — parce qu'ils sont opérés trois jours après la dernière injection. Si l'on attend six jours ou davantage pour pratiquer l'opération, le bénéfice est très atténué ou même nul. Cela ne donne pas le droit de nier l'efficacité de la vaccination pré-opératoire, car on ne s'est pas mis dans les conditions où elle est efficace. Quand on est obligé, pour une raison quelconque, de retarder l'opération, je refais une injection. Mais alors il n'est pas nécessaire d'employer une grosse dose. 2 cent. cubes suffisent à réveiller la rate et la moelle des os, où s'élaborent principalement, comme je l'ai montré avec Bercéanu, les cellules qui jouent le rôle actif dans les cures par le propidon, diacrysocites, éosinophiles, etc.

Chez la malade actuelle, après quelques jours d'apyrexie, la température a remonté. On a ajouté 2 cent. cubes et la guérison a été obtenue par la petite incision que vous avez vue.

M. **P. Moure** : M. Delbet vient de nous présenter un très beau résultat du propidon dans un phlegmon des gaines. En voici un beaucoup moins heureux. Il s'agit d'un phlegmon de la gaine de l'index. Quatre heures après le début, il a été fait une première injection de 4 cent. cubes, suivie d'une deuxième de 6 cent. cubes trente heures après. Comme les symptômes

locaux et généraux devenaient inquiétants, l'incision de la gaine fut pratiquée et, comme vous le voyez, le résultat éloigné est médiocre. Fallait-il temporiser encore, au risque de voir apparaître un phlegmon de la paume? N'eût-il pas été préférable d'opérer plus tôt? Faut-il considérer au contraire que le propidon a jugulé une septicémie débutante?

M. **Pierre Delbet** : M. Moure présente un phlegmon de l'index traité sans succès par le propidon. Il a fallu inciser et le résultat fonctionnel n'est pas bon. M. Moure dit. « Voilà un mauvais résultat du propidon. » Peut-il affirmer qu'il aurait été meilleur sans le propidon? Non. Alors il ne peut pas dire que le résultat est mauvais, il faut dire qu'il est nul. D'ailleurs, le malade a conservé son doigt. On pourrait soutenir qu'il le doit au propidon. Je me garderai bien de le faire, car s'il est quelqu'un qui pense que le propidon peut tout guérir, ce n'est certes pas moi. C'est déjà beaucoup qu'il permette de guérir sans intervention ou avec des interventions insignifiantes un certain nombre d'infections qui sans lui auraient obligé à des interventions considérables.

PRÉSENTATION DE RADIOGRAPHIES

Glissement en avant de la colonne cervicale consécutivement à la laminectomie cervicale,

par M. **R. Leriche**.

Jusqu'à ces derniers temps, j'avais fait un assez grand nombre de laminectomies cervicales sans jamais observer le moindre retentissement fâcheux sur la statique de la colonne. Dans le courant de l'année 1927, coup sur coup, j'ai observé deux fois le glissement en avant de la colonne, s'incurvant globalement, en masse, sans déplacement des vertèbres les unes sur les autres, comme si la tête trop lourde ne pouvait plus être retenue dans la position verticale par suite de la déficience des muscles de la nuque. Dans les deux cas, dès le premier lever sans pansement, l'insuffisance des muscles de la nuque s'est manifestée et elle est allée en s'aggravant rapidement, en produisant des douleurs dans le dos et dans les membres supérieurs, puis dans les membres inférieurs avec exagération des réflexes. En peu de temps, les troubles ont été très accentués, la tête pendant littéralement au bout de la colonne déroulée en avant comme un fruit trop lourd au bout d'une branche. J'ai essayé dans un de ces cas de fixer la tête dans la position obtenue par redressement maximum (ce qui était bien loin de la

normale). Ma greffe ne s'est pas soudée en haut à l'occipital et après trois mois d'immobilisation plâtrée se trouve à 2 ou 3 centimètres d'un greffon qui en bas prend contact avec l'os.

Il est bon de connaître cette complication très ennuyeuse des laminectomies cervicales qui a été signalée aussi par Elsberg, comme l'ont récemment rappelé Clovis Vincent et de Martel à la Société de neurologie.

Le Secrétaire annuel, M. A. Bréchot.

L. Maretheux, imprimeur, 1, rue Cassette, Paris.

BULLETINS ET MÉMOIRES

DE LA SOCIÉTÉ NATIONALE DE CHIRURGIE



Séance du 9 mai 1928.

Présidence de M. Ombrédanne, *président.*

PROCÈS-VERBAL.

La rédaction du procès-verbal de la précédente séance est mise aux voix et adoptée.

CORRESPONDANCE

La correspondance comprend :

1° Les journaux et publications périodiques de la semaine.

2° Des lettres de MM. Labey et Okinczyc s'excusant de ne pouvoir assister à la séance.

3° Une lettre de M. Toupet demandant un congé jusqu'au 12 juin.

4° Des lettres de MM. Métivet et Papin posant leur candidature à l'une des places vacantes de membre titulaire.

5° Un travail de M. Goullioud, correspondant national, intitulé : *18 cas de grossesse après myomectomie abdominale.*

6° Un travail de M. Baur (Armée), intitulé : *Projectile intra-cardiaque inclus dans le ventricule droit. Extraction. Guérison opératoire.*

M. Rouvillois, rapporteur.

7° Un travail de M. Chastenet de Géry (Villejuif), intitulé : *2 cas de sigmoïdite suppurée chez des syphilitiques.*

M. Lecène, rapporteur.

8° Un travail de M. Hertz (Paris), intitulé : *Effets et résultats de la surrénalectomie dans la gangrène des extrémités.*

M. Cadenat, rapporteur.

9° Un travail de M. Boppe (Paris), intitulé : *Anévrisme diffus de l'artère poplitée par exostose ostéogénique; suture latérale de l'artère; guérison.*

M. Moure, rapporteur.

10° Un travail de M. Pheulpin (Armée), intitulé : *Kyste hydatique du grand pectoral.*

M. Capette, rapporteur.

11° Un travail de M. Picard (Douai), intitulé : *Annexite bacillaire avec tuberculisation d'un fibrome et du rectum; hystérectomie et résection du rectum; guérison.*

M. Grégoire, rapporteur.

12° Un travail de M. Vanlande (Armée), intitulé : *Deux cas de chirurgie biliaire.*

M. Baumgartner, rapporteur.

A PROPOS DU PROCÈS-VERBAL

Sur l'ablation de la plaie d'inoculation dans le tétanos déclaré,

par M. P. Lecène.

Je viens de lire le rapport qu'a fait, le 25 avril dernier, mon ami L. Bazy sur une observation de M. Leclerc (de Dijon), et j'ai eu la surprise de voir que le rapporteur avait laissé imprimer une phrase, citée par M. Leclerc, qui semble nous faire dire, à Leriche et à moi, une véritable « monstruosité » en fait de thérapeutique chirurgicale.

En effet, à la page 620 du Bulletin, je lis ceci :

« Lecène et Leriche vont même jusqu'à écrire : « Dans le tétanos, « le traitement local n'a pas d'importance et n'influence pas l'évolution du « tétanos déclaré. »

Celui qui lira cette phrase, sans se reporter au texte même de notre ouvrage (tome I, p. 57 et suivantes), sera en droit de conclure que nous affirmons, Leriche et moi, que le traitement local n'a pas d'importance dans la thérapeutique du tétanos et, de ce fait, il sera autorisé à nous considérer comme des auteurs bien ignorants, dont il serait dangereux de suivre les conseils thérapeutiques.

Or, il suffit de lire les pages 57 et suivantes de notre ouvrage pour voir :

1° Quelle place *prééminente*, *capitale*, *essentielle*, nous attachons à l'excision précoce des plaies et à leur traitement chirurgical minutieux dans la thérapeutique du tétanos;

2° Que la phrase citée par M. Leclerc se rapporte uniquement à la discussion de la valeur du traitement local de la plaie tétanigène dans le tétanos déclaré ;

3° Que cette phrase est précédée de celle-ci, que M. Leclerc n'a pas citée, comme il aurait dû le faire, car elle est capitale :

« Dans les tétanos chroniques post-sériques, il peut être utile de reviser « la plaie infectée, de la mieux désinfecter avec des procédés détersifs, « *afin d'enrayer le renouvellement des toxines.* »

Tout lecteur comprendra alors qu'après avoir montré l'importance primordiale du traitement chirurgical et antiseptique de la plaie tétanigène dans le traitement prophylactique du tétanos nous nous bornons, Leriche et moi, à dire que, d'après notre expérience, la valeur du traitement « local » de la plaie tétanigène, dans les cas de tétanos déclaré, est très discutable, mais que néanmoins nous conseillons de faire ce traitement lorsqu'il semble indiqué.

Les choses remises ainsi au point, je ferai remarquer à M. Leclerc que l'observation qu'il nous a adressée est celle d'un *tétanos apyrétique avec pouls normal.*

M. Leclerc a excisé la plaie frontale qui était plus profonde qu'on ne le pensait et sa malade a guéri. C'est un fait intéressant ; mais il ne faut pas, à mon avis, en conclure que cette observation est « péremptoire et d'une rigueur presque expérimentale ». Ce sont là de bien gros mots, prononcés à propos de la guérison d'un *tétanos apyrétique avec pouls normal.*

Chacun sait, pour peu qu'il ait quelque expérience du tétanos, que cette forme de tétanos guérit 7 fois sur 10 par une médication quelconque.

Que M. Leclerc ait bien fait d'exciser secondairement la plaie tétanigène, je le crois volontiers et je ne le conteste nullement.

Pendant la guerre, j'ai fait aussi trois fois l'excision secondaire d'une plaie tétanigène dans des cas de tétanos localisés (membre inférieur) *apyrétiques avec pouls normal* ; mes trois blessés ont fini par guérir. Mais jamais il ne m'est venu à l'idée de croire que c'était l'excision secondaire de la plaie qui les avait guéris, car il s'agissait, je le répète, de *tétanos apyrétiques avec pouls normal.*

La distinction entre le tétanos aigu, fébrile, avec accélération du pouls et le tétanos chronique ou subaigu, apyrétique avec pouls normal, est d'une importance capitale dans la pathologie du tétanos humain.

Les résultats thérapeutiques obtenus dans *le tétanos apyrétique avec pouls normal* sont toujours sujets à discussion, étant donné la faible gravité relative de cette forme clinique.

Je suis certain que M. Leclerc sait tout cela ; mais il aurait dû, dans le cas particulier, ne pas l'oublier.

Kyste hydatique intrahépatique ouvert dans les voies biliaires. Drainage par cholédocotomie simple. Guérison depuis deux ans et demi,

par M. P. Lecène.

Le rapport de mon maître Hartmann sur l'ouverture des kystes hydatiques dans les voies biliaires m'engage à vous relater une nouvelle observation de cette complication redoutable de l'échinococcose hépatique.

J'ai eu l'occasion d'opérer, il y a deux ans et demi (le 30 novembre 1925), une dame de trente-cinq ans qui présentait des accidents très graves d'ictère par rétention avec fièvre à 40°.

Ces accidents avaient débuté brusquement six semaines avant le moment où j'opérai. Début soudain, en pleine santé, par de violentes douleurs dans l'hypocondre droit avec irradiations dans l'épaule droite, ressemblant tout à fait à une « colique hépatique » ; en même temps, fièvre à 40° avec frissons. Une accalmie complète de huit jours ; puis nouvelle poussée douloureuse avec, cette fois, teinte ictérique des téguments et urines très foncées pendant plusieurs jours. L'accalmie qui suit ne dure que quelques jours : depuis lors, les téguments restent ictériques et les urines contiennent des pigments biliaires. La fièvre oscille entre 38° et 39°. Les douleurs sont moins vives, mais l'état général s'altère et la malade maigrit en un mois de 10 kilogrammes.

Quand je vois la malade, le diagnostic d'ictère par rétention est évident ; les selles sont décolorées; les urines noirâtres contenant des pigments biliaires en grande quantité. Le foie est nettement augmenté de volume et dépasse de deux travers de doigt le rebord costal; dans la région de l'hypocondre droit, on constate une zone de défense musculaire nette, surtout marquée au niveau du tiers supérieur du muscle grand droit. La fièvre, le soir, monte à 39°.

En présence de ce tableau clinique, je pense à une lithiase du cholédoque avec infection des voies biliaires et je décide d'opérer sans délai.

Anesthésie générale au mélange de Schleich. Incision sur le bord externe du grand droit à droite. La vésicule est augmentée de volume et contient de la bile noire et trouble, mais pas de calculs. Après l'avoir vidée par ponction, je cherche le cholédoque; ce canal est très gros, du volume environ d'une anse grêle moyennement dilatée; le tissu cellulaire du hile du foie est œdémateux.

J'ouvre le cholédoque après protection soignée des organes voisins; il s'écoule un flot de bile, mêlée de pus et de très nombreuses vésicules hydatiques, les unes verdâtres et flétries, les autres encore pleines et transparentes. Après aspiration aussi complète que possible de la bile infectée et

des vésicules hydatiques, j'explore rapidement le foie ; je ne sens au palper aucune induration et je ne vois pas de bosselure permettant de conclure à l'existence d'un kyste hydatique périphérique. Drainage du cholédoque avec un gros drain fixé à la paroi du cholédoque ; tamponnement avec un petit Mikulicz de la région sous-hépatique.

Les suites opératoires furent simples : la fièvre tomba dès le lendemain ; pendant huit jours, il sortit encore des vésicules flétries et verdâtres par le drain. Le tamponnement fut enlevé progressivement et le drain supprimé le quinzième jour. La malade quitta la clinique au bout de trois semaines.

Une radiographie fut faite ultérieurement et ne montra aucune altération de la forme de l'ombre hépatique.

J'ai eu l'occasion de revoir cette dame il y a quelques semaines, soit deux ans et demi après l'opération ; elle va tout à fait bien et a engraissé de 15 kilogrammes ; elle ne présente aucun trouble quelconque du côté de son foie.

J'ajouterai que le malade que j'ai opéré aussi par simple cholédocotomie, il y a quinze ans, et dont l'observation figure dans le mémoire du *Journal de Chirurgie* de juin 1914, que j'ai écrit en collaboration avec mon ami Mondor, se porte toujours bien actuellement et peut être considéré comme définitivement guéri.

Ces deux observations prouvent que la simple ouverture de la voie biliaire principale et son drainage large peuvent suffire à guérir les kystes hydatiques du foie ouverts dans les voies biliaires lorsqu'il existe des accidents certains d'obstruction du cholédoque avec infection.

Il serait donc excessif d'ériger en méthode générale de traitement l'ouverture et le drainage du kyste hydatique lui-même dans tous les cas de kystes hydatiques ouverts dans les voies biliaires.

Que ce complément opératoire soit parfois utile, nous le savons aujourd'hui, mais il n'est pas toujours nécessaire.

Hémorragie intracérébrale profonde (capsulo-thalamique) consécutive à un traumatisme cranien fermé et révélée seulement trente-six heures après l'accident,

par M. P. Lecène.

Le remarquable rapport qu'a fait mon collègue et ami Auvray à la séance du 25 avril dernier m'a rappelé un cas bien curieux d'hémorragie intracérébrale retardée post-traumatique que j'ai eu l'occasion d'observer, il y a trois ans, dans mon service de Saint-Louis.

Un homme de trente-huit ans, très vigoureux et parfaitement bien portant, fait, le samedi 3 juin 1925, vers 5 heures de l'après-midi, une chute de motocyclette sur la route d'Amiens à Paris.

Il reste évanoui pendant une heure environ ; puis il reprend connais-

sance et est ramené à Paris en chemin de fer. Il se couche, dort normalement et le lendemain matin, dimanche 4 juin, il se sent dispos; il déjeune de bon appétit et se promène dans l'après-midi au parc des Buttes-Chaumont. Il se couche et dort normalement.

Le lundi 5 juin, à 7 heures du matin, au moment de se lever, il se sent mal à son aise; sa femme constate que sa « figure est de travers » (paralysie faciale gauche); le membre supérieur gauche est inerte et flasque; le membre inférieur gauche est moins touché, mais ne permet cependant pas la marche.

Le blessé est amené dans mon service à Saint-Louis, le lundi 5 juin, vers 9 heures. Je le vois à ce moment : paralysie faciale gauche évidente de type central; l'orbiculaire gauche se contracte; hémiplégie gauche totale, flasque avec prédominance nette des symptômes paralytiques au membre supérieur. Signe de Babinski positif à gauche. Pas de modifications pupillaires. Température : 37°8, pouls à 80. Le malade est parfaitement conscient et l'usage de la parole est conservé.

Au niveau de la région fronto-pariétale droite, on constate une plaie superficielle du cuir chevelu qui a été recousue par trois agrafes.

Pas de douleur vive à la pression ni sur le pariétal droit, ni sur le temporal.

Aucun écoulement de sang ni par l'oreille ni par le nez.

On fait une ponction lombaire qui ramène un liquide absolument limpide, sans hypertension.

Malgré l'absence de signes de compression cérébrale nets, je pense qu'il y a peut-être une hémorragie intracranienne, extradurale (liquide céphalo-rachidien clair) et je propose une trépanation à droite.

L'opération a lieu le 5 juin 1925, à 11 heures du matin. Anesthésie chloroformique.

Incision arciforme à concavité inférieure au-dessus de l'oreille droite. Trépanation de l'écaille temporale.

Pas de trait de fracture visible sur l'os. Pas d'hématome extradural. La dure-mère est tendue, sans battements.

Incision cruciale de la dure-mère.

Pas d'hématome intradural.

Le cerveau sous-jacent est légèrement œdémateux, mais sans modification de couleur ni de consistance.

J'arrête l'exploration à ce moment, ne pensant pas rendre service au blessé en ponctionnant ou incisant au hasard l'encéphale.

Suture cutanée avec un petit drain.

Guérison opératoire simple.

Mais l'hémiplégie gauche n'est nullement modifiée.

Pensant qu'il y a peut-être une syphilis méconnue, on fait alors une réaction de Bordet-Wassermann dans le sang et le liquide céphalo-rachidien. Ces réactions sont absolument négatives.

Le 20 juin 1925, je montre ce blessé à mon ami le Dr Lhermitte, le neurologiste bien connu, et lui demande son avis sur ce cas curieux.

Lhermitte vérifie l'existence d'une hémiplégie gauche totale; la paralysie faciale est en régression nette; pas d'hémianopsie. L'hémiplégie tend à devenir spastique surtout au membre supérieur; les réflexes sont exagérés et il y a une ébauche de clonus du pied. Babinski positif. Il existe une *perte de la sensibilité profonde*, surtout au niveau du membre supérieur gauche. Grosse anesthésie cutanée au niveau du bras gauche.

Lhermitte conclut qu'il s'agit dans ce cas d'une *hémorragie cérébrale centrale dans la région capsulo-thalamique*. Le pronostic est celui d'une hémiplégie banale par hémorragie cérébrale chez un sujet encore jeune.

J'ai eu l'occasion de revoir ce blessé deux ans après l'accident. Il n'y a plus trace de paralysie faciale; mais l'hémiplégie est définitive, comme l'avait prédit Lhermitte. Le membre supérieur est paralysé avec contracture en flexion. Le membre inférieur est contracturé en extension; la flexion du genou spontanée est possible, mais la démarche reste raide. Aucun trouble de l'intelligence; parole normale.

Ce cas curieux peut être classé parmi les *hémorragies intracérébrales post-traumatiques se produisant avec un retard très appréciable après l'accident*. C'est évidemment ce retard (qui dans mon observation a été d'environ trente-six heures) qui est *ici le fait particulier, très difficile du reste à interpréter*.

Pendant la première nuit, puis pendant toute la journée et enfin pendant la seconde nuit qui suivirent l'accident de motocyclette, il ne semblait pas que cet accident dût entraîner des conséquences fâcheuses pour le blessé qui se sentait tout à fait bien. *Ce n'est que trente-six heures après l'accident* (du samedi 17 heures au lundi matin 8 heures) *que l'hémiplégie gauche apparut*. Elle ne s'accompagna du reste d'aucun ictus et s'installa insidieusement (le terme d'apoplexie serait donc ici particulièrement déplacé).

L'opération que je tentai était évidemment inutile, puisque l'hémorragie s'était faite profondément dans la région capsulo-thalamique; malgré l'absence d'accidents nets de compression cérébrale (en particulier l'absence de coma et de ralentissement du pouls), je crus devoir trépaner, pensant à un hématome extradural en voie de formation. En tout cas, cette opération ne fut pas nuisible.

La production *retardée* après un traumatisme fermé du crâne d'un foyer hémorragique important dans la masse encéphalique, chez un sujet jeune, très bien portant avant l'accident et non syphilitique, en l'absence de tout hématome extra ou intradural, est un accident très rare, difficile à expliquer. Ce qui est le plus fâcheux, c'est que cet accident échappe à toute action chirurgicale du fait même de la profondeur de la lésion et que son pronostic est aussi sombre que celui d'une hémorragie spontanée intracérébrale.

RAPPORT

Appareil à suspension prenant point d'appui sur l'ischion du côté sain. Résultats de 5 fractures du fémur (1 fracture du col, 4 fractures diaphysaires),

par M. **Clavelin**, professeur agrégé au Val-de-Grâce.

Rapport de M. Ch. Dujarier.

En octobre 1925, Picot fit un rapport à cette Société sur le berceau articulé de M. Clavelin, prenant point d'appui sur l'ischion sain.

Depuis, l'auteur a perfectionné son appareil : le nouveau modèle construit par Chemin porte deux béquilles latérales, annexées à la partie abdomino-pelvienne, qui empêchent toute bascule.

M. Clavelin nous apporte aujourd'hui l'ensemble de ses résultats. Deux ont déjà été rapportés ici, l'un par Picot (octobre 1925), l'autre par Rouvillois en novembre 1926.

Sur les cinq observations de l'auteur une concerne une fracture transcervicale du col fémoral, les quatre autres ont trait à des fractures diaphysaires.

Voici les observations :

Fracture transcervicale du col du fémur traitée par la position de Whitmann en extension continue et suspension. Consolidation.

D..., soldat au 46e régiment d'infanterie, fait le 25 juillet 1927 une chute du haut d'une fourragère, tombant sur le côté gauche. Transporté d'abord à l'hôpital de Meaux il est évacué le lendemain sur le Val-de-Grâce où nous le voyons le 27 juillet.

En plus d'une fracture classique de l'extrémité inférieure du radius gauche type Pouteau, D... présente tous les signes d'une fracture libre du col du fémur gauche. Raccourcissement de 2 centimètres, ascension du grand trochanter, rotation externe du pied très accentuée, angulation perceptible dans la région inguino-crurale et impotence fonctionnelle absolue.

La radiographie confirme le diagnostic et montre que l'on est en présence d'une fracture transcervicale.

Le 28 juillet, sous anesthésie à l'éther on réduit la fracture du radius.

Le 29 juillet, le malade est placé dans un appareil à point d'appui sur l'ischion sain, appareil rigide à béquilles latérales du type que nous utilisons pour l'extension continue dans les coxalgies.

L'abduction du membre est de 20° environ et le pied est maintenu en rotation interne forcée.

La traction continue est faite par des bandes de leucoplaste collées sur toute la longueur du membre : 5 kilogrammes sont placés le 29, portés à 9 kilogrammes le 31 juillet pour être ramenés à 8 kilogrammes lorsque les vérifications radiographiques montrent un certain degré d'hypercorrection tendant à un peu de coxa-valga.

La correction obtenue est intégrale et la position est maintenue dans l'appareil jusqu'à la fin de septembre, date à laquelle une radiographie montre la présence d'un début de cal.

Tout appareillage est enlevé le 5 octobre et la mobilisation, le massage sont immédiatement commencés.

Le malade est maintenu rigoureusement au lit jusqu'au 25 décembre, date à laquelle il est autorisé à se lever avec des béquilles qu'il ne tarde pas à abandonner pour des cannes qu'il laisse elles-mêmes rapidement de côté.

Le 25 février, sept mois après l'accident, le résultat est le suivant : consolidation de la fracture transcervicale par un cal très dense en bonne position — pas de raccourcissement du membre — mouvements de la hanche et du genou absolument normaux — pas de mouvements de latéralité du genou — atrophie cuisse gauche : 2 centimètres.

La seule chose qui ait troublé le traitement de la fracture est l'évolution d'une diphtérie très grave décelée trois jours après l'entrée du malade à l'hôpital et qui nécessita des injections répétées de sérum antidiphtérique ; de plus, au début de septembre, le malade a fait une paralysie du voile du palais et des troubles oculaires nécessitant un nouveau traitement sérothérapique.

Cette maladie infectieuse à forme très sévère, et pour laquelle le malade reçut un total de 860 cent. cubes de sérum antidiphtérique, n'a pas empêché la consolidation de la fracture.

Ce cas nous a paru intéressant à vous présenter pour les deux motifs suivants : la consolidation d'une fracture transcervicale et l'appareillage en position de Whitmann en extension continue et suspension.

La fracture présentée par notre malade, fracture transcervicale vraie, a indiscutablement consolidé par un cal osseux.

Cette notion est, à l'heure actuelle, admise par la majorité des chirurgiens ; Dujarier, dans son rapport au Congrès de Chirurgie de 1926 cite, entre autres, deux exemples personnels. M. Ducroquet fils, dans son travail du *Journal de Chirurgie* de septembre 1926, apporte trois observations de consolidation chez des malades de cinquante, soixante, soixante-trois ans. Roux-Berger et Taillefer présentent le 1er juin 1927 à la Société de Chirurgie une fracture transcervicale avec résultat anatomique et fonctionnel parfait chez un malade de dix-sept ans.

La consolidation des fractures transcervicales est donc un fait bien acquis. Chez notre malade elle est d'autant plus à remarquer que, si nous avions affaire à un homme jeune, il a présenté pendant les deux premiers mois de son traitement une diphtérie grave avec complications.

Au point de vue appareillage, nous avons mis le membre en abduction à 20° environ, et rotation interne accentuée, dans un appareil à extension continue et suspension.

On nous objectera que l'abduction utilisée n'était pas assez accentuée, c'est ce que nous redoutions, mais l'expérience a montré qu'elle était suffisante pour permettre la coaptation exacte des fragments, une réduction parfaite par l'extension continue et il y a même un peu d'hypercorrection qui a obligé à diminuer la traction.

D'ailleurs, c'est à défaut du modèle articulé que nous avons utilisé le modèle fixe ; le modèle articulé que nous avons employé dans les fractures de la diaphyse permet une abduction d'au moins 50°.

Nous avons préféré l'extension continue en suspension au plâtre de Whitmann : ce procédé permet de faire des massages précoces sur les masses musculaires, la peau reste normale, le malade se soulève plus aisément, est plus facile à tenir propre, et, dès que le cal est sérieusement accroché, on peut commencer la mobilisation du genou, ce qui hâtera le résultat fonctionnel.

Nous avons été très prudent dans le lever du malade, redoutant une inflexion secondaire du cal et estimant que les massages et la mobilisation des articulations, pratiqués au lit, favorisaient la récupération fonctionnelle sans risquer de compromettre le résultat anatomique.

Des chirurgiens ont, avant nous, utilisé l'extension continue en suspension dans les fractures du col. Patel, entre autres, en a rapporté des observations à la Société de Chirurgie de Lyon en 1920.

L'appareil que nous avons utilisé nous paraît préférable aux autres méthodes : le point d'appui ischiatique fixe le bassin dans la position voulue, les béquilles latérales empêchent toute bascule latérale de l'appareil et nous avons l'impression que le malade est aussi fixé que dans un appareil plâtré sans être soumis aux inconvénients de ce dernier.

Enfin, grâce à la fixité et à la stabilité de l'appareil, les réglages et la surveillance sont réduits au minimum.

Résultats de quatre cas de fracture de la diaphyse fémorale traités par la broche de Steinmann dans l'appareil a point d'appui sur l'ischion sain.

Les quatre cas de fracture de la diaphyse fémorale que nous avons eu à traiter se rapportent à :

1 fracture fermée intertrochantérienne.

3 fractures fermées de la diaphyse au tiers moyen.

Tous ces blessés ont été traités par la traction continue au moyen d'une broche de Steinmann dans notre appareil à point d'appui sur l'ischion sain, du type primitif présenté en 1925 pour trois d'entre eux, du type actuel avec béquilles latérales pour le dernier.

Voici les observations résumées :

Fracture intertrochantérienne. (Cette observation a été rapportée à la Société le 10 novembre 1926 par M. Rouvillois : « Deux cas de fracture sous-trochantérienne du fémur. Plisson et Clavelin. »)

M..., brigadier au 22e dragons, victime d'un accident d'automobile le 25 décembre 1925, est hospitalisé au Val-de-Grâce le 26 décembre.

Fracture intertrochantérienne avec ascension marquée du fragment inférieur, abduction et flexion du fragment supérieur, fissures s'irradiant dans le grand trochanter et dans le petit trochanter. Raccourcissement : 2 centimètres.

Le 28 décembre 1925, ponction évacuatrice du genou (40 cent. cubes de liquide citrin), mise en place sous rachianesthésie à l'allocaïne d'une broche de Steinmann. Appareillage en suspension dans un berceau articulé à point d'appui

sur l'ischion sain. Membre placé en flexion, abduction marquée de la cuisse sur le bassin. Rotation externe du pied accentuée : flexion du genou.

Traction portée de 8 à 13 kilogrammes en quatre jours d'après les indications des radiographies de contrôle. La réduction intégrale étant obtenue, ces tractions sont ramenées ensuite à 8 kilogrammes et la broche est enlevée le 9 février 1926, c'est-à-dire quarante-cinq jours environ après sa mise en place.

La mobilisation commencée dès le dixième jour après la fracture est continuée et, moins de cinq mois après la fracture, le blessé avait récupéré intégralement tous les mouvements de la hanche et du genou.

Pas de raccourcissement : 2 centimètres d'atrophie de la cuisse.

Fractures fermées de la diaphyse fémorale :

Observation I (Rapport Picot, 14 octobre 1925).

A..., soldat annamite, est atteint le 2 octobre 1926 d'une fracture de la diaphyse du fémur droit avec chevauchement, raccourcissement de 3 centimètres et fracture comminutive de la rotule sans déplacement.

Le 7 octobre, sous rachianesthésie à l'allocaïne, ponction de l'hémarthrose (80 cent. cubes de sang) et pose d'une broche de Steinmann. Appareillage dans un Fresson-Leclercq-Rouvillois articulé qui, au bout de quelques jours, est remplacé par un berceau articulé à point d'appui par l'ischion sain. La position adoptée est flexion et abduction de la cuisse modérées : flexion du genou.

Les tractions, poussées d'abord à 12 kilogrammes, sont, après vérifications radiographiques qui montrent que le bout à bout est obtenu, ramenées à 8 kilogrammes.

Mobilisation active et passive du genou : la broche est enlevée le 20 décembre (quarante-cinq jours après sa pose). Le malade s'est levé le 30 décembre et, cinq mois après la fracture, le résultat était le suivant :

Genou sec, sans mouvements anormaux; seule, la flexion extrême est limitée. Pas de raccourcissement, atrophie de la cuisse : 2 centimètres.

Obs. II. — F..., 5e régiment d'infanterie, est atteint le 21 février 1925 d'une fracture fermée de la diaphyse fémorale à l'union tiers moyen, tiers supérieur, avec chevauchement de près de 3 centimètres, abduction du fragment supérieur, et, de plus, *fracture des deux ischions* et des *branches horizontales des deux pubis*.

Le 23 février, sous rachianesthésie, application d'une broche en forme de pince : appareillage en suspension dans un berceau articulé à point d'appui sur l'ischion sain : traction de 8 kilogrammes; le membre est en flexion et abduction de la cuisse sur le bassin, genou en flexion.

La réduction bout à bout est rapidement obtenue, la traction est ramenée à 5 kilogrammes, d'autant plus que la pince mal tolérée provoque un peu d'ostéite du condyle fémoral externe, ce qui oblige à l'enlever au bout d'un mois et à donner quelques coups de curette dans le foyer d'ostéite qui cicatrise très rapidement.

Malgré les fractures du bassin, l'appareil a été parfaitement toléré, et en dépit de l'ostéite la mobilisation n'a pas été retardée.

Le malade se lève vers le 29 mai et, quatre mois après l'accident, le résultat est le suivant : très légère crosse à sommet externe, 1 centimètre de raccourcissement, atrophie insignifiante, la flexion du genou dépasse largement l'angle droit, genou sec, sans mouvements anormaux, hanche normale, fracture du bassin consolidée en bonne position.

Obs. III. — S... est atteint le 28 novembre 1927 d'une fracture du fémur droit au tiers moyen avec raccourcissement de 3 centimètres.

Le 30 novembre, sous rachianesthésie à l'allocaïne, pose d'une broche de Steinmann et appareillage dans un appareil à point d'appui sur l'ischion sain avec béquilles latérales. Abduction et flexion modérées de la cuisse sur le bassin. Flexion du genou.

La traction de 9 kilogrammes amène en quarante-huit heures un bout à bout parfait et est ramenée à 8 kilogrammes.

Une angulation antérieure et interne est très difficile à corriger et même l'angulation à sommet interne ne peut être parfaitement réduite.

Mobilisation précoce du genou.

Ablation de la broche le 30 janvier : la mobilisation du genou est continuée. Le malade se lève le 4 mars 1928 et sort de l'hôpital le 7 avril 1928. L'état est le suivant : axe général du membre inférieur conservé malgré l'angulation externe, pas de raccourcissement, genou sec, sans mouvements anormaux, dont la flexion est complète.

En plus de ces cas traités par nous-même, nous avons utilisé l'appareil à point d'appui ischiatique et à béquilles latérales pour une fracture ouverte du fémur opérée par le professeur Plisson et traitée par la broche de Steinmann.

Malgré la gravité de ce cas, les délabrements des parties molles, le retard de consolidation observé, le résultat fut satisfaisant : onze mois après l'accident la flexion du genou atteint 80°, le raccourcissement est à peine de 1 centimètre avec légère crosse antérieure et l'atrophie est de 4 centimètres.

En résumé, dans les 4 cas de fracture fermée avec chevauchement, on a obtenu un *résultat anatomique et fonctionnel très satisfaisant* et aucun de nos malades n'a été présenté devant un centre de réforme.

M. Clavelin fait suivre ses observations des quelques réflexions suivantes :

Au point de vue épanchement intra-articulaire, nous estimons indispensable de ponctionner systématiquement tout épanchement avant appareillage ou en cours de traitement.

Au point de vue traction, la broche de Steinmann nous a donné entièrement satisfaction. Elle a été parfaitement tolérée et n'a provoqué aucune réaction du côté du genou ou des condyles. Deux précautions sont à prendre :

En posant la broche (technique de Toupet et Fresson) éviter de traverser la synoviale; si cet accident arrive, retirer la broche et la replacer correctement pour éviter la formation d'une véritable arthrostomie qui vouerait l'articulation à l'infection avec tous ses dangers.

La broche en place, maintenir les deux extrémités du tracteur à distance de la peau des condyles au moyen d'une petite planchette de bois formant barre d'écartement entre les branches du tracteur. On évitera ainsi douleurs et escarres cutanées.

La pince employée dans un cas a été mal tolérée en raison, estimons-nous, du volume de ses pointes et nous avons complètement renoncé à l'utiliser, préférant la broche qui répartit mieux la traction sur toute la largeur de l'extrémité inférieure du fémur, risquant moins de provoquer une ostéite.

Nous posons les broches sous rachianesthésie, non pour la petite intervention elle-même que dans d'autres cas nous avons pratiquée sous anesthésie locale, mais en raison des facilités que donne la rachi pour l'appareillage qui peut s'effectuer ainsi sans faire souffrir le blessé, les muscles étant de plus surpris par la traction en relâchement.

Au point de vue appareillage, nous sommes de plus en plus partisan du point d'appui sur l'ischion sain qui permet une bonne fixation du bassin et grâce auquel la traction s'exerce intégralement.

Malgré les fortes tractions employées (8 à 13 kilogrammes sur broche) nos malades sont toujours restés parfaitement équilibrés dans leurs berceaux, fixes ou articulés, sans que l'on ait à pratiquer les réglages journaliers indispensables avec les autres appareils : le malade et son appareil ne forment qu'un bloc, l'immobilisation du foyer de fracture n'en est que plus rigoureuse et la traction que plus efficace.

L'adjonction des béquilles à la partie abdomino-pelvienne, en empêchant toute bascule latérale, a encore augmenté la stabilité de l'appareil et réduit au minimum les réglages en cours de traitement.

L'appareil articulé se prête à toutes les combinaisons de flexion — abduction de la hanche — de flexion du genou et permet de traiter toutes les variétés de fractures du fémur depuis celles du col jusqu'aux sus-condyliennes. Le seul reproche à lui adresser est de ne pas être interchangeable, ni bilatéral.

On a reproché au point d'appui ischiatique d'être mal toléré ; nous ne l'avons jamais observé si l'on a le soin de le matelasser convenablement.

Nous l'avons vu employer dans d'autres cas que ceux que nous présentons par d'autres chirurgiens et chez des malades d'âges différents sans avoir jamais constaté que le point d'appui ait été réellement mal toléré.

Même dans le cas de fracture du bassin, nous n'avons eu aucun reproche à lui adresser.

En cours de traitement : Il est indispensable de pouvoir pratiquer des radiographies au lit du malade. La traction étant très puissante, il convient de surveiller attentivement l'hypercorrection et de diminuer la traction dès que le bout à bout est obtenu.

La mobilisation du genou est pratiquée dès les premiers jours, passivement d'abord, puis activement, dès que le malade le peut. La broche est enlevée vers le quarante-cinquième jour en moyenne.

Les résultats que nous présentons sont aussi satisfaisants au point de vue fonctionnel qu'au point de vue anatomique. Et nous estimons que, lorsque la chose est possible, le traitement idéal des fractures du fémur ouvertes ou fermées est la traction continue par broche de Steinmann, dans un appareil à point d'appui ischiatique et à béquilles latérales.

On aura de cette façon le maximum de chances d'associer un bon résultat anatomique au bon résultat fonctionnel indispensable, nous dirons même qui prime le résultat anatomique.

Mais les résultats que nous présentons nous semblent prouver qu'il est

facile d'associer l'un à l'autre, diminuant ainsi le déficit définitif souvent si important dans ces lésions.

Il est évident que l'on observera parfois des échecs. Une interposition musculaire, par exemple, viendra empêcher toute réduction et obligera à pratiquer une ostéosynthèse : un cas en a été observé dans notre service pendant nos vacances.

Et le camarade qui nous remplaçait a dû, en présence de l'impossibilité de la réduction par des tractions collées chez ce malade, qui présentait de plus une disjonction du pubis, pratiquer une ostéosynthèse qui a montré l'existence d'une large interposition musculaire.

Mais en dehors de ces cas particuliers nous croyons que le traitement orthopédique tel que nous venons de le décrire permet d'obtenir des résultats aussi bons que l'ostéosynthèse.

Messieurs, j'insisterai surtout sur la fracture transcervicale du cal. Le résultat de M. Clavelin est excellent. Le cal osseux est solide; la forme est conservée et la fonction très bonne.

Nous savons depuis longtemps que les fractures transcervicales peuvent se consolider par un cal osseux, sans aucune intervention sanglante.

Pour ma part, après avoir opéré une centaine de fractures récentes, j'ai voulu me rendre compte des résultats que pouvait donner le traitement orthopédique.

De 1925 au début de 1928, j'ai traité toutes mes fractures récentes par le grand plâtre de Whitmann en abduction à 50° avec rotation interne. J'ai pu recueillir 10 observations de fractures transcervicales ainsi traitées.

Une malade, âgée de soixante-douze ans, est morte de broncho-pneumonie au cours du deuxième mois de traitement. Tous les autres malades ont bien supporté l'appareil plâtré.

J'ai eu quatre consolidations osseuses définitives avec bon résultat fonctionnel. Les 5 autres cas se sont terminés par une pseudarthrose. Deux d'entre elles sont des pseudarthroses serrées permettant un fonctionnement du membre satisfaisant. Je n'y ai pas touché.

Les trois autres ont quitté le service au bout de six à sept mois avec une consolidation osseuse. Je me basais pour faire ce diagnostic sur l'examen clinique qui montrait l'absence du mouvement de tiroir et sur les radiographies où l'on pouvait voir une continuité osseuse entre les deux fragments. Mais dans ces cas le cal n'était pas complet : une traînée osseuse plus ou moins volumineuse partait de la tête pour aller au fragment externe.

Revues quelques mois après le cal s'était résorbé et une pseudarthrose lâche s'était constituée. J'ai réopéré deux de ces malades, je leur ai fait une greffe de péroné modelé et j'ai obtenu une bonne consolidation osseuse. La troisième malade sera opérée prochainement.

En somme le traitement orthopédique ne m'a donné que quatre consolidations osseuses sur 9 cas. Ce n'est pas énorme. De plus, les malades que j'ai dû réopérer ont été en traitement pendant plus d'une année. Si bien

qu'actuellement je suis décidé à opérer par greffe péronière les fractures transcervicales récentes chez les sujets relativement jeunes et non tarés. Je continuerai à traiter les autres par la méthode de Whitmann.

Il est certain qu'un certain nombre de fracturés chez qui je pratiquerai l'opération précoce auraient peut-être guéri sans intervention. Mais outre que l'opération, telle que je la pratique actuellement, est bénigne (elle ne dure que de trente à quarante minutes), j'offrirai aux malades beaucoup plus de chances de consolidation osseuse.

J'ai été frappé, en effet, par les bons résultats obtenus pendant la même période, chez les blessés que j'opérais pour une pseudarthrose du col et qui ont tous guéri, et je suis persuadé qu'en opérant les cas récents chez des malades suffisamment résistants on améliorera beaucoup le pourcentage des consolidations osseuses.

Enfin on évitera de soumettre les patients à un premier traitement d'au moins six mois, pour les opérer à nouveau de pseudarthrose avec encore six mois de traitement.

Je serai très bref sur les 4 observations de fracture de la diaphyse présentées par M. Clavelin. Il a obtenu quatre beaux succès et je ne peux que l'en féliciter. Je crois que, avec les appareils à suspension et la broche de Steinmann, on a une excellente méthode pour traiter les fractures du fémur.

Peut-être M. Clavelin exagère-t-il un peu lorsqu'il écrit que par le traitement orthopédique on peut obtenir des résultats aussi bons que par l'ostéosynthèse.

Je crois que par l'ostéosynthèse on eût pu éviter l'angulation de sa dernière observation, mais j'avoue avec plus de risques.

Si bien que je vous propose de féliciter M. Clavelin de ses bons résultats dus à une instrumentation qu'il a personnellement perfectionnée, de publier son travail dans nos Bulletins et de nous rappeler, lors des prochaines élections, qu'il est digne de siéger parmi nous.

M. **Cunéo** : J'insiste sur l'excellence des résultats obtenus par les appareils à suspension, notamment dans les fractures transcervicales. J'ai obtenu des résultats au moins comparables à ceux de M. Clavelin. J'ai une moins grande expérience de l'application des appareils à suspension dans les cas de fractures de la diaphyse. Mais ils m'ont paru donner également d'excellents résultats dans ces cas. J'ajoute que, dans mes opérations sanglantes sur la diaphyse, je place le membre opéré dans un appareil à suspension et que j'en ai tiré d'inappréciables avantages. Je me suis toujours servi de l'appareil de Rouvillois et je laisse la parole à mon ami Picot en ce qui concerne les différences qui existent entre l'appareil de Rouvillois et celui de M. Clavelin.

M. **Picot** : Je félicite vivement M. Clavelin de ses résultats. Je le fais d'autant plus volontiers qu'ils ont été obtenus avec un appareil à point d'appui ischio-fémoral sur le côté sain. C'est avec des appareils à point

d'appui ischio-fémoral sur le côté sain que j'ai soigné, pendant la guerre, toutes mes fractures du fémur.

M. Clavelin a perfectionné mon appareil, que j'avais qualifié d'attelle à berceau pelvien, en l'articulant, ce que je n'avais pu faire pendant la guerre avec les moyens dont je disposais. Il a également supprimé l'arceau lombaire qui gêne le malade et l'a remplacé par un lac qui ne le gêne nullement. A la façon de Rouvillois, il a remplacé l'arceau lombaire par un arceau qui passe en avant. L'appareil est ainsi devenu très confortable.

Je pense que le point d'appui sur le côté opposé est tout à fait capital dans l'immobilisation du membre inférieur. Les appareils qui en sont dépourvus ont toujours une tendance fâcheuse à se déplacer, et, quoi qu'on fasse, le blessé, à moins d'être fixé au lit par des lacs, glisse continuellement sous l'appareil.

Je pense que les beaux résultats obtenus par M. Clavelin tiennent à ce que l'appareil dont il s'est servi fait corps avec le blessé lorsqu'il est bien placé, ne bouge plus et permet ainsi de faire toutes les corrections nécessaires.

M. **Proust** : Mon ami Dujarier a dit avec raison que M. Clavelin s'était contenté de perfectionner l'appareil à suspension. Je tiens à rappeler que la première idée de l'appareil à berceau avec appui ischéo-fémoral appartient à mon ami Picot et que je le lui ai toujours vu employer dans son bel hôpital de fractures, à Ognon, à la Xe armée où il a rendu tant d'admirables services.

Pour moi qui ai eu à ce moment la grande joie de l'avoir à mes côtés, l'appareil qu'il employait est resté *l'appareil de Picot*.

M. **Ch. Dujarier** : M. Clavelin n'a jamais prétendu avoir inventé de toutes pièces son appareil, il y a apporté quelques modifications heureuses, et c'est tout.

Je ne puis laisser dire que l'appareil de Rouvillois se déplace toujours. Pour ma part, je l'utilise souvent dans mon service et il me rend de grands services. J'ajoute qu'avec une surveillance attentive on peut éviter tous les déplacements de l'appareil.

M. **Rouvillois** : Je suis heureux d'entendre M. Dujarier dire qu'il obtient de bons résultats avec le simple appareil universel que j'ai mis au point. S'il ne peut, dans son service, modifier l'abduction, c'est qu'il ne possède que le modèle rigide, et qu'il n'a pas à sa disposition l'appareil articulé.

QUESTION A L'ORDRE DU JOUR

De l'association novocaïne-adrénaline,

par M. **Anselme Schwartz**.

Messieurs, je m'excuse d'abuser de votre patience en revenant sur la question de l'anesthésie locale, avec la novocaïne additionnée d'adrénaline. Je serai d'ailleurs aussi bref que possible.

Premier point : L'adrénaline est-elle nécessaire pour obtenir l'analgésie ? Il est absolument indiscutable que la novocaïne additionnée d'adrénaline donne une anesthésie plus parfaite. J'ai essayé un très grand nombre de fois de pratiquer des interventions avec la novocaïne seule ; on obtient une analgésie imparfaite : le malade très souvent souffre et se plaint. Ceci, je le répète, n'est pas une vue de l'esprit, car ce n'est pas une fois mais plus de cent fois que j'en ai fait l'expérience. Je vous ai rapporté, dans une précédente séance, ma mésaventure à l'occasion d'une intervention que j'ai pratiquée chez un fils de médecin ; il s'agissait d'un ongle incarné ; deux fois, à huit jours d'intervalle, j'ai fait la bague anesthésique et les deux fois je n'ai eu aucune analgésie, parce que l'*adrénaline avait été mélangée d'avance à la novocaïne*.

Ceci m'amène à cette notion que Reclus a remarquablement précisée, à savoir que l'adrénaline, pour produire son effet, doit être mélangée à la novocaïne *au moment où l'on commence l'anesthésie*. Beaucoup de chirurgiens prennent des solutions toutes faites, préparées par nos grandes pharmacies, et dans lesquelles il y a de l'adrénaline mélangée à la novocaïne. Or Reclus a bien montré que dans cette solution l'adrénaline a perdu son action. L'adrénaline s'altère, et lorsqu'on injecte la solution anesthésique ce n'est plus de l'adrénaline que l'on injecte, mais une substance nouvelle qui peut même être nocive, mais qui, en tout cas, n'a plus l'action de l'adrénaline. Tous ces faits sont connus depuis longtemps, mais, chose curieuse, malgré plusieurs démarches personnelles faites chez Leclerc et chez Robert, je n'ai pas pu obtenir que cette manière de faire fût modifiée.

Deuxième point : L'adrénaline, mélangée à la novocaïne, est-elle dangereuse ? Peut-elle, comme l'ont soutenu Moure, Toupet et d'autres, donner des accidents gangréneux ? Certainement non, si l'on veut bien se soumettre à certaines règles.

Et d'abord, la quantité d'adrénaline a une grande importance. La formule primitive de Reclus était la suivante :

Sérum physiologique en grammes	100
Novocaïne en centigrammes	50
Adrénaline en gouttes.	25

Malgré cette grande quantité d'adrénaline, je n'ai aucun souvenir d'avoir vu des accidents dans le service de Reclus.

Mais ce que j'ai constaté dans presque toutes les anesthésies, c'est que la peau infiltrée par l'anesthésique devenait absolument blanche, d'une blancheur impressionnante; et j'ai été tellement impressionné que j'ai, peu à peu, abaissé le taux de l'adrénaline jusqu'à X gouttes pour 100 grammes de novocaïne; avec ce taux d'adrénaline, je n'ai plus jamais constaté cette blancheur de la peau et, de plus, la tranche de section *saigne* d'une façon sensiblement normale. Je suis absolument convaincu qu'avec ce taux d'adrénaline il n'y a pas à craindre d'accidents gangréneux. Et cette quantité d'adrénaline suffit pour donner une anesthésie parfaite.

Mais il y a d'autres règles à suivre si l'on veut éviter les accidents en question. Je formulerais volontiers la règle suivante : *Il faut éviter l'anesthésie locale, avec ou sans adrénaline, toutes les fois qu'on opère sur une région atteinte de troubles trophiques*, quelle que soit leur origine.

Ainsi, dans le cas de M. Toupet (ongle incarné, je crois) le malade avait eu, auparavant, un pied gelé; il eût été, certes, préférable de ne pas faire une bague anesthésique. Veut-on faire une opération partielle sur un pied ou une main en cas de gangrène sèche? Il est absolument contre-indiqué d'employer l'anesthésie locale, même sans adrénaline.

Pour une raison du même ordre, il me paraît contre-indiqué d'avoir recours à l'anesthésie locale, avec ou sans adrénaline, mais surtout avec adrénaline si l'intervention doit comporter la taille d'un lambeau; on risque toujours, quand on fait un lambeau, d'avoir des accidents de sphacèle, même sans anesthésie locale, il faut donc rejeter l'infiltration des tissus par un anesthésique.

Enfin, je voudrais attirer votre attention sur un danger possible de la bague analgésique à la racine d'un doigt pour inciser un panaris. Très souvent, même lorsque le panaris siège au niveau de la phalangette, le doigt tout entier est gros et il existe un certain degré de lymphangite et d'œdème jusqu'à la racine du doigt et même au delà; je crois que dans ces cas il y a un certain danger à faire une bague anesthésique et, pour ma part, quoique j'aie une très grande habitude de l'anesthésie locale et que je l'apprécie beaucoup, je me méfie de l'anesthésie locale dans les panaris et je n'ai recours à la bague anesthésique que lorsque l'inflammation est nettement et sûrement limitée à la phalangette, en particulier dans le panaris sous-unguéal.

Il en est, de l'anesthésie locale, comme de toutes les anesthésies; il faut se soumettre à certaines règles, si l'on veut éviter certains accidents. Je puis donc affirmer à mon ami Moure que, s'il veut bien faire l'anesthésie locale en obéissant aux principes élémentaires que je viens d'énoncer, il pourra avoir recours, sans hésitation, à l'association novocaïne-adrénaline, qui lui donnera des anesthésies meilleures, et même absolument parfaites, sans l'exposer à aucun accident.

M. **Basset** : Dans la controverse entre Moure et Schwartz un détail a son importance.

Moure emploie une solution dans laquelle l'adrénaline est d'avance, et depuis plus ou moins longtemps, mélangée à la novocaïne.

A. Schwartz ajoute de l'adrénaline à la novocaïne, mais seulement au moment de l'emploi de celle-ci.

Ceci est capital, car, lorsque l'adrénaline est depuis un certain temps mélangée à la novocaïne, elle s'altère, se décompose, et peut devenir génératrice d'accidents.

Par là, je crois, s'explique la différence qu'il y a entre Moure, qui, avec la solution qu'il emploie, observe des accidents, et A. Schwartz, qui, avec la sienne, n'en observe pas.

COMMUNICATIONS

Dix-huit cas de grossesse après la myomectomie abdominale.

par M. **Goulliaud**, correspondant national.

Au Congrès Français de Chirurgie de 1924, M. Labey a fait une complète mise au point de la question de la myomectomie et s'en est déclaré partisan convaincu, tandis que M. Tixier insistait sur toutes les transformations et dégénérescences possibles des myomes, ce qui l'inclinait davantage à l'opération radicale.

Mais ces deux tendances ne répondent-elles pas à des indications différentes, dépendant de l'évolution des fibromes, suivant notamment que la femme est jeune ou âgée?

Les cas de grossesses présentées à la Société de Chirurgie, depuis février dernier, par MM. Lecène, Chifoliau, Labey, Tuffier, Pierre Bazy ou espérées par M. Mocquot, et les craintes légitimes et l'appel à la prudence de M. J.-L. Faure, m'ont incité à vous apporter les résultats de mon expérience personnelle basée sur 18 cas de grossesse après la myomectomie abdominale.

Mes quinze premières observations ont fait le sujet d'un mémoire paru dans *Gynécologie et Obstétrique* (1924, n° 3). Depuis, trois nouveaux cas de grossesse sont venus à ma connaissance.

L'ensemble de mes observations de myomectomie a été publié dans

les thèses de mes élèves dont les titres indiquent le sujet spécial de chacune[1].

Renvoyant aux observations de mon mémoire, je me bornerai à des considérations d'ensemble sur la question : myomectomie et grossesse, et à quelques suggestions nouvelles.

Indications de la myomectomie. — Les *indications physiologiques* de la myomectomie sont basées sur le double désir de conserver à la femme l'intégrité de sa personnalité et de lui conserver la fécondité.

A ce point de vue, plus la femme est jeune, plus ce facteur est à envisager. Les deux faits suivants illustrent mieux que d'autres l'indication de la myomectomie chez des jeunes filles fiancées ou sur le point de l'être.

Le premier de ces cas (obs. V de mon mémoire) concernait une jeune fille de vingt-cinq ans, qui fut opérée le 4 août 1903. Le fibrome dont elle était porteur dépassait déjà l'ombilic, mais, sans être pédiculé, il avait son implantation sur le fond de l'utérus. Il paraissait unique.

Une incision losangique autour de sa base, atteignant le pédicule des annexes gauches très voisines, permettait de faire son ablation, ainsi que celle de ces annexes. Deux forts surjets successifs de capitonnage avec un fort catgut chronique, lentement résorbable, assuraient l'hémostase. Un surjet séro-séreux fin, avec une aiguille non tranchante, parachevait la suture. Un drain était laissé par prudence.

Mariée deux ans après, cette femme eut de 1907 à 1918 cinq grossesses successives avec accouchements normaux. Elle était donc mère de cinq enfants quand elle devint veuve du fait de la guerre.

Elle n'eut pas d'enfant d'un second mariage.

Il eût été vraiment fâcheux de stériliser cette femme quand elle se présenta à notre observation.

Notre *second cas* (obs. X) concernait une jeune fille de vingt-huit ans, qui vint me consulter, en février 1918, pour un fibrome du volume d'un utérus gravide de trois mois. Elle n'avait pas renoncé à l'idée du mariage. Je conseillai un traitement médical d'attente.

En décembre 1918, la question de mariage se pose; cependant, les pertes ont augmenté et le fibrome se rapproche de l'ombilic. Espérant pouvoir faire une myomectomie dans l'avenir, je ne déconseille pas formellement le mariage qui a lieu en août 1919.

En août 1920, les pertes sont devenues graves, l'anémie rend une intervention urgente.

1. Bonier (M.). De la myomectomie abdominale dans le traitement des fibromes utérins (*Th. de Lyon*, 1904).
Benoit-Genin. Contribution à l'étude des grossesses après myomectomie (*Th. de Lyon*, 1913).
Achard (P.). Des suites éloignées de la myomectomie abdominale. Cas de grossesse ou dix années d'observations (*Th. de Lyon*, 1922).
Pacaud (G.). Des récidives après myomectomie abdominale (*Th. de Lyon*, 1925).
Lefebvre (J.). L'avenir obstétrical des femmes ayant subi la myomectomie abdominale (*Th. de Paris*, 1922).

L'énucléation d'un fibrome interstitiel, multilobé de la face postérieure de l'utérus, gros comme une tête fœtale, met fin aux pertes, puis trois grossesses survinrent avec accouchements à terme.

L'intérêt de cette observation tient autant à la conduite tenue, abstention d'abord chez une jeune fille, à la veille d'être fiancée, puis myomectomie au début du mariage, qu'au résultat fécond de cette intervention.

L'indication est très analogue chez les jeunes mariées qui se présentent à nous, n'ayant pas encore eu de conception ou encore avec le diagnostic : *fibrome et grossesse* et qui font une fausse couche (obs. XI et XV).

Chez les jeunes femmes qui ont eu déjà un, deux ou un plus grand nombre de grossesses et chez qui l'on constate un fibrome, souvent au cours de l'accouchement, il n'y a pas de raison de ne pas les faire bénéficier de la myomectomie, d'autant qu'il s'agit en général de fibrome unique dans ces cas.

Mais pour que l'on obéisse à ces indications physiologiques, il faut que l'on ne trouve pas à la laparotomie des *contre-indications anatomiques*.

Je ne crois pas qu'il faille faire la myomectomie dans les cas où les fibromes sont multiples et disséminés, mais il m'est arrivé de faire sans inconvénient deux incisions, l'une sur la face antérieure, l'autre sur la face postérieure, pour enlever par chacune des fibromes agglomérés dans les deux parois de l'utérus.

Je me méfie également beaucoup des fibromes sous-muqueux, de ceux amenant des pertes entre les règles ou des anémies extrêmes.

Plus le fibrome se rapproche de l'unité, qu'il soit pédiculé ou interstitiel, plus il est facile et logique de l'enlever.

Plus aussi le fibrome a tendance à se pédiculiser du côté de la cavité abdominale, plus la myomectomie est facile et indiquée.

Le volume de la tumeur est un facteur secondaire et des tumeurs de 2 ou 3 kilogrammes, du fond de l'utérus, ne m'ont pas arrêté.

RÉSULTATS AU POINT DE VUE DE LA FÉCONDITÉ. — En 1924, lors de la thèse de Achard, j'avais fait 118 myomectomies et 574 hystérectomies, soit 16 myomectomies pour 100 hystérectomies, taux élevé, discutable peut-être.

Ces 118 myomectomies avaient occasionné 4 décès opératoires, chiffre regrettable, mais ne dépassant pas celui de la mortalité admise pour l'hystérectomie à la même époque.

Après avoir éliminé les célibataires et les femmes âgées de plus de quarante ans, il restait 53 myomectomies faites dans des conditions propices et 15 cas de grossesse, soit 27 p. 100.

On a déjà cité le fait, vrai, que les femmes ayant eu antérieurement des enfants ou des fausses couches sont plus disposées à redevenir enceintes. Ce sont des femmes fécondes, et l'opération n'a en rien diminué leur aptitude maternelle.

Les grossesses uniques prédominent après l'opération. Cependant le fait de deux grossesses successives n'est pas exceptionnel. Nous avons déjà cité des myomectomisées qui ont eu 3 et 5 enfants.

Évidemment le fibrome unique du fond, quel que soit son volume, est le plus favorable au rétablissement d'un fonctionnement utérin tout à fait normal, avec le minimum de chances de récidive.

Enfin, au bilan de la myomectomie, il ne faut pas négliger d'apporter les *20 accouchements à terme d'enfants vivants* dont nous avons eu connaissance.

Évolution de la grossesse. — La myomectomie ne prédispose à aucune complication qui entrave l'évolution normale de la grossesse, cependant les fausses couches ne sont pas rares, accidentelles ou d'origine syphilitique. Deux de mes malades (obs. IV et VI) ont eu des avortements avant et après leur opération, ce qui m'a fait regretter qu'on n'ait pas recherché la syphilis avec soin. J'ai été moins bien inspiré que notre collègue Chifoliau qui, par le traitement spécifique, a guéri sa malade de sa stérilité.

Le placenta prævia mérite une mention spéciale, car nous en avons observé deux cas.

Mais, dans notre observation XII, la myomectomie ne saurait être rendue responsable; nous avons opéré cette femme quelques jours après la fécondation, avant qu'un retard de règles eût pu nous prévenir. La nidation était donc réalisée lors de notre intervention. Cependant, comme dans un cas de Reeb, la grossesse n'a pas été entravée.

Cette femme a dû son salut au conseil qu'on lui avait donné d'aller à la Maternité à la première alerte.

Le second cas sera signalé plus loin (obs. XV).

Accouchements. Cas de mort. — Dans la grande majorité des cas, l'accouchement est normal et donne naissance à des enfants vivants (obs. I, II, III, V, VII, VIII, IX, X, XI, et deux cas nouveaux).

L'incision de la myomectomie, qui, en général, n'ouvre pas la cavité utérine ou ne le fait que sur une faible étendue, n'est pas comparable à celle de l'opération césarienne (Morisson-Lacombe); mais la suture de la paroi utérine sera particulièrement soignée, en vue même de son rôle obstétrical. Mais ces femmes arrivent à l'accouchement avec les aléas obstétricaux habituels.

On doit s'attendre à la *lenteur du travail des primipares âgées*, chez celles qui ont leur premier enfant à trente-cinq, trente-huit ans, bien que le fait m'ait été rarement signalé.

Cette lenteur relative du travail a été la cause apparente d'un décès chez une de mes opérées (obs. XIV), dont voici l'observation :

Une femme de trente-cinq ans, déjà fiancée, se présenta à moi avec un fibrome qui atteignait l'ombilic. Elle était angoissée non à l'idée de l'intervention prévue, mais à l'idée de la castration qu'elle redoutait.

Le 1er septembre 1920, je pus facilement énucléer du fond de l'utérus un fibrome du poids de 895 grammes. A peine mariée, elle devient enceinte.

A sept mois de grossesse, je constate que tout est normal et je préviens le médecin.

A terme, la poche des eaux se rompt et, quelques heures après, le travail commence.

Au bout de trente-six heures le médecin, aidé d'un confrère, craignant pour la vie de l'enfant, en plein BLED, tente une dilatation à la Bonnaire et des applications de forceps, avant une dilatation suffisante.

La malade est apportée à la Charité de Lyon, non déchirée, avec enfant mort, et déjà gravement infectée.

M. Eparvier fit une basiotripsie, mais il ne put enrayer la septicémie.

Il m'a affirmé que l'utérus était tout à fait normal, ne présentait aucun noyau fibromateux et que la myomectomie ne pouvait être rendue responsable de ce décès.

Elle ne put l'être que très indirectement, en hypnotisant le médecin et en lui suggérant une intervention éminemment dangereuse.

Tout aussi fâcheux est le cas de mort suivant postérieur à mon mémoire :

Une femme de trente-cinq ans, mariée à vingt-six ans, me fut adressée pour un fibrome, le 7 janvier 1920.

Elle avait eu, cinq ans avant, une grossesse gémellaire, suivie d'une hémorragie de la délivrance.

Myomectomie le 16 janvier et ablation d'un fibrome de 700 grammes de la paroi antérieure, incliné à gauche, avec ablation des annexes gauches, mais avec conservation du ligament rond.

Six ans après, le 26 février 1926, je la vis, enceinte de huit mois, avec une présentation transversale. Je lui conseillai de venir accoucher à la Maternité de Lyon, d'autant qu'elle paraissait surmenée et avoir un pouls rapide.

Je dois à M. Gonnet, accoucheur des hôpitaux, les renseignements suivants : elle se présenta à la Maternité le 16 mars 1926.

Après sept heures de douleurs, présentation de l'épaule irréductible, peu de dilatation. Césarienne par M. Tavernier à 11 h. 1/2. Pas de fibrome; utérus mou, peu contractile, hémorragie en nappe assez abondante. Deux heures après, M. Gonnet la voyait avec un pouls à 120; pas de tendances syncopales. Morte subitement une demi-heure après.

Pas d'autopsie.

Son médecin, le Dr Tignel, me signala, d'autre part, qu'elle était, à la fin de sa grossesse, pâle avec une tension faible, de l'albuminurie comme à sa première grossesse.

Je ne crois pas que la myomectomie ait joué un rôle dans ce triste dénouement, car, en général, elle ne prédispose pas aux présentations anormales. Sur 100 cas réunis par Benoit-Gonin, il avait trouvé :

Présentation transversale	0
Présentation de la face	1
Présentation du siège	3
Présentation céphalique normale	96

D'autre part, l'insuffisance de la dilatation et la tendance hémorragique s'expliquent mieux par l'état général de la malade, que par un facteur pro-

venant de l'énucléation d'un fibrome. J'ai tenu cependant à bien prévenir mes collègues des dangers à prévoir et à éviter, autant qu'il sera possible.

DYSTOCIE PAR PERSISTANCE DE NOYAUX FIBROMATEUX JUXTA-CERVICAUX APRÈS MYOMECTOMIE. — Dans ce cas, c'est bien à une complication due à une myo-

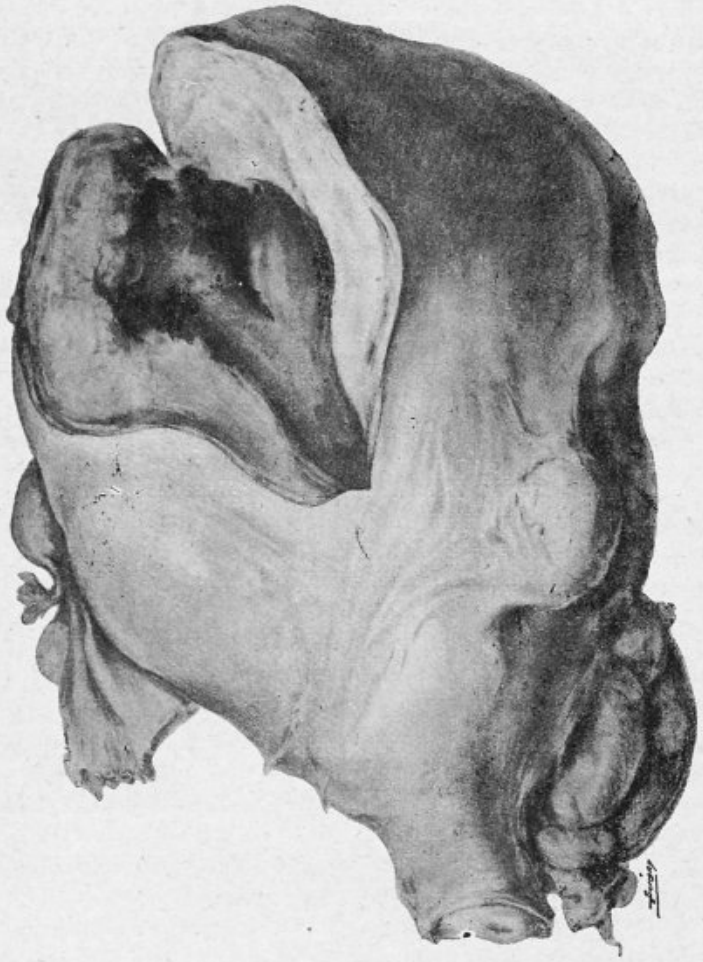

FIG. 1. — Fibrome juxta-cervical, opération césarienne, hystérectomie.

mectomie insuffisante qu'il faut attribuer l'impossibilité de l'accouchement spontané. Ce cas à lui seul légitimerait cet article, car, même résumée, cette observation (obs. XV) complexe est pleine d'enseignements.

Le 5 mars 1920, une jeune femme, âgée de vingt-sept ans, mariée depuis quatre mois, se présenta à moi. Le diagnostic, fibrome et grossesse

était évident : je me promis de faire tous mes efforts pour assurer à cette jeune femme une maternité qu'elle désirait vivement.

Fausse couche, heureusement spontanée, car un fibrome juxta-cervical eût rendu difficile une délivrance artificielle en l'absence de dilatation.

L'involution puerpérale post-abortive fut nulle; on le constata l'année suivante, quand la malade se présenta de nouveau avec une volumineuse tumeur, qui paraissait complexe et nécessitait une intervention. Elle atteignait presque le rebord costal.

La laparotomie (11 avril 1921) fait reconnaître un très volumineux fibrome kystique du fond de l'utérus. Il éclate pendant son ablation et nous couvre d'un liquide sanguinolent.

Le fibrome est décortiqué au bistouri du fond de l'utérus. On pense que la transformation kystique est le fait du trouble vasculaire que l'on connaît bien dans les fibromes du fond.

Mais, bientôt après, on reçoit le diagnostic histologique : *fibrome malin*.

Pendant qu'on est dans l'anxiété de la conduite à tenir, une phlébite providentielle et bénigne survient. On surveille dès lors très attentivement le volume de l'utérus. Il reste absolument stationnaire, et l'on attend.

Un an après, une nouvelle grossesse se produit et le fond de l'utérus reste lisse et uni.

Mais, à terme, nous reconnaissons, M. Trillat, accoucheur des hôpitaux, et moi, qu'il persiste un fibrome juxta-cervical. Ma myomectomie très importante du fond ne m'a pas permis de m'occuper de ce fibrome pelvien. Maintenant il empêche absolument l'accouchement, étant fixé probablement par des adhérences. Au fibrome prævia se joint un placenta prævia. Une *opération césarienne* (8 décembre 1922) nous donne un garçon vivant.

Nous n'osons la faire conservatrice, ce qu'a fait notre collègue Planchu pour des fibromes prævia, et nous terminons par une hystérectomie totale. Mais celle-ci est difficile, parce que les noyaux fibreux pelviens sont fixes; et entourée de gros vaisseaux elle se complique d'une ligature urétérale gauche. Celle-ci nécessitera une néphrectomie, puis l'ouverture d'un abcès urineux du ligament large, avec élimination d'un peu de tissu cellulaire sphacélé.

En trois mois, une guérison de ces complications successives, qui n'ont pas mis en danger la vie de la femme, est complète.

Je ne fais que soulever ici la question du diagnostic histologique de myome malin, qui m'a fort troublé, mais qui n'a pas paru correspondre à l'évolution clinique. Je me suis demandé si l'évolution rapide des fibromes pendant la grossesse ne pouvait être une cause d'erreur d'interprétation.

Six ans après, la mère et l'enfant vont bien.

Peu de mes opérées m'ont manifesté autant de reconnaissance et autant de joie de leur maternité.

Évidemment, cette femme non suivie, ou abandonnée à des soins moins spécialisés, eût couru les plus grands risques.

La conclusion à tirer de ces derniers cas est la nécessité de donner aux

myomectomisées le conseil d'accoucher, pour la première fois, à proximité de soins obstétricaux éclairés.

Évolution des fibromes après la myomectomie. Cas de récidive après la grossesse. — Après la myomectomie qui laisse l'utérus comme boudiné par des surjets hémostatiques, une *involution chirurgicale* remarquable se produit, plus puissante que *l'involution puerpérale* bien connue des fibromes. Elle amène la cessation des pertes, diminue l'abondance des règles, occasionne un raccourcissement de la cavité utérine appréciable au cathétérisme, amène quelquefois une ménopause anticipée.

Si la femme approche de quarante ans, elle a des chances d'atteindre la ménopause sans incident.

Est-elle jeune, le fibrome peut reparaître, mais la myomectomie donne en moyenne, chiffre éminemment variable, dix ans de vie génitale normale et quelquefois féconde. La naissance de un ou de deux enfants ne vaut-elle pas une opération itérative ou une pose de radium dix ans après?

Trois de nos opérées illustrent cette évolution après la grossesse.

C'est d'abord une jeune femme, déjà mère de deux enfants, qui, à la suite de deux fausses couches, présente des pertes continues et un fibrome (obs. VI).

Curettage pour parer aux pertes abortives et, trois semaines après, énucléation d'un fibrome de 610 grammes.

Cinq ans après, nouvelle fausse couche. La fausse couche laisse persister des pertes pour lesquelles un radiothérapeute fait de la radiothérapie. Un curettage eût peut-être suffi? Suspicion de syphilis maritale.

Une *autre* (obs. III), malade myomectomisée à l'âge de vingt-sept ans, en 1904, pour des fibromes multiples, mais d'un faible volume (212 grammes), a deux grossesses heureuses à six ans de distance, mais neuf ans après son opération elle revient avec un fibrome du volume d'une orange, pour lequel nous faisons en 1913 une hystérectomie totale (fibrome de 1.200 grammes). Celle-ci est suivie pendant six mois d'accidents nerveux graves qui heureusement ont guéri.

Le 3e *cas* (obs. I) concernait une jeune fille de vingt-sept ans qui présentait une tumeur du volume d'un utérus gravide de sept mois.

A la laparotomie, le 23 mars 1901, on énuclée un volumineux fibrome développé aux dépens de la face postérieure de l'utérus et quatre petits noyaux isolés. Poids de la tumeur, 2.500 grammes.

L'involution joue son rôle. Les pertes cessent et, trois ans après, un examen local fait reconnaître un utérus plutôt petit.

En 1906, cette femme se marie et a un enfant à terme.

C'est vingt-deux ans après sa myomectomie, en 1922, que cette opérée nous revient avec une récidive, du volume d'un utérus de quatre mois.

L'application de deux tubes de radium, soit de 120 milligrammes de Br. de R. pendant vingt-quatre heures, a suffi à hâter la ménopause prochaine et à guérir notre malade.

La récidive après la myomectomie nous paraît un fait tout à fait

naturel, surtout dans les cas où la tumeur initiale n'est pas unique, et nous avons inspiré sur ce sujet la thèse de notre élève Pacaud.

L'involution post-opératoire ne peut détruire cette graine et la tendance, de cause ignorée, de certains utérus à faire du fibrome.

Il suffit pour que la myomectomie soit légitimée qu'elle ait donné une vie normale et féconde pendant un nombre d'années suffisant.

D'ailleurs, il ne faut pas exagérer la fréquence de la récidive : d'après Pacaud, ma statistique qui comprend 120 cas, suivis de dix à vingt-deux ans ou ayant récidivé avant, nous donnait 10 cas de récidive, soit 8 p. 100.

Conclusions. — 1° Une fécondité relative que nous estimons à 25 p. 100 au moins, chez les femmes âgées de moins de quarante ans, est un avantage incontestable de la myomectomie.

Au cours de la laparotomie, si le cas n'est pas propice, on peut pratiquer l'hystérectomie ou refermer le ventre pour recourir à la curie ou à la radiothérapie ;

2° Il n'y a pas en général de dystocie spéciale attachée à la myomectomie, mais on devra soigner la suture de la plaie utérine et éviter de laisser dans la zone cervicale des noyaux qui peuvent prendre pendant la grossesse un développement suffisant pour rendre impossible un accouchement par les voies naturelles.

On ne devra pas oublier que les myomectomies sont souvent des primipares âgées et que le travail peut être lent chez elles.

Il faut que le chirurgien suive les myomectomies ou, en cas de grossesse, les confie à un accoucheur.

Il faut aussi que, par prudence, il conseille à la femme d'accoucher à proximité de secours obstétricaux éclairés ;

3° Enfin, tardivement, dix ans en moyenne après l'opération, on peut voir la récidive des fibromes. Ces récidives sont en général peu graves, et c'est à la curie ou à la radiothérapie que nous recourons plus volontiers actuellement pour en arrêter le développement.

Sur les injections utérines de lipiodol,

par **M. Sicard.**

Je vous remercie de m'avoir autorisé à prendre la parole à l'occasion du procès-verbal des Bulletins de votre Société. Je serai du reste très bref. Il s'agit des injections intra-utérines de lipiodol.

Je n'ai aucune compétence particulière pratique dans ce domaine, mais quand nous avons préconisé avec mon collaborateur Forestier l'utilisation du lipiodol comme moyen de diagnostic dans certaines affections des bronches et de la moelle, nous avons proposé d'étendre cette méthode à l'ensemble des cavités de l'organisme, utérus compris.

J'ai donc été quelque peu ému en lisant dans les comptes rendus de nos

journaux médicaux une communication faite par l'un de vos membres les plus autorisés, sous les rubriques suivantes « Graves dangers du lipiodol utérin. Accidents mortels par lipiodol intra-utérin. Les méfaits du lipiodol intra-utérin, etc. » et j'attendais avec quelque anxiété la publication de votre Bulletin, légitimant de telles appréciations si sévères.

Je suis tout à fait rassuré après sa lecture. Mais je me permets, dès lors, de vous demander l'insertion de cette courte note rectificative : « Le lipiodol n'a jamais été utilisé dans les cas rapportés. Cette substance n'a donc été à aucun degré responsable des accidents utérins qui ont pu être signalés. » J'ajoute en terminant qu'il ne faut pas confondre l'iodipin, produit allemand caustique et toxique (qui a déterminé également des réactions nocives lorsqu'on s'en est servi à l'étranger pour dénoncer les compressions médullaires), avec le lipiodol, produit français, très bien toléré par les tissus et non toxique.

Le radio-diagnostic de l'état des trompes par injection intra-utérine de lipiodol,

par MM. **R. Proust** et **Claude Béclère**.

En un an, à Tenon et à Beaujon, nous avons eu l'occasion de pratiquer 70 injections intra-utérines de lipiodol.

Cette exploration nous a toujours fourni des renseignements très intéressants. Et, comme l'a dit Grégoire, dans son récent rapport, cet examen semble particulièrement indiqué dans l'étude de la perméabilité tubaire, le diagnostic des tumeurs pelviennes et la recherche des causes de métrorragies.

Nous voulons aujourd'hui seulement insister sur son importance en chirurgie conservatrice et revenir sur son incontestable innocuité.

Nous avons en effet examiné de cette façon 30 cas de salpingite moyenne après refroidissement. Et, pas plus dans ces cas de salpingite refroidie que dans les autres, nous n'avons observé le moindre incident. Il n'y a eu aucune réaction péritonéale, et rien sur la feuille de température n'est venu déceler le jour de l'examen. Dans ces cas, pourtant, le lipiodol pénétrait dans une cavité utérine et dans des trompes qui avaient été infectées. Dans 11 cas, le lipiodol a même pénétré dans le péritoine à travers une seule trompe demeurée perméable. Ici encore il n'y eut aucune douleur, poussée fébrile, aucun incident.

Nous pouvons donc dire que l'injection de lipiodol s'est jusqu'ici montrée inoffensive, même dans les cas de salpingites convenablement refroidies et vaccinées.

Et, cet examen, dans ces cas de salpingites, nous a permis de préciser de façon très intéressante les indications de la chirurgie conservatrice.

Chez quatre malades, la constatation d'une perméabilité bilatérale conservée a permis l'abstention opératoire. L'une de ces quatre observa-

tions est particulièrement typique : une jeune femme de vingt-cinq ans fait, à la suite d'une rétention placentaire, une grave infection puerpérale. Successivement un curettage, un abcès de fixation sont mis en œuvre; des poussées salpingiennes, une périmétro-salpingite se produisent. Bref, après des mois de soins la malade est refroidie. On craint des lésions tubaires définitives, mais l'examen au lipiodol montre qu'il n'en est rien et que les deux trompes demeurent perméables. Ce cas confirme d'ailleurs la notion classique de la rareté relative des oblitérations tubaires dans les infections purement streptococciques.

D'autre part, dans 8 cas sur 30, l'exploration radiologique a révélé

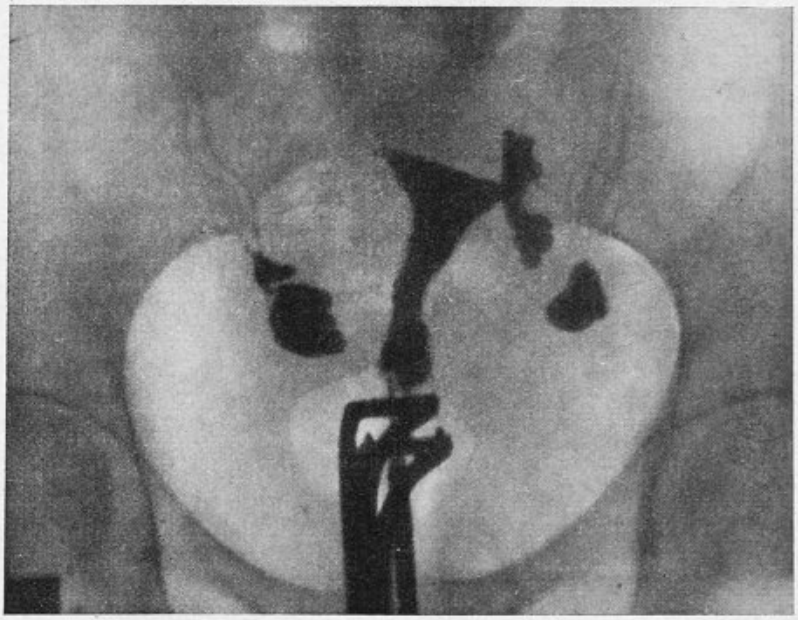

FIG. 1 (Cliché du Dr Darbois). — *Trompes obturées et dilatées.*

Cavité utérine normale. Les ombres latérales sont dans la région de la trompe. Il est donc impossible sur ce seul aspect de savoir s'il s'agit de lipiodol intratubaire ou intrapéritonéal. Voir sur la figure 2 la radiographie de contrôle.

qu'une trompe était oblitérée et que l'autre était perméable. Cette constatation précise a permis dans 6 cas de pratiquer une intervention conservatrice, salpingectomie unilatérale, en sacrifiant la trompe malade et en conservant la trompe demeurée sensiblement saine. C'est là un résultat très intéressant.

Inversement, dans plusieurs cas, l'examen radiologique a révélé des obturations tubaires chez des femmes où l'examen clinique seul ne montrait aucune modification macroscopique importante des annexes. Ces

malades n'avaient pas eu de crise aiguë, mais elles souffraient souvent depuis longtemps. L'existence d'une métrite chronique et de brûlures à la miction faisaient penser à une infection gonococcique développée à bas bruit. Et l'examen radiologique venait révéler des oblitérations souvent bilatérales des trompes.

Dans un cas de ce genre, particulièrement intéressant, l'injection de lipiodol est venue prouver l'existence d'une salpingite kystique bilatérale, que l'examen clinique seul ne permettait pas de déceler.

Nous pensons donc que l'examen radiologique qui nous montre si une

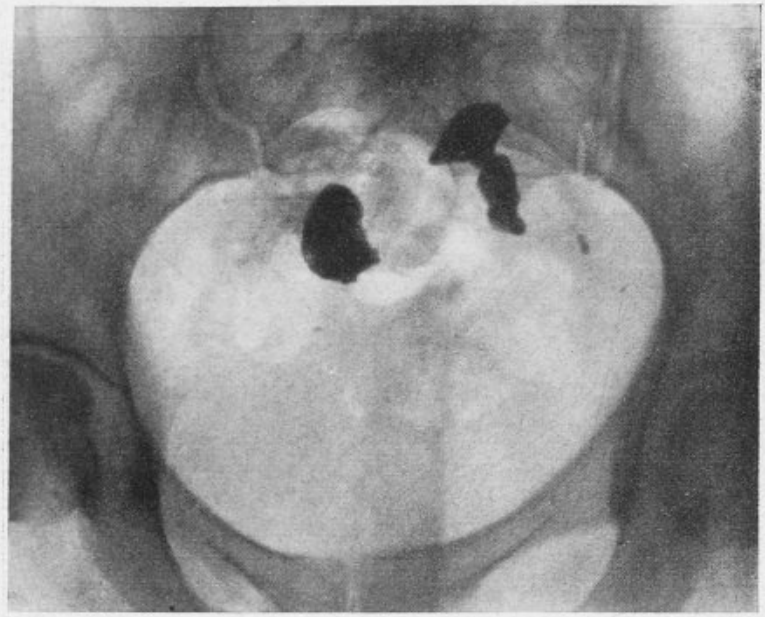

FIG. 2 (Cliché du Dr Darbois). — *Trompes obturées et dilatées. Image de contrôle.*

La radiographie de contrôle, faite vingt-quatre heures après, est concluante. L'utérus s'est entièrement vidé. Mais les ombres tubaires restent stagnantes, inchangées, il s'agit donc de trompes obturées. (Vérification opératoire, trompes obturées, dilatées, pseudo kystiques. Hystérectomie subtotale.)

trompe est perméable ou si elle est obturée, et surtout qui nous indique le siège exact de l'oblitération, nous est d'une aide précieuse pour *fixer les indications de la chirurgie tubaire, conservatrice ou radicale*, et nous nous permettons, sur ce point, de ne pas partager l'opinion de notre ami Pierre Duval qui pense que l'arrêt de la substance opaque ne peut jamais être considéré comme une preuve de l'oblitération biliaire.

Au point de vue technique, il est un point sur lequel nous devons insister, c'est la nécessité impérieuse de pratiquer une radiographie de

contrôle vingt-quatre heures après l'injection. C'est Cotte, de Lyon, qui a indiqué cette épreuve, elle est absolument indispensable. La comparaison entre le premier cliché et l'épreuve de contrôle montre facilement si le lipiodol a diffusé en péritoine libre (signe de perméabilité) ou s'il stagne en taches inchangées dans la région tubaire (signe d'oblitération ou d'adhérence péri-tubaires).

Nous voulons enfin préciser exactement les cas d'accidents publiés dans la littérature étrangère à la suite d'injections opaques intra-utérines.

Notre ami Pierre Duval a, dans la séance du 25 avril 1928 (p. 603 du

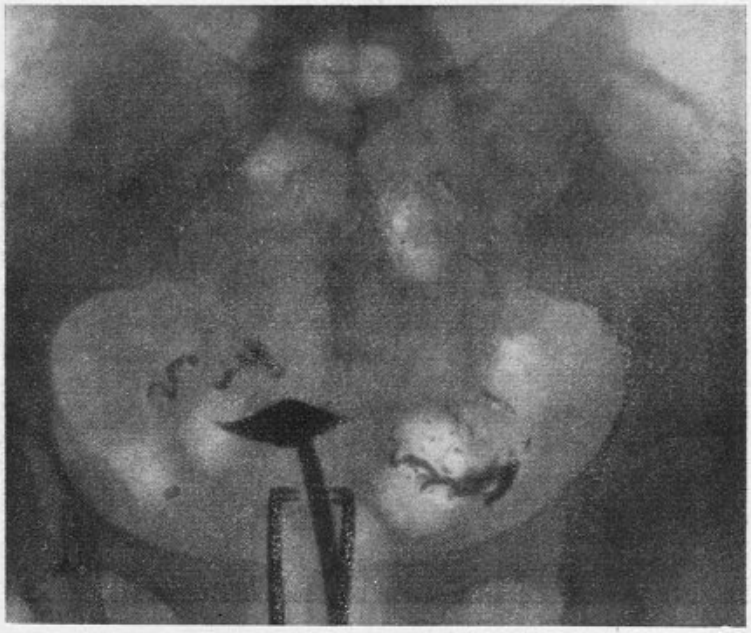

Fig. 3 (Cliché du Dr Darbois). — *Perméabilité tubaire bilatérale.*

Au milieu et en bas, ombre verticale de la sonde et de la pince qui tient le col. Ombre médiane en ellipse de la cavité utérine rétroversée et vue de champ. Ce premier cliché ne permet pas de se prononcer.

Bulletin), publié en détail les cas malheureux qu'il avait signalés à la discussion du rapport de Grégoire, le 14 mars.

C'est l'observation de Hellmuth (1 cas de mort à la suite d'injection d'umbrénal), puis 1 cas de réaction péritonéale légère à la suite d'injection d'iodipine, et 1 cas d'altération des tissus de la trompe provoquée par l'injection de contrastol).

Il convient donc de noter que, dans tous les accidents signalés, il ne s'agissait pas de lipiodol et que, d'autre part, jusqu'ici, avec le lipiodol, on n'a jamais eu d'accidents.

M. Vignes[1] a récemment écrit un article pour montrer que « l'hystérographie est une méthode qui ne va pas sans risques ».

Il faut tout d'abord, comme nous venons de le voir, faire une distinction absolue entre le lipiodol et les autres substances opaques. Sur un total de plus de 700 cas publiés en France par Mocquot, Cotte, Francillon-Lobre et J. Dalsace, Le Goff et l'un de nous, il n'y a pas eu un seul accident. Et, dans toute la littérature étrangère, *nous ne connaissons pas un seul cas d'accident publié dû au lipiodol.*

Quant aux 7 cas d'accidents cités par M. Vignes, ils se résument à un

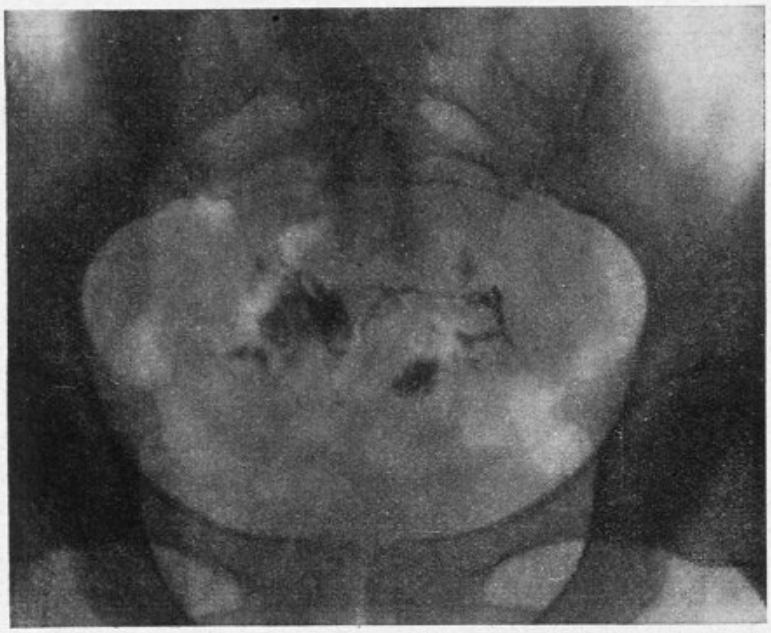

Fig. 4 (Cliché du Dr Darbois). — *Perméabilité tubaire bilatérale. Image de contrôle.* L'utérus s'est vidé, le lipiodol intratubaire s'est répandu dans le péritoine et y est brassé par l'intestin donnant une image diffuse caractéristique de la perméabilité normale.

seul cas authentique de mort dû à l'umbrénal (celui cité par Pierre Duval), substance employée en pyélographie et qui n'aurait pas dû être appliquée à la gynécologie, pas plus que le collargol dont il semble avoir les inconvénients.

Les six autres accidents se résument ainsi : d'abord 2 cas de mort par insufflation, ce qui n'a rien à voir avec l'hystérographie.

Quant aux « 4 cas de pelvi-péritonite grave » en voici le détail :

1. H. Vignes : L'hystérographie est une méthode qui ne va pas sans risque. *Siècle médical.*

Haselhorst[1] fait une injection de 5 cent. cubes d'iodipine à une jeune femme présentant une tumeur kystique pré-utérine, les trompes s'injectent mal et il n'y a aucun passage péritonéal.

Le septième jour après l'examen, la température s'élève à 39°7, mais elle tombe spontanément, et, cinq jours après, la malade est suffisamment apyrétique pour qu'on l'opère : on trouve des signes d'inflammation aiguë aseptique du petit bassin, on enlève le kyste et les annexes gauches. L'exsudat péritonéal est démontré stérile à l'examen bactériologique et on n'y décèle aucune trace d'iodipine.

Chez une femme épileptique, enceinte de trois mois, on décide de faire un avortement thérapeutique et le même auteur injecte 6 cent. cubes d'iodipine. On obtient une image typique de grossesse et il y a un passage partiel intra-péritonéal.

Le troisième jour 39°8, le sixième jour 40°5, le septième jour, évacuation spontanée d'un œuf infecté, fétide et chute de la température à 37°. L'examen bactériologique montre l'existence de cocci, de bâtonnets Gram positifs et de bacille emphysematosus de Frænkel qui, disent les auteurs, se trouve dans 20 p. 100 des cas dans le canal cervical, en cas d'avortement.

Quant aux deux cas d'Odenthal (cités aussi par Pierre Duval[2]), ils sont encore plus contestables: chez une femme de trente et un ans atteinte de stérilité secondaire, un examen avec du contrastol est fait sans aucun incident. Trois semaines après, cette malade est opérée tout à fait normalement. Elle est revue trois semaines après en excellent état. Or, l'examen anatomo-pathologique des pièces révèle des nodules jeunes, curieux, que l'on pense d'abord être des nodules tuberculeux, puis que, secondairement, on considère comme dus à l'irritation produite par le liquide opaque. Or, il y a des nodules sur la face externe des trompes et il n'y avait pas eu de passage intrapéritonéal de la substance opaque !

Le second cas est celui d'une jeune femme de vingt-sept ans stérile depuis six ans, après une crise de salpingite double. On injecte 4 cent. cubes d'iodipine à 40 p. 100. Il n'y a pas de passage intrapéritonéal. Trois jours après, la malade quitte la clinique très normalement. Mais, treize jours après sa sortie, son médecin écrit qu'elle fait une réaction péritonéale avec de la fièvre. Trois semaines après, tout est rentré dans l'ordre.

Il ne reste donc comme authentique que ce cas de mort par l'umbrénal publié par Hellmuth (et repris par Duval[3]). Chez une femme de quarante-deux ans, présentant des métrorragies, on injecte 3 cent. cubes d'umbrénal; le troisième jour, péritonite diffuse; le sixième jour, mort. A l'autopsie, on trouve une culture pure de streptocoques dans le péritoine et dans le pavillon de la trompe gauche. L'umbrénal est une substance opaque

1. Haselhorst (G.) : Ist die hysterographie eine ingefährlich Untersuchungsmethode ? *Zent. f. Gyn.*, 16 juillet 1927, n° 29, p. 1821.
2. Odenthal (W.) : Ueber gefahren der Utero-salpingographie. *Zent. f. Gyn.*, 16 juillet 1927, n° 29, p. 1824.
3. Hellmuth (K.) : Ist die hysterographie eine ussgefährliche Untersuchungsmethode ? *Münch. med. Woch.*, 8 avril 1927, p. 583.

employée en pyélographie. On peut rapprocher cet accident de ceux que le collargol a provoqués. Il y a là des phénomènes d'irritation chimique très nette, et il y a un abîme au point de vue tolérance par le péritoine entre le lipiodol et le collargol ou l'umbrénal.

La conclusion qu'il faut tirer de ces intéressantes observations étrangères, c'est que jusqu'à présent on peut dire que c'est le lipiodol français, si bien mis en évidence par les admirables recherches de Sicard et Forestier, qui est la substance de choix à employer en radio-diagnostic gynécologique. C'est la seule substance avec laquelle, à notre connaissance, on n'ait jusqu'à présent signalé aucun accident. Et moi-même qui jadis après avoir vu les méfaits du collargol étais devenu adversaire de l'hystérographie et m'étais promis de ne plus l'employer ne peux que recommander aujourd'hui l'injection lipiodolée.

M. **Louis Bazy** : Mon maître, M. Proust, nous a montré des images radiographiques où l'on suivait la destinée du lipiodol vingt-quatre heures après l'injection intra-utérine. Je voudrais demander si l'on a pu contrôler ce que devenait le lipiodol après un plus long délai, lorsqu'il est passé dans la cavité péritonéale. Ayant eu moi-même une infection générale très grave il y a vingt ans, j'ai reçu un certain nombre d'injections intramusculaires de lipiodol. Or j'ai eu récemment la curiosité de me faire radiographier et j'ai pu constater que le lipiodol qui ne s'était pas résorbé était encore visible à la radiographie après vingt ans.

M. **G. Küss** : Je n'ai rien de personnel contre l'emploi du lipiodol; mais je crois absolument au danger des injections intra-utérines en général. J'ai inspiré, il y a quelques années, à mon élève, le Dr Reverdy, une thèse intitulée : « Du danger des injections intra-utérines et en particulier des injections intra-utérines de chlorure de zinc dans le traitement des métrites hémorragiques ». J'ai pu réunir, si mes souvenirs sont exacts, une trentaine d'observations où des injections intra-utérines de liquides médicamenteux ou autres — peut-être faites avec une mauvaise technique, je le veux bien — ont été suivies de mort. Je me réserve de faire du reste une communication à ce sujet. Je considère les injections intra-utérines comme *pouvant* être très dangereuses. C'est tout ce que je voulais dire aujourd'hui[1].

M. **Raymond Grégoire** : Il me semble que, dans les critiques qu'a soulevées mon rapport sur le radio-diagnostic en gynécologie, il n'a pas été suffisamment tenu compte des deux points différents qu'il est nécessaire d'envisager.

Tout d'abord, est-il utile ou simplement avantageux, dans certains cas, d'opacifier les cavités de l'utérus et des trompes? Je pense que l'on peut

1. Je tiens néanmoins à ajouter ici, et de façon très nette, que ce n'est pas moi qui suis l'auteur responsable des injections à résultats nocifs dont j'ai rassemblé les cas.

tirer des renseignements intéressants quant aux rapports de ces organes, aux contours de leur cavité, aux modifications de leur fonctionnement. Ceux qui utilisent cette méthode pourront dire s'ils sont de notre avis.

En second lieu, est-il inoffensif d'introduire dans les cavités utéro-tubaires des substances opaques aux rayons X ? C'est à ce point particulier que se limite aujourd'hui la discussion. Nombreux ont été les produits injectés. Il est incontestable que certains se sont montrés toxiques ou encore septiques et mon ami Pierre Duval a bien fait de le rappeler. Nous avons voulu mettre en évidence la différence que présente à ce point de vue le lipiodol.

Rien de pareil ne saurait lui être reproché. Non seulement il est remarquablement opaque aux rayons X, mais encore il présente des qualités antiseptiques, disons seulement inoffensives, qui ont permis de l'injecter sans dommage dans toutes les cavités, depuis le poumon, les reins jusqu'aux articulations et aux espaces sous-arachnoïdiens.

La méthode du radio-diagnostic en gynécologie peut être critiquée comme toute méthode nouvelle. Elle est certainement sans danger, quand on utilise le lipiodol dans les conditions que nous avons dites.

M. **J.-L. Faure** : Je crois qu'ici, comme dans la plupart des questions, la vérité se tient dans un juste milieu. Mon élève Douay, qui a une grande expérience de la question, fait souvent dans mon service des injections de lipiodol, ainsi d'ailleurs que des insufflations, et je n'ai jamais vu aucun accident dû à ces explorations. Mais, il faut choisir ses cas. Il me paraît absolument évident, comme le disait Duval, que lorsqu'on pousse une substance quelconque dans les trompes, que ce soit du lipiodol ou de l'air, ou autre chose, si cette injection entraîne dans le péritoine des streptocoques, il pourra y avoir des phénomènes d'infection. C'est pour cela qu'il faut choisir ses cas et ne faire des explorations tubaires au lipiodol que lorsqu'elles sont indiquées. Eh bien, comme le disait Proust, elles sont indiquées surtout dans certains cas de stérilité, et il peut être utile pour une femme de savoir si sa stérilité est due à une oblitération des trompes ou à une autre cause. De même dans certains cas d'annexites chroniques qui nécessitent une opération, il peut être important de connaître à l'avance l'état de perméabilité des trompes, dont il est le plus souvent impossible de se rendre compte, au seul aspect de la trompe au cours de l'opération. Il est tout de même important pour une femme qu'on conserve ou qu'on sacrifie une de ses annexes sur des données certaines.

C'est donc une question de mesure. L'injection de lipiodol rend bien souvent des services. Mais ce n'est pas une raison pour s'en servir lorsque les signes cliniques sont suffisants pour faire un bon diagnostic.

M. **Alglave** : Quand j'ai écouté récemment la communication de Pierre Duval j'ai compris que ce n'était pas la pénétration dans le péritoine d'un liquide, peut-être inoffensif, injecté dans la cavité de l'utérus en vue de faire le diagnostic de l'affection dont cet organe ou les trompes utérines

peuvent être atteints qu'il redoutait. Il craint le passage, dans le péritoine, à la faveur de l'injection, des agents septiques que la cavité utérine peut contenir.

Je partage son avis et je pense que le danger sera d'autant plus grand, que la cavité utérine sera augmentée de capacité ou déformée par des lésions déjà anciennes, comme celles que créent un fibrome en une tumeur maligne.

C'est en vertu de cette réaction de septicité toujours possible de la cavité utérine que nous prenons de grandes précautions opératoires pour l'ouvrir, et, à mon avis, c'est en vertu de la même notion que nous ne devons pas, dans un but de recherches diagnostiques, nous exposer à refouler vers le péritoine, par une substance même inoffensive, des agents infectieux que nous redoutons au cours de nos interventions habituelles.

M. Lenormant : N'ayant aucune expérience personnelle de l'hystérographie, je voudrais demander à ceux de mes collègues qui ont une pratique étendue de cette méthode d'exploration si elle les a amenés fréquemment à modifier un diagnostic clinique ou une indication opératoire.

M. Pierre Mocquot : Je répondrai en quelques mots à mon maître Lenormant pour préciser les circonstances dans lesquelles, à mon avis, l'exploration utérine au lipiodol peut être utile.

Je la crois indiquée lorsqu'on soupçonne l'existence d'un cancer du corps utérin : j'ai cité ici même trois observations dans lesquelles l'examen radiographique de la cavité utérine me fit porter le diagnostic de cancer du corps, diagnostic qui fut vérifié à l'opération sans qu'il y ait eu biopsie préalable.

Elle est utile encore dans certains cas de fibro-myomes, soit que l'on hésite dans le diagnostic entre le fibro-myome et la sclérose utérine, soit que l'on envisage l'éventualité d'une myomectomie : dans quelques cas, en effet, l'examen de la radiographie utérine, complétant les données cliniques, permet de prévoir à l'avance la possibilité d'une énucléation du ou des noyaux myomateux. Elle permet enfin aussi de reconnaître l'existence de polypes intra-utérins.

Telles sont, à mon avis, les indications essentielles de l'examen radiologique de l'utérus, en dehors de la recherche de la perméabilité tubaire.

PRÉSENTATION DE PIÈCE

Épingle de nourrice extraite de l'estomac d'un nourrisson de deux mois.

par M. Albert Mouchet.

Voici une épingle de nourrice, de 3 centimètres de long, que j'ai extraite le 23 avril dernier de l'estomac d'un nourrisson de deux mois.

Le fait en lui-même n'aurait pas beaucoup d'intérêt s'il ne s'était pas présenté dans des conditions un peu spéciales.

L'épingle avait été *avalée ouverte* le 9 avril 1928; l'enfant avait présenté quelques troubles de déglutition mais peu marqués.

On ne me l'amena que le 13 avril avec un renseignement radioscopique (épingle dans l'estomac) venu d'un autre service. Mon assistant de radiographie venait de quitter l'hôpital et je ne pus pas vérifier moi-même, comme je le désirais, la situation exacte de l'épingle dans l'estomac.

Cependant, comme cette épingle avait été avalée ouverte quatre jours auparavant, je crus devoir intervenir immédiatement par cœliotomie médiane. L'estomac était très distendu par des gaz, je l'explorai attentivement — peut-être pas suffisamment dans la région du cardia —; je ne sentis rien. Je refermai l'abdomen pensant que j'avais été induit en erreur et que l'épingle était déjà dans l'intestin.

Les jours suivants, des radioscopies et radiographies successives nous montrèrent que l'épingle était tout près du cardia; elle parut même au radiographe être peu mobile, comme si la pointe était fixée dans la paroi de l'estomac.

L'enfant n'en était point incommodé et prenait ses biberons comme si de rien n'était.

Le 23 avril, je me décide à pratiquer une seconde fois la cœliotomie médiane sus-ombilicale. Et j'arrive, non sans peine, à sentir tout près du cardia l'épingle ouverte. La sentir n'était rien; la fixer pour la fermer au travers de l'estomac fut plus laborieux. Mais une fois qu'elle fut fermée, ce fut un jeu d'extraire cette épingle par une minuscule incision de l'estomac.

Seulement, au moment où je fermais par la suture la plaie stomacale, une syncope chloroformique venait compliquer la situation. J'achevai cependant ma suture avec soin et, avant de fermer la plaie abdominale, la respiration artificielle fut pratiquée sans résultat pendant une dizaine de minutes.

C'est alors que deux injections consécutives intra-cardiaques de chlorhy-

drate d'adrénaline furent suivies rapidement d'une reprise des battements cardiaques et des mouvements respiratoires.

J'achevai lestement la suture au crin de Florence en un plan de la paroi abdominale et l'enfant guérit rapidement et simplement.

J'ai l'impression très nette — je le note en passant — que l'injection intra-cardiaque d'adrénaline a sauvé ce petit malade.

Le Secrétaire annuel, M. A. Brécnot.

L. Maretheux, imprimeur, 1, rue Cassette, Paris.

BULLETINS ET MÉMOIRES

DE LA SOCIÉTÉ NATIONALE DE CHIRURGIE



Séance du 16 mai 1928.

Présidence de M. Ombrédanne, *président.*

PROCÈS-VERBAL

La rédaction du procès-verbal de la précédente séance est mise aux voix et adoptée.

CORRESPONDANCE

La correspondance comprend :

1° Les journaux et publications périodiques de la semaine.

2° Une lettre de M. Sorrel demandant un congé jusqu'au 1er juillet.

3° Des lettres de MM. Brocq, Chastenet de Géry, Clavelin, Desplas, Hertz, Leveuf, posant leur candidature à l'une des places vacantes de membre titulaire.

4° Un travail de M. Brisset, correspondant national, intitulé : *Traitement de la plaie tétanigène.*

5° Un travail de M. Caraven, correspondant national, intitulé : *A propos de la rupture du tendon du long biceps.*

6° Un travail de M. Goullioud, correspondant national, intitulé : *Suggestion à propos de la myomectomie.*

7° Un travail de M. Guibé, correspondant national, intitulé : *Sur deux cas rares de récidive de grossesse extra-utérine.*

8° Un travail de M. Hertz (Paris), intitulé : *Colites toxi-infectieuses aiguës après occlusion mécanique du grêle traitées chirurgicalement.*

M. Lecène, rapporteur.

9° Un travail de M. Maisonnet (Armée), intitulé : *Épilepsie consécutive à une blessure par balle datant de vingt-cinq ans ; disparition spontanée des symptômes depuis dix ans, malgré l'existence d'un projectile intra-cranien.*

M. Lenormant, rapporteur.

10° Un travail de MM. Welti et Arviset (Paris), intitulé : *Luxation du ménisque interne ; blocage du genou irréductible.*

M. Mouchet, rapporteur.

A PROPOS DU PROCÈS-VERBAL

Radiographie de l'utérus après injection de lipiodol. Cancer du corps et fibrome,

par M. **Édouard Michon.**

Les examens au lipiodol de la cavité utérine, comme toutes les explora-

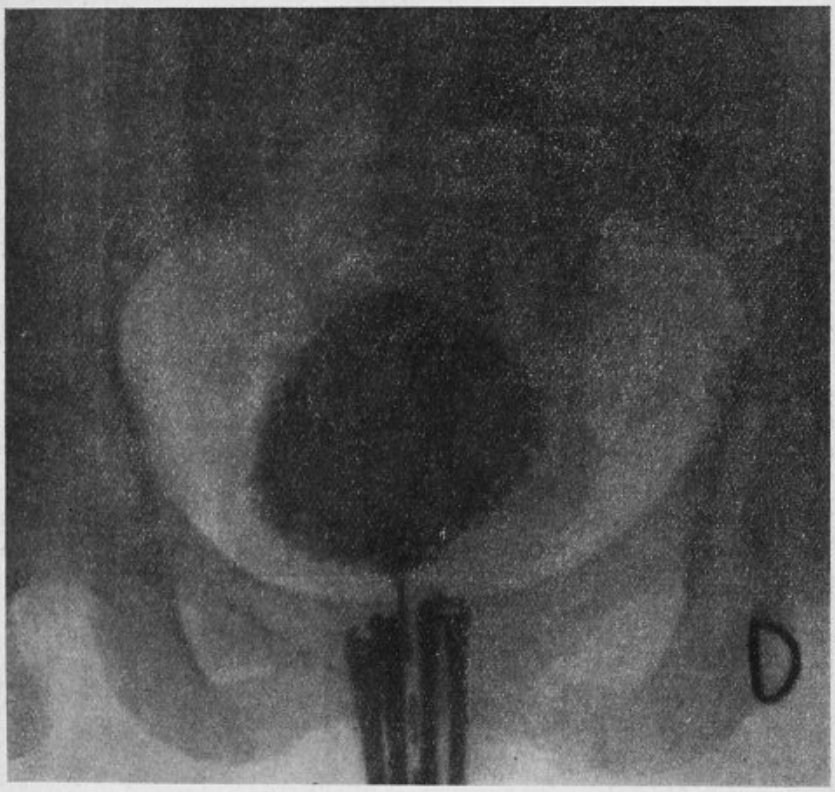

Fig. 1.

tions, ne doivent pas être employés à tout propos, mais peuvent donner des renseignements utiles.

En voici un exemple. Ces jours-ci entrait dans mon service une femme âgée de soixante-treize ans, présentant des métrorragies ; de suite, le diagnostic fut cancer du corps utérin ; le toucher vaginal faisait constater une masse dure remplissant le petit bassin bloqué. La première impression fut que le cas était inopérable ; mais les radiographies, (fig. 1 et 2), que je

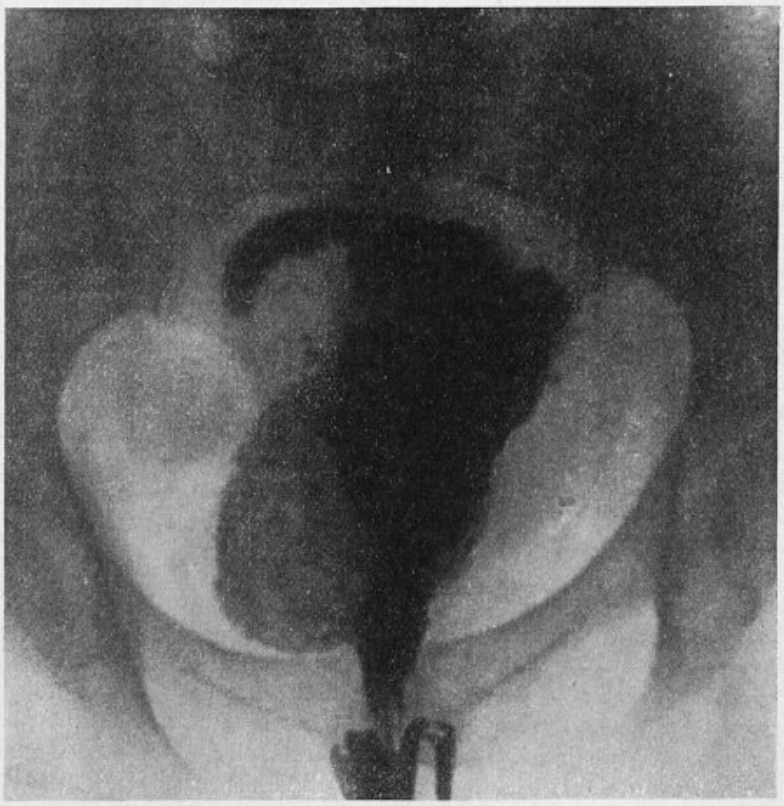

Fig. 2.

vous présente, montrent qu'il s'agissait d'un fibrome calcifié inclus dans le Douglas, tenant à peine à l'utérus, et d'un cancer du corps utérin, parfaitement opérable. L'intervention a eu lieu il y a cinq jours.

A propos des injections utérotubaires de lipiodol,

par M. **Mauclaire.**

Je crois que les injections utérotubaires de lipiodol peuvent rendre des services pour éclairer le diagnostic et préparer la thérapeutique dans les cas de malformations congénitales utérotubaires : utérus infantile, utérus didelphe, atrophie tubaire, rétrécissements, diverticules tubaires, déviations, malformations congénitales tubaires diverses.

Il y a quatre ans, j'ai eu l'occasion d'intervenir dans un cas d'utérus didelphe avec dégénérescence fibromateuse du corps de l'un des deux utérus. Certainement, l'injection intra-utérine de lipiodol aurait précisé le diagnostic, mais il est vrai qu'elle n'aurait rien changé à la thérapeutique. J'ai enlevé le corps utérin fibromateux.

Il y a trois ans, j'ai eu l'occasion de faire le diagnostic d'utérus didelphe chez une malade qui était venue dans mon service faire une fausse couche. Or, huit jours après, à mon grand étonnement, elle en fit une deuxième. L'exploration, avec l'hystéromètre, faite les jours suivants, montra qu'il s'agissait d'un utérus didelphe.

A titre de curiosité, j'ai fait une injection de lipiodol dans les deux cavités utérines, et j'ai montré ici les radiographies [1]. Il y avait un seul orifice cervical utérin et deux cavités utérines.

Enfin, dans un article sur la coexistence de l'appendicite et de la grossesse tubaire par spasme tubaire [2], j'ai rapporté les nombreuses recherches (Kennedy [3], Mickulicz, Radecki, Merletti, Dyroff [4]) sur le spasme des trompes démontré par les injections de bromure de sodium et de lipiodol et j'ai admis que ce spasme pouvait être la cause de stérilité ou de grossesse tubaire ou de torsion de la trompe chez les spasmophiles. Or, après injection utérotubaire, ce spasme peut faire croire à des rétrécissements tubaires. Avant de faire le diagnostic de rétrécissement tubaire, il faut faire plusieurs injections. Dans les travaux récents sur les injections tubaires de lipiodol (Cotte, Claude, Mocquot, Proust, Béclère), il n'est pas tenu compte de la possibilité de ces spasmes.

Comme je l'avais dit en juillet 1925 dans ma présentation, il est évident que ces injections tubaires doivent être faites avec beaucoup de prudence et elles me paraissent contre-indiquées dans les cas d'infection utérotubaire, malgré la valeur antiseptique du lipiodol.

1. Mauclaire, Piot et Jubé. Radiographies d'un utérus didelphe. *Soc. Nat. de Chir.*, 8 juillet 1925.
2. Mauclaire. Coexistence de l'appendicite et de la grossesse tubaire. Spasmes ubaires péristaltiques et antipéristaltiques. *Gaz. des Hôpit.*, mars 1926.
3. Kennedy. *J. americ. Med. Assoc.*, 4 juillet 1925.
4. Mickulicz, Radecki, Merletti, Dyroff. *Zent. f. Gynœk.*, juillet-août-octobre 1925.

Traitement de la plaie tétanigène,

par M. **Brisset** (de Saint-Lô), membre correspondant.

C'est un devoir pour moi de faire amende honorable ici même et de reconnaître que, dans mon argumentation, j'ai dépassé et déformé la pensée de Louis Bazy.

J'ai en effet de très bonne foi cru, sans doute en raison du commentaire de l'expérience de Vaillard, que, dans certains cas, Bazy pouvait envisager l'amputation comme un complément de traitement. D'où ma communication qui s'efforçait de démontrer que, même avec des lésions locales très graves, la sérothérapie massive intrarachidienne, accompagnée toujours d'une action locale prolongée et des plus sérieuses, pouvait suffire dans la majorité des cas — le tétanos évoluant alors épisodiquement.

Je m'excuse donc en toute loyauté auprès de mon ami Bazy; mais si, comme Don Quichotte, je suis parti en guerre contre des moulins, je suis heureux que Bazy ait précisé, avec la compétence et la conscience qu'on lui connaît, son sentiment sur cette question, et posé que ce sont les lésions et non l'apparition du tétanos qui commandent, quand il y a lieu, à l'amputation.

Par ailleurs il est certain que, dans une plaie où la conservation est déjà aléatoire, et que, par surcroît, un tétanos vient compliquer, tout paradoxe de conservation ne se comprendrait pas et que l'amputation s'impose. C'est en particulier le cas des gelures en raison des troubles trophiques qui les accompagnent.

M. Leclerc m'a sans doute lu des yeux, et je ne saurais, moi-même plus coupable vis-à-vis de Bazy, le lui reprocher; mais je tiens à préciser que je n'ai jamais pensé que la sérothérapie seule suffise, mais que, bien au contraire, j'ai toujours soutenu qu'immédiatement avec elle devait prendre place une action locale chirurgicale sous anesthésie aussi longue et aussi complète que possible.

J'accepte très volontiers l'excision quand elle ne sera pas trop mutilante dans les plaies fermées et surtout quand les plaies par enfoncement de clous dans la paume de la main ou la plante du pied où le trajet est bien souvent impossible à retrouver.

Dans le cas spécial de M. Leclerc, il semble s'agir d'un foyer tétanigène évoluant en cavité close, et semble-t-il aussi d'une forme particulièrement bénigne de tétanos évoluant en quelque sorte au ralenti. J'ai peur qu'il soit prématuré d'attendre de l'excision dans les formes graves un effet aussi décisif.

J'espère, d'ailleurs, à propos de quelques cas nouveaux, revenir sur cette question dont l'éclectisme des observations montre le degré d'imprécision. Je ne veux aujourd'hui que remplir, vis-à-vis de Bazy, un devoir qui n'est que de correction, mais que la gratitude et l'amitié aggravent encore pour moi.

A propos de rupture du tendon du long biceps,

par M. J. Caraven (d'Amiens), membre correspondant.

J'ai communiqué à la Société, le 28 mars 1928, un cas de *long biceps détendu* ; il s'agissait très probablement, presque à coup sûr, d'une rupture *spontanée* du tendon dans l'articulation de l'épaule. Je crois cette lésion fréquente ; je l'avais déjà observée trois fois au moment de cette communication, et voici, à quelques jours d'intervalle, un quatrième cas également démonstratif.

Les faits de ce genre n'ont pas seulement un intérêt pathologique, il con-



Fig. 1.

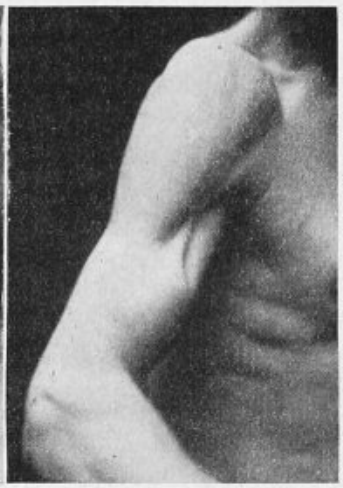

Fig. 2.

vient de les bien connaître pour apprécier impartialement le rôle d'un traumatisme donné dans un cas d'accident de travail.

Mon maître Lapointe, dans son rapport du 21 mars 1928 (à propos d'une observation de Braine), insiste avec raison sur les difficultés du diagnostic. S'agit-il d'une rupture intra-articulaire ou bien le tendon s'est-il rompu près du corps musculaire? Et, comme conséquence, y a-t-il présomption de rupture spontanée ou de rupture traumatique?

La difficulté est réelle lorsqu'on constate un vide absolu en dedans du tendon du deltoïde; le palper conduit alors directement sur l'os, et je ne crois pas qu'il existe un signe quelconque pour faire le départ entre les deux variétés de rupture, en dehors de la présomption que fournissent des altérations avancées de la jointure.

Au contraire, *et cela est loin d'être rare*, on peut constater la présence du tendon, sans aucune discontinuité, entre le globe du long biceps et la profondeur de l'aisselle, le long et en avant du col chirurgical de l'humérus; en pareil cas plus de difficulté; le fait qu'on palpe cette corde indurée et tendue prouve que la rupture siège au-dessus et loin du corps charnu, à la partie tout à fait supérieure du tendon; la rupture intra-articulaire est pratiquement certaine. C'est cette lésion, la rupture intra-articulaire ou la désinsertion glénoïdienne spontanée ou presque, dont il s'agit très vraisemblablement dans le nouveau cas de long biceps détendu dont je vous présente les photographies.

Il s'agit d'un malade de cinquante-six ans, qui exerce la profession de couvreur, et qui était venu consulter pour une affection abdominale; c'est au cours de l'examen général que fut découverte la lésion du biceps.

Le malade observa pour la première fois la déformation bicipitale en 1919 alors qu'il était âgé de quarante-sept ans; et il l'attribua à un « craquement » avec une légère douleur qu'il avait ressentis dans le bras quelques jours auparavant alors qu'il manœuvrait une échelle; cela ne l'avait d'ailleurs pas empêché de continuer son travail.

Depuis il ne s'est plus occupé de sa déformation; il se plaint seulement de manquer un peu de force, du côté droit; mais cela n'est pas suffisant pour qu'il demande à être opéré.

Pendant la contraction énergique le long biceps fait une saillie arrondie, un peu irrégulière, presque acuminée, près du pli du coude (fig. 1); lorsque la contraction est plus faible (l'avant-bras légèrement fléchi soutenant 500 grammes, par exemple figure 2), le tendon fait sous la peau une saillie nettement visible; il est parfaitement continu dans toute sa partie accessible, il vibre sous le doigt aussi loin qu'on peut le palper sous le bord antérieur relâché du deltoïde; il se superpose immédiatement au fût huméral, auquel il est parallèle, et il disparaît avec lui dans l'aisselle.

Pendant la rotation de l'humérus, la main qui empaume l'épaule sent une multitude de frottements fins, comme si la totalité de la bourse sous-deltoïdienne était atteinte de synovite (comme dans la synovite des radiaux). Quelques craquements paraissent siéger dans la jointure elle-même. Mêmes constatations du côté opposé.

A droite (côté rompu) atrophie du faisceau postérieur, épineux, du deltoïde; elle est due probablement à la névrite d'un des rameaux du « circonflexe », celle-ci résultant elle-même de la péri-arthrite scapulo-humérale (on sait qu'en cas d'arthrite sèche une perforation capsulaire fait parfois communiquer la bourse sous-deltoïdienne avec la jointure).

Au point de vue des accidents du travail, il semble qu'on puisse établir trois catégories:

Il y a des *blessés* authentiques chez lesquels le traumatisme paraît avoir joué un rôle exclusif; ce sont surtout les cas de rupture au contact du corps musculaire;

Il y a des *malades* au long cours chez lesquels la rupture est survenue *sans effort*, pendant le travail, mais non pas de son fait;

Il y a des *malades-blessés* chez lesquels un *traumatisme important* rompt un tendon anciennement miné; le traumatisme est en grande partie responsable de l'incapacité.

Dans ces deux dernières variétés il s'agit principalement de ruptures intra-articulaires.

RAPPORTS

Étude des indications opératoires dans les kystes hydatiques du rein à propos de quatre cas traités par la réduction sans drainage après formolage,

par M. **Oulié** (de Constantine).

Rapport de M. Édouard Michon.

C'est plus que la communication de quatre observations que nous envoie M. Oulié; c'est, comme l'indique ce titre un peu long, une discussion du traitement des kystes hydatiques du rein.

Les observations de kystes hydatiques rénaux sont assez nombreuses dans nos Bulletins, car les auteurs ont cru souvent utile de publier un fait unique. M. Oulié, en Algérie, les trouve plus fréquemment que nous et c'est quatre malades qu'il a opérées de 1925 à 1927.

Voici ces observations résumées :

Observation I. — C. Z..., trente-cinq ans, femme indigène. La malade est maigre; s'est aperçue depuis deux ans du développement progressif d'une grosseur au-dessous du rebord costal. Elle accuse une gêne, une pesanteur. A l'examen, on est frappé par l'existence d'une forte saillie arrondie soulevant le rebord costal, remplissant tout l'hypocondre jusqu'à l'ombilic et atteignant presque la crête iliaque. Il y a là une tumeur du volume d'une tête d'adulte. Elle a une consistance élastique, rénitente. Au devant d'elle, on sent rouler nettement, vertical, le côlon gauche. A son extrémité inférieure et droite, au-dessus de l'ombilic, on sent une masse arrondie, de consistance plus ferme et mobile. La tumeur dans son ensemble donne le contact lombaire, mais elle est nettement abdominale et peut être légèrement mobilisée. Réaction de Weinberg positive.

Nous portons le diagnostic de kyste hydatique très vraisemblablement rénal, l'appendice juxta-ombilical de la tumeur semblant bien être le pôle inférieur du rein.

Intervention, 6 novembre 1925, sous anesthésie rachidienne. Aide : Dr Narboni.

Incision horizontale sous-costale et transrectale un peu au-dessus de l'ombilic. Nous ouvrons le péritoine, la tumeur est rétropéritonéale et rétrocolique. Le côlon adhère intimement à l'adventice du kyste. Ponction du kyste, évacua-

tion de 2 litres de liquide eau de roche, qui est remplacé par une solution de formol; incision de la périkystique, ablation de la membrane mère. Il n'y a pas de vésicules filles. Asséchement de la cavité qui est ensuite lavée à l'éther. Le kyste remonte jusqu'à la coupole diaphragmatique.

Suture de l'adventice périkystique par un surjet de catgut 2.

Exploration de la cavité abdominale, pas d'autre kyste. Le rein, qui est médian, sous-ombilical et mobile, a conservé les deux tiers de son parenchyme. Le kyste s'est développé aux dépens du pôle supérieur. Fixation du rein ptosé et mobile, aussi haut que possible. Pour ce faire, deux anses de catgut 3 passent dans l'épaisseur de la périkystique au-dessus du rein et traversent le 12e espace intercostal aussi en arrière que possible.

Les deux lèvres du péritoine pariétal sont fixées par deux surjets de chaque côté de l'incision de la périkystique qui est ainsi extériorisée de la cavité péritonéale. Suture pariétale en deux plans sans drainage.

Suites : Cicatrisation *per primam*. Lever au quinzième jour, sortie au dix-huitième. Mais une exsudation importante se produit dans la cavité du kyste. En trois mois, il faut pratiquer une dizaine de ponctions évacuatrices. Malade revue plusieurs fois : la guérison se maintient parfaite. On sent le rein au-dessous du rebord costal.

Obs. II. — Mme C..., trente ans, Européenne. Entre à l'hôpital de Constantine pour kyste hydatique du foie. Depuis un an, développement d'une tumeur sous les côtes droites.

On perçoit une tumeur arrondie, élastique, lisse, qui déborde les fausses côtes et donne le contact lombaire. Elle a le volume d'une tête de fœtus à terme. Il n'y a pas de sonorité intestinale au devant de la tumeur. La réaction de Casoni est positive.

Nous pensons avoir affaire à un kyste hydatique de la face inférieure du foie.

Intervention le 25 février 1926 sous anesthésie à l'éther.

Incision transversale sous-costale de 10 centimètres. La cavité péritonéale ouverte, nous sommes directement sur le kyste qui est rétropéritonéal. Ponction du kyste. Evacuation de 500 cent. cubes de liquide eau de roche. Formolage, ouverture de la périkystique, ablation de la membrane mère, asséchement, éthérisation. Fermeture de l'adventice par un surjet de catgut 2. Exploration de la cavité abdominale. Le kyste est développé sur le pôle inférieur du rein droit. Il n'y a pas de kyste du foie perceptible. Suture du péritoine pariétal autour de l'incision de l'adventice pour l'exclure de la cavité abdominale. Fermeture pariétale en trois plans sans drainage.

Cicatrisation *per primam*. Sortie guérie au quinzième jour.

Obs. III. — F... O..., femme indigène de trente-six ans, entre à l'hôpital civil de Constantine. La malade a vu apparaître six mois auparavant dans la région lombo-abdominale droite une tumeur qui a grossi progressivement. Sensation de pesanteur pénible, amaigrissement, anorexie. Urines claires sans albumine. La tumeur volumineuse occupe le flanc droit, bombe en arrière dans la région lombaire et en avant déborde de trois doigts la ligne médiane. Elle descend en bas un peu au-dessus de l'épine iliaque. Elle est élastique, un peu bosselée, mobilisable légèrement et donne le contact lombaire. Sonorité intestinale au devant. Weinberg et Casoni négatifs.

Opération 12 août 1926, anesthésie à l'éther; aide Bouillié, interne des hôpitaux de Paris.

Incision transversale sous-costale : la tumeur est rétropéritonéale. Ponction, on retire 1 lit. 500 de liquide eau de roche. Formolage, ouverture de la périkystique, ablation de la membrane mère, asséchement. Ethérisation, suture adventice par un surget de catgut 2.

Inspection de la cavité abdominale : le kyste, nettement indépendant du foie, adhère fortement dans la profondeur à la face antérieure du pôle inférieur du rein droit. L'angle colique droit et le côlon transverse adhèrent fortement à sa paroi antérieure.

Suture du péritoine pariétal de chaque côté de l'incision de la périkystique. Suture de la paroi en 3 plans. Cicatrisation *per primam*.

Malade sortie guérie le 5 septembre.

Obs. IV. — Mme B..., quarante-deux ans, Européenne, consulte le 10 mai 1927 pour une tumeur abdominale qui a commencé à se développer depuis cinq ou six ans. Elle vient nous voir parce que le volume de la tumeur devient tel que cela lui pèse et l'empêche de serrer ses robes. Aucun trouble urinaire.

Dans l'hypocondre gauche une masse arrondie grosse comme une tête de fœtus à terme, ferme, élastique, assez mobile et donnant le contact lombaire. Sonorité intestinale au devant de la tumeur. Casoni positif.

Opération, 14 mai 1927, anesthésie générale éther. Aide : Dr Moatti.

Incision transversale sous-costale assez postérieure. La partie antérieure de l'incision ouvre la cavité péritonéale, la partie postérieure est sous-péritonéale. Par l'ouverture péritonéale faite délibérément, nous explorons la cavité abdominale et vérifions que le kyste est rétropéritonéal et rétrocolique. Nous fermons par un surjet l'ouverture péritonéale pratiquée, et nous reportant à la partie postérieure de l'incision nous décollons autant qu'il est possible le feuillet péritonéal postérieur qui recouvre le kyste, mais nous sommes très vite arrêté par une fusion intime dans une seule gangue du péritoine pariétal, de l'adventice périkystique et de la paroi colique. Ponction blanche du kyste. C'est évidemment un kyste multivésiculaire. Nous imbibons de formol les champs de protection, nous amarrons la périkystique avec deux anses de catgut et nous ouvrons alors le kyste délibérément et largement. Il sort de nombreuses vésicules de toutes tailles, mais non flétries et à contenu clair. Nous évacuons le kyste avec une cuiller à soupe et la curette de Wallich. Formolage des parois, asséchement. Etherisation large de la cavité et du champ opératoire. Inspection minutiense des parois de la cavité à l'aide du miroir frontal. Sûr de ne laisser aucune vésicule fille, nous décidons de fermer et de réduire sans drainage. Suture de l'incision de l'adventice par un surjet qui est fixé par ses deux bouts dans la partie postérieure de l'incision pariétale.

Cicatrisation *per primam*. Sortie au seizième jour. Malade revue six semaines, trois mois et neuf mois plus tard, en excellent état sans tumeur perceptible.

Il s'agit donc de kystes hydatiques non infectés et non ouverts dans le bassinet. Leur développement était assez important puisque l'un d'eux, multi-vésiculaire, avait le volume d'une tête de fœtus à terme, et que les autres vidés par ponction contenaient respectivement 2 litres, 1 litre 1/2 et 1/2 litre de liquide. Ils s'étaient développés sans donner lieu à aucun trouble urinaire.

M. Oulié n'a pas fait de cathétérisme urétéral, étant décidé à ne pas pratiquer de néphrectomie. Je crois cependant que dans les kystes du rein et dans toutes les tumeurs des hypocondres dont on soupçonne l'origine rénale la séparation des urines est indiquée. Non pas qu'ici le diagnostic en soit beaucoup précisé, car dans les kystes hydatiques la valeur fonctionnelle est souvent fort peu diminuée. Mais il y a tout intérêt, lorsqu'une opération doit porter sur un rein, à connaître la valeur du rein opposé.

Mais c'est surtout le traitement qui retient l'attention de M. Oulié. Chez

ses quatre malades il a procédé de la façon suivante : incision transversale, ouverture du péritoine et exploration de la tumeur. Ponction du kyste et injection d'une solution formolée au centième. Incision du kyste, extirpation de la membrane fertile qui a été particulièrement facile. Nettoyage minutieux de la poche adventice à l'éther. Suture de la poche sans la réséquer ni la capitonner ni la drainer. Comme le plus souvent l'incision en a été faite transpéritonéale : le péritoine est ourlé autour de la suture du kyste qui est fixé à la paroi abdominale.

Les résultats opératoires ont été excellents ; trois des malades ont guéri sans le moindre incident. Pour l'observation I, cela fut un peu moins parfait ; l'opérée, levée au quinzième jour, put sortir le seizième ; mais il se produisit une exsudation importante dans la cavité du kyste et en trois mois il fallut pratiquer une dizaine de ponctions avant d'obtenir la guérison qui fut complète.

M. Oulié, en présence de ces résultats, conclut que cette méthode est la méthode de choix, qu'elle conserve le rein, qu'elle n'expose pas aux opérations longues, laborieuses et parfois dangereuses, qui consistent à libérer le kyste pour l'extirper ; et il ne trouve aux autres interventions, marsupialisation, néphrectomie totale, néphrectomie partielle, que des indications restreintes.

Les indications de la néphrectomie totale ne sont pas nombreuses ; et c'est avec raison que M. Oulié s'étonne que sur 65 observations publiées depuis 1905, avec compte rendu opératoire précis, il ait pu relever 26 néphrectomies. C'est lorsque l'on sera en présence de kyste associé à d'autres lésions, tuberculose, cancer, calcul, en présence de kystes multiples du rein, qu'on enlèvera tout l'organe ; ou bien encore certains kystes infectés, à parois épaisses, calcifiées, en communication avec le bassinet, pourront aussi entraîner l'ablation rénale ; mais encore dans ces cas compliqués les adhérences sont parfois si importantes, qu'elle sera avantageusement remplacée par la marsupialisation ; et M. Oulié de dire : « Celle-ci est une intervention de nécessité, peu brillante, mais combien utile et qui donne d'excellents résultats au prix d'une suppuration de un à trois mois, toujours bien supportée d'ailleurs [nous ne croyons pas qu'il ait été publié plus de deux cas dans lesquels une fistule rebelle ait nécessité une néphrectomie secondaire (1 cas de Kapsammer et 1 cité par Nicaise)]. »

Quant à la néphrectomie partielle, opération très recommandée depuis la thèse de Nicaise, elle ne paraît pas présenter pour M. Oulié d'avantages sur la réduction sans drainage. Elle ne conserve pas mieux la fonction rénale ; elle a des inconvénients de deux sortes : ceux inhérents à la libération du kyste ; ceux inhérents à la néphrectomie partielle, entre autres l'hémorragie secondaire ; et M. Oulié résume ainsi son opinion sur la néphrectomie partielle : « Pour notre part nous ne connaissons qu'un cas où nous songerions à pratiquer une ablation complète de l'adventice fibreuse en faisant une néphrectomie partielle tout à fait atypique d'ailleurs : c'est le cas d'un kyste à parois calcifiées où une néphrectomie totale serait contre-indiquée parce qu'il resterait une partie importante de parenchyme rénal

sain. Les kystes à parois calcifiées ne se prêtent pas à la réduction sans drainage et ils se prêtent assez mal à la marsupialisation. Dans un tel cas, à condition que la libération n'en soit pas trop dangereuse, nous libérerions l'adventice fibreuse et la réséquerions presque au ras de la capsule rénale. Pour la partie calcifiée restante incluse dans le rein, nous en cliverions au bistouri les lames les plus internes jusqu'à ce qu'il ne reste plus que les couches externes souples que nous abandonnerions avec ou sans surjet de fermeture. Nous n'entamerions donc pas ainsi le parenchyme rénal sain et ne risquerions ni hémorragie primitive ni secondaire. Nous avons suivi cette technique avec plein succès dans deux ou trois cas de kystes calcifiés du foie. En résumé la néphrectomie partielle nous paraît être une intervention complexe et souvent dangereuse qui n'a aucune indication. »

Cette condamnation absolue de la néphrectomie partielle nous paraît trop absolue; il est des kystes de développement moyen, qui ne contractent que peu d'adhérences, qui n'ont qu'un point d'implantation restreint sur le rein; la libération dans ces conditions n'est donc pas difficile; une suture du parenchyme rénal à peine entamé n'est pas bien difficile et n'expose pas à des hémorragies. Il y a un mois, nous avons ainsi enlevé un kyste de la taille d'une tête de fœtus à terme; par incision lombaire il a été facile de l'extérioriser; son implantation sur l'extrémité inférieure du rein avait la largeur d'une pièce de cinq francs. L'adventice à ce niveau fut superficiellement enlevée au bistouri et trois points de suture assurèrent l'hémostase et la guérison eut lieu avec une simplicité extrême. C'est ce qui est noté dans le protocole opératoire d'une observation de kyste hydatique du rein publiée dans nos Bulletins en 1902, par mon maître Terrier, et où la libération, la suture du rein fut particulièrement aisée. Une discussion suivit sur le traitement de ces kystes. Mais l'argument très simple pour défendre sa manière de faire se trouve dans la réponse de Terrier : « Si j'ai fait la résection dans le cas que je vous ai présenté, c'est qu'elle m'a paru simple et facile. »

Ces quelques réserves faites, je félicite M. Oulié de combattre les opérations supprimant le rein; de montrer, comme M. Devé l'avait déjà fait dans son article de la *Revue de Chirurgie* de 1926, les dangers de l'extirpation à tout prix d'une adventice adhérente au pédicule du rein et aux organes voisins; d'attirer l'attention sur les excellents résultats que pour les kystes hydatiques du rein, comme pour les autres kystes viscéraux, donne la réduction sans drainage.

Je vous propose de remercier M. Oulié de nous avoir communiqué ces quatre observations et de nous avoir fait part des conclusions de ses recherches.

Platyspondylie congénitale et fracture du rachis,

par M. **Ch. Clavelin** (du Val-de-Grâce).

Rapport de M. Albert Mouchet.

A deux reprises l'an passé, à propos d'une observation personnelle le 1er juin 1927 et à propos d'une observation de M. Botreau-Roussel le 26 octobre 1927, j'ai attiré votre attention sur des cas de malformation congénitale du rachis pouvant être pris pour des fractures. Ces cas ont été suivis de communications de nos collègues Lance, Sorrel.

C'est un nouveau fait du même ordre que M. Clavelin (du Val-de-Grâce) nous a adressé, et il m'est d'autant plus agréable de rapporter cette observation que j'ai vu le malade avec lui.

Avant même de vous donner l'histoire clinique de ce malade, je dois avouer qu'au mot de platyspondylie, choisi comme titre de sa communication par M. Clavelin, je préférerais celui de *microspondylie* : les radiographies vous donneront les raisons de mes préférences.

D..., vingt-deux ans, est renversé par un taxi le 4 mai 1925 ; il tombe sur le dos, le corps à moitié engagé sous l'auto.

Atteint de plaies contuses superficielles des deux jambes et de contusions multiples, le blessé se plaint en outre de douleurs à la pression au niveau des 12e vertèbre dorsale et 1re lombaire et accuse une légère raideur du rachis dans les différents mouvements. Pas de troubles moteurs ni sensitifs. Réflexes normaux.

La radiographie montre sur le cliché de profil un aspect cunéiforme de la 12e dorsale à base postérieure.

La première idée qui nous était venue était que nous nous trouvions en présence d'une fracture par tassement du corps de la 12e dorsale.

Mais l'évolution fut différente de celle que l'on observe d'ordinaire dans les fractures du rachis.

Au lieu de la longue période de douleurs que l'on constate habituellement nous voyions en quelques jours tous les symptômes disparaître chez notre malade qui, sept jours après son accident, demandait à sortir de l'hôpital.

Outre que cette évolution clinique bénigne n'est point celle de la fracture du rachis, l'examen attentif des clichés révélait des signes qui permettaient d'écarter l'idée d'une fracture et imposaient celle d'une microspondylie.

Le corps de la 12e dorsale, vu de profil, a bien un aspect cunéiforme à base postérieure, mais l'architecture générale du corps vertébral est plus régulière qu'on ne l'observe dans les cas de fracture, ce corps paraît moins large et moins haut à sa base postérieure que la vertèbre sus-jacente ; il est donc réduit dans ses différentes dimensions.

Les disques sus- et sous-jacents sont plus larges à la partie moyenne (aspect de lentilles biconvexes).

D'autre part, à distance de cette vertèbre, on observe d'autres malformations : la colonne lombaire présente une *scoliose* accentuée à concavité gauche avec rotation des corps vertébraux ; une *sacralisation* de l'apophyse transverse gauche de la 5e lombaire et un *spina bifida occulta* de la première pièce sacrée.

J'attire particulièrement votre attention sur la sacralisation de l'apophyse transverse gauche de la 5e vertèbre lombaire. Tandis que l'apophyse transverse droite est de dimensions normales, la gauche est extrêmement volumineuse (4 centimètres en hauteur, 3 centimètres en largeur), elle a une forme d'aile de papillon et elle est unie à l'aileron sacré, correspondant soit par une articulation, soit par du tissu fibreux, perméable aux rayons X.

Ne vous semble-t-il pas, comme à M. Clavelin et à moi, que cette observation présente toutes les conditions requises pour être interprétée comme une malformation congénitale? On y trouve un ensemble de signes qui permettent d'écarter le diagnostic de fracture, *signes cliniques* et *signes radiographiques* : une symptomatologie très fruste, une impotence fonctionnelle insignifiante et de courte durée, un aspect radiographique spécial, des malformations congénitales associées portant sur la colonne lombo-sacrée.

Je crois que les malformations congénitales associées ont une réelle valeur dans l'interprétation de ces cas délicats : je vous rappelle qu'il en existait dans le premier cas que je vous ai présenté ici le 1er juin 1927 et dans le cas de M. Botreau-Roussel que j'ai rapporté le 26 octobre 1927.

Je vous propose, Messieurs, de remercier M. Clavelin de son intéressante observation et de la publier dans nos Bulletins.

Cloisonnement transversal du vagin par un diaphragme perforé. Résection du diaphragme par les voies naturelles. Guérison avec grossesse ultérieure,

par M. **J. Hertz**, chirurgien de l'Hôpital de Rothschild.

Rapport de M. P. Lecène.

Le Dr Hertz nous a adressé il y a déjà quelques mois une remarquable observation de cloisonnement transversal du vagin qu'il a opéré avec succès.

Voici l'observation du Dr Hertz :

Observation. — Mme Laf..., dix-huit ans.

Nous est adressée le 13 janvier 1926. Elle souffre de vives douleurs au moment des rapports et l'intromission de la verge est très limitée. Elle est

mariée depuis un mois et demi et son mari suppose que sa femme n'est pas défloree.

Il s'agit fonctionnellement d'une femme très normale et bien constituée. Réglée normalement à treize ans. Elle souffre et a une sensation de gonflement profond, puis *perd goutte à goutte du sang* pendant quelques jours. Les jours suivants, jusqu'au dixième ou douzième, elle perd un liquide brun, fétide.

Sa mère serait tout à fait normale, a eu cinq enfants dont une mort en bas-âge. Rien de similaire parmi ses sœurs.

Les toucher rectal et vaginal montrent l'existence d'un utérus de taille normale, et un col bien constitué, que l'on sent à travers les parois vaginale et rectale. Mais on ne sent pas le museau de tanche. Le doigt pénètre dans un vagin de 5 à 6 centimètres de profondeur, normal quant à ses autres dimensions. Le fond en est parfaitement lisse.

Examen au spéculum : Les débris hyménéaux sont à leur place habituelle, l'orifice vaginal large, admettant facilement le spéculum.

Tout au fond du dôme vaginal on voit sur la ligne médiane, très exactement centré, un orifice d'environ 1 millimètre de diamètre, par où s'écoule goutte à goutte du sang (on est au troisième jour des règles).

Opération le 18 *janvier* 1926 : Éther.

Incision transversale passant par l'orifice. Aussitôt je tombe dans une cavité d'où sortent du sang, des caillots brunâtres et fétides, en assez grande quantité.

On déterge aux tampons et lavage iodé. On voit au fond du vagin ouvert le col normal.

On prolonge alors l'incision transversale jusqu'aux parois latérales du vagin. Résection en deux demi-valves du diaphragme, en repérant avec des pinces de Chaput les deux lèvres vaginales ainsi créées, côté utérin et côté vulvaire. Suture à points séparés de ces deux lèvres au catgut.

Il existe alors un vagin normal. Lavage iodé. Mèche.

La malade a été revue à la fin de 1927. Elle a accouché à terme d'un enfant normal en avril 1927 (Dr Schwaab).

Cette observation du Dr Hertz se suffit à elle-même ; elle n'a donc pas besoin d'être longuement commentée. Le Dr Hertz a opéré par les voies naturelles et a réussi à extirper facilement le diaphragme intravaginal par cette voie. Il a très bien fait, puisque le diaphragme vaginal n'était situé qu'à 5 ou 6 centimètres de l'orifice vaginal et qu'il n'y avait pas d'autre indication d'opérer par la voie abdominale.

La guérison a été complète dans le cas opéré par le Dr Hertz et un accouchement normal est venu démontrer la souplesse de la cicatrice opératoire.

Les faits analogues publiés ne sont pas communs : je vous propose donc de remercier M. Hertz de nous avoir envoyé cette observation et de vous souvenir de son nom lors des prochaines élections.

Un cas de diverticule du duodénum avec ictère à répétition,

par M. **Adrian J. Bengolea** (Buenos Aires),
chirurgien de l'hôpital Rivadavia.

Rapport de M. Pierre Duval.

Le Dr Bengolea, de Buenos Aires, chirurgien du magnifique hôpital Rivadavia, qui appartient à la Société de Bienfaisance, nous a envoyé cette observation qui présente un réel intérêt.

La voici résumée :

Une femme de quarante-six ans, célibataire, présente, en novembre 1924, un ictère avec décoloration des fèces. Cet ictère n'a été précédé d'aucune douleur, il s'est établi très insidieusement et est resté apyrétique.

Grâce au régime, et à un traitement par les alcalins et les cholagogues, la jaunisse a disparu en l'espace de deux mois.

La malade signale dans son histoire ce seul point curieux que, deux ans auparavant, elle éliminait de temps en temps par la bouche un liquide visqueux, filant, semblable à de la salive ; ce phénomène se produisait vers 10 heures du soir.

En avril 1925, nouvel ictère, sans fièvre, sans douleur, et qui guérit en quinze jours.

En mai 1925, on procède à l'examen radiologique des voies biliaires et du duodénum. Cet examen montre : 1° un gros calcul vésiculaire, et 2° dans la région de la 2e portion du duodénum une tache opaque, arrondie, qui n'est plus observée au bout de quarante-huit heures.

Le diagnostic de diverticule du duodénum n'est pas alors posé avec précision, et le diagnostic clinique est : cholécystite calculeuse avec obstruction lithiasique intermittente de la voie biliaire principale.

La malade est opérée à la fin de mai 1925.

Anesthésie à l'éther, incision de Beevan. La vésicule est distendue, pleine de liquide blanchâtre, sa paroi est légèrement épaissie.

Cholécystectomie rétrograde ; l'exploration de la voie principale la montre entièrement libre.

Le duodénum est minutieusement examiné, on ne voit pas de diverticule, l'intestin paraît normal.

Guérison sans autre incident qu'une crise de salivation abondante.

Deux mois après l'opération, la malade présente à nouveau un ictère indolore, apyrétique, qui cesse après cinq jours de traitement.

La malade est alors soumise régulièrement à des sondages du duodénum. Le sondage fut fait journellement pendant trois heures et par période de deux mois.

Le résultat fut excellent ; le soulagement fut immédiat et ces tubages

duodénaux répétés trois ou quatre fois par an semblent avoir amené une guérison durable.

Toutefois, un nouvel examen radiographique a montré la persistance du diverticule duodénal, juxta-vatérien.

En résumé, cholélithiase vésiculaire avec exclusion de la vésicule, ictère chronique par rétention à répétition, diverticule juxta-vatérien du duodénum.

Le point véritablement intéressant est la discussion de la cause de l'ictère. M. Bengolea l'a sans hésitation rapporté à un calcul du cholédoque; il faut reconnaître que ce diagnostic clinique était, si je puis dire, instinctif : gros calcul vésiculaire, ictère par rétention. L'obstruction calculeuse du cholédoque se présente à l'esprit avec une force singulière.

Et pourtant la radiographie montrait une tache paraduodénale juxta-vatérienne!

Pourquoi ne pas avoir pensé d'une façon plus précise à un diverticule du duodénum et à la possibilité d'une compression intermittente du cholédoque par le diverticule en rétention passagère?

Il est vrai que l'examen radiologique ne paraît pas avoir été pratiqué avec une minutie suffisante. Pas d'examen en position oblique ou de profil, pas d'examens répétés dans les différentes positions du corps, debout, couché, tête en bas...

Il me semble que l'on aurait pu arriver au diagnostic radiologique ferme de diverticule intrapancréatique et à la discussion clinique de l'étiologie et de l'ictère.

C'est, en effet, l'ictère qui constitue le point intéressant de cette observation que l'on peut ainsi résumer : ictère à répétition coïncidant avec un diverticule du bord interne de la 2e portion du duodénum. Et je vous demande la permission de m'arrêter un instant sur l'ictère dans les diverticules du duodénum.

Les auteurs parlent peu de l'ictère dans les diverticules du duodénum. Entre autres Melchior dans son livre *Die Chirurgie des duodenum*, Stuttgart; Ferdinand Enke, 1917, est muet à ce sujet; Robineau dans sa belle étude parue en 1926, dans les *Archives du tube digestif et des maladies de la nutrition*, n'en cite aucune observation. Greder, dans sa *Thèse* de 1921 (Paris), écrit : « L'ictère est un symptôme très fréquent dans les observations de diverticules de la 2e portion, diagnostiqués pendant la vie. »

Et pourtant, sur 46 observations qu'il étudie, je n'en trouve que 4 dans lesquelles il y a association de troubles ou de lésions de l'arbre biliaire et d'un diverticule du duodénum.

Et sur ces 4 observations, 2 seulement notent l'ictère dans les antécédents ou l'état actuel de la malade; 1 relate à l'autopsie une dilatation cholédocienne, une cirrhose hépathique biliaire.

On ne peut donc dire que l'ictère est « très fréquent »; en vérité, il est plutôt rare, et j'avoue que cette rareté m'étonne quelque peu.

En effet, les diverticules duodénaux « périvatériens », suivant la très juste dénomination de Letulle, sont les plus fréquents.

Buschi qui a attiré l'attention sur ce siège d'élection en compte 33 sur les 44 cas qu'il a réunis.

Ces diverticules périvatériens sont para-cholédociens, et il est curieux de voir qu'ils ne retentissent pas plus fréquemment sur la voie biliaire terminale.

Si l'ictère est rare, il n'en faut pas moins discuter son étiologie, car cette discussion peut conduire à une conclusion thérapeutique importante.

Si l'on reprend les observations de la *Thèse* de Greder, voici tout d'abord l'observation 32 (Marie M. R..., 1899) qui est le protocole d'une autopsie et ne me semble pas utilisable : l'ampoule de Vater est normale. Deux diverticules de la 2e portion du duodénum, l'une s'ouvre à 3 centimètres au-dessus de l'ampoule, l'autre « est à l'endroit même de l'ampoule qui semble s'ouvrir plus dans le diverticule que dans la cavité intestinale ».

Le doigt introduit dans le diverticule pénètre dans une cavité se dirigeant vers la paroi postérieure du duodénum sans pénétrer dans le pancréas.

Il existe une dilatation notable du cholédoque, dilatation régulière, cylindrique permettant l'introduction du manche d'un porte-plume. Pas de stase biliaire, foie tout à fait normal, ce qui écarte toute idée de rétro-dilatation au-dessus d'un obstacle.

Les trois observations cliniques sont les suivantes, résumées. Obs. 32, Rosenthal (1908). Femme, soixante-dix ans, chute, entrée à l'hôpital pour une fracture du col du fémur. Or, la malade présente un ictère assez prononcé, avec foie normal, mais vésicule biliaire perceptible.

Deux jours après, la malade devient somnolente, son ictère s'accroît, la température monte à 38°4 ; six jours après, aggravation de l'ictère et de la somnolence, mort le septième jour. Autopsie. Contre le tubercule de Vater, à sa droite se trouve un orifice à bords lisses et nets, de la grandeur d'une pièce de 1 pfennig environ. Cet orifice conduit dans un cul-de-sac, de la grosseur d'une noix, contenant de la bile. La paroi de ce diverticule a une épaisseur de 1 millimètre environ. Ce diverticule comprime fortement l'extrémité inférieure du cholédoque. Ce canal lui-même est dilaté et atteint la grosseur d'un crayon. Plus haut, la dilatation se continue au niveau du canal hépatique et de ses branches de bifurcation. Le canal cystique paraît, au contraire, avoir conservé son calibre normal. Vésicule normale, pas de cholélithiase. Le Wirsung n'est pas dilaté, mais le pancréas, qui a des dimensions normales, présente à sa surface, aussi bien qu'à l'intérieur de ses tissus, de petits îlots de dégénérescence graisseuse de dimensions variant de la grosseur d'une tête d'épingle à celle d'une lentille. L'examen histologique du diverticule montre que la muqueuse est représentée par une couche granuleuse sans épithélium à proprement parler. Elle est entourée extérieurement de tissu conjonctif lâche, richement vascularisé.

Observation 41, Wilkie (1913). Diverticule de la 2e portion du duodénum comprimant le cholédoque. Cirrhose hépatique.

Femme de quarante-sept ans, morte d'asystolie. L'examen clinique

avait révélé, outre une affection cardiaque, l'existence d'une cirrhose hépatique.

Autopsie. Le foie présente à peine le tiers de ses dimensions normales et de son poids ordinaire. Il est le siège d'une cirrhose très marquée, la vésicule biliaire est distendue, ses parois sont épaissies, elle contient de la bile foncée et 4 gros calculs mûriformes. Le cholédoque est dilaté, ses parois sont épaissies, mais il n'y a pas d'obstruction de sa lumière. Ulcère de la 1re portion du duodénum. Au niveau de la 2e portion, immédiatement en dehors de l'ampoule de Vater, se trouve un orifice admettant l'index, et conduisant dans un diverticule long de 25 millimètres, se dirigeant en haut derrière le duodénum le long de la partie externe du cholédoque. Ce sac a des parois minces, on ne trouve aucune trace de tissu pancréatique accessoire.

Le contact intime du diverticule avec la partie terminale du canal cholédoque permet de penser qu'il devait entraver l'écoulement normal de la bile.

Observation 46, Ritchie et Wholser (1917).

Femme, trente-deux ans, entrée pour troubles digestifs.

Elle se souvient que depuis sa plus tendre enfance sa mère lui disait souvent qu'elle était jaune.

A l'âge de huit ans, crise douloureuse avec ictère. Ensuite aucune des crises très nombreuses présentées par la malade ne s'est accompagnée d'ictère.

A l'opération, juin 1916, on trouve très près du pylore, à la partie inférieure du duodénum, un diverticule de 5 centimètres de long sur 35 millimètres de large distendu par les gaz : il a la forme d'un œuf.

On pratique une invagination partielle du sac diverticulaire, une invagination d'une cicatrice d'ulcère juxta-pylorique et une gastro-entérostomie postérieure. La malade suivie trois mois n'a plus présenté de douleurs.

De ces 5 observations, 2 notent un ictère dans l'évolution clinique d'un diverticule de la 2e portion du duodénum, et 3 une dilatation de la voie biliaire principale, dont l'une, une cirrhose hépatique avec lithiase vésiculaire.

Avec ce matériel, vraiment peu important, et surtout avec le peu de précision des observations, il me paraît bien difficile de se faire une opinion sur la cause même de l'ictère dans les diverticules du duodénum.

Trois hypothèses viennent naturellement à l'esprit, la compression de la voie biliaire par le diverticule, du fait de son siège et de ses dimensions, de sa distension intermittente ou constante, l'angiocholite descendante, la péridiverticulite sténosante.

En faveur de la compression, je trouve 2 observations.

La première est le cas de Rosenthal qui relate que le diverticule comprime fortement l'extrémité inférieure du cholédoque, lequel est dilaté et atteint la grosseur d'un crayon ainsi que tout l'arbre biliaire extra-hépatique.

La seconde est l'observation de Wilkie et des lésions trouvées à

l'autopsie Wilkie conclut que « le contact intime du diverticule avec la partie terminale du canal cholédoque permet de penser qu'il devait entraver l'écoulement normal de la bile ».

Or ces deux observations sont parfaitement discutables.

Dans le cas de Rosenthal dans lequel la compression du cholédoque par le diverticule est affirmée, il est noté des foyers de dégénérescence graisseuse dans le pancréas et de plus le diverticule à l'examen histologique présente des lésions inflammatoires indiscutables. Je me demande si la dilatation de la voie biliaire n'était pas due à une compression par pancréatite chronique, elle-même consécutive à une diverticulite.

Dans le cas de Wilkie, il y a une cirrhose hépatique qui réduit le foie au tiers de ses dimensions normales, la vésicule est distendue et contient 4 gros calculs mûriformes, les parois du cholédoque sont épaissies; n'est-ce pas plutôt une cirrhose biliaire par angiocholite chronique peut-être lithiasique?

J'avoue que la théorie purement mécanique ne me satisfait pas, et ces deux observations ne sont pas suffisamment nettes pour me la faire adopter.

L'angiocholite n'est prouvée par aucune de ces observations. Il faut toutefois reconnaître que le cas de Bengolea semble devoir lui être rapporté.

Après la cholécystectomie, un nouvel ictère apparaît apyrétique, il est vrai, mais qui disparaît par le tubage duodénal, et ne se reproduit pas malgré la persistance du diverticule.

Reste, enfin, l'hypothèse de la pancréatite consécutive à la diverticulite; aucune de ces observations ne la signale, sauf peut-être celle de Rosenthal. Mais ce que nous savons sur les diverticules duodénaux à développement intrapancréatique, sur la péridiverticulite fréquente avec foyer localisé de pancréatite sclérosante qui rend si difficile l'extirpation de ces diverticules intraglandulaires, permet de penser qu'autour des diverticules périvatériens cette pancréatite à poussées subaiguës peut provoquer de l'ictère intermittent par rétention.

Cette discussion théorique n'aurait aucun intérêt, si de la juste connaissance des causes de l'ictère ne devait découler une indication thérapeutique importante.

Et le problème à résoudre est, à mon avis, le suivant. Quand on est amené à opérer un diverticule duodénal périvatérien et que la malade est en plein ictère, ou a présenté antérieurement des ictères à répétition, doit-on intervenir sur la voie biliaire principale, ou se contenter de l'ablation du diverticule duodénal?

Si l'on accepte comme cause de l'ictère la compression de la voie biliaire par le diverticule, l'ablation de ce dernier est rationnellement suffisante.

J'avoue que personnellement cette conduite ne me donne aucune satisfaction.

Opérant en plein ictère et ne trouvant comme cause à cette rétention biliaire que le diverticule, je crois que j'ajouterais à l'ablation de ce dernier une cholédocotomie avec examen minutieux de l'arbre biliaire, et je la terminerais par un drainage biliaire, soit externe, soit interne.

J'agirais encore de même, si, dans les antécédents de la malade, il y avait des ictères à répétition. Voire que je soumettrais peut-être mon opérée par la suite à quelques tubages du duodénum pour provoquer la chasse biliaire, comme Bengolea l'a fait avec un succès prolongé dans son cas.

Il serait fort intéressant de posséder des observations plus nombreuses sur cette coexistence de l'ictère et des diverticules du duodénum et sur les résultats obtenus dans ces cas.

De l'analyse des rares documents que j'ai pu étudier, je ne puis conclure qu'en manifestant ma crainte que la seule ablation du diverticule ne soit pas suffisante, et ma pensée que l'adjonction d'un drainage de la voie biliaire est un complément thérapeutique recommandable.

Je vous demande, Messieurs, de remercier M. Bengolea de nous avoir envoyé cette très intéressante observation.

Deux observations de pancréatite aiguë,

par M. **Adrian J. Bengolea** (Buenos Aires),
chirurgien de l'hôpital Rivadavia.

Rapport de M. Pierre Duval.

Voici deux observations de pancréatite aiguë qui présentent un intérêt différent.

Observation I. — Pancréatite suraiguë nécrotique après une cholécystectomie.

La malade, âgée de quarante-huit ans, entre à l'hôpital le 29 août 1926. Elle souffre de douleurs épigastriques depuis l'âge de quinze ans, pourtant les six dernières années elle est restée sans souffrir.

En mai 1926, les crises douloureuses se sont renouvelées dans la nuit du 27 août, elle a ressenti une forte douleur épigastrique suivie de copieux vomissements.

Le 31 août 1926, à son entrée à l'hôpital, la malade présente une légère contracture de l'épigastre droit, son foie est gros et douloureux. Température : 38°. Pouls : 110. Glace. Repos.

Le 8 septembre, amélioration, tubage duodénal quotidien, drainage de 600 cent. cubes de bile chaque vingt-quatre heures. La bile est de couleur or et présente des traces de pus à l'examen microscopique; pigments biliaires, trypsine, stéapsine, amylase.

Cholestérine du sang, p. 1.000	1 gr. 14
Urée du sang, p. 1.000	0,518
Wassermann	négatif

Formule hématologique :

Hématies	4.500.000
Globules blancs	19.600
Polynucléaires p. 100	78

On porte le diagnostic de péricholécystite calculeuse.

Opération le 23 septembre 1926.

La vésicule est pleine de calculs et adhère intimement au duodénum et à l'épiploon. Cholécystectomie rétrograde. Mèches de gaze sous le foie.

Cinq heures après l'opération, la cyanose de la malade appelle l'attention. Vomissements abondants, tachycardie.

La cyanose augmente, soif intense, oligurie.

Tachycardie progressive, la malade meurt vingt-quatre heures après l'opération.

Autopsie. Le foie présente une dégénérescence granulo-graisseuse accentuée. Dans le mésentère et le mésocôlon transverse des taches de stéatonécrose disséminées.

Le pancréas est totalement sphacélé, il est en entier grisâtre.

L'examen histologique montre que le pancréas est le siège de lésions inflammatoires chroniques, comme l'attestent les bandelettes fibreuses quelquefois épaisses qui se substituent au parenchyme sécréteur.

En quelques points du stroma on observe de petites hémorragies.

Cette première observation est intéressante. J'avoue que cette nécrose suraiguë totale du pancréas, nécrose sans hémorragie intraglandulaire importante, qui a évolué et entraîné la mort en vingt-quatre heures, n'est pas sans paraître quelque peu surprenante. Les formes foudroyantes suraiguës de la pancréatite sont généralement les formes hémorragiques.

De plus, le développement d'une pancréatite aiguë, chez une femme qui devait être à jeun depuis la veille au soir, est assez paradoxal, à moins que juste avant son opération la malade n'ait absorbé en cachette quelque aliment.

D'un autre côté, admettre une intoxication par l'éther suffisante pour provoquer un sphacèle suraigu total du pancréas ne semble pas très vraisemblable.

D'un autre côté, cette malade a présenté pendant de longues années des crises douloureuses épigastriques.

L'observation clinique n'est pas assez détaillée pour que l'on puisse juger s'il est possible de les rapporter à des poussées de pancréatite. Mais le fait qu'à l'autopsie on a trouvé des bandes de sclérose pancréatique permet de penser que ce pancréas était depuis longtemps malade, et que les crises épigastriques n'étaient que des crises pancréatiques.

La crise de pancréatite aiguë mortelle se serait donc développée à la faveur de l'opération, sur une pancréatite chronique ancienne à poussées subaiguës.

Et cette observation ne fait que confirmer, à ce point de vue, ce qui est classiquement établi.

Mais elle reste intéressante par sa rareté, car M. Bengolea nous dit n'en avoir pas rencontré une semblable dans ses recherches bibliographiques.

La deuxième observation est beaucoup plus curieuse, car la radiographie a permis de poser le diagnostic de pancréatite suppurée.

Obs. II. — Femme, cinquante-sept ans, entrée à l'hôpital le 2 juin 1927.

Depuis deux ans, elle se plaint d'embarras gastrique, de perte de l'appétit, de répugnance pour les aliments.

Le 25 mai 1927, à 8 heures du matin, elle ressent une violente douleur épigastrique, accompagnée de vomissements aqueux. La douleur en coup de poignard irradie à la ceinture. Cet état dure plusieurs jours.

Le 3 juin 1927, l'état de la malade s'est amélioré; elle est pâle, avec un certain degré de subictère conjonctival; la langue est sèche, saburrale; le pouls bat à 110.

Tension artérielle : 13 × 3 (Pachon).

L'abdomen est globuleux. Le droit du côté droit est tendu et la palpation en est très douloureuse.

La palpation profonde permet de sentir une tumeur qui se localise dans l'épigastre et l'hypocondre gauche, sans limites nettes. Il existe de la douleur dans le flanc et dans la fosse iliaque gauche, sur le trajet du côlon.

Au bout de quarante-huit heures, les limites de la tumeur se précisent au toucher. Celle-ci s'est élargie dans le sens transversal, elle paraît se prolonger à gauche dans le cercle costal.

La tumeur est immobile, elle présente du ballottement lombo-abdominal.

Urines, glucose, p. 1.000	2,39
Glycémie, p. 1.000	1.449
Cholestérine du sang, p. 100	1,40

Formule hématologique :

Hématies	3.500.000
Globules blancs	19.000
Polynucléaires, p. 100	82

L'examen radiographique donne des renseignements de la plus haute importance. En décubitus dorsal, l'estomac rempli de substance opaque se montre coupé en deux au niveau de son tiers inférieur. La solution de continuité de l'image gastrique siège devant le rachis et à sa gauche; elle est large d'un bon travers de main. La région pyloro-duodénale est bien remplie par la substance opaque, et celle-ci passe de la poche gastrique supérieure à l'inférieure par un conduit très mince. Il y a là manifestement une large compression de l'estomac par une tumeur rétro-gastrique et l'image est celle d'un kyste du pancréas comprimant l'estomac.

Mais l'inspection minutieuse de la lacune de l'ombre gastrique est bien curieuse. Il existe manifestement une collection gazeuse dont les limites sont assez nettes, et les taches claires sont piquetées de points plus opaques.

Si bien que le diagnostic radiologique peut être posé de collection hydro-gazeuse rétro-gastrique comprimant le tiers inférieur de l'estomac.

Avec les données cliniques et l'examen radiologique, le diagnostic d'abcès gazeux du pancréas était établi.

L'opération faite le 14 juin 1927 montra un abcès pancréatique contenant près de 1 litre de pus. Pas de cholélithiase.

La malade meurt le 2 juillet d'une cachexie progressive sans augmentation de la glycémie, et malgré l'emploi de l'insuline jusqu'à 60 unités par jour.

L'autopsie fit constater un énorme abcès nécrotique du pancréas, avec disparition totale de la glande, sauf un petit îlot collé au duodénum.

On trouve des foyers de stéatonécrose dans les 3e et 4e portions du duodénum.

Cette observation n'offre de particulier que les résultats de l'examen radiologique.

Je ne crois pas qu'il ait été jusqu'ici publié de cas semblable.

L'examen clinique radiologique permet d'affirmer la présence d'un abcès gazeux rétro-gastrique.

C'est une précision de diagnostic véritablement remarquable et qui montre les ressources infinies de l'examen radiologique clinique.

Je vous propose, Messieurs, de remercier très vivement M. Bengolea de nous avoir communiqué ces belles observations. Elles méritent, je crois, de l'inscrire dans nos mémoires pour nos places futures de membre correspondant étranger.

Anévrisme de la fourche carotidienne. Résection de la poche combinée à l'anastomose bout à bout de la carotide externe à la carotide interne. Guérison sans troubles cérébraux,

par M. **D. Petit-Dutaillis**, chirurgien des hôpitaux de Paris.

Rapport de M. Ch. Lenormant.

Notre collègue Petit-Dutaillis nous a communiqué cette très belle observation d'anévrisme de la fourche carotidienne traité par la résection et la suture bout à bout des deux carotides interne et externe, ceci dans le but d'assurer l'irrigation cérébrale par la voie des anastomoses entre les deux territoires carotidiens externes.

Cette suture bout à bout des deux branches de bifurcation de la carotide primitive, proposée jadis par Quénu, a été exécutée pour la première fois par Lefèvre (de Bordeaux) dans un cas de plaie de la bifurcation carotidienne. L'opération faite par Petit-Dutaillis en est, à ma connaissance, la deuxième application chez l'homme, et la première dans un anévrisme. Le succès obtenu dans un cas qui, en raison de l'âge du malade et des caractères de l'anévrisme, semblait particulièrement dangereux, montre la valeur de la méthode.

Je ne saurais mieux faire que reproduire intégralement l'observation très détaillée que nous a envoyée notre collègue, et les réflexions très sages dont il l'accompagne.

Bo..., cinquante et un ans, maçon, entre le 24 juin 1926 à la clinique chirurgicale de la Salpêtrière, pour une « tumeur » de la partie latérale droite du cou.

C'est un mois auparavant que le malade, jusqu'alors d'une santé parfaite, a constaté pour la première fois l'existence de cette grosseur. En même temps, il éprouve de temps à autre, depuis la même époque, des douleurs bizarres dans la gorge, accompagnées parfois de sensations d'étouffement très pénibles : il a, dit-il, l'impression d'avoir du pus qui ne veut pas sortir. Il accuse en outre une sensation d'anéantissement au moindre effort, prétendant ressentir par intermittences des douleurs et une faiblesse particulière dans le membre supérieur droit.

A l'examen, on constate, au niveau de la partie supérieure de la gouttière carotidienne droite, un peu au-dessous de l'angle de la mâchoire, débordant franchement en avant le bord du sterno-cléido-mastoïdien, une masse

qui fait saillie sous les téguments, lesquels sont de coloration normale. Cette masse, qui est du volume d'une grosse noix, est douée à la fois de battements et d'expansion synchrones au pouls radial. Il s'agit avec évidence d'un anévrisme artériel.

L'examen plus attentif de la tumeur montre qu'elle est de forme générale arrondie, ou plutôt légèrement ovalaire, à grand axe répondant à la direction même du tronc carotidien principal. Les limites sont nettes. Par son pôle supérieur elle reste distante d'un bon travers de doigt de l'angle de la mâchoire, répondant sensiblement à ce niveau à la grande corne de l'os hyoïde. Par son pôle inférieur elle répond environ à la partie moyenne du bord postérieur du cartilage thyroïde. La masse est mobile transversalement, ne l'est presque pas verticalement. La consistance est nettement fluctuante ; *la tumeur est totalement réductible*. L'auscultation ne révèle pas de souffle, mais permet de percevoir des battements synchrones au pouls. La compression de la carotide primitive immédiatement au-dessous de l'anévrisme fait disparaître en grande partie les phénomènes précités, pas complètement cependant : si la masse s'affaisse soudain sous l'influence de cette compression, on voit persister au niveau de la tumeur des battements assez faibles, mais très nets, comme si d'autres sources que la carotide primitive droite alimentaient en même temps cet anévrisme. L'artère temporale bat bien en aval de la tumeur ; elle bat avec la même force, semble-t-il, que celle du côté opposé ; la seule différence à noter par comparaison d'un côté à l'autre consiste en un léger retard du pouls temporal droit, autant qu'on puisse le dire d'après les seules données de la palpation. Il est à noter enfin que le pouls temporal du côté de l'anévrisme ne disparaît pas complètement après compression de l'artère carotide primitive en amont.

Cet anévrisme ne s'accompagne d'aucun signe de compression des nerfs voisins : les fentes palpébrales s'ouvrent également des deux côtés, les pupilles sont normales. La musculature de la langue n'est pas touchée; l'examen du membre supérieur droit ne révèle rien d'anormal. Enfin l'examen laryngoscopique reste absolument négatif.

L'examen des autres artères montre que celles-ci paraissent tout à fait saines. Le pouls est normal, à 72. La tension prise au Pachon donne Mx : 14 1/2, Mn : 8. L'examen radioscopique du thorax montre un cœur un peu augmenté de volume, une aorte un peu foncée, mais de volume normal.

Ajoutons que rien ne permet, de par les antécédents, de rattacher cet anévrisme à la syphilis. La réaction de Wassermann est d'ailleurs négative. L'état général est bon, bien que le malade ait un peu maigri et que le visage soit assez pâle. L'azotémie en tout cas est normale : 0,30.

D'après notre examen, il apparaît donc que nous sommes en présence d'un anévrisme de la carotide primitive haut situé, d'un anévrisme intéressant l'artère au niveau de sa bifurcation ou à son voisinage immédiat et que, si nous en entreprenons la résection, nous serons amené nécessairement à sacrifier la fourche carotidienne et par suite à supprimer, pour le cerveau, cette voie de suppléance si importante qu'est la carotide primitive opposée, grâce aux anastomoses unissant les deux carotides externes. Le danger du sacrifice de la fourche carotidienne semble, par ailleurs, d'autant plus grand chez ce malade, qu'il s'agit d'un anévrisme *jeune*, complètement réductible, sans caillot vraisemblablement, et par suite d'un anévrisme en aval duquel la circulation collatérale, au niveau du cerveau, ne doit pas avoir eu le temps de s'établir. C'est d'ailleurs ce que permettent de prévoir d'autres constatations, telle la force des battements de la temporale en aval de la lésion. L'importance de la suppléance intercarotidienne dans ce cas particulier peut être soupçonnée par ce double fait : persistance de quelques battements au niveau de la tumeur et au niveau de la temporale après compression de la carotide en amont de l'anévrisme.

Nous nous sentons donc très hésitant sur la meilleure conduite à suivre pour obtenir la cure de l'anévrisme tout en donnant à cet homme le maximum

de chances d'échapper aux accidents cérébraux. Or, nous n'avons que deux alternatives : ou nous contenter d'une ligature de la carotide primitive, ou tenter la résection. La première méthode ne nous satisfait pas beaucoup plus que la seconde. Si elle permet de conserver la fourche carotidienne, nous savons que dans le cas particulier elle peut favoriser la mobilisation vers le cerveau de quelque caillot venu du sac ; nous savons aussi que la ligature n'a que des effets inconstants sur la rétraction de la poche et qu'elle expose parfois à sa suppuration secondaire. C'est donc la résection qui, malgré ses dangers réels, s'impose le plus avantageusement à l'esprit. Dans le but de provoquer le développement de la circulation en aval, nous faisons pratiquer quotidiennement, à partir du 10 juillet, la compression de la carotide en amont de la lésion, à raison de séances de quinze à vingt minutes. Mais, le 28 juillet, nous avons l'impression très nette que l'anévrisme a tendance à augmenter de volume ; aussi décidons-nous d'intervenir sans retard.

Opération le 29 juillet 1926. Opérateur : Dr Petit-Dutaillis ; aide : Thalheimer. Anesthésie : éther. Incision de ligature de la carotide externe prolongée assez loin vers le bas pour dépasser largement l'anévrisme. On dégage tout de suite le pôle supérieur de ce dernier. On voit aussitôt que l'anévrisme siège bien exactement au niveau du bulbe carotidien, qu'il a déplissé l'éperon de bifurcation de l'artère, si bien que les deux carotides naissent de la partie supérieure de la poche à 2 centimètres l'une de l'autre. La thyroïdienne supérieure part directement de la poche. On libère alors en premier lieu la carotide interne, et on l'obture aussitôt à l'aide d'un clamp à vaisseaux, pour parer à tout danger d'embolie cérébrale. On place un autre clamp sur l'origine de la carotide externe et de ses branches, tandis qu'un fil d'attente est passé autour de la carotide primitive au-dessous de la lésion. On poursuit alors la libération de l'anévrisme. Après section du tronc thyro-linguo-facial entre deux ligatures, on refoule en haut l'hypoglosse qui adhère légèrement au sac. Ayant coupé ensuite le digastrique et le stylo-hyoïdien pour se donner du jour, on sectionne la carotide externe et la carotide interne au ras du pôle supérieur de l'anévrisme. Arrêtant là la dissection du sac, nous procédons alors, après avoir répandu de l'huile de vaseline sur le champ opératoire, à la suture bout à bout de la carotide externe à la carotide interne. Cette suture, faite à la soie vaselinée 000, ne s'effectue pas sans difficultés. La suture de la tranche postérieure est particulièrement malaisée vu la profondeur à laquelle on travaille, et aussi à cause du rebord inférieur du maxillaire contre lequel butent à chaque instant les clamps. Au cours de cette suture, le clamp placé sur la carotide interne se détache soudain et l'on est frappé de voir qu'un très mince filet de sang s'écoule par l'artère, en bavant, comme si la circulation rétrograde y était à peu près nulle. Ayant complété le surjet par deux points séparés, nécessaires pour obtenir l'étanchéité parfaite, on peut constater, dès que le clamp placé sur la carotide externe est supprimé, que l'*anastomose, de même que les deux carotides, sont animées de battements visibles et perceptibles au palper*. L'anastomose a duré trente-cinq à quarante minutes. Celle-ci une fois réalisée, on termine rapidement l'ablation de l'anévrisme qui est très facile, car la lésion ne s'accompagne d'aucune réaction inflammatoire de voisinage. Ligature de la carotide primitive et de la thyroïdienne supérieure. Suture de la plaie en deux plans sans drainage.

Suites opératoires : Ces suites sont remarquablement simples. L'opéré présente un réveil tout à fait normal. Il n'a pas manifesté le plus léger trouble cérébral depuis l'opération. Un examen neurologique pratiqué quotidiennement par le Dr Girot, chef de clinique de M. le professeur Guillain, n'a pas permis de déceler la moindre déficience du système nerveux. Dès le lendemain de l'opération, on perçoit de faibles battements de la temporale du côté opéré. Ablation des fils le sixième jour. Le malade sort de l'hôpital le 8 août, soit le onzième jour, complètement guéri.

Revu le 24 décembre 1927. — Etat tout à fait satisfaisant. Le malade pourtant

a dû changer de métier. En voulant remonter sur les échafaudages, il s'est aperçu qu'il avait le vertige, alors qu'il n'y avait jamais été sujet jusqu'alors. Il est actuellement manutentionnaire et gagne bien sa vie. Ces troubles légers ont d'ailleurs complètement disparu depuis quelques mois et le malade déclare qu'il se sentirait fort capable actuellement de reprendre son ancien métier. On sent battre nettement la temporale droite, bien que plus faiblement que du côté gauche; en auscultant à l'aide d'un stéthoscope la partie haute de la région carotidienne, derrière l'angle de la mâchoire, on perçoit au niveau de l'anastomose des battements très nets.

Les cas pour lesquels on a tenté jusqu'ici l'anastomose de la carotide externe à la carotide interne sont tout à fait rares. Pour notre part, du moins en France, nous ne connaissons jusqu'ici que celui de Lefèvre (de Bordeaux). L'observation de cet auteur, publiée à la Société de Chirurgie en 1918, concernait une plaie du bulbe carotidien qui, ainsi traitée, aboutit à la guérison. Notre observation est, croyons-nous, la première où cette technique ait été appliquée comme méthode complémentaire de l'extirpation d'un anévrisme. Pourtant l'idée de réaliser une pareille anastomose pour parer aux accidents cérébraux dans les opérations portant sur les carotides avait été émise dès 1907 par M. le professeur Quénu, à propos d'une discussion sur les dangers des ligatures des carotides. Au cours de la même discussion Morestin insistait de toute son autorité sur les dangers, pour les centres nerveux, de la résection de la fourche carotidienne, imposée par une plaie, un anévrisme ou une tumeur du cou adhérente. Imbu de la nécessité impérieuse de rétablir la continuité de la carotide externe et de la carotide interne après une pareille résection, Morestin allait jusqu'à proposer d'user d'une greffe veineuse quand la suture bout à bout des deux artères était impossible, faute d'étoffe. En réalisant une pareille anastomose on fait bénéficier les centres nerveux de la suppléance immédiate fournie par la carotide primitive du côté opposé, suppléance rendue possible grâce aux riches anastomoses unissant les carotides externes d'un côté à l'autre.

Bien qu'on en ait dit, la résection de la fourche carotidienne, même pour anévrisme, n'est pas qu'un danger théorique. En parcourant la littérature, nous avons pu réunir 14 cas d'anévrismes de la partie supérieure de la carotide primitive traités par la résection, pour lesquels il est spécifié que l'on a dû sacrifier la fourche et lier à la fois la carotide primitive et ses deux branches de bifurcation. Sur ces 14 cas, on trouve 5 fois des accidents cérébraux (35,7 p. 100) (cas de Lardennois, de Brunning, de Otsubo, de Glass, de Dalgat). Pour 3 de ces observations, il s'agissait d'accidents immédiats (Glass, Dalgat, Otsubo), relevant par conséquent de la seule ischémie par insuffisance de la circulation collatérale. Les deux derniers concernent des accidents tardifs, survenus au bout de quarante-huit heures (Brunning), au troisième jour (Lardennois) et paraissant relever plutôt d'une thrombose secondaire. Sur ces 5 cas, il y a 2 morts, dont une au moins est indiscutablement due aux accidents cérébraux immédiats (cas de Dalgat). Si dans les autres cas les accidents se sont réduits à des

troubles cérébraux passagers (hémiplégie avec ou sans aphasie), il n'est pas moins vrai qu'au bout d'un mois l'hémiplégie n'était pas complètement guérie dans le cas de Glass, et qu'il a fallu plus de quatre mois au malade de Brunning pour voir disparaître tous ses troubles.

La fréquence des accidents cérébraux après la résection de ces anévrismes ne paraît donc pas douteuse, quand l'anévrisme siège au niveau de la terminaison de la carotide primitive. Aussi n'est-il pas sans intérêt d'avoir à sa disposition une méthode permettant, sinon d'éviter les accidents de façon certaine, du moins de les rendre moins probables. Or, la ligature mise à part, les différents procédés conservateurs, habituellement employés dans le traitement des anévrismes, tels que l'endo-anévrismorraphie réparatrice ou reconstructive de Matas, sont ici inapplicables. La résection de l'anévrisme suivie de la suture bout à bout des deux segments du tronc carotidien principal, opération théorique s'il en fût, ne saurait non plus trouver d'application en pratique pour ces cas de thérapeutique difficile. Seule de toutes les opérations proposées, l'anastomose de la carotide externe à la carotide interne est susceptible de mettre le cerveau dans les meilleures conditions possibles d'irrigation, après résection de la poche, dans le cas, impossible à prévoir et toujours à redouter, d'anomalie de l'hexagone.

On peut objecter, il est vrai, qu'on ne saurait être sûr du sens exact du courant sanguin au niveau de l'anastomose et qu'on risque peut-être de favoriser une circulation rétrograde de la carotide interne vers la carotide externe qui irait à l'inverse du but que l'on se propose. Il est certain que des opinions contradictoires ont été émises sur la direction exacte du reflux sanguin au niveau du bulbe carotidien, après ligature du tronc principal en amont. L'opinion longtemps classique, qui admettait, avec Guinard, que le sang cheminait toujours de la carotide externe vers la carotide interne, a été contredite par Marquis et Lefeuvre dans un article de la *Revue de Chirurgie* (1920). Ces auteurs prétendent pouvoir conclure qu'après ligature de la carotide primitive le sang circule de la carotide interne vers la carotide externe. En réalité, la plupart de leurs recherches ont été faites sur le lapin et sur le chien, animaux dont le système carotidien est trop différent de celui de l'homme pour qu'on puisse sans réserves souscrire à leur point de vue. Aussi bien aucune objection ne tient devant des faits précis. Les constatations opératoires ont, à notre avis, une tout autre valeur, pour juger une question de ce genre, que les expériences sur les animaux ou sur le cadavre. Or, dans notre cas, il n'est pas douteux que le bout distal de la carotide interne, accidentellement libéré au cours de l'anastomose, ne saignait que très faiblement, alors qu'après la suture vasculaire les deux carotides fusionnées battaient nettement dans le fond de la plaie. Le courant sanguin allait donc bien de la carotide externe à la carotide interne. Le sens du courant sanguin est probablement variable d'un sujet à l'autre, comme sont variables dans leur volume et leur nombre les anastomoses unissant les carotides externes, ainsi que toutes celles qui unissent, au niveau de la convexité, les artères du cerveau, comme sont variables aussi dans leur calibre les communicantes au niveau de l'hexa-

gone. Aussi, avant d'entreprendre la suture des deux vaisseaux, est-il indispensable, comme le disait déjà Lefèvre en 1918, de s'assurer du mode de débit des deux carotides en desserrant les clamps. L'opération serait évidemment contre-indiquée au cas où le débit de la carotide interne paraîtrait égal ou supérieur à celui de la carotide externe, autant qu'on puisse l'estimer à la simple inspection.

Du seul point de vue anatomique, il est évident qu'une bifurcation basse de la carotide primitive favorise beaucoup cette opération, comme c'était le cas pour notre malade. Une bifurcation haute la rendrait presque impossible. Il en serait de même au cas où l'on trouverait la carotide externe ramifiée en bouquet dès son origine. On en serait alors réduit à anastomoser à la carotide interne la plus grosse des branches fournie par cette artère. Dans les cas où l'on manque d'étoffe pour la suture, la greffe veineuse à la manière de Morestin pourrait peut-être trouver ses indications. Enfin il faut prévoir des difficultés particulières d'exécution chez tous les sujets à cou court.

Dans le traitement même des anévrismes carotidens, l'anastomose intercarotidienne rencontrera sans nul doute des difficultés souvent insurmontables, pour peu que la poche soit volumineuse et qu'elle se prolonge plus ou moins haut, comme il arrive parfois, sur l'origine des deux branches de bifurcation de la carotide primitive. Enfin la possibilité de cette anastomose, vu ses difficultés réelles, dues à la profondeur à laquelle on doit opérer et à la gêne qu'apporte le maxillaire contre lequel butent les clamps, se trouvera limitée par les obstacles rencontrés au cours même de la résection de l'anévrisme. Si l'extirpation de la poche a été longue et laborieuse, on ne saurait évidemment prolonger encore l'intervention par l'exécution d'une anastomose vasculaire déjà délicate et longue par elle-même. La réalisation de cette anastomose ne s'impose d'ailleurs pas autant pour ces anévrismes adhérents, en général assez volumineux, compliqués de réaction inflammatoire de voisinage et oblitérés au moins partiellement par des caillots, que pour les lésions au début, les petits anévrismes encore complètement réductibles. Dans ces anévrismes anciens, au delà desquels la circulation collatérale a eu le temps de s'établir, la résection de la poche combinée à la ligature des trois artères offre sans doute moins de danger pour le cerveau qu'au cas d'anévrisme récent.

Sans qu'on puisse faire la preuve réelle de son efficacité, l'exécution de cette anastomose, en tenant compte des précautions préalables dont nous parlions plus haut, nous paraît être un complément utile pour prévenir les accidents cérébraux après la résection des anévrismes récents de la fourche carotidienne. Les constatations opératoires que nous avons faites montrant que le sang refluait bien de la carotide externe vers la carotide interne, l'absence complète d'accidents cérébraux au réveil et dans la suite, semblent légitimer cette conclusion. La question de la perméabilité de l'anastomose et de sa durée n'a qu'une importance très relative pour en contre-indiquer l'emploi. Ce que nous savons de la tolérance remarquable du cerveau vis-à-vis des ligatures des deux carotides primitives, à condition que

ces ligatures soient faites successivement et seulement à un mois ou même à quelques jours d'intervalle, suffit à nous faire prévoir que, pour être efficace, une pareille anastomose n'exige pas d'être perméable très longtemps.

Enfin si, pour des raisons différentes, cette opération ne trouve en pratique que de rares indications pour le traitement des anévrismes ou des plaies de la fourche carotidienne, nous croyons avec Morestin qu'elle peut rendre de grands services dans les cas d'extirpation de tumeur où la résection de la bifurcation de la carotide est faite par nécessité au cours de l'opération. Les accidents cérébraux sont particulièrement à redouter en pareil cas et la pratique de cette anastomose est susceptible, croyons-nous, d'en diminuer la fréquence dans l'avenir.

M. **P. Moure** : Je tiens à féliciter mon ami Petit-Dutaillis d'avoir mené à bien cette délicate opération. Il est évidemment impossible de prouver que dans ce cas particulier la simple ligature n'aurait pas donné un aussi bon résultat, car il existe de nombreux exemples de ligature des carotides, surtout des carotides primitives, sans accident. Caraven a même pu lier simultanément sans accident la carotide primitive et la vertébrale du même côté. Je crois d'ailleurs que bien des hémiplégies ou des morts brusques sont la conséquence d'une embolie ou d'une thrombose extensive, plutôt que de l'ischémie provoquée par l'arrêt circulatoire. J'ai perdu deux opérés d'anévrisme carotidien; l'un pendant l'opération, l'autre aussitôt après. Ils sont morts, brusquement, et j'ai toujours pensé qu'ils étaient morts d'embolie.

Néanmoins, j'estime que la suture bout à bout entre les carotides externe et interne est absolument logique et qu'elle doit être considérée comme l'intervention de choix dans les anévrismes du bulbe carotidien, lorsqu'elle est pratiquement réalisable, car elle est plus simple et probablement aussi efficace que l'interposition d'un greffon veineux.

M. **Pierre Mocquot** : J'ai écouté avec le plus vif intérêt le rapport de mon maître Lenormant sur la belle observation de M. Petit-Dutaillis ; il ne me semble pas qu'elle établisse sans conteste la valeur de l'anastomose entre les deux carotides. Le courant sanguin a été, en effet, interrompu pendant trente-cinq minutes dans la carotide interne, et il n'est pas noté qu'on ait observé de troubles d'ischémie cérébrale. Or, les accidents provoqués par la ligature de la carotide sont souvent immédiats. Bien que, au moment de la chute du clamp, le sang se soit écoulé sans pression de la carotide interne, il est possible que la suppléance se soit établie d'une façon suffisante dans l'hexagone de Willis.

M. **Lenormant** : Il est bien évident qu'une observation clinique comme celle de Petit-Dutaillis ne peut avoir la valeur d'une expérience de laboratoire et que l'on ne peut affirmer que son opéré eût présenté des accidents cérébraux si l'on avait fait purement et simplement la résection de la fourche carotidienne ou la ligature de la carotide primitive sans anastomose intercarotidienne. Mais nous savons que ces accidents, s'ils ne sont

pas constants, sont fréquents, et il semble bien que l'anastomose entre les deux branches de division de la carotide primitive soit une garantie de plus contre eux. Je ne vois donc pas d'objection à cette anastomose complémentaire lorsque les conditions techniques ne la rendent pas particulièrement difficile à exécuter.

Quant à l'objection de Mocquot, que le malade n'a pas eu d'accident malgré une interruption temporaire de trente-cinq minutes de la circulation encéphalique (temps nécessaire à l'anastomose), elle ne me paraît pas avoir une valeur absolue. En effet, si les accidents cérébraux consécutifs à la ligature de la carotide peuvent être immédiats et se manifester dès le réveil de l'opéré, il est d'autres cas où ils n'apparaissent que plus ou moins tardivement, après plusieurs heures, parfois le lendemain de l'intervention, et je ne crois pas indifférent que les conditions circulatoires du cerveau soient ou non rétablies normalement aussitôt après celle-ci.

Disjonction du maxillaire supérieur droit par coup de pied de cheval chez un enfant de cinq ans.

par M. E. Cadenat,
Chef de clinique chirurgicale infantile
à la Faculté de Médecine de Toulouse.

Rapport de M. André Martin.

Un enfant de cinq ans est amené à 11 heures du soir dans le service de M. le professeur Caubet parce qu'il a reçu dans l'après-midi un coup de pied de cheval qui, passant entre les lèvres entr'ouvertes sans les blesser, est venu frapper le maxillaire supérieur droit dans le sillon gingivo-labial; depuis, l'enfant saigne abondamment de la bouche, souffre atrocement, ne peut ni parler ni mastiquer. En l'examinant, nous constatons que son maxillaire supérieur droit abaissé en totalité tombe dans la bouche entr'ouverte, les dents venant reposer sur le maxillaire inférieur. Cette chute du maxillaire supérieur droit, alors que le maxillaire gauche reste en place, s'accompagne d'une disjonction de la suture palatine; la muqueuse du palais dur est complètement déchirée sur la ligne médiane, et la déchirure s'étend partiellement dans le palais mou mais sans atteindre la luette.

Le maxillaire supérieur droit a basculé dans son entier en bas et, retenu par ses attaches molles en arrière, a reculé si bien que les dents supérieures viennent tomber en arrière des dents inférieures; l'apophyse montante orbito-nasale du maxillaire supérieur a suivi le mouvement, disloquant les os du nez; la racine du nez paraît élargie, le nez écrasé.

Nous tentons de remettre ce maxillaire en place; la réduction partielle est facile, mais ne se maintient pas; la réduction totale est impossible. Il nous faut cependant, tant pour calmer les douleurs qui accompagnent tout mouvement que pour empêcher l'extension de la déchirure du voile du palais, réduire et maintenir cette fracture. Nous essayons la simple fronde élastique, mais la réduction amène de la douleur, l'enfant crie, ouvre la bouche, et le maxillaire supérieur que nous avions péniblement amené à sa place pivotant sur ses

attaches postérieures retombe en arrière des dents du bas. Il nous faut donc un appareillage plus précis. Le seul auquel nous puissions avoir recours d'urgence est évidemment la ligature intermaxillaire, le « ficelage »; le maxillaire inférieur étant lié au maxillaire supérieur sain dans l'occlusion maintiendra à son tour le maxillaire supérieur droit en place.

Nous commençons à passer un fil de bronze autour de chacune des dents des deux maxillaires, nous en exceptons l'incisive et la canine droite trop ébranlées par le traumatisme; au cours de ces manœuvres et des mouvements de défense que fait l'enfant, le germe de l'incisive centrale permanente s'échappe à travers le trait sagittal de fracture et doit être enlevé.

Confiant à un aide le soin de commencer la réduction et de rapprocher les deux maxillaires nous commençons à tordre ensemble un fil du haut et un fil du bas, à gauche d'abord, puis à droite, mais de cette façon nous ne pouvons arriver à la réduction complète; en effet, l'enfant lutte et crie autant que les fils le lui permettent et nous ne pouvons pousser plus loin la réduction avec nos moyens de fortune.

Cependant, afin qu'elle se complète insensiblement, nous confectionnons avec la bande d'Esmarch un chevestre élastique qui complètera pendant la nuit cette réduction, les ligatures empêchant les fragments de fuir la pression.

En effet, sous l'influence de l'immobilisation relative que nous avons réalisée, l'enfant s'est endormi assez rapidement et, quand nous le revoyons le matin, la réduction est à peu près complète. Muni dès lors de meilleur matériel, nous recommençons à la lumière du jour le ficelage et nous pouvons à ce moment amener sans trop de peine les surfaces triturantes au contact absolu. Nous pouvons même arriver à lier et à fixer les dents mobiles, ce qui aidera à leur consolidation; nous lavons soigneusement au bock le vestibule et la bouche au travers des interstices dentaires et nous prescrivons une alimentation liquide et semi-liquide, lait, purée claire, en ayant soin de faire après chaque prise d'aliments un lavage soigné à l'eau bouillie de la bouche.

L'immobilisation de la fracture est parfaite, l'enfant ne souffre pas, s'alimente très bien, les parties osseuses de la région incisive droite écrasées s'éliminent spontanément, la plaie bourgeonne activement. Quinze jours après la fracture, lorsque nous levons le ficelage, la consolidation et la cicatrisation des plaies buccales sont déjà tellement avancées que nous jugeons inutile de refaire cette immobilisation rigoureuse et nous nous contentons de la contention très relative que donne une fronde faite avec une bande de crêpe Velpeau. Dix jours après on peut supprimer tout appareillage et reprendre une alimentation molle; la lésion peut être dès lors considérée comme consolidée avec le minimum de dégâts osseux et de déplacement, les os du nez étant revenus spontanément en place. Il faut évidemment faire des réserves sur l'état de la denture permanente où manque déjà une incisive centrale et qui pourra présenter ultérieurement des irrégularités justiciables d'un traitement orthodentique ou prothétique.

De pareilles lésions sont extrêmement rares. M. le professeur Ombrédanne, dans son fascicule « Maladie des Mâchoires » du *Traité de Chirurgie* de Le Dentu et Delbet, n'en signale pas l'existence. Dieulafé et Herpin, dans le *Traité de Stomatologie* de Gaillard et Nogué, les décrivent d'après les observations de Ferraton relatives à l'adulte : « L'os est séparé en totalité au niveau des sutures périphériques, on dirait qu'il est préparé pour son ablation au cours d'un exercice de médecine opératoire. Cependant le trait de la voûte palatine n'a pas strictement suivi dans toute sa longueur la ligne médiane; c'est ainsi que, dans un cas, il passe en avant entre l'incisive latérale et la canine; dans l'autre cas, entre les deux inci-

sives, en arrière le palatin est fracturé et son apophyse palatine reste adhérente au maxillaire. »

D'ailleurs, Guérin et Cocteau, Fillion, Papin, Le Fort et Maurizot n'ont pu dans leurs expériences cadavériques reproduire ce type de fracture ou plutôt de disjonction.

En clinique, outre une observation douteuse de Lannelongue, qui parle plutôt de disjonction de la suture palatine, on n'en retrouve guère dans la littérature que 6 cas, tous chez l'adulte : 2 de Ferraton, 1 de Fillion, 1 de Lehéridel, 1 de Richet, 1 de Lardennois. L'observation plus récente de Sebileau ne peut en être rapprochée puisque le fragment détaché ne comprenait que la moitié inférieure de l'os.

Dans les quatre premières observations, les lésions sont comme dans la nôtre consécutives à un coup de pied de cheval ayant frappé la région antéro-externe de l'arcade alvéolaire.

Dans l'observation de Richet, il s'agissait d'un maçon tombé sur la face du haut d'une échelle; dans celle de Lardennois l'étiologie était douteuse, il s'agissait soit de chutes, soit de coups violents.

Chez l'adulte, il semble que la fissure ne soit pas exactement médiane; elle dévie latéralement en avant du trou incisif. Ceci n'a rien de surprenant si l'on pense à l'extrême difficulté qu'opposent à la divulsion les trousseaux fibreux puissants qui relient les surfaces d'accolement des deux maxillaires, si larges dans la région des incisives.

Chez l'enfant, au contraire, cette divulsion est plus facile puisqu'elle est réalisée journellement en orthodontie au moyen d'appareils pour obtenir un élargissement rapide de la voûte palatine.

M. Cadenat ajoute que M. Darcissac, qui soigne toutes les fractures mandibulaires du service de M. Sebileau, n'a jamais vu de fractures unilatérales.

En résumé, M. Cadenat nous a présenté une observation intéressante en raison de la rareté des cas analogues et de la simplicité des moyens de traitement utilisés. Je vous propose de le remercier et de publier son observation dans nos Bulletins.

COMMUNICATIONS

Suggestions à propos de la myomectomie,

par M. **Goullioud**, membre correspondant national.

I. Laparotomie exploratrice avant la radiothérapie. — Je ne suis pas opposé à la curie- ou à la radiothérapie dans le traitement des fibromes utérins. Elles ont certainement leurs indications, déjà précisées au Congrès français de Chirurgie de 1924. J'ai traité moi-même nombre de fibromes

par la curiethérapie, sans déboires, et aussi souvent j'ai donné mon assentiment à des cures par les rayons X dirigées par M. Arcelin.

Mais il est très regrettable de voir les partisans des méthodes radiothérapiques soumettre à la castration sèche des femmes jeunes chez qui la conservation de la vie génitale normale et féconde eût été possible grâce à l'énucléation de leur fibrome.

Cela tient en partie à ce que l'examen des malades ne peut fournir que des présomptions sur la possibilité de cette énucléation; cependant ces présomptions ne sont pas négligeables, qu'elles soient fournies par le caractère des règles, l'absence de pertes intercalaires, et par un palper soigneux.

Mais je ne vois pas pour ma part pourquoi chez une femme jeune, à indication physiologique nette et à conditions anatomiques probablement propices, on ne ferait pas une laparotomie exploratrice avec l'intention bien arrêtée de s'adresser à la curie- ou à la radiothérapie, si, à la laparotomie, la myomectomie paraissait contre-indiquée.

Les radiothérapeutes, s'ils étaient sûrs que la malade dût leur revenir après cette épreuve, accepteraient peut-être cette laparotomie exploratrice. Beaucoup de jeunes femmes l'accepteraient sûrement, si elles étaient mises au courant de la question par leur médecin.

Mais il semblait jusqu'ici que laparotomie chez une fibromateuse signifiait fatalement myomectomie ou hystérectomie.

Nous avons souvent réclamé la collaboration des radiothérapeutes et des gynécologues, l'examen par un chirurgien avant le traitement radiothérapique. Ceci est réalisable.

Depuis des années, M. Arcelin soumet à mon examen les malades qui lui viennent pour un traitement radiothérapique de leurs fibromes; mais il sait bien que si je ne trouve pas une contre-indication formelle à ce traitement je lui renverrai sa malade.

Aller dans cette collaboration jusqu'à la laparotomie exploratrice est probablement beaucoup demander aux physiothérapeutes; leur acceptation cependant leur ferait honneur. Mais je n'attends pas un grand succès pour ma proposition.

Pour l'appuyer d'un fait, j'ai l'honneur de présenter à la Société l'observation suivante :

Observation. — *Fibrome utérin. Laparotomie exploratrice. Myomectomie contre-indiquée. Application immédiate de deux tubes de radium.*

Mlle P. A..., âgée de trente et un ans, et qui n'a pas renoncé à l'idée du mariage, se présente à mon examen le 1er octobre 1924. Grande jeune fille, déjà anémiée par des règles fortes et prolongées, mais ne présentant aucune perte entre ses règles. Ce n'est d'ailleurs pas la grande anémie.

Au palper, on sent un gros fibrome qui remonte à l'ombilic. On distingue deux masses : l'une, la plus importante, pointe en avant et à gauche; l'autre est perceptible sur le bord droit de l'utérus, vers l'isthme.

Il est convenu avec la malade que, à cause de son âge, on lui fera une laparotomie exploratrice; que, si on ne peut conserver l'utérus en enlevant les deux masses fibromateuses, on refermera la paroi abdominale et qu'on fera de la curiethérapie.

Opération le 29 octobre 1924. Anesthésie au Billroth. On constate à l'incision de la paroi que le sang est fluide et clair, ce qui indique déjà une forte anémie.

La tumeur est amenée à la paroi, sans employer ni pince, ni tire-bouchon, pour ne pas risquer un suintement sanguin.

On reconnaît que la masse gauche, que l'on croyait un fibrome peut-être énucléable, est formée par le corps utérin lui-même, et qu'il est refoulé par un second fibrome postérieur et latéral droit de la région isthmique. Ce corps utérin a sa paroi antérieure bourrée de noyaux fibreux gros comme des noix ou de petites mandarines.

La multiplicité des fibromes et l'anémie me font redouter la myomectomie. J'y renonce et je referme la paroi abdominale comme il était convenu.

La malade, mise dans la position de la taille, je fais une dilatation du col jusqu'au n° 15 des bougies de Hégar, et je fais une application de deux tubes de radium, valant en tout 120 milligrammes de bromure de radium, que je laisse quarante-huit heures.

Pendant cette dilatation, l'hystéromètre révèle le relief de plusieurs fibromes sous-muqueux, mais sans polype constitué. L'hystéromètre s'enfonce directement en arrière. Tous les fibromes sont donc dans la paroi antérieure.

Le col s'est laissé dilater facilement, trop facilement peut-être.

Suites opératoires simples.

Quatre mois après, je retrouve ma malade pâle encore, ayant eu deux pertes fortes le mois précédent, au cours d'une grippe. Cependant le fibrome a un peu diminué, n'atteignant plus l'ombilic.

Je propose une nouvelle application de radium.

Le 14 mars 1925, sous anesthésie, dilatation du col, facile. Cathétérisme utérin considérable encore, de 15 centimètres, mais ne révélant ni polype, ni fibrome sous-muqueux saillant.

Application *in utero* de la même quantité de radium, soit de 120 milligrammes de bromure de radium, laissé cinquante-huit heures.

Période d'aménorrhée de quatre mois et demi, du 18 avril au 1er septembre, qui fait disparaître l'anémie.

Mais, en septembre et en octobre, deux apparitions de sang me font conseiller de compléter le traitement par quelques séances de radiothérapie, qui sont confiées à M. Arcelin (fin novembre 1925).

Déjà l'utérus est considérablement réduit, n'ayant plus que le volume d'un utérus gravide de deux à trois mois.

Ce traitement est prolongé, parce que l'on a constaté la résistance des ovaires à la stérilisation, du fait probable du volume de la tumeur et de l'éloignement des ovaires du foyer de curiethérapie. Séances espacées de radiothérapie, la malade habitant loin de Lyon.

Le 28 mars 1926, le traitement radiothérapique est terminé.

Le 12 juin 1926, la malade va très bien : aménorrhée complète depuis deux mois ; teint rosé ; bouffées de chaleur modérées.

Au toucher, l'utérus est au fond du bassin, à peine de volume normal.

Seize mois après, le 14 octobre 1927, ménopause complète ; bel état de santé. Utérus d'un volume au-dessous de la normale.

J'apprends, par une lettre de son père, que cette fille de trente-cinq ans, fille unique et aisée, quoique aménorrhéique, a encore des velléités de mariage dont il me prie de la dissuader.

Une myomectomie eût donc certainement satisfait ses désirs intimes; malheureusement, elle était contre-indiquée par la difficulté de sa réalisation.

II. Fibromes sous-muqueux et Mikulicz. — Il y a quelques mois, j'ai vu un cas attristant qui m'a poussé à revenir encore sur la question de la myomectomie. Un jeune homme m'amène sa femme, âgée de dix-neuf ans et atteinte de pertes rouges, antérieures de quelques mois à son mariage qui ne date que de dix-huit jours. Elles durent depuis trois semaines et se sont à peine arrêtées deux ou trois jours depuis le mariage.

L'utérus a le volume d'un utérus gravide de trois mois et demi environ, mais une grossesse est impossible. Fibrome sous-muqueux ou sarcome, pensai-je?

Je proposai de faire une laparotomie exploratrice pour, au cas de fibrome sous-muqueux, terminer par l'énucléation de celui-ci, et je pensais, par extrême prudence, mettre un Mikulicz. Pour question familiale, la malade fut opérée dans une autre ville. Le chirurgien fit une incision exploratrice de l'utérus, reconnut un fibrome sous-muqueux et termina par une hystérectomie.

Notre confrère a peut-être agi très sagement, mais peut-être a-t-il agi ainsi parce que, peu entraîné à la myomectomie, il s'est adressé à l'opération à lui plus familière. Tout au moins je suppose qu'il en fut ainsi et je me demande si une myomectomie n'eût pas été plus indiquée et légitime.

En principe, je redoute le fibrome sous-muqueux, et volontiers je le considère comme une contre-indication, surtout s'il est volumineux, avec un col court et entr'ouvert, faisant craindre une infection latente de la cavité utérine. J'ai, en 1910, perdu une opérée dans ces conditions.

Mais, pour un fibrome petit, quoique hémorragipare, chez une femme de dix-neuf ans, n'était-il pas légitime d'étendre l'indication de la myomectomie? Les accoucheurs ne se sont-ils pas ingéniés à étendre l'indication de la césarienne dans des cas, probablement non infectés, mais qui ne sont plus certainement absolument purs, et ils y ont réussi.

Malgré les renseignements qu'ils pourraient donner, j'évite tout cathétérisme pré-opératoire, toute manœuvre intra-utérine, pour opérer sur un utérus dont la cavité soit restée vierge de tout contact par voie vaginale.

A priori, il semble que de castrer une jeune mariée, pour une tumeur bénigne de l'utérus, soit excessif.

Faire de la conservation en pareil cas, en mettant, par extrême prudence, un Mikulicz me paraît chose permise et indiquée.

Je trouverais sans doute de très nombreux précédents à la myomectomie dans les fibromes sous-muqueux dans nos observations et dans la littérature. Je me bornerai à rappeler la superbe opération de Bouilly[1], présentée à la séance de la Société de Chirurgie du 30 avril 1890. Il s'agissait d'un énorme fibrome sous-muqueux, dépassant d'une part l'ombilic, débordant d'autre part la vulve par son pôle inférieur. Il était adhérent à la face postérieure de l'utérus. Bouilly recula devant le morcel-

1. Bouilly : *Bull. et Mém. de la Soc. de Chir.*, 1890, et *Semaine Médicale*, 1890, p. 167.

lement par voie vaginale, alors en vogue; il redouta aussi l'hystérectomie totale et pensa qu'il était plus sage de traiter cette masse comme on le ferait pour un fœtus qui ne peut être extrait que par une opération césarienne. « Cette opération, dit Bouilly, fut surtout intéressante en ce qu'il alla, de parti pris, chercher le fibrome dans la cavité utérine par la voie abdominale, pour lui appliquer l'énucléation préconisée par Martin (de Berlin) et pratiquée en France par plusieurs de nos collègues, et notamment par M. Terrier. »

La malade, âgée de quarante-deux ans, quittait son service bien guérie le vingt-cinquième jour. C'était là sans doute une indication d'urgence.

Combien moins graves les opérations que j'envisage ici!

Tout dernièrement, dans une myomectomie de la face postérieure de l'utérus pour un fibrome sous-muqueux du volume d'une petite orange, une perte de substance de la muqueuse, large comme une paume de main d'enfant, ne m'a pas arrêté. J'ai fait un plan de suture supplémentaire pour la muqueuse utérine, changé de gants, et continué par les surjets habituels de capitonnage. Par extrême prudence, j'ai laissé une mèche étalée sur a suture et les suites ont été des plus simples, comme en pareil cas chez une opérée de notre collègue Mocquot.

Dans un autre cas, beaucoup plus important, mais non sous-muqueux, j'ai mis un Mikulicz, un peu atypique.

Il s'agissait d'une jeune fille de trente ans, à qui j'avais en 1923 énucléé de la corne gauche un fibrome du poids d'un nouveau-né de 3 kilogr. 225, mais unique et d'insertion favorable.

Les suites furent heureuses, mais la cicatrisation retardée par une fistulette qui laissait échapper quelques gouttes de sang aux règles, ce qui prouvait que j'avais ouvert la cavité utérine, sur une petite étendue, sans m'en être aperçu.

Trois ans et demi après, cette opérée me revient pour une petite tumeur de sa cicatrice abdominale du volume d'une noisette qui donnait issue à quelques gouttes de sang au moment des règles et gênait la malade pour le port d'une ceinture. Il s'agissait d'un endométriome qui donna lieu à un travail de J. F. Martin et Michon[1] sur les endométriomes des cicatrices de laparotomie. Mais cette ablation me permit de constater que l'utérus involué était plus petit qu'un utérus normal et sans trace de récidive.

Cette femme est restée célibataire. Elle a des règles moins fortes que des règles normales. C'est de la surinvolution!

Le Mikulicz, dont les inconvénients sont minimes et la sécurité puissante, peut donc dans quelques cas étendre un peu les limites d'une myomectomie d'ailleurs raisonnable.

1. Goullioud, J. F. Martin et Michon : Les endométriomes des cicatrices de laparotomie. *Gyn. et Obst.*, t. XVIII, février 1928.

Sur deux cas rares de récidives de grossesse extra-utérine,

par **M. Guibé** (de Caen), membre correspondant.

La récidive des grossesses extra-utérines est loin d'être rare. Après une première grossesse extra-utérine traitée par ablation des annexes du côté malade, la récidive se fait du côté opposé, ce qui est tout naturel, puisque du côté opéré la trompe, sinon l'ovaire, n'existe plus et que son moignon est fermé.

Il n'en est toutefois pas toujours ainsi, et les deux cas suivants que je communiquerai concernent justement des malades qui, après rupture de grossesse extra-utérine opérée par ablation des annexes, ont vu une nouvelle grossesse se développer dans le moignon de trompe resté en place.

Mme L..., âgée de vingt-neuf ans, a été opérée dans son enfance pour une hernie inguinale droite. Il y a trois ans, elle a été opérée à Paris pour, me dit-elle, de la lithiase rénale : on lui aurait pratiqué l'ablation du rein droit et la cicatrice qu'elle présente concorde bien avec son dire.

Elle est mariée depuis deux ans et n'a jamais eu d'enfants. Mais, en 1923, elle a fait une fausse couche de trois mois environ à la suite de laquelle il fallut lui faire un curettage.

Le 29 mai 1924, après un retard de six semaines, le jour de l'Ascension, à 7 heures, alors qu'elle se préparait à partir pour le bord de la mer, elle fut prise d'une douleur déchirante dans l'abdomen, suivie de syncope et d'un état d'anémie impressionnant. Elle fut examinée par le Dr Souron, qui fit le diagnostic de rupture de grossesse extra-utérine et l'envoya d'urgence à l'hôpital.

Je la vis dès son arrivée et ne pus que confirmer le diagnostic de mon confrère : état anémique et choqué. Au toucher, gros utérus à col ramolli; tuméfaction du côté gauche.

Intervention immédiate. Laparotomie médiane. Dès l'ouverture du péritoine, on tombe sur une masse de caillots qu'on enlève à la main. L'utérus est gros et recouvert de dépôts fibrineux cruoriques. A droite, les annexes sont normales. A gauche, la trompe est dilatée dans sa portion isthmique près de l'utérus et présente une perforation. L'ovaire est gros et contient un kyste à contenu noirâtre. Ablation des annexes gauches. Evacuation de la plus grande quantité de sang épanché. Suture de la paroi en quatre plans.

La guérison se fit sans encombre et très rapidement.

Le 5 janvier 1925, j'étais rappelé auprès de la malade. Elle présentait un retard de moins de six semaines, les dernières règles ayant débuté le 20 novembre, celles de décembre ayant seules manqué. La malade se croyait d'ailleurs enceinte.

La veille au soir, elle avait été prise de douleurs abdominales peu intenses et avait perdu un peu de sang. Après une bonne nuit, le matin, en allant sur le seau, elle avait ressenti dans le ventre une violente douleur avec syncope ou tendance syncopale.

A l'examen, on constate une malade pâle et anémiée; elle ne souffre pas, ayant reçu une piqûre de morphine. Le ventre est souple, mais douloureux. L'utérus est augmenté de volume, un peu mou. Le cul-de-sac postérieur paraît rempli par quelque chose de mou et un peu empâté: mais on ne sent de tumé-

faction ni d'un côté ni de l'autre. Cet examen est rendu difficile par le caractère particulièrement indocile de la malade.

Je fis immédiatement transporter la malade à l'hôpital et je l'opérai à 11 heures.

Laparotomie médiane par l'ancienne cicatrice. Le ventre ouvert, on ne trouve pas d'adhérences, mais l'abdomen rempli de caillots avec peu ou pas de sang liquide. L'utérus est gros; je l'amène facilement dans la plaie avec une pince. J'examine alors les annexes droites, les seules qui persistent : à ma grande surprise, elles sont normales et ce n'est pas d'elles que vient l'hémorragie. J'explore alors le côté gauche et voici ce que je vois : au niveau de la corne utérine est une petite tumeur violacée, grosse comme un grain de raisin, éclatée, mais qui ne saigne plus; elle est remplie par du tissu spongieux et un peu de sang.

Le péritoine est incisé tout autour de la base de la tumeur ; on lie sa base et on l'enlève. L'hémostase est obtenue par suture avec quelques points de catgut isolés; elle est complète. Evacuation de la plus grande partie des caillots et suture de la paroi en trois plans sans drainage.

Cette fois encore la guérison se fit sans encombre.

Depuis lors la malade a encore fait une fausse couche pour laquelle j'ai dû la curetter. Je n'ai pas appris qu'elle ait eu d'autres accidents gravidiques. Elle présente seulement une petite éventration en un point de sa cicatrice.

Le deuxième cas est tout récent :

Il s'agit d'une femme de trente et un ans, qui a toujours été bien portante. Elle a toujours été régulièrement réglée.

Elle a eu un premier enfant il y a onze ans; un deuxième il y a dix ans, une petite fille morte à sept ans; enfin, un troisième enfant, il y a six ans. Tous ses accouchements se sont bien passés; elle n'a jamais eu de fausse couche.

Le 21 avril 1925, elle entre à l'hôpital pour des signes d'hémorragie interne grave, qui seraient survenus à la suite d'un retard de règles et de métrorragies durant depuis huit jours. Sensation de flot abdominal avec matité étendue.

Intervention d'urgence. Laparotomie médiane sous-ombilicale. Dès l'ouverture de la cavité péritonéale, issue d'un flot de sang liquide et de caillots. On saisit l'utérus et on trouve à droite, au ras de l'utérus, une trompe grosse comme un grain de raisin muscat, violacée, mais ne paraissant plus saigner. Ablation de la trompe malade en laissant l'ovaire en place. Evacuation d'une certaine quantité de sang et de caillots ; mais, à cause de l'état de la malade, on n'insiste pas. Fermeture de la paroi sans drainage.

Les suites opératoires sont excellentes et la malade sort guérie.

Elle revient le 6 avril 1928, ayant été reprise de signes d'hémorragie interne après un retard insignifiant de règles.

Nouvelle intervention. Laparotomie suivant l'ancienne cicatrice. Dès l'ouverture du péritoine, sang liquide et caillots. Dans l'abdomen, à peu près aucune adhérence, sauf une bride épiploïque fixée au pubis. L'utérus, assez peu volumineux, est amené dans la plaie. Les annexes ne sont nullement adhérentes; à gauche, elles sont tout à fait saines; à droite, on ne retrouve plus que l'ovaire. Sur la corne utérine, là même où siégeait l'insertion de la trompe, une petite cavité grosse comme une amande avec une fente irrégulière, ne saignant plus; autour de la fente, tissus violacés. Résection des lèvres de la rupture; curettage de la cavité et fermeture par quatre points perforants au catgut, capitonnant la poche. Evacuation de la plus grande partie des caillots et du sang; libération de la frange épiploïque. Fermeture de la paroi en trois plans.

Comme les autres cas, la guérison se fit sans aucune complication.

Ces deux observations posent la question de la voie suivie par l'ovule pour arriver jusque dans le moignon de la trompe réséquée.

Tout d'abord il semble bien que l'ovule n'ait guère pu y arriver en suivant le sens normal de l'extrémité ovarienne vers l'extrémité utérine. Si encore la chose était admissible dans le deuxième cas où l'ovaire du côté opéré avait été laissé, cela ne vaut plus pour le premier cas, où cet ovaire avait été enlevé. Il faudrait donc admettre que l'ovule ait suivi toute la face externe de la trompe et de l'utérus pour aller pénétrer dans la trompe par son extrémité distale.

Il faudrait de plus admettre que l'orifice tubaire soit resté perméable. Sans doute la chose n'est pas en soi impossible : après ligature de la trompe, à la chute de la partie liée, la lumière tubaire a pu se trouver ouverte. Mais c'est bien improbable.

Le plus vraisemblable est que l'ovule a passé par la cavité utérine pour aller se loger dans le moignon de trompe.

Peut-être, à la suite de l'excision de la trompe, ses cellules à cils vibratiles se sont-elles atrophiées et n'ont plus opposé aucune résistance à l'entrée d'un ovule venu de l'utérus. Celui-ci, une fois entré, n'a pu en être chassé. Mais ce n'est là qu'hypothèse. Le fait seul reste de la possibilité du développement d'une grossesse extra-utérine dans un moignon, si petit soit-il, de trompe après excision.

Peut-on en tirer quelque déduction au point de vue thérapeutique? Je n'en vois aucune.

Cela doit-il nous inciter à enlever les annexes des deux côtés au cours d'une opération pour grossesse extra-utérine? Je ne le crois pas. Si les cas de récidive de grossesse extra-utérine ne sont pas rares, il est aussi commun d'observer des femmes qui, après une grossesse extra-utérine, ont vu évoluer une grossesse normale.

J'en connais au moins deux pour ma part. Une première femme, mariée depuis longtemps, a fini par commencer par faire une grossesse extra-utérine qui fut opérée et a eu ensuite une grossesse normale menée jusqu'à terme. Une deuxième, qui avait fait une grossesse extra-utérine terminée par hématocèle et qui ne fut pas opérée, mit ultérieurement au monde un enfant vivant après avoir eu déjà une grossesse normale avant sa grossesse extra-utérine. Et, si je connaissais l'histoire de toutes mes opérées, j'en aurais sans doute bien d'autres.

Pour ma part, je me refuserai toujours à enlever les deux annexes d'une malade opérée pour rupture de grossesse extra-utérine s'il n'y a d'autre indication que d'éviter une deuxième grossesse extra-utérine ultérieurement.

Faut-il apporter à l'occlusion de la trompe un soin particulier en pratiquant par exemple un évidement conoïde de l'angle utérin? C'est bien compliquer une opération qui doit rester simple.

Je crois donc qu'il faut regarder ces cas comme une rareté qu'on ne peut éviter, mais en réalité peu à craindre.

PRÉSENTATIONS DE MALADES

Pleurésie purulente tuberculeuse fistulisée. Opération. Guérison,

par **MM. Antoine Basset** et **Paul Poincloux.**

Nous vous présentons, mon chef de laboratoire le Dr Poincloux et moi, une malade âgée de vingt ans, guérie en quatre mois par une seule opération relativement peu mutilante d'une pleurésie gauche purulente tuberculeuse fistulisée.

L'ancienneté de cette pleurésie (début il y a quarante mois), l'atteinte profonde de l'état général (poids tombé à 40 kilogrammes), l'intensité de la dextrocardie qui augmentait le risque opératoire, la rapidité et la qualité du résultat obtenu nous ont paru rendre l'histoire de cette malade digne de vous être communiquée.

En janvier 1925, pleurésie séro-fibrineuse typique (points de côté, frissons, dyspnée, toux, fièvre). A la fin de février, évacuation de 1 litre 1/4 de liquide limpide, incolore, par thoracentèse. En août 1925, après six mois pendant lesquels l'état général déclinait, nouvel épisode pleural aigu. Une ponction exploratrice ramène 10 cent. cubes de liquide hémorragique. L'un de nous voit la malade à ce moment et porte un pronostic sombre.

En fin janvier 1926, il la voit à nouveau et pratique une thoracentèse dont l'urgence était commandée par la dyspnée et la dextrocardie (pointe battant dans le 6e espace droit en dehors de la ligne mamelonnaire), 2 litres de pus crémeux vert sont retirés à ce moment.

Le 1er mars 1926, cette pleurésie purulente gauche de la grande cavité se fistulise sous le mamelon.

Depuis lors, l'état général se releva un peu, ce qui permit d'envisager une intervention dont les risques, pour grands qu'ils étaient, devaient être courus puisque sans elle l'évolution fatale était certaine.

Hospitalisation le 7 novembre 1927.

Fistule dans le 6e espace intercostal gauche sur la ligne mamelonnaire. Elle laisse écouler par vingt-quatre heures une centaine de centimètres cubes de pus jaune vert contenant quelques grumeaux. Poumon droit stéthacoustiquement sain. Silence respiratoire total à gauche. Dextrocardie, la pointe battant dans le 6e espace droit à un travers de doigt en dedans de l'axe du mamelon. Maigreur prononcée. Pression artérielle : 9,5-7. Température de 36°7 à 38°. Deux mois sont consacrés à essayer de relever l'état général du sujet. Cinq injections d'antigène méthylique de Boquet et Nègre sont faites du 26 novembre au 8 décembre; on les interrompt à ce moment en raison d'une poussée de péricardite et d'une élévation de la température.

Les radiographies pré-opératoires montrent : l'obscurité de tout l'hémithorax gauche et la dextrocardie. L'injection de lipiodol dans la cavité pleurale en révèle la configuration; elle s'étend de la 1re à la 7e côte et affecte une forme très irrégulière, dont la particularité la plus importante réside dans ce fait que la fistule était orientée vers le bas et rejoignait la cavité principale par un trajet étroit et récurrent, en siphon. Il existait en outre, à la hauteur de la 4e côte, un

rétrécissement aplati transversalement faisant communiquer deux poches volumineuses.

Le 10 janvier 1928, opération : incision large passant par la fistule, orientée sur le 6e espace, avec une branche verticale à cheval sur le 5e espace. Recherche du trajet. Résection de 10 à 12 cent. cubes des 5e, 6e et 7e côtes à cheval sur la fistule. Cette manœuvre supprime le défilé fistuleux récurrent et donne issue à un flot de pus vert contenant des flocons caséeux. On pénètre dès lors aisément dans la poche dont les dimensions paraissent plus vastes que la radiographie ne le montrait.

Le poumon, recouvert d'une épaisse coque, est rétracté en haut, en arrière et en dedans. On sent le cœur derrière le sternum et à droite de la ligne médiane. En raison de l'état général très précaire on se borne à la résection costale, sans faire aucune tentative de décortication du poumon et on laisse la brèche largement ouverte. Reportée dans son lit, la malade est dans un état grave, mais elle finit par surmonter le choc opératoire.

Depuis ce moment, le traitement a consisté en pansements stériles au cours desquels on instillait de l'éther dans la cavité pleurale.

En quelques jours la sécrétion, de franchement purulente, devint séro-sanguinolente. Au bout de trois semaines, elle était presque nulle et la température était normale.

La gymnastique respiratoire fut alors instituée, à l'aide de deux vases communicants munis de tuyaux convenables permettant l'insufflation. Quatre symptômes favorables évoluèrent dès lors parallèlement :

1° La capacité de la cavité pleurale se réduisit progressivement. Le 14 février, elle n'était plus que de 78 cent. cubes; le 2 mars de 32 cent. cubes, le 17 mars de 15 cent. cubes, le 12 avril de 9 cent. cubes; le 6 mai 1928, la fermeture était réalisée.

2° Pendant ce temps le cœur se redressait et reprenait place dans l'hémithorax gauche. Une poussée de péricardite sèche se produisit le 14 avril qui retarda les progrès en obligeant à modérer et même à suspendre pendant quelque temps les exercices respiratoires.

3° Le poids, tombé à 39 kilogrammes le 26 janvier, est remonté à 44 kilogr. 300.

4° La pression artérielle de 9,5-7 est venue à 13-6,5.

L'examen radiologique du 11 mai montre une transparence pulmonaire sinon parfaite, du moins satisfaisante de l'hémithorax gauche, quelques mouvements de l'hémi-diaphragme du même côté, et le cœur en position normale.

La pointe bat d'ailleurs sous le mamelon gauche. Il convient de faire des réserves pour l'avenir de cette malade, non seulement en raison de la nature de son affection, mais surtout de l'état de son péricarde et des adhérences qui doivent brider les gros vaisseaux du cœur, comme permettent de le supposer les souffles extra-cardiaques qu'on entend à la base de l'organe.

M. Anselme Schwartz : Je demanderai à M. Basset s'il est absolument certain que la pleurésie était tuberculeuse, car elle a guéri comme guérissent d'habitude les pleurésies purulentes par la gymnastique respiratoire (méthode Pescher). Avec cette méthode, par un mécanisme qui est d'ailleurs extrêmement difficile à comprendre, le poumon se rapproche de la paroi malgré l'ouverture de la plèvre et il y reste, même en dehors des périodes d'insufflation pendant lesquelles c'est l'air du poumon sain qui passe dans le poumon malade.

M. Bérard : Les empyèmes fistuleux chez les tuberculeux, qui guérissent aussi facilement que celui présenté par M. Basset, sont dus d'ordinaire à

des microbes de la suppuration et ne doivent pas être confondus avec des tuberculoses de la plèvre beaucoup plus tenaces et auxquelles ne conviennent pas ces interventions larges.

J'ai opéré nombre de ces empyèmes fistuleux chez des tuberculeux, et j'ai toujours fait des résections costales très étendues dirigées à la fois contre les lésions de la plèvre et contre celles du poumon (thoracectomies) En pareil cas, comme il s'agit de malades très débilités, l'anesthésie régionale est particulièrement recommandée. Elle permet des interventions larges et de plus d'une heure de durée, sans menace de shock si l'on a soin d'éviter des résections trop étendues des côtes, qui favorisent le déséquilibre du médiastin et le déplacement trop rapide du cœur.

La résection de la coque pleurale pariétale doit être faite en même temps sur la hauteur de la résection costale. Il n'est jamais nécessaire d'avoir recours à la décortication du poumon, extrêmement laborieuse chez des malades atteints de sclérose sous-pleurale et qui provoque des complications graves par hémorragie immédiate, puis par infection.

M. Basset : Je n'ai pas la preuve bactériologique de la nature tuberculeuse de cette pleurésie.

D'autre part l'histoire clinique est singulièrement en faveur de la tuberculose.

Mais je suis très frappé de l'opinion exprimée par M. Bérard sur la distinction à faire entre les pleurésies purulentes tuberculeuses et les pleurésies purulentes chez les tuberculeux.

Pour ma part je me rallierais assez volontiers à l'idée qu'il s'est agi chez cette malade d'une pleurésie purulente chez une tuberculeuse ou d'une pleurésie tuberculeuse secondairement infectée.

Je suis enfin convaincu tout le premier que les cas semblables traités de la même façon ne se termineront pas tous de façon aussi favorable.

M. Mauclaire : Avec M. Pescher, nous avons dit que si le poumon du côté malade vient au contact de la paroi thoracique c'est parce que l'air du côté sain vient insuffler le poumon du côté malade. C'est ce que nous avions constaté chez un blessé de guerre dans mon service, à la Charité, lequel avait une grande ouverture thoracique.

Ces exercices de spirométrie m'ont donné de bons résultats pour les fistules pleurales et pour les scolioses au début.

PRÉSENTATION DE PIÈCE

Corps étranger rare de l'appendice (aiguille de radium),

par M. **Georges Labey.**

Je vous présente un appendice dans lequel s'était logée une aiguille de radium avalée par une malade en traitement pour un cancer de la langue.

Cette femme avait coupé avec ses dents les fils qui fixaient à la face externe de la joue les aiguilles placées dans la langue. L'une des aiguilles fut avalée et suivie chaque jour par la radioscopie dans son transit digestif. Puis le cheminement s'arrêta et l'on vit l'aiguille fixée dans la fosse iliaque droite.

J'eus la pensée que cette aiguille avait peut-être pénétré dans l'appendice. L'intervention pratiquée par mon collègue Richard montra qu'il en était effectivement ainsi. On sentit ce corps étranger d'un nouveau genre à travers les parois de l'appendice et son extraction consista en une appendicectomie banale, enlevant en bloc contenant et contenu.

Des coupes seront pratiquées dans l'appendice pour examiner les lésions qu'a pu produire le radium sur les tissus de l'organe dans lequel il a dû séjourner quatre ou cinq jours, l'opération ayant été pratiquée sept jours après la déglutition de l'aiguille.

Le Secrétaire annuel, M. A. Bréchot.

L. Maretheux, imprimeur, 1, rue Cassette, Paris.

BULLETINS ET MÉMOIRES

DE LA SOCIÉTÉ NATIONALE DE CHIRURGIE



Séance du 23 mai 1928.

Présidence de M. Ombrédanne, *président.*

PROCÈS VERBAL.

La rédaction du procès-verbal de la précédente séance est mise aux voix et adoptée.

CORRESPONDANCE

La correspondance comprend :

1° Les journaux et publications périodiques de la semaine.

2° Une lettre de M. Chevrier s'excusant de ne pouvoir assister à la séance.

3° Une lettre de M. Mouchet demandant un congé de quinze jours.

4° Une lettre de M. Rouhier posant sa candidature à l'une des places vacantes de membre titulaire.

5° Un travail de M. J.-Ch. Bloch (Paris), intitulé : *Rétrécissement de l'intestin grêle en amont d'un diverticule de Meckel. Entéro-anastomose. Guérison.*

M. Cunéo, rapporteur.

6° Un travail de M. Grimault (Algrange), intitulé : *Ulcère double du duodénum. Duodéno-pylorectomie. Résultat éloigné.*

M. Houdard, rapporteur.

7° Un travail de M. Maisonnet (Armée), intitulé : *Occlusion intestinale consécutive à une appendicite.*

M. Lardennois, rapporteur.

8° M. Lelio Zeno (de Rosario de Santa Fé) adresse à la Société une brochure intitulée : *Correspondances sur la chirurgie et l'orthopédie aux États-Unis.* Des remerciements sont envoyés à l'auteur et son ouvrage sera déposé dans la bibliothèque de la Société.

A PROPOS DU PROCÈS-VERBAL

Suture latérale du bulbe carotidien droit chez un homme de soixante-deux ans, après hémostase provisoire pendant vingt minutes. Mort rapide avec hémiplégie gauche totale,

par M. P. Lecène.

J'ai écouté avec un grand intérêt le rapport que mon ami Lenormant a fait dans notre dernière séance sur une très belle observation d'anévrisme de la fourche carotidienne opéré par notre collègue Petit-Dutaillis ; comme chacun de nous, j'ai admiré le résultat obtenu par Petit-Dutaillis et je ne puis que m'associer aux félicitations que lui a adressées son rapporteur.

Dans la courte discussion qui suivit le rapport de Lenormant, mon ami Mocquot a fait une remarque qui me semble très importante. Mocquot a dit que le fait que l'opéré de Petit-Dutaillis avait bien supporté pendant trente-cinq à quarante minutes l'hémostase provisoire de la voie carotidienne, d'un côté, était à lui seul une preuve de la valeur des anastomoses artérielles cérébrales dans ce cas.

Je crois que la réflexion de Mocquot mérite de retenir notre attention ; en effet, j'ai eu l'occasion d'observer il y a huit ans, dans mon service de Saint-Louis, un fait qui démontre le bien-fondé de ce qu'a dit Mocquot.

Voici mon observation personnelle :

Il s'agissait d'un homme de soixante-deux ans, encore vigoureux et nullement cachectique, qui présentait, depuis trois mois environ, une tumeur cervicale droite certainement maligne. L'examen clinique permettait de faire facilement le diagnostic de cancer du lobe droit du corps thyroïde avec envahissement de la chaîne ganglionnaire carotidienne droite.

La tumeur cervicale, très dure et adhérente aux plans anatomiques voisins, était encore assez mobile, mais avait déjà déterminé une paralysie récurrentielle droite.

Comme ce malade avait encore un bon état général et qu'il demandait à être débarrassé de cette tumeur qui commençait à gêner la déglutition et la respiration et occasionnait, en outre, depuis un mois, des douleurs vives cervicales et occipitales, je décidai de l'opérer. L'opération eut lieu le 30 janvier 1920 et je me rappelle que mon ami Leriche y assistait. Anesthésie générale au chloroforme.

Longue incision cervicale droite le long du sterno-mastoïdien recourbée en dedans vers le bas de façon à découvrir largement la tumeur thyroïdienne. Section de l'isthme thyroïdien qui est sain ; ligature de la thyroïdienne inférieure droite.

Ablation des ganglions carotidiens augmentés de volume et résection du tronc de la veine jugulaire interne avec double ligature de ce vaisseau.

A la partie supérieure du lobe droit thyroïdien, je découvre une adhérence intime de la tumeur avec l'origine de l'artère thyroïdienne supérieure qui se détache, comme cela est fréquent, du bulbe carotidien lui-même ; prévoyant que la libération complète de cette adhérence très intime va très probablement déterminer une plaie latérale de ce bulbe carotidien, je prends le parti de faire d'abord l'hémostase provisoire du tronc de la carotide primitive.

Je passe donc sous cette artère dénudée une fine sonde de Nélaton qui soulève le vaisseau et arrête complètement l'afflux du sang.

J'achève alors d'enlever la tumeur thyroïdienne avec l'adhérence au bulbe carotidien : celui-ci se trouve ouvert, comme je l'avais prévu, sur l'étendue d'une petite lentille; je suture aussitôt cette plaie latérale du bulbe carotidien avec de la soie très fine et une aiguille à suture vasculaire.

La suture achevée, j'enlève la fine sonde de caoutchouc qui soulevait l'artère; l'hémostase est parfaite, on voit le cours du sang se rétablir aussitôt dans les deux carotides interne et externe, qui battent normalement.

La durée de l'hémostase provisoire du tronc carotidien et de la suture vasculaire *a été exactement de vingt minutes.*

L'opération est finie à 11 h. 1/2 du matin; elle a duré en tout un peu plus d'une heure.

Le malade est reporté dans son lit.

A son réveil, à 1 heure de l'après-midi, on constate que tout le côté gauche du corps est paralysé; cette paralysie est flasque et de plus il existe une anesthésie complète à tous les modes de la sensibilité, on constate également l'existence d'une paralysie faciale gauche du type central.

En somme, hémiplégie gauche totale avec anesthésie absolue. Le malade parle et a retrouvé toute sa conscience. A 5 heures du soir, température rectale : 39°6. Vers 8 heures du soir, le malade ne parle plus; il tombe dans un coma stertoreux et il meurt à 10 heures du soir le même jour (soit environ dix heures après la fin de l'opération).

Malheureusement je n'ai pas pu faire l'autopsie, qui fut formellement refusée par la famille. Malgré cette lacune, je crois que cette observation prouve que l'*interruption complète de la circulation pendant vingt minutes dans la voie carotidienne peut suffire à elle seule à entraîner une hémiplégie rapidement mortelle, chez un homme de soixante-deux ans.*

Si j'avais fait, dans ce cas, la ligature complète de la carotide primitive et de ses branches à la fourche carotidienne, je n'aurais pas été autrement étonné de l'apparition d'une hémiplégie gauche et de la mort rapide post-opératoire chez un homme de cet âge; mais j'avais justement tout fait pour éviter la ligature définitive de la gauche carotidienne et j'avais seulement suturé latéralement le bulbe carotidien; néanmoins, l'hémostase provisoire d'une durée de vingt minutes avait à elle seule suffi à provoquer

une ischémie de l'hémisphère cérébral droit, lésion qui entraîna la mort rapide.

L'insuffisance de la circulation cérébrale anastomotique me paraît, en effet, être dans ce cas l'explication la plus vraisemblable de l'apparition immédiate de l'hémiplégie gauche totale avec anesthésie profonde et la mort très rapide avec hyperthermie de l'opéré, comme dans les cas de ramollissement cérébral étendu.

J'ai cru utile de vous rapporter cette observation qui, bien qu'incomplète, puisqu'il n'y a pas eu d'autopsie, me semble cependant démontrer le danger considérable, dans certains cas, d'une interruption complète de la circulation sanguine dans la voie carotidienne, *même pendant vingt minutes seulement, chez un individu âgé de soixante-deux ans.* On sait qu'à cet âge les voies anastomotiques artérielles intracraniennes peuvent toujours être insuffisantes. Les cellules nerveuses ne peuvent supporter pendant plus de quelques minutes une anoxyhémie absolue, sans présenter des lésions irréparables ; c'est un fait connu. Les ligatures lentes et surtout progressives, permettant une meilleure utilisation des voies anastomotiques, paraissent être la seule solution pratique de ce difficile problème chirurgical ; malheureusement, elles ne sont guère utilisables que dans les cas d'anévrismes ; lorsqu'il s'agit de l'ablation d'une tumeur maligne du cou, il me paraît bien difficile de les employer.

RAPPORTS

Luxation traumatique radio-carpienne en avant,

par M. **Maisonnet**, professeur au Val-de-Grâce.

Rapport de M. H. Rouvillois.

M. Maisonnet nous a envoyé, il y a quelque temps déjà, une intéressante observation concernant une lésion assez rare et qui mérite de ce fait d'être relatée avec quelques commentaires :

Voici tout d'abord l'observation, telle qu'elle a été rédigée par M. Maisonnet :

Le garde républicain V..., trente ans, fait, le 24 septembre 1927, en sautant un obstacle, une chute de cheval et tombe sur la paume de la main. Il accuse immédiatement une douleur violente, une impotence fonctionnelle complète, et est immédiatement dirigé sur le Val-de-Grâce où il est examiné et traité.

On est immédiatement frappé, en inspectant le membre, de l'augmentation du volume du poignet ; la main est en extension, les doigts sont demi-fléchis. A la palpation, on perçoit facilement le bord postérieur de l'épiphyse radiale, les

styloïdes cubitale et radiale paraissent en place, mais la pression à leur niveau est douloureuse; au-dessous de l'interligne, le doigt s'enfonce dans une cavité. Le métacarpe est normal. A la face antérieure du poignet, on perçoit, sous l'ensemble des tendons surélevés, une masse osseuse, semblant correspondre à tout le massif carpien, sans qu'il soit permis d'en reconnaître les différents éléments, le semi-lunaire en particulier.

Les mouvements actifs et passifs des doigts sont possibles; il n'existe aucun symptôme de compression vasculaire ou nerveuse.

Les mensurations donnent peu de renseignements. Il existe un épaississement du poignet de 2 centimètres environ, mais la longueur du membre supérieur et la hauteur du carpe ne semblent pas modifiées par comparaison avec le côté sain.

La radiographie confirme le diagnostic clinique de luxation du carpe en avant et permet de préciser les lésions.

Sur la radiographie, de profil, on constate :

1° Le déplacement total du carpe en avant, le semi-lunaire étant dans sa situation normale par rapport au grand os;

2° L'existence d'une fracture marginale antérieure, avec déplacement en avant du fragment osseux.

Sur le cliché de face, on constate l'absence de fracture des os du carpe, un arrachement de la pointe de l'apophyse styloïde du cubitus et l'existence de la fracture marginale antérieure, visible du côté externe sans qu'il existe cependant une fracture cunéenne de l'apophyse styloïde radiale.

La luxation et la fracture ont été immédiatement réduites sous anesthésie générale et de la façon suivante : un aide soutenant et attirant la main luxée placée en supination complète, le chirurgien saisit l'avant-bras dans ses deux mains de façon que ses quatre derniers doigts embrassant la face dorsale du membre, la face palmaire des deux pouces vienne appuyer énergiquement sur la saillie antérieure du carpe et refouler le squelette en arrière. Par ce procédé, on obtient une force considérable et une direction méthodique des pressions, car, en même temps que les pouces chassent en arrière le massif carpien, les quatre derniers doigts de chaque main tendent à ramener en avant le corps du radius.

La réduction a été facilement obtenue et les mouvements passifs du poignet complètement récupérés.

Immobilisation pendant quinze jours dans une gouttière plâtrée interne embrassant les 2/3 de la circonférence du membre, du coude à la base des doigts et maintenant la main en supination et en flexion légère.

Au quinzième jour, massage et mobilisation passive, puis active; au trente-cinquième jour, au moment où le blessé part en convalescence, la forme du poignet est normale, la restitution fonctionnelle est complète; seule persiste encore une légère diminution de la force musculaire.

L'observation de M. Maisonnet concerne donc une luxation radio-carpienne en avant, avec fracture marginale antérieure de l'extrémité inférieure du radius, connue encore sous le nom de fracture de Rhéa-Barton renversée, ou de fracture de Letenneur.

Il s'agit là d'une lésion rare. Les luxations radio-carpiennes, en effet, ne sont pas fréquentes, mais, parmi elles, les luxations en avant sont particulièrement exceptionnelles par rapport aux luxations en arrière. C'est ainsi que MM. Mouchet et Jeanne, dans leur beau rapport de 1919 auquel il faut toujours se reporter quand il s'agit d'une lésion traumatique du carpe, n'ont pu réunir que 73 observations de luxation radio-carpienne;

or, sur ces 73 observations, 55 sont relatives à des luxations en arrière et 18 seulement concernent des luxations en avant. Ces chiffres sont insignifiants, si l'on tient compte de la très grande fréquence des traumatismes de la région carpienne.

L'observation de M. Maisonnet confirme ce que nous savons de la symptomatologie, du diagnostic et du traitement de cette variété de luxations; elle montre, notamment, que le déplacement du carpe en avant comme en arrière ne peut être réalisé que s'il existe une rupture des puissants ligaments radio-carpiens, et surtout une fracture marginale ou cunéenne de l'extrémité inférieure du radius. Cette constatation n'est d'ailleurs qu'une application particulière de ce fait général qu'un grand nombre de luxations sont dues à la disparition des butées osseuses qui s'opposent à l'état normal, aux déplacements des extrémités articulaires.

Quoi qu'il en soit, l'observation de M. Maisonnet est intéressante et apporte une nouvelle contribution à l'étude d'une variété rare de luxation.

Sa communication vient s'ajouter à la liste de celles qu'il nous a déjà faites pendant la guerre et depuis la guerre, et qui, avec les nombreux travaux qu'il possède à son actif, constituent des titres importants qui le recommandent à vos suffrages.

Dilatation aiguë de l'estomac. Gastro-entérostomie postérieure. Guérison,

par M. G. **Le Filliâtre.**

Rapport de M. Pierre Mocquot.

Depuis le rapport que je vous avais présenté en janvier sur une observation de dilatation aiguë de l'estomac, envoyée par le Dr Matry, de Fontainebleau, d'autres faits ont été publiés dans nos Bulletins par M. Auvray, M. Kummer et M. Petridis.

Voici une nouvelle observation que nous adresse le Dr Le Filliâtre.

Mme D..., bouchère aux environs de Paris, quarante et un ans, femme très active, grande et forte, d'un poids de 92 kilogrammes, douée d'un solide appétit, mère de deux enfants qu'elle a eus l'un à vingt-six ans, l'autre à trente ans, avec des couches excellentes, a toujours été très bien réglée. D'un état général très bon, elle n'a jamais eu aucune maladie antérieurement.

Le 1er *décembre* 1922, elle ressent subitement en se levant le matin de violentes douleurs et coliques dans la fosse iliaque droite, suivies bientôt de vomissements bilieux. Le Dr Gorse, aussitôt appelé, pense à une crise appendiculaire et ordonne repos, diète et glace sur le ventre. La température se maintient très élevée, entre 39 et 40°, le pouls rapide à plus de 100 jusqu'au 15 *décembre*. Voyant que malgré le traitement il n'arrivait pas à refroidir sa malade, le Dr Gorse me fit appeler et je constatai avec une température de près de *41* une langue sèche et un pouls à 120, un ventre assez tendu avec une voussure plus marquée au niveau des régions hypogastrique et de la fosse iliaque droite.

Transportée d'urgence à la maison de santé, je fis, sous anesthésie par rachicocaïnisation suivant ma technique, une *incision médiane* de la paroi abdominale allant de l'ombilic au pubis et je tombai sur une *tumeur kystique* dont la paroi me parut être le *péritoine postérieur*. Au niveau de mon incision, aucune adhérence avec le péritoine antérieur, l'épiploon et le grêle. Par mesure de prudence, j'évitai toute exploration abdominale de peur de rompre cette poche fortement tendue et je me contentai de *ponctionner prudemment cet énorme phlegmon* avec un *gros trocart*. Nous évacuâmes ainsi près *de 3 litres d'un liquide crémeux d'odeur très fétide, de couleur jaune marron* analogue au pus que l'on rencontre souvent dans les phlegmons pelvi-rectaux supérieurs. *J'ouvris alors largement ce kyste* et en fixai les lèvres à la paroi abdominale antérieure; après désinfection de cette cavité avec des compresses imbibées d'une solution formolée, je la bourrai avec de la mèche de gaze iodoformée entourant deux gros drains. Le lendemain, la température et le pouls redeviennent normaux, les urines abondantes et, trois semaines après, cette opérée retourne chez elle où elle termine sa cicatrisation.

Vu le tableau clinique du début, il s'agissait certainement dans ce cas d'un *phlegmon sous-péritonéal par propagation d'origine intestinale* et probablement *appendiculaire*; on ne pouvait en effet songer, vu le siège, à une origine hépatique, pancréatique ou rénale.

Pendant les deux années suivantes, Mme D... reprend son commerce, travaille toute la journée, ne présente plus aucune indisposition, l'appétit est excellent et elle engraisse de 10 kilogrammes.

Le 4 janvier 1925, après un dîner très copieux la veille, où elle avait mangé beaucoup de soupe aux choux et de choux avec du petit salé, elle est prise subitement pendant la nuit de douleurs très vives sous forme de coliques atroces localisées à la région épigastrique, avec vomissements alimentaires d'abord, brunâtres ensuite.

Le Dr Gorse, appelé aussitôt, constate, avec un facies grippé, un pouls rapide, une température de 38°5 et un ballonnement de toute la région épigastrique; il pense alors à une forte indigestion avec aérophagie et prescrit : diète avec serviettes humides et chaudes sur l'estomac.

Le 10 janvier, cette malade n'allant pas mieux, la température la veille au soir dépassait 40°, le pouls très rapide de 110 à 120, les naussées et les vomissements persistant, je suis appelé auprès de Mme D... que je trouve très affaiblie avec un facies péritonéal grippé, le ventre très distendu et sonore à la percussion; je constate la persistance de nausées fréquentes, mais sans hoquet, et de violentes douleurs épigastriques. La malade a eu des gaz par l'anus la veille encore, les urines sont rares, la langue est sèche et les extrémités des membres sont refroidies. Je pense à une occlusion haute et je fais transporter la malade chez le Dr Desmoulins aux fins d'examen radioscopique, pour la mener ensuite à la maison de santé. Pour la remonter, je prescris sérum glucosé avec adrénaline, spartéine, strychnine et huile camphrée. Le Dr Desmoulins me fait connaître que « l'*estomac* distendu par des gaz remplit tout l'abdomen ».

Vu l'extrême faiblesse de la malade, la petitesse et la fréquence de son pouls, je préfère essayer de vider et de laver son estomac avant d'intervenir, afin de combattre cette occlusion et de remonter ma malade.

Le simple passage de la sonde œsophagienne fit merveille et donna issue à des quantités de gaz sous pression et l'on vit, séance tenante, le ventre redevenir plus souple, la malade était déjà soulagée; avec de l'eau bouillie à 40°, additionnée d'eau de Vichy, nous procédions alors au lavage de cet estomac et ramenions un liquide noirâtre contenant des résidus alimentaires en abondance (choux, viandes, etc.); on passa ainsi près de 20 litres d'eau dans cet estomac et je prescrivis du goutte à goutte rectal avec sérum glucosé, huile camphrée, caféine, enveloppement des membres avec la ouate, des boules d'eau chaude, et trois larges vessies de glace sur l'abdomen.

Deux heures après, la température était tombée à 39° et le pouls mieux frappé à 100.

Le lendemain matin, la température était de 37°2, le pouls à 80 bien frappé, le ventre n'était plus tendu, les extrémités étaient chaudes, les nausées avaient disparu, la langue n'était plus sèche et la malade avait pu reposer un peu. Je prescrivis alors un nouveau lavage de l'estomac avec 5 litres d'eau légèrement bicarbonatée et chaude et 1 litre de sérum glucosé en goutte à goutte rectal; il en fut de même les trois jours suivants.

Le 15 janvier, le ventre étant bien souple, non douloureux, je priai le Dr Desmoulins de faire une radiographie complète de cet estomac et de l'intestin. Desmoulins me fit connaître que l'estomac, neuf heures après un repas opaque, n'est pas encore vide, qu'il n'est ni abaissé ni dilaté, et qu'il y a une sténose *relative* du duodénum au niveau de la partie initiale de la 3e portion comme le montre la radiographie.

Vu l'intervention que je fis à cette malade deux ans auparavant (pour ce gros phlegmon sous-péritonéal abdomino-iliaque) et me rappelant la communication faite en novembre 1924 par M. Grégoire à la Société de Chirurgie concernant une dilatation sous-vatérienne du duodénum, je pensai à une occlusion du duodénum par traction sur l'artère mésentérique et la veine mésaraïque exercée par de l'épiploon fixé par des adhérences cicatricielles à un point de la région hypogastrique.

Le 16 janvier, assisté du Dr de Clisson, sous rachianesthésie suivant ma technique, je fis une laparotomie sus-ombilicale médiane en faisant descendre mon incision au-dessous de l'ombilic : à notre grand étonnement nous ne trouvâmes pas d'adhérences épiploïques et je pus facilement extérioriser épiploon et côlon transverse; j'incisai alors le plus largement possible le méso-côlon transverse afin de pouvoir explorer la 3e portion du duodénum et les vaisseaux mésentériques. La 3e portion du duodénum m'avait paru un peu dilatée mais souple, nous ne trouvâmes aucune bride et rien de particulier au niveau des vaisseaux mésentériques. D'après la radio de Desmoulins, les liquides passant lentement du duodénum dans le jéjunum, j'abandonnai l'idée d'une jéjuno-duodénostomie et je préférai permettre à cet estomac de se vider facilement par une gastro-entérostomie postérieure trans-mésocolique que je fis séance tenante.

Le résultat fut parfait, et quinze jours après Mme D... retournait chez elle en parfait état.

Depuis trois ans, Mme D... jouit d'une excellente santé, mange de tout, et n'a jamais présenté le moindre trouble gastrique.

M. Le Filliâtre a bien voulu m'envoyer sa malade : j'ai pu examiner cette femme qui est en parfaite santé, possède un fort bon appétit et présente des digestions excellentes, sans aucun trouble gastrique ni intestinal.

J'ai prié M. Stoïanoff, assistant de radiologie à l'hôpital Bichat, de vouloir bien l'étudier et voici ce qu'il a constaté : l'estomac est de forme et de tonicité normales, mobile, non douloureux. La bouche de gastro-entérostomie fonctionne normalement et commence à débiter cinq minutes environ après l'ingestion de la baryte et par éjaculations.

Au début, le pylore ne fonctionnait pas, mais dans un second examen, au bout d'une demi-heure, on constate que le pylore fonctionne également, la région pyloro-duodénale est mobile.

Telle est l'observation de M. Le Filliâtre; les accidents rappellent ceux qui ont été déjà observés par A. Schwartz, par Matry, par Kummer; quelques

heures après l'absorption d'un copieux et indigeste repas apparaissent les douleurs violentes à siège épigastrique, les nausées, les vomissements et le ballonnement abdominal qui bientôt atteint des proportions considérables en même temps que les phénomènes généraux prennent une intensité inquiétante.

Notons cependant que les accidents n'ont pas eu ici la brusquerie qui est signalée dans les autres observations, puisque c'est seulement cinq jours après le début des accidents que le Dr Le Filliâtre, appelé, fait examiner le malade aux rayons X, et ayant reconnu la distension de l'estomac tente d'y remédier par le cathétérisme de l'œsophage.

Il y réussit, évacue une grande quantité de liquide noirâtre contenant en abondance des débris alimentaires, pratique un copieux lavage de la cavité gastrique et, très vite, il a la satisfaction de voir les accidents graves céder; la température s'abaisse, le pouls est meilleur, les nausées disparaissent.

Cinq jours plus tard, après un nouvel examen radiographique qui semble indiquer une sténose relative du duodénum, il intervient et ne trouvant pas d'obstacle net sur la 3e portion du duodénum, voulant d'autre part assurer l'évacuation facile de l'estomac, il pratique une gastro-entérostomie postérieure transmésocolique.

Depuis ce jour les accidents ont cessé complètement et la malade se trouve en excellente santé.

Cette nouvelle observation, ajoutée aux faits déjà apportés à cette tribune, nous montre que le tableau clinique de la dilatation aiguë spontanée de l'estomac, par opposition à la dilatation post-opératoire, est, somme toute, assez caractéristique, l'allure n'en est cependant pas toujours aussi dramatique que dans les observations de Schwartz, Matry, Auvray, Kummer. Chez la malade du Dr Le Filliâtre comme chez celui de Petridis et celle de Charrier, le début a été assez progressif, et c'est seulement après plusieurs jours que l'opération a été pratiquée.

Mais chaque fois l'aspect est le même : les douleurs violentes, les nausées, les petits vomissements répétés, peu abondants, de liquide brunâtre, la distension énorme de l'abdomen surtout dans la région sus-ombilicale et les signes généraux graves, l'altération profonde des traits, le pouls très fréquent, filant, misérable, bref un tableau qui éveille l'idée d'une occlusion haute de l'intestin grêle.

Un fait particulier est à signaler : c'est l'élévation de la température. La malade du Dr Le Filliâtre avait 40°2 : ceci ne concorde pas avec ce qui a été constaté dans les autres cas, où l'on a noté une température plutôt basse, 36°8-36°9, et même hypothermique, 36°2 (Charrier).

Il me paraît utile d'insister sur l'efficacité remarquable du tubage de l'estomac; le simple passage de la sonde œsophagienne, en donnant issue à des gaz sous pression, apporta déjà un soulagement et un lavage prolongé ramenant des débris alimentaires acheva d'apaiser les accidents menaçants.

C'est cinq jours après, les accidents aigus tout à fait calmés, que le Dr Le Filliâtre redoutant l'existence d'un obstacle au moins incomplet

intervint. Or l'opération ne permit point de découvrir un obstacle bien net : la radiographie semblait indiquer une sténose relative de la 3e portion du duodénum, mais on ne trouva aucune bride et rien de particulier au niveau des vaisseaux mésentériques : aussi le chirurgien préféra la gastro-entérostomie à l'anastomose duodéno-jéjunale.

Ainsi dans cette observation comme dans les autres, il n'y avait pas d'obstacle anatomique précis. Seul Charrier a trouvé une distension considérable du duodénum, cessant brusquement au point de passage des vaisseaux mésentériques, et a pratiqué une anastomose duodéno-jéjunale.

L'inconstance de cette disposition, l'absence habituelle d'obstacle mécanique précis montrent bien que l'origine des accidents n'est pas là, mais plutôt dans la paralysie gastrique, que celle-ci soit due à la distension excessive de l'estomac par un repas trop copieux et trop rapide ou à toute autre cause.

La malade de M. Le Filliâtre avait un passé abdominal : trois ans avant la crise, elle avait été soignée et opérée pour un phlegmon rétro-péritonéal d'origine incertaine. Y avait-il une relation entre ces accidents et la dilatation aiguë de l'estomac qui s'est produite trois ans plus tard? Il me paraît impossible de l'établir.

Je vous propose, Messieurs, d'insérer dans nos Bulletins l'observation de M. Le Filliâtre, qui apporte une contribution intéressante à l'étude de la dilatation aiguë de l'estomac et montre la valeur thérapeutique du cathétérisme de l'œsophage, et de remercier son auteur de nous l'avoir adressée.

M. **Pierre Delbet** : L'observation que vient de nous communiquer Mocquot me fait un extrême plaisir : je l'attendais.

Dans un cas de dilatation aiguë de l'estomac, M. Le Filliâtre sauve son malade par un simple tubage qui évacue une masse de gaz. Il peut alors faire une radiographie qui montre avec netteté une stase duodénale.

Quand on opère des malades pour stase duodénale, on trouve de temps en temps, une fois sur dix environ, un estomac énorme. Dès qu'on l'incise, les gaz s'échappent et l'on peut aisément faire l'opération que j'ai décrite récemment sous le nom de gastro-pyloro-duodéno-entérostomie.

Les dilatations aiguës qui ont été étudiées récemment se rattachent à celles que l'on observe parfois après les opérations.

Je considère actuellement que tous ces malades ont des troubles d'évacuation du duodénum, et que ces troubles sont l'origine de la dilatation gastrique.

M. Mocquot a insisté sur ce point, qu'au cours de l'opération qu'il a faite secondairement M. Le Filliâtre n'a pas trouvé d'obstacle mécanique au niveau de la corde mésentérique, en amont de laquelle la gélobarine s'était arrêtée. Il en est souvent ainsi. La radioscopie montre un arrêt net au niveau de la corde mésentérique et, le ventre ouvert, on peut aisément soulever le pédicule et glisser un ou deux doigts dessous. Mais quand on l'examine avec attention, on y trouve des ganglions hypertrophiés. C'est que l'obstacle n'est pas mécanique, il est inflammatoire. Ces malades ont dans

leur passé une appendicite, une salpingite, une déférentite. J'ai exposé tout cela dans une communication à l'Académie de Médecine et un mémoire plus étendu sur la question paraîtra prochainement dans la *Revue de Chirurgie*.

Or, justement, le malade de M. Le Filliâtre avait eu un abcès sous-péritonéal.

Deux cas d'ostéites graves des os de l'avant-bras, l'un d'origine tuberculeuse, l'autre ostéomyélitique. Interventions. Résultats,

par M. **A. Delahaye**, chirurgien assistant
à l'Hôpital Maritime de Berck.

Rapport de M. Paul Mathieu.

M. Delahaye a eu l'occasion d'opérer à l'Hôpital Maritime, dans le service du Dr Sorrel, deux malades atteints, l'un *d'ostéite tuberculeuse grave*, infectée secondairement, du radius et du cubitus gauches, l'autre *d'ostéomyélite chronique* du radius gauche.

Les résultats obtenus sont, à l'heure actuelle, suffisamment éloignés, pour qu'il puisse vous les présenter ici.

Fort dissemblables quant à leur étiologie, ces deux cas, intéressants sur plus d'un point, lui ont semblé dignes d'être rapprochés l'un de l'autre.

Observation I. — L... (Maurice), trois ans. *Ostéite tuberculeuse totale du radius gauche.*

Ostéite tuberculeuse bipolaire du cubitus gauche.

Ostéomyélite secondaire.

W —. Cuti +. Recherche de BK +.

L'enfant entre à l'Hôpital Maritime le 15 mai 1924.

Les lésions ont débuté au mois de juin 1922.

A son arrivée, le petit malade présente une tuméfaction considérable et des abcès multifistuleux au niveau de l'avant-bras gauche. Les articulations du coude et du poignet sont complètement libres.

Une radiographie, prise le 20 mai 1924, peu de temps avant l'intervention, montre la diaphyse radiale entourée d'une réaction périostique importante. Les deux extrémités du cubitus sont « soufflées » en spina ventosa. L'épiphyse inférieure est totalement séquestrée.

Intervention (23 juillet 1924).

Par une longue incision, suivant la ligne de ligature de la radiale, la face antérieure du radius est mise à nu, à travers les interstices musculaires.

La gaine périostique est trépanée sur toute sa hauteur.

La diaphyse radiale, réduite à de longues lamelles, décalcifiées, molles, légèrement saignantes, à peine adhérentes au périoste, est *facilement extraite*. Le cartilage diaphyso-épiphysaire est soigneusement respecté.

Dans un même temps, et par une incision plus courte, suivant l'axe du cubitus, nous faisons l'ablation sous-périostée d'un volumineux *séquestre constitué par toute l'extrémité inférieure de l'os*.

Les fistules, d'un côté comme de l'autre, sont débridées.

L'intervention est suivie d'un tamponnement minutieux des surfaces osseuses.

Les suites opératoires sont normales.

Une radiographie, prise le 7 octobre 1924, montre l'aspect du squelette, trois mois après l'intervention.

Deux ans après, le 28 juin 1926, il est aisé de voir que la reconstitution du radius est excellente. L'extrémité du cubitus reste partiellement déformée. Malgré tout le soin apporté à la conservation de la coque périostique, il persiste au niveau de l'épiphyse cubitale une destruction partielle de l'os, entraînant un léger degré de déviation de la main en varus.

Depuis le mois d'avril 1926, les incisions opératoires sont et restent parfaitement cicatrisées.

En décembre 1926, nous curettons un abcès résiduel de la face postérieure de l'olécrâne gauche. De même, une ostéite juxtagonale droite, d'origine fémorale, avec abcès formé, est opérée.

La guérison de ces lésions survient rapidement sans incidents.

Les dernières radiographies, datant de février 1927, montrent la reconstitution osseuse définitive.

Un coup d'œil donné sur les photographies permet de juger de la valeur du résultat fonctionnel.

L'enfant, actuellement encore dans le service, reste complètement guéri depuis plus de trois ans.

Non moins intéressante est l'observation suivante :

Obs. II. — G... (Louis), dix-neuf ans. *Ostéomyélite chronique, totale, multifistuleuse du radius gauche.*

W —. Cuti +++. Examen du pus : Staphylo, germes divers.

G... entre à l'Hôpital Maritime auxiliaire le 12 mai 1926.

D'après les renseignements fournis, il est assez difficile de reconstituer exactement l'histoire de la maladie.

Au début de 1925, ce jeune homme, ouvrier dans une usine d'aviation, eut une coupure profonde du pouce gauche qui, dit-il, guérit sans suppuration.

Le 30 janvier 1926, nouvel accident : fracture fermée de l'extrémité inférieure du radius gauche; un plâtre est immédiatement appliqué, mais, quelques jours après, surviennent de volumineux abcès, nécessitant cinq incisions. Ces ouvertures suppurent abondamment et restent fistuleuses.

Nous n'avons pu savoir à quel moment avait débuté l'ostéomyélite.

Il ne s'est pas agi d'ostéomyélite traumatique, puisque la fracture n'était pas compliquée.

Bien que le malade ne parle point de douleurs vives ni d'élévation thermique, indices d'une lésion aiguë, nous pensons qu'il s'est agi d'une poussée ostéomyélitique localisée à l'avant-bras à l'occasion de la fracture. En effet, G... présentait antérieurement une ostéomyélite atténuée du grand trochanter droit, donc, très certainement, des microbes pathogènes et virulents en circulation. Quoi qu'il en soit, G... arrive à l'Hôpital Maritime auxiliaire avec un avant-bras œdématié et douloureux, présentant cinq fistules, trois en avant, deux en arrière.

Le coude gauche, infiltré et chaud, fixé à angle droit, est incapable de tout mouvement.

Le poignet est totalement ankylosé en demi-flexion sur l'avant-bras.

Les doigts sont doués de légers mouvements.

A l'examen clinique, l'arthrite du poignet est plus ancienne et plus complète que celle du coude.

Une radiographie prise le 18 mai 1926, six jours après l'arrivée à l'hôpital, montre :

Au niveau du radius :

Des lésions étendues d'ostéomyélite chronique ;

Un épaississement périostique, d'aspect cotonneux, entoure la diaphyse sur toute sa hauteur.

Au niveau du poignet :

Les os du carpe, le radius et le cubitus sont soudés entre eux. Nous n'avons pas eu de radiographie du coude à ce moment. Cliniquement, les lésions paraissent tellement accentuées et l'état général si médiocre que l'amputation est envisagée.

Cependant nous tentons un traitement conservateur.

Intervention (1er *juin* 1926).

Suivant le trajet de l'artère radiale, une longue incision est faite à la face antérieure de l'avant-bras. Le bistouri traverse un tissu infiltré et lardacé, dans lequel il est impossible de reconnaître le moindre faisceau musculaire. L'artère, perçue, est réclinée en dehors sous un écarteur.

La coque périostique, mise à nu, est trépanée de bas en haut sur toute sa hauteur.

Du lit dans lequel il repose, nous extrayons un volumineux séquestre, constitué par *les 3/4 de la diaphyse*, dure, éburnée, dentelée, baignant dans un amas de pus et de fongosités glaireuses.

Plusieurs foramina s'ouvrent au niveau des abcès des parties molles. Ils sont élargis à la curette. La cavité est tamponnée et les orifices drainés par des mèches.

Un petit abcès, survenu au niveau de l'extrémité supérieure du radius, nécessite, les mois suivants, une intervention complémentaire.

Deux poussées douloureuses, au coude, cèdent à une immobilisation passagère.

Ces incidents mis à part, la guérison survient régulièrement, et six mois après la première opération la cicatrisation de la plaie opératoire et des fistules est complète. Elle persiste depuis ce temps.

Sur les différentes radiographies du 23 août 1926, 30 août 1927, il est facile de suivre la bonne reconstitution du radius.

Parallèlement à cette amélioration anatomique, sont apparus de considérables progrès dans le fonctionnement du membre.

Le coude s'est progressivement asséché et refroidi. Actuellement la flexion est complète, l'extension est légèrement limitée.

Il s'est donc agi à ce niveau d'une simple réaction articulaire de voisinage, importante, il est vrai, mais qui a cédé au traitement correct de la lésion osseuse proximale.

Les muscles anti-brachiaux, tout en restant partiellement atrophiés, se sont reconstitués. L'altération profonde des gaines, la dégénérescence musculaire avaient amené une grande limitation du mouvement des doigts. Une fois la guérison de l'ostéomyélite radiale obtenue, l'amélioration de leur fonctionnement a été importante.

Du côté du poignet il n'y a eu aucun changement.

Nous n'y comptions d'ailleurs pas, les signes cliniques et radiographiques étant en faveur d'une arthrite ancienne et définitive.

Désirant obtenir un rendement fonctionnel meilleur, nous avons cherché à donner à cette articulation un certain degré de mobilité. Après avoir hésité entre la résection simple et l'arthroplastie, nous nous sommes décidé pour le premier procédé.

Intervention (29 *septembre* 1927).

Résection de toute la première rangée du carpe, à l'exception du pisiforme. L'opération est rendue difficile par la soudure intime des os entre eux et l'on

doit faire usage du marteau et du ciseau. L'ankylose radio-cubitale est rompue et les surfaces rabotées. Evidement en fourche des extrémités radio-cubitales.

Suture complète de la peau.

Plâtre en hyperextension des métacarpiens.

Suites simples.

Tout en étant appréciable, le résultat obtenu reste imparfait.

Les mouvements de flexion-extension sont d'environ 25°.

La prono-supination, limitée en haut et en bas, est notoirement insuffisante.

A l'heure actuelle, sept mois après la résection, la balnéothérapie chaude locale, la mécanothérapie améliorent encore peu à peu la situation.

Quelle que soit l'imperfection pour ce point particulier, nous pensons que l'on doive considérer le résultat d'ensemble comme fort appréciable, eu égard à la gravité des lésions qui nous ont amené à donner nos soins au malade. Il se sert activement de son avant-bras, de sa main et de ses doigts, se livre à des travaux de menuiserie, et se déclare, pour son compte, satisfait.

Ces deux observations ont suggéré à M. Delahaye un certain nombre de réflexions que nous résumerons. Dans les deux cas opérés il s'agissait d'ostéite d'origine différente. Ostéomyélite aiguë devenue chronique dans le deuxième cas, ostéite tuberculeuse, fistuleuse et infectée secondairement dans le premier cas donnant lieu à un processus d'ostéomyélite secondaire. Dans l'un et l'autre cas il y eut séquestration diaphysaire, avec dans le cas d'origine tuberculeuse un séquestre mou léger, dans le cas d'ostéomyélite d'emblée, un séquestre dur éburné, dentelé. Ces différences dues à la cause primitive des lésions sont tout à fait classiques. En même temps un processus d'hyperostose se manifestait à la périphérie des séquestres.

M. Delahaye a utilisé, pour opérer l'hémostase préventive, le miroir frontal; on ne peut que l'approuver. Il insiste sur la manière précise avec laquelle il établit le tamponnement post-opératoire, sur la nécessité de pansements rares et soigneux.

A l'opération, qui dans les deux cas fut une séquestrectomie diaphysaire tardive, la réaction périostique fut assez importante pour reconstituer un os normal.

La première opération fut faite très tardivement par rapport au début des lésions (1922), mais l'enfant est entré le 15 mai 1924 à l'Hôpital Maritime, radiographié le 20 mai, opéré le 23 juillet. Il n'aurait pu être, par suite, opéré que deux mois plus tôt au plus, ce qui n'eût guère changé les conditions opératoires. Il ne faut pas être étonné dans ce cas de la constatation faite par M. Delahaye de l'altération des parties molles, des muscles en particulier, ce qui a certainement aggravé l'insuffisance fonctionnelle du membre. Mais la reconstitution de l'os a été remarquable avec une légère déviation de l'axe du bras qui n'a pu être évitée.

Le second malade a vu son ostéomyélite débuter en janvier 1926. Il n'arrive à l'Hôpital Maritime que le 12 mai 1926, porteur d'une ankylose du coude à angle droit, d'une arthrite du poignet en demi-flexion sur l'avant-bras. Ces ankyloses sont dues à des arthrites suppurées ostéomyélitiques. M. Delahaye pratique la séquestrectomie radiale le 1er juin 1926. Après incidents divers une belle reconstitution de l'os s'est produite comme le montrent les radiographies successives. Ultérieurement M. Delahaye a

encore amélioré la fonction du membre par la résection de la première rangée du carpe à l'exception du fusiforme, avec évidement en fourche des extrémités radiocubitales. Le malade a guéri avec une amélioration fonctionnelle qui n'est pas négligeable puisqu'il a 25° de flexion de la main.

M. Delahaye se demande si une résection plus large n'aurait pas amené une terminaison fonctionnelle plus parfaite.

J'estime son résultat fort beau étant donné le cas complexe devant lequel il se trouvait.

Les deux belles observations de M. Delahaye démontrent tout l'intérêt que présentent les séquestrectomies larges, même très tardives. Il est indéniable qu'il y a intérêt, si on le peut, à les faire plus précoces, et les résultats fonctionnels que l'on obtient alors sont beaucoup plus beaux. Le point important est de fixer le délai dans lequel la résection diaphysaire doit suivre le début de l'ostéomyélite.

J'ai récemment cherché à préciser, dans un article du *Journal de Médecine et de Chirurgie pratique*, les règles générales de traitement de l'ostéomyélite aiguë des os longs et j'ai insisté sur l'importance qu'il y a à toujours compléter l'opération de drainage du début (incision d'abcès périosté, ou évidement osseux limité aux lésions apparentes) par une opération large faite dans le délai de trois à cinq semaines. C'est l'époque où se précise cliniquement et radiologiquement l'étendue des lésions de la diaphyse. En règle générale, je pratique alors un large évidement-résection, suivant l'expression de Leriche, de toute la zone diaphysaire atteinte, en laissant subsister un tuteur osseux suffisant pour assurer la continuité de l'os.

En dehors de cas exceptionnels, nécrose précoce, décollement épiphysaire, suppuration péri-osseuse, isolant totalement la diaphyse, qui peuvent justifier l'ablation immédiate et souvent alors très facile de la diaphyse, comme cela m'est arrivé tout récemment dans un cas d'ostéomyélite massive du tibia, en dehors des cas d'os spéciaux comme le péroné, peu utiles dans la statique, j'estime qu'il est à redouter qu'à cette période où le processus de l'ossification périphérique n'est pas encore très prononcé la régénération osseuse soit incomplète ou difforme, et la plupart des chirurgiens préfèrent garder un tuteur osseux même réduit en pratiquant un évidement-résection. La résection secondaire tardive sera souvent inutile si l'on suit cette règle de conduite. Néanmoins, il pourra après ces larges évidements-résections être parfois nécessaire d'enlever un séquestre plus tardif. Toujours est-il que la séquestrectomie tardive est une opération susceptible de donner des résultats remarquables au point de vue de la guérison définitive et de la reconstitution osseuse.

Je vous propose de féliciter M. Delahaye de ses observations qui montrent tout ce que peut donner une connaissance précise des lésions observées, une thérapeutique rationnelle et minutieuse, même dans les ostéomyélites prolongées si complexes et si rebelles. Vous vous souviendrez que M. Delahaye sera prochainement candidat à une place de membre correspondant de notre Société et qu'il y a fait déjà d'intéressantes communications.

Arthrodèse intra et extra-articulaire chez un ancien coxalgique,

par **M. Ch. Clavelin**, professeur agrégé du Val-de-Grâce.

Rapport de M. Paul Mathieu.

M. Ch. Clavelin, agrégé du Val-de-Grâce, nous a envoyé l'observation suivante :

« L'histoire clinique du malade B..., du 6e dragons, est complexe du fait des lésions tuberculeuses multiples qu'il a présentées.

Après avoir fait deux pleurésies séro-fibreuses, une gauche à dix-sept ans, une droite à vingt ans, B... avait paru se rétablir au point de pouvoir contracter un engagement et partir au Levant.

C'est au cours d'une colonne, en juillet 1923, qu'il commence à souffrir de la hanche gauche, puis de la région lombaire. Hospitalisé pour mal de Pott, il est rapatrié en novembre après avoir eu une attaque de dysenterie. A l'hôpital de Marseille on porte, après radiographie, le diagnostic de « spondylite dorsale inférieure et ostéite de l'os coxal » et l'on envoie le malade en convalescence.

A l'expiration de cette convalescence, il rejoint son corps et le 12 février 1924 est hospitalisé au Val-de-Grâce, d'où le 26 mars 1924 il est évacué sur le service de tuberculose chirurgicale de l'hôpital Percy.

Le malade à son entrée dans le service présente deux lésions :

Un mal de Pott, 11e, 12e dorsales, 1re lombaire, et une ostéite du sourcil cotyloïdien gauche.

Au mal de Pott nous ne dirons que peu de chose : il a évolué normalement sans abcès cliniquement appréciable. Le seul fait intéressant à noter est, dès la première radiographie faite à Marseille, la présence d'ossifications au niveau des corps vertébraux qui ont fait, à cette époque, porter le diagnostic de spondylite et écarter celui de mal de Pott.

En réalité, ce malade est un cas de spondylose tuberculeuse, il a d'ailleurs été présenté à ce sujet par M. Duguet et nous-même à la Société de Chirurgie en 1925.

L'ostéite du sourcil cotyloïdien gauche était nettement limitée au début de 1924 et le libellé des radiographies faites à cette époque précise que l'interligne articulaire de la hanche est normal et note l'absence de lésions au niveau de la tête fémorale.

Malheureusement, malgré le décubitus rigoureux imposé par le mal de Pott, les douleurs augmentent du côté de la hanche gauche et les radiographies de juin 1924 montrent que l'ostéite du sourcil cotyloïdien est nettement propagée à l'articulation et indiquent la présence d'un séquestre dans la caverne de l'ostéite.

On pose aussitôt un grand plâtre de coxalgie en abduction à 20° pour

déplacer le centre de pression de la tête fémorale vers le fond du cotyle. En octobre 1924 le plâtre est remplacé par un appareil à extension continue à point d'appui sur l'ischion sain du type que nous utilisons depuis quatre ans pour le traitement des coxalgies.

L'état général est excellent, mais au début de 1925 apparition d'un abcès ossifluent face externe de la cuisse gauche qui nécessite un certain nombre de ponctions en janvier et février.

A part cette complication l'évolution se fait normalement avec un état général excellent.

Fin 1926, c'est-à-dire trois ans et demi après le début clinique de l'affection et deux ans et demi après son entrée dans le service, l'état local était le suivant : abcès cicatrisé depuis dix-huit mois, hanche non douloureuse, adénopathie inguino-crurale et iliaque diminuée, mais *il n'existe pas d'ankylose osseuse*.

Nous craignons en laissant lever notre malade de voir un réveil de l'affection, aggravé de ce fait que la tête fémorale viendrait se mettre au contact de la cavité de l'ostéite, risquant de s'y enfoncer plus ou moins.

La pseudarthrose nous engageait à pratiquer une arthrodèse de la hanche suivant le procédé de Mathieu. Mais toujours hanté par la cavité de l'ostéite nous décidons de compléter l'intervention en nous attaquant à la caverne pour chercher à la combler, réalisant ainsi une arthrodèse à la fois intra et extra-articulaire.

Le 7 décembre 1926 sous anesthésie à l'éther nous procédons à l'intervention. Après avoir évidé le foyer d'ostéite, enlevé un séquestre qui s'y trouvait, et avivé la tête fémorale, la cavité est comblée par des greffons ostéopériostés : d'autres greffons sont ensuite placés, en pont, entre l'os iliaque et le grand trochanter suivant le procédé de Mathieu. Suture totale.

Le malade est laissé dans l'appareil à extension continue.

Les suites opératoires ont été compliquées par une fistulisation qui s'établit au niveau de la cicatrice opératoire et qui semble due au fait que l'incision avait traversé l'ancien abcès au milieu duquel on avait trouvé un peu de pus.

Les rayons ultra-violets, le chlorure de calcium intraveineux améliorent l'état général du malade, mais influencent peu l'état local.

En avril 1927 un petit fragment de greffon s'élimine.

En juillet 1927, devant la persistance de la suppuration, nouvelle intervention, et le 21 juillet on enlève deux fragments de greffons séquestrés et l'on panse à plat.

A partir de cette date la cicatrisation s'obtient progressivement; en novembre la plaie est complètement épidermisée, et en décembre 1927, un an après l'intervention, le malade commence à se lever avec un petit plâtre de coxalgie. L'état général est toujours très bon, mais lors de ses premiers pas le malade s'aperçoit d'une gêne, d'une limitation de mouvements de l'articulation scapulo-humérale gauche, gêne qui ne l'avait pas frappé lorsqu'il était couché. La radiographie montre que l'articulation scapulo-humérale est floue, l'interligne est pincé et il existe des zones de raréfaction au

pôle supérieur de la tête fémorale; le malade a fait à ce niveau une nouvelle localisation d'ostéo-arthrite heureusement très atténuée, et qui a évolué très insidieusement.

Actuellement, en mai 1928, soit près de cinq ans après le début des accidents, et dix-huit mois après l'arthrodèse, nous avons une hanche ankylosée en abduction, complètement cicatrisée et dont le malade qui marche depuis six mois ne se plaint pas. Le genou a une flexion qui atteint 140°, présente une légère dislocation avec mouvements de latéralité et une atrophie de la cuisse de 6 centimètres.

La marche se fait aisément avec une canne.

Ce malade nous a paru intéressant à vous présenter non seulement en raison de la multiplicité des lésions qui, mal de Pott ou coxalgie, présentent de petites particularités, mais surtout en raison du résultat obtenu dans cette arthrodèse de la hanche.

Nous n'insisterons pas sur les indications de l'arthrodèse, ni sur la technique de cette intervention, étudiées en détails par Mathieu et Wilmoth dans le *Journal de Chirurgie* d'août 1926, dans le rapport de Mathieu au Congrès d'orthopédie de 1926, et dans les récentes communications de cet auteur à la Société de chirurgie en 1927.

Nous nous contenterons d'insister sur les points suivants :

L'existence d'une volumineuse ostéite du sourcil cotyloïdien, circonstance défavorable et qui nous a poussé à tenter de combler la cavité, évitant ainsi toute possibilité de pénétration de la tête fémorale dans cette caverne, et réalisant ainsi par la même occasion une arthrodèse intra-articulaire par greffons ostéo-périostés;

La prise des greffons ostéo-périostés placés en pont entre l'os iliaque et le grand trochanter;

Le fait que, malgré une poussée dans la cicatrice de l'ancien abcès ossifluent, les greffons ont parfaitement pris et que quelques fragments seulement se sont séquestrés;

L'utilisation en cours du traitement de la coxalgie, comme pour l'immobilisation post-opératoire, de notre appareil à extension continue avec point d'appui sur l'ischion sain. On pourrait nous reprocher une abduction un peu forte chez notre malade; elle est due à la présence de l'ostéite du sourcil cotyloïdien qui nous a obligé à reporter le centre de pression de la tête fémorale vers le fond du cotyle.

Enfin, signalons que les quatre années de traitement de notre malade se sont passées à l'hôpital militaire Percy à Clamart et que, malgré ses localisations multiples, l'état général est toujours resté satisfaisant. »

En somme, chez un cas de coxalgie à début cotyloïdien encore en activité avec séquestre coxal, pseudarthrose de la hanche, M. Ch. Clavelin a exécuté une arthrodèse de la hanche par un procédé mixte à la fois extra et intra-articulaire. Il a évidé le foyer d'ostéite coxal, enlevé le séquestre, avivé la tête fémorale. La cavité entre la tête fémorale et l'os coxal a été comblée par des greffons ostéopériostés et d'autres y ont été placés

en pont entre l'os iliaque et le grand trochanter suivant un procédé que j'ai décrit avec Wilmoth et que j'ai utilisé deux fois personnellement.

En pratique, je n'utilise plus ce procédé de greffon en pont de manière exclusive, parce que ses résultats ne sont pas constants, comme je l'ai expliqué ailleurs. Toutefois, son emploi accessoire n'est pas négligeable.

Je crois que, dans l'opération de M. Clavelin, c'est surtout l'avivement intra-articulaire partiel qui a joué un rôle dans la formation de l'ankylose et aussi le fait qu'il y a eu fistulisation temporaire.

Le fait d'être passé dans un foyer de suppurations tuberculeuses n'est pas un accident aussi redoutable par ses suites qu'on pourrait le penser. Si le foyer n'est pas éteint complètement, une fistulisation est la règle ; il est remarquable de voir combien a été rapide la cicatrisation, après mise en place de greffon osseux au voisinage du foyer. Le cas de M. Clavelin m'aurait bien étonné si je n'avais moi-même observé deux faits analogues. Mais, bien entendu, je ne veux en tirer aucune conclusion sauf celle-ci : que l'ouverture fortuite d'un foyer tuberculeux au cours d'une arthrodèse a parfois des suites non défavorables, après élimination des greffons si l'exérèse des lésions peut être faite largement.

L'arthrodèse dans le cas de M. Clavelin n'a d'ailleurs fait que hâter l'ankylose, car dans ces formes à début cotyloïdien elle se produit presque fatalement. Mais il n'est pas inutile de la précipiter et de raccourcir le traitement. C'est d'ailleurs dans un cas de coxalgie à début cotyloïdien que j'ai pratiqué ma treizième arthrodèse de la hanche pour diminuer les délais de traitement.

En règle générale, je pratique plus volontiers l'arthrodèse extra-articulaire par un procédé créant un pont osseux entre l'os iliaque et le trochanter, grâce au glissement de ce dernier sectionné sur un puissant volet iliaque, ce dernier caractérisant le procédé original que j'ai décrit avec mon excellent ami Wilmoth. Les excellents résultats que j'ai obtenus à tous les points de vue, et particulièrement au point de vue fonctionnel, m'ont décidé à continuer son emploi.

L'observation de M. Clavelin est une intéressante contribution à l'étude de cette question de l'arthrodèse de la hanche dans la coxalgie et je vous propose de lui adresser nos félicitations pour le résultat obtenu.

Fracture spiroïde trans et sous-trochantérienne du fémur. Ostéosynthèse,

par M. L. Grimault, d'Algrange (Moselle).

Rapport de M. Ch. Dujarier.

Voici d'abord la belle observation que nous envoie M. Grimault, d'Algrange.

L'ouvrier K... (Jean), trente-quatre ans, travaillait le 12 septembre 1926, sur une échelle, à 4 mètres au-dessus du sol. Il fait une chute et tombe sur la

hanche gauche. Le blessé ne peut pas se relever; il est aussitôt transporté à l'hôpital des Mines et Forges d'Algrange, où nous constatons une impotence complète du membre inférieur gauche : le pied est en rotation extérne; la cuisse gauche, très augmentée de volume et très douloureuse à la pression, présente à sa partie supérieure une mobilité anormale due à la fracture du fémur; pas de crépitation osseuse. La palpation permet de sentir l'extrémité inférieure du fragment supérieur du fémur qui a transfixié le quadriceps et qui pointe sous la peau.

La radiographie montre : une fracture spiroïde très oblique du fémur. Le trait de fracture traverse, en haut, le massif trochantérien, passant entre le col fémoral et la crête intertrochantérienne, traversant les deux trochanters qu'il sépare chacun en deux fragments inégaux. De là, il se dirige en bas et en dedans, intéressant la diaphyse. Le fragment supérieur du fémur présente en bas une pointe très aiguë.

D'après les signes constatés, nous pensons qu'il existe une interposition musculaire qui rend difficile la réduction de la fracture par les moyens habituels. Néanmoins, nous les essayons avec patience. Après leur échec constaté à la radiographie, et après une préparation minutieuse des téguments, nous recourons le 17 septembre 1926 à l'*intervention sanglante*. Elle est faite sous anesthésie générale (Dr Schuman) et avec l'aide du Dr Wilwertz. Longue incision externe de la hanche recourbée en avant, suivant les indications de Lambotte, et qui donne une bonne voie d'accès sur le foyer de fracture. Nous trouvons directement sous la peau la pointe du fragment supérieur qui traverse le quadriceps, ce muscle est largement interposé entre les deux fragments osseux. Il faut recourir à des manœuvres assez complexes et difficiles pour supprimer l'interposition musculaire et coapter les fragments osseux qui sont maintenus réduits, temporairement avec le grand davier coudé de Lambotte.

L'ostéosynthèse est ainsi réalisée :

1° Les deux fragments du grand trochanter sont fixés par une longue vis se dirigeant d'avant en arrière et de bas en haut : partant, en avant, de la base du massif du grand trochanter pour aboutir à son sommet en arrière. De cette façon, les deux extrémités de la vis traversent des zones de tissu compact, qui donnent à ce vissage une grande solidité. L'extrémité effilée de la vis, qui dépassait en arrière, a été sectionnée à la cisaille, et le fragment métallique est allé se perdre dans les parties molles où nous n'avons pas pu le retrouver ;

2° L'ostéosynthèse a été complétée par deux larges lames de Parham cerclant l'os au niveau de la diaphyse.

Après suppression du davier coudé de Lambotte, nous avons pu nous rendre compte que la réduction était solidement maintenue par le matériel de synthèse. Ensuite, nous avons suturé au catgut les différents plans anatomiques, suture de la peau aux crins sur drainage capillaire. Grand appareil plâtré prenant le bassin et le membre inférieur gauche avec fenêtre et anse externes pour pouvoir surveiller la zone opératoire.

Les suites opératoires ont été des plus simples : aucune élévation thermique; le drainage filiforme a été supprimé le troisième jour et les crins le dixième; à cette date, la plaie opératoire était entièrement cicatrisée. Le treizième jour, nous avons supprimé le plâtre et fait une *radiographie* qui a montré que la réduction de la fracture était correcte avec déjà une ébauche de cal. Elle montrait aussi la pointe de la vis perdue dans les parties molles.

Le 1er octobre 1926, nous prescrivons les massages légers et la mobilisation très prudente de la jambe.

Le 11 octobre 1926, vingt-quatre jours après l'opération, notre malade a pu faire quelques pas et se tenir aisément debout, comme le montre une photographie. Il a quitté l'hôpital le 23 octobre 1926, marchant facilement, pouvant se baisser pour ramasser un objet à terre, et capable de mettre seul sa chaussure gauche.

Cet ouvrier a repris son travail normal le 29 novembre 1926, soit deux mois et deux semaines après son accident.

L'expertise a été faite le 10 décembre 1926; l'incapacité de travail initiale a été estimée à 20 p. 100. Voici les conclusions de cette expertise :

« 1° Le fémur gauche est consolidé en bonne position, sans raccourcissement, avec un cal solide, peu volumineux, et non douloureux;

« 2° Les lames métalliques et la vis sont bien tolérées;

« 3° Les mouvements de la hanche et du genou sont normaux. Légère douleur de tiraillement musculaire pendant la flexion forcée du genou. Très légère boiterie;

« 4° Atrophie musculaire légère :

« Périmètre : cuisse gauche, 41 centimètres; à droite, 43 centimètres.

« Périmètre : cuisse gauche, 31 centimètres; à droite, 33 centimètres. »

Nous avons revu cet opéré récemment, dix-sept mois après l'accident. Il n'a jamais souffert de sa cuisse gauche et ne présente plus d'atrophie musculaire appréciable, le matériel de suture osseuse est toujours parfaitement toléré. La marche est entièrement normale et le cal osseux n'a pas de volume exagéré.

Je n'insisterai que sur deux points : l'un concernant la technique, l'autre le traitement post-opératoire.

Il s'agissait d'une fracture spiroïde de l'extrémité supérieure du fémur.

Le fragment inférieur comprenant le petit trochanter et se terminant en pointe; le fragment supérieur comprenant le col, le grand trochanter et les deux tiers de la diaphyse : une fois la réduction obtenue et fixée par un drain de Lambotte, M. Grimault a placé une vis de Lambotte dans le grand trochanter. Je ne suis pas sûr que cette vis ait été très utile. Si j'en juge par la belle vue stéréoscopique que vous pourrez voir dans l'appareil de Ropiquet, Hazart et Royancourt, je doute que cette vis atteigne le fragment inférieur.

Par contre, les deux cercles fixent avec une grande force les deux fragments et, bien que la réduction ne soit pas exactement mathématique, elle est suffisante pour avoir permis une consolidation rapide.

Au point de vue du traitement, M. Grimault a enlevé son plâtre le treizième jour et a fait marcher son malade le vingt-quatrième jour. Je sais bien que dans les fractures spiroïdes traitées par le cerclage on obtient une réparation très solide et la suite a donné raison à l'auteur. Pour ma part je suis beaucoup plus prudent pour faire marcher mes malades et j'attends trois mois avant de les lever.

Sans doute je n'aurais jamais d'aussi beaux succès que M. Grimault dont le malade a repris son travail deux mois et demi après son accident, mais j'éviterai ainsi des déviations secondaires et des ennuis dont j'ai observé plusieurs exemples et qui m'ont fait renoncer au lever précoce dans les fractures du fémur.

Messieurs, je vous propose de féliciter M. Grimault, d'Algrange, de son très beau résultat et de publier son observation dans nos Bulletins.

Tumeur de la région lombaire. Exostose ostéogénique probable,

par M. le médecin-major **E. Bressot**,
Chirurgien de l'hôpital Laveran (Constantine).

Rapport de M. Lance.

Voici l'observation que le Dr Bressot a bien voulu nous adresser et sur laquelle vous m'avez chargé de faire un rapport :

Observation. — Le tirailleur V... (Albert) est un sujet robuste, fort bien constitué, ne se plaignant absolument de rien. Il ne signale aucun antécédent pathologique en dehors d'une rougeole dans l'enfance et nous ne relevons aucun antécédent héréditaire ou collatéral digne d'être noté. Exerçant le métier de cultivateur en France, il n'a interrompu son métier que pour venir au régiment. Il est évacué de Sétif sur notre service parce qu'il présente, dans la région sacro-lombaire, une voussure qui rend plus saillants de ce côté les muscles des gouttières. A ce niveau, on délimite une tumeur du volume d'une grosse noix, de consistance osseuse, à contours irréguliers, de situation nettement latéro-vertébrale, mais qui fait corps avec la colonne lombaire. Aucune réaction douloureuse, ni spontanée ni à la pression locale. Aucune gêne fonctionnelle; V... ne se plaint absolument pas de sa lésion que l'examen médical semble lui avoir révélée. Tous les mouvements de flexion, d'extension ou de torsion sont possibles. Peut-être note-t-on une amplitude moindre des mouvements dans la région sacro-lombaire. Pas de déviation de la colonne — pas de courbure anormale — pas de contracture des muscles des gouttières. Aucune lésion à distance. Squelette par ailleurs normal. Pas de côtes surnuméraires, pas d'autres tuméfactions osseuses au niveau des membres ou des os du crâne. Aucune malformation apparente. On ne note pas de réactions douloureuses dans les membres inférieurs ni de modifications des réflexes. Abdomen souple et non douloureux. Intégrité des appareils respiratoire, circulatoire et nerveux. Corps thyroïde, foie et rate normaux. Pas de modifications du transit intestinal. Toucher rectal négatif. Urines : rien à signaler, ni quantitativement ni qualitativement. Réactions de Wassermann, Jacobsthal et Hecht négatives après réactivation au sulfarsénol. Pas de troubles trophiques ou vaso-moteurs.

Malgré un interrogatoire sévère, nous n'avons pu trouver une étiologie à cette tumeur. L'intéressé, très affirmatif, nie tout traumatisme qu'il n'a d'ailleurs aucun intérêt à cacher; il ne se souvient pas également d'avoir eu une affection aiguë ou chronique quelconque. Depuis son plus jeune âge, il ne se rappelle pas avoir eu besoin de l'intervention d'un médecin et paraît fort surpris de l'intérêt que nous attachons à ce que nous constatons dans sa région lombaire.

A l'examen radiographique, on voit une tumeur du volume d'une noix, à contours irréguliers mais non éclatés attenant à l'apophyse épineuse de la 3e lombaire, se projetant à droite de la ligne épineuse au niveau de l'espace interosseux qui sépare les 3e et 4e lombaires et englobant la partie supérieure du corps de la 4e vertèbre lombaire, qu'elle déborde en avant de son apophyse transverse. Le siège de cette néoformation paraît vertébral et non prévertébral, car le contour du corps semble touché. Il ne s'agit pas là d'un cal. Outre que la tumeur osseuse n'en présente pas l'aspect, une telle lésion n'aurait pu survenir sans un trauma important.

L'intégrité des disques intervertébraux, la contexture des corps vertébraux, éliminent l'idée d'arthrite. C'est une tumeur. S'agit-il de sarcome ossifiant ou d'une tumeur bénigne? Quoique ces dernières soient bien rares à la colonne vertébrale, c'est à une exostose ostéogénique que nous croyons avoir affaire en raison de l'aspect radiographique, de la netteté des contours de la tumeur et de son indolence.

Cette tumeur n'entraînant aucune gêne, n'ayant nullement grossi depuis

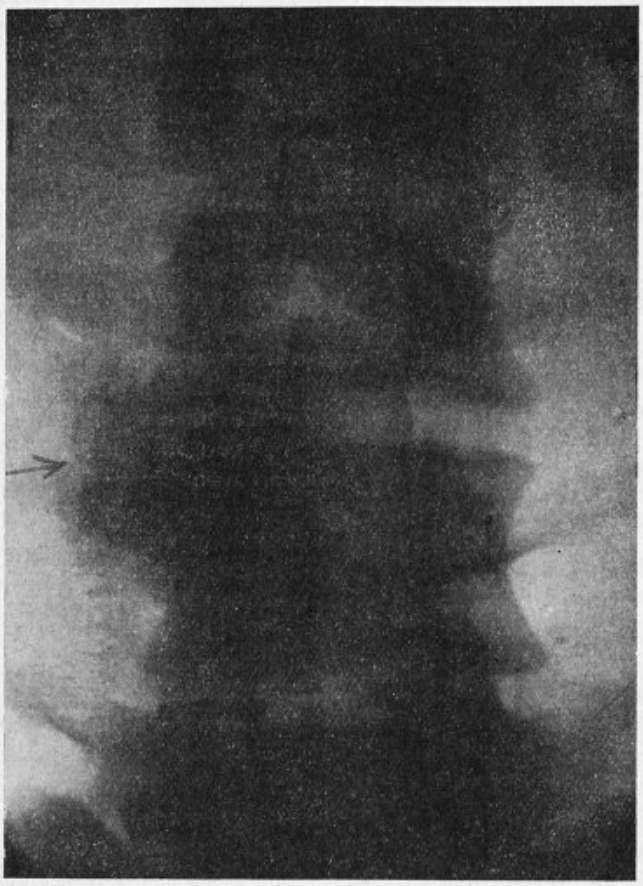

FIG. 1.

quatre mois que nous observons ce sujet, nous n'avons pas cru devoir proposer une intervention, d'autant plus qu'il s'agit d'un jeune soldat. Nous nous sommes contenté, en le renvoyant à son corps (Sétif), de le faire verser dans le service auxiliaire en recommandant au médecin de son unité de le suivre attentivement et de l'évacuer à nouveau sur notre service si la tumeur augmentait de volume ou changeait de caractère.

Je crois qu'on ne peut que souscrire au diagnostic posé par M. Bressot.

L'intérêt de cette observation réside dans la localisation tout à fait exceptionnelle de l'exostose. Dans les recherches que j'ai faites je n'ai trouvé signalé aucun cas d'exostose ostéogénique *isolée* des vertèbres.

Dans les observations d'exostoses ostéogéniques multiples, les vertèbres sont très rarement intéressées. J'ai relevé 2 cas (Bricon et Dauge, *Progrès médical*, 1883, p. 606, et M. Legroux, *Soc. méd. des Hôp. de Paris*, 22 juillet 1920) où une pareille localisation était indiquée. Il s'agissait d'exostoses multiples des vertèbres dont le siège exact n'est pas spécifié, mais l'apophyse épineuse, présentant un point complémentaire avec cartilage d'accroissement, peut être le siège d'une exostose ostéogénique.

Je vous propose de remercier M. Bressot de son envoi et de publier son observation dans les Bulletins.

Mal de Pott et crochets osseux,

par M. le médecin-major **E. Bressot**,
Chirurgien de l'hôpital Laveran (Constantine).

Rapport de M. Lance.

Le médecin-major E. Bressot vous a adressé un travail sur lequel vous m'avez chargé de faire un rapport.

Voici tout d'abord l'observation du malade :

Observation (résumée). — M... S., vingt-trois ans. Réformé n° 1.

A présenté, il y a trois ans, pendant qu'il faisait son service militaire, une tuberculose du genou que nous dûmes traiter par la résection après de longs mois sans résultats d'immobilisation et d'héliothérapie.

Revient porteur d'un abcès froid qui occupe toute la fosse iliaque droite. Présente une douleur vive et nettement localisée à la région dorso-lombaire. Exagération du réflexe rotulien. État général satisfaisant; ne souffre plus du genou.

Ponction de l'abcès : issue de pus grumeleux caractéristique dans lequel l'analyse bactériologique révèle de nombreux bacilles de Koch.

Le même jour, radiographie qui décèle une ostéite des 1re et 2e lombaires.

Existence de crochets en becs de perroquet au niveau des vertèbres lombaires.

M. Bressot fait suivre cette observation des remarques suivantes :

La notion de l'existence dans le mal de Pott de néo-formations osseuses en forme de becs de perroquet n'est plus nouvelle depuis que l'attention a été attirée sur elles par MM. Jean et Coureaud. A la suite de la communication de M. Sorrel qui en citait un bel exemple, plusieurs cas identiques nous ont été présentés par MM. Duguet et Clavelin, Basset, Coureaud et Solcard. Ces néo-formations en crochets peuvent arriver à se développer au point de se réunir et former comme un pont entre les corps vertébraux. Dans le cliché que nous vous soumettons ils sont à un stade intermédiaire

particulièrement nets sur le côté droit; ils existent à la 2e lombaire et vont en s'accentuant jusqu'à la 5e.

On ne peut les considérer comme produits par des infections secondaires, puisque notre malade était porteur d'un abcès froid non fistulisé qui fut ponctionné par nous pour la première fois le matin même du jour où fut faite la radiographie que nous vous présentons. La nature tuberculeuse de l'affection est signée par la lésion antérieure du sujet et l'examen du pus retiré de l'abcès froid. La spondylose est-elle antérieure au mal de

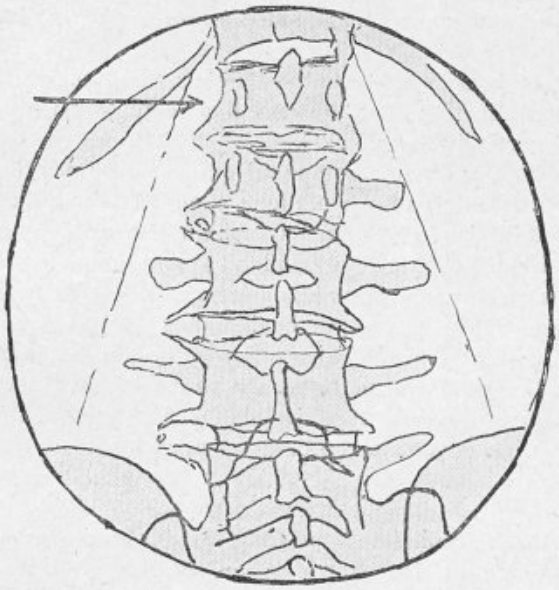

FIG. 1.

Pott? Nous n'avons aucun fait qui nous permette de le nier; mais notre sujet a vingt-trois ans; il ne souffrait nullement de sa colonne avant que survienne le mal de Pott; il est très affirmatif sur ce point; enfin, nous n'avions rien trouvé du côté de la colonne dont il ne se plaignait pas du tout quand, il y a trois ans, nous lui avons réséqué un genou.

Cette observation vient à l'appui des conclusions de M. Sorrel qui vous disait que la présence de ces ostéophytes est moins exceptionnelle qu'on l'a cru tout d'abord, qu'elle ne suffit pas à éliminer le mal de Pott et à poser le diagnostic de lombarthrie rhumatismale banale. Comme l'a dit M. Mouchet, si la tuberculose rachidienne est surtout destructive, elle peut parfois construire.

* * *

On ne peut que souscrire aux réflexions de M. Bressot, mais son observation me paraît avoir un grand intérêt sur un point très particulier sur lequel je me permets d'attirer votre attention.

Nous avons recherché toutes les observations de mal de Pott NON FISTULISÉES avec crochets osseux qui ont été publiées; elles ne sont malgré tout pas très nombreuses; beaucoup d'auteurs ne les publient pas, considérant le fait comme banal. Nous en avons trouvé 28[1]. On est frappé de ce fait qu'ils comportent deux groupes de faits à notre avis très différents les uns des autres.

Le premier groupe, de beaucoup le plus nombreux (22 observations), comporte la production d'ossifications ligamentaires au niveau des vertèbres faisant partie du foyer.

Le deuxième groupe ne comprend que quelques cas (6 observations) dans lesquels on note un foyer pottique et en plus des crochets d'ossification ligamentaire disséminés dans le rachis à distance du foyer.

Dans le premier cas, il s'agit, le plus souvent, non de becs osseux mais d'un pont osseux complet réunissant deux vertèbres du foyer. Cette anse est le plus souvent isolée, elle est épaisse, de contour net, formée de tissu compact, non perméable aux rayons. Son apparition est en général tardive dans l'évolution du foyer pottique. On peut l'interpréter comme faisant partie du processus tardif de consolidation à distance du foyer pottique spécial à l'adulte, car aucune observation ne concerne un sujet au-dessous de dix-huit ans.

Autrement dit, alors que chez l'enfant, en plus de la consolidation somatique, il se fait une stabilisation du rachis par soudure plus ou moins tardive des arcs postérieurs (articulation-lames), et chez les gibbeux par ossification des ligaments interépineux.

Chez l'adulte, chez lequel la consolidation au niveau du foyer somatique reste très précaire, il se surajoute parfois une ossification des ligaments latéraux et du grand surtout ligamenteux antérieur. Ce processus n'existe qu'au niveau du foyer, et les caractères que nous avons énumérés permettent, ainsi que l'ont fait remarquer Japiot et Delahaye, de le distinguer de la lombarthrie rhumatismale dans laquelle les crochets disséminés sur le rachis sont minces, effilés, de contours indécis, peu opaques.

Le deuxième groupe de maux de Pott avec crochets à distance du foyer ne comprend que quelques observations (Lance et Jaubert, 1; Ripert, 1; Coffield, 2 [obs. III et VII]; Basset, 1, et une pièce d'Albanese

1. Cas publiés : Freiberg, 1916, 1 observation; Lance et Jaubert, 1919, 1 observation; F. Cappelle, 1920, 3 observations; Japiot, 1921, 2 observations (et 1 pièce sans observation); Albanese, 1922, 32 pièces de musée, mais sans observation; Coffield, 1922, 10 observations mais 8 seulement non fistuleuses; Jean et Coureaud, 1923, 5 observations; Delahaye, 1924, 1 observation; Ripert, 1924, 1 observation; Sorrel, 1925, 2 observations; Duguet et Clavelin, 1925, 2 observations; A. Basset, 1926, 1 observation; Coureaud et Solcard, 1926, 1 observation.

[pièce LXXXIV]). C'est dans ce groupe que vient se ranger l'observation que nous apporte M. Bressot. Dans tous ces cas le rachis présente radiographiquement tous les caractères que l'on a attribués à la lombarthrie rhumatismale et non plus ceux des maux de Pott précédents. On est donc obligé d'admettre qu'il s'agit dans ce cas de lombarthrie tuberculeuse, de rhumatisme vertébral ankylosant tuberculeux, le foyer causal tuberculeux pouvant être dans ce cas le foyer pottique.

Ceci est d'autant plus frappant que cette indépendance du foyer pottique et des ossifications ligamentaires peut se manifester non seulement dans l'espace par la distance qui les sépare sur le rachis, mais aussi dans le temps. Les deux processus peuvent être consécutifs.

L'observation V de Jean et Coureaud est typique à cet égard. Il s'agit d'un mal de Pott, sujet âgé de vingt-six ans, lésion déjà ancienne des 3e et 5e lombaires avec abcès froid de la fesse ; il devient fistuleux, les fistules se ferment, le malade est soigné pendant deux ans et guérit, la radiographie ne montrait pas de crochets osseux à ce moment. Cinq ans plus tard, son rachis présentait un aspect de colonne torse avec spondylose étendue.

Nous avons observé un cas analogue :

Un homme de quarante-sept ans présente un mal de Pott de la 5e lombaire avec abcès, recul de la vertèbre détruite formant gibbosité et inclinaison latérale légère du rachis. Au bout de huit ou neuf mois les phénomènes s'améliorent, le malade est perdu de vue. Cinq ans après, il souffre à nouveau du dos. Voici sa radiographie faite en octobre 1926. On y voit des becs de perroquet sur la plupart des vertèbres lombaires. C'est le début d'une lombarthrie qui a continué à évoluer depuis et qui est vraisemblablement consécutive au mal de Pott.

Au lieu d'avoir précédé l'apparition de la spondylose, le foyer pottique peut se révéler au cours d'une spondylose déjà existante.

Dans l'observation de Freiberg, de Basset, l'apparition d'un abcès froid de la gaine du psoas dans le cours d'une lombarthrie permet d'affirmer la présence d'un foyer pottique lombaire.

C'est aussi le cas du malade de Ripert. Pour celui de l'observation IV de Jean et Coureaud, il présentait avant l'apparition du foyer pottique et en même temps que sa spondylose des foyers d'ostéites tuberculeuses en évolution qui avaient pu être l'origine de la spondylose.

* * *

De tout ceci nous pouvons tirer les notions suivantes :

I. La découverte radiographique de crochets périvertébraux ne doit pas imposer le diagnostic de rhumatisme vertébral. C'est un aspect radiographique qui, comme tous les aspects radiographiques, demande à être interprété, confronté avec l'examen du malade et son passé pathologique.

II. De nombreuses causes peuvent déterminer la formation de ces ossifications ligamentaires : sénilité, traumatisme, insuffisances glandulaires, intoxication, troubles trophiques, enfin et surtout toutes les variétés

d'infection. Elles peuvent exister à ce titre dans le mal de Pott de l'adulte.

On peut donc trouver dans le mal de Pott trois variétés de néoformations osseuses du rachis :

1° Dans le mal de Pott fistuleux, à tous les âges, des ostéophytes et ponts osseux parfois très volumineux dus à l'infection secondaire, productions d'ostéomyélite secondaire, comme l'a montré M. Victor Ménard ;

2° Dans le mal de Pott non fistuleux des ossifications servant à la stabilisation du rachis et portant chez l'enfant surtout au niveau des arcs postérieurs, chez les gibbeux au niveau des ligaments interépineux, et pouvant chez l'adulte intéresser les ligaments latéraux et antérieurs sous forme d'anse osseuse isolée réunissant deux vertèbres malades ;

3° Enfin, chez les pottiques, on peut assister à la formation de becs osseux d'ossification ligamentaire étendus sur de nombreuses vertèbres et à distance du foyer. Il s'agit alors d'une spondylose tuberculeuse ou rhumatisme ankylosant vertébral chronique qui peut être déterminé par le foyer pottique ou par tout autre foyer tuberculeux osseux ou viscéral dont le malade est porteur. C'est dans cette catégorie qu'il nous paraît que l'on doive ranger l'intéressante observation que nous adresse M. Bressot.

En terminant, je vous propose de remercier M. Bressot de son envoi et de l'insérer dans nos Bulletins.

Sphacèle d'un doigt après anesthésie en bague à la novocaïne sans adrénaline,

par M. P. **Moulonguet**.

Rapport verbal de M. P. Lecène.

Notre collègue des hôpitaux, le Dr P. Moulonguet, nous a envoyé une observation qui prouve que l'adrénaline n'est pas toujours responsable des accidents de sphacèle qu'on lui a imputés, après l'anesthésie « en bague » d'un doigt.

Voici l'observation de Moulonguet :

Une femme d'une quarantaine d'années se présente à la consultation de l'hôpital Bichat, en mars 1927, pour se faire enlever un fragment d'aiguille profondément enfoncé sous l'ongle de l'index droit. L'accident est récent et il n'y a pas de signes locaux d'infection ; sous la direction du Dr Moulonguet, M. Jeanne, externe de la consultation, pratique (sans placer de lien élastique) une anesthésie en bague de la racine de l'index droit, avec 3 ou 4 cent. cubes de la solution de novocaïne à 1 p. 200 fournie par l'hôpital.

(D'après la note que le pharmacien de l'hôpital a bien voulu remettre à Moulonguet, cette solution *ne contient pas trace d'adrénaline*.)

Grâce à l'anesthésie correcte obtenue, l'aiguille put être enlevée facilement après résection d'une partie importante de l'ongle ; on place un pan-

sement aseptique après avoir fait prendre à la malade un bain tiède dans une solution d'eau oxygénée au cinquième.

Le lendemain, la malade se présente avec un doigt très volumineux, recouvert d'une large phlyctène; les douleurs sont modérées. Deux jours après la phlyctène s'ouvre; on l'excise et on trouve au-dessous d'elle un magma noirâtre, d'odeur un peu fétide. Le sphacèle était non seulement tégumentaire, mais total. Au bout de trois semaines la momification était complète et un sillon d'élimination s'était formé au niveau de la phalange basale du doigt. On fit alors une désarticulation des deux phalanges distales de l'index.

Toute l'évolution de ce sphacèle s'est faite sans grandes douleurs et sans phénomènes d'infection sérieux.

L'observation de Moulonguet me paraît prouver d'une façon certaine que, dans quelques cas, heureusement rares, l'anesthésie « en bague » d'un doigt au moyen d'une solution de novocaïne à 1 p. 200, *ne contenant pas trace d'adrénaline*, peut déterminer des troubles circulatoires et nerveux tels qu'ils provoqueront secondairement un sphacèle de la presque totalité du doigt.

Ces faits méritent d'être connus; leur rareté (peut-être seulement relative) ne doit pas les faire passer sous silence. Nous attendons encore des chimistes une substance anesthésique, à action locale, qui ne compromettra pas la vascularisation du doigt et nous permettra de faire toujours avec sécurité l'anesthésie « en bague »; ce mode d'anesthésie est trop précieux dans bien des cas pour que nous y renoncions définitivement; je crois qu'il faut chercher à l'améliorer, mais non le rejeter purement et simplement, sous prétexte qu'il peut quelquefois déterminer, avec les anesthésiques locaux dont nous disposons actuellement, des accidents de sphacèle.

Je vous propose de remercier notre collègue P. Moulonguet de nous avoir envoyé cette observation très démonstrative.

PRÉSENTATIONS DE PIÈCES

Grosse tumeur papillaire de la jonction recto-sigmoïde coïncidant avec un épithélioma du rectum,

par M. **Picot.**

La pièce que je vous apporte présente une grosse tumeur, ayant les dimensions d'une petite mandarine, d'aspect framboisé et papillomateux et qui siège à la jonction du rectum et du sigmoïde. On y voit, en outre, une autre tumeur, d'aspect cavitaire et très indurée, ayant tous les caractères de l'épithélioma.

J'étais enclin à penser que la tumeur supérieure, dégénérée, avait donné lieu à une greffe secondaire maligne. Les examens histologiques de M. Lecène montrent, au contraire, que les deux tumeurs sont de structure très différente. La tumeur supérieure est une tumeur papillaire bénigne, l'inférieure est un épithélioma typique.

Corps étranger de l'intestin,

par M. **Delbet.**

J'ai l'honneur de vous présenter un volumineux paquet d'intestin grêle que j'ai été conduit à réséquer dans les circonstances suivantes.

Le malade est entré dans mon service avec un syndrome de Kœnig très net. Il présentait en outre un clapotage péri-ombilical et une fausse ascite. L'existence d'un obstacle siégeant sur le grêle était évidente.

Le malade racontait qu'en juillet 1927 il avait reçu une balle de revolver dans l'abdomen, qu'il avait été opéré d'urgence, que le chirurgien avait constaté une plaie de la vessie et fait une cystostomie, qu'ultérieurement des matières fécales avaient passé par l'orifice vésical, que la double fistule urinaire et stercorale avait duré jusqu'en septembre, qu'à cette époque la fistule s'était fermée, mais qu'il avait commencé à ressentir des douleurs dans l'étage supérieur de l'abdomen. Ces douleurs avaient été en augmentant et avaient pris le caractère de coliques bruyantes. La reptation sous-pariétale des anses était devenue si nette que le malade l'avait constaté lui-même.

Les crises survenaient à toute heure, mais avec un maximum de fréquence, trois heures après les deux principaux repas. Elles étaient extrêmement douloureuses. Elles débutaient dans la région ombilicale et descendaient vers le bas-ventre. Les saillies des anses intestinales suivaient le même trajet, la crise se terminait par des bruits intenses. Pas de vomissement, selles quotidiennes moulées. État général assez bien conservé. Poids : 54 kilogr. 300. Réaction de Wassermann négative.

On était tout naturellement conduit à chercher la cause de l'obstacle dans la plaie de l'abdomen et la laparotomie qu'elle avait nécessitée. Je pensai qu'il y avait une bride comprimant l'intestin ou des adhérences le coudant. Mais la recherche des mæléna apporta une notion troublante. Pendant trois jours consécutifs, il y eut du sang dans les selles, ce qui dénotait une lésion de la muqueuse du tube digestif.

On pouvait se demander si, en même temps qu'un obstacle sur le grêle, existait une lésion gastrique. Le tubage à jeun ne ramena ni débris, ni liquide. Après repas d'épreuve, le liquide retiré montra une hypochlorhydrie très marquée.

Je ne voulus pas faire prendre de gélobarine à un malade en imminence d'occlusion, la radiographie ne fut pas faite.

Le malade a été vacciné au propidon.

Je pratiquai l'opération le 4 mai. Elle fut fertile en surprises et assez mouvementée. Je fis une laparotomie médiane sous-ombilicale en réséquant l'ancienne cicatrice. Je n'ai pas besoin de dire que j'ouvris le péritoine avec d'extrêmes précautions et tout en haut, au niveau de l'ombilic. Il n'y avait pas une adhérence à la paroi et cependant le malade affirmait et il affirme toujours avoir eu une fistule stercorale.

Je trouvai un paquet d'anses, fixé dans la profondeur, et où il était difficile de s'orienter. On trouvait l'anse afférente, anse grêle, énormément distendue et abordant la masse par la droite. L'anse efférente n'apparaissait pas nettement.

J'entrepris la libération du paquet. Je cherchai d'abord à séparer une anse grêle aplatie d'une anse grêle épaissie et distendue. Je sentis dans cette dernière une masse volumineuse, très dure, allongée qui semblait suivre le bord mésentérique en s'incurvant avec lui. Je l'attribuai à un coprolithe bien que sa forme et ses dimensions me parussent fort extraordinaires.

Pendant que je cherchais à libérer les deux anses, un flot de matières provenant de l'anse distendue inonda tout. Je crus avoir commis une maladresse, mais en examinant les deux anses, la distendue et l'aplatie, je constatai qu'elles étaient ouvertes toutes les deux. Il y avait une fistule intestino-intestinale. Je fermai sommairement les deux orifices et j'entrepris de libérer une autre anse distendue du côlon ascendant auquel elle adhérait. Même accident que précédemment : j'avais ouvert les deux anses, il y avait une fistule intestino-colique.

Bien évidemment, je ne pouvais continuer dans cette voie.

Le travail que j'avais fait avait eu un résultat important : il avait donné une certaine mobilité au paquet d'adhérences et j'arrivai à l'extérioriser. Je reconnus alors l'anse efférente. L'indication devenait nette : je n'avais qu'à réséquer le tout, ce que je fis.

Malgré l'énorme disproportion du bout supérieur et du bout inférieur, j'ai fait une suture termino-terminale; j'avais pris soin de sectionner très obliquement le bout inférieur. Malgré cet artifice, la différence des deux sections était considérable. En plaçant trois points d'appui, l'un au niveau du mésentère, les deux autres à égale distance du premier sur chaque bout, on transforme les orifices circulaires en triangle isocèle, et, quelle que fût la différence de calibres, j'ai toujours vu l'anse la moins volumineuse se prêter assez pour permettre une suture circulaire.

Bien qu'il se fût produit une véritable inondation de matières fécales, je n'ai pas mis de Mikulicz. Mon opinion n'a pas changé sur le mode de drainage, je ne l'emploie jamais. J'emploie les lames de caoutchouc ondulé que je vous ai présentées plusieurs fois. Elles me rendent de très grands services.

J'ai donc placé une large lame sous la paroi et une autre plus étroite dans le bassin.

Les suites opératoires ont été très simples, l'opéré n'a donné aucune inquiétude. L'écoulement par l'orifice de drainage a été abondant les pre-

miers jours. Vers le cinquième jour, il a paru mêlé de quelques matières intestinales, en très petite quantité. Les lames de caoutchouc ont été enlevées le cinquième jour. Aujourd'hui le malade est guéri.

C'est au laboratoire, en fendant l'intestin, que nous avons eu l'explication de cette masse volumineuse, allongée et dure contenue dans l'intestin : c'est un champ opératoire, non pas une compresse, mais un champ plié et tassé de manière à former une longue lanière comme vous le voyez. Deux anses dilatées communiquent par un orifice assez large pour admettre le doigt, et d'ailleurs bien bordé de muqueuse. Un bout du champ, long d'environ 10 centimètres, était engagé dans cet orifice. Le champ était donc à cheval sur deux anses : c'est sans doute ce qui l'a empêché de cheminer.

Le passage de corps étrangers du péritoine dans l'intestin paraît moins surprenant aujourd'hui qu'à l'époque où Chaput fit ses expériences. Tout de même, qu'un champ de cette dimension ait pu passer tout entier dans la cavité de l'intestin pendant que guérissait une fistule intestinale, sans que persiste une seule adhérence avec la paroi, c'est un fait assez étrange pour qu'on le signale.

Le Secrétaire annuel, M. A. Bréchot.

L. Maretheux, imprimeur, 1, rue Cassette, Paris.

BULLETINS ET MÉMOIRES

DE LA SOCIÉTÉ NATIONALE DE CHIRURGIE



Séance du 30 mai 1928.

Présidence de M. Ombrédanne, *président.*

PROCÈS-VERBAL

La rédaction du procès-verbal de la précédente séance est mise aux voix et adoptée.

CORRESPONDANCE

La correspondance comprend :

1° Les journaux et publications périodiques de la semaine.

2° Une lettre de M. Chevrier s'excusant de ne pouvoir assister à la séance.

3° Une lettre de M. Roux-Berger demandant un congé de deux mois.

4° Un travail de M. Juvara, correspondant étranger, intitulé : *Fracture de l'avant-bras droit et luxation en arrière de l'extrémité supérieure du radius.*

5° Un travail de M. Boppe (Paris), intitulé : *Un cas de typhlocolite aiguë.*

M. Okinczyc, rapporteur.

6° Un travail de M. Hertz (Paris), intitulé : *Étude de 24 observations d'ulcère duodénal.*

M. Okinczyc, rapporteur.

PREMIÈRE SÉANCE

Décès du médecin général inspecteur Jacob. Allocution du Président.

Messieurs,

J'ai le profond chagrin de vous annoncer la mort du médecin général inspecteur Jacob, notre collègue à la Société Nationale de Chirurgie depuis 1910.

Jacob fut successivement agrégé ; puis, depuis 1908, professeur au Val-de-Grâce.

Vous connaissiez l'homme, à la haute et élégante silhouette, à l'abord toujours aimable et souriant.

Le savant fut infatigable. Le livre qu'il écrivit avec Sieur sur les Fosses nasales et les Sinus fait autorité. Mais, surtout, des générations d'étudiants ont appris et apprennent encore aujourd'hui l'anatomie topographique dans l'admirable livre qu'il rédigea en collaboration avec Testut. Après la mort de celui-ci, il tint à cœur de poursuivre l'œuvre commune et il continuait à corriger les épreuves d'une 5e édition alors que déjà il se savait condamné.

Anatomiste hors de pair, chirurgien distingué, Jacob montra pendant la guerre les qualités militaires qu'on était en droit d'attendre de sa personnalité et de la haute situation qu'il occupait : il sut commander et organiser.

Il remplit à son honneur les lourdes charges de Directeur du Service de Santé d'un corps d'armée, de chef supérieur du Service de Santé d'une armée, pour ne citer que les plus importantes.

Après la guerre, il assuma la délicate mission de reconstituer l'École d'Application du Service de Santé, et il y a brillamment réussi.

La disparition de notre collègue est une grande perte pour la science et une grande perte pour l'armée.

Je suis certainement l'interprète de tous les membres de notre Société en adressant notre souvenir ému à la mémoire de Jacob, qui fut une belle figure de chirurgien militaire.

La séance est levée en signe de deuil.

DEUXIÈME SÉANCE

RAPPORTS

Deux observations d'ostéomyélites aiguës de la colonne vertébrale,

par M. **Jacques Baranger** (du Mans).

Rapport de M. A. Bréchot.

M. Baranger nous a adressé deux observations d'ostéomyélites aiguës vertébrales. Il s'agit là de lésions rares d'un diagnostic parfois difficile, car les formes cliniques des ostéomyélites sont essentiellement polymorphes dans leur séméiologie. Cependant le traitement chirurgical rapide est la condition du succès. Ces considérations justifient donc pleinement la pensée qu'a eue M. Baranger en nous adressant ces intéressantes observations.

La première concerne un jeune homme de vingt ans, qui, le 24 novembre 1927, étant en pleine santé, est pris brutalement, au milieu de son travail, de frissons, de douleurs lombaires et de maux de tête qui s'accentuent le lendemain et forcent le jeune homme à garder le lit.

Il entre le 27 à l'hôpital du Mans, dans le service du Dr Delaunay, où il reste neuf jours. Il est abattu, somnolent, sa température oscille aux environs de 38°5. Bientôt des signes locaux apparaissent, siégeant au niveau du membre inférieur gauche et de la colonne lombaire. Le sujet ressent dans la jambe gauche une douleur sourde, continue. A l'examen du tiers moyen et du tiers inférieur, sur la face interne du tibia, les tissus sont œdématiés, la peau luisante, la palpation révèle une douleur profonde et très vive. Quelques jours après, la fluctuation apparaît s'étendant assez haut.

La région lombaire est en même temps le siège de phénomènes inflammatoires de même apparence. La palpation des 1re et 2e vertèbres lombaires est douloureuse et on constate à ce niveau sur le côté droit de la colonne lombaire un empâtement marqué accompagné de fluctuation profonde, la peau ne présente aucune altération.

Les phénomènes d'infection générale sont alors à leur comble. La température voisine 40°, le pouls est à 120-130, le facies est vultueux.

M. J... passe dans le service de chirurgie où nous l'opérons le jour même.

Premier temps : incision verticale sur la face interne du tibia. Ouverture d'un abcès sous-périostique ; trépanation de l'os, on constate la présence de pus dans le canal médullaire, celui-ci est évidé largement.

Deuxième temps : incision paravertébrale sur la collection lombaire. L'abcès en bouton de chemise communique par un orifice étroit avec un trajet qui mène droit sur l'apophyse transverse droite de la 1re lombaire, la curette ramène les débris nécrosés de cette apophyse. Drainage.

Au cours de l'intervention, du pus est prélevé aseptiquement à la jambe et dans la région lombaire. On trouve pour les deux collections du staphylocoque seul. On fait, en partant des cultures, un autovaccin qui sera utilisé en injections tous les deux jours pendant un mois.

Le 14 décembre, nous sommes amené à réintervenir pour un foyer d'ostéo-

myélite de la partie supérieure de l'humérus droit. Nous faisons un évidement peu étendu.

La température du sujet, qui, même après la première intervention, avait conservé de grandes oscillations, se stabilise alors autour de 38°.

Actuellement les plaies opératoires de la jambe et de l'épaule sont à peu près cicatrisées. Il existe toujours dans la région lombaire un écoulement de pus très important. L'état général du sujet est médiocre et nous avons demandé son admission à Berck-sur-Mer. Une radiographie de la colonne lombaire, pratiquée le 25 février 1928, a montré qu'il existait de l'ostéite des corps vertébraux de la 1re et de la 2e lombaire; il y a notamment une cavité à la partie supérieure de la 2e lombaire, cette cavité ne semble pas contenir de séquestre.

La deuxième est plus complète :

Observation d'une ostéomyélite aiguë de la colonne vertébrale traitée par l'autovaccinothérapie et l'autosérothérapie. Guérison.

Le 18 juillet 1927 je suis appelé en consultation par le Dr Xavier Mordret auprès d'un jeune homme, M. Paul de G..., âgé de quinze ans, présentant des signes d'*infection aiguë avec douleur au niveau de la* 1re *vertèbre lombaire.*

Le 15 au soir, M. de G... se plaignit de douleurs dans le dos; la famille attribua ces douleurs à un effort qu'il aurait fait dans la journée en portant une malle. *La nuit : frissons, épistaxis.*

Le 16 au matin, l'enfant n'est pas bien, il a envie de vomir. Température : 38°5. Douleurs lombaires accusées, sans troubles urinaires ni digestifs. Le soir, température : 39°.

Le 17, le malade est vu par le Dr Mordret. Il a une langue sale et la pression des apophyses épineuses décèle une douleur au niveau de la 1re vertèbre lombaire et de la masse musculaire voisine à gauche. Le diagnostic est soupçonné ; toutefois, en raison de son peu de fréquence, M. Mordret prescrit du salicylate de soude. Le soir, température : 40°.

Le 18. jour où nous le voyons, le jeune homme a eu un vomissement bilieux. Température, le matin : 39°6.

Nous nous trouvons en présence d'un sujet d'apparence robuste présentant des signes d'infection grave : hyperthermie généralisée, sueurs, éclat des yeux, pouls rapide. Il est couché sur le côté dans son lit; la pression de l'apophyse épineuse de la 1re lombaire est atrocement douloureuse, la palpation décèle un empâtement autour de cette vertèbre, surtout à gauche. La palpation des fosses lombaires en démontre la souplesse parfaite; même remarque pour la fosse iliaque droite, légère *douleur à la palpation profonde du creux épigastrique.*

En face de ces signes, le diagnostic d'ostéomyélite aiguë de la pression lombaire est confirmé; nous pratiquons une injection de 3 cent. cubes de propidon et décidons d'attendre en principe pour intervenir qu'une collection purulente dirige un peu notre abord.

Nous avons noté ce même jour, dans les antécédents personnels du sujet, une furonculose récente. De plus, un frère présente des crises comitiales et il semble qu'il y ait du tréponème chez les ascendants.

Le 19, nous notons une température de 39°6 le matin, 39°5 le soir. Il y a une très légère fluctuation profonde sous les masses musculaires, à gauche de l'apophyse épineuse de la 1re lombaire.

Le 20, quelques signes méningés : raideur de la nuque, chien de fusil. La température du matin est de 39°4. La fluctuation paravertébrale est relativement nette. Désireux de donner issue au pus et d'éviter autant que possible une méningite, nous décidons d'intervenir.

Intervention à 16 heures. Anesthésie générale à l'éther (Dr X.). Aide : Dr J. Mordret. Incision paravertébrale gauche, convexe à gauche, de 10 centimètres environ, dont le milieu répond à la zone incriminée. En réclinant la masse

sacro-lombaire, on trouve une cuillerée à soupe de pus, dont un prélèvement est fait à la pipette stérilisée (l'examen direct a montré qu'il s'agissait de staphylocoque, staphylocoque blanc nous a dit un laboratoire). Poursuivant notre intervention, nous tombons sur une lame dénudée et rugueuse qui est réséquée. La plaie opératoire est tamponnée par une mèche. Le soir, température : 39°8.

Le 21 au matin, température : 40°1. Léger Kernig. Délire. Le soir : 39°7.

Le 22, raideur de la nuque accentuée. Délire. Température : 40° matin et soir. Injection intraveineuse d'une ampoule de tripaflavine.

Le 23, signes méningés très accentués : raideur de la nuque, Kernig, délire, carphologie. La température est, le matin, de 39°, le soir de 38°5. Pouls à 95, moins bien frappé que les jours précédents. Deux injections d'une ampoule de tripaflavine. Première injection de 1/2 cent. cube d'un autovaccin préparé avec le pus prélevé lors de l'opération (M. Hamel).

Le 24, deuxième injection d'autovaccin : 1/2 cent. cube. Ponction rachidienne dans la région dorsale : liquide nettement purulent; on injecte du granion d'argent dans le liquide rachidien. Pouls : 95. Température : 39°1 et 39°7.

Le 25, troisième injection d'autovaccin : 1 cent. cube. Ponction dorsale, liquide purulent, injection de granion d'argent. Température : 37°5 et 38°7. Les signes méningés sont toujours très accusés, le délire est presque constant. Amaigrissement.

Le 26, on fait au sujet une prise de sang de 50 grammes le matin. Le soir, ponction lombaire (entre les vertèbres L IV et L V) : liquide très purulent laissant déposer un culot ressemblant à du pus d'anthrax. Le liquide retiré, on réinjecte 20 cent. cubes du sérum sanguin du sujet recueilli aseptiquement le matin. En effet, notre intention est d'imiter le traitement de la méningite à méningocoques en nous servant du sérum sanguin du sujet supposé vacciné. Température : 39°-40°2. Examen du liquide : staphylocoques en grande quantité.

Le 27, autovaccin : 1 cent. cube 5. Prise de sang de 125 grammes, transfusion de 125 grammes de sang citraté (donneur : le frère, également du groupe 4). Le soir on retire, par ponction lombaire basse, du liquide céphalo-rachidien très purulent. Immédiatement après, nous faisons une ponction occipito-atloïdienne : liquide louche dont on ne laisse s'écouler que quelques gouttes, on injecte immédiatement 35 cent. cubes d'autosérum. Pouls : 120.

Le 28, prise de sang de 125 grammes; transfusion de 125 grammes de sang citraté (frère). Ponction lombaire pour drainage. Injection occipito-atloïdienne de 55 cent. cubes d'autosérum. Injection intraveineuse de 0,15 de novarsénobenzol. Pouls : 120. Tension artérielle R. R. : 13,5-7,5. Température : 39°-38°

Le 29, prise de sang de 100 grammes; transfusion de 100 grammes de sang citraté (frère). Ponction lombaire. Injection occipito-atloïdienne de 40 cent. cubes d'autosérum. Autovaccin : 1 cent. cube 5; novar intraveineux : 0,30. Pouls : 90. Température : 37°3-37°6. Signes méningés toujours accusés : stupeur. Examen du liquide rachidien entre L IV et V : staphylocoques dix fois moins nombreux que le 26 juillet. Au-dessous de l'atlas : très rares staphylocoques; 70 p. 100 de polynucléaires; 30 p. 100 de mononucléaires.

Le 30, prise de sang de 125 grammes; transfusion : 50 grammes de sang citraté (provenant de la mère qui est du groupe 4). Ponction lombaire. Injection occipito-atloïdienne de 60 cent. cubes d'autosérum-novar intraveineux : 0,30. Pouls : 108. Température : 39°1-39°7.

Le 31, semble mieux. Température : 38°8-37°2; le malade est plus conscient, reconnaît bien sa famille, a moins de carphologie. Raideur toujours marquée. Pouls : 96. Un vomissement.

Le 1er août. Le matin, l'enfant est moins bien. Température matinale : 40°2. Autovaccin : 1 cent. cube 5. Prise de sang : 125 grammes. Transfusion de

125 grammes de sang citraté (mère). Ponction lombaire, injection occipito-atloïdienne de 70 cent. cubes d'autosérum. Le soir, température : 39°.

Le 2. L'enfant est plus conscient, la raideur de la nuque moins accusée. Prise de sang de 125 grammes; transfusion de sang citraté : 125 grammes (une infirmière donneur volontaire groupe 4). Ponction lombaire : liquide encore purulent. Pouls : 102, encore faible. Quelques gouttes d'adrénaline sont prises journellement. Les deux tubes de liquide céphalo-rachidien recueillis à la région lombaire et sous l'occipital ont été examinés par le laboratoire. Voici sa réponse :

1° Liquide ponctionné entre la 4e et la 5e vertèbre lombaire : liquide avec dépôt purulent. Environ 1/10 de mononucléaires et le reste en polynucléaires. Très rares cocci, *aucune grappe de staphylocoques*.

2° Liquide ponctionné au-dessus de l'atlas : liquide louche seulement. 30 p. 100 de mononucléaires et 70 p. 100 de polynucléaires. Pas de staphylocoques. On trouve très difficilement quelques cocci. Température : 38°5-38°9.

Le 3. Le mieux s'accentue. Température : 38°5-38°6. Pouls : 105, encore mou et dicrote ; la conscience est revenue de plus en plus, la raideur de la nuque est moins accusée.

Le 4. Recrudescence de température : 39°1-40°. Autovaccin : 1 cent. cube 5.

Le 5. Ponction lombaire : liquide seulement louche. Après centrifugation le liquide présente la cytologie suivante : 90 p. 100 de polynucléaires et 10 p. 100 de mononucléaires environ. Les grappes de staphylocoques réapparaissent, on en trouve une petite par champ environ. Novarsénobenzol : 0,15. Pouls : 102. Température : 38°4-39°3.

Le 6. Etat stationnaire. Température : 38°2-39°2. Tension artérielle (Pachon) : 13,5-7,5. Le pouls est bien mieux frappé qu'il y a cinq à six jours.

Le 7. Nous recommençons le traitement. Prise de sang de 125 grammes; transfusion de sang citraté : 125 grammes (infirmière). Novar : 0,15. Ponction lombaire, injection occipito-atloïdienne de 50 cent. cubes d'autosérum. Pouls : 102. Température : 38°4-39°.

Le 8. L'enfant est mieux. Température moins élevée : 38°-38°6. Raideur de la nuque moins accusée, l'enfant cause bien, mange mieux. On pratique malgré tout une injection de 1 cent. cube 5 d'autovaccin. On injecte également le soir dans le rachis 30 cent. cubes d'autosérum provenant d'une prise de sang de 60 grammes du matin. Examen du liquide céphalo-rachidien (retiré ce jour) : liquide louche, hématies, 10 à 20 p. 100 de mononucléaires et le reste de polynucléaires. Bien que le liquide soit resté à l'étuve quatorze heures à 37° on ne trouve que de très rares cocci. Pas une seule grappe de staphylocoques. Glucose par litre : 0 gr. 55.

Le 9, au matin, température : 39°3, provoquée par la réaction ayant suivi la dernière injection intrarachidienne d'autosérum. Mais dans la journée la température baisse à 38°8, l'enfant déclare qu'il souffre beaucoup plus maintenant des ponctions intrarachidiennes qu'il y a huit jours; sa sensibilité qui était en effet assez obtuse lors des premières ponctions est aujourd'hui tout à fait revenue. Pouls : 102.

Du 10 au 18. A partir de ce moment le jeune homme entre en convalescence, la température baisse progressivement et, à la prière de la famille, nous n'avons pas continué les ponctions et injections intrarachidiennes que nous ne jugions pas indispensables.

La plaie opératoire, qui vers la fin de juillet était atone et pleine de débris sanieux; est actuellement recouverte de bourgeons charnus rouges et très propres.

Le 18, l'enfant quitte la clinique pour être transporté dans sa famille. A partir du 22 août la température vespérale ne dépasse pas 37°4. La raideur de la nuque est complètement disparue et l'enfant s'alimente bien.

Vers le 15 septembre il commence à faire quelques pas, la contracture des

membres inférieurs ayant beaucoup rétrocédé. L'état général redevient bon. La plaie n'est pas encore tout à fait cicatrisée, mais a diminué d'étendue au point de n'être que le quart de la plaie primitive post-opératoire. Il n'y a pas d'os dénudé, toutefois quelques petits séquestres ont été éliminés dans les derniers pansements.

Au début de novembre l'enfant reprend ses études, la plaie est cicatrisée, il n'y a ni contracture ni trouble douloureux dans les membres inférieurs.

Il s'agit donc dans le premier cas d'une ostéomyélite à foyers multiples, l'un tibial, l'autre sur l'apophyse transverse droite de la 1re lombaire. Ces lésions sont survenues brutalement chez un adulte en parfaite santé sans qu'on puisse déceler à l'infection une porte d'entrée apparente et sans qu'aucun traumatisme puisse apparaître comme agent localisateur ainsi que cela existe dans un certain nombre de cas.

Le diagnostic, quoique facilité par l'apparition rapide d'un foyer tibial, n'a pas été fait primitivement et le malade entra d'abord dans un service de médecine, les signes généraux de l'infection : prostation, hyperthermie considérable retenant d'emblée toute l'attention. Il en est ainsi fréquemment, et cette notion si importante ne doit jamais, principalement chez l'enfant, être perdue de vue ; toutes les régions épiphysaires doivent dans ces infections rapides et intenses faire toujours l'objet d'un examen minutieux. A ce point de vue l'ostéomyélite vertébrale est particulièrement délicate à diagnostiquer, car il est des cas où aucune contracture du rachis, aucune douleur nette au début, quand il ne s'agit pas d'une ostéomyélite des apophyses épineuses, n'attirent l'attention et il faut procéder à une palpation méthodique pour révéler, et non toujours, un symptôme de localisation.

Dans ses deux cas le diagnostic a été facilité à M. Baranger par un empâtement de la région lombaire, mais dans les deux cas M. Baranger n'a vu les malades qu'après quelques jours et c'est d'abord les symptômes généraux qui ont retenu l'attention.

Dans sa deuxième observation si intéressante les phénomènes généraux sont ceux d'une grave septicémie et un certain nombre de ces malades sont primitivement pris pour des typhiques.

Dans ses deux cas, M. Baranger a trouvé un empâtement dans la région lombaire. Il est bon de rappeler l'importance de ces abcès allongés suivant la masse commune et n'ayant point la tendance à gagner le triangle Jean-Louis Petit. Ils s'accompagnent au début d'une circulation veineuse collatérale parfois intense et qui ne semble pas avoir existé dans les observations présentes.

Les lésions siégeaient sur le rachis lombaire, c'est là qu'elles sont effectivement les plus fréquentes dans les deux tiers des cas environ ; elles siègent dans la majorité des cas sur l'arc vertébral postérieur. Mon ami le Dr Grisel a étudié avec le soin dont il est coutumier ces faits dans la *Revue d'Orthopédie* de 1903 et je ne sache pas que des faits nouveaux n'aient fait autre chose que d'ajouter à cette étude quelques nouveaux documents.

Dans la deuxième observation de M. Baranger, les lésions ont peut-être primitivement siégé sur toute la vertèbre, car ultérieurement la radio-

graphie montra une ostéite du corps, mais lors de son intervention M. Baranger fut conduit sur une lame dénudée et rugueuse qu'il réséqua. Mais l'histoire du malade est si complexe que nous pouvons peut-être penser à une infection secondaire du tissu spongieux du corps. Cependant l'apparition de la méningite, lésion rare, ne serait-elle pas plutôt en rapport avec l'infection d'emblée généralisée de la vertèbre, comme il est noté dans des cas rares?

Quoi qu'il en soit, il est très évident que le plus grand intérêt de l'observation réside dans l'apparition de la méningite, complication heureusement rare, mais qui confère à toutes infections juxtaméningées et leur gravité et leur séméiologie.

M. Baranger a trouvé un liquide céphalo-rachidien purulent, avec de nombreux staphylocoques, raideur de la nuque, Kernig, etc...; l'observation et les examens de laboratoire suivent les progrès, puis la diminution de l'infection, et ont un grand intérêt.

Ce jeune malade a fini par guérir. M. Baranger a bien réellement mis tout en œuvre et le succès a couronné ses efforts. Nous ne pouvons que l'en féliciter. Par contre, entre les injections de tripaflavine, d'argent, de néosalvarsan, l'autovaccinothérapie et l'autosérothérapie, quelle part revient à chacun dans le succès?

M. Baranger insiste sur le rôle de l'autosérothérapie et c'est véritablement à lui, qui a suivi si minutieusement son malade, qu'il convient de demander son impression, car l'expérience que nous avons de pareils cas est bien restreinte.

M. G. Lardennois : La communication de M. Baranger et le rapport de M. Bréchot sont pour moi une occasion de vous communiquer l'observation intéressante d'une ostéomyélite vertébrale qui me donne encore actuellement beaucoup de souci.

Il s'agit d'une jeune femme qui, trois ans auparavant, étant encore jeune fille et alors âgée de vingt-trois ans, fut prise brusquement de douleurs rachialgiques et thoraciques avec grands accidents fébriles. Elle fut soignée d'abord pour grippe, ce qui prouve qu'elle présentait surtout des signes d'infection générale à type médical. Puis, suspectée d'appendicite, on la débarrassa de son appendice sans faire tomber sa fièvre. Ensuite le diagnostic porté fut celui de fièvre de Malte. On ne paraît pas à ce moment avoir constaté de signes locaux.

C'est seulement après plusieurs mois que les symptômes se précisèrent. Une vomique suivie de toux avec expectoration fit tomber sa température. Peu après l'apparition d'une collection au niveau de l'orifice supérieur du thorax à droite et la constatation d'une collection au niveau de la 3e dorsale firent penser à un mal de Pott avec accidents pulmonaires.

J'ai vu cette malade dans l'été de 1925 et j'ai été conduit par l'examen et les commémératifs à ne pas accepter le diagnostic de mal de Pott et à suggérer celui d'une ostéomyélite de la 3e vertèbre dorsale avec abcès endothoracique. Je lui conseillai de se confier à notre collègue Lapeyre, de

Tours, qui confirma le diagnostic et pratiqua une intervention portant sur les apophyses épineuse et transverse de la 3e vertèbre dorsale, abordée par voie postérieure para-médiane. Malheureusement il subsiste une collection d'allure torpide, située dans le médiastin postérieur que les radiographies après injections de lipiodol montrent étendue de la 3e dorsale à la 7e, flanquant l'œsophage. Elle se draine tantôt par la cicatrice de l'intervention sur la 3e dorsale qui se ferme et se rouvre par périodes, tantôt par la bronche ouverte au moment de la vomique.

Les très nombreux examens de laboratoire pratiqués sur le pus recueilli n'ont jamais décelé de bacille de Koch. Les inoculations au cobaye ont toujours été négatives. La 3e vertèbre dorsale présente sur les images radiologiques des lésions nettes. L'état général reste assez précaire. Le tableau est celui d'une affection du poumon, avec état sub-fébrile, toux, expectoration, hippocratisme des doigts, etc.

Une grossesse a pu cependant être menée jusqu'au huitième mois.

La question que j'étudie actuellement est celle d'une intervention de drainage de l'abcès chronique médiastinal. L'existence d'une fistule bronchique, comme vous le pensez, complique beaucoup la situation.

J'aurais une agréable surprise si la thérapeutique facile qui a si bien réussi à mon ami M. Baranger pouvait, dans le cas complexe qui me préoccupe, apporter également la guérison.

M. **Bréchot** : L'observation de M. Lardennois est particulièrement intéressante, je n'en connais pas d'analogue. Une ostéomyélite vertébrale, surtout quand elle siège sur le corps spongieux, s'accompagne ordinairement de phénomènes généraux graves et les symptômes locaux ne tardent pas à éveiller l'attention.

Cette évolution au ralenti avec abcès secondairement ouvert dans la tranche est bien remarquable et il serait intéressant de connaître l'agent causal.

Epilepsie consécutive à une blessure par balle datant de vingt-cinq ans. Disparition spontanée de tous les symptômes depuis dix ans malgré l'existence d'un projectile intracranien,

par M. **Maisonnet**, professeur au Val-de-Grâce.

Rapport de M. Ch. Lenormant.

A l'occasion d'une crise d'appendicite aiguë ayant amené le malade au Val-de-Grâce, M. Maisonnet a pu recueillir l'observation d'un homme qui, atteint d'une plaie du crâne par balle et conservant depuis vingt-cinq ans le projectile en plein cerveau, avait été épileptique pendant quatorze ans

et, depuis dix ans, ne présentait plus aucun trouble cérébral. Il lui a paru — à juste titre — intéressant de nous communiquer cette observation, dont voici les éléments essentiels :

Cet homme, aujourd'hui âgé de cinquante ans, a été blessé, en octobre 1903, d'un coup de revolver (calibre 7 ou 8 millimètres). La balle a pénétré un peu au-dessous de l'arcade orbitaire droite, à l'union du tiers externe et du tiers moyen de celle-ci. Le blessé a eu, aussitôt après, une perte de connaissance qui a duré vingt-quatre heures, et une légère hémorragie nasale. Les jours suivants, il a eu des céphalées violentes; pas de vertige; pas d'autre trouble nerveux qu'une paralysie faciale inférieure, qui persiste encore aujourd'hui.

Après un séjour de trois semaines à l'hôpital, le blessé sort, complètement guéri en apparence, et, pendant les six mois suivants, il reprend son service, sans aucun incident.

En mars 1904, six mois après la blessure, première crise d'épilepsie. Petite aura marquée par un violent mal de tête dans la région fronto-occipitale droite et par des bourdonnements d'oreille. Le blessé perd connaissance. Phase de convulsions, d'abord toniques, puis cloniques. Pendant la première phase de convulsions toniques, la tête tourne du côté gauche; le malade regarde du côté opposé à sa blessure. Les convulsions sont bilatérales, accompagnées d'émission involontaire d'urine et de morsure de la langue. Les convulsions durent quelques secondes, puis le malade reste plongé pendant une heure environ dans un sommeil profond. Après la crise, il éprouve une sensation de lassitude profonde et de nouveau un violent mal de tête localisé à la région fronto-occipitale droite. Amnésie totale durant la crise. Le signal-symptôme comme le symptôme résiduel semble bien être localisé à droite dans la région fronto-occipitale.

Trois nouvelles crises semblables se produisent pendant la première année après la blessure. Des crises analogues se renouvellent ensuite tous les six mois. Dernière crise en 1918.

Dans l'intervalle des crises, le malade présente, de temps à autre, des migraines, prédominant dans le côté droit de la tête et accompagnées d'un peu d'obnubilation.

Il a pris jusqu'en 1916 du bromure, à la dose de 4 grammes par jour; depuis cette époque, il n'a suivi aucun traitement. Depuis 1918, il n'a plus eu ni crise convulsive, ni migraine.

Actuellement, l'examen du système nerveux ne révèle plus rien d'anormal, en dehors de la paralysie faciale qui ne s'est pas modifiée depuis le moment même de la blessure.

Mais la radiographie montre le projectile, assez volumineux, situé en plein cerveau, dans la région occipitale, assez près de la surface de l'hémisphère.

Comme toutes les observations bien prises et suivies à longue échéance, le fait rapporté par M. Maisonnet mérite de retenir l'attention et constitue un document de valeur dans l'étude si difficile et encore si obscure des suites éloignées des plaies cranio-cérébrales, et en particulier de l'épilepsie traumatique. Cette question a été longuement discutée, peu après la guerre, à cette tribune et au Congrès de Chirurgie; elle le sera encore cette année. Malgré la vaste expérience de la guerre, bien des points sont encore à préciser et l'accord n'est pas fait sur les causes, l'évolution et surtout le traitement de l'épilepsie consécutive aux traumatismes craniens.

Il y a cependant quelques données qui paraissent définitivement acquises.

Au point de vue pathogénique, c'est le rôle capital de la cicatrice encé-

phalo-méningée comme facteur épileptogène. D'où résultent deux conséquences au point de vue pratique : d'une part, l'importance du traitement immédiat correct de la plaie cérébrale comme prophylaxie de l'épilepsie traumatique; d'autre part, le danger des cranioplasties et surtout des autoplasties dure-mériennes, dont le seul résultat est, en général, de créer une cicatrice épaisse et adhérente à l'écorce cérébrale.

Au point de vue clinique, contrairement à l'opinion classique, l'épilepsie localisée, l'épilepsie jacksonienne, est loin d'être le type le plus fréquent de l'épilepsie traumatique. La majorité des épilepsies traumatiques sont ou ont été, à un moment donné, des épilepsies généralisées. Ceci ressort avec évidence des statistiques récentes : Béhague trouve une proportion de 64,5 p. 100 de formes généralisées chez les anciens blessés de guerre épileptiques. M. Maisonnet donne un chiffre très voisin pour un relevé qu'il a fait sur 371 blessés : 96 cas d'épilepsie, dont 66 généralisée et 30 localisée.

Enfin, en ce qui concerne, l'évolution des accidents, il semble qu'elle soit moins grave que ne le disaient les anciens auteurs. En particulier, la mort subite survenant tardivement, après plusieurs années, dont il est beaucoup question dans les ouvrages classiques, a été exceptionnelle chez les blessés de la dernière guerre : M. Maisonnet n'en trouve qu'un cas sur les 371 blessés qu'il a suivis.

Par ailleurs, l'évolution de l'épilepsie elle-même est regardée par la plupart des auteurs comme fatale et progressive : « Elle ne guérit presque jamais, dit Souques; elle a, au contraire, une tendance naturelle à s'aggraver. » C'est l'opinon que nous soutenions encore, avec quelques réserves, Billiet et moi, dans notre rapport au Congrès de 1921. Mais, dès cette époque, Béhague affirmait que la marche des accès est loin d'aller toujours en s'aggravant : un tiers des blessés épileptiques sans traitement, disait-il, vont s'améliorant, un tiers restent stationnaires, un tiers s'aggravent. Depuis lors, de nombreux faits ont montré cette possibilité d'une amélioration spontanée de l'épilepsie traumatique. Il semble qu'après une période où les crises augmentent progressivement de fréquence et de gravité, si le blessé résiste, il vienne souvent une seconde période où elles s'espacent de plus en plus, parfois jusqu'à disparaître complètement. Sur 96 épileptiques blessés de guerre, M. Maisonnet note 9 améliorations et 5 guérisons, c'est-à-dire 5 cas où les crises ont complètement cessé depuis quatre ans, cinq ans, sept ans, neuf ans et dix ans (l'observation qui fait le sujet de ce rapport ne figure pas dans cette statistique).

L'homme dont M. Maisonnet nous a adressé l'observation a guéri sans intervention chirurgicale et en conservant son projectile intra-cérébral. Il paraît bien établi, d'ailleurs, que les projectiles profondément enfouis dans l'encéphale ne sont pas épileptogènes, que seuls les corps étrangers corticaux peuvent jouer un rôle dans la production des crises.

Je puis rapprocher du cas de M. Maisonnet celui d'un blessé que j'ai suivi depuis quatorze ans, qui, celui-là, a été opéré deux fois et qui, après avoir présenté des crises d'épilepsie répétées et graves, est aujourd'hui à peu près guéri.

Cet homme avait reçu un éclat d'obus en octobre 1914. Je l'ai soigné aussitôt après sa blessure et, comme nous faisions alors, j'ai nettoyé la plaie cérébrale, enlevé les esquilles et régularisé la brèche osseuse, puis réuni partiellement la plaie sur une mèche alcoolisée. Le blessé fut évacué au bout de quelques jours et je le retrouvai, l'année suivante, dans un hôpital de l'intérieur. Sa plaie était fermée, mais il présentait des crises d'épilepsie généralisée qui allaient en s'aggravant. J'intervins alors, j'agrandis la brèche cranienne et j'excisai la cicatrice méningée adhérente au cerveau. Il y eut une amélioration passagère, sans disparition complète des crises. Puis l'épilepsie reprit sa marche progressive : en 1916, les crises étaient subintrantes, très violentes, et la vie du blessé semblait en danger immédiat. Je me décidai donc à tenter une seconde intervention ; comme la première fois, je trouvai un bloc cicatriciel adhérent à la peau, à l'os et au cerveau, je l'excisai aussi complètement que possible, puis je fermai la brèche dure-mérienne avec un lambeau de fascia lata. Le résultat ne fut pas, tout d'abord, très brillant; pourtant le blessé survécut et ces crises étaient moins fréquentes lorsque je le perdis de vue.

Je le retrouvai après la guerre et, depuis cette époque, je l'ai revu une ou deux fois chaque année. Ses crises ont été en s'espaçant. Depuis 1920, il n'a plus eu qu'une crise tous les ans ou tous les dix-huit mois. Depuis trois ans, il n'a plus eu du tout de véritable crise convulsive avec perte de connaissance, mais seulement, à intervalles éloignés, des vertiges qu'il sent venir, ce qui lui permet d'interrompre ses occupations et de laisser passer le malaise qui ne dure que quelques instants. Fait à noter : en même temps que s'atténuaient les phénomènes d'hyperexcitabilité cérébrale, survenaient des signes déficitaires et ce malade présente aujourd'hui une paralysie faciale et de la faiblesse du membre supérieur. Néanmoins, quatorze ans après sa blessure, cet homme a pu reprendre une vie active; il s'est marié; commissionnaire dans une région rurale, il fait de longues tournées dans une voiture qu'il conduit lui-même et tient une comptabilité assez importante. Il mène donc, en somme, une vie à peu près normale et a récupéré une valeur sociale positive.

Le blessé de M. Maisonnet a guéri sans la chirurgie. Chez le mien, je crois que l'intervention n'a pas été absolument inutile, car la situation avait été vraiment alarmante à un moment donné; mais je suis certain que la simple excision de la cicatrice aurait été suffisante et que mon autoplastie dure-mérienne pouvait être plus nuisible qu'utile.

Il y a donc des épilepsies traumatiques qui s'améliorent spontanément; il y en a qui paraissent améliorées par l'intervention chirurgicale. Et ceci doit nous rendre circonspects dans l'appréciation des résultats de nos opérations.

Un dernier mot sur le terme de « guérison » que M. Maisonnet a employé, que j'ai employé également dans ce rapport. Il est facile de le critiquer et il ne faut pas lui donner un sens strict. Il est évident que jamais un cerveau épileptique ne redeviendra un cerveau normal. Il faut compter avec les récidives tardives, et l'on cite toujours l'opéré de Quénu qui eut une récidive après dix-huit ans; j'ajoute que ces récidives éloignées sont très rares,

puisque Kurt Matthiæ n'en relève que 4 dans une très importante série de 326 épilepsies traumatiques opérées.

N'empêche qu'il y a des sujets atteints d'épilepsie traumatique, qui spontanément ou à la suite d'une intervention chirurgicale, voient leurs crises disparaître complètement et restent depuis des années sans accident. Pour ceux-là, et avec la réserve que je viens d'indiquer, je crois qu'il est permis de parler de « guérison ».

M. Picot : J'ai eu l'occasion d'observer en 1926 un blessé que j'avais soigné pendant la guerre et dont l'histoire est tout à fait différente des cas rapportés par M. Lenormant,

J'avais opéré ce blessé en 1916. Il présentait une plaie du crâne par éclat d'obus. L'éclat était profond, occupait la région temporo-pariétale droite et je m'étais bien gardé de l'enlever. Après avoir nettoyé la plaie, enlevé les esquilles, j'avais refermé la plaie complètement et mon opéré avait parfaitement guéri.

Il est resté guéri jusqu'en 1926. Jamais il n'avait eu le moindre accident, pas même de maux de tête. Il exerçait la profession d'employé de commerce et avait pu, pendant plusieurs années, faire des comptes, tenir des registres sans la moindre fatigue.

Cet homme vient en 1926 me demander un certificat : il était sur le point de se marier et ce certificat lui avait été demandé par sa future belle famille.

J'étais bien embarrassé de lui donner satisfaction, et, pour me donner le temps de la réflexion, je lui conseillai de se faire faire un examen du liquide céphalo-rachidien. Bien m'en prit : avant que cet examen ait pu être fait, avant même que la ponction lombaire ait été pratiquée, ce blessé est mort en quelques heures. Sa famille me fit savoir qu'il fut pris un soir d'une crise épileptique généralisée, resta dans le coma plusieurs heures et mourut à la fin de la nuit.

Peut-être existait-il autour du projectile une petite collection silencieuse qui s'est ouverte spontanément dans le ventricule?

On ne saurait être trop prudent quand il s'agit de porter, chez un blessé du crâne, un pronostic quelconque.

M. Raymond Grégoire : Aux observations que M. Maisonnet nous a apportées, je puis en ajouter une autre qui montre que, comme le disait fort justement Lenormant, les accidents épileptiques consécutifs aux blessures du crâne sont parfois susceptibles de s'amender spontanément sans d'ailleurs qu'on puisse dire pourquoi.

Un de mes parents, engagé volontaire en 1870, reçut à la bataille de Patay une balle dans la région temporo-occipitale droite. Peu de temps après se manifestèrent des crises d'épilepsie généralisées d'emblée. Ces crises ont toujours conservé ce caractère de généralisation. Après de multiples évacuations d'ambulance en ambulance, il échoua à la Charité. Desprès lui fit une première trépanation dans le but d'extraire ce projectile. Il s'en tint à l'ouverture et au drainage d'une collection suppurée extra-

durale. Quelques mois plus tard, comme les accidents épileptiques continuaient, Desprès intervint à nouveau et cette fois retira une grosse balle de plomb comme en tiraient alors les fusils allemands. Cette opération n'eut aucune influence sur les crises comitiales. Elles étaient si fréquentes que ce blessé ne sortait jamais sans avoir dans la poche un petit appareil spécial qu'il introduisait dans la bouche quand il sentait venir l'aura et qui lui évitait de se mordre douloureusement la langue. Pendant plus de vingt-cinq ans, les crises se reproduisirent à peine influencées par le traitement médical. Puis elles s'espacèrent et disparurent enfin complètement.

Cet homme a aujourd'hui soixante-dix-sept ans, il est totalement guéri de ses accidents épileptiques sans aucun reliquat, et jusqu'à ces années dernières il a mené la vie très active d'un industriel intelligent et travailleur.

Les faits de ce genre sont assez rares pour qu'on ne les laisse pas ignorer.

Hernie épigastrique étranglée,

par M. **Artemio Zeno**, de Rosario Santa-Fé (Argentine).

Rapport de M. Michel Deniker.

Le Dr A. Zeno, professeur de Clinique chirurgicale à Rosario, nous a communiqué une observation dont l'intérêt principal est la rareté. D'après les recherches de l'auteur et celles que j'ai pu faire de mon côté, son observation serait en effet le treizième cas publié de hernie épigastrique étranglée.

Voici tout d'abord l'observation du Dr Zeno :

Mme M. E. F..., de Ch... (Argentine), mariée, âgée de vingt-trois ans, entre à la clinique le 10 juin 1927, envoyée par le Dr José Piaggio.

Histoire clinique. Règles normales, mariée depuis six ans; deux enfants bien portants. Pas d'avortement. Depuis un an et demi la malade présente des crises de lithiase biliaire : douleurs aiguës à l'hypocondre droit et à l'épigastre avec irradiation à l'épaule droite; ictère foncé, décoloration des matières fécales, urines acajou, fièvre. Ces accidents cèdent au traitement médical, la malade ne désirant pas se faire opérer. Constipation opiniâtre : trois ou quatre jours sans aller à la selle.

Depuis quelques mois, la malade a constaté l'existence d'une petite tumeur dans la région de l'épigastre, à quelques centimètres au-dessous de l'ombilic; tumeur molle de la grosseur d'une noisette, peu gênante, se réduisant facilement dans le décubitus dorsal, mais réapparaissant dès le retour à la station droite.

Il y a deux jours, étant couchée la malade ressent de vagues douleurs au niveau de la hernie et constate qu'elle n'est plus réductible. La douleur persistant, on fait appel à un médecin qui essaie vainement à son tour de pratiquer la réduction. Les douleurs augmentaient mais sans trop d'intensité. Pas de vomissements, pas de ballonnement; exagération de la constipation habituelle. Sur le conseil de son médecin la malade entre à la clinique.

Examen : Femme maigre, état général médiocre, masses musculaires flasques, peau pâle, langue saburrale, pas de dypsnée. Pouls à 80; tension normale.

A deux travers de doigt au-dessus de l'ombilic, on constate l'existence

d'une petite tumeur de la grosseur d'une noix, irrégulière, tendue, résistante et douloureuse. La réduction est impossible. Le reste de l'abdomen est normal. Pas de résistance anormale ni de péristaltisme exagéré.

Opération le 10 *juin* 1927 avec l'aide du Dr O. Cames. Narcose à l'éther. Incision sus-ombilicale de 6 centimètres.

On tombe sur une masse graisseuse irréductible que l'on dissèque par sa base. En la mobilisant, on constate dans la partie inférieure la présence d'un sac herniaire que l'on ouvre : il s'échappe un peu de liquide séro-sanguinolent. La base du sac est très large ; sur son côté droit, on trouve de l'épiploon adhérant et présentant en même temps une légère torsion. Ligature et résection de l'épiploon étranglé ; extirpation de la graisse pro-péritonéale. Reconstitution de la paroi en trois plans, sans aucune exploration intra-abdominale.

Guérison sans incident.

Dans les commentaires qui accompagnent son intéressante observation, M. Zeno insiste sur la rareté de la hernie épigastrique en général et de son étranglement en particulier. De fait les traités classiques en font à peine mention : *Rochard* (1904) se borne à noter la rareté de l'étranglement et la difficulté de son diagnostic, par suite du petit volume du sac et de l'amas graisseux qui le masque. *Jaboulay et Patel* (1908) font les mêmes constatations et ne signalent que deux cas d'étranglement, d'ailleurs des plus discutables, relatés par *Wiesinger*. *Championnière* déclare n'en avoir jamais observé. Le travail le plus important publié sur la question est celui de *Moschowitz* paru en octobre 1914 dans *Surgery, Gynecology and Obstetrie* (vol. XIX, n° 4, p. 520). Cet auteur a pu recueillir 10 observations indiscutables, la plus ancienne, de *Klein*, remontant à 1820.

De son côté, M. Zeno a pu retrouver deux autres cas, dont un de *Fraser*, publié dans l'ouvrage de *Leigh F. Watson* (*Hernia*. Kimpton, Londres 1924, p. 376) et concernant un malade de cent un ans!

L'observation qui nous est présentée serait donc bien, sauf erreur, le treizième cas connu de hernie épigastrique étranglée. Cette rareté s'explique par la constitution même de cette variété de hernie, généralement très petite et réduite à un lipome pro-péritonéal. L'existence d'un sac véritable ne se rencontre guère que dans 15 ou 20 p. 100 des cas. D'autre part, ce sac, lorsqu'il existe, se caractérise par une base très large, ce qui n'est pas fait pour favoriser l'étranglement.

Chez la malade de M. Zeno, la hernie coexistait avec une lithiase biliaire, et l'auteur pense qu'un léger degré de péritonite sous-hépatique, due à cette cause, a pu être l'amorce de l'épiploïte avec torsion qui amena secondairement les accidents de l'étranglement.

D'ailleurs, la coexistence de la hernie épigastrique avec des lésions organiques, telles que : cancer et ulcère de l'estomac, lithiase, etc..., a été déjà constatée par beaucoup d'auteurs et M. Zeno y a personnellement insisté dans un mémoire intitulé : Hernia epigastrica y lesiones organicas del estomago (*La Prensa medica Argentina*, 20 février 1915). Ces lésions peuvent jouer un rôle dans la production des symptômes douloureux, si fréquents dans la hernie épigastrique, encore que les tiraillements de l'épiploon suffisent le plus souvent à les expliquer.

L'étranglement épigastrique s'accompagne beaucoup plus rarement que les autres variétés herniaires d'une atteinte grave de l'état général, ce qui risque d'entraîner des erreurs de diagnostic. Ainsi, Moschowitz avait opéré son malade avec le diagnostic d'abcès pariétal.

Cependant, lorsque la hernie contient une anse intestinale, on peut craindre un sphacèle rapide, étant donné précisément les difficultés du diagnostic. *Rochard* insiste sur ce point.

Dans les observations publiées jusqu'ici, le contenu du sac herniaire est des plus variables. On note la présence :

Dans 4 cas, de l'intestin grêle (Dujarier et Berger ; Sebba, Ridgway ; Gussenbauer) ;

Dans 3 cas, du côlon transverse (Fabre, Ridgway, Klein) ;

Dans 2 cas, de l'intestin grêle et de l'épiploon (Hotchkiss et Dieffenbach) ;

Dans 2 cas, du côlon et de l'épiploon (Ridgway, Fraser) ;

Dans 2 cas, enfin, de l'épiploon seul (Moschowitz, Zeno).

Je vous propose, Messieurs, de remercier le professeur Zeno d'avoir bien voulu nous réserver la primeur de son intéressante observation et de la publier dans notre Bulletin.

Un cas de fistule vésico-vaginale traitée par voie transvésicale et guérie,

par M. **G. Métivet**, chirurgien des Hôpitaux.

Un cas de fistule vésico-vaginale, traitée par le procédé de Marion, avec cystostomie de nécessité,

par M. **Le Gac** (de Paris).

Rapports de M. Michel Deniker.

Voici tout d'abord les deux observations que nous ont apportées MM. Métivet et Le Gac :

I. *Observation de M. Métivet* :

Mme F..., vingt-quatre ans, a vu survenir peu de temps après un accouchement laborieux, qui a eu lieu à l'hôpital le 11 décembre 1920, un écoulement permanent et presque total des urines par le vagin.

Je vois la malade en octobre 1921. Les urines s'écoulent toujours par le vagin qui présente ainsi que la vulve des traces d'irritation légère. On découvre assez péniblement au fond du vagin, au niveau de la paroi antérieure, l'orifice de la fistule ; il paraît avoir près de 1 centimètre de diamètre. On décide de tenter d'emblée la cure par voie transvésicale.

Opération (25 octobre 1921) : anesthésie à l'éther. Position de Trendelenburg. Incision sus-pubienne longue de 12 centimètres environ. Refoulement de

l'aponévrose prévésicale et ouverture prudente et basse de la vessie. Deux catguts sont passés : l'un à droite, l'autre à gauche, dans les lèvres de la brèche vésicale, et permettent d'attirer celle-ci. Refoulement du péritoine; l'extrémité de l'index gauche étant introduit dans la vessie pour faciliter ce décollement. Ouverture large de la vessie. Mise en place de l'écarteur de Legueu.

On découvre alors aisément l'orifice de la fistule. Il est transversal, médian, situé exactement entre les deux orifices urétéraux, un peu plus près du gauche que du droit. Il admet facilement l'extrémité de l'index.

Incision elliptique autour de l'orifice. Séparation de la vessie et du vagin sur 1 cent. 1/2 environ sur tout le pourtour de l'orifice. On suture alors le vagin transversalement par trois plans au fil de lin fin : le premier plan n'intéresse que la muqueuse, les deux autres la musculeuse. Chaque plan est formé de trois à cinq points séparés. Puis on suture la vessie en un seul plan au catgut, cette suture est longitudinale.

Fermeture de la vessie en deux plans au catgut.

Catguts sur la paroi musculaire; soies cutanées.

Une sonde de Pezzer est mise en place. La malade est maintenue dans le décubitus latéral pendant dix jours.

A ce moment, ablation de la sonde. Guérison par première intention.

L'opération a été très facilement exécutée. La position de Trendelenburg et l'ouverture *large* de la vessie donnent un jour considérable sur la région du col vésical.

Il me paraît presque indispensable d'avoir à sa disposition des pinces à disséquer, un bistouri et des ciseaux à longs manches. Les sutures s'exécutent très aisément avec des aiguilles courbes de petit rayon portées par un long porte-aiguilles.

Je n'ai pas eu l'occasion depuis 1921 d'opérer d'autre fistule vésico-vaginale. Si je devais en opérer une autre, je suivrais le conseil donné par M. Marion dans le livre jubilaire du professeur Forgue : je placerais un tube de cystostomie pendant quelques jours avant de recourir à l'emploi de la sonde à demeure.

II. *Observation de M. Le Gac* :

Mme Ch..., vingt-six ans, accouche le 8 août 1922 d'un gros enfant; accouchement difficile ayant nécessité plusieurs applications de forceps. Dix jours après, perte des urines par le vagin en très grande quantité.

Première opération faite en province le 5 juin 1923. Voie vaginale. Sonde à demeure. Premier échec.

Deuxième opération. Même voie. Même procédé de drainage en décembre 1923. Deuxième échec.

Nouvelle grossesse en 1926, compliquée pendant le mois de novembre d'une pyélonéphrite gauche, cédant au traitement purement médical. Date du deuxième accouchement : 14 décembre, normal, sans aggravation du côté de la fistule.

La malade nous est amenée en janvier 1927. Un examen cystoscopique (possible après tamponnement vaginal) montre une fistule de la dimension d'une pièce de 0 fr. 50 située sur l'oblique unissant le col vésical à l'orifice urétéral gauche, au tiers interne de cette ligne environ.

Opération par le procédé de Marion le 11 mars 1927.

Fermeture facile après dédoublement. Double bourse au fil de lin sur l'orifice vaginal, scléreux et dur. Catgut sur la muqueuse vésicale. Nous avons l'impression nette qu'une sonde de Pezzer même petite, laissée à demeure, appuierait sur la fistule réparée, aussi décidons-nous de maintenir ouverte la cystostomie, à l'aide d'une sonde n° 32. Celle-ci est maintenue en place dix jours, et la vessie drainée au bout de ce temps par une sonde à demeure. Suites normales, sauf

un accident : réouverture de la cystostomie le quinzième jour, par suite d'un petit abcès prévésical.

La malade sort de la clinique un mois après son opération complètement guérie.

A propos de ces deux nouveaux succès, je ne veux pas revenir sur la question des indications respectives de l'opération de Marion et de la fermeture par voie vaginale. La question a été discutée encore ici récemment et, comme toujours, chacun est resté sur ses positions. Personnellement, j'ai utilisé assez souvent la voie vaginale pendant les cinq années que j'ai passées à la Salpêtrière chez mon regretté maître Segond. Je l'emploierai encore le cas échéant pour les petites fistules bas situées et facilement abaissables. Mais pour les fistules larges, haut situées, surtout lorsqu'elles sont consécutives à une hystérectomie totale et que manque le point d'appui du col, je trouve l'opération de Marion beaucoup plus rationnelle et d'exécution plus facile. Quant au facteur de gravité, il ne me paraît pas devoir entrer en ligne de compte : il s'agit à ce point de vue d'une cystostomie et rien de plus. Plus encore que leurs dimensions, le siège des fistules me paraît devoir être pris en considération. Dans le cas de M. Le Gac, en particulier, il s'agissait d'une fistule très voisine du col, et il n'est pas douteux que c'est le contact de la sonde à demeure sur la plaie opératoire qui a été la cause des deux échecs antérieurs. L'opération de Marion a permis de laisser la vessie ouverte pendant les dix jours nécessaires à la bonne cicatrisation de la plaie. Cette méthode doit-elle être généralisée à tous les cas, comme l'a proposé son auteur? Il semble que ce soit, en effet, plus prudent; en tout cas, conserver pendant quelques jours un tube vésical n'est, *a priori*, pas plus pénible que de rester dix jours à plat ventre avec une sonde de Pezzer.

Je vous propose de féliciter MM. Métivet et Le Gac de leurs succès opératoires et de publier leurs observations dans notre Bulletin.

COMMUNICATION

Fracture de l'avant-bras droit et luxation, en arrière de l'extrémité supérieure du radius (Fracture de Monteggia compliquée de la fracture du radius),

par M. **E. Juvara**, membre correspondant étranger.

Femme vingt ans. Accident d'automobile; projetée avec violence hors de la voiture. Son mari, médecin, constate une fracture de l'avant-bras droit, le segment inférieur étant retourné en angle droit; il réduit et immobilise dans un appareil improvisé.

Une radiographie démontre : la fracture transversale du radius, un peu au-dessous de son milieu; la fracture en bec effilé (oblique longue) du cubitus à l'union du tiers supérieur avec le tiers moyen. La luxation du radius en arrière. Le rebord de la cupule radiale présente aussi une petite ébréchure.

Opérée le lendemain. Chloroforme-morphine. Incision sur la crête cubitale. On constate une fracture comminutive. Le fragment intermédiaire détaché obli-

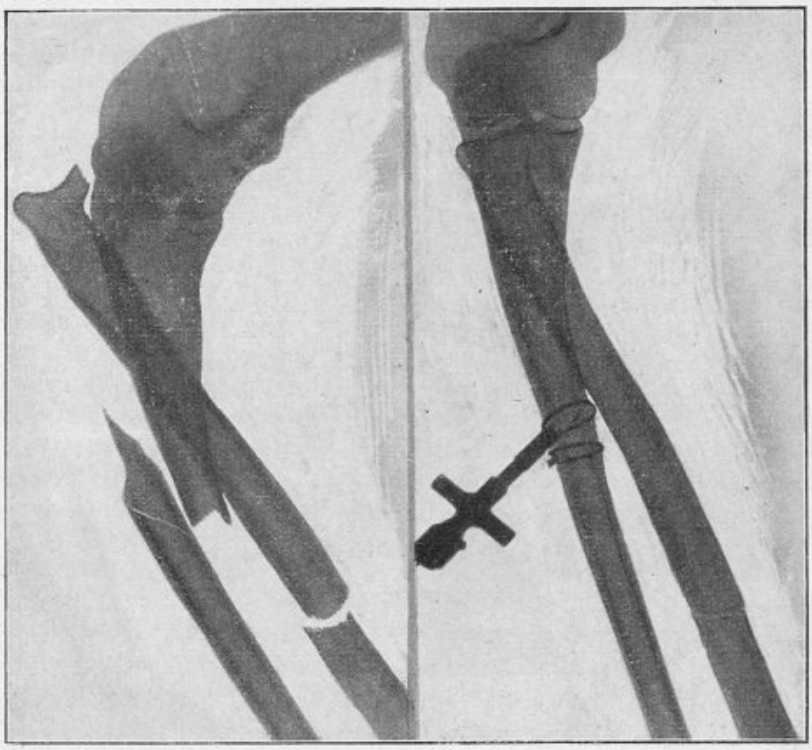

FIG. 1. FIG. 2.

quement du fragment inférieur du cubitus mis en place et fixé avec une ligature simple.

Les gros fragments du cubitus, facilement captés ensuite, sont solidement fixés avec un ligateur.

(La première ligature a été serrée, par torsion, car je n'avais à ma disposition qu'un seul ligateur.)

Petite incision au niveau du foyer radial. Les fragments, parfaitement réduits, tiennent fortement, étant engrenés. Aucun besoin de les fixer autrement.

Le membre ayant repris sa forme normale, les mouvements du coude étant parfaitement libres, je considère la luxation du radius réduite et renonce à toute intervention à ce niveau. L'avant-bras seul est soutenu par une petite gouttière en plâtre.

Le contrôle radiographique, fait le lendemain, est parfait; tout est en place.

Les suites opératoires sont simples.

Le ligateur est enlevé le vingt-cinquième jour. Les deux os de l'avant-bras sont parfaitement consolidés, ce qui confirme une radiographie faite quelques jours après.

Les mouvements du coude sont encore incomplets.

Quarante-cinq jours après l'opération, on retire aussi, par une toute petite incision, le fil qui avait été serré par torsion.

Trois mois après l'opération, la guérison est complète à tous les points de vue.

PRÉSENTATION DE MALADE

Hernie diaphragmatique opérée par la voie abdominale,

par M. **Pierre Delbet.**

J'ai l'honneur de vous présenter un homme de quarante-quatre ans que j'ai opéré d'une hernie diaphragmatique par laparotomie.

Cet homme n'avait jamais présenté de troubles gastriques, quand il fut pris brusquement, le 7 avril dernier, une demi-heure après son repas de midi, d'une violente douleur dans l'abdomen. Un quart d'heure après, il vomissait son déjeuner. Ce vomissement ne le soulagea qu'à demi. Les douleurs persistèrent dans l'épigastre, insuffisantes d'ailleurs pour empêcher le malade de travailler.

Le repas du soir ramène la même série d'accidents. Le malade constate que la position horizontale calme la douleur.

Les troubles persistent inchangés jusqu'au 17 avril, jour où le malade entre à l'hôpital. Tous les jours, une demi-heure après chaque repas (il n'en fait que deux), il est pris de douleurs et de vomissements. L'amaigrissement est rapide : le poids tombe de 68 kilogrammes à 55 kilogr. 200.

Cette symptomatologie bizarre, débutant brusquement, s'installant d'un seul coup dans une forme qu'elle conserve, était bien difficile à expliquer. Le malade avait à droite une hernie inguinale ancienne qui n'était certainement pas en cause.

L'examen ne révélait rien qu'une certaine contracture de la partie supérieure des droits.

Les recherches de laboratoire n'ont apporté aucun élément de diagnostic. Pas de mélæna occulte. Pas de rétention gastrique. Chimisme normal.

On pensa à des crises tabétiques, mais le Wassermann était négatif et les pupilles réagissaient normalement.

C'est la radiographie qui a fait le diagnostic, assez laborieusement d'ailleurs.

Le premier examen radioscopique signale une douleur sur le contour inféro-interne du cæcum, et une disposition anormale de l'estomac.

M. Barret croit constater une biloculation permanente, mais gêné par les ombres intestinales il demande à faire un second examen.

Le malade lui est renvoyé quelques jours plus tard et il fait les constatations suivantes : « Biloculation attribuable à une hernie diaphragmatique de l'estomac. Communication assez large entre les deux poches Pas de troubles de la traversée œsophagienne. » Et il fait les trois radiographies très démonstratives que voici.

Après vaccination, j'ai opéré le malade le 11 mai et pris délibérément la voie abdominale. Permettez-moi de vous dire, en quelques mots, ce qui m'a décidé à la choisir.

Elle n'est pas nouvelle. Si j'en crois Sencert, c'est Wendel (de Magdebourg) qui l'a le premier suivie pour exécuter une cardioplastie. Bien d'autres chirurgiens l'ont utilisée, le plus souvent en faisant une résection du rebord costal.

Malgré toutes ces observations, j'avais l'impression qu'il était très difficile d'agir sur le diaphragme par l'abdomen.

En 1926, à Sao Paulo, le professeur Camargo me dit que les rétrécissements de la partie inférieure de l'œsophage étaient fréquents au Brésil et me proposa de me montrer comment il les opérait. Je constatai avec surprise que par une laparotomie médiane, sans résection du rebord costal, on arrive très aisément sur l'orifice œsophagien du diaphragme ; on le voit, il est aisé d'en décoller l'œsophage, de pénétrer dans le médiastin et d'attirer dans l'abdomen plusieurs centimètres de l'œsophage thoracique. C'est ce que fit le professeur Camargo ; puis sur toute l'étendue du rétrécissement, qui se voyait très bien, il incisa longitudinalement la paroi œsophagienne jusqu'à la muqueuse, qu'il se garda bien de toucher. Il ne fit aucune suture sur l'œsophage et me dit qu'il obtenait par cette technique des résultats constants. C'est une œsophagotomie extramuqueuse. C'est l'opération de Fredet appliquée à l'œsophage.

Le 17 juin 1927, j'ai exécuté moi-même l'opération que j'avais vu faire à Camargo.

Le 19 décembre 1927, j'ai extirpé un cancer cardio-gastrique. Au cours de ces deux opérations, je me suis bien convaincu qu'une simple incision verticale, para-médiane, sans résection du rebord costal, permet d'aborder très aisément le diaphragme gauche et d'agir sur lui.

L'opération, chez le malade que je vous présente, n'a présenté aucune difficulté pour moi, je veux dire pour le chirurgien. C'est l'aide, mon chef de clinique Lascombe, qui a eu toute la peine. A chaque inspiration, l'estomac était aspiré et s'engouffrait dans la brèche diaphragmatique avec une brusquerie et une violence extrêmes. Avec un aide exercé, ayant le sens de la laparotomie, si je puis ainsi parler, tout devient facile.

Voici le protocole de l'opération :

Incision paramédiane gauche. L'orifice herniaire est très en arrière : j'y engage les quatre derniers doigts de la main droite avant de le voir. Il est situé en arrière du pilier gauche : son grand axe est presque transversal, cependant légèrement oblique de droite à gauche et d'arrière en avant. Son

extrémité interne est en arrière de l'œsophage et même de l'aorte. Son bord antérieur est rectiligne; son bord postérieur est coudé, à angle obtus, ouvert en avant et à droite de telle sorte que l'orifice est plus large à sa partie moyenne qu'à ses deux extrémités.

La grosse tubérosité de l'estomac, une partie de la rate et un lambeau d'épiploon s'y engagent. Ce dernier est très adhérent au bord postérieur du trou : il faut le réséquer.

Cette résection faite, l'estomac et la rate réclinés, l'orifice est bien visible et facilement abordable.

Avec une aiguille à pédale, je place un premier fil de soie sur l'angle gauche externe de la brèche : je constate que ses bords sont épais et résistants.

Je continue la suture, à points séparés, en progressant de gauche à droite. Au niveau de l'angulation du bord postérieur, la rate est adhérente au ras de l'orifice, si bien que je suis obligé de prendre dans le troisième et quatrième fil un peu de tissu splénique.

Je poursuis la suture jusqu'à l'angle postéro-interne. Elle est solide et étanche. Aucun sifflement ne se produit pendant les mouvements respiratoires. Il ne reste plus qu'à fermer la paroi abdominale. J'avais à peine exécuté ce dernier temps que je regrettai de n'avoir pas aspiré l'air de la plèvre. Cet oubli n'a eu aucune conséquence : les suites opératoires n'ont pas présenté le moindre incident. Le malade a guéri le plus simplement du monde.

Je vous l'ai présenté pour insister sur la facilité de l'accès au diaphragme gauche par l'abdomen, sans résection du bord costal.

NOMINATION D'UNE COMMISSION CHARGÉE D'EXAMINER LES TITRES DES CANDIDATS AUX PLACES VACANTES DE MEMBRE TITULAIRE



Nombre de votants : 37.

MM.	Baumgartner	36 voix.	Élu.
	Lapointe	30 —	Élu.
	Cunéo	29 —	Élu.
	Deniker	5 —	
	P. Bazy	4 —	
	Marion	4 —	
	Dujarier	1 —	
	Lecène	1 —	
	Wiart	1 —	

Le Secrétaire annuel, M. A. BRÉCHOT.

L. MARETHEUX, imprimeur, 1, rue Cassette, Paris.

90027

BULLETINS ET MÉMOIRES

DE LA SOCIÉTÉ NATIONALE DE CHIRURGIE



Séance du 6 juin 1928.

Présidence de M. OMBRÉDANNE, *président.*

PROCÈS-VERBAL.

La rédaction du procès-verbal de la précédente séance est mise aux voix et adoptée.

CORRESPONDANCE

La correspondance comprend :

1° Les journaux et publications périodiques de la semaine.

2° Une lettre de M. DENIKER demandant un congé jusqu'au mois de juillet.

3° Un travail de MM. FIOLLE, correspondant national, et HAYEM, intitulé : *Occlusion intestinale par adhérence du grêle au moignon appendiculaire non enfoui.*

4° Un travail de M. JEAN, correspondant national, intitulé : *Phlegmon de la gaine synoviale du long péronier latéral.*

5° Un travail de M. LERICHE, correspondant national, intitulé : *Résultat éloigné d'une opération pour hernie diaphragmatique récidivée.*

6° Un travail de M. AUMONT (Versailles), intitulé : *Trois cas de pseudarthrose des membres ; greffes osseuses par un procédé mixte.*

M. DUJARIER, rapporteur.

7° Un travail de M. AUMONT (Versailles), intitulé : *Polypes fibreux et fibrome utérin gangrené. Hystérectomie vaginale. Guérison.*

M. BASSET, rapporteur.

8° Un travail de M. AUMONT (Versailles), intitulé : *Traumatisme grave du genou. Résection, implantation tibio-fémorale et greffe osseuse secondaire. Résultat au bout de deux ans et demi.*

M. FREDET, rapporteur.

9° Un travail de M. Férey (Saint-Malo), intitulé : *Cloisonnement transversal du vagin révélé au sixième mois d'une grossesse.*

M. Mathieu, rapporteur.

10° Un travail de MM. Fontaine et de Girardier (Strasbourg), intitulé : *A propos d'un cas d'hémorragie protubérantielle consécutive à une fracture du crâne.*

M. Lecène, rapporteur.

11° Un travail de M. Villechaise (Toulon), intitulé : *Deux cas de pseudo-kystes du pancréas.*

M. Dujarier, rapporteur.

A PROPOS DU PROCÈS-VERBAL

Un cas d'ostéomyélite cervicale primitive chez un adulte de quarante ans.

par M. Alglave.

Le récent rapport de notre collègue Bréchot sur les observations de M. Baranger a rappelé notre attention sur l'ostéomyélite de la colonne vertébrale, sur les difficultés souvent très grandes de son diagnostic, sur les accidents parfois si imprévus et si redoutables de cette affection, sinon sur la gravité possible de ses suites précoces ou lointaines.

Aux faits analysés par Bréchot, j'en ajouterai un où la localisation de la maladie s'est faite à la colonne cervicale. Je l'ai suivi pendant cinq ans et et il m'a paru mériter de vous être apporté pour les enseignements à en retirer : des poussées inflammatoires et abcès successifs, des douleurs parfois atroces, locales et irradiées, une subluxation menaçante de la colonne cervicale en ont été les principaux accidents :

Il s'agit d'un industriel qui était âgé de quarante ans, qui jouissait d'une bonne santé et ne présentait aucune lésion, cutanée ou autre, appréciable en aucun point de l'économie quand la maladie a débuté.

Elle est apparue soudainement, dans la nuit du 17 décembre 1922, et s'est manifestée d'emblée par des élancements douloureux dans la colonne cervicale, qui sont allés en s'exagérant pendant toute la nuit, en même temps qu'il y avait de la fièvre.

Dès le lendemain, le cou était comme immobilisé, le moindre mouvement y était très pénible, cependant que les élancements douloureux y devenaient bientôt « atroces », suivant le dire du malade.

Ces élancements irradiaient vers la nuque, la tête, les épaules avec un maximum en arrière et sur les parties latérales du cou, cependant que la fièvre s'élevait chaque soir à 39° et au delà, pour s'abaisser un peu le matin..

Le médecin, très averti, qui donnait ses soins au malade pensa après quelques jours qu'il s'agissait peut-être d'un phlegmon profond du cou en évolution,

mais il fallut près de quinze jours pour qu'une tuméfaction appréciable se manifestât en arrière et sur les parties latérales du cou et c'est seulement après dix-huit jours de souffrances aiguës que les signes d'une suppuration profonde devinrent probants.

Appelé à ce moment-là, le 4 janvier 1923, j'eus l'impression qu'il existait un abcès profond postérieur et latéral gauche du cou et je décidai de l'ouvrir immédiatement.

Une incision faite à gauche, à la partie moyenne du cou, suivant le bord postérieur du muscle sterno-mastoïdien, donna écoulement à une grande quantité de pus, crémeux, manifestement collecté contre les vertèbres moyennes de la colonne cervicale.

L'exploration au doigt du fond de l'abcès montre une vertèbre dénudée, vraisemblablement la 4e.

Un drainage large était établi après lavage et ramonage de la cavité de l'abcès successivement à l'eau oxygénée et à l'éther.

Dans le pus recueilli au moment de l'ouverture de la collection, l'examen bactériologique va déceler le *staphylocoque doré*.

Dès le lendemain de l'intervention, le malade accusait un soulagement très grand et le 27 janvier, vingt-trois jours après l'incision, il pouvait quitter la maison de santé en bonne voie apparente de guérison. Mais il était obligé d'y revenir dix jours après, le 6 février, pour de nouvelles douleurs et une nouvelle tuméfaction du cou apparue à droite, c'est-à-dire du côté opposé à celui de l'ouverture qui avait été faite.

De nouveau le cou est comme « figé » en demi-flexion et un nouvel abcès s'est formé, qui est incisé le 7 février.

Cette incision allait, comme la première, donner un bon soulagement, mais une suppuration assez abondante et des oscillations fébriles assez marquées allaient subsister pendant plusieurs mois, malgré des pansements quotidiens attentifs, et une série d'injections vaccinales antistaphylococciques faites par le Dr Delamare, médecin du malade.

Le 20 février 1923, deux mois après le début de la maladie, malgré le repos absolu au lit, tête bien appuyée, la colonne cervicale paraissant s'incurver en son milieu, un transport très prudent du malade était effectué pour une radiographie que voici : elle révèle une raréfaction osseuse notable portant sur la 3e et la 4e vertèbre cervicale qui sont subluxées l'une par rapport à l'autre, mais la subluxation est surtout accentuée entre la 4e et la 5e.

L'équilibre de la colonne cervicale paraît gravement compromis.

Pour remédier au danger qui menace le malade, un appareil plâtré de soutien de la tête et du cou est appliqué, cependant que des pansements quotidiens vont être continués pendant des semaines au cours desquelles de petits séquestres osseux sont éliminés avec le pus qui suinte de la plaie.

Peu à peu, cependant, la suppuration va se tarir et vers la fin de 1923, dix mois après le début de la maladie, un état de guérison assez satisfaisant est enfin obtenu. Le malade peut reprendre progressivement ses occupations, avec la tête et le cou soutenus par un appareil de prothèse. Cet appareil va être conservé pendant plusieurs mois.

Une radiographie que voici, faite en octobre 1924, un an plus tard, montre que les vertèbres qui avaient été malades et décalcifiées ont retrouvé une densité sensiblement normale et que des jetées osseuses de renfort se sont établies de la 4e à la 5e et à la 3e cervicale formant comme des colonnes latérales de soutien dans les points qui avaient été menacés d'effondrement.

Pendant trois années consécutives, de la fin de 1923 à la fin de 1926, tout va bien et le malade se considère comme guéri. Mais, dans la nuit du 6 au 7 octobre 1926, il est repris tout à coup d'une très violente douleur dans le membre supérieur gauche, avec un maximum d'intensité dans la région du coude.

Dans les jours et les semaines qui vont suivre, l'état douloureux va per-

sister, presque sans interruption, avec des phases d'exacerbation extrêmement pénibles.

Des poussées fébriles au-dessus de 38 accompagnent les poussées douloureuses, lesquelles sont irradiées dans les troncs nerveux du membre supérieur et aussi autour du creux sus-claviculaire et de l'omoplate du même côté.

Il paraît certain que le malade refait un foyer d'ostéite et sans doute un abcès.

Les moyens médicaux les plus divers sont essayés sans succès pour calmer les douleurs.

Une nouvelle radiographie fait entrevoir un nouveau foyer d'ostéite et bientôt d'ailleurs une tuméfaction apparaît à gauche, témoignant de la formation probable d'un nouvel abcès au niveau du foyer primitif.

C'est sur ce soupçon d'abcès que, le 28 mars 1927, je fais une incision de recherche. Elle me conduit sur une nappe d'un pus épais collé contre les vertèbres malades.

Ce pus ayant été évacué, la douleur va s'apaiser et après quelques semaines tout va rentrer dans l'ordre.

Mais voici que, pendant l'hiver 1927-1928, de nouvelles douleurs reparaissent, parfois avec autant d'acuité que dans les épisodes antérieurs. Las de souffrir, le malade va demander à plusieurs de nos collègues, médecins et chirurgiens, qui s'intéressent beaucoup aux affections du crâne et du rachis, la guérison que nous n'avons pas pu lui donner définitive.

Nous croyons savoir qu'il souffre toujours malgré la diversité des moyens médicaux employés.

Il est évident que l'avenir de ce malade reste très sombre, et, de toutes façons, j'ai pensé que cette observation devait être placée à la suite de celles du rapport de notre collègue Bréchot.

Résultat éloigné (sept ans) d'une opération pour hernie transdiaphragmatique récidivée,

par M. **R. Leriche.**

J'ai revu, il y a quelques semaines, un malade que j'avais opéré en 1919 et en 1921 pour une hernie transdiaphragmatique de l'estomac et du foie. Pour répondre à la demande de Lecène touchant les résultats éloignés de telles opérations, et comme suite aux observations de Lafourcade et de Schwartz, je résume brièvement son histoire que l'on trouvera *in extenso* dans une communication faite à la *Société de Chirurgie de Lyon* le 21 avril 1921[1] :

J. B..., vingt-quatre ans. Blessé le 2 juin 1918 à la poitrine par éclat d'obus : hémothorax, infection; résections costales multiples, quitte l'hôpital fin février 1919 bien guéri. Réformé temporairement en juin 1919. Convalescence régulière, mais avec des gargouillements constants à l'estomac. Fin septembre, après le petit déjeuner, coliques violentes qui cessent par la diète. Même chose le lendemain et jours suivants, puis vomissements alimentaires réguliers. En

1. Des récidives après les opérations faites pour les hernies transdiaphragmatiques. *Soc. de Chir. de Lyon*, 21 avril 1921, in *Lyon Chir.*, t. XVIII, n° 6, 1921, p. 760. Voyez aussi Allegret, *Thèse de Lyon*, 1920 : 3 cas de hernie diaphragmatique par plaie de guerre.

novembre, entre à l'hôpital pour des troubles digestifs prononcés. La radiographie décèle une hernie transdiaphragmatique gauche.

Je le vois le 5 décembre 1919. Examens clinique et radiographique détaillés confirmatifs.

Le 15 décembre, incision entre la 7e et la 8e côte. Fracture de la 8e côte. L'écarteur automatique donne beaucoup de jour sur une grande cavité ne communiquant plus avec la plèvre libre qui est refoulée en haut avec le poumon. Cette cavité est entièrement remplie par l'estomac (grande courbure, grosse tubérosité et petite courbure en partie) plié en deux. Je le réduis facilement. Il n'y a pas d'adhérences, sauf un peu d'épiploon fixé au bord du trou diaphragmatique par lequel passe encore une partie du lobe gauche du foie. Le trou a 4 à 5 centimètres de grand axe. Il est recousu à deux plans au crin ; un plan transversal, un plan antéro-postérieur. Fixation du poumon sur la suture. Fermeture complète. Suites sans incidents.

Au départ, la radioscopie montre un état thoracique normal.

En mai 1920, récidive des malaises, crises douloureuses et crampes.

En mars 1921, le malade revient me trouver : cliniquement et radiographiquement la récidive est complète.

Nouvelle intervention le 22 mars. Même voie, même incision. Réduction facile. Pour boucher le trou, je fixe la lèvre interne de l'orifice diaphragmatique à la paroi, faisant ainsi un diaphragme horizontal. Tout l'hiatus disparaît de cette manière. Résultat immédiat satisfaisant. Guérison clinique et radiographique.

J'ai revu le malade le 7 mai 1928, soit au bout de sept ans, parfaitement guéri, n'ayant aucun malaise, aucune crampe, digérant bien et travaillant normalement comme cultivateur.

Cette observation montre que l'on peut obtenir une guérison définitive de la hernie diaphragmatique, mais que pour cela le point délicat du traitement n'est pas le choix de la voie d'abord, mais celui du mode de fermeture de la brèche diaphragmatique d'après les besoins de la lésion.

En 1921, au sujet de cette observation, j'indiquai alors comme possibles, en cas de brèche difficile à fermer, la suture de la lèvre diaphragmatique interne aux parties molles du thorax ; l'autoplastie cutanée (un lambeau de peau étant cousu sur la plaie diaphragmatique) ; la désinsertion des attaches costales ou postérieures du diaphragme et enfin la paralysie du diaphragme par phrénicectomie. Il est bon de connaître à l'avance ces différentes ressources et il faut savoir choisir séance tenante le procédé qui paraît le plus sûr, la simple suture, même au fil non résorbable, ne donnant pas toujours toute sécurité.

Occlusion intestinale par adhérence du grêle au moignon appendiculaire non enfoui,

par MM. **J. Fiolle** (de Marseille), correspondant national,
et **L. Hayem**, chirurgien des Hôpitaux.

Depuis l'époque où M. de Martel a montré les avantages de sa technique simplifiée, nous avons cessé, comme la plupart des chirurgiens, d'enfouir le moignon appendiculaire. Et cette réduction des temps opératoires nous avait paru jusqu'ici ne comporter aucun risque, aucun inconvénient.

Or, voici qu'un fait précis, rigoureusement observé, vient nous donner à penser que l'absence d'enfouissement peut [exceptionnellement] être à l'origine d'accidents graves d'occlusion...

Le fait lui-même ne fait plus de doute pour nous, mais je m'empresse de déclarer que nous ne voulons en tirer, pour l'instant, aucune conclusion. En effet, s'il demeure unique, s'il constitue une simple curiosité pathologique, sa valeur n'est pas énorme. Mais est-il unique? Pour le savoir, il faudrait que tous les chirurgiens non enfouisseurs publiassent leurs accidents au cas où ils en auraient observé.

Nous versons donc aux débats un fait isolé, mais non douteux, et nous demandons aux chirurgiens qui en auraient vu de semblables de les apporter aussi : c'est la seule façon de savoir si nous pouvons continuer à opérer sans enfouissement, ou s'il faut revenir à la péritonisation du moignon.

A notre observation principale, nous joindrons un autre fait, intéressant aussi, mais infiniment moins démonstratif, d'occlusion tardive, par moignon non enfoui : je dis qu'il est moins démonstratif parce qu'il s'agissait de péritonite suppurée, et que le moignon, énorme, ne *pouvait pas* être enfoui : on n'avait pas le choix, tandis qu'on l'avait dans l'autre cas.

Avant de donner le détail de ces deux faits cliniques, il me paraît nécessaire de prévenir des questions, des objections possibles sur plusieurs points :

1° Je sectionne les appendices au thermo... Certains attribueront au thermo tous les accidents observés. J'éprouve d'autant plus de peine à répondre que, si je n'avais pas employé le thermo, d'autres chirurgiens n'auraient pas hésité à mettre tous les malheurs sur le compte de cette abstention : de toutes façons, je ne puis, sur ce point-là, échapper à la critique;

2° Après avoir lié d'une part le méso et d'autre part l'appendice, je solidarise les deux moignons, pour en diminuer la surface;

3° J'emploie, pour la ligature, du catgut n° 2, dont j'éprouve d'abord la résistance. Et je fais trois nœuds très serrés. Beaucoup préfèrent les fils non résorbables. Mais, là encore, les avis sont partagés, à peu près également, semble-t-il. Nous ne nous dissimulons pas que c'est surtout cet emploi de catgut que l'on aura tendance à incriminer. Cependant, des centaines et probablement des milliers d'appendices ont été enlevés de cette façon, sans incident aucun. Et la plupart des chirurgiens que nous avons interrogés n'emploient que le catgut pour lier l'appendice, sans enfouir le moignon.

Observation I. — *Crise d'appendicite; ablation sans enfouissement; occlusion intestinale; intervention, fistulisation du grêle à la Witzel; guérison.*

Mme T. R..., vingt et un ans, est prise, le 18 avril 1918, de douleurs abdominales violentes, à droite, avec vomissements et arrêt des matières et des gaz.

Pas d'antécédents, pas de crise antérieure.

Le 20, à l'arrivée à l'hôpital, 39°2. Défense légère de la fosse iliaque droite, douleur à la pression dans la zone de Mac Burney. Au toucher vaginal, cul-de-

sac droit très sensible; on a l'impression qu'il est le siège d'une tuméfaction.

Etat général médiocre, aspect typhique, langue sèche, pouls à 120 environ. Rien dans les urines.

Opération d'urgence, le 21 au matin. Ether. En raison des doutes qu'on a sur l'état des annexes droites, on passe par la ligne médiane, sous-ombilicale.

On s'aperçoit d'abord que les annexes sont saines (c'est probablement le cæcum bas situé qui donnait l'impression de tumeur du cul-de-sac droit).

L'appendice, par contre, est nettement malade; il est turgescent, sa pointe, tout à fait libre, présente une zone grisâtre; l'extrémité cæcale de l'appendice est normale, on n'enfouit pas le moignon lié au catgut n° 2, on solidarise simplement le fil appendiculaire et le fil du pédicule. Paroi abdominale fermée en deux plans.

Suites d'abord favorables; les douleurs disparaissent, les vomissements aussi. Emission de gaz, selle normale le troisième jour. La température baisse, mais, comme elle remonte au quatrième jour, et que l'aspect typhique persiste, *on fait un séro-diagnostic, qui est négatif*. En réalité, la fièvre est due à une suppuration sous-cutanée; son évacuation est suivie d'une détente.

Mais, au huitième jour, apparaît une complication nouvelle : des douleurs diffusées à tout l'abdomen surviennent tout d'un coup, avec vomissements, et ballonnement considérable du ventre; on voit, dans la paroi distendue, les anses intestinales en reptation. Mais il y a émission de quelques gaz, et on décide de surseoir à l'intervention. Après une amélioration nette de cinq ou six jours, nouvelle crise, qui cesse comme la première.

Mais, le 21 mai, les accidents se reproduisent, plus violents. Le ventre est très ballonné, le pouls bat à 120; et il y a eu un vomissement fécaloïde dans la nuit. Nous décidons d'intervenir d'urgence.

Deuxième opération le 21 mai. Incision paramédiane, sous éther. Le grêle apparaît considérablement dilaté et tendu. On explore la face profonde de la ligne d'incision de la première laparotomie; rien n'y adhère. En suivant le grêle, on est conduit à la fosse iliaque droite; là, on reconnaît une anse de la fin du grêle, tordue, et adhérent au cæcum; on l'en décolle aisément, car les adhérences sont lâches, et l'on voit alors que la zone d'accolement sur le cæcum siège exactement au point où a été sectionné l'appendice; la face interne du cæcum présente, à ce niveau, un placard très limité de fausses membranes; le grêle décollé est, lui aussi, recouvert de fausses membranes, et sa vitalité paraît, en un point, douteuse.

On met à la paroi cette zone douteuse, et comme au-dessus d'elle l'intestin est gorgé de liquides, on place dans le grêle distendu une sonde de Nélaton qu'on enfouit à la Witzel.

Les suites, cette fois, sont très simples; la sonde de Nélaton donne assez abondamment pendant deux jours; puis on la retire, parce que la malade a émis des gaz par l'anus; aucune fistule ne persiste. L'état général s'améliore rapidement, et aujourd'hui, au dixième jour, l'opérée est en parfait état.

Obs. II (résumée). — *Opération d'appendicite avec péritonite suppurée. Occlusion trois ans après, par bride partant du moignon non enfoui. Opération. Guérison.*

M. T..., trente-six ans, présente un syndrome de péritonite généralisée (ventre de bois, vomissements, etc...). J'opère le 5 mars 1923. Incision médiane : le ventre est plein de pus. On est conduit à l'appendice, qui est énorme, perforé non loin de l'implantation cæcale. On l'enlève, sans l'enfouir, ce qui serait d'ailleurs difficile, étant donné la largeur du moignon et l'état du cæcum. Drainage de l'abdomen.

Suites troublées par des *menaces* d'occlusion, qui finissent par disparaître vers le quinzième jour.

Tout est bien pendant près de trois ans.

Mais au début de 1926 survient une crise d'occlusion qui m'oblige à réintervenir (9 février 1926).

Cette deuxième opération a été d'une simplicité extrême.

Laparotomie paramédiane droite : je découvre tout de suite un long tractus fibreux qui part du moignon appendiculaire encore très visible, le prolongeant en quelque sorte, et va s'insérer sur une anse grêle. Cette anse subit une forte traction qui la coude en V. Il suffit de réséquer la bride, et d'enfouir de part et d'autre les extrémités. Guérison.

RAPPORTS

Occlusion intestinale consécutive à une appendicectomie d'urgence. Entérostomie. Interventions consécutives,

par M. **Maisonnet** (Val-de-Grâce).

Rapport de M. G. Lardennois.

M. Maisonnet, professeur au Val-de-Grâce, nous a communiqué une intéressante observation d'occlusion intestinale consécutive à une appendicectomie d'urgence.

Depuis les communications de M. Roux-Berger en 1922, celles de M. Mathieu, de M. Sauvé, de M. Auvray et de M. Savariaud en 1924, nombreuses ont été les observations rapportées ici et vous avez encore présents à la mémoire le rapport de M. Chifoliau (1927) sur les cas de M. Voncken de Liége, ceux de M. Okinczyc (1927) sur les observations de M. Autefage et de M. Vergoz, celui de M. Basset (1927) et la communication de M. Viannay (1927), etc. C'est donc une question sur laquelle votre attention s'est déjà fixée à diverses reprises.

Le cas étudié par M. Maisonnet présente plusieurs particularités intéressantes. Il s'agit d'une occlusion aiguë *retardée* éclatant dans la troisième semaine et imposant à un chirurgien de garde une entérostomie vingt jours après l'opération.

L'appendicectomie avait été faite à chaud, le 10 juillet 1921, au troisième jour d'une appendicite perforée et suivie d'un drainage. C'est le 1er août que fut faite l'ouverture du grêle, dans la fosse iliaque gauche.

M. Chifoliau nous a montré dans son magistral rapport du 15 juin 1927, et M. Paul Mathieu l'appuyait avec insistance, qu'il faut distinguer entre les occlusions *immédiates* accompagnant les premiers incidents appendiculaires, les occlusions *retardées* survenant après la première semaine et, d'autre part, les occlusions *secondaires* à longue échéance, qui font partie de la pathologie des périviscérites adhésives.

Les premières, les précoces, peuvent être liées à l'existence préalable d'une bride sur la terminaison de l'iléon, soit la bride sous-iléale de Lane en V renversé en bas, soit la bride sous-iléale en V ouvert en haut.

Les occlusions post-appendiculaires retardées sont en général dues à une péritonite plastique aiguë ou subaiguë engluant les anses pelviennes de l'iléon.

Comme l'a bien dit M. Mathieu, seules les occlusions aiguës survenant peu de jours après l'intervention sont émouvantes, car elles imposent une action rapide dans des circonstances difficiles.

Le chirurgien de garde, dont nous parle M. Maisonnet, aurait-il pu, comme le conseille M. Mathieu, faire une laparotomie médiane et dégager les adhérences? Aurait-il pu faire une antéro-anastomose, comme le préco-

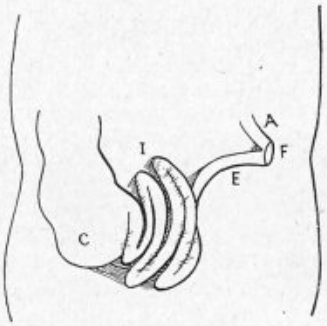

FIG. 1. — Adhérences sur les anses terminales du grêle. Une fistule F a été établie sur l'iléon. Elle est à dérivation totale. Rien ne passe du bout afférent A dans le bout efférent E.

nise M. Okinczyc? Je n'en sais rien; le fait est qu'il pratiqua une large fistulisation assez haut sur le grêle et que c'est ce malade fistulisé qu'eut à soigner M. Maisonnet.

La situation de l'adjudant en question deux mois après ces accidents et après cette ouverture de l'intestin grêle était, nous dit M. Maisonnet, fort précaire. Les liquides digestifs du grêle s'écoulant sans cesse sur la paroi abdominale avaient créé une large ulcération peptique allant de la ligne médiane au rachis et du sternum au pubis. Le poids de l'opéré était tombé à 37 kilogrammes, la quantité d'urines quotidiennes à 200 grammes, et il fallait avoir recours au sérum sous-cutané et aux lavements alimentaires pour entretenir ce misérable équilibre vital.

M. Maisonnet voulut bien me demander conseil à propos de ce malade et, après étude de la situation, voici quelle fut la décision prise. Manifestement des adhérences serrées étranglaient les dernières anses grêles sur plus d'un mètre. L'anse grêle était à dérivation totale avec éperon saillant. La faiblesse de l'état général était inquiétante. J'ai déjà dit, je crois, que la peau de l'abdomen était presque entièrement ulcérée.

Faire une anastomose iléo-colique en amont de la fistule grêle, c'était

d'exécution assez simple, mais le résultat fonctionnel risquait d'être peu satisfaisant, car la fistule était située très haut sur le grêle.

Dégager les adhérences et fermer la fistule paraissait le parti le plus rationnel. C'est le plan que nous adoptâmes, M. Maisonnet et moi, car il voulut bien me demander de l'assister dans son intervention. Après soins particuliers de la peau, une laparotomie médiane fut faite le 30 octobre 1921. L'anus iléal avait été bien entendu fermé dès le début de l'intervention.

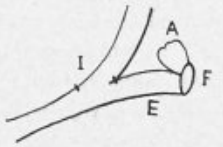

Fig. 2. — Intervention. Cure de la fistule par voie intra-abdominale après libération des adhérences. Par prudence et pour éviter la récidive d'une obstruction, si de nouvelles adhérences venaient à se reformer, une soupape de sûreté en F a été conservée. Le bout afférent A a été sectionné. Il est fermé du côté de la fistule et de l'autre implanté en termino-latérale oblique sur le bout efférent. Celui-ci E ne ramènera du chyle à la fistule que s'il se produit un antipéristaltisme anormal.

La cœliotomie nous montra des adhérences effroyablement difficiles à démêler, sur plus d'un mètre, entre les anses de l'iléon ptosé et fixé dans le bassin. Nous réussîmes à dégager, à peu près, tout ce segment iléal et l'angle iléo-cæcal. Mais dans les conditions très imparfaites où nous opérions la formation de nouvelles adhérences était à craindre et la cure de la fistule nous parut devoir être menée de façon particulièrement prudente.

Je suggérai à M. Maisonnet d'avoir recours à un procédé qui m'a bien réussi dans plusieurs cas semblables, et dont je vous ai déjà entretenu.



Fig. 3. — L'anastomose a joué facilement. On sectionne le bout efférent E, coupant la communication entre l'iléon et la fistule. Les moignons d'iléon restés sur la fistule F ne donnent que bien peu de mucus. On peut les enlever secondairement.

Il consiste, pour la cure d'une fistule iléale, lorsque l'iléon sous-jacent est d'une perméabilité douteuse, à pratiquer après section du bout afférent l'implantation de celui-ci dans le bout efférent.

Je m'explique : soit un anus iléal avec éperon, dont on veut réaliser la cure sans encourir le risque d'une occlusion ultérieure. On coupe le bout afférent à quelque distance de la fistule. Le petit segment adhérent à la fistule est soigneusement fermé; puis, le segment supérieur est implanté, en suture termino-latérale, sur le flanc du bout efférent. On prend bien garde

à donner à l'anastomose une direction favorable en accolant le bout afférent sur le bord de l'efférent par quelques points de suture. De la sorte, la continuité se trouve rétablie avec persistance d'une *soupape de sûreté* qui ne joue qu'en cas d'obstacle en aval et qu'il est facile de fermer secondairement. Comme l'intestin grêle n'a pas, sauf le cas d'obstruction, de mouvements antipéristaltiques, il ne se fait point, si la voie est libre, de reflux vers la fistule. Au contraire, si un engorgement avec sub-obstruction menace, l'iléon s'anime de mouvements antipéristaltiques qui permettent le jeu de la soupape de sûreté conservée.

C'est cette opération que pratiqua M. Maisonnet, avec mon assistance, le 30 octobre 1921. Et ce fut pour le bien de notre adjudant, comme vous allez le voir. A la suite de notre intervention, le cours du chyle reprit en grande partie son cours normal et l'état général s'améliora rapidement. Mais de temps à autre un remous ramenait à la fistule une certaine quantité du contenu iléal.

M. Maisonnet put se rendre compte qu'une gêne fonctionnelle importante, due à des restes de péritonite plastique, engorgeait encore le grêle. Dans la deuxième intervention pratiquée le 6 avril 1922 (la quatrième que subissait le malade), il put à la fois dégager à froid ces dernières adhérences gênantes et fermer par section le bout efférent du grêle.

Les suites furent cette fois absolument favorables. M. Maisonnet a eu la sagesse d'attendre sept ans pour nous communiquer cette observation. Il peut ainsi nous donner des résultats qu'on peut, semble-t-il, considérer comme définitifs.

L'adjudant en question, qui a maintenant quitté l'armée, est dans un splendide état de santé. J'ai pu m'en rendre compte moi-même. Son aisance digestive est parfaite, sans qu'il soit soumis à aucun régime, ce qu'il apprécie, étant bourguignon.

La petite fistule qui subsiste dans son flanc gauche et qui conduit dans ses moignons d'iléon est fermée depuis des mois, en sorte que l'extirpation de ces vestiges de ces malheurs ne lui paraît aucunement nécessaire.

Bref, cette malheureuse aventure d'occlusion grave consécutive à l'appendicectomie s'est terminée au mieux.

Je vous propose de remercier M. Maisonnet de cette intéressante observation, et je vous demande de vous souvenir de son nom lors de nos prochaines élections.

M. Alglave : Je voudrais faire quelques remarques à l'occasion de la très intéressante observation de M. Maisonnet que vient de nous rapporter notre collègue Lardennois.

La première est relative à celle des causes qui peuvent provoquer l'occlusion intestinale après opération d'appendicectomie.

Lardennois nous dit qu'il n'y a qu'une cause d'occlusion qui est *la péritonite adhésive*, laquelle s'établit au voisinage ou à distance du foyer d'appendicectomie. Cette notion me paraît trop absolue et je rappellerai que j'ai apporté ici même une observation d'un cas d'occlusion de caractère

grave, survenue un certain temps après une appendicectomie faite par un autre chirurgien et où l'occlusion avait été provoquée par *une bride* épiploïque implantée sur le moignon appendiculaire, lequel n'avait pas été enfoui. La bride enserrait une anse grêle voisine de la terminaison de l'iléon et il m'a suffi de lever cette bride pour remédier à l'occlusion.

Il n'y a donc pas une seule, mais des causes possibles à l'occlusion après appendicectomie : les unes à distance, les autres au niveau même du foyer d'appendicite.

Mais, à l'occasion de l'observation de M. Maisonnet, c'est surtout sur les inconvénients de la fistulisation d'emblée d'une anse grêle distendue, comme moyen de traiter cette occlusion, que je voudrais revenir.

Ce moyen ne me paraît pas devoir être érigé en méthode habituelle et il ne doit être, à mon avis, qu'un pis-aller à n'employer que quand l'état du malade n'autorise pas à faire au moins une laparotomie exploratrice permettant de juger du mécanisme même de l'occlusion, comme de sa forme.

Quand cette cause et ce mécanisme sont reconnus, s'il est vraiment impossible de faire autre chose qu'une fistulisation du grêle, qu'on la fasse, mais sans perdre de vue tout ce qu'elle peut comporter de gravité en soi.

L'état de dénutrition et de misère physiologique que le malade, dont Lardennois vient de nous parler, présentait du fait de la fistule intestinale grêle, dont il était porteur, est une preuve à l'appui de ce que j'avance.

Ces fistules sur le grêle seront d'ailleurs d'autant plus graves en elles-mêmes que la continuité de cet intestin sera interrompue par l'agent d'occlusion au-dessous du point où elles sont établies.

Par des expériences faites sur des chiens et des porcelets vigoureux, et dont j'ai donné le compte rendu dans les *Archives de Gynécologie et de Chirurgie abdominale* de 1907, j'ai constaté qu'une fistule, établie sur la terminaison de l'intestin grêle, avec interruption de continuité au-dessous, entraînait la mort chez le chien en huit à dix jours et chez le porc en trente jours environ. Et cependant les animaux s'alimentent jusqu'au dernier jour. C'est dire que quand chez l'homme, dans les jours qui suivent l'établissement d'une fistule sur le grêle, on a la notion qu'il ne passe ni matières ni gaz par l'anus naturel, la fistule doit être considérée comme très grave. Il y a un obstacle au-dessous d'elle et la dénutrition du sujet ne peut manquer d'être très rapide.

Il faut penser à y remédier sans retard *et cette situation oblige à rechercher l'obstacle*, comme à *chercher à fermer la fistule*.

Or, comme on ne sait pas d'avance si au-dessous de la fistule qu'on se propose de créer il n'y aura pas un obstacle absolu à tout passage de matières ou de gaz dans la suite ; comme on ne sait pas si, du seul fait d'avoir paré au plus pressé par la fistulisation, l'ordre pourra spontanément se rétablir dans le transit intestinal, il ne faut, à mon avis, créer de ces fistules sur le grêle que quand il est matériellement impossible de faire autrement.

Je suis convaincu que même avec les péritonites adhésives on arrivera souvent à de bons résultats par l'action directe sur l'agent de l'occlusion.

J'ai en ce moment, parmi mes opérés de la ville, une malade qui a fait

des accidents graves d'occlusion, par péritonite adhésive, au cours d'une fièvre typhoïde. Dans les trois quarts de la longueur du grêle, ses anses distendues adhéraient les unes aux autres par des filaments ressemblant à ceux de l'étoupe. En un point une bride plus résistante que les autres enserrait l'iléon. Au-dessus de la bride le grêle avait les dimensions presque de l'avant-bras, au-dessous celles d'un doigt seulement. J'ai levé la bride et bientôt en quelques jours, en prenant les précautions qui convenaient à l'état de cette malade, l'ordre s'est rétabli.

Aussi, en terminant, je répéterai qu'à mon avis, pour une occlusion intestinale qui survient après une opération d'appendicectomie, *la fistulisation d'emblée* du grêle, sur une anse distendue, ne saurait être érigée en méthode habituelle. Elle ne saurait être qu'un pis-aller, quand l'état très précaire du malade ne permet pas de faire autrement.

M. Sauvé : Tout en reconnaissant que la technique suivie par Alglave est la technique idéale, je ne pense pas qu'elle soit possible dans la majorité des cas, soit parce que la péritonite plastique est trop étendue, soit parce que l'état général du malade est trop précaire et ne se prête pas à une intervention compliquée, soit même parce qu'il n'y a ni péritonite plastique, ni bride. Dans ces cas nombreux, la fistule iléale, tout en amenant une dénutrition importante, sauve le malade et permet d'attendre le temps suffisant pour pratiquer l'entéro-anastomose curative.

Une appendicectomie est pratiquée par un de mes anciens internes, dans des conditions sensiblement normales. Les suites furent apyrétiques, mais trois jours après il se produisit des accidents d'occlusion extrêmement graves. A la réopération on ne trouva aucune sorte de bride, mais seulement une énorme dilatation à 30-40 centimètres de la fin de l'iléon. L'état général ne permettait qu'une fistulisation. Celle-ci sauva le malade; il est vrai qu'il se produisit une dénutrition importante et une ulcération peptique étendue; mais enfin on put gagner quatre semaines au bout desquelles une entéro-colostomie termino-latérale fut pratiquée. Tout passa dès lors par la voie de dérivation, et la résection de la fistulette sous anesthésie locale amena la guérison définitive.

La fistule iléale, pis-aller, mais pis-aller souvent nécessaire, avait, dans le cas particulier, nettement sauvé le malade.

M. G. Lardennois : Je remercie MM. Alglave et Sauvé de nous avoir exposé leur avis sur le sujet que nous discutons.

En réponse aux questions que m'a posées mon ami M. Alglave je préciserai :

1° Quand l'anus iléal fut exécuté d'urgence par un chirurgien de garde, le malade de M. Maisonnet était en occlusion complète, avec état général extrêmement grave. Il s'agissait, je le rappelle, d'un homme opéré vingt jours avant, pour une perforation appendiculaire vieille de trois jours, et qui portait encore un large drainage;

2° Quand M. Maisonnet et moi-même nous vîmes ce malade, l'anus

grêle était, comme je l'ai dit, à dérivation totale. Rien ne passait du segment sus-jacent à l'anus grêle dans le segment sous-jacent.

Comme M. Alglave, je trouverais bien préférable à la confection d'un anus grêle, le dégagement de la bride ou des adhérences gênantes. Je suis tellement de son avis sur ce point, qu'en 1924, après la si utile communication de M. Paul Mathieu, j'insistais sur la nécessité, au cours de toute intervention pour appendicite à froid ou à chaud, *d'explorer non seulement l'angle iléo-cæcal mais aussi les derniers anses iléales* afin de pouvoir les dégager de toutes adhérences susceptibles d'entraîner une occlusion ultérieure.

Mais il est bien certain que ce dégagement n'est pas toujours réalisable avec sécurité lors d'une occlusion post-opératoire. Quand il s'agit, non pas d'une simple bride, mais d'adhérences complexes et étendues, lorsqu'on est en face d'un sujet fatigué, à bout de souffle vital, on n'a pas, comme vient de l'exposer si justement M. Sauvé, le choix des moyens.

Nous avons tous levé de ces obstacles plastiques au transit intestinal, plus ou moins longtemps après une appendicectomie; et le nombre de ces interventions pour périviscérite iléo-cæcale post-opératoire devient de plus en plus considérable. On peut alors lever méthodiquement l'obstacle reconnu.

Mais nous parlons en ce moment de cas d'extrême urgence : à vouloir à tout prix éviter l'entérostomie, on risque de laisser mourir des opérés que la fistule grêle peut sauver.

Il n'est pas d'ailleurs nécessaire de l'établir, comme elle fut faite dans le cas qui nous occupe, avec dérivation totale.

Tous les entérostomisés ne tombent pas dans la cachexie extrême où j'ai vu l'adjudant de M. Maisonnet.

A peu de semaines d'intervalle, j'étais appelé en consultation pour deux cas d'occlusion grêle consécutifs à des appendicectomies difficiles.

Dans le premier cas la malade était soignée par un de mes amis de l'hôpital Péan; dans le second, il s'agissait d'un jeune homme opéré par un de mes amis, chirurgien de l'hôpital Saint-Joseph.

Dans ces deux cas particuliers, j'ai nettement conseillé l'entérostomie provisoire, et j'en suis satisfait, car les deux malades sont maintenant en parfaite santé, ce que n'eût vraisemblablement pas donné, vu leur état, un dégagement compliqué d'adhérences, ni même une iléo-colostomie de dérivation.

J'ai d'ailleurs proposé, dans ces cas, la simple fistulisation d'une anse grêle accolée à la paroi, au moyen d'un drain de Kehr. La cure ultérieure de ces fistules tangentielles n'a présenté aucune difficulté.

La fistulisation du grêle est une pénible opération de sauvetage qu'on accomplit toujours avec regret, mais que nous ne pouvons négliger a priori *en présence d'un cas complexe et grave d'occlusion post-opératoire.*

Avec un drain de Kehr on l'établit de façon simple et de telle sorte qu'elle puisse être fermée aisément, une fois levé l'obstacle au transit.

Dans les cas malheureux où, comme ici, c'est un anus grêle à déri-

vation totale qui a été établi, je crois pouvoir recommander pour la cure de cet anus le procédé qui a été employé par M. Maisonnet et qui lui a si parfaitement réussi.

Résection diaphysaire dans deux cas d'ostéomyélite aiguë chez l'enfant,

par M. **Georges Carajannopoulos**,
Chirurgien en chef à l'hôpital Evangelismos d'Athènes.

Rapport de M. André Martin.

M. Carajannopoulos a eu l'occasion d'observer deux enfants atteintes d'ostéomyélite de l'humérus et du tibia, qu'il a opérées par résection diaphysaire, et dont il nous a adressé les observations.

Premier cas. — Mlle R. M..., sept ans, entrée à l'hôpital le 26 février 1927.

Rien d'héréditaire. Antécédents : à deux ans, elle eut la rougeole ; à cinq ans, la diphtérie. Quinze jours avant son entrée à l'hôpital, pendant qu'elle jouait, elle est tombée sur l'épaule droite ; trois jours après cette chute, elle fut prise d'une forte douleur localisée à l'épaule et au bras droits ; en même temps la température montait à 39° ; mauvais état général et délire. Le lendemain l'épaule et le bras étaient œdématiés et dans cet état elle entre à l'hôpital. Au moment de son entrée, température 39°4, 116 pulsations ; on ne constate rien du côté des autres systèmes. Il y a trace d'albumine dans les urines. On constate à l'épaule droite et au bras droit un œdème inflammatoire assez avancé et la palpation démontre l'existence d'une fluctuation profonde. A la radiographie nous constatons une petite destruction de l'os au-dessous du cartilage de conjugaison au niveau de la tête humérale. Opération le jour même de son entrée (26 février 1927).

Opération : Anesthésie à l'éther, incision longue de 10 centimètres environ à partir du bord externe de l'acromion jusqu'au milieu du bras sur sa face externe. Entre les muscles et l'os il y a une grande collection purulente. Le pus à l'examen direct et à la culture a donné du staphylocoque doré pur. Après l'évacuation de cette collection nous constatons que le périoste est décollé à partir du tiers moyen de l'humérus jusqu'au cartilage de conjugaison et la diaphyse est ainsi dépourvue de son périoste sur toute sa circonférence. A partir du tiers moyen et vers le coude, la diaphyse conserve son périoste ; nous décidons de réséquer cette partie diaphysaire dépourvue de périoste jusqu'au cartilage de conjugaison qui n'est pas perforé par le pus en laissant la tête, étant donné que la cavité articulaire de l'épaule nous paraît indemne. La pièce de la diaphyse enlevée mesurait 7 centimètres de longueur, le périoste est resté accolé aux parties molles environnantes. La cavité a été tamponnée et la plaie a été suturée partiellement ; le membre a été placé dans une attelle. La pièce enlevée a été examinée par M. le professeur Katsaras qui nous a envoyé la note suivante : « L'os enlevé présentait des lésions graves d'ostéomyélite ; sa cavité était pleine de foyers purulents ».

Après l'opération, la température oscillait aux environs de 38° les premiers jours, pour tomber ensuite à la normale. Pansements aseptiques. La plaie a cessé de suppurer et les bourgeons remplissaient progressivement sa cavité. Le 11 avril la plaie était presque complètement cicatrisée ; il n'est resté qu'une petite fissure au niveau de la partie inférieure de l'incision.

Quarante-trois jours après l'opération, nous avons fait faire la première radiographie et nous constatons une traînée d'os nouveau entre le moignon de la diaphyse et la tête humérale. Nous constatons aussi qu'au niveau de la fistule il y a un petit séquestre englobé par l'os néoformé, et qui explique la persistance de cette fistule. La formation de ce séquestre a, croyons-nous, un intérêt dans ce sens que nous avons scié l'os juste à l'endroit où le périoste décollé par le processus pathologique s'attachait de nouveau à l'os. Mais, au moment de la résection, la lame de la scie a laissé une petite parcelle osseuse au-dessous, qui a formé un séquestre. Nous croyons donc qu'il vaudrait mieux, en pareil cas, décoller un peu le périoste de la diaphyse saine, avec la rugine, et scier en tissu sain. Enfin procédant ainsi nous pouvons éviter la formation de séquestre. Une seconde radiographie a été faite le 30 avril 1927 (deux mois après l'opération), elle nous démontre que l'ossification avance et que l'os nouveau gagne en épaisseur. Il reste cependant encore inclus le petit séquestre mentionné antérieurement. Le séquestre a été enlevé et la fistule, qui persistait encore, a tari et est complètement cicatrisée.

Aujourd'hui, une année après, cette fillette se porte bien et a récupéré tous les mouvements du bras et de l'épaule, sans aucune gêne fonctionnelle.

Deuxième cas. — Mlle B. C..., treize ans, écolière, entrée à l'hôpital le 15 avril 1927. Dans les antécédents : des crises de paludisme qui surviennent de temps en temps. Il y a huit mois, elle a reçu un coup sur la jambe gauche ; quelques jours après elle présenta une température de 39° et une douleur au niveau du tiers inférieur de la jambe gauche, où une tuméfaction douloureuse apparaît. Un médecin appelé a ordonné des compresses chaudes, et quelques jours après la tuméfaction s'est ouverte spontanément ; il en est sorti une certaine quantité de pus. Peu de jours après, la plaie était cicatrisée et la malade complètement rétablie. Un mois après les mêmes phénomènes se sont manifestés : température, tuméfaction, douleur au même endroit. Un médecin appelé a incisé cette tuméfaction et il a évacué à nouveau du pus, mais la température et les douleurs ont continué et l'œdème s'est répandu sur toute l'étendue de la jambe, et c'est pour cela qu'elle fut transportée à l'hôpital Evangelismos.

Etat de la malade au moment de son entrée : Température 38°5 ; pouls 110 ; état général plutôt mauvais. Rien du côté du poumon et du cœur, urines normales, ventre souple ; la jambe gauche est œdématiée et rouge ; il y a deux trajets fistuleux, un au niveau de la malléole externe, un autre au niveau du tiers inférieur de la jambe. De ces trajets coule du pus dont les cultures ont donné du staphylocoque doré et quelques colonies de streptocoques et des saprophytes. L'examen de ces fistules par la sonde cannelée démontre l'existence de séquestres.

Opération : anesthésie à l'éther, incision longue de 12 centimètres environ à partir de la base de la malléole interne jusqu'au tiers supérieur du tibia. On trouve le périoste décollé à 5 centimètres environ au-dessus de la base de la malléole interne et jusqu'au tiers supérieur du tibia, sur toute l'étendue de la diaphyse sauf sur sa face externe et sur une largeur de 2 centimètres environ. Entre le périoste décollé et la diaphyse existent des fusées purulentes. Nous enlevons la diaphyse dont le canal est plein de pus et nous conservons cette bandelette osseuse sur laquelle le périoste reste accolé. Cette bandelette sert de tuteur et réunit le tiers supérieur du tibia à l'épiphyse tibiale inférieure. Les deux trajets fistuleux sus-mentionnés menaient sur l'os malade. Nous avons tamponné la plaie et avons placé le membre dans une attelle plâtrée. La pièce enlevée a été examinée au point de vue histologique par M. le professeur Katsaras qui a trouvé des lésions nettes d'ostéomyélite aiguë hémorragique, sur toute l'étendue de la diaphyse enlevée. Après l'opération la température s'est maintenue quelques jours à 38° pour retomber ensuite à la normale. Pansements aseptiques. La plaie a bourgeonné et les bourgeons ont vite empli la

cavité. Nous avons radiographié la malade quarante jours après et nous constatons que le périoste décollé commence à reproduire l'os ; également la bandelette osseuse abandonnée et sur laquelle le périoste n'était pas décollé a également commencé à reproduire de l'os. Cette fillette a quitté l'hôpital le 3 juin 1927, c'est-à-dire un mois et demi après son entrée. La plaie est en voie de cicatrisation. Nous avons conseillé de garder l'attelle plâtrée trois mois encore. Nous avons revu la malade au mois de septembre 1927 ; sa plaie était complètement cicatrisée ; l'os néoformé avait complètement réuni les deux bouts diaphysaires ; il était solide et présentait quelques irrégularités. L'articulation du genou et la tibio-tarsienne conservaient leur fonction normale, et la malade marchait sans gêne et normalement. Nous n'avons constaté aucune déformation apparente de sa jambe.

Nous pensons que la conservation de ce tuteur osseux a contribué à l'ossification rapide et aussi à la solidité du membre. Il empêche en outre la déformation que certains auteurs ont constatée dans les cas de résection diaphysaire des membres inférieurs. Cependant la conservation de ce tuteur n'est pas toujours possible étant donné que le périoste est souvent décollé sur toute l'étendue de la circonférence diaphysaire, ce qui prouve que la diaphyse est atteinte dans sa totalité, et il ne reste aucune portion indemne qu'on pourrait conserver impunément.

En résumé, dans le premier cas, M. Carajannopoulos a fait une résection précoce étendue ; la persistance d'une fistule entretenue par un séquestre a nécessité une seconde intervention. Dans le second cas il s'agissait d'une forme moins sévère : un abcès vraisemblablement sous-périosté s'était ouvert spontanément ; la plaie s'était cicatrisée quand les accidents reparurent : il y eut deux fistules qui conduisirent à un évidement-résection puisqu'une bandelette osseuse fut conservée. Après les interventions, les pansements aseptiques furent utilisés, comme l'avait préconisé Leveuf dans son mémoire de la *Revue de Chirurgie*.

M. Carajannopoulos a eu à traiter deux formes anatomiques d'ostéomyélite différentes, l'une remontant à deux semaines, l'autre datant de huit mois, et il a obtenu la cicatrisation des lésions en un temps qui malheureusement n'est pas précisé.

Quoi qu'il en soit, comme le faisait remarquer Paul Mathieu (*Bull. et Mém. de la Soc. de Chir.*, 1927, p. 593), il est bon de retenir les cas de cet ordre pour qu'on puisse arriver à poser les indications précises de la résection diaphysaire.

Je vous propose de remercier M. Carajannopoulos et de publier ses observations.

Fracture de l'extrémité inférieure du radius. Rupture sous-cutanée du long fléchisseur du pouce. Intervention sanglante. Guérison,

par M. G. **Métivet.**

Suture primitive des deux tendons fléchisseurs du 4e doigt dans la région palmaire. Suture du fléchisseur profond de l'index dans la région palmaire,

par M. **A. Tailhefer.**

Rapport de M. Cunéo.

Vous avez bien voulu me charger d'un rapport sur trois cas de sutures tendineuses, dont l'un appartient à M. Métivet, notre collègue des hôpitaux, et les deux autres à notre interne, M. Tailhefer. Voici ces trois observations :

Observation I (Métivet). — *Fracture de l'extrémité inférieure du radius. Rupture sous-cutanée du tendon du long fléchisseur du pouce. Intervention sanglante. Guérison.*

G... (Georges), dix-neuf ans, maçon, fait le 20 juin 1922 une chute sur le poignet. Il ressent une douleur vive à ce niveau et constate l'existence d'une déformation que son frère réduit partiellement. Il bande son poignet et ne s'inquiète pas outre mesure de cet accident.

Cependant, quelques jours plus tard, il consulte un rebouteur qui affirme l'existence d'un abcès et conseille au blessé d'aller à l'hôpital pour faire inciser cet abcès.

Pendant la première quinzaine de juillet, le blessé va consulter dans deux hôpitaux où l'on n'applique pas d'appareil plâtré et où l'on ne tente aucune correction de la déformation.

Enfin il vient consulter à la Pitié où on lui conseille d'entrer à l'hôpital pour se faire traiter efficacement. Il entre dans le service de mon maître M. Arrou, qui veut bien me le confier.

A l'examen, on constate au niveau du poignet une déformation qui fait immédiatement songer à l'existence possible d'une luxation dorsale du poignet. Il existe un dos de fourchette bas situé et très accusé.

La palpation montre cependant que la styloïde radiale participe au déplacement et la radiographie confirme l'existence d'une fracture de l'extrémité inférieure du radius avec gros déplacement en arrière du fragment inférieur.

On ne constate aucun trouble subjectif ou objectif dans le territoire des nerfs de la main. Mais quand on explore la mobilité du poignet et des doigts on se rend compte que les mouvements de flexion active du pouce sont impossibles. Si le blessé peut en effet, grâce à ses thénariens, exécuter des mouvements variés de la première phalange du pouce sur le métacarpien, il est absolument incapable de fléchir la seconde phalange sur la première.

En présence de ces symptômes, on admet l'existence d'une rupture sous-cutanée du tendon du long fléchisseur du pouce au niveau du foyer de fracture

et l'on décide de pratiquer une intervention sanglante qui — la fracture paraissant consolidée en mauvaise position — aura pour but de corriger les lésions osseuses et tendineuses.

Opération. Anesthésie générale.

Une incision antibrachiale antérieure, longue de 12 centimètres, est tracée juste en dedans du relief du tendon du grand palmaire ; elle vient mordre en bas sur le talon de la main. On découvre rapidement le tendon du long fléchisseur du pouce qui est rompu au niveau du foyer de fracture. Pour bien dégager la portion inférieure du tendon on est obligé de sectionner partiellement le ligament annulaire. Les extrémités des parties tendineuses sont renflées légèrement et réunies par des tractus fibreux. Il n'existe plus que quelques débris de la gaine synoviale et l'on est obligé de libérer le tendon uni très lâchement aux parties voisines par quelques rares brides celluleuses.

On décide de traiter alors la lésion osseuse. Celle-ci est aisément mise à nu et une résection cunéiforme à base antérieure du col permet de corriger presque parfaitement la déformation.

On revient à la lésion tendineuse. Les deux extrémités tendineuses sont avivées et unies par trois points au fil de lin fin : un point de rapprochement et deux points d'affrontement. Deux brins de catgut rapprochent les débris celluleux autour du tendon reconstitué.

Fils de lin sur la peau ; discret drainage aux crins.

Immobilisation à l'aide d'attelles métalliques : le poignet en extension ; le pouce en flexion forcée.

Suites opératoires : Ablation du drainage capillaire, le quatrième jour ; des fils le huitième ; des attelles, le vingtième.

Reprise progressive des mouvements passifs et actifs.

Quatorze mois après cet accident, le blessé conservait un cal un peu volumineux ; il existait encore une légère adhérence cutanéo-tendineuse au niveau de l'avant-bras. Les mouvements du poignet étaient normaux, ainsi que ceux du pouce. Il était incorporé dans le service armé.

Actuellement ce blessé est complètement guéri.

Obs. II (Tailhefer). — *Suture primitive des deux tendons fléchisseurs du 4e doigt dans la région palmaire.*

S..., vingt-sept ans. Accident le 4 février 1927, plaie par éclat de verre, le blessé vient aussitôt à l'hôpital. La plaie est verticale, et s'étend sur une longueur de 3 centimètres dans la région palmaire gauche ; la blessure est profonde laissant échapper le bout périphérique du fléchisseur superficiel du 4e doigt. Il s'agit d'une plaie récente, nettoyée aussitôt à la teinture d'iode, le blessé manipulait un vernis à base d'alcool au moment de l'accident.

Opération : une heure après l'accident.

Anesthésie générale à l'éther, bande d'Esmarch, irrigation continue du champ opératoire au sérum chaud :

1° La plaie qui est pré-tendineuse est agrandie vers le haut par une incision oblique interne afin d'éviter une nouvelle cicatrice au devant du tendon ;

2° Par des mouvements du poignet et des doigts, on arrive à repérer les tendons avec un minimum d'incision des gaines synoviales. Le fléchisseur superficiel est sectionné à 2 centimètres au-dessus de l'origine du chiasma. Le fléchisseur profond présente une section très oblique ;

3° Le fléchisseur profond est suturé par deux points, qui affrontent le biseau de la section oblique.

On peut alors interposer au devant de cette suture le cul-de-sac intertendineux de la synoviale que l'on fixe par un point de catgut 000.

Suture en lacet du fléchisseur superficiel.

Le cul-de-sac pré-tendineux de la synoviale est libéré et fixé au devant de la deuxième suture.

Essai mécanique. Le doigt se trouve en demi-flexion, en l'étendant on constate que les tendons glissent parfaitement sous la synoviale.

Hémostase et suture cutanée avec un petit drainage filiforme qu'on laisse en place pendant vingt-quatre heures.

Suites opératoires : normales.

Mobilisation : au cinquième jour, avec le poignet maintenu en flexion afin de diminuer la force de contraction des fléchisseurs.

Résultat : un an après l'opération, ainsi qu'on a pu le voir à la Société de

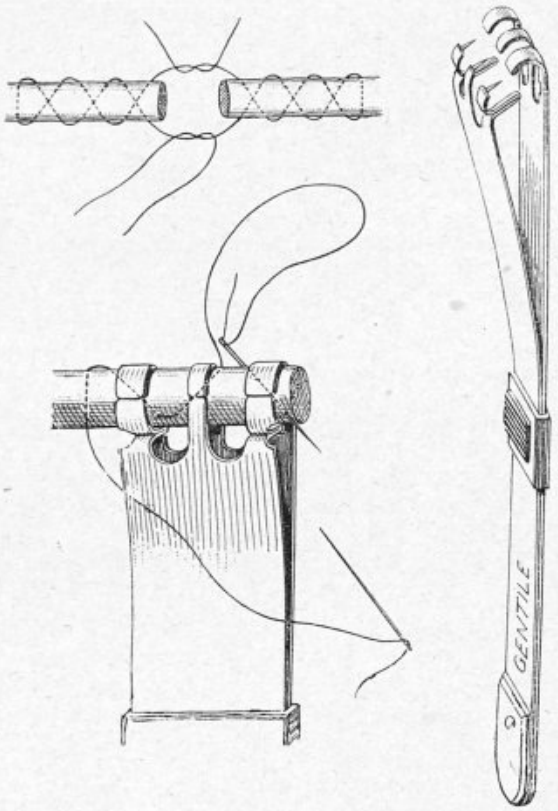

Fig. 1. — La suture en lacet de M. Cunéo. Clamp de Taylor-Tailhefer.

Chirurgie (*Présentation par A. Tailhefer, le 22 février* 1928), la restitution fonctionnelle est complète, sans aucune trace d'adhérence cutanée ou profonde.

Obs. III (Tailhefer). — *Suture du fléchisseur profond de l'index dans la région palmaire.*

Ech... (Henri). Accident : le 17 septembre 1927. Plaie profonde du bord radial de la main droite au niveau du pli palmaire moyen, par un tronçon de bouteille.

Nettoyage immédiat.

Opération : quarante heures après l'accident. Anesthésie régionale du médian

au poignet. Découverte des tendons par une incision longitudinale para-tendineuse interne, branchée sur la plaie accidentelle. On trouve le fléchisseur superficiel en très mauvais état et les deux bouts du fléchisseur profond nettement sectionnés. *Suture du fléchisseur profond seul* par lacet au fil de lin n° 0. Au devant de cette suture, on interpose une lame graisseuse que l'on fixe par points au catgut 000. Suture cutanée.

Suites opératoires : normales.

Mobilisation : au cinquième jour.

Résultat : le blessé est revu le 15 mai 1928. Le résultat est excellent, la flexion de la 2e phalange est parfaite, celle de la 3e phalange est légèrement diminuée.

Cette deuxième observation démontre la possibilité de ne suturer que le seul tendon profond dans certains cas qui paraissent difficiles.

L'observation de M. Métivet est surtout intéressante au point de vue anatomo-pathologique. Les ruptures sous-cutanées des tendons extenseurs du pouce, compliquant une fracture de l'extrémité inférieure du radius, ne sont pas très rares, et nous en avons trouvé un certain nombre de cas dans la littérature. Par contre, les ruptures du long fléchisseur du pouce sont exceptionnelles, et c'est ce qui fait le prix de l'observation de M. Métivet.

L'observation III (observ. II de M. Tailhefer) tire surtout son intérêt de ce fait qu'en raison des graves altérations du tendon fléchisseur M. Tailhefer a délibérément renoncé à suturer ce tendon et n'a suturé que le tendon profond. L'excellent résultat obtenu par M. Tailhefer confirme les idées des chirurgiens américains, et notamment de Sterling Bunnel, que nous a fait connaître Iselin ; or, ces chirurgiens estiment que la suture du fléchisseur profond suffit à donner une récupération suffisante.

Dans sa première observation (obs. II), Tailhefer insiste surtout sur le caractère anatomique de son intervention. Il a, en effet, pratiqué la suture des deux tendons superficiel et profond. Mais ce qui caractérise son intervention, c'est la reconstitution intégrale de la gaine synoviale dont les culs-de-sac ont été minutieusement recherchés et suturés en leur place normale. Cette reconstitution des culs-de-sac me paraît avoir une importance capitale, et j'insiste sur la nécessité de la pratiquer toutes les fois que les circonstances le permettront.

M. Tailhefer a obtenu un succès complet dans ses deux cas. Il est vrai qu'il ne s'agit pas de section au niveau des doigts. A ce propos, je ferai observer que M. Iselin, dans un petit ouvrage des plus intéressants sur les plaies et maladies infectieuses des mains, attribue à Dujarier le premier cas de succès de suture d'un tendon fléchisseur au niveau de la gaine digitale. Je crois avoir publié en 1924 le premier cas suivi de succès de suture des deux tendons fléchisseurs dans la gaine digitale.

Un cas de maladie gélatineuse du péritoine due à la rupture d'un kyste de l'ovaire,

par M. **Soupault**, chirurgien des hôpitaux.

Kystes mucoïdes de l'ovaire; ascite gélatineuse consécutive,

par M. **Hertz**, chirurgien de l'hôpital de Rothschild.

Rapport de M. P. Lecène.

Les deux observations qui nous ont été adressées par notre collègue le Dr Soupault et par le Dr Hertz sont de nouveaux exemples de ces épanchements intrapéritonéaux libres, constitués par une sorte de gelée semi-liquide qui ressemble tout à fait à une solution tiède de colle forte et dont l'aspect est si particulier qu'on ne l'oublie plus quand une fois on a vu un de ces cas.

Dans les deux observations qui nous ont été adressées l'épanchement intrapéritonéal était dû à la rupture de kystes « mucoïdes » de l'ovaire ; c'est du reste la cause de beaucoup la plus fréquente de ces épanchements péritonéaux.

Voici résumées les deux observations qui nous ont été adressées :

I. Observation du Dr Soupault. — Une dame de soixante-sept ans est vue le 16 mai 1925, se plaignant d'une augmentation progressive des dimensions de son abdomen, accompagnée de quelques troubles digestifs ; crises de diarrhée et « indigestions » suivies de vomissements.

Au moment de l'examen, on constate que l'abdomen est volumineux, un peu étalé, sans circulation veineuse collatérale. On sent une masse arrondie, régulière, qui remonte jusqu'à l'ombilic ; en outre, matité dans les flancs et sensation nette au palper de flot transmis. Au toucher vaginal on retrouve sur le côté gauche de l'utérus la masse abdominale.

La malade raconte que six semaines auparavant, en soulevant un objet lourd, elle avait ressenti une douleur dans le ventre, suivie de coliques pendant quelques heures.

L'opération fut faite le 21 mai 1925 ; incision médiane sous-ombilicale ; dès l'ouverture du péritoine, il s'écoule une grande quantité de liquide gélatineux, translucide, de teinte jaune ambrée qui remplit la cavité péritonéale. On extrait ce liquide à deux mains et on en remplit un baquet.

Dans le petit bassin, on trouve une masse kystique multiloculaire, développée aux dépens de l'ovaire. Cette masse est formée d'un gros kyste (volume d'une tête fœtale) et de plusieurs autres plus petits, dont certains sont rompus et aplatis. On fait la castration à gauche. Asséchement aussi complet que possible du péritoine ; *réunion de la paroi sans drainage.*

Guérison sans complications : la malade est revue guérie deux ans et demi après l'opération.

L'examen histologique de la paroi du kyste ovarien gauche montre que ce kyste est un kyste du type « mucoïde » banal; le revêtement est formé par de hautes cellules cylindriques contenant des boules de mucus.

II. Observation du Dr Hertz. — Une femme de cinquante-cinq ans, qui présente les signes cliniques d'une ascite abondante et une hernie inguinale à droite, demande à être opérée de cette hernie.

Comme l'état général est bon et que le taux de l'urée sanguine est de 0 gr. 40, M. Hertz accepte d'opérer la hernie.

L'opération a lieu le 19 octobre 1925. Anesthésie au protoxyde d'azote. Cure de la hernie inguinale droite; en ouvrant le sac herniaire, on voit s'écouler un flot de liquide gélatineux et visqueux; on explore sommairement la cavité péritonéale par le sac herniaire et l'on sent au palper une série de poches de consistance kystique qui remplissent le petit bassin. On s'en tient à cette exploration et l'on répare la paroi abdominale. Guérison opératoire.

La malade maigrit et le ventre continue à augmenter de volume. Les signes cliniques d'ascite sont toujours très nets; il n'y a pas de circulation collatérale. Le toucher vaginal ne donne aucun renseignement précis.

On opère de nouveau le 3 mars 1926, soit cinq mois environ après la première opération.

Incision médiane sous-ombilicale; à l'ouverture du péritoine, il s'écoule 8 à 10 litres de liquide gélatineux, ressemblant à une solution de colle forte de couleur ambrée. Après évacuation de ce liquide gélatineux, on constate que le pelvis est rempli de poches contenant le même liquide gélatineux. Ces poches semblent développées aux dépens des annexes droites. Mais on ne peut rien cliver nettement et l'état de la malade ne permet pas de prolonger l'opération. On termine l'opération en plaçant un petit Mikulicz.

L'état de la malade s'améliore, mais il persiste un écoulement de liquide gélatineux par la plaie opératoire drainée.

Nouvelle opération le 17 mars 1926. Rachianesthésie. Incision médiane sous-ombilicale. On ne trouve plus qu'une faible quantité de liquide gélatineux dans le péritoine. On arrive à isoler une grappe de formations kystiques du volume du poing, développées aux dépens des annexes droites. On termine rapidement l'opération car l'état général de la malade est précaire.

Le huitième jour après l'opération, la malade est apyrétique; elle semblait devoir guérir, lorsqu'elle est emportée le dixième jour par une pneumonie.

L'examen histologique des cavités kystiques retirées lors de l'opération montre qu'elles sont formées par des poches revêtues d'un épithélium cylindrique haut, contenant des boules de mucus. C'est tout à fait l'aspect du revêtement des kystes dits mucoïdes de l'ovaire.

Ces deux observations sont des exemples typiques d'épanchements

« gélatineux » intrapéritonéaux dus à la fissuration des tumeurs liquides ovariennes que nous appelons « kystes mucoïdes », pour les distinguer des kystes « dermoïdes ».

On sait que Péan, en 1871, décrivit le premier ces épanchements sous le nom de « maladie gélatineuse du péritoine ». Péan n'établit pas au début d'une façon précise l'origine de ces épanchements « gélatineux »; il les rattachait cependant, mais seulement par hypothèse, aux tumeurs kystiques de l'ovaire. Comme le dit notre collègue Sebileau, dans sa thèse de 1889 sur les « épanchements du péritoine dans les tumeurs de l'appareil génital de la femme », les descriptions anatomo-pathologiques données par Péan sont confuses et assez difficiles à comprendre; Sebileau a tout à fait raison, comme j'ai pu m'en rendre compte en relisant les œuvres de Péan.

Néanmoins, Péan, en donnant à cette lésion si particulière du péritoine le nom de « maladie gélatineuse », avait vu bien plus juste que Werth, qui, vingt ans plus tard, décrivit en Allemagne la même lésion et proposa de l'appeler « pseudomyxome » du péritoine, terme tout à fait impropre et malheureux, qui cependant fit fortune en son temps.

L'expérience nous a appris depuis que ces épanchements « gélatineux » du péritoine (c'est le meilleur terme, puisqu'il est le plus simple et le plus exact, tout au moins au point de vue macroscopique) sont bien différents de l'ascite des cirrhoses, de l'ascite tuberculeuse et de l'ascite due soit à une cancérisation du péritoine, soit aux tumeurs végétantes du petit bassin.

Nous savons aujourd'hui que ces épanchements gélatineux reconnaissent deux causes principales : 1° *la fissuration ou la rupture des tumeurs kystiques de l'ovaire*, du type « kyste mucoïde » (c'est la cause de beaucoup la plus fréquente); 2° *l'ouverture intrapéritonéale d'un de ces « kystes », souvent* très volumineux, *qui se forment aux dépens de l'appendice*; « mucocèles » de l'appendice, disaient nos pères.

Notre collègue Lejars a donné, dans un article de la *Semaine Médicale* du 11 décembre 1912, une très bonne étude de ces cas de « maladie gélatineuse » du péritoine d'origine appendiculaire.

L'idée de rapprocher un kyste mucoïde de l'ovaire et d'un « mucocèle » de l'appendice ne surprendra que ceux qui n'ont pas suivi l'évolution, depuis vingt ans, de nos idées sur la signification pathologique des kystes ovariques.

Ceux qui connaissent ce mouvement scientifique savent que le kyste dit « mucoïde » de l'ovaire devrait être appelé, en bonne nosographie, « entéroïde », pour l'opposer à ces kystes « dermoïdes » dont les poils le plus souvent très abondants et parfois d'une couleur nettement hétérogène par rapport à celle de leur hôte ont depuis si longtemps amusé et intrigué pathologistes et chirurgiens.

Qu'un kyste de structure entéroïde, développé au niveau de l'ovaire, sécrète le même liquide poisseux, collant et gélatineux qu'un kyste de l'appendice, nous le comprenons aisément, pour peu que notre imagination scientifique nous le permette. Je crois, en effet, avoir apporté, de concert avec mon ami le professeur Bierry (de Marseille), une preuve très

convaincante de l'origine intestinale des kystes dits mucoïdes de l'ovaire, en démontrant que la paroi de ces kystes contient un ferment spécifique (la sucrase ou invertine) qui ne se rencontre *dans tout l'organisme* qu'au niveau des cellules de revêtement du tube intestinal. (Cette note fut publiée à l'Académie des Sciences, le 16 juillet 1923.)

Mais je ne veux pas insister davantage à cette tribune sur cette question qui ne présente qu'un intérêt théorique.

Rappelons-nous seulement ceci : en pratique, lorsque l'opérateur, à l'ouverture du péritoine, découvre une ascite gélatineuse vraie, si nettement caractérisée par son liquide collant, visqueux et filant, qui adhère partout au péritoine, sans déterminer cependant d'autre réaction qu'une rougeur diffuse de la séreuse, il devra toujours penser à la fissuration d'un kyste de l'ovaire ou à la rupture d'un appendice kystique; il lui faudra donc vérifier de suite l'état de ces organes. L'ablation totale du kyste ovarique ou de l'appendice distendu s'impose en effet dans tous les cas. C'est le seul traitement radical qui pourra empêcher le renouvellement de l'épanchement intrapéritonéal gélatineux qui, au contraire, se reproduira forcément si on en a laissé persister la cause. Le drainage du péritoine dans ces cas *est souvent dangereux et toujours inutile*; les deux observations ci-dessus rapportées le prouvent une fois de plus.

En terminant, je vous propose de remercier M. Soupault et M. Hertz de nous avoir envoyé ces deux intéressantes observations.

M. **Arrou** : On comprenait difficilement Péan quand il parlait ou écrivait; on le comprenait aisément quand il opérait. Car c'était une chirurgie lumineuse. J'ai suivi Péan pendant trois ans à son Hôpital de la Santé, et je l'ai vu aux prises avec les ascites dont nous parle M. Lecène. Péan enlevait une partie seulement de cette gomme adhérente, non liquide, répandue partout. Puis il fermait le ventre et ne drainait *jamais*. Il m'a paru, par la suite, qu'il avait raison. Tout d'abord, le drainage ne donne rien ou à peu près rien. C'est du demi-solide, tout cela, si j'ose dire : en tout cas, ce n'est pas du vrai liquide. Le drainage ne peut servir à évacuer cette colle forte.

Mais il y a pis. L'orifice laissé permet aux germes d'entrer dans la place, et c'est de l'infection qu'on va avoir après quelques jours. Non, il ne faut pas drainer. On enlève ce qu'on peut, on enlève surtout la poche rompue (car il est de règle qu'il y en ait une) et on referme sans drainage. Voilà Péan, voilà ce qu'il apprenait, et je crois bien pouvoir répéter qu'il avait raison.

Deux cas de sigmoïdite suppurée avec infiltration de la paroi abdominale chez des syphilitiques,

par M. **Chastenet de Géry**, chirurgien de l'hospice Paul-Brousse.

Rapport de M. P. Lecène.

Le Dr Chastenet de Géry nous a adressé deux intéressantes observations de sigmoïdites, très probablement syphilitiques, qu'il a eu l'occasion d'observer, d'opérer et de guérir : il s'agit là de faits rares et mal connus.

Je résumerai tout d'abord les deux observations de M. Chastenet de Géry. Dans le premier cas, il s'agissait d'une femme de cinquante-quatre ans, malade depuis trois mois. Elle entra le 25 octobre 1927 à l'hospice Paul-Brousse.

Cette femme raconte que ses troubles digestifs ont commencé en août 1927, par des douleurs péri-ombilicales, des vomissements et des évacuations alvines couleur chocolat. En même temps, elle s'aperçut de l'existence d'une tumeur dans la région sous-ombilicale.

On a cru d'abord qu'il s'agissait d'un cancer viscéral et on proposa (d'une façon en quelque sorte réflexe) de lui faire de la rœntgenthérapie. Au bout de deux séances d'application de rayons X, il y eut un érythème cutané très marqué et on interrompit le traitement.

La « tumeur » abdominale s'abcéda et s'ouvrit à la peau au début d'octobre 1927. On fit alors un examen radiologique qui fut négatif.

Quand le Dr Chastenet vit la malade (le 25 octobre 1927), il constata l'existence d'une « tumeur » adhérente à la paroi antérieure de l'abdomen avec une fistule stercorale qui s'ouvrait à 5 centimètres au-dessous de l'ombilic. Une sonde cannelée introduite par la fistule s'enfonçait à 8 centimètres à gauche vers le rebord costal. Il n'existait pas de symptômes notables du côté du tube digestif; pas d'amibes dans les selles.

Un examen plus complet montra que la malade présentait une *réaction de Bordet-Wassermann positive* (l'urée sanguine était de 24 centigrammes par litre).

Un nouvel examen radiographique, après injection de lipiodol dans le trajet de la fistule pariétale, montra une communication de cette fistule avec le côlon descendant; l'intestin grêle paraissait normal.

On fit alors un examen histologique des bourgeons prélevés à l'orifice de la fistule abdominale; c'étaient des bourgeons charnus quelconques.

Le diagnostic était embarrassant; on élimina cependant le diagnostic de cancer du gros intestin et on ne retint que ceux de lésion tuberculeuse, syphilitique ou simplement diverticulaire du gros intestin ayant entraîné la formation d'une fistule pyostercorale.

On décida d'intervenir pour débrider le trajet de la fistule pariétale. Mais l'opération mena l'opérateur beaucoup plus loin qu'il ne le pensait.

En effet, après incision du trajet fistulaire pariétal, on tomba dans une assez large cavité remplie de fongosités molles, puis on découvrit l'orifice de communication colique.

Celui-ci siégeait en réalité sur l'anse sigmoïde qui se trouvait attirée vers la ligne médiane et fixée par des adhérences. En essayant d'obturer cet orifice intestinal, le péritoine est ouvert et un magma d'anses grêles apparaît fixé au côlon pelvien. On ferme l'orifice colique, puis on décolle prudemment les anses grêles adhérentes; mais on arrive sur une anse grêle qui est si intimement adhérente à la masse principale qu'il faut la réséquer. Une anastomose bout à bout rétablit la continuité de l'intestin grêle. On termine par un drainage du Douglas et une fermeture de la paroi en étages.

L'opération avait été longue et difficile; elle fut néanmoins bien supportée. Après l'ablation des fils, il se forma plusieurs abcès pyostercoraux dans la paroi qui évoluèrent sans grande élévation thermique (37°8).

Mais les trajets résultant du drainage de ces abcès pariétaux tardaient à se cicatriser; malgré des curettages répétés, ils persistaient. L'examen histologique des fongosités retirées de ces trajets ne présentait aucun caractère particulier; de même l'examen bactériologique ne montra non plus que des microbes d'infection banale, surtout des entérocoques. Une culture sur milieu de Sabouraud fut négative.

On se souvint alors que la malade présentait une réaction de Bordet-Wassermann positive. On lui fit un traitement antisyphilitique sérieux par des injections d'acétylarsan et de l'iodure de potassium.

Au bout d'une quinzaine de jours, le résultat de ce traitement fut tout à fait démonstratif; toutes les fistules se cicatrisèrent et la malade pouvait être considérée comme guérie complètement au bout d'un mois.

Une radiographie de contrôle montra que le côlon pelvien restait adhérent à la paroi abdominale antérieure, mais que ce segment intestinal était bien perméable.

La seconde observation de M. Chastenet est celle d'un homme de cinquante-cinq ans qui avait constaté, depuis trois semaines environ, une « tumeur » abdominale, développée au niveau de la fosse iliaque gauche; il n'y avait pas eu d'hémorragie intestinale.

Cette tumeur abdominale n'était pas douloureuse, il n'y avait pas de fièvre; la tumeur était adhérente à la paroi abdominale, sa consistance était ferme, elle était très peu douloureuse au palper et mate à la percussion.

Un examen radiologique montra que la tumeur était externe et inférieure par rapport au côlon sigmoïde qu'on mobilisait, en la palpant.

En examinant complètement le malade, on s'aperçut qu'il présentait une *réaction de Bordet-Wassermann positive*.

De plus il existait une glycosurie nette (4 grammes par litre). On pensa à une diverticulite sigmoïdienne. Avant d'opérer, on fit un traitement par l'insuline qui rapidement fit disparaître la glycosurie. La température était normale, sauf, parfois, quelques ascensions à 38°2 le soir.

On fit également quelques injections d'acétylarsan à cause du Wassermann positif, mais ces injections furent mal tolérées.

On opéra le 22 octobre 1927. Après avoir traversé des tissus lardacés qui infiltraient la paroi abdominale, on ouvrit le péritoine au-dessus de la tumeur. Il y avait une collection intrapariétale suppurée qui adhérait au côlon.

On ferma le péritoine, puis on ouvrit l'abcès intrapariétal; il s'en écoula un peu de pus jaunâtre, mais pas de matières fécales.

L'examen bactériologique de ce pus montra des germes intestinaux nombreux et entre autres des pneumo-bacilles de Friedländer.

Après l'opération, la fièvre s'éleva pendant trois jours à 39°; la glycosurie reparut (6 grammes par litre); on reprit alors l'administration quotidienne d'insuline. La glycosurie disparut bientôt.

La convalescence du malade ne fut troublée que par la formation d'un abcès à parois lardacées le long du cordon spermatique gauche; cet abcès fut ouvert et drainé.

Une radiographie de contrôle montra que le gros intestin avait un aspect normal; ni sténose, ni déformation.

Le malade a été revu guéri quatre mois après l'opération.

Telles sont les deux observations de M. Chastenet de Géry. On ne peut affirmer absolument le diagnostic de syphilis primitive du sigmoïde avec infiltration secondaire de la paroi abdominale chez ces deux malades, mais il faut reconnaître que ce diagnostic est extrêmement vraisemblable.

La réaction sérologique nette dans les deux cas est en effet une très forte présomption en faveur du diagnostic de la nature syphilitique des lésions intestinales, puis pariétales par propagation, qui furent en somme l'élément pathologique caractéristique chez les deux malades.

La guérison des fistules pariétales fut rapide dans le premier cas, après l'institution d'un traitement antisyphilitique sérieux; c'est aujourd'hui encore, dans tous les cas douteux, la meilleure preuve de la nature syphilitique des lésions organiques.

Les biopsies n'avaient permis de formuler aucun diagnostic précis; cela ne surprendra pas ceux qui savent par expérience que les parois des gommes syphilitiques les plus authentiques ne peuvent être reconnues comme telles avec certitude par leur seule étude microscopique.

Seule en effet la présence des spirochètes, décelée par une imprégnation argentique, pourrait entraîner la conviction; or, on sait l'extrême rareté du résultat positif de cette recherche, dans le cas de syphilis quelque peu ancienne. Pour ma part, après avoir recherché très souvent des spirochètes dans ces cas, je n'ai trouvé qu'une seule fois un spirochète certain dans une gomme du testicule.

C'est certainement cette très grande difficulté de la preuve microscopique, protistologique pourrions-nous dire, qui rend toujours obscur le *diagnostic anatomique* de la nature d'une localisation syphilitique rare. L'étude clinique de l'évolution de la lésion, la réaction sérologique positive

et surtout le critérium de l'efficacité de la chimiothérapie, tout cela est infiniment plus démonstratif dans tous les cas.

Je pense donc, pour ma part, que les deux faits rapportés par M. Chastenet de Géry, surtout le premier, sont bien des faits authentiques de syphilis du côlon sigmoïdien avec infiltration de proche en proche de la paroi abdominale et formation secondaire d'abcès pariétaux.

Ces faits sont très intéressants, car on connaît la rareté (peut-être plus apparente que réelle) de la syphilis de l'intestin. La thèse de Suarez de Mendoza (qui date de 1914) résume nos connaissances sur ce sujet difficile de pathologie.

En présence d'une « tumeur » intestinale, de par ailleurs bien tolérée, adhérente à la paroi abdominale, infiltrée progressivement dans celle-ci, évoluant d'une façon torpide, sans phénomènes d'infection sérieux, chez un sujet présentant une réaction sérologique nettement positive de la syphilis, il faut toujours penser (plus souvent peut-être que nous ne le faisons en clinique quotidienne) au diagnostic de « syphilome intestinal » avec envahissement de la paroi.

Un traitement antisyphilitique sérieux et suffisamment prolongé nous permettra quelquefois de guérir, sans opération ou avec une opération locale peu importante, consistant par exemple à débrider simplement un trajet fistuleux pyostercoral, des malades qu'un examen trop superficiel aurait pu nous faire croire atteints de lésions intestinales graves (cancer ou tuberculose), propagées à la paroi abdominale, lésions dont l'exérèse complète est toujours une entreprise chirurgicale très importante.

En terminant, je vous propose de remercier M. Chastenet de Géry, qui est non seulement un très bon chirurgien, mais aussi un clinicien consciencieux, de nous avoir adressé ces deux observations et j'espère que vous voudrez bien vous souvenir de son nom lors de nos prochaines élections.

Etude de 24 observations d'ulcère duodénal.

par M. **J. Hertz**, chirurgien de l'hôpital de Rothschild.

Rapport de M. J. Okinczyc.

M. Hertz nous a adressé un travail sur 24 observations d'ulcères du duodénum opérés dans son service.

Je lui laisse d'abord la parole, me réservant de revenir dans un moment sur ses conclusions :

Nous nous sommes attaché à relever dans ces cas :

Au point de vue *anatomique*, le siège, le nombre des ulcères et le caractère calleux.

Au point de vue *symptomatologique*, la fréquence des signes les plus importants pour le diagnostic.

Au point de vue *traitement*, les différents procédés employés et les résultats acquis.

Au point de vue anatomique. — Nous avons relevé : 23 fois l'ulcération est unique; 1 fois deux ulcères (obs. XVII).

24 ulcères siègent sur la 1re portion du duodénum; 1 ulcère siège sur la 2e portion du duodénum (obs. XVII).

Nous avons cherché à les classer en : cicatrices blanchâtres plus ou moins indurées, induration avec cratère central perceptible et ulcères calleux. Nous trouvons :

Cicatrices blanches plus ou moins indurées, 13.

Induration avec cratère central, 8 (obs. II, IV, XIV, XV, XVII, XX, XXII, XXIX).

Aucun examen anatomo-pathologique ne montre de dégénérescence cancéreuse.

Nous avons rencontré un *pancréas accessoire* (obs. V).

Et enfin (obs. XXI) un ulcère récidivant sur l'estomac, sur la bouche de G. E. P. (ulcère gastro-jéjunal).

Au point de vue symptomatologique. — 54,16 p. 100. Évolution par crises avec intervalles libres, 13 fois.

34,8 p. 100. Faim douloureuse, 8 fois.

21,7 p. 100. Hématémèses : Grandes hémorragies, 3 fois; petites hémorragies, 2 fois.

43,5 p. 100. Mélæna isolé, 10 fois.

39,1 p. 100. Vomissements, 9 fois.

L'examen radiologique a été négatif, 4 fois.

L'examen radiologique a été dubitatif, 6 fois.

50 p. 100. L'examen radiologique a été positif, 12 fois.

91,56 p. 100. D'hommes, 22 fois; de femmes, 2 fois.

Durée de la maladie : un an, 4 fois; deux ans, 7 fois; quatre ans, 5 fois; cinq ans, 2 fois; huit ans, 1 fois; onze ans, 1 fois; quinze ans, 2 fois; seize ans, 1 fois; vingt ans, 1 fois.

Au point de vue thérapeutique. — D'une façon générale, nous devons signaler que :

Toutes les sutures sont faites à l'aiguille de couturière.

Toutes les sutures sont faites au catgut collargolé 000.

Tous nos catguts sont vaselinés au moment de l'emploi par notre aide. Depuis que nous utilisons ce détail nous avons l'impression de faciliter les sutures.

Tous les surjets antérieurs totaux sont faits au point de *Schmieden inversant*, que nous commençons sur chaque lèvre à tour de rôle, pour régulariser le résultat.

Les gastro-entérostomies sont faites à la pince couplée de Lane, *très près* de la grande courbure, sur le prolongement du bord vertical droit

— horizontalement et très longues — (bouches de 6 à 7 centimètres). Anse courte isopéristaltique.

L'exclusion est pratiquée en travers de l'antre (ou à gauche de l'antre) à l'écraseur de de Martel. Les antropyloroduodénectomies avec l'écraseur du côté gastrique. Du côté duodénal, à l'heure actuelle, nous fermons le moignon sous 3 plans, 1 muqueux, 1 séro-musculaire et 1 séro-séreux avec souvent adjonction de greffe épiploïque. Un petit drain est toujours placé au contact du moignon.

Nous avons eu une désunion — et mort (obs. IV) — une fistulette guérie en huit jours (obs. XX).

Nous nous proposons de faire un travail sur les fistules duodénales prochainement. Nous utilisons pour le traitement des fistulettes un *mélange d'albumine et d'huile d'olive* qui imprègne abondamment une mèche tassée, à la place du drain, dès qu'elle se manifeste. Nous obtenons une guérison rapide sans digestion cutanée.

Enfin une fois (obs. XIX) après avoir dans un premier temps fait une exclusion avec G. E. P. pour ulcère calleux adhérent au foie — dans un deuxième temps nous avons réséqué l'ulcère, d'ailleurs très amélioré, exploré par la bouche de G. E. P, et fait une gastro-duodénostomie large — faisant ainsi une « *Repylorisation de l'estomac* ».

Nous avons pratiqué :

La G. E. P. simple, 11 fois.

G. E. P. complétée ultérieurement, 2 fois.

G. E. P. + exclusion, 3 fois.

G. E. P. + exclusion complétée ultérieurement, 2 fois.

Résection d'ulcère (duodénectomie partielle), 5 fois.

Duodénoplastie complémentaire, 1 fois.

Finney complémentaire ou gastro-duodénostomie autre, 2 fois.

Gastro-duodénostomie (repylorisation), 1 fois.

Antropyloroduodénectomie, 5 fois.

Résection de bouche ulcérée et regastro-entérostomisation, 1 fois.

En bloc nous avons :

Guérisons : 16; le pourcentage n'a pas un intérêt absolu, puisque les derniers cas sont récents).

Non améliorés : 4 (obs. VI, syphilis certaine); (obs. XI, tuberculose pulmonaire grave); (obs. XIX, a subi récemment une deuxième opération, mais l'ulcère calleux avait fondu et il restait bien peu de chose); (obs. XXI, l'ulcère duodénal était guéri, mais a fait un deuxième ulcère gastrique ou ulcère peptique, deuxième intervention).

Morts : 2 (obs. IX, lâchage de la suture duodénale); (obs. XXI, deuxième intervention sur malade très affaibli, résection d'une G. E. P. et regastro-entérostomisation).

Si on étudie les résultats par catégories, on voit que :

1° 13 *G. E. P. simples* donnent 6 guérisons; 4 non améliorées, 2 sans nouvelles, guérison (46,2 p. 100), 1 récente; et si l'on élimine 2 sans nouvelles et 1 récente, on a 6 guérisons (sur 10), soit 60 p. 100;

2° 5 *G. E. P. + exclusion* : 3 guérisons (60 p. 100), 1 non améliorée, 1 ulcère peptique.

3° 5 *résections d'ulcère* donnent 3 guérisons (soit 60 p. 100) et en éliminant 1 cas récent (XXIV) (50 p. 100).

4° Duodénoplastie après résection : 1 guérison (obs. XIV) ;

5° Finney : 1 guérison (obs. XV) ou gastroduodénostomie, 1 (récent, mais guéri, obs. XXIV) ;

6° Gastroduodénostomie, repylorisation après exclusion, 1 fois (trop récente, obs. XIX) ;

7° Antropyloroduodénectomie, 5 fois, 4 guérisons, 80 p. 100, 1 mort.

8° 1 résection de G. E. P. (ulcère peptique), regastroentérostomie, 1 mort.

Conclusions. — Dorénavant et de plus en plus, nous chercherons à faire des résections limitées avec duodénoplastie simple ou Finney, ou des antropyloroduodénectomies.

Lorsque l'exérèse sera impossible à cause de l'état du malade, ou les caractères des lésions, adhérences en particulier, siège de l'ulcère, nous ferons la gastroentérostomie, que l'on pourra compléter ultérieurement, s'il y a lieu, par un des deux types d'exérèse.

Quant à l'exclusion du pylore :

Notons au passage que la plicature du duodénum ne suffit pas, et que le calibre se rétablit (obs. XVII). C'est donc bien d'exclusion par section complète que nous voulons parler.

Nous sommes frappé par le fait que le seul ulcère peptique gastro-jéjunal que nous ayons rencontré (aussi bien dans les ulcères duodénaux que dans les ulcères gastriques opérés par nous), soit survenu après exclusion. Et nous savons très bien qu'on a tendance à lui attribuer ce méfait. Pourtant, la lecture des statistiques et des articles parus sur ce sujet ne le démontre pas avec évidence. Haberer lui-même, dont la statistique sert de principale base à cet argument habituel, ne conclut pas nettement, et pratiquement fait des exclusions.

Les statistiques les plus récentes, Delore, par exemple (*Soc. de Chir. de Lyon*, 1925 ; *Soc. de Méd. et Soc. Méd. de Lyon*, 14 mars 1928), conclut uniquement à l'importance du terrain, à la maladie ulcéreuse. Larget, rapportant dans sa thèse la statistique de Gosset ; Guillaume ; Judd..., ne peuvent pas établir que l'exclusion soit plus grave à ce point de vue que la G. E. seule.

Picot, récemment (*Soc. de Chir.*, 14 mars 1928), incrimine l'hyperacidité et la stase. Or, nous avons noté (obs. XXI) la stase jéjunale sous la bouche.

D'ailleurs, comme il n'y a pas d'exclusion sans G. E., nous voyons mal comment c'est l'exclusion qui créerait l'ulcère peptique à coup sûr, puisqu'on le voit dans les G. E. isolées.

Pour ne voir que nos observations, nous constatons que non seulement l'exclusion nous donne 2 guérisons, mais que l'exclusion

secondaire donne une guérison définitive là où la résection de l'ulcère avec plicature (ne tenant pas) ne donne pas la guérison.

En outre, les travaux expérimentaux de Hann et Williamson (*Annals of Surgery*, avril 1923), et d'autres, prouvent que l'exclusion unilatérale ne crée pas l'ulcère peptique. Récemment, Bruce Martin (*Annals of Surgery*, février-mars 1928) montre que c'est l'exclusion bilatérale du duodénum qui permet de créer l'ulcère expérimental.

Enfin, dans deux cas, où nous réintervenons, nous trouvons dans le premier cas une guérison de l'ulcère duodénal primitif — mais un ulcère gastro-jéjunal; dans le deuxième, où il s'agissait d'un ulcère calleux adhérent au foie, il n'y a presque plus trace d'ulcère, et nous pouvons réséquer la zone malade.

Il y a donc, dans l'exclusion par section complète, à notre avis, une ressource thérapeutique trop importante pour l'éliminer sous prétexte d'une action que des chirurgiens des plus compétents en la matière ne lui attribuent pas.

OBSERVATIONS (résumées) :

OBSERVATION I. — B... (R...), cinquante-cinq ans, homme.

Souffre depuis 1903 de l'estomac.

Opéré le 4 octobre 1923.

Ulcère duodéal net, juxtapylorique, face antérieure : près du bord inférieur, cicatrice épaisse, sur laquelle est collé l'épiploon adhérent.

Écrasement sur l'antre : suture sous trois plans des deux moignons.

G. E. P. transmésocolique.

Guérison sans incident.

Suites. — 1er décembre : a pris 5 kilogrammes, ne souffre absolument plus.

4 octobre 1924 : a gardé les kilogrammes repris. Mange de tout sans souffrir. Le malade souffre de vertiges en rapport avec la syphilis. Aucun point douloureux épigastrique.

5 septembre 1925 : aérophagie, douleurs thoraciques le soir, rien de gastrique, plus de douleurs.

Décembre 1927 : subit un traitement spécifique : vertiges, douleurs dans les jambes.

10 mars 1928 : parfait état gastrique, aucun trouble, tabes au début (?).

OBS. II. — S... (B...), homme, quarante et un ans.

Souffre depuis deux ans.

Opéré le 21 décembre 1923.

Libération de la vésicule biliaire très adhérente au côlon.

Ulcère épais du duodénum : 1re portion, très près du pylore. Face externe, cicatrice déprimée.

Antropyloroduodénectomie atteignant presque l'angle D_1-D_2. Fermeture du moignon sous deux plans. Encapuchonnement par une greffe épiploïque.

G. E. P.

Suites. — Le 20 mai 1924 : a engraissé, mange de tout sans souffrir. Fonctions gastro-intestinales normales.

Petite éventration médiane que l'on répare.

31 décembre 1927 : en parfait état à tous égards.

Radioscopie : bonne évacuation par une large bouche.

Obs. III. — N... (I...), homme, cinquante-cinq ans.

Souffre depuis deux ans et surtout violemment depuis six mois.

Opéré le 10 novembre 1923.

Cicatrice blanchâtre sur le bord supérieur du D_1 — quelques gros ganglions sur la petite courbure — aucune autre lésion après décollement colo-épiploïque. G. E. P. Guérison sans incident.

Suites. — Revu le 1er avril 1924.

Ne souffre plus de ses douleurs gastriques.

En mai 1925 : se plaint de douleurs thoraciques, Wassermann +, inégalité pupillaire. Est traité en médecine pour médiastinite, sclérose péri-vasculaire et péri-nerveuse avec douleurs thoraciques d'origine spécifique.

Radioscopie gastrique, toute la gélobarine passe par l'anastomose et rien par le pylore.

N'a pas donné de nouvelles (sans adresse), en 1928.

Obs. IV. — G. I... Homme, trente-quatre ans.

Souffre de l'estomac depuis deux ans.

Opéré le 29 février 1924.

Ulcère duodénal sur la face antérieure du duodénum, à 1/2 centimètre du pylore. Adhérence de franges épiploïques à ce niveau.

Antropyloroduodénectomie partielle. Avec l'écraseur, enfouissement sous trois plans des deux moignons. G. E. P.

Suites. — Fistule duodénale le sixième jour, décès le seizième jour.

Autopsie : Fistule par lâchage des sutures de tout le moignon duodénal.

Obs. V. — L. M... Homme, quarante ans.

Souffre de la région épigastrique depuis sept mois.

Opération le 4 juin 1924.

Cicatrice blanche comme une lentille à 2 centimètres à droite du pylore sur la face antérieure de D_1. Epaississement net à ce niveau.

Exploration du reste du ventre : épiploïte très marquée. Résection du grand épiploon. Appendicite chronique : appendicectomie.

Pancréas accessoire. — A 10 centimètres de l'angle duodéno-jéjunal sous la séreuse du bord libre, petite masse glandulaire, comme une pièce de 1 franc. Autour de cet élément principal, 2 ou 3 petits nodules gros comme des grains de mil font saillie sous la séreuse. Résection de toute cette zone qu'on utilise pour une G. E. P.

Examen anatomo-pathologique : glandules pancréatiques aberrantes.

Suites. — Revu en septembre 1924 : les douleurs ont repris un mois après sa sortie de l'hôpital.

En mars 1925 : Rentre à l'hôpital. Ses douleurs ont augmenté. Surviennent après les repas. Tantôt immédiatement, tantôt deux à trois heures après. Calmées par la prise d'aliments. Pas de vomissements, pas d'hématémèses.

Point douloureux net pyloroduodénal.

R. Meyer et Weber positives.

Radioscopie : localisation de la douleur dans la région duodénale.

Deuxième opération le 23 mars 1925. — Libération d'un bloc d'adhérences sous-hépatiques et gastropylorectomie. Fermeture du bout duodénal en 3 plans et greffe épiploïque. Guérison sans incident.

Suites. — Revu en septembre 1925 en partait état.

Le 15 mars 1928 : N'a plus de douleurs du tout. A retrouvé son poids normal. Aucun symptôme pathologique.

Obs. VI. — H. M... Femme, dix-neuf ans.

Malade depuis deux ans.

Opération le 25 juillet 1924 (Dr Mossé).

Périduodénite : on sent une zone indurée sur D_1. Ulcération probable.
Gastroentérostomie transmésocolique.
Suites. — Sans incident. Traitement au sulfarsénobenzol.
Revue fin septembre 1925 : Souffre comme avant l'opération. Point douloureux appendiculaire (partie sans adresse).

Obs. VII. — P. H... Femme, vingt-deux ans.
Souffre de la région épigastrique depuis deux ans.
Opération le 25 août 1924 (Dr Mossé).
Plaque indurée juxta-pylorique. Estomac atonique et dilaté. G. E. P.
Suites normales immédiates. Radioscopie en septembre 1924 : Evacuation gastrique normale (partie sans adresse).

Obs. VIII. — B. R... Homme, vingt-neuf ans.
Malade depuis deux ans.
Opéré le 14 décembre 1925.
Cicatrice blanchâtre d'ulcère sur face antérieure D_1. Adhérence intime de la vésicule biliaire et adhérences de la face postérieure de l'estomac. G. E. P. transmésocolique.
Suites immédiates : sans incident.
En avril 1926, revu en bon bon état.
Lettre revenue sans réponse en 1928.

Obs. IX. — B. H... Homme, trente ans.
Douleurs épigastriques depuis cinq ans.
Opéré le 10 novembre 1925.
A 3 centimètres du pylore sur face antérieure D_1, cicatrice blanche étoilée d'ulcère du duodénum. A ce niveau petit cul-de-sac diverticulaire très réduit. Adhérences périduodénales. G. E. P. transmésocolique.
Suites immédiates : sans incident.
Sans nouvelles en 1928 (parti sans adresse).

Obs. X. — Tab... L... Homme, trente-huit ans.
Malade depuis onze ans.
Opéré le 20 juillet 1925 (Dr Mossé).
Ulcère calleux de la 1re portion du duodénum. Pas de ganglions perceptibles, périgastrite et périduodénite très marquées. G. E. P. transmésocolique.
Suites immédiates : sans incident, sans nouvelles.

Obs. XI. — Théa... L... Homme, quarante et un ans.
Malade depuis sept à huit ans.
Opération le 3 juin 1925.
Adhérences de D_1 et de la vésicule biliaire. Libération. Cicatrice indurée de la face antérieure de D_1, à 1 centimètre du pylore. Périduodénite marquée. G. E. P. transmésocolique. Voile péricæcolique qui empêche d'enlever l'appendice par l'incision.
Suites immédiates : sans incident.
Revu le 17 octobre 1925. En parfait état, mais souffre de la fosse iliaque droite ; convoqué pour appendicectomie.
15 mars 1928 : Reprise de lésion pulmonaire tuberculeuse. Envoyé à la campagne. Souffre, paraît-il, de la même façon qu'avant l'opération.

Obs. XII. — C... E... Homme, trente-deux ans.
Souffre de l'estomac depuis quatre ans.
Opération le 15 mai 1925.
Ulcère duodénal à 1 centimètre du pylore. Périduodénite et épiploïte. Véri-

table ulcère calleux. Etant donné l'état du malade : G. E. P. transmésocolique. Bouche très large.

Suites immédiates : sans incident.

Revu le 10 octobre 1925 : engraissé de 10 kilogrammes, plus aucune douleur ni hémorragies.

Nouvelles mars 1928 (revu) en parfait état à tous égards, évacuation gastrique rapide (radioscopie).

Obs. XIII. — Z... M... Homme, trente-sept ans.

Depuis plusieurs années, pesanteur gastrique, douleurs vagues.

Opération le 2 mars 1925.

Cicatrice blanchâtre sur le bord supérieur de D_1 très loin sur l'angle D_1-D_2.

Beaucoup trop loin pour la réséquer. G. E. P. transmésocolique : péricolite, appendice impossible à enlever par la même incision.

Suites immédiates : sans incident.

Revu le 3 septembre 1925 : Va admirablement bien, n'a plus l'ombre d'une douleur.

Opération le 11 mars 1925 : Appendicectomie : Appendice adhérent atrophique atteint d'appendicite chronique (ex. an. path.).

Opération le 21 octobre 1925 : Petite éventration à la suite d'un accident d'auto. Cure radicale. En parfait état au point de vue gastrique.

Revu le 15 mars 1928 : aucune douleur gastrique, aucun signe pathologique, parfait état général.

Obs. XIV. — J... M... Homme, quarante-huit ans.

Souffre depuis quinze ans de la région épigastrique.

Opération le 13 février 1926.

Epiploïte marquée. Bride allant du petit au grand épiploon en serrant le pylore. Vient s'insérer à sa droite sur cicatrice blanchâtre sur face antérieure D_1, avec piqueté hémorragique. Résection du grand épiploon. Ulcère induré juste à droite du pylore. Résection losangique large, section du pylore. Suture perpendiculaire à l'axe, pyloroduodénoplastie trois plans.

Suites immédiates sans incident.

Revu le 4 mai 1925, en parfait état gastrique.

15 mars 1928 : Plus aucune douleur. Aucun symptôme pathologique. Etat général parfait.

Obs. XV. — B... V... Homme, vingt-trois ans.

Malade depuis janvier 1924.

Opération en juillet 1924.

Ulcère de la 1re portion du duodénum. G. E. P. sans retournement (en Pologne).

Suites : grosse amélioration pendant l'année. Puis les douleurs réapparaissent moins violentes et plus espacées. Pesanteur gastrique. Ballonnement parfois très pénible. Plus de vomissements. Point douloureux sus-ombilical droit.

Examen radioscopique : Évacuation par la G. E. P. et par le pylore. Point douloureux sur le bulbe. G. E. P. trop à gauche. Stase barytée au niveau de l'antre, entre la bouche et le pylore.

Opération le 14 avril 1926.

On trouve la G. E. P. sans retournement, un peu petite. Sur la face antérieure de D_1, cicatrice blanche peu épaisse d'ulcère. Résection de l'ulcère suivant l'axe. Section du pylore. Pyloroduodénoplastie type Finney.

Examen de la pièce : elle porte un ulcère de 3 millimètres environ.

Le lambeau réséqué a 3 centimètres de long sur 1 centimètre à 1 cent. 1/2 au point maximum.

Suites immédiates : sans incident.

Examen radioscopique le 16 septembre 1926 : parfait fonctionnement et évacuation gastrique. Il passe autant de gélobarine par le néopylore que par la G. E. P. Pas de points douloureux.

Revu le 29 mai 1926 : ne souffre plus du tout; aucun trouble. A engraissé. Va très bien.

Décembre 1927 : parfait état; examen radiologique : presque tout passe par le pylore élargi.

Lettre revenue sans réponse en mars 1928.

Obs. XVI. — M. Z..., homme, vingt-huit ans.

Douleurs de la région épigastrique depuis quatre ans.

Opération le 4 janvier 1926.

Bride épaisse passant en pont de la face inférieure de la vésicule à la face antérieure du pylore, épaisse et charnue. Supporte une forte traction. Blanc nacré en surface. Section au ras des deux organes. Périduodénite intense, par membranes rougeâtres et poisseuses. L'origine du duodénum était aplatie par la bride. Au milieu de cette périduodénite avec ganglions, on ne trouve pas l'ulcère bien probable pourtant (lésions et Meyer et Weber positives). G. E. P. : appendicectomie; appendice qui semble peu ou pas malade.

Suites immédiates : sans incident.

Revu le 25 septembre 1926 : en parfait état à tous égards.

15 mars 1928 : aucune douleur. État général superbe, se sent parfaitement bien, aucun symptôme pathologique.

Obs. XVII. — K. G..., homme, vingt-quatre ans.

Depuis trois semaines, crises douloureuses gastriques.

Opération le 31 mai 1926.

Premier ulcère : périduodénite. Cicatrice blanchâtre juxtapylorique sur face antérieure du bulbe étoilé, avec piqueté hémorragique.

Deuxième ulcère : en outre, contre le bord interne de la 2e portion du duodénum, induration pancréatique comme deux olives successives.

Résection losangique de l'ulcère antérieur. Par cette plaie, je trouve sur le bord interne de D_2 (partie supérieure) en regard de l'induration pancréatique une ulcération *perforée* sur le fond (pièce de 0 fr. 50) formée par pancréas. Je n'ose pas réséquer D_2. Alors pour mettre au repos D_2, au lieu de faire une duodénoplastie, je suture en long pour rétrécir et plicature avec suture séroséreuse. J'ai l'impression que le D_1 n'est plus perméable. G. E. P. très large.

Suites : a été très bien pendant deux mois, mangeant de tout sans douleurs, puis réapparition de vives douleurs épigastriques surtout nocturnes, à peu près constantes. Précoces après les repas. Pas d'irradiations. Quatre crises de vomissements quotidiennes avec les douleurs. Matin, 10 heures, 16 heures, 18 heures, bilieux. Pas d'amaigrissement très prononcé. Point douloureux juxta-ombilical droit.

Examen radioscopique : rien ne passe par la G. E. P., tout par le pylore.

Deuxième opération : 7 *janvier* 1927.

Quelques adhérences périgastriques et périduodénales au niveau de la suture duodénale. G. E. P. normale sans lésion. Il semble logique de faire une exclusion complète. Section avec l'écraseur de de Martel, prépylorique, suture sous trois plans (on sent la même induration pancréatique).

Suites : sans incident.

Cessation brusque et immédiate des douleurs et des vomissements.

Revu en mars 1927 : a augmenté de 5 kilogrammes. Plus aucun symptôme pathologique.

Décembre 1927 : en parfait état à tous égards.

Obs. XVIII. — L. L..., homme, trente-cinq ans.

Douleur épigastrique depuis un an.

Opération le 9 février 1927.

Gros ulcère de la 1re portion du duodénum reposant sur une base duodénale épaissie, rétractée, très dure et très adhérente sous le foie. Je n'ose pas faire d'emblée une résection de la première partie du duodénum, alors : exclusion du duodénum par section avec l'écraseur de de Martel juxtapylorique. Fermeture avec trois plans. G. E. P.

Suites immédiates : sans incident.

Revu le 8 novembre 1927 : sans douleurs pendant six semaines. Puis souffre de nouveau ; douleurs beaucoup moins intenses. Pas de vomissements. L'appétit est revenu. Bon état général.

15 mars 1928 : a de loin en loin, vers minuit, 1 heure du matin, une douleur épigastrique. Jamais le jour. Un peu de solution alcaline ou un peu de lait le calme définitivement. Il s'agit d'une douleur passagère, jamais sous forme de crise et ne se reproduisant jamais trois fois de suite.

A engraissé et se tient à son poids. Jamais de vomissements. Digère très bien, se considère comme guéri.

Radioscopie : aucun signe pathologique, très bon fonctionnement gastrique. Aucun point douloureux gastrique ou duodénal.

Obs. XIX. — B. L..., homme, trente-neuf ans.

Malade depuis plusieurs (quatre ou cinq) années.

Opération le 30 décembre 1927.

Adhérences de la vésicule biliaire et grand épiploon au duodénum : libération. Ulcère épais de D_1 près de l'angle D_1 et D_2 dont on sent le cratère à environ 2 centimètres de diamètre. Les adhérences sont très serrées entre le col vésiculaire et la face antérieure de l'ulcère : alors exclusion duodénale avec écrasement au niveau de l'antre. G. E. P.

Suites immédiates : sans incident.

Le 25 février 1928, souffre de plus en plus, et tout le temps.

15 mars 1928 : souffre beaucoup de l'estomac, ne dort pas. Un peu mieux le jour. Régurgitations bilieuses. Douleurs d'horaires irréguliers. Rentre ce jour pour réopération. Examen radioscopique négatif. Meyer et Weber négatifs.

Opération : 19 *mars* 1928.

Adhérences du grand épiploon à la paroi, libération ; adhérences du foie et de la vésicule biliaire au duodénum, libération. Libération de l'anse efférente adhérente sur 15 centimètres au mésocôlon transverse. La zone où siégeait l'ulcère ne présente plus de callosités, mais une cicatrice ombiliquée. On pratique une résection de la face antérieure de D_1, de 4 centimètres de long sur 3 centimètres de large, après décollement duodénal. On sectionne le pylore et l'antre. Puis on amène le moignon gastrique contre cette longue brèche, ouverture gastrique. Gastro-pyloro-duodénostomie avec plastie à la Finney. Il s'agit, après exclusion, d'une *repylorisation*.

On a profité de l'ouverture gastrique pour explorer la bouche de G. E. P. Pas d'ulcère peptique. Léger épaississement de la ligne de suture qui détermine en partie la gastro-duodénostomie.

Pièce opératoire : on voit que la muqueuse tapisse la zone de l'ulcère calleux, guéri. Il ne reste qu'une infiltration entre muqueuse et séreuse.

Sort guéri le douzième jour.

Revu le 12 avril, ne sentant plus aucune douleur.

Obs. XX. — Kou... (Abs...), homme, trente-sept ans.

Douleurs épigastriques depuis cinq ans.

Opération du 20 février 1928 : périduodénite intense. Ulcère du duodénum tout près du pylore. Face antérieure, cicatrice blanche avec piqueté hémorra-

gique. On sent l'ulcère. Induration et cratère normal. Gastro-pyloro-duodénectomie. Écrasement gastrique. Fermeture des deux moignons sous trois plans.

Suites immédiates : aucun incident. Petite fistulette duodénale de 8 millimètres tarie le vingtième jour par le traitement habituel : mèche et imprégnation au mélange huile + œuf.

N'a plus aucune douleur, ni aucun trouble gastrique.

A augmenté de 5 kilogrammes (4 avril 1928).

Obs. XXI. — W... (R...), homme, cinquante-deux ans.

Souffre de la région épigastrique depuis quinze ans.

Opération le 10 *décembre* 1927.

Ulcère face antérieure D_1, juxtapylorique. Exclusion par écrasement, section à gauche de l'antre. G. E. P. transmésocolique.

(L'état du malade seul m'empêche de faire une résection.)

Suites immédiates : sans incident.

Revu le 1er février 1928 : en parfait état quant aux douleurs.

Le 27 février 1928 : souffre de nouveau comme avant deux heures après les repas.

Examen radioscopique : légère stose gastrique; dilatation jéjunale, bonne évacuation.

Opération le 10 *mars* 1928.

Il n'y a plus trace de l'ulcère duodénal, ni cicatrice, ni épaississement. Gros ulcère siégeant sur l'estomac au niveau de la bouche, perforé ou en voie de perforation, adhérent au pancréas et au mésocôlon transverse. Résection de la bouche et de l'ulcère. Fermeture gastrique et intestinale. Nouvelle G. E. P.

Suites : mort le cinquième jour.

Obs. XXII. — Lef... (M...), homme, trente-deux ans.

Malade depuis quatre ans,

Opération le 21 *février* 1927.

Ulcère de la face antérieure du duodénum juxta-pylorique. Induration de 1 centimètre de diamètre, première position duodénale très dilatée. Gastro-pylorectomie large, enlevant une grande partie de D_1. Billroth II.

Examen de la pièce : ulcère profond, la paroi restante très mince, translucide.

Suites immédiates : sans incident.

Revu en avril 1928. Guérison complète.

Obs. XXIII. — E... (J...), homme, cinquante-cinq ans.

Malade depuis seize ans.

Opération le 24 *février* 1928.

Cholécystite calculeuse (œuf de poule). Cicatrice blanchâtre. Induration nette sur bord supérieur D_1 très près de l'angle D_1-D_2. Étant donné l'âge du malade, son degré d'affaiblissement et d'anémie, la profondeur de l'ulcère, les deux lésions : cholécystostomie. Ablation des calculs. Drainage. G. E. P. transmésocolique.

Suites immédiates : sans incident.

Le 24 mai 1928 : le malade sort guéri. Fistule biliaire fermée, n'a plus eu de douleurs depuis l'opération. État général transformé (10 avril).

Obs. XXIV. — P... (I...), homme, quarante-deux ans.

Souffre depuis deux ans de l'estomac.

Opération le 10 *février* 1928.

Ulcère induré épais avec cratère central sur le bord supérieur du duodénum contre le pylore. Séreuse rouge avec périduodénite. Résection de l'ulcère large. Gastro-duodénostomie. Par désir de sécurité G. E. P. complémentaire.

Examen de la pièce : cratère central profond d'environ 8 à 10 millimètres de diamètre et 5-6 millimètres de profondeur.

Sort guéri le 15 mars 1928.

Mais ne souffre plus du tout et a engraissé notablement (10 avril).

En étudiant le travail de M. Hertz pour vous en faire le rapport, mon embarras a été très grand.

Si je ne puis que féliciter M. Hertz de son activité et de sa fidélité à nous en faire profiter, je me trouve en désaccord avec lui dans les conclusions, et je lui demande la permission de le lui dire amicalement. Seulement, pour ne pas abuser de ma situation actuelle de rapporteur, j'ai pensé qu'il était plus courtois, dans cette discussion, de lui laisser d'abord la parole, et de vous donner intégralement son travail. Cela fait, je suis plus libre pour lire ses observations, pour en grouper les types d'opération, et pour en apprécier les résultats.

C'est ainsi que je répartis les opérations pratiquées en quatre groupes :

1° Les gastro-entérostomies simples ;

2° Les gastro-entérostomies avec exclusion ;

3° Les excisions d'ulcères ;

4° Les résections segmentaires.

Je relève dans le premier groupe 13 *gastro-entérostomies.*

Sur ces 13 opérés : 4 sont perdus de vue ;

1 est opéré depuis un mois ;

4 sont *guéris*, au bout de trois ans (2 fois), deux ans et dix-sept mois.

4 ne sont pas améliorés et 2 d'entre eux subissent des opérations secondaires.

Cela fait 8 observations utilisables pour les résultats éloignés avec 50 p. 100 de guérisons et 50 p. 100 d'échecs.

Dans le deuxième groupe, je trouve 5 *gastro-entérostomies avec exclusion*, dont deux exclusions pratiquées secondairement.

Sur ces 5 opérés : 2 sont guéris (cinq ans et cinq mois, un an) ;

1 est amélioré (un an) ;

1 souffre de plus en plus et doit subir la suppression de l'exclusion, c'est-à-dire une *repylorisation* ;

1 fait un ulcère peptique et succombe à la seconde intervention.

Cela ne me semble pas très brillant à l'actif de l'exclusion, même complète.

Dans le troisième groupe, je trouve 5 *excisions d'ulcère*, parmi lesquelles trois avaient subi une première intervention sans amélioration consécutive.

Sur ces 5 opérés, l'excision a donné 5 guérisons :

2 excisions primitives ont donné 2 guérisons (trois ans, un an) ;

2 excisions secondaires ont donné 2 guérisons (vingt mois, un mois) ;

1 excision d'un ulcère chez un malade qui avait 2 ulcères a donné une guérison (un an).

Mais une de ces opérations est trop récente (un mois) pour compter dans les résultats éloignés.

Dans le quatrième groupe, je trouve 5 *résections segmentaires* (gastro-pylorectomies ou antropyloroduodénectomies).

Sur ces 5 opérés : 3 résections primitives ont donné 3 guérisons (quatre ans, quatorze mois, deux mois);

1 résection secondaire a donné 1 guérison (quatre ans);

1 résection primitive a donné 1 mort.

Sur les 5 résections, il y a donc 1 mort et 1 observation inutilisable pour les résultats éloignés (un mois).

Cette classification faite après lecture minutieuse des observations, je reprends les conclusions de M. Hertz.

Je me trouve d'accord avec lui quand il trouve à la résection limitée, c'est-à-dire à l'excision, des avantages, surtout en la combinant avec une gastro-duodénostomie à la Finney. Il a eu dans ce type d'opération 4 guérisons durables. Mais je lui ferai remarquer que la gastro-duodénostomie ne peut être réservée qu'à des cas limités : je veux dire, des ulcères antérieurs, à parois souples sans callosités, et des parties facilement mobilisables sans traction et sans tiraillements. Cela restreint, malgré la valeur incontestable de l'opération, ses indications habituelles. Lecène, qui a fait cinq fois cette opération avec de très bons résultats suivis et durables, fait les mêmes réserves.

Je suis encore d'accord avec M. Hertz quand il préconise l'opération en deux temps dans les résections segmentaires, précédées dans un premier temps d'une gastro-entérostomie. Je crois en effet que, chez les malades fatigués, c'est le meilleur moyen de réduire au minimum une mortalité assez élevée pour hésiter à faire bénéficier ces malades des avantages de la résection.

Mais où je me sépare complètement de lui, et je m'en excuse, c'est dans son plaidoyer en faveur de l'exclusion. Ni ses propres résultats, ni les travaux publiés sur l'exclusion dans ces dernières années ne légitiment cette réhabilitation.

Que l'exclusion puisse donner des améliorations et même des guérisons, ce n'est pas douteux, et M. Hertz compte, sur ces cinq opérés, deux guérisons dont une datant de plus de cinq ans; mais le second cas ne date que d'un an; de même une amélioration n'a été suivie qu'un an également; ces deux derniers cas lui réservent peut-être encore des surprises.

Les deux autres observations d'exclusion de M. Hertz sont beaucoup plus intéressantes : dans l'une l'échec de l'exclusion est si complet que le malade souffre de plus en plus; et, pour le guérir, M. Hertz est obligé d'intervenir à nouveau et de « repyloriser » l'estomac; cette suppression de l'exclusion qui a aggravé les douleurs ne peut pourtant pas compter à l'actif de l'opération.

L'autre observation est celle d'un *ulcère peptique* secondaire, le seul ulcère peptique observé par M. Hertz chez ses 24 malades. Il est, tout de même, digne de remarque, que le seul ulcère peptique observé le soit dans un cas d'exclusion. Mais cette constatation ne trouble pas M. Hertz, qui accuse autant la gastro-entérostomie que l'exclusion de favoriser

l'apparition d'un ulcère peptique. Cette réflexion ne me semble pas tout à fait juste : si, en effet, l'ulcère peptique peut apparaître après la gastro-entérostomie simple, il est actuellement hors de doute que sa fréquence augmente quand, à la gastro-entérostomie, on ajoute l'exclusion.

Puis-je rappeler à M. Hertz que von Haberer n'est pas le seul à avoir fait ces constatations ? Oberthür, dans sa thèse qui reflète l'enseignement de son maître Cunéo, le rappelle également. Carman nous montre que W. Mayo, qui comptait 1,3 p. 100 d'ulcères peptiques avant l'exclusion dans les gastro-entérostomies simples, en observe 5 p. 100 après l'exclusion. Rotter relève 11 p. 100 d'ulcères peptiques après l'exclusion ; Burk, à la clinique d'Hofmeister, en observe 11 p. 100 et, sur 19 cas suivis, trouve 6 guérisons, 5 améliorations et *8 échecs*.

Enderlen, Henle, Hohlbaum ont observé des hémorragies plus fréquentes après l'exclusion. Petermann, après 5 exclusions, a vu survenir 2 hémorragies et 1 ulcère peptique.

Flörken et Bier signalent une perforation survenue quatre jours et trois semaines après l'exclusion.

Enfin, von Eiselsberg, un des promoteurs de l'exclusion, constate 10 ulcères peptiques sur 61 cas d'exclusion, et renonce à cette méthode.

M. Hertz étant réintervenu après une exclusion, *parce que le malade avait une récidive de ses douleurs*, ce qui ne peut cependant pas être compté comme une guérison, ne trouve plus trace de l'ulcère duodénal, mais un ulcère peptique sur la bouche de gastro-entérostomie. Que l'exclusion ait permis la cicatrisation de l'ulcère duodénal, nous le reconnaissons bien volontiers ; mais si c'est au prix d'une transposition de la maladie ulcéreuse, du duodénum au jéjunum, nous ne voyons plus très bien l'avantage de l'exclusion.

Les faits mêmes que nous fournit M. Hertz s'ajoutent à ceux déjà publiés pour nous faire douter de la valeur de l'exclusion dans le traitement de l'ulcère du duodénum. Ou bien il faut compléter l'exclusion par une résection segmentaire de l'antre pylorique, suivant la méthode de Madlener. Mais alors les avantages de la suppression du territoire acidogène de l'estomac dépassent de beaucoup, nous semble-t-il, la préoccupation plus simple, et d'ailleurs condamnée par les faits, d'exclure l'ulcère du contact du chyme stomacal. En tous cas, et sous réserve d'une gravité opératoire peut-être plus élevée, c'est le seul moyen de soustraire la néostomie et le jéjunum à l'action nocive de la maladie ulcéreuse.

En résumé, les observations de M. Hertz confirment les résultats les plus récemment publiés dans le traitement de l'ulcère du duodénum.

La gastro-entérostomie simple, avec une mortalité faible ou nulle, donne à peu près autant de succès que d'échecs.

L'exclusion se montre très inconstante et expose à l'ulcère peptique.

Les excisions donnent de bons résultats, sans mortalité plus élevée ; mais elles ne peuvent être généralisées à tous les cas.

Les résections étendues, avec une mortalité opératoire plus élevée, four-

nissent en général des résultats immédiats et éloignés plus solides et plus constants.

Telles seront mes conclusions, aussi bien en général qu'après la lecture attentive du travail de M. Hertz, jusqu'au jour où, connaissant l'étiologie de la maladie ulcéreuse, nous n'en serons plus réduits aux palliatifs et à l'empirisme.

Pour n'être pas tout à fait d'accord avec M. Hertz, je ne lui en suis pas moins très reconnaissant de nous avoir adressé son travail, et je vous demande de le remercier et de vous souvenir un jour de la fidélité qu'il a toujours montrée à notre Société.

A propos d'une observation de typhlocolite aiguë,

par M. **Boppe.**

Rapport de M. J. Okinczyc.

M. Boppe nous a adressé la très intéressante observation que voici :

Observation. — F..., vingt-cinq ans, auprès de laquelle je suis appelé le 13 octobre 1925 pour une crise douloureuse abdominale aiguë avec vomissements et fièvre.

L'affection a débuté il y a une semaine par des douleurs de la fosse iliaque droite avec nausées. La malade, constipée habituelle, souffrant fréquemment du ventre, se purge. Dans la soirée du 11 octobre les douleurs deviennent beaucoup plus violentes; deux vomissements dans la nuit. Le 12, la malade reste alitée souffrant beaucoup, les vomissements persistent, pas de selles depuis le 10.

A l'examen, le 13 octobre, grande femme maigre d'aspect fatigué, traits tirés, yeux cernés, teint jaunâtre terreux.

L'abdomen un peu météorisé présente une contracture douloureuse intense de toute la fosse iliaque droite. Le reste de l'abdomen est un peu douloureux mais relativement souple. Rien d'anormal au toucher rectal et vaginal. Température 39°, pouls 120; langue très sale recouverte d'un épais enduit grisâtre.

Dans les antécédents, on relève une constipation opiniâtre, douleurs abdominales, nausées fréquentes, inappétence avec mauvaise bouche. La malade dit avoir maigri.

Le diagnostic d'appendicite aiguë semble s'imposer.

Intervention : Incision iliaque droite. A l'ouverture de l'abdomen sérosité un peu louche. L'appendice, qui se présente d'emblée long, mobile, est d'aspect normal. Exploration négative des annexes droites et de la fin de l'iléon. Ablation de l'appendice immédiatement ouvert : pas d'altération visible, muqueuse saine.

J'examine de plus près le cæcum et le côlon ascendant. Je découvre dans la gouttière pariéto-colique une grosse traînée de pus crémeux adhérent. Le fond du cæcum est d'aspect et de consistance normaux. Mais le reste du cæcum et le côlon ascendant sont rouges; leurs parois sont épaisses, cartonnées. Le péritoine viscéral est poisseux, présentant par place des fausses membranes minces; il est parsemé de nombreux îlots hémorragiques. A la face externe du cæcum existe une plaque du diamètre d'une pièce de deux francs, plaque d'aspect ecchymotique; la paroi à ce niveau semble amincie, friable. Je glisse un drain dans la gouttière pariéto-colique et après avoir réséqué la zone ecchymotique j'établis

une cæcostomie à son niveau. Dès la mise en place du tube de Paul, s'écoulèrent des matières liquides dans lesquelles nageaient des trichocéphales extraordinairement abondants.

Dans les jours suivants la température revint rapidement à la normale. Les trichocéphales restaient abondants dans les matières ; un traitement thymolé les fit disparaître rapidement.

Au bout de trois semaines, malgré la persistance de la fistule cæcale, la malade avait engraissé ; son teint jaunâtre, terreux, qui m'avait beaucoup frappé au premier examen, avait fait place à un teint frais, rose. La langue était propre, l'appétit excellent, les nausées, les douleurs avaient disparu. Au début de novembre, je fermai la fistule cæcale.

Depuis 1925 la guérison complète s'est maintenue ; cette jeune femme ne souffre plus, son teint est resté rose, elle est pourvue maintenant d'un agréable embonpoint.

L'examen histologique de l'appendice a montré l'intégrité des différentes tuniques. Au niveau du fragment cæcal excisé sous la muqueuse ulcérée par place existait une infiltration lymphocytaire intense avec petits abcès microscopiques disséminés dans le chorion et la sous-muqueuse. La recherche des microbes n'a pas été faite.

Il s'agit donc ici d'une typhlocolite aiguë avec péritonite séro-purulente localisée, sans lésions appendiculaires.

De telles observations de typhlite paraissant primitives ne sont pas absolument exceptionnelles.

Sans vouloir ranimer le débat de la typhlite et de l'appendicite, je rappelle que, dans cette Société, Bérard a rapporté deux cas de typhlite post-grippale simulant l'appendicite (*Bull. et Mém. de la Soc. de Chir. de Paris*, t. XLVI, 28 avril 1920, p. 640). Récemment, G. Lœwy et Théodoresco ont publié un cas de péritonite purulente d'origine cæco-colique (*La Presse Méd.*, n° 9, 1er février 1928, p. 131). W. A. Brams et Meyer en citent deux observations personnelles (*Journ. of the Amer. Med. assoc.*, t. LXXXIV, 7 février 1925, p. 436).

Otto Mikkelsen a consacré récemment à cette question de la typhlite aiguë primitive un mémoire important : *Om acut primoer Typhlitis in Hospitalstidende*, 67e année, n° 29, 16 juillet 1924, p. 449, Copenhague.

Il rapporte 8 cas concernant les différentes formes anatomiques de la typhlite : f. suraiguës gangréneuses avec sphacèle et perforation : f. aiguës pariétales analogues à notre cas personnel ; f. chroniques pseudo-tumorales simulant une bacillose ou un néoplasme cæcal. Dans son mémoire il s'étend longuement sur l'étiologie de ces typhlites aiguës ; il rappelle que Schiller, dans un travail que je n'ai pu retrouver, défend l'étiologie vermineuse.

Dans notre observation il semble bien que les trichocéphales étaient responsables pour une large part des troubles chroniques accusés par la malade avant sa crise aiguë. L'amaigrissement, et surtout le teint terreux simulant presque un masque de grossesse, sont très souvent notés dans l'oxyurose ou la trichocéphalose du tube digestif. Léo dans de nombreuses publications (*Société des chirurgiens de Paris*, 19 mars 1926 ; *Congrès de Chirurgie*, 1922) y insiste.

D'autre part, après la disparition des trichocéphales, tous les troubles abdominaux digestifs et douloureux disparurent, le teint redevint normal.

Il est plus difficile de préciser le rôle des trichocéphales dans l'étiologie de la typhlite aiguë. Il s'agit là en somme de la vieille question de l'appendicite vermineuse transposée au niveau du cæco-côlon.

Je rappellerai seulement les travaux les plus importants des parasitologues (Guiart, *Archives de Parasitologie*, 1905; Weinberg, *Société de Biologie*, 12 mai 1906). Ils ont étudié le mode de fixation des helminthes sur la muqueuse intestinale. Le trichocéphale est capable de causer de petites érosions muqueuses, l'oxyure peut pénétrer dans le chorion et on y retrouve entre les glandes épithéliales soit le parasite lui-même, soit simplement les traces de son passage sous la forme d'un véritable trou à l'emporte-pièce.

Il est possible que le trichocéphale traumatisant la muqueuse favorise une infection microbienne secondaire grave.

Dans notre observation, le tableau clinique simulait à s'y méprendre une crise sérieuse d'appendicite aiguë et l'indication opératoire était formelle.

Lœwy, Brams, dans les cas analogues, se sont contentés de drainer et d'enlever l'appendice et leurs malades ont parfaitement guéri.

Je ne parle pas, bien entendu, des colites perforantes gangreneuses où, selon les cas, on a pratiqué soit la suture de la perforation, soit la résection partielle ou totale du cæcum.

J'ai cru devoir pratiquer une cæcostomie complémentaire de prudence destinée à drainer, à mettre au repos le côlon enflammé et à prévenir une perforation secondaire possible au niveau de la plaque suspecte. Cette cæcostomie fut peut-être superflue; en tout cas elle m'a permis de mettre en évidence la trichocéphalose intestinale et d'instituer rapidement un traitement antiparasitaire efficace.

Je n'ajouterai rien à ces conclusions que je fais miennes et je vous prie de remercier M. Boppe et de publier son observation dans nos Bulletins.

COMMUNICATION

Deux cas d'exostoses de la face externe du crâne,

par M. **Auvray.**

Les cas d'exostoses craniennes publiés dans la littérature en dehors des exostoses syphilitiques sont très rares; il n'en a été présenté qu'un très petit nombre d'observations dans notre Société; c'est la raison pour laquelle je crois intéressant de consigner dans notre Bulletin les deux

observations suivantes qui ne rentrent pas dans le cadre des exostoses syphilitiques, mais qui nous paraissent relever l'une et l'autre d'une pathogénie différente, que nous aurons à discuter. Le terme d'exostoses convient tout à fait à ces deux tumeurs osseuses, qui formaient à la surface du crâne une saillie fort apparente et lui étaient rattachées par un pédicule.

Observation I. — Le premier cas concerne une dame qui s'est présentée à moi, voilà une dizaine d'années, portant dans la région temporale droite une tumeur volumineuse, dure comme de l'os, absolument ronde, formant, suivant



Fig. 1.

sa propre expression, comme une moitié d'orange appliquée sur la région temporale qu'elle occupait dans presque toute son étendue. Cette dame, âgée au moment de notre examen d'une cinquantaine d'années, raconte que, vingt-cinq ans auparavant, elle s'est fait dans la région occupée actuellement par la tumeur une petite blessure avec une épingle à chapeau ; un peu de sang s'écoula, puis survint un peu de suppuration ; au bout de quelques jours, tous les accidents avaient disparu. Quelques mois plus tard, la malade s'aperçut qu'au même niveau une saillie grosse comme un petit pois s'était développée ; elle y prêta peu d'attention ; au bout de dix ans, la tuméfaction avait atteint le volume d'une noisette ; elle la fit voir à un médecin qui déclara la lésion sans importance. Cependant la tumeur augmentait peu à peu de volume, sans provoquer ni gêne, ni souffrance. Il y a cinq ans, la tumeur atteignait le volume d'une grosse noix ; en se développant elle prenait une forme aplatie et s'étendait vers la tempe, l'œil et l'oreille (fig. 1). Depuis un an, la malade a commencé à souffrir de maux de tête très fréquents durant jusqu'à trois et quatre jours : elle ne s'arrêtait pas cependant, car les douleurs n'étaient pas très violentes. La malade éprouvait comme une pression, un poids du côté atteint et ne pouvait dormir appuyée sur la région malade, la pression provoquant des ver-

tiges ; quelques semaines avant que nous l'observions, était apparue de la difficulté à mastiquer et à ouvrir la bouche et elle souffrait du côté de la tempe. Depuis un an aussi la tumeur avait subi un développement très rapide et avait pris la forme très nette d'une moitié d'orange.

L'examen clinique a révélé les caractères suivants : la peau, au-dessus de la tumeur, est mobile ; elle n'est ni épaissie, ni ulcérée, plutôt amincie. La surface de la tumeur est lisse, régulière. La consistance est absolument dure et

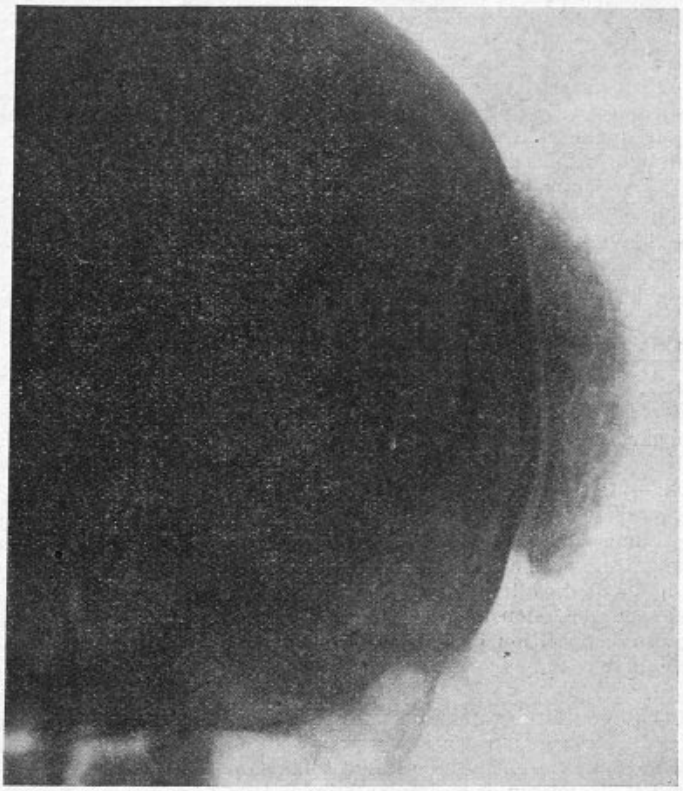

FIG. 2.

rappelle celle de l'os. Il semble qu'elle soit très légèrement mobile sous les pressions qu'on exerce à sa surface. Sa mensuration, pratiquée après l'opération, a montré qu'elle mesurait suivant un de ses diamètres 6 cent. 2 et suivant l'autre 6 cent. 4.

La *radiographie* de la tête, faite de face, montre la tumeur aplatie par sa face profonde et convexe par sa face superficielle (fig. 2) ; elle semble formée dans sa texture par du tissu osseux et paraît nettement séparée de la face externe des os du crâne, ce qui, étant donné la très légère mobilité que nous avions cru constater, nous avait fait supposer qu'elle était indépendante du squelette ; mais l'opération a montré qu'elle était en réalité rattachée en son centre au squelette de la fosse temporale par un pédicule étroit, et le mouvement qu'on lui imprimait était vraisemblablement un petit mouvement de bascule autour de son pédicule.

Opération : Incision verticale sur la partie la plus saillante faite parallèlement aux fibres du muscle temporal et aux vaisseaux et nerfs temporaux. L'aponévrose temporale est très amincie et les fibres du muscle temporal sont réduites sur la partie la plus saillante de la tumeur à quelques fibres musculaires aplaties et pâles. Il ne reste plus, en somme, à ce niveau, que des débris du muscle, lequel est pour ainsi dire usé par distension; néanmoins le plan musculaire se reconnaît très bien et la tumeur en est nettement indépendante; elle est située sous le muscle. Après avoir écarté les fibres musculaires à droite et à gauche, je parviens à insinuer *sous les bords* du disque osseux formé par la tumeur, lesquels sont bien séparés de la paroi cranienne, un instrument plat, dont je me sers comme d'un levier pour soulever la tumeur. Celle-ci est soulevée sans difficulté; on sent très bien néanmoins qu'elle est réunie en un point de sa face profonde au squelette par un pédicule qui cède sous la pesée en provoquant un craquement. Le pédicule répondait au centre du disque osseux et mesurait à peu près les dimensions d'une pièce de cinquante centimes. Sur l'os temporal se voit une surface osseuse des mêmes dimensions dépouillée de périoste que j'aplanis avec la curette et le ciseau. Puis la plaie est suturée en deux plans : plan musculo-aponévrotique et plan cutané. La guérison est obtenue *per primam*.

Examen macroscopique de la pièce : La tumeur est formée par un disque osseux, lisse sur ses deux faces, recouvert d'une membrane conjonctive mince qui lui donne son aspect lisse, sauf au point d'implantation qui est rugueux. Le disque est un peu flexible et présente une ou deux fissures qui peuvent expliquer sa flexibilité.

Diagnostic histologique pratiqué au laboratoire d'anatomie pathologique de la Faculté par le professeur Roussy : *ostéome*.

Obs. II. — Cette seconde observation concerne une jeune femme de vingt-deux ans, que nous avons opérée en décembre 1927. La malade était venue consulter pour une tumeur très dure occupant la région mastoïdienne gauche. Elle avait constaté par hasard l'existence de la grosseur cinq ou six ans auparavant; à ce moment elle atteignait déjà le volume d'une noisette; c'est dire que son apparition remontait bien au delà de cinq à six ans. La malade n'incriminait aucune cause d'apparition de la tumeur, on ne notait aucun traumatisme dans les antécédents; la tumeur était apparue spontanément et avait grossi progressivement.

Au moment de notre examen on note l'existence d'une tumeur très dure, de consistance osseuse, de surface à peu près régulière, du volume d'un marron, siégeant à la partie postérieure de la mastoïde gauche, intimement adhérente à l'os, sur lequel elle présente une implantation sessile. Les téguments qui la recouvrent sont mobiles à sa surface et normaux. La tumeur ne provoque aucun trouble fonctionnel, elle est seulement, bien que dissimulée en partie par les cheveux, disgracieuse par la saillie très prononcée qu'elle forme. A côté de cette tumeur, entre elle et le sillon rétro-auriculaire, existent deux petites nodosités du volume d'un pois environ, que je considère comme deux petits ganglions, dont l'existence est indépendante de celle de la tumeur. Nulle part à la surface du squelette on ne trouve d'exostoses semblables, celle de la région mastoïdienne paraît bien unique. Il n'y a rien à signaler dans les antécédents personnels de la malade; elle n'a pas eu de maladie infectieuse, elle ne présente aucun signe de syphilis, la réaction de Wassermann est négative; elle n'a pas de malformation du squelette, pas de malformation dentaire ou nasale. Dans ses antécédents héréditaires on ne relève rien d'anormal, pas de malformations osseuses, pas d'exostoses.

L'opération a consisté dans l'incision des téguments dissimulée dans les cheveux, dans la découverte de la tumeur recouverte par les insertions supérieures et les aponévroses des muscles de la nuque et par le détachement de la tumeur

faite au niveau de son implantation cranienne à l'aide du maillet et du ciseau. La dureté du tissu osseux au point de section était considérable.

Un petit ganglion voisin de la tumeur fut enlevé en même temps que celle-ci.

Examen macroscopique de la pièce :

La tumeur une fois détachée avait dans son ensemble la forme d'un champignon; elle était rattachée à l'apophyse mastoïde par un pédicule présentant au moins les dimensions d'une pièce de 50 centimes. Sa surface était lisse, peu irrégulière, traversée par un profond sillon où se logeait l'artère occipitale, qui fut liée au cours de l'opération.

J'ai tenu à rapporter ces deux cas comme contribution à l'étude de certaines variétés des exostoses craniennes ; ces exostoses sont encore assez mal connues. C'est un chapitre de la pathologie cranienne qui est traité de façon incomplète dans nos ouvrages classiques. Or, c'est l'observation de faits nouveaux qui pourra jeter quelque clarté dans une question encore obscure.

Dans la première observation, celle que j'ai intitulée Exostose de la région temporale, on pourrait se demander si ce fait très rare n'appartient pas à la catégorie des ostéomes musculaires. J'ai cité, en effet, dans le fascicule XIII du *Traité de Chirurgie* (Le Dentu et Delbet), au chapitre concernant les tumeurs des parties molles péricraniennes, un cas de Presno où l'auteur s'est trouvé en présence d'un ostéome de la région temporale qu'il a considéré comme un ostéome musculaire consécutif à un traumatisme ; la tumeur avait le volume et la forme d'une rotule comme dans mon cas ; des fibres musculaires du temporal étaient solidement adhérentes à sa surface.

La présence d'un pédicule rattachant la tumeur à la fosse temporale chez ma malade, la non-incorporation de la tumeur au muscle, mais le refoulement et l'amincissement de ce muscle à la surface de la saillie osseuse me font penser que nous sommes bien ici en présence d'une exostose. La question est du reste d'ordre purement scientifique, elle n'a au point de vue pratique que bien peu d'intérêt. Il est à noter que la forme aplatie en disque semble spéciale à la région temporale ; il est vraisemblable que l'aplatissement, l'étalement de la masse est la conséquence de la compression exercée par le muscle à la surface de la tumeur au cours de son évolution.

Reste à rechercher quelle *pathogénie* a présidé au développement de ces deux exostoses. Je pense que cette pathogénie est, ainsi que je l'ai déjà dit, différente dans les deux cas.

L'exostose de la région temporale me paraît avoir pour origine un traumatisme suivi d'infection. Là, la notion traumatique est très nette ; il y a eu piqûre profonde de la région temporale avec une aiguille à chapeau, écoulement du sang, suivi de l'infection passagère de la plaie. Notre malade précise que c'est quelques mois après la piqûre et à l'endroit traumatisé qu'est apparue l'exostose ; or, elle avait à ce moment vingt-cinq à trente ans, ce qui ne cadre guère avec le développement d'une exostose ostéogénique. Elle ne présentait à la surface du corps aucune autre exostose. Dans ses antécédents, on ne relevait aucune maladie infectieuse générale, pas de syphilis.

Je me suis du reste déjà trouvé en présence d'un fait analogue. J'ai observé en effet à l'Hôtel-Dieu, en 1908, un homme adulte qui portait une énorme exostose de la face postérieure du fémur, laquelle occasionnait des troubles douloureux probablement par irritation du sciatique. L'exostose était apparue à la suite d'une plaie pénétrante de la face postérieure de la cuisse par un verre de bouteille; le blessé était entré à la Pitié; la plaie avait suppuré et avait guéri après un grattage. Le blessé était sorti de l'hôpital et avait vu se développer consécutivement une exostose à évolution progressive. Je dus chez ce malade, pour remédier aux troubles fonctionnels qu'il présentait, pratiquer la dissection et la résection de l'exostose.

Ces deux cas me paraissent superposables; dans l'un et l'autre il y a eu, à l'origine des accidents, une plaie profonde pénétrant vraisemblablement jusqu'à l'os, suivie de suppuration et au point traumatisé développement d'une exostose.

L'exostose de la région mastoïdienne, en l'absence de traumatisme, de syphilis dans les antécédents et de maladie infectieuse me paraît devoir être classée dans le cadre des *exostoses ostéogéniques* de croissance. La jeune femme, en effet, qui portait cette exostose, était âgée seulement de vingt-deux ans; elle avait constaté la présence d'une nodosité du volume d'une noisette, à l'âge de seize ans, c'est dire que son apparition remontait à une date bien antérieure. Mais il est à noter que c'est la seule exostose que portait la jeune fille; on n'en trouvait pas trace sur les autres régions du corps. Il est possible qu'elle se soit développée aux dépens d'un de ces points d'ossification particuliers qu'on rencontre parfois au niveau de l'apophyse mastoïde, sans qu'on puisse dire sous quelle influence s'est produite cette anomalie de développement.

Ces exostoses ostéogéniques paraissent très rares. Cette rareté mérite d'autant plus d'être signalée que les exostoses syphilitiques sont au contraire assez fréquentes au niveau du crâne.

Parmi les exostoses ostéogéniques développées sur le crâne, il semble bien que les exostoses de la région mastoïdienne soient parmi les plus fréquemment observées.

Il est assez remarquable de constater que dans les cas d'exostoses ostéogéniques multiples rapportés dans la littérature l'existence d'exostoses craniennes coïncidant avec les exostoses des membres n'est pour ainsi dire jamais signalée. J'ai trouvé cependant dans la *Revue d'orthopédie* de 1927 l'histoire rapportée par Bellet d'un sujet porteur de 68 exostoses ostéogéniques; chez cet homme il existait une augmentation de volume des deux apophyses mastoïdes; ces apophyses étaient très saillantes, très volumineuses, à surface irrégulière. Il n'existait rien par ailleurs sur le crâne et pas de modification apparente de la selle turcique. Bellet a qualifié ces lésions de malformations ostéogéniques au niveau des apophyses mastoïdes. Par contre la lecture de nombreuses observations d'exostoses multiples publiées dans ces dernières années, et bien étudiées, nous a fait constater que dans ces cas-là les exostoses au niveau du crâne

faisaient généralement défaut. C'est un fait à constater et sur lequel ont insisté d'autres auteurs. Cette rareté est vraisemblablement liée au développement spécial des os du crâne.

Les exostoses développées à la surface externe du crâne ne provoquent pas de troubles fonctionnels marqués. Elles peuvent être disgracieuses et gêner le port de la coiffure. La malade de l'observation II ne présentait aucune manifestation clinique; par son volume l'exostose devenait gênante et disgracieuse. Mais dans l'observation I les manifestations cliniques étaient plus accusées. La malade éprouvait de la difficulté à ouvrir la bouche et à mastiquer; elle accusait des maux de tête très fréquents et des douleurs temporales, elle ne pouvait dormir la tête appuyée sur la région malade, la pression provoquant des vertiges.

Je n'insisterai pas sur la technique opératoire, l'ablation de ces exostoses se faisant de façon très simple; j'ai été seulement frappé dans mon observation II de la dureté de l'os à sectionner.

PRÉSENTATION DE MALADE

Paralysie par inclusion du nerf radial dans un cal de fracture obstétricale de l'humérus droit. Intervention. Guérison,

par M. **Richard.**

M. Mouchet, rapporteur.

Le Secrétaire annuel, M. A. Brécnot.

L. Maretheux, imprimeur, 1, rue Cassette, Paris.



BULLETINS ET MÉMOIRES

DE LA SOCIÉTÉ NATIONALE DE CHIRURGIE



Séance du 13 juin 1928.

Présidence de M. OMBRÉDANNE, *président.*

PROCÈS-VERBAL

La rédaction du procès-verbal de la précédente séance est mise aux voix et adoptée.

CORRESPONDANCE

La correspondance comprend :

1° Les journaux et publications périodiques de la semaine.

2° Une lettre de M. WIART, demandant un congé de trois semaines.

3° Un travail de M. CARAVEN, correspondant national, intitulé : *Fracture de Monteggia avec luxation du radius, vicieusement consolidée. Bon résultat fonctionnel.*

4° Un travail de M. CHATON, correspondant national, intitulé : *A propos de l'apoplexie traumatique tardive. Syndrome tardif de compression dans une fracture du crâne.*

5° Un travail de M. JUVARA, correspondant étranger, intitulé : *A propos du traitement ostéosynthétique des fractures obliques du tibia.*

6° Un travail de M. G. DIAZ (d'Oviedo), intitulé : *Un cas d'ostéochondrite juvénile de l'astragale.*

M. MOUCHET, rapporteur.

7° Un travail de M. GRIMAULT (d'Algrange), intitulé : *Arrachement de l'épitrochlée avec interposition du fragment; paralysie du cubital; réduction sanglante et ostéosynthèse.*

M. MOUCHET, rapporteur.

8° Un travail de M. Leclerc (de Dijon), intitulé : *Trois cas de cordotomie pour affection douloureuse et incurable des membres inférieurs.*

M. Robineau, rapporteur.

9° Un travail de M. Louis Ménard (de Berck), intitulé : *Curettage des corps des deux premières vertèbres sacrées par voie médiane postérieure.*

M. Lance, rapporteur.

10° Un travail de M. Tanacesco (de Jassy), intitulé : *226 opérations pour ulcère gastrique et duodénal; résultats immédiats et éloignés.*

M. Okinczyc, rapporteur.

11° Un travail de M. Hartglass (de Dourdan), intitulé : *Perforation d'un ulcère peptique d'un diverticule de Meckel; opération; guérison.*

M. Lecène, rapporteur.

12° Un travail de MM. Moulonguet et Sénèque (de Paris), intitulé : *Maladie de Volkmann; aponévrotomie précoce; guérison.*

M. Lecène, rapporteur.

A PROPOS DU PROCÈS-VERBAL

A propos de l'apoplexie traumatique tardive. Syndrome tardif de compression dans une fracture du crâne,

par M. **Marcel Chaton** (de Besançon).

En rapportant le 25 avril dernier l'observation de M. Fay à la Société de Chirurgie, M. Auvray, développant son travail antérieur de la *Gazette des Hôpitaux*, a rendu désormais classique la notion de l'apoplexie traumatique tardive qui est d'importance capitale pour les malades et la détermination des responsabilités.

Dans le même temps, nous observions dans notre service hospitalier un blessé du crâne que son évolution clinique semble devoir faire entrer dans la classe des manifestations apoplectives tardives.

Le 4 mai 1928, entrait dans le service de clinique chirurgicale de l'hôpital Saint-Jacques M. G..., de T... (Jura), âgé de cinquante-six ans, dont l'histoire, qui nous fut communiquée par M. le Dr Frémiot, de Pagney, est la suivante :

Le 16 avril, à 18 heures, ce blessé était trouvé étendu sans connaissance sur le sol de sa grange. Il était vraisemblablement tombé d'un grenier élevé de 3m50.

Le coma était complet, la respiration irrégulière et stertoreuse. Le pouls tendu était à 42 à la minute. Les réflexes tendineux étaient abolis. On ne notait pas de plaie, aucune lésion du tronc ni des membres. Mais au niveau du crâne la région pariéto-temporale droite était tuméfiée. Il existait un hématome au-dessus du conduit auditif de ce côté et une otorragie peu abondante. Les réflexes cornéens étaient abolis. M. Frémiot portant le diagnostic de fracture

irradiée pratique une ponction lombaire qui donne issue à un liquide rouge hypertendu et désinfecte le conduit auditif.

Du 16 au 20 avril on note une amélioration progressive. Le sujet est dans un demi-coma. Il se plaint spontanément de l'épaule droite contuse et surtout de la tête. Il présente de l'insomnie, de l'agitation, du délire. On donne un peu de gardénal. Dans les périodes de calme, on le réveille par une forte excitation et notamment par la pression sur la région traumatisée du crâne. Le pouls est à 56, régulier. L'otorragie a cessé le deuxième jour et a fait place très passagèrement à un suintement clair qui a duré une demi-journée.

Durant cette période existe de la rétention d'urine nécessitant le cathétérisme. Les réflexes tendineux sont mous. A l'examen, on note une ecchymose péri-orbitaire et conjonctivale à droite. Ce blessé est borgne à gauche et l'œil droit a conservé toute sa mobilité. Le réflexe pupillaire est lent. Il existe une douleur à la pression depuis l'oreille jusqu'au vertex. Le liquide céphalo-rachidien est redevenu presque clair et non hypertendu. L'auscultation révèle des signes de congestion hypostatique dans les bases pulmonaires.

Après le 20 avril, le pouls se relève, mais reste lent à 62-70. Le blessé présente un peu d'agitation et des idées fixes. L'hémicrâne à droite reste très douloureux. Cependant l'amélioration se poursuit très nettement, puisque le blessé parle, s'alimente, se lève et circule ayant fait chaque jour quelque progrès.

Les choses changent subitement de face le dimanche 29 avril. Ce jour il tombe brusquement dans le coma. Le pouls est à 42. A la ponction lombaire le liquide est clair, ne paraît pas hypertendu. Le lundi 30, survient une légère amélioration. Le sujet peut boire un peu, il répond aux questions, son pouls est entre 48 et 50. Le 3 mai, l'amélioration ne s'est pas poursuivie, au contraire. Le malade indifférent est retombé dans le coma complet et M. Frémiot le dirige sur l'hôpital de Besançon dans la journée du 4.

Nous le voyons ce jour-là à son entrée vers 5 heures du soir. Il est dans un état comateux dont on ne peut le tirer que par des appels répétés et à haute voix. Dans ce moment, il ne fait d'ailleurs qu'entr'ouvrir un instant les yeux et marmotte des paroles inintelligibles. Le pouls est à 42. Le réflexe rotulien est aboli, aucun réflexe cutané, pas de Babinski. Une ponction lombaire donne issue à un liquide xantho-chromique et la pression de liquide céphalo-rachidien est de 24 au manomètre de Claude.

L'examen de ce liquide fut pratiqué dans la suite par M. Clerc au laboratoire départemental de bactériologie. Il donna les résultats suivants :

a) Examen cytologique :

La numération des éléments blancs effectuée à la cellule de Nageotte a donné une proportion de 35 éléments blancs par millimètre cube de liquide, accompagnés de quelques hématies. L'examen microscopique du culot de centrifugation du liquide après coloration du liquide montre que ces éléments blancs sont représentés par des lymphocytes avec quelques polynucléaires (ces derniers apportés certainement dans le sang par le liquide) et quelques cellules endothéliales.

b) Examen chimique :

Hyperalbuminose nette (due en partie au sang); sucre paraissant plutôt augmenté.

En présence de ce syndrome de compression cérébrale, nous intervenons immédiatement avec l'aide de notre interne, M. Mouillard.

On pratique à droite, au siège du traumatisme, une incision pariéto-temporale en fer à cheval, dont la branche antérieure répond à la partie moyenne de la fosse temporale et la branche postérieure à la verticale prolongeant le bord postérieur de la mastoïde. En avant, on perçoit un ressaut du bistouri sur une irrégularité de la boîte cranienne. On expose ce point par rugination et on y découvre un trait de fracture qui se prolonge en avant et en arrière et que

l'incision n'a fait que croiser. On décolle le lambeau cutanéo musculo-périoste circonscrit par l'incision. On a ainsi sous les yeux la plus grande partie du trait de fracture qui se prolonge sous la lèvre antérieure de l'incision. Il s'agit d'une large embarrure de l'écaille au temporal. Elle a les dimensions de celle d'une pièce de cinq francs. Une trépanation à la fraise pratiquée en un point de fracture permet de relever l'opercule osseux qui finalement se détache en totalité. Sous lui existe un mince caillot aplati extra-dure-mérien, surtout développé en arrière. Il est enlevé à la curette et son volume total peut être estimé approximativement au contenu d'une cuiller à café. Avec l'index on explore doucement la face antérieure du rocher à une profondeur de 4 centimètres, et cela, sans y percevoir la présence d'aucun trait de fracture. La dure-mère bat. Aucune incision n'est pratiquée à son niveau. Le volet mou est rabattu sur la brèche régularisée et suturée après drainage.

Le lendemain, le pouls est à 57, mais les fonctions cérébrales ne sont pas améliorées.

L'état reste stationnaire jusqu'au 11 mai. A ce moment, le pouls est encore à 56, mais le blessé commence à s'intéresser aux choses extérieures. A partir de cette date, on assiste à un réveil intellectuel progressif et rapide. Le 15 mai a lieu le premier lever et sur sa demande il rentre chez lui ayant toute sa connaissance avec une compréhension encore un peu lente, n'accusant pas de céphalées, n'ayant aucun trouble de l'équilibre. Le pouls est revenu au voisinage de la normale à 64. Depuis, cet état de guérison s'est maintenu.

Cette observation peut se résumer en quelques propositions : fracture du crâne avec graves manifestations cérébro-bulbo-médullaires immédiates de compression ; l'état du blessé s'améliore progressivement jusqu'au seuil de la convalescence, quand subitement, treize jours après l'accident, il retombe subitement dans le coma. A l'opération, on trouve une embarrure importante de l'écaille du temporal avec petit hématome extra-dure-mérien sous-jacent ; le cerveau bat ; une douzaine de jours après l'opération, le blessé est convalescent et sort de l'hôpital.

Peut-on la faire rentrer dans le cadre de l'apoplexie traumatique tardive?

Nous le pensons pour deux raisons. D'abord à cause de l'existence dans l'histoire de ce blessé de quelques journées durant lesquelles il est revenu à la normale. Elles représentent un véritable intervalle libre ou lucide. Et aussi parce que c'est brusquement à la façon d'un état apoplectiforme que ce sujet est retombé dans le coma.

Peut-on maintenant formuler quelques hypothèses relatives à la pathogénie des accidents observés? A l'opération, nous avons rencontré des désordres anatomiques périphériques importants, une embarrure assez étendue et un hématome extra-dural, l'un et l'autre susceptibles de jouer un rôle de compression et encore plus d'irritation du cerveau. Or, on connaît le rôle de l'irritation lente et continue de la substance cérébrale dans la production de l'hypersécrétion du liquide céphalo-rachidien, puis de son hypertension. Il semble rationnel d'admettre qu'ici l'embarrure et l'hématome ont eu un tel effet. Mais pourquoi le développement de ces accidents treize jours seulement après le traumatisme? La reprise d'une certaine activité intellectuelle et physique du sujet qui commençait à se lever peut en fournir une explication. Dans les menus actes d'une vie normale, dans

le fait de se baisser, de se moucher, de parler fort, de penser, etc., le cerveau est soumis à de multiples variations de tension et de circulation. Ainsi les conditions d'irritation sur épine, d'irritation osseuse ou hématique sont-elles — mêmes multipliées — dans les mêmes proportions. De telle sorte que l'enseignement, qui semble devoir résulter du fait que nous venons de rapporter, est, dans certains cas, l'indication de la recherche immédiate et attentive d'une cause d'irritation mécanique passée inaperçue lorsqu'on est en présence d'un syndrome de compression à début tardif développé dans les suites d'un traumatisme cranien.

RAPPORTS

Trois cas rares de complications de la péritonite tuberculeuse chronique,

par M. **Tasso Astériadès**,
Chirurgien de l'hôpital français de Salonique.

Rapport de M. Albert Mouchet.

Des trois observations d'occlusion dues à une péritonite tuberculeuse chronique que nous a envoyées il y a quelques mois M. Tasso Astériadès, chirurgien de l'hôpital français de Salonique, une seule, à vrai dire, l'observation I, offre un réel intérêt : elle concerne une jeune femme de vingt-cinq ans, dont le pylore fut comprimé par deux ganglions au cours de l'évolution d'une péritonite tuberculeuse, à allure lente et insidieuse. Il suffit à M. Astériadès d'enlever les ganglions et de libérer le pylore pour guérir la malade.

Mais cette observation a été déjà adressée à notre Société en 1925 et notre collègue Basset l'a rapportée dans la séance du 16 décembre 1925 (p. 1147 des Bulletins).

Les observations II et III sont moins intéressantes.

L'observation II concerne une jeune femme de vingt-deux ans, déjà très déprimée, quand M. Tasso Astériadès l'a vue, et présentant continuellement des vomissements de cinq à sept heures après les repas.

Une laparotomie sus-ombilicale à l'anesthésie locale montra un jéjunum très dilaté au-dessus d'un rétrécissement serré, puis à une faible distance plus bas un second rétrécissement.

M. Astériadès pratique une résection de toute l'anse grêle malade et fait une suture termino-latérale. L'opérée meurt le troisième jour.

M. Astériadès regrette de n'avoir pas tout simplement pratiqué une anastomose latéro latérale entre le jéjunum dilaté et une anse grêle saine

au besoin avec un bouton ; la malade, qui était cachectique avant l'opération, aurait peut-être pu être sauvée.

Cependant, comme l'intestin grêle était fortement agglutiné, scléreux, adhérent à la face antérieure du rachis par des fausses membranes, il n'est pas certain que l'opérée eût survécu.

L'observation III concerne un homme de vingt-deux ans, pris brusquement en pleine santé de symptômes d'occlusion intestinale qui duraient depuis cinq jours quand M. Astériadès le vit.

Les vomissements sont fécaloïdes.

M. Astériadès opère sous l'anesthésie générale à l'éther et trouve trois étranglements par *brides* sur l'intestin grêle. Partout des fausses membranes, des nodules et des ganglions caséeux.

On libère les brides et on draine le Douglas.

Le huitième jour, une anse grêle s'ouvre dans la plaie opératoire.

M. Astériadès arrête son observation au vingt-troisième jour après l'opération ; l'opéré vit encore, il se porte bien. Mais le chirurgien pense qu'il ne pourra pas survivre.

C'est assez notre avis, et nous regrettons que M. Astériadès se soit pareillement hâté de nous adresser son observation.

Ainsi que je vous le disais en commençant, il n'y a vraiment que l'observation I de M. Astériadès qui présente quelque intérêt, et nous la connaissions déjà.

Les observations II et III ne me paraissent pas mériter le qualificatif de « rares » que leur attribue M. Astériadès ; elles concernent des formes d'occlusion du grêle avec lesquelles nous sommes souvent aux prises, et vis-à-vis desquelles nous sommes d'ailleurs souvent impuissants.

Je note en passant que l'observation II permettait de penser à une sténose serrée du pylore et que M. Astériadès aurait pratiqué l'examen radioscopique si la malade, très déprimée, ne s'était pas évanouie deux fois au cours de l'examen clinique.

Je vous propose, Messieurs, de remercier M. Tasso Astériadès de ses observations.

Remarques sur le traitement de la fracture de Monteggia récente,

par MM. **Fruchaud** et **Paul Garnier**.

Rapport de M. Alglave.

M. Fruchaud (d'Angers) et M. Paul Garnier (de Chalonnes-sur-Loire) nous ont adressé un travail sur le traitement de la fracture de Monteggia, à propos de trois observations qu'ils ont recueillies.

Sous cette appellation, il est maintenant classique de comprendre une fracture de la diaphyse cubitale accompagnée de luxation de la tête radiale

en avant; lésions simultanées sur lesquelles Monteggia aurait le premier attiré l'attention en 1814.

Je résumerai d'abord les trois observations de MM. Fruchaud et Garnier. Elles sont accompagnées de documents radiographiques.

Dans la première, il s'agit d'un petit garçon de six ans qui a fait une chute sur l'avant-bras et pour qui la radiographie a montré une fracture à la limite du tiers supérieur et du tiers moyen de la diaphyse cubitale avec luxation de la tête radiale au devant de l'épicondyle.

La réduction de la fracture et de la luxation est opérée sous anesthésie générale et l'avant-bras est mis en flexion maxima sur le bras, position dans laquelle il est immobilisé par des bandes de toile et une attelle métallique.

Une radiographie consécutive avait montré une bonne réduction de part et d'autre, mais cette radiographie a été égarée et l'enfant n'a pu être suivi.

La deuxième observation a trait à une petite fille de cinq ans et demi qui a fait une chute en courant.

La radiographie montre une fracture en bois vert du cubitus à sa partie moyenne et une luxation de la tête radiale en avant.

La réduction est faite sous anesthésie générale et l'avant-bras est maintenu en flexion maximum sur le bras, grâce à une bande plâtrée qui est laissée en place pendant vingt-cinq jours.

Les radiographies faites ultérieurement ont témoigné d'une réduction parfaite, cependant qu'une récupération fonctionnelle complète était obtenue.

Dans le troisième cas, il s'agit d'un ouvrier de quarante ans qui avait reçu un coup de pied de cheval à l'avant-bras et qui avait une fracture du cubitus à la limite du tiers supérieur et du tiers moyen avec luxation de la tête radiale en avant.

La réduction de la luxation est faite sous anesthésie générale et l'avant-bras, placé en supination, est maintenu fléchi au maximum sur le bras, grâce à quelques tours de bande plâtrée.

Cette attitude est conservée pendant trente jours, après lesquels on pratique du massage et de la mobilisation.

Un mois plus tard, c'est-à-dire deux mois après l'accident, comme les mouvements de pronation et de supination sont très limités et douloureux et comme la radiographie de contrôle montre un certain chevauchement des fragments du cubitus, lesquels sont d'ailleurs rapprochés du radius, on remédie par une intervention sanglante à la situation défectueuse des fragments, sans les suturer cependant.

Résultat final assez satisfaisant, mais, en somme, traitement en deux temps, si je puis dire :

Premier temps, non sanglant tout de suite après l'accident, et *deuxième temps*, deux mois après l'accident, intervention sanglante sur le cubitus, pour remédier à un cal défectueux que *la radiographie après deux mois* fait pressentir d'ailleurs.

A leurs observations, MM. Fruchaud et Garnier ajoutent le résumé des moyens de traitement qui ont été préconisés pour remédier à la fracture de Monteggia.

Ils font remarquer que parmi ces moyens les uns consistent en manœuvres externes de réduction avec application d'un appareil plâtré

de contention, cependant que les autres sont des moyens sanglants.

A l'appui des succès que peuvent donner les premiers, ils apportent leurs observations I et II chez des enfants et ils font remarquer que dans leur observation III, recueillie chez un adulte, les manœuvres externes ont donné la réduction de la luxation sinon la coaptation satisfaisante des fragments de la fracture.

Ils rappellent que Perrin, élève de Kirmisson (*Thèse de Paris*, 1908-1909) et Kirmisson lui-même (*Presse médicale* du 9 avril 1903) pensaient qu'on doit d'abord tenter de réduire la luxation de la tête radiale par manœuvres externes et que quand on y parvient les fragments du cubitus ont tendance à reprendre leur place normale.

Si on ne peut pas réduire par manœuvres externes, il faut intervenir pour réduire à vue la luxation et aussi la fracture du cubitus, s'il y a lieu.

C'est une opinion analogue que Mouchet a exprimée ici en 1923.

Cette manière de faire n'est cependant pas sans laisser des doutes sur les résultats qu'elle peut donner, en raison des conséquences fonctionnelles désastreuses qui peuvent résulter d'un défaut de réduction de la luxation ou d'un déplacement fragmentaire important au foyer de la fracture. On comprend donc la préférence de ceux qui veulent, par l'action directe sur les lésions, s'assurer de la réduction et de la contention de l'une et de l'autre.

Voici par exemple une radiographie que j'ai recueillie en 1919 à l'hôpital Boucicaut sur un malade venu réclamer nos soins; elle témoigne du désastre fonctionnel que peut laisser à sa suite une fracture de Monteggia mal soignée. La luxation reste ici très accentuée et un volumineux cal en X s'est établi entre le radius et le cubitus.

Aussi, nombreux sont actuellement ceux qui, au moins chez l'adulte, préfèrent recourir d'emblée à l'intervention sanglante.

Ils diffèrent seulement dans leur tactique opératoire.

Les uns réduisent d'abord la luxation pour se porter ensuite sur le cubitus, tandis que les autres réparent d'abord la lésion du cubitus pour s'occuper ensuite de la luxation de la tête radiale.

Parmi les premiers, nous citerons Dujarier et Mathieu (*Paris médical*, 1921, p. 310), Tanton (*Traité de Chirurgie* de Le Dentu et Delbet), Judet (*Traité des fractures des membres*), Moreau (de Bruxelles) dans les *Archives franco-belges de Chirurgie*, 1925, p. 1048.

Et parmi les seconds, Abadie, d'Oran (*Presse médicale* du 18 janvier 1913), Alglave (*Société de Chirurgie*, 1911), Hallopeau (*Société de Chirurgie*, 1921), Auvray (*Société de Chirurgie*, 1922).

Ces deux derniers auteurs ont d'ailleurs fait remarquer que la réduction de la fracture avait entraîné, chez leurs opérés, la réduction de la luxation.

Il n'en avait pas été de même dans les cas d'Abadie et d'Alglave où la réduction de la luxation n'avait pu être obtenue que par l'arthrotomie, faite après réparation de la fracture.

Ayant ainsi résumé avec MM. Fruchaud et Garnier les divers moyens préconisés pour remédier à la fracture de Monteggia, je crois qu'il faut,

avec eux, envisager la question comme un peu différente chez l'enfant et chez l'adulte.

Chez l'enfant, surtout s'il est jeune, les manœuvres externes de réduction, correctement faites, donneraient souvent le succès.

Pour les effectuer, le chirurgien se placerait derrière le membre lésé pour repousser la tête du radius d'avant en arrière avec le pouce, cependant qu'un aide fléchit à fond, sur le bras, l'avant bras préalablement mis en supination, en vue aussi de la réduction de la fracture.

Dès qu'on a l'impression que le résultat cherché est obtenu on applique une bande plâtrée qui maintient l'hyperflexion.

Des radiographies de face et de profil étant immédiatement pratiquées montreront si du côté de la luxation comme du côté des fragments de la fracture les positions obtenues sont favorables.

Dans l'affirmative, il n'y a plus qu'à attendre d'une immobilisation prolongée pendant quelques semaines la réparation souhaitée.

Si la radiographie montre que du côté de la luxation ou du côté de la fracture la réduction obtenue n'est pas satisfaisante, il sera logique d'intervenir.

Chez l'adulte, où les tissus n'ont plus la même souplesse, où les muscles offrent une plus grande puissance de lutte contre les réductions, celles-ci n'offrent plus les mêmes facilités.

Il est rationnel de les tenter quand elles paraissent s'opérer sans difficulté par les manœuvres externes dont nous venons de rappeler une bonne manière, mais il ne faut pas s'y obstiner si on a des doutes sur le résultat qu'elles peuvent donner, et ne pas hésiter à agir à ciel ouvert.

En terminant, je vous propose, Messieurs, d'adresser nos remerciements à MM. Fruchaud et Garnier pour leur intéressant travail.

M. **Albert Mouchet** : J'ai montré ici même, à plusieurs reprises, que le traitement de la fracture de Monteggia — dans son type classique — pouvait être assuré dans d'excellentes conditions anatomiques et fonctionnelles par la flexion aiguë du coude. C'est l'enfant que j'avais en vue, bien entendu.

Mais je n'ai pas osé affirmer que cette réduction en flexion exagérée du coude pouvait suffire dans tous les cas.

Quoi qu'il en soit, il n'en coûte toujours rien de commencer le traitement par la réduction en flexion aiguë du coude. On radiographiera l'enfant le lendemain et on s'assurera de la bonne réduction et de la luxation du radius et de la fracture du cubitus.

Il sera temps — au cas où cette réduction est défectueuse — d'intervenir opératoirement.

M. **Lance** : Parmi les cas qui vous sont présentés il y en a un particulièrement intéressant : fracture en bois vert du cubitus avec luxation de la tête radiale. L'incurvation s'est faite dans la direction ordinaire antéro-postérieure et est facile à déceler cliniquement et radiographiquement.

J'ai vu un enfant considéré comme atteint de luxation congénitale de la tête radiale, chez lequel l'incurvation faite dans le sens transversal, vers l'espace interosseux, échappait à l'examen et à la radiographie de profil. La mensuration montrait un cubitus plus court. La fracture datant depuis plus d'un an, une ostéotomie fut pratiquée, et malgré l'époque tardive de l'intervention le redressement du cubitus suffit à réduire la luxation radiale.

Dans un deuxième cas, récent, la réduction par manœuvres externes de la fracture du cubitus entraîna la mise en place de la tête radiale.

La conduite du traitement nous semble donc devoir être pour les cas récents : tentative de réduction non sanglante du cubitus, en cas d'échec réduction sanglante. Pour les cas anciens : ostéotomie et réduction sanglante du cubitus. L'intervention sur la tête radiale nous semble devoir être exceptionnelle.

M. **Bréchot** : La réduction de la luxation même chez l'enfant ne suit pas toujours la réduction de la fracture cubitale.

J'ai actuellement dans mon service une enfant de six à sept ans présentant une fracture de Monteggia ; la réduction non sanglante m'a donné un résultat bon pour la fracture, mais la luxation n'a pas été réduite malgré les manœuvres portant directement sur la tête radiale et j'interviendrai ces jours-ci pour en pratiquer la réduction sanglante.

Un cas de torsion d'utérus fibromateux par hémorragie d'origine tubaire,

par M. **André Richard**.

Rapport de M. Georges Labey.

Notre collègue André Richard nous a apporté une observation de torsion d'utérus fibromateux dont le mécanisme lui a, à juste titre, paru intéressant et rare.

Observation. — Mme J. O..., âgée de quarante et un ans, sans autres antécédents à noter qu'une grossesse à terme, il y a dix-huit ans, présente depuis quelques mois des troubles de la menstruation.

L'écoulement sanguin était plus prolongé et plus abondant qu'autrefois jusqu'à il y a deux mois. Mais depuis ces deux derniers mois règles moins abondantes, plus courtes et apparaissant avec retard.

Depuis une huitaine de jours, quelques pertes sanglantes avec caillots, s'accompagnant depuis trois jours de crises douloureuses de plus en plus fréquentes et si violentes qu'elles ont nécessité des injections de morphine.

Le médecin traitant pense à la torsion du pédicule d'un kyste.

Lorsque nous la voyons, l'état général est bon, pouls plein et régulier ; coloration normale du visage.

Température : 37°3-38°2.

Au palper, une masse sus-pubienne, arrondie, peu mobile. Au toucher, on est frappé d'abord par l'étroitesse du fond du vagin ; le col est plaqué contre la

symphyse pubienne. Le cul-de-sac postérieur bombe et donne l'impression d'une collection liquide rétro-utérine.

En combinant le toucher et le palper abdominal, on sent un très gros utérus dur, avec, en arrière, deux petites bosselures. La pression des seins fait sourdre un peu de colostrum.

Nous portons le diagnostic d'hématocèle rétro-utérine avec utérus fibromateux.

Pendant trente-six heures, repos, glace sur le ventre, morphine, évacuation de l'intestin par lavement.

Opération le 24 décembre 1927, sous anesthésie générale au balsoforme. Laparotomie médiane sous-ombilicale. On trouve dans le péritoine du sang liquide et des caillots derrière l'utérus. Celui-ci, de coloration normale, présente le volume d'un gros poing d'adulte. Il occupe une situation telle que sa corne droite est antéro-gauche; il a subi autour de son axe longitudinal une torsion d'environ 135°. La trompe droite volumineuse présente au niveau de l'ampoule une petite fissure obturée par un caillot et son pavillon est obstrué par un gros caillot noirâtre.

Il semble donc que l'épanchement sanguin, qui s'est constitué progressivement en arrière et à droite de l'utérus, ait provoqué la torsion lente d'un gros utérus fibromateux autour de son grêle pédicule cervico-vaginal.

Hystérectomie subtotale. Réunion en 3 plans sans drainage. Guérison sans incident.

L'examen de la trompe montre un placenta inséré au niveau de l'ampoule.

Voici donc une nouvelle observation de torsion axiale d'un utérus fibromateux qui vient s'ajouter aux 85 cas recueillis par Hitzanidès (Torsion axiale de l'utérus fibromateux, *Gyn. et Obst.*, t. XIII, 1925, p. 103). En y accolant le cas d'Auvray communiqué ici même le 12 mai 1926, celui que J.-L. Faure rapportait le même jour, et le cas de Leclerc (de Dijon) rapporté par Proust à la séance du 25 janvier 1928, cela porte à 89 le nombre d'observations publiées.

Les faits de ce genre sont donc relativement rares. Mais ce qui fait, me semble-t-il, l'intérêt particulier de l'observation de M. Richard, c'est le mécanisme de la torsion dans son cas.

Il y a grossesse tubaire, début de rupture de la trompe gravide; le sang, en s'accumulant dans le Douglas, repousse l'utérus fibromateux qui tourne sur son axe.

Le mécanisme invoqué par M. Richard est parfaitement plausible et il me paraît logique de l'accepter.

Je vous propose de remercier M. Richard de nous avoir apporté cette intéressante observation et de la conserver dans nos archives.

M. **Proust** : Je m'en excuse auprès de mon ami Labey, mais je crois que l'explication de la torsion utérine par suite de la pression du sang dans le cul-de-sac de Douglas est un peu hasardée. En tout cas, un seul exemple me semble insuffisant à étayer une théorie.

M. **Anselme Schwartz** : La torsion de l'utérus fibromateux est une chose difficile à expliquer et je voudrais, dans cet ordre d'idées, vous apporter un fait d'utérus non fibromateux tordu. Il s'agit d'une jeune

femme que j'ai opérée pour des règles très douloureuses avec appendicite chronique. A la laporotomie médiane je trouvai un utérus attiré par le ligament rond droit, gros comme un pouce et mesurant environ 2 centimètres, vers l'orifice inguinal droit, tandis que le ligament rond gauche était très long et grêle. L'utérus était tordu sur son axe, sa face antérieure étant devenue gauche, sa face postérieure droite. Peut-être ces torsions primitives expliquent-elles certains cas de torsion d'utérus fibromateux.

M. **G. Labey** : Je répondrai à M. Proust que M. Richard et moi n'affirmons pas le mécanisme de cette torsion : c'est une simple hypothèse, mais qui me paraît parfaitement vraisemblable.

1° Appendicite compliquée de deux abcès et d'occlusion intestinale, Guérison.
2° Appendicite. Péritonite à foyers successifs. Incisions multiples. Mort par broncho-pneumonie,

par M. **Baranger** (Le Mans).

Rapport de M. Georges Labey.

M. Baranger nous a envoyé deux observations d'appendicite aiguë à foyers successifs dont l'une, compliquée d'occlusion intestinale, a été suivie de guérison mais dont l'autre a amené la mort par broncho-pneumonie.

Observation I. — Le 22 avril 1927, M. B..., qui souffre depuis quinze jours de la fosse iliaque droite mais qui vient seulement d'appeler un médecin, est adressé à M. Baranger qui fait immédiatement le diagnostic d'abcès appendiculaire. Température : 39°2. Pouls en rapport avec la température. Contracture étendue de la fosse iliaque droite.

M. Baranger incise immédiatement un abcès rétro-cæcal et enlève l'appendice qu'il sculpte dans la paroi cæcale. Drainage par un petit Mikulicz. Sérum antigangréneux.

Le lendemain 23 avril, la température est descendue à 38°, le 24 au matin elle est à 37°2, le malade est bien et rend quelques gaz.

Mais, le 26 avril, l'émission des gaz s'arrête, la paroi abdominale se contracture notamment dans la fosse iliaque gauche. Le 20 avril, pensant à la formation d'un nouvel abcès, M. Baranger, sous anesthésie générale, incise la fosse iliaque gauche, évacue une certaine quantité de liquide séro-purulent et place un drain et un petit Mikulicz.

A la suite de cette nouvelle incision, il y a émission de gaz, mais, au bout de trois ou quatre jours, cette émission s'arrête sans qu'il y ait élévation de température et le 7 mai on se trouve en face du tableau complet de l'occlusion iniestinale.

L'état général étant des plus précaires, on se borne à faire à l'anesthésie locale une petite incision médiane et une fistulisation sur le grêle.

Le malade émet par cette fistule grêle quelques gaz et des matières liquides; les vomissements s'arrêtent.

Les matières qui sortent par l'anus grêle sont mal digérées, on y reconnaît

des caillots de lait ; elles sont de plus très corrosives pour les téguments et l'anus grêle s'agrandit.

L'état général est de plus en plus mauvais et il ne passe rien par l'anus normal, bien que quelques jours après l'intervention il y ait eu une ou deux selles.

L'issue fatale paraît prochaine. Aussi M. Baranger décide de faire une laparotomie pour lever l'obstacle et supprimer en même temps l'anus grêle.

Le 31 mai, après une transfusion de 300 grammes de sang citraté additionné de 200 grammes de sérum physiologique, on fait une laparotomie médiane sous anesthésie générale.

Des brides de péritonite plastique sont réséquées et, malgré la friabilité de l'intestin, on peut pratiquer une anastomose latéro-latérale entre les anses afférente et efférente de l'anus grêle.

Le 2 juin, le malade rendait des gaz et avait une selle par l'anus ; le pouls s'améliorait et le malade a fini par guérir ne conservant qu'une éventration.

Obs. II. — Madeleine G..., quatorze ans, est adressée le 13 mai 1927 à M. Baranger avec le diagnostic d'appendicite. Le début remonte à trois jours ; l'enfant a été purgée avec de l'eau-de-vie allemande avant d'être montrée à un médecin. Contracture généralisée douloureuse de l'abdomen avec prédominance à droite. Température, 39°9.

Sous anesthésie à l'éther, M. Baranger incise la fosse iliaque droite, trouve du pus dans l'abdomen et enlève un appendice sous-cæcal, gros, noir et perforé.

Après l'intervention, la température retombe à la normale en six jours. Puis elle remonte du 24 au 27 mai jusqu'à 39°5 pour retomber à 37°5-38° au début de juin.

Le 3 juin au soir, elle est de 37°5, quand, le 4 juin, elle remonte brusquement à 39°2 avec pouls petit à 140, sueurs froides, vomissements.

La soudaineté de ces accidents étonne M. Baranger qui, trouvant une légère réaction douloureuse de la fosse iliaque gauche, porte le diagnostic d'un nouvel abcès à ce niveau. Il l'incise et place drain et Mikulicz.

L'état de l'enfant s'améliore jusqu'au 7 juin, mais apparaissent de nouvelles oscillations thermiques.

Le 15 juin, l'état est redevenu très grave, vomissements, pouls petit à 160 ; il existe une douleur sous-hépatique profonde. Un nouvel abcès sous-hépatique est incisé et drainé.

Malgré une chute de la température qui le 25 juin, soit dix jours après la dernière incision, était à 36°9, l'état de l'enfant reste précaire ; il persiste des vomissements irréguliers dus sans doute à des adhérences de péritonite plastique. La mort survient le 13 juillet avec phénomènes de congestion pleuro-pulmonaire.

M. Baranger fait suivre ces observations de quelques réflexions qu'elles lui ont inspirées.

Il pense qu'on n'a pas suffisamment insisté sur le caractère subaigu, presque chronique, de l'évolution de certains cas de péritonite appendiculaire à foyers successifs, d'ailleurs bien connue, ni sur la forme occlusive qu'elle peut emprunter.

Certes, les foyers à distance de péritonite enkystée, d'origine appendiculaire, sont connus de longue date. On les rencontre d'ailleurs beaucoup plus rarement aujourd'hui où l'intervention précoce est devenue la règle. Dans la première observation, quinze jours s'étaient écoulés entre le début des accidents et l'incision de l'abcès iliaque ; dans la deuxième, une violente purgation avait été administrée bien mal à propos.

Quant à l'occlusion intestinale due à des foyers de péritonite d'origine appendiculaire, il me semble qu'on en a suffisamment parlé à cette tribune depuis un an pour que j'aie besoin d'y insister.

M. Baranger se demande si le processus plastique ayant déterminé l'occlusion survenue chez son premier malade après l'incision du deuxième abcès n'a pas été favorisé par la pose du Mikulicz.

Si le Mikulicz est excellent, dit-il, dans le bassin ou sur le flanc de la masse intestinale, il se demande si, placé au milieu des anses grêles au cours d'une péritonite, il ne risque pas souvent, par la compression d'une anse grêle et la formation de nombreuses adhérences, d'engendrer une occlusion intestinale.

Je le pense également et, si je suis un partisan convaincu du Mikulicz après les opérations pelviennes en milieu très infecté, quand on peut séparer de la masse intestinale le sac de gaze par le tablier épiploïque rabattu, j'avoue que je répugnerais à en placer un au beau milieu des anses grêles.

Je ne puis qu'approuver M. Baranger, en présence de l'occlusion intestinale survenue chez son malade dans les conditions où il se trouvait, d'avoir choisi la fistulisation du grêle, et on peut le féliciter d'avoir pu mener à bien et avec un succès définitif l'entéro-anastomose qu'il a dû pratiquer ultérieurement pour rendre aux matières leur cours normal.

Une dérivation interne d'emblée, en pratiquant cette entéro-anastomose au lieu de la fistulisation grêle, comme le recommandait Okinczyc l'an dernier, aurait-elle été suivie du même résultat ? Il est permis d'en douter, étant donné l'état précaire dans lequel se trouvait son malade.

En tout cas, je vous propose de remercier M. Baranger de ses deux intéressantes observations.

M. **Alglave** : L'intéressante observation de M. Baranger, dont Labey vient de nous parler, s'ajoute à celle de M. Maisonnet, rapportée récemment ici par Lardennois, pour nous montrer une fois de plus le danger de la *fistulisation du grêle* comme moyen de traitement de l'occlusion intestinale. Moyen qui semblerait être érigé en méthode habituelle quand il s'agit d'occlusions par péritonite adhésive, reconnue ou soupçonnée, après opération d'appendicite.

Dans le cas de M. Baranger, la fistule avait été établie avec tout le soin voulu pour qu'elle fût efficace sous des dimensions très réduites, et, cependant, les inconvénients qui en résultèrent furent tels, qu'il fallut réintervenir quelques jours après l'avoir établie.

Après plusieurs jours, ces inconvénients obligeaient le chirurgien à s'attaquer à l'obstacle qu'il n'avait pas cru devoir rechercher de prime abord, obstacle qui, par sa persistance, menaçait d'entraîner la mort à bref délai, par dénutrition rapide.

Comme il a réussi à sauver son malade, on peut penser qu'il lui aurait épargné un grand danger en faisant, dès la première opération, ce qu'il a dû faire par la seconde.

Ce cas est précisément celui que j'envisageais dans les réflexions que

j'ai faites ici, il y a quinze jours, à l'occasion du rapport de Lardennois, pour dire que la fistulisation du grêle faite sur une anse distendue pour remédier à une occlusion par péritonite adhésive devient une opération dangereuse si une *bride* ou une *coudure* obstrue l'intestin avec persistance, au-dessous du point qu'on a fistulisé.

Cette bride ou cette coudure sont toujours possibles et c'est pourquoi je pense que si les forces du malade le permettent nous devons, avec une péritonite adhésive comme avec toute autre lésion, rechercher la cause de l'occlusion.

Il faut ici dérouler méthodiquement et patiemment l'intestin, en allant des portions distendues vers celles qui sont affaissées, levant de-ci de-là la bride, ou les brides, ou la coudure, capables de former obstacle au cours des matières.

Dans la péritonite adhésive récente, cette manœuvre n'offre pas de difficulté et peut être effectuée assez rapidement.

Elle m'a paru être aussi satisfaisante que bien supportée et je vous ai dit que je lui devais entre autres un succès tout récent chez une malade profondément déprimée. Elle était au troisième septénaire d'une fièvre typhoïde quand elle présenta des phénomènes graves d'occlusion.

Celle-ci était due à une péritonite adhésive diffuse, surtout marquée au niveau et autour de plaques de Peyer qu'on voyait et sentait très bien sur le trajet du grêle. Je vous ai dit qu'après avoir rompu de nombreux filaments disposés autour du grêle j'ai levé en un point, à la limite d'une anse distendue et d'une anse affaissée, une bride assez épaisse et résistante qui étranglait l'iléon un peu au-dessus du cæcum.

Je crois qu'une opération analogue réussira souvent dans les occlusions par péritonite adhésive et après appendicectomie.

Le fait observé par M. Baranger tend à le prouver et je me joins à notre collègue Labey pour le remercier de nous l'avoir communiqué.

M. **G. Labey** : M. Alglave nous dit que la fistule grêle ne doit pas être le traitement de choix de l'occlusion intestinale survenant après les interventions pour appendicite et que celle-ci doit être réservée aux cas dans lesquels on a l'impression que le malade ne supportera pas une opération plus sérieuse : c'est justement le cas ici. Le malade de M. Baranger était dans un très mauvais état.

D'ailleurs l'an dernier, à cette tribune, de nombreux orateurs ont préconisé la fistule grêle dans ces très mauvais cas et c'est certainement sur leur opinion que s'est basé M. Baranger pour agir comme il l'a fait.

COMMUNICATIONS

Phlegmon de la gaine synoviale du long péronier latéral,

par M. G. Jean, correspondant national.

Le phlegmon des gaines synoviales de la main a été récemment l'objet de communications et de discussions, tant au point de vue du traitement que des résultats fonctionnels obtenus. Si ces phlegmons des gaines de la main sont chose fréquente, ceux des gaines du cou-de-pied sont au contraire rares et quelques lignes à peine signalent leur existence dans nos traités de pathologie.

Ces suppurations peuvent compliquer des synovites séreuses aiguës, en particulier les synovites blennorragiques (cas cité et opéré par Sieur), ou bien ont pour origine des plaies, des fractures articulaires compliquées, des luxations ouvertes ou des opérations chirurgicales sur le tarse ou le métatarse (Delorme).

Les injections localisées à une gaine et notamment à celle des péroniers latéraux sont assez exceptionnelles : j'en ai opéré 2 cas consécutifs, l'un à un furoncle de la face externe du cou-de-pied, l'autre à une plaie de guerre, mais chez ces deux malades la portion plantaire de la gaine du long péronier n'était pas envahie, étant indépendante comme d'habitude de sa portion rétromalléolaire. L'infection peut aussi partir de l'autre extrémité de la gaine plantaire à la hauteur du 1er espace interosseux et remonter progressivement, grâce probablement à l'existence de communication entre les deux portions de la synoviale jusque derrière la malléole, fait certainement assez rare, ce qui m'a engagé à recueillir cette observation sans grande valeur au point de vue chirurgical, intéressante à titre de curiosité et qui pourrait avoir pour titre « histoire d'une épine de palmier ».

Mlle Th..., vingt ans, en marchant sur des feuilles de palmier tombées à terre, le 5 mars 1926, ressent une vive douleur dans le pied droit : elle a la sensation nette d'une piqûre à travers la chaussure et revient aussitôt à sa maison toute proche : il s'agit bien d'une piqûre par épine de palmier, car celle-ci apparaît cassée et implantée encore à l'extrémité postérieure du 1er espace sur le dos du pied; cette implantation est solide; quoique la base de l'épine dépasse le plan cutané, on ne parvient pas à l'extraire même avec des pinces plates de mécanicien. Le Dr Plomb, de Cargueiranne, appelé, débride largement la plaie et parvient avec beaucoup de peine à extraire l'épine entière, longue de 4 centimètres. Sur le bord interne du gros orteil près de sa base tout contre le tendon extenseur, il existe une petite écorchure paraissant superficielle, sur laquelle on passe un peu de teinture d'iode, sans s'en occuper davantage.

Quinze jours plus tard, la plaie d'extirpation de l'épine était complètement cicatrisée, mais l'écorchure du bord interne du gros orteil avait pris l'aspect

d'une fistule et suppurait; la blessée m'est amenée à ce moment, parce que les douleurs dans le pied ont augmenté et qu'il y a des signes manifestes de phlegmon du 1er espace interosseux, évoluant presque sans fièvre; d'ailleurs

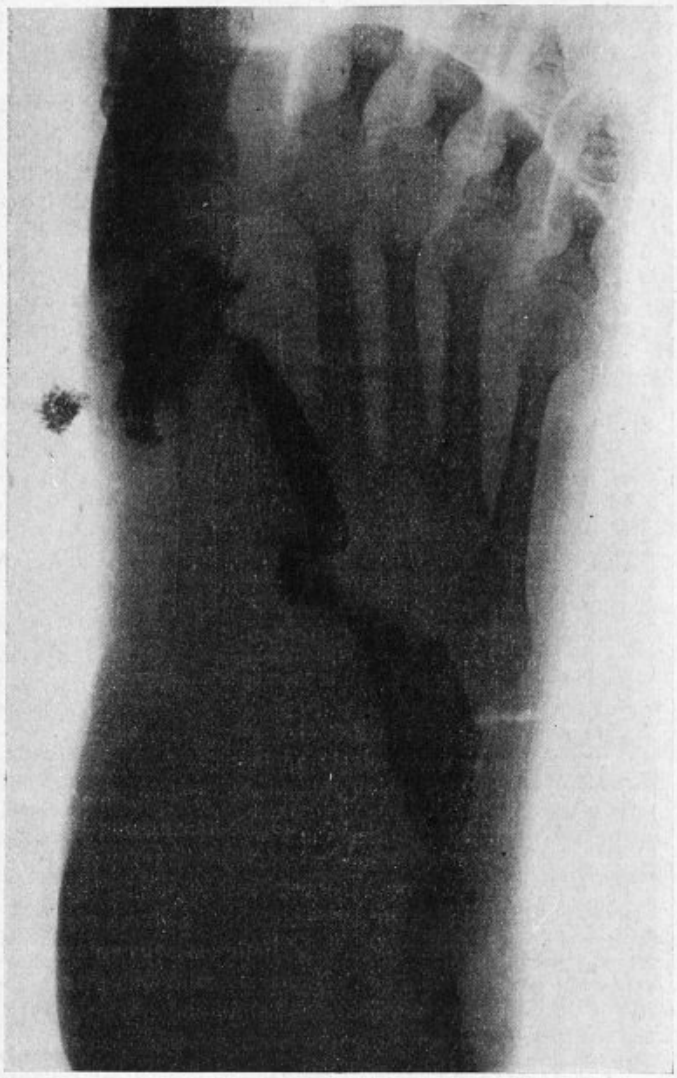

FIG. 1.

toute l'affection évoluera avec des températures ne dépassant guère 38°; j'ouvre le phlegmon par une incision dorsale dans l'axe de l'espace le 25 avril.

Un mois après, la blessée revient à la clinique; mon incision est presque cicatrisée, mais au centre de la plaie existe une fistule, qui donne du pus en abondance; la petite plaie du bord interne de l'orteil est guérie; la fistule a été

simplement déplacée par mon intervention. Je me demande, dès ce moment, s'il n'est pas resté un débris d'épine dans la plaie, malgré les constatations de la malade et du médecin, et bien que le corps du délit, qui m'est apporté, paraisse entier; je débride la fistule et vais à la recherche du corps étranger que je ne trouve pas : série de vaccin polyvalent, IOD.

Quelques jours après, l'infection s'est étendue et gagne la loge moyenne du pied. Sous anesthésie générale, j'incise la plante du pied, plaies dorsale et plantaire communiquent; j'enlève mon gant pour explorer au doigt sur le 1er espace, je ne trouve aucune trace d'épine et un de mes confrères, chirurgien, appelé par la famille auprès de la malade et qui m'assiste, explore vainement comme moi toute la région.

Il se produit une amélioration, mais, après ablation du drain, la fistule persiste, donnant un pus épais abondant; on fait un prélèvement de pus, le laboratoire répond : présence exclusive de bacilles de Koch. Je suis quelque peu étonné de la présence, si troublante, de pareils germes dans ce cas : l'histoire de l'affection, l'absence de lésions squelettiques sur des radiographies faites récemment pour la recherche du corps étranger, tout concourt à considérer cette découverte comme une erreur de laboratoire; des recherches bactériologiques ultérieures, toutes négatives au point de vue bacillose, et l'évolution même de l'infection devaient montrer qu'il en était ainsi.

Le 11 juillet, Mlle Th... m'est ramenée à la clinique, parce qu'elle accuse une douleur assez vive dans la région du cou-de-pied surtout du côté externe, sans qu'il y ait le moindre gonflement à ce niveau; la plaie plantaire est fermée, la plaie dorsale suppure abondamment.

Je pense à faire à ce moment une injection de lipiodol dans le trajet fistuleux, qui doit être vraisemblablement assez long, pour voir s'il ne me conduirait pas soit sur un corps étranger déplacé à assez grande distance de son point de pénétration par les contractions des muscles de la plante, soit sur un foyer d'ostéite méconnu.

Le lendemain injection de lipiodol, mais au moment de la pratiquer je constate de l'empâtement derrière la malléole externe, avec douleur à la pression, et pense alors à l'envahissement de la portion rétromalléolaire de la gaine du long péronier; la radiographie après l'injection opaque, poussée par la fistule du 1er espace, montre en effet que toute la gaine est dessinée.

Le soir même, sous anesthésie, incision rétromalléolaire externe, présence de pus dans la gaine, incision plantaire dans le sens du 1er espace, jusqu'à sa partie postérieure, le doigt va reconnaître l'apophyse du 1er métatarsien et sentir le tendon; là encore présence de pus plus abondant. Un drain est mis dans chaque incision à l'entrée des gaines, on ne sent au doigt aucun corps étranger, et je supposais que cet envahissement de la gaine était la cause de la persistance de la fistule, drains laissés en place une semaine.

Le 24 août, la malade revient; la suppuration est insignifiante, mais n'est pas terminée au grand désespoir de la malade; en l'examinant, je perçois en arrière du 1er espace, sur le bord interne du tendon extenseur, une masse grosse comme un pois, dure et très douloureuse à la pression; je débride jusqu'à ce niveau la cicatrice et trouve une épine de palmier de 4 cent. 1/2 de longueur, profondément implantée entre les deux bases métatarsiennes. Guérison très rapide à partir de ce moment, mobilisation active du pied.

La malade a été revue le 1er mai 1928; il n'y a absolument aucun trouble de la fonction du pied et le long péronier a conservé intégralement toute son action; les deux tendons péroniers derrière la malléole ne sont pas adhérents à la cicatrice, mais ils sont un peu subluxés en avant sur la face externe de la malléole. En somme, récupération fonctionnelle complète.

Il est intéressant de signaler une fois de plus, à propos de cette obser-

vation, combien la recherche des corps étrangers transparents aux rayons X peut être malaisée. Il est probable que la première épine extraite était coincée entre les extrémités postérieures des deux 1ers métatarsiens; la deuxième, dont l'existence était ignorée, occupait en arrière de la première une situation toute voisine : d'après mes constatations, au moment de l'extraction, elle était implantée très obliquement entre les deux bases métatarsiennes, suivant ainsi la face dorsale de l'apophyse du 1er métatarsien, où elle venait ouvrir la gaine péronière, et se dissimulant sous la base du 2e métatarsien qui recouvre à ce niveau l'apophyse : ceci explique l'inutilité de mes recherches lorsque je me suis mis à soupçonner l'existence d'un corps étranger.

Il est inutile de faire remarquer combien, dans des cas pareils, le lipiodol peut rendre des services pour connaître avec précision le trajet d'une fistule profonde et faire à l'occasion, comme ici, le diagnostic d'envahissement d'une gaine synoviale.

Cette observation enfin apporte une preuve de plus à ce qui a été dit par Picqué et par Lecène, que la section de bout en bout d'une gaine synoviale infectée n'est pas nécessaire pour obtenir la guérison d'un phlegmon de cette gaine, que cette ouverture totale expose même à la nécrose du tendon et par conséquent entraîne de mauvais résultats fonctionnels. Pour la gaine du long péronier, une incision rétromalléolaire descendant jusqu'à l'entrée de la gouttière du cuboïde et une incision plantaire ont permis d'obtenir la guérison avec conservation de la fonction, en évitant les dégâts anatomiques considérables qu'aurait nécessités l'ouverture de bout en bout.

Fracture de Monteggia, avec luxation postérieure du radius, vicieusement consolidée; bon résultat fonctionnel,

par M. **J. Caraven**, correspondant national.

Juvara a communiqué à la Société, le 30 mai dernier, un cas de « fracture de Monteggia compliquée de fracture du radius »; c'est là un fait des plus rares.

Rare aussi est, en pareil cas, le déplacement *postérieur* de l'extrémité supérieure du radius. Si j'en crois Perrin, dont l'excellente thèse est basée sur le dépouillement de 109 observations, on ne note la luxation postérieure du radius que dans un cas de Herbet, un de Kirmisson, trois de Pitha, un de Bardenhaüer.

Récemment (Société de Chirurgie de Marseille, 14 février 1927), Botreau-Roussel a publié un cas analogue; le cubitus était le siège d'une pseudarthrose, l'extrémité supérieure du radius était luxée *en arrière* et cependant le résultat fonctionnel était excellent.

Sur trois cas de fracture de Monteggia que j'ai observés, une fois le radius était luxé *en arrière*.

Il s'agissait d'un soldat de vingt-cinq ans, qui était tombé de motocyclette en septembre 1914; il ne se rappelait aucun détail de la chute; il avait été soigné par un médecin allemand, qui ne paraît pas avoir fait de manœuvres de réduction; il semble qu'on ait seulement immobilisé dans une gouttière.

Le 4 juillet 1915, quand j'examine le blessé, l'état est le suivant : fracture du cubitus entre le tiers supérieur et le tiers moyen de l'os; les deux fragments, unis par un cal solide, font un angle obtus ouvert en avant. *La tête du radius est luxée en arrière du condyle*, où elle fait une énorme saillie (voir fig. 1).



Fig. 1.

La flexion du coude est normale; son extension est à peu près complète (à un examen superficiel seulement on pourrait la croire très incomplète, à cause de l'autre courbure du cubitus). La pronation est bonne; la supination très incomplète. Mais dans l'ensemble les troubles du fonctionnement de l'avant-bras ne sont pas sérieux et je ne me crois pas autorisé à proposer une opération quelconque.

A propos du traitement ostéosynthétique des fractures obliques du tibia,

par **M. E. Juvara.**

Dans l'une des séances de la Société, M. Patel a communiqué les résultats de 50 cas de fractures spiroïdes du tibia qu'il a traitées par l'ostéosynthèse. La technique employée est la plaque vissée, qu'il retire systématiquement trois mois après. M. Patel conclut que dans les fractures des deux os de la jambe, lorsque les indications sont correctement posées, et lorsque la technique est rigoureuse, l'ostéosynthèse donne des résultats supérieurs à ceux qu'on peut obtenir par les méthodes non opératoires.

J'opère aussi presque toutes les fractures du tibia dès que la réduction parfaite, contrôlée à la radiographie, ne peut être obtenue par la méthode classique. J'opère toujours les fractures obliques du tibia, car pour ce type de fracture la réduction parfaite est toujours difficile à obtenir, et surtout à maintenir, par les procédés habituels, et aussi parce que ces fractures sont souvent compliquées d'interposition; *enfin, parce que l'opération précoce, pour ce type de fracture, est très simple, au moins par le procédé que j'emploie.* Les fractures obliques du tibia sont les plus fréquentes.

Je traite avec mon ligateur les fractures obliques longues (spiroïdes en v en bec de flûte); pour les fractures obliques courtes je combine le ligateur avec mon fixateur à guides, placé seulement avec deux fiches.

Quoique, presque toujours, les deux os de la jambe soient fracturés, je n'opère d'habitude que le tibia, la fracture du péroné se réduisant par là même suffisamment sinon parfaitement.

Pour que la réduction soit facile, l'opération doit être aussi précoce que possible.

Technique. — Je n'aurai en vue que l'opération pour fracture oblique longue.

R. A. : 12-15 centigrammes de novocaïne; ponction L. 1, L. 2.

La région opératoire, qui est la face interne du tibia, est rigoureusement délimitée, au strict nécessaire, entre les lèvres d'une fente découpée dans un champ, cousues à la peau par des points assez proches. *Incision* de 10 à 15 centimètres sur le milieu de la face interne du tibia. On coupe d'emblée jusqu'à l'os et dans le tiers inférieur de la jambe on est attentif à la veine saphène interne. Le milieu de l'incision répond au milieu du trait de fracture, repéré d'après les radiographies. Le foyer ouvert, les fragments écartés par un mouvement approprié (un aide placé à l'extrémité du membre est chargé des différentes manœuvres destinées à la réduction), on enlève à la curette les coagules, on nettoie avec soin les surfaces de fracture. L'aide en tirant sur l'extrémité du membre et en lui imprimant aussi quelques petits mouvements de rotation, dans un sens et dans l'autre, l'opérateur y aidant par des pressions directes sur les fragments, la réduc-

tion est obtenue parfaite ou presque, car elle le deviendra tout à l'heure, dès que les fragments seront serrés par le câble.

Passage du câble. — Au niveau du milieu du trait de fracture, on glisse autour de l'os, en suivant de très près sa surface, une aiguille tubulée, mousse, d'une courbure appropriée (le numéro 3, de ma série, pour le tibia). L'aiguille est ramenée chargée d'un câble souple, épais d'un milli-

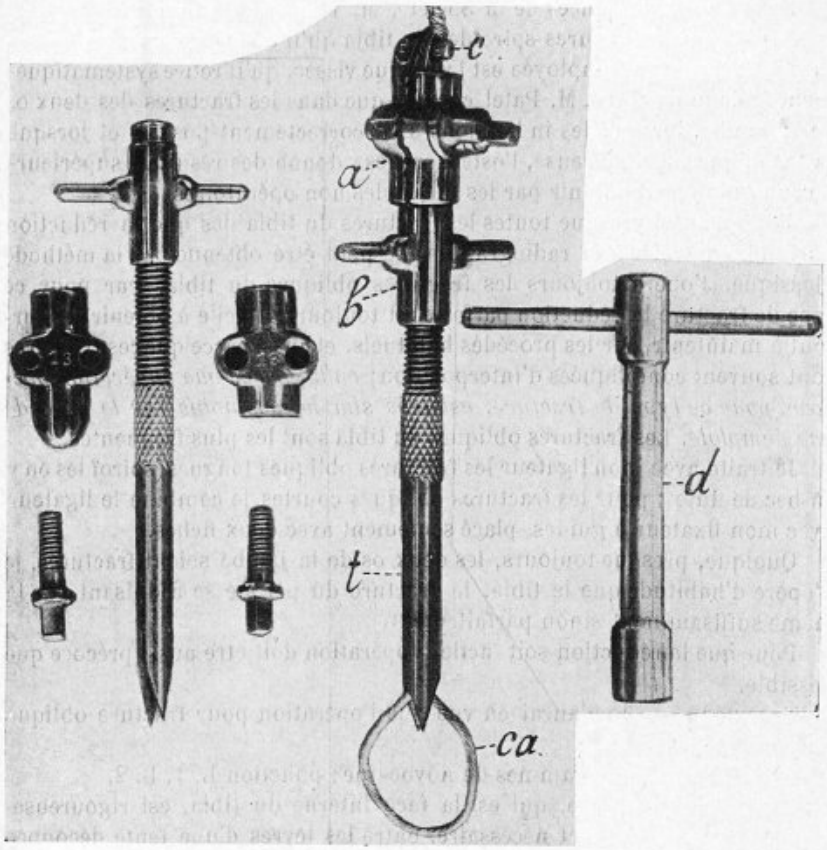

Fig. 1. — Ligateur dernier modèle : l'étau est à deux boulons et crochet.

a, étau; *c*, crochet par-dessus lequel on tend et on tord le câble avant de le fixer dans l'étau; *b*, écrou ailé; *t*, tige; *ca*, câble souple. L'appareil est construit en trois dimensions.

mètre à un millimètre et demi. Les extrémités du câble sont passées dans la tige extensible du ligateur, poussées avec ses pointes vers la surface de l'os. Après, on passe les extrémités du câble entre les mors de l'étau de l'appareil, qui est poussé au contact de la tige. Les extrémités du câble étant tordues ensemble par-dessus le petit crochet de l'étau, le câble se

tend et les pièces de l'appareil se serrent l'une contre l'autre. Après, le câble est bloqué en vissant fortement, avec la clef, les deux boulons. On observe que la tige de l'appareil répond à la ligne de l'incision et que ses pointes ne pénètrent pas dans la ligne de fracture. Le câble est enfin serré autour des fragments. Dans ce but on immobilise l'étau en le fixant avec la clef placée sur un des boulons; pour commencer on empêche aussi la tige de tourner, l'aide la tenant par sa partie striée, avec une pince. Le chirurgien tourne alors l'écrou ailé; la tige s'allonge, le câble se tend, le ligateur

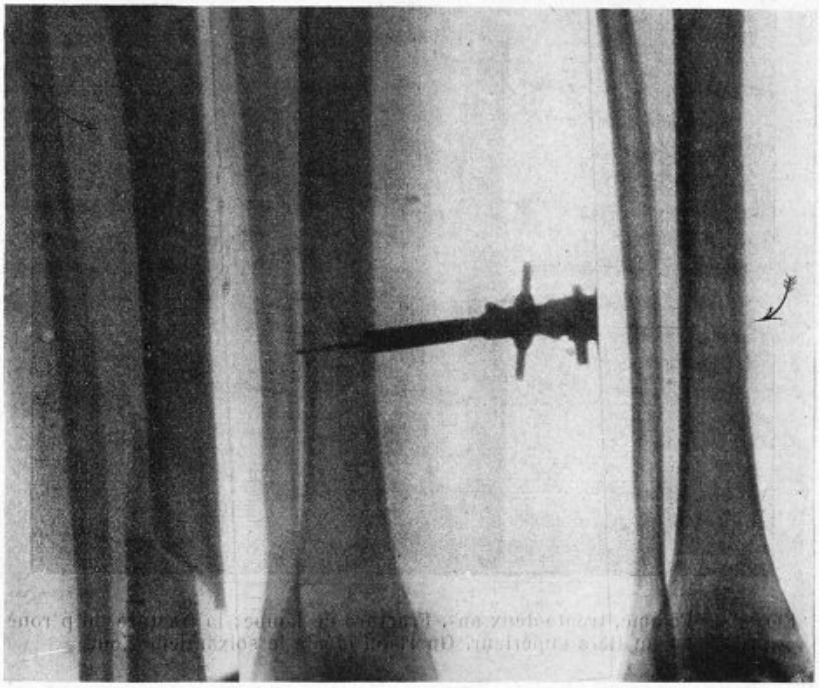

FIG. 2. — Homme, trente-huit ans. Fracture de jambe; le péroné est brisé au-dessous du col. Guérison absolument parfaite le soixantième jour.

se redresse et ses pointes se fichent dans l'os et l'empêchent de tourner. Pendant qu'on serre le câble, on perfectionne la réduction, l'aide tirant sur l'extrémité du membre et lui imprimant aussi des mouvements de rotation. Les fragments sous la pression du câble s'emboîtent si étroitement que la ligne de fracture devient souvent invisible. Le câble est suffisamment tendu quand les fragments ne bougent plus et que l'appareil reste perpendiculaire et raide sur la face de l'os. Si la fracture est très longue, on peut placer un second ligateur, plus haut ou plus bas. *La mise en place du ligateur est plus facile à faire qu'à décrire.*

La plaie est fermée par des points séparés au crin. Si la fracture du

tibia est accompagnée d'une fracture oblique du péroné au niveau du col, il peut arriver que le nerf sciatique poplité externe soit lésé d'une manière quelconque par les fragments. Après la réduction et la fixation du tibia, la fracture du péroné se réduit aussi et les troubles nerveux disparaissent, ce que j'ai pu constater dans plusieurs cas; mais si les troubles nerveux persistent et si la radiographie de contrôle montre encore les fragments du

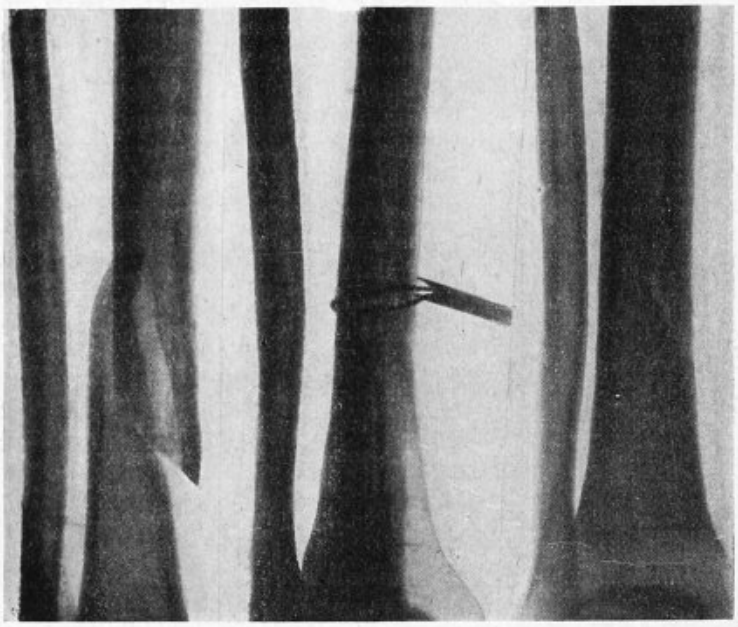

Fig. 3. — Femme, trente-deux ans. Fracture de jambe; la fracture du péroné siège au tiers supérieur. Guérison idéale le soixantième jour.

péroné trop distants, il faut, par une nouvelle opération, ligaturer aussi le péroné.

Dès le lendemain les articulations voisines, le genou et le cou-de-pied, sont mobilisés d'une manière active et passive.

Le ligateur, qui est très bien supporté, est enlevé facilement, sans la moindre opération, du trente au quarantième jour. Les opérés ne doivent pas marcher avant le cinquante ou le soixantième jour, car il se peut que le cal, encore insuffisamment ossifié, mou, s'incurve. Tous les malades que j'ai traités par cette technique — et à cette date j'en possède un très grand nombre — ont parfaitement guéri : reconstitution intégrale, anatomique et fonctionnelle. Les radiographies qui accompagnent ce travail proviennent des derniers opérés. Sur chaque planche la dernière photographie a été prise soixante-cinq jours après l'opération.

A propos de la trépanation pour tumeurs de l'étage inférieur du crâne,

par M. **T. de Martel.**

En chirurgie cérébrale les morts rapides par accidents respiratoires sont fréquentes. Elles se voient surtout dans les opérations portant sur la fosse cérébelleuse et elles semblent dues souvent à l'engagement des amygdales cérébelleuses dans le fourreau dure-mérien médullaire. Les lobes cérébelleux s'allongent et se déforment en un cône qui entoure le bulbe en le comprimant et il suffit généralement de libérer le bulbe et la partie la plus élevée de la moelle en incisant la dure-mère pour que les accidents respiratoires disparaissent. C'est ce que savent tous les neurochirurgiens; aussi s'empressent-ils en pareil cas de terminer la trépanation occipitale commencée, de faire sauter l'arc de l'atlas et d'inciser la dure-mère. La technique que j'ai imaginée a pour but de rendre cette intervention sur la dure-mère bulbaire aussi précoce que possible en cas d'accident respiratoire.

Au lieu de pratiquer, comme il est classique, la trépanation occipitale de haut en bas et de terminer par la section de l'arc de l'atlas s'il se produit des accidents, je fais l'inverse. Après avoir pratiqué une simple incision médiane ou une incision en arbalète des parties molles, après avoir convenablement découvert l'occipital et l'arc postérieur de l'atlas, je commence par sacrifier ce dernier.

Ceci fait, on voit la dure-mère doublée par le ligament occipito-atloïdien bomber fortement entre le trou occipital et l'arc postérieur de l'axis. Après avoir bien libéré le rebord postérieur du trou occipital, j'utilise cet orifice comme un trou de trépan. J'en morcelle les bords et je pénètre ainsi largement dans la fosse cérébelleuse dont je détruis toute la paroi postérieure constituée par l'écaille de l'occipital. Je vais ainsi jusqu'au sinus latéral, par en haut, jusqu'aux mastoïdes latéralement.

Si quelque accident respiratoire se produit, j'incise la dure-mère avant d'avoir terminé la trépanation, et je libère le cône de pression. Presque toujours au moment de cette libération un flot de liquide céphalo-rachidien s'échappe, car l'aqueduc de Sylvius qui était écrasé et maintenu fermé redevient libre. Si bien que cette technique a encore le grand avantage d'éviter la ponction des ventricules latéraux qu'on est presque toujours obligé de pratiquer avant d'inciser la dure-mère quand on use de la technique ordinaire, qui consiste à trépaner l'occipital sans toucher à l'arc de l'atlas.

En résumé, je préconise dans les trépanations de la fosse cérébelleuse :

1° De pratiquer systématiquement l'ablation de l'arc de l'atlas;

2° D'utiliser le trou occipital comme orifice de pénétration des instruments et de pratiquer la trépanation de bas en haut;

3° De commencer l'incision de la dure-mère au niveau de la partie

supérieure de la moelle, sur la ligne médiane, et de la continuer suivant deux lignes obliques en haut et en dehors qui délimitent un triangle de dure-mère à pointe inférieure ayant le sinus occipital postérieur comme bissectrice, ce qui évite d'avoir à lier et à couper ce sinus à sa partie la plus large.

Physiologie pathologique et traitement de certains œdèmes chirurgicaux des membres,

par MM. **R. Leriche**, correspondant national, et **A. Jung**.

On trouve peu de documents chirurgicaux sur le traitement des œdèmes qui ne reconnaissent pas une cause médicale. La question est cependant très intéressante et mérite d'être analysée.

Mais quand on veut l'étudier, en partant de documents humains, il y a une précaution essentielle à prendre : il faut avant tout faire la preuve qu'il ne s'agit pas d'une simulation et ce n'est pas toujours chose facile. Pour y parvenir, il n'y a, à vrai dire, qu'un seul moyen : il faut varier les conditions et le moment des examens et ne pas craindre de faire ceux-ci à des heures insolites.

En voici la preuve :

Observation I. — Le 11 janvier 1928, un homme de vingt-cinq ans se présente à la clinique en se plaignant de douleurs dans le genou droit et de gêne. Ces troubles seraient apparus à la suite d'une entorse du cou-de-pied remontant au 2 décembre 1927. Peu à peu l'œdème serait apparu, remontant jusqu'à mi-jambe. Jusqu'ici rien n'a amélioré le malade.

A l'examen, les articulations jouent normalement. Les téguments sont normaux, mais un peu plus rouges à droite. La circonférence du mollet montre 1 centimètre de plus de ce côté que de l'autre. La thermométrie locale ne montre aucune différence. L'oscillométrie donne un indice un peu plus faible de ce côté (4) que de l'autre (6). La radiographie ne montre rien d'anormal et notamment pas de décalcification. Le malade est laissé au lit. Malgré cela, ni les douleurs, ni l'œdème ne diminuent. En dépit de nombreux examens à des moments variés, la cause de cet œdème nous demeure inconnue. Nous décidons de n'y rien faire. Le 24, après avoir examiné le malade couché à 5 heures du soir, nous revenons brusquement sur lui à 8 heures et sans lui laisser le temps de se reconnaître nous le découvrons : un mouchoir était serré au-dessus du genou. Il y avait alors 1 centimètre de différence dans la circonférence des mollets et une légère hyperthermie.

Ces œdèmes de striction mériteraient d'ailleurs d'être étudiés dans leur mécanisme intime, car certainement ce ne sont pas seulement des œdèmes de stase. Il est probable que la vaso-constriction artérielle y joue un rôle et il est possible qu'à la longue celle-ci devienne une contracture permanente, car il y a de ces œdèmes qui durent et qui amènent des troubles trophiques de la peau.

La nature réalise parfois des œdèmes de striction assez singuliers dont voici un exemple curieux :

Obs. II. — Un enfant de deux jours nous est adressé parce qu'aussitôt après sa naissance est apparu un œdème énorme du pied droit et de la partie inférieure de la jambe, qui a très rapidement augmenté au-dessous d'un petit sillon circulaire. Le pied est rouge, violacé, livide par endroits; la peau est prête à éclater; elle est froide, luisante. On a l'impression d'une gangrène imminente, et la famille a été prévenue par le médecin de la probabilité d'une amputation.

Immédiatement, les deux bords du sillon sont excisés au bistouri, qui va dégager au fond même un petit lien scléreux, ressemblant à un catgut mal calibré qui fait trois fois le tour de la jambe et qui est libre à son bout terminal. Il s'agit évidemment d'une bride amniotique. Au fond du sillon, une fois l'excision faite, on aperçoit une rainure profondément creusée sur le tibia qui est rouge et très vascularisé. L'os était en train d'être coupé par cette bride qui a sectionné déjà l'artère tibiale antérieure dont les deux bouts sont visibles. En arrière, les muscles sont entamés, mais vaisseaux et nerfs sont intacts. Pansement à plat. Dès le soir, l'œdème a diminué, la coloration du pied tend à redevenir normale. Le pied s'est réchauffé; dès le lendemain il est évident qu'il est sauvé : de petits mouvements des orteils et du cou-de-pied sont possibles. Guérison rapide. Deux mois plus tard, l'enfant est revu en très bon état; le pied est mobile, mais un peu plus gros que l'autre, et légèrement œdémateux. Le développement de l'enfant est normal.

Cette observation, qui a un intérêt primordial au point de vue du mécanisme des lésions diaphysaires congénitales, est également curieux du fait de cet œdème subit et menaçant.

Expérimentalement, par striction on n'obtient que peu d'œdème, par exemple sur l'oreille du lapin, mais, si on excise préalablement le ganglion cervical supérieur, l'œdème est bien plus rapide, bien plus intense que du côté sain; nous l'avons observé sur plusieurs lapins. Cela donne à penser que le trouble nerveux s'ajoute à la stase dans les œdèmes importants. Il est d'ailleurs à noter qu'après ablation du lien la résorption de l'œdème est bien plus rapide là où le ganglion sympathique a été enlevé.

Quand toute idée de simulation a été écartée, quand on est assuré qu'il ne s'agit ni d'une compression par tumeur distante, ni d'un œdème inflammatoire, ni d'une éléphantiasis, la plupart des œdèmes que l'on rencontre relèvent soit d'une cause traumatique, soit d'une cause veineuse. Mais, auparavant, il faut toujours, même quand la réaction de Wassermann est négative, faire un traitement spécifique énergique. On sera parfois surpris de voir rapidement tout disparaître. Il s'agit vraisemblablement dans ces cas de thrombose veineuse incomplète.

En voici deux exemples :

Obs. III. — Un homme de vingt-huit ans nous est envoyé, parce que trois semaines auparavant, brusquement, son membre supérieur droit s'est mis à enfler, en même temps qu'apparaissait une sensation de fatigue et de pesanteur. Il avait eu l'impression que tout le sang s'accumulait dans son avant-bras et dans sa main, sans pouvoir en revenir. Quand il élevait le bras verticalement il se sentait mieux. Mais durant trois semaines les choses restèrent en état sans changement. Il s'agissait d'un gros œdème dur avec cyanose remontant jusque sous l'aisselle. La circonférence du bras était de 4 centimètres plus grande que de l'autre côté. Il y avait un réseau veineux superficiel extrêmement marqué, et quantité de taches telangiectasiques, surtout au bras, devant le biceps, sur la poitrine et sur le grand pectoral. Oscillométriquement, circulation normale.

Nous faisons le diagnostic de thrombose de la veine sous-clavière et on commence le traitement spécifique, malgré un Wassermann négatif, bien que le malade n'eût aucun antécédent personnel et appartînt à une famille de 11 enfants. En huit jours l'amélioration fut telle que toute gêne avait disparu, et qu'il ne restait pour ainsi dire plus d'œdème.

Obs. IV. — Dans un autre cas, il s'agissait d'un jeune homme de vingt-quatre ans, n'ayant jamais été malade, qui avait vu apparaître trois ans auparavant une ulcération à la face interne de la jambe, en même temps que s'établissait un œdème de plus en plus considérable. Quand nous vîmes le malade, on aurait dit une véritable éléphantiasis du pied avec une hypertrophie des éléments cutanés faisant de véritables boursouflures. L'œdème atteignait le tiers supérieur de la jambe et s'étendait au-dessus de l'ulcération. C'était pour cet œdème qu'il nous était adressé.

En huit jours de traitement arsénobenzolé on obtint la cicatrisation de l'ulcération et la disparition de l'œdème.

* * *

1° Les *œdèmes d'origine traumatique* sont des œdèmes vaso-moteurs qui apparaissent très vite après l'accident et qui sont souvent sinon méconnus, du moins mal traités. Ce sont les anciens œdèmes durs, traumatiques de Secrétan que beaucoup d'auteurs rattachent à tort à la supercherie, ce qui les empêche de les traiter comme il faut. Toujours est-il que ces œdèmes finissent par créer des infirmités définitives très grandes. On trouve dans les statistiques des Compagnies d'assurances des infirmités de 75 p. 100 données au bout de quatre à cinq ans par des experts qualifiés.

Cependant la recherche de l'horaire exact d'apparition de ces œdèmes permet en général de les rattacher à leur cause. Il est constant, en effet, qu'ils apparaissent très brusquement quelques heures après le traumatisme, à un moment où l'idée de simulation n'a pas encore germé.

Obs. V. — Dans un de nos cas, le malade travaillait à charger un wagon de marchandises, quand il reçut brusquement sur le dos de la main la porte de fer du wagon qu'avait repoussée un de ses camarades. Le choc lui fit très mal, et cependant il n'y avait pas de fracture et le malade pouvait remuer les doigts. Il resta à son travail. Cinq heures plus tard, en quelques instants, le dos de la main et les doigts devinrent le siège d'un œdème énorme qui persista quoi qu'on fît, jusqu'au jour où je fis une sympathectomie humérale, soit cinquante-trois jours plus tard.

Cinq heures après l'opération, brusquement, la main devint brûlante et en quelques instants, sans douleur, l'œdème disparut presque complètement. Le malade fut présenté alors à la Société de Chirurgie de Lyon [1] en excellent état : douze mois plus tard le médecin du chemin de fer disait que le résultat fonctionnel excellent s'était intégralement maintenu.

Obs. VI. — Dans un autre cas récemment observé, un forgeron s'était donné un coup de marteau sur le médius droit. Il n'y eut pas de fracture, mais vive douleur, et quatre à cinq heures plus tard de l'œdème apparut avec une sensation de cha-

1. Œdème dur aigu post-traumatique de la main avec impotence fonctionnelle complète. Transformation soudaine cinq heures après sympathectomie humérale. *Lyon Chirurgical*, t. XX, n° 6, 1923, p. 814.

leur diffuse et impotence progressive des doigts. Sept mois et demi plus tard il persistait identique. On avait parlé de tuberculose et mis en plâtre. Une sympathectomie faite le 9 juin a amené en quelques heures la complète disparition de l'œdème.

Ces œdèmes durs post-traumatiques ont des caractères assez particuliers; ils s'accompagnent d'une impotence fonctionnelle très rapide et durable; les malades ne peuvent plus fermer le poignet et fléchir les doigts. La main est douloureuse à la pression; les mouvements le sont. La peau est souvent plus chaude que sur le dos de la main opposée, et cette hyperthermie s'étend parfois très loin. Dans un de nos cas, il y avait 34°1 du côté malade et 32°1 de l'autre à la main, et 34°1 contre 32°5 à l'épaule. Généralement il y a une atrophie globale du membre dépassant sa racine; les valeurs oscillométriques sont peu modifiées.

Il n'y a pas de modification du squelette et notamment pas de raréfaction osseuse.

Ces cas guérissent rapidement par les sympathectomies péri-artérielles, faites, suivant le cas, à l'humérale ou à la sous-clavière ou par les ramisections.

Nous avons plusieurs observations de ce genre. Le résultat est obtenu même s'il y a fracture.

Obs. VII. — Ainsi dans un de nos cas la malade avait eu une fracture du radius qui fut mise de suite en plâtre. Quarante jours plus tard, la consolidation était obtenue en d'excellentes conditions, mais il y avait un œdème énorme de la main et de l'avant-bras, une impotence complète des doigts, et des douleurs extrêmement vives dans les essais de mouvement. Une sympathectomie humérale fut faite; l'œdème disparut rapidement, ainsi que les douleurs. Sept mois plus tard il ne reste que la gêne due à la fracture qui était intra-articulaire. Il n'y a plus d'œdème et les mouvements *des doigts* sont normaux.

Volontiers, nous dirions en terminant que ces œdèmes, liés aux troubles vaso-moteurs post-traumatiques, sont le triomphe des opérations sympathiques et cette efficacité des sympathectomies fait la preuve de leur mécanisme.

2° *Les œdèmes d'origine veineuse* sont d'apparence plus complexes. On les attribue généralement à de la stase, et cependant nous savons bien :

Que la simple ligature veineuse, même celle des plus gros troncs, n'amène pas d'œdème ou ne cause qu'un léger œdème passager;

Que la suppression de longs segments veineux, comme celle de la totalité de la saphène interne, ne produit pas d'œdème.

L'œdème n'est donc pas le fait de la difficulté de la circulation de retour. Il faut chercher ailleurs le mécanisme des œdèmes d'origine veineuse. Dans diverses communications[1] nous avons montré que l'apparition de l'œdème était liée à l'existence d'une périveinite, et que la suppression des veines oblitérées faisait disparaître l'œdème.

1. Leriche : Traitement chirurgical des suites éloignées des phlébites et des grands œdèmes non médicaux des membres inférieurs. *Bull. et Mém. de la Soc. de Chir.*, 9 février 1927; Sur l'importance de la périphlébite dans la genèse des accidents tardifs consécutifs aux oblitérations veineuses. *Bull. et Mém. de la Soc. de Chir.*, 6 avril 1927.

Certaines de nos observations nous permettent de saisir ce fait sur le vif dans des conditions vraiment expérimentales. Ainsi la suivante :

Obs. VIII. — Un homme de trente-sept ans entre à la clinique le 24 mai 1926 pour d'énormes varices congénitales du membre inférieur gauche. Les dilatations veineuses sont devenues gênantes à partir de 1914, en captivité. Elles sont très développées, et il y a tous les signes d'une insuffisance valvulaire nette. Le 30 mai, anastomose saphéno-fémorale sous rachianesthésie. Un mois plus tard, on se rend compte que la saphène interne est thrombosée dans toute son étendue. On laisse le malade au lit pendant deux mois : quand il se lève, un fort œdème apparaît : à la jambe il y a 4 centimètres de différence avec le côté opposé. Le repos ne le fait pas disparaître complètement. On fait alors l'extirpation de toute la saphène depuis son implantation fémorale jusqu'à la cheville. L'œdème diminue beaucoup dès le soir même. Trois jours plus tard, il n'y en a plus trace. Le huitième jour il fait un retour offensif, puis disparaît pour ne plus reparaître même après une journée de marche.

Dans un autre cas d'œdème, nous avons observé exactement la même évolution après saphénectomie chez un homme de cinquante-trois ans. L'œdème était apparu après thrombose d'une saphène variqueuse avec ulcère. Toute la jambe et le pied étaient rouges, très augmentés de volume. La saphène présentait une série de dilatations sacciformes thrombosées. L'ablation de la saphène fit disparaître complètement l'œdème.

Il ressort de ces faits avec évidence que l'œdème n'est pas dû, dans ces cas, à un trouble de la circulation veineuse au niveau de la saphène, à une stase. Après la saphénectomie du point de vue purement hydraulique, la circulation veineuse n'est pas en soi différente de ce qu'elle est quand la veine est thrombosée. Dans les deux circonstances, la veine n'existe plus. La disparition de l'œdème après saphénectomie montre qu'il est dû à un trouble de la vaso-motricité né au niveau de la paroi veineuse. De même que dans les oblitérations artérielles, la suppression de la zone oblitérée améliore la circulation périphérique en produisant de la vaso-dilatation des artères périphériques, de même la suppression d'une veine oblitérée paraît faire cesser des réflexes nés dans la paroi veineuse qui troublent la circulation de retour.

L'œdème dit de stase n'est donc pas dû à la stase. C'est lui aussi un œdème vaso-moteur, et c'est en tant que sympathectomie qu'agit la résection du tronc oblitéré.

Expérimentalement, ce rôle de la vaso-motricité est du reste indéniable ; nous avons repris à ce sujet les vieilles expériences de Roger et Josué, et celles de Le Calvé. Sur 10 lapins nous avons lié les trois veines principales des deux oreilles. Nous n'avons jamais observé d'œdème. Mais si, de suite après les ligatures, ou quelques jours plus tard, nous enlevions le ganglion cervical supérieur, un œdème abondant apparaissait du côté sympathectomisé.

D'autre part, nous avons thrombosé des veines avec des solutions de salicylate de soude après large isolement sans observer d'œdème, sauf une fois. Quand, au contraire, les connexions du segment thrombosé étaient respectées, quand il y avait de la périphlébite, l'œdème apparaissait.

Il faut donc désormais considérer que *l'élément vaso-moteur joue un rôle considérable dans la pathogénie des œdèmes consécutifs aux phlébites. Après une phlébite, c'est l'élément adventiciel qui joue le plus grand rôle dans la genèse de séquelles tardives.*

On peut d'ailleurs observer des œdèmes importants sans qu'il y ait une oblitération veineuse complète. Nous avons à ce sujet recueilli une observation très intéressante :

Obs. IX. — Un homme jeune fait, le 9 septembre 1922, une chute de cheval; il est relevé avec une fracture du fémur à l'union du tiers inférieur avec le tiers moyen. Les fragments sont multiples. On met divers appareils d'extension et finalement, à la fin de septembre, un appareil de marche de Delbet. Quelques jours plus tard, un brusque infarctus pulmonaire avec ascension thermique à 39° fait cesser toute tentative de mobilisation. On remplace l'appareil de marche par un grand plâtre dans lequel, sans autre incident, la consolidation se fait dans de bonnes conditions. Le 18 décembre, le plâtre est enlevé. Le 12 janvier, la marche est reprise. Presque aussitôt apparaît de l'œdème qui remonte jusqu'à mi-cuisse. Cet œdème persiste, mais s'atténue, si bien qu'en 1923 le malade peut faire du service militaire au Maroc. A ce moment il n'y a plus que de l'œdème péri-malléolaire postérieur. Vie active.

Au milieu de 1926, phénomène nouveau : apparition de varices volumineuses d'abord sur le trajet de la saphène interne à la cuisse et à la jambe, puis dans le domaine de la saphène externe. En même temps se montrent des douleurs, des fourmillements et l'œdème augmente considérablement. Ces trois symptômes vont croissant. L'œdème donne bientôt 3 centimètres de circonférence de plus à la cuisse et 5 au mollet. Les varices deviennent énormes : enchâssées dans la peau amincie, elles semblent prêtes à éclater. Les douleurs rendent la vie professionnelle très difficile.

C'est dans ces conditions que nous voyons le malade en novembre 1927. Il nous semble après examen que les accidents doivent être rattachés à une thrombose de la veine fémorale au voisinage du foyer de fracture, et contemporaine de l'infarctus plus haut signalé. Le 11 janvier, sous rachianesthésie, les vaisseaux fémoraux sont découverts du triangle de Scarpa au milieu du canal de Hunter. Dans la partie supérieure de la découverte, ils sont normaux; dans le tiers inférieur, au voisinage du canal de Hunter, ils sont englobés dans un tissu fibreux dense qui s'enfonce dans la profondeur jusqu'au voisinage de l'ancien foyer de fracture. Celui-ci est d'ailleurs bien réduit, presque bout à bout, et le cal est tout à fait régulier. L'artère est dégagée au bistouri. Enserrée dans le tissu cicatriciel, elle ne bat pas, et sa libération est difficile. Elle est sympathectomisée. Deux canaux veineux l'accompagnent, tous deux très développés, gros comme une artère humérale. Sous l'artère, la veine fémorale est, elle aussi, écrasée, à demi vide, aplatie; si on la vide par expression et compression, elle ne se remplit que très lentement de bas en haut, sans avoir le brusque gonflement que l'on observe sur une veine fémorale normale. Pour la libérer complètement, il faudrait mettre le malade sur le ventre et inciser dans le creux poplité. Etant donné la durée de l'intervention, on s'en tient là en remettant le deuxième temps à une séance ultérieure si besoin est.

Les suites furent des plus simples. Les douleurs disparurent vite ainsi que l'œdème. Le lever eut lieu au bout de douze jours. Afin d'éviter la production d'une cicatrice trop exubérante, nous faisons faire de la radiothérapie.

Le 1er février, soit dix-huit jours après l'opération, le malade vient nous voir, ayant marché pendant plus d'une heure sans fatigue et sans douleur, ayant le mollet souple. Les varices sont toujours présentes, mais beaucoup moins saillantes et moins tendues. Le résultat est excellent. Un mois plus tard, nous apprenons que le malade va bien et que l'amélioration se maintient.

Sans doute le résultat n'est pas complet, et nous pensons que, pour qu'il le soit, il faudrait compléter l'intervention en libérant et peut-être en réséquant le segment huntérien et poplité supérieur de la veine. Ce sera peut-être fait un jour. Mais, tel quel, le résultat obtenu est déjà très appréciable, thérapeutiquement parlant.

Pathologiquement parlant, il montre que l'orientation de ces recherches est bonne, et qu'il y a lieu de persister dans les essais que nous poursuivons sur la thérapeutique de l'œdème.

* * *

En dehors des faits dont nous venons de parler, il y a des cas d'œdème dont, pour l'instant, nous n'arrivons pas à reconnaître la cause, et pour laquelle tous les traitements échouent. En voici un exemple :

Obs. X. — A. Wa... se présente le 20 avril 1927 à la clinique pour un œdème douloureux de la main droite.

Dans ses antécédents, un seul fait mérite d'être signalé : elle a fait en mai 1925 une fièvre typhoïde qui a guéri sans complications.

Le début de son œdème remonte au mois de février 1926. Durant une nuit, la malade fut subitement prise d'une douleur violente localisée d'abord aux doigts, puis rapidement étendue à l'avant-bras droit. Très vite les doigts, la main, l'avant-bras devinrent le siège d'un gros œdème mou et violacé, froid et douloureux au toucher. Une fièvre de 39° à 40° accompagnait cet état qui se prolongea pendant quatre semaines.

Elle se fit admettre à la clinique chirurgicale de Fribourg-en-Brisgau où l'on semble avoir cru à une tumeur blanche du poignet; on lui parla de ce diagnostic et pour le vérifier on fit deux incisions à la face dorsale du poignet, qui n'eurent évidemment aucun résultat. On lui fit alors du soleil artificiel, de la diathermie. On lui suspendit son bras pendant quinze jours dans la verticale. Rien ne réussit à améliorer son état.

Un séjour à la clinique de Heidelberg, durant lequel on lui fit faire également de la physiothérapie ne lui procura aucun soulagement.

Le 20 avril 1927, la malade nous est adressée à la clinique chirurgicale A. L'œdème des doigts, de la main, de la moitié inférieure de l'avant-bras droit est énorme; les doigts sont boudinés, en demi-flexion; tout mouvement de flexion ou d'extension est très pénible et presque impossible. Toutes ces parties sont le siège d'une douleur constante et intense. La malade laisse pendre son bras malade le long du corps; c'est l'attitude la moins douloureuse. Là où siège l'œdème, les téguments sont livides, et de glace au toucher.

L'examen du squelette et des articulations ne montre rien d'anormal. L'examen neurologique est absolument négatif. Il n'y a aucune trace de striction. Toute idée de simulation peut être écartée après quelques jours d'observation hospitalière au lit.

Les *mensurations* donnent les résultats suivants :

	A DROITE centimètres	A GAUCHE centimètres
	—	—
Pourtour du poignet au niveau de l'apophyse styloïde du radius	19,3	16,3
Pourtour du milieu de l'avant-bras	24,3	21,7
Pli du coude	27	24,5
Bras, à 10 centimètres au-dessus du pli du coude	29	26

L'*oscillométrie* est faite au poignet, à l'avant-bras, au bras du côté malade et du côté sain.

Au poignet droit et à l'avant-bras près du pli du coude, les oscillations sont un peu plus fortes à droite qu'à gauche. L'indice le plus élevé est de 3 1/2 à droite et de 2 3/4 à gauche.

Au bras, nous notons l'inverse : les oscillations sont plus fortes à gauche, donc du côté sain. L'indice atteint 6 à gauche et 4 à droite.

Après bain chaud :

Au poignet droit, malade, la variation est considérable : l'indice passe de 1/2 avant le bain chaud à 2 1/2 après le bain chaud.

Au poignet gauche, il y a peu de variation : les oscillations restent sensiblement les mêmes, c'est-à-dire autour de 1.

Aux bras, même constatation, l'indice ne passe que de 3 à 3 1/4.

L'oscillométrie après bain froid ne peut être faite, le contact de l'eau froide étant extrêmement douloureux.

En somme, ce qui frappe dans cette épreuve, c'est que le poignet droit, siège du maximum de troubles, est également le siège des oscillations les plus élevées (toutes proportions gardées). C'est encore lui qui réagit au bain chaud par l'augmentation la plus élevée de l'indice oscillométrique.

La *tonométrie* au Gaertner donne un indice de 9 des deux côtés.

La *thermométrie locale* indique :

Au poignet droit, 28°. Au poignet gauche, 30°8.

Au bras droit, 27°9. Au bras gauche, 31°.

Il y a, par conséquent, une température superficielle bien plus basse du côté malade que du côté sain.

Le 29 avril 1927, sous anesthésie locale, nous pratiquons la section des rameaux communicants issus du ganglion étoilé droit en présence du professeur Finnochietto. On prélève un fragment du ganglion pour l'examen histologique; celui-ci montre une sclérose discrète mais indiscutable suivant essentiellement les trajets vasculaires (Dr Oberling).

Au cours même de l'opération, dès la section des vaisseaux, la malade déclare ne plus souffrir de sa main. Encore sur la table, avant la suture de la plaie, elle remue librement les doigts, le poignet, l'avant-bras. De même la main a changé de couleur : elle est rouge lorsqu'on la découvre sous les champs et non plus violacée. Elle est chaude. Toute douleur à l'effleurement et au toucher a disparu. Il y a un léger Claude Bernard-Horner et la voix est un peu voilée.

La température cutanée est :

Au poignet droit, 35°4. Au poignet gauche, 32°6.

Au bras droit, 34°4. Au bras gauche, 33°5.

Il y a, par conséquent, une élévation considérable du côté opéré, comme après toute ramisection.

L'oscillomètre montre que :

Au poignet, l'indice monte à 3 des deux côtés; les oscillations commencent très haut.

Au bras, l'indice s'élève à 4 1/2 à droite, il reste à 2 1/2 à gauche.

Cinq heures après l'intervention la main est dégonflée; les sillons et les plis s'y dessinent et la peau se laisse facilement plisser. La peau est rose. Toute trace d'œdème a disparu.

Le 30 avril 1927, la malade a une légère et courte crise douloureuse dans la main droite; la main devient froide et douloureuse; les mouvements des doigts sont pénibles. Puis, trois quarts d'heure après tout rentre dans l'ordre.

Dans les jours qui suivent les crises se répètent plusieurs fois et le 2 avril les douleurs, quoique très légères, redeviennent continues; l'œdème s'ébauche de nouveau; il reste d'abord peu apparent, mais persiste, et bientôt il est tel qu'avant.

L'oscillométrie donne les renseignements suivants :

Au poignet droit, l'aiguille marque un indice de 1 3/4, tandis qu'à gauche il

n'atteint que 1 1/4. Les oscillations sont donc bien plus basses qu'immédiatement après l'intervention.

Au bras, les oscillations sont, à peu de chose près, ce qu'elles étaient immédiatement après l'opération; ainsi l'indice monte à 6 du côté droit et à 3 1/2 du côté gauche.

La température est basse, inférieure à 28° à la main et à l'avant-bras droits; elle est de 28°3 et de 28°7 à gauche. (L'hyperthermie n'a donc pas persisté comme habituellement.)

En présence du retour à l'état antérieur, nous pratiquons le 7 mai 1927 une sympathectomie périhumérale droite.

Comme lors de l'intervention précédente, l'œdème et les douleurs disparaissent sur la table d'opération. En quelques secondes, la température monte à 34°1 à la main droite, alors qu'elle n'est que de 31°6 du côté gauche.

Mais les oscillations restent basses; et à droite comme à gauche l'indice ne dépasse pas 1 1/2 aux poignets. Le soir, guérison complète.

Cinq jours plus tard, le 12 mai 1927, les douleurs et l'œdème reparaissent. La main droite est de nouveau froide; les oscillations sont basses des deux côtés et ne s'élèvent pas, même après le bain chaud, au-dessus de 1 1/2 aux poignets.

Pendant le mois de juin la malade est traitée par des injections de novarsénobenzol. Une amélioration passagère semble se manifester après la deuxième injection (0 gr. 30), mais elle ne tient pas et rapidement tout revient à l'état antérieur.

Ces traitements ayant échoué, nous essayons d'étudier la réaction chimique de son œdème; on retire une petite quantité de liquide; il présente une très forte réaction alcaline; pH, mesuré au potentiomètre présente une très forte alcalinité : $p\text{H} = 8{,}2$ (professeur Vlès). On injecte alors sous les téguments des régions œdématiées plusieurs centimètres cubes d'une solution tampon aux phosphates : l'œdème et les douleurs disparaissent pendant un jour, puis reviennent identiques à ce qu'elles étaient avant.

En somme, échec thérapeutique complet et la nature de l'œdème reste inconnue.

La malade est revue en 1927 à différentes reprises, toujours dans le même état, puis est perdue de vue.

De pareils faits sont rares. Ils doivent être connus, car ils montrent que là où aucune idée pathologique ne peut servir de guide il vaut mieux s'abstenir d'intervention. Toute cette chirurgie doit reposer sur une analyse pathogénique serrée, car les thérapeutiques, purement empiriques, ont toujours les plus grandes chances d'échouer.

M. Tuffier : La communication de M. Leriche tend à démontrer que, dans la pathogénie des œdèmes traumatiques, l'oblitération veineuse joue souvent un rôle inférieur à celui des troubles de la vasomotricité; j'approuve pleinement cette façon de voir : j'ai toujours enseigné que la cause des œdèmes traumatiques était tout entière à préciser.

J'ai de nombreuses observations venant à l'appui de cette opinion : le fait le plus curieux que j'aie observé est le suivant : un homme d'une soixantaine d'années tombe et subit une contusion avec quelques éraflures à la jambe droite, le tout sans aucune espèce de gravité apparente. Le lendemain, œdème peu marqué de tout le membre inférieur, l'examen des reins et l'examen du cœur sont absolument négatifs, et le siège du traumatisme ne présente aucune complication, aucune infection, le membre

inférieur *gauche* est indemne, les artères battent normalement, pas de traces d'induration des veines, bien entendu aucune élévation de température.

Le lendemain, l'œdème envahissait la moitié droite de la paroi abdominale puis les lombes, puis l'hémithorax droit, le membre supérieur, la base du cou et une partie de la face; le gonflement était toujours blanc *exactement limité au côté droit*. N'ayant pas vu de fait semblable, je demandai l'avis du professeur Potain (vous voyez que cela date de nombreuses années). Après avoir examiné bien complètement ce malade, il me déclara qu'il s'agissait d'une hémiplégie vasomotrice post-traumatique, qu'il connaissait ces œdèmes qui duraient un certain temps et guérissaient lentement, mais que l'état du cœur et l'état du rein ne présentaient aucune altération expliquant ni l'œdème, ni sa localisation. Après un traitement d'ailleurs anodin de légers diurétiques, diagnostic et pronostic se vérifièrent, et j'ai revu ce malade pendant des années en parfait état.

Il est évident que, dans les cas de ce genre, les œdèmes ne peuvent être attribués qu'à des troubles de vasomotricité ou de constitution sanguine.

M. **Basset** : Je voudrais seulement demander à M. Leriche s'il a cherché à agir chirurgicalement sur les œdèmes douloureux si fréquents qu'on observe à la face interne du bras à la suite des larges amputations du sein pour néoplasme.

M. **Alglave** : De l'intéressante communication de M. Leriche je retiendrai seulement le point qui a trait au traitement de l'œdème des membres inférieurs dû aux varices.

J'ai opéré beaucoup de varices avec œdème des membres inférieurs et j'ai généralement vu disparaître cet œdème au bout d'un certain temps.

M. **Sieur** : J'ai aidé, autrefois, mon camarade Hassler, à opérer un malade porteur d'un gros œdème localisé à la main et résistant depuis plusieurs mois à tous les traitements. Cet homme avait reçu un éclat de bois sur le dos de la main. Une incision faite au niveau de l'ancienne excoriation fit découvrir un petit fragment de bois qui irritait le filet nerveux qui se rendait au doigt correspondant. A la suite de cette ablation, l'œdème disparut très rapidement.

M. **Leriche** : Je n'ai aucune expérience des cas dont parle M. Basset. J'ai souvent été sollicité d'opérer de ces gros œdèmes postopératoires tardifs, mais comme je les considère comme des œdèmes lymphatiques avant tout, je m'y suis toujours refusé jusqu'ici.

M. Alglave me demande si j'ai une expérience de l'anastomose fémorale. Je n'en ai point. Dans le cas dont j'ai parlé, l'indication m'avait paru typique, et c'est moi qui avais engagé mon aide Stulz (très entraîné à la suture des vaisseaux, comme je vous l'ai montré à propos des anévrismes artério-veineux), à faire une anastomose saphéno-fémorale.

Alglave nous dit que la saphénectomie totale fait disparaître couram-

ment les œdèmes qui accompagnent les varices. C'est tout justement un des faits qui donnent à penser que l'œdème dans ces cas n'est pas un œdème de stase, car une saphénectomie devrait, semble-t-il, plutôt augmenter la stase que la diminuer.

PRÉSENTATION DE MALADE

Cheïloplastie par lambeau de cuir chevelu épilé,

par M. **Paul Moure.**

J'ai l'honneur de vous présenter cette malade que vous avez vue « au stade monstrueux » de son autoplastie, lorsque son lambeau prélevé sur le cuir chevelu était encore relié à ses deux pédicules tubulés.

Actuellement, les pédicules temporaux ont été sectionnés et remis en place. Le lambeau est parfaitement épilé et vous pouvez constater qu'il est du même grain que la peau voisine. Il me reste dans un dernier temps à l'adapter aux deux commissures.

Je vous montrerai de nouveau cette malade lorsque le dernier temps sera effectué.

Dans sa première séance, la Société se réunira en Comité secret pour entendre le rapport de la Commission chargée d'examiner les titres des candidats aux places vacantes de membre titulaire.

Le Secrétaire général rappelle à nouveau que les auteurs n'appartenant pas à la Société qui lui adressent des mémoires ou travaux doivent indiquer en même temps le nom de leur rapporteur. Les travaux envoyés sans désignation de rapporteur ne seront pas mentionnés au Bulletin.

Le Secrétaire annuel, M. A. Bréchot.

L. Maretheux, imprimeur, 1, rue Cassette, Paris.

BULLETINS ET MÉMOIRES

DE LA SOCIÉTÉ NATIONALE DE CHIRURGIE



Séance du 20 juin 1928.

Présidence de M. Ombrédanne, *président.*

PROCÈS-VERBAL

La rédaction du procès-verbal de la précédente séance est mise aux voix et adoptée.

CORRESPONDANCE

La correspondance comprend :

1° Les journaux et publications périodiques de la semaine.

2° Un travail de M. Viannay, correspondant national, intitulé : *De la désinsertion temporaire des muscles pelvi-trochantériens dans le traitement des fractures sous-trochantériennes du fémur.*

3° Un travail de M. François (de Versailles), intitulé : *Dilatation aiguë de l'estomac.*

M. Dujarier, rapporteur.

4° Un travail de M. Govtchitch (de Belgrade), intitulé : *Arthrodèse extra-articulaire dans un cas de coxalgie avec pseudartrose intracotyloïdienne. Ankylose osseuse.*

M. Mathieu, rapporteur.

Décès de M. Zawadzki. Allocution du Président.

J'ai le grand regret de vous annoncer la mort de notre correspondant, le Dr Zawadzki (de Varsovie).

C'était un grand ami de la France, et maintes fois vous l'avez vu assister aux séances de notre Société et aux assises de l'Association française de Chirurgie.

Gravement atteint dans sa santé, il avait gardé le courage de continuer à travailler aux progrès de la chirurgie à laquelle il avait consacré sa vie Sa disparition met en deuil notre Société.

A PROPOS DU PROCÈS-VERBAL

A propos des occlusions intestinales post-appendiculaires,

par M. T. de Martel.

M. Fiolle ayant eu la courtoisie de m'adresser une copie de son observation, en même temps qu'il adressait cette dernière à la Société de Chirurgie, je dois lui répondre.

A mon sens, les cas que rapporte notre collègue ne signifient rien contre la technique simple qui consiste à ne pas enfouir le moignon appendiculaire, car il s'agit d'appendicites aiguës, et je n'ai jamais préconisé cette technique que pour l'appendicite à froid.

Dans l'observation I, une appendicite est opérée le troisième jour; elle était nettement aiguë, l'extrémité de l'appendice était grisâtre, tandis que, dit M. Fiolle, l'extrémité cæcale était normale; mais lorsque l'extrémité de l'appendice est gangrenée, il est très peu probable que son insertion sur le cæcum soit normale. Malgré tout, il s'agissait bien là d'un cas aigu avec réaction péritonéale. A partir de ce moment, il devient impossible de dire que l'adhérence est due au moignon appendiculaire non enfoui; l'adhérence des surfaces séreuses peut tout simplement être due à l'infection. Les lésions de la péritonite peuvent être très peu visibles, légères, atténuées et malgré tout être actives et provoquer des adhérences. D'ailleurs la malade a continué à présenter, après l'opération, un aspect infecté très caractéristique, un aspect typhique, et on a fait un séro-diagnostic.

Je dis tout cela pour essayer d'établir qu'il ne s'agissait pas d'une appendicite légère. Ensuite, comme la fièvre se ralumait, on l'attribua à une suppuration sous-cutanée, mais comment peut-on affirmer qu'une suppuration est purement sous-cutanée et rien ne prouve qu'il n'y a pas eu une suppuration plus profonde.

Ensuite, la malade a fait une occlusion.

Nous en voyons souvent, après les appendicites aiguës, que le moignon soit enfoui, ou ne le soit pas, et en 1927 la Société de Chirurgie a entendu plusieurs communications sur ce sujet.

Fiolle a trouvé une anse grêle adhérente au cæcum au niveau de la région du moignon, mais cela aussi me paraît tout à fait naturel : la région du moignon dans une appendicite aiguë est la partie du cæcum la plus malade.

Notre collègue a d'ailleurs constaté que la partie du cæcum avoisinant la base de l'appendice semblait présenter une vitalité très douteuse; cela prouve bien qu'elle était malade, avant toute intervention, car ce n'est pas le fait de poser un fil sur l'appendice qui modifie la vitalité de la région voisine du cæcum s'il n'y a pas de lésions préalables.

En définitive, nous nous trouvons en présence d'une occlusion intestinale par coudure du grêle à la suite d'une adhérence de l'intestin au cæcum au cours d'une appendicite aiguë.

Fiolle pense que cette adhérence est due au moignon non enfoui, et je crois qu'elle est due aux lésions de la péritonite.

Je base mon opinion sur quatre cas personnels. Si je n'enfouis presque jamais l'appendice dans les cas d'appendicite chronique, je l'enfouis toujours dans les cas d'appendicite aiguë, quelle que soit la difficulté que j'éprouve à le faire, et ceci pour plusieurs raisons. La première est que je désire charger la statistique de l'enfouissement et alléger la statistique du non-enfouissement.

Or, comme les suites d'une appendicite aiguë sont toujours beaucoup plus compliquées que celles d'une appendicite à froid, en enfouissant des appendicites aiguës, je mets du côté de l'enfouissement tous les accidents qu'on ne manquerait pas, si je n'enfouissais pas, d'attribuer au non-enfouissement de l'appendice, comme le fait Fiolle dans son cas.

Or, j'ai observé depuis 1923, époque à laquelle eurent lieu toutes ces discussions sur l'enfouissement du moignon, j'ai observé quatre occlusions par adhérence du grêle au cæcum, et pourtant dans ces quatre cas l'appendice avait été bien enfoui.

Je pense que la vraie cause de l'occlusion intestinale à la suite de l'appendicite aiguë, c'est la péritonite, et pas du tout la façon dont on traite ou dont on ne traite pas le moignon. Le cas de Fiolle se serait produit à la suite d'une appendicite à froid, que je lui trouverais une plus grande valeur. Et cependant, je pourrais lui opposer au moins le cas d'un jeune homme, fils de médecin, chez qui l'appendice avait été enlevé à froid par un chirurgien des meilleurs, et extrêmement partisan de l'enfouissement. Or, j'ai été obligé de réopérer trois ans plus tard ce malade pour une occlusion causée par une adhérence du grêle au cæcum, juste au point d'implantation de l'appendice enfoui avec tant de soins.

Ce garçon avait été très peu de temps après son opération d'appendicite soigné pour un soi-disant mal de Pott.

Je fus appelé auprès de lui une nuit, parce qu'il présentait des douleurs vives dans le ventre et des vomissements.

Je l'opérai très peu d'heures après et je trouvai l'intestin grêle extrêmement dilaté au-dessus d'une coudure qui était due à l'adhérence de cet intestin au cæcum au niveau de l'insertion de l'appendice enlevé trois ans auparavant, et certainement enfoui avec beaucoup de précaution.

Cette adhérence était allongée en forme de bride, si bien qu'il semblait vraiment exister un nouvel appendice, qui par sa base s'attachait sur le cæcum et par sa pointe sur l'intestin grêle. Il suffit de couper cette bride pour rendre au malade une santé parfaite. L'occlusion, qui datait seulement de quelques heures, cessa immédiatement ; mais, en même temps, toutes les douleurs lombaires cessèrent aussi, et l'enfant quitta la maison de santé en y laissant son corset en celluloïd.

En définitive, je crois que lorsqu'un accident survient à la suite d'une

ppendicectomie sans enfouissement, on ne manque pas de l'attribuer au non-enfouissement, et quand il survient à la suite d'une appendicectomie avec enfouissement on l'attribue au mauvais caractère du malade ou à toute autre chose.

C'est parce que j'ai prévu cela que j'enfouis toujours non seulement les appendicites aiguës, mais encore toutes les appendicites difficiles, toutes celles que je suppose pouvoir donner quelque ennui ; et de cette façon j'ai augmenté sans aucune équité, je le reconnais, les complications post-opératoires de l'appendicite avec enfouissement.

QUESTION A L'ORDRE DU JOUR

Les hydronéphroses et leur étude au moyen de l'uretérographie,

par M. **Maurice Chevassu**.

Les opérations conservatrices de divers ordres que M. Papin a confiées au rapport de M. Marion, dans une de nos précédentes séances, témoignent de son ingéniosité de savant et de sa hardiesse de chirurgien. Mais je tiens à m'associer aux conclusions de M. Marion touchant la valeur de ces opérations et le rôle qu'elles ont pu jouer dans les résultats obtenus.

Je ne veux pas chicaner mon ami Papin, parce qu'il n'est pas encore des nôtres, sur ce fait que ses observations sont souvent dépourvues du critérium d'un autre résultat que le résultat purement opératoire; les quelques résultats éloignés qu'il signale ne datent que de peu de semaines. C'est trop court dans des manifestations comme celles dont il s'agit ici.

Mais je veux m'opposer à une technique qui traite la cavité hydronéphrotique en supprimant une partie de sa poche ou en supprimant une partie du rein qui lui correspond. Que l'ablation d'un rein hydronéphrotique transformé en une coque de valeur minime soit une nécessité, on ne peut que le regretter. Mais maintenant que de nouveaux moyens d'exploration nous permettent de reconnaître de minimes distensions pyéliques, il ne me paraît pas démontré que l'action du bistouri sur la poche elle-même soit celle qui forcément leur convienne.

Il est peu concevable que la dilatation des cavités excrétrices du rein n'ait pas une cause. La traiter de congénitale lorsque cette cause échappe me paraît excessif. Croire que des distensions minimes ne peuvent céder que sous l'acte chirurgical me semble exagéré.

Pour provoquer la dilatation d'un canal excréteur, rien ne vaut un obstacle dans la zone sous-jacente. Point n'est besoin que cet obstacle soit considérable s'il est persistant. Dans les hydronéphroses volumineuses,

celles qu'on traite par la néphrectomie, l'obstacle est souvent visible : mais assez souvent il est placé bien au-dessous de la zone rénale ; il est en tout cas essentiellement un obstacle uretéral.

Lorsque l'obstacle n'est pas visible, on en est réduit aux hypothèses : gravelle de l'enfance, uretérite de cause ancienne ayant diminué la souplesse de l'uretère, troubles nerveux. Il n'est pas douteux que les études ont à ce point de vue porté jusqu'à présent d'une façon tout à fait insuffisante sur la totalité de l'étendue de l'uretère, négligeant en particulier la zone de l'uretère pelvien qui est si souvent gêné, au moins légèrement, dans son fonctionnement par les lésions de l'appareil génital, particulièrement chez la femme.

Rien ne dit que les causes qui provoquent de petites hydronéphroses et qui occasionnent ce qu'on appelle volontiers aujourd'hui de l'atonie pyélo-uretérale ne soient pas des causes passagères dont les conséquences ne seront pas forcément durables. S'adresser à la cause serait évidemment le seul traitement rationnel. Rechercher cette cause en étudiant en détail non pas seulement la zone pyélique distendue mais tout l'uretère sous-jacent, comme on tend à le faire à l'heure actuelle, est à la base d'un traitement rationnel.

Je reconnais que cette étude est délicate. Vouloir la faire en regardant radioscopiquement, comme MM. Legueu, Fey et Truchot, comment s'évacue l'uretère ne me paraît pas suffisant, car il est fort probable que des obstacles minimes peuvent gêner l'évacuation uretérale sans que cela se traduise par un arrêt de la colonne liquide à leur niveau. Est-ce que l'urine s'arrête derrière un léger rétrécissement de l'urètre?

Nous cherchons, à Cochin, avec mes élèves Bayle, Lazard, Petit, Petresco, à faire cette étude en injectant la cavité uretérale, et, du même coup, les cavités pyéliques, au moyen d'une sonde uretérale armée à 2 centimètres de son extrémité d'une olive qui s'applique à l'orifice de l'uretère. La radiographie du liquide opaque injecté nous fournit ainsi une sorte de moulage de l'uretère. Mais, comme pour la pyélographie simple, l'interprétation des résultats peut prêter à discussion.

L'injection que nous poussons jusqu'à apparition d'une douleur légère peut n'être pas suffisante pour distendre l'uretère; il se peut qu'elle nous dissimule de ce fait l'existence d'un contraste entre des zones larges et des zones étroites.

Peut-elle, inversement, étant trop poussée chez des sujets peu sensibles, dilater jusqu'à nous les dissimuler certaines zones normalement étroites? C'est possible, bien que moins probable.

Mais surtout, lorsqu'une uretérographie nous montre des variations dans le calibre de l'uretère, comment interpréter les zones étroites et les zones élargies?

Nous sommes gênés dans notre appréciation par ce fait que le calibre dit normal de l'uretère est loin apparemmment d'être semblable chez tous les sujets; nous sommes gênés plus encore par les contractions uretérales que nos radiographies peuvent saisir sur le fait.

Une zone étroite peut être :

Un rétrécissement normal, qui ne peut être que léger, sinon il devient pathologique ;

Un rétrécissement pathologique ;

Une contraction uretérale passagère ;

Une contraction uretérale plus persistante, autrement dit un spasme.

Ce sont les spasmes uretéraux qui semblent le plus aptes à troubler nos interprétations. Encore ne savons-nous pas si certaines lésions périuretérales susceptibles de gêner le fonctionnement de l'uretère et d'entraîner des dilatations sus-jacentes ne se traduisent pas essentiellement par la production d'un spasme localisé, plutôt que par un véritable rétrécissement organique.

La persistance d'une diminution de calibre toujours au même point est en faveur d'un rétrécissement véritable. Mais sa constatation impose un renouvellement d'exploration auquel les malades se prêtent difficilement.

Dans la séance du 14 mars dernier, je vous avais présenté, surtout pour vous communiquer notre technique d'étude, l'image d'un uretère pelvien, qui, sur deux radiographies prises à une minute d'intervalle, avait conservé aux mêmes points deux zones étroites que j'avais cru pouvoir interpréter comme des rétrécissements véritables. Une nouvelle urétérographie, faite une quinzaine de jours après les premières, n'a plus montré au même niveau qu'une dépression minime. Il ne s'agissait donc probablement que d'un spasme, peut-être localisé au niveau d'une petite lésion.

Les zones étroites sont donc d'interprétation difficile. Certaines semblent cependant particulièrement démonstratives.

Voici d'abord l'image aujourd'hui classique du rétrécissement de l'extrémité supérieure de l'uretère, qu'on tend beaucoup trop, à mon avis, à mettre sur le compte d'un vaisseau anormal. Chez cette malade, que j'ai opérée pour les calculs qui se dessinent en pâle sur l'opacité de son bassinet rempli d'iodure de sodium, j'ai constaté autour de l'origine de l'uretère une gangue fibreuse d'aspect inflammatoire chronique. J'ai excisé cette gangue de mon mieux. Naturellement, elle n'était pas absolument exsangue ; mais je puis affirmer qu'elle ne contenait pas d'autre artère que du type quasi microscopique.

Voici, par contre, une autre distension pyélique, qui est apparemment liée à l'existence d'une artère anormale. Mais voici une autre image un peu analogue, visible sur deux radiographies successives prises à deux minutes d'intervalle, qui ne s'accompagne pas de distension pyélique. S'agit-il d'une simple contracture du collet de l'uretère? Je ne me charge pas à l'heure actuelle de résoudre la question.

Voici une autre urétérographie due, comme toutes celles que je vous présente aujourd'hui, au talent de mon ami François Moret, mon assistant de radiodiagnostic au pavillon Albarran. Elle concerne une malade dont j'ai incisé l'uretère pelvien le 21 octobre dernier pour en extraire un calcul très irrégulier bloqué à 8 centimètres de l'orifice uretéral inférieur. Voici

la radiographie préopératoire. L'uretérographie pratiquée le 25 février dernier montrait au niveau de mon uretérotomie, qui avait guéri simplement, une encoche qui m'a semblé inquiétante pour l'avenir. Une nouvelle uretérographie faite avant-hier, trois mois et demi plus tard, montre une image analogue au niveau du rétrécissement; mais la dilatation uretérale sus-jacente s'est légèrement accentuée.

Les zones uretérales dilatées sont d'une interprétation moins difficile que les zones étroites, car il est certains calibres et certaines dilatations localisées qui ne peuvent pas être autre chose que des dilatations pathologiques.

Une image assez souvent observée est celle d'un fuseau de dilatation occupant toute la zone qui se projette au-dessus du squelette du bassin. C'est celle qu'on rencontre chez certaines femmes enceintes. Elle semble traduire une compression globale de l'uretère pelvien ou une compression particulièrement accentuée dans la zone du détroit supérieur. En voici un exemple net chez une femme observée au deuxième mois d'une grossesse ayant succédé très rapidement à un accouchement antérieur. Cet autre, moins accentué, s'observe chez une femme atteinte d'une très volumineuse salpingite droite.

Voici une autre uretérographie pour salpingite. L'uretère s'est à peine injecté dans ses derniers centimètres, au-dessus desquels se marque une dilatation nette. S'agit-il de compression ou de spasme? Je ne sais. En tout cas, une nouvelle uretérographie faite trois mois plus tard sur la même malade, après refroidissement de ses lésions et disparition de la masse salpingienne, ne montre plus rien d'anormal.

Chez les hystérectomisées, particulièrement, on peut observer des images anormales. Voici l'uretère d'une hystérectomisée toute récente pour fibrome ayant nécessité une libération uretérale; elle montre des sinuosités anormales d'un uretère pelvien légèrement dilaté. Voici une hystérectomisée récente pour salpingite; l'uretérographie montre une dilatation de toute la portion sacrée de l'uretère. Voici l'image obtenue chez une ancienne hystérectomisée pour fibrome. L'uretère est dilaté depuis la première pièce sacrée jusqu'au premier costoïde lombaire; il se continue là avec un uretère sinueux de moindre calibre.

Voici même une oblitération uretérale, chez une malade qui m'a été envoyée pour accidents rénaux graves peu de temps après une hystérectomie. La sonde uretérale butait à 4 centimètres. Le liquide opaque est arrêté au même niveau. J'ai dû néphrectomiser la malade en pleine urémie. Elle est actuellement à peu près guérie.

Voici enfin l'image observée chez une incontinente dont la cause nous échappe. L'uretérographie montre une dilatation localisée spécialement à l'extrémité inférieure de l'uretère, sans syndrome cystoscopique de dilatation kystique de l'extrémité inférieure de l'uretère.

Je laisse de côté, bien entendu, les dilatations totales avec reflux vésico-uretéral, que la simple cystographie permet de bien étudier, mais dont je ne peux résister au plaisir de vous montrer une épreuve parti-

culièrement remarquable; elle concerne une malade qui vit avec ce seul

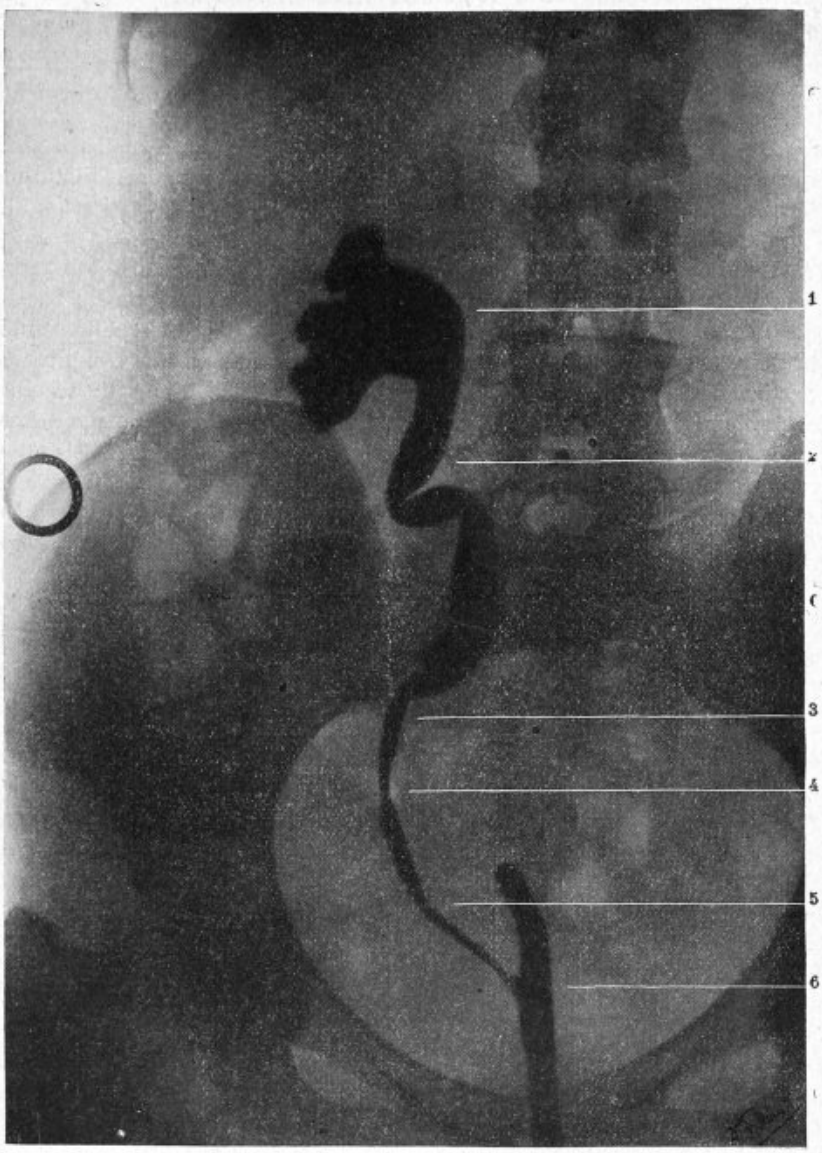

Fig. 1. — Uretérographie d'une uretéro-pyélo-néphrose.

1, Bassinet distendu; 2, Uretère lombaire distendu et coudé; 3, Uretère pelvien non distendu; 4, Sténose (?); 5, Sonde urétérale; 6, Cystoscope.

rein, l'autre ayant été néphrectomisé par moi, pour tuberculose, il y a huit ans.

Ce qui manque le plus jusqu'à présent à nos études uretéro-pyélographiques, c'est la différenciation entre les états momentanés ou très transitoires et les états persistants. Rien ne nous dit que des dilatations pyéliques constatées un jour soient des dilatations irrémédiables. La pyéloscopie a bien montré que, malgré des dilatations pyéliques déjà importantes, un rein pouvait se vider et fonctionner en somme dans des conditions proches de la normale. Dès que cette dilatation — je ne parle pas des très volumineuses coques rénales — coïncide avec un certain degré d'infection, on ne peut jamais savoir d'avance si la désinfection urinaire et le cathétérisme uretéral, agissant autant comme calibreur et dilatateur d'uretère que comme laveur du bassinet, ne pourront pas améliorer les choses.

Je demande donc à ceux qui pourraient être encouragés par l'exemple des très intéressantes observations de M. Papin de ne pas se lancer sur le vu d'une seule constatation pyélographique dans une voie chirurgicale qui me semble jusqu'à présent discutable et de ne livrer à ce genre de chirurgie que des malades longuement étudiés et suivis, chez lesquels il semblera démontré que les douleurs sont bien la conséquence de la distension et que cette distension n'est pas provoquée par une cause uretérale ou périuretérale sur laquelle on pourrait agir directement.

Je veux en terminant vous présenter deux autres radiographies d'hydronéphroses.

La première montre une image typique de dilatation du calice supérieur. Elle a été constatée tout à fait par hasard, la malade étant venue nous trouver pour des phénomènes de cystite que nous avons rattachés tout de suite à une tuberculose urinaire par la constatation du bacille de Koch dans les urines vésicales. Le cathétérisme uretéral nous montra que le bacille de Koch venait du rein droit; mais l'exploration comparée du fonctionnement des deux reins montra que, contrairement à la règle, le rein tuberculeux avait un fonctionnement qui n'était pas inférieur à celui du rein considéré comme sain. C'est pour cette raison que nous avons pratiqué une pyélographie sur ce rein, non tuberculeux, pour connaître la raison de sa déficience fonctionnelle. Dans l'histoire de la malade, on notait qu'il s'était produit, deux ans auparavant, une colique néphrétique à droite, mais, depuis, le rein hydronéphrotique n'avait plus été douloureux. Après quelques hésitations, j'ai pratiqué la néphrectomie du rein tuberculeux. Elle a été admirablement supportée. La malade vit actuellement sans douleur avec son seul rein à hydronéphrose localisée.

La dernière radiographie concerne une malade que je devais opérer ce matin et dont l'opération a dû être remise pour des raisons qui ne méritent pas de vous être exposées. Son hydronéphrose est indiscutable, son rein mobile également, mais la distension des cavités excrétrices n'est pas localisée à la seule zone sus-uretérale; elle s'étend bien au-dessous, et l'uretère est sinueux jusqu'à l'entrée du petit bassin. J'estime qu'il serait ici tout à fait insuffisant de remonter le rein pour obtenir un résultat parfait. J'attire en effet votre attention sur l'uretère sacré. Il présente une zone étroite qui est probablement la cause de la dilatation sus-jacente.

Mon intention est de commencer l'opération par l'étude de cette zone-là et de chercher à supprimer les causes de compression pouvant exister à ce niveau; ce n'est qu'ensuite que je fixerai le rein.

Cet exemple me paraît particulièrement digne de terminer mon plaidoyer en faveur de l'urétérographie systématique des hydronéphroses qui seule me paraît susceptible de nous faire connaître d'une manière complète les causes possibles de beaucoup de dilatations des voies excrétrices du rein.

COMMUNICATIONS

De la désinsertion temporaire des muscles pelvi-trochantériens dans le traitement des fractures sous-trochantériennes du fémur,

par M. **Charles Viannay** (de Saint-Etienne), correspondant national.

Le traitement des fractures de la région sous-trochantérienne du fémur se heurte à une difficulté capitale, qui est l'abduction et la rotation externe irréductibles du petit fragment supérieur entraîné par la contraction des muscles pelvi-trochantériens.

Même en plaçant le membre inférieur en abduction extrême et en le maintenant dans cette attitude, soit au moyen d'une extension continue, soit au moyen du grand plâtre de Whitmann, on n'arrive que très difficilement à placer le long fragment diaphysaire du fémur dans le prolongement exact du court fragment épiphysaire. Et, en pratique, les fractures sous-trochantériennes du fémur guérissent à peu près toujours avec une déformation en crosse de la cuisse plus ou moins accentuée, entraînant un raccourcissement important du membre inférieur et une impotence fonctionnelle qui se traduit toujours chez les accidentés du travail par une incapacité permanente élevée.

Or, depuis dix-neuf ans, j'emploie, dans le traitement de ces fractures, un procédé opératoire qui permet de supprimer l'action des muscles pelvi-trochantériens sur le fragment supérieur du fémur : ce procédé consiste dans la *désinsertion temporaire des attaches trochantériennes des muscles pelvi-trochantériens*.

J'ai employé pour la première fois ce procédé en 1909, chez une dancing-girl, dont l'observation a été communiquée à la Société de Chirurgie de Lyon (*Lyon chirurgical*, 1911, t. V, p. 516).

Voici en quoi consiste ce procédé :

Je mets à jour le foyer de la fracture par une incision externe s'étendant sur le tiers supérieur de la cuisse et remontant jusqu'à 5 centimètres

de la crête iliaque. Le grand trochanter et le fragment supérieur étant découverts, j'incise la gaine périostique de ce fragment supérieur, à fond jusqu'à l'os, en commençant cette incision au milieu du bord supérieur du grand trochanter et en la continuant sur la face externe de ce grand trochanter, puis du fragment épiphysaire, jusqu'au trait de fracture.

Abandonnant alors le bistouri pour la rugine tranchante d'Ollier, j'applique le tranchant de cet instrument dans mon incision périostique et je décolle chaque lèvre du périoste en faisant mordre la rugine dans l'os; je poursuis ce décollement dans toute la hauteur et sur toute la périphérie de l'extrémité supérieure du fémur, comme si je voulais réséquer cette extrémité. En haut, je désinsère les muscles fessiers, j'évide à la rugine la cavité digitale du grand trochanter et je ne m'arrête qu'à la limite inférieure du manchon capsulaire de l'articulation de la hanche; en bas, je dépérioste le fémur jusqu'au trait de fracture; en dedans, je désinsère le tendon du psoas avec le périoste qui revêt la base du petit trochanter, la région de l'éperon de Merkel et la face interne du fémur jusqu'au trait de fracture.

Avec la gaine périostique, toutes les insertions musculaires sont peu à peu détachées de l'os : le fragment supérieur du fémur devient alors *extraordinairement maniable* et la réduction aussi bien que la contention de la fracture se trouvent énormément facilitées.

Ce procédé n'est, en somme, qu'une application de la *méthode sous-capsulo-périostée d'Ollier*. Cette technique sauvegardant la continuité des fibres tendineuses avec le périoste, on a la certitude que les muscles pelvi-trochantériens se réinséreront au bout de quelques semaines, c'est-à-dire à peu près le temps que réclame la consolidation de la fracture.

La condition *sine qua non* de l'application de cette méthode est *l'emploi de la rugine tranchante d'Ollier-Leriche*. En effet, la rugine de Farabeuf ne permet pas de détacher, en conservant son intégrité et sa continuité avec les fibres tendineuses, un périoste aussi épais et aussi adhérent à l'os que celui de la région trochantérienne du fémur. D'autre part, si l'on voulait désinsérer au bistouri les muscles pelvi-trochantériens, cette désinsertion risquerait d'être définitive et d'entraîner une impotence fonctionnelle plus grave (bien que d'un autre ordre) que celle qu'on se proposait d'éviter.

Dans toutes mes observations, les muscles pelvi-trochantériens se sont réinsérés et ont repris leur fonctionnement normal après la consolidation de la fracture. En outre, la dénudation parfois assez étendue que j'ai pratiquée de l'extrémité supérieure du fémur n'a jamais compromis la vitalité de cette épiphyse, ni paru retarder le processus d'ossification.

Jusqu'ici, j'ai toujours employé la désinsertion des muscles pelvi-trochantériens comme procédé complémentaire d'une réduction sanglante suivie d'ostéosynthèse. Mais on pourrait très bien employer ce procédé seul, sans le faire suivre d'une ostéosynthèse. On se contenterait alors de découvrir le foyer de la fracture, de supprimer, s'il y a lieu, une interposition musculaire et de dépérioster, comme il a été dit plus haut, le fragment épiphysaire du fémur. Puis, les muscles et la peau ayant été suturés, on traiterait la fracture comme une fracture fermée, au moyen d'une extension

continue, soit au moyen du grand plâtre de Whitmann, suivant les cas et suivant ses tendances personnelles.

Voici l'observation (avec radiographies à l'appui) des deux derniers malades auxquels j'ai appliqué mon procédé de désinsertion des muscles pelvi-trochantériens.

Observation I. — *Fracture à multiples fragments de la région du col chirurgical du fémur; désinsertion des muscles pelvi-trochantériens et ligature osseuse; bon résultat anatomique et fonctionnel.*

Femme de quarante ans, obèse, énorme, pesant près de 100 kilogrammes.

Le 11 septembre 1927, elle se trouvait dans une auto qui capota et elle fut prise sous la voiture renversée.

Je l'examine dans mon service à l'hôpital, le jour même de l'accident, et je constate les symptômes d'une fracture haute du fémur droit : forte rotation du pied en dehors, ascension de 5 centimètres de la rotule et de la malléole interne, gonflement douloureux et ecchymose de la racine de la cuisse.

La radiographie montre qu'il s'agit d'une fracture à multiples fragments de la région sous-trochantérienne du fémur. Sur le cliché, on distingue quatre fragments : un fragment inférieur diaphysaire, un fragment supérieur épiphysaire, lui-même divisé en deux par un trait passant dans le plan frontal du grand trochanter, enfin, un fragment formé par le petit trochanter et sa base d'implantation sur le fémur.

Il m'apparaît que le traitement d'une telle fracture par les moyens non sanglants ne peut donner qu'un très mauvais résultat anatomique et fonctionnel et qu'une réduction sanglante s'impose.

Intervention le 14 septembre 1927, sous rachianesthésie à la scurocaïne. Longue incision commençant à 5 centimètres au-dessous de la crête iliaque et descendant sur la face externe de la cuisse jusqu'à sa partie moyenne. Découverte du foyer de fracture et évacuation d'un volumineux hématome. Après incision des plans musculaires, la première chose qui se présente est le fragment diaphysaire dont la pointe, saillante en dehors, embroche la partie supérieure du muscle crural. Incision de la nappe musculaire qui engaine l'os et suppression de l'interposition musculaire. J'isole alors et je dégage le fragment diaphysaire, puis je passe à la découverte du fragment supérieur. Ce fragment est lui-même divisé en plusieurs pièces, comme l'indique la radiographie (fig. 1) : non seulement le massif trochantérien est séparé de la diaphyse, mais le grand trochanter est divisé en deux fragments, l'un antérieur, l'autre postérieur, par un trait de fracture qui prolonge l'axe du col fémoral, dans le plan frontal. En outre, il y a un quatrième fragment formé par le petit trochanter, séparé du fémur avec une plaque de lame compacte.

La réduction d'une telle fracture pose un problème assez ardu : il est évident qu'un massif trochantérien ainsi émietté ne peut supporter aucune pièce de prothèse métallique.

Je pratique d'abord la désinsertion à la rugine des mucles pelvi-trochantériens, manœuvre rendue anormalement laborieuse par la fragmentation de l'extrémité supérieure du fémur : chaque fragment, saisi et fixé par un davier, est successivement dépériosté à la rugine. Ceci fait, je passe tout autour du massif trochantérien, jusque par-delà le petit trochanter, une forte anse de fil de bronze, qui rassemble les fragments ci-dessus décrits et enserre également la pointe du fragment diaphysaire. Le serrage lent de ce fil métallique rapproche les fragments, dont il assure, sinon la coaptation parfaite, du moins une mise en présence suffisante pour favoriser leur consolidation en bonne attitude.

Suture sur faisceau de crins du plan musculaire et de la peau.

Pansement; appareil plâtré maintenant le membre en abduction, associé à une extension continue. Suites favorables.

Le 17 octobre, soit trente-trois jours après l'intervention, ablation du plâtre et premier pansement : ablation des crins de drainage et des points de suture. R. p. p. L'extension continue est maintenue, sans appareil plâtré.

Le 2 novembre : réouverture partielle de l'incision, pour permettre l'ablation



Fig. 1. — Fracture sous-trochantérienne du fémur (Observation I).

du fil métallique. Maintien de l'extension continue jusqu'à la fin de novembre. A ce moment, la malade est autorisée à s'asseoir dans son lit. L'attitude du membre est bonne : il n'y a qu'une très légère rotation externe du pied et pas de raccourcissement apparent.

Sept mois après la fracture, j'ai revu cette malade et l'ai fait radiographier de nouveau. Elle marche en boitant à peine et avec une très légère éversion en

dehors de la pointe du pied. Il y a un raccourcissement de 2 centimètres. La consolidation osseuse est bonne. Il persiste cependant un peu d'abduction du fragment trochantérien : le cal semble avoir un peu fléchi depuis que la

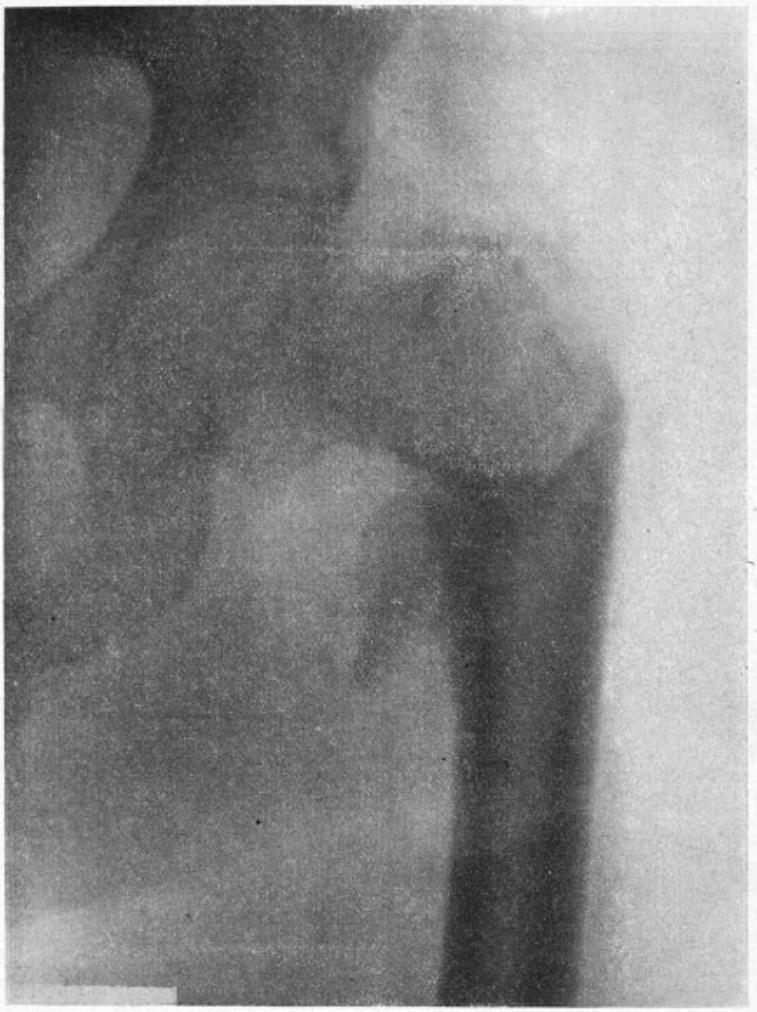

FIG. 2 — Fracture sous-trochantérienne du fémur (Observation II).

malade marche. Sur la dernière radiographie (fig. 2), on voit en outre que le petit trochanter fait encore une saillie anormale en dedans de la masse du cal, le fragment osseux auquel il appartenait ne s'étant pas réappliqué exactement à sa place sur le massif trochantérien.

Quoi qu'il en soit, si l'on songe à la complexité de cette fracture et aux

conditions défavorables résultant de l'obésité et du poids de cette femme, on ne peut nier, si difficile que l'on soit, que je n'aie obtenu un résultat assez satisfaisant.

Obs. II. — *Fracture sous-trochantérienne du fémur ; désinsertion des muscles pelvi-trochantériens et ostéosynthèse ; guérison.*

Il s'agit d'un homme de quarante-six ans, à qui j'avais pratiqué en 1914,

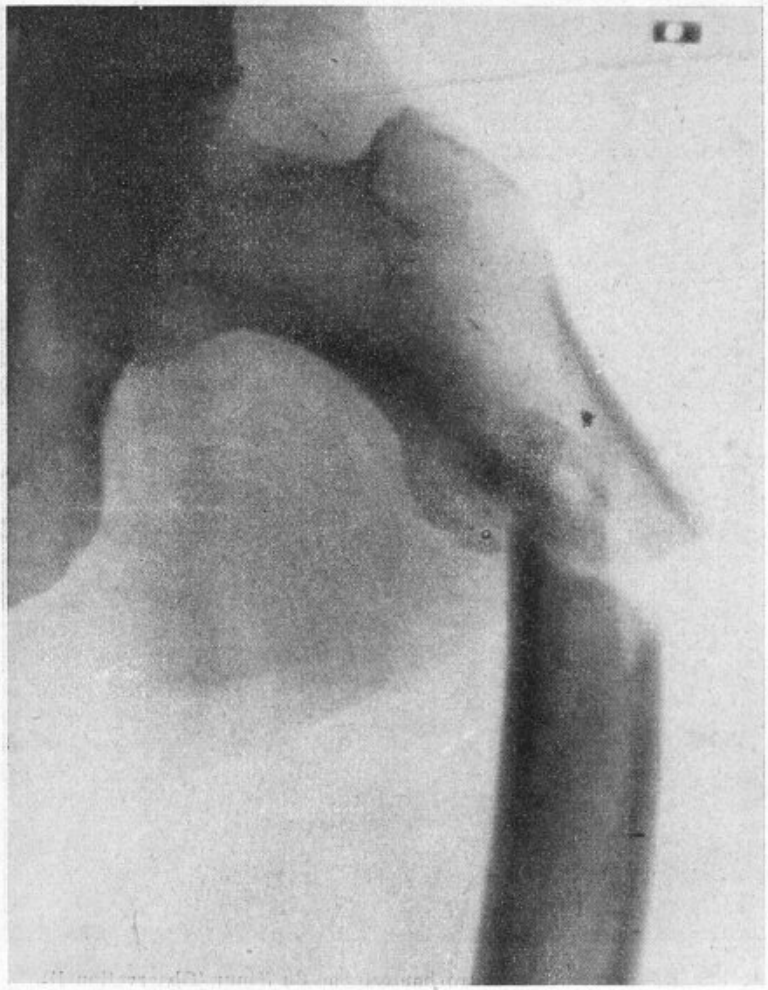

Fig. 3. — Fracture sous-trochantérienne du fémur (Observation II).

pour un écrasement de la partie inférieure de la jambe gauche, une désarticulation du genou par le procédé de Maurice Pollosson : désarticulation par la méthode sous-capsulo-périostée, avec conservation de la rotule et des ménisques

et occlusion immédiate de la cavité synoviale par la suture du manchon périostique du tibia. Le résultat de cette désarticulation avait été excellent et, depuis quatorze ans, ce blessé marchait sur l'extrémité de son moignon, avec un simple pilon, sans appui ischiatique.

Le 15 avril 1928, cet homme fit un faux pas, tomba et, dans sa chute, se fit

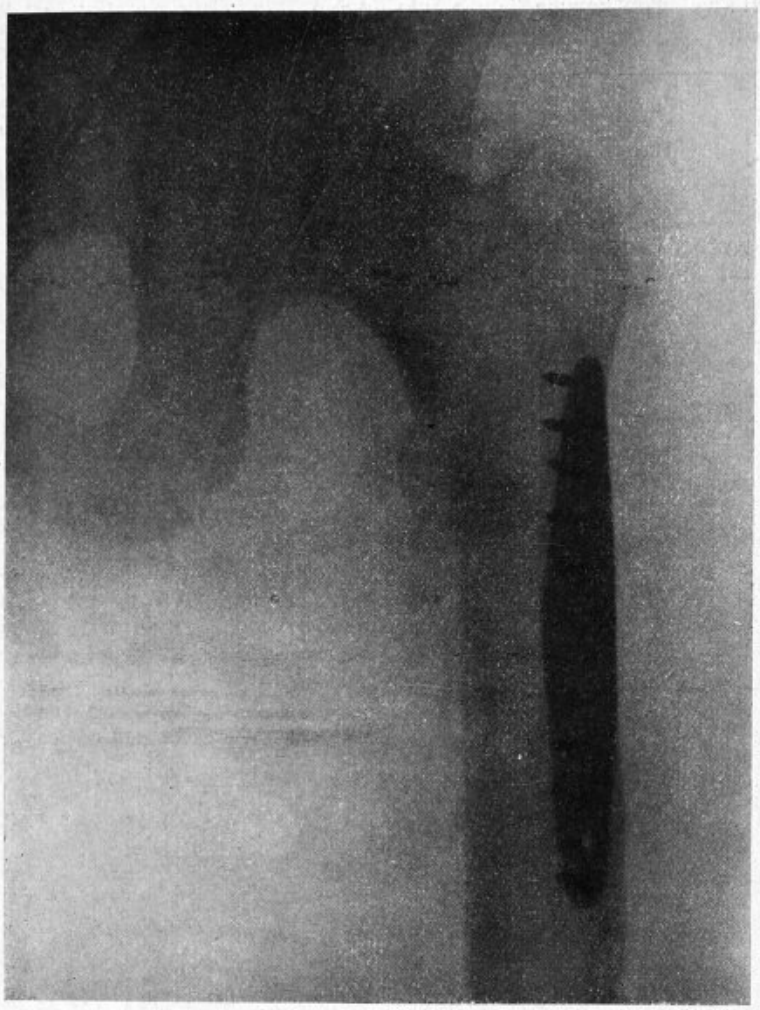

Fig. 4. — Fracture sous-trochantérienne du fémur (Observation II).

une fracture sous-trochantérienne du fémur droit (fig. 3). Il y avait, chez cet amputé, un intérêt majeur à lui bien réduire cette fracture de son seul membre inférieur intact. Aussi décidai-je de lui pratiquer une ostéosynthèse après désinsertion des muscles pelvi-trochantériens.

Intervention le 21 avril 1928, sous rachianesthésie à la scurocaïne. Longue

incision sur la face externe de la cuisse, commençant à 5 centimètres au-dessous de la crête iliaque. Après incision du fascia lata, j'arrive sur la face externe du grand trochanter, rendue plus superficielle par l'abduction du petit fragment supérieur.

Désinsertion des muscles pelvi-trochantériens, suivant la technique décrite

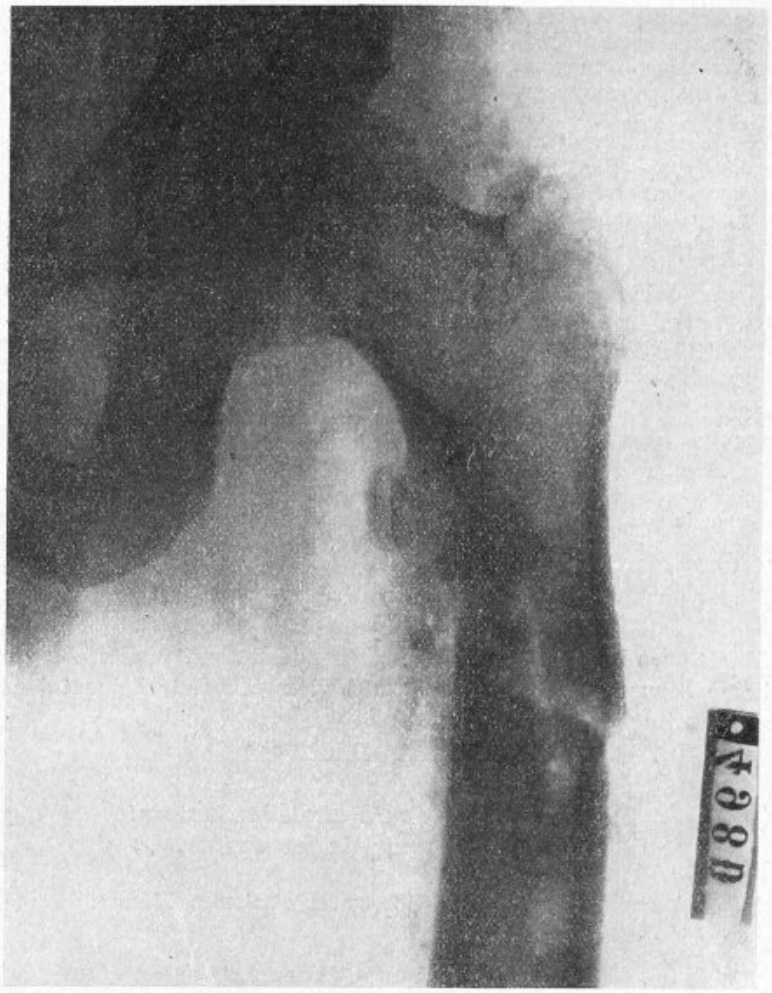

FIG. 5. — Fracture sous-trochantérienne du fémur (Observation II).

plus haut. Une fois complètement dépériosté, le fragment épiphysaire devient extraordinairement mobile : il obéit à la moindre pression de l'index: non seulement on place et on oriente ce fragment comme l'on veut, mais il garde exactement la position qu'on lui a donnée.

Incisant alors les plans musculaires au niveau du fragment inférieur, je

découvre une interposition d'un important faisceau du muscle crural, qui a été embroché par la pointe du fragment diaphysaire. Excision du muscle interposé. Coaptation facile des fragments ; ostéosynthèse au moyen d'une forte plaque de Lambotte à dix vis. Deux des vis de la moitié inférieure s'étant cassées dans la diaphyse au cours du vissage, je consolide la plaque au moyen d'une ligature au fil de bronze placée au niveau d'une des vis manquantes et étreignant le fragment diaphysaire et la plaque. Suture sur faisceau de crins du plan musculaire et du fascia lata; suture de la peau aux crins de Florence; pansement léger; extension continue en abduction modérée.

Au bout de quinze jours, ablation des crins de suture et de drainage; R. p. p.

Le 13 mai, je rouvre partiellement mon incision, pour enlever le fil métallique consolidant la plaque. Maintien de l'extension continue.

Le 2 juin, la consolidation osseuse me paraissant suffisamment avancée, et une radiographie (fig. 4) m'ayant montré que la coaptation des fragments était très bonne, je rouvris la cicatrice opératoire sous rachianesthésie, pour enlever la plaque de Lambotte. Je dus employer le tournevis pour extraire les vis : celles-ci n'avaient donc pas encore provoqné autour d'elles d'ostéite raréfiante. La consolidation osseuse me parut bonne : les mouvements de rotation imprimés à la cuisse en agissant sur le genou se transmettaient intégralement au fragment épiphysaire. Les quelques coups de maillet sur ciseau gouge, que je dus donner pour dégager et enlever la pointe des deux vis cassées dans la diaphyse, ne parurent pas ébranler la soudure des fragments. Il n'y avait pas encore de cal périostique visible, la fracture ne datant que de quarante-huit jours.

Suture sur faisceau de crins du plan musculaire et de la peau.

Maintien de l'extension continue en abduction modérée.

Une dernière radiographie que je viens de faire faire montre (fig. 5) une très légère déhiscence du trait de fracture. Peut-être me suis-je un peu trop pressé d'enlever la plaque de Lambotte [1]. On remarquera, tout autour du fragment épiphysaire, une ligne discontinue de points sombres représentant du tissu osseux nouvellement édifié par la gaine périostique séparée de l'os au cours de la désinsertion des muscles pelvi-trochantériens.

Il m'a paru intéressant, à propos de ces deux cas, d'insister sur un procédé inédit susceptible de rendre des services dans le traitement des fractures sous-trochantériennes du fémur.

Des accidents de la cholécystectomie et des moyens de les éviter,

par MM. **Anselme Schwartz** et **Serge Huard**.

L'ablation de la vésicule biliaire est à l'heure actuelle pratiquée suivant deux méthodes principales qui se partagent la faveur des chirurgiens :

1° *La cholécystectomie par voie directe* (méthode classique). — La vésicule est libérée de haut en bas, du corps vers le cystique, et l'opération se termine par ligature de ce canal.

2° *La cholécystectomie par voie rétrograde* (Mayo-Moynihan, Gosset). — Ici le canal cystique est lié d'abord, et on libère la vésicule de bas en

1. Actuellement, le membre est encore en extension continue.

haut. Nous ne parlerons pas de la cholécystectomie sous-séreuse, qui nous paraît rarement indiquée.

Quelle que soit la méthode employée, la cholécystectomie comporte deux temps importants et souvent délicats :

La ligature de l'artère cystique ;

La ligature du canal cystique.

a) Dans la *technique classique*, la vésicule préalablement décollée sert d'agent de traction sur le col. De ce fait, l'artère cystique se tend et se présente, suivant l'expression classique, sous forme d'une petite corde rigide, que l'on pince et que l'on sectionne pour poser ultérieurement un fil.

Le canal cystique libéré par la section du pédicule vasculaire est dès lors reconnu et sectionné, plus ou moins près du canal cholédoque.

b) Dans la *rétrograde*, c'est le canal cystique qui est lié d'abord. Une pince en cœur tirant sur la vésicule fait saillir le cystique que l'on suit jusqu'au confluent où l'on met à nu, avant la section du canal, le trépied biliaire.

Quant à l'artère cystique, on la fait saillir comme précédemment, mais c'est le canal cystique cette fois qui est l'agent de traction sur le col.

Dans l'une et l'autre méthode, pour lier l'artère cystique, on la fait saillir par traction, soit sur la vésicule (méthode classique), soit sur le cystique (voie rétrograde).

Quand on lit dans nos traités ou dans les articles particuliers ces techniques opératoires et que l'on regarde les figures qui accompagnent leur description, il se dégage de cette lecture une impression de grande facilité et de grande simplicité. Or, cette impression ne répond pas à la réalité. Le nombre des accidents observés au cours de cholécystectomie, entre les mains de chirurgiens réputés et entraînés à la chirurgie biliaire, montre bien qu'il s'agit d'une opération difficile, dont les techniques sont pleines d'insécurité. Voyons brièvement ces accidents. Ils peuvent se grouper en deux chapitres :

Les blessures de la voie biliaire principale ;
Les blessures du pédicule vasculaire.

I. Blessures de la voie biliaire principale. — Ces blessures peuvent être rapportées, et l'ont été par les auteurs, soit à une anomalie anatomique, soit à une lésion pathologique de la région.

Ainsi, dans un cas de Dujarier (juin 1925) (et nous le remercions d'avoir bien voulu nous le communiquer), les deux canaux hépatiques se fusionnaient très bas, et le cystique se jetait très haut dans le canal hépatique droit. Voulant faire une rétrograde, l'opérateur découvre un trépied biliaire ; il en prend la branche supérieure droite qui se tend par traction sur la vésicule, il la sectionne et la suit. Il s'aperçoit rapidement qu'il a coupé le canal hépatique droit. Malgré une suture minutieuse, sa malade meurt.

M. Dujarier avait, suivant les recommandations classiques, cherché le trépied biliaire, mais ce trépied n'était pas le bon par suite d'une disposition anatomique anormale.

Un accident assez analogue est arrivé à Kehr.

Ces anomalies anatomiques ne sont pas exceptionnelles puisque Eisendrath a pu compulser, en 1920, 51 observations de blessures accidentelles des voies biliaires de cette catégorie.

Dans d'autres cas, les blessures des voies biliaires sont expliquées par des lésions pathologiques qui, en déformant les organes, en ont changé les rapports. On trouve plusieurs faits de ce genre dans les discussions de la Société de Chirurgie de 1919 à 1923.

Duval, dans une rétrograde, résèque transversalement la presque totalité du cholédoque.

Savariaud sectionne le cholédoque et le canal cystique. Gouilloud, Mathieu, Lapointe, Fiolle, Sencert, Hartmann, Delbet, Auvray, Gosset — et nous arrêtons la liste — ont rapporté des faits personnels de blessure de la voie biliaire principale au cours d'une cholécystectomie.

Dans tous ces faits la blessure de la voie principale a été reconnue par son auteur au cours même de l'opération, mais souvent l'accident ne se reconnaît que par des suites opératoires anormales : ictère ou fistule biliaire intarissable.

Dans une statistique portant sur ses 1.000 premières opérations, Kehr compte 15 accidents de ce genre. Mayo fait mention de 24 cas semblables. Cependant les fistules biliaires intarissables ne sont pas toujours dues à la blessure opératoire de la voie principale. Flechtenmacher a rapporté un cas de nécrose du cholédoque consécutive à une ligature du cystique placée intentionnellement au ras du cholédoque. Cette nécrose fut constatée opératoirement lors d'une deuxième opération.

II. Blessures du pédicule vasculaire. — Ces blessures, d'après les publications, sont infiniment plus rares ; nous ne connaissons pas de cas publié de blessure de la veine porte ; pourtant cet accident ne nous paraît pas impossible. Nous avons trouvé, par contre, quelques observations de blessure de l'artère hépatique au cours des cholécystectomies [cas de Bakes (*Diskussions Verhandl der deutschen Gesellschaft für Chirurg.*, XXXIII, Kongress I, 1904, p. 82) ; d'Alessandri (*Il Policlinico*, 6 juillet 1908) ; de Smith (*The British Journ. of Surgery*, t. VIII, n° 32, 1921)] ; cas d'ailleurs terminés par la guérison, sans incidents notables à la grande surprise des opérateurs. Finsterer, Heinock parlent de ces accidents opératoires ; Kehr, dans une statistique rapportée par Hofmeister, cite 14 cas de ligature de l'artère hépatique ou de ses branches au cours d'opérations sur les voies biliaires, avec 7 guérisons et 7 morts.

Disons, en terminant, que parfois l'artère cystique elle-même, pincée, s'échappe au moment de la ligature et peut être impossible à retrouver (Kehr).

Comment expliquer de pareils accidents entre les mains d'opérateurs si habiles et si entraînés à la chirurgie des voies biliaires ? Il faut les expliquer par ce fait que l'opérateur qui pratique une cholécystectomie se laisse toujours guider par ses notions classiques sur l'anatomie normale de la

région. Or, il n'est point d'anatomie plus fréquemment anormale que celle du pédicule hépatique. Les rapports respectifs des canaux biliaires, du canal cystique, de l'artère hépatique et de ses branches sont d'une variabilité déconcertante.

Le *canal cystique* peut varier de longueur (2 à 6 centimètres) ; la situation de son embouchure, au lieu d'être au tiers inférieur du pédicule hépatique (56 p. 100 des cas), peut se trouver au tiers moyen (24 p. 100), derrière le duodéno-pancréas (12 p. 100), au tiers supérieur (8 p. 100). Il peut même ne pas exister du tout, la vésicule s'abouchant directement dans le cholédoque. Cette disposition est loin d'être rare dans la cholécystite lithiasique.

Le *canal hépatique*, lui aussi, peut être anormal. Un cas intéressant est la fusion tardive de ses deux branches d'origine, le canal se jetant à l'angle de réunion des deux (Sappey, J.-L. Faure, etc...).

Mais les *anomalies artérielles* sont autrement importantes dans la question qui nous occupe : anomalies de l'artère cystique, anomalies de la branche droite de l'artère hépatique.

L'*artère cystique*, plus ou moins longue, est tantôt unique (88 p. 100), tantôt double (12 p. 100) ; elle peut naître de la branche droite de l'artère hépatique, du tronc de cette artère, du tronc de la gastro-duodénale ou même de la branche hépatique gauche : de là de grandes variations dans ses rapports avec la voie commune.

D'autre part, l'*artère hépatique droite*, dont naît ordinairement le cystique, est également fréquemment anormale, puisqu'elle naît tantôt par bifurcation de l'hépatique propre (60 p. 100), tantôt d'un bouquet terminal de l'hépatique commune ou de la gastro-duonénale (20 p. 100) ; tantôt de la mésentérique supérieure (10 p. 100) ou du tronc cæliaque (4 p. 100).

De toutes ces variétés d'origine de l'artère cystique et de la branche droite de l'hépatique, il résulte des variations de situation du pédicule vésiculaire très bien étudiées par M. Hartmann, le pédicule abordant le col vésiculaire, soit à gauche (cas habituel), soit sur son bord droit (cas plus rares), soit même sur les deux bords si le pédicule est double.

Voilà pour les anomalies.

Mais, même dans les *cas dits normaux*, le bord supérieur de la vésicule, dans la région du col où l'aborde l'artère cystique, est en contact intime avec la branche droite de l'artère hépatique. Cette branche est très près du col vésiculaire, et pour lier l'artère cystique qui en naît il faut passer dans l'espace qui existe entre cette artère hépatique et le col de la vésicule. On a beau tirer sur celle-ci ou sur le cystique, si cet espace, par suite d'une artère cystique courte ou d'altérations pathologiques, reste étroit, on risque, en voulant placer une pince sur l'artère cystique, de mordre sur la branche droite de l'artère hépatique. Ceci est d'autant plus possible que la traction sur la vésicule est susceptible de couder la branche hépatique droite, ce qui est bien connu. Nous avons nettement constaté ce fait dans une de nos cholécystectomies sur le cadavre. Comme après chaque intervention nous faisions la dissection minutieuse du pédicule hépatique,

nous avons constaté très nettement, dans un cas, que la pince placée sur l'artère cystique avait entamé la branche droite de l'artère hépatique, coudée à ce niveau.

D'autre part, l'artère hépatique longe parfois la partie terminale du cystique, placée derrière ou devant lui.

Si on ne dissèque pas le canal, comme le conseille Gosset, si on le prend dans une pince, on peut pincer et lier l'artère hépatique.

A notre avis, l'artère hépatique droite constitue un danger dans la cholécystectomie et, à côté des blessures des voies biliaires dont nous avons précédemment parlé, nous pensons qu'il faut faire une place à la *ligature méconnue* de l'artère hépatique droite.

C'est cette ligature qui explique peut-être ces morts inattendues et inexpliquées à la suite d'une cholécystectomie qui avait été en apparence fort simple. L'acte opératoire s'était déroulé avec une correction apparente parfaite et l'opéré est mort d'une façon parfois dramatique, qui a fait dire à l'opérateur : fragilité hépatique ou défaillance cardiaque.

Ces faits (mort inattendue et inexpliquée) ne sont pas exceptionnels et, peut-être, si on avait fait, dans ces cas, une autopsie méthodique, avec dissection minutieuse du pédicule hépatique, aurait-on trouvé la cause du décès dans la ligature de la branche droite de l'artère hépatique.

Nous avons recherché dans la littérature les cas de ligature de l'artère hépatique, tant sur le vivant que sur l'animal, pour voir quels ont été les accidents observés. Or, dans la plupart des cas rapportés, lorsque le malade ou l'animal est mort, on parle de collapsus cardiaque ou d'insuffisance hépatique avec ou sans nécrose du foie, ce qui cadre bien avec ce que nous venons de dire.

En présence de ces faits, de cette insécurité constatée par les chirurgiens les plus autorisés dans la cholécystectomie, de cette impossibilité de connaître la disposition anatomique des organes sur lesquels on opère et qu'il est impossible de disséquer comme sur un cadavre pour savoir où l'on va (cette dissection est d'ailleurs, même sur le cadavre, très difficile), nous avons cherché s'il n'y avait pas un moyen de tourner la difficulté et d'éviter plus sûrement les accidents.

Le principe essentiel de la technique que nous employons depuis six mois, que nous avons exécutée de très nombreuses fois sur le cadavre et six fois sur le vivant, est la suppression de toute pince, ce que Gosset et d'autres chirurgiens recommandaient déjà, et surtout le fait de *séparer tout le méso-vésiculo-cystique en trois petits pédicules qui sont liés séparément, assurant la ligature de tout ce qui aborde la vésicule, qu'il y ait ou non anomalie, et cela sans aucune dissection.*

Voici la technique que nous employons :

Après avoir libéré le corps de la vésicule en commençant par la partie moyenne, ayant sous les yeux l'attache qui relie la vésicule au pédicule hépatique qu'il s'agit de couper, nous éraillons légèrement avec la pointe du bistouri, de haut en bas et dans toute sa hauteur, le péritoine qui recouvre la face antérieure et la face postérieure de ce pédicule; tout

comme dans une hystérectomie nous incisons le péritoine sur la face antérieure de l'isthme. Cette incision du péritoine est nécessaire et parfois ce péritoine, dans les vieilles cholécystites scléreuses, est épaissi et dur. Avec le ciseau mousse, on refoule en dedans, très doucement, la lèvre interne de la séreuse.

Si l'on examine alors le pédicule vésiculaire, on peut remarquer qu'il est formé de trois parties dont les éléments constituants ont une direction différente.

Une première portion, *supérieure*, se dirige verticalement vers la face inférieure du foie; elle ne contient, en général, que des trousseaux fibreux des filets nerveux et parfois de petites veines portes accessoires.

Une portion *moyenne* à direction presque transversale vers le pédicule hépatique; elle contient, presque toujours, l'artère cystique.

Une portion *inférieure*, obliquement descendante vers la partie basse du pédicule; elle contient le canal cystique.

Le péritoine étant refoulé comme nous venons de le montrer on pénètre avec une sonde cannelée entre les portions supérieure et moyenne, aussi près que possible de la vésicule; si le péritoine a été bien incisé sur les deux faces, on passe très facilement à travers le méso.

Quand la sonde cannelée a passé (et elle doit passer sans le moindre effort) on lui imprime quelques mouvements de haut en bas et de bas en haut de façon à transformer en une fente de 6 à 8 millimètres de long le trou qu'on avait fait dans le pédicule. Ce mouvement de la sonde cannelée a une importance considérable, car la sonde éloigne, en dedans et en dehors, les organes qu'il ne faut pas blesser : en dedans, surtout, l'artère hépatique droite; en dehors, la vésicule.

La fente étant faite, on passe avec l'aiguille porte-fil un catgut qu'on serre à la partie externe de la fente, du côté de la vésicule, autour de la partie supérieure du pédicule, laissant *en dehors du fil*, du côté *de la vésicule* juste assez de tissu pour couper ce qui reste avec le bistouri. Le premier pédicule qui contient en général peu de chose est fait.

On passe alors la sonde cannelée de la même façon et avec la même douceur entre les parties moyenne et inférieure; on transforme le trou en fente, et on place un deuxième fil comme précédemment; ce deuxième pédicule contient d'habitude l'artère cystique.

Il reste la partie inférieure du pédicule total qui contient le canal cystique que l'on peut poursuivre aisément aussi loin que l'on veut et qu'on lie facilement.

Ainsi nous avons fait pour libérer complètement la vésicule *de toute son attache interne* trois petits pédicules; nous n'avons pas placé une seule pince, rien n'a saigné et rien ne peut saigner, et grâce à ce placement du fil à l'aide de la sonde cannelée, puis avec le passe-fil, nous avons l'impression qu'à moins de cas vraiment exceptionnellement anormaux on ne risque pas de faire une faute opératoire.

De toutes les opérations que nous avons faites sur le cadavre, des six opérations que nous avons pratiquées sur le vivant s'est dégagée pour nous

l'impression que vraiment la cholécystectomie est l'intervention simple et facile qu'elle doit être. Nous avons un sentiment de sécurité que nous avions vainement cherché avec les méthodes classiques.

M. **Cunéo** : Comme beaucoup d'opérations la cholécystectomie est tantôt une opération d'une facilité enfantine, tantôt, et heureusement dans des cas beaucoup plus rares, une opération des plus difficiles. Ces difficultés tiennent le plus souvent à des modifications d'ordre anatomo-pathologique. Dans ces cas les adhérences, la gangue scléro-lipomateuse périvésiculaire rendent très pénibles la découverte et l'isolement des différents organes et aucune technique ne peut mettre à l'abri d'un accident. C'est dans un cas de ce genre que j'ai blessé la branche droite de l'artère hépatique, blessure qui a entraîné la mort de l'opérée.

Epithélioma sténosant de l'intestin grêle. Résection du segment intestinal. Guérison vérifiée au bout de sept ans. Mode d'élimination des sutures,

par M. **Pierre Fredet**.

Sans être d'une extraordinaire rareté, les épithéliomas de l'intestin grêle ne sont pas fréquents et ce seul fait légitimerait la présentation d'une pièce anatomique. Mais le cas dont il s'agit offre un intérêt de plus, car une circonstance fortuite m'a permis de vérifier directement le résultat opératoire plus de sept ans après la résection de la tumeur.

Voici en quelques mots l'histoire du malade :

Epithélioma sténosant de l'intestin grêle siégeant à 4 mètres environ du cæcum. Les signes cliniques étaient au complet et le diagnostic des plus faciles : hémorragies intestinales ; phénomènes de subocclusion ; tumeur perceptible, haut située, voisine de la ligne médiane, largement mobilisable dans le sens transversal ; état cachectique : le sujet, âgé de quarante-huit ans, dont le poids normal était de 100 kilogrammes, était tombé à 53 kilogrammes au moment de l'opération.

En septembre 1920, j'ai procédé à la résection d'un segment intestinal de 30 centimètres environ, portant la tumeur à son centre, et du coin mésentérique correspondant.

Nonobstant l'énorme dilatation subie par le segment proximal et la petitesse du segment distal, la continuité de l'intestin a pu être rétablie bout à bout assez facilement et très correctement, par suture continue en deux plans, au fil de lin, renforcée de quelques points séparés superficiels.

Voici la pièce (fig. 1) qui, macroscopiquement, est fort intéressante.

Je n'ai pas besoin d'ajouter que des fragments ont été soumis à des anatomo-pathologistes très compétents, M. Legris et notre collègue Lecène.

L'un et l'autre ont conclu à l'épithélioma.

Note remise par M. Legris :

« La tunique interne de l'intestin montre de grandes végétations constituées par des axes musculo-conjonctifs tapissés d'épithélium. L'aspect est, dans cette région, celui d'une sorte de polype œdémateux. Mais on retrouve des productions épithéliales de même disposition ou sous forme d'amas épithéliaux, plus profondément, sous la musculeuse, dans des cavités de dimensions variables, localisation qui témoigne de la nature nettement épithéliomateuse de la lésion. »

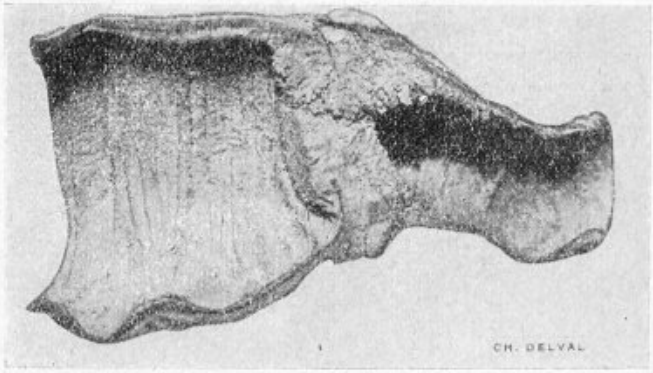

FIG. 1. — Coupe longitudinale du segment intestinal réséqué.
Noter la différence de calibre de l'intestin en amont et en aval de la tumeur.

Note remise par M. Lecène :

« Epithélioma cylindrique atypique de l'intestin grêle, prenant en certains points l'aspect du cancer dit colloïde (c'est-à-dire qu'une dégénérescence particulière du stroma conjonctif dissocie les boyaux épithéliaux, d'ailleurs fort nets). La tumeur envahit toutes les couches de la paroi intestinale. »

Suites opératoires simples. Dans le premier mois, le malade a repris 6 kilogrammes; au bout de seize mois, 45 kilogrammes.

Guérison persistante sans aucun trouble intestinal. J'ai revu l'opéré, de temps à autre, en parfait état, pendant sept ans.

Vers la fin de 1927, le sujet est venu me retrouver parce qu'il avait eu récemment des crises de subocclusion, analogues à celles qu'il avait éprouvées sept ans auparavant. Son état général était touché; il avait maigri de plusieurs kilogrammes. Un examen radiologique, exécuté par M. Gaston Durand, permettait de conclure à un obstacle siégeant vers la fin de l'intestin grêle. Dans ces conditions, deux hypothèses venaient naturellement à l'esprit : brides ou adhérences ou, ce qui était plus vraisemblable, récidive du néoplasme.

J'ai refait une laparotomie en décembre 1927 et une exploration très complète. A ma grande satisfaction, j'ai pu vérifier l'absence de brides ou d'adhérences et de toute récidive. Au niveau de l'anastomose, le péritoine

était un peu blanchâtre, mais l'intestin ne présentait aucune coudure ou coarctation ; il était rectiligne, de calibre normal et parfaitement souple. On ne retrouvait aucune trace apparente de la suture. Mais sur une étendue de 15 à 20 centimètres environ, en amont et en aval, existait un semis de plaquettes blanches, arrondies, de 1 à 2 millimètres de diamètre, logées entre le péritoine et la musculeuse. J'ai enlevé quatre de ces plaquettes dont je reparlerai dans un instant.

En réalité, les accidents nouveaux provenaient d'une appendicite méconnue. L'appendice était gros, turgescent, adhérent à la fosse iliaque ;

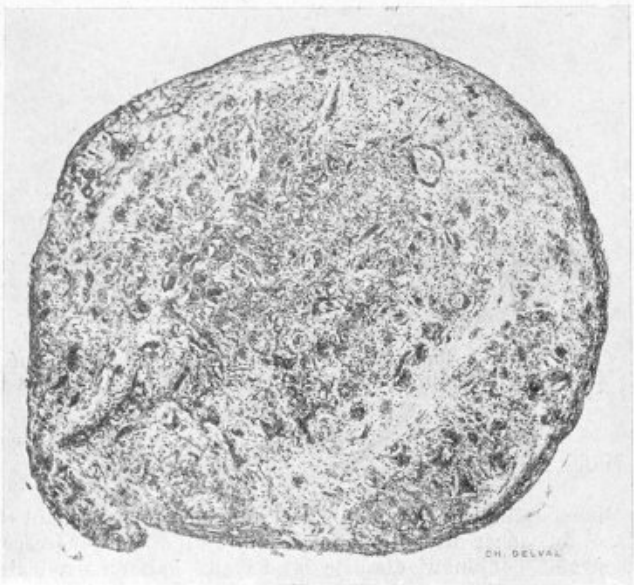

Fig. 2. — Coupe d'un des granulomes à corps étrangers, contenant les débris des fils de lin ayant servi à la suture intestinale. Vue d'ensemble, montrant un grand nombre de plasmodes. Préparation de M. Chenot. Coloration à l'hématéine-éosine-safran. $G = \frac{53}{1}$.

il présentait manifestement les signes d'une poussée inflammatoire récente. Il a été enlevé. L'examen microscopique n'a montré que des lésions d'inflammation banale.

L'étude que nous avons faite des plaquettes, avec mon chef de laboratoire, M. Chenot, est très instructive. Ce sont des granulomes à corps étrangers (fig. 2), avec d'énormes cellules géantes englobant des débris de filaments brunâtres (fig. 3), reliquats évidents des fils de lin qui ont servi à la suture. Des brins contenus dans un des plasmodes montrent encore la torsion du fil.

Je laisse de côté les considérations auxquelles on pourrait se livrer en

ce qui concerne l'appendicite à surprise et les particularités de l'examen radiologique. Elles ont été exposées par M. Gaston Durand à la Société de gastro-entérologie.

Je ne veux retenir ici que ce qui a trait au néoplasme et à l'opération : épithélioma incontestable de l'intestin grêle, extirpation large du segment portant la tumeur. Entérorraphie circulaire avec fils non résorbables,

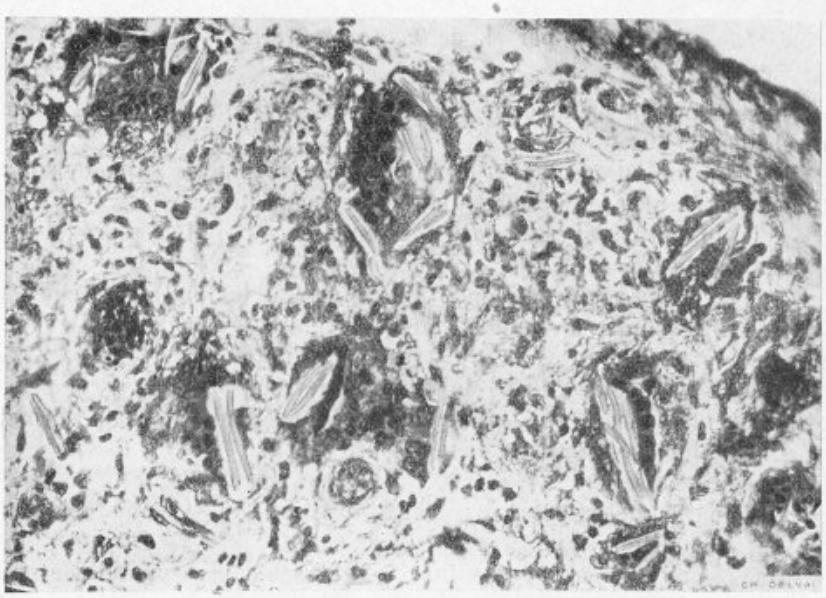

Fig. 3. — Les cellules géantes et leur contenu à un plus fort grossissement.

$$G = \frac{330}{1}.$$

absence de récidive et résultat anatomique parfait constaté sept ans plus tard. Mode d'élimination des sutures au lin, dont le processus est encore nettement apparent au delà de sept ans.

PRÉSENTATIONS DE MALADES

Tumeur du vermis médian,

par M. de **T. de Martel.**

Je vous présente cette enfant de huit ans que j'ai opérée d'une tumeur cérébelleuse.

Mlle M... me fut adressée à la fin de février 1928, avec le diagnostic de tumeur cérébrale avec stase papillaire sans localisation précise.

A la fin de 1926, il est apparu des vomissements qui se reproduisirent ensuite fréquemment.

En décembre 1927, diplopie. Une ponction lombaire pratiquée en janvier 1928 montre un liquide clair contenant 0,45 centigrammes d'albumine, sans leucocytose.

Un examen oculaire du Dr Monbrun, en février 1928, montre une stase papillaire très accentuée, bilatérale, avec une acuité visuelle normale.

Une diplopie avec parésie de la 6e paire gauche.

Pas de localisation.

Trépanation décompressive par ouverture de la fosse temporale droite.

Aucune amélioration.

Une semaine après l'intervention, les vomissements réapparaissent, puis de la somnolence.

La malade est montrée au Dr Cl. Vincent.

Le diagnostic de tumeur inter-bulbo-cérébelleuse (tumeur de la ligne médiane) est porté sur l'attitude de la tête, sur une certaine parésie faciale gauche, une certaine diminution de l'ouïe à droite, une certaine hypotonie du membre inférieur gauche; il existe de plus du nystagmus, et la malade titube en marchant.

28 *mars* 1928. Ouverture de la fosse cérébelleuse sur la ligne médiane par la technique que j'ai décrite ici il y a quelques jours.

On découvre ainsi le vermis flanqué de la partie interne des deux hémisphères cérébelleux.

A sa partie inférieure, il est très distendu; on le soulève et on voit appendue à sa face inférieure une tumeur dont le volume est celui d'une grosse cerise.

Il se produit à ce moment un ralentissement marqué de la respiration avec des pauses inquiétantes par instants.

On décide d'interrompre l'opération se proposant d'y revenir au moment opportun.

Suites opératoires normales.

La première semaine, la situation s'aggrave plutôt; la céphalée, les

vomissements persistent, et même sont plus accentués. La première trépanation reste saillante et très tendue.

Le 20 avril, la situation est nettement améliorée, la première trépanation s'est affaissée, il s'est fait dans la zone de trépanation postérieure, une tuméfaction médiane dont le flot se transmet à la trépanation de la fosse moyenne.

L'enfant commence à marcher, l'amélioration se poursuit alors rapidement.

Première application de rayons X *en mai*.

Après une interruption de trois semaines, elle est revue, elle est transformée, elle a engraissé, elle joue, court, saute même à la corde.

Il n'existe plus de stase papillaire; la diplopie a presque complètement disparu, on ne retrouve plus de parésie facile; l'ouïe est normale des deux côtés. C'est à peine s'il existe une légère attitude anormale de la tête

Réflexions. — 1° Une trépanation décompressive faite au hasard sur la fosse cérébrale qui n'est pas le siège de la compression peut ne rien décomprimer. Il faut s'efforcer de donner de la place à la tumeur elle-même.

2° Le diagnostic des tumeurs inter-bulbo-cérébelleuses est possible dans presque tous les cas. Il repose principalement sur l'attitude de la tête (flexion légère de la tête avec contracture des muscles de la nuque, inclinaison), sur des phénomènes cérébelleux très légers, sur la présence de symptômes de déficit très frustes dans les fonctions des nerfs bulbo-protubérantiels.

3° La trépanation décompressive postérieure n'a agi qu'avec un temps perdu de trois semaines, le temps pour le 4e ventricule d'être débloqué. Le déblocage du 4e ventricule s'est manifesté par une tuméfaction liquide médiane au niveau de la cicatrice.

4° L'enfant n'est pas guérie, puisqu'elle porte encore sa tumeur. Mais elle n'est plus en danger.

Les R. X. ont le temps d'agir, s'ils doivent agir. S'ils ne doivent pas agir, la tumeur pourra peut-être être enlevée un jour; car beaucoup de ces tumeurs du 4e ventricule ont l'habitude de glisser et de s'extérioriser.

Tuberculose pulmonaire unilatérale,

par **M. Pierre Duval.**

Je vous présente une malade atteinte de tuberculose pulmonaire unilatérale gauche, chez laquelle j'ai pratiqué une ablation presque totale de toutes les côtes de ce côté. Au bout de trois ans le résultat est parfait. La malade a engraissé de 12 kilogrammes; l'affaissement thoracique est aussi complet que possible, le poumon droit est indemne.

Absence de vésicule biliaire avec calcul du cholédoque,

par M. **Alglave**.

Cette courte communication tire son intérêt de l'absence de la voie biliaire accessoire : vésicule biliaire et canal cystique, chez une malade atteinte d'un ictère assez intense entretenu par un calcul du cholédoque.

Il s'agit évidemment d'un calcul primitif de la voie biliaire principale, puisque la voie biliaire accessoire fait défaut. La vésicule biliaire qui n'existe pas chez beaucoup d'espèces animales, telles que certains solipèdes et certains rongeurs, peut faire défaut dans l'espèce humaine.

Chez celle-ci, son absence paraît assez rare; cependant, Charpy faisait remarquer dans l'article qu'il écrivait vers 1900, dans le *Traité d'anatomie* qu'il a publié avec Poirier, qu'une vingtaine d'observations de cette absence avaient été relevées dans la littérature anatomique, française et étrangère.

Chez la malade dont je vais vous parler, la vésicule et le canal cystique font défaut, et à la place du sillon que la vésicule occupe normalement à la face inférieure du foie il existe une scissure profonde qui s'enfonce vers le bord massif postéro-supérieur de l'organe, le séparant en deux masses distinctes, l'une droite, l'autre gauche. Disposition qui existe chez beaucoup d'espèces animales.

Il m'a été possible de voir la scissure jusqu'à son point le plus profond, et pas plus en ce point qu'en d'autres il n'existe de vésicule ni d'ébauche de vésicule, ni de moignon de canal cystique.

En ce qui concerne maintenant le côté clinique de mon observation, voici le cas résumé dans ses traits essentiels :

La malade, âgée de trente-six ans, est entrée dans mon service le 30 avril 1928, pour un ictère intense qui dure depuis quatre mois, sans rémission.

Elle raconte qu'il y a dix ans elle a eu un premier ictère moins accentué et qui a duré quelques jours seulement.

Celui-ci est apparu en janvier dernier, à la suite d'une violente douleur qui s'est fait sentir dans l'hypocondre droit et qui irradiait dans le dos.

Cet ictère s'est accentué en quelques jours. En même temps il y avait de petites poussées fébriles, les urines prenaient une teinte foncée, les matières fécales se décoloraient et un prurit intense s'établissait.

Tous symptômes qui persisteront jusqu'à l'intervention chirurgicale.

A l'arrivée à l'hôpital, la malade, qui a un embonpoint assez marqué, accuse pourtant un amaigrissement de 10 kilogrammes depuis le début de l'ictère.

L'*examen clinique* montre que le foie a un volume sensiblement normal, qu'il n'y a pas de douleur appréciable à la palpation de la région vésiculaire et qu'on n'y sent rien d'anormal.

L'*examen radiographique* ne révèle rien d'anormal dans la région habituelle de la vésicule, mais fait soupçonner l'existence d'un calcul sur le trajet du cholédoque.

L'*examen du sang* dénote 0 gr. 35 d'urée pour 1.000, des pigments biliaires en grande quantité et une proportion de cholestérine de 3 grammes pour 1.000.

L'*examen des urines* montre des pigments biliaires, l'absence de pigments sanguins, la présence d'un peu d'albumine, l'absence de glucose.

L'*opération* a lieu le 9 mai 1928 et révèle, comme il a été dit en commençant, l'absence de la vésicule biliaire et l'existence, à la place qu'elle occupe habituellement, d'une scissure profonde qui divise le foie jusqu'à son bord épais postéro-supérieur.

La vésicule et le cystique faisant défaut comme fil conducteur vers la voie biliaire principale, on recherche le cholédoque et le calcul qu'il est supposé contenir par l'exploration douce de ce canal entre pouce et index, celui-ci étant engagé dans l'hiatus de Winslow.

On se rend ainsi compte que le cholédoque qui n'est guère distendu contient, dans sa portion rétro-duodénale, un calcul unique qui paraît avoir les dimensions d'une petite noisette et qui est mobile.

Pour extraire ce calcul on va d'abord amorcer le décollement pariétal du duodénum, cependant que l'index reste engagé dans l'hiatus de Winslow. Mais, au moment où on se dispose à ouvrir le cholédoque, le calcul fuit sous le doigt qui soutient ce canal et tombe dans le duodénum où on le perd.

Dans ces conditions, la voie cholédocienne paraissant redevenue libre, on termine l'opération par simple fermeture de la plaie opératoire pariétale.

Dans les jours qui vont suivre l'examen des matières ne montre pas le calcul en entier mais des parcelles qui ressemblent à celles que peut donner la désagrégation d'un calcul friable.

De toutes façons, dès le troisième jour après l'opération, les matières fécales évacuées se recolorent, cependant que les pigments biliaires diminuent dans les urines et que l'ictère s'atténue.

Après huit à dix jours, l'ictère a presque complètement disparu, cependant que les urines et les matières offrent un aspect sensiblement normal.

Actuellement, six semaines après l'intervention, je vous présente la malade en parfait état de guérison.

Nous nous promettons, d'ailleurs, de la suivre attentivement dans l'avenir, en ne perdant pas de vue l'intérêt anatomique et clinique tout particulier qu'elle présente.

Fracture transcervicale du fémur consolidée,

par M. **Pierre Mocquot.**

Je vous présente une malade de cinquante-cinq ans, que j'ai soignée pour une fracture transcervicale du col du fémur par la réduction sous anesthésie et l'immobilisation dans un appareil plâtré en abduction et rotation interne.

L'accident était survenu le 10 décembre 1927. La malade, le lendemain, ne présentait pas de raccourcissement appréciable, et une légère rotation externe. On constatait la tumeur du pli de l'aine et une douleur vive à ce niveau. La diminution d'amplitude de l'excursion du grand trochanter était très nette.

Le 15 décembre, je fis sous anesthésie au chlorure d'éthyle la réduction de la fracture, comme je l'ai appris de mon maître Ch. Nélaton, et j'appliquai un appareil plâtré en abduction et rotation interne.

La réduction, vérifiée par radiographie, parut satisfaisante.

Le plâtre fut laissé en place deux mois, et la malade maintenue encore un mois au lit.

Elle commença à se lever le 11 mars. Très rapidement, elle marcha bien sans béquilles, en faisant des pas égaux ; il n'y avait pas de rotation externe appréciable.

Je vous la présente aujourd'hui, six mois après l'accident. Elle marche bien, presque sans boiter; la flexion de la hanche est presque complète, il n'y a pas de raccourcissement appréciable, pas de déviation de pied en dehors. La radiographie semble bien indiquer qu'il s'est fait une consolidation osseuse que l'état anatomique et fonctionnel fait déjà soupçonner.

PRÉSENTATION D'INSTRUMENT

Semelle métallique pour la réduction des fractures de jambe,

par MM. **Alglave** et **Genin**.

MM. Alglave et Genin présentent une semelle métallique pourvue d'une manette et d'une bride en tissu solide, stérilisable comme la semelle.

Cet appareil a été imaginé par eux pour la réduction des fractures de

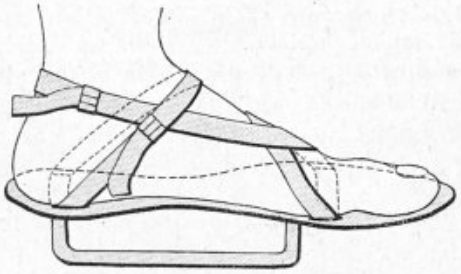

Fig. 1.

jambe par ostéosynthèse et ils l'utilisent avantageusement déjà depuis un an.

La semelle est appliquée contre la plante du pied.

Elle fixe solidement le pied grâce à la bride et elle permet, par l'intermédiaire du pied, de tirer sur le fragment inférieur de la fracture. On la manœuvre au besoin dans un sens ou dans l'autre pour obtenir la réduction.

La Société se réunit en Comité secret.

Le Secrétaire annuel, M. A. Bréchot.

L. Maretheux, imprimeur, 1, rue Cassette, Paris.

BULLETINS ET MÉMOIRES

DE LA SOCIÉTÉ NATIONALE DE CHIRURGIE



Séance du 27 juin 1928.

Présidence de M. OMBRÉDANNE, *président.*

PROCÈS-VERBAL

La rédaction du procès-verbal de la précédente séance est mise aux voix et adoptée.

CORRESPONDANCE

La correspondance comprend :

1° Les journaux et publications périodiques de la semaine.

2° Un travail de M. VANVERTS, correspondant national, intitulé : *Excision d'un ulcère du duodénum. Résultat éloigné.*

3° Un travail de M. WELTI (de Paris), intitulé : *Six cas de goitre exophtalmique traités avec succès par la thyroïdectomie subtotale.*

M. PIERRE DUVAL, rapporteur.

4° Le Secrétaire général dépose sur le bureau de la Société, au nom des auteurs, la cinquième édition du *Précis de Pathologie chirurgicale.* Cet ouvrage sera déposé dans la bibliothèque de la Société et des remerciements sont adressés aux auteurs par le Président.

A PROPOS DU PROCÈS-VERBAL

A propos des exostoses du crâne (exostoses non syphilitiques),

par M. **Mauclaire**.

J'ai eu l'occasion d'observer un cas d'exostose mastoïdienne qui rappelle une des observations publiées par M. Auvray. Il s'agissait d'un malade, âgé de vingt-neuf ans, et c'est seulement depuis un an que la tumeur était apparue. Cela me parut bien étonnant. Cette tumeur gagna peu à peu en arrière l'os occipital. Elle était sessile, aussi large que la paume de la main, plaquée sur l'os à cause de l'aponévrose temporale et du péricrâne. Sa surface était un peu marronnée. Il n'y avait aucun trouble fonctionnel. L'ablation fut très pénible tellement l'ostéome était dur. C'était une exostose éburnée sans cartilage à sa surface. J'avais frappé si fort avec le marteau, que j'avais peur d'observer de la commotion cérébrale post-opératoire. Il n'en fut rien. La scie de Gigli n'aurait pas été utilisable.

Ce qui est intéressant dans cette question, c'est la pathogénie. Elle est très obscure. Rieffel (*Gaz. des Hôp.*, 1894) et Poirier (*Thèse Paris*, 1894-1895) admettent que l'exostose naît de la membrane suturale *sans passer par l'état cartilagineux*, comme les os du crâne eux-mêmes, et il les appellent exostoses ostéogéniques. Elles naissent souvent près du siège des fontanelles latérales. J'avais pensé qu'elles peuvent aussi naître des cellules mastoïdiennes qui avaient été ouvertes dans mon opération, comme les exostoses éburnées naissent du sinus osseux de la face. Mais c'est encore là une hypothèse [1]. Et cependant les spécialistes décrivent des *mastoïdites « éburnées »* [2].

On a encore invoqué comme point de départ les os wormiens. Pour les exostoses nées au centre d'un os plat, occipital (Textor), os frontal (Peugrueber), le point de départ médullo-ostéopériostique est seul plausible avec ou sans traumatisme.

Excision d'un ulcère du duodénum. Résultat éloigné,

par M. **J. Vanverts.**

Mme R..., cinquante ans, ayant été soignée il y a une trentaine d'années pour des phénomènes (douleurs vives, hématémèses) qui furent considérées comme dus à un ulcère de l'estomac. Sous l'influence du traitement les troubles disparurent; mais il semble qu'il ait persisté de l'hyperchlorhydrie intermittente. Telle est la situation en 1900, c'est-à-dire à l'âge de vingt-six ans, quand je suis appelé à voir cette malade pour la première fois.

1. Mauclaire : *Soc. Anat.*, janvier 1905.
2. Rateau et Rouquette : Mastoïdites éburnées. *Rev. de laryngol. et otologie*, juin 1926.

Les mêmes troubles continuent les années suivantes, mais restent intermittents.

Vers 1924, les troubles douloureux s'accentuent et en septembre 1925 se produit une crise très violente; mais il n'y a pas de vomissements. Les douleurs apparaissent cinq ou six heures après le repas, dans la partie supérieure du ventre, un peu à droite de la ligne médiane. L'amaigrissement progresse rapidement. Le palper au niveau de la région sous-hépatique, dans la région du bord externe du droit, est très douloureux.

Après consultation d'un de mes collègues qui conclut à l'existence d'une cholécystite et qui estime inutile de procéder à une radiographie, je décide d'intervenir.

L'opération est pratiquée le 4 mars 1925. L'incision est faite transversalement et intéresse le muscle droit du côté droit. La vésicule est saine; il n'y a aucune adhérence. Sur la première partie du duodénum, au niveau de la face antérieure, existe une partie rouge qui répond à un épaississement de la paroi de l'intestin; cet épaississement est parfaitement localisé. Cette partie rouge et indurée, qui mesure 1 cent. 1/2 de diamètre, est excisée. La plaie intestinale est fermée par deux plans de suture.

L'examen histologique de la portion enlevée fut pratiqué par le professeur Curtis qui m'a remis la note suivante : « Ulcère en cupule à surface lisse. A la coupe, on trouve au niveau de l'ulcère le tissu cicatriciel habituel des ulcères simples avec légère couche nécrotique à la surface et prolifération glandulaire sur les deux bords, sans aucun envahissement de la sous-muqueuse. Il s'agit donc d'un ulcère chronique simple, sans aucune trace de cancer. »

Les suites de cette opération furent très simples. Au point de vue fonctionnel les troubles douloureux ont complètement disparu et la digestion se fait normalement. Cet état persiste en juin 1928. La cicatrice abdominale est solide.

A propos des accidents consécutifs aux ligatures des carotides,

par M. **Auvray**.

Il ne saurait être question, bien entendu, que de la ligature de la carotide primitive ou de la carotide interne, puisque dans les intéressantes communications de Lenormant et de Lecène nos deux collègues ont envisagé la question des troubles cérébraux consécutifs à la ligature des gros troncs carotidiens.

Je suis intervenu deux fois pendant la guerre pour des anévrismes artério-veineux intéressant les carotides et la jugulaire interne; j'ai été conduit à des opérations complexes de ligature sur ces gros troncs vasculaires et ce sont les résultats de ces ligatures que j'ai tenu à vous apporter. Je crois n'avoir jamais publié ces deux cas en détails. J'y ai fait seulement allusion dans ma communication du 26 octobre 1927 à la Société de Chirurgie.

Observation I. — *Anévrisme artérioso-veineux de la carotide externe et de la veine jugulaire interne. Ligatures des artères carotide externe et interne, de la jugulaire interne et extirpation.*

Ce premier fait se rapproche de ceux qui siègent au niveau de la fourche carotidienne et ont fait l'objet du rapport de Lenormant. Il concerne un blessé de guerre, jeune, que j'ai opéré le 12 décembre 1914. La tumeur anévrismale siégeait à gauche et présentait tous les signes de l'anévrisme artério-veineux ;

elle siégeait à la hauteur de la grande corne de l'os hyoïde et s'étendait vers l'angle de la mâchoire. Au moment de notre opération, le blessé ne présentait ni troubles cérébraux, ni troubles des organes des sens. *Opération* : l'anévrisme est abordé par une incision parallèle au bord antérieur du sterno-mastoïdien. L'artère carotide primitive et la veine jugulaire interne, qui est énorme, sont mises à nu au-dessous de l'anévrisme. Leur dissection est poursuivie de bas en haut jusqu'à la hauteur de l'anévrisme; je parviens ainsi à dégager la bifurcation carotidienne, et à mettre à nu l'artère carotide externe et l'artère carotide interne sous lesquelles je passe un fil d'attente. L'anévrisme commence en effet au-dessus de la bifurcation des carotides, mais il est impossible de préciser si la communication artério-veineuse existe entre la carotide externe et la jugulaire interne ou entre la carotide interne et ce gros tronc veineux. A partir de ce moment l'opération, qui a pour but d'extirper l'anévrisme après quadruple ligature, devient très laborieuse, à cause de la présence de vaisseaux très nombreux et très dilatés qui entourent l'anévrisme. Bien souvent, la sonde cannelée au cours de l'opération déchire des vaisseaux qui deviennent la source d'une hémorragie abondante. A un moment donné, pour diminuer la source de l'hémorragie, je me vois contraint de serrer les fils que j'ai placés au-dessous de l'anévrisme sur les *artères carotide externe et interne* au voisinage de leur origine. Ces ligatures n'arrêtent qu'incomplètement l'hémorragie. Alors, la main d'un aide tamponne fortement le centre de la région anévrismale, tandis que je procède à la ligature des vaisseaux qui entourent la tumeur, à la ligature des artères thyroïdienne, faciale, carotide externe dans son bout périphérique. La circulation est interrompue dans la veine jugulaire interne au-dessus et au-dessous de la communication artério-veineuse.

L'hémostase étant ainsi assurée tout autour de l'anévrisme, j'en achève la dissection et termine par son extirpation totale. C'est à ce moment que je m'aperçois que la communication artério-veineuse existait entre la carotide externe et la veine jugulaire interne, et non pas, comme je l'avais d'abord supposé, entre la carotide interne et la jugulaire interne. La ligature qui avait été placée au début de la dissection de l'anévrisme sur l'origine de la carotide interne eût donc pu être évitée.

A la suite de l'opération, qui avait comporté la ligature de la carotide externe à ses deux extrémités, la ligature de ses branches, la ligature de la carotide primitive à son origine et la double ligature de la veine jugulaire interne, il ne s'est produit aucun trouble fonctionnel important, seulement un peu de gêne pour avaler. Il n'y a eu, et c'est là le fait capital, *aucun trouble d'origine cérébrale*; pas la moindre paralysie, pas même de parésie; et la guérison post-opératoire s'est faite dans les conditions les plus simples.

J'ai reçu des nouvelles de mon opéré en mars et en juin 1915. En mars, il accusait des douleurs dans le côté gauche de la tête, mais qui tendaient à s'améliorer. Il se plaignait d'une gêne fonctionnelle marquée dans l'épaule gauche, ce qui s'expliquait, car la branche externe du spinal avait été blessée au cours de la dissection de l'anévrisme. Mais il n'accusait aucun trouble qui pût être d'origine cérébrale. Il ne s'en est produit ni à la suite de l'opération, ni tardivement.

Obs. II. — *Anévrisme artérioso-veineux de la carotide primitive gauche et de la jugulaire interne. Quadruple ligature et extirpation.*

Il s'agit d'un jeune soldat blessé trois mois auparavant par un petit éclat qui l'a atteint au cou. Il présente, au moment où je l'observe, tous les signes d'un anévrisme artério-veineux de la carotide primitive. Il existe un peu d'œdème de la face à gauche et un peu de circulation supplémentaire; mais aucun trouble cérébral. *Opération* le 23 juillet 1915.

Incision sur le bord antérieur du sterno-mastoïdien. Mise à nu de l'artère carotide et de la jugulaire interne au-dessous de l'anévrisme; séparation d'avec

le pneumogastrique ; la veine jugulaire forme un énorme tronc bleuâtre, elle est au moins doublée de volume. On procède ensuite à la mise à nu de l'artère et de la veine au-dessus de l'anévrisme et on les lie ; de même, on procède à la ligature successive de toutes les veines collatérales très dilatées. Le nerf pneumogastrique, intimement accolé à l'anévrisme, est disséqué, puis l'anévrisme est enlevé en totalité. Le blessé, au cours de l'opération, a perdu très peu de sang : l'opération a été bien moins difficile que dans le cas précédent. Aucun incident ne s'est produit au moment de la ligature des gros troncs artériels et veineux.

La guérison a été rapidement obtenue. Le blessé n'a présenté dans les suites de l'opération aucun trouble d'origine cérébrale. Mais je n'ai pas eu de détails sur les suites éloignées de l'opération.

Voici donc deux faits dans lesquels la ligature des gros troncs carotidiens et de la jugulaire interne n'a été suivie d'aucun trouble cérébral, même passager. Mais ces deux sujets étaient des hommes jeunes, ayant une trentaine d'années, aux artères saines. C'est là, je crois, le point important à envisager dans l'histoire des ligatures des gros vaisseaux du cou ; chez les sujets sains et jeunes que nous étions appelés à opérer pendant la guerre, les complications, sauf anomalies vasculaires toujours possibles au niveau des artères de la base du cerveau, n'étaient guère à redouter.

Il serait fort intéressant d'établir dans quelle proportion les troubles de circulation cérébrale peuvent être observés à la suite de la ligature des gros troncs carotidiens ; pour être renseignés à ce sujet, il importerait que tous ceux qui, parmi nous, ont été conduits à pratiquer la ligature de ces gros troncs carotidiens versent au débat ouvert sur cette question leurs observations ; c'est comme contribution à cette étude que je vous ai apporté les deux seuls cas où j'ai été conduit à lier les gros vaisseaux carotidiens.

Hernie traumatique transdiaphragmatique de l'estomac opérée et guérie depuis plus de trois ans,

par M. P. Lecène.

Leriche nous a rappelé, avec raison, qu'il était encore intéressant de publier les *résultats éloignés* des opérations pour hernie diaphragmatique.

Or, j'ai revu ces jours-ci, parfaitement guéri, un blessé de 1914 que j'ai opéré en mars 1925 d'une hernie transdiaphragmatique de l'estomac.

L'histoire de ce blessé était caractéristique. Blessé en novembre 1914 par des éclats d'obus qui avaient atteint l'épaule, l'aisselle et le flanc gauche, M. B..., âgé à ce moment de trente-deux ans, fut traité pendant quatre mois dans un hôpital de Rouen.

A ce moment, il y eut une légère réaction péritonéale, des vomissements et une hématurie.

Aucun projectile ne fut extrait.

Jusqu'en 1924, soit pendant dix ans, pas de troubles sérieux, sauf quelques vagues douleurs à la base du thorax, à gauche, survenant pendant la digestion.

En juillet 1924, brusquement, douleurs thoraco-abdominales violentes à gauche, vomissements répétés et constipation rebelle; cette crise dure cinq jours.

Fin septembre 1924, nouvelle crise tout à fait analogue, qui dure une quinzaine de jours.

Depuis octobre 1924, les crises douloureuses thoraco-abdominales accompagnées de vomissements sont plus fréquentes.

Actuellement (fin février 1925), le malade est émacié et l'alimentation devient très difficile. En effet, une demi-heure après le repas (pris de très

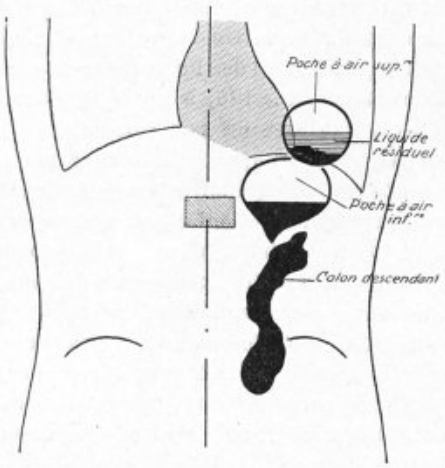

Fig. 1. — Schéma radioscopique pris 24 heures après l'ingestion par la bouche d'un repas de gélobarine (Dr Nadal).

bon appétit), le malade éprouve une sensation de constriction douloureuse qui a son maximum au niveau du rebord costal gauche.

Cette gêne s'accompagne de dyspnée et de nausées.

Souvent, un vomissement alimentaire survient qui soulage le malade. S'il ne vomit pas, les douleurs persistent et, se déplaçant, deviennent épigastriques; elles cessent au bout de quatre ou cinq heures.

Quelquefois, c'est le *décubitus latéral gauche* qui hâte la fin de la crise douloureuse en provoquant une émission abondante d'éructations fétides.

L'inspection et la palpation ne révèlent rien de particulier.

De même l'auscultation et la percussion de l'hémithorax gauche ne présentent rien d'anormal.

Les symptômes si particuliers bien décrits par le malade pouvaient permettre de soupçonner le diagnostic de hernie diaphragmatique traumatique, mais non de l'affirmer, cela va sans dire.

La radioscopie, faite par le Dr Nadal, à Saint-Louis, montra qu'il s'agissait bien d'une hernie diaphragmatique de l'estomac.

Le schéma ci-contre qui reproduit un calque radioscopique, vingt-quatre heures après l'ingestion de gélobarine, est particulièrement démonstratif.

On voit que l'estomac est biloculé ; la poche supérieure est certainement sus-diaphragmatique ; elle contient de l'air, du liquide résiduel et de la gélobarine ; la poche inférieure sous-diaphragmatique ne contient que de l'air et de la gélobarine. Le reste de la gélobarine se trouve dans le côlon descendant.

Une radiographie faite suivant un diamètre oblique montre que la hernie siège à la partie moyenne du diaphragme.

Le diagnostic étant ainsi solidement établi, j'opère le 11 mars 1925 ; anesthésie génitale au Schleich. Incision oblique de l'hypocondre gauche, entamant le rebord chondrocostal ; section complète du grand droit.

On découvre facilement, le malade étant placé en lordose lombaire exagérée, l'orifice herniaire qui donne passage à un segment stomacal important et à un gros bouchon épiploïque.

Le collet herniaire débridé par une incision de quelques centimètres, on réduit l'estomac dans l'abdomen ; on voit alors que ce viscère avait subi une demi-torsion dans le sens des aiguilles d'une montre à l'intérieur de la hernie (je ne dis pas du sac herniaire, puisqu'il n'y en a pas dans ces cas).

La traumatopnée est minime, mais cependant nette. On referme aussitôt l'orifice du diaphragme qui mesure environ 6 centimètres de longueur sur 4 centimètres de largeur par un surjet, au fil de lin n° 2, bien serré. La traumatopnée cesse aussitôt.

On remet l'estomac à sa place normale et on libère les adhérences épiploïques qui forment un voile de périgastrite étendu jusqu'au pylore.

Fermeture de la paroi abdominale en deux plans, dont un profond de crins de Florence sur le plan musculo-aponévrotique.

Actuellement, *trois ans et trois mois après l'opération*, l'opéré est en parfaite santé ; il n'a plus aucun trouble digestif et la radioscopie vérifie l'évacuation normale de l'estomac.

RAPPORTS

226 opérations pour ulcère gastrique ou duodénal,

par M. le professeur **Tanasesco** (de Jassy).

Rapport de M. J. Okinczyc.

M. le professeur Tanasesco (de Jassy) a bien voulu nous adresser sa statistique *intégrale* d'opérations pour ulcère gastrique ou duodénal.

C'est un document précieux, comme toute statistique intégrale, et qui comprend *226 interventions*.

Si nous répartissons ces 226 observations suivant le siège anatomique de l'ulcère, nous trouvons :

103 ulcères pyloriques;
55 ulcères du duodénum;
53 ulcères de la petite courbure;
6 ulcères associés;
3 ulcères de la grande courbure;
1 ulcère de la paroi postérieure de l'estomac;
1 sténose médio-gastrique;
2 ulcères peptiques du jéjunum.

Nous trouvons confirmée une fois de plus la notion que l'ulcère siège avec prédilection dans la région pylorique; puis il existe une extension divergente et à peu près d'égale fréquence, à partir de ce centre, vers le duodénum d'une part et vers la petite courbure d'autre part.

M. Tanasesco a opéré deux ulcères peptiques du jéjunum survenus après gastro-entérostomie simple. Mais nous avons relevé, dans ses observations, un autre ulcère peptique, non opéré, survenu après une gastro-entérostomie avec exclusion du pylore; ce qui fait trois ulcères peptiques sur 226 interventions.

Les 226 interventions ont donné en bloc : 14 morts opératoires, soit une mortalité de 6,19 p. 100, mortalité faible, si nous tenons compte du nombre et de l'importance de certaines interventions.

I. Sur les 103 ulcères pyloriques, 46 ont subi une gastro-entérostomie simple (postérieure); 48, une gastro-entérostomie avec exclusion par ligature (Parlavecchio); 11 une gastro-pylorectomie.

A. Sur les 46 gastro-entérostomies simples, il y eut 2 morts, soit une mortalité de 4,34 p. 100.

23 malades n'ont pas été retrouvés.

19 ont été revus et ont donné : 11 guérisons complètes, soit 57,8 p. 100; 3 améliorations, soit 15,71 p. 100; 5 échecs, soit 26,3 p. 100.

C'est la proportion habituelle dans la gastro-entérostomie pour ulcère pylorique.

Les résultats éloignés ont été constatés :

Sept ans après l'intervention : 2 fois : 2 guérisons complètes;

Six ans après l'intervention : 2 fois : 1 guérison complète et 1 amélioration;

Cinq ans après l'intervention : 2 fois : 1 guérison complète et 1 amélioration;

Quatre ans et demi après l'intervention : 3 fois : 2 guérisons complètes et 1 échec; ce dernier a été réopéré;

Quatre ans après l'intervention : 5 fois : 3 guérisons complètes et 2 échecs;

Trois ans et demi après l'intervention : 2 fois : 1 guérison complète et 1 échec;

Deux ans et demi après l'intervention : 1 fois : 1 échec ;
Deux ans après l'intervention : 1 fois : 1 guérison complète ;
Un an et demi après l'intervention : 1 fois : 1 amélioration.

B. Sur les 48 gastro-entérostomies *avec exclusion*, il y a eu 2 morts, soit une mortalité de 4,16 p. 100.

19 malades n'ont pas été retrouvés.

27 ont été revus et ont donné : 15 guérisons complètes, soit 55,5 p. 100 ; 4 améliorations, soit 14,8 p. 100 ; 8 échecs, soit 29,6 p. 100.

La proportion des échecs est un peu plus grande que dans la série précédente, comme on pouvait s'y attendre avec l'exclusion.

Les résultats éloignés ont été constatés :

Sept ans après l'intervention : 2 fois : 1 guérison complète et 1 amélioration ;

Six ans après l'intervention : 4 fois : 2 guérisons complètes, 1 amélioration et 1 échec ;

Cinq ans et demi après l'intervention : 1 fois : 1 échec ;

Cinq ans après l'intervention : 2 fois : 2 guérisons complètes ;

Quatre ans après l'intervention : 2 fois : 2 échecs ;

Trois ans et demi après l'intervention : 1 fois : 1 guérison complète ;

Trois ans après l'intervention : 9 fois : 6 guérisons complètes, 1 amélioration, 2 échecs ;

Deux ans après l'intervention : 5 fois : 3 guérisons complètes, 1 amélioration, 1 échec ;

Un an après l'intervention : 1 fois : 1 échec.

C. Sur les 11 malades qui ont subi une gastro-pylorectomie, il y a eu une mort, soit 9,09 p. 100 de mortalité.

La technique employée a été : le Billroth II : 8 fois ; le Krönlein-Mikulicz : 1 fois ; le Polya : 1 fois ; le Finsterer : 1 fois.

4 malades n'ont pas été retrouvés.

6 ont été revus et ont donné 6 guérisons complètes.

Nous retrouvons ici, comme ailleurs, la même proportion de guérisons complètes, dont la qualité est ordinairement meilleure avec la résection ; malheureusement, cette qualité s'achète par une mortalité opératoire plus élevée.

De plus, les résultats les plus éloignés ne dépassent pas deux ans.

II. Sur les 55 ulcères du duodénum, 21 ont subi une gastro-entérostomie simple ; 29, une gastro-entérostomie avec exclusion et 5 une gastro-pylorectomie.

A. Sur les 21 gastro-entérostomies simples, la mortalité opératoire est *nulle*.

10 malades n'ont pas été retrouvés.

11 ont été revus et ont donné : 8 guérisons complètes, soit 72 p. 100 ; 1 amélioration, soit 9 p. 100 ; 2 échecs, soit 18 p. 100.

C'est donc une très grosse proportion de bons résultats, plus élevée que celle ordinairement observée dans les mêmes circonstances.

Les résultats éloignés ont été observés :

Huit ans après l'intervention : 1 fois : 1 guérison complète ;

Sept ans après l'intervention : 1 fois : 1 guérison complète ;

Six ans après l'intervention : 1 fois : 1 guérison complète ;

Cinq ans après l'intervention : 1 fois : 1 guérison complète ;

Quatre ans après l'intervention : 3 fois : 2 guérisons complètes et 1 échec ;

Trois ans après l'intervention : 3 fois : 2 guérisons complètes et 1 amélioration ;

Un an après l'intervention : 1 fois : il y a eu apparition d'un ulcère de la petite courbure au bout d'un an et une résection médiogastrique qui donne une amélioration.

B. Sur les 29 ulcères du duodénum, traités par la gastro-entérostomie avec exclusion, la mortalité opératoire a été *nulle*.

13 malades n'ont pas été retrouvés.

16 ont été revus et ont donné : 8 guérisons complètes, soit 50 p. 100 ; 3 améliorations, soit 18,7 p. 100 ; 5 échecs, soit 31,2 p. 100, dont 1 ulcère peptique du jéjunum.

Nous retrouvons ici une augmentation de la proportion des échecs, comme toujours après l'exclusion, et même, comme souvent, l'apparition d'un ulcère peptique.

Les résultats éloignés ont été constatés :

Huit ans après l'intervention : 1 fois : 1 guérison complète ;

Sept ans après l'intervention : 1 fois : 1 amélioration ;

Six ans après l'intervention : 1 fois : 1 guérison complète ;

Quatre ans après l'intervention : 2 fois : 2 guérisons complètes ;

Trois ans et demi après l'intervention : 1 fois : 1 guérison complète ;

Trois ans après l'intervention : 4 fois : 2 guérisons complètes, 1 amélioration, 1 échec ;

Deux ans après l'intervention : 1 fois : 1 guérison complète ;

Un an et demi après l'intervention : 2 fois : 2 échecs dont 1 ulcère peptique ;

Un an après l'intervention : 1 fois : mort d'une autre maladie après amélioration ;

Neuf mois après l'intervention : 1 fois : 1 échec (subit secondairement l'énervation).

C. Sur 5 ulcères du duodénum, traités par gastro-pylorectomie, la mortalité opératoire a été nulle.

1 malade n'a pas été retrouvé.

4 malades ont été revus, et ont donné : 3 guérisons complètes, soit 75 p. 100 ; 1 amélioration, soit 25 p. 100.

C'est encore une très belle proportion de bons résultats, puisque tous ont donné des guérisons durables.

Le temps écoulé depuis l'opération ne dépasse pas deux ans.

III. Sur les 53 ulcères de la petite courbure de l'estomac, 24 ont subi une gastro-entérostomie simple, 13 la résection en selle avec suture longitudinale, 3 la résection partielle avec gastro-entérostomie, 6 la thermocautérisation de Balfour, et 7 la gastrectomie.

A. Sur les 24 gastro-entérostomies simples, il y a eu 3 morts opératoires, soit 12,50 p. 100 de mortalité.

4 malades n'ont pas été retrouvés.

17 ont été revus et ont donné : 8 guérisons complètes, soit 47 p. 100 ; 2 améliorations, soit 11,7 p. 100; 7 échecs, soit 41 p. 100.

Ces résultats confirment ceux que mon maître M. Hartmann avait déjà apportés à cette tribune, et qui démontraient l'efficacité de la gastro-entérostomie simple, même dans l'ulcère de la petite courbure, et malgré la perméabilité habituelle du pylore.

Les résultats éloignés ont été constatés :

Huit ans après l'intervention : 3 fois : 3 guérisons complètes.

Sept ans après l'intervention : 3 fois : 1 guérison complète, 1 amélioration, 1 échec.

Six ans après l'intervention : 2 fois : 1 guérison complète, 1 échec.

Quatre ans après l'intervention : 1 fois : 1 guérison complète.

Trois ans après l'intervention : 3 fois : 1 guérison complète, 1 amélioration, 1 échec.

Deux ans après l'intervention : 2 fois : 2 échecs.

Un an et demi après l'intervention : 2 fois : 1 guérison complète, 1 échec.

Un an après l'intervention : 1 fois : 1 échec.

B. Sur les 13 résections en selle, il y a eu 2 morts opératoires, soit 15,38 p. 100 de mortalité.

Les 11 autres malades ont été revus et ont donné : 2 guérisons complètes, soit 18 p. 100; 4 améliorations, soit 36,3 p. 100; 5 échecs, soit 45,4 p. 100.

Mortalité lourde et échecs en majorité, ce ne sont pas des résultats qui semblent recommander cette intervention.

Les résultats éloignés ont été constatés :

Cinq ans après l'intervention : 2 fois : 1 amélioration, 1 échec.

Quatre ans après l'intervention : 4 fois : 2 améliorations, 2 échecs.

Trois ans après l'intervention : 2 fois : 1 guérison complète, 1 amélioration.

Deux ans après l'intervention : 2 fois : 1 guérison complète, 1 échec.

Un an et demi après l'intervention : 1 fois : 1 échec (a subi alors une G. E. P. avec un très bon résultat).

Il semble donc qu'il soit préférable d'associer toujours la gastro-entérostomie à la résection en selle, et les résultats suivants confirment cette hypothèse.

C. Sur 3 résections en selle, complétées par une gastro-entérostomie, il y a eu 1 mort opératoire. Mais les 2 autres malades revus, quatre ans et un an et demi après l'intervention, jouissaient d'une guérison complète.

D. 6 malades ont subi la thermo-cautérisation suivant la technique de Balfour. Il y a eu une mort opératoire.

Les 5 autres malades ont été revus et ont donné :

1 guérison complète (20 p. 100) constatée après un an et demi.

2 améliorations (40 p. 100) constatées après quatre ans et neuf mois.

2 échecs (40 p. 100) constatés après six ans et cinq ans.

Ce n'est pas non plus très brillant à l'actif de cette méthode.

E. 7 malades ont subi une gastrectomie régulière avec 2 morts opératoires, soit 28,7 p. 100 de mortalité.

5 malades ont été revus et ont donné 5 guérisons complètes, qui s'échelonnent entre sept mois et trois ans et demi après l'intervention.

Lourde mortalité, mais résultats parfaits chez les malades guéris : nous retrouvons une fois de plus les constatations déjà faites dans les résections segmentaires.

IV. Deux ulcères peptiques du jéjunum après gastro-entérostomie ont été réopérés six ans et sept ans après la première intervention.

M. Tanasesco, dans les 2 cas, fait une gastro-pylorectomie, qu'il termine par une anastomose en Y.

Il obtient 2 guérisons complètes.

V. Dans les 6 cas d'ulcères multiples, les opérations pratiquées ont été diverses :

a) La gastro-entérostomie simple a été faite 3 fois, et a donné 3 guérisons complètes, constatées après quatre ans, trois ans et deux ans. Dans les 3 cas, il s'agissait d'un ulcère pylorique ou duodénal, associé à un ulcère de la petite courbure.

b) Dans 1 cas, il y avait 2 ulcères pyloriques et 1 ulcère de la paroi postérieure de l'estomac.

M. Tanasesco fait une gastro-entérostomie et une cautérisation à la Balfour. Le malade n'a pas été retrouvé.

c) Dans 1 cas d'ulcère du duodénum, associé à un ulcère de la paroi postérieure de l'estomac, on fait une gastro-entérostomie et une résection de l'ulcère de la paroi postérieure. Le malade n'est pas retrouvé.

d) Enfin, dans 1 cas d'ulcère de la petite courbure, associé à un ulcère de la paroi postérieure, on a fait une résection segmentaire du type Krönlein-Mikulicz avec un très bon résultat ne datant que de trois mois.

VI. 3 ulcères isolés de la grande courbure de l'estomac ont été traités par la gastro-entérostomie simple.

1 malade n'a pas été retrouvé.

Le second a une guérison complète, constatée six ans après.

Le dernier a une amélioration, maintenue quatre ans après.

VII. 1 sténose médiogastrique a été traitée par gastro-gastrostomie, avec une guérison complète constatée un an après l'opération.

VIII. Enfin 1 ulcère isolé de la paroi postérieure de l'estomac, traité par gastrostomie et suture, n'a pas été retrouvé.

Si ce rapport vous a paru aride, ne vous en prenez qu'à moi ; mais je vous demande de reconnaître que cette statistique importante et complète fait honneur au chirurgien qui nous l'a adressé et constitue un document précieux pour l'étude de la thérapeutique chirurgicale de la maladie ulcéreuse.

Vous remercierez avec moi M. Tanasesco de nous avoir adressé cet important travail et je vous demande de le publier dans nos Bulletins.

Ulcère double du duodénum chez un sujet de vingt ans. Duodéno-pylorectomie. Résultat éloigné.

par M. L. **Grimault**, Algrange (Moselle).

Rapport de M. Louis Houdard.

M. Grimault nous envoie l'observation suivante, intéressante à plusieurs points de vue :

Observation. — L'ouvrier d'usine S. A..., âgé de vingt ans, est entré à l'hôpital d'Algrange, le 13 mai 1925, pour troubles dyspeptiques graves. Il souffrait de l'estomac depuis l'âge de treize ans, les crises douloureuses alternant avec des périodes d'accalmie. Depuis un mois, le malade souffrait beaucoup, maigrissait rapidement à tel point que son état général devenait inquiétant, malgré un régime approprié strictement suivi et un traitement médical.

Les douleurs, presque continuelles, se calmaient un peu après l'ingestion des aliments, mais elles reparaissaient peu de temps après, et devenaient intolérables deux à trois heures après les repas. Elles s'accompagnaient de régurgitations acides et de sensation de brûlures. A différentes reprises, le malade qui vomissait fréquemment a présenté des hématémèses. Il avait un léger ictère d'intensité variable.

Un examen chimique du suc gastrique, après repas d'épreuve, nous a révélé une très forte hyperacridité. L'examen radiographique (Dr Poirot) a fait diagnostiquer une lésion organique de la région pylorique, caractérisée par : un spasme pylorique très accusé avec retard de l'évacuation, déformation du bulbe duodénal et douleurs très vives et très nettes à la pression à cet endroit.

En présence de ces signes et devant l'impuissance du traitement médical et vu l'affaiblissement du sujet, nous nous sommes décidé à recourir à l'intervention sanglante. Elle a été faite le 22 mai 1925 sous anesthésie générale au chloroforme : laparotomie médiane. Nous avons découvert sur le duodénum, à un travers de doigt du pylore, un ulcère calleux de la dimension d'une pièce de 2 francs, aux bords durs, cartonnés. De cette zone partaient des adhérences nombreuses et résistantes, la fixant à la vésicule biliaire, qui ne renfermait pas de calculs. Au voisinage de l'ulcère, le duodénum et l'estomac apparaissaient rouges et dépolis. Nous avons noté la présence de nombreux ganglions, petits et mobiles au voisinage de la petite et de la grande courbure.

Malgré l'étendue des lésions, nous nous sommes décidé à recourir à l'intervention radicale : duodéno-pylorectomie. Après section des adhérences pour bien découvrir la région malade, libération des deux courbures, puis section première du duodénum au delà des bords de l'ulcère calleux. Le segment duodénal et le pylore ont été alors rabattus sur la gauche. Dissection postérieure du moignon duodénal et libération de ce moignon sur une certaine étendue pour permettre son enfouissement facile et correct, suivant le procédé de Cunéo. Section de l'estomac entre des pinces clamps au niveau de l'antre pylorique. La tranche stomacale a été suturée totalement et rapidement en 2 plans. La continuité du tube digestif a été ensuite rétablie par une gastro-entérostomie postérieure, transmésocolique. Suture de la paroi en 3 plans sur un petit drain dont l'extrémité a été placée au voisinage de la fermeture duodénale.

Pièce opératoire : Cette pièce opératoire comprend une partie importante de la première portion du duodénum, le pylore et une partie de l'antre pylorique. Elle présente 2 ulcérations :

1° A la face antérieure, on note une ulcération importante, profonde, à aspect polycyclique dont le bord du versant duodénal est taillé à pic, alors que le bord du versant pylorique est plan, en voie de cicatrisation, avec du tissu de sclérose à aspect étoilé.

Le double processus de sclérose et d'ulcération, de cicatrisation et progression de la lésion est manifeste : il se fait du pylore vers le duodénum. Cet ulcère, ancien, calleux, est celui que nous avons senti et palpé au cours de l'opération.

2° Face postérieure : en examinant la pièce opératoire après l'intervention, nous avons découvert un deuxième ulcère du duodénum que nous avions ignoré au cours de l'opération. Il se trouve juste en face du premier, au contact duquel il devait se trouver, lorsque le duodénum était vide et aplati (Kissing ulcer des Anglais). Il est de petite taille, en grande partie cicatrisé, et formé de tissu de sclérose. Lui aussi présentait un bord surélevé, le plus éloigné du pylore, alors que le plus rapproché du pylore était plan, montrant ainsi le sens de la progression de cet ulcère.

Les suites opératoires ont été excellentes : aucune élévation thermique importante, pas de choc opératoire notable. Le drain a été supprimé le troisième jour. Dès le 28 mai, six jours après l'opération, le malade réclama à manger et exigea le régime habituel. Il constata avec plaisir qu'il ne souffrait plus après les repas, et que sa digestion se faisait normalement. Le 2 juin, ablation des fils, la plaie opératoire s'est cicatrisée par première intention et le malade s'est levé pour la première fois.

Le 15 juin, un examen radiologique (Dr Poirot, de Metz) montre que l'estomac se remplit normalement. Dès le début de l'ingestion de la bouillie barytée un spasme se produit au niveau de la bouche qui empêche tout passage de bouillie. Il se fait ensuite un passage rapide par larges bouchées. La bouche est postérieure, régulière, sans adhérences.

Le 16 juin 1925, le malade quitte l'hôpital guéri, ayant engraissé, mangeant avec voracité, et cependant digérant bien, rapidement et sans douleurs.

Nous avons pu suivre notre malade après son départ de l'hôpital. Il n'a jamais plus souffert de l'estomac, quoiqu'il n'ait jamais suivi de régime.

En mai 1926, il a été réformé sur présentation du certificat qui lui avait été remis sur sa demande.

Depuis cette date, il travaille comme verrier-souffleur à la cristallerie Saint-Louis; ce travail est dur, pénible, à la chaleur près des fours. Nous l'avons revu le 30 avril 1928, trois ans après son opération. Il est en bon état général, ne suit aucun régime alimentaire et cependant il ne souffre pas de l'estomac et ne présente aucun signe d'hyperchlorhydrie. Ses digestions sont faciles, quoique sa profession l'oblige à boire beaucoup, de 3 à 5 litres d'eau pendant son travail.

Un examen radiographique minutieux (Dr Wilwertz) a montré qu'il n'y avait pas de liquide résiduel dans l'estomac. Le liquide opaque distend les parois de l'estomac et passe dans le bas-fond où la grande courbure est interrompue par l'image de la bouche anastomotique. En effet, les premières bouchées pénètrent immédiatement dans cette bouche et passent dans l'intestin. Après cette surprise, la bouche reste fermée et l'estomac se remplit.

L'estomac est vertical, à gauche de la ligne médiane, ni distendu, ni ptosé. Le bas-fond se trouve à un travers de doigt au-dessous de la ligne bis-iliaque. La petite courbure est régulière, et se termine au niveau de l'antre sur la ligne médiane; il existe une section nette, verticale. De profil, on ne voit aucune déformation des parois de l'estomac. La palpation ne révèle aucun point douloureux. La mobilité est parfaite, aucune adhérence; après quelques minutes de repos, on assiste au début des contractions dans la région médiogastrique, et elles aboutissent chaque fois à l'évacuation d'une large bouchée de bouillie par la bouche anastomotique qui fonctionne comme un pylore normal. Cette bouche est située à la partie déclive de face aussi bien que de profil.

Dans l'intestin grêle, la bouillie chemine assez rapidement au début. Il n'y a pas de reflux dans l'anse duodénale. La mobilité de ces anses est parfaite, et il n'existe aucune adhérence ni aucune fixité de l'estomac. Aucun point douloureux, aucune douleur spontanée pendant l'évacuation.

Un quart d'heure après l'absorption, les 3/5 du contenu de l'estomac sont évacués, l'estomac se contracte normalement. Au bout de trois quarts d'heure, il est complètement vide, sans résidu. Evacuation un peu accélérée.

Plusieurs points sont à retenir de l'observation de M. Grimault : l'apparition chez un sujet jeune, l'ictère, la présence de deux ulcères, et ce sont ces trois points que M. Grimault a eu la curiosité d'étudier dans les commentaires très documentés qui accompagnent son observation.

1° Le malade de M. Grimault avait vingt ans quand il a été opéré, mais il souffrait depuis l'âge de treize ans et le caractère des douleurs et des troubles dyspeptiques, leur mode et leur moment d'apparition permettent de penser que, dès cette époque, ils étaient liés au développement d'un ulcère.

D'ailleurs, de tels cas ne sont pas exceptionnels. En 1913, dans un travail sur l'ulcère du duodénum, j'avais cité 34 cas d'ulcères chez des sujets de moins de vingt ans. M. Grimault en a recueilli de nouvelles observations.

Abadie chez un malade de quinze ans, Lagoutte chez des malades de quinze et dix-sept ans ont observé des ulcères du duodénum perforés. Thévenard a opéré un enfant de onze ans pour gastro-entérite rebelle avec hématémèses et mélæna occultes et trouvé un ulcère calleux de la 2e portion du duodénum. Pedrozzi relate le cas d'un ulcère duodénal chez un enfant de douze ans.

On en trouverait certainement d'autres dans la littérature.

Dans la plupart des observations on voit que le diagnostic n'a été fait qu'à l'apparition d'une complication grave, particulièrement de la perforation. En dehors de ces complications on ne fait guère le diagnostic d'ulcère chez les jeunes, surtout parce qu'on n'y pense pas; aussi Durand conseille-t-il, avec juste raison, de chercher l'ulcère plus souvent qu'on ne le fait d'habitude chez les enfants et les adolescents, même quand les signes cliniques n'ont pas les caractères ordinaires du syndrome ulcéreux et il cite à ce sujet les observations de Parmentier et Lasnier.

On a même signalé des ulcères gastriques ou duodénaux chez de jeunes enfants ou des nourrissons. C'est ainsi que Paterson a publié l'observation d'une fillette de trois ans et d'un garçon de six mois. Il cite aussi le cas de Palmer qui fit une gastro-entérostomie à un nourrisson de six mois et demi. Les hématémèses et le mélæna sont les signes habituels mais peuvent manquer, et le tableau clinique comporte seulement des vomissements rebelles ou même de simples coliques.

Paterson va même jusqu'à prétendre qu'il faudrait attribuer en partie à l'ulcère du duodénum les cas de mélæna du nouveau-né.

Il faut être, je crois, plus réservé pour admettre ces faits et, bien qu'anatomiquement ces ulcères ressemblent à ceux de l'adulte, on peut se demander s'ils doivent rentrer dans le cadre de cette étude, s'ils sont bien des ulcères simples, si la plupart ne sont pas des ulcères aigus comme on en observe chez des brûlés et des infectés.

Ces ulcères, en effet, se développent surtout chez des nourrissons cachectiques entre six semaines et deux mois et demi (70 p. 100 d'après Holt). Helmotz d'autre part a révélé dans ces ulcères la présence constante en culture pure d'un streptocoque qui, inoculé au lapin et au chien, provoquerait chez ces animaux des ulcères hémorragiques du duodénum et de l'estomac, constatations qui expliquent que ces ulcères auraient parfois l'allure d'une affection épidémique (Holt en a observé 11 cas en quelques mois).

2° Un deuxième point un peu spécial dans l'observation de M. Grimault est l'apparition d'un ictère d'intensité variable.

La pathogénie de l'ictère au cours des lésions du duodénum n'est pas encore bien élucidée. Récemment M. P. Duval[1] la discutait ici même à propos des diverticules du duodénum. G. Bickel, en 1923, a étudié plus particulièrement ces formes ictériques de l'ulcus duodénal et il conclut que le mécanisme en est complexe et variable. On peut admettre avec lui deux catégories différentes : tantôt il s'agirait d'ictère par angiocholite ascendante ou hématogène due à une infection partie de l'ulcération digestive; tantôt ce serait un ictère par rétention, sous la dépendance d'une oblitération des voies biliaires dont on a envisagé plusieurs mécanismes plus ou moins vraisemblables. L'obstruction du cholédoque par un bouchon muqueux, en effet, n'a jamais été démontrée et celle par boursouflement

1. *Bull. et Mém. de la Soc. de Chir.*, t. LIV, n° 17, 26 mai 1928, p. 726.

de la muqueuse intestinale à l'embouchure du cholédoque n'est guère plus sûre; l'oblitération par rétraction d'une cicatrice d'ulcère ou par compression par des brides de périduodénite ou par pancréatite chronique semble plus fréquente.

M. Grimault a trouvé chez son malade de nombreuses adhérences entre la vésicule et le duodénum; il a exploré les voies biliaires sans y trouver de calculs; par contre, l'exploration du pancréas ne semble pas avoir été faite. On ne peut pas en conclure que la périduodénite seule était responsable de l'ictère et qu'aucune des autres causes que nous avons invoquées n'entrait en ligne de compte; il faudrait notamment avoir des renseignements plus précis sur la nature de cet ictère et savoir s'il s'agissait d'un ictère par rétention.

Retenons néanmoins de cette observation au point de vue pratique que la suppression de l'ulcère par pylorectomie et la libération des adhérences rendue nécessaire par cette opération ont amené depuis trois ans la disparition complète de ce symptôme sans qu'une intervention directe ait été faite sur les voies biliaires.

Quelle qu'en soit la cause, ces formes ictériques de l'ulcère du duodénum sont importantes à connaître. Quand la symptomatologie propre à l'ulcère est effacée, elles sont d'un diagnostic très difficile et peuvent conduire à de grosses erreurs thérapeutiques si, non prévenu, on n'explore pas attentivement au cours de l'opération tout le carrefour hépato-digestif et qu'on se contente d'intervenir à la légère sur les voies biliaires.

3° Le troisième point qu'envisage M. Grimault est la fréquence des ulcères multiples gastro-duodénaux et leur siège.

Au cours de l'opération, il a trouvé un gros ulcère calleux de la 1re portion du duodénum. Ce n'est qu'en examinant la pièce opératoire, une fois l'opération terminée, qu'il a découvert le deuxième ulcère siégeant à la face postérieure du duodénum, en regard du premier « ulcer contact » de Moynihan. S'il s'était contenté de faire une gastro-entérostomie, ce deuxième ulcère qu'il était impossible de voir et de palper lui aurait échappé.

Plus fréquemment qu'on ne le croit, en effet, il y a deux ou plusieurs ulcères, et pour se faire une opinion sur la fréquence de ces lésions multiples il faut recourir aux statistiques des auteurs qui les ont recherchées méthodiquement.

C'est ainsi que Delore, Mallet-Guy et A. Vachey ont pu rapporter 68 observations d'ulcères doubles opérés par le même chirurgien. Ils font remarquer d'ailleurs que la plupart de leurs observations personnelles n'ont été recueillies que depuis six ans qu'ils recherchent systématiquement les formes multiples au cours des interventions pour ulcères gastriques.

Dans un intéressant travail sur les ulcères multiples de l'estomac, Weiss et Hamant signalent aussi que :

Fernwick, en se basant sur l'étude de 827 observations, a constaté que l'ulcération était double dans 10 p. 100 des cas, et triple avec une pareille fréquence. La même proportion est donnée par Pinochietto. Mathieu aurait trouvé 7 ulcères multiples sur 37, ce qui donne une proportion de 20 p. 100.

Weiss et Hamant pensent que la fréquence de la multiplicité des ulcères tient à leur forme évolutive; c'est ainsi que dans les formes aiguës la proportion serait de 54 p. 100, alors que dans les formes chroniques l'ulcère serait solitaire dans 87 p. 100 des cas.

Moynihan dans une statistique de 104 cas n'a trouvé 2 ulcères ou plus que dans 12 cas. Verhoogen (Bruxelles) a trouvé des ulcères multiples dans 6 p. 100 des cas. Nowak, qui a réuni 47 cas de résection duodénale pour ulcère, cas provenant de la clinique d'Eiselsberg, a noté que 15 fois l'ulcère était double et 2 fois triple. Dans 3 cas, il y avait coïncidence d'un ulcère gastrique.

Sturteron et Shapiro au cours de 7.700 autopsies ont rencontré 120 ulcères gastriques. Ces ulcères gastriques étaient uniques 86 fois, doubles 14 fois, et dans 20 cas il y avait plus de 2 ulcères. Ils ont trouvé 44 ulcères duodénaux. Ils étaient uniques 24 fois, doubles 12 fois, et 8 fois multiples. Dans 5 cas, il y avait coïncidence d'un ulcère gastrique et duodénal. Ces constatations montrent la très grande fréquence des ulcères multiples, 28 p. 100 pour les ulcères de l'estomac et 48 p. 100 pour ceux du duodénum.

Ces chiffres sont un peu différents de ceux que, dès 1904, Gross relevait dans la statistique de Brinston : 97 cas d'ulcères multiples sur 463 observations, soit près de 1 fois sur 5.

Notons enfin que le nombre des ulcères trouvés chez le même malade peut être supérieur à 2. C'est ainsi que, dans le duodénum, Bickel et Thévenard ont trouvé dans un cas 3 ulcères et Sturteron et Shapiro 28. Ces mêmes auteurs ont également trouvé chez un même malade 12 ulcères de l'estomac. Dans l'observation de Brin, il y en avait 3.

Le siège de ces ulcères doubles ou multiples est des plus variables.

Sur la pièce de M. Grimault, on trouve 2 ulcères siégeant sur la 1re portion du duodénum, l'un sur la face antérieure, l'autre sur la face postérieure, et en regard l'un de l'autre. Cette localisation appartient au type d'ulcères doubles qui, d'après Mondor et Lauret, se voit avec la plus grande fréquence. Pauchet en a publié 2 cas, Cadenat en a présenté une pièce à la Société anatomique, Mondor et Lauret ont rappelé les intéressantes observations de Mathieu et Boppe.

A l'estomac, les ulcères doubles peuvent aussi siéger l'un sur la face antérieure, l'autre sur la face postérieure comme Gross en a signalé 4 cas; Bonamour et Amic ont aussi trouvé cette localisation chez leur malade. Dans le cas de Raul, un ulcère siégeait sur la face antérieure et l'autre sur la grande courbure, et il s'était formé une biloculation de l'estomac. Lorsque les ulcères ne siègent pas à la même hauteur sur l'estomac, ils peuvent entraîner une double sténose gastrique ulcéreuse, comme Jeanne en a donné une observation et, dans son travail, rappelé deux faits semblables.

Si, dans la littérature médicale, on rencontre de nombreux faits épars d'ulcères doubles et multiples de l'estomac, on ne trouve, par contre, aucune description d'ensemble sur la question dans les traités classiques.

Pour avoir des études de ce genre, il faut arriver aux importants travaux de Delore et de ses élèves, et on peut avec eux classer les ulcères multiples en trois catégories :

1° Ulcères multiples de voisinage : ils présentent une individualité chimique et chirurgicale peu nette par suite du rapprochement des lésions.

2° Ulcères multiples bi-orificiels : ulcères du pylore et du cardia dont ils ont publié un cas.

3° Ulcères conjugués du pylore et du corps de l'estomac. Ces ulcères doubles sont, en général, assez rapprochés : pylore et petite courbure, pylore et corps de l'estomac. Dans la très grande majorité des cas, l'un des ulcères a précédé l'autre dans son apparition, et deux fois sur trois c'est l'ulcère pylorique.

La question du traitement des ulcères gastriques et duodénaux est encore complexe; elle a été souvent envisagée ici même. Dans une des dernières séances M. Okinczyc [1], rapporteur d'un travail de M. Hertz, discutait encore le traitement de l'ulcère du duodénum.

M. Grimault, sans prendre parti à ce sujet, évoque cette complexité et l'embarras qu'on éprouve pour choisir, parmi les nombreuses méthodes proposées, celle qui convient à tel cas déterminé. Chez son malade il a fait une duodéno-pylorectomie et rétabli la continuité du tube digestif par une gastro-entérostomie postérieure; il a obtenu une guérison rapide et qui s'est maintenue parfaite depuis trois ans et dont nous ne pouvons que le féliciter.

C'est en collationnant de nombreuses observations de résultats éloignés qu'on pourra le mieux établir les indications respectives des diverses méthodes opératoires à opposer à ces ulcères gastriques et duodénaux. C'est une des raisons qui ont décidé M. Grimault à nous envoyer son observation.

Aussi je vous propose de remercier M. Grimault de nous avoir adressé cette observation et de la publier dans nos Bulletins.

BIBLIOGRAPHIE

Abadie : Duodéno-pylorectomie pour ulcère perforé du duodénum chez un sujet de quinze ans. Guérison. *Bull. et Mém. de la Soc. de Chir.*, 1921, p. 150.

Bickel (Genève) : Les formes ictériques de l'ulcère du duodénum. *Arch. des Maladies de l'appareil digestif et de la nutrition*, t. III, n° 9, novembre 1923.

Bonamour et Amic : Ulcère double de l'estomac et abcès sous-phrénique. *Soc. de médecine de Lyon*, 25 mai 1927.

Brin : Ulcères multiples de l'estomac déterminant biloculation. Large résection médio-gastrique. Guérison. *Bull. et Mém. de la Soc. de Chir.*, 1920, p. 213.

Cadenat : Ulcère double du duodénum avec perforation. *Soc. Anat.*, 14 février 1920.

Delore, Labey et Comte : Ulcère double de l'estomac. *Soc. Méd. de Lyon*, 27 mai 1925.

Delore et Girardier : Ulcère double de l'estomac à siège éloigné; ulcères pylorique et juxta-cardiaque associés. *Lyon Médical*, t. CXXXVIII, 22 août 1926, p. 209.

Delore, Martin et Mallet-Guy : Lésions de voisinage dans l'ulcère gastrique chronique. *Arch. franco-belges de Chir.*, 1925, p. 58.

1. *Bull. et Mém. de la Soc. de Chir.*, n° 10, 16 juin 1928, p. 837.

Delore, Mallet-Guy et Ducroux : Les ulcères conjugués du pylore et du corps de l'estomac. *Presse Méd.*, 1926, p. 996.

Delore, Mallet-Guy et Vachey : Les formes multiples et récidivantes de l'ulcère de l'estomac, *Lyon Chir.*, t. XXII, septembre-octobre 1925, p. 620 et 663.

Durand : Maladies de l'œsophage et de l'estomac. *Traité de Pathologie médicale* (Sergent), t. XI.

Duvergey et Dax ; Ulcère double du cardia et du pylore. *Soc. Anatomo-clinique de Bordeaux*, 4 juin 1923.

Moynihan : L'ulcère gastrique et duodénal.

Paterson : L'ulcère duodénal chez l'enfant. *The Lancet*, t. CCII, 1922, p. 63.

Pedrozzi (Bologne) : Ulcère duodénal chez l'enfant. *Arch. di Radiologia*, fasc. 1, 1927, p. 75-88.

Raul : Ulcère de la face antérieure de l'estomac coexistant avec un ulcère de la grande courbure. *XXXVIe Congrès français de Chir.*, octobre 1927.

Sturteron et Shapiro : Ulcères gastriques et duodénaux rencontrés dans 7.700 autopsies. *Arch. of Internat. Medicine*, vol. XXXVII, 15 février 1926.

Weiss et Hawant : Les ulcères multiples de l'estomac. *Soc. de Méd. de Nancy*, 14 février 1920. *Revue Médicale de l'Est*, 1920, p. 218.

Deux cas de pseudo-kystes du pancréas,

par **M. Villechaise** (de Toulon).

Rapport de M. Ch. Dujarier.

Voici les deux observations que nous envoie le Dr Villechaise :

Observation I. — M. P..., vingt-neuf ans, employé à l'usine des torpilles de Saint-Tropez, nous est adressé par notre confrère, le Dr Salvetti, à l'hôpital de Saint-Tropez, pour une tumeur de la région sus-ombilicale.

Le 25 juin 1927 cet ouvrier a été fortement contusionné, au niveau de la région supérieure de l'abdomen, par une planche qui s'était engagée dans le volant d'une machine en mouvement.

Au moment de l'accident, douleur vive, syncopale, suivie de vomissements.

Notre confrère appelé constate l'existence d'une zone épigastrique de contracture bien localisée, mais en quelques heures les signes s'effacent; la contracture était à peine perceptible le lendemain et après quinze jours de repos l'ouvrier reprend son travail.

Il n'y a aucun accident pathologique chez cet ouvrier; en particulier rien qui puisse laisser soupçonner la préexistence d'une affection du pancréas ou des voies biliaires.

Le blessé reprend donc ses occupations, mais très rapidement s'installe une douleur dans la région épigastrique, augmentant d'intensité après les repas, s'irradiant dans l'hypocondre gauche, non modifiée par les changements de position ou de régime, pas de vomissements.

En septembre 1927 il continue à travailler, mais il se sent de plus en plus fatigué par ces troubles gastriques et va consulter à nouveau son médecin qui découvre l'existence d'une tumeur sus-ombilicale.

Cette tumeur est grosse, au moment où nous la voyons, comme une tête d'enfant : elle est visible, à jour frisant, au-dessus de l'ombilic entre le rebord chondral gauche et la ligne médiane : elle donne à la palpation une sensation nette de rénitence ; elle est presque immobile et ne donne pas la sensation de contact lombaire. Deux zones sonores l'entourent que la radioscopie, pratiquée

par le Dr Taberlet, montrera être : l'estomac en haut; le transverse en bas. Cette tumeur est un peu douloureuse à la pression et paraît augmenter de volume régulièrement.

Il s'agit, en somme, d'une masse kystique de l'étage supérieur de l'abdomen, de la profondeur à la surface en distendant le ligament gastro-colique.

La notion d'une contusion abdominale récente (trois mois avant), nous pensons à un pseudo-kyste d'origine pancréatique et décidons d'opérer.

Le 20 septembre 1927, sous anesthésie à l'éther, laparotomie sus-ombilicale médiane : le kyste présente des adhérences épiploïques qui sont libérées après ligature. D'énormes veines parcourent la surface de la tumeur : la partie antérieure de la masse est peu à peu libérée, et on peut s'assurer qu'il s'agit bien d'un kyste paraissant venir de la partie du pancréas intermédiaire entre le corps et la queue.

Le kyste est fixé à la paroi et marsupialisé. Il s'écoule à l'ouverture un litre environ de liquide chocolat, avec des débris noirs. Avant la fixation du kyste nous avons pu nous assurer que les voies biliaires étaient normales, ne présentant ni calculs ni signes d'infection récents ou anciens. Le liquide, examiné dans un laboratoire de Toulon, contenait du sang et de très nombreux polynucléaires; pas de germes; aucun pouvoir digestif.

L'écoulement de ce liquide, très abondant les premiers jours, diminue rapidement à tel point que le quinzième jour le drain est supprimé et la paroi est complètement cicatrisée un mois après l'opération.

Obs. II. — M. Trac..., cinquante-deux ans, nous est envoyé par le Dr Gauzy, de Solliès-Pont, parce qu'il présente un syndrome gastro-hépatique grave accompagnant une sensation de tumeur dans l'hypocondre gauche.

Dans les antécédents une gastro-entérite assez sérieuse vingt ans auparavant, puis des fièvres paludéennes.

Le malade a commencé à souffrir de l'estomac en 1924 : douleurs avec régurgitations acides, une heure et demie à deux heures après le repas, suivies parfois de vomissements qui effacent tout le tableau clinique. En même temps rougeur de la face; sensation de vertige, avec marche ébrieuse, obligeant le malade à interrompre ses affaires pendant un mois environ.

Tout rentre dans l'ordre jusqu'en 1926, époque où les douleurs, deux heures après les repas, réapparaissent suivies plus fréquemment de vomissements. Il est mis au régime de l'ulcus gastrique, mais, malgré ce régime, les crises recommencent et, le 15 juin 1927, ces signes gastriques s'accompagnent de fièvre, avec gros foie, ictère, sans décoloration des selles. Douleur deux heures après le repas d'une violence extrême s'accompagnant de vomissements bilieux, très abondants, en tourbillons, pas d'hématémèses, mais filets de sang dans les glaires vomis à jeun. Les selles sont très brunes, sans être cependant mélaniques.

Le malade m'est adressé à ce moment : son aspect général est celui d'un vieux colonial bronzé, à conjonctives un peu subictériques — foie normal comme dimensions — aucune constatation objective du côté gastrique, mais dans la région splénique existe une masse rénitente, qu'a d'ailleurs signalée le Dr Gauzy, qui paraît être soit une rate augmentée de volume, soit plutôt une masse kystique développée dans la rate ou autour de la rate ou du rein.

Le malade est un boucher, et notre première impression est celle d'un kyste hydatique de la rate, quoique les signes cliniques cadrent assez mal avec cette localisation.

Un examen du sang est pratiqué :

Hémoglobine, p. 100.	90
Globules rouges	4.320.000
Globules blancs	7.000

Formule leucocytaire :

Polynucléaires neutrophiles	65
Polynucléaires éosinophiles	4
Monocytes	4
Lymphocytes	26

Cette formule paraît confirmer quelque peu la probabilité d'un kyste hydatique, mais le Weinberg et l'intradermo de Casani sont négatifs.

Un examen radioscopique est fait par le Dr Douarre : il n'y a aucune constatation anormale du côté du foie ou de l'estomac. La tumeur de l'hypocondre gauche est nettement extragastrique : elle est en contact immédiat avec l'angle splénique des côlons, qui occupe cependant un siège sensiblement normal, mais dont le transit paraît retardé par sa présence. Rien du côté des reins : ni albumine, ni sucre, ni réaction leucocytaire.

Le malade repart pour Solliès-Pont, mais le 15 août il ressent une douleur violente dans l'hypocondre gauche, s'irradiant à l'épaule du même côté. Durant trois jours il reste plié en deux sur un matelas à terre, ne pouvant parler, ne voulant voir personne : peu à peu cette crise s'efface. Le malade a maigri d'une façon étonnante, n'a pas dormi depuis huit jours et ne s'alimente plus.

Il revient nous voir, acceptant maintenant l'idée d'une opération proposée le mois précédent. L'état général est lamentable et à chaque instant le malade s'évanouit. La tumeur a peut-être augmenté de volume; son bord antérieur paraît quelque peu tranchant. On a l'impression d'un kyste appartenant soit à la rate, soit à la région périnéale, soit à la queue du pancréas, plus probablement à ce dernier organe, à cause de l'absence de déplacement de l'angle colique, et à cause du symptôme clinique douloureux qui rappelle singulièrement les crises de pancréatite.

L'intervention a lieu le 23 septembre sous anesthésie générale à l'éther : incision oblique sous-costale gauche. La tumeur n'est pas visible à l'ouverture du péritoine; elle est en arrière de l'estomac. Clivage colo-épiploïque qui permet d'arriver sur une tumeur kystique qui appartient nettement à la queue du pancréas. De grosses veines parcourent sa surface qui est libérée très péniblement, peu à peu, des organes voisins; elle est absolument inextirpable.

Marsupialisation du kyste, dont le contenu est un liquide hématique, couleur chocolat, avec quelques débris sphacélés. Ce liquide s'écoule par l'orifice de marsupialisation, assez abondamment pendant les trois premiers jours, puis diminue rapidement pour être complètement tari le vingtième jour.

L'examen histologique d'un fragment de la paroi du kyste montre que celle-ci est constituée par une lame de tissu conjonctif dense, sans aucun élément épithélial en bordure, sans signes de dégénérescence néoplasique.

Le liquide recueilli, examiné au point de vue chimique, ne digère pas les albuminoïdes, ne saccharifie pas l'amidon et ne dédouble pas les graisses. Il est rigoureusement sans germes à l'examen direct et à la culture (Dr Gauran).

Nous avons revu le malade le 1er avril 1928 en excellent état de santé, ne souffrant plus, ayant augmenté de 14 kilogrammes.

Les deux observations que nous avons recueillies ne constituent qu'un apport nouveau à l'histoire des pseudo-kystes du pancréas et leur seul intérêt est peut-être de représenter presque au complet le tableau clinique : l'une des pseudo-kystes traumatiques, l'autre des pseudo-kystes spontanés, sans revêtement épithélial, nés vraisemblablement par auto-digestion d'un foyer de pancréatite.

Il ne nous paraît donc pas utile de faire suivre ces observations de commentaires spéciaux : ce serait reprendre la discussion dont fut l'objet cette affection à la Société de Chirurgie en 1911 et en 1924-1925.

Le diagnostic, établi avant l'intervention, facilement pour le premier cas, plus difficilement dans le second, permit de poser les indications opératoires et d'opérer dans de bonnes conditions.

Il y a un point cependant qui mérite, dans ces deux cas, d'appeler notre attention; c'est la rapidité de fermeture des fistules pancréatiques : trois semaines environ chez nos deux malades.

Il est admis assez souvent que la fistule pancréatique, à la suite de la marsupialisation, est la règle. S'il y a des fistules interminables, et Dujarier signalait en 1920 à la Société de Chirurgie, à la suite d'un rapport sur un cas de Lepoutre, un cas de fistule ayant duré près de quatre ans, il semble bien qu'il n'en est pas toujours ainsi; Dujarier lui-même, à la Société de Chirurgie (18 juin 1924), pouvait dire que, dans les cas observés par lui, la fistule, au contraire, lui apparaissait être l'exception.

L'ancienneté des pseudo-kystes, leur absence de communication avec les canalicules pancréatiques, et, de ce fait, absence de ferments dans le liquide, comme dans notre deuxième cas, expliqueraient peut-être, comme l'a dit Okinczyc, la rapidité, dans beaucoup de cas, de fermeture de la fistule; s'il en était ainsi, une conclusion en découlerait : celle de ne pas opérer trop précocement ces pseudo-kystes.

Messieurs, je vous propose de remercier M. Villechaise de ses deux intéressantes observations et de les insérer dans nos Bulletins.

Corps étranger du rectum; verre à boire extrait au huitième jour par rectotomie postérieure, après résection du coccyx et des cornes du sacrum. Guérison,

par M. J. **Braine**.

Rapport de M. F. M. Cadenat.

Notre collègue des hôpitaux, M. Braine, vous a présenté à la séance du 28 mars 1928 le corps du délit. Je lui laisse la parole :

Il s'agit d'un verre à boire, qu'un malade de trente-huit ans, de race germanique, hospitalisé dans le service de syphiligraphie du Dr Louste, à l'hôpital Saint-Louis, pour paraplégie avec incontinence des matières, s'était introduit dans le rectum, en guise « de bouchon », huit jours auparavant.

Ce verre, tronconique, présente les dimensions suivantes : hauteur 9 centimètres, diamètres 7 centimètres à l'entrée, 5 cent. 1/2 au niveau du fond. Comme toujours, cet individu, psychopathique, d'humeur peu communicative, comprenant d'ailleurs à peine le français, se crut obligé à des explications con-

fuses et d'ailleurs inutiles : il s'était « assis » sur ce verre, en prenant un bain, son incontinence sphinctérienne était sinon une excuse, du moins, peut-être, une explication à son geste.

Nous fûmes appelé d'urgence à Saint-Louis, le 26 février dernier, dans le service du Dr Cadenat, pour tenter l'extraction de ce volumineux et fragile corps étranger; chez ce malade en état d'occlusion, au ventre ballonné, gravement intoxiqué, avec fièvre avoisinant 39°, pouls rapide et langue sèche, M. Petrignani, interne des hôpitaux, avait établi le diagnostic par un toucher rectal et avait tenté déjà, sans résultat, l'extraction du corps étranger, en essayant à l'anesthésie locale une dilatation anale qui fut impossible.

Le verre était enclavé dans la concavité sacrée, son orifice tourné vers le bas; il était absolument fixe, oblitérant hermétiquement le rectum et séparé de l'orifice anal par un *très épais bourrelet d'œdème dur parfaitement inextensible*; l'anus répandait une odeur gangréneuse, due au *sphacèle déjà avancé de l'ampoule rectale* sous la pression du rebord tranchant du verre écrasant le rectum, surtout en arrière, sur la concavité osseuse du sacrum. Ce bourrelet d'œdème ligneux était tellement important qu'il était inutile de songer à réussir une extraction par les voies naturelles.

Nous pratiquâmes successivement pour l'extraire : 1° une rachianesthésie basse à la stovaïne, très bonne; 2° une tentative très prudente et d'ailleurs inefficace de dilatation de l'anus avec le spéculum de Trélat qui s'engageait dans l'intérieur du verre; 3° une *résection du coccyx* par incision cutanée médiane; insuffisante elle fut complétée par une *résection de quelques centimètres du sacrum* à son sommet; 4° à ce moment, du rectum, soigneusement ménagé et non ouvert opératoirement (en restant au ras du périoste antérieur), *un liquide sanieux, d'odeur gangréneuse, mêlé de gaz*, commença à sourdre de la face postérieure de l'ampoule rectale cisaillée par la pression du rebord du verre : l'œdème éléphantiasique de l'anus empêchant encore l'extraction du corps étranger, nous fûmes contraint de pratiquer une *incision du rectum sur la ligne médiane postérieure, intéressant l'anus et le sphincter, jusqu'au contact du verre*. Un sillon d'élimination rosé marquait déjà la limite supérieure de la gangrène de l'ampoule; 5° une deuxième *incision transversale, faite du côté gauche* sur le collier anal inextensible, fut encore nécessaire pour permettre, enfin, en s'aidant de deux valves vaginales comme écarteurs, l'ablation du verre qui fut extrait intact.

Toutes ces manœuvres, dans cette région où la gangrène tendait à diffuser, furent faites avec la plus extrême prudence pour éviter d'accentuer les dégâts et de disséminer l'infection.

La plaie fut pansée à plat sans qu'il y eût à faire la moindre ligature, un tamponnement à la gaze iodoformée maintenant béante tout ce foyer gangréneux. Un mélange de quatre flacons de sérum antigangréneux de Weinberg fut injecté dans du sérum sous-cutané, quatre autres flacons mélangés servirent à arroser localement le pansement.

Le pansement fut renouvelé chaque jour pendant quatre jours, du fait de l'écoulement des matières liquides : chaque fois la gaze iodoformée fut associée, au pansement local, au sérum antigangréneux. Du sérum antigangréneux fut également administré par voie sous-cutanée pendant les dix jours qui suivirent l'intervention.

Au sixième jour, la température qui avait baissé, ayant remonté, atteignant 40°, je pratiquai moi-même, à la salle de pansement, une vérification complète du foyer rectal avec irrigation très large de tous les intestins à l'eau oxygénée et *injections profondes, dans les fosses ischio-rectales et dans le grand fessier*, de sérum de Weinberg, cernant la zone gangréneuse. La température baissa définitivement, pour atteindre la normale au neuvième jour. L'état général se releva et localement la plaie se mit à bourgeonner avec la plus grande activité.

Actuellement la cicatrisation est complète, et comme l'incontinence de l'anus

qui existait antérieurement a beaucoup de chances pour persister nous comptons pratiquer, M. Cadenat et moi, un anus iliaque gauche définitif, par un des procédés susceptibles d'en assurer au mieux la continence.

Je n'ajouterai pas grand'chose à cette observation. M. Braine a guéri son opéré et nous devons l'en féliciter. On peut se demander seulement si l'anus iliaque auquel le malade était malheureusement condamné du fait de son incontinence n'aurait pas pu être fait plus tôt, le jour même de l'opération. Pendant la guerre j'ai eu à traiter plusieurs plaies de la région périnéale que mon maître Hartmann a bien voulu rapporter à cette Société[1] et je conseillais la colostomie comme temps complémentaire, opinion qui fut d'ailleurs combattue par M. Quénu. Mon avis n'a pas changé. Je crois que dériver les matières en pareil cas facilite d'abord beaucoup les pansements et hâte la cicatrisation de la plaie. La rapidité d'exécution de ce temps et son innocuité permettent d'y recourir sans danger pour le malade. Encore vaut-il mieux commencer par lui, et je comprends parfaitement qu'après l'opération très septique qu'il venait de faire M. Braine se soit abstenu, quitte à le pratiquer s'il devenait indispensable.

Ce retard apporté à l'établissement de la dérivation nous a permis de faire un anus en gargouille suivant la technique de Lambret, mais avec la modification dont je vous ai parlé, et qui consiste à tailler tout d'abord le lambeau cutané et à ne sortir l'intestin qu'après avoir rabattu ce lambeau et dissocié les muscles au ras du pédicule. L'avantage de cette technique, surtout si le pédicule inférieur contient l'artère épigastrique superficielle, est d'avoir un lambeau parfaitement irrigué. L'inconvénient est de faire de la confection au lieu de tailler un habit sur mesure. Aussi convient-il de faire un lambeau très large, qui puisse aller à toutes les tailles : 12 centimètres de large sont le minimum nécessaire.

Je vous propose de féliciter M. Braine, retour de sa mission en Yougoslavie où il est allé porter à ses compagnons d'armes le salut de la France.

M. **Mauclaire** : Je crois la taille rectale souvent indiquée dans ces cas de verres enclavés dans le rectum. J'ai eu l'occasion d'opérer un homme qui couchait souvent au bois de Vincennes ; une nuit il fut, disait-il, martyrisé par des rôdeurs.

Il entra à la Pitié et j'ai constaté l'existence d'un verre dans le rectum, dont les bords étaient ébréchés ; déjà des tentatives d'extraction avaient dû être faites. Je croyais n'avoir qu'à le cueillir. Je l'ai extrait avec peine, mais, étant donné l'échancrure des bords, j'avais l'arrière-pensée d'avoir peut-être lésé le rectum. En effet, mon malade succomba à la péritonite septique diffuse. A l'autopsie, on trouva une perforation excessivement petite du rectum. J'ai présenté ici la pièce en juillet 1924.

1. 1er juin 1915.

Effets et résultats de la surrénalectomie dans la gangrène des extrémités,

par M. J. **Hertz**, chirurgien de l'hôpital de Rothschild.

Rapport de M. F. M. Cadenat.

Dans un précédent rapport à l'occasion duquel je vous avais présenté deux observations personnelles de surrénalectomie, je souhaitais que d'autres cas vinssent nous éclairer sur ce chapitre nouveau de thérapeutique chirurgicale. La contribution que nous apporte M. J. Hertz, de l'hôpital de Rothschild, est importante, puisqu'elle repose sur sept observations.

Celles-ci comprennent :

5 endartérites oblitérantes (maladie de Buerger), obs. I, III, IV, V, VII.

1 gangrène sénile (obs. II).

1 endartérite oblitérante syphilitique (obs. VI).

L'intervention n'a causé ni morts, ni accidents post-opératoires.

A. Dans les 5 premiers cas (maladie de Buerger), les effets ont été :

Suppression immédiate des phénomènes douloureux, des troubles de la coloration, des ulcérations : 5 fois.

Effets sur la pression et l'indice oscillométrique : nuls.

Résultats : 1 fois reste guéri vingt et un mois (obs. I).

4 fois nécessité d'amputer ultérieurement, récidive ou continuation de l'évolution.

(Obs. III : amputation ; obs. IV : récidive au bout de deux mois ; obs. V : continuation de la maladie, apparition de troubles cérébraux ; obs. VII : récidive après trois mois).

B. Dans la gangrène sénile (obs. II) :

Suppression des douleurs ; récidive après huit jours.

C. Dans l'artérite syphilitique prise pour une maladie de Buerger avant le traitement réactivant.

Résultat nul (obs. VI).

En résumé :

Résultats immédiats presque constants : 6 fois sur 7, une seule fois aucun effet (obs. VI).

Effets éloignés : une guérison éloignée, vingt et un mois (obs. I).

« Mais, dit M. Hertz, on connaît les récidives à longue échéance de la maladie de Buerger et ce cas isolé nous semble avoir peu de valeur.

« Pourtant, il est le seul où l'opération a été faite précocement. Il y a donc lieu de continuer une enquête tendant à connaître les résultats éloignés des surrénalectomies faites au début d'une maladie de Buerger.

« Enfin, si l'on s'étonne, ajoute-t-il, que nous ayons fait une surrénalectomie pour une gangrène sénile, et une endartérite spécifique, nous répondrons qu'il était licite de chercher la possibilité d'abaisser le niveau

de l'amputation, l'élément spasmodique jouant toujours un rôle, et la surrénalectomie étant hypothétiquement susceptible de le faire disparaître.

« D'ailleurs, nous ne regrettons pas de l'avoir pratiquée dans ces deux cas. Car, tout en étant injustifiée, elle a eu exactement les mêmes effets immédiats et passagers que quand elle est théoriquement utile (obs. II). Nous voyons là une preuve de son effet physiologique banal, d'ordre sympathique. »

Parmi les deux observations personnelles que nous avions présentées à l'occasion d'un travail de M. Carajannopoulos il y en avait également une de gangrène sénile, et le résultat immédiat avait été bon. Il est vrai que j'avais, en même temps que la surrénalectomie, pratiqué une section d'un ramus communicans. Le résultat obtenu par M. Hertz a été analogue, par simple surrénalectomie gauche. Aussi ne pouvons-nous que souscrire à son opinion lorsqu'il écrit : « La surrénalectomie donne des résultats immédiats qui *évoquent impérieusement l'idée d'une symphaticectomie efficace*.

« On peut se demander si l'ablation de la glande, qui entraîne la section de 30 à 35 rameaux nerveux, le long de son bord interne, venus des plexus solaires et rénaux (Kölliker), n'a pas une action sur le sympathique, ce qui expliquerait l'effet immédiat et l'analogie constatée. Leriche a bien insisté sur ce fait que toute intervention sur le sympathique, en un point quelconque, entraîne des effets à distance. Or, les résultats éloignés nous confirment dans cette hypothèse, et les effets de la surrénalectomie ont encore, en commun avec ceux d'une sympathicectomie, leur caractère transitoire. »

Observation I. — W... P..., juif russe, trente-huit ans.

Endartérite oblitérante (maladie de Buerger).

Gangrène du 4e orteil gauche avec troubles vasculaires du pied gauche.

Début il y a six ans, en 1922. Crampes du mollet fugitives. Fatigue locale du mollet, devient de plus en plus fréquente et s'accroît. Il y a dix mois, rougeur de la pulpe et de l'extrémité des orteils. Puis ulcération minime du dos du 4e orteil (tête d'épingle). Elle s'étend en même temps que la rougeur, gagne dos et plante du pied. Sensations douloureuses dans l'orteil malade. Hyperesthésie de la zone rouge.

Examen : rougeur étendue de la région sus-malléolaire jusqu'à l'extrémité des orteils. Maximum à l'extrémité. Disparaît par l'élévation du pied, s'accentue par l'abaissement. Ne s'accentue pas par la compression. Toute la région est hyperesthésiée. Plaque sphacélique du dos des deux dernières phalanges du 4e orteil. Varicosités cutanées des deux membres inférieurs. Troubles trophiques des ongles, véritable « déchaussement » des ongles.

Oscillations et pressions : cuisse, jambe droites, 0.

Pachon : cuisse, jambe gauches, 0; bras, avant-bras droit et gauche, 15-8, indice oscillométrique, 4,5.

Tension veineuse : bras droit, 9; bras gauche, 11.

Numération globulaire : G. R. : 5.240.000.

Cholestérine : 1 gr. 90.

Glucose : 1 gr. 09 à jeun par litre de sang total.

Glycémie expérimentale : 1 gr. 90 (après absorption 50 grammes glucose et 400 d'eau).

Acide urique du sang : 0,057.

Wassermann et Levaditi : négatifs.

Urée du sang : 0 gr. 29.
Coagulabilité : 8.
Sucre des urines : 0.
Albumine : 0.
Examen cardioaortique et électro-diagnostic normal.
Le malade ne dort plus la nuit tant ses douleurs vont en augmentant et de façon continue.
Opération le 26 avril 1926.
Surrénalectomie par la technique habituelle.
Suites immédiates sans incident.
Examen anatomo-pathologique : structure normale; il semble qu'il y ait réduction en épaisseur de la couche médullaire (Dr Lelièvre).
Suites :
Dès le lendemain de l'opération, *le malade dort et ne souffre plus.*
Le 30 mai 1926 : section aux ciseaux du 4e orteil gauche sphacélique à la novocaïne.
7 mai 1926 : numération globulaire comme avant : cholestérinémie, 1 gr. 50.
Aux membres inférieurs, oscillations restent nulles, aux bras inchangées.
Revu le 4 janvier 1928.
N'a plus de douleurs depuis l'opération. Dort toutes les nuits sans se réveiller. Plus de douleurs à la marche, a repris son métier.
Légère coloration rose des orteils. Le reste est blanc.
Pas d'éventration lombaire.
Pachon : pas d'oscillation ni d'un côté ni de l'autre (membres inférieurs), au membre supérieur T. A. inchangée.
Aucune sensation de fatigue générale.
Notes : Brusquement, en pleine période douloureuse, suppression des douleurs et transformation du pied, qui reste guéri vingt et un mois.

Obs. II. — K... J..., cinquante-huit ans, juif polonais.
Gangrène sénile du pied gauche.
Douleurs au niveau des deux membres inférieurs depuis deux ans (1924). Crampes douloureuses, sans accentuation progressive. Sensation de froid dans les deux pieds.
Il y a trois semaines, douleurs dans les trois orteils internes du pied gauche : rougeur diffuse à la base. Destruction du 1er ongle et ulcérations péri-inguéales 2e et 3e; vives douleurs.
Tension artérielle et oscillométrie : 15-7, index 2 1/2, cuisses, index presque nul à droite, nul à gauche, jambes.
Tension artérielle, membre supérieur 15 1/2-7 1/2.
Cœur clangor du 2e bruit.
Artères dures.
Wassermann négatif.
Levaditi : très légère déviation.
Opération le 25 juin 1926.
Surrénalectomie, technique habituelle, en un morceau.
Pièce opératoire : la glande est petite, à la coupe semble creuse, coque gaufrée avec un peu de liquide au centre et quelques grains jaunes.
Suites immédiates : sans incident.
Jusqu'au septième jour, plus de douleurs, puis elles reprennent comme avant.
Les ulcérations sèchent, la rougeur disparaît; le septième jour, réapparition d'un suintement purulent.
N.-B. — Il semble qu'il y ait eu une action momentanée comme une sympathectomie.
7 janvier 1927 : on essaye, pour voir si la surrénalectomie a eu un effet

qui change les conditions habituelles, de faire une désarticulation du 1er orteil avec son métatarsien, pied droit.

N.-B. — Toute la plaie saigne beaucoup.

26 janvier 1927 : gangrène progressive.

Amputation de cuisse au tiers inférieur, artère et veine fémorales sont oblitérées.

Guérison.

Obs. III. — G... (H.), quarante-trois ans, juif de Kiew.

Malade depuis 1923. Endartérite oblitérante (maladie de Buerger) à prédominance sur les orteils du pied gauche qui sont bleu violacé avec exulcérations péri-unguéales.

En mai 1923 : double sympathicectomie (Prof. Cunéo) sur les fémorales. Aucune amélioration. Les phénomènes gagnent sur le dos du pied. Douleurs extrêmement vives dans le pied, sensation de striction du cou-de-pied. Pas de typhus. Pas de syphilis.

Coloration bleu violacé, varicosités sur le pied et la jambe, troubles trophiques des ongles. Ulcération au 2e orteil.

Les mêmes signes se manifesteront plus bénignement à droite.

Lividité dans l'élévation du membre inférieur. Hyperesthésie à gauche.

Pas ou très peu de signes moteurs.

Pachon : au membre supérieur des deux côtés 10 1/2-5 1/2, indice 1 1/2; au membre inférieur : à gauche, 0; à droite, 2/10 de division comme index.

Il est impossible de préciser les pressions.

Epreuves de l'eau chaude et de l'éther : positives.

Albumine et sucre : 0,

Wassermann et Levaditi : négatives.

Coagulabilité : 6'.

Urée du sang : 0,20.

Cholestérinémie : 1 gr. 80.

Glycémie : 0 gr. 99.

Globules rouges : 4.805.000. Globules blancs : 21.700. Hémoglobine : 90 p. 100.

Opération le 3 janvier 1927.

Surrénalectomie; technique habituelle.

La surrénale a l'aspect d'une coque creuse.

Examen anatomo-pathologique : aspect normal.

Suites sans incident.

Du 3 au 7 janvier, *on voit disparaître douleurs et coloration anormales.*

Pachon : Membre supérieur 12-7 1/2, indice 3; membre inférieur 0.

Donc pas de changement.

12 janvier : même état, pas de douleurs, coloration disparue, aspect des deux pieds : à peu près normaux.

Le 26 janvier 1927 : désarticulation du 4e orteil gauche. Suture.

3 février 1927 : *opération.*

Incision sur incision de sympathitectomie antérieure. L'artère est enfermée dans une gaine épaisse et fibreuse, renflée en une tumeur comme un noyau de cerise.

L'artère est grosse comme une allumette, sans souplesse. Pulsations impossibles à sentir.

Injection tout en haut de l'incision de 2 cent. cubes de lipiodol.

Reconstitution plan par plan.

Les radiographies montrent que le lipiodol reste intégralement au point injecté.

La tumeur enserrant l'artère est un gliome constitué par des éléments de Schwann à disposition irrégulière.

5 février 1927 : engourdissement et douleurs de la partie antérieure du pied gauche. La coloration anormale disparaît.

11 février 1927 : Pachon : membre supérieur 15-8, indice 4; jambe gauche : néant; cuisse gauche : 14, oscillations insignifiantes; jambe, cuisse droite : oscillations 1/2 à 1 division.

Le malade se plaint de l'injection de lipiodol qui aurait réveillé les douleurs et les troubles de coloration.

Opération : 21 février 1927

Amputation transmétatarsienne du pied gauche.

L'examen anatomo-pathologique des orteils signale un extrême développement du tissu conjonctif, autour des collatéraux des doigts. Sclérose des nerfs. Volumineux corpuscules de Paccini, avec coque conjonctive épaisse. Pas de lésions des vaisseaux.

25 mars : amputation de Syme du pied gauche.

Guérison.

Reste guéri, sans douleur ni ulcération, en mars 1928.

Obs. IV. — A... (M.), homme, trente-huit ans, juif d'Odessa.

Endartérite oblitérante (maladie de Buerger).

Malade depuis dix ans au moins. Souffre des deux pieds. Désarticulation du 5e orteil droit en 1918 pour troubles trophiques ou ulcérations.

Crampes du mollet, engourdissement, sensations dysesthésiques.

Claudication intermittente. Ne peut marcher. Ni typhus, ni syphilis [?] (aurait été traité W. +), Wassermann une fois positif. Coloration rose foncé des orteils et dos du pied. Lividité en élévation du membre. Violacé en abaissant. Varicosités sur les deux jambes. Légère coloration rose des extrémités des doigts. On ne sent pas la tibiale postérieure droite. Battements fémoraux perçus.

Pachon : membre supérieur, 18-9; indice 3; jambe gauche, 18-11; indice 2; jambe droite, 0; indice 0.

Wassermann négatif.

Hecht légèrement positif.

Urée du sang : 0,32; cholestérine : 1,50; glycémie : 0,96.

Globules rouges : 7.400.000. Globules blancs : 10.850. Hémoglobine : 95 p. 100.

Opération : 4 février 1927.

Surrénalectomie gauche.

Suites sans incident.

Dès le lendemain ne souffre plus.

22 mars 1927 : plus aucune douleur, pas de fatigue générale. Coloration normale des deux pieds. Pas de boiterie. Pas de trouble de la marche.

19 avril 1927 : douleurs, troubles de la coloration, etc., tout est revenu.

Obs. V. — R. I..., homme, cinquante-cinq ans, juif russe.

Endartérite oblitérante (maladie de Buerger).

Malade depuis vingt-trois ans. A été successivement amputé de ses orteils, puis des jambes (par Leo Buerger), enfin des cuisses au tiers inférieur dans notre service. Il présente une ulcération du moignon du côté droit depuis trois ans. Elle est douloureuse et le malade ne peut porter ses pilons. Elle est entourée d'une large cocarde rouge violacé et œdémateuse. Une sympathicectomie péri-fémorale s'est montrée sans effet des deux côtés (faite par nous).

Troubles trophiques mutilants de la main droite progressifs depuis dix ans. Coloration rouge des doigts gauches et douleurs.

Pression et oscillométrie nulles aux deux cuisses.

Pression et oscillométrie nulles à l'avant-bras droit.

Pression et oscillométrie au membre supérieur gauche 19-12, ind. 3, et au bras droit.

Opération le 28 mars 1927.

Surrénalectomie gauche.

Suites sans incident.

Examen anatomo-pathologique sans lésion.

Dès le lendemain, dégonflement des doigts et de la main droite. La coloration rouge vineuse à droite et rouge à gauche a cédé la place à une teinte rose. Les doigts sont séchés. La peau n'est plus tendue, luisante, vernissée.

De même la cocarde qui entoure l'ulcération a presque totalement disparu et l'œdème a fondu.

Le 2 avril 1927 : progressivement coloration et œdème des mains et du moignon ont disparu totalement. L'ulcération a diminué.

Le 8 avril 1927 : membres supérieurs 18-9. Indice 4. Non modifiée (nulle) aux deux cuisses.

L'ulcération du moignon est cicatrisée (dix jours).

Revu le 2 décembre 1927 :

Les mains sont restées améliorées : coloration normale.

Peau d'épaisseur et d'aspect normaux. Pas de nouvelle ulcération des doigts.

Le moignon de cuisse droite est resté cicatrisé; la peau est restée blanche, souple, mince.

Aucune fatigue générale.

Quelques troubles cérébraux lacunaires apparaissent depuis deux mois environ (évolution normale de la T. A. O.).

Obs. VI. — B. S..., trente-cinq ans, juif polonais.

Artérite spécifique.

Suppuration d'une plaie désunie consécutive à une désarticulation du 5e orteil gauche pour gangrène cinq semaines auparavant. Zone nécrotique autour. Début il y a treize ans, douleurs de la plante et mollet gauches. Puis claudication intermittente. Il y a cinq mois, troubles trophiques, puis gangrène du 5e orteil. Actuellement coloration bleu violacé du 4e orteil.

Il nie toute syphilis acquise.

Pachon : bras droit, 17-11; indice, 5. Jambe droite, 18-11; indice, 3. Jambe gauche, pas d'oscillations. Cuisse gauche, petites oscillations d'une division.

Wassermann et Levaditi : négatives.

Albumine et sucre, 0. Urée du sang, 0,32.

Coagulabilité : 10'.

Sucre du sang : 1,07 par litre.

Cholestérine : 1 gr. 50.

Viscosité : 3,6.

Valeur globulaire : 0,87. Hémoglobine, 80 p. 100. Globules rouges : 4.540.000. Globules blancs : 15.500.

Opération le 22 avril 1927.

Surrénale gauche (attendu qu'on a fait le diagnostic de maladie de Buerger).

Examen anatomo-pathologique : glande normale.

Le 23 avril : la gangrène s'accentue. Pachon : pas d'oscillation à gauche. Un traitement au novar est institué.

Le 27 avril : amputation cuisse gauche au tiers inférieur.

Pachon : cou-de-pied droit, 16-10; demi-division. Jambe droite, 15-9; deux divisions.

L'artère disséquée est oblitérée par caillot organisé à la partie inférieure de la cuisse.

Au niveau de la poplitée, gros épaississement des tuniques, endartère brunâtre.

Examen anatomo-pathologique : lésions marquées de l'endartère et tunique interne. Sclérose périveineuse et de la couche externe de la tunique veineuse.

1er mars 1928 : le traitement au novar a eu un effet réactivant.

Wassermann et Levaditi positifs.

Aucune fatigue générale. Quelques douleurs et coloration rouge de l'extrémité du pied droit. Troubles trophiques des ongles.

20 mars 1928 : coloration rouge vineuse du pied droit. Périostite tibiale droite.

Pachon : cou-de-pied droit, 14-8; 1 1/2. Jambe droite, 18-7 1/2; 6.

Traitement au bismuth.

Obs. VII. — J. A..., quarante-trois ans, juif polonais.

Endartérite oblitérante (Buerger). Début il y a sept ans.

Changement de coloration des deux pieds, rouges violacés; troubles trophiques des orteils divers. Douleurs en automne et en hiver. Alternances d'un pied à l'autre.

Actuellement : pied droit rouge carminé et brunâtre à la partie supérieure au niveau du cou-de-pied. Troubles trophiques des orteils : perte des ongles; phlyctènes et ulcérations. Dans l'élévation, seul l'arrière-pied blanchit. Pied gauche, coloration et troubles trophiques un peu moins marqués. *Douleurs vives des deux pieds.*

Aux mains, rougeur péri-inguinale, épaississement et stries des ongles.

Valeur globulaire : 0,80. Hémoglobine : 90 p. 100. Globules rouges : 5.670.000. Globules blancs : 6.200.

Cholestérinémie : 2 gr. 56 par litre.

Urée : 0,30.

Sucre : 0,98.

Viscosité : 6,6.

Sucre, albumine : 0.

Wassermann et Hecht négatives.

Pachon : bras droit, 13 1/2-7 1/2; indice, 4. Jambe droite, 17-9 1/2; indice, 5. Jambe gauche, 17-10; indice, 2.

Opération le 13 mai 1927.

Surrénalectomie gauche.

Examen anatomo-pathologique (Dr Lelièvre) : épaississement capsule fibreuse; réduction de la réticulée (p. int. de la corticale).

Suites sans incident.

Le 14 mai, *les douleurs ont complètement disparu; les phlyctènes sont guéris.*

La coloration des deux pieds est très réduite. Légère teinte brun pâle des portions antérieures des deux pieds.

Pachon : bras droit, 21-10 1/2; indice 9. Jambe gauche, 21-11; indice 1. Jambe droite, 20-14; indice 2. Cou-de-pied droit : aiguille presque immobile.

Le 17 mai 1927 : le pied droit est transformé. Indolent. Coloration beaucoup plus pâle, à peine brunie. Phlyctènes et ulcérations cicatrisés. Pied gauche d'aspect normal, îlot rose sur le gros orteil. Ulcérations guéries. Les deux pieds desquament. Les mouvements ne sont plus douloureux.

Pachon : cou-de-pied gauche, 17-11; indice 1, mais oscillations régulières. Cou-de-pied droit, 20-10; indice, 1/2, oscillations très petites, mais nettes et régulières.

Le 25 mai 1927 : cou-de-pied gauche, 20-21; indice, 2; cou-de-pied droit, 17-10 1/2; indice, 2.

Le 29 mars 1928 : cet hiver, une seule petite érosion au 3e orteil droit, au lieu que les hivers précédents tous les orteils étaient ulcérés. Pour la première fois depuis sept ans, pas d'œdème du pied ni de changement marqué de couleur du pied, mais ressouffre (trois mois après l'opération, les douleurs ont réapparu) des deux côtés lorsqu'il est debout. Légère coloration violette des orteils, pas plus marquée dans la station verticale.

Pachon : jambe gauche, 21-15; indice 1. Jambe droite, 22-13; indice, 3. Bras, 22-12; indice, 4.

M. Hertz résume son travail de la façon suivante :

« La conclusion qui se dégage de nos observations, comme de bien d'autres, c'est que l'effet peu durable de la surrénalectomie peut être obtenu à moins de frais par une sympathicectomie périfémorale. *L'une comme l'autre sont incapables de guérir une gangrène par artérite oblitérante.*

« Et jusqu'à nouvel ordre, mieux vaut, dans la thrombo-angéite oblitérante, dite maladie de Buerger, comme dans les autres gangrènes périphériques, se contenter d'amputer, sans qu'il y ait à être fier de cette thérapeutique. Le seul fait certain et signalé, c'est que, dans la maladie de Buerger, l'opération doit être extrêmement économique. Une amputation faite presque au ras des lésions donnera le plus souvent une réunion par première intention.

« Nous déconseillons *l'injection de lipiodol* intra-artérielle dont on peut avoir de fâcheux effets (obs. III).

« Nous relevons dans un cas de sympathicectomie périfémorale *l'apparition d'un schwannome étranglant l'artère* (obs. III). »

Cette opinion, on le voit, est assez pessimiste, et très différente de celle que nous donnait à cette tribune, le 8 février, M. Leriche.

A cette époque, vous vous le rappelez, M. Leriche avait fait 13 surrénalectomies dans des syndromes vasculaires, dont 6 paraissaient être des maladies de Buerger; pour ces 6 cas, il obtenait 3 excellents résultats datant de un à deux ans, 1 amélioration suivie de récidive et 2 échecs. M. Hertz n'obtient qu'une seule guérison éloignée (datant de vingt et un mois), malgré des améliorations immédiates survenues dans 5 autres cas. M. Carajannopoulos n'eut qu'une amélioration de quelques jours. Chez mes deux opérés, j'observai un résultat immédiat manifeste, caractérisé par une disparition de la douleur et des troubles trophiques, mais le seul malade dont on puisse apprécier le résultat éloigné (un an et demi) a recommencé à souffrir. Il est vrai que cette opération semble lui avoir évité jusqu'ici une seconde amputation de cuisse.

M. Hertz compare la surrénalectomie à une sympathectomie, dont elle a les mêmes résultats transitoires, sans résultats durables. Cette similitude de résultats est en effet frappante. J'ai cependant obtenu par surrénalectomie une nouvelle amélioration chez un malade une première fois amélioré par sympathectomie péri-fémorale. A quoi on peut objecter que ce résultat est du même ordre que ceux qu'on peut observer par des sympathectomies successives.

Mais l'ablation de la surrénale n'agit-elle vraiment, comme le suppose M. Hertz, que par la section des 30 à 35 rameaux nerveux qui venus des plexus solaires et rénaux aboutissent au bord interne de la glande? Ne peut-on considérer la surrénalectomie comme réalisant en soi une véritable sympathectomie, étant donné l'origine et la structure même de cette glande.

On se rappelle, en effet, qu'alors que la substance corticale de la surrénale naît de l'épithélium cœlomique, près du corps de Wolff, la substance médullaire aurait son point de départ dans certaines cellules des ganglions sympathiques abdominaux. Chez certains animaux (poissons cartilagi-

neux), cette origine se retrouve dans la disposition métamérique des organes à chromaffine et leur juxtaposition aux ganglions sympathiques dont ils émanent. Tous les histologistes insistent sur la richesse du réseau nerveux qui, non seulement entoure, mais pénètre les éléments propres de la substance médullaire de la surrénale, et présente de nombreux ganglions uni ou pluri-cellulaires. Lorsque nous pratiquons une surrénalectomie, nous enlevons non seulement la glande à sécrétion interne, mais cette sorte de ganglion sympathique qu'elle constitue. Or, il semble que ce soit surtout en tant que sympathectomie que cette opération agisse, bien plus qu'en réduisant de moitié le produit de sécrétion du système surrénal.

Si cela était complètement démontré, il deviendrait véritablement excessif d'enlever une glande aussi physiologiquement importante que la surrénale pour réaliser une simple sympathectomie. Déjà Costantini et Courtade avaient proposé de n'enlever que la seule portion médullaire de la glande (ce qui serait réalisable chez le chien, mais semble beaucoup moins facile chez l'enfant). Il y aurait là un premier progrès, puisqu'on respecterait la substance corticale, dont Apert, en particulier, a montré l'importance en décrivant son syndrome d'hirsutisme. On n'enlèverait ainsi que la glande à chromaffine, celle qui sécrète, essentiellement, l'adrénaline.

Mais ce sacrifice deviendrait lui-même excessif s'il était prouvé que, dans le cas qui nous occupe, la part la plus importante revient à la résection du sympathique qui aboutit à la surrénale ou que celle-ci contient dans l'épaisseur de sa substance médullaire.

Dans ce cas, comme le dit M. Hertz, mieux vaut faire simplement une sympathectomie. Mon maître Hartmann a, dans une précédente séance, insisté sur les avantages d'une dénudation faite au niveau de la fémorale commune. C'est là une opération facile à réaliser. Mais si, après échec de cette sympathectomie péri-artérielle, on se décidait à agir plus haut, sur la chaîne sympathique lombaire, on se rappellera que cette opération est difficile, surtout à droite, à cause de la présence de la veine cave, et qu'il ne faut l'entreprendre (à moins d'être particulièrement entraîné) que sur des sujets maigres et avec un éclairage parfait. Dans les deux cas où je l'ai essayée, elle m'a paru beaucoup plus difficile et imprécise que la surrénalectomie.

Pour mettre au point cette question, il faudra encore bien des observations, aussi devons-nous remercier M. Hertz de nous avoir envoyé ses documents que je vous demande de publier *in extenso* dans nos Bulletins.

Malformation du vagin par cloisonnement transversal révélée au sixième mois d'une grossesse,

par **M. Daniel Férey** (de Saint-Malo).

Rapport de M. Paul Mathieu.

M. le Dr D. Férey (de Saint-Malo) nous adresse une intéressante observation de malformation par cloisonnement transversal du vagin, qui s'ajoute aux observations de M. Tierny rapportées par M. Ombrédanne, et celle que M. Lecène nous a communiquée. L'observation de M. Férey est d'ailleurs d'un intérêt tout spécial parce que la malformation a été révélée au sixième mois d'une grossesse : ce qui a nécessité une conduite thérapeutique très particulière.

Le Dr Gaudeul (de Cancalé) nous envoie en consultation, au mois de décembre 1927, Mad. C..., âgée de vingt-six ans, parce qu'il a constaté au niveau du vagin une cloison transversale le fermant complètement.

Mariée depuis huit ans, elle a toujours souffert au moment du coït. Elle éprouvait en effet lors de la pénétration de la verge à une certaine profondeur une sensation douloureuse de distension extrêmement pénible, analogue d'ailleurs à la déchirure de l'hymen lors du premier rapport. Elle était allée consulter différents médecins qui lui avaient dit que jamais elle ne pourrait avoir d'enfants, mais pas un n'avait songé à une intervention possible.

Malgré cette cloison transversale et complète, la malade avait ses règles tous les mois. Elle perdait peu et pendant assez longtemps, environ huit jours par mois. S'il y avait cloisonnement du vagin, il y avait quand même un tout petit pertuis par où le sang s'écoulait.

Nous l'examinons le 6 décembre 1927, la malade n'ayant pas revu ses règles depuis plus de six mois. Au toucher, nous sommes tout de suite arrêté à environ 4 *centimètres* de la vulve, par une cloison, charnue, épaisse, souple, lisse, régulière qui ferme entièrement le vagin. On a la même sensation qu'en examinant une femme qui a subi une hystérectomie totale basse... Elle donne encore l'impression de résistance et d'épaisseur que l'on a en déprimant la joue. En un mot, nous avons la sensation qu'il s'agit non pas d'une membrane, mais bien d'une cloison transversale, épaisse, conjonctive ou musculaire recouverte de muqueuse.

L'arrêt des règles, l'examen de l'abdomen montrant un utérus de six mois, le gonflement des seins, les mouvements du fœtus perçus par la malade, enfin les bruits du cœur nous permettent de conclure à une grossesse. Il s'agissait donc de rechercher le petit pertuis par où passaient les règles et par où avait pénétré le sperme. Malgré une recherche très attentive aussi bien au spéculum qu'avec les valves vaginales, il nous fut absolument impossible de retrouver cet orifice.

Dans ces conditions, nous décidons d'attendre le terme de la grossesse et de pratiquer une césarienne, soit au début des douleurs, soit au neuvième mois, avant tout travail.

La malade entre à la clinique le 27 février 1928 au neuvième mois de sa grossesse. Nous l'examinons à nouveau, nous avons la même sensation d'épaisseur, il n'y a pas de ramollissement et l'examen le plus attentif ne permet pas de déceler le plus petit orifice dans cette cloison.

Dans ces conditions nous intervenons le 28 *février* 1928. Anesthésie. Balsoforme. Césarienne haute sur la partie moyenne de l'utérus. Le placenta est assez adhérent, mais on peut cependant l'enlever en bloc. On ferme l'utérus en 3 plans au catgut n° 2, au moyen d'un surjet en lacet de soulier, arrêté tous les deux points, surjet fait suivant notre technique habituelle et qui a tous les avantages du surjet et des points séparés, mais est beaucoup plus solide, tous les points se soutenant les uns les autres. On place un petit drain à la partie supérieure de l'utérus, car l'on n'est pas certain de pouvoir ouvrir le vagin. On fixe l'utérus à la paroi au niveau du drain par deux gros catguts passés en anse de seau, l'un en avant, l'autre en arrière du drain. La paroi est fermée au catgut n° 3 au moyen d'un surjet en lacet de soulier.

On place la malade en position gynécologique et l'on constate que la cloison transversale bombe légèrement sous la pression du sang venu de l'utérus. Puis au moment où l'on s'apprête à inciser cet hématocolpos, un mince filet de sang apparaît au niveau d'un tout petit pertuis à peine gros comme la tête d'une épingle et situé à la partie gauche de la cloison transversale. On introduit à force une pince Kocher et par la petite ouverture ainsi pratiquée on incise la cloison sur toute sa largeur. L'épaisseur est d'environ 2 à 3 millimètres, un léger suintement sanguin est assez vite arrêté.

L'évolution fut très simple. Le lendemain, on enleva le drain, les adhérences étant formées. La malade quittait la clinique le 12 mars et l'enfant se développait parfaitement bien.

Nous l'avons revue le 19 avril et le 19 mai 1928. Excellent état général, elle a revu deux fois ses règles. L'utérus est en bonne position, le col très haut, le corps utérin derrière la paroi abdominale antérieure, comme après une fixation utérine pour rétroversion. Au niveau de la cloison transversale ancienne persiste un anneau très épais, de près de 1 centimètre d'épaisseur, souple, mais résistant.

M. Férey ajoute les considérations suivantes :

« Cette observation nous paraît intéressante non seulement du fait de la rareté d'un cloisonnement aussi complet permettant cependant la fécondation, mais encore à cause des problèmes thérapeutiques qu'elle peut soulever.

« Plusieurs conduites pouvaient être envisagées. Nous avons vu la malade à la fin du sixième mois de sa grossesse, on aurait pu fendre à ce moment la cloison. Mais :

« 1° En raison de l'épaisseur de cette malformation, il nous était impossible de connaître la situation exacte de la vessie et du rectum ;

« 2° Il pouvait se produire une cicatrice fibreuse capable, au cours du passage de la tête, d'entraîner une déchirure du vagin ou des organes voisins.

« Nous aurions pu également attendre le travail. Peut-être, en effet, sous la pression de la tête cette cloison se serait-elle amincie, déchirée? On aurait encore pu se contenter à ce moment d'une simple incision, mais la présentation pouvait être difficile, et puis il n'est pas du tout certain qu'en raison de l'épaisseur de la cloison surtout au niveau de l'attache de la cloison sur le vagin la dilatation ait été suffisante pour laisser passer la tête; puisqu'actuellement encore nous nous demandons si lors d'un accouchement ultérieur la sortie de l'enfant pourra se faire sans difficulté, en raison de l'épaisseur de l'anneau charnu qui persiste dans la paroi du vagin.

« Pratiquer une césarienne après un travail commencé depuis un certain

temps après la rupture possible de la poche des eaux est tout de même plus sérieux qu'avant tout début du travail.

« Ce sont toutes ces considérations qui nous ont guidé. La conduite que nous avons suivie nous paraissait donner le minimum de risques à la mère et à l'enfant. Si nous n'avons pas fait d'hystérectomie c'est à la demande expresse de la mère qui désire avoir d'autres enfants et parce que nous ne pensons pas que le petit drain qui est resté à peine vingt-quatre heures en place puisse aggraver l'évolution d'une grossesse ultérieure. Ce point de moindre résistance n'est-il pas à présent soutenu par la paroi abdominale elle-même. »

J'estime que la conduite suivie par M. Férey a été prudente et que les raisons qui l'ont amené à pratiquer en temps voulu une césarienne sont justifiées par ce fait que la malformation n'a été connue qu'au cours du sixième mois de la grossesse, parce que à cette époque le résultat d'une intervention directe sur le cloisonnement était plein d'incertitude comme il l'a fait remarquer dans les considérations qui suivent l'observation.

Il est intéressant de noter les difficultés qu'a eues M. Férey à découvrir le pertuis qui ouvrait cette cloison transversale. M. Férey a simplement incisé la cloison vaginale et il persiste dans le vagin un anneau épais, souple et résistant. Il est possible qu'en cas de grossesse ultérieure il puisse encore causer une gêne à l'accouchement. La résection du rétrécissement est au moins en théorie la pratique idéale. Chaque cas comportant ses difficultés propres, il ne saurait actuellement être émis une règle absolue de conduite et j'estime que, devant le résultat obtenu, M. Férey doit être félicité de son intervention et remercié de nous avoir communiqué cette intéressante observation.

QUESTION A L'ORDRE DU JOUR

Sur les hydronéphroses,

par M. **Edouard Michon**.

Lors des dernières discussions sur les hydronéphroses, deux variétés en ont été envisagées : les hydronéphroses importantes avec poche volumineuse que l'on savait reconnaître cliniquement avant l'avènement de la pyélographie, et les petites hydronéphroses qui déjà soupçonnées avec le cathétérisme urétéral sont étudiées dans tous leurs détails, depuis la pyélographie et la pyéloscopie. L'on peut voir qu'une certaine incertitude règne encore sur le traitement à appliquer.

Pour les hydronéphroses volumineuses dont la valeur fonctionnelle est à peu près nulle, la question est claire; la néphrectomie s'impose. Lorsque

la valeur fonctionnelle conserve encore un degré appréciable, malgré le volume important de la poche, nombre de chirurgiens conseillent encore la néphrectomie, si le rein opposé est bon, et cela parce que le résultat des opérations conservatrices, surtout des anastomoses urétérales, leur paraît trop aléatoire. De fait il faut remarquer avec quel plaisir on publie tous les résultats favorables à longue échéance. Certains, comme ceux que M. Bazy a apportés à cette tribune, impressionnent et l'on comprend que celui qui le premier en France pratiqua une pyélo-urétérostomie en reste l'ardent défenseur. Il faut d'ailleurs ne pas oublier que Wildboz en Suisse, que les chirurgiens de la clinique de Mayo à Rochester défendent cette chirurgie conservatrice. Pour moi, j'ai vu un certain nombre de malades opérés par Albarran, j'en ai opérés moi-même et je suis resté peu enthousiaste des opérations plastiques. J'ai dû faire à la suite des néphrectomies secondaires précoces, parce que se montraient ou persistaient des accidents infectieux ; parce que s'établissait une fistule lombaire : et je n'ai jamais eu à regretter une néphrectomie faite d'emblée pour une hydronéphrose importante. La valeur réelle d'une opération conservatrice ne se mesure ni à la disparition des accidents douloureux ou fébriles, ni même à la perméabilité anatomique de l'anastomose, mais à la valeur physiologique du parenchyme rénal, et l'on peut se demander si le fait de conserver un rein donnant des urines troubles et de faible concentration uréique vaut la peine de risquer tous les ennuis qu'une néphrectomie aurait évités.

Cette néphrectomie répugne cependant actuellement à nos idées sur ce que doit être l'intervention chirurgicale ; la suppression du rein est, d'autre part, difficilement admise par la malade et son entourage, surtout lorsqu'il s'agit de jeune femme, ce qui n'est pas exceptionnel pour les hydronéphroses.

La néphrectomie doit être néanmoins encore, à mon avis, l'opération le plus souvent à conseiller, cependant à deux conditions essentielles :

La première est que l'état de l'autre rein ait été minutieusement déterminé. Sa valeur fonctionnelle doit avoir été précisée par le cathétérisme urétéral et quelquefois par la pyélographie. Il faut se méfier des hydronéphroses congénitales bilatérales. Il faut savoir aussi qu'il est absolument impossible, au cours d'une opération, d'apprécier la valeur fonctionnelle d'un rein qu'on a entre les doigts. Je puis citer l'observation d'un malade avec hydronéphrose et calculs multiples. Il avait été opéré une première fois par un chirurgien éminent, qui avait enlevé des calculs. Pendant la guerre, j'eus l'occasion de le revoir avec une récidive de ses calculs ; j'intervins à nouveau sans avoir pu me rendre compte de la valeur de l'autre rein. Lorsque j'eus libéré la poche hydronéphrotique, celle-ci se présentait flasque, avec, en un point qui correspondait au rein, une portion un peu plus épaisse. Ce rein donnait l'impression d'être détruit. Convaincu du danger possible d'une néphrectomie, lorsqu'on ignore l'état du rein opposé, je résistai à la tentation d'éviter par l'ablation de la poche une nouvelle récidive des calculs. Je me contentai de l'ouvrir et de le fixer aussi haut que possible. Or, pendant tout le temps où le drain de la néphrostomie persista,

pas une goutte d'urine ne passa par la vessie. L'opéré n'avait qu'un seul rein.

Il faut aussi ne faire la néphrectomie qu'après avoir examiné le rein, le bassinet et l'uretère, avant et après l'opération. La pyélographie peut montrer des coudures de l'uretère, des rétrécissements, au niveau de la partie supérieure du conduit, et je crois que c'est là le siège le plus habituel de l'obstacle. Mais M. Chevassu, il y a huit jours, nous a montré toute l'utilité de l'urétérographie totale. On se rendra compte des obstacles faciles à enlever. Au cours de l'intervention même, on devra commencer par extérioriser complètement le rein, à l'aide d'une longue incision. Sans parler des calculs, il est des obstacles à l'écoulement de l'urine que l'on peut reconnaître, des coudures, des brides extérieures. Récemment, j'ai opéré une malade, que m'avait adressée mon ami Arrou. Il s'agissait d'une hydronéphrose importante et j'avais annoncé une néphrectomie probable. Or, la pyélographie montrait au bas de la poche un uretère sinueux en S, filiforme ; l'incision lombaire faite, je pus voir cet uretère plaqué contre la partie inférieure du bassinet par du tissu fibreux ; une fois disséqué, le conduit redevint rectiligne et, par pyélotomie, je pus y introduire une bougie n° 18 admise avec la plus grande facilité. Il n'était plus question de pratiquer une néphrectomie.

Si nous arrivons à l'étude des petites hydronéphroses, nous voyons que ce qui attire l'attention, ce sont les douleurs. En présence de leur persistance et de leur siège, on est amené à pratiquer une pyélographie, et on peut mettre en évidence dans tous leurs détails de petites dilatations pyéliques. Pour celle-ci, la néphrectomie est une opération excessive ; d'autant plus qu'ici, comme dans toutes les interventions basées sur les symptômes douloureux, nous n'avons pas de critérium certain de succès, comme lorsqu'il s'agit de lésions macroscopiques importantes. J'ai admiré l'ingéniosité des opérations que M. Papin a communiquées ici, les résections partielles du rein, le drainage des calices dilatés, tout cela est nouveau et intéressant. Je n'ai pour moi, dans ces petites hydronéphroses, que fait une néphropexie par lambeau capsulaire suivant le procédé d'Albarran avec dissection soigneuse de l'uretère, avec section sans scrupule et sans ennui d'une artère anormale, si j'en trouvais une. J'ai eu des succès et des insuccès et je suis resté en somme fidèle à l'opinion que j'exprimais en 1900 avec Pasteau dans une communication sur les petites rétentions rénales dans le rein mobile, au XIIIe Congrès international de Médecine : « La fixation du rein en empêchant la rétention ultérieure, en remettant l'uretère en place, en facilitant l'évacuation régulière du bassinet, permet souvent de guérir l'hydronéphrose petite. »

PRÉSENTATION DE PIÈCE

Anthrax du sein.

par M. R. Proust.

J'ai l'honneur de présenter à la Société cette pièce qui est un sein atteint d'un anthrax dont j'ai pratiqué l'extirpation. La malade chez qui j'ai réalisé cette intervention avait, à la suite d'une poussée de furonculose, présenté il y a deux mois une localisation de cette furonculose au niveau du sein. Cette nouvelle poussée fut traitée par le vaccin mais sans succès. Un véritable anthrax se produisit avec énorme gonflement du sein et lymphangite sous-axillaire.

Quand la malade se présenta à mon examen il y a un mois, la lymphangite périmammaire était très étendue et le sein était complètement immobilisé et d'une dureté marmoréenne.

Dans ces conditions, je pensai que des incisions multiples ou une incision cruciale seraient inopérantes et favoriseraient la septicémie ; je pratiquai donc l'extirpation de toute la partie enflammée au moyen de deux incisions semi-elliptiques. Je pansai le fond de la plaie à plat au moyen d'un grand champ opératoire que je laissai en place huit jours. Au bout de ce temps je l'enlevai, lavai la plaie à l'éther et fis une suture secondaire avec drainage de sûreté.

Actuellement la plaie est cicatrisée, sauf au niveau des deux orifices de drainage où il persiste un tout petit peu de sérosité.

L'examen de la pièce montre que le sein était transformé en une véritable éponge purulente, dont le pus recueilli au moyen d'une pipette au moment de l'opération se montra être une culture presque pure de staphylocoques dorés.

ÉLECTION DE TROIS MEMBRES TITULAIRES

Nombre de votants : 55. — Majorité absolue : 28.

MM.	Desplas	52 voix.	Élu.
	Rouhier	47 —	Élu.
	Maisonnet	35 —	Élu.
	Papin	13 —	
	Clavelin	5 —	
	Chastenet de Géry	4 —	
	Brocq	3 —	
	Métivet	3 —	
	Hertz	1 —	
	Leveuf	1 —	
	Plisson	1 —	

En conséquence, MM. Desplas, Rouhier et Maisonnet sont proclamés membres titulaires de la Société de Chirurgie.

Le Secrétaire annuel, M. A. Bréchot.

L. Marethheux, imprimeur, 1, rue Cassette, Paris.



BULLETINS ET MÉMOIRES

DE LA SOCIÉTÉ NATIONALE DE CHIRURGIE



Séance du 4 juillet 1928.

Présidence de M. Ombrédanne, *président.*

PROCÈS-VERBAL.

La rédaction du procès-verbal de la précédente séance est mise aux voix et adoptée.

CORRESPONDANCE

La correspondance comprend :

1° Les journaux et publications périodiques de la semaine.

2° Des lettres de MM. Fredet, Rouvillois et Schwartz, s'excusant de ne pouvoir assister à la séance.

3° Des lettres de MM. Guimbellot, Houdard et Picot, demandant un congé pendant le mois de juillet.

4° Des lettres de MM. Desplas, Maisonnet et Rouhier, remerciant la Société de les avoir nommés membres titulaires.

5° Un travail de M. Brun, correspondant national, intitulé : *De la communication des kystes hydatiques avec les voies biliaires.*

6° Un travail de M. Cotte, correspondant national, intitulé : *Sur l'exploration radiologique de l'utérus et des trompes après injection de lipiodol.*

7° Un travail de M. Kummer, correspondant étranger, intitulé : *Un cas de maladie gélatineuse à siège rétro-péritonéal.*

8° Un travail de M. Arrivat (de Béziers), intitulé : *A propos du traitement de la plaie tétanigène.*

M. Louis Bazy, rapporteur.

9° Un travail de M. Autefage (de Roubaix), intitulé : *Fracture de l'extrémité inférieure de l'humérus. Vissage osseux.*

M. Martin, rapporteur.

10° Un travail de M. Doubière (d'Ajaccio), intitulé : *Perforation du duodénum par corps étranger chez un enfant de quinze mois.*

M. Martin, rapporteur.

11° Un travail de M. Grimault (d'Algrange), intitulé : *Perforation de la vésicule biliaire en péritoine libre.*

M. Capette, rapporteur.

12° Un travail de M. Guillemin (de Nancy), intitulé : *A propos de cloisonnements transversaux congénitaux du vagin.*

M. Lecène, rapporteur.

13° Un travail de M. Guillemin (de Nancy), intitulé : *Un cas de hernie épigastrique étranglée.*

M. Deniker, rapporteur.

14° Un travail de M. Leclerc (de Dijon), intitulé : *Les modifications cyto-chimiques du liquide céphalo-rachidien après l'anesthésie rachidienne.*

M. Louis Bazy, rapporteur.

15° Un travail de M. Mirizzi (de Cordoba, République Argentine), intitulé : *Sur deux cas rares d'abcès mésocœliaque.*

M. Mocquot, rapporteur.

16° Un travail de MM. Rolland et Stagnaro (Marine), intitulé : *Formation d'os vrai dans une cicatrice de cystostomie.*

M. Lecène, rapporteur.

17° Un travail de MM. Rolland et Stagnaro (Marine), intitulé : *Occlusion intestinale par spasme ayant cédé à la rachianesthésie.*

M. Lecène, rapporteur.

A PROPOS DU PROCÈS-VERBAL

A propos de la cholécystectomie,

par M. **F. M. Cadenat.**

Permettez-moi quelques mots sur la cholécystectomie. Alors qu'en chirurgie abdominale on en est arrivé, pour la plupart des opérations, à une technique adoptée par presque tous les chirurgiens, en matière de cholécystectomie il ne semble pas que l'accord soit complet, et les partisans de la cholécystectomie directe et de la cholécystectomie rétrograde restent souvent intransigeants.

Je ne crois pas cependant qu'il faille être le chirurgien d'une seule technique. Il ne viendrait à l'esprit de personne de faire une hystérectomie toujours par le même procédé. De même il peut y avoir avantage, suivant les cas, à attaquer la vésicule par le fond ou par le hile.

La cholécystectomie rétrograde est certainement la plus anatomique : elle va droit au pédicule, elle permet de lier l'artère cystique près de son origine (d'où hémostase parfaite) et de trouver facilement le plan de clivage vésiculaire. Son danger est la blessure de la voie principale ou des organes du hile, lorsque le trépied n'est pas nettement identifié.

La cholécystectomie directe évite ce danger puisque la libération de la

vésicule conduit à coup sûr sur le cystique, mais chacun connaît les difficultés de clivage et d'hémostase auxquelles elle expose.

Mais ces deux procédés sont-ils donc les seuls auxquels nous puissions recourir? N'existe-t-il pas un moyen de réunir les avantages des deux techniques en réduisant au minimum leurs inconvénients? Il m'est arrivé plusieurs fois, dans des cas difficiles, de sectionner, par prudence, la vésicule au niveau du col, après avoir refoulé vers le fond le calcul qui pouvait s'y trouver. Il fut alors très simple d'amorcer le décollement vésiculaire de dedans en dehors, en pinçant l'artère cystique, puis, le champ opératoire ainsi libéré de la saillie vésiculaire qui le masquait, il me fut relativement facile de suivre, vers le carrefour, le canal cystique, et de le lier plus ou moins près de la voie principale.

Je ne vois pas les objections que l'on peut faire à cette méthode, et dans 8 cas difficiles où je l'ai employée elle ne m'a donné que des satisfactions. La section est faite au thermocautère pour éviter tout contage du champ opératoire. Si la paroi vésiculaire me semble assez résistante, je ne poursuis pas immédiatement le décollement jusqu'au fond de la vésicule, de manière à me servir de celle-ci comme de tracteur pour extérioriser le foie, de la même façon que je fais tirer, dès le début de l'opération, sur le ligament suspenseur préalablement sectionné. Je m'efforce toujours également de laisser un revêtement séreux sur le lit vésiculaire, et cela est le plus souvent assez facile quand la paroi est épaisse. Je suis d'ailleurs convaincu que, là comme pour l'appendicectomie sous-séreuse (et pour celle-ci j'en ai la démonstration histologique), on passe parfois en pleine couche musculaire : on fait moins une sous-séreuse, au sens strict du mot, qu'une extra-muqueuse.

On évite ainsi non seulement le suintement hémorragique du lit vésiculaire, mais aussi la déchirure de petits canaux hépatiques qui entraîne, dans les jours qui suivent l'intervention, cet écoulement de bile qu'on rapporte parfois à tort à une ligature insuffisante du cystique. Sur ce dernier canal je place toujours un fil non résorbable (fil de lin) de crainte d'une fistule biliaire secondaire, et j'enfouis le moignon si possible.

Cette *cholécystectomie rétrograde*, qu'on pourrait appeler *transcervicale*, me semble l'opération de choix lorsque le cystique n'est pas nettement visible (méso gras, suintement hémorragique, saillie de la vésicule, profondeur du champ opératoire, etc.), et je suis convaincu que beaucoup de chirurgiens l'ont employée avant moi. Mais il restera toujours des cas où l'opérateur sera fort perplexe. Ce sont ceux des petites vésicules, où l'organe, très rétracté, réduit au volume d'une noix ou même d'une noisette, adhérent au duodénum et aux organes du hile, est très difficile à trouver. Dans ce cas, on fera ce que l'on pourra, et l'ouverture avec section de proche en proche est peut-être encore le moyen le plus sûr d'éviter une faute.

Lorsqu'au contraire, et c'est heureusement le cas le plus fréquent, la vésicule est grosse ou simplement de volume moyen, il est possible, en recourant à cette technique, de réaliser une opération donnant un maximum de garantie et de facilité et permettant de réduire le drainage au minimum.

Un cas de maladie gélatineuse à siège rétro-péritonéal,

par M. le professeur **Ernest Kummer** (de Genève),
membre correspondant de la Société nationale de Chirurgie.

Le très intéressant rapport de M. Lecène (séance du 6 juin 1928), sur les cas de maladie gélatineuse du péritoine de M. Soupault et de M. Hertz, m'engage à communiquer à la Société de Chirurgie une observation de maladie gélatineuse *extra-péritonéale*.

Un homme âgé de soixante-six ans est envoyé à la clinique chirurgicale de Genève pour suppuration dans le flanc droit. Rien de particulier dans les antécédents héréditaires. Le malade, autrefois en bonne santé, avait commencé depuis quelques années à perdre l'appétit et à maigrir. Il y a un un environ une tuméfaction douloureuse s'est développée dans le flanc droit. Jamais de crises douloureuses aiguës, ni de températures élevées. Deux incisions successives ont été pratiquées au niveau du flanc droit, en dehors de l'hôpital. Ces incisions auraient donné une grande quantité de pus. Deux fistules ont persisté depuis lors au-dessus de la crête iliaque droite. Un diagnostic précis ne paraît pas avoir été porté par le médecin-traitant qui cependant aurait émis l'idée d'abcès froid vertébral.

En effet, à l'entrée du malade, l'apophyse épineuse de la 5e lombaire est légèrement douloureuse à la pression; pas de douleur à la pression axiale. Dans la fosse iliaque droite, on sent une tuméfaction descendant jusqu'à la base du triangle de Scarpa, remontant vers le rein droit; tuméfaction douloureuse, fluctuante, à limites peu nettes; anorexie, constipation, mauvais état général.

Ce qui frappe surtout, c'est l'écoulement, par la fistule lombaire, d'une substance gélatineuse mélangée à du pus. Au microscope, on trouve des bâtonnets et des filaments amorphes. Le malade décline rapidement et meurt avec oligurie et symptômes d'urémie.

L'autopsie et l'examen microscopique des pièces furent pratiqués à l'Institut pathologique. Le professeur Askanazy[1] en a donné une description à la séance de la Société médicale de Genève du 2 février 1921. En voici un bref extrait :

Une fistule localisée dans le flanc droit se dirige vers la région rétro-péritonéale droite et se termine dans une cavité d'aspect inattendu. Cette poche rétro-péritonéale remonte le long du côlon ascendant, l'uretère et la moitié inférieure du rein droit; elle se rapproche de la région pré-vertébrale et s'étend le long du psoas. Le contenu de cette poche est représenté par une masse gélatino-vitreuse d'aspect gris blanchâtre ou rosâtre. La paroi de la poche est tapissée d'une mince membrane pyogène; par places, le contenu est adhérent à la paroi qui envoie des traînées blanchâtres fibreuses dans la partie périphérique de l'amas gélatineux. Vu de la cavité péritonéale, l'appendice long de 3 centimètres environ disparaît dans la région iléo-cæcale. Une sonde introduite dans la lumière de l'appendice pénètre facilement et passe directement dans la cavité rétro-péritonéale. A l'extrémité proximale, le canal appendiculaire est normal snr une longueur de 3 centimètres environ; il se dilate brusquement à ce niveau et s'arrête à l'entrée de la cavité rétro-péritonéale où l'appendice apparaît comme amputé; il ne présente aucune trace de néoplasie, mais bien des signes d'ancienne hydropisie. Sur la paroi de la poche rétro-péritonéale, se trouvent des formations glandulaires et kystiques avec cellules

1. *Revue médicale de la Suisse romande*, 1921, p. 392.

caliciformes dont la sécrétion se confond avec le contenu gélatineux de la poche rétro-péritonéale. M. Askanazy conclut à une greffe, sur la paroi d'un ancien abcès appendiculaire, de cellules issues de l'appendice muco-kystique, cellules qui, à leur lieu d'implantation, ont conservé leur fonction mucipare.

Remarques. — La particularité intéressante de notre cas, c'est la localisation, en dehors de la cavité abdominale, de l'épanchement gélatineux. La membrane péritonéale, parfaitement intacte sur toute son étendue, n'avait rien à faire avec la formation de la gélatine; celle-ci était le produit de sécrétion des cellules caliciformes de la muqueuse d'un appendice en état de dégénérescence muco-kystique.

L'appendice déversait sa sécrétion muco-kystique, non pas dans la cavité péritonéale, mais dans la poche d'un ancien abcès rétro-péritonéal avec lequel il communiquait librement.

Si le terme de Péan « maladie gélatineuse du péritoine » ne convient donc pas très exactement à l'affection de notre malade, puisque le péritoine est intact, nous le tenons néanmoins comme infiniment préférable à celui de pseudo-myxome. Comme M. Lecène, j'estime que le nom de « pseudo-myxome du péritoine » est un terme tout à fait impropre, puisqu'il est destiné à consacrer une conception que de nouvelles recherches n'ont point confirmée, à savoir qu'un corps chimique nettement individualisé, la pseudomucine de Werth, se trouverait régulièrement dans les masses gélatineuses, quelle qu'en soit l'origine.

Le terme de pseudo-myxome suggère, en outre, l'idée erronée d'une entité blastomateuse, alors qu'il s'agit réellement d'un simple épiphénomène d'affections protopathiques diverses.

« Maladie gélatineuse », par contre, terme volontairement imprécis, choisi par Péan, désigne si bien la chose, qu'il ne serait pas facile de lui en substituer un meilleur.

RAPPORTS

Plaie de la rate prise pour une plaie du cœur. Splénectomie par voie thoracique antérieure. Guérison,

par **M. Jean Quénu** [1].

Rapport de M. Toupet.

Le 30 novembre 1926, à 15 heures 30, je suis appelé comme chirurgien de garde à l'hôpital Tenon pour une plaie du cœur.

J'apprends qu'il s'agit d'une jeune fille de vingt-deux ans qui, deux

1. Je tiens à associer à cette communication M. Waitz, interne des hôpitaux, qui m'a appelé, aidé à l'opération, et fourni des documents pour la rédaction de cette observation.

heures avant, a tenté de se suicider en se tirant un coup de revolver dans la région précordiale.

Je trouve une blessée d'une pâleur mortelle, angoissée, dyspnéique, et réclamant à boire. Les extrémités sont froides. *Le pouls est petit, mais pas rapide* : 80 pulsations par minute.

Sur le sein gauche, juste au-dessous du mamelon, l'orifice d'entrée du projectile. Il répond exactement au bord supérieur de la 5e côte, à 4 travers de doigt de la ligne médiane. La paroi thoracique antérieure est partout sonore. Les bruits du cœur sont assourdis et on ne sent pas bien le choc de la pointe. Il existe une légère défense musculaire à la palpation de l'hypocondre gauche, mais *le ventre est dans l'ensemble parfaitement souple et respire bien.*

En faisant soulever la malade avec précaution, je constate qu'il existe un orifice de sortie vers la pointe de l'omoplate gauche et que la base de l'hémithorax gauche est mate à la percussion sur une assez grande hauteur.

Etant donné d'une part ces signes d'hémothorax, d'autre part et surtout cet orifice d'entrée en pleine région précordiale, ce trajet sensiblement antéro-postérieur du projectile, je confirme le diagnostic de plaie du cœur, et fait transporter la malade à la salle d'opérations.

Intervention le 30 novembre 1926, à 16 heures, soit deux heures après la blessure. Anesthésie générale à l'éther par inhalation.

1° *Incision en U couché, ouvert en dehors* ; la branche supérieure est sur la 3e côte, la branche inférieure sur le 5e espace, la partie verticale sur le sternum. Je sectionne les 3e, 4e et 5e cartilages costaux au ras du sternum, les 3e et 5e côtes dans les deux angles de mon incision, je casse la 4e en rabattant mon volet en dehors autour de sa charnière. *La cavité pleurale est pleine de sang*, mais le péricarde est intact. Le lobe inférieur du poumon ne présente aucune lésion importante. J'éponge alors tout le sang épanché dans la plèvre pour chercher la source de l'hémorragie. *C'est de la coupole diaphragmatique que jaillit le sang en abondance, par deux petits orifices* : l'un est situé à la partie antérieure de la coupole, au voisinage de la pointe du cœur ; l'autre est sur le versant postérieur, sur la partie verticale du diaphragme. Je débride largement l'orifice antérieur en incisant le diaphragme en direction de l'orifice postérieur, sans l'atteindre. Par cette brèche diaphragmatique, j'attire la grosse tubérosité de l'estomac, qui est intacte ; puis, la rate, qui est éclatée et saigne abondamment. Je lie soigneusement le pédicule, le sectionne, et enlève la rate par mon incision thoracique antérieure, sans aucun débridement pariétal complémentaire. Je suture ensuite l'orifice postérieur du séton diaphragmatique, puis l'incision que j'ai faite sur le diaphragme. Je vérifie l'hémostase de mon volet pariétal, le rabat et le suture ;

2° *Petite incision sus-pubienne*, évacuation d'une grande quantité de sang, mise en place d'un drain dans le cul-de-sac de Douglas.

Pièce opératoire. — La rate est traversée de part en part par le trajet du projectile et parcourue en tous sens par de nombreuses fissures.

Suites opératoires. — A la suite de l'opération, la malade est shockée.

On l'installe en position déclive. On lui fait des injections intraveineuses de sérum physiologique (1.500 cent. cubes), sous-cutanées de strychnine (2 milligrammes), de caféine, d'huile camphrée.

Le lendemain, l'état s'est amélioré, le pouls est mieux frappé, le facies s'est recoloré. Pendant quarante-huit heures, la malade se plaint un peu du ventre et a quelques nausées. Puis son état général va sans cesse en s'améliorant jusqu'au huitième jour.

A ce moment, la température qui se tenait entre 38° et 38°6 monte brusquement à 40°. La cause de cette température est manifestement au thorax, l'abdomen est hors de cause, le ventre est souple, le drain sus-pubien est enlevé. La plaie opératoire est cicatrisée, les fils sont enlevés. La malade se plaint d'un point de côté à droite, mais on n'entend de ce côté que quelques gros frottements. Par contre, à la base gauche, on trouve une zone de matité avec abolition des vibrations et du murmure vésiculaire. Une ponction exploratrice pratiquée au-dessous et en dedans de l'orifice de sortie ramène un liquide hématique, ne coagulant pas, et contenant comme éléments figurés : globules rouges, 750.000 ; globules blancs, 2.000.

Les jours suivants, les choses semblent s'arranger, la température baisse ; mais elle remonte le treizième jour, et la malade présente à ce moment les signes d'une *otite suppurée*.

Une ponction évacuatrice de la plèvre gauche soutire 600 cent. cubes de liquide hématique. Malgré quoi, les oscillations thermiques continuent, l'état général commence à faiblir, la malade maigrit, a des sueurs profuses. Une nouvelle ponction pratiquée le 5 janvier évacue encore 350 cent. cubes de liquide hématique louche, dans lequel on trouve du staphylocoque.

Le 8 janvier 1927, sous anesthésie locale, *pleurotomie postérieure* avec résection costale (10e côte) : issue d'un litre environ d'un liquide franchement purulent. Deux drains.

Dès lors, la température baisse pour ne plus remonter.

Le 12 janvier, on remplace les drains par des tubes de Carrel, et par ces tubes on fait de l'irrigation discontinue au liquide de Dakin.

L'état général s'améliore progressivement, la malade commence à reprendre des forces ; elle commence à se lever (26 janvier) et à faire de la gymnastique respiratoire.

Au milieu de février, elle voit revenir des règles qu'elle n'avait pas eues depuis sa blessure. A la fin du même mois, la plaie de pleurotomie est refermée sans fistule ; la malade part en convalescence au début de mars.

Résultats éloignés : La malade revient nous voir au commencement de mai. Son état général est excellent. Elle a engraissé de 4 kilogrammes en deux mois. *Elle a un appétit formidable.* Elle n'a ressenti aucune douleur osseuse. La palpation du cou, des aisselles et des aines ne permet de noter aucune hypertrophie des ganglions. Localement, l'examen physique de l'hémithorax gauche permet de constater le bon état des cicatrices ; il existe seulement une légère dépression à la partie supérieure du volet antérieur, par défaut de coaptation. Le murmure vésiculaire est perceptible sur toute la hauteur de l'hémithorax, un peu diminué seulement au niveau de la base.

La santé est d'ailleurs excellente, et les troubles fonctionnels sont minimes : la malade ne garde de sa blessure et de l'infection pleurale consécutive qu'une légère dyspnée d'effort, avec sensation de gêne dans l'hémithorax gauche. L'opérée recommence à travailler (vendeuse dans un grand magasin).

Un examen radioscopique pratiqué le 21 septembre 1927, soit dix mois après l'opération, montre un champ pulmonaire gauche entièrement clair. L'hémidiaphragme gauche est nettement dessiné, légèrement surélevé, mais présente des mouvements respiratoires. Sa partie tout externe est accrochée à la paroi costale, si bien que le cul-de-sac costo-diaphragmatique reste effacé. L'ingestion d'un repas baryté montre l'estomac en position normale au-dessous de la coupole diaphragmatique.

Nous avons eu tout récemment des nouvelles de notre opérée (janvier 1928). Elle est en parfaite santé.

Examens de sang : Huit examens du sang ont été faits par les soins de M. Waitz, depuis le lendemain de l'observation jusqu'au cinquième mois.

DATE	JOURS de l'opération	GLOBULES rouges	GLOBULES blancs	HÉMATOBLASTES	HÉMOGLOBINE p. 100	TEMPS de saignement en heures	TEMPS de coagulation en heures
1er décembre 1926 . .	1	3.200.000	50.000	»	45	0,3	0,10
3 décembre 1926 . . .	3	2.900.000	40.000	380.000	»	»	»
5 décembre 1926 . . .	5	2.760.000	26.500	210.000	50	2,30	3,30
7 décembre 1926 . . .	7	2.600.000	19.850	400.000	»	»	»
9 décembre 1926 . . .	9	2.480.000	21.000	400.000	»	»	»
12 décembre 1926 . . .	12	2.800.000	20.000	170.000	»	»	»
17 décembre 1926 . . .	17	2.180.000	24.000	300.000	55	1,30	7,30
1er mai 1927.	152	5.620.000	12.000	90.000	65	0,30	0,7

Formule leucocytaire :

DATE	JOURS de l'opération	POLYNUCLÉAIRES			LYMPHOCYTES			
		Neutrophiles	Basophiles	Eosinophiles	Grands	Moyens	Lymphocytes	Myélocytes neutrophiles
1er décembre 1926.	1	85	0,5	0,5	»	2	6	6
3 décembre 1926 .	3	89	»	»	»	1	7	3
5 décembre 1926 .	5	70,5	»	0,5	»	1	19	4
9 décembre 1926 .	9	86	»	»	2,5	1,5	5	5,5
12 décembre 1926 .	12	84,5	»	2,5	4	2,5	5,5	4
17 décembre 1926 .	17	87,5	»	1	4	1	3	3,5
1er mai 1927. . . .	152	52,5	»	1,5	8	20,5	17,5	1

Remarques : Les points intéressants de cette observation me semblent être les suivants :

1° *La blessure elle-même.* La balle, entrée en pleine région précordiale, a traversé de part en part toute la base de l'hémithorax gauche sans y faire de dégât; mais, rencontrant sur son trajet la convexité du diaphragme, elle a perforé ses deux versants et, dans ce court trajet abdominal, fait éclater la rate sous-jacente.

2° *L'abondant hémothorax résultant de cette blessure.* Sans doute, la rate blessée avait saigné dans le ventre, puisque j'ai trouvé le cul-de-sac de Douglas plein de sang. Mais elle avait au moins saigné dans la plèvre, comme si le sang avait été aspiré à travers le diaphragme par les deux petits orifices du projectile.

3° *L'absence de deux symptômes classiques* :

a) *Absence d'accélération du pouls* : Le pouls battait à 80, quoiqu'il y eût bien 1 lit. 1/2 à 2 litres de sang épanché, tant dans la plèvre que dans le péritoine. C'est là un phénomène curieux, dont j'ai noté toute une série d'exemples dans un mémoire récent sur les ruptures traumatiques de la rate[1].

b) *Absence de contracture abdominale* : Malgré l'éclatement de la rate, malgré la présence de sang dans le ventre, il n'existait aucun symptôme abdominal, et notamment aucune contracture. Ceci n'est pas non plus tout à fait exceptionnel. A la suite des traumatismes de l'abdomen, des lésions vésicales graves peuvent exister sans aucune contracture de la paroi, ni généralisée, ni localisée. J'ai longuement insisté sur ce fait dans mon article du *Nouveau Traité de Chirurgie*[2], avec de nombreux exemples à l'appui. J'ai même, dans le mémoire cité plus haut, souligné l'absence assez fréquente de contracture dans le cas particulier des ruptures traumatiques de la rate[3].

4° *L'erreur de diagnostic commise.* Comme les deux orifices du trajet étaient thoraciques, comme il n'existait aucun symptôme abdominal et qu'il existait des signes d'hémothorax, j'ai pensé à une lésion thoracique. Et comme l'orifice d'entrée était en pleine région précordiale j'ai cru à une plaie du cœur.

5° *La technique opératoire.* Croyant à une plaie du cœur, j'ai taillé un volet costal à charnière externe, à la Fontan. Le cœur reconnu intact, l'hémothorax évacué, j'ai vu que la source du saignement était dans l'abdomen. J'aurais pu, à ce moment, rebrousser chemin et faire une laparotomie. J'ai jugé plus simple d'inciser le diaphragme pour reconnaître la lésion qui saignait : de fait, cette incision m'a permis de trouver la rate éclatée et de faire la splénectomie sans difficulté. Je note en passant que la suture du diaphragme a bien tenu, quoique la plèvre ait suppuré dans la suite.

1. *Journal de Chirurgie*, t. XXVIII, p. 400.
2. Delbet et Schwartz : *Nouveau Traité de Chirurgie*, t. XXIV, p. 31.
3. *Journal de Chirurgie*, t. XXVIII, p. 398.

Enfin, j'ai fait une petite incision sus-pubienne pour évacuer le sang contenu dans l'abdomen, et drainer le cul-de-sac de Douglas pendant quarante-huit heures, comme j'ai appris à le faire pour les ruptures de grossesse tubaire.

6° *Les variations de la formule sanguine* ont été celles qu'on observe habituellement à la suite des splénectomies pour traumatismes : chute du taux de l'hémoglobine, suivie de réascension progressive; diminution du nombre des globules rouges avec minimum approchant 2.000.000 au bout de dix-sept jours et retour à la normale en cinq mois; hyperleucocytose plus remarquable par son importance immédiate assez exceptionnelle (50.000) que par sa persistance (12.000 au bout de cinq mois), cette persistance pouvant être mise sur le compte de la suppuration pleurale, ainsi que la polynucléose observée; enfin, éosinophilie légère et fugace.

Il n'y a rien à ajouter à une observation aussi complète et aux commentaires si judicieux dont notre collègue des hôpitaux Jean Quénu accompagne son observation.

Il s'est conduit en chirurgien habile qui ne se laisse pas impressionner par des circonstances imprévues.

Faire une splénectomie par voie thoracique antérieure n'est certes pas une chose banale.

Je vous propose de le remercier de nous avoir communiqué cette belle observation.

1° *Syncope au cours d'une anesthésie rachidienne traitée par l'adrénaline intracardiaque, accidents cérébraux, mort au bout de quarante-huit heures,*

par M. **Samuel Banzet** (de Paris).

2° *Deux cas de syncopes anesthésiques traitées avec succès par l'injection intracardiaque d'adrénaline,*

par M. **Mourched Khater**,
professeur à la Faculté de Médecine de Damas.

Rapport de M. R. Toupet.

Voici trois nouvelles observations de réanimation du cœur par injection intracardiaque d'adrénaline.

Observation I (Banzet). — Mme Marie L..., cinquante-six ans, opérée le 29 avril 1924 à la suite d'une série de crises subaiguës d'appendicite. Rien à noter dans les antécédents, sauf que cette malade, ainsi que nous l'apprîmes par la suite, était fortement effrayée par la perspective de subir une opération, et avait pris toutes ses dispositions en vue de l'éventualité fatale qu'elle appréhendait.

A 10 heures : Anesthésie rachidienne, 5 centimètres de stovaïne injectés à la partie moyenne de la colonne lombaire, lentement, la malade dans le décubitus latéral, la tête soulevée par un coussin.

Au moment où le cæcum est attiré au dehors, la malade qui, jusqu'à ce moment, n'avait pas fait entendre de plainte, gémit : « Je me sens mal, je ne peux pas respirer » ; la respiration devient courte, saccadée ; la face présente une teinte grisâtre, inquiétante, et, avant qu'on ait eu le temps de détacher sa main, elle cesse complètement de respirer ; on ne sent plus le pouls et, d'emblée, on a l'impression que la malade est morte.

On pratique immédiatement la respiration artificielle et les tractions de la langue, en attendant le matériel nécessaire pour faire une injection intracardiaque d'adrénaline. Malheureusement, ce matériel est long à venir, et plusieurs minutes se sont certainement écoulées lorsque nous sommes en mesure de l'utiliser.

L'aiguille est enfoncée dans le 4e espace intercostal, près du bord du sternum ; on observe pendant quelques secondes ; l'aiguille reste absolument immobile. J'injecte alors 1 cent. cube de la solution d'adrénaline à 1 p. 1.000. Pendant quelques secondes l'immobilité de l'aiguille persiste, puis, tout à coup, commencent de légères oscillations de l'aiguille, peu étendues, mais très nettes. On injecte encore 1 cent. cube de la solution, et on enlève l'aiguille pour reprendre la respiration artificielle, interrompue au moment de l'injection.

A partir de ce moment, le pouls est nettement perceptible, faible mais très régulier, et l'on n'a pas cessé un moment de le percevoir.

La respiration artificielle est continuée, concurremment avec les tractions de la langue, pendant au moins une heure, avec de très courts arrêts pour observer, sans qu'une ébauche de respiration spontanée se soit produite.

La malade s'est un peu recolorée et a perdu sa teinte cadavérique impressionnante. La pupille est restée très longtemps légèrement dilatée, pour se contracter enfin très notablement. Ce signe précéda de peu la reprise de la respiration spontanée : à un moment donné, au cours même de la respiration artificielle, une grande et profonde inspiration se produit. Ce n'est pas encore le signal de la reprise définitive de la respiration spontanée : il faut encore continuer pendant plusieurs minutes la respiration artificielle, avec plusieurs inspirations spontanées isolées, pour voir enfin la respiration se rétablir sans s'interrompre à nouveau.

A ce moment l'opération est rapidement terminée, l'appendice est enlevé et la paroi est suturée.

A partir de ce moment, la malade présente une respiration stertoreuse, très bruyante, à rythme irrégulier, il y a une profonde inspiration, puis une série d'inspirations de plus en plus faibles, puis un instant d'arrêt, puis de nouveau une profonde inspiration.

Le pouls reste régulier, assez bien frappé, à 100 environ.

L'insensibilité paraît complète ; on a eu pourtant l'impression, à un moment donné, qu'il y avait une ébauche de réflexe cornéen.

Les membres sont inertes ; à un moment donné, la malade fait des mouvements avec ses lèvres et avec ses joues comme si elle triturait un bol alimentaire.

Toute l'après-midi, même état.

Vers 6 heures du soir se produisent des contractions en extension des membres supérieurs et inférieurs. Les yeux sont grands ouverts, les conjonctives injectées, les pupilles légèrement dilatées, regardant en haut et à droite. Toutes les deux ou trois minutes environ, la malade présente des contractions brusques des membres supérieurs, elle élève les épaules, puis fait successivement cinq ou six mouvements d'abaissement et d'élévation, en même temps que les membres inférieurs se raidissent.

Incontinence d'urines ; impossibilité de faire boire la malade.

Sérum, huile camphrée, etc.

Le 30 au matin, persistance de l'état comateux; mêmes caractères de la respiration; les contractions des membres ont cessé. Les quatre membres sont totalement inertes; pouls petit à 100.

Le 1er mai, même état; malade stertoreuse, inerte, pas de contractions des membres.

Légère dilatation pupillaire; pas de réflexe cornéen; température, 40°; pouls fort, régulier, à 120.

A 11 heures, la malade cesse brusquement de respirer; un instant auparavant la sœur avait remarqué que son pouls était toujours plein et fort.

Il était impossible de songer à faire l'autopsie.

Obs. II (M. Khater). — R. E..., vingt ans, entre le 28 mars 1926 à la clinique chirurgicale de la Faculté pour être opéré de hernie inguinale gauche. Rien à signaler dans les antécédents, bonne constitution, rien d'anormal dans les urines.

Opération le 29 mars 1926. Anesthésie à l'éther, par l'appareil d'Ombrédanne. A peine l'incision cutanée était-elle terminée qu'on s'aperçoit que le malade ne respire plus : la face est cyanosée, la pupille dilatée; le pouls radial n'est plus perceptible. Respiration artificielle immédiate, tractions rythmées de la langue, caféine. La respiration ne reprend pas, l'auscultation du cœur est négative. Deux minutes environ après la constatation de la syncope on pratique une injection intracardiaque de 1 milligramme d'adrénaline dans le 4e espace intercostal gauche, au ras du sternum. Une aiguille fine de ponction lombaire plongée dans le cœur, sans être adaptée à la seringue, reste immobile. Immédiatement après l'injection de 1 cent. cube de la solution d'adrénaline, la main de notre chef de clinique, le Dr Nazmi Kabani, qui tient le pavillon de l'aiguille, perçoit de violents battements. La respiration artificielle est continuée; au bout de quelques secondes, on note une inspiration; pendant trois minutes, la respiration reste saccadée, irrégulière; la cyanose diminue. Au bout de cinq minutes après l'injection, la respiration et les pulsations ont repris leur rythme normal. L'opération est continuée et menée au bout sans incident. Suites aseptiques et simples. L'opéré quitte l'hôpital le 9 avril 1926 ne présentant rien d'anormal au cœur.

Obs. III (M. Khater). — J. R..., douze ans, entre à la clinique chirurgicale de la Faculté pour ostéomyélite du maxillaire inférieur.

Opération le 3 janvier 1927 : anesthésie à la compresse au chloroforme. A la rugination de la branche horizontale du maxillaire, la respiration s'arrête, le malade pâlit, le pouls carotidien n'est plus senti. Auscultation du cœur négative. Respiration artificielle, tractions rythmées de la langue, injections de caféine, le tout sans succès.

Au bout de trois minutes environ, on pratique une injection intracardiaque de 1 cent. cube de solution d'adrénaline au 1.000e, une longue aiguille d'anesthésie locale est piquée dans le cœur par le 4e espace gauche au ras du sternum par notre assistant, le Dr Nazmi Kabani. Aucun mouvement de l'aiguille, pas le moindre écoulement sanguin. A peine l'injection est-elle poussée, et avant même que l'aiguille ait été retirée, les battements reprennent irréguliers et vigoureux. Pendant deux à trois minutes, le cœur en état de folie soulève la région précordiale de battements très forts et précipités. Puis le calme se rétablit, les pulsations reprennent moins rapides et rythmées. Quelques secondes après l'injection, l'enfant a une inspiration. La respiration artificielle est continuée. Quelques minutes après, la respiration redevient normale, la face se recolore et tout rentre dans l'ordre.

Après cette alerte, l'opération est ajournée et conduite à bien quelques jours plus tard sans incident.

Suites simples, rien d'anormal au cœur.

Ces observations ne font que confirmer les idées que j'ai déjà trop souvent défendues ici. L'adrénaline intracardiaque est actuellement notre meilleure arme contre les syncopes anesthésiques. Il est indispensable d'avoir le matériel sous la main dans la salle d'opération. L'adrénaline doit être employée même en cas de syncope tardive au cours de l'anesthésie chloroformique.

M. S. Banzet a employé l'anesthésie rachidienne (5 centimètres de stovaïne), la syncope fut complète, et il eut d'emblée, nous dit-il, l'impression que la malade était morte. Il fit de la respiration artificielle en attendant le matériel nécessaire pour faire une injection d'adrénaline. Malheureusement, ce matériel fut long à venir et plusieurs minutes s'écoulèrent avant qu'on pût faire l'injection. Il injecte d'abord 1 cent. cube, puis un second centimètre cube d'adrénaline, et les mouvements du cœur reprennent, mais il faut maintenir la respiration artificielle pendant une heure pour rétablir l'automatisme de la fonction respiratoire.

Les centres nerveux ont été trop longtemps ischémiés; le malade reste dans le coma et meurt au bout de quarante-huit heures. Elle aurait guéri si M. Banzet avait eu le matériel sous la main. Je suis certain que cette leçon lui sera profitable. Pareil accident est arrivé à d'autres chirurgiens et s'explique très facilement. Il ne faut pas attendre que la cellule nerveuse soit irrémédiablement touchée pour rétablir la circulation.

M. Mourched Khater a fait les injections d'adrénaline à temps et il a sauvé ses deux malades. Dans un cas, l'anesthésique employé était l'éther; la syncope survint au début de l'opération. L'injection d'adrénaline fut faite deux minutes environ après le début des accidents.

L'aiguille plantée dans le cœur est immobile, on injecte 1 cent. cube d'adrénaline et presque immédiatement les battements reprennent avec violence. Cinq minutes plus tard tout est rentré dans l'ordre et on peut terminer l'opération. L'opéré quitte la clinique en parfait état.

Dans le deuxième cas, il s'agissait d'une ostéite du maxillaire inférieur et le malade était endormi au chloroforme à la compresse. La syncope se produisit au moment où on ruginait le maxillaire. Le malade est pâle, ne respire plus, le pouls carotidien n'est plus perceptible. Au bout de trois minutes environ de respiration artificielle on pratique une injection intracardiaque de 1 milligramme d'adrénaline. L'aiguille est immobile; à peine l'injection est-elle poussée que le cœur se met à battre avec force. Il s'agissait d'un enfant de douze ans; l'alerte avait été vive. On ajourna l'opération qui fut faite sans incidents quelques jours après.

Messieurs, je ne veux pas reprendre cette question du traitement des syncopes anesthésiques. Je n'ai aucun document personnel nouveau à vous apporter. Les trois observations de MM. Banzet et Mourched Khater vous encourageront, je l'espère, à employer l'adrénaline en cas de besoin. Je vous rappelle une fois de plus qu'il ne faut pas perdre de temps. Ayez le matériel sous la main et vous ranimerez souvent les malades même en cas de syncope chloroformique. Je vous propose de remercier nos deux confrères et de publier leurs observations dans nos Bulletins.

M. **Albert Mouchet** : Je dois rappeler à mon ami Toupet que dans la séance du 9 mai 1928 (p. 709 des Bulletins), à laquelle il n'assistait point, j'ai communiqué une observation d'extraction d'épingle de nourrice de l'estomac d'un nourrisson qui constitue un succès à l'actif de la méthode d'injection intracardiaque d'adrénaline.

M. **Paul Mathieu** : Je tiens à rapporter un cas de syncope chloroformique chez un enfant de six ans, où l'injection d'adrénaline intracardiaque d'adrénaline semble bien avoir sauvé le petit malade.

Au cours d'une uranostaphylloraphie, l'enfant respirait mal et avait eu une petite syncope bleue qui avait cédé à la respiration artificielle très rapidement. Par précaution, on suspendit la chloroformisation. La respiration restait un peu lente, quand brusquement elle cessa, l'enfant pâlit, ses pupilles se dilatèrent, le cœur cessa de battre. Un essai de respiration artificielle fut impuissant. Je n'hésitai pas à faire l'injection intracardiaque d'adrénaline, sans aucun retard. J'avais par précaution tout le matériel nécessaire prêt dans ma salle d'opération. L'aiguille, immobile avant l'injection, se mit de suite à battre, la coloration de l'enfant devint meilleure et dès les premiers essais de respiration artificielle la respiration reprit normale. Je pus terminer l'opération. L'enfant est sorti guéri sans avoir subi aucun inconvénient des suites de l'accident que je vous ai décrit.

Arthrodèse extra-articulaire dans un cas de coxalgie avec pseudarthrose intracotyloïdienne solide. Ankylose osseuse,

par M. **Dim. M. Yovtchitch**, Chirurgien en chef du Service des Enfants à l'Hôpital central d'Etat (Belgrade, Yougoslavie).

Rapport de M. Paul Mathieu.

M. le Dr Dim. M. Yovtchitch nous a adressé l'observation suivante :

Koss... (G.), âgée de neuf ans, entre dans notre service le 17 novembre 1926. Rien de spécial à signaler dans ses antécédents familiaux ou personnels en dehors de la maladie actuelle, pour laquelle elle est hospitalisée.

Les parents ne peuvent pas préciser la date exacte du début de cette maladie; ce qu'ils savent, c'est que l'enfant est tombée il y a un an et demi et qu'elle souffrait depuis, constamment, de la hanche droite, laquelle s'est mise à suppurer, s'est fistulisée, et la fistule s'est fermée il y a seulement un mois.

A son entrée à l'hôpital nous constatons que le fémur droit est en forte adduction et flexion (45°) sur le bassin. La hanche droite présente une ankylose incomplète, nous arrivons à augmenter la flexion de 20° environ. Le fémur droit paraît plus long, mais malgré cela on constate que le membre inférieur droit est plus court de quelques centimètres. La marche est très incertaine et disgracieuse ; en marchant l'enfant souffre et se fatigue vite.

Sur la radiographie, pratiquée à ce moment-là, nous voyons au niveau de la hanche droite une cavité cotyloïde très agrandie et du col fémoral très réduit il ne reste qu'un bec d'oiseau. On constate en même temps une certaine recalcification des os malades. Cette radiographie nous fait voir aussi qu'il existe un spina bifida occulta de la 1re sacrée.

Il est évident qu'il s'agit dans le cas présent d'une coxalgie terminée par une pseudarthrose incracotyloïdienne. Pour éviter à cette enfant les troubles, auxquels sont exposés habituellement ces malades, nous nous décidons à pratiquer ici une arthrodèse extra-articulaire suivant le procédé de M. Mathieu. Seulement, comme la fistule ne s'était fermée que depuis peu de temps, nous remettons l'opération pour plus tard en entreprenant tout de suite de corriger la mauvaise position du membre malade. D'abord par l'extension continue, et ensuite sous l'anesthésie générale, nous pratiquons le redressement de la hanche. De cette façon, nous parvenons à mettre le fémur en très légère abduction, mais il conserve une très légère flexion. Malgré ce redressement, il persiste toujours, du côté malade, un raccourcissement de 3 centimètres. Dans cette position, nous posons un grand appareil plâtré de coxalgie.

Le 2 juin 1927, *a eu lieu l'opération* sous l'anesthésie générale. Après l'incision de *Smith-Petersen*, modifiée par *M. Mathieu*, nous pratiquons la section du grand trochanter et nous préparons ensuite le volet iliaque quadrilatère à charnière inférieure, suffisamment long pour pouvoir couvrir, une fois rabattu, la surface avivée du fémur par la section du trochanter. Pardessus le volet rabattu, nous remettons le grand trochanter détaché et fixons, au moyen du fil de lin double et très fort, d'une part le volet au fémur, et d'autre part le volet au trochanter. Ensuite nous fermons la plaie opératoire sans drainage et faisons un grand appareil plâtré de coxalgie.

Cette intervention a été très bien supportée par l'enfant et sans choc. En dehors de la température élevée (38°4 et 39°1), qui d'ailleurs n'a duré que deux jours, les suites opératoires ont été normales.

Le 30 juin 1927, l'enfant quitte l'hôpital.

Le 8 septembre 1927, elle revient pour faire enlever son plâtre. Une fois celui-ci enlevé, nous constatons que la plaie opératoire est très bien cicatrisée et la hanche nous paraît tout à fait ankylosée. La radiographie pratiquée le même jour confirme notre constatation clinique. En effet, on y voit une fusion intime entre le volet iliaque, le fémur et le grand trochanter. On dirait même que la cavité cotyloïde s'est un peu rétrécie et qu'il existe un contact plus intime entre cette dernière et le reste du col fémoral. De nouveau l'enfant est renvoyée à la maison avec un appareil plâtré et le conseil lui est donné de rester couchée et de revenir dans trois mois.

Le 8 décembre 1927, la petite malade nous revient, mais avec son plâtre très abîmé. Contrairement à notre conseil elle avait marché. Malgré cela nous constatons cette fois encore que la hanche reste solide. Nous faisons pratiquer une nouvelle radiographie et nous constatons sur elle aussi qu'il s'est constitué réellement une ankylose osseuse. Le volet rabattu paraît plus foncé et si l'on peut dire plus large. La cavité cotyloïde paraît aussi plus rétrécie alors que le col fémoral paraît plus volumineux. On pourrait croire également que le contact entre ces deux derniers est devenu encore plus intime.

Après cela, l'enfant laissée sans plâtre est autorisée à marcher. Actuellement elle marche sans fatigue et n'accuse plus les douleurs qu'elle avait avant l'opération. La marche est devenue également moins disgracieuse et plus sûre.

Cette observation nous permet, croyons-nous, de souligner les faits suivants : 1° l'opération n'a été suivie ni de choc ni de complications ; 2° l'arthrodèse extra-articulaire, *procédé Mathieu type* 2, nous a donné une très bonne ankylose osseuse constatée trois mois après l'opération et qui se maintient un an après, malgré la marche prématurée.

Je suis très heureux de vous rapporter cette observation. Elle confirme les conclusions de ma communication du 9 novembre 1927 à cette Société où j'ai apporté les résultats satisfaisants d'une technique d'arthrodèse extra-articulaire de la hanche que j'ai préconisée et dont le principal trait consiste dans l'emploi de greffons osseux pris sur place.

Les douze arthrodèses extra-articulaires de la hanche que j'ai exécutées ont eu des suites très simples. Les huit cas les plus anciens ont abouti à une *ankylose osseuse* dans un délai de trois à douze mois.

Mon expérience de l'opération confirme donc les remarques de M. Yovtchitch. Les indications de l'arthrodèse extra-articulaire de la hanche sont appelées, à mon avis, à s'étendre. Dans la coxalgie elle s'adresse aux ankyloses incomplètes, douloureuses, aux ankyloses incomplètes tendant à l'attitude vicieuse, à certaines hanches flottantes consécutives à des destructions cervicales étendues (résections spontanées et chirurgicales). Dans un cas je l'ai appliquée à une coxalgie à début cotyloïdien vouée à l'ankylose et j'ai eu pour intention de raccourcir les délais de la guérison. Il est certain que persistent les anciennes indications trouvées par les chirurgiens qui ont les premiers pratiqué l'arthrodèse de la hanche dans des cas de hanches paralytiques, d'arthrites déformantes douloureuses.

Ancien élève de nos hôpitaux de Paris et de l'Hôpital Maritime de Berck, M. Yovtchitch est le créateur d'un des premiers services de chirurgie infantile de Yougoslavie. Il nous a fait déjà d'intéressantes communications.

Je vous propose de le remercier de sa très belle observation et je vous demande de vous souvenir de son nom lors de l'élection de membres étrangers.

Un cas d'ostéochondrite juvénile de l'astragale,

par M. **Francisco Garcia Diaz** (d'Oviedo).

Rapport de M. Albert Mouchet.

Un chirurgien espagnol, M. Francisco Garcia Diaz, a observé dans son service d'hôpital d'Oviedo un cas curieux d'ostéochondrite localisée à l'astragale qu'il vient de communiquer à notre Société.

Il s'agit d'une robuste jeune fille de dix-huit ans, qui vint le consulter en octobre 1927 pour des douleurs au niveau du cou-de-pied gauche dont elle se plaint depuis dix-huit mois. Elle craint d'avoir une tumeur blanche tibio-tarsienne.

L'exploration clinique dénote un minime empâtement de la face antérieure de l'articulation avec une douleur légère à la pression sur le corps de l'astragale et une limitation peu accentuée de la flexion et de l'extension du pied. Les mouvements d'abduction et d'adduction, de rotation en dedans et en dehors sont normaux.

Atrophie légère des muscles de la jambe ; adénite minime dans le triangle de Scarpa.

Santé générale excellente ; intégrité de l'appareil pulmonaire.

Les *radiographies* de face et de profil permettent à M. Diaz de constater une sorte de fragmentation de la voûte astragalienne tout à fait analogue

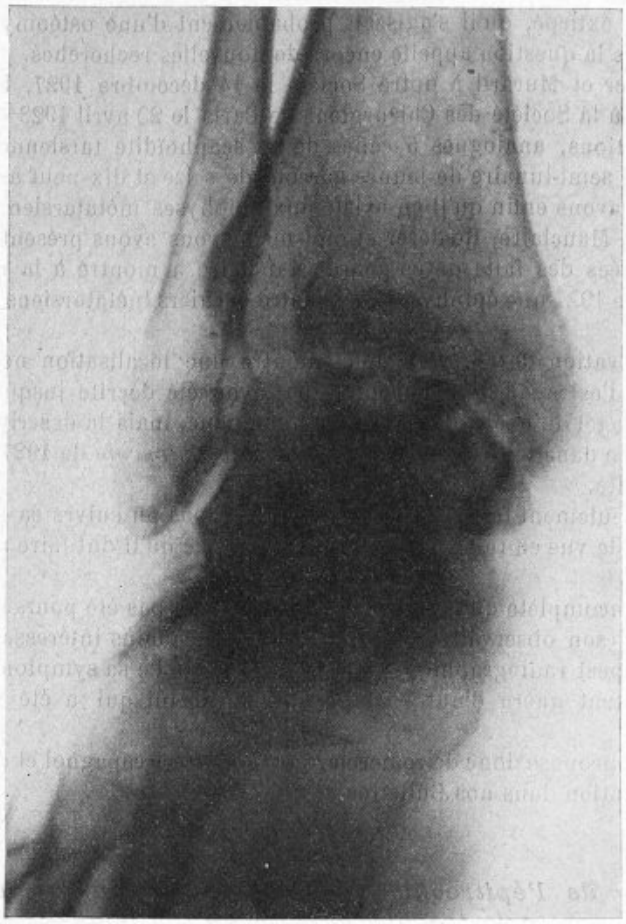

à celle qu'on observe à un moment donné de l'évolution de l'ostéochondrite de la hanche (fig. ci-dessus).

Des portions d'os condensé alternent avec des portions d'os raréfié.

L'astragale tout entier est déformé, il est nettement aplati, comme tassé, surtout au niveau de sa partie interne et au voisinage de la malléole tibiale. Le contour de sa surface articulaire est très irrégulier.

La partie centrale du corps de cet astragale est fortement opacifiée.

Si bien qu'en définitive M. Diaz estime qu'il a affaire à une altération

de l'astragale analogue à celle qu'on observe dans l'ostéochondrite de la tête du fémur, analogue surtout, suivant moi, à la scaphoïdite tarsienne.

Il n'y a rien d'étonnant à ce qu'on observe, à d'autres os que le scaphoïde, ce genre d'altération osseuse si particulière qui donne peu de signes cliniques, qui aboutit généralement à la réparation dans un délai d'un an à dix-huit mois et dont la nature exacte est encore mal connue. Nous avons pensé, Lecène et moi, d'après un examen histologique d'un scaphoïde extirpé, qu'il s'agissait probablement d'une ostéomyélite atténuée, mais la question appelle encore de nouvelles recherches.

Combier et Murard à notre Société le 14 décembre 1927, Masini (de Marseille) à la Société des Chirurgiens de Paris le 20 avril 1928 ont publié des altérations, analogues à celles de la scaphoïdite tarsienne, qui siégeaient au semi-lunaire de jeunes garçons de seize et dix-neuf ans.

Nous savons enfin qu'il en existe aux épiphyses métatarsiennes : Brun (de Tunis), Mauclaire, Rœderer et moi-même vous avons présenté ces dernières années des faits de ce genre. Mauclaire a montré à la séance du 7 décembre 1927 une épiphysite des quatre derniers métatarsiens du même ordre.

L'observation de M. Diaz nous montre une localisation nouvelle au niveau de l'astragale qui ne semble pas avoir été décrite jusqu'ici. Il est vrai que Vogel dit avoir observé un fait analogue, mais la description qu'il en a donnée dans le n° 40 du *Zentralblatt für Chirurgie* de 1927 n'est pas très explicite.

Il est seulement fâcheux que M. Diaz n'ait pas pu suivre sa malade, il l'a perdue de vue en raison d'un voyage prolongé qu'il dut faire aux États-Unis.

Toute incomplète qu'elle est, parce qu'elle n'a pas été poursuivie assez longtemps. son observation ne m'en paraît pas moins intéressante parce que son aspect radiographique, le caractère fruste de sa symptomatologie, ne permettent guère d'autre diagnostic que celui qui a été porté par M. Diaz.

Je vous propose donc de remercier notre confrère espagnol et de publier son observation dans nos Bulletins.

Fracture de l'épitrochlée avec interposition du fragment entre la trochlée et la cavité sigmoïde; paralysie du nerf cubital; ostéosynthèse,

par M. **L. Grimault** (d'Algrange, Moselle).

Rapport de M. Albert Mouchet.

M. Grimault (d'Algrange), dont vous avez pu apprécier à plusieurs reprises la riche documentation ostéo-articulaire, nous a adressé récemment une observation de fracture de l'épitrochée avec interposition du

fragment entre la trochlée et la cavité sigmoïde et avec paralysie concomitante du nerf cubital.

Les observations d'interposition du fragment épitrochléen se sont mul-

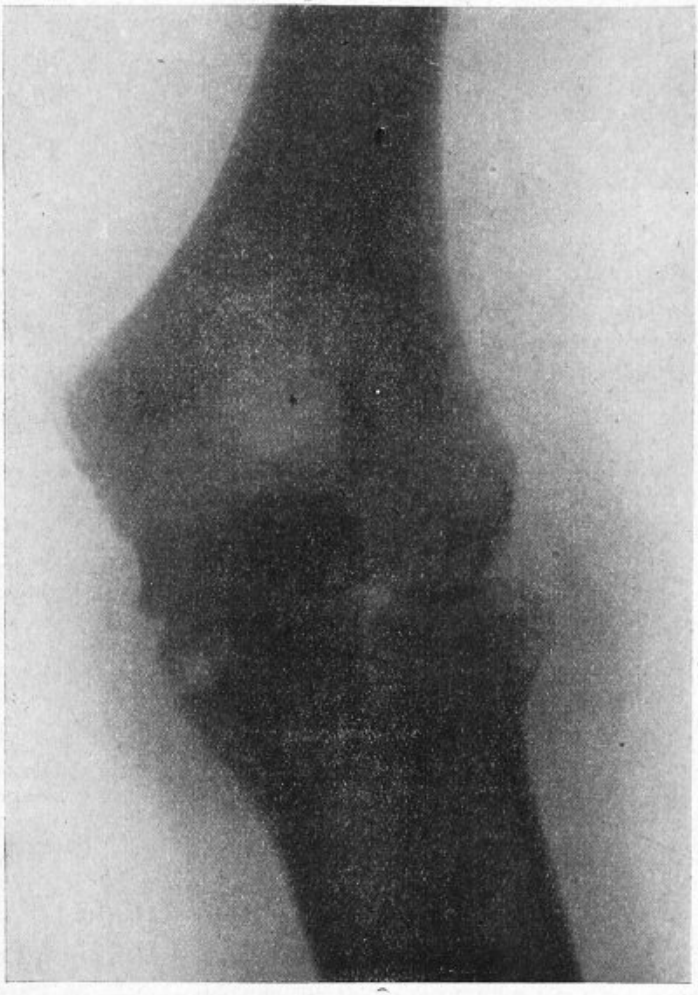

FIG. 1. — Radio de face du blessé de M. Grimault. On voit nettement le fragment épitrochléen coincé dans l'interligne articulaire avec sa surface fracturée appuyée sur la console coronoïdienne.

tipliées depuis quelques années; elles sont certainement plus fréquentes qu'on ne l'a dit. Un bon nombre ont été présentées à notre Société depuis 1922; la thèse de doctorat de mon élève Robert Gence [1] en 1925 a été con-

1. ROBERT GENCE : Fracture de l'épitrochlée avec interposition du fragment dans l'articulation et son traitement. *Th. doct.*, Paris 1925.

sacrée à cette complication des fractures de l'épitrochlée. Cinq des observations de cette thèse provenaient de mon service; depuis ce moment, j'ai vu 5 autres cas de ce genre. J'ai donc observé et opéré, depuis 1922, 10 cas d'interposition du fragment épitrochléen entre la trochlée et le crochet cubital. On ne peut donc pas dire que l'interposition du fragment épitrochléen soit un fait exceptionnel.

Ce qui est exceptionnel, c'est la paralysie du nerf cubital associée à cette fracture avec interposition. Depuis le cas très ancien de Payr en 1900, je ne connais que le cas que j'ai observé en 1922 et dont je vous ai entretenus à la séance du 8 mars 1922[1].

C'est une observation exceptionnelle du même ordre que nous adresse M. Grimault. La voici en résumé :

Elle concerne un jeune homme de seize ans, F... (Frédéric), qui est entré à l'hôpital d'Algrange, le 9 décembre 1927. La veille, il était tombé de tout son long sur la paume de la main, coude en extension. Il avait éprouvé une vive douleur dans le coude, suivie d'une impotence complète de cette articulation.

Lorsque nous voyons l'accidenté, l'avant-bras est en flexion légère, le bras est en valgus. Il existe une tuméfaction du coude; à la place de la saillie épitrochléenne, on découvre un gonflement ecchymotique et à cet endroit la pression est douloureuse. Les mouvements spontanés du coude sont impossibles, les mouvements provoqués sont limités. L'abduction en extension est très douloureuse.

Il existe en outre des signes évidents de *paralysie cubitale* : anesthésie complète de l'auriculaire, de la moitié interne du médius et du bord interne de la main, position en griffe des deux derniers doigts. Paralysie de l'adducteur du pouce avec signe du journal (Froment), très net.

L'examen radiographique montre l'absence de saillie épitrochléenne. L'interligne huméro-cubital est plus ouvert que normalement. Le fragment épitrochléen, d'aspect semi-lunaire, est logé entre la lèvre interne de la trochlée et le fond de la cavité sigmoïde (fig. 1). De profil, on aperçoit, entre la cavité sigmoïde du cubitus et de la trochlée, un écart anormal dans lequel est logé le fragment osseux. Le radius a gardé ses rapports normaux avec l'humérus.

Nous jugeons utile de recourir à la réduction sanglante, qui est faite le 12 décembre 1927 sous anesthésie générale : longue incision transversale du coude : antérieure, interne et postérieure, à la hauteur de l'interligne articulaire.

Dès l'incision de la peau, on aperçoit le cartilage articulaire de la trochlée humérale et l'interligne huméro-cubital béant. Il existe une large déchirure de la capsule articulaire en V renversé et dont le sommet aboutissait à l'épitrochlée qui a été arrachée et qui est restée fixée au muscle épitrochléen et au ligament latéral interne. L'appareil ligamenteux interne du coude, ayant perdu son attache supérieure, s'est rétracté par sa propre élasticité et a pénétré dans

1. Je viens de lire dans le *British Journal of Surgery* un cas dû à Walker d'interposition de l'épitrochlée avec une parésie cubitale qui était passée inaperçue et qui devait dater du moment de l'accident; l'opération montra le nerf fortement contus et gonflé. Il s'agissait d'un jardinier de dix-huit ans atteint de luxation postéro-externe du coude. Celle-ci avait été réduite, mais l'épitrochlée était restée dans la cavité sigmoïde. Walker remit le fragment en place et le maintint avec un gros catgut passé d'une part dans le fléchisseur commun des doigts, d'autre part dans un trou creusé dans le condyle interne de l'humérus. (WALKER, *The British Journal of Surgery*, vol. XV, nº 60, avril 1928, p. 677-679).

l'interligne articulaire qui présente un bâillement anormal et il coiffe le rebord externe de l'apophyse coronoïde.

Le fragment osseux épitrochléen a été ainsi entraîné dans l'interligne articulaire, la face humérale appuyée sur le fond de la cavité sigmoïde et la face cutanée au contact de la lèvre interne de la trochlée. Nous trouvons en outre, dans l'articulation, un petit fragment osseux, complètement libre, provenant de la face postérieure de la lèvre interne de la trochlée; ce fragment est enlevé.

Il est assez facile, en faisant levier avec une rugine, d'extérioriser le fragment épitrochléen avec son attache capsulaire, mais la reposition exacte de ce fragment osseux, sur sa base d'implantation, est très difficile à obtenir par suite de la rétraction importante de la capsule articulaire; nous ne pouvons la réaliser qu'après avoir mis l'avant-bras en flexion sur le bras. Dès que la réduction est obtenue, elle est fixée par un clou de menuisier qui, après avoir traversé le fragment, est enfoncé profondément dans l'épiphyse humérale.

Le coude toujours maintenu en flexion, nous suturons par des points séparés et après affrontement rigoureux les deux lèvres de la déchirure antérieure de la capsule articulaire; cet affrontement, le coude fléchi, est facile. Le coude est ensuite étendu pour permettre de suturer aisément la brèche articulaire postérieure.

Dès le début de l'opération, le *nerf cubital* a été reconnu et récliné, il est apparu intact et n'était ni soulevé, ni comprimé, ni englobé dans du tissu fibreux. Nous avons terminé l'intervention en faisant au nerf cubital une gaine musculo-aponévrotique pour l'isoler du foyer de fracture. Suture de la peau sans drainage; le bras est immobilisé dans une gouttière plâtrée légère et amovible.

Les suites opératoires ont été des plus simples: ablation des fils le neuvième jour, guérison par première intention. L'immobilisation plâtrée a été gardée dix-huit jours; après quoi, séances de mobilisation active, douce et prudente, suivies de massages des muscles du bras et de l'avant-bras. La récupération des mouvements du coude se fait très rapidement, et lorsque l'accidenté quitte l'hôpital, le 20 janvier 1928, tous les mouvements de cette articulation sont normaux et il n'y a pas d'atrophie musculaire. Par contre, malgré le traitement électrique, la paralysie cubitale persiste toujours.

Nous avons suivi notre opéré, et deux mois après sa sortie de l'hôpital (28 mars 1928) nous avons noté que la paralysie cubitale avait un peu rétrocédé. La zone d'anesthésie complète n'intéresse que l'auriculaire : hypoesthésie du médius et du bord interne de la main. La griffe cubitale existe encore, le malade arrive cependant à serrer un objet avec ses deux derniers doigts, et à tourner une clef qui résiste. Le signe du journal persiste. Les mouvements de latéralité des doigts ne sont pas encore normaux. En mai 1928, nous constatons une nouvelle amélioration qui rend les signes de paralysie cubitale à peine appréciables.

Le mécanisme de la fracture de l'épitrochlée que M. Grimault a observé était tout à fait classique : cette fracture a été causée par une chute sur la paume de la main, avant-bras en hyperextension et en abduction. Il s'est produit un large arrachement de la capsule articulaire avec arrachement de l'épitrochlée qui a permis un bâillement anormal de l'interligne articulaire. Le fragment osseux, adhérent au lambeau capsulaire, a été attiré avec lui dans l'articulation par suite de la rétraction due à l'élasticité de la capsule et des ligaments qui avaient perdu leur attache supérieure.

Le diagnostic de l'interposition du fragment épitrochléen n'a pu être

fait que par la radiographie — et j'ajoute — par la radiographie de face, dans un plan frontal. La radiographie de profil ne montre rien de précis, surtout à elle seule. Elle peut être d'une interprétation particulièrement délicate chez des adolescents dont l'ossification n'est pas très avancée. Je n'en veux pour preuve que cette radio de profil du coude d'un enfant de

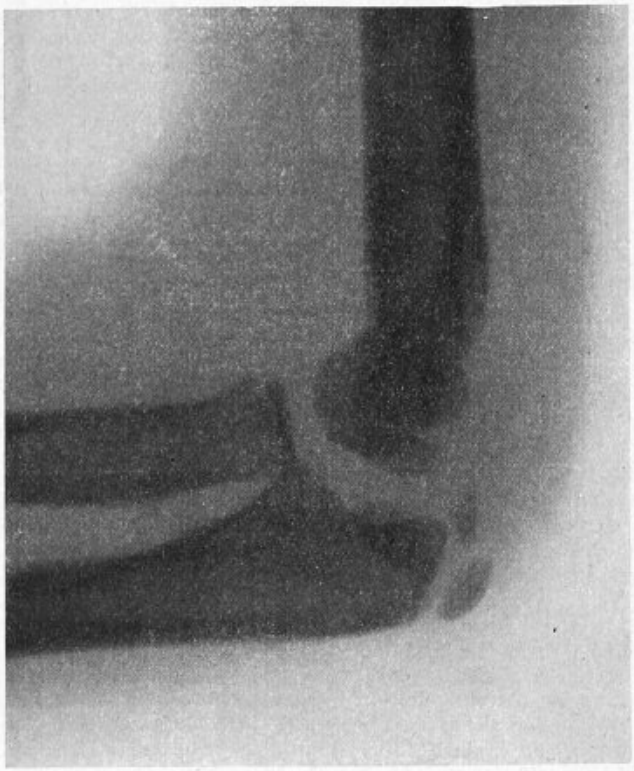

Fig. 2. — Radio de profil d'un blessé de M. Albert Mouchet montrant les difficultés d'interprétation de l'image : on constate la présence des points d'ossification de l'olécrâne (point épiphysaire classique, point du bec de l'olécrâne, constant mais éphémère), du point trochléen, du fragment épitrochléen interposé. La superposition des points osseux, leur multiplicité, la présence des cartilages épiphysaires perméables aux rayons X, rendent peu aisée la lecture de l'image.

treize ans, atteint de fracture de l'épitrochlée avec interposition. Vous conviendrez avec moi qu'avec les deux points osseux épiphysaires de l'olécrâne (le point classique et le point du bec, constant, mais éphémère), avec le point trochléen, le fragment épitrochléen, ce coude n'est pas d'une lecture précisément commode (fig. 2). La radio de face était très démonstrative.

Le traitement était nettement indiqué : il fallait recourir à l'intervention sanglante seule capable de supprimer l'interposition osseuse. M. Grimault a eu recours à cette opération qui était d'autant plus facile qu'elle était plus

précoce. Il a trouvé, comme toujours en pareil cas, le fragment épitrochléen appuyé par sa face humérale sur le fond de la cavité sigmoïde, avec la face cutanée au contact de la trochlée.

Un seul point pouvait être discuté : fallait-il extirper le fragment osseux ou faire l'ostéosynthèse?

J'avoue que, pour ma part, ayant eu le plus souvent affaire à de petits fragments dans ces cas d'interposition, je ne me suis pas donné la peine de les fixer, je les ai extirpés et je n'ai jamais vu résulter de cette pratique le moindre inconvénient, dès l'instant, bien entendu, que je réparais soigneusement la capsule.

M. Grimault, ayant eu affaire à un fragment épitrochléen d'un volume suffisant, a eu recours à l'ostéosynthèse et les bons résultats obtenus par Dujarier, Bréchot, Lenormant et Lebrun ne pouvaient que l'encourager dans cette voie.

La fixation du fragment épitrochléen à sa base d'implantation a été rendue difficile par la rétraction de la capsule articulaire, mais en maintenant l'avant-bras fléchi sur le bras, ainsi que l'avait recommandé Bréchot, la synthèse osseuse a pu être menée à bien.

M. Grimault a fait une réfection de la capsule articulaire aussi soignée que possible, et je pense avec lui que ce temps complémentaire a une très grande importance pour la perfection du résultat éloigné. C'est grâce à elle que l'on peut éviter les complications tardives, telles que : raideur articulaire, arthrite chronique, ostéomes. L'observation d'un des opérés de M. Grimault atteint de lésion grave du coude et rapportée par M. Rouvillois à notre Société le 7 décembre 1927 montre le bien-fondé de cette hypothèse.

La paralysie du nerf cubital — dans l'observation de M. Grimault — offrait un caractère particulier. Dans l'observation personnelle que je vous ai communiquée le 8 mars 1922, j'avais trouvé un nerf cubital très déplacé en avant et adhérent à la surface spongieuse dénudée de la face interne de la trochlée.

Chez son blessé, M. Grimault a trouvé, au cours de l'opération, le nerf cubital absolument libre et ne présentant aucune lésion apparente. La paralysie avait été observée dès le premier examen. Il s'agissait donc d'une paralysie *primitive*, due à la contusion du nerf au moment de l'accident. Une névrite a continué à évoluer après le traumatisme et a mis plusieurs mois à guérir.

Ainsi que vous pouvez le constater, l'observation de M. Grimault est rare et offre un réel intérêt.

Je vous propose de remercier M. Grimault de nous l'avoir adressée et de la publier dans nos Bulletins.

Paralysie du nerf radial inclus dans un cal de fracture obstétricale de l'humérus droit; intervention; guérison,

par M. le Dr **André Richard**, chirurgien des hôpitaux de Paris.

Rapport de M. Albert Mouchet.

Notre collègue des hôpitaux, le Dr André Richard, nous a apporté une observation assez rare, celle d'une paralysie radiale causée par une fracture obstétricale de l'humérus, qu'il a eu l'occasion de voir et d'opérer dans mon service de l'hôpital Saint-Louis le 10 septembre 1927 pendant mon absence.

Il s'agit d'un petit nourrisson de un mois, Roger P..., qui fut amené à M. Richard pour une paralysie radiale droite consécutive à une fracture obstétricale de l'humérus à la partie moyenne.

L'accouchement s'était fait par le sommet; il avait paru assez simple et la fracture du bras n'avait pas été traitée.

M. Richard constate, en même temps qu'une paralysie radiale classique, avec intégrité du triceps brachial, l'existence d'un cal très volumineux, fusiforme, à la partie moyenne de l'humérus droit.

La *radiographie* montre, non seulement une hypertrophie du cal comme c'est la règle chez les enfants de cet âge, surtout non immobilisés, mais encore une déviation très marquée en dehors du fragment proximal. La déviation de ce fragment et le décollement périosté qui l'accompagne ont évidemment la plus grosse part dans l'hypertrophie du cal.

Devant ces constatations, M. Richard pense à une inclusion du nerf radial dans le cal ou peut-être à un embrochement de ce nerf; il est d'avis qu'il faut intervenir. C'était évidemment le parti le plus sage et je ne saurais trop féliciter notre collègue de l'avoir pris.

L'opération est pratiquée le 12 septembre 1927 sous une anesthésie légère au chloroforme.

Incision oblique étendue de la partie moyenne de la face postérieure du bras à la partie inférieure de la gouttière bicipitale.

Le nerf radial découvert en dehors du muscle brachial antérieur « émerge » du cal de la fracture. Il est inclus dans l'os sur une longueur de 2 cent. 1/2 environ.

On découvre son segment proximal au-dessus du cal et on le sculpte au bistouri dans ce cal encore peu dense; son calibre dans le tunnel osseux est nettement inférieur à celui du nerf sus et sous-jacent.

M. Richard taille un lambeau musculaire qui est glissé sous le nerf et tendu entre le vaste externe et le brachial antérieur. Le radial repose sur ce lit musculaire qui le sépare du cal.

Suture en deux plans; réunion *per primam*.

Les suites sont parfaites. Traitement électrique du 1er octobre 1927 au 1er mai 1928.

Dès le mois de novembre 1927, des mouvements réapparaissent dans le domaine du radial, et, en décembre 1927, la mobilité est normale.

Telle est l'observation de M. Richard : fracture obstétricale de l'humérus droit, non traitée, guérie par un cal exubérant, avec une paralysie du nerf radial inclus dans le cal.

C'est la paralysie radiale qui constitue le fait intéressant dans cette observation, car les fractures obstétricales de l'humérus sont couramment observées dans les consultations de chirurgie infantile. Cependant, je note en passant que la plupart des fractures obstétricales de l'humérus sont consécutives à des accouchements par le siège avec ou sans version. Il s'agit, dans le cas de M. Richard, d'un accouchement par le sommet; c'est un détail à retenir.

Ce qui est rarement observé, c'est la paralysie radiale. J'ai vu un assez grand nombre de fractures obstétricales de l'humérus; je ne les ai pas vues se compliquer de paralysie radiale.

En 1914, après une déjà longue carrière de chirurgien infantile, Aug. Broca ne semblait pas, quand il publiait son *Traité de Chirurgie infantile*, avoir observé personnellement de paralysies du nerf radial dans les fractures obstétricales de l'humérus et il citait seulement deux observations de ce genre présentées à la Société de Chirurgie de Lyon par Gangolphe, en 1897, et Vincent, en 1898.

Mon ami Ombrédanne a eu l'amabilité de me signaler l'observation d'un nourrisson qu'il a examiné en 1921 avec le Dr Schwaab et qu'il a opéré avec succès comme M. Richard. Seulement, il s'agissait d'un enfant né par le siège.

Le Dr Schwaab, ancien chef de clinique obstétricale, a bien voulu me remettre sur ce cas une petite note dont je le remercie vivement :

En janvier 1921, extraction laborieuse, chez une primipare, d'un gros enfant (3.800 grammes) se présentant en siège, mode des fesses. Difficultés pour l'abaissement du bras antérieur relevé et fracture de ce bras à la partie moyenne.

Réduction aussi bonne que possible de la fracture et immobilisation soigneuse du bras avec une attelle externe en carton et un bandage de corps.

Au bout de quelques jours, au moment où la fracture commence à se consolider, on s'aperçoit de l'existence d'une paralysie radiale.

Celle-ci, persistant au bout de quelques semaines, M. Ombrédanne, qui est appelé à voir ce nourrisson, décide de l'opérer.

Il dégage le nerf radial inclus dans le cal et la guérison survient rapidement.

Les observations que je viens de vous citer, celle de M. Richard comme celle de M. Ombrédanne, montrent les succès que peut fournir une indication opératoire bien remplie.

Je vous propose de remercier M. Richard de son observation et de la publier dans nos Bulletins.

Les modifications cyto-chimiques du liquide céphalo-rachidien après l'anesthésie rachidienne,

par M. **Georges Leclerc** (de Dijon).

Rapport de M. Louis Bazy.

Les avantages et les inconvénients de l'anesthésie rachidienne ont provoqué à maintes reprises des discussions qui ne sont sans doute pas près d'être closes. Cette importante question fera d'ailleurs l'objet de rapports au prochain Congrès de l'Association française de Chirurgie. Pour que de pareilles controverses soient profitables et aboutissent à des conclusions pratiques il est essentiel qu'elles soient basées sur des faits observés avec une précision et une rigueur scientifique absolues et non sur de simples impressions. Le travail que M. Leclerc nous a adressé répond parfaitement au désir que je formule comme beaucoup d'autres chirurgiens et c'est pourquoi je vous demande de reproduire ce document dont on peut louer la conscience et de laisser la parole à M. Leclerc qui l'a rédigé :

L'étude des modifications du liquide céphalo-rachidien après l'anesthésie rachidienne n'a été faite en France que dans quelques courts mémoires qui sont restés classiques; celui de Ravaut et Aubourg en 1909 n'a plus guère d'intérêt parce qu'il a trait aux anesthésies faites avec la cocaïne; celui de Riche et de Mestrezat en 1911 vise la rachi-stovaïnisation et ses conclusions sont bien connues : l'examen du liquide céphalo-rachidien, six ou douze heures après la rachianesthésie, leur a montré l'existence d'une réaction constante caractérisée par une légère augmentation du sucre et des chlorures sans hyper-albuminose et une lymphocytose extrêmement discrète. Les auteurs concluent à l'innocuité de la rachi-stovaïnisation pour les centres nerveux.

Outre ce travail, qui ne repose que sur l'étude de 10 cas, il n'existe que des notes à propos de cas isolés : celles de Pautrier et Clément-Simon en 1907, celles de Sicard et Salin en 1910, enfin le travail plus récent de Santy et Langeron en 1921.

C'est pourquoi j'ai prié mon chef de laboratoire, le Dr Stéphanovitch, d'examiner systématiquement le liquide céphalo-rachidien des malades de mon service soumis à la rachianesthésie. Cet examen n'a pu, en réalité, porter sur toutes les anesthésies rachidiennes faites dans le service pendant une période déterminée, car les malades dont les suites opératoires sont bonnes ne se prêtent pas volontiers à la ponction lombaire. Comme il fallait d'autre part, pour que les observations fussent utilisables, que la technique et les doses restassent toujours les mêmes et que le liquide céphalo-rachidien retiré au moment de l'anesthésie pût être immédiatement examiné par le laboratoire, nous n'avons retenu que 31 cas.

Dans tous ces cas, la rachianesthésie a été faite par le procédé auquel je me suis arrêté depuis plusieurs années :

C'est l'allocaïne Lumière à 5 p. 100 sans adrénaline qui a été employée.

La ponction a toujours été faite au niveau du 1er ou du 2e espace lombaire, en position assise.

On a toujours retiré 5 cent. cubes environ de liquide céphalo-rachidien.

La quantité de liquide injecté a été invariablement de 12 centigrammes.

L'injection a été faite lentement en faisant barboter le liquide.

Le liquide céphalo-rachidien retiré, divisé en deux prises, fut immédiatement examiné par le laboratoire. Cet examen préalable n'a pas toujours été fait dans les travaux antérieurs. Il nous semble cependant indispensable pour une appréciation exacte des résultats, comme nous l'expliquerons ultérieurement.

Les jours suivants, une nouvelle ponction fut faite, en général au même niveau que la précédente; mais il fut impossible de la faire à date fixe : suivant l'état, naturellement très variable, dans lequel se trouvaient les opérés, elle fut pratiquée du deuxième au huitième jour, très généralement le lendemain ou le surlendemain de l'opération (24 fois), plus rarement les troisième, quatrième, sixième ou huitième jours.

En outre, trois fois une troisième ponction fut faite à un jour ultérieur. Ces ponctions réitérées auraient été évidemment très instructives, mais elles sont en général très mal acceptées et nous n'avons pas cru devoir les imposer aux malades dans un simple but d'étude.

Le liquide céphalo-rachidien prélevé fut examiné par le Dr Stéphanovitch au triple point de vue de la teneur en éléments cellulaires, en albumine et en sucre.

L'examen global des faits observés a montré que, sur 31 malades, 11 fois, c'est-à-dire dans un tiers des cas, il existe des modifications profondes du liquide céphalo-rachidien. Ces modifications portent tantôt sur les trois éléments examinés, tantôt et le plus souvent sur un ou d'eux d'entre eux. Les variations de ces éléments ne paraissent pas, en effet, concorder toujours et elles semblent s'effectuer avec beaucoup d'indépendance réciproque.

Ces modifications portent d'abord sur les éléments figurés; il existe très fréquemment une lymphocytose (9 fois sur 31), le nombre des lymphocytes pouvant s'élever à 4, 7, 15, 21 par champ. On peut dire que l'importance de cette lymphocytose est en rapport avec l'intensité des accidents méningés, petits ou grands, qui suivent souvent l'anesthésie. Cependant, dans 2 cas, des céphalées intenses ne se sont accompagnées d'aucune augmentation des lymphocytes.

Une seule fois il existait une polynucléose abondante (48 par champ), dont nous reparlerons.

L'augmentation de l'albumine est très fréquente : 11 fois sur 31, elle dépasse la moyenne fixée autour de 0,30 p. 1.000. Cette hyperalbuminose peut atteindre 2 gr. 25 p. 1.000, quantité que l'on ne retrouve pas toujours dans les méningites septiques. Le rapport entre la quantité d'albumine et les symptômes cliniques est beaucoup moins net que pour la lymphocytose. Les gros taux d'albumine correspondent souvent à des symptômes cliniques accentués; mais de forts maux de tête ont pu exister avec 0,15 ou 0,25 seulement d'albumine.

Mais l'élément qui nous a paru le plus influencé par la rachianesthésie, c'est le glycose. Si, pour apprécier l'importance de l'hyperglycorachie, nous prenons avec certains auteurs le chiffre de 0,55 p. 1.000 comme chiffre normal, nous trouvons que, sur 21 cas examinés à ce point de vue, 15 fois le sucre est en proportion anormale (au-dessus de 0,60 p. 1.000). Mais on sait qu'actuellement il est impossible de fixer d'une façon absolue le taux normal du glycose dans le liquide céphalo-rachidien. Mestrezat admet que la limite de la normale est de 0,68. D'autres comme Lhuillier ont trouvé 1 gramme dans des cas qu'ils considèrent comme normaux. Aussi est-ce plutôt la comparaison de la teneur en sucre dans la première et la deuxième ponction qui nous paraît avoir de l'importance. Or, si on fait cette comparaison, l'augmentation du sucre est presque constante; on la retrouve dans presque tous les cas observés.

Il en est sans doute ainsi d'ailleurs pour les lymphocytes et pour l'albumine : ce sont leurs variations sous l'influence de l'anesthésie qui sont surtout importantes. Le liquide céphalo-rachidien de certains malades, qui paraissent sains médicalement, présente en effet à l'analyse des chiffres insolites. Ces malades ont-ils eu quelque affection inaperçue qui a troublé la composition de leur

liquide céphalo-rachidien? C'est possible. En tout cas, on ne saurait, au point de vue qui nous occupe, négliger ces chiffres anormaux. Il nous a semblé d'ailleurs que de tels malades présentaient facilement des réactions cyto-chimiques importantes.

Les différentes modifications du liquide céphalo-rachidien ont été, nous l'avons dit, constatées généralement le lendemain ou le surlendemain de l'opération, plus rarement les troisième, quatrième ou sixième jours après l'opération. Il nous est impossible de dire combien de temps durent ces modifications à cause de l'impossibilité fréquente des ponctions réitérées. Cependant, dans un cas où la ponction put être faite, l'une un jour, l'autre dix-sept jours après l'opération, une très forte lymphocytose constatée à la première ponction avait disparu à la seconde. Dans un autre cas, des modifications importantes existaient encore le quatrième jour après l'opération.

Pour étudier les rapports entre les modifications du liquide céphalo-rachidien et les symptômes cliniques d'origine méningée qui suivent souvent l'anesthésie, on peut envisager trois catégories de faits :

1° Les cas sans aucune manifestation clinique (nous rangeons dans cette catégorie les céphalées très légères, passagères et isolées).

Nous avons 24 cas de ce genre. Les modifications du liquide céphalo-rachidien y sont ordinairement faibles, cependant elles existent, portant tantôt sur un élément, tantôt sur un autre. Elles peuvent même être importantes et nous avons constaté, par exemple, 7 lymphocytes par champ, 70 p. 1.000 et 80 p. 1.000 d'albumine ; mais c'est l'augmentation du sucre, calculée par rapport à ce qu'il était avant l'anesthésie, qui constitue la modification la plus fréquente, la plus importante, la plus significative aussi.

2° Les cas avec manifestations méningées bénignes (céphalées, rachialgies, vomissements, quelquefois raideur de la nuque).

Nous avons 6 cas de ce genre. Les modifications du liquide céphalo-rachidien y sont de règle et très importantes.

La lymphocytose est très fréquente (4 fois) et s'élève à 8, 15, 15,3, 21 lymphocytes par champ.

La teneur en albumine a dépassé trois fois seulement la normale (1 gramme, 1 gr. 60, 2 gr. 25).

Le sucre a été trouvé constamment augmenté.

Cependant, chacun des éléments étudiés peut rester isolément inchangé. En tous cas, il n'y a pas de rapport précis entre l'augmentation de ces éléments et l'intensité des symptômes cliniques. En effet, chez deux malades ayant eu des céphalées intenses pendant plusieurs jours, il n'y avait pas de modification appréciable du liquide céphalo-rachidien. Par ailleurs, des modifications cyto-chimiques importantes peuvent exister avec des symptômes cliniques insignifiants : dans un cas, nous avons trouvé 15 lymphocytes par champ, 1 gramme d'albumine et une augmentation de 0 centigr. 30 de sucre chez un malade qui n'eut qu'un simple mal de tête pendant deux jours. Notons que la ponction fut faite quatre jours après l'opération et que ces importantes modifications persistaient.

3° Enfin, nous avons observé un cas de méningite puriforme aseptique se rapprochant des cas publiés par Pautrier et Clément-Simon, Santy et Langeron. Cette observation particulièrement intéressante mérite d'être résumée ici.

Observation. — Il s'agit d'une femme de cinquante-trois ans atteinte d'une tumeur blanche du genou droit. Le 3 mars 1928, je lui fis sous anesthésie rachidienne une résection du genou. Le liquide céphalo-rachidien, examiné avant l'anesthésie, présentait :

Nageotte	1,08 lymphocytes
Albumine	0,30 p. 1.000
Sucre	0,54 p. 1.000

L'anesthésie fut parfaite. Les jours suivants, la malade vomit abondamment pendant plusieurs jours et eut des douleurs de tête : pouls régulier, pas de raideur de la nuque. Brusquement, le sixième jour, elle tomba dans le coma et y resta pendant vingt-quatre heures, avec le pouls très petit et la température à 39 ; raideur de la nuque. La ponction lombaire montre :

Nageotte	48 polynucléaires
Albumine	0,45 p. 1.000
Sucre	0,526 p. 1.000

Pas de micro-organisme, culture de liquide céphalo-rachidien négative.

On croit la malade immédiatement perdue, mais, au bout de vingt-quatre heures de coma, elle se réveille progressivement ; en même temps, la température baisse. Les jours suivants, la malade est réveillée, mais elle reste obnubilée avec un délire tranquille ; elle garde de la température ; sa langue est sèche. Son état est visiblement très mauvais. Cet état va en s'accentuant. L'escarre est devenue considérable et la malade s'éteint le vingtième jour après l'opération, sans avoir présenté de nouveaux signes méningés.

La résection, d'ailleurs, a évolué tout à fait aseptiquement.

L'autopsie ne put être faite.

Il est évidemment très difficile de dire si cette malade est morte des suites de sa rachianesthésie ou d'une généralisation tuberculeuse à prédominance méningée comme cela se voit quelquefois après la résection. Sans doute, les accidents présentés vers le sixième jour étaient bien ceux de la méningite puriforme aseptique ; les caractères du liquide céphalo-rachidien, l'intégrité des polynucléaires, l'absence de micro-organismes, la culture négative du liquide céphalo-rachidien, le taux normal du sucre, tout cela excluait l'hypothèse d'un ensemencement microbien. Mais, en l'absence d'autopsie, toute certitude du diagnostic était impossible à l'établir.

Nous avons cru pourtant devoir rapporter cette observation avec ses incertitudes, parce que les méningites puriformes, qui sont heureusement rares, offrent un grand intérêt pour établir le bilan de la rachianesthésie. M. Mauclaire a d'ailleurs eu l'amabilité de rapporter en 1923, à la Société de Chirurgie, l'observation un peu comparable d'un de mes malades qui présenta après une rachianesthésie des phénomènes méningés très graves. Le liquide céphalo-rachidien était très fortement hémorragique, mais aseptique. Au bout de quelques jours, les symptômes disparurent et le malade guérit. Il ne présente actuellement aucune trace de sa réaction méningée.

Ces faits, pour rares qu'ils soient, jettent toujours dans l'esprit de ceux qui les observent une certaine crainte de la rachianesthésie. Ils sont dus, comme les réactions méningées bénignes, à l'action irritative et toxique de l'anesthésique sur la moelle, les racines et les méninges. La chose n'est guère discutée actuellement ; cependant il convient de remarquer que nos recherches apportent une preuve de plus à cette façon de voir. La glycorachie, en effet, présente ici la même signification que celle qu'on trouve constamment dans les intoxications exogènes (saturnisme, alcoolisme) ou endogène (urémie).

On voit, par cette étude, que les modifications du liquide céphalo-rachidien après la rachianesthésie sont extrêmement fréquentes. A peu près constantes dans les cas qui sont suivis de manifestations méningées, elles existeut souvent en dehors de ces manifestations. Elles doivent faire considérer l'anesthésie rachidienne comme une méthode dont la gravité est au moins à mettre en parallèle avec les anesthésies générales. Loin de moi la pensée de repousser l'anesthésie rachidienne qui a, par ailleurs, de si merveilleux avantages. Je crois, au contraire, qu'il faut la garder précieusement, mais, connaissant ses dangers, il ne faut l'employer qu'à bon escient et établir ses indications. C'est ce que j'ai fait pour mon compte depuis longtemps (*Thèse* de Grave, Lyon, 1922 ; *Thèse* de Maitre, en préparation).

Je pense, comme M. Leclerc, que la rachianesthésie est une méthode excellente en soi, mais dont il faut établir les indications. Le principal service que puissent rendre les discussions auxquelles se livrent périodiquement les réunions de chirurgiens est précisément de concourir à ce but. Si elles n'y parviennent pour ainsi dire jamais, c'est que chacun se contente, en général, d'apporter son impression générale et non des faits rigoureusement observés. Le mérite de M. Leclerc est précisément d'avoir évité cet écueil. Ayant observé moi-même, dans la même semaine, deux morts par rachianesthésie, dont une sur la table d'opérations, j'avais pu dans un de ces malheureux cas recueillir la moelle. Mon ami Jumentié l'avait examinée et avait fait des constatations du plus haut intérêt qu'il devait me consigner par écrit. Sa mort prématurée l'en a empêché. Ces deux accidents joints à un autre qui m'était survenu quand je remplaçais mon maître Lapointe font que j'estime, comme M. Leclerc, qu'avant de se décider à une rachianesthésie il convient de peser le pour et le contre. Je considère pour ma part que la rachianesthésie comporte des risques et, par conséquent, je ne l'emploie jamais pour des opérations de mortalité nulle ou peu élevée parce que, dans ces conditions, je crois que l'anesthésie devient un geste plus grave que l'intervention elle-même. Il n'est pas douteux, par contre, que la rachianesthésie peut améliorer le pronostic de certaines opérations très graves, soit par les facilités qu'elle procure au chirurgien, soit en supprimant les inconvénients, pourtant bien minimes, de l'anesthésie par inhalation. C'est à ces cas, seulement, par conséquent, que je réserve l'anesthésie rachidienne. Les constatations si intéressantes de M. Leclerc ne peuvent que me confirmer dans mon opinion. Je vous propose de le remercier d'avoir bien voulu nous réserver la primeur de son travail qui lui constitue un nouveau titre bien propre à lui mériter nos suffrages.

M. Basset : A cause du rapport que je suis en train d'écrire sur la rachianesthésie j'ai écouté avec beaucoup d'attention et beaucoup d'intérêt le rapport de mon ami Louis Bazy. Je suis d'avis qu'il y a lieu de féliciter M. Leclerc d'avoir introduit dans son travail une rigueur scientifique qui manque bien souvent dans les documents qui me passent entre les mains.

D'autre part, le travail de M. Leclrec me paraît constituer un appoint important en faveur de la théorie qui explique les accidents post-anesthésiques par une irritation méningée.

QUESTIONS A L'ORDRE DU JOUR

Note sur une indication de la myomectomie dans les fibromes utérins,

par M. **Pierre Bazy.**

M. Dujarier en vous faisant une communication sur la myomectomie dans les fibromes utérins, le 8 février dernier, terminait ainsi :

« Je reconnais à cette opération les indications suivantes : l'âge de la femme (jusqu'à trente-cinq ans), l'intégrité des annexes et la possibilité technique d'une extirpation facile avec bonne hémostase. »

Plusieurs de nos collègues ont apporté des documents à l'appui de cette manière de voir, déjà ancienne, il faut le reconnaître. Moi-même, j'ai montré que l'ablation d'un myome avait pu permettre une grossesse, alors que sa présence avait par deux fois déterminé l'avortement.

Aujourd'hui je vous apporte une observation récente dans laquelle la myomectomie m'a paru reconnaître une autre indication, celle de permettre de mener à bien une opération qui, sans cela, m'eût paru non pas seulement difficile mais dangereuse. Voici cette observation :

Mme M..., quarante ans environ (elle dit : un peu moins de quarante ans), vient me voir parce qu'on lui a découvert un fibrome. Elle me raconte qu'il y a trois ans, comme elle avait des règles plus abondantes, elle était allée consulter un médecin qui lui avait dit qu'elle avait un petit fibrome; elle était alors allée voir un autre médecin dont on lui avait dit qu'il guérissait les fibromes par des piqûres, par des injections sous-cutanées. On lui avait fait ainsi une quinzaine de piqûres et ses règles avaient diminué.

Il y a cinq ou six mois, elle est allée revoir le premier médecin qui lui a dit que son fibrome avait grossi. Un accoucheur consulté après cette visite avait constaté lui aussi la présence d'un fibrome et lui avait conseillé une intervention. C'est pour cela qu'après avoir pris conseil elle était venue me voir.

Elle n'a pas de règles abondantes, elle ne souffre pas, elle a beaucoup souffert autrefois; elle éprouve seulement de la gêne, de la pesanteur du côté du bas-ventre, et de temps en temps certaines difficultés pour uriner qui l'ont un peu inquiétée.

A l'examen, je trouve un abdomen assez développé, plus peut-être par de la graisse qui gêne l'exploration que par la présence d'une petite tumeur que l'on sent au-dessus du pubis et qui paraît constituée par un utérus assez fortement hypertrophié.

Mais par le toucher vaginal on sent que tout le vagin est occupé par une masse régulière, relativement molle, élastique, qui paraît enclavée dans le petit bassin, par conséquent peu mobile. Derrière le pubis on sent

le col utérin séparé de cette masse par un très léger sillon, mais plutôt se confondant avec elle. La masse est immobile avec le col.

J'avoue que j'attribue cette immobilité à l'enclavement seul de la tumeur dans le bassin.

Des troubles vésicaux s'étant déjà montrés, je considère qu'une intervention me paraît indiquée. Elle est acceptée par la patiente et je l'opère avec l'assistance de mes élèves, les Drs Robert-Segond et Hémon, le 16 mai dernier.

Incision médiane sous-ombilicale.

L'abdomen ouvert, l'utérus et la tumeur apparaissent : l'utérus refoulé derrière le pubis et la paroi abdominale antérieure ; la tumeur occupant le bassin et recouverte par des adhérences vélamenteuses fibreuses, faisant adhérer l'épiploon aux annexes et à l'utérus ; elles sont sectionnées aux ciseaux ; l'appendice aussi adhère, il est détaché pour être enlevé à la fin de l'opération.

L'utérus est gros, comme fortement hypertrophié ; les annexes droites intimement adhérentes sont dégagées et liées ; à gauche, la trompe est fibreuse, adhérente ; l'ovaire très atrophié ; j'enlève l'utérus que je sépare de la tumeur qui s'implante à sa face postérieure au niveau de l'isthme et du col sur une surface de 6 à 7 centimètres de diamètre. Quand je veux enlever la tumeur, elle résiste d'une façon absolue à la traction du tire-bouchon. Étant données les adhérences intimes de la tumeur au rectum et aux parois latérales du bassin et, ne connaissant pas les rapports des uretères avec la tumeur, je me décide pour l'énucléation qui se fait avec quelque difficulté, mais sans perte de sang puisque j'avais pris la précaution d'enlever l'utérus et par suite de lier tous les vaisseaux. La paroi de l'utérus recouvrant le fibro-myome n'avait guère plus de 2 à 3 millimètres d'épaisseur. J'ai facilement supprimé par un surjet au catgut la cavité résultant de l'ablation du fibrome et j'ai suturé toute cette face postérieure du muscle utérin à la face antérieure du col de l'utérus et, après péritonisation, j'ai fermé. Toutefois, comme au niveau du pédicule utérin gauche il y avait un suintement sanguin assez important, j'ai fait un tamponnement à la Dupuytren, chemise de gaze avec une mèche.

Les suites ont été aseptiques, j'ai enlevé la mèche le quatrième jour assez facilement. Il n'en a pas été de même de la chemise de gaze qui adhérait fortement et qui adhérait jusqu'au dernier jour (je n'ai commencé à l'enlever qu'au bout de sept jours). L'ablation a été pénible, et pour la patiente et pour le chirurgien, malgré la précaution que je prenais d'injecter de l'eau oxygénée qui, il est vrai, n'allait pas bien loin.

Ainsi cette myomectomie me paraît m'avoir rendu de grands services, en me délivrant de la crainte et d'ouvrir le rectum et d'intéresser les uretères : il m'a semblé que, par cette manœuvre, je me mettais à l'abri d'accidents opératoires.

Ces adhérences extrêmes me paraissent rares dans les fibromes, elles me paraissent dues à des poussées inflammatoires qu'auraient subies les trompes et le péritoine pelvien, soit par l'effet d'une infection, soit sous

l'influence de traitements intra-utérins auxquels cette femme a été soumise il y a longtemps pour guérir une soi-disant rétroflexion utérine qui était probablement déjà le fibrome commençant.

J'ajoute que j'ai fait en outre, à cette patiente, l'appendicectomie, comme je l'ai indiqué au cours de la description de l'opération.

J'ai examiné cette patiente depuis sa sortie de la clinique. Le vagin est assez souple, presque normalement souple, et le col utérin laissé en place est dans sa situation normale.

M. **Ch. Dujarier** : La très intéressante observation de M. Pierre Bazy n'est pas une myomectomie, du moins au sens où nous l'entendons d'habitude. La myomectomie est l'extirpation d'un ou plusieurs myomes avec conservation de l'utérus. Or le premier temps de l'opération de M. Bazy a été l'extirpation de l'utérus. En réalité, M. Bazy a utilisé le plan de clivage d'un fibrome pour l'enlever en laissant sa coque; c'est donc un genre tout spécial de myomectomie si tant est qu'il faille conserver ce nom à l'opération de M. Bazy.



A propos des injections sous-cutanées d'adrénaline

par **M. Paul Moure.**

De la courte discussion que j'ai provoquée, je crois pouvoir conclure que les injections sous-cutanées d'adrénaline ne sont pas sans danger. M. Jean-Louis Faure a rappelé les méfaits des injections sous-cutanées de sérum adrénalisé, qui peuvent provoquer du sphacèle étendu des téguments. J'en ai observé 2 cas, à l'hôpital Saint-Louis, dans le service de M. Lenormant. Ces deux malades nous avaient été adressées avec de vastes plaies de la face externe des cuisses qui nécessitèrent plusieurs séances de greffes dermo-épidermiques. Je crois, d'ailleurs, que la plupart des chirurgiens ont actuellement renoncé à la voie sous-cutanée pour l'administration thérapeutique de l'adrénaline, qui est, par contre, beaucoup mieux tolérée et probablement mieux absorbée par voie rectale ou buccale.

Voici donc une première forme d'injection sous-cutanée d'adrénaline qu'il est préférable de bannir définitivement.

L'adjonction d'adrénaline aux solutions anesthésiques, dont j'ai signalé les dangers, a provoqué une vive réplique de M. Schwartz, qui s'est fait le champion des idées de notre maître commun, Reclus.

Il est incontestable que l'adrénaline renforce et surtout prolonge le pouvoir anesthésiant de la solution de novocaïne, mais je maintiens qu'elle n'est pas sans danger et entre deux maux : anesthésie moins bonne et surtout moins longue ou sphacèle possible, je préfère le moindre.

Je fais un usage très fréquent de l'anesthésie locale. J'emploie le plus

souvent la novocaïne à 1/2 ou 1 p. 100, et lorsque le produit est de bonne composition l'anesthésie est parfaite, sans adjonction d'adrénaline. D'ailleurs, M. Schwartz, qui défend l'adrénaline, en a considérablement restreint les indications et diminué la proportion. M. Schwartz a d'abord diminué de moitié la dose codifiée par Reclus; je pense que ce n'est pas sans raisons qu'il a été conduit à cette restriction, et ceci prouve bien qu'il a observé des phénomènes d'ischémie qui lui ont fait craindre des accidents de sphacèle.

Quelle que soit la raison, je suis heureux de voir que le défenseur le plus acharné de l'adrénaline conseille son emploi à dose très faible : X gouttes de la solution d'adrénaline au millième pour 100 cent. cubes. D'autre part, M. Schwartz va jusqu'à déconseiller l'usage de l'anesthésie locale dans un certain nombre d'opérations. Il condamne, en particulier, l'emploi de l'anesthésie en bague des doigts, lorsque le panaris dépasse la phalangette, et il pense même qu'il faut être très prudent dans cette forme d'anesthésie, qui, même sans adrénaline, comme dans le cas de Moulonguet, peut provoquer du sphacèle. M. Schwartz déconseille également l'emploi de l'anesthésie locale en chirurgie réparatrice. Je crois, par contre, que ses craintes sont ici excessives. Je pratique, plusieurs fois par semaine, des interventions de cette nature et j'emploie, le plus souvent, l'anesthésie locale à la novocaïne, sans adrénaline, car je suis certain que l'adjonction d'adrénaline aurait un effet vaso-constricteur déplorable sur la vitalité des lambeaux dont l'irrigation est souvent précaire, mais la novocaïne seule m'a toujours paru sans inconvénient.

En provoquant cette discussion je tenais surtout à mettre en garde contre les dangers non pas certains et constants mais possibles des injections sous-cutanées d'adrénaline.

Les formules absolues sont toujours excessives. J'ai certainement tort de me priver des avantages de l'adjonction d'adrénaline pour certaines interventions; mais je pense que M. Schwartz aurait également tort d'affirmer que les injections sous-cutanées d'adrénaline sont toujours sans danger, et de croire qu'il n'est pas possible d'obtenir une bonne anesthésie sans adjonction d'adrénaline. Je pense rester dans la vérité en disant que l'adjonction d'adrénaline à la solution anesthésiante renforce son pouvoir anesthésique et surtout sa durée, que son emploi présente des avantages incontestables pour des interventions un peu longues dans des régions bien vascularisées, mais :

1° que l'emploi de la solution de novocaïne-adrénaline doit être scrupuleusement dosé, et que l'on ne doit pas normalement dépasser la proportion de X gouttes d'adrénaline pour 100 cent. cubes de la solution de novocaïne, ce qui représente la moitié de la dose classique formulée par Reclus;

2° que l'emploi de cette solution faiblement adrénalisée présente des contre-indications (chirurgie autoplastique, anesthésie en bague des doigts, opération sur des tissus atteints de troubles trophiques;

3° que le mélange doit être effectué extemporanément et qu'il est donc

contre-indiqué d'employer les ampoules préparées d'avance qui sont actuellement fournies par le commerce.

Si M. Schwartz accepte ces conclusions, je crois que cette discussion n'aura pas été inutile.

COMMUNICATIONS

Sur l'exploration radiologique de l'utérus et des trompes après injection intra-utérine de lipiodol,

par M. **G. Cotte** (de Lyon), membre correspondant.

L'exploration radiologique de l'utérus et des trompes a suscité ici même, dans ces derniers mois, des discussions nombreuses au cours desquelles on a peut-être, d'un côté, vanté à l'excès les avantages et l'innocuité, mais, de l'autre, également exagéré les dangers et proscrit l'emploi d'une façon trop absolue. Je ne veux pas aujourd'hui rouvrir le débat qui vient à peine de se clore, et si j'interviens dans la discussion c'est moins pour justifier la méthode et réduire à leur juste valeur les critiques qu'on en a fait que pour montrer ce qu'on est en droit d'en attendre et pour préciser les conditions dans lesquelles il convient d'y avoir recours.

Des accidents imputables à la méthode je ne parlerai pas, puisqu'il est démontré aujourd'hui que dans les faits incriminés il n'y en a aucun où le lipiodol puisse être mis en cause. Personnellement, depuis le mois de février 1925, sur près de 200 examens, je n'ai observé aucun accident. Une de mes malades est morte six jours après l'exploration ; mais la clinique et l'autopsie faite par mon collègue et ami, le Dr J. Chalier, dans le service duquel cette malade fut envoyée dès les premiers accidents cérébraux montrèrent qu'il s'agissait d'une encéphalite léthargique. Le lipiodol ne peut donc être rendu responsable, et cela d'autant moins qu'il s'agissait, dans ce cas, d'une grossesse méconnue dans un utérus polyfibromateux donnant lieu à des métrorragies continuelles. L'injection n'avait pas dépassé le segment inférieur et à l'autopsie l'œuf était intact[1]. Quant à la possibilité d'accidents infectieux consécutifs, je n'en ai jamais observé, même dans les cas où il y avait eu des poussées d'annexite antérieure. Dans des annexites aiguës gonococciques graves même, à cinq ou six reprises différentes, j'ai essayé d'injecter prudemment du lipiodol à l'intérieur des trompes dans un but thérapeutique sans noter le moindre trouble consécutif. Enfin, les constatations opératoires que j'ai été amené à faire en

1. Voir le cliché se rapportant à ce cas dans l'article que j'ai consacré avec Pierre Bertrand à l'exploration radiologique de l'utérus et des trompes après injection de lipiodol. *Gynécologie et Obstétrique*, t. XIV, n° 2, août 1926, figure 16.

opérant les malades soit une à deux heures après l'exploration, soit, au contraire, deux, trois ou plusieurs jours après cet examen ne m'ont jamais permis de constater au niveau du péritoine pelvien ni irritation, ni inflammation[1]. Ceci confirme donc tout à fait ce que l'on sait de la parfaite tolérance du lipiodol dans les espaces sous-arachnoïdiens, les séreuses, les bronches, les canaux biliaires[2], etc. L'examen histologique confirme, d'ailleurs, complètement ces données. A différentes reprises nous avons examiné avec F.-J. Martin des trompes qui avaient été injectées au lipiodol.

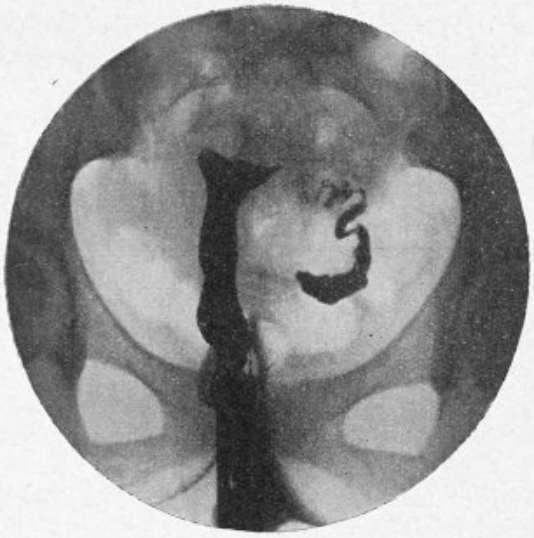

Fig. 1. — Stérilité d'origine tubaire. A droite, trompe non injectée. A gauche, dilatation de l'ampoule. A quelques centimètres de *l'ostium uterinum* il y a une rupture interstitielle de la trompe.

Lorsque celles-ci étaient ouvertes et que l'huile iodée n'avait pas séjourné dans leur cavité, nous n'avons jamais trouvé aucune altération des parois qui puisse être imputable à cet examen.

Malgré une statistique aussi heureuse, puisque je n'ai jamais observé d'accidents, je me garderai bien cependant d'affirmer, comme on le fait trop facilement, que la méthode n'offre aucun danger. Jusqu'à ce jour, nous ne connaissons aucun cas de mort à la suite d'injection intra-utérine de lipiodol, mais nous savons tous que le fait d'introduire dans l'utérus le moindre instrument peut suffire parfois à provoquer des phénomènes

1. Voir à ce sujet : G. Cotte et F.-J. Martin : Que devient le lipiodol injecté dans les trompes? *Ve Congrès de l'Association des Gynécologues et Obstétriciens de langue française.* Lyon, 1927, in *Gynécologie et Obstétrique*, t. XVI, n° 4, 1927.

2. G. Cotte : Sur l'exploration des voies biliaires au lipiodol en cas de fistule. *Bull. et Mém. de la Soc. de Chir.*, t. LI, n° 23, 24 juin 1925.

réflexes graves, voire même des syncopes mortelles. On en a signalé avec la simple hystérométrie, surtout lorsqu'on s'est servi de l'hystéromètre pour redresser une rétroversion; on en a eu au cours de dilatations utérines avec des bougies d'Hégar ou après des instillations intra-utérines de substances caustiques. Mais, de même que l'existence de tels accidents ne



Fig. 2. — Trompe fermée, injectée au lipiodol.
En un point, la muqueuse a cédé sous la pression, d'où production d'un « huilome » qui s'est fait sous la séreuse.

nous empêche ni de nous servir de l'hystéromètre, ni de dilater le col, lorsqu'il est nécessaire de le faire, de même pour la radiologie utérine la possibilité d'accidents qui restent, d'ailleurs, à démontrer avec l'emploi du lipiodol ne doivent pas faire rejeter systématiquement une méthode qui au triple point de vue physiologique, clinique et thérapeutique est susceptible de nous fournir des renseignements excessivement intéressants.

Au point de vue physiologique, d'abord, il est bien certain que la radioscopie de l'utérus et des trompes ou des radiographies prises en série offrent un moyen d'étudier les contractions de l'utérus et des trompes bien supérieur à tout autre et qui nous permettra, peut-être, de préciser davan-

tage le mécanisme de la migration de l'œuf fécondé. S'il est facile, en effet, de comprendre l'ascension des spermatozoïdes allant à la rencontre de l'ovule, puisqu'ils sont animés de mouvements, nous sommes bien plus ignorants sur la migration de l'œuf fécondé. Celle-ci est-elle due seulement aux mouvements vibratoires de l'épithélium cilié vibratile de la trompe ou bien le péristaltisme tubaire intervient-il? Il faut avouer que jusqu'à ce jour les mouvements péristaltiques de la trompe ont été assez peu étudiés. Longtemps discutés parce qu'on ne les observe généralement pas au cours d'une laparotomie, ils sont cependant indiscutables. Chez l'animal, ils ont été étudiés par Cörner, Seckinger et Snyder, et plus récemment par Kok[1], qui ont montré leurs rapports avec l'activité ovarienne. Chez la femme, ils ont été signalés par Rubin au moyen de l'insufflation et de la radiologie, mais ils sont d'autant plus difficiles à mettre en évidence qu'ils sont lents et peu nombreux. A l'état pathologique, les trompes sont souvent paralysées, d'où leur suppression complète. Il semble, en tout cas, qu'ils soient indépendants des contractions du sphincter décrit par Schneider et par Eisler au niveau de l'*ostium uterinum* et que j'ai retrouvé, moi-même, sur plusieurs clichés[2]. On a pu les constater, en effet, sur les autres portions de la trompe et en particulier au niveau de l'*ostium abdominale*. Dans deux cas récents où les conditions d'examen étaient particulièrement favorables, Cahen et Paquet[3] ont vu nettement sous l'écran les trompes se contracter avec un rythme de neuf contractions par minute pendant l'intermenstruum et de quatre à cinq seulement dans le prémenstruum, ce qui confirme en tous points les constatations faites chez les autres Mammifères.

Du côté de l'utérus, la contractilité musculaire n'a guère été étudiée jusqu'ici que par les accoucheurs ; mais, en dehors du travail, nous ignorons complètement les réactions que le muscle utérin peut présenter au cours du cycle menstruel. Dans deux communications récentes à la *Société d'Obstétrique et de Gynécologie de Paris*, Gosset, Ledoux-Lebard et Cl. Béclère[4], d'un côté, P. Petit-Dutaillis et Sorel[5], d'autre part, ont abordé l'étude de ce problème qui avait été déjà envisagé par Schultze[6]. Moi-même, au cours des nombreux examens que j'ai faits sous l'écran j'ai pu me rendre compte des phénomènes suivants. [Lorsqu'on injecte du lipiodol dans l'utérus avec une sonde dont le bec reste à l'intérieur du canal cervical, on voit que le lipiodol se collecte d'abord dans le fond de la cavité

1. Kok : Experimentelle Untersuchungen über die pharmakologische Becinflussung der Eileitermusculatur als Beitrag zur Klärung der Frage nach dem Mechanismus des Eitransportes. *Zent. für Gyn.*, n° 42, 1927, p. 2650.

2. G. Cotte : *Les troubles fonctionnels de l'appareil génital de la femme*. Paris, 1928. Masson et Cie, éditeurs, p. 257 et 258.

3. Cahen : Les modifications de la trompe utérine chez la femme et leur déterminisme. *Arch. intern. de Médecine expérim.*, t. IV, fasc. 1, 1928.

4. Gosset, Ledoux-Lebard et Cl. Béclère : Etude radiologique de la contractilité utérine et tubaire. *Société d'Obst. et de Gyn. de Paris*, séance du 14 mai 1928.

5. P. Petit-Dutaillis et Sorel : Contributions diverses à la radiologie pelvienne. *Ibid.*

6. Schultze : Die Darstellung der Eileiter im Röntgenbild. *Zent. f. Gyn.*, n° 12, 1928, p. 736.

utérine ; puis, les cornes apparaissent. Au fur à mesure que l'injection progresse les contours de la cavité du corps se dessinent de mieux en mieux sans que le col soit encore visible ; il semble qu'un spasme au niveau de l'isthme rende celui-ci infranchissable. Ce n'est généralement que lorsque

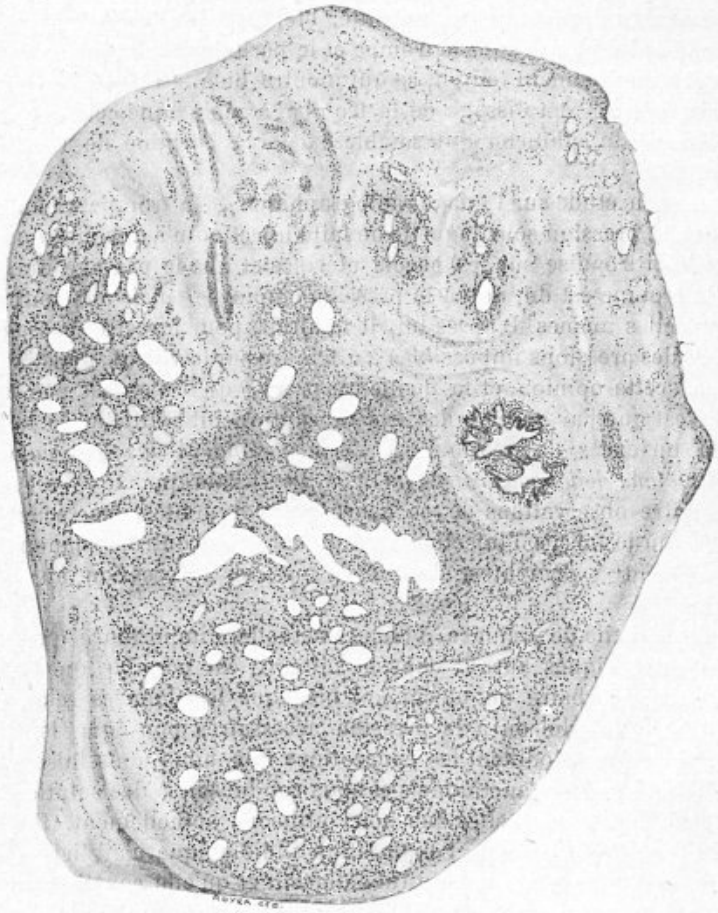

FIG. 3. — Trompe atteinte de salpingite phlegmoneuse et injectée au lipiodol. L'examen histologique montre l'existence d'un huilome dû à ce qu'il y a eu en un point une rupture de la muqueuse. Sur le milieu de la préparation, on retrouve la lumière de la trompe.

la cavité du corps est pleine que celle du col apparaît. Souvent même lorsque les trompes sont perméables, celle-ci n'est pas injectée. Pour arriver à ce résultat, la quantité de lipiodol nécessaire est, d'ailleurs, excessivement variable, ce qui tient non seulement à la *capacité anatomique* de l'utérus, mais aussi à sa *capacité physiologique*. Comme pour la vessie, dont on cherche à mesurer la capacité, on voit, en effet, qu'il y a des utérus hyperkinétiques qui se laissent à peine distendre et d'autres, au contraire,

dont la musculature lâche, atonique, réagit à peine à la distension. Quant au remplissage de la trompe, il est plus ou moins précoce suivant les cas et la pression nécessitée pour le passage du lipiodol à travers l'*ostium uterinum* varie souvent beaucoup d'un sujet à l'autre sans que nous puissions dire encore si ce facteur intervient dans la pathogénie de certains troubles fonctionnels : dysménorrhée, stérilité, etc. Dans quelques cas même, on voit le lipiodol passer dans la trompe et le péritoine avant même que l'utérus soit complètement rempli, ce qui montre bien le rôle des contractions utérines dans le remplissage de la trompe, à moins que cela tienne à une insuffisance du sphincter qui semble exister à l'origine de l'*ostium uterinum*.

Dans son étude sur l'image radiographique de la trompe, Schultze prétend que la pression sous laquelle on fait l'injection n'a aucune importance, que celle-ci s'épuise sur les parois utérines et que le passage du lipiodol dans la trompe est dû, non à la pression employée, mais aux contractions utérines elles-mêmes. D'après lui, il faudrait, pour forcer le passage de la trompe, des pressions impossibles à atteindre sur le vivant ; mais je ne partage pas cette opinion, et la meilleure preuve qu'il n'en est pas toujours ainsi, c'est que j'ai observé des cas de rupture interstitielle de la trompe dues à un excès de pression. Au dernier *Congrès des Gynécologues et Obstétriciens de langue française* (Lyon, 1927) j'ai rapporté avec F.-J. Martin[1] quatre observations de ce genre qui ont, toutes, été recueillies au moment où je faisais l'injection de lipiodol sans contrôle manométrique, ce qui suffit à démontrer l'utilité de mesurer la pression au cours de l'examen.

Il est difficile de préjuger, à l'heure actuelle, l'importance que ces données physiologiques auront dans la suite. Il est possible que l'étude du péristaltisme tubaire ou utérin, ou bien que les données relatives à la quantité de lipiodol ou à la pression nécessaires pour que les trompes soient injectées, modifient les conceptions que nous nous faisons encore de certains troubles fonctionnels et nous conduisent à des solutions thérapeutiques autres que celles que nous utilisons actuellement. Il n'est pas douteux, en tout cas, que l'exploration radiologique n'ait ici les mêmes avantages que l'exploration du tube digestif et qu'elle constitue un moyen d'étude excellent pour analyser le jeu des contractions utérines ou tubaires à l'état normal et pathologique. Mais on peut dire que dans ce domaine tout reste encore à faire.

Au point de vue clinique, les renseignements que peut apporter l'exploration radiologique de l'utérus ne sont pas moins grands, mais je crois qu'il ne faut pas en exagérer l'importance. Pendant plus de dix-huit mois, j'ai radiographié la plupart des malades de mon service justiciables d'une intervention gynécologique, de façon à vérifier, *de visu*, au cours de

1. G. Cotte et F.-J. Martin : *Loc. cit.*

l'opération qui suivait, les images obtenues sous l'écran et je pourrais publier actuellement un atlas de radiologie utérine reproduisant tous les types de déformation de l'utérus. Il suffirait donc de choisir les clichés et de les opposer de façon convenable, pour montrer qu'à des types de lésions différentes correspondent des images différentes; mais ce serait, je crois, induire les médecins en erreur que de leur mettre ainsi sous les yeux la gynécologie en images et de leur laisser croire que la radiographie solutionnera tous les cas difficiles.

Dans les *tumeurs pelviennes* où il n'est pas toujours possible de situer exactement l'utérus ou de préciser le point de départ de la tumeur, il n'est pas douteux que la radiographie pourrait apporter le plus souvent la solution du problème. En fait, il n'est pas de gynécologue qui croyant intervenir pour un fibrome n'ait trouvé, un jour, au cours de l'intervention, un kyste du ligament large, une tumeur de l'ovaire, une annexite chronique ou un hématosalpinx. La radiographie permettrait certainement d'éviter souvent de telles erreurs; mais si la lésion ou les troubles qu'elle engendre sont justiciables de l'intervention, cet examen préalable perd certainement beaucoup de son intérêt. En cours de route on est toujours à même de rétablir le diagnostic et de faire l'intervention adéquate au mal. Je crois, par contre, que si la malade devait être soumise à la radiothérapie il serait bon, toutes les fois qu'on a un doute sur la nature de la tumeur, de préciser le diagnostic avant de commencer le traitement de façon à éviter des séances d'irradiations qui peuvent être inutiles ou dangereuses. De même, dans le cas de ces gros abdomens distendus à l'excès par un épanchement liquide où l'on ne peut arriver à déterminer s'il s'agit d'*une ascite ou d'un kyste de l'ovaire*, la radiographie, après injection intra-utérine de lipiodol, est souvent très utile. Dans le cas de kyste, en effet, l'utérus est souvent dévié et la trompe allongée, étirée en quelque sorte par la tumeur, se prolonge parfois bien au delà du champ de la plaque tandis que, dans l'ascite, l'utérus est généralement en place; le lipiodol passant à travers la trompe libre tombe dans la cavité péritonéale et forme dans le pelvis des taches sombres irrégulières.

Dans les *métrorragies*, je ne crois pas non plus que l'exploration radiologique soit d'une très grande utilité pour le diagnostic différentiel des lésions. J'ai publié dans mon livre sur les *Troubles fonctionnels de l'appareil génital de la femme* des clichés ayant trait à différents types de lésions, mais j'ai également dans ma collection une série de clichés dans lesquels de petits myomes intracavitaires développés sur la paroi antérieure ou postérieure de l'utérus ont passé inaperçus à l'écran. D'autre part, ce n'est pas la radiographie qui permettra de dépister un cancer du corps au début, surtout si la lésion respecte les bords de l'organe. Aussi bien, à ce point de vue, l'examen radiographique ne peut remplacer l'exploration digitale intra-utérine après dilatation et l'examen histologique des fragments de muqueuse ramenés à la curette.

J'ai insisté ailleurs sur les renseignements parfois très utiles que l'exploration radiologique de l'utérus et des trompes peut donner chez des

malades atteintes de *dysménorrhée*[1] *ou d'aménorrhée*. De même, chez certaines femmes atteintes de *fausses couches à répétition*, la radiographie a montré parfois l'existence de malfaçons utérines qui avaient échappé à l'examen clinique. Mais il est certain que c'est dans l'étude de la *stérilité chez la femme* que la radiographie tubo-utérine présente le plus d'avantages. Non seulement elle nous permet, en effet, de préciser la part de l'utérus et celle des trompes dans l'étiologie de la stérilité, mais elle montre encore le siège des lésions. A ce point de vue, je dirai donc qu'en présence d'un cas déterminé où la responsabilité du mari peut être mise hors de cause et où la stérilité ne semble être sous la dépendance ni d'une insuffisance ovarienne, ni d'une lésion utérine évidente, avant de faire empiriquement de la dilatation utérine, comme on le fait généralement, il faut d'abord rechercher la perméabilité tubaire. Je sais bien que dans certaines stérilités primitives il a suffi parfois de passer quelques bougies d'Hegar pour voir une stérilité rebelle cesser brusquement; mais, à côté de ces faits heureux, je pourrais citer le cas de nombreuses femmes chez qui on a fait maintes dilatations ou qui ont subi même une stomatoplastie alors que les trompes étaient fermées. Il est bien évident qu'elles auraient pu prolonger encore longtemps ce traitement sans avoir un meilleur résultat. Actuellement, j'estime que la technique de l'exploration radiologique de l'utérus est assez bien établie et assez sûre pour qu'on y ait recours sans arrière-pensée. *Là est son indication majeure*. A différentes reprises, j'ai vu des femmes stériles qu'on avait mis en garde contre les dangers de la méthode et qui, devant le véto absolu qu'un médecin avait posé, hésitaient à se faire examiner. Mais comme toutes acceptaient qu'on leur fît de la dilatation, je n'eus aucune peine à leur démontrer que l'injection intra-utérine de lipiodol était beaucoup moins dangereuse et qu'elle leur éviterait peut-être un traitement inutile, et toujours cet examen se fit sans incident.

Dans les stérilités secondaires à une poussée de salpingite ancienne, l'exploration radiographique de l'utérus et des trompes n'est pas moins indispensable, puisque seule elle peut nous mettre sur la voie d'une thérapeutique efficace.

Au point de vue thérapeutique, en effet, indépendamment des cas où l'injection intra-utérine de lipiodol a suffi à elle seule à débloquer les trompes et à permettre la conception, il n'est pas douteux que la radiographie de l'appareil génital n'ait une grande utilité. En précisant le siège de l'oblitération tubaire, elle permet de faire, suivant les cas, soit une libération simple du pavillon, soit une salpingostomie, soit une implantation tubo-utérine, voire même une implantation de l'ovaire dans l'utérus.

Mais il y a plus encore, et je crois qu'avec le temps nous arriverons à d'autres précisions. Lorsqu'on étudie, en effet, le résultat éloi-

1. G. Cotte et P. Bertrand : Sur l'exploration radiologique de l'utérus et des trompes en cas de stérilité ou de dysménorrhée. *Lyon Médical*, 25 avril 1926.

gné des salpingostomies, on ne peut moins faire que d'être frappé de leur échec trop fréquent, et on en arrive même à se demander si les 5 à 10 p. 100 de succès obtenus valent bien toute la peine qu'on se donne. Je veux bien qu'il y ait à cela plusieurs raisons parmi lesquelles il faut mettre, en première ligne, l'oblitération secondaire de la bouche ; mais, en dehors de cela, il est possible que les altérations de la muqueuse ou de la paroi tubaire aient une part de responsabilité. A ce point de vue, je me demande même si l'exploration radiologique des trompes ne pourrait nous fournir des documents intéressants. J'ai insisté, dès le début de mes recherches, sur la *stase tubaire et les moyens de la mettre en évidence*. Ayant été amené pour contrôler l'imperméabilité de la trompe à faire des examens en série, j'ai noté que certaines trompes arrivent relativement bien à se débarrasser du lipiodol qu'elles ont reçu, tandis que, dans d'autres cas, six à huit jours après l'injection, l'ampoule tubaire renferme encore des blocs de lipiodol plus ou moins compacts.

Peut-être y a-t-il là une explication à l'échec si fréquent de la salpingostomie? Bien que nous soyions encore très mal fixés sur la migration de l'œuf fécondé dans la trompe, il me paraît difficile d'admettre qu'une trompe fermée qui n'arrive pas à se débarrasser du lipiodol qu'elle renferme puisse jamais reprendre après la stomie un fonctionnement normal. S'il y a des altérations épithéliales importantes et si, par surcroît, la musculeuse a perdu sa contractilité il est évident que les conditions ne sont guère favorables pour une nouvelle grossesse. Ainsi donc, au lieu de faire une bouche plus ou moins large sur l'ampoule tubaire, il serait peut-être préférable, dans ce cas, de réséquer toute la portion ampullaire et de faire la stomie sur la portion isthmique de la trompe. L'expérience montre que les implantations tubo-utérines, dans lesquelles le pavillon de la trompe et les parois tubaires sont souvent indemnes de toute lésion, donnent un pourcentage de grossesses consécutives beaucoup plus élevé que les salpingostomies les mieux faites. Il faut donc bien convenir que la perméabilité de la trompe n'est pas tout et que les altérations de la paroi ont également leur importance. Si nous pouvons arriver, avant l'intervention, à nous rendre compte au moyen de la radiographie de la contractilité des trompes, il est possible que le traitement des oblitérations tubaires devienne un jour beaucoup plus précis dans ses indications et beaucoup moins incertain dans ses résultats. C'est du moins dans ce sens qu'il me paraît utile de travailler dorénavant.

De la communication des kystes hydatiques avec les voies biliaires. Leur fréquence. Leur traitement d'après 170 observations de kystes hydatiques du foie opérés à l'hôpital Sadiki,

par M. **R.-G. Brun** (de Tunis), correspondant national.

Le rapport de M. Hartmann et la communication de mon maître Lecène sur l'ouverture des kystes intra-hépatiques dans les voies biliaires m'engagent à vous adresser deux observations de cette complication; elles m'ont paru intéressantes à plusieurs points de vue :

1° Elles démontrent que, contrairement à l'opinion de Finochietto et de la plupart des chirurgiens de l'Amérique du Sud, le drainage de l'arbre biliaire à travers la marsupialisation d'un kyste n'est pas toujours efficace dans les cas d'obstruction du cholédoque;

2° Que ce drainage, dans certains cas de kystes multiples, peut porter sur une poche, qui, en réalité, n'est pas celle qui communique avec les voies biliaires (V. Obs. I);

3° Que la présence d'hydatiques dans la vésicule n'implique pas forcément que ce soit par elle et par le cystique que s'engagent les hydatides pour obturer le cholédoque. Et inversement, on peut admettre qu'en cas d'obstruction de ce dernier conduit par une hydatide la cholécystostomie demeure inopérante;

4° Elles confirment l'opinion de Lecène, à savoir qu'en cas d'obstruction du cholédoque c'est surtout sur lui qu'il faut intervenir.

Voici ces deux observations résumées :

Observation I. — Mohamed ben Ali, cinquante ans, est admis à l'hôpital Sadiki avec tous les symptômes d'un kyste hydatique suppuré du foie, fièvre à 39°, pouls 130, ictère sans décoloration des matières fécales. Il est opéré par un de nos internes qui ouvre et marsupialise un kyste complexe et suppuré du foie du volume d'un œuf d'autruche, situé superficiellement dans le lobe droit. Amélioration pendant quelques jours, mais l'ictère persiste, le malade se cachectise et succombe un mois après l'intervention.

L'autopsie montre qu'un autre kyste suppuré de même volume, situé en dedans du premier dans la profondeur du foie, communique avec la branche droite de l'hépatique : une vésicule flétrie obture partiellement le cholédoque.

Obs. II. — Mohamed, quarante-six ans, admis pour un rétrécissement urétral, est opéré par un de nos internes. Quinze jours après, alors que le malade s'apprêtait à quitter l'hôpital, apparition brusque d'un ictère par rétention; dans la région de la vésicule, présence d'une tumeur du volume du poing, passée inaperçue jusqu'à ce jour; l'ictère s'accentue les jours suivants; fièvre 38°-39°. A l'opération, vésicule grosse comme un œuf de dinde, au-dessus et en dehors d'elle, présence d'un volumineux kyste hydatique; celui-ci est ouvert, il renferme de très nombreuses vésicules filles, baignant dans un liquide suppuré,

très fortement teinté de bile. La vésicule ouverte contient aussi de nombreuses vésicules; la qualité de ses parois, ses adhérences avec l'angle colique ne nous engagent pas à aborder le cholédoque; nous nous contentons de marsupialiser le kyste et la vésicule dans les cavités desquels nous plaçons deux gros drains.

Les jours suivants, par le drain du kyste, s'échappe un flot de bile qui inonde le malade, le drain de la vésicule ne donne absolument rien. Après quinze jours, l'ictère persiste, le malade se cachectise à vue d'œil, son décès paraît imminent.

Deuxième intervention, la vésicule libérée servira de guide. Elle ne renferme rien, même pas de bile. Le cystique est difficilement cathétérisé par la pointe d'un stylet; on arrive sur le cholédoque gros comme l'auriculaire et à peine est-il incisé qu'une vésicule flétrie s'en échappe, avec derrière elle un flot de bile; drainage du cholédoque, lavage à l'éther, mèches, etc., etc. Le malade succombe le soir de l'intervention.[1]

Aurions-nous sauvé notre malade en intervenant immédiatement sur le cholédoque? Il nous est permis de le penser : la cholérragie abondante, l'infection persistante et le choc d'une opération itérative ayant certainement contribué à sa mort. Nous le regrettons d'autant plus vivement que, dans deux autres cas où nous avions, il est vrai, posé le diagnostic de calcul du cholédoque, nous avions eu la surprise d'en extraire une hydatide; ce cholédoque drainé, explorant d'une manière plus attentive le foie, nous avions trouvé un kyste relativement superficiel, nous l'avions traité et nous avions sauvé nos malades.

* * *

La fréquence de l'ouverture des kystes intrahépatiques dans les voies biliaires est-elle grande? Nous avons relu les 170 observations de kystes du foie opérés par nous, et nous avons relevé 27 cas de cette complication. Le chiffre peut paraître exagéré, mais nous le croyons inférieur à la réalité, si nous voulons bien considérer que cette communication n'implique ni la migration des hydatides ni, en ce cas, l'obstruction fatale du cholédoque.

Il nous a semblé qu'on pouvait classer ces observations en trois catégories :

1° Kystes communiquant avec les voies biliaires sans obstruction de celles-ci;

2° Kystes ouverts dans la vésicule biliaire;

3° Kystes avec migration des vésicules et obstruction des voies biliaires.

Premier groupe (15 cas). — Dans ces cas on trouve des kystes à contenu bilieux, d'une odeur très caractéristique, et l'on peut découvrir parfois sur la paroi fibreuse du kyste bien asséchée un orifice punctiforme ou une fissure d'où s'écoule de la bile. On ne saurait nier dans ces conditions l'existence d'une communication avec les voies biliaires, secondaires ou tertiaires, mais la communication n'en existe pas moins. *Au point de vue clinique, c'est le kyste* qui supporte toutes les conséquences de cette communication (kystes suppurés, kystes gazeux, etc.). On comprend très bien que dans ces cas *l'intervention chirurgicale ne doive porter que sur le kyste.* Nous sommes d'accord sur ce point avec les chirurgiens sud-américains.

Deuxième groupe. — Parmi les huit observations de kystes communiquant avec la vésicule biliaire, dans 4 cas nous avions porté le diagnostic de kystes du foie, et c'est au cours de l'opération que nous découvrions sa communication avec la vésicule. Dans 4 autres cas, nous avions porté le diagnostic de cholécystite suppurée, la vésicule ouverte établissait le diagnostic étiologique.

Au point de vue clinique, on peut donc dire dans ce cas que c'est la vésicule qui fait les frais de la communication. Elle se distend, devient très douloureuse, etc. Notons aussi que le cathétérisme du canal cystique était difficile dans presque tous les cas, sinon impossible.

Opératoirement, il est donc logique dans ces cas de drainer la vésicule, soit pour son usage propre, soit pour drainer le kyste communiquant très largement avec elle. Mais son drainage reste inefficace en cas d'obstruction du cholédoque.

Troisième groupe. — Nous avons enfin observé 4 cas d'obstruction du cholédoque par des vésicules hydatiques. Dans 2 cas nous n'avons agi que sur le kyste et la vésicule, et une fois sur un kyste qui, il est vrai, n'était pas le bon, et nous avons eu à déplorer deux décès. Dans deux autres cas le cholédoque et la poche kystique ont été drainés, et nous avons enregistré deux succès.

Tous les chirurgiens qui opèrent beaucoup de kystes du foie sont toujours stupéfaits de constater que des kystes simples ou complexes suppurés ou non et d'un volume parfois très considérable sont admirablement supportés sans aucun symptôme d'insuffisance hépatique ; on ne peut pas en dire autant pour les cas d'obstruction du cholédoque. Dans ces cas, le danger n'est pas au kyste, c'est le foie tout entier qui souffre et c'est à son secours qu'il faut aller en désobstruant le cholédoque.

Le cholédoque drainé, il convient, si la chose est possible, de traiter aussi le kyste. Il est inutile d'insister sur les dangers qui peuvent survenir si l'on abandonnait un kyste plein de vésicules filles en communication avec les voies biliaires.

L'accident d'obstruction pour lequel on est intervenu serait alors capable de se reproduire par la migration d'une nouvelle vésicule.

Toutes les fois que nous avons eu affaire à des obstructions des voies biliaires il s'agissait de kystes complexes particulièrement redoutables.

Il ne faut pas oublier non plus que les kystes du foie sont souvent multiples et que l'on peut ouvrir et marsupialiser une poche qui n'est justement pas celle qui communique avec les voies biliaires. C'est là une raison de plus, et péremptoire, de ne jamais négliger le cholédoque.

PRÉSENTATION DE MALADE

Résultat phonétique d'une staphylorraphie,

par M. Victor Veau et Mlle Borel.

Nous vous présentons cette enfant pour vous montrer ce qu'on peut obtenir avec une bonne staphylorraphie.

Je l'ai opérée le 3 mars dernier pour une division du voile et d'une partie de la voûte. Elle avait sept ans moins deux mois. Elle parlait mal. Les consonnes CH, S, J, Z étaient remplacées par un souffle rauque de la gorge. P, T, K étaient remplacées par des coups de glotte. B, D, V étaient insuffisantes. Toutes les voyelles étaient nasalisées.

Après l'opération, cette enfant est rentrée à Nantes où elle a été éduquée par Mlle Perraudeau. Elle a pris 21 leçons.

Elle va vous réciter une fable. . . . . .

Vous entendez que son élocution est absolument normale. C'est le plus beau résultat que nous ayons encore obtenu. J'ai fait actuellement plus de 400 staphylorraphies avec suture musculaire. Jamais encore, surtout à cet âge, nous n'avons eu aussi rapidement une phonation normale.

Nous nous sommes attaché à préciser pourquoi cette enfant parlait si bien.

Cela ne vient pas uniquement de l'état anatomique de son voile, car j'ai beaucoup de voiles comparables au sien et nous n'avons encore pas vu un enfant de sept ans parlant normalement quatre mois après l'opération.

Nous attribuons cet heureux résultat à deux facteurs :

a) L'intelligence de l'enfant ;

b) Son acuité auditive.

a) Cette enfant, malgré son âge, est capable de fixer son attention ; elle est très intelligente et les parents aussi.

b) L'attention de l'enfant n'aurait encore pas suffi si elle n'avait pas eu une acuité auditive remarquable.

Elle perçoit la note caractéristique de chaque voyelle et elle l'entend pendant le temps normal.

C'est là un fait tout à fait exceptionnel : la plupart de nos opérés ne perçoivent pas une ou plusieurs des notes caractéristiques des voyelles, ou bien, les percevant, ne les entendent que pendant une durée égale à la moitié ou au quart du temps normal. Il s'ensuit qu'ils sont incapables de différencier les sons parlés ; par exemple, ils n'entendent pas la différence qu'il y a entre B et P et plus souvent encore entre K et T.

Cela vient en partie des otites si fréquentes dans la division palatine.

Et alors il faut faire l'éducation de ces enfants absolument comme on

fait celle des sourds et muets. Il faut leur apprendre à prononcer les lettres en imitant les mouvements des lèvres de la personne qui les éduque. Heureusement, les enfants ont une faculté d'imitation extraordinaire.

Le pronostic fonctionnel d'une staphylorraphie dépend principalement de l'acuité auditive de l'opéré.

En constatant un pareil résultat vous allez peut-être penser qu'il est inutile de chercher à opérer les enfants dans le tout jeune âge, quand l'intervention est plus grave et plus délicate. Nous ne le croyons pas. La phonation normale est rare quand on opère à sept ans; elle est beaucoup plus fréquente quand on opère avant que l'enfant ne parle. Un jour, nous vous donnerons des chiffres.

Chez cette enfant, Mlle Borel, mon assistante phonétique qui est élève de l'abbé Rousselot, a fait des constatations physiologiques intéressantes. Les graphiques que je vous montre prouvent que cette enfant est arrivée à occlure complètement son pharynx nasal. Le voile que je lui ai refait est à 8 millimètres de sa paroi pharyngée, mais il est très mobile, c'est probablement pour cette raison qu'il remplit son rôle de clapet.

Dans l'espoir d'avoir une meilleure adaptation fonctionnelle des voiles suturés, j'ai modifié ma technique, j'ai abandonné les incisions latérales. Je ne décolle plus l'aponévrose le long du bord postérieur des lames palatines, je conserve mieux les nerfs moteurs qui arrivent aux muscles par le canal palatin postérieur.

Nous avons l'impression que les résultats fonctionnels sont meilleurs actuellement qu'à l'époque où ma technique n'était pas encore fixée.

Trois places de membre titulaire de la Société de Chirurgie sont déclarées vacantes.

Les candidats ont un mois pour faire valoir leurs titres.

Le Secrétaire annuel, M. A. Brécnot.

L. Maretheux, imprimeur, 1, rue Cassette, Paris.

BULLETINS ET MÉMOIRES

DE LA SOCIÉTÉ NATIONALE DE CHIRURGIE



Séance du 11 juillet 1928.

Présidence de M. Ombrédanne, *président.*

PROCÈS-VERBAL

La rédaction du procès-verbal de la précédente séance est mise aux voix et adoptée.

CORRESPONDANCE

La correspondance comprend :

1° Les journaux et publications périodiques de la semaine.

2° Des lettres de MM. Capette, Chevassu, Chifoliau, Dujarier, Maisonnet et Rouvillois, s'excusant de ne pouvoir assister à la séance.

3° Un travail de M. Gaudier, correspondant national, intitulé : *Infiltration muco-gélatineuse péritonéale simulant une tumeur du cæcum.*

4° Un travail de M. Gaudier, correspondant national, intitulé : *Deux cas d'ostéo-arthrite tuberculeuse traités par la méthode de Robertson-Lavalle.*

5° Un travail de M. Guillemin (Nancy), intitulé : *Appendicite aiguë et grossesse tubaire bilatérale rompue.*

M. Labey, rapporteur.

6° Un travail de M. Ferrey (Saint-Malo), intitulé : *Infarctus intestinal consécutif à un étranglement de l'artère mésentérique par bride.*

M. Souligoux, rapporteur.

7° Un travail de M. LEMARCHAL (Laon), intitulé : *Artérite oblitérante de la mésentérique supérieure; infarctus intestinal. Résection. Guérison.*

M. LABEY, rapporteur.

8° Un travail de M. GRIMAULT (Algrange), intitulé : *Fractures isolées des apophyses transverses lombaires.*

M. WIART, rapporteur.



A PROPOS DU PROCÈS-VERBAL

Infiltration muco-gélatineuse péritonéale simulant une tumeur du cæcum,

par **M. H. Gaudier** (de Lille), correspondant national.

Pour faire suite au rapport de Lecène, publié dans le n° 20 des *Bulletins de la Société de Chirurgie* (16 juin 1928), et concernant deux cas de maladie gélatineuse du péritoine, cette observation très curieuse que je viens de rencontrer et dont voici le résumé :

A. Alb..., âgée de cinquante-trois ans, a été opérée par moi en 1921 pour un kyste mucoïde de l'ovaire droit, très volumineux, rompu dans le ventre et dont l'extirpation complète du mucus gélatineux avait été très difficile, le mucus adhérant, se dissimulant dans tous les plis, ce qui fait qu'il n'y avait rien d'impossible à ce qu'il en restât un peu, malgré un lavage terminal à l'éther. Les suites avaient été très simples et normales et je n'avais plus entendu parler de cette malade, quand elle revint me voir le 16 juin 1928, envoyée par son médecin pour une tumeur du cæcum; depuis un an environ elle avait présenté des crises douloureuses dans la région appendiculaire, durant quelques heures, accompagnées de nausées, et se renouvelant tous les mois à peu près; en même temps s'installait une constipation opiniâtre, les selles contenaient quelques filets de sang, elles étaient minces et fragmentées.

Dans l'intervalle et après une colique, émission de glaires teintées de sang, l'état général s'en ressentait et la malade maigrissait, l'appétit et les forces diminuaient.

A la palpation, le médecin appelé constata dans le flanc droit la présence d'une tumeur volumineuse, fixée profondément, non douloureuse; je fus appelé à la voir à ce moment.

A l'examen, on constate, en effet, une masse grosse comme le poing, de consistance dure, mamelonnée, adhérant dans le petit bassin; par le toucher vaginal, on constate que l'utérus est intact, mobile; au fond du cul-de-sac latéral droit, on perçoit cette masse absolument indépendante de l'utérus; en raison de la maigreur de la malade, cet examen est facile; à gauche, on sent les annexes; la ménopause est survenue à cinquante ans et depuis aucune perte. Le toucher rectal est négatif, ainsi que la rectoscopie.

Le rein droit est en place et de volume normal; jamais de troubles urinaires;

l'urine ne contient ni sucre, ni albumine, ni pus, ni sang. L'estomac est petit; les anses grêles un peu distendues par les gaz, le côlon transverse volumineux. L'examen des appareils respiratoire et circulatoire est négatif; rien du côté de la colonne vertébrale, ni du bassin, orifices herniaires vides.

Il n'a pas été fait de radiographie, ni de recherche du transit intestinal.

Intervention le 23 juin; anesthésie au Schleich; laparotomie médiane sous-ombilicale; pas d'ascite, ni de péritonite; le cæcum normal dans sa partie supérieure est au niveau de son fond et de l'appendice constitué par une masse épaisse, granuleuse, tranchant avec l'aspect du cæcum sain, qui se continue, en le fixant, avec le péritoine postérieur infiltré sur la largeur de la paume de la main; à la surface de cette masse, à laquelle adhère un fragment d'épiploon, se trouve l'appendice, énorme, gros comme le pouce, dur, sans apparence inflammatoire, et dont l'extrémité se perd dans la masse indurée que constituent cæcum et péritoine envahi.

A la surface de la tumeur, les vaisseaux sont dilatés; la couleur de la masse est jaunâtre, la consistance très dure sans points ramollis, rappelant l'éploïte chronique; à la manipulation, cela ne saigne pas; malgré que ce ne soit pas absolument évident; je porte le diagnostic de tumeur maligne du cæcum ayant envahi le méso et je me décide à une ablation en un temps de la tumeur et du cæcum; large résection péritonéale après décollement ilio-sigmoïdostomie haute; fermeture difficile du péritoine postérieur.

Suites des plus simples, la température ne dépassa pas 37°. Il y eut une selle liquide le deuxième jour, et le quinzième la malade quittait la clinique.

J'ajoute qu'au cours de l'intervention nous n'avions rien rencontré du côté de l'utérus, des annexes gauches, du pédicule de l'ovariotomie droite; péritoine intact, pas d'adhérences. Pièce en mains, après l'opération, en essayant de me reconnaître dans la tumeur enlevée, au niveau de la pointe de l'appendice que j'essayais de disséquer de la masse dans laquelle il était enfoui, je crevais une poche d'où jaillit, comme d'une groseille, une grosse larme de mucus gélatineux; ce me fut évidemment une surprise et sans continuer la dissection, et simplement après avoir ouvert le cæcum et constaté qu'il n'y avait pas d'ulcération de la muqueuse intestinale, mais une infiltration de toute la paroi, rappelant ces formes de tumeurs tuberculeuses fibreuses du cæcum; j'adressai la pièce à mon collègue le professeur Curtis, qui fut très intéressé par cette lésion anatomo-pathologique et me répondit par une note dont j'extrais les passages essentiels :

« ... L'appendice volumineux (2 centimètres de large), dur, renflé à son extrémité noyée dans une masse de consistance ligneuse; sur une coupe transversale perpendiculaire à son axe, l'appendice fait saillie sous la forme d'un petit boudin qu'expulsent les tissus péri-appendiculaires qui le compriment. Le volume de la masse n'est pas dû à l'appendice hypertrophié, mais aux tissus qui l'entourent et dans lesquels il est noyé et étranglé. A l'œil nu, on reconnaît dans ces tissus de petits foyers contenant du mucus gélatineux, ainsi que dans toute la masse qui infiltre le cæcum et le péritoine postérieur. L'appendice est absolument normal, sans aucune lésion; toute la tumeur est constituée de tissu fibreux dont les travées pénètrent des masses de mucus, formant ainsi des mailles qui le cloisonnent. Ce tissu fibreux est nettement de nature inflammatoire...; pas de

traces de néoplasme, la muqueuse du cæcum est aussi intacte que celle de l'appendice...

« En somme, il s'agit de formations mucoïdes gélatineuses développées dans le péritoine enflammé et considérablement épaissi, péri-cæcal et appendiculaire, sans relations avec l'appendice, et, étant donné l'histoire de la malade, ne pouvant être que d'origine ovarique, rentrant dans le cadre de ces lésions décrites jadis sous le nom de pseudo-myxome enkysté du péritoine. »

Il y eut de ma part erreur de diagnostic et je pense que cela était difficile à éviter; si j'avais essayé de décoller la tumeur sur place, il est probable que le mucus gélatineux que j'aurais constaté à ce moment aurait modifié le diagnostic et peut-être aussi mon plan opératoire. Ou bien en présence d'une lésion d'apparence bénigne aurais-je simplement refermé le ventre sans aller plus loin ; ou bien aurais-je essayé de décortiquer de cette gangue appendice et peut-être cæcum? Mais quel aurait été l'état de ces organes après cette dissection qui aurait compromis grandement l'épaisseur et la vitalité des parois? Pour l'appendice, évidemment cela aurait été tout seul puisque ce serait terminé par l'appendicectomie; mais pour le cæcum? Résection partielle ou totale, exclusion, anastomose, cela aurait en somme abouti à l'intervention que je pratiquais, pensant à une tumeur maligne.

Nous savons peu de chose sur l'évolution de ce mucus resté après l'ablation d'un kyste mucoïde à la surface du péritoine et qui semble s'y greffer dans certains cas.

Il y a des cas où ces greffes évoluent sans réaction, d'autres où des symptômes inflammatoires plus ou moins accusés paraissent accompagner le développement de ces infiltrations gélatineuses ; dans notre observation c'est probablement ce qui a eu lieu, et les crises douloureuses, la constipation doivent être liées au développement de l'infiltration péritonéale et à la filtration du cæcum, troubles d'origine mécanique s'accompagnant de coprostase et d'intoxication. Mais pourquoi cette localisation péri-appendiculaire? Il paraît impossible de faire dans des cas analogues le diagnostic de la variété de tumeur du cæcum avant l'ouverture du ventre, et même après.

Je persiste à croire que dans des lésions aussi étendues (limitées au seul appendice ce serait autre chose), il faut traiter comme s'il s'agissait d'une tumeur maligne. L'ablation en sera faite en un temps ou en deux, suivant l'état de la malade (moins grave ici que dans les formes hypertoxiques avec occlusion plus ou moins complète) et les tendances du chirurgien.

Arthrodèse extra-articulaire de la hanche pour arthrite chronique déformante douloureuse,

par M. Lance.

A la dernière séance, M. Paul Mathieu, rapportant un nouveau cas d'arthrodèse extra-articulaire de la hanche pratiquée pour une pseudarthrose post-coxalgique, vous a dit que, si l'opération n'a été encore pratiquée que dans la coxalgie, ses indications s'étendent à d'autres affections parmi lesquelles il faut citer l'arthrite chronique déformante.

J'ai pratiqué deux fois l'arthrodèse extra-articulaire pour des cas de ce genre, et mon ami le Dr Georges Huc l'a aussi pratiquée une fois. La seconde de mes interventions étant trop récente pour juger du résultat définitif, je ne ferai état que de la première qui remonte à vingt mois.

***

Avant de vous rapporter cette observation, permettez-moi de vous dire quelques mots de la place que l'on peut concevoir pour l'arthrodèse extra-articulaire dans le traitement de l'arthrite chronique déformante douloureuse de la hanche.

Des trois principales opérations : arthrodèse, arthroplastie, et de l'opération dite reconstruction de la hanche de Royal Whitman et Platt, l'arthrodèse est jusqu'ici l'opération qui a eu la plus mauvaise presse.

L'arthroplastie peut être tentée, il est vrai, avec des chances de succès minimes, dans les cas anciens d'ankylose double des hanches, pour mobiliser l'une des hanches et permettre dans une certaine limite la marche; sa place semble restreinte : ainsi Baer[1], l'un des auteurs qui ont le plus pratiqué l'arthroplastie, publiant 100 observations d'arthroplastie de la hanche, ne rapporte que 9 cas se rapportant à des arthrites déformantes et avoue qu'elle n'est ici acceptable que dans les cas désespérés.

L'opération de reconstruction de la hanche vise d'une part à redonner à l'articulation des mouvements minimes, d'autre part à stabiliser le membre en abduction au moyen de la reposition basse du trochanter sur la diaphyse du fémur, de manière à lutter contre la tendance à la déviation progressive en adduction-flexion, cause d'impotence et de douleurs.

Cette opération semble avoir la préférence des chirurgiens anglais ou américains qui ont beaucoup opéré de malades atteints de cette affection (R. Whitman, Rechtman, Platt, H. Frankling, etc.).

Quant à l'arthrodèse intra-articulaire, elle donne des résultats très médiocres. On la pratique pour remédier aux douleurs et à la déformation en flexion-adduction par une ankylose osseuse en bonne attitude. L'arthrodèse intra-articulaire donne rarement ce résultat, la déviation se reproduit dans un nombre considérable de cas (75 p. 100 dans la statistique

1. *Journal of bone and joint Surgery*, vol. VIII, n° 4, octobre 1926, p. 769.

de Brackett) avec reproduction des douleurs. C'est pourquoi Albee [1] a proposé l'arthrodèse extra-articulaire. L'opération de Paul Mathieu est une heureuse modification de cette méthode. On obtient avec elle à coup sûr une ankylose osseuse de la hanche dans la position que l'on a choisie. Ses indications semblent nettes, dans l'arthrite déformante chronique, dans les formes très douloureuses dans lesquelles on ne voit la douleur cesser que par l'immobilisation continue dans un appareil, et par l'ankylose à laquelle elles aboutissent après de nombreuses années de souffrance. L'opération ne fait que rapprocher ce terme de leurs souffrances.

Naturellement l'ankylose ne peut être pratiquée que si la hanche du côté opposé est absolument saine. En permettant au malade de se servir dorénavant d'un membre qui n'est plus douloureux, l'arthrodèse peut constituer un soulagement pour l'autre hanche et éviter qu'elle ne devienne malade à son tour.

* * *

C'est dans ces conditions que nous avons opéré la malade dont nous rapportons l'observation :

Mme B..., quarante ans, auprès de laquelle nous avons été appelé à la fin de 1921 pour une arthrite déformante de la hanche gauche douloureuse. Les douleurs remontent à près de trois années. Elles surviennent par crises et surtout la nuit. La hanche est fixée en flexion-adduction légère, les mouvements sont très limités par la contracture, le raccourcissemont réel du membre atteint 2 cent. 5 environ. La radiographie montre un col fémoral bossu, incurvé à sa partie moyenne, une tête fémorale aplatie, étirée vers le bas, l'interligne articulaire très flou.

La malade présente des arthralgies dans les genoux, les épaules et des périostoses des os du crâne et des tibias que nous rattachons à de l'hérédo-syphilis.

Elle est mise à un traitement intensif et régulier qui amène rapidement la disparition des arthralgies, mais non des douleurs de la hanche. Aussi, en 1922, sous anesthésie générale, nous pratiquons le redressement forcé du membre avec mise dans un appareil plâtré qui est laissé trois mois, puis remplacé par un celluloïd de marche.

La malade, toujours soumise au traitement spécifique et dans un celluloïd, reprend la marche et dans ces conditions les douleurs sont minimes. Mais la malade, obèse, est gênée par le port de l'appareil et désire l'enlever. Toutes les fois qu'un essai dans ce sens est tenté, les petits mouvements qui persistent dans l'articulation déterminent des douleurs.

C'est ainsi qu'après à peu près quatre années d'immobilisation plus ou moins complète nous en venons à proposer une arthrodèse extra-articulaire qui est acceptée.

Elle est pratiquée le 14 novembre 1926, anesthésie à l'éther, prise d'un greffon tibial de 10 centimètres; puis, malade couchée sur le côté, incision de Mathieu, une forte sonde cannelée point de repère est passée sous les muscles pelvitrochantériens, section du trochanter au ciseau à résection du genou, relèvement du lambeau, dénudation à la rugine de la fosse iliaque, abaissement d'un volet osseux iliaque. On complète le contact par un deuxième petit volet pris sur le bord antérieur du trochanter et basculé en haut, on place le greffon

1. *Orthopedic and Reconstruction Surgery*, 1919.

tibial sur la tranche osseuse, on rabat dessus le grand trochanter, on le fixe avec une vis à bois, fermeture, pansement, celluloïd fait à l'avance, durée quarante-cinq minutes, suites opératoires très normales.

La malade se lève au bout d'un mois et marche avec deux cannes.

La radiographie faite à cette époque montre que le pont osseux est volumineux, mais assez flou.

L'appareil a été abandonné au bout de trois mois. Depuis l'opération,

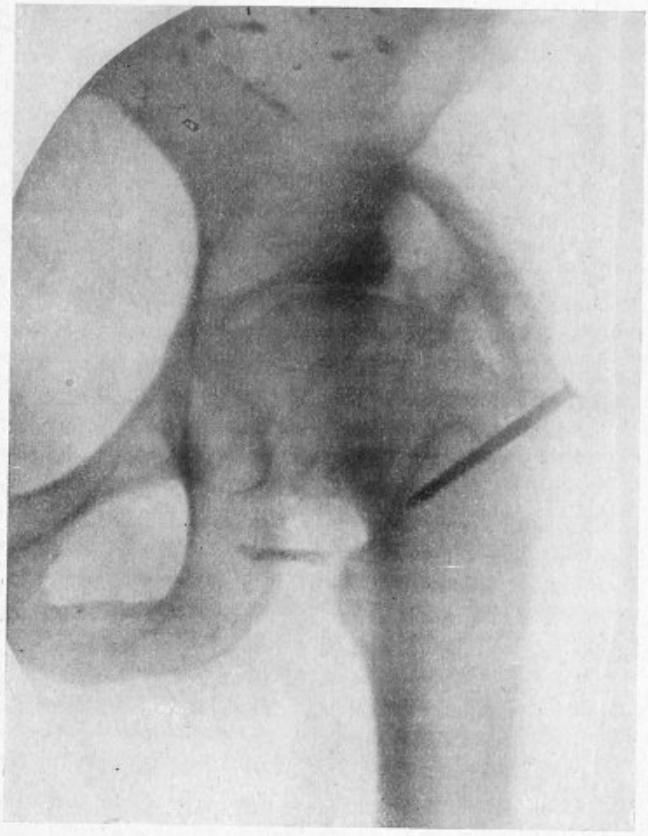

FIG. 1. — Radiographie prise 6 mois après l'opération.

jamais la malade n'a souffert de la hanche. Le traitement spécifique a été continué jusqu'au début de 1928.

Vue en mars 1928, la malade marche sans aucune douleur. Une radiographie faite à ce moment montre que le pont osseux s'est considérablement élargi et densifié. D'autre part, l'articulation a repris des contours nets et l'espace articulaire est devenu clair.

Le résultat a donc été pleinement satisfaisant et le résultat cherché, cessation des douleurs par une ankylose en bonne position, obtenu de manière durable.

RAPPORTS

Ligature opératoire des deux uretères. Désobstruction. Guérison,

par M. **Marc Papin** (de La Rochelle).

Rapport de M. F. Legueu.

Le pincement ou la ligature d'un uretère, même de courte durée, compromet la vitalité de ce conduit et aboutit à l'escarre et à la sténose.

M. Papin nous envoie l'observation d'une malade qui eut les deux uretères liés, au cours d'une intervention abdominale, pendant cinquante et une heures et il ne s'ensuivit aucune sténose des conduits.

Voilà son observation :

Nous sommes appelé le 6 février 1927 dans un département voisin de La Rochelle pour voir une malade de trente-cinq ans, qui a subi quarante-huit heures avant une hystérectomie totale pour cancer du corps et du col utérins. L'opération a été pénible, laborieuse à cause de l'extension considérable du néoplasme.

Malgré cela, tout paraissait s'être passé aussi normalement que possible.

Mais, depuis quarante-huit heures, existe une anurie complète; la malade, depuis son intervention, n'a pas uriné. Elle a été sondée à plusieurs reprises et la vessie était vide chaque fois.

Un traitement médical a été dirigé contre cette anurie que l'on croyait réflexe, mais il n'a donné aucun résultat.

Nous examinons la malade et nous ne notons qu'une légère douleur au niveau des deux régions rénales. Les reins ne sont pas perceptibles et ne paraissent pas gros.

La vessie est vide.

L'état général est satisfaisant, le pouls est bon, la langue rosée et humide, le cœur tient bon. Rien aux poumons.

La cystoscopie pratiquée immédiatement ne permet de voir, ni d'un côté ni de l'autre, l'éjaculation urétérale.

Une sonde introduite dans chacun des uretères est arrêtée à quelques centimètres, symétriquement des deux côtés, en arrière du méat urétéral. Malgré toutes les tentatives faites (position de Trendelenburg, etc.), elles ne peuvent progresser et l'on bute de chaque côté contre un obstacle infranchissable.

Nous pensons qu'il s'agit d'une ligature complète des deux uretères à l'endroit où on lie les utérines au cours de l'hystérectomie.

Nous décidons d'intervenir immédiatement. L'opération est pratiquée deux heures après cet examen.

Réouverture du ventre en Trendelenburg par laparotomie médiane.

Comme nous nous y attendions, nous trouvons *les deux uretères enserrés l'un et l'autre chacun par un catgut au niveau des deux utérines.*

La ligature est enlevée d'abord du côté gauche et nous nous trouvons alors en présence d'un canal rétracté au niveau de la ligature.

Au-dessus de la sténose, du côté du rein, nous ouvrons l'uretère par une petite boutonnière et nous introduisons par cette ouverture une sonde urétérale qui ira jusque dans la vessie, faisant ainsi un cathétérisme rétrograde qui

ouvrira et dilatera l'uretère au point rétréci. Le bout supérieur de la sonde urétérale, coupée parce qu'elle est trop longue, est introduit par l'ouverture pratiquée dans l'extrémité supérieure de l'uretère. Cette sonde urétérale est laissée à demeure.

L'uretère est fermé par deux points. Le péritoine est suturé.

Nous nous occupons alors de l'uretère droit. Nous le trouvons dans le même état : ligature au même niveau et de la même façon. Nous exécutons alors de ce côté les mêmes manœuvres et nous laissons à demeure une sonde urétérale.

Fermeture du péritoine. Fermeture de la paroi.

Durée de l'intervention faite sous rachianesthésie : une heure.

Les suites opératoires furent parfaites.

Nous laissâmes à demeure les sondes urétérales pendant six jours et nous les enlevâmes après ce laps de temps par la cystoscopie.

Il n'y eut par la suite aucun symptôme de fistule urétérale.

Quelques heures après l'intervention, la malade commença à uriner par les voies naturelles. Elle eut une polyurie abondante le lendemain et la quantité d'urine s'équilibra au cinquième jour entre 1.000 et 1.500 cent. cubes.

La malade garda seulement une pyélonéphrite du rein gauche sans hydronéphrose pendant plusieurs mois.

Elle fut revue à plusieurs reprises dans les mois qui suivirent et une sonde urétérale n° 13 fut chaque fois introduite dans chacun des uretères avec facilité. On en profita à chaque cathétérisme pour faire un lavage des bassinets qui améliora considérablement cette pyélonéphrite.

La division des urines fut pratiquée le 18 mai 1927 et l'analyse des urines séparées ne révéla pas de déficience dans le fonctionnement relatif des deux reins.

La constante d'Ambard pratiquée le 25 juin 1927 fut K = 0,08.

La guérison est donc complète. M. Papin a ouvert les uretères et mis des sondes urétérales à demeure; était-ce bien nécessaire? Je n'en suis pas sûr. S'il y avait eu lésion vraie de l'uretère, elles n'empêchaient pas la sténose de se produire. Et s'il n'y avait pas de lésion — et c'était le cas —, elles ajoutaient un peu à la gravité de l'opération sans grand bénéfice.

Quoi qu'il en soit, le succès de M. Papin est très remarquable, il fait honneur à son sens de clinicien et d'opérateur, et je vous demande de retenir son observation pour nos Bulletins et d'adresser à son auteur nos remerciements pour sa communication.

Valeur comparative des opérations pour fistules vésico-vaginales,

par M. **Bengolea** (de Buenos Aires).

Rapport de M. F. Legueu.

Ce n'est pas avec des faits isolés, comme il en est publié ici tous les ans, que l'on peut se faire une idée de la valeur relative des différentes voies d'accès de la fistule vésico-vaginale.

Ce qui compte, ce qui a de la valeur, c'est la statistique intégrale des chirurgiens de grande expérience et de pratique longue et étendue.

C'est précisément ce qui fait l'intérêt du travail, que je dois aujourd'hui rapporter.

M. le Dr Bengolea, chirurgien-chef du Service gynécologique de l'hôpital Rivadavia, à Buenos Aires, nous a apporté la statistique des trente opérations de fistules vésico-vaginales qu'il a opérées à ce jour.

De ces fistules, 3 furent opérées par la voie vésicale ; j'en parlerai plus loin.

Sur 27 opérées par voie vaginale, 18 furent guéries à la première opération, soit 64,4 p. 100 ; les autres, au nombre de 9, sont parties avec leur fistule ou ne furent guéries que par des opérations ultérieures, et constituent des échecs.

Mais, avec la proportion de 64,4 p. 100, les guérisons obtenues par Bengolea se présentent sous un jour très favorable, et d'autant plus que sa statistique comporte toutes sortes de fistules : 24 obstétricales, 3 post-opératoires et 1 après application de radium ; 12 correspondaient à la variété vésico-vaginale, 4 à la cervico-urétro-vaginale, 1 à la variété vésico-utéro-vaginale et une était urétro-vaginale.

En ce qui me concerne, je n'ai pas été aussi favorisé avec la voie vaginale et, sur 55 fistules opérées par moi ou mes assistants, je n'en ai guéri que 30 à la première intervention, soit 54 p. 100. Sans doute j'ai fini par guérir par cette voie celles des malades qui m'ont conservé leur confiance, mais j'ai dû intervenir jusqu'à huit fois avant d'obtenir la guérison, notamment dans une fistule urétro-cervico-vaginale, de cette variété toujours beaucoup plus difficile que les autres ; une de mes malades même a fini par succomber de pyélonéphrite.

J'ai donc cherché avec intérêt, dans le mémoire de notre collègue, un détail de technique susceptible d'expliquer cette heureuse statistique et d'être retenu ; mais, ce détail, je ne l'ai pas trouvé. Notre collègue prépare le vagin quand il est rétréci, utilise l'anesthésie rachidienne, fait le dédoublement, ferme le vagin au fil de lin, met toujours une sonde à demeure, quelquefois draine la vessie à l'hypogastre ou met ses malades en position ventrale.

Ainsi, Bengolea fait comme nous ; il oscille parmi tous ces compléments, qui sont successivement proposés comme des moyens infaillibles, et dont aucun ne se présente, à mon avis, comme une garantie de succès.

Si donc Bengolea a réussi dans une telle proportion par la voie vaginale dans des cas où nous aurions utilisé peut être une autre voie, c'est tout simplement parce que notre collègue a appliqué à une opération dans laquelle il a pleine confiance l'habileté d'un chirurgien consommé et cette volonté de réussir, qui l'amène à régler avec un soin particulier les différents temps de son intervention. C'est tout le secret de ses succès ; ils constituent néanmoins un encouragement, en rappelant une fois de plus que la voie qu'il préconise peut donner de beaux succès à ceux qui veulent les obtenir et qui savent les rechercher.

De la *voie vésicale*, M. Bengolea ne relate que trois opérations, qui furent trois insuccès ; cette voie me paraît cependant supérieure à la voie vaginale.

Mais elle comporte aussi des échecs et dans une proportion assez élevée, si j'en juge par les malades qui viennent à moi après avoir été déjà opérées ailleurs.

En ce qui me concerne, sur 8 opérations transvésicales j'ai 5 succès, soit 63 p. 100, et 3 échecs.

Mais, cette opération, je l'ai beaucoup moins pratiquée que cette *voie abdominale*, que j'ai perfectionnée à la suite de Forgue, et dont j'ai parlé en 1919 à cette tribune, pour le traitement des fistules opératoires[1], sous le nom de *voie transpéritonéo-vésicale*. Je suis à peu près le seul à la pratiquer aujourd'hui et il est peut-être intéressant que je profite de l'occasion qui m'est offerte pour apporter ici la somme de mes résultats.

J'ai opéré à ce jour et par cette voie 28 fistules en comprenant 2 fistules opérées par un de mes assistants. Cette statistique ne s'ajoute pas à celle de 1919, elle la comprend et la complète.

Sur ces 28 fistules, j'ai eu 25 guérisons complètes, soit 89 p. 100 de succès ; j'ai eu deux échecs et une mort.

Mes échecs correspondent aux deux dernières interventions. Ayant en mains une opération qui me donna près de 25 succès consécutifs, j'avais acquis une telle confiance que je me devais de l'appliquer à des cas de plus en plus difficiles et de m'exposer ainsi, de plus en plus, soit à des accidents, soit à des échecs ; c'est ce qui est arrivé.

Quoi qu'il en soit, entre mes mains la proportion de succès passe de 55 p. 100 pour la voie vaginale à 64 p. 100 pour la voie vésicale, avec un très petit nombre de cas, il est vrai, et à 89 p. 100 pour la voie abdominale ; cette proportion de 89 p. 100 me paraît supérieure et de beaucoup aux meilleures statistiques que je connaisse. Et si j'ajoute que toutes les malades ou presque toutes celles que j'ai opérées par cette voie avaient été déjà opérées antérieurement d'une autre façon, et souvent à plusieurs reprises, j'ai le droit de considérer mes résultats comme très favorables.

En ce qui concerne la *technique*, je n'ai modifié sur aucun point celle que je préconisais en 1919 ; à ce moment-là, je faisais les sutures de la vessie, au moins en partie, avec des soies fines, mais j'ai eu des éliminations de fil, j'ai eu des calculs secondaires, et j'ai dû y renoncer ; je fais maintenant les sutures avec du catgut chromé ; à part cela, l'opération est ce qu'elle était autrefois.

Je n'ai qu'un reproche à faire, moi-même, à mon opération, ou, du moins, qu'un regret à formuler : elle n'est faite que pour les fistules hautes, qui sont presque toujours des fistules opératoires consécutives à une hystérectomie abdominale totale ; c'est pour celles-là que la voie est surtout bonne, et c'est là que ma technique trouve ses plus heureuses applications.

Et si j'avais une conclusion générale à proposer, je résumerais de la façon suivante le résultat de mon expérience sur cette question ; les diverses voies que nous utilisons se complètent beaucoup plus qu'elles ne s'opposent :

1. F. Legueu : Voie transpéritonéo-vésicale pour la cure de certaines fistules vésico-vaginales. *Bull. et Mém. de la Soc. de Chir. de Paris*, t. XLV, 1919, p. 170.

Pour les fistules *basses*, la voie vaginale conserve, à mon avis, toute sa supériorité, faite d'une grande simplicité, d'une suffisante efficacité et d'une malléabilité qui nous permet sans grands inconvénients de la répéter suivant les besoins.

Pour les fistules *obstétricales* hautes, la voie vésicale a fait ses preuves et reste supérieure.

Pour les *opératoires*, la voie abdominale se présente avec un cortège important de succès; elle comporte des dangers, c'est certain, mais cet inconvénient est compensé par une puissance curative certainement supérieure.

Telles sont, Messieurs, les conclusions que le travail de M. Bengolea m'amène à vous présenter; je le remercie de me les avoir permises et je vous demande de bien vouloir apprécier comme moi le très vif intérêt de sa communication.

M. **J.-L. Faure** : Je m'associe aux félicitations que Legueu a adressées à notre collègue Bengolea pour la très belle série de fistules vésico-vaginales guéries qu'il nous a apportée. Je m'associe également, au moins en partie, à ses conclusions.

Le procédé qu'il nous a appris et qui consiste à aborder la fistule par la voie abdominale est excellent et je l'ai employé une fois avec un plein succès dans une fistule haut placée, grande comme une pièce de 2 francs et consécutive à une hystérectomie abdominale pour cancer. Je suis convaincu que cette malade était incurable par voie vaginale. Elle a guéri du premier coup.

Mais, enfin, il est indéniable que la voie abdominale présente une gravité que ne connaît pas la voie vaginale, et c'est pour cela que, sauf dans quelques cas exceptionnels, je reste et resterai fidèle à celle-ci.

Je n'ai jamais employé la voie transvésicale, et je n'en saurais parler. Mais je pense, après l'avoir vu employer, que l'immense majorité des cas dans lesquels on y a recours guérirait plus simplement et à moins de frais par la voie vaginale.

Legueu nous parlait tout à l'heure des artifices opératoires qui peuvent faciliter cette opération. Je crois avoir guéri toutes mes malades, dont quelques-unes, il est vrai, après deux ou trois opérations, et je me demande si ces succès presque constants ne tiennent pas précisément à un de ces artifices, qui n'est pas nouveau, puisqu'il m'a été enseigné par Verneuil, que j'emploie toujours et qui me paraît oublié des jeunes.

Il s'agit de la suture au crin de Florence, dont chaque chef est passé dans les trous d'un tout petit bouton de chemise en porcelaine ou en nacre, et arrêté par l'écrasement d'un tube de Galli. Cette façon de procéder permet l'accollement large et facile des lambeaux. L'enlèvement des points de suture est très aisé.

Je suis convaincu que cet artifice est pour quelque chose, sinon pour beaucoup, dans la régularité des succès obtenus. Il y a lieu de le faire sortir de l'oubli dans lequel il paraît tombé.

Curettage du corps des 1re et 2e vertèbres sacrées par voie médiane postérieure,

par M. **Louis Ménard** (de Berck-Plage).

Rapport de M. Lance.

Voici la très intéressante observation que nous envoie M. L. Ménard. Au cours de cette observation vous trouverez intercalées les recherches faites sur le cadavre, par M. L. Ménard, pour étudier la voie d'accès la meilleure sur le foyer qu'il avait repéré sur son malade.

Histoire clinique. — Dans le courant de l'été 1921, le jeune L..., âgé de sept ans, se plaint d'une douleur vive au niveau de la hanche gauche exacerbée lorsque l'enfant passe de la position assise à la position debout. En octobre, un abcès apparaît au niveau de la face externe de la cuisse gauche. Cet enfant est examiné à Pékin par plusieurs médecins. Les examens faits ne permettent pas de trouver d'origine osseuse au niveau de la hanche. L'abcès est ponctionné à plusieurs reprises. La nature tuberculeuse du pus est démontrée. En mai 1922, apparaît un nouvel abcès au tiers supérieur de la face externe de la cuisse droite. Il est ponctionné. Malgré les soins, l'abcès de la cuisse gauche fistulise. On pense dès cette époque, devant la bilatéralité des lésions, à une origine vertébrale probable qu'on ne peut déceler. Un traitement de repos et d'héliothérapie est institué. En 1923, l'abcès de la cuisse droite fistulise comme à gauche dans la région du grand trochanter. A la fin de l'année, deux fistules apparaissent au niveau de la partie moyenne et interne des deux plis fessiers.

En 1924 et en 1925, la situation du malade reste inchangée. Les fistules trochantériennes droite et gauche donnent peu, mais régulièrement, les fistules fessières se ferment, se rouvrent.

En 1926, le jeune L... est amené en Belgique. Le Dr Lorthioir, grâce à des épreuves radiographiques parfaites du Dr Murdoch, peut établir un diagnostic précis : foyer tuberculeux du corps des 1re et 2e vertèbres sacrées avec trajet fistuleux suivant des deux côtés les ligaments sacro-sciatiques et les muscles pelvi-trochantériens ; un séquestre paraît occuper la caverne vertébrale. Un séjour au bord de la mer est recommandé.

Au début de mai 1927, l'enfant nous est présenté, son état général est assez bon, son aspect physique est celui d'un enfant de huit à neuf ans, bien qu'il en ait treize. Son état mental correspond à l'âge apparent. L'abdomen est souple et libre. Les mouvements des deux hanches sont complets. Les fistules fessières sont bien sèches à droite, croûteuses humides à gauche. Nous trouvons de petits ganglions au cou, dans les aisselles, aux aines. La courbe de température est très irrégulière, montre des élévations assez fréquentes au-dessus de 39°.

Le pus recueilli sur une compresse au niveau des fistules est examiné

par le Dr Mozer qui peut y reconnaître des strepto-entérocoques et des colibacilles. On ne trouve de bacilles de Koch par aucun examen. L'inoculation au cobaye donne un résultat négatif.

Une nouvelle radiographie faite à Berck après injection de lipiodol montre un décollement devant les trois 1res vertèbres sacrées. Sur une nouvelle radiographie de face nous croyons pouvoir affirmer la présence d'un séquestre dans la caverne localisée à Bruxelles.

La courbe irrégulière des températures oscillant entre 37°5 et 39°6,

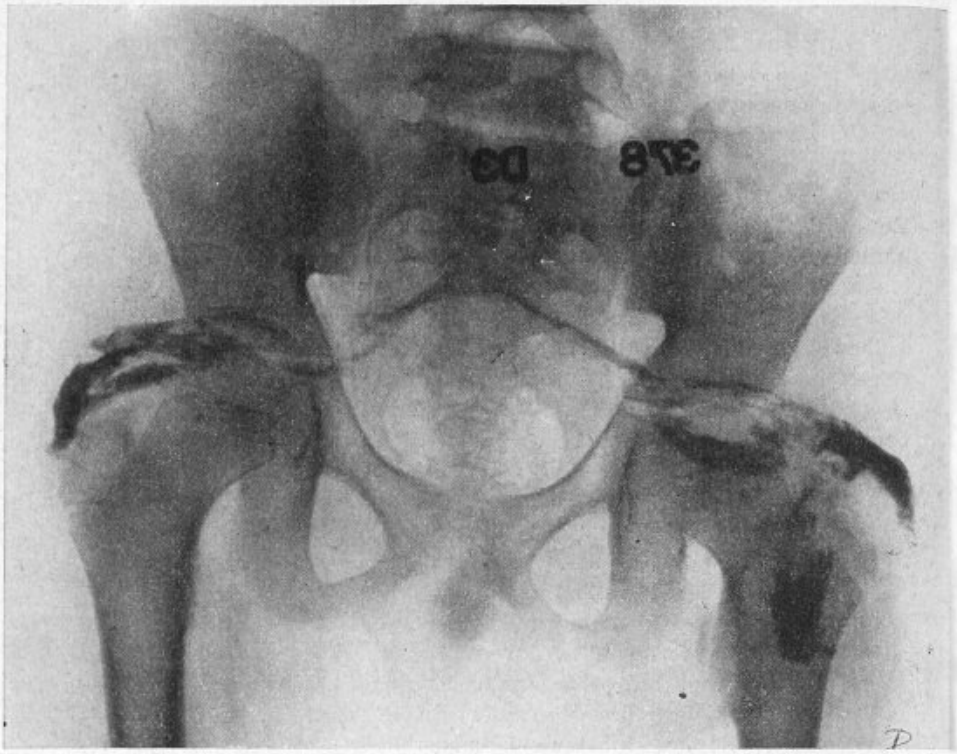

Fig. 1. — *Avant intervention.* — La radiographie de face montre le trajet continu et complexe réunissant les fistules d'un grand trochanter à l'autre, montre aussi une caverne intéressant les 1re et surtout 2e vertèbres sacrées, caverne contenant un séquestre.

l'état général du malade devenant moins bon, la présence d'un séquestre nous conduisent à croire nécessaire une intervention opératoire. Celle-ci est acceptée par les parents du patient.

Une nouvelle radiographie de profil de la région lombo-sacrée après injection intradurale de lipiodol dense faite en position debout nous montre que le cul-de-sac dural descend jusqu'à la hauteur de la partie moyenne du corps de la 1re vertèbre sacrée.

Recherches anatomiques. — Grâce à l'obligeance de M. le professeur Rouvière et de MM. Senèque et Ameline nous pouvons rechercher sur le cadavre la meilleure voie d'accès. Par une incision en H couché, deux traits transversaux au niveau des apophyses épineuses des 5e vertèbre lombaire et 5e vertèbre sacrée, réunis sur l'axe médian par une troisième ligne d'in-

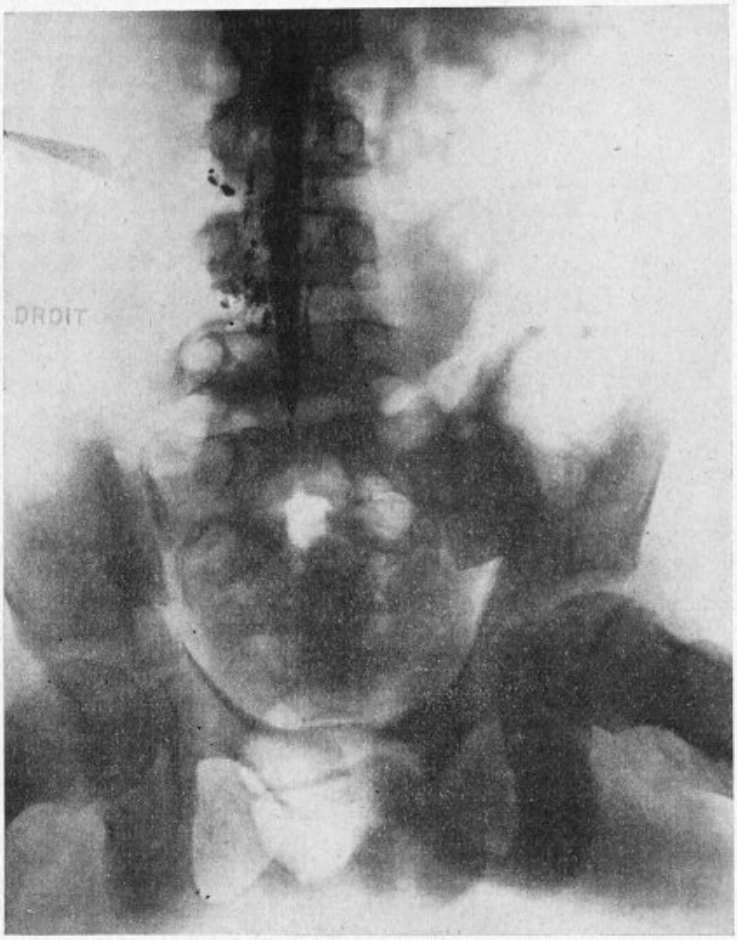

Fig. 2. — *Après intervention.* — Le canal transsacré apparaît béant. Les corps vertébraux des 1re et 2e sacrées sont plus largement détruits en avant par le processus pathologique qu'en arrière par la curette

cision, nous découvrons la face postérieure du sacrum sur toute sa hauteur, d'une ligne à l'autre des trous sacrés postérieurs.

Nous cherchons à gagner le corps vertébral de la 2e vertèbre sacrée, d'abord en passant à travers un de ses pédicules, puis en le sacrifiant. Le ciseau enfoncé obliquement vers les corps vertébraux, par la dureté de

l'os, dans quatre essais est ramené en arrière dans le canal sacré. Ce mode d'accès ne nous paraît pas pouvoir être retenu ; il créerait d'autre part un trajet intra-osseux long et étroit ne pouvant permettre qu'un mauvais drainage.

Nous cherchons une voie d'abord d'arrière en avant.

Par laminectomie nous découvrons de bas en haut la face postérieure

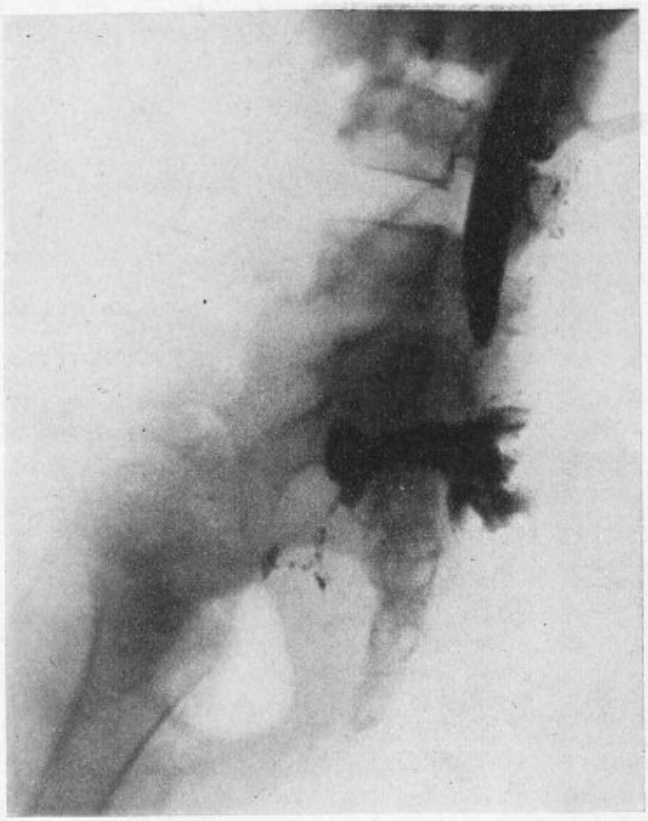

Fig. 3. — *Après intervention.* — Le canal transsacré opératoire est occupé par des mèches imbibées de lipiodol. Quelques gouttes du liquide descendent dans les trajets fistuleux présacrés. Le cul-de-sac dural descend à peine au-dessous du bord supérieur de la 1re vertèbre sacrée.

des corps du sacrum jusqu'au niveau de sa 1re vertèbre dont nous respectons l'arc postérieur. Nous essayons de récliner d'un côté les éléments nerveux et de passer entre les 2e et 3e racines sacrées. Le passage est insuffisant. Le cul-de-sac se déchire immédiatement au-dessous de la 2e racine. Nous sacrifions le *filum terminale* et les nerfs coccygiens. Les racines supérieures, placées loin en dehors, nous donnent une large surface osseuse libre que l'expérience nous montre assez friable. On peut effondrer le corps vertébral

de la 2e vertèbre sacrée sur 2 centimètres de largeur et 1 à 2 centimètres de hauteur. L'angulation nette du sacrum à angle arrondi postérieur nous permet d'atteindre à travers cette vertèbre le 1er corps sacré. On éprouve en traversant le disque une plus grande résistance. Dans une première tentative nous avions dépassé la face antérieure du corps vertébral, mais sans perforer le surtout fibreux, ce que nous avons pu vérifier en découvrant la face antérieure de l'os par voie abdominale.

Dans la pratique opératoire, l'existence d'une caverne ne peut que faciliter l'intervention. Le décollement antérieur donne une zone libre de protection en avant. Nous nous arrêtons à cette voie d'accès médiane postérieure.

Nous avons pu, sur un cadavre frais, vérifier que la voie médiane est celle où les risques d'accident par ouverture du canal dural sont les moindres. En résumé, on peut facilement atteindre et cureter à ciel ouvert le corps de la 2e vertèbre sacrée sans voir les racines du plexus sacré et sans ouvrir le cul-de-sac méningé après avoir sacrifié le *filum terminale* et les nerfs coccygiens. Il semble que la section de ces éléments permette un certain degré de rétraction du cul-de-sac.

La difficulté principale et le plus grand danger nous paraissent résider dans le manque de repère fixe qui indique sur la face de quel corps vertébral sacré on se trouve. Il est inutile et presque impossible de rechercher les trous sacrés postérieurs ou les orifices de sortie des racines dans les parois latérales du canal rachidien. Il y a tout intérêt à ce que ces nerfs ne soient pas vus.

Intervention. — L'intervention est fixée au 23 juin 1927. Le malade a été préparé la veille. Avant d'endormir, nous colorons le trajet tout entier par une injection de bleu de méthylène à 5 p. 100. Il faut pousser 19 cent. cubes par la fistule trochantérienne droite pour que le liquide colorant apparaisse à l'orifice de la fistule trochantérienne gauche.

Sous anesthésie générale à l'éther, le malade est placé en position ventrale, un oreiller épais et assez dur placé sous l'abdomen provoque le dos rond; les cuisses sont fixées formant entre elles un angle de 70°, fléchies à 45° jambes étendues.

L'opérateur est à la gauche du patient, c'est-à-dire au côté droit de la table pour opérer commodément de bas en haut dans le canal sacré; l'aide à la gauche de la table.

Les traits de l'incision déjà décrite ont, le transversal supérieur, 6 centimètres à cheval sur la ligne médiane, l'inférieur 4 centimètres. Nous prolongeons en haut le trait médian de 3 centimètres environ au-dessus de l'H couché.

La surface osseuse est mise à nu jusqu'à la ligne des tubercules sacrés internes à droite et à gauche.

Il est difficile de distinguer dans la plaie les apophyses épineuses des 5e vertèbre lombaire et 1re vertèbre sacrée. On ne peut se servir de la mobilité théorique de la région lombaire sur le sacrum pour les différencier; les crêtes iliaques forment un meilleur repère, mais relatif.

A la pince-gouge à bec fin, on abrase les lames pour ouvrir largement en arrière le canal sacré dans toute sa largeur jusqu'à la hauteur de la 1re épineuse que l'on respecte ; les suivantes sont enlevées. La plaie saigne peu, la région est largement ouverte, mais remplie de tissu graisseux. Aucun battement ne permet de distinguer le cul-de-sac dural.

Les éléments solides sont séparés en bas au stylet, le filum est sacrifié, les racines des nerfs coccygiens sont vues, mais s'écartent facilement. Aucun autre nerf sus-jacent n'apparaîtra à aucun moment.

Nous dissocions et rejetons à droite et à gauche la graisse et les éléments qu'elle peut contenir et remontons jusqu'au niveau du 3e corps vertébral du sacrum ; puis avec une curette fine à ganglions, dos en arrière, nous gagnons encore 1 grand centimètre en rejetant en haut et en arrière les tissus fibreux qui tapissent la face postérieure de l'os.

La radiographie de profil paraît nous donner à ce niveau 1 cent. 1/2 à 2 centimètres de liberté avant d'atteindre le cul-de-sac dural.

Quelques millimètres plus haut, par la face profonde ou antérieure de la masse nervoso-graisseuse, nous voyons sourdre un peu de liquide céphalo-rachidien.

Une compresse comprimant de bas en haut et d'arrière en avant les éléments du canal paraît arrêter l'écoulement qui n'a pas atteint plus de 3 à 4 cent. cubes. Un tampon est laissé à ce niveau. La surface libre de l'os est encore large de plus de 2 centimètres à cette hauteur.

Nous effondrons à la curette la face postérieure du corps vertébral qui se trouve en haut de la région dénudée, et après avoir traversé une lame dure de 2 millimètres nous tombons dans une caverne où l'on sent une petite masse mobilisable. Par l'orifice élargi, nous pouvons ramener un séquestre verdâtre (injection préopératoire de bleu de méthylène).

La caverne est nettoyée curetée ; l'os qui la limite est dur ; en avant nous ne sommes arrêté que par un tissu fibreux résistant. Le canal que nous venons de créer est ovalaire, presque rectangulaire ; il présente comme dimensions 12 millimètres de largeur, 6 millimètres suivant l'axe médian.

La plaie est réduite par quelques points, la caverne est bourrée à la gaze stérile.

Suites opératoires. — L'écoulement céphalo-rachidien s'arrête dès le troisième pansement et ne s'est pas reproduit depuis. Le malade n'a présenté aucun trouble nerveux. La courbe de température présente une baisse marquée à la suite de chaque pansement.

La fistule siégeant au niveau du trochanter gauche s'est fermée dès les premiers jours de juillet. Jusqu'au mois d'août nous nous bornons à des soins de propreté, lavage à l'éther de la plaie opératoire, maintenue ouverte par des mèches, et de la fistule droite.

Un nouvel examen de laboratoire nous montre la même flore. Nous injectons par la plaie postérieure de l'antivirus mixte strepto-staphylococcique qui, au 1/10e de cent. cube, commence à sourdre par l'orifice de la fistule. Une réaction thermique considérable avec céphalée suit la première

injection. Le lendemain, une deuxième injection donne une réaction moins marquée; le surlendemain, une troisième n'en donne aucune. La température descend enfin pour la première fois au-dessous de 37°, et les jours suivants elle reste en plateau au voisinage de 38°. L'écoulement est à peu près tari et d'aspect séreux.

Fin septembre nous renouvelons ce traitement qui donne des réactions exactement semblables aux premières. La fistule de droite se ferme à son tour pendant quelques jours au début d'octobre, la température varie entre 37° et 37°5.

En décembre, apparaît un très petit furoncle au voisinage de la plaie opératoire. Cet incident suffit à provoquer une réaction thermique importante, l'écoulement séro-purulent est plus abondant, la fistule gauche se rouvre pendant quarante-huit heures. Trois injections d'antivirus ramènent tout dans l'ordre et de nouveau la fistule trochantérienne droite se ferme pendant une quinzaine de jours.

En janvier, la plaie osseuse est réduite à un fin canal de 2 millimètres de diamètre, 2 à 3 cent. cubes de liquide suffisent à remplir le trajet entier; décollement et fistule ; un stylet dans le trajet transsacré ne donne la sensation d'aucun contact osseux.

Un nouveau furoncle se produit encore; nous faisons faire un autovaccin. Six injections faites à intervalle de trois jours ne donnent aucune réaction d'aucun ordre.

Une quatrième application d'antivirus est faite fin février, la fistule de droite se ferme jusqu'au 21 mars. A ce moment un liquide (eau oxygénée) injecté par la plaie postérieure ne peut plus gagner la plaie trochantérienne. Pendant trois semaines nous poussons par les deux orifices 1 à 2 cent. cubes de teinture d'iode pure en protégeant la peau par de la vaseline, ceci tous les deux jours.

Fin avril, la fistule subsistante se ferme définitivement; nous supprimons la mèche postérieure; la semaine suivante cette plaie est fermée à son tour.

Depuis deux mois, l'état général du jeune L... s'est grandement amélioré; l'enfant grandit, grossit et se développe physiquement et psychiquement.

La température depuis le début d'avril oscille autour de 37°; depuis le 10 mai, elle reste matin et soir au-dessous de 37°.

Nous considérons le patient comme guéri.

Conclusions. — Le contrôle radiographique de l'intervention montre bien le but et le résultat obtenus. L'épreuve de face faite le 6 juillet 1927 présente le canal ouvert d'arrière en avant, canal intéressant les 1re et 2e vertèbres sacrées. L'épreuve de profil, faite dans les mêmes conditions que celle du 3 juin précédant, montre le canal transsacré et le décollement antérieur l'un et l'autre remplis par des mèches imprégnées de lipiodol.

Sur cette épreuve enfin, il semble que le cul-de-sac dural ne descend guère au-dessous du bord supérieur de la 1re sacrée, la section du *filum terminale* et le décollement des tissus fibreux antérieurs du canal rachidien

lui ont permis une ascension, une rétraction que nous estimons atteindre 3 à 4 millimètres.

* * *

Cette observation comporte plusieurs points intéressants : absence de bacille tuberculeux dans le foyer à la suite d'une longue suppuration secondaire, emploi de la vaccination locale, mais avant tout la voie d'accès suivie pour aborder le foyer.

Ne cherchant pas à attaquer le sacrum latéralement comme on le fait lorsqu'on cherche à se créer une voie d'accès sur le bassin (opération de Kraske) ou a réséquer la sacro-iliaque malade, M. Ménard nous propose d'étendre la laminectomie au sacrum pour aborder les foyers limités au corps des vertèbres sacrées. On sait les déboires que la laminectomie a donnés dans les opérations de mal de Pott à cause de la difficulté que l'on a d'aborder le foyer en ménageant la moelle, les racines et les méninges, ce qui a porté beaucoup d'auteurs à abandonner la laminectomie pour chercher à aborder le foyer par voie latérale (costo-transversectomie de Victor Ménard). Mais ici on ne rencontre pas les mêmes difficultés. M. Louis Ménard nous montre qu'avec le seul sacrifice du filum terminal et des nerfs coccygiens, d'importance négligeable, on peut libérer le cul-de-sac méningé et le faire remonter jusqu'au bord supérieur de la 1re sacrée, laissant libre l'accès des corps de toutes les vertèbres sacrées. Ceci est très important.

Je n'ai trouvé dans la littérature de tentative analogue que celle faite par Ollier d'ablation totale du sacrum, rapportée ainsi dans le livre de Delore et Chalier [1]. Le procédé consiste « à isoler en une masse unique tout le contenu du sacrum, nerfs, méninges et tissus conjonctifs périméningés. Dans ce but, on détache au niveau de l'ouverture inférieure du canal sacré tous les tissus fibreux qui s'y trouvent; on les soulève de bas en haut et, à mesure que la séparation est opérée par la rugine, on excise l'extrémité inférieure de l'os, par morcellement, avec la cisaille ou de forts daviers gouges ». On peut alors, en faisant sauter la paroi postérieure, arriver, par une excision parcellaire de l'os, à le réséquer tout entier en conservant intact tout le paquet méningé. Les trois dernières paires sacrées peuvent être sectionnées, les autres sont soigneusement conservées.

Mais Ollier attaque le sacrum par sa face antérieure, ne considérant la laminectomie que comme secondaire, et il sacrifie les dernières paires sacrées dont la conservation est si importante au bon fonctionnement de l'appareil sphinctérien ano-rectal, comme l'a montré Morestin. L'intérêt du travail de M. Ménard est de nous montrer la possibilité et l'innocuité de la laminectomie appliquée à l'évidement limité d'un corps vertébral sacré malade.

Je vous propose de remercier M. L. Ménard d'avoir bien voulu nous envoyer ce mémoire et de l'insérer dans les Bulletins.

1. *La tuberculose osseuse*. O. Doin, 1910, p. 310.

M. Lecène : Je ne suis pas du tout convaincu de la supériorité de la voie d'accès postérieure avec laminectomie quand il s'agit seulement d'attaquer des lésions d'ostéite des corps vertébraux sacrés.

Cette voie expose, en effet, à la blessure du cul-de-sac dural qui le plus souvent descend jusqu'à la 2e sacrée, du moins chez l'adulte.

Au contraire, *il est très facile de mettre à nu et de voir parfaitement la face antérieure des corps vertébraux sacrés* en faisant une résection totale du coccyx et un décollement soigné du tissu cellulaire rétro-rectal. Avec une bonne valve qui écarte en avant le rectum, on peut découvrir très bien la face antérieure des corps vertébraux sacrés sur la ligne médiane.

Pendant la guerre, j'ai pu enlever, en procédant ainsi, deux fois des éclats d'obus fixés dans l'épaisseur des corps vertébraux sacrés, le premier et le deuxième; ces deux éclats *avaient déterminé des lésions d'ostéite profondes*, qui purent être facilement curetées par la voie d'accès que je viens d'indiquer et guérirent complètement.

En résumé, je crois que, chez l'adulte, la voie d'accès, *la plus directe et la plus sûre pour attaquer les corps vertébraux sacrés* et pour traiter par le curettage les lésions que l'on peut y rencontrer, c'est la voie rétro-rectale après résection totale du coccyx. Cette voie est très anatomique et nullement mutilante; à condition de bien placer le malade (position de la taille avec surélévation du bassin), de bien s'éclairer, en mettant sur le rectum décollé une large valve métallique qui le récline en haut et en avant, on arrive facilement ainsi à découvrir la face antérieure des corps sacrés et l'on peut les curetter largement; or je ne crois pas que M. Ménard ait fait autre chose. La voie postérieure avec laminectomie me semble plus dangereuse et nullement supérieure.

Considérations au sujet de l'emploi de la prothèse externe dans la chirurgie osseuse,

par **M. Jean Verbrügge** (d'Anvers).

Rapport de M. Algiave.

Sous ce titre, M. Jean Verbrugge (d'Anvers), élève de M. Lambotte, nous envoie un travail dont je vais résumer les données essentielles.

En le commençant, M. Verbrugge nous fait remarquer qu'à l'occasion de voyages aux États-Unis, en Italie et en France, il a été surpris de constater que peu de chirurgiens, parmi ceux qui s'intéressent au traitement sanglant des fractures, avaient recours à la prothèse externe.

Par cette méthode il faut comprendre le mode d'intervention dans lequel, après avoir réduit la fracture à découvert, les fragments sont maintenus à la faveur d'appareils extérieurs dont le type a été appelé « fixateur » par M. Albin Lambotte (d'Anvers).

Cet ingénieux appareil imaginé en 1900 par M. Lambotte et réalisé par

lui en 1902 est essentiellement composé de tiges pourvues de pas de vis que l'on enfonce dans les fragments de la fracture et qui sont rendues solidaires les unes des autres par un tuteur externe.

Pour sa description je renvoie au livre de M. Lambotte : *Chirurgie opératoire des fractures*, Masson et Cie, Paris 1913, p. 71.

Avant d'arriver à mettre au point son appareil définitif, M. Lambotte avait d'ailleurs expérimenté un certain nombre de modèles qu'il trouvait imparfaits.

Et M. Verbrugge nous fait observer que M. Juvara a présenté à plusieurs reprises et encore récemment à la Société de Chirurgie de Paris un

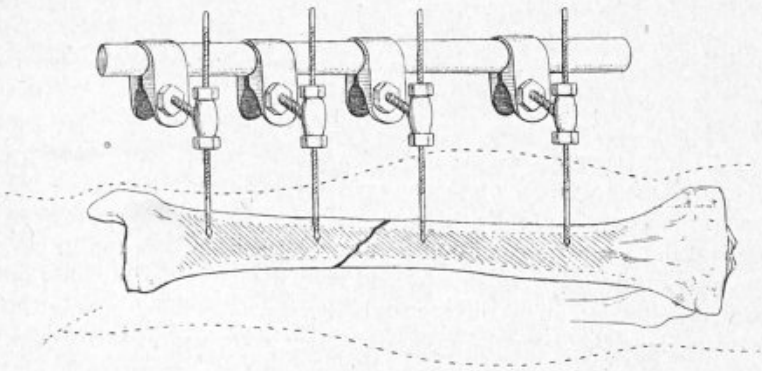

FIG. 1. — Fixateur d'Albin Lambotte.

fixateur qui est, en réalité, celui que M. Lambotte faisait connaître en 1902. Il y a seulement apporté quelques modifications.

M. Verbrugge nous dit qu'imaginé par M. Lambotte, en vue du traitement des fractures du tibia, puis expérimenté par lui sur les autres os longs du squelette dont le fémur, l'humérus, les os de l'avant-bras, la clavicule, cet appareil n'est plus employé aujourd'hui, par son inventeur, que pour les fractures transversales du tibia seulement.

Suivant M. Verbrugge, avec le fémur, l'humérus et l'avant-bras, cet appareil expose à des infections secondaires, parfois graves, et même à des phlegmons profonds, et c'est la raison de son abandon par M. Lambotte.

Mais, avec le tibia, le fixateur aurait été employé dans 450 cas par M. Lambotte et lui aurait donné de très bons résultats sans avoir entraîné d'autre inconvénient que quelques cas d'ostéite légère survenue aux points d'implantation des tiges, sans y laisser de fistule persistante.

A titre d'exemple de l'utilisation du fixateur, M. Verbrugge nous apporte l'observation d'une fracture transversale des deux os de la jambe, à la partie moyenne. Elle ne comporte pas de déplacement important des fragments, comme en témoigne la radiographie faite après l'accident. Elle paraît justiciable d'un appareil plâtré, mais comme le blessé est âgé de

trente ans seulement, et que les fragments de la fracture présentent une assez grande mobilité, dit M. Verbrugge, il croit devoir appliquer le fixateur après réduction sanglante de la fracture.

La radiographie, faite quinze jours après l'intervention, montre que la réduction est très bonne et bien maintenue.

Quatre semaines plus tard, l'appareil est enlevé et six semaines après l'intervention le malade marchait.

Finalement, la guérison aurait été très bonne et voici une autre radiographie prise onze mois après l'intervention. Elle permet de juger du résultat anatomique après ce laps de temps.

En examinant cette image, il faut convenir que l'aspect de l'os laisse un peu à désirer.

On y voit une certaine déviation de l'axe du tibia et on y retrouve en quelques points la ligne élargie du trait de fracture, cependant que le cal, d'assez gros volume, présente dans ses contours « le flou » de l'ostéite, au voisinage des trous laissés dans le tibia par les tiges du fixateur.

Cet aspect me fait craindre qu'à onze mois de distance l'os n'ait conservé une certaine fragilité au niveau du foyer de fracture.

Ainsi résumée, la communication de M. Verbrugge m'incite à quelques réflexions.

Je ferai d'abord remarquer qu'après avoir eu l'occasion, en 1910, de voir appliquer le fixateur par M. Lambotte lui-même, à Anvers, j'avais été très séduit par les avantages de cet appareil et que, peu de temps après, j'en faisais l'application dans le service de mon maître Arrou, à la Pitié. Je l'essayais dans trois cas de fracture de jambe, mais, malgré les précautions que j'avais prises et que je croyais assez rigoureuses pour éviter le passage de l'infection, de la superficie vers la profondeur, à la faveur des tiges qui s'enfoncent dans les fragments, je la vis se produire chaque fois, sous une forme légère, après quelques semaines.

Finalement, j'avais des cals de consolidation qui étaient un peu boursouflés par de l'ostéite légère comme celui de la radiographie n° 3 de M. Verbrugge.

Assez déçu par les résultats de ces essais, auxquels j'avais cependant apporté tous mes soins, pour réaliser l'occlusion des plaies faites par l'enfoncement des tiges, je n'ai pas renouvelé l'application de ce moyen depuis cette époque.

Cette tentative me faisait entrevoir l'inconvénient des appareils comprenant des tiges métalliques, des broches ou des étriers qui, de l'extérieur, s'enfoncent dans des fragments osseux pour les contenir, ou pour permettre d'exercer sur eux des tractions plus ou moins puissantes.

Cet inconvénient est précisément de favoriser le passage vers l'os, à plus ou moins brève échéance, des germes infectieux banalement répandus autour des plaies cutanées, que ces mêmes tiges ne permettent, pour ainsi dire, pas d'isoler avec une rigueur absolue. Ces tiges me paraissent devoir, bon gré, mal gré, diriger l'infection vers le godet qu'elles ont creusé dans l'os.

Et c'est vraisemblablement la notion du danger de cette infection, toujours possible, qui a écarté de l'emploi du fixateur les chirurgiens américains, italiens et français auxquels M. Verbrugge fait allusion en commençant sa communication.

N'avons-nous pas vu, au cours de cet exposé, qu'après avoir expérimenté cet appareil sur le fémur, sur l'humérus, sur l'avant-bras, sur la clavicule, M. Lambotte l'avait abandonné pour ces mêmes os, après avoir constaté qu'il y exposait à des infections secondaires parfois graves et même à des phlegmons profonds.

S'il en est ainsi, c'est évidemment parce que les tiges conduisent l'infection dans la profondeur des tissus, et je crains qu'elles ne la conduise malgré le pansement qu'on a établi autour d'elles.

On peut bien s'efforcer de rendre ce pansement aussi occlusif que possible, on ne saurait y parvenir rigoureusement du fait même de la gêne que les tiges et l'ensemble de l'appareil apportent à sa confection.

Il m'a semblé trouver dans cette notion la raison pour laquelle l'infection paraît cheminer peu à peu le long des tiges pour cultiver en profondeur autour d'elles où elle trouve un terrain favorable à son développement.

C'est, je crois, un phénomène de l'ordre de celui que nous observons parfois, quand nous levons des fils de suture cutanée : crins de Florence, mais surtout agrafes et fils métalliques, qui ont rougi ou même un peu suppuré sous un pansement de protection de la plaie, resté insuffisant ou laissé à demeure pendant plusieurs semaines. Cette légère infection est sans importance pour la peau, mais elle en a beaucoup pour l'os dans lequel elle a pu pénétrer.

Aussi, quelle que soit mon admiration pour l'œuvre de M. Lambotte en chirurgie osseuse, comme la reconnaissance que je lui garde pour tout ce qu'il m'a appris, j'ai renoncé à le suivre, sur ce point particulier de technique, même appliqué au seul tibia. Et cela, parce que je n'ai pas trouvé dans la prothèse externe, forcément ouverte, les conditions rigoureuses de protection contre l'infection exogène que réclame l'ostéosynthèse. Conditions qui me paraissent mieux remplies par les moyens de la prothèse interne, laquelle est absolument fermée. C'est à elle seule que j'ai eu recours depuis 1911, après avoir fait, avec le fixateur de Lambotte, les essais peu satisfaisants dont j'ai parlé plus haut.

En terminant, je vous prie, Messieurs, de nous faire part de votre expérience et de vos réflexions sur ce chapitre de la technique du traitement sanglant des fractures, et je vous propose de remercier M. Verbrugge de nous avoir adressé son intéressant travail.

M. **Paul Thiéry** : Je ne puis que féliciter mon ami Alglave des réserves qu'il fait à propos du procédé employé par M. Verbrugge dans le cas dont il nous présente les radiographies; il me paraît évident que dans un cas aussi simple, autant qu'on en peut juger par les radiographies, sur 100 chirurgiens 99 auraient appliqué un appareil plâtré.

Je n'ai pas l'expérience de l'appareil de prothèse externe, mais je me

demande comment il se fait que, auteur des plaques de synthèse qui lui donnaient, disait-il, un résultat parfait, M. Lambotte a cru devoir leur substituer un nouvel appareil, si cet appareil n'est pas destiné à éviter les complications (d'ailleurs trop fréquentes) de l'ostéosynthèse à matériel massif perdu.

Il serait intéressant de connaître les échecs qui ont engagé M. Lambotte à abandonner, ou tout au moins à délaisser sa technique primitive.

M. Alglave a raison d'attirer notre attention sur la flexion secondaire des cals après prothèse externe de la fracture; mais cette flexion est loin d'être une exception après ostéosynthèse par plaques et j'ai eu l'occasion d'en observer de nombreux exemples.

Je profite de l'occasion pour vous signaler, à propos de l'ostéosynthèse, l'opinion des chirurgiens danois; elle se rapproche beaucoup de la mienne et je ne fais que transcrire l'analyse du travail de M. Dahl-Iversen telle qu'elle a paru dans la *Gazette des Hôpitaux* :

M. Dahl Iversen : *Sur la fréquence et la durée de l'ostéite après osteo-synthèse (Acta chirurgica scaudinavica*, vol. LXIII, 26 janvier 1928, p. 41).

Les conclusions de Dahl Iversen, basées sur l'étude de :

« 1° 174 cas observés de 1917 à 1925 (blessés du « Danish Workmen Insurance Commitee »);

2° 100 cas traités de 1912 à 1925 au 5e service chirurgical de l'hôpital municipal de Copenhague et dont 68 ont pu être revus jusqu'à treize ans après l'opération,

sont les suivantes :

1° L'ostéite et la pseudarthrose surviennent respectivement dans 35 et 7 p. 100 des cas.

2° L'ablation de la prothèse amène la guérison de l'ostéite :

53 fois sur 100 dans les quatre premiers mois;

80 fois sur 100 dans le courant de la première année;

20 fois sur 100 dans un délai de un à trois ans.

3° Dans les trois quarts des cas, des complications troublent gravement le résultat fonctionnel définitif.

4° Ces complications s'observent :

Dans 50 p. 100 des cas s'il s'agit d'une fracture compliquée;

Dans 15 à 28 p. 100 des cas si la fracture est simple.

5° Le moment le plus favorable pour l'ostéosynthèse se place une semaine environ après la fracture.

6° Le corps étranger prothétique retarde souvent la guérison de la fracture.

7° Une prothèse qui a été tolérée six mois le sera indéfiniment pour ainsi dire.

8° Dans les cas sans complications, on peut obtenir par l'ostéosynthèse un résultat fonctionnel idéal, c'est-à-dire une bonne position, une mobilité normale des articulations voisines dans 85 p. 100 des fractures diaphysaires irréductibles. »

Ces résultats sont loin d'être encourageants. Je n'admets même pas la

conclusion de M. Dahl-Iversen lorsqu'il dit qu'une prothèse tolérée six mois le sera indéfiniment; j'en ai vu s'éliminer au bout de deux ans.

M. **Lambret** : Je suis d'accord avec notre collègue Alglave et regrette avec lui qu'on ait employé dans le cas qu'il a rapporté un fixateur à quatre branches.

Pour utiliser des tiges métalliques embrochant les os il est nécessaire que les déplacements soient importants et impossibles à maintenir réduits par des appareils externes.

De l'examen de son cas, M. Alglave a tendance à généraliser et à condamner l'emploi des broches intra-osseuses en raison des dangers d'ostéite raréfiante que la présence de ces broches occasionne.

J'ai une expérience personnelle qui porte sur des centaines de cas; un de mes élèves a fait sur ce sujet une thèse très étudiée; on peut avoir tout apaisement sur l'ostéite raréfiante provoquée par la présence de la broche dans l'os. Cette ostéite guérit spontanément au bout d'un temps généralement assez long. Par contre, l'ostéite qui se produit par injection venue de proche en proche par la peau est plus longue à guérir, mais elle est très rare (2 à 3 p. 100) et elle est facile à éviter en débridant légèrement la peau autour de la broche.

En tout cas, ce petit danger n'est pas suffisant pour condamner l'emploi des broches intra-osseuses.

M. **Alglave** : Dans l'attente de la discussion que notre Président veut bien ouvrir sur l'intéressante question dont je viens de vous parler, je remercie M. Thiéry et M. Lambret des remarques qu'ils viennent de faire et qui comportent leurs enseignements.

J'y reviendrai ultérieurement, quand vous me ferez l'honneur de me donner la parole pour résumer la discussion à laquelle vous aurez apporté le résultat de vos observations.

M. **Paul Thiéry** : Je désire faire observer à M. Alglave qu'il fait une confusion : je n'ai jamais dit qu'il ne faut pas faire une réduction sanglante de fracture, mais qu'il faut réserver cette intervention à des cas exceptionnels.

J'ai bien, comme le dit M. Alglave, défendu le traitement sanglant de certaines fractures : c'était, je crois, en 1898, et, à ce moment, j'étais à peu près seul avec M. Tuffier à employer cette méthode; mais j'ai toujours fait une différence capitale entre l'*ostéodèse*, simple ligature osseuse par plusieurs fils faciles à placer et au besoin à extraire et l'ostéosynthèse par plaques vissées, etc., que j'ai dénommée à matériel massif et que j'accuse de multiples échecs; en tout cas, et je crois d'ailleurs qu'on y tend de plus en plus, le matériel doit être récupéré le plus tôt possible : je renvoie d'ailleurs à ce que j'ai déjà dit dans mes communications précédentes et le récent travail de M. Dahl-Iversen ne fait que me confirmer dans mon opposition à l'ostéosynthèse à matériel massif perdu pratiquée de parti pris.

COMMUNICATIONS

Deux cas d'ostéo-arthrites tuberculeuses traitées par la méthode de Robertson-Lavalle. Bons résultats immédiats,

par M. **H. Gaudier** (de Lille), correspondant national.

Il s'agit de deux jeunes femmes âgées de dix-huit et vingt-quatre ans, atteintes l'une d'arthrite fongueuse du genou droit, l'autre de coxalgie gauche et qui, entrées à la clinique souffrant et impotentes, en sont sorties marchant et sans douleurs.

Voici les observations sommaires :

V..., âgée de dix-huit ans, sans antécédents héréditaires et personnels, sauf une rougeole grave à quatorze ans et un traumatisme du genou droit à quinze ans qui ne l'immobilisa que très peu, réglée à quatorze ans, grosse fille un peu hypothyroïdienne, a commencé à souffrir du genou droit il y a un an environ; gonflement, douleurs, flexion du membre, atrophie musculaire firent faire le diagnostic de tumeur blanche du genou au médecin traitant. Immobilisation plâtrée qui enraidit l'articulation mais eut peu d'influence sur la lésion; le genou resta volumineux et douloureux; de temps en temps elle essayait de se lever et de marcher avec des béquilles, mais vite la souffrance, surtout la nuit, la forçait à reprendre le lit et une gouttière plâtrée. Elle entre à la clinique le 4 avril 1928. A son entrée on constate un genou globuleux, dont le cul-de-sac sous-tricipita distendu par des fongosités se dessine sous la peau blanche et lisse; la jambe est légèrement fléchie sur la cuisse; les mouvements sont très douloureux, à crier; hyperthermie locale; atrophie des muscles de la cuisse et de la jambe. Petits ganglions au pli de l'aine.

Température oscillant entre 37°5 et 38°1; l'aspect général paraît bon; grosse fille avec un petit goitre, ayant un peu maigri depuis un an, mais ne présentant rien du côté des différents appareils; Wassermann négatif.

La radiographie montre des lésions surtout synoviales; décalcification de l'épiphyse inférieure du fémur et supérieure du tibia; lésions discrètes de l'épiphyse fémorale, pas de cavernes, mais ostéo-périostite à la surface du condyle interne.

On décide de faire un Robertson-Lavalle.

Intervention le 11 avril 1928; anesthésie au Schleich, les fragments osseux sont prélevés sur deux côtes, la 11e, de chaque côté. Les tunnels osseux sont faits à la curette, le tissu osseux est très saignant et mou, les fragments curettés sont jaunâtres. Un fragment osseux traverse l'épiphyse fémorale et un autre l'épiphyse tibiale; deux autres fragments les raccordant extérieurement; en raison du suintement sanglant un drainage capillaire est installé sur le bord interne du genou. L'incision avait consisté en deux traits verticaux au niveau interne et externe des épiphyses à drainer; les fragments verticaux avaient été introduits par tunnellisation entre les deux incisions.

Le membre est redressé, sans trop de difficultés et placé dans une gouttière métallique.

Le suintement abondant force à changer les pansements tous les jours pendant huit jours; on supprime alors le drainage capillaire. Les suites sont simples. La température baisse progressivement, et le genou devient moins douloureux.

Voici l'état au 1er juin : genou moins volumineux, peu sensible à la pression ; la région peut supporter le massage, ce qui aurait été impossible auparavant. Les mouvements n'ont pas gagné beaucoup et nous n'essayons pas de les augmenter ; plus de douleurs nocturnes, bon état général et mental.

La radiographie montre une décalcification légère des greffons, et une apparence de recalcification des épiphyses ; les greffons sont bien tolérés par les tissus. La malade commence à se lever et à marcher avec des béquilles ; elle quitte la clinique le 1er juillet marchant avec une canne, et ne souffrant plus du tout.

La deuxième observation est celle d'une jeune femme âgée de vingt-quatre ans dont l'histoire est telle ; parents en bonne santé, mais sur six enfants une sœur soignée à Berck pour mal de Pott, un frère plus jeune à Berck également pour coxalgie.

Elle commença à souffrir de la hanche gauche et à boiter légèrement à l'âge de seize ans ; elle se reposa quelques mois, sans immobilisation, le diagnostic ne fut paraît-il pas posé, et elle trouva un travail peu fatigant, où assise elle ne souffrait guère quoique la marche fût pénible et que l'articulation de la hanche fût moins mobile de jour en jour.

Cela allait tant bien que mal jusque en 1927 où en novembre les souffrances furent telles qu'elle s'alita. La coxalgie était évidente, et le traitement consista en l'immobilisation au lit avec extension continue. Elle entre à la clinique le 9 avril 1928, en raison des douleurs plus vives, d'une impotence presque absolue et de son mauvais état général.

C'est une grande fille maigre qui se présente la cuisse gauche atrophiée fléchie, ne pouvant être manipulée sans de vives douleurs ; quelques ganglions inguinaux ; la radiographie montre une tête décalcifiée mais de contours presque normaux, ainsi que la cavité cotyloïde ; le col est un peu épaissi, la capsule paraît distendue par des fongosités qui donnent à la palpation de la région amaigrie la sensation d'un empâtement profond au niveau de la tête.

La température est un peu au-dessus de la normale, anorexie, règles irrégulières. L'examen des différents appareils montre qu'ils sont sains, ainsi que les autres articulations.

Intervention le 17 avril 1928 ; anesthésie au Schleich ; les greffons sont pris sur le tibia droit. L'articulation est mise à découvert par le procédé que j'ai décrit dernièrement dans ces Bulletins et qui utilise l'ostéotomie de l'épine iliaque antéro-supérieure avec rabattement en bas des muscles qui s'y insèrent, et remise en place de l'épine, pour terminer, qu'on fixe par des vis ou des clous.

Un long greffon est introduit dans l'axe du col et de la tête dans un tunnel créé à la gouge électrique : il y entre à frottement dur. Vérification radiographique ; un autre greffon est placé à la face externe du grand trochanter, au contact ; drainage capillaire. Le membre n'est pas immobilisé plus de huit jours dans une gouttière métallique. Le pansement souillé par un suintement sanguin abondant est changé tous les jours pendant une semaine. Suites normales. Comme dans le cas précédent les douleurs cessent très vite bien que le membre ne soit plus immobilisé. Greffons bien tolérés. Le 10 juin, la malade commence à marcher avec des béquilles ; la cuisse est en flexion légère que la patiente corrige par une petite ensellure ; les manipulations ne sont plus douloureuses, non plus que l'appui sur le membre malade. Le 1er juillet, elle n'a qu'une canne ; elle a remarché très vite ayant une volonté de fer. L'état général est très bon. La radiographie ne montre pas de grandes différences de dé- ou de recalcification ; mais l'articulation n'est plus douloureuse, alors qu'elle l'était avant l'opération, même immobilisée ; les mouvements de l'articulation restent très minimes et ne paraissent pas avoir été influencés.

Je présente ces deux faits pour ce qu'ils peuvent valoir : une améliora-

tion notable et rapide après le Robertson-Lavalle; à ce point de vue ils se rapprochent des observations publiées par l'auteur en ce qui concerne la suppression de la douleur et l'amélioration locale. Pour la reprise des mouvements, nous aurons peut-être la surprise de les voir s'améliorer ultérieurement. Ne préjugeons pas de l'avenir et attendons; je tiendrai la Société au courant des modifications heureuses ou malheureuses qui pourront se produire.

Trois observations de disjonction de la symphyse pubienne,

par **M. J. de Fourmestraux**, correspondant national.

Les observations de disjonction de la symphyse pubienne sans fracture du bassin ne sont pas d'une extrême rareté, et un certain nombre d'observations ont été rapportées ici dans ces dernières années. Les avis ont été partagés sur la conduite à tenir : intervention sanglante ou abstention.

J'ai, pour ma part, eu l'occasion d'observer trois disjonctions étendues de la symphyse pubienne après de graves traumatismes : deux pendant la guerre, une autre que j'ai pu suivre avec plus d'attention il y a quelques mois et dont voici les radiographies.

Dans le premier cas il s'agissait d'un sous-officier, qui au cours de l'explosion d'un caisson avait été projeté à terre, la roue d'un autre caisson de munitions lui passa sur le ventre. Transporté de suite à mon ambulance de Mourmelon, mars 1916, avec un syndrome abdominal de perforation, défense musculaire, shock, état misérable, il fut opéré trois heures après l'accident initial. Éclatement du grêle, desinsertion du mésentère, sang dans le ventre en abondance. Résection de 30 centimètres d'intestin, anastomose latéro-latérale portant sur l'iléon. La vessie est intacte, mais il y a un hématome sous-péritonéal important, et une disjonction de la symphyse, 7 à 8 centimètres environ. Une radiographie faite le lendemain confirme le diagnostic de disjonction sans fracture. Cet homme survécut quinze jours après avoir présenté une fistule grêle. Je n'ai pas songé un instant à faire une synthèse en raison de l'état lamentable ou était le blessé.

Dans la deuxième observation, dont je n'ai pu malheureusement retrouver les radiographies, il s'agissait d'un soldat du train qui était passé sous les roues d'une voiture régimentaire peu chargée. Arrivé au centre chirurgical de fractures d'Épernay, septembre 1918, il fut radiographié de suite.

Il s'agissait d'une large disjonction de la symphyse sans fracture. Pas de sang dans la vessie, pas de réaction abdominale. Cet homme guérit simplement; évacué au bout de trois semaines je n'ai pu avoir de ses nouvelles; mais fait intéressant, dans cette observation comme dans celles dont je vous présente les radiographies, ce blessé était atteint d'une ankylose de la hanche, secondaire à une lésion coxale ancienne, ankylose serrée qui

déterminait une boiterie légère pour laquelle il avait été classé dans le service auxiliaire.

Voici la radiographie d'un troisième malade qui montre une disjonction accentuée de la symphyse. Il s'agissait d'un homme de vingt-huit ans, qui me fut adressé à l'hôpital de Chartres par le Dr Chermezon, de Pussay.

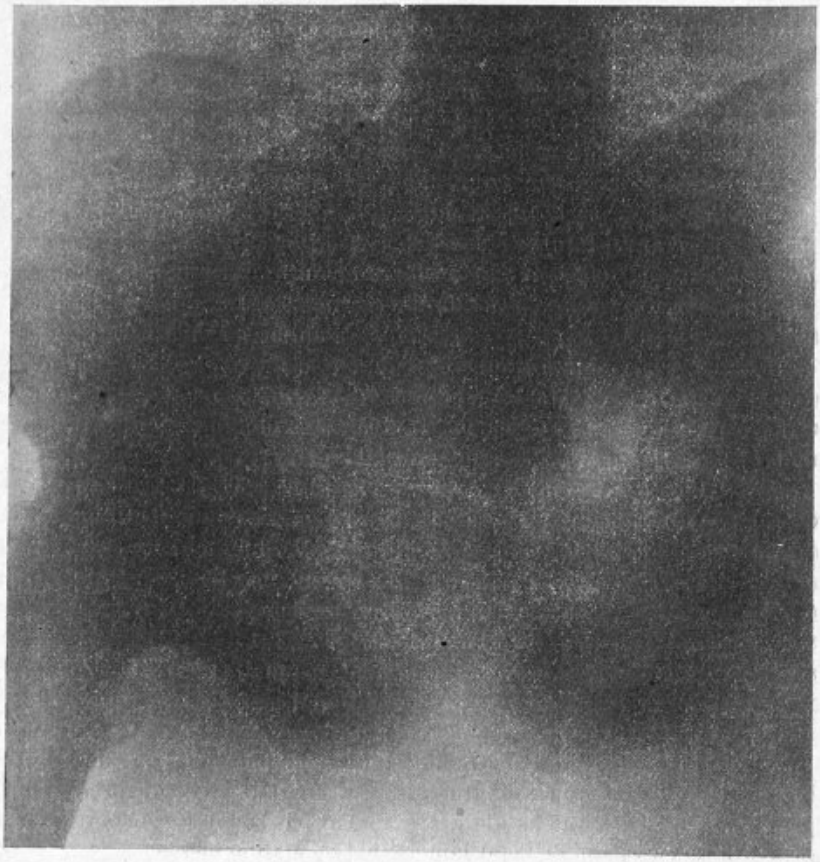

Fig. 1.

A son arrivée le blessé était dans un état de shock extrêmement accentué. Six heures auparavant une voiture pesant 4.000 kilogrammes lui était passé sur le bassin en travers de gauche à droite et légèrement de bas en haut. Pouls 120. Dyspnée. Contracture de tout l'abdomen. La sonde vésicale ramène 200 cent. cubes d'urine non sanglante. Laparotomie. Je constate que, contrairement à ce que je pensais, il n'y a pas d'épanchement sanglant abdominal, pas trace de perforation, le cæcum est très ecchymotique mais non perforé, vessie intacte. En revanche, formidable épanchement sous-

péritonéal, le péritoine pariétal est tendu, projeté en avant par un énorme hématome sous-péritonéal. Disjonction de la symphyse pubienne qui admet facilement deux doigts, je pense un instant à faire une synthèse, mais une anesthésie très médiocre m'engage à terminer rapidement l'intervention.

La radiographie montre une disjonction de la symphyse, et une ankylose d'une hanche secondaire à une lésion ancienne, ostéomyélite ou tuberculose; d'après les renseignements obtenus il semble bien qu'il s'agisse d'ostéomyélite; cet homme d'autre part est remarquablement vigoureux, et ne présente pas trace clinique ou radioscopique de lésions pulmonaires récentes ou anciennes. L'existence de cette ankylose est assez curieuse, car dans la deuxième observation nous avions déjà constaté une ankylose ancienne d'une hanche. Je crois cependant qu'il ne s'agit que d'une simple coïncidence, et il paraît douteux que l'ankylose de la hanche puisse jouer un rôle dans le mécanisme de la disjonction de la symphyse.

Cet homme a guéri avec une extrême simplicité; je lui avais proposé une synthèse secondaire, il m'a demandé d'attendre et je crois qu'il a eu raison. Je viens de le revoir ces jours-ci et vraiment le résultat final est excellent. L'expert qui l'a examiné, c'était un accident de travail, a proposé un taux d'incapacité permanente partielle très légère dont le blessé s'est déclaré satisfait.

Il semble paradoxal à première vue que des lésions d'apparence si importantes guérissent avec un minimum de séquelles? Quelle conduite faut-il tenir dans ces disjonctions étendues de la symphyse? Opérer ou s'abstenir. Dans une observation intéressante publiée dans les Bulletins, Larget et Lamaire dans un cas de disjonction de la symphyse avec gros décalage ont fait une ostéosynthèse par fil de bronze et agrafes. Leur résultat final fut bon, mais on dut cependant quatre mois après l'intervention initiale enlever le matériel de prothèse. Gernez dans un cas analogue, mais avec un écartement de 3 centimètres seulement et un décalage vertical, a obtenu en intervenant un bon résultat. Ce fut aussi la pratique de Mocquot qui sutura simplement le pubis au fil d'argent.

Dans une observation intéressante présentée également à la Société de chirurgie (Michel), rapport de Mouchet, dans une énorme disjonction de la symphyse avec un écartement de plus de 8 centimètres intervient seulement deux mois après l'accident et insère un large greffon tibial au devant de la brèche sous un décollement périosté pratiqué au niveau de chaque branche pubienne; il eut un résultat excellent. D'autre part Chaput, Marquis, dans des observations déjà anciennes, ont eu des résultats très bons par l'abstention opératoire.

La question me semble assez difficile à résoudre; il est évident que devant de telles pertes de substance on pense de façon très logique à la nécessité d'une synthèse immédiate; mais si, cela peut paraître paradoxal à première vue, il n'en n'est pas moins vrai qu'il semble bien établi que l'abstention peut donner des résultats définitifs excellents.

Sténose hypertrophique du pylore chez les nourrissons. Résultat anatomique de la pylorotomie sur un sujet traité et guéri depuis trois mois,

par MM. **Pierre Fredet** et **Edmond Lesné**.

Ma dernière présentation relative à la sténose hypertrophique date de plusieurs années déjà et s'est arrêtée à mon douzième cas. Depuis lors, j'ai

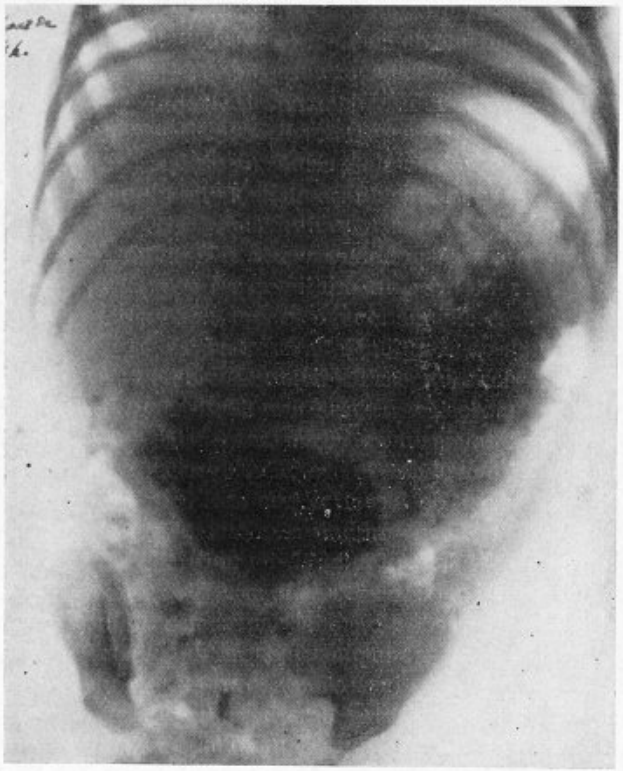

FIG. 1. — *Radiographie de l'estomac*, vingt-quatre heures après introduction à la sonde de 40 grammes de gélobarine.

Estomac atone, distendu par des gaz, contenant encore la presque totalité du repas opaque.

réuni une série assez importante de documents sur 27 cas nouveaux que je me propose de vous apporter et, en avril 1927, j'ai donné au *Journal de chirurgie* un exposé technique détaillé de la pylorotomie et de ses résultats

physiologiques. Mais, jusqu'à ce jour, il me manquait un document capital du point de vue scientifique, c'est à-dire une pièce de sténose chirurgicale-

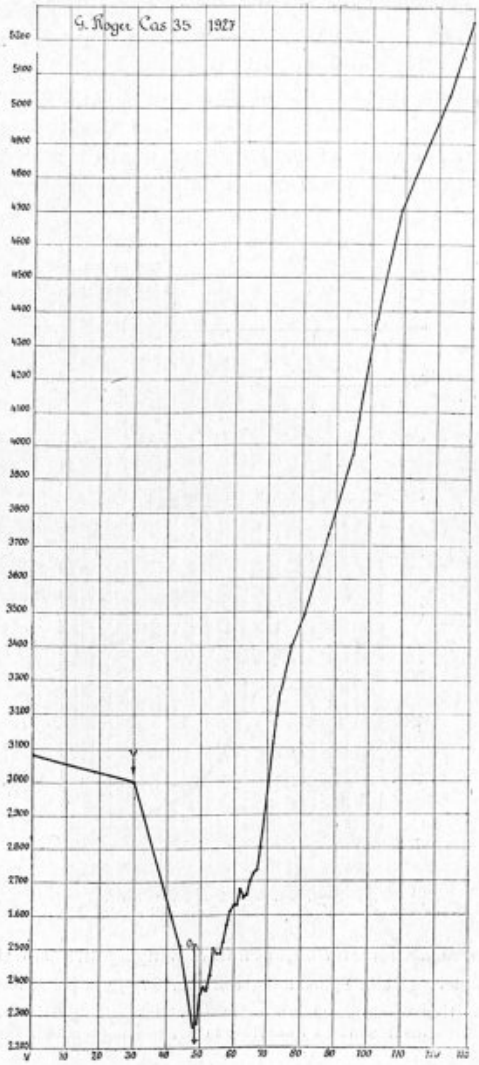

FIG. 2. — *Evolution pondérale*, avant et après la pylorotomie.

Poids à la naissance : 3.080 grammes ; début des vomissements au trentième jour après la naissance (V) ; chute massive de poids entre le vingt-neuvième et le quarante-huitième jour ; pylorotomie (Op.) au quarante-huitième jour, dix-huit jours après le début des vomissements ; poids au moment de l'opération : 2.265 grammes ; perte par rapport au poids de naissance : 815 grammes = 26,4 p. 100.

Après l'opération, reprise immédiate et rapide de l'accroissement pondéral, en dépit des difficultés de l'alimentation (fig. 3).

Gain : premier mois, 1.159 grammes, 38 gr. 6 par jour en moyenne ; deuxième mois, 1.215 grammes, 40 gr. 5 par jour en moyenne.

Poids au cent trentième jour, quatre-vingt-quinze jours après l'opération, 5.260 grammes,

ment guérie depuis un certain temps, qui permit de juger le résultat anatomique de l'opération.

Je puis enfin combler cette lacune, grâce à l'obligeance de notre collègue Edmond Lesné. La pièce provient d'un de ses petits malades qu'il a bien voulu me confier et que j'ai opéré au quarante-huitième jour après la naissance, dix-huit jours après le début du syndrome caractéristique.

Le cas était des plus graves. Voici quelques radiographies faites dans le service de M. Lesné trois et quatre jours avant l'opération, et montrant l'estomac quinze minutes, vingt-cinq minutes, seize heures et vingt-quatre

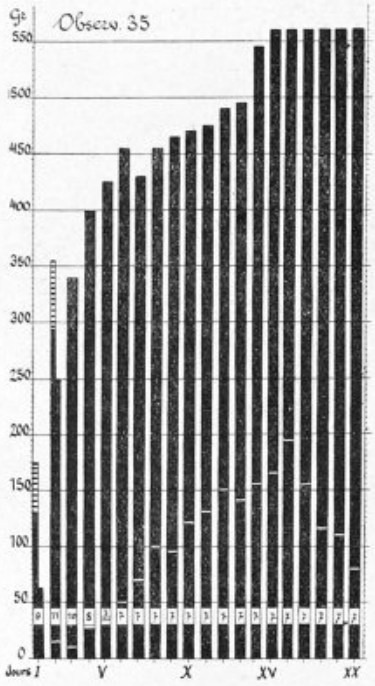

FIG. 3. — *Diagramme d'alimentation*, pendant vingt jours à dater de l'opération. Colonnes pleines, lait ; lignes fines, eau sucrée ; lignes pointillées, sérum.

Un trait blanc coupe transversalement les colonnes pleines. La partie sous-jacente correspond au lait de la mère, très insuffisant en quantité ; la partie sus-jacente répond à du lait de vache, complétant la ration.

Les chiffres qui figurent à la base des colonnes indiquent le nombre des prises par périodes de vingt-quatre heures, de 0 heure à 24, à partir du jour de l'opération (I).

heures après l'ingestion de gélobarine. Au bout de vingt-quatre heures, rien pour ainsi dire n'avait franchi le pylore (fig. 1). Entre le jour de la naissance et celui de l'opération, le poids avait subi une chute de 815 grammes, soit une perte de 26,4 p. 100. État général extrêmement précaire.

Néanmoins, la pylorotomie a produit ses effets habituels, comme en

témoigne le diagramme du développement pondéral établi pendant les trois mois qui ont suivi l'opération (fig. 2).

A la fin de cette période, un malheureux hasard a voulu que l'enfant, parfaitement guéri et en excellente forme, contractât au cours de l'épidémie de grippe une broncho-pneumonie mortelle; il est revenu mourir dans le service de M. Lesné, au cent quarante-troisième jour après la naissance, c'est-à-dire plus de trois mois (quatre-vingt-quinze jours exactement) après l'opération.

M. Lesné a bien voulu me faire remettre la pièce fraîche, que MM. Coffin et Héraux avaient soigneusement recueillie.

Au cours de l'opération, j'avais constaté une tumeur olivaire, extrêmement dure et très vasculaire, longue de 30 millimètres environ, avec un



Fig. 4.



Fig. 5.

Fig. 4 et 5. — *Photographies de la pièce macroscopique* après séjour de vingt-quatre heures dans le liquide de Bouin (grandeur naturelle).

Fig. 4. — *La région pylorique et antrale vue d'avant.*

On reconnaît près du bord inférieur la trace de la deuxième incision, celle de l'incision majeure se devine seulement près du bord supérieur du pylore.

Fig. 5. — *Vue de l'orifice pylorique au fond du duodénum.*

diamètre de 18 millimètres environ. Le pylore a subi, sur toute son étendue, une incision longitudinale mordant un peu la région de l'antre. Il va sans dire que la couche musculaire, épaisse de 5 à 6 millimètres, a été sectionnée en totalité jusqu'à la sous-muqueuse.

A cette incision majeure, j'ai adjoint, comme je le fais souvent, une seconde incision longitudinale, plus bas située, aussi profonde que la première, mais un peu moins longue.

L'écart entre ces deux incisions était de 6 à 7 millimètres.

A l'autopsie, MM. Coffin et Héraux n'ont rien observé d'anormal : pas la moindre adhérence; estomac d'aspect et de dimensions ordinaires; aucune apparence de tumeur pylorique.

Sur la pièce fraîche, il était impossible de trouver trace des incisions de pylorotomie. Un vernis péritonéal continu recouvrait la face antérieure de la région pylorique, sans ligne cicatricielle, sans la moindre dépression visible. A la palpation, on sentait la région épaissie sur une longueur de 20 millimètres environ, mais ne ressemblant en rien, par sa consistance, à la tumeur initiale. Du côté gastrique, le canal pylorique s'ouvrait par un

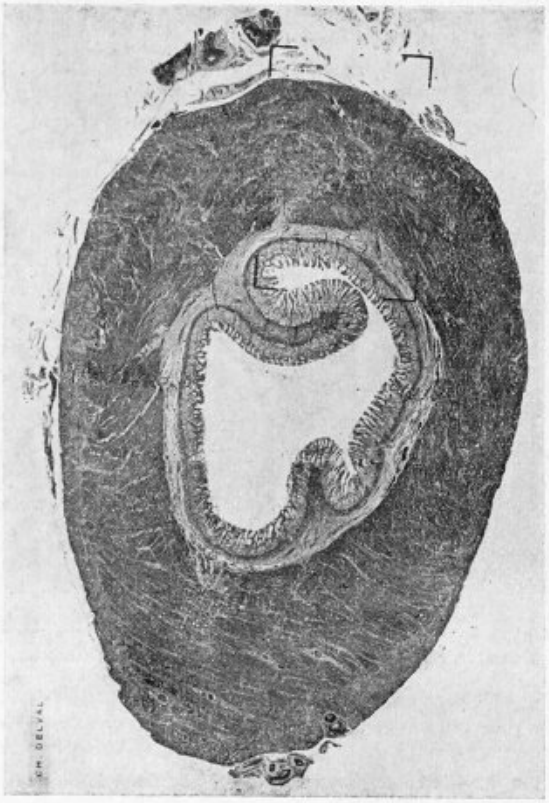

Fig. 6. — *Coupe transversale du pylore*, passant par l'incision majeure (photographie).

Coloration à l'hématéine-éosine ; G = $\frac{7}{1}$ env.

La cicatrice, encadrée par un rectangle, se distingue à peine.

entonnoir de 7 millimètres de diamètre environ. Du côté duodénal, apparaissait un orifice de 2 millimètres environ. En introduisant une pince dans le canal pylorique, on constatait qu'il était largement perméable et souple.

La pièce a été immergée dans le liquide de Bouin, après léger bourrage de l'estomac et du duodénum avec du coton. Sous l'influence du fixateur, elle s'est un peu rétractée, et au bout de vingt-quatre heures la place d'une

des incisions opératoires, l'incision inférieure, était révélée par une légère dépression. Encore ce détail aurait-il échappé, je crois, à un investigateur non prévenu (fig. 4 et 5).

A une de nos dernières séances, je vous ai montré la pièce, sans commentaires, avant d'y faire pratiquer des coupes, pour élucider le processus de la cicatrisation. M. le professeur Roussy a bien voulu assumer la direction de ces recherches et nous tenons à l'en remercier.

Nous savions, à peu près, par avance, ce que nous allions trouver, car la question a déjà été étudiée par Mrs Martha Wollstein dans un mémoire intitulé : *Healing of hypertrophic pyloric stenosis after the Fredet-*

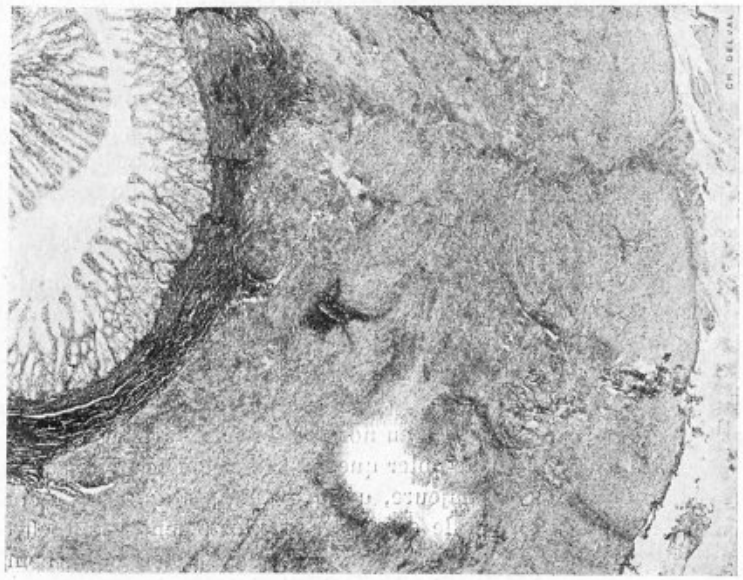

FIG. 7. — *Détail de la coupe, au niveau de la cicatrice* (photographie).

Coloration au Van Gieson : $G = \frac{25\,d}{1}$ environ.

La cicatrice est nettement apparente. Elle s'élargit un peu à ses deux extrémités, au niveau de la sous-muqueuse et de la surface péritonéale. Mais, dans la plus grande partie de la couche musculaire, elle est mince et discontinue, traversée même et dissociée en plusieurs points par les fibres sphinctériennes.

Rammstedt operation, et publié dans l'*American Journal of disease of children*, vol. XXIII, 1922, p. 511 à 577, avec 6 figures.

Mrs Martha Wollstein a pu recueillir à la clinique de Downes, à New-York, 23 pièces opératoires (on sait que la maladie est très fréquente en Amérique), provenant de sujets âgés de quatre semaines à deux ans. Elle a suivi les phases de la réparation sur des sujets qui ont succombé vingt-quatre heures, quatre jours, neuf jours, dix jours, treize jours, vingt cinq jours, six semaines, seize mois et deux ans après pylorotomie extra-muqueuse. Voici ce qu'elle a constaté :

« Les tranches de section musculaires sont progressivement recouvertes par une poussée du tissu conjonctif émanant du péritoine et de la sous-muqueuse, avec production endothéliale à la surface.

La plaie est entièrement cicatrisée au bout de neuf à dix jours; mais à ce moment, entre les deux berges musculaires de l'incision, persiste une dépression au fond de laquelle la muqueuse fait saillie.

La rétraction de la cicatrice rapproche peu à peu les tranches musculaires, qui ne sont plus séparées à la fin de la sixième semaine que par une mince couche connective. Sur la pièce recueillie deux ans après l'opération, la cicatrice avait cessé d'être extérieurement apparente. »

Ceci dit, je reviens à notre cas.

La coupe transversale que je vous présente n'a passé que par l'une des incisions, la supérieure (car l'incision inférieure, comme je l'ai indiqué plus haut, était un peu moins longue).

A faible grossissement, le pylore montre une ordonnance normale (fig. 6), abstraction faite de l'épaisseur un peu forte de la couche musculaire sphinctérienne, bien moindre toutefois que lors de l'opération. A ce moment, l'épaisseur totale de la couche musculaire était de 5 à 6 millimètres; sur la coupe histologique, les mensurations accusent $2^{mm}7$ environ, dont $2^{mm}2$ pour la circulaire et $0^{mm}5$ pour la longitudinale.

Même à plus fort grossissement, les coupes colorées à l'hématéine-éosine ne permettent que très difficilement de trouver la cicatrice correspondant à l'incision opératoire.

Sur les coupes colorées au Van Gieson (fig. 7), on observe une cicatrice presque linéaire, mais discontinue, allant de la surface péritonéale à la sous-muqueuse; elle est traversée en nombre de points par les fibres lisses de la circulaire. Il convient de noter que la cicatrice n'occupe pas exactement la place de l'incision majeure, qui avait été pratiquée à mi-chemin des deux bords du pylore. Elle semble s'être fortement rapprochée du bord supérieur. Voici le protocole de l'examen histologique complet, rédigé par M. Héraux et contresigné par M. Roussy :

« Après coloration à l'hématéine-éosine, au vert lumière et au Van Gieson, les faits suivants sont constatés :

1° A L'ŒIL NU. — La coupe présente un aspect nettement circulaire, avec une cavité centrale régulière, interrompue seulement en un endroit par un éperon qui fait une saillie à son intérieur.

2° AU MICROSCOPE. — a) *Muqueuse* : complète et intacte sur toute l'étendue de la cavité. A noter, cependant, en quelques endroits (sans que ceux-ci correspondent à la cicatrice présumée) de légers filaments scléreux, rassemblés quelquefois en placards, et se glissant entre les glandes ou les cellules cylindriques muqueuses.

b) *Muscularis mucosæ* : intacte sur tout le pourtour de la muqueuse.

c) *Chorion* : épaisseur identique sur toute l'étendue de la préparation. Celui-ci ne présente aucune réaction inflammatoire. Cependant, en un point (repéré sur la coupe au Van Gieson), il semble pousser dans la musculeuse sus-jacente un prolongement assez large, constitué par des trousseaux fibreux à direction perpendiculaire à la direction concentrique des fibres habituelles du chorion.

d) *Musculeuse* : 1° *Couche circulaire* : la direction générale des fibres musculaires, conservée dans l'ensemble, paraît bouleversée en un point correspondant à la poussée scléreuse du chorion et signalée plus haut. En effet, à cet endroit, plus qu'en un autre, les fibres musculaires sont déviées de leur direction primitive. Elles prennent une direction oblique, presque tourbillonnante, certaines même semblent coupées net, laissant la place à des traînées ou à des placards de tissu conjonctif adulte légèrement fibrillaire. Ces zones de tissu conjonctif sont plus importantes qu'en un autre point de la musculeuse et elles épousent dans l'ensemble une direction presque rectiligne. A noter qu'il n'existe aucune réaction inflammatoire à ce niveau; cependant, en ce point un noyau de fibre musculaire présente une réaction giganto-cellulaire au contact d'une plaque de sclérose.

2° *Couche longitudinale* : au même niveau que la précédente, cette portion de la musculeuse est traversée par une fine bande de tissu conjonctif adulte, qui dissocie légèrement les fibres musculaires.

A la périphérie, cette musculaire est un peu infléchie, au niveau de la réaction conjonctive et, à cet endroit, la sous-séreuse est épaissie, scléreuse, contenant quelques néo-capillaires.

En résumé, l'examen de la préparation montre :

1° Une intégrité absolue de la muqueuse et de la *muscularis mucosæ*;

2° Au niveau du chorion et de la musculeuse, possibilité d'une cicatrice fibreuse, très légère, comblée en partie par les fibres musculaires.

En somme, la *restitutio ad integrum* est presque complète ».

Si l'on compare notre pièce à celle qu'a reproduite Mrs Martha Wollstein (sa figure 6, sujet opéré depuis deux ans), on est frappé par la différence d'épaisseur des cicatrices, très mince dans notre cas, assez large dans l'autre. De plus, Mrs Martha Wollstein signale que la cicatrice forme une barrière infranchissable aux fibres musculaires situées de part et d'autre. Dans notre cas particulier, la très mince cicatrice est traversée et dissociée en beaucoup de points par les fibres lisses. Ces divergences, d'ailleurs peu importantes, proviennent peut-être d'une différence de technique opératoire.

Quoi qu'il en soit, notre cas s'intercale heureusement entre ceux qu'a étudiés Mrs Martha Wollstein et montre que, dès la fin du troisième mois, le résultat qu'elle a noté au bout de deux ans, c'est-à-dire une véritable *restitutio ad integrum*, est déjà obtenu.

Une telle constatation amène à se demander par quel mécanisme la pylorotomie extra-muqueuse *guérit* le syndrome de la sténose hypertrophique. Puisque le sphincter se reconstitue si bien en peu de temps et que la circulaire, quoique réduite d'épaisseur, est encore un peu hypertrophiée, comment expliquer les *effets durables* de la *section temporaire* de l'anneau sténosant ?

Je n'ignore pas que les accidents de la sténose hypertrophique relèvent à la fois de conditions anatomiques et physiologiques. J'ai déjà émis l'hypothèse que la pylorotomie n'a pas une action seulement mécanique,

mais aussi réflexe, comme la dilatation du sphincter anal pour le syndrome fissuraire, par exemple.

Cette hypothèse reçoit un appui nouveau de la thèse récemment exposée par M. L. Bard (*Progrès médical*, n° 14, 7 avril 1928), pour expliquer « le mécanisme et la pathogénie de la maladie pylorique du nourrisson » (Le terme de « maladie pylorique du nourrisson » est beaucoup plus compréhensif que celui de sténose hypertrophique).

M. Bard suppose « un déséquilibre des deux phases de la fonction motrice totale de l'estomac » (mieux vaudrait peut-être dire désaccord ou discordance). Dès qu'un aliment est introduit dans la poche gastrique, celle-ci est animée de mouvements d'expulsion qui restent sans effet utile lorsque le pylore se ferme, au lieu de s'ouvrir comme il le devrait.

A la lumière de cette théorie, on comprend que, chez un sujet à pylore anatomiquement normal, le sphincter contracté ne soit pas assez puissant pour résister complètement et indéfiniment à l'effort de l'estomac. Mais, chez les sujets à pylore hypertrophié, il y a aussi un déséquilibre statique. Le sphincter contracté possède une puissance bien supérieure à celle d'un pylore normal et c'est ce qui rend l'obstacle invincible. La pylorotomie supprime immédiatement l'obstacle; elle permet sans doute une rééducation de l'estomac, c'est-à-dire le rétablissement de l'accord entre les deux phases de la fonction motrice. Dans ces conditions nouvelles, le sphincter, même s'il reste hypertrophié, n'oppose plus qu'une résistance élastique, facile à vaincre.

Tel est probablement le secret de l'efficacité définitive de la pylorotomie.

M. Bréchot : La disparition apparente de la cicatrice est intéressante; partout les cicatrices musculaires disparaissent apparemment rapidement.

Je fais dans mon service de nombreuses ostéosynthèses temporaires, j'ôte les plaques un mois environ après : à ce moment il est presque constamment impossible de suivre le tracé cicatriciel.

M. Ombrédanne : Fredet a abordé dans sa communication des questions fort différentes.

En matière de pylorotomie, il nous dit faire volontiers sur le pylore deux incisions longitudinales parallèles. Je préfère brancher sur l'incision unique longitudinale des incisions perpendiculaires, les unes en haut, les autres en bas; le résultat obtenu est le même : dilatation plus facile de la muqueuse. Mais j'ai l'impression que j'intéresse moins de vaisseaux.

Ceci d'ailleurs n'est qu'un détail à mon avis sans importance : le principe qui persiste, c'est l'admirable opération de Fredet, la section du myome sans toucher à la muqueuse. Pour lui faire mieux juger encore du service qu'il a rendu, je lui dirai à quelle cadence nous opérons aujourd'hui les sténoses hypertrophiques dans nos services d'enfants : les circonstances font que je sais le chiffre exact des pyloroplasties faites dans mon service depuis le 1er janvier 1927 : ce chiffre est *de 13 opérations, qui ont toutes guéri sans incident ni accident*; j'ajoute que ces 13 opérations ont porté

toutes sur des hypertrophies vraies du pylore, et ceci grâce à la collaboration précieuse de mes collègues les médecins des Enfants-Malades qui m'aident grandement à faire le départ entre les sténoses par spasme et les sténoses organiques vraies.

M. Fredet nous apporte comme fait nouveau l'efficacité de la pylorotomie sur pylore spasmodique sans myome.

S'il veut se reporter à nos Bulletins, il verra que j'ai signalé déjà ce fait et que j'ai montré que la section de la musculeuse faisait cesser le spasme, dans les cas où il n'y avait pas trace d'épaississement de la musculeuse.

Mais si l'incision y réussit, la thérapeutique médicale y réussit aussi. En somme les cas où nous pouvons être appelés à faire la section d'une musculeuse non hypertrophiée sont des erreurs de diagnostic ayant entraîné une indication opératoire injustifiée. J'ai vu de ces cas autrefois; mais je vous rappelle que ma série de 13 cas depuis janvier 1927 n'en comporte pas un seul.

J'ajouterai encore, si je cherche les facteurs d'une série aussi favorable, que j'attache une importance considérable à la voie d'accès que j'ai préconisée, à l'incision parallèle au rebord costal, et ouvrant la cavité abdominale directement sur le foie.

Grâce à cette incision, on ne voit pas une anse grêle au cours de l'opération, d'où impossibilité de l'éviscération si minime soit-elle. De plus, le foie servant de couvercle met à l'abri de l'éviscération secondaire par rupture prématurée de la cicatrice sous l'influence de la poussée incessante du nourrisson.

J'estime que mon incision sous-costale est un gros progrès technique, permettant à l'opération de se faire avec plus de rapidité, moins de risques immédiats et moins de risques secondaires.

PRÉSENTATION DE MALADE

Luxation récidivante de l'épaule traitée par le procédé d'Oudard,

par M. **O. Lambret** (de Lille).

Imitant le récent exemple de notre collègue Lenormant, je vous présente un malade opéré pour luxation récidivante de l'épaule. Comme lui, j'ai employé le procédé d'Oudard en adoptant la modification proposée par lui et j'ai ajouté moi aussi un petit perfectionnement. Avec les 5 cas d'Oudard et celui de Lenormant, le mien se trouve être à ma connaissance le septième.

Je crois rendre service en vous le présentant, parce qu'à mon avis l'opé-

ration d'Oudard n'est audacieuse qu'en apparence. Elle est très anatomiquement précise et tout à fait bien réglée. Elle mérite d'être adoptée et généralisée, car elle s'est montrée jusqu'ici fidèle dans ses résultats ; seule elle est à l'heure actuelle capable de venir à bout d'une affection certes peu grave mais qui marque d'une tare physique et même morale ceux qui en sont atteints ; je dis morale parce qu'il en est qui vivent dans une crainte perpétuelle. Or, c'est un fait que chez nos jeunes générations qui aiment et pratiquent les sports violents, le nombre des sujets atteints de luxation récidivante de l'épaule est relativement élevé.

Mon malade est un jeune homme de vingt-sept ans qui n'est opéré que depuis trois mois ; je vous le présente aujourd'hui parce qu'il repart demain pour l'Indo-Chine où la pratique de la grande chasse dans la brousse est une de ses distractions favorites dont son infirmité menaçait de le priver.

L'articulation de l'épaule a été abordée selon la technique de Louis Bazy par une incision en L renversé, branche horizontale parallèle et sous-jacente à la clavicule et branche descendante suivant le sillon delto-pectoral. Le deltoïde a été sectionné en haut et séparé du grand pectoral en bas.

L'apophyse coracoïde isolée avec ses muscles fut alors dédoublée sur une longueur de trois centimètres (procédé d'Oudard deuxième manière), les insertions musculaires étant gardées sur le fragment interne qui fut abaissé.

Le sous-scapulaire fut ensuite sectionné par le travers à environ 3 centimètres de son insertion et raccourci de 3 centimètres par une suture en paletot.

Le fragment rabaissé de la coracoïde est alors remonté et fixé à la partie restante de l'apophyse de façon à l'allonger de 2 centimètres ; un cerclage au fil d'argent assure cet allongement. Mais je me rends compte que l'apophyse ainsi allongée paraît grêle et ne formera peut être pas un butoir suffisamment solide. En conséquence, et c'est là mon petit perfectionnement, je prélève sur un greffon pris à la face interne du tibia un fragment de 2 centimètres de long sur 1 de large et je le place, en l'y maintenant à l'aide de deux fils de soie passés en cercle, dans le vide de l'apophyse causé par la descente du fragment interne. Le greffon ainsi fixé reconstitue exactement et au millimètre, si je puis dire, le corps de l'apophyse tel qu'il était auparavant.

Enfin, comme l'a conseillé Lenormant, le long du bord antérieur de la glène j'insinue un second greffon de 3 centimètres de long qui vient renforcer ce bord d'une façon fort efficace.

Suture du deltoïde au catgut et de la peau au crin.

J'ai commencé à mobiliser à partir du quinzième jour et, pendant les premiers jours, je l'avoue, j'ai eu un peu peur ; les mouvements de l'article étaient très limités. Mais, progressivement et assez vite, ils ont acquis de l'amplitude et de la force et aujourd'hui ils sont revenus au grand complet.

On sent parfaitement le butoir coracoïdien dans le sillon delto-pectoral et on le voit à la radiographie.

C'est ce qui m'a engagé, forcé par le départ de mon malade, à vous le présenter en dépit de la date récente de mon intervention. Les mouvements de l'épaule sont récupérés et la luxation ne s'est pas reproduite. Il n'y a pas de raison pour qu'elle se reproduise, puisque chez les malades d'Oudard et de Lenormant, chez lesquels le butoir coracoïdien avait été obtenu comme chez le mien, le résultat éloigné s'est maintenu parfait.

La prochaine séance aura lieu le **17 octobre**.

Le Secrétaire annuel, M. A. Bréchot.

L. Marethheux, imprimeur, 1, rue Cassette, Paris.



BULLETINS ET MÉMOIRES

DE LA SOCIÉTÉ NATIONALE DE CHIRURGIE



Séance du 17 octobre 1928.

Présidence de M. OMBRÉDANNE, *président.*

PROCÈS-VERBAL

La rédaction du procès-verbal de la précédente séance est mise aux voix et adoptée.

CORRESPONDANCE

La correspondance comprend :

1° Les journaux et publications périodiques parus pendant les vacances.

2° Des lettres de MM. MOCQUOT et ROUX-BERGER, s'excusant de ne pouvoir assister à la séance.

3° Des lettres de MM. BROCQ, CHASTENET DE GÉRY, HERTZ, LEVEUF et MÉTIVET, posant leur candidature à la place vacante de membre titulaire.

4° Un travail de M. GUILLAUME-LOUIS, correspondant national, intitulé : *A propos d'un cas de rupture du tendon quadricipital.*

5° Un travail de M. KUMMER, correspondant étranger, intitulé : *A propos de l'enfouissement du moignon d'amputation dans l'appendicite aiguë perforée.*

6° Un travail de M. BAUDET (Armée), intitulé : *Arthrite déformante de la hanche antérieurement traitée pour ostéo-arthrite tuberculeuse.*

M. MAISONNET, rapporteur.

7° Un travail de M. GRIMAULT (Algrange), intitulé : *Dix cas d'ulcères perforés traités par excision et pyloroplastie.*

M. BASSET, rapporteur.

8° Un travail de M. Hortolomi (Jassy), intitulé : *La rachi-anesthésie combinée à l'anesthésie locale dans les interventions abdominales de longue durée.*

M. Pierre Duval, rapporteur.

9° Un travail de M. Leclerc (Dijon), intitulé : *Ablation abdomino-périnéale du rectum suivie d'abaissement de l'iliaque à travers le sphincter.*

M. Anselme Schwartz, rapporteur.

10° Un travail de M. Madier (Paris), intitulé : *Fistule pancréatique totale et rebelle ; dérivation du canal de Wirsung dans le jéjunum ; guérison.*

M. Lecène, rapporteur.

11° Un travail de M. Polony (Belfort), intitulé : *11 cas d'ulcères perforés de l'estomac et du duodénum.*

M. Basset, rapporteur.

12° Un mémoire de M. Fischer (Bordeaux), sur *La lombarisation de la 1re vertèbre sacrée*, déposé pour le prix Dubreuil.

A PROPOS DU PROCÈS-VERBAL

A propos de l'enfouissement du moignon d'amputation dans l'appendicite aiguë perforée,

par M. le professeur **E. Kummer** (de Genève), correspondant étranger.

A propos de l'enfouissement du moignon que M. de Martel, si particulièrement expérimenté, conserve dans l'opération de l'appendicite aiguë (voir M. T. de Martel : A propos du procès-verbal, séance du 20 juin 1928), nous désirons communiquer à la Société de Chirurgie, avec une observation récente, quelques remarques sur nos résultats de l'appendicectomie à chaud avec enfouissement du moignon.

J..., Charles, quarante-sept ans. Entre à la Clinique chirurgicale le 26 juin 1928. Il dit avoir ressenti depuis trois ans environ des picotements intermittents dans la fosse iliaque droite. Il n'y a pas pris garde.

Deux jours avant son entrée, va faire une course de montagne ; à ce moment, il est pris de maux de ventre et d'une forte diarrhée, passe une mauvaise nuit, mais se rend tout de même à son travail le lendemain matin. Vers le milieu du jour, il est pris brusquement d'une forte douleur en coup de poignard dans la fosse iliaque droite. Il entre le lendemain matin à la Clinique chirurgicale, où il est immédiatement opéré.

Opération : A l'ouverture du péritoine, il s'écoule un flot de pus. Les parois du cæcum sont fortement épaissies. L'appendice, dirigé en bas et en dedans, est adhérent au péritoine pariétal ; il est luxé sans trop de diffi-

culté, écrasement et ligature au catgut de la base de l'appendice recouvert de fibrine, perforé à la pointe ; enfouissement du moignon par une suture en bourse au fil de lin avec une fine aiguille d'intestin. Le pus du péritoine est épongé ; un drain, placé dans le lit de l'appendice, descend dans le petit bassin ; le péritoine fermé au catgut ; l'incision pariétale laissée ouverte et pansée à plat.

Contrairement à notre attente, l'état du malade ne s'améliore pas ; il n'a ni matières, ni gaz ; silence abdominal total ; renvois suivis de régurgitations et de vomissements. Il meurt le cinquième jour après l'opération avec signes évidents de péritonite généralisée.

Autopsie : A l'ouverture du péritoine, on trouve une grande quantité de liquide fécaloïde. Les anses intestinales sont en parties libres, en partie soudées entre elles. Les parois du cæcum sont d'apparence normale, sauf au niveau de l'insertion de l'appendice ; à cet endroit, on constate une perte de substance irrégulière, d'environ 1 centimètre de diamètre ; la paroi du cæcum entourant cette perte de substance est rouge noirâtre, plus foncée que le reste de l'organe. A la circonférence externe de la perte de substance, il persiste une partie de la bourse qui fait deux ou trois plicatures sur la paroi du cæcum ; le reste de la bourse a disparu.

Comment expliquer la perforation survenue au niveau du moignon de l'appendice enfoui ? Points de suture perforants et passés inaperçus ? Emprisonnement, sous la suture, de matières septiques ayant résisté aux désinfectants ? Nécrose par ischémie de la paroi cæcale enserrée dans la suture en bourse ? C'est à cette dernière éventualité que nous serions tenté d'attribuer le plus de probabilité.

A l'occasion de cette observation, nous avons recherché les résultats de nos 722 dernières appendicectomies pratiquées pour appendicite aiguë. Comme technique : écrasement de l'appendice à sa base, ligature, section au galvanocautère, enfouissement du moignon, soit par une suture en bourse, soit par deux points séparés en croix. Aiguille d'intestin longue et fil de lin très fin.

18 des 722 ectomisés sont morts, soit 2,85 p. 100.

L'autopsie, faite à l'Institut pathologique (professeur Askanazy), chez 15 des 18 cas de mort, a révélé chez tous l'existence d'une péritonite diffuse avec, pour quelques cas, des complications telles que pneumonies, embolies.

Dans 4 sur 15 des cas autopsiés, soit près du tiers, des matières fécales échappées du cæcum s'étaient répandues dans la cavité péritonéale : conséquence d'une perforation survenue au niveau du moignon appendiculaire enfoui.

En plus de ces cas de péritonite stercorale diffuse, nous avons vu survenir des fistules stercorales externes chez des opérés qui ont fini par guérir. Il est probable que les fistules stercorales externes et les perforations, suivies de péritonite stercorale diffuse, proviennent de la même cause : savoir de l'aveuglement inopérant du moignon appendiculaire.

Il est évident que des points de suture placés sur une paroi cæcale à

intégrité douteuse peuvent donner une fausse sécurité à l'opérateur, tout en mettant l'opéré en danger sérieux. Aussi croyons-nous prudent, en présence d'une appendicite aiguë tant soit peu grave, de renoncer à toute suture d'enfouissement du moignon et de réserver tous les soins au drainage approprié et au tamponnement.

RAPPORTS

Annexites bacillaires. Tuberculisation d'un fibrome du rectum Hystérectomie. Résection du rectum,

par M. **Pierre Picard** (de Douai).

Rapport de M. Raymond Grégoire.

La tuberculose génitale de la femme est susceptible d'affecter des aspects très différents. Le Dr Picard, de Douai, nous a adressé une observation de tuberculisation du corps de l'utérus et d'un myome que contenait cet organe. C'est là une variété assez rare. Il existait en même temps un pyosalpinx à gauche, très probablement tuberculeux, bien que la preuve n'ait pu en être faite. Enfin le rectum, envahi lui aussi, déchira si largement qu'il fallut en faire la résection. L'habileté du chirurgien de Douai triompha de toutes ces difficultés et la malade, aujourd'hui guérie, engraissa de 15 kilogrammes.

Observation. — Mme B..., quarante ans, m'est adressée par le Dr Faucheux, dans les premiers jours de juin 1926, pour les faits suivants : mariée depuis vingt ans; jamais de grossesse; menstruation régulière jusqu'aux règles précédentes, ou sans retard appréciable, elle a perdu quinze jours de suite avec quelques douleurs. A noter, en plus, des pertes jaunâtres entre les règles.

A l'examen, je trouve, sous une paroi abdominale assez épaisse, une masse peu douloureuse débordant la symphyse de quatre travers de doigt, occupant la ligne médiane et la fosse iliaque gauche. Le toucher combiné montre un utérus assez gros mais difficile à distinguer nettement; le Douglas est bloqué de même que le cul-de-sac latéral gauche est refoulé.

Dans les antécédents, rien de spécial à noter, sauf une crise de colique néphrétique (?) il y a deux ans.

Etat général assez bon..Pas d'amaigrissement. Je porte le diagnostic probable : « Grossesse extra-utérine », malgré l'âge de la malade et l'absence de grossesse antérieure; coexistence possible d'un utérus fibromateux.

J'ai pratiqué l'opération le 14 juin 1926, à ma clinique, avec l'assistance de mon interne, M. Humblé, en présence du Dr Faucheux, médecin traitant.

Anesthésie générale au mélange.

Laparotomie médiane sous-ombilicale, qui découvre d'emblée une énorme

masse bloquant le petit bassin, débordant dans la cavité abdominale, au milieu et à gauche, masse fixée que l'épiploon lardacé enveloppe complètement. Cet épiploon, libéré prudemment, et dont la partie malade est aussitôt réséquée, je constate que ce bloc est constitué par un gros fibrome utérin, avec, sur le côté gauche, des annexes grosses comme le poing et intimement adhérentes au recto-sigmoïde. La libération du sigmoïde crève d'abord un gros pyo-salpinx contenant un liquide grumeleux, mal lié, d'aspect manifestement tuberculeux. Le sigmoïde est à ce point inhérent et infiltré qu'aussitôt il se déchire sur plusieurs centimètres de hauteur. Je me mets en mesure de suturer cette perforation intestinale, mais, après cinq minutes de tentative, je me rends compte que cette suture sur des tuniques aussi malades est des plus précaires et risque de sténoser presque complètement la lumière intestinale.

Aussi, protégeant d'un champ cette région septique, et après avoir changé de gants et d'instruments, je libère le fibrome utérin et je pratique, en passant par le côté droit sain, une hystérectomie subtotale qui me permet de décoller rapidement, de bas en haut, les annexes gauches. Suture du col; péritonisation excellente à droite, médiocre du côté gauche.

Je reviens alors au recto-sigmoïde et pratique une résection sur 6 centimètres; anastomose bout à bout dans la profondeur avec un gros Villard; surjet intestinal séro-séreux et greffe complémentaire d'un manchon épiploïque.

Lavage à l'éther de toute la région. Un drain suspubien, qui plonge dans le Douglas. Je complète par une petite boutonnière à la fosse iliaque droite par laquelle je fais sortir l'appendice que je fixe à la paroi pour ménager une dérivation possible. Fermeture de la paroi en trois plans; le plan cutanéo-aponévrotique aux crins. J'ajoute qu'il n'y avait dans le péritoine aucune granulation, pas d'adhérences, aucune goutte d'ascite.

L'intervention a duré une heure et demie.

Les suites opératoires ont été des plus simples. Aucune réaction péritonéale; pouls à 80; température ne dépassant pas 37°8 pendant les quatre premiers jours; gaz spontanément par l'anus trente-six heures après l'opération. Par précaution, j'avais, dès le lendemain, sectionné l'appendice extériorisé, mais il n'est passé par là qu'un peu de liquide glaireux.

Au cinquième jour, la température a commencé à osciller entre 37°5 et 38°5, pour arriver vers le quinzième jour même à 39°, avec conservation d'un excellent état général. Cette hyperthermie était due manifestement à une suppuration assez abondante du petit bassin, car le drain suspubien qui, dans les premiers jours ne donnait à l'aspiration que quelques centimètres cubes de sang noir épanché, a laissé écouler à partir de ce moment une quantité assez abondante de pus, et lorsque la malade a quitté ma clinique le vingt-huitième jour, en excellent état, il persistait cependant à la place du drain un trajet suppurant profond de 10 centimètres. La suppuration était complètement tarie six semaines après l'intervention.

Le bouton de Villard fut rendu le 7 juillet.

Mme B... fit pendant l'été une héliothérapie intensive, et en novembre 1926 elle avait grossi de cinq kilogrammes.

Revue un an après, la malade avait repris 15 kilogrammes.

J'ai examiné cette malade dernièrement : aucun trouble fonctionnel; le ventre est souple et indolore; les culs-de-sac et le moignon utérin sont normaux.

Examen des pièces. — *L'examen macroscopique* des pièces, que j'avais ouvertes sitôt après l'opération, avait montré :

1° Des annexes droites saines;

2° Des annexes gauches manifestement tuberculeuses avec un pyo-salpinx;

3° Un segment de recto-sigmoïde de 6 centimètres de hauteur déchiré sur 4 centimètres, et dont les trois quarts de la circonférence étaient malades;

4° Un fibrome utérin gros comme une tête de fœtus à terme, et qui une fois

ouvert présentait de grosses cavernes sans communication avec la cavité utérine, cavernes contenant le même pus grumeleux et manifestement tuberculeux que les annexes.

L'examen histologique pratiqué par le Dr Cleuet au laboratoire du Professeur Curtis, de Lille, confirma les constatations précédentes. (Par suite d'une erreur dans mon service, les annexes malades avaient été jetées, et seuls le fibrome et le sigmoïde purent être examinés par lui.)

« A. Tumeur utérine. — Cette pièce se présente au microscope comme étant formée par un tissu fibreux adulte, riche en fibres collagènes et pauvre en cellules. Des régions entières sont nécrotiques et ont perdu toute structure histologique. Presque partout, on observe une infiltration considérable par les éléments lymphocytaires, et après avoir examiné plusieurs préparations il a été trouvé un follicule tuberculeux typique qui ne laisse aucun doute sur la nature de l'infection.

« Fibrome utérin ayant subi une infection tuberculeuse.

« B. Intestin. — La muqueuse est presque intacte. L'épithélium est bien en place et ne présente aucune solution de continuité. Par places, le chorion est infiltré de cellules rondes.

« La sous-muqueuse présente déjà plus de modifications; elle est assez fortement infiltrée d'éléments leucocytaires, surtout de lymphocytes.

« Dans les couches musculaires, on trouve également des foyers de lymphocytes, mais c'est dans les couches sous-péritonéales que siège le maximum d'inflammation. On a là un véritable *granulome tuberculeux* avec très peu de follicules typiques. En somme, l'infection tuberculeuse vient *du dehors*.

« C'est une lésion de voisinage, comme pour le fibrome, et la lésion primitive était ailleurs, sans doute du côté des trompes. »

M. Picard, de Douai, s'est donc trouvé en présence d'une forme ulcéro caséeuse ayant envahi la paroi rectale. C'est là une des variétés les plus fréquentes de la tuberculose génitale. C'est aussi celle qui donne lieu aux plus grandes difficultés opératoires et ce n'est jamais sans quelque appréhension que l'on entreprend la cure chirurgicale de cette affection.

A ce point de vue, la tuberculose génitale de la femme affecte des aspects bien variables.

Je laisserai de côté la forme granulique qui s'accompagne presque toujours d'infestation péritonéale et qui se présente cliniquement sous l'aspect d'une ascite généralement très abondante et séreuse. Cette « ascite essentielle de la jeune fille », comme l'appelait Bouilly, présente d'ailleurs une évolution, un pronostic et une thérapeutique bien spéciales.

Dans les variétés de tuberculose *localisée* à l'appareil utéro-annexiel, utérus, trompes et ovaires peuvent être envahis simultanément ou isolément. Toutefois, nous faisons remarquer que, comme dans la tuberculisation de l'appareil génital de l'homme, la glande elle-même est plus rarement atteinte primitivement et le bacille de Koch colonise de préférence dans l'appareil excréteur, c'est-à-dire ici dans l'utérus et les trompes et tout particulièrement dans ces dernières.

Mais si la tuberculose génitale de l'homme est chose banale, chez la femme elle constitue une rareté. Bien que Pollerson donne une proportion de 13 tuberculoses utéro-annexielles sur 100 cas d'inflammation des annexes, les chiffres apportés par la plupart des chirurgiens confirment cette rareté.

Martin, dans sa thèse (Lyon, 1904), donne quelques statistiques probantes : Hansemann estime à 4 p. 100 les tuberculoses génitales de la femme, Targett à 4 p. 100, Chaufton à 5 p. 100. Les chiffres auxquels je suis arrivé sont plus faibles encore. De 1921 au début de 1928, 325 opérations ont été pratiquées dans mon service pour annexite; 8 seulement étaient tuberculeuses. Ce qui donne un pourcentage de 2,4 p. 100 environ.

La tuberculose exclusivement limitée à la trompe est très rare, car très rapidement le corps utérin est envahi. Peut-être même la tuberculisation de la muqueuse du corps précède-t-elle celle de la trompe. En général, quand on opère ces malades, on constate un envahissement simultané des deux organes et les lésions tubaires sont, d'habitude, plus accentuées.

De fait, la forme granulique est exceptionnelle. La lésion essentielle est le nodule tuberculeux tantôt au stade de crudité, tantôt au stade de caséification et d'ulcération. L'évolution lente ordinairement du tuberculome utéro-annexiel amène du côté des autres organes pelviens et du péritoine qui les recouvre une réaction, chronique également, parfois coupée de poussées aiguës, mais qui va provoquer des adhérences résistantes et fibreuses de la séreuse et du tissu conjonctif sous-jacent au milieu desquelles évoluent cependant et se caséifient les nodules tuberculeux. Aussi, à un moment donné, tout le petit bassin se trouve comblé par une confusion en apparence inextricable d'organes où se mêlent le côlon pelvien, le rectum, l'intestin grêle, l'épiploon, l'utérus et ses annexes, enfin la vessie. Le tuberculome détruit non seulement les parois de la trompe et de l'utérus, mais encore envahit les tuniques de l'intestin grêle et gros au travers desquelles il finit par s'ouvrir.

Cette forme ulcéro-caséeuse est celle que l'on trouve le plus ordinairement en clinique et il est souvent impossible, lorsqu'on opère de tels cas, de ne pas ouvrir une ou plusieurs anses intestinales, et si, par chance, cet accident ne s'est pas produit, il n'est pas exceptionnel de voir dans les jours qui suivent une fistule stercorale s'établir, car l'intestin tuberculisé s'est ulcéré spontanément. On comprend que, dans ces conditions, certains chirurgiens, déçus par les suites immédiates et la lenteur des résultats, aient renoncé à intervenir dans les tuberculoses génitales de la femme.

Ce que j'ai pu observer moi-même m'a cependant convaincu du contraire, car les résultats éloignés peuvent être excellents, si l'on peut éviter les accidents immédiats et s'armer de patience dans les soins consécutifs. M. Picard (de Douai) n'a pas craint de se lancer dans cette chirurgie difficile et le remarquable résultat qu'il a obtenu l'en a récompensé.

Les accidents opératoires sont loin d'être rares en raison de l'adhérence et de la fusion des divers organes pelviens. Cependant tous ne sont pas exposés au même degré. La vessie, quoique adhérente, est en général facile à libérer; les uretères ne sont guère en danger. Au contraire, le tube digestif est toujours plus ou moins compromis, et les accidents, comme celui qui arriva à M. Picard, sont très fréquents. Peut-être, quand la déchirure porte sur une anse grêle, peut-on être amené à pratiquer une résection. Pour mon compte, j'ai toujours pu suturer sans rétrécir outre mesure le calibre intes-

final. Dans le cas qui nous occupe, M. Picard a préféré réséquer un segment du recto-sigmoïde. C'était là une décision hardie que les suites ont justifiée. Il est bien probable que je m'en serais tenu encore ici à une suture, si étendue qu'ait été la déchirure, car le calibre du rectum est trop large pour que le rétrécissement soit à redouter. Au reste, j'aurais peut-être fait ce qu'a fait M. Picard, si j'avais été à sa place.

Il arrive aussi que l'intestin ne soit pas déchiré au cours de l'opération, mais que sa paroi soit seulement irrégulière, infiltrée aux points adhérents. Dans les jours suivants, elle va s'ulcérer spontanément et donner lieu à une fistule. J'ai vu le fait se produire deux fois.

C'est pour cette raison qu'il me paraît sage de drainer largement le pelvis en l'isolant du reste du ventre au moyen de compresses. Qu'on appelle cette manière de faire « colossal tamponade » avec les Allemands, « gauze pocking » avec les Anglais, drainage et Mikulicz avec M. J.-L. Faure, peu importe le mot, le principe seul est à retenir : il faut largement isoler le territoire infecté et laisser une issue facile aux produits septiques qui peuvent se produire,

Il est incontestable que l'ablation de l'utérus et des annexes pour tuberculose est une opération bien autrement grave que dans les annexites banales. Mais il est certain aussi que dans un grand nombre de cas, contre toute attente, et malgré la nature de la maladie, les malades guérissent complètement et retrouvent une santé florissante alors qu'on les avait jugées désespérées. L'étude des huit observations de mon service, dont je parlais plus haut, peut me servir d'exemples. Sur ces huit opérées, une succomba le lendemain même de l'opération. Des sept restant, une jeune fille de dix-neuf ans, arrivée au degré extrême de l'amaigrissement et dont les poumons étaient atteints, fut opérée en 1925. Malgré l'intervention, l'état général ne s'améliora pas et elle succomba en 1926 aux progrès de la cachexie tuberculeuse. Mais les six autres sont parfaitement vivantes et jouissent d'un état de santé qu'on n'aurait pas osé prédire avant l'opération. L'une d'elles, opérée il y a trois ans, à l'âge de vingt et un ans, était dans un état lamentable. Elle résista à la fièvre ectique, aux escarres, à la fistulisation de son côlon. On dut l'opérer dix fois de cet anus accidentel. Elle a repris aujourd'hui son métier de couturière, bien que conservant encore un petit trajet fistuleux.

L'observation de M. Picard est une preuve de plus de ce que peut donner la chirurgie dans les cas de ce genre. Je vous propose de publier son observation dans nos Bulletins et de le remercier de nous l'avoir adressée.

A propos du traitement de la plaie tétanigène. Guérison par amputation d'un cas grave de tétanos post-opératoire.

par M. **Arrivat** (de Béziers).

Rapport de M. Louis Bazy.

Le rapport que j'ai l'honneur de présenter aujourd'hui à la Société de Chirurgie n'est que la suite de celui que je vous ai lu le 1er février dernier à propos d'une observation qui nous avait été envoyée par MM. Raul et Nerson, de Strasbourg. Peut-être vous souviendrez-vous qu'à cette occasion j'avais insisté sur l'importance qu'avait, à mes yeux, le traitement de la plaie tétanigène, traitement trop souvent négligé comme inutile ou insuffisant et dont pourtant l'intérêt ne saurait trop être souligné.

Ayant écrit : « Ceci nous conduira à parler des avantages des pansements sériques locaux et aussi parfois des indications de l'amputation dans le tétanos », mon ami Brisset apporta une impressionnante série de tétanos graves guéris par la seule injection intrarachidienne d'antitoxine tétanique sans amputation, et dépassant ma pensée, comme il eut la courtoisie de le reconnaître, il crut que je préconisais l'amputation comme un moyen de traitement et de guérison du tétanos. Une observation de M. Leclerc me permit opportunément de préciser mon point de vue. Je me félicite, toutefois, d'avoir soulevé cette discussion qui, comme toutes celles qui ont lieu ici, a toujours un retentissement lointain, car voici que M. Arrivat, de Béziers, nous adresse une observation que je voudrais vous lire intégralement parce qu'elle me paraît présenter un intérêt pratique de premier ordre. Voici cette observation :

Je suivais, depuis le début de 1928, un jeune homme de vingt et un ans, atteint d'ostéo-arthrite bacillaire du cou-de-pied droit à marche très rapide. En mai, en présence d'une aggravation marquée des lésions osseuses et d'une fistulisation récente dans l'appareil plâtré, je fis accepter au malade l'idée d'une opération sanglante.

Cette opération pratiquée le 19 mai sous anesthésie générale au balsoforme consista :

1° Dans un premier temps aseptique, à évider très largement les lésions osseuses : astragalectomie, évidement du calcanéum, de l'épiphyse tibiale, de la malléole péronière.

2° Dans un second temps septique, à extirper la fistule suppurante et à nettoyer à la curette son foyer d'origine.

L'opération s'était déroulée sans incidents, j'en attendais un bon résultat et les suites immédiates confirmèrent cette impression. Un léger mouvement fébrile des premiers jours paraît enrayé le 26 mai; ce jour-là, je renouvelle le pansement et je constate l'évolution aseptique de mon intervention principale tandis que la suppuration a presque entièrement disparu au niveau de la fistule.

Le 27 mai, trismus et raideur de la nuque sans crises de contracture, sans fièvre.

Le 28, même état avec en plus une contracture intense des muscles de la

face donnant l'aspect sardonique qui ne cessera plus jusqu'à la fin ; deux crises de contracture localisées à la tête et à la nuque.

Traitement : sérum anti-tétanique ordinaire, 40 intramusculaire ; 20 intrarachidien.

Le 29, état très aggravé, mais sans fièvre : crises de contracture toutes les demi-heures prenant la tête, le cou, le thorax ; ébauche d'opisthotonos. Sérum A. T. ord. : 30 intramusculaire, 20 intraveineux.

La situation ne cesse de s'aggraver dans le cours de cette journée ; les paroxysmes reviennent tous les quarts d'heure ; certains s'accompagnent de contracture de tous les muscles respiratoires donnant l'impression que le malade va asphyxier, dès ce moment on va traiter ces paroxysmes par l'inhalation de chloroforme et on arrive à faire avorter la plupart des crises. Le soir, on a pu se procurer du sérum purifié à 5.000 unités ; on en injecte dans la nuit 60 cent. cubes intraveineux.

Le 30, même situation avec crises très fréquentes traitées par l'inhalation de chloroforme ; tout le corps participe et on a l'opisthotonos complet.

Sérum purifié : 20 cent. cubes intraveineux, 20 cent. cubes intrarachidien.

Le 31, la fièvre commence à s'allumer ; les crises sont toujours très fréquentes ; le moindre mouvement, le moindre bruit les déclenche ; la mise en position de rachicentèse provoque une crise d'asphyxie qui parait devoir être terminale ; on renoncera désormais aux injections rachidiennes. Sérum purifié : 20 cent. cubes intrarachidiens, 20 cent. cubes intraveineux.

Du 1er au 4 juin, amélioration : les crises deviennent de moins en moins fréquentes et moins longues ; le chloroforme est remplacé par les suppositoires d'Hemypnal Ciba qui, à la dose moyenne de 2 par vingt-quatre heures, ont maintenu le malade dans un calme parfait. Sérum purifié : 40 cent. cubes intraveineux par jour.

L'accalmie ne dure pas ; le 5 et le 6 juin, la température remonte, le pouls devient fréquent ; les paroxysmes deviennent subintrants, légers tant que le malade est sous l'effet de l'hemypnal, très violents dès que cet effet se fait moins sentir. La situation est désespérée.

Les jours précédents, l'état de la plaie du pied était excellent ; réunion par première intention de la plaie aseptique et absence totale de suppuration à l'ancienne fistule. Cette bonne évolution persiste.

J'hésitais à sacrifier un membre dont j'attendais un bon résultat fonctionnel.

Le 7 juin, l'issue me paraît devoir être rapidement fatale, car les crises ne cessent presque plus.

A 9 heures du matin, sous quelques bouffées de chloroforme, je pratique une amputation de jambe très rapide à la partie moyenne ; la plaie est inondée de sérum purifié ; j'injecte lentement 60 cent. cubes de sérum purifié dans les nerfs tibial antérieur et surtout tibial postérieur ; la plaie est laissée ouverte. Je profite de l'anesthésie pour faire une injection intrarachidienne de 20 cent. cubes.

Le malade a bien supporté l'opération. Il aura encore une crise à 14 heures et ce sera la dernière ; le soir même et le lendemain quelques secousses provoquées par les bruits et les mouvements et ce sera la fin.

Le 8 et le 9 juin, on fait encore 40 cent. cubes intraveineux de sérum purifié.

Les 10, 11, 12, on ne fait plus que 20 cent. cubes intraveineux.

Les crises ont complètement disparu, la température baisse, le pouls tombe à la normale, le trismus et la raideur de la nuque seuls persistent. La plaie d'amputation est très belle.

Les 11 et 12 juin, sans aucun autre signe de tétanos, la température subit une nouvelle ascension ; elle arrive à 40° le 12 au soir avec un pouls à 104.

Aucun paroxysme ; le trismus persiste, mais la raideur de la nuque diminue.

Du côté de la plaie d'amputation, léger sphacèle des bords cutanés avec un peu de rougeur en bordure ; cela ne me paraît pas suffisant pour expliquer la fièvre aussi élevée.

Je reste très perplexe et à la fois très inquiet de cette situation; et, frappé de la discordance entre l'état général et les symptômes tétaniques, je décide d'interrompre la sérothérapie.

Dès le lendemain, la température baisse progressivement et définitivement.

Le 20 juin, le malade est complètement rétabli; sa plaie d'amputation est en voie de cicatrisation.

Ainsi donc voici un malade qui semble courir à une mort certaine, malgré la sérothérapie antitoxique appliquée par voie sous-cutanée, par voie intraveineuse et par voie rachidienne et à des doses importantes, puisque l'opéré a reçu 110 cent. cubes de sérum antitétanique ordinaire et 560 cent. cubes de sérum purifié dosé à 5.000 unités. La suppression du foyer tétanigène procure une guérison qui apparaissait comme impossible. On pourra objecter, il est vrai, que le tétanos observé avait eu une marche relativement lente. Les premiers symptômes furent constatés le 27 mai, huit jours après l'opération, et l'amputation de cuisse ne fut pratiquée que le 7 juin, soit onze jours après le début des accidents. Il n'est pas douteux que si M. Arrivat s'était trouvé en présence d'un tétanos à marche rapide, comme le cas s'en présente trop souvent, l'amputation n'eût pas réussi à sauver son malade. Mais il n'en reste pas moins que « au moment où l'amputation fut décidée, on pouvait considérer le malade comme perdu; il présentait le tableau des tétanos aigus les plus graves. Les injections de sérum purifié avaient paru d'abord produire une détente. Mais l'infection s'était rallumée plus virulente encore. Les paroxysmes portant sur les muscles respiratoires menaçaient à chaque fois de provoquer l'asphyxie; certains d'entre eux ne cédaient qu'à une véritable chloroformisation. Or, brusquement, la suppression de la plaie tétanigène produit un renversement subit de la situation; désormais on n'observa plus qu'une crise très violente ». M. Arrivat se trouve donc autorisé à conclure : « Il semble que l'on se trouve ici en présence d'un fait d'une rigueur presque expérimentale. » On me permettra de me réjouir personnellement qu'une discussion soulevée ici ait donné à M. Arrivat l'idée de recourir à l'amputation dans un cas de tétanos et de sauver ainsi son malade. On peut considérer qu'une semblable mutilation est inutile dans la plupart des cas, soit parce que le tétanos évolue trop vite et que l'imprégnation toxique des centres nerveux est d'emblée trop massive pour que la suppression du foyer tétanigène puisse servir utilement, soit encore parce que la sérothérapie antitétanique correctement appliquée, c'est-à-dire pratiquée autant que possible par la voie intrarachidienne, suffit à assurer la guérison. Par contre, si l'on se trouve en présence d'un tétanos aigu, mais évoluant avec une lenteur relative, comme celui de M. Arrivat, et que la sérothérapie antitoxique pratiquée à doses importantes et par voies combinées se montre impuissante à enrayer, dans ces conditions je pense que l'on devra songer à supprimer le foyer tétanigène, fut-ce au prix d'une amputation. M. Arrivat s'est conformé à ces principes. Son malade est guéri. Voilà le meilleur et le plus décisif des arguments. Qu'une pareille indication soit rare, je veux bien en convenir. Ce que je demande, c'est que l'on admette qu'on se trouvera parfois bien de la poser.

J'ai eu grand plaisir aussi à constater que M. Arrivat avait utilisé avec profit l'anesthésie générale pour combattre les crises paroxystiques présentées par son malade et qui semblaient d'autant plus graves que, portant sur les muscles respiratoires, elles menaçaient à tout moment d'entraîner la mort par asphyxie. Je me demande même si ce n'est pas à des soins attentifs et bien compris que M. Arrivat doit d'avoir retardé la marche de ce tétanos grave et, en permettant au système nerveux par l'anesthésie de ne pas s'épuiser et par la sérothérapie de ne pas trop s'imprégner de toxine, s'il n'a pas mis son patient en état de mieux supporter l'amputation et d'en tirer rapidement un bénéfice complet.

On a récemment employé le somnifène pour mettre le système nerveux dans l'état d'apaisement, qui me paraît si nécessaire pour obtenir le succès dans la cure du tétanos. Je n'ai pas l'expérience de la question. Mais ce nouveau procédé me paraît, *a priori*, intéressant.

M. Arrivat a appris après coup que son malade avait présenté à deux ou trois reprises, dans la quinzaine qui précéda l'opération nécessitée par son ostéo-arthrite tuberculeuse, des crises de contracture de la face et de la nuque, passagères, mais très nettes, et il se demande si dès ce moment il n'existait pas un tétanos fruste que l'acte opératoire a brusquement exalté. La chose est fort possible, mais, dans le cas particulier, d'importance secondaire. L'essentiel est que M. Arrivat, ayant adopté une conduite thérapeutique logique, ait guéri un malade qui semblait voué à la mort. Nous devons l'en féliciter en le remerciant de nous avoir envoyé une très belle observation.

M. Etienne Sorrel : Je tiens à m'associer aux conclusions de M. Louis Bazy, en rappelant que j'ai publié ici même[1] une guérison de tétanos chez un enfant, après amputation du pied porteur de la plaie tétanigène.

COMMUNICATIONS

Note à propos d'un cas de rupture du tendon quadricipital (constatations anatomiques),

par M. **Guillaume-Louis**, correspondant national.

Les ruptures du quadriceps fémoral constituent une lésion peu fréquemment observée, et il nous a paru intéressant de présenter à la Société de Chirurgie un cas que nous avons eu l'occasion d'opérer récemment et qui vient confirmer les constatations anatomiques que nous avions déjà faites antérieurement avec notre regretté maître Poirier.

1. Et. Sorrel, Mozer et Delahaye : *Bull. et Mém. de la Soc. Nat. de Chir.*, 1927, p. 568.

M. B..., vingt-sept ans, nous est adressé le 28 mai dernier par notre ami le Dr Marquet (de Thésée); cet homme, pendant un concours de gymnastique, a fait une chute de barre fixe; il est tombé accroupi et a ressenti brutalement une douleur violente au niveau de la cuisse; il n'a pu se relever et on a dû le transporter dans son lit. Le genou a présenté presque aussitôt un œdème avec épanchement assez considérable, et c'est dans ces conditions qu'on nous conduit le blessé.

A l'examen, M. B... présente, au niveau du genou droit, une dépression profonde siégeant au-dessus de la rotule. Celle-ci paraît plus mobile latéralement; l'exploration de tout le genou est douloureuse et il existe une ecchymose accentuée au niveau de la région.

Lorsqu'on enfonce le doigt dans la dépression sus-rotulienne, on sent le bout supérieur du quadriceps qui paraît contracté et forme un relief assez considérable; dans la flexion de la jambe, la rotule s'abaisse et elle remonte dans l'extension. Le blessé est dans l'impossibilité absolue de soulever le talon du plan du lit.

En présence de ces symptômes, le diagnostic de rupture du tendon quadricipital paraît évident, et je décide d'intervenir aussitôt.

Opération. — Incision médiane verticale de 10 centimètres environ permettant de découvrir largement la région sus-rotulienne; l'articulation du genou mise à nu est remplie de caillots sanguins et la synoviale articulaire est déchirée. Je pratique d'abord un nettoyage mécanique complet de cette cavité articulaire avec une compresse stérile; je lave l'articulation à l'éther et je ferme le cul-de-sac synovial. La rupture du tendon quadricipital apparaît très nette, et on reconnaît, aux deux extrémités, les deux bouts tendineux.

Ce tendon a une constitution particulière et n'est pas composé de fibres sensiblement parallèles, mais formé de trois plans distincts qu'il faut reconstituer :

a) Le plan postérieur est représenté par la lame tendineuse du crural; cette lame tendineuse, qui était rabattue sur la face antérieure de la rotule dans la vaste excavation séreuse prérotulienne, est relevée et réunie par quelques points de fil de lin à la face profonde du droit antérieur.

b) Le plan moyen est formé de fibres entrecroisées en V qui unissent les tendons des vastes, immédiatement au-dessus de la rotule et à la face profonde du droit antérieur. Ce plan présente une rupture verticale provenant de la séparation des vastes dont les bords tendineux forment, sur les côtés du foyer, deux bandes verticales. Ces deux bandes tendineuses des vastes sont réunies par un point de suture au-dessus de la rotule et aux bords du tendon du droit antérieur.

c) Le plan antérieur est formé par le tendon du droit antérieur. Les deux extrémités de ce tendon rompu sont ramenées au contact l'une de l'autre et suturées par cinq points de fil de lin.

Le tendon est ainsi reconstitué dans son intégrité anatomique et fonctionnelle. Après un pansement stérile légèrement compressif, le membre est placé dans un enveloppement ouaté et immobilisé dans une gouttière. Après une courte période d'immobilisation (cinq jours), le membre est sorti de la gouttière pour permettre le massage des muscles du mollet et du quadriceps fémoral; dès le neuvième jour, la gouttière est supprimée, les crins cutanés sont enlevés, le malade commence à fléchir son genou et à soulever la jambe: il rentre chez lui au bout de douze jours, et le Dr Marquet, qui veut bien se charger de sa surveillance, constate des améliorations quotidiennes. Quinze jours après l'opération, le blessé peut se lever, il commence à marcher avec une canne; trois jours après, il marche seul sans appui, fléchit sa jambe à angle droit et aujourd'hui il est complètement guéri.

Ce qu'il y a d'intéressant surtout dans cette observation, c'est qu'il

nous a été permis de refaire les constatations anatomiques que nous avions déjà signalées à la Société de Chirurgie et qui doivent guider de façon absolue la ténorraphie dans la rupture du tendon quadricipital.

En effet, aussi bien à l'état anatomique qu'à l'état pathologique, les éléments constituants du quadriceps sont nettement distincts, et c'est là un fait sur lequel mon maître Poirier avait depuis longtemps attiré l'attention.

Au moment où se produit la contraction musculaire, contraction qui est la cause essentielle et primordiale de la rupture, le tendon du droit antérieur supporte le premier et à son maximum la violence.

Fixé à la base rotulienne, et se continuant là avec le ligament rotulien, il cède au niveau de son insertion antérieure. Il est arraché de son attache osseuse et c'est pour cela que son bout supérieur remonte (5 centimètres dans notre observation).

D'autre part, et par ce même fait, les vastes, obliquement dirigés d'arrière en avant vers les bords du tendon droit antérieur, sont brusquement écartés; il y a un véritable écartèlement de leurs fibres tendineuses qui subsistent latéralement sous forme de pont dirigé vers la rotule. Il ne faut pas oublier, en effet, que cette couche fibreuse moyenne du tendon quadricipital s'insère aussi aux bords de l'os mobile qu'est la rotule; et si les vastes, dans la rupture, perdent leurs connexions avec le droit antérieur dont ils s'éloignent de chaque côté, ils gardent leur insertion osseuse; c'est le pont fibreux qu'on trouve latéralement.

Enfin, le muscle profond, le crural placé dans une véritable loge sur la face profonde du droit antérieur est fortement tiraillé quand celui-ci se rompt; il est arraché en quelque sorte de sa niche, et c'est ainsi qu'il se forme une véritable bandelette qu'on trouve très souvent rabattue sur la face superficielle de la rotule.

La synoviale du genou est aussi le plus souvent intéressée dans ces accidents du quadriceps; le cul-de-sac sous-quadricipital se déchire, et cela s'explique puisqu'il vient anatomiquement s'insérer là quelques fibres musculaires décrites normalement sous le nom de muscle tenseur de la synoviale ou sous-crural.

Traitement par la sonde à demeure des fistules œsophagiennes consécutives à l'ablation de diverticules,

par M. **Raymond Grégoire.**

Le diverticule pharyngo-œsophagien est une affection peu fréquente. Son traitement est encore discuté et les suites opératoires en sont assez mal connues. Aussi m'a-t-il semblé intéressant de vous apporter les résultats de quelques exemples que j'ai eu l'occasion d'observer.

Deux complications ont toujours inquiété les opérateurs : l'une est

immédiate, c'est l'infection du tissu cellulaire du cou et du médiastin ; l'autre est tardive, c'est la persistance d'une fistule au niveau de la cicatrice opératoire.

L'infection du tissu cellulaire a tout particulièrement effrayé les chirurriens. Aussi se sont-ils ingéniés à ne pas ouvrir l'œsophage, d'où les opérations de Girard-Bevan, de Schmitt, ou à ne l'ouvrir que secondairement, d'où les procédés en deux temps.

L'ablation d'un diverticule pharyngo-œsophagien n'est pas une intervention exempte de danger. Il suffit de consulter les statistiques pour s'en rendre compte.

Dewitt-Stetten réunit 48 observations. Sur ce nombre, il compte 40 guérisons, mais 23 de ces opérés suppurèrent pendant un temps plus ou moins long. Les 8 opérés restant succombèrent à des accidents variables et la plupart de nature infectieuse (2 de broncho-pneumonie, 2 de phlegmon du tissu cellulaire, 2 de septicémie, 1 d'hémorragie, 1 d'inanition). On obtient ainsi un pourcentage de mortalité de 18 p. 100 environ, ce qui est un chiffre considérable. La statistique de Dewitt-Stetten a été établie en 1910.

En 1918, Judd publie les résultats de 35 cas opérés à la clinique Mayo. Deux opérés seulement succombèrent, et tous les deux le lendemain de l'opération. Le danger opératoire a déjà considérablement diminué.

De 1919 à 1928, j'ai eu l'occasion d'opérer 12 cas de diverticule pharyngo-œsophagien. Je n'ai pas eu à déplorer de décès. Dans tous ces cas, j'ai pratiqué l'extirpation en un temps, ce qui a longtemps paru aux chirurgiens une intervention redoutable. Cependant, si j'ai pu éviter les graves accidents immédiats, il n'en a pas été de même de l'accident secondaire qui est la fistule. Le premier cas a été publié dans les *Archives des Maladies de l'appareil digestif* de 1922, n° 2, page 202. C'était un trajet exclusivement purulent qui a donné pendant près de deux mois et a guéri spontanément. Les deux autres ont été des fistules purulentes et alimentaires; l'histoire en est relatée dans les observations III et VII qui suivent.

Voici, rapidement résumées, les 7 observations encore inédites de diverticules que j'ai eu à opérer. Les 5 autres observations ont été publiées antérieurement[1].

Observation I. — Alexandre P..., soixante-douze ans. Gêne progressive de la déglutition depuis plus de six ans; d'abord pour les aliments solides, puis pour les liquides, régurgitation d'aliments avalés plusieurs jours auparavant. Amaigrissement de 26 kilog. 600 depuis dix-huit mois. Gros diverticule pharyngo-œsophagien vu à l'écran.

17 novembre 1923 : extirpation en un temps. Sorti complètement guéri le 28 novembre 1923.

Obs. II. — René M..., cinquante-neuf ans, voyageur de commerce. Entre à

1. *Archives des Maladies de l'appareil digestif*, en collaboration avec Bensaude et Guéneau, t. XII, n° 3, 1922, p. 145, et *Bull. de la Soc. de Chir.*, 28 février 1923, p. 320.

l'hôpital pour régurgitations datant de huit mois; raucité de la voix; accès de toux et d'étouffement en mangeant. La radiographie montre un diverticule de volume moyen.

23 novembre 1923 : extirpation en un temps; drainage; écoulement séro-purulent le troisième jour qui diminue rapidement. Sort guéri le 7 décembre 1923, complètement cicatrisé.

Obs. III. — Paul M..., cinquante ans, manœuvre, entre le 24 février 1927 pour gêne de la déglutition et douleur rétro-sternale, étranglement et étouffement quand il mange. Bon état général; pas d'amaigrissement. La radiographie montre un diverticule assez grand, mais bas placé : la partie supérieure répond à la dernière cervicale.

Opération le 4 mars 1927 : découverte de l'œsophage par le côté gauche. Il paraît élargi, mais on ne trouve pas de diverticule isolable : plicature longitudinale peu satisfaisante d'ailleurs; fermeture sans drainage.

Revient en décembre 1927 pour les mêmes accidents. La radiographie fait découvrir un diverticule postérieur et bas placé.

Nouvelle opération le 18 décembre 1927 : découverte de l'œsophage par le côté droit. On ne peut découvrir de diverticule. Une sonde est alors introduite par la bouche et butte dans le fond d'une poche diverticulaire qui est *placée entre la muqueuse œsophagienne et la couche musculaire du crico-œsophagien*. Celle-ci est incisée, la poche est alors isolée aisément, réséquée et l'orifice suturé, mais la première opération a provoqué en arrière de l'œsophage la formation de tissu fibreux qui rend difficile cette suture. Drainage.

Trois jours après, tout ce que boit l'opéré passe par la plaie, et ainsi pendant quatre jours. Le malade a faim. Une sonde œsophagienne est introduite dans l'estomac par la bouche et laissée à demeure. En huit jours, la fistule est guérie et la plaie cicatrisée. Pendant ces huit jours, le malade a été nourri exclusivement par la sonde.

Obs. IV. — Eugène V..., cinquante et un ans, entre pour gêne de déglutition. Soigné longtemps pour laryngite. La radiographie montre un petit diverticule pharyngo-œsophagien.

Opération le 4 mars 1924 : très petit diverticule des dimensions d'une noisette. Enfouissement par le procédé de Girard-Bevan. Récidive un an après à la suite d'efforts de toux.

Obs. V. — G..., voyageur de commerce, soixante ans. Etranglement en avalant; phénomène du blocage; régurgitation; odeur fétide de l'haleine. Radiographie : énorme diverticule descendant jusque derrière le manubrium.

Opération le 14 avril 1924 : extirpation en un temps. Sort guéri et cicatrisé dix jours après.

Obs. VI. — L..., marchand de vin, cinquante-cinq ans. Entre pour gêne de la déglutition; régurgitations; amaigrissement de 12 kilogrammes. La radiographie montre un énorme diverticule de l'œsophage.

Opération le 19 octobre 1926 : ablation en un temps. Rentre chez lui le 1er novembre 1926 complètement guéri.

Obs. VII. — Mlle P... Entre pour amaigrissement; gêne de la déglutition; odeur fétide de l'haleine; phénomène du blocage de l'œsophage en mangeant; régurgitation; bruits aériques à la pression du cou. Radiographie : gros diverticule descendant jusqu'au niveau du manubrium.

Opération le 19 mai 1927 : résection en un temps par incision du cou à gauche. Rentre chez elle quinze jours après, conservant un très léger suintement par la cicatrice.

Revient le 15 avril 1928 : le trajet s'est agrandi et suppure abondamment; de temps à autre les aliments liquides passent par la fistule.

Deuxième opération le 18 *février* 1928 : on trouve une petite poche purulente en arrière et à droite de l'œsophage. De cette poche, part un trajet qui remonte jusqu'à l'ancien orifice du diverticule. Essai de suture œsophagienne impossible : tamponnement du trajet.

A la première tentative d'alimentation, presque tout passe par le trajet et la plaie du cou.

Mise en place d'une sonde à demeure par laquelle la malade sera dorénavant alimentée. Trois semaines après, elle rentre chez elle, complètement cicatrisée.

Ainsi donc, sur 12 opérations de résection en un temps de diverticule pharyngo-œsophagien, j'ai eu trois fistules. La première guérit spontanément. Les deux autres, qui étaient purulents et alimentaires, m'inquiétèrent bien autrement. En effet, la plus grande partie des aliments passaient par la plaie, en sorte qu'il devenait impossible de nourrir ces malades qui, du reste, très rapidement, se plaignirent de souffrir de la faim.

Il fallait de toute nécessité agir, car les porteurs de diverticules œsophagiens s'alimentent mal depuis longtemps. Ils ont souvent maigri dans des proportions considérables. On ne peut donc les laisser que peu de jours sans nourriture.

J'avais d'abord envisagé l'éventualité d'une gastrostomie, ce qui aurait permis l'alimentation pendant que, d'autre part, la fistule se serait guérie secondairement. Mais ce procédé ne me souriait guère. C'est alors que j'eus l'idée d'introduire dans l'estomac une sonde œsophagienne que je laissais à demeure en la fixant par un fil à la joue. A ma grande surprise, les deux trajets fistuleux se cicatrisèrent complètement en quelques jours.

J'ai pensé qu'il pouvait être utile de vous communiquer ce moyen simple de parer à cette ennuyeuse complication.

Ostéochondromatose de la hanche,

par M. **Pierre Fredet**.

L'étude des corps étrangers articulaires a fait de sérieux progrès en ces dernières années. Néanmoins, tout n'est pas dit sur un tel sujet et j'en veux pour preuve deux mémoires importants récemment publiés par les *Annales d'Anatomie pathologique*, celui de E. Brenckmann en novembre 1927 et le très bel exposé de P. Moulonguet en avril 1928. Notre collègue, dans un travail riche de documentation et d'idées personnelles, fournit sur cette question la plus claire des mises au point et la majorité de ses conclusions semble devoir être adoptée.

Parmi les types cliniques et anatomiques, il en est un que l'on connait depuis longtemps, mais sur lequel Melvin S. Henderson a particulièrement attiré l'attention, en lui donnant un nom nouveau, *ostéochondromatose*,

type caractérisé par l'existence de corps cartilagineux ou ostéo-cartilagineux, en grand nombre, généralement petits et siégeant dans des articulations d'apparence saine. On admet communément que ces corps naissent de la synoviale ou aux dépens de la zone marginale du cartilage articulaire, ce qui revient au même. Certains observateurs auraient pu suivre toutes les phases de leur développement, à partir de la nodosité sessile, puis pédiculisée, jusqu'au corps libre dans la cavité articulaire.

Plusieurs de ceux qui ont étudié cette affection avant Henderson, et Henderson lui-même, la considèrent comme une néoplasie bénigne (P. Reichel, par exemple, *Chondromatose der Kniegelenkkapsel*, 1900; W. Müller, *Ueber diffuses Enchondrom der Gelenkkapsel*, 1902; O. Langemak, *Zur Kenntniss der Chondrome und anderer seltener Geschwülste der Gelenke*, 1904; Kobylinski, *Gelenkenchondrome*, 1909; R. Eden, *Gelenkchondrome*, 1914; etc.).

P. Moulonguet critique vivement cette interprétation que sanctionne le terme introduit par Henderson, car elle conduirait à « dissocier le groupe bien autonome des corps étrangers synoviaux qui — à son avis — doit rester lié à la notion d'arthrite chronique déformante », c'est-à-dire à l'idée de processus diathésique ou dystrophique. Mais, en supposant même que l'ostéochondromatose ne soit pas une entité morbide distincte de l'arthrite déformante et qu'on n'ait pas le droit de l'expliquer par un processus néoplasique, il faut reconnaître qu'elle représente tout au moins une modalité évolutive bien spéciale des arthrites sèches, digne d'être envisagée à part, assez rare d'ailleurs, puisqu'on en compte les exemples.

Hugh T. Jones, en 1924, colligeant les cas publiés de 1900 à 1923 et ceux qui ont été observés à la clinique de Mayo de 1910 à 1923 (19), n'arrive qu'à un total de 46. Il est vrai qu'il semble ignorer systématiquement les observations françaises, comme celles de Rouvillois (1, coude), de Robineau (3, coude), de Jeanne (1, coude), exposées à notre Société en 1919 et 1921, de Lerat (1, coude) qui figure dans la *thèse* de Vaton, 1923, et qu'a reproduite notre collègue Lance dans un intéressant article de la *Gazette des Hôpitaux*, de Rocher et Aygueparse (1, genou, *Soc. de Médecine de Bordeaux*, 1923).

On pourrait ajouter à cette liste les trois cas récents de Leriche (2, coude, 1, genou), et celui de Lecène (1, coude) publiés par Brenckmann.

Néanmoins, si l'on faisait un relevé complet de la littérature, ancienne et moderne, on atteindrait tout au plus la centaine. Encore, presque toutes les observations se rapportent-elles au coude et au genou. Je n'en ai pu trouver qu'une seule relative à la coxo-fémorale, celle de Eden, et la radiographie qui l'accompagne n'a rien de caractéristique.

C'est pourquoi j'ai cru bon de vous apporter un cas nouveau d'ostéochondromatose de la hanche, avec des images vraiment démonstratives.

Il s'agit d'un manœuvre âgé de trente-quatre ans, qui m'a été envoyé par le Dr Zippel, de Dijon, et qui se plaignait vaguement de la hanche. Rien de notable dans ses antécédents, pas même de traumatisme.

La radiographie a révélé l'existence d'une ostéochondromatose typique. Voici deux radiographies, de face et de profil, exécutées par M. Henri Béclère, avec l'habileté que vous lui connaissez (fig. 1 et 2). On peut y compter une soixantaine de corps étrangers sphériques ou ovoïdes, offrant l'aspect nuageux habituel, disséminés tout autour du col fémoral.

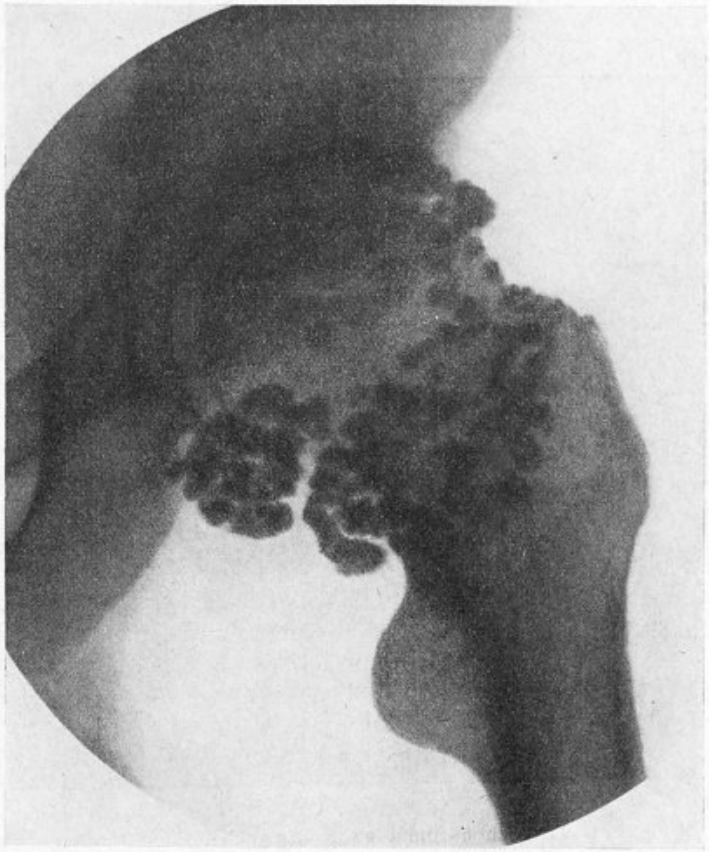

Fig. 1. — Ostéochondromatose de la hanche. Vue antéro-postérieure.

On conçoit que les accidents de blocage par coincement entre les surfaces articulaires bâillantes, si fréquents au coude et au genou, ne puissent guère se produire à la hanche, étant donné l'emboîtement de la tête fémorale dans le cotyle. Les corps étrangers interposés entre le col et le manchon capsulaire se comportent, pour ainsi dire, comme les éléments d'un roulement à billes.

Aussi, le malade était-il bien peu gêné. Mais, dès qu'il vit sa radiogra-

phie, il n'eut de cesse qu'on lui retirât ses corps étrangers. Je me suis efforcé de satisfaire son désir, mais je me suis borné à attaquer l'articulation par voie antérieure, en passant entre le tenseur du fascia lata et la longue portion du quadriceps d'une part, et le psoas d'autre part. Cette voie paraît large, *a priori*, mais elle n'est pas aussi commode qu'on pourrait le croire, car on est gêné par les vaisseaux et nerfs de la longue portion du quadriceps, qu'il convient évidemment de ménager.

La face antérieure de la capsule incisée, un peu de liquide clair est sorti

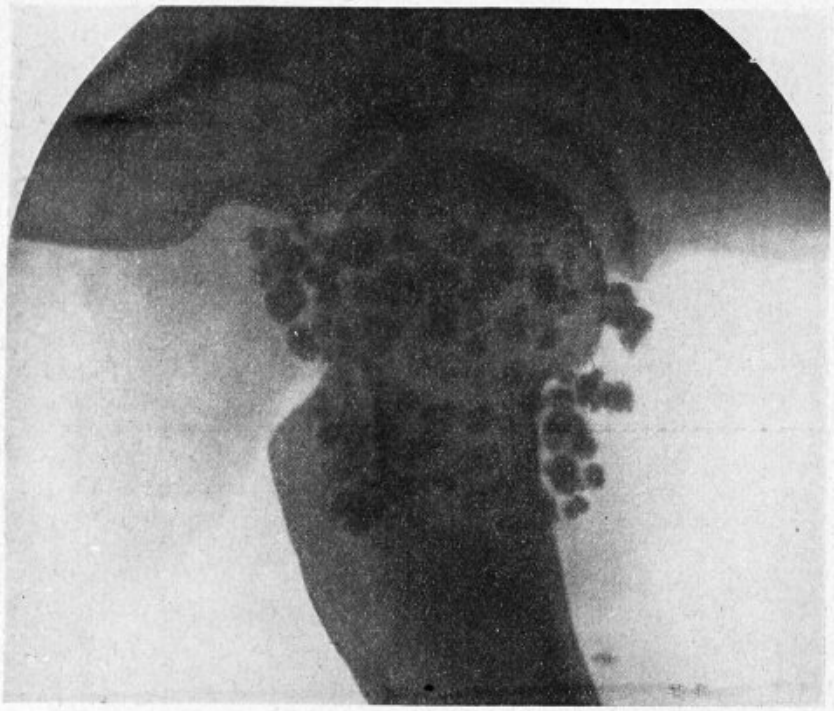

Fig. 2. — Ostéochondromatose de la hanche. Vue latérale.

de la jointure et, en mettant la cuisse en flexion, j'ai pu explorer avec le doigt la cavité articulaire, cheminer autour du col, palper une assez grande étendue de la synoviale et extraire un certain nombre de corps étrangers, mais pas tous. La partie accessible du sourcil cotyloïdien ne présentait rien d'anormal ; sur la portion explorable de la capsule, je n'ai senti ni plaque cartilagineuse, ni corps étranger. Les surfaces articulaires roulaient l'une sur l'autre avec la plus grande douceur.

Pour extraire la totalité des corps étrangers, il aurait fallu attaquer l'articulation par une voie plus large et plus mutilante. Dans le cas parti-

culier, une opération de ce genre aurait été disproportionnée avec la faible gêne éprouvée par le malade. A plus forte raison, jamais ne me serait venue l'idée de réséquer l'articulation comme l'ont fait, dans des cas analogues, Lexer, Kobalynski et Eden.

Les corps extraits, dont voici quelques échantillons, offrent les caractères macroscopiques habituels des arthrophytes; ils ont le volume de petits ou de gros pois; quelques-uns portent encore un court pédicule qui démontre leurs connexions momentanées avec la synoviale.

M. P. Moulonguet a bien voulu faire un examen histologique de quelques-uns de ces corps et me remettre la note suivante :

« Il s'agit d'ecchondroses, abondamment calcifiées, mais non ossifiées. Le tissu cartilagineux est remarquable par son abondance en fibres (fibrocartilage) et par l'existence de petits noyaux rappelant la structure des enchondromes en croissance. »

M. **Albert Mouchet** : J'ai observé un cas analogue à celui de mon ami Fredet, mais au genou. Il s'agissait d'un homme d'une cinquantaine d'années qui se plaignait d'une hydarthrose du genou dont je ne pouvais guère trouver la cause. Il ne présentait d'ailleurs aucun autre trouble fonctionnel que celui qui résultait de son hydarthrose, c'est-à-dire une certaine faiblesse dans la marche.

La radiographie permit de constater la présence d'un nombre considérable de corps étrangers, analogues à ceux que Fredet vient de nous montrer mais encore plus petits.

A la différence du malade de Fredet, le mien ne voulut pas se faire opérer. Je le revois de temps en temps; il ne souffre pas de son genou et il s'accommode fort bien, jusqu'à nouvel ordre, de ses corps étrangers.

M. **Rouvillois** : M. Fredet ayant bien voulu faire allusion au cas que je vous ai présenté, il y a longtemps déjà (en 1919), je rappelle qu'il s'agissait d'un malade dont le coude était véritablement bourré de petits corps étrangers. Or, comme le malade de M. Fredet et comme celui de M. Mouchet, il n'avait aucune gêne fonctionnelle, il avait conservé la flexion et l'extension du coude avec une amplitude normale, de sorte que, malgré mon insistance, il a refusé l'intervention chirurgicale.

PRÉSENTATIONS DE MALADES

Autoplastie de la paume de la main et de la face palmaire des doigts par greffe italienne,

par M. **Moure**.

Cette enfant, de quatre ans, que j'ai l'honneur de vous présenter, m'a été adressée, à la suite d'une brûlure grave, avec une synéchie complète du pouce et des quatre doigts, avec la paume de la main droite. L'impotence fonctionnelle était absolue. Le pouce, en particulier, faisait absolument corps avec la paume de la main. Les phalangines et les phalangettes nécrosées étaient tombées, et les doigts représentés par la 1re phalange étaient fléchis et adhérents à la paume ; seule leur extrémité était libre.

J'ai procédé à la libération, au bistouri, du pouce et des quatre doigts, en faisant une incision transversale, au niveau de la zone adhérente. J'ai pu ainsi, progressivement, redresser et écarter les doigts. J'ai constaté que les tendons fléchisseurs étaient heureusement à peu près intacts et qu'ils ne retenaient pas l'extension des doigts. Mais j'ai dû les libérer et inciser autour d'eux de nombreux tractus fibreux. Le redressement et l'écartement des cinq doigts, ainsi libérés, provoquèrent une large surface cruentée, qui occupait toute la face palmaire de la main et des doigts. Pour la réparer, il était donc absolument nécessaire de prélever un large greffon cutané, doublé de tissu cellulaire. Après avoir excisé tout ce qui restait de tissu fibreux cicatriciel, j'ai introduit la main, ainsi avivée, sous la peau du dos, décollée par une courte incision verticale. La main, tout entière, la paume dirigée en arrière, fut ainsi placée sous la peau du dos et la lèvre interne de l'incision fut suturée à l'extrémité inférieure de la peau du poignet, avivée et décollée. Les moignons des doigts furent placés sous la peau, en extension forcée, très écartés les uns des autres et maintenus dans cette position par un fil qui traversait la peau à leur extrémité. La main fut mise ainsi en nourrice pendant seize jours. Puis, dans un deuxième temps, j'ai excisé le lambeau cutané en passant largement à 1 centimètre au delà de l'extrémité des doigts. La main libérée était ainsi transformée en une véritable palette.

Une dizaine de jours plus tard, dans un troisième temps, j'ai taillé ce lambeau en languettes, par des incisions interdigitales, entre le pouce et l'index, puis, entre l'index et le médius, enfin, entre l'annulaire et le cinquième doigt, en taillant à l'extrémité de chacun un bon lambeau cutané, ramené vers la face dorsale, dans le but d'allonger un peu les moignons des doigts. Craignant de nuire à la vitalité du lambeau, j'ai préféré ne pas faire davantage dans cette séance opératoire, et j'ai, dans un quatrième temps, quatre jours plus tard, séparé et habillé le médius et l'annulaire.

Actuellement, quinze jours après ce dernier temps, vous pouvez con-

stater que la main a déjà recouvré une partie de ses fonctions, et j'espère que cette enfant pourra arriver à se servir de cette main qui était complètement impotente et douloureuse.

La plaie dorsale résultant du prélèvement de ce vaste lambeau a été simplement pansée à plat, et elle est actuellement en voie de cicatrisation normale.

Rétrécissement rectal avec fistules et destruction partielle du périnée et de la paroi vésicale,

par M. Sauvé.

Je vous présente une malade qui, par l'étendue des lésions, est vraiment extraordinaire. Venue à la maison Dubois pour une incontinence d'urine, elle présente en réalité trois lésions :

Un rétrécissement rectal très serré avec fistules multiples;

Une destruction du plancher périnéal;

Une destruction de la paroi vésico-vaginale dans la moitié inférieure, avec disparition de l'urètre et large béance de la vessie en arrière.

La pathogénie de cette lésion semble obscure ; néanmoins, l'incontinence d'urine, dans la destruction de la paroi vésicale, semble due à une radiothérapie intensive que la malade a subie en 1924. Elle avait été antérieurement traitée pour syphilis avant la guerre, et elle avait subi en 1922 une périnéorraphie.

Arrachement du nerf radial sorti par l'aisselle, reposition et suture du nerf. Guérison,

par M. J.-Ch. Bloch.

M. Auvray, rapporteur.

PRÉSENTATIONS DE PIÈCES

Appendicite gangréneuse avec perforation au niveau d'un calcul géant. Symptomatologie fruste,

par M. F. M. Cadenat.

En voyant ce calcul grisâtre et dur, long de 3 centimètres, large de 2, en apercevant de loin la pièce qui l'accompagne, piriforme, de la longueur et des dimensions du pouce, peut-être pensez-vous qu'il s'agit d'une vésicule et d'un calcul biliaire?

Or ce calcul se trouvait à la base d'un appendice, à moitié engagé dans le cæcum. A ce niveau il y avait une perforation large comme une grosse lentille par laquelle le calcul était visible, et tout autour de la perforation une large plaque de sphacèle. En amont du calcul, l'organe était distendu comme vous pouvez vous en rendre compte, et plein de pus. Dieulafoy eût été heureux de voir aussi complètement réalisée sa fameuse « cavité close ».

Mais si je vous présente cette pièce, c'est moins pour ses caractères anatomo-pathologiques (bien que je n'aie jamais personnellement observé de calcul appendiculaire aussi volumineux) que parce que des lésions aussi importantes se sont produites sans provoquer d'autres symptômes qu'une très légère sensibilité de la fosse iliaque droite. Le malade est venu en marchant à l'hôpital; la température, même le soir, était nulle, et la douleur qu'il accusait était des plus discrètes. La pression de la main était parfaitement tolérée, elle augmentait un peu la douleur, mais ne provoquait ni la moindre contracture, ni le moindre mouvement de défense de la paroi. Et pourtant il y avait dans l'abdomen, limité heureusement par des adhérences épiploïques, un abcès à pus gangréneux. J'eus beaucoup de peine à fermer la perforation laissée par ce volumineux calcul à cause de la mauvaise qualité de la paroi intestinale, et je puis vous assurer que je ne pensai pas à refermer sans drainage. Au contact de la suture, renforcée par l'épiploon, je mis un drain 35, refermai le péritoine dans la partie supérieure de l'incision et laissai les plans musculo-cutanés complètement ouverts en les imbibant largement de sérum anti-gangréneux.

Malgré le sphacèle inévitable des couches superficielles de la paroi, les suites furent excellentes, et cela n'a rien de surprenant puisque l'opération put être faite encore assez tôt, le quatrième jour.

Vous avez certainement observé des cas analogues, mais celui-ci me semble particulièrement démonstratif. En matière d'appendicite, je crois que l'on passe par plusieurs phases : au début, une ardeur chirurgicale peut-être excessive nous fait enlever beaucoup d'appendices; plus tard, ayant observé que certains de ces appendices n'étaient pas malades, on modère son bistouri, jusqu'au moment où constatant un de ces cas d'appen-

dices gangrenés malgré des symptômes insignifiants on redevient interventionniste à outrance. J'avoue que depuis longtemps déjà j'en suis arrivé à ce stade, et je ne crois pas devoir évoluer d'ici longtemps.

Quant au calcul, j'ai tenu à vous le montrer dans son intégrité. Mais il serait bon de le faire examiner chimiquement pour s'assurer qu'il ne s'agit pas d'un calcul biliaire évacué dans l'intestin. L'absence complète de symptômes hépatiques, chez ce malade de trente ans, ne me semble d'ailleurs pas en faveur de cette hypothèse, non plus que la localisation du calcul dans la base de l'appendice.

Diverticule de Meckel géant,

par **M. L. Grimault** (d'Algrange).

M. Capette, rapporteur.

Cette présentation sera publiée dans le prochain Bulletin.

ÉLECTION D'UNE COMMISSION CHARGÉE D'EXAMINER LES TITRES DES CANDIDATS A TROIS PLACES VACANTES DE MEMBRES TITULAIRES

Nombre de votants : 44.

MM.	Ducrocquet	43 voix.	Élu.
	Deniker	43 —	Élu.
	Hartmann	42 —	Élu.
	Gernez	1	
	Veau	1	
	Mondor	1	

Cette Commission fera son rapport dans un comité secret qui aura lieu à l'issue de la séance du 7 novembre.

ERRATUM

Dans le rapport de M. Toupet sur une observation de M. Jean Quénu « Plaie de la rate prise pour une plaie du cœur, splénectomie par voie thoracique antérieure, guérison » publié dans le précédent Bulletin, *page 978*, rectifier comme suit les *deux dernières colonnes du premier tableau* :

	TEMPS de saignement	TEMPS de coagulation
1er décembre 1926.	3 minutes	10 minutes
5 décembre 1926	2 min. 1/2	3 min. 1/2
17 décembre 1926	1 min. 1/2	7 min. 1/2
1er mai 1927	30 secondes	7 minutes

Le Secrétaire annuel, M. A. Bréchot.

L. Maretheux, imprimeur, 1, rue Cassette, Paris.

BULLETINS ET MÉMOIRES

DE LA SOCIÉTÉ NATIONALE DE CHIRURGIE



Séance du 24 octobre 1928.

Présidence de M. OMBRÉDANNE, *président.*

PROCÈS-VERBAL

La rédaction du procès-verbal de la précédente séance est mise aux voix et adoptée.

CORRESPONDANCE

La correspondance comprend :

1° Les journaux et publications périodiques de la semaine.

2° Des lettres de MM. Küss et MOCQUOT, s'excusant de ne pouvoir assister à la séance.

3° Un travail de M. AUMONT (Versailles), intitulé : *Cystostomie et hématurie d'origine prostatique.*

M. MICHON, rapporteur.

4° Un travail de M. AUMONT (Versailles), intitulé : *Résultats éloignés de deux interventions pour traumatisme du coude par voie trans-olécranienne.*

M. ALGLAVE, rapporteur.

5° Un travail de M. CHARBONNEL (Bordeaux), intitulé : *A propos de la prothèse externe en chirurgie osseuse.*

M. ALGLAVE, rapporteur.

6° Un travail de M. LADURON (Auvelais), intitulé : *Ulcère gastrique perforé et invagination intestinale.*

M. DENIKER, rapporteur.

7° Un travail de M. LECLERC (Dijon), intitulé : *Diverticule de l'œsophage cervical; résection en un temps.*

M. GRÉGOIRE, rapporteur.

8° Un travail de M. MOULONGUET (Paris), intitulé : *Cholécystite calculeuse avec hématémèse.*

M. CADENAT, rapporteur.

9° Un travail de MM. STULZ et STRICKER, intitulé : *Traumatismes fermés*

du crâne suivis d'hypotension aiguë du liquide céphalo-rachidien ; traitement par les injections intraveineuses d'eau distillée.

M. Roux-Berger, rapporteur.

10° Un travail de M. Voncken (Liége), intitulé : *Résultats éloignés de la sympathectomie artérielle dans les troubles trophiques et douloureux consécutifs aux gelures.*

M. Roux-Berger, rapporteur.

11° Un travail de M. Weiss (Strasbourg), intitulé : *Rupture de grossesse tubaire ; récidive du même côté.*

M. Grégoire, rapporteur.

12° Un travail de M. Aumont (Versailles), intitulé : *Volvulus d'un mégacôlon sigmoïdien.*

M. Okinczyc, rapporteur.

13° MM. Stern et Fourche déposent sur le bureau de la Société un volume intitulé : *Tactique opératoire des voies biliaires.* Des remerciements sont adressés aux auteurs et leur ouvrage sera déposé dans la bibliothèque de la Société.

NÉCROLOGIE

Allocution de M. Ombrédanne, président.

Messieurs,

J'ai le grand regret de vous annoncer officiellement la disparition de deux de nos correspondants nationaux.

Le professeur Dubar, de Lille, que son âge avait appelé à l'honorariat, mais dont les travaux ont fait époque.

Le professeur Gervais de Rouville, le distingué gynécologue de Montpellier, qui, ces semaines dernières, suivait encore les travaux du Congrès de Chirurgie et que la mort vient d'enlever brusquement.

Enfin, Messieurs, je tiens à saluer ici la mémoire de Pierre Masson, qui assura pendant tant d'années, avec le dévouement que vous savez, l'édition de nos Bulletins ; il a été pour nous tous un précieux collaborateur.

De père en fils, les Masson ont été en contact intime avec les membres de notre Société. Ce fut Victor Masson, le bisaïeul, qui assura l'édition des premiers Bulletins de la Société de Chirurgie. Son fils, Georges Masson, continua la tradition paternelle. Le petit-fils, Pierre Masson, fut l'homme dont nous déplorons aujourd'hui la disparition.

Et maintenant c'est sur Georges Masson, l'arrière-petit-fils et l'héritier des traditions de cette belle lignée que retombe la charge de faire connaître hors de cette enceinte le compte rendu de nos débats. Je vous propose de transmettre à Georges Masson et à ses associés nos condoléances, et de leur dire la confiance avec laquelle notre Société se repose sur eux du soin de continuer l'efficace collaboration que depuis si longtemps nous ont apportée les Editeurs de nos Bulletins.

RAPPORTS

Perforation d'un ulcère peptique siégeant sur un diverticule de Meckel. Opération. Guérison,

par M. **Hartglass** (de Dourdan).

Rapport de M. P. Lecène.

Le Dr Hartglass (de Dourdan), ancien interne des hôpitaux de Paris, nous a envoyé une très belle observation d'ulcère « peptique » d'un diverticule de Meckel, ulcère perforé et compliqué de péritonite; Hartglass a pu opérer en temps utile et guérir sa malade.

Voici, tout d'abord, un résumé de l'observation de Hartglass.

Il s'agissait d'une jeune fille de quatorze ans, robuste et fort bien portante, qui fut prise très brusquement, en pleine santé, le 22 mars 1928, à 15 heures de l'après-midi, d'une très violente douleur abdominale rapidement suivie de tous les symptômes d'une *péritonite diffuse par perforation* : fièvre à 39°, pouls à 120, contracture généralisée de la paroi abdominale avec ballonnement, vomissements; au palper, la douleur est un peu plus marquée à droite de l'ombilic.

Le Dr Hartglass voit la malade à 23 heures, le jour même, et décide une opération immédiate : il pense qu'il s'agit probablement d'une péritonite par perforation appendiculaire. L'opération est faite sous anesthésie générale au Schleich. Une incision médiane sous-ombilicale permet d'évacuer une grande quantité de liquide puriforme et de voir les anses grêles rouges couvertes de dépôts fibrineux. L'opérateur découvre rapidement une perforation intestinale lenticulaire qui siège sur l'iléon terminal à 40 ou 50 centimètres de la valvule iléo-cæcale.

En examinant de plus près cette perforation, l'opérateur s'aperçoit qu'elle siège *à la base d'un diverticule de Meckel* très épaissi et très vascularisé; le mésentère correspondant est lui aussi infiltré et épaissi. Le Dr Hartglass décide de faire la résection du diverticule et du segment intestinal sur lequel il s'insère. La résection faite, la continuité intestinale est rétablie par une entérorraphie circulaire. On termine par un drainage large du Douglas au moyen d'un sac de gaze et on ferme la paroi en un plan avec des fils de bronze.

Les suites opératoires furent favorables et la petite malade sortit guérie de la clinique au bout d'un mois.

Sur la pièce de résection intestinale (fig. 1), on voit que le diverticule de Meckel a 4 centimètres de longueur et s'insère par une large base sur l'intestin grêle. C'est au niveau de la base du diverticule, épaissie et infiltrée, que se trouve la perforation lenticulaire; le mésentère est lui aussi très œdématié.

A l'ouverture de la pièce, fixée au formol fort, on voit que la muqueuse du diverticule est perforée, en un point limité, comme à l'emporte-pièce; la perforation siège sur une ulcération circulaire à bords épaissis et certainement déjà assez ancienne.

L'examen histologique fut fait à mon laboratoire à la Faculté. Nous avons pu constater sur les coupes un fait très intéressant, déjà connu, à savoir que si l'ulcération siégeait en un point où la muqueuse du diverticule avait tous les caractères de la muqueuse intestinale grêle normale, la paroi du diverticule présentait brusquement à une petite distance de la perforation la *structure typique de la muqueuse gastrique* sur une certaine étendue.

Les coupes microscopiques (v. fig. 2) ne laissent aucun doute à cet

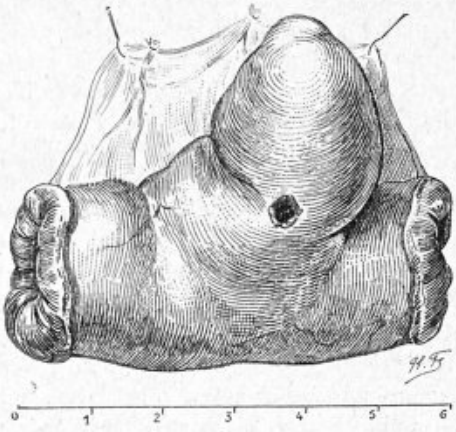

Fig. 1. — Le diverticule de Meckel perforé à sa base [grandeur naturelle] (Hartglass).

égard : il s'agit bien d'une *muqueuse gastrique hyperplasiée* avec des glandes très bien différenciées, contenant des cellules principales et des cellules bordantes.

Il est donc hors de doute que l'ulcère perforé de ce diverticule de Meckel se trouvait au voisinage d'un îlot assez étendu de muqueuse gastrique vraie hétérotopique.

Dans le cas rapporté par le Dr Hartglass, l'ulcération du diverticule était certainement déjà assez ancienne; en effet, son fond était constitué par du tissu conjonctif cicatriciel et de rares débris de fibres musculaires lisses; cependant, cette ulcération n'avait jamais donné lieu à aucun symptôme préalable, tel qu'hémorragie intestinale ou douleurs vives abdominales.

Ces ulcérations « peptiques » du diverticule de Meckel ont été très bien étudiées récemment par le Dr Humbert dans sa thèse inaugurale (*Thèse de Paris*, 1924) et par notre collègue Senèque (*La Presse Médicale*, 18 février 1925). Il existe actuellement au moins 9 cas authentiques de cette curieuse

lésion, qui, malgré sa rareté (du reste peut-être plus apparente que réelle), mérite d'être bien connue du chirurgien.

Ces ulcérations siègent avec une remarquable constance au niveau d'un point de la paroi du diverticule où *la muqueuse intestinale grêle est continuée brusquement, sans aucune transition, par une muqueuse du type gastrique le plus évident.*

On ne peut s'empêcher de penser que c'est justement l'activité « pep-

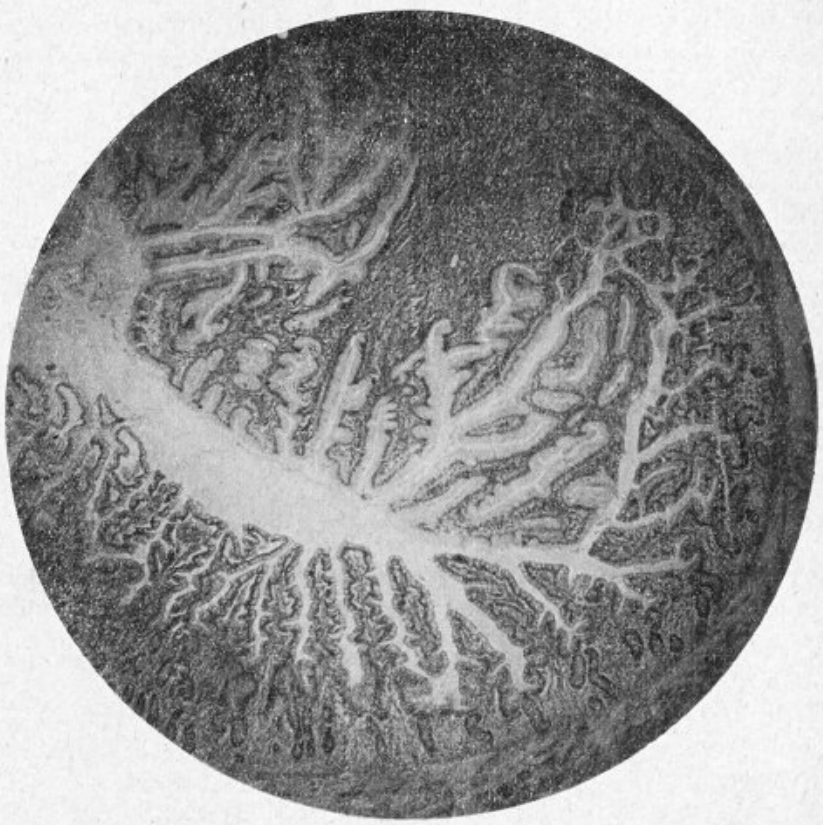

FIG. 2. — Coupe de la paroi du diverticule : en haut de la coupe, une muqueuse de type gastrique se continue sans aucune démarcation avec la muqueuse de type intestin grêle (Lecène).

tique » de cet îlot de muqueuse gastrique, soudainement développée (sous quelle influence? nous l'ignorons complètement), qui provoque l'autodigestion de la muqueuse intestinale et son ulcération.

Il s'agit, en règle générale, de jeunes sujets (de un an à quinze ans); cependant Mégevand et Dunand ont publié une observation d'ulcère peptique diverticulaire chez un homme de vingt-huit ans; mais cet homme avait eu dès son enfance des hémorragies intestinales.

Les *hémorragies* sont fréquemment observées au cours de l'évolution de ces ulcérations peptiques diverticulaires. Elles peuvent même, par leur répétition, provoquer un état d'*anémie grave* : il en était ainsi dans les observations de Mégevand, de Guibal et de Braiser.

Le traitement des complications de ces ulcères peptiques diverticulaires ne saurait être que chirurgical. Qu'il s'agisse d'hémorragies intestinales répétées ou de péritonite par perforation, la résection du diverticule est le seul traitement efficace.

On fera, suivant les cas, la simple résection du diverticule ou l'entérectomie, suivant l'étendue et le siège des lésions. Il est certain que les ulcères, placés près de la base d'implantation du diverticule sur le grêle, rendront plus souvent nécessaire une résection intestinale que ceux siégeant sur la partie libre du diverticule.

Ce qui importe, en pratique, c'est de *reconnaître rapidement la nature de la lésion du diverticule de Meckel*, au cours de l'incision abdominale exploratrice; que l'on opère pour hémorragies intestinales de cause obscure, comme Guibal, ou pour une péritonite par perforation, comme Hartglass, il faut explorer la fin de l'iléon, siège habituel des diverticules de Meckel; dès que l'on a reconnu la lésion de ce reliquat embryonnaire, il faut l'enlever, soit seul, soit avec le segment intestinal correspondant, si l'on ne peut autrement supprimer complètement l'ulcère, cause des accidents.

Il est indiscutable que l'entérectomie suivie d'entérorraphie est une opération plus grave que la simple ablation du diverticule, surtout lorsqu'il intervient pour une péritonite par perforation; en principe, je crois donc qu'il sera plus prudent, dans ces cas, de se borner à l'ablation du diverticule; mais si l'ulcère perforé est très épais et siège près de l'insertion intestinale du diverticule, il faut savoir prendre de suite la décision utile et recourir à l'entérectomie.

C'est ce que le Dr Hartglass a fait avec succès chez sa petite malade : nous ne pouvons que le féliciter du très beau résultat qu'il a obtenu dans un cas grave et de traitement difficile.

Syndrome de Volkmann : aponévrotomie précoce; guérison,

par MM. **P. Moulonguet** et **J. Senèque**,
chirurgiens des Hôpitaux de Paris.

Rapport de M. P. Lecène.

Sous ce titre, nos collègues P. Moulonguet et J. Senèque nous ont adressé une très intéressante observation que je vous rapporterai tout d'abord.

Un jeune homme de dix-sept ans fait, le 29 mai 1928, dans l'après-

midi, une chute de bicyclette; il tombe sur le coude gauche et ressent aussitôt une très vive douleur dans l'avant-bras.

Le coude augmente rapidement de volume; le gonflement gagne surtout la région antibrachiale et progresse jusqu'au poignet. *Aucun pansement quelconque n'est appliqué.*

Pendant la nuit qui suit l'accident, le blessé souffre beaucoup et ne peut dormir; il ressent des fourmillements douloureux dans les doigts de la main gauche, surtout les deux derniers, et il constate que tous les doigts de cette main *ont tendance à se fléchir vers la paume.*

Le lendemain matin, le blessé vient consulter à Lariboisière. On constate une ecchymose sur le bord interne du coude; les mouvements du coude sont possibles, bien que limités; il n'y a pas de luxation.

Au palper, on perçoit une tension très marquée des parties molles de toute la face antérieure de l'avant-bras gauche, surtout nette au niveau de l'insertion des muscles épitrochléens.

Les doigts de la main gauche sont dans un état de demi-flexion et toute tentative de redressement arrache des cris de douleur au blessé.

Le pouls des artères radiale et cubitale est normal à gauche. La radiographie du squelette de l'avant-bras et du coude montre l'intégrité des os.

Sur cet ensemble de symptômes, on fait le diagnostic d'hématome diffus de l'avant-bras gauche ayant comme point de départ probable une lésion des muscles épitrochléens; cet hématome détermine les symptômes d'un syndrome de Volkmann *à son stade initial.*

On décide de faire d'urgence l'évacuation de cet hématome; sous anesthésie locale à la novocaïne à 1 p. 100 (sans adrénaline), on fait une incision de 10 centimètres sur la ligne de ligature de l'artère cubitale, à la partie supérieure de l'avant-bras.

Après incision de la peau et ligature d'une veine superficielle, on constate une *tension extrême de l'aponévrose*; on l'incise sur toute la longueur de l'incision cutanée. Les muscles épitrochléens font aussitôt hernie; ils ont une couleur vineuse. En séparant l'interstice musculaire, on découvre le nerf et l'artère cubitale; ces organes sont intacts.

On voit alors que toute la masse des muscles épitrochléens est le siège d'un hématome *interstitiel.* En versant un peu d'éther dans la plaie opératoire, on voit saigner une artériole musculaire qui se détache du bord interne de l'artère cubitale : il est certain que la rupture de cette branche artérielle est la cause principale de cet hématome diffus.

Il était impossible de vider cet hématome qui infiltrait la masse des muscles épitrochléens. On fit donc une seconde incision aponévrotique parallèle à la première, environ 3 centimètres en avant d'elle.

Aussitôt après les incisions de l'aponévrose, les muscles épitrochléens ont une teinte moins violacée, tandis que le malade (qui n'était pas endormi, mais simplement anesthésié localement) déclare que les *fourmillements douloureux disparaissent* dans les doigts de la main gauche. De plus, ces doigts, jusque-là maintenus fléchis, *peuvent être facilement étendus.*

On termine l'opération par la suture de la peau sans drainage, en laissant, bien entendu, les deux incisions aponévrotiques ouvertes sous la peau.

Le blessé, complètement soulagé, fut revu les jours suivants; il était guéri au bout de dix jours et reprenait son travail.

Cette observation de Moulonguet et Senèque a *la valeur d'une expérience*; elle a permis, en effet, aux opérateurs de constater, sur la table d'opération, à la suite des simples incisions aponévrotiques et de la libération des muscles épitrochléens infiltrés de sang, la disparition complète des fourmillements douloureux ressentis dans les doigts et de leur attitude en flexion marquée.

C'est une confirmation très nette du rôle important joué par l'hypertension intra-aponévrotique dans la production du syndrome de Volkmann. On sait que José Jorge (de Buenos Aires) a beaucoup insisté sur le rôle de cette hypertension intra-aponévrotique dans ces cas et, ici même, notre collègue Mouchet a fait, le 12 octobre 1925, un rapport sur les observations de J. Jorge.

J. Jorge a préconisé et appliqué avec succès l'aponévrotomie antibrachiale au stade initial de la rétraction de Volkmann : cet auteur fait une aponévrotomie en zigzag suivie du rapprochement des bords de l'aponévrose par des points séparés. Moulonguet et Senèque ont laissé les incisions aponévrotiques ouvertes et je pense qu'ils ont bien fait : la crainte d'une hernie musculaire après l'aponévrotomie sans suture nous paraît assez vaine et au contraire l'avantage de la décompression par l'aponévrotomie sans suture est certain.

Il est évident que l'hypertension intra-aponévrotique n'est pas tout dans la pathogénie du syndrome de Volkmann; ce n'est qu'un facteur dans un *ensemble certainement complexe*, et qu'il serait par conséquent inexact de trop vouloir simplifier. Des lésions vasculaires, vasomotrices et tronculaires nerveuses jouent aussi dans certains cas un rôle important pour produire les lésions musculaires qui donneront ultérieurement naissance à la myosite scléreuse cicatricielle qui déterminera la « rétraction ischémique » de Volkmann définitivement constituée.

Senèque a très bien résumé dans *La Presse Médicale* (30 janvier 1926 l'état actuel de nos connaissances sur la pathogénie et le traitement de la maladie de Volkmann. Il suffit de relire son article pour se rendre compte de la multiplicité des facteurs qui peuvent déterminer les lésions musculaires caractéristiques de cette affection.

Il n'en est pas moins certain que l'*hypertension intra-aponévrotique* joue un rôle important dans la production des lésions musculaires, qui deviendront vite irréparables si l'on n'intervient pas à temps pour libérer les muscles de cette hypertension et évacuer l'hématome qui les infiltre parfois.

Il importe de se souvenir, en pratique, de la valeur possible de l'*aponévrotomie appliquée précocement* dans le traitement en quelque sorte préventif de la rétraction douloureuse des muscles fléchisseurs des

doigts, à son début; on connaît assez les conséquences fâcheuses et le traitement souvent très difficile de cette lésion, lorsque les muscles sont atteints de myosite scléreuse cicatricielle définitive.

En terminant, je vous propose de remercier nos collègues Moulonguet et Senèque de nous avoir envoyé une observation aussi intéressante et aussi probante.

M. **Albert Mouchet** : J'ai été très intéressé par l'observation de MM. Moulonguet et Senèque. Elle me paraît fournir un appoint précieux à la thèse que j'ai soutenue l'an passé (*Journal de Médecine et de Chirurgie pratiques*, 10 avril 1927) sous le titre : « Quelques considérations sur la rétraction ischémique des muscles fléchisseurs et pronateurs ». J'y concluais que, d'après mon expérience personnelle et l'observation attentive des faits publiés, le syndrome de Volkmann n'était pas imputable à la constriction du membre par un appareil trop serré, mais bien à une infiltration sanguine considérable des muscles après la fracture.

L'observation de MM. Moulonguet et Lecène nous apprend aussi tout l'avantage qu'on peut tirer du procédé de traitement de José Jorge (de Buenos Aires), de l'aponévrotomie, surtout si elle est faite au début.

M. **Bréchot** : J'ai dans mon service un jeune garçon qui présente une rétraction de Volkmann.

Cet enfant a eu une fracture du coude, il y a quelques mois. Actuellement il présente une masse allongée suivant les muscles épicondyliens. A aucun moment il n'y eut d'immobilisation plâtrée.

Ce cas se joint donc à ceux qui manifestent que la compression par un appareil n'explique que certains faits de rétraction ischémique.

Ici, il s'agit également d'un hématome sous-aponévrotique et intra-musculaire déterminant secondairement de la myosite.

J'ajouterai que cet enfant avait sa fracture vicieusement consolidée et je pense que les compressions nerveuses concomitantes interviennent dans le développement de ces myosites.

Anévrisme diffus de l'artère poplitée par exostose ostéogénique du fémur. Suture latérale de l'artère. Guérison,

par **M. Boppe.**

Rapport de M. Paul Moure.

Observation. — K..., seize ans, plombier, entre à l'hôpital le 29 octobre 1927, pour une tuméfaction douloureuse du creux poplité gauche avec flexion progressive de la jambe sur la cuisse.

Dix jours après une chute de bicyclette, le malade éprouve pour la première fois des douleurs sourdes au niveau du creux poplité; palpant la région il perçut

une tuméfaction du volume d'un œuf de poule environ; en même temps, il remarqua qu'il ne pouvait plus étendre complètement la jambe gauche.

L'accident (chute de bicyclette sur le côté gauche, jambe gauche fléchie) avait simplement occasionné une contusion du bras gauche. Le malade était rentré chez lui à pied (2 kilomètres), poussant sa bicyclette, ne se plaignant absolument pas de sa jambe. Une incapacité de travail de douze jours lui fut accordée. Deux jours avant la reprise du travail, son attention fut pour la première fois attirée vers le creux poplité siège de douleurs sourdes et supportables puisqu'il reprend son travail deux jours après. Mais les douleurs continuent, il marche en boitant la jambe fléchie, monte à bicyclette pédalant d'un seul pied; à ce moment, il remarque la tuméfaction. Le 24 octobre 1927, soit quatorze jours après l'accident, il s'alite à cause des douleurs persistantes et de l'accroissement assez rapide de la tuméfaction. Un médecin consulté prescrit des enveloppements humides. Il entre à l'hôpital le 29 octobre 1927. A l'examen, la jambe gauche en rotation externe est fléchie à 120° sur la cuisse, le creux poplité est comblé par

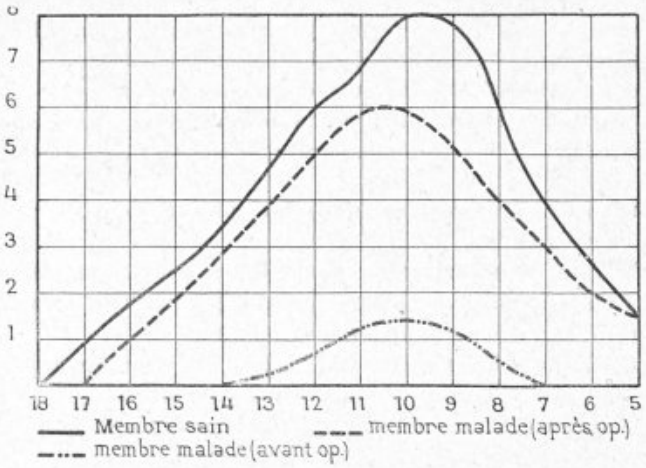

Fig. 1.

une volumineuse tuméfaction. Pas d'œdème de la jambe, pas de circulation collatérale. La tuméfaction fémoro-poplitée remplit tout le creux, elle saille en haut à la face interne de la cuisse jusqu'à un travers de main au-dessus du condyle interne. Elle bat, elle est expansive, assez mal limitée, assez dure, elle est fixée sur le fémur. A l'auscultation : faible souffle systolique. La compression de la fémorale arrête les battements, l'expansion et le souffle. Toute tentative d'extension du genou est impossible. Pas de choc rotulien. Pouls pédieux et tibial non perçus. A l'oscillomètre de Pachon, à droite P_M 14 P_m 8 I_o 8, à gauche oscillations très faibles à partir de 14 I_o 1,5.

Je pratique l'épreuve de Matas par compression digitale de l'artère un peu au-dessous de la pointe du Scarpa (ne possédant pas de compresseur). La bande d'Esmarch enlevée, le pied rosit très faiblement, dès que je lâche le doigt le membre rougit instantanément et très fortement.

Le diagnostic d'anévrisme diffus de la poplitée était évident, la circulation collatérale paraissant assez mal développée, je pratique et fais pratiquer deux fois par jour pendant dix minutes la compression digitale de l'artère à l'arcade.

Durant la première semaine de novembre, le genou se fléchit de plus en plus, l'anévrisme augmente notablement de volume, il devient douloureux à la palpation avec un certain empâtement inflammatoire des plans superficiels.

Le 9 novembre 1927. Intervention (10 centigrammes scurocaïne lombaire). L'hémostase est assurée au-dessous de l'anévrisme par une bande d'Esmarch, au-dessus par un garrot. Longue incision coudée verticale dans l'axe du creux poplité oblique plus haut en dedans vers l'anneau du troisième adducteur. Libération du sac qui, en haut, s'enfonce dans l'anneau du troisième adducteur, en bas plonge sous les jumeaux. En raison des adhérences et de l'inflammation périsacculaire, j'abandonne vite la libération et j'incise directement le sac très tendu contenant des caillots et du sang liquide rouge. Toilette du sac dont la paroi lisse vernissée est d'apparence endothéliale. Dans le fond, j'aperçois la face postérieure du fémur et, un peu au-dessous de la bifurcation de la ligne âpre sur sa face interne, je découvre une petite exostose ostéogénique sessile polylobée d'apparence cartilagineuse, même ayant grossièrement l'aspect d'un tronc de cône irrégulier à base fémorale. Juste en regard du sommet de l'exostose affleurant sa face externe, court l'artère poplitée entourée de caillots poisseux peu adhérents. L'artère présente sur sa face interne contre l'exostose une place franchement longitudinale à bords nets de 1 cent. 5 de longueur environ. Je résèque l'exostose, celle-ci mesure en hauteur 1 cent. 5 environ; sa base d'implantation fémorale est de 2 centimètres à 2 cent. 5. La plaie artérielle est ainsi rendue plus accessible. Je dénude l'artère au-dessus et au-dessous de la déchirure et passe deux gros catguts d'attente. Le champ opératoire arrosé d'huile de paraffine, je suture facilement la plaie par cinq points séparés rapprochés (aiguilles courtes à suture vasculaire et soie très fine). Je complète la suture par deux points supplémentaires prenant l'adventice. Ablation du garrot et de la bande. La suture est étanche, l'artère bat avec force au-dessous de la suture. Ablation des fils d'attente. Fermeture de la plaie. Petit drain de sûreté. Après l'intervention, le pied est rose chair, les pulsations tibiales et pédieuses sont nettement perçues. Suites opératoires normales. Le malade sort le douzième jour. Le pouls pédieux et tibial est toujours perçu. L'oscillomètre donne sur le membre malade un indice oscillométrique de 6 et de 7,5 sur le membre sain. La jambe s'étend complètement et facilement sur la cuisse.

Revu à plusieurs reprises et, pour la dernière fois, le 28 mars 1928 le malade a repris son travail, le pouls pédieux et tibial est toujours perceptible, l'indice oscillométrique se maintient à 6. Le malade accuse de temps à autre quelques fourmillements dans le mollet.

Les observations d'anévrisme diffus de l'artère poplitée par exostose ostéogénique ne sont pas fréquentes.

A cette tribune ont été rapportées récemment : 1° une observation de Robert Monod, *in* rapport de Mathieu, *Bull. et Mém. Soc. Chirurgie*, t. XLVIII, n° 6, 21 février 1922, p. 202; 2° une observation de Clavelin, *in* rapport de Roux-Berger, t. XLIX, n° 16, 15 mai 1923, p. 686.

M. Boppe a retrouvé 6 autres observations, 5 plus anciennes, mentionnées d'ailleurs dans le rapport de Mathieu : observation de Boling (*North Am. med. Ch. review*, Philadelphie, t. I, 1857, p. 608); observation de Terrier et Hartmann (*Revue de Chirurgie*, t. XIII, 1893, p. 310); observation de Bauby (Congrès français de Chirurgie, 1896, p. 774); observation de Statzer (Société de Médecine de Vienne, séance du 18 décembre 1903, in *Wiener med. Wochenschrift*, 1904, n° 2, p. 80); observation de Mosenthim (*Deutsch. Zeitsch. für Chirurgie*, Leipzig, t. CXXVIII, Heft. 3, 1914,

p. 241), une toute récente de Nové-Josserand (Société de Chirurgie de Lyon, séance du 16 décembre 1926, in *Lyon chirurgical*, t. XXIV, n° 2, mars-avril 1927, p. 234).

Dans toutes ces observations, il s'agit de jeunes sujets (onze ans, onze ans et demi, seize ans (2 cas), vingt ans (2 cas), vingt-quatre ans, vingt-six ans).

Le plus souvent, le début est brusque avec douleurs très vives à l'occasion du traumatisme causal qui peut d'ailleurs être assez minime. Dans l'observation de M. Boppe, il n'en était pas du tout de même. Il y eut un intervalle silencieux absolu de dix jours entre le traumatisme et l'apparition des premiers symptômes cliniques qui se sont constitués d'ailleurs de façon progressive. Il est possible qu'au début, malgré la petite plaie longitudinale de l'artère qui collait pour ainsi dire à l'exostose, la fuite sanguine ait été minime ou nulle, d'où l'absence d'hématome. Plus tard, au contraire, la « fuite » s'est progressivement constituée et à la période d'état, une quinzaine de jours après l'accident, presque toute l'ondée sanguine passait dans la poche comme en témoignaient, d'une part, l'expansion et le souffle constatés au niveau de l'hématome, et, d'autre part, la disparition du pouls en aval et la faiblesse de l'indice oscillométrique. On pourrait également penser que lors du traumatisme la déchirure de l'artère a été incomplète, respectant les tuniques internes qui auraient cédé, ultérieurement usées pour ainsi dire par l'exostose; peut-être aussi le traumatisme a-t-il provoqué la formation d'une escarre qui s'est détachée après quelques jours? Le seul fait important à retenir c'est que, dans toutes les autres observations, l'hématome s'est constitué très vite, infiltrant même les parties superficielles sous forme d'ecchymoses.

Dans cette grosse poche bourrée de caillots la circulation active cesse très vite, et ce fait explique que dans la majorité des observations la poche ne présente aucun caractère de tumeur anévrismale, d'où les erreurs de diagnostic commises : Clavelin pense à une bourse séreuse développée au contact d'une exostose; Nové-Josserand fait d'abord le diagnostic d'ostéosarcome; Robert Monod croit à une ostéomyélite aiguë; Boling et Bauby posent le diagnostic de phlegmon.

Dans ces trois dernières observations, en effet, le caractère inflammatoire de la tuméfaction est des plus nets, avec œdème, rougeur, fièvre. D'ailleurs, dans les cas de Boling et Bauby qui se terminèrent par une amputation de cuisse, il y avait bien suppuration secondaire de l'hématome.

H. Hartmann fait remarquer que dans son cas les ganglions cruraux étaient gros et douloureux; il existait une fièvre assez élevée, fièvre aseptique d'ailleurs, de résorption sanguine, puisque le contenu de la poche cultivé resta stérile.

Que le malade soit porteur d'une exostose solitaire (observation personnelle) ou d'exostoses multiples (cas de Mosenthim, Nové-Josserand), que cette exostose siège à la face interne du condyle interne ou le plus souvent au niveau de la bifurcation interne de la ligne âpre, il s'agit presque tou-

jours d'une exostose acérée en éperon, pointue, menaçant directement l'artère. Dans l'observation de Nové-Josserand, il s'était produit lors du traumatisme une véritable fracture de l'exostose, d'où la formation d'une esquille coupante qui avait déchiré l'artère.

Dans l'observation de M. Boppe, au contraire, l'exostose, de dimensions modestes, cartilagineuse à sa surface, était partout arrondie sans la moindre saillie piquante ou coupante.

Dans les 8 cas publiés d'anévrismes diffus de la poplitée par exostose, la conduite chirurgicale a été la suivante : 2 amputations de cuisse (Boling et Bauby), 5 doubles ligatures immédiatement au-dessus et au-dessous de la lésion (Hartmann, Clavelin, Statzer, Monod, Nové-Josserand), 5 guérisons, 2 sutures latérales de l'artère (Mosenthim, Boppe), 2 guérisons.

M. Boppe a pratiqué sans difficulté une suture latérale de l'artère et son opéré a obtenu un résultat fonctionnel parfait. Cette opération conservatrice était ici parfaitement indiquée, puisque la lésion nécessitait seulement une suture latérale et que l'opération était absolument aseptique. Il faut donc féliciter M. Boppe d'avoir judicieusement posé l'indication opératoire et d'avoir parfaitement réussi sa suture. Mais M. Boppe ajoute sagement dans ses réflexions qu'il était décidé à lier l'artère juste en amont et en aval de la perforation, si sa suture ne lui avait pas paru satisfaisante, ou si sa réalisation semblait devoir être trop laborieuse.

La double ligature reste, en effet, en pareil cas, une excellente méthode qui a fourni 5 bons résultats, car les anévrismes par exostose du fémur qui se rencontrent chez des sujets jeunes siègent tous sur la poplitée haute, au-dessus des articulaires et des autres collatérales, dans la zone non dangereuse de l'artère poplitée.

Cancer du plancher de la bouche ayant envahi le maxillaire traité chirurgicalement par l'opération de Morestin (Résection partielle du maxillaire inférieur),

par M. **Raymond Bernard.**

(Centre anti-cancéreux de la Salpétrière.)

Rapport de M. Robert Monod.

M. Raymond Bernard nous a adressé une intéressante observation de cancer du plancher de la bouche ayant envahi le maxillaire, traité chirurgicalement par la résection partielle, proposée par Morestin.

Il nous a présenté son malade dans une de nos séances du mois de juin dernier et nous avons pu constater non seulement la guérison complète des lésions buccales, mais également le bon résultat fonctionnel et esthétique qu'il avait obtenu.

Voici l'observation de M. Bernard :

Observation. — M. H..., cinquante-sept ans, se présente au Centre anticancéreux de la Salpêtrière (professeur A. Gosset), pour une ulcération du plancher de la bouche, ayant débuté en mai 1927. Cette ulcération, bourgeonnante et saignante, qui a creusé sous la langue un clapier sanieux, n'atteint pas la pointe de la langue. Elle dépasse latéralement les canines, de chaque côté, et en avant déborde les alvéoles déshabités des incisives, sans toutefois atteindre le reflet muqueux gingivo-labial.

Le diagnostic est évident. Une biopsie le confirme : épithélioma lobulé à globes épidermiques (Y. Bertrand).

L'arc alvéolaire du maxillaire étant indiscutablement pris, le traitement de cet épithélioma, par un appareil radifère moulé intrabuccal, aurait déterminé une *radium-necrose*, qui, sans parler des accidents toujours possibles, aurait amené ultérieurement à une résection au moins partielle du maxillaire.

Connaissant l'opération de Morestin, que nous avions étudiée dans notre thèse[1], nous avons tenté d'obtenir la guérison chirurgicalement, parce que ce cas répondait aux conditions requises par Morestin, *d'intégrité des plans profonds du plancher*.

En effet, l'élocution de ce malade était relativement bonne ainsi que la mastication, ce qui prouvait déjà la liberté des mylo-hyoïdiens. Le toucher bi-manuel, un doigt dans la bouche, un autre palpant par le cou, révélait que la lésion était mobile et n'occupait que les régions superficielles des planchers.

Opération, le 15 novembre 1927, après quelques jours de *soins dentaires*, détartrage, ablation des chicots, iodage des gencives et désinfection de l'ulcération au novar. Anesthésie chloroformique à *la pipe de Delbet-Sébileau*, plutôt qu'éther rectal, la pipe ne devant pas nous gêner et nous permettre au contraire un tamponnement serré du pharynx.

On fend la lèvre inférieure sur la ligne médiane depuis son bord libre jusqu'au bord inférieur du menton, d'emblée jusqu'à l'os, et à l'extrémité de l'incision on branche le long du maxillaire, de chaque côté, une incision s'arrêtant au delà du niveau des canines. On incise enfin le fond du cul-de-sac muqueux gingivo-labial. Relèvement rapide de chaque côté par quelques coups de rugine d'un lambeau formé d'une moitié de la lèvre et de la joue correspondante. Section de chaque côté des nerfs mentonniers à leur émergence du maxillaire.

Résection de l'arc alvéolaire, horizontale et transversale, par des traits de scie amorcés par une série de trous percés au drille et très rapprochés les uns des autres. Le trait horizontal laisse en bas une baguette d'os de 1 centimètre de hauteur. Les traits latéraux passent par les alvéoles déshabités des premières *prémolaires*. On achève la libération de l'arc alvéolaire par de petits coups de ciseau faisant levier, mais en mettant à cette manœuvre toute la douceur nécessaire, afin de ne pas fracturer la baguette osseuse.

On passe alors en pleine masse de la langue une grosse soie n° 6 qui servira à tendre l'organe. Une pince à griffes accroche par ailleurs la face inférieure de la langue, pendant qu'un davier attire l'arc alvéolaire détaché. Les lésions sont ainsi très visiblemeet présentées. On en apprécie exactement les limites, et on tranche alors carrément, en pleine langue, devant soi, en s'arrêtant seulement pour pincer les deux linguales ; puis on rejoint de même, transversalement devant soi, dans l'épaisseur du plancher. *On a enlevé en une seule pièce le maxillaire envahi, le plancher et la face inférieure de la langue.*

Hémorragie minime, hémostase facile. On écrase les artères dentaires à l'intérieur de leur canal osseux.

1. Traitement des cancers du maxillaire inférieur (Epithéliomas du plancher de la bouche, de la joue, de l'amygdale propagés au maxillaire). Doin, éditeur, 1926.

On suture alors la muqueuse, en préférant reconstituer un revêtement à la langue plutôt que de chercher à tapisser le plus possible le nouveau plancher. Celui-ci se recouvrira par seconde intention, et il est préférable, comme y insiste Morestin, de reconstituer une langue mobile. Sutures faciles à la soie fine par points séparés rapprochés. On encapuchonne facilement les tranches latérales du maxillaire par suture gingivo-gingivale. En fin d'opération, le plancher est découvert seulement sur 3 centimètres × 2.

Suture muco-muqueuse de la lèvre inférieure. Sutures cutanées. Les fils de suture muqueuse sortent par la bouche et sont collés sur la peau du visage par de petites bandes de leucoplaste.

Poudre d'Ektogan sur les sutures cutanées, sans pansement.

Suites simples, apyrétiques. La bouche est lavée plusieurs fois par jour au bock avec une solution faible de Dakin. Lavages aussi au bleu de méthylène. Le plancher se recouvre de débris sphacélés dont la cicatrisation se fait progressivement et sans le moindre incident.

Le 29 décembre 1927, le malade présente sur son arc maxillaire *des bourgeons charnus* que le microscope révèle être purement inflammatoires et qui, d'ailleurs, disparaissent vite.

Le Dr Hullin, prothésiste du service, fabrique alors *un appareil* qui prend appui sur les deux dernières molaires droites, seules dents qui restent. L'appareil est rapidement bien supporté.

Le malade ne revient nous voir qu'au mois de mai 1928.

On découvre alors des ganglions sous-maxillaires des deux côtés.

Le 19 mai 1928, *curage bilatéral du cou* par le procédé que nous avons décrit dans le *Journal de Chirurgie* (septembre 1927). Anesthésie à la pipe de Delbet-Sébileau. Curage total à droite et à gauche dans la même séance, sous-mental et sous-maxillaire et carotidien des deux côtés, avec sacrifice à droite de la jugulaire et du sterno.

Cicatrisation en douze jours. L'examen histologique montre que les ganglions enlevés étaient cancéreux (Y. Bertrand).

Actuellement, le malade présente des téguments cervicaux encore un peu infiltrés, et des cicatrices rendues assez inesthétiques par la raison qu'une bande étroite de peau, juste au-dessous du maxillaire, est étranglée entre la cicatrice de la résection maxillaire et celle du curage ganglionnaire.

Il n'y a donc que sept mois que ce malade est opéré, mais il semble guéri. Le plancher et la baguette osseuse du maxillaire sont recouverts d'une muqueuse presque souple, la *phonation* est relativement bonne, l'*esthétique* peu altérée, mais surtout il est intéressant de signaler *que la mastication est excellente même pour les aliments solides*, ce qui a permis au malade d'engraisser depuis son opération de plusieurs kilogrammes.

Nous ajouterons à l'observation de M. Bernard les considérations suivantes :

Le cancer infralingual avec envahissement du plancher de la bouche est une mauvaise localisation de ce mauvais cancer qu'est toujours un cancer de la langue.

Comme nous le savons, il y a dans son anatomie pathologique deux points qui expliquent sa malignité particulière.

C'est en premier lieu la précocité, la fréquence et l'étendue de l'envahissement ganglionnaire ; sa situation médiane entraînant une propagation presque toujours bilatérale et l'atteinte des voies lymphatiques et des ganglions correspondants des deux côtés. D'où le précepte de Morestin de pratiquer toujours un curage bilatéral, même si la lésion initiale est

tout entière à droite ou à gauche de la ligne médiane — et un curage aussi étendu que possible — portant sur les trois groupes ganglionnaires du cou : sous-mental, sous-maxillaire, le plus habituellement atteint, et carotidien.

Le deuxième point à retenir dans l'anatomie pathologique de ce cancer est l'envahissement à peu près fatal du maxillaire inférieur. De la gencive rapidement atteinte, le cancer se propage au maxillaire, nécessitant une résection de cet os dont le sacrifice entraine un délabrement considérable et une gêne fonctionnelle des plus pénibles.

Mais il est un détail dans le mode d'envahissement du maxillaire qui a une grande importance, comme l'a bien montré Morestin, car il va permettre, dans certains cas, de ne pas supprimer l'os sur toute sa hauteur, mais d'en conserver une bande osseuse assurant sa continuité.

L'envahissement du maxillaire se fait toujours de haut en bas, et en deux temps :

Dans un premier temps, il y a envahissement de la partie supérieure, alvéolaire, qui, riche en tissu spongieux, plus vulnérable, se laisse rapidement pénétrer. L'envahissement du bord inférieur, plus épais, plus dense, offrant plus de résistance, ne se fera que plus tard.

Il en résulte qu'au début on rencontrera des cas où il suffira de supprimer la partie supérieure du maxillaire la plus suspecte, mais où l'on pourra conserver une baguette osseuse inférieure, qui offrira l'immense avantage de maintenir la continuité osseuse.

C'est cette opération très logique, très anatomique, que M. Morestin a décrite avec sa précision habituelle dans une note lue au Congrès de Chirurgie de 1907, à la séance du 7 novembre (p. 202).

Se trouvant en présence d'une de ces formes intermédiaires de cancer du plancher de la bouche, étendu en nappe, propagé à la gencive et aux alvéoles en avant, ayant gagné la face inférieure de la langue en arrière, mais avec intégrité des muscles du plancher et de la partie correspondante du maxillaire, M. Bernard, élève de M. Morestin, s'est souvenu des préceptes de son maître. Il a été ménager dans sa résection osseuse, tout en pratiquant une exérèse suffisamment large pour enlever en bloc la partie atteinte du maxillaire, une grande partie du plancher et la portion inférieure de la langue.

Par contre, il a été plus audacieux du côté des ganglions, et personne ne songera à le lui reprocher, car nous sommes bien convaincus maintenant que la moitié de nos échecs dans le traitement des cancers de la langue est due à des récidives ganglionnaires. M. Bernard a pratiqué un curage ganglionnaire bilatéral et étendu à tous les ganglions du cou, suivant la technique inspirée de Crile, si bien mise au point par notre ami et collègue Roux-Berger et dont M. Bernard a fait une excellente description dans le tome II des *Travaux de la clinique chirurgicale de la Salpêtrière*.

Tout au plus pourrait-on reprocher à M. Bernard d'avoir pratiqué son curage à une date trop éloignée (six mois) de sa première intervention.

Il y a, en effet, intérêt à bloquer les deux temps opératoires et à faire le curage des ganglions, non pas avant — mais après le temps buccal — et dès la cicatrisation de la plaie opératoire, c'est-à-dire en moyenne au bout de quinze jours. Mais M. Bernard a eu affaire à un malade indocile qui ne s'est laissé convaincre que par l'augmentation de volume de ses glandes.

L'examen histologique des ganglions a montré qu'ils étaient pour la plupart envahis, ce qui entraînera un complément de traitement à l'aide d'un appareil moulé radifère.

Ayant à traiter un cancer du plancher de la bouche, avec intégrité des plans profonds. M. Bernard a obtenu un bon résultat immédiat par le seul traitement chirurgical.

Est-ce à dire que c'est là le seul traitement indiqué pour cette localisation des cancers buccaux ?

La question du traitement des épithéliomas de la langue a été récemment exposée dans notre Société [1] dans deux communications de tendance très différente, l'une de MM. Roux-Berger et O. Monod, de la fondation Curie, l'autre de M. Paul Moure, les premiers préconisant l'emploi du radium, le second lui préférant le bistouri.

Tous sont cependant d'accord pour réserver au seul radium les cancers du plancher de la bouche.

Les résultats chirurgicaux sont en effet, dans ces cas, bien peu encourageants.

8 p. 100 de guérisons, d'après une statistique de Vallas ;

0 p. 100 de guérisons d'après la statistique opératoire rapportée de la *thèse de Ménégaux*.

Par contre, les résultats obtenus avec le radium sont meilleurs, 25 p. 100 de guérisons (statistique de M. Proust in *thèse de Ménégaux*, 1 cas guéri sur 4).

Cette efficacité du radium s'explique par la grande sensibilité aux radiations de la variété histologique de ces cancers qui sont le plus souvent des épithéliomas baso-cellulaires.

La curiethérapie semble donc être ici particulièrement indiquée ; malheureusement, elle se heurte également à des difficultés techniques et expose à deux accidents redoutables :

L'un d'ordre infectieux, qui est le phlegmon du plancher de la bouche ;

L'autre d'ordre nécrotique, qui est l'ostéo-radio-nécrose du maxillaire, pouvant aboutir à de graves poussées ostéomyélitiques.

Ces conditions défavorables doivent faire rejeter l'emploi des aiguilles, qui donnent de si beaux résultats pour les lésions intra-linguales, mais qui sont ici plus menaçantes pour le maxillaire, et favorisent en outre la pénétration des germes de la bouche dans le tissu cellulaire lâche du plancher.

Aussi est-il préférable d'utiliser pour l'irradiation de ces cancers un appareil moulé, directement appliqué sur le plancher de la bouche.

1. Séances des 4 mai 1927 et 15 février 1928.

Depuis l'emploi de ces appareils intrabuccaux, la statistique de guérisons des cancers infralinguaux s'est considérablement améliorée et les chiffres apportés ici par Roux-Berger sont suffisamment démonstratifs (4 guérisons durables sur 9 cas, soit près de 50 p. 100 de guérisons), pour nous convaincre qu'à l'heure actuelle ce traitement représente le traitement de choix des cancers superficiels du plancher de la bouche.

Il n'en reste pas moins exact que, même avec les appareils moulés, les risques d'ostéo-nécrose et d'infection demeurent considérables, et qu'il y a des cas où nous aurons un grand avantage à mettre au net, au préalable, la région, en supprimant les lésions cancéreuses, et à faire en quelque sorte la place au radium, en réséquant la partie du maxillaire déjà atteinte.

C'est alors que nous nous souviendrons avec profit de l'opération de Morestin :

Elle est logique, parce que basée sur l'anatomie pathologique; elle est satisfaisante, parce que très anatomique; elle est avantageuse, car en conservant une bande osseuse suffisante elle évite les très grands inconvénients de la résection totale de l'arc maxillaire; enfin, les cas où elle trouve son emploi ne doivent pas être si rares, si l'on songe qu'un quart des cancers de la langue sont des cancers infralinguaux propagés au plancher de la bouche.

En nous présentant son malade, sept mois après son opération, il n'était pas dans l'intention de M. Bernard de nous apporter un cas de guérison de cancer du plancher de la bouche; il faudrait, pour parler de guérison, un recul beaucoup plus grand.

Il a voulu seulement attirer notre attention sur les grands avantages d'une technique judicieuse et précise, peu répandue bien que décrite par son maître Morestin depuis 1907, et qui permet dans un certain nombre de cas de substituer, avec profit, à la résection totale si mutilante de l'arc maxillaire, une résection partielle mieux adaptée à l'étendue des lésions.

A ce titre, son observation me paraît particulièrement intéressante et je vous propose, en terminant, de le remercier de nous l'avoir adressée.

Un cas de maladie de Kümmell-Verneuil,

par M. **Ody** (de Genève).

Rapport de M. Albert Mouchet.

M. Ody (de Genève) nous a adressé en mai dernier une très intéressante observation de maladie de Kümmell-Verneuil, sur laquelle vous m'avez chargé de présenter un rapport.

De récents travaux ont paru sur ce sujet et m'ont entraîné dans les sentiers abrupts d'une montagne bibliographique; cette longue ascension est la seule cause du retard de ce rapport.

Voici d'abord l'observation de M. Ody; elle est typique.

Be... (Walther), quarante-trois ans, tonnelier. Aucune hérédité pathologique,

aucune maladie importante à noter dans son passé. Gymnaste entraîné durant sa jeunesse.

Le 16 septembre 1926, alors qu'il roulait à bicyclette, il entre en collision avec une automobile. B... est violemment jeté à terre et perd connaissance. On le transporte à l'hôpital cantonal de Genève, où l'on constate une *fracture diaphysaire transversale du fémur droit* et quelques autres lésions, insignifiantes, du cuir chevelu et de l'épaule. La fracture ne se consolide pas normalement et, le 16 décembre 1926, on doit pratiquer une ostéosynthèse, avec plaque de Lambotte et greffe. Trois mois après, bonne consolidation, mais ankylose du genou et fonction limitée de l'articulation coxo-fémorale droite. Le 27 juillet 1927, le malade quitte l'hôpital cantonal.

Le 30 décembre 1927, *soit quinze mois après l'accident*, ce malade vient nous consulter, souffrant de douleurs dorso-lombaires, le rendant incapable de travailler. *Il avait déjà ressenti ces douleurs, beaucoup moins intenses, peu de temps après l'accident*, mais on n'y attacha aucune importance et, de fait, elles disparurent par le repos au lit que nécessita la fracture du fémur.

A l'examen du malade, on constate à ce moment un aplatissement antéro-postérieur de la cage thoracique et une gibbosité au niveau de la 8e et 9e dorsale. Ces déformations sont assez inattendues chez un ancien gymnaste, lauréat de plusieurs prix. L'observation faite à l'hôpital, lors de l'accident, ne relevait du reste rien de particulier du côté du thorax ou du rachis. En plus de la cyphose, on note encore une ankylose complète de toute la colonne dorso-lombaire. Aucune flexibilité, ni à l'inclinaison latérale, ni à la flexion en avant ou en arrière. Etendu, le malade ne peut s'allonger sur la table d'examen. La gibbosité ne se réduit pas et le dos ne peut s'appuyer. Cette position éveille de fortes douleurs dans tout le rachis. Aucune mobilité ni passive, ni active, de la colonne dorso-lombaire. La cyphose forme une courbure à petit rayon. Le malade ajoute qu'il a l'impression, depuis son accident, de s'être tassé sur lui-même.

Les *radiographies* faites le 30 décembre 1927 démontrent une cyphose par aplatissement cunéiforme, à sommet antérieur, des 8e et 9e dorsales, avec ossification du ligament vertébral antérieur commun et décalcification des corps vertébraux à ce niveau. Les disques intervertébraux sont conservés. On ne constate ni becs de perroquet, ni ostéophytes, comme on le voit dans l'arthrite déformante. La radiographie montre l'intégrité de la colonne à ce point de vue. L'examen radiographique des articulations scapulo-humérales et coxo-fémorales n'indique rien de particulier.

Il s'agit évidemment d'une spondylose traumatique. En effet, l'absence de poussées douloureuses successives, de toute gêne fonctionnelle avant l'accident, la perte de toute mobilité passive du rachis, l'absence de prolifération osseuse visible à la radio, la cyphose à petite courbure enfin, tout permet d'écarter avec certitude la *spondylarthrie*.

D'autre part, l'évolution de la maladie, l'absence de lésion articulaire coxo-fémorale, éliminent la *spondylose rhizomélique* de Pierre Marie.

L'absence d'hérédité, l'absence de toute manifestation syphilitique, la réaction de Wassermann négative, le traumatisme provocateur certain, écartent enfin la *cyphose hérédo-traumatique de Bechterew*.

Seul le diagnostic d'une maladie de Kümmell-Verneuil subsiste et s'impose. Bien plus, notre observation reproduit, dans ses grands traits, la description magistrale que Kirmisson, Grisel, Henle, Auvray et d'autres ont fait du syndrome de Kümmell-Verneuil.

C'est une affection très souvent méconnue et que beaucoup d'assurances-

accidents cherchent aujourd'hui à méconnaître, prétextant le rapport, parfois difficile à établir, entre les lésions constatées et le traumatisme incriminé. Il faut savoir pourtant que ces lésions du rachis sont toujours tardives, pouvant apparaître de deux à quinze mois après l'accident. Dans notre cas, le délai d'apparition des symptômes fut particulièrement long, car la fracture du fémur avait astreint notre malade à garder le lit durant des mois. C'est depuis sa sortie de l'hôpital que ces lésions rachidiennes se sont rapidement affirmées, comme un des médecins qui l'avait examiné alors a pu me le confirmer.

En ce qui concerne le traitement, il est évident qu'un appareil de contention s'impose, pour empêcher l'augmentation de la déformation et des troubles douloureux. Le corset orthopédique me paraît indiqué. Toutefois, il est difficile de prévoir jusqu'à quelle date le port de cet appareil sera nécessaire. Les délais de consolidation sont impossibles à fixer, ainsi que Santy l'a fait observer dernièrement à la Société de Chirurgie de Lyon, à propos d'observations analogues, présentées par Gabrielle. Peut-être pourrait-on penser à l'utilité d'une greffe d'Albee si toutefois, dans notre cas, la décalcification apparente des corps vertébraux ne semblait compromettre le résultat de l'opération.

Je n'aurais ajouté aucun commentaire à l'observation de M. Ody si la question de la maladie de Kümmell, déjà discutée, en 1927, dans notre Société à propos d'une intéressante communication de notre collègue Sorrel, n'avait pas été reprise à la fin de l'an passé à Hambourg même, à la 35e Réunion des Chirurgiens du Nord-Ouest de l'Allemagne [1], en présence du père de la maladie, Kümmell, et si elle n'avait pas fait l'objet d'un très important mémoire de Hermann Kümmell (senior) lui-même, paru tout récemment dans les *Archiv für Orthopädische und Unfall Chirurgie* et intitulé : *Le point de vue actuel de la maladie post-traumatique de la colonne vertébrale* [2].

J'espère que M. Ody et vous-mêmes, vous voudrez bien excuser le retard que j'ai mis à présenter ce rapport. Ce retard est dû au souci légitime que j'avais de soumettre à notre Société, en même temps que des documents récents, l'opinion définitive que Kümmell vient d'exposer dans le long mémoire signalé plus haut.

Pour qu'un chirurgien de son âge éprouve au bout de trente-huit ans le besoin de « descendre à nouveau dans l'arène » (ce sont ses expressions), il faut qu'il ait tenu à rectifier ce qu'il considère comme des inexactitudes et à préciser nettement son opinion.

Je vous demande donc la permission d'entrer dans quelques détails concernant le syndrome de Kümmell-Verneuil.

Et d'abord deux mots d'*historique* et de *terminologie* : ils ne me paraissent pas sans intérêt.

1. *Zentralblatt für Chirurgie*, n° 13, 31 mars 1928, p. 786-796.
2. Hermann Kümmell senior (Hamburg), *Archiv für Orthopädische und Unfall Chirurgie*, t. XXVI, fasc. 3, juillet 1928, p. 471-503. Voir aussi *Deutsche Medizinische Wochenschrift*, 1895, n° 2, p. 180.

Kümmell (de Hambourg) dont le nom comporte deux l — et non un seul, ainsi que nous avons trop souvent l'habitude de l'orthographier — est bien le premier à avoir décrit cette affection, en 1891, au IVe Congrès des médecins allemands à Halle.

C'est seulement en 1892 que Verneuil a présenté à l'Académie de Médecine, avec Forestier, une observation analogue aux observations de Kümmell qu'il paraissait ignorer : il l'a publiée sous le titre un peu long de « fracture de la colonne vertébrale par cause musculaire, longtemps méconnue et révélée par l'apparition de douleurs névralgiques en ceinture et d'une gibbosité tardive ».

L'habitude est venue de désigner brièvement le syndrome sous le nom de « Maladie de Kümmell-Verneuil », ce qui était exact, puis de dire parfois « Maladie de Verneuil-Kümmell », ce qui l'était moins. Kümmell n'a pas été insensible à cette injustice puisqu'à propos de la dénomination à attribuer à cette affection vertébrale il dit ironiquement : « Les Français, avec leur notable patriotisme, « mit anzuerkennendem Patriotismus », l'appellent Maladie de Verneuil-Kümmell ».

Tout en revendiquant sa paternité, Kümmell ne paraît pas tenir autrement — on doit le reconnaître — à ce que la maladie porte son nom. En 1891, il l'avait dénommée « ostéite raréfiante des corps vertébraux » ; il préfère actuellement le nom de « maladie post-traumatique de la colonne vertébrale ». Il rejette la dénomination plus courte de « spondylite traumatique »[1] parce qu'elle préjuge un état inflammatoire qui n'existe pas.

Peut-être pourrait-on adopter le terme de Grisel[2] : « déformation vertébrale post-traumatique » ou celui de Mauclaire et Burnier[3] : « déformation vertébrale traumatique tardive », si l'on ne veut pas dire tout simplement « Maladie de Kümmell-Verneuil ».

Il y a dans le tableau clinique de cette affection qui peut se produire à tout âge, mais rarement dans l'enfance et l'adolescence, deux traits caractéristiques :

1° La notion du traumatisme initial ;

2° L'évolution en plusieurs stades.

1° Le *traumatisme initial*. — Kümmell insiste sur ce fait, qu'un traumatisme, en apparence insignifiant, suffit à provoquer plus tard des lésions graves de la colonne vertébrale ; c'est sur cette notion, dit-il, qu'est édifiée la maladie qui porte son nom.

Un trauma, le plus souvent minime, atteignant directement ou indirectement le rachis, amène des troubles qui semblent disparaître au bout

1. Imbert et Vial. La spondylite traumatique. *Presse médicale*, 5 juillet 1911, p. 561 563.

2. Grisel. Déformations vertébrales post-traumatiques (maladie de Kümmell). *Revue d'Orthopédie*, 1907, p. 167-191.

3. Mauclaire et Burnier. Déformations vertébrales traumatiques tardives. *Archives générales de Chirurgie*, mars 1912, p. 1-33.

de quelques jours, puis aboutit après des mois de santé apparente ou de douleurs relativement minimes à un processus raréfiant des corps vertébraux avec formation de gibbosité dorsale; il n'y a pas de suppuration comme dans la tuberculose, pas d'épaississement de l'os comme dans la syphilis, pas de modifications des vertèbres comme dans l'arthrite déformante.

Nous reviendrons tout à l'heure sur la question des altérations anatomiques des corps vertébraux, qui semble bien être la plus intéressante.

2° *L'évolution* de la maladie se fait en trois stades :

a) Le premier, court, qui suit le trauma initial, quelquefois assez insignifiant pour que le blessé l'oublie. La clinique ne montre rien ou peu de chose; les rayons X ou bien ne sont pas utilisés — à tort d'ailleurs — ou ne montrent rien de précis.

Le blessé a des douleurs pendant quelque temps, puis il reprend sa profession plus ou moins rapidement, plus ou moins complètement, suivant la gravité du traumatisme, suivant sa sensibilité propre, suivant son ardeur plus ou moins vive au travail.

b) C'est alors le deuxième stade, un stade de bien-être relatif, qui peut durer des semaines, des mois, un « frei intervall ».

c) Puis survient le stade terminal de difformité vertébrale avec reprise des douleurs. Le blessé ne vient quelquefois consulter que pour ces douleurs; il ne s'est pas rendu compte de la difformité. *Cette difformité ne consiste pas qu'en une cyphose; il s'y mêle le plus souvent un certain degré de scoliose.*

D'autres fois, comme cela est arrivé au blessé de M. Ody, il a la sensation de s'être tassé sur lui-même et il s'est aperçu d'une déformation rachidienne.

A ce moment-là, le médecin ou le chirurgien reconnaît aisément l'affection vertébrale par l'examen clinique et par l'examen radiographique; il lui reste à la différencier des autres maladies du rachis, de certaines spondylites infectieuses, principalement du mal de Pott, ce qui n'est pas toujours facile.

Sorrel a bien montré, ici même, en juin 1927, les difficultés qu'on pouvait éprouver à différencier le syndrome de Kümmell du *mal de Pott*. Beaucoup d'entre nous ont été aux prises avec ces difficultés; je ne veux pas insister davantage sur ce point.

Je rappelle, en passant, une autre difficulté présentée par ces faits d'*atrophie congénitale* en forme de coin à base postérieure des corps vertébraux découverts à l'occasion d'un traumatisme et qui ont été présentés à notre Société en 1927, par moi-même d'abord et par M. Botreau-Roussel. Je ne reviens sur ces faits que parce que mon ami Tavernier, au cours d'une discussion à la Société de Chirurgie de Lyon, le 1er mars 1928, ne paraît pas avoir apprécié toute la rigueur de notre argumentation.

J'ai dit que l'on devait, dans ces cas, pour éliminer la maladie de Kümmell, tenir le plus grand compte, non de l'aspect radiographique, généralement peu démonstratif, mais d'*un ensemble symptomatique* (j'insiste sur

ce mot *ensemble*) qui était réalisé dans les deux observations susdites de la façon suivante :

1° Traumatisme minime, signe à lui seul insuffisant, je le reconnais, mais aussi ;

2° Evolution clinique sans douleurs ;

3° Malformations concomitantes : hypospadias chez mon malade, sacralisation unilatérale et côtes cervicales chez le malade de M. Botreau-Roussel.

Je profite de l'occasion pour vous présenter l'histoire clinique et les radiographies de deux traumatisés : l'un, homme de vingt-neuf ans, tombé de bicyclette devant un tramway il y a quatre ans, présente depuis quelques mois une recrudescence de douleurs lombaires ; il a une légère saillie lombaire ; c'est un cas typique de maladie de Kümmell. Le corps de la 1re lombaire offre un aplatissement caractéristique avec quelques bavures, quelques irrégularités sur les faces supérieure et inférieure. Les détails de l'évolution clinique, l'image radiographique ne laissent aucun doute sur le diagnostic.

Mais l'autre observation est beaucoup plus embarrassante et je me permets de vous l'exposer avec quelques détails.

Voici un homme jeune, de vingt-deux ans, Paul D..., qui, le 4 mai 1925, est happé entre les phares d'une grosse automobile et traîné sur le dos pendant quelques mètres.

Il se relève avec quelques contusions et des douleurs dans la région lombaire. Il est soigné au Val-de-Grâce pendant huit jours (il faisait à ce moment son service militaire) ou plus exactement il est tenu en observation à cet hôpital.

Il en sort avec un congé de convalescence de vingt-cinq jours.

Je le vois sept semaines après l'accident. Il ne conserve aucune trace des contusions multiples qu'il a eues aux deux jambes, à l'épaule gauche, au genou droit.

Il se plaint seulement de maux de tête, surtout le matin, et il vient me consulter principalement pour une douleur qu'il conserve dans la région lombaire.

Je constate, en effet, une sensibilité à la pression sur l'apophyse épineuse de la 1re lombaire et sur celle de la 2e lombaire. Mais cette sensibilité est peu marquée ; d'autre part, les mouvements sont à peu près normaux, et il n'existe aucune rigidité vertébrale. La flexion, l'inclinaison latérale ne sont pas limitées, seule l'extension forcée du rachis est difficile et douloureuse.

Il n'existe aucune saillie exagérée des apophyses épineuses dorsales ou lombaires.

Je conclus à une simple contusion lombaire et je rassure le patient.

Je revois ce jeune homme en septembre (le 30) de la même année, par conséquent presque cinq mois après l'accident.

L'état ne s'est pas aggravé ; la douleur lombaire persiste et préoccupe M. D... Je fais faire une radiographie de la colonne vertébrale.

Cette radiographie montre nettement un aplatissement en forme de coin à sommet antérieur du corps de la 2e vertèbre lombaire. La forme du corps vertébral est très régulière ; aucune altération de structure. Aucune modification des disques intervertébraux ; aucune saillie en arrière de l'apophyse épineuse correspondante.

J'avoue qu'avec des signes aussi frustes je n'avais pas cru à une

maladie de Kümmell. J'ai pensé à un de ces aplatissements congénitaux des corps vertébraux, surtout des vertèbres lombaires, sur lesquels j'ai déjà appelé l'attention de la Société de Chirurgie.

Ce jeune homme m'a envoyé tout récemment de ses nouvelles. Il n'a aucune déformation vertébrale. En 1926, un an après l'accident, il souffrait encore dans certains mouvements un peu brusques.

« Depuis deux ans, il m'arrive, dit-il, de ressentir une certaine fatigue dans la région des reins après une marche prolongée, mais je n'oserais la regarder avec certitude comme une conséquence de mon accident. En somme, je me crois actuellement parfaitement guéri. »

Toutes les considérations que je viens d'exposer prouvent que si, théoriquement, le syndrome de Kümmell-Verneuil est bien défini, s'il est resté le même depuis trente-huit ans, il peut encore pratiquement nous mettre dans l'embarras.

Mais à *quelle lésion anatomique répond exactement ce syndrome*? Est-ce toujours à l'altération purement trophique, admise par Kümmell? Voilà le point intéressant, celui qui a suscité et qui suscite encore des controverses ardentes, surtout dans la patrie de Kümmell.

La *radiographie* paraît être le seul moyen d'exploration capable de résoudre le problème. Mais elle n'a pas donné ce qu'on pouvait espérer pour plusieurs raisons. Jusqu'à ces dernières années, elle n'avait pas atteint un degré de perfection suffisant. D'autre part, elle n'était faite le plus souvent qu'une fois le rachis arrivé au stade de déformation; elle n'était pas faite au début parce qu'on trouvait le traumatisme insignifiant. Souvent elle ne montrait rien pendant l'année qui suivait l'accident (Kümmell); elle aurait dû être faite à plusieurs reprises. Des radiographies répétées sont indispensables.

Dans beaucoup de cas où la radiographie était faite après le traumatisme, elle n'était pas faite de profil. Or, seules, les radiographies de profil sont susceptibles de montrer avec netteté les changements de structure.

Et, généralement, elles ne montrent pas d'altérations de cette structure; pas de raréfaction, pas d'ostéoporose, pas d'espaces clairs au milieu des couches osseuses.

Certains auteurs, tels que Kocher, Nonne, croient que c'est le disque intervertébral qui est le premier altéré après l'accident; son altération n'est pas visible aux rayons X.

Schmorl, en 1927, au XXIe Congrès de la Société d'Orthopédie, pensait qu'à la suite d'une surcharge de la colonne vertébrale le disque intervertébral était aplati et son tissu fibreux étiré. Il se produisait alors de petites fissures sur les faces supérieure et inférieure des corps vertébraux par lesquelles venaient faire hernie dans le tissu spongieux de ces corps de petites masses fibro-cartilagineuses.

Mais ces petites masses fibro-cartilagineuses que Schmorl croyait de nature traumatique, Harrenstein (d'Amsterdam) les a retrouvées chez des

sujets de vingt à vingt-deux ans au cours d'études poursuivies patiemment sur le développement de la colonne vertébrale [1].

Il signale dans un mémoire récent la présence sur le bord supérieur ou le bord inférieur d'un corps vertébral ossifié d'un bouchon de tissu venant du disque intervertébral.

Ces bouchons sont constitués par du tissu ostéo-cartilagineux : ils se détachent en gris sur le fond blanc du tissu osseux du film radiographique.

Leur forme est un peu irrégulière ; leur volume, celui d'une cerise.

Kümmell n'a pas varié dans son opinion : la maladie post-traumatique de la colonne vertébrale consiste dans un trouble de nutrition des corps vertébraux amenant leur atrophie et par suite un affaissement du rachis. Il semble considérer la présence des noyaux fibro-cartilagineux de Schmorl comme un argument en faveur de sa conception.

Dans quelques cas, Kümmell reconnaît qu'il s'agit d'une fracture par compression, mais c'est l'exception ; le traumatisme est trop minime pour amener une fracture et les douleurs insignifiantes, fugaces, ne répondent pas à la grave lésion que constitue la fracture d'un ou plusieurs corps vertébraux.

Verneuil, Kirmisson, Grisel tendaient à admettre une fracture par tassement ; c'est l'opinion qui a paru séduire la plupart d'entre nous.

Un certain nombre d'autopsies sont en faveur de cette théorie ; celle de Balthazard, publiée dans la *Revue de Chirurgie* de 1914, celles toutes récentes du mémoire de Cardis, Walker et Olver, dans le *British Journal of Surgery* [2].

On peut se demander si les deux théories de la fracture par compression et du trouble de nutrition du corps vertébral sont si distantes l'une de l'autre et si on ne pourrait pas les rapprocher, si chacune d'elles ne renferme pas une part de vérité.

Il suffit de considérer ce qui se passe au niveau de certains os du carpe, du scaphoïde et surtout du semi-lunaire. Ces os peuvent se fracturer d'emblée par écrasement. D'autres fois, on les voit, après un traumatisme, atteints de troubles trophiques pendant quelque temps au bout duquel ils s'aplatissent, réalisant une fracture par tassement.

Pourquoi n'en serait-il pas de même au niveau des corps vertébraux et, à côté de cas où le tassement se fait immédiatement comme dans une fracture classique par compression, n'y aurait-il point des cas où le tassement du corps vertébral se ferait progressivement après une période plus ou moins longue d'altération trophique ?

1. Harrenstein (Amsterdam). Sur quelques variations dans le développement de la colonne vertébrale prêtant à des erreurs de diagnostic. *Zeitschrift für Orthopädische Chirurgie*, t. IL, 4 Heft, 1928, p. 568-581.

2. Cardis, Walker et Olver, Kümmell's Disease. *The British Journal of Surgery*, vol. XV, n° 60, avril 1928, p. 616-625.

Sur les 14 observations de ces auteurs, 3 (1, 10 et 12) montrent des fractures par compression.

Si bien qu'en dernier ressort on aurait toujours affaire à une fracture par tassement.

La nature du syndrome de Kümmell-Verneuil ne semble pas définitivement éclairée; elle appelle de nouvelles recherches. *Je crois que c'est de l'emploi systématique, précoce et répété de la radiographie ainsi que de son perfectionnement qu'il faut attendre la lumière définitive.*

Je serai bref sur le *traitement*. Le mieux serait évidemment de prévenir la difformité. Et si l'on attachait toujours au traumatisme l'importance qu'il mérite, on pourrait, sans doute, dans beaucoup de cas, avec un repos prolongé dans le décubitus dorsal, empêcher l'apparition du syndrome de Kümmell-Verneuil. On devrait, après l'accident, immobiliser le blessé au moins deux à trois mois.

Trop souvent, on voit le malade au stade de déformation commençante ou tout à fait constituée, soit à l'occasion de cette déformation, soit surtout à l'occasion des douleurs qui réapparaissent après une période de bien-être.

C'est alors au *corset* (plâtré d'abord, puis plus tard en celluloïd) que l'on doit recourir pour maintenir le rachis et empêcher son affaissement.

Ce corset a besoin d'être porté longtemps, au moins un an, souvent plus, surtout si le malade a un métier pénible. Il vaut mieux que celui-ci ne reprenne, au bout de six mois, qu'un métier facile.

Mais, pour éviter la longue durée d'une immobilisation, il y a tout avantage à utiliser la *greffe rachidienne*. L'opération d'Albee semble de plus en plus indiquée; elle possède certainement une efficacité plus rapide et plus complète.

Mixter et Wilson ont traité 27 malades par un traitement conservateur; 4 seulement ont été complètement débarrassés de leurs douleurs. Ils en ont opéré 9 par greffe d'Albee; ces 9 opérés ont été capables de reprendre leur travail.

Tavernier [1] a signalé en mars dernier à la Société de Chirurgie de Lyon les avantages qu'il avait obtenus d'une greffe d'Albee chez une jeune femme atteinte d'un tassement de la 11e dorsale; il a tendance à en faire le traitement de choix.

M. Ducroquet : J'ai vu une quinzaine de malades qui m'avaient été adressés pour maladie de Kümmell avant la guerre, et la moitié étaient des accidentés du travail. Je n'en ai pas vu depuis la guerre, depuis qu'on a de bonnes radiographies. Je ne mets pas en doute la maladie de Kümmell, mais je la crois rare. J'ai vu, par contre, des femmes, ayant passé la ménopause, présenter des tassements progressifs du rachis sans traumatisme. J'ai même observé des tassements aigus à la suite de traumatisme insignifiant. Quant aux vertèbres cunéiformes, j'en ai observé plusieurs cas qui n'avaient pas eu de traumatisme préalable.

1. Tavernier. *Soc. de Chir. de Lyon*, 1er mars 1928, in *Lyon chirurgical*, t. XXV, n° 4, juillet-août 1928, p. 496-498.

M. **Lance** : J'ai eu l'occasion d'observer 5 malades ayant présenté cliniquement les symptômes et l'évolution décrits comme typiques de la maladie de Kümmell. Dans tous ces cas, la radiographie a montré une fracture par tassement d'un ou deux corps vertébraux.

M. **Robineau** : Je crois avoir vu un cas authentique de déformation post-traumatique de Kümmell : un blessé entré dans mon service pour un grave traumatisme des membres, petit traumatisme du rachis. Les premières radiographies du rachis ne révèlent aucune lésion. Trois mois plus tard, sous nos yeux, sans que le blessé ait encore quitté le lit, la région dorsale moyenne s'incurve en cyphose, et la radiographie montre la diminution de hauteur des corps vertébraux à leur partie antérieure. La déformation s'est peu à peu accentuée, malgré le décubitus dorsal absolu ; puis elle s'est stabilisée, les douleurs ont disparu et le blessé a pu être considéré comme guéri, sans avoir subi d'autre traitement. La comparaison des radiographies avant et après la déformation est singulièrement édifiante.

PRÉSENTATIONS DE MALADES

Quatre cas de fracture transcervicale récente du col fémoral traités par l'application d'un greffon de péroné modelé,

par M. **Ch. Dujarier**.

A propos d'un rapport sur une observation de Clavelin je vous ai fait part des résultats que j'avais obtenus en traitant les fractures transcervicales par le grand plâtre de Whitmann.

En gros, consolidation osseuse dans la moitié des cas, pseudarthrose dans l'autre moitié des cas. Sans doute, la moitié de ces pseudarthroses sont assez serrées pour permettre un usage suffisant du membre. Ce n'en est pas moins un pourcentage important d'échecs.

Pour juger du résultat d'une fracture traitée par le plâtre, il est nécessaire d'attendre longtemps avant d'être sûr du bon résultat. Trois malades ont quitté mon service sept ou huit mois après leur fracture, considérés comme guéris ; radiographiquement et cliniquement il y avait un cal osseux. Quel ne fut pas ma désillusion, en revoyant ces malades quelques mois plus tard, de constater une pseudarthrose avec mouvement de tiroir très net.

Aussi, depuis environ un an, ai-je décidé de revenir à l'intervention sanglante lorsque l'état général et l'âge du sujet permettaient de pratiquer

sans danger une opération. J'ai utilisé la greffe péronière modelée qui, dans les pseudarthroses, m'avait donné, dans la plupart des cas, d'excellents résultats.

Voici le schéma de l'opération que je pratique actuellement et dont la durée n'excède pas le plus souvent une demi-heure.

Le blessé, rachianesthésié, est placé sur mon plan, lui-même fixé sur la table de Rechou. La réduction est obtenue en abduction et rotation interne de façon à mettre le col approximativement horizontal.

Un repère métallique étant placé au niveau de la projection de la tête sur la peau, une première radiographie est prise. Pendant qu'on la développe j'incise sur le fémur et j'amorce avec un perforateur le point par où pénétrera la greffe; lorsque la radiographie a permis de reconnaître que la réduction était satisfaisante et que le centre de la tête était bien repéré, j'enfonce avec le moteur d'Albee une mèche de 14 millimètres de diamètre à 8 ou 9 centimètres de profondeur. Pour ne pas manquer la tête, il faut maintenir la mèche horizontale et bien viser le repère cutané indiquant le centre de la tête.

A ce moment, nouvelle radiographie qui montrera : 1° si la direction est bonne; 2° si la pénétration de la mèche est suffisante.

Pendant qu'on développe la radiographie, je taille à la scie circulaire un fragment du péroné bien dépériosté. Je le transforme en cheville en le faisant passer dans une fraise creuse et, en quelques secondes, le greffon est introduit à la place de la mèche.

Fermeture sans drainage. Le blessé est mis dans un appareil à suspension (Rouvillois ou Clavelin) pendant trois mois. Le quatrième mois, il reste couché sans appareil. Il marche avec des béquilles pendant un ou deux mois, puis avec des cannes.

Les trois malades que je vous présente ont ainsi été traités. Vous verrez sur les diverses radiographies que je fais passer sous vos yeux les différents temps de l'opération et de la consolidation. Le cal osseux est obtenu et la déformation est peu considérable. Les mouvements de la hanche et du genou sont très bons, bien meilleurs qu'après le grand plâtre.

Le quatrième cas, dont je vous montre les radiographies, a été un échec. D'abord la réduction n'a jamais pu être satisfaisante, ce qui est très rare. Le greffon bien placé primitivement a rapidement effondré la partie supérieure de la tête, s'est pendant un certain temps appuyé sur le cotyle, puis en est sorti et enfin s'est brisé.

J'ai réopéré cette malade il y a quelques jours; vous voyez que le second greffon est mis en bonne place, mais je ne sais si l'état de la tête lui permettra de rester en place.

Quatre résultats d'une greffe d'Albee pour mal de Pott lombaire,

par M. **Richard**.

M. Ombrédanne, rapporteur.

PRÉSENTATION DE PIÈCE

Diverticule de Meckel géant,

par **M. L. Grimault** (d'Algrange).

M. Capette, rapporteur.

Le Dr Grimault m'a demandé de bien vouloir vous présenter ce très

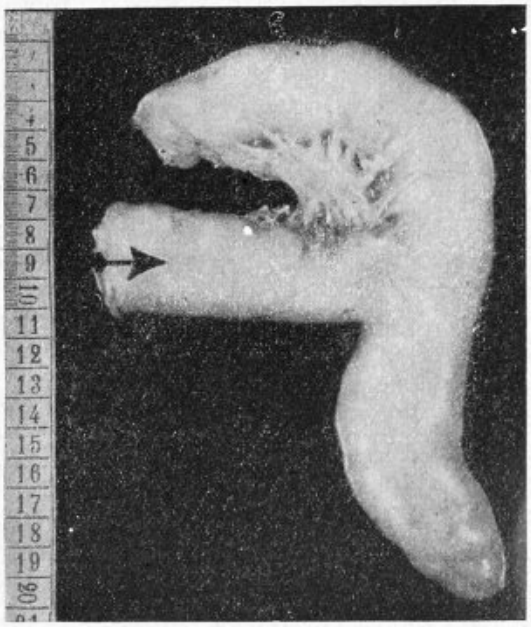

Fig. 1.

volumineux diverticule de Meckel, enlevé par lui le 5 septembre dernier, dans les conditions suivantes.

Le porteur, homme de vingt-trois ans, avait souffert de l'abdomen à plusieurs reprises dans l'enfance et l'adolescence ; les douleurs à maximum périombilical s'accompagnaient de vomissements depuis deux ans. Au début de mars 1928, la crise douloureuse fut si violente que le malade fut envoyé à l'hôpital d'Algrange avec le diagnostic d'appendicite ; après vingt-quatre heures d'observation, il fut opéré par Grimault pour une occlusion intestinale aiguë. Etranglement d'une longue anse grêle dans

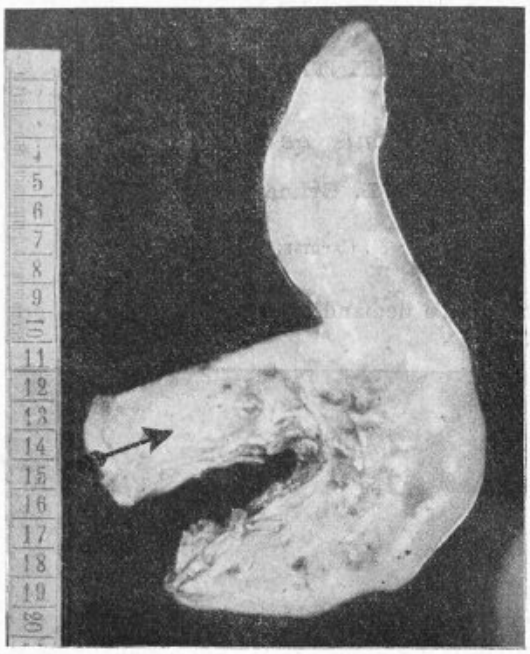

Fig. 2.

un anneau formé par une bride fibreuse, épaisse, rubannée, étendue du mésentère à la pointe effilée d'un grand diverticule de Meckel. Résection de la bride et guérison sans incident.

Des douleurs et de légères crises de subocclusion observées dans les mois suivants ramenèrent le malade à l'hôpital en septembre pour subir l'opération de résection du diverticule qui lui avait été conseillée après la première intervention. Opération le 5 septembre. Résection du diverticule de Meckel et de l'anse adjacente. Guérison sans incident.

Le diverticule que voici (fig. 1 et 2) mesure 11 centimètres de longueur, son calibre est un peu supérieur à celui de l'iléon ; il se termine par une partie effilée. Les deux segments intestinaux sus et sous-jacents au diverticule ne sont pas dans le prolongement l'un de l'autre, le diverticule est dans

l'axe du bout terminal de l'iléon dont la partie supérieure s'abouche à angle droit sur le tractus terminal. Sur le bout supérieur de l'iléon, à un travers de doigt de son abouchement sur le diverticule, il existe un rétrécissement produit par une bride fibreuse, épaisse, large de 1 centimètre 5, partant du mésentère et s'insérant sur l'intestin à égale distance du bord libre et du bord mésentérique. Il existe également une bride antérieure identique à la première, mais plus mince, que l'on peut voir sur la pièce ; les deux brides produisaient un véritable rétrécissement de l'intestin, d'où les crises de subocclusion survenues après la première intervention.

Le Secrétaire annuel, M. A. Brécrot.

L. Maretheux, imprimeur, 1, rue Cassette, Paris



BULLETINS ET MÉMOIRES

DE LA SOCIÉTÉ NATIONALE DE CHIRURGIE



Séance du 31 octobre 1928.

Présidence de M. OMBRÉDANNE, *président.*

PROCÈS-VERBAL

La rédaction du procès-verbal de la précédente séance est mise aux voix et adoptée.

CORRESPONDANCE

La correspondance comprend :

1° Les journaux et publications périodiques de la semaine.

2° Des lettres de MM. Küss et ROUX-BERGER, s'excusant de ne pouvoir assister à la séance.

3° Un travail de M. VANLANDE (Armée), intitulé : *Ruptures du tendon quadricipital et du ligament rotulien.*

M. CADENAT, rapporteur.

4° Un mémoire de M. LEIBOVICI (Paris), intitulé : *Etude chirurgicale des gangrènes juvéniles*, déposé pour le Prix Duval-Marjolin.

5° Un mémoire de MM. LACAZE et MELNOTTE (Armée), intitulé : *Contribution à l'étude de l'amibiase hépatique et de son traitement*, déposé pour le Prix Chupin.

RAPPORTS

La rachianesthésie combinée à l'anesthésie locale dans les interventions abdominales de longue durée, en particulier pour les opérations gastro-intestinales,

par M. **Hortolomei**, professeur de clinique chirurgicale (Jassy, Roumanie).

Rapport de M. Pierre Duval.

Le professeur Hortolomei nous envoie une note sur ce procédé combiné d'anesthésie. Je ne pourrais résumer cette note sans en diminuer l'intérêt. Je vous demande donc de l'insérer en entier dans nos Bulletins, mais je ne ferais pas mon devoir de rapporteur si je n'en discutais devant vous certains points.

Voici la note du professeur Hortolomei :

« Les procédés d'anesthésie utilisés en chirurgie ont attiré l'attention surtout des chirurgiens et ont été l'objet d'intéressantes discussions aux Congrès (Congrès français de Chirurgie 1924 et 1928) : faute d'un meilleur anesthésique qui n'ait pas d'inconvénients.

« L'anesthésie générale à l'éther ou chloroforme a beaucoup de risques ; les accidents brusques et les lésions toxiques des viscères, et surtout les complications pulmonaires qui atteignent les 25 p. 100 en chirurgie gastrique ; la mortalité due à ces accidents est augmentée de 3-6 p. 100.

« Etant un partisan convaincu de la résection large de l'estomac dans l'ulcère de l'estomac et du duodénum, ainsi que Finsterer l'a préconisée — pour des motifs qui pour le moment n'entrent pas dans le cadre de cette communication — j'ai cherché un procédé d'anesthésie qui nous épargne toutes ces complications.

« L'anesthésie locale la moins inoffensive est suffisante dans les opérations simples, comme par exemple pour une gastro-entéro-anastomose ; mais elle est mal tolérée par les malades quand il s'agit d'une gastro-pylorectomie, opération laborieuse et de longue durée, surtout dans les ulcères adhérents.

« L'anesthésie locale par infiltration de la paroi et des mésos est tout aussi peu satisfaisante.

« L'anesthésie locale de la paroi combinée à l'anesthésie des splanchniques faite par voie abdominale, ainsi que Finsterer la pratique, ne donne pas toujours l'anesthésie complète. Je l'ai vue appliquée par lui-même à Vienne, et dans plusieurs cas il a fallu administrer aux malades de l'éther en quantité variable. Dans ses travaux sur ce procédé d'anesthésie, nous trouvons que, pour 207 résections larges de l'estomac dans l'ulcère, il y a 90

bonnes anesthésies ; pour les autres 117, il est forcé de continuer l'opération à l'éther avec des quantités qui ont varié de 25 cent. cubes à 150 cent. cubes.

« L'anesthésie paravertébrale, l'anesthésie régionale des splanchniques combinée à l'anesthésie locale par infiltration proposée par Roussiel et Kappis, que j'ai vue appliquer par Pauchet et qui l'utilise souvent, ne donne pas l'anesthésie complète et souvent on a besoin d'administrer un anesthésique général.

« On peut faire des opérations abdominales à l'anesthésie locale paravertébrale combinée à l'anesthésie des splanchniques, mais nous n'avons jamais ce silence abdominal « de Toma Jonesco » et dans beaucoup de cas nous devons administrer de l'éther ou du chloroforme.

« Habitué, comme tous les chirurgiens roumains, à la pratique de la rachianesthésie, j'en fais au moins 5,700 par année, et sur 5.700 cas au cours de neuf ans, dans ma clinique, je n'ai jamais eu d'accident mortel. J'ai eu quatre syncopes cardiaques sérieuses et les malades se sont rétablis après une injection d'adrénaline intracardiaque. Mais, pendant ce temps, j'ai eu 3 morts de chloroforme au cours de l'opération.

« Nous faisons toutes les opérations abdominales sous rachianesthésie. Depuis sept ans, nous employons seulement la novocaïne pure, en doses qui varient de 10-16 centigrammes, d'après le poids de l'individu. Pour les opérations abdominales de l'étage supérieur, je fais la ponction entre la 10e et 11e vertèbre dorsale. Concomitant à la ponction, on lui fait une injection de 0,50 grammes de caféine. En ponctionnant, je ne barbote plus ; l'anesthésique est introduit lentement et je garde en place la seringue encore quatre ou cinq minutes pour empêcher l'écoulement du liquide par le trou de la ponction de la dure-mère. Pendant l'opération, si le malade pâlit, s'il a la respiration trop lente et superficielle, le pouls hypotensif, la plaie opératoire ne saigne presque plus (un signe prémonitoire très important), alors on lui fait une injection intraveineuse de 1 cent. cube d'adrénaline, d'une solution de 1 p. 1.000, elle doit être introduite lentement et l'état général s'améliore immédiatement.

« Aux malades trop débilités, immédiatement après la rachianesthésie, pour prévenir les syncopes, on leur fait une injection intraveineuse de 1 cent. cube d'adrénaline à 1 p. 1.000. Pour que l'injection intraveineuse soit efficace, elle doit être faite avant que le pouls cesse, autrement elle est sans résultat. Un des signes qui annonce la syncope est la palidité de la plaie opératoire ; nous n'avons plus le saignement en masse caractéristique. Depuis deux ans, depuis que nous pratiquons l'injection d'adrénaline intraveineuse préventive, nous n'avons plus eu de syncope.

« Après la rachianesthésie, nous avons observé des céphalalgies qui cédaient après des injections intraveineuses d'eau distillée de 20-30 cent. cubes ; les parésies de la vessie qui cédaient après les injections de glycérine boriquée (*Presse Médicale*, n° 53, 15 novembre 1927, travail de mes assistants P. Butureanu et Burghele) ; les paralysies des nerfs oculaires, mais qui n'ont jamais persisté. La rachianesthésie est une bonne anes

thésie, la durée ne dépasse pas une heure, une heure et quart. Or, dans les opérations abdominales de longue durée, assez souvent vers la fin de l'intervention, l'anesthésie passe et les malades ayant des douleurs trop fortes nous sommes obligé de compléter l'anesthésie par un anesthésique général.

« Parmi les opérations de longue durée, il y a aussi les résections larges de l'estomac dans les ulcères ou pour tumeurs, dont la durée dans les cas difficiles est de deux heures à deux heures et quart. Au cours de l'année 1926-1927, nous avons fait 27 gastro pylorectomies dans l'ulcère gastrique et duodénal. Nous faisons Polya, Reichel-Polya, ou Finsterer; vers la fin de l'opération, nous étions obligé d'administrer de l'éther ou du chloroforme et nous avons eu cinq complications pulmonaires, parmi lesquelles trois mortelles, le septième, huitième et onzième jour après l'intervention.

« La rachianesthésie dure autant que les temps difficiles, la section, l'enfouissement du duodénum et l'anastomose, elle disparaît à la suture de la paroi qui ne se peut faire sans une bonne anesthésie. Pour éviter les dangers de l'anesthésie générale, j'ai combiné à la rachianesthésie l'anesthésie locale par infiltration de la paroi. Nous avons toujours une solution préparée de 0,75 grammes p. 100, novocaïne à l'adrénaline 0,00050, et dès que le malade ressent des douleurs je fais l'injection des splanchniques par l'abdomen avec une seringue de 20 cent. cubes et avec trois seringues de cette solution je fais l'infiltration de la gaine des droits et du péritoine pariétal. Si l'anastomose de l'intestin à l'estomac est terminée, nous faisons seulement l'infiltration de la paroi abdominale. On obtient une bonne anesthésie, ce qui permet de faire une bonne suture de la paroi. Au cours de l'année 1927-1928, j'ai fait la rachianesthésie combinée à l'anesthésie locale de la paroi dans 28 cas de gastro-pylorectomies dans l'ulcère de l'estomac. Dans tous ces cas, nous n'avons eu ni complication sérieuse ni aucune mort.

« Cette combinaison de la rachianesthésie à l'anesthésie locale, vers la fin des longues opérations, je la fais aussi pour d'autres cas de chirurgie abdominale; elle m'a donné toujours d'excellents résultats et elle est beaucoup supérieure à toutes les autres anesthésies : locale, paravertébrale combinée à l'anesthésie des splanchniques; elle donne une anesthésie complète et évite tant de complications graves.

« Ces deux améliorations apportées dans la rachianesthésie : l'injection intraveineuse d'adrénaline pour prévenir les syncopes et la combinaison de l'anesthésie locale dans les opérations de longue durée méritent d'être prises en considération. »

Voici maintenant les quelques réflexions que m'inspire cette note :

« L'éther a beaucoup de risques », dit le professeur Hortolomei. Permettez-moi de m'élever une fois de plus contre cette assertion vraiment trop facile. Est-ce que pendant la guerre nous n'avons pas tous endormi à l'éther un nombre considérable de blessés? Et dans quel état se trouvaient-ils nos malheureux poilus, état qui contre-indiquait apparemment l'emploi

de l'éther, soldats fatigués, trempés, crottés, refroidis, hospitalisés après l'opération dans des locaux de fortune. Pour ma part, sur les quelque 35.000 hommes opérés dans les formations que j'ai dirigées aux Armées, je n'ai pas eu connaissance d'un seul cas de mort sous l'anesthésie.

Mais ce qu'il y a de bien plus suggestif dans la note de M. Hortolomei, c'est ce qu'il nous dit en passant sur les autres procédés d'anesthésie en chirurgie gastrique notamment, procédés qu'il a employés lui-même ou vu employer avant d'en arriver à la méthode qu'il nous recommande.

Voici tout d'abord l'anesthésie locale de la paroi avec l'anesthésie des splanchniques par voie abdominale. Quels succès prochains! Et les partisans de cette méthode n'ont-ils pas considéré ceux qui se refusaient à s'en servir comme des routiniers, des vieux, incapables de se plier aux magnifiques progrès des novateurs.

Or, Hortolomei est allé voir opérer Finsterer lui-même avec cette méthode d'anesthésie. « Dans plusieurs cas, dit-il, il a fallu administrer aux malades des doses variables d'éther. » Bien plus, Hortolomei nous rapporte la propre statistique de Finsterer : 207 résections larges de l'estomac à l'anesthésie combinée pariétale et splanchnique.

Sur ces 207 cas, l'anesthésie par cette méthode ne fut suffisante que dans 90 cas, c'est-à-dire dans 43,5 p. 100 des cas, et 117 fois il fallut recourir à l'éther (doses de 25 cent. cubes à 150 cent. cubes), c'est-à-dire dans 56,5 p. 100 des cas.

Nous sommes loin des résultats annoncés avec quelque bruit.

Voici maintenant « l'anesthésie para-vertébrale, l'anesthésie régionale des splanchniques combinée à l'anesthésie locale par infiltration ». Hortolomei nous dit l'avoir vu employer par Pauchet. L'opinion d'Hortolomei est suggestive. Il nous dit textuellement : « Cette méthode souvent ne donne pas l'anesthésie, et souvent on a besoin d'administrer un anesthésique général. »

Quant à la méthode d'anesthésie rachidienne combinée à l'anesthésie locale de la paroi que préconise M. Hortolomei, il me permettra de la discuter quelque peu. Notre collègue en est un partisan très chaud, et dit en avoir obtenu des résultats excellents et n'en avoir vu aucun inconvénient.

Mais, à la lecture détaillée de ses résultats, j'ai été frappé par la multiplicité des mesures qu'il convient de prendre pour combattre les incidents. Ces incidents sont ceux de la rachianesthésie en général, et je m'excuse de m'arrêter un instant sur eux après le très beau rapport, au Congrès de Chirurgie, de Forgue et Basset, mais il me faut bien analyser le travail qui nous est présenté.

Voici ce que nous dit Hortolomei : « Si, pendant l'opération, le malade pâlit, s'il a la respiration trop lente et superficielle, si le pouls est hypotensif, si la plaie opératoire ne saigne presque plus, alors on fait une injection intraveineuse d'adrénaline.

« Aux malades trop débilités, immédiatement après la rachianesthésie, pour prévenir les syncopes, injection intraveineuse d'adrénaline. »

Après la rachianesthésie, nous avons observé des céphalalgies qui

cédaient après des injections intraveineuses d'eau distillée; les parésies vésicales cèdent à des injections de glycérine boriquée.

Et Hortolomei nous parle de ces incidents avec une telle simplicité qu'il faut en conclure qu'il les considère non pas comme exceptionnels, mais comme des petites complications dont il ne faut pas s'étonner, et dont il faut simplement connaître le traitement.

Encore, n'est-ce pas fini.

Hortolomei nous dit que la rachianesthésie ne permet pas toujours de conduire une longue opération à ses fins, et qu'il faut souvent pour terminer l'acte intra-abdominal ajouter l'anesthésie des splanchniques et, pour fermer la paroi, ajouter l'anesthésie locale de cette dernière.

J'avoue que je suis quelque peu étonné. Voici une méthode qui nous est préconisée. Combien elle est peu simple. Elle consiste à faire une rachianesthésie, à user assez souvent pour des incidents pendant l'anesthésie d'injections intraveineuses d'adrénaline, à recourir assez souvent, pour des incidents post-anesthésiques, à des injections intraveineuses d'adrénaline, d'eau distillée, à des lavages vésicaux avec de la glycérine boriquée et, de plus, la rachianesthésie nécessite dans les opérations longues l'adjonction de l'anesthésie des splanchniques par voie abdominale, et l'anesthésie locale de la paroi abdominale pour sa fermeture.

Et tout cela ne nous est pas donné par M. Hortolomei comme des mesures à prendre dans des anesthésies difficiles, entrecoupées d'incidents exceptionnels. Non, à la lecture de la note de notre collègue, j'ai eu l'impression que sa très grande expérience nous indiquait comment il fallait procéder en chirurgie gastrique pour faire, par la méthode qu'il nous préconise, une bonne anesthésie et combattre les incidents immédiats ou tardifs que cette méthode peut régulièrement comporter.

J'avoue ma surprise devant la complexité de cette méthode qui nous est présentée comme le procédé de choix.

Aussi le principe n'en est-il pas nouveau; il y a fort longtemps que tous les rachianesthésistes savent qu'il ne faut pas compter sur une anesthésie de très longue durée et, dans leur rapport, Forgue et Basset notent la nécessité fréquente de recourir à l'anesthésie spéciale de la paroi abdominale.

M. Hortolomei nous présente cette méthode d'anesthésie combinée comme supérieure à l'anesthésie des splanchniques; je le crois volontiers; il me permettra aussi de comparer sa complexité à la simplicité d'autres méthodes.

Mais loin de moi la pensée de vouloir réveiller les débats.

M. Hortolomei nous envoie un travail qui prouve sa très grande expérience. Je vous demande de lui adresser tous nos remerciements pour sa communication.

Six cas de goitre exophtalmique traités avec succès par la thyroïdectomie subtotale.

par M. Welti.

Rapport de M. Pierre Duval.

Vous vous souvenez que lorsque notre collègue Crile, de Cleveland, obtint notre prix Lannelongue, il nous pria d'employer la somme qui lui revenait, de par ce prix, à envoyer en Amérique un de nos jeunes chirurgiens. Notre Société désigna le Dr Welti, interne médaille d'or, que M. Hartmann et moi vous avions proposé.

M. Welti a fait aux États-Unis un voyage assez long; il a particulièrement travaillé chez Crile. Notre collègue a reçu Welti d'une façon parfaite, il l'a associé aux travaux de sa clinique. Je crois que je puis et dois adresser à Crile au nom de notre Société les remerciements les plus cordiaux.

M. Welti nous envoie aujourd'hui le premier travail qui resulte de ce qu'il a appris auprès de Crile. Il nous l'adresse avec l'expression de sa déférence et de ses remerciements envers notre Société.

Son travail montre que sa jeune expérience a su profiter des leçons du Maître.

Il s'agit du traitement chirurgical du goitre exophtalmique. Je n'ai pas besoin de vous dire que ce travail repose entièrement sur la très grande expérience de Crile en cette matière, dont Welti n'a fait qu'appliquer à son retour les principes, dans le service d'Hartmann et le mien.

Welti a opéré 6 cas de goitre exophtalmique avec 6 succès immédiats et prolongés. Ces observations sont ci-dessous publiées.

Il a appliqué les principes de Crile : opérations proportionnées à la gravité de chaque cas. Dans les formes peu sévères (2 cas), il a pratiqué la thyroïdectomie subtotale d'emblée; dans les goitres basedowifiés, mieux dénommés toxiques, il a fait non pas l'énucléation mais l'hémithyroïdectomie. Dans les formes sévères, le principe est de procéder par des opérations étagées : ligatures des thyroïdiennes supérieures en deux séances; puis, après trois mois, lobectomies.

D'une façon générale, la résection du tissu thyroïdien est large, très large même. Les soins pré et post-opératoires ont été très minutieux, calme complet, administration d'iode sous forme de lugol, les sédatifs nerveux, la digitale, les enveloppements froids.

Comme Crile encore, Welti déclare ne pas accorder confiance entière aux variations du métabolisme basal, et attacher plus d'importance à l'amaigrissement des malades.

Les résultats obtenus sont bons : l'agitation nerveuse a disparu, le sommeil est revenu, plus de tremblement, exophtalmie diminuée, ainsi que

la tachycardie, surtout reprise de poids allant jusqu'à 10, 16 et même 23 kilogrammes.

Ce sont de beaux succès thérapeutiques, et je crois que nous devons féliciter Welti d'avoir pu, grâce à Crile et à notre Société, apprendre en particulier du grand chirurgien de Cleveland à bien opérer les goitres exophtalmiques.

Observation I. — Mlle M. B..., vingt-trois ans. *Goitre exophtalmique.*

La malade nous est adressée dans le service du professeur H. Hartmann, par le Dr Sainton.

En août 1926, début des accidents. Deux jours après une contrariété elle constate que son cou augmente brusquement de volume. Depuis cette époque, il a grossi progressivement. Les yeux sont devenus plus saillants. Une diarrhée persistante s'est installée : selles abondantes et fréquentes, 4 à 5 garde-robes par jour, souvent même 10. La malade est devenue très nerveuse, irritable, émotive. Elle se plaint de palpitations. Un tremblement marqué des mains l'incommode. Ce tremblement s'est étendu aux membres inférieurs entraînant une difficulté réelle pour marcher. Amaigrissement de 20 à 30 kilogrammes en deux ans. Les règles ont disparu.

Juin 1927. Corps thyroïde augmenté de volume, visible à l'inspection, palpable à gauche comme une grosse noix, à droite comme un œuf de poule. Goitre diffus très vasculaire. Battements marqués des carotides. Pouls veineux jugulaire. Pouls : 120-130. Pas de signes d'insuffisance cardiaque. Tremblement très intense à petites oscillations. Exophtalmie avec occlusion incomplète des paupières. La malade est très agitée, et gesticule continuellement dans son lit. Véritable état cachectique.

1° *Ligature de la thyroïdienne supérieure droite.*

Traitement pré-opératoire. — Lugol XV gouttes, digitaline V gouttes pendant six jours. Le pouls descend à 110, la malade devient plus calme. Mais elle est prévenue du jour de son opération. La veille au soir on lui met un bonnet sur la tête, un pansement autour du cou. Le lendemain matin nous la trouvons dans un état d'agitation extrême. Elle n'a pas dormi et a empêché ses voisins de dormir. Le pansement est défait. Les yeux sont exorbités. Température : 38°4, pouls : 130. L'intervention est remise. Dorénavant, nous conformant à une pratique que nous n'aurions dû quitter, nous ne la préviendrons plus.

20 juin 1927. Anesthésie locale et protoxyde d'azote. Ligature de l'artère thyroïdienne supérieure droite. Elle est volumineuse et pulsatile.

Suites opératoires : La température s'élève à 38°5 et descend progressivement. Le pouls qui était à 120 la veille de l'intervention descend à 90°. Quelques nausées. Lugol intrarectal. Sérum sous-cutané. Morphine. Digitaline.

2° *Ligature de la thyroïdienne supérieure gauche* (4 juillet 1927). La réaction qui a suivi la première ligature étant terminée, nous lions la thyroïdienne supérieure gauche.

Traitement pré et post-opératoire identique. Mais la réaction post-opératoire est plus marquée. Le soir de l'intervention, à 4 heures : température, 37°8, pouls, 130; à 8 heures : température, 39°, pouls, 160 avec tachy-arythmie et fibrillation auriculaire. Vomissements subintrants. Agitation malgré la morphine. Nous appliquons 4 vessies de glace sur les cuisses, une sur la région précordiale, une sur la nuque. L'infirmière prend la température toutes les trois heures avec mission de faire un enveloppement froid tant que celle-ci sera au-dessus de 38°. Lugol intrarectal. Digitaline.

Le lendemain : température, 38°5, pouls, 130. Au cinquième jour, température normale, pouls 100.

En attendant sa première lobectomie, la malade reste au repos sans aucun traitement iodé. Son état général s'améliore légèrement, surtout elle est plus

calme. Elle engraisse de 3 kilogrammes. Le 13 septembre, épisode fébrile survenant sans cause. Pouls, 160. Dans les semaines qui suivent le pouls reste à 120-130.

3° *Lobectomie droite. Traitement pré-opératoire.* — Lugol XV gouttes pendant six jours. Digitaline.

Le 28 septembre 1927 : Anesthésie locale et protoxyde.

Goitre très vasculaire, friable, difficile à enlever. Extirpation subtotale du lobe droit. Pouls 130 au début de l'intervention. Il s'élève à 160 et la malade se cyanose. *L'intervention est rapidement terminée. Hémostase. Plaie pansée à plat sans aucune suture des parties molles.*

Suites opératoires : Lugol intrarectal. Digitaline. Le soir : température, 39°, pouls, 140. Thérapeutique antithermique comme précédemment. Le lendemain matin : température, 37°, pouls, 150. Le soir : température, 39°, pouls, 160. Le deuxième jour, 30 septembre au matin : température, 37°, pouls, 140. *Sous anesthésie locale les compresses qui tamponnent la plaie sont retirées. Sutures musculaire et cutanée.* 1 drain. Le soir : température, 37°6, pouls, 140. Le lendemain : température 37°, le matin, 38° le soir, pouls 130; le deuxième jour, température, 37°5, pouls 110.

Dans la suite, la malade fut peu améliorée. Sans doute l'extirpation du lobe droit avait-elle été insuffisante. Le pouls se maintient quelques jours à 110 puis remonte à 140. Pouls veineux jugulaire. Thrill au niveau du lobe gauche. M. B. : 47. Excédent : 27/100.

4° *Lobectomie gauche* (Service du professeur P. Duval). — Soins préopérataires, *idem* et hémato-éthyroïdine.

Le 15 décembre 1927 : Anesthésie locale et quelques bouffées d'éther. Hémorragie peu importante. Aspect luisant du tissu thyroïdien riche en colloïde. Lobectomie gauche subtotale. Nous respectons une lame postérieure minima, la lobectomie opposée ayant été insuffisante, 2 parathyroïdes au pôle inférieur sont ménagées, 1 drain.

Examen histologique. — Tissu thyroïdien colloïde. Quelques îlots d'hyperplasie à cellules claires.

Soins post-opératoires comme précédemment. Mais la réaction post-opératoire est moins importante. Le pouls ne s'élève pas au-dessus de 140.

Le 12 juin 1928 : La malade est transformée. A la cachexie a fait place un état floride. Elle pesait 41 kilogrammes au moment de sa dernière intervention. Actuellement, son poids est de 64 kilogrammes. Elle a donc engraissé de 23 kilogrammes. Le tremblement a disparu. Plus de diarrhée : selles normales, régulières. La malade est calme. Elle dort bien. Seule la tachycardie n'est pas améliorée de façon notable. Pouls, 100 palpitations. Nous confions la malade au Dr Sainton pour instituer une thérapeutique cardiaque.

Obs. II. — Mlle M..., quarante ans, mécanicienne. *Goitre exophtalmique.* Entre à l'hôpital de Vaugirard (service du professeur Pierre Duval) sur les conseils du Dr Giraud.

Depuis dix ans environ son entourage lui trouvait le cou un peu fort. En mars 1926, les troubles survinrent brusquement à la suite d'émotions. La malade fut prise d'une grande faiblesse. Elle dut s'aliter tant elle était fatiguée. Simultanément tremblement généralisé à tout le corps. Palpitations. Les yeux jusque-là normaux deviennent gros et brillants. Ses parents remarquent que les paupières ne se ferment qu'incomplètement. Le cou grossit et en une semaine atteint le volume qu'il a aujourd'hui. Tous ces troubles sont apparus en huit jours : la malade est très affirmative sur ce point.

En octobre 1926 : Les règles normales jusque-là cessent. Le goitre et l'exophtalmie persistent. La tachycardie et le tremblement sont un peu moins marqués.

En mars 1927, elle fut reprise d'asthénie, de fatigue. Les palpitations, le

tremblement sont plus intenses et cela pendant une huitaine de jours. Depuis cette époque, les crises paroxystiques de tachycardie, de tremblement sont fréquentes, et apparaissent surtout à la suite de fatigue, d'une contrariété. Elles s'accompagnent souvent de frissons suivis de bouffées de chaleur et de sueurs abondantes. Le goitre se modifie peu. Le regard devient plus fixe, plus brillant. Quand la malade lit, sa vue se trouble. Elle perd ses cheveux en abondance. Son caractère change : elle est devenue irritable, agitée. Elle fixe difficilement son attention quand on lui parle, perd la mémoire. Des troubles digestifs importants, absents lors de la première poussée, sont apparus. Les digestions sont pénibles, puis des *vomissements journaliers s'installent, alimentaires et bilieux. Actuellement ils sont subintrants aboutissant à une intolérance alimentaire presque absolue*. La malade a présenté en outre des crises de diarrhée à intervalles très éloignés. *Elle a maigri de 9 kilogrammes* entre mars 1927 et janvier 1928.

Le 3 janvier 1928 : Exophtalmie très marquée avec occlusion incomplète des paupières et tremblement de celles-ci. Corps thyroïde augmenté de volume de façon uniforme, de consistance ferme. On perçoit un thrill systolique sur toute son étendue. A l'auscultation, on entend un souffle systolique. Hyperesthésie cutanée au niveau du goitre. Le pouls est très rapide, fortement frappé. Il bat entre 120 et 140, la tachycardie étant exagérée par l'émotion, l'examen. Eréthisme cardiaque : souffle diastolique à la base. Le tremblement est très intense particulièrement marqué au niveau des lèvres, de la langue, de la tête, des mains. Il empêche la couture. Troubles trophiques au niveau des ongles. La malade est irritable. Elle s'agite dans son lit. Elle n'a pas dormi, surtout elle vomit depuis plusieurs jours et ne peut s'alimenter.

1° *Ligature de l'artère thyroïdienne supérieure droite. Traitement préopératoire.* — Boissons glacées et sucrées, sérum glucosé rectal et sous-cutané, codéine en poudre contre les vomissements. Lugol, digitaline, sédobrol.

Le 16 janvier : ligature sous anesthésie locale.

2° *Ligature de l'artère thyroïdienne supérieure gauche.* — Le 26 janvier : les veines sous-cutanées sont artérialisées.

3° *Lobectomie droite.* — Deux mois après ces ligatures, le 13 mars, la malade est admise à nouveau à l'hôpital. Elle se sent mieux. Le tremblement a diminué. Elle est plus calme et dort bien. Elle n'a plus vomi. Elle a engraissé de 2 kilogrammes.

Le 29 mars : ablation subtotale du lobe droit. Goitre très vasculaire.

Examen histologique (Dr Roussy) : tissu pauvre en colloïde avec végétations exubérantes.

Suites opératoires très simples.

4° *Lobectomie gauche.* — Le 4 juin 1928, la malade est admise à l'hôpital. Elle est transformée. Très calme elle ne tremble presque plus et peut coudre. Son appétit est excellent. Ses fonctions digestives sont normales. Arrêt complet de la chute des cheveux. L'exophtalmie a disparu : elle peut lire sans fatigue. Elle a augmenté de 12 kilogrammes depuis mars. Elle est pleine d'entrain. Suivant notre conseil et pour consolider la guérison elle désire que la dernière intervention soit pratiquée.

Le 8 juin 1928 : ablation subtotale du lobe gauche et de l'isthme. La malade quitte l'hôpital le 17 juin. Son pouls qui, avant cette dernière opération, était encore à 90-100 est normal à 76-80.

Obs. III. — Mme M..., trente-trois ans, *goitre exophtalmique*.

La malade nous est adressée par le Dr Sainton dans le service du professeur H. Hartmann.

En 1926 : le cou a commencé à augmenter de volume. Simultanément la malade devint nerveuse, angoissée, irritable, désagréable pour les siens. Idées de suicide, vertiges, éblouissements. Les digestions tout d'abord furent normales,

les selles cependant fréquentes. Puis les digestions devinrent longues et pénibles. De temps en temps sans cause elle eut des vomissements alimentaires et bilieux. Elle s'inquiète d'un amaigrissement progressif, particulièrement marqué depuis deux mois. Elle se plaint de palpitations à la suite d'efforts. Son sommeil est léger, ses règles sont devenues plus abondantes.

Le 4 octobre 1927 : augmentation de volume diffuse du corps thyroïde, surtout au niveau de l'isthme et du lobe gauche. Battements marqués des carotides. Yeux brillants, fixes, légèrement exorbités. Tremblement menu à petites oscillations. Pouls : 100-110. Wassermann du sang négatif (la malade est syphilitique). Glycosurie légère. Malade agitée, désagréable, très amaigrie.

Soins pré-opératoires. — Lugol, digitaline.

Le 6 octobre 1927 : anesthésie locale et protoxyde d'azote. Thyroïdectomie subtotale, 1 drain. Corps thyroïde, luisant à la coupe, assez riche en colloïde.

Suites opératoires. — Très simples. Le pouls descend progressivement à 90. Il semble que l'exophtalmologie ait notablement régressé.

En mai 1928 : malade calme, transformée. Elle pesait 52 kilogr. 5 au moment de l'opération. Son poids actuel est de 69 kilogr. 100. Elle a donc engraissé de plus de 16 kilogrammes. Le tremblement a disparu. Pouls : 90. L'appétit est revenu : il est même excessif, dit la malade. Elle a perdu ses cheveux : ceux-ci repoussent. Plus de vomissements. Les selles sont normales.

Obs. IV. — Mme P..., trente et un ans, *goitre exophtalmique.*

La malade nous est adressée par Mlle Weiss à l'Hôtel-Dieu (service du professeur H. Hartmann).

En 1925, début de la maladie par fatigue, asthénie, amaigrissement progressif. On suspecte une bacillose pulmonaire, mais l'examen radiologique est négatif.

Depuis quelques mois l'amaigrissement s'exagère, la malade devient irritable, susceptible. Les émotions s'accompagnent de sensation de suffocation. Diarrhée par crises. Un tremblement marqué l'empêche d'écrire. Elle a facilement trop chaud ou trop froid. Les règles sont devenues moins abondantes.

Le 6 mai 1927 : exophtalmie marquée. Signe de de Græfe. Le corps thyroïde est palpable, le lobe droit étant plus particulièrement augmenté de volume, de consistance élastique, sans troubles vasculaires. Pigmentation anormale du cou. Le tremblement menu et rapide s'exagère au cours de l'examen. Pouls : 80-90, avec éréthisme cardiaque. La peau est moite.

Soins pré-opératoires. — Lugol, X gouttes pendant huit jours. Digitaline. Repos. Une heure avant l'intervention : morphine, 1 centigramme ; atropine, 1/4 de milligramme.

Le 14 mai 1927 : thyroïdectomie subtotale, 160 grammes de tissu thyroïdien sont extirpés.

Suites opératoires : très simples.

En mai 1928 : la malade a engraissé de 4 kilogrammes. Elle n'est plus nerveuse. Très calme, elle dort bien. Les migraines ont complètement disparu ainsi que la diarrhée. Plus de sudations, plus de bouffées de chaleur. Les règles sont redevenues normales. Pouls : 74. L'exophtalmie n'a que légèrement diminué.

Obs. V. — M. W..., cinquante-six ans, *goitre basedowifié intra-thoracique.*

Depuis 1924, amaigrissement progressif. En 1926, l'entourage remarque l'existence d'une grosseur au niveau du cou, là même où le goitre s'est développé ultérieurement. En juillet 1927 le malade éprouve une grande lassitude et décide de faire une cure à D... Pendant ce séjour survient le premier épisode aigu de l'affection : une diarrhée très intense aggravée par une purgation intempestive. Cette crise diarrhéique dure onze jours avec selles liquides sans glaires ni sang. Un amaigrissement important accompagne la crise. A peine remis le malade quitte D... et rentre à Paris. L'asthénie, l'amaigrissement s'exagèrent. Il pesait autrefois 60 kilogrammes. En octobre 1927, son poids est

de 49 kilogr. 500. Grosse nervosité, tremblement de plus en plus intense. L'écriture devient illisible. Garde-robes fréquentes, 2 à 3 selles pâteuses chaque jour, et à certains moments crises diarrhéiques. Le malade éprouve une certaine gêne respiratoire, sa voix est enrouée. Métabolisme basal : 43,8, excédent 16,8.

De novembre 1927 à février 1928 : très fatigué, il consulte plusieurs médecins. Un goitre intrathoracique est diagnostiqué, mais l'opération semble trop dangereuse, vu l'état général précaire. En janvier 1928, congestion pulmonaire grave. Malgré des traitements divers, opothérapie surrénale, hémato-éthyroïdine, iode, le syndrome basedowien n'est pas amélioré. En février 1928 le Dr Hamburger conseille l'opération et nous adresse le malade.

12 février 1928 : nodule goitreux siégeant sur l'isthme et le lobe gauche ne serait apparu qu'au cours de l'été dernier. Derrière l'articulation sterno-claviculaire gauche nous palpons le pôle supérieur d'une masse que le malade a remarquée depuis dix-huit mois. Cette masse est lisse, elle répond à l'extrémité interne de la fosse sus-claviculaire. Elle se déplace très légèrement dans la déglutition. Inférieurement elle plonge dans le médiastin antérieur et sur une radiographie (Dr Lehmann) l'on aperçoit l'extrémité inférieure de son ombre opaque au contact de la crosse aortique. Le nodule intrathoracique refoule fortement la trachée à droite.

Le malade est véritablement cachectique. La peau se plisse facilement, les masses musculaires ont disparu. L'asthénie est extrême.

Exophtalmie marquée. Tremblement très intense : il ne peut se déshabiller seul. Le cœur est peu touché. Pouls : 72. Examen laryngoscopique : récurrent indemne. Petit ganglion de la fosse sus-claviculaire gauche. Poids : 51 kilogr. 600.

Soins pré-opératoires. — Le malade est mis dans l'obligation de quitter complètement ses affaires avec repos au lit. Lugol. Le 3 mars il se sent mieux, moins fatigué. Poids : 53 kilogrammes Un rhume fait remettre l'intervention. La cure de repos est continuée. Lugol les six jours qui précèdent l'opération.

Le 20 mars : anesthésie locale et protoxyde d'azote. Hémi-thyroïdectomie. Après section de l'isthme et libération du pôle supérieur du lobe gauche, le pôle inférieur intrathoracique est extériorisé. Hémostase très rigoureuse. Le tissu celluleux, sous-pleural, est visible en dehors. Grosses veines rétro-sternales.

Examen histologique (Dr Leroux). — Adénome du corps thyroïde avec vésicules de tailles très variables contenant une substance colloïde abondante. Aucun symptôme de malignité.

Suites opératoires. — Ablation du drain le deuxième jour. Réveil de la congestion pulmonaire avec tachyarythmie. Mais la poussée d'hyperthyroïdisme est peu marquée et d'emblée le malade se sent très soulagé. Il quitte la clinique le douzième jour.

Le 16 avril 1928 : malade, reconnaissant, se sent transformé. Le tremblement est devenu imperceptible : l'écriture est parfaite. Les garde-robes régulières : une selle par jour comme autrefois. Poids : 70. Poids : 57 kilogr. 300. La dyspnée a disparu, ainsi qu'une douleur dans le bras gauche signalée avant l'intervention.

En mai 1928. Poids : 61 kilogrammes. Le malade très calme se sent de mieux en mieux. Il a consolidé sa guérison par un repos prolongé et nous l'autorisons à reprendre ses occupations.

Obs. VI. — Mme A. D..., vingt-neuf ans. *Adénome kystique basedowifié.*

Admise en juillet 1927 à l'Hôtel-Dieu (service du professeur Hartmann). Goitre reconnu il y a huit ans. A cette époque il ne s'accompagnait d'aucun trouble de l'état général. Depuis quelques mois, amaigrissement avec perte des forces. La malade est fatiguée, sans entrain. Vertiges. Perte de connaissance à plusieurs reprises. Inappétence. Migraines. Les yeux sont devenus plus saillants. Traitement à l'hémato-éthyroïdine inefficace.

1er août 1927 : Goitre nodulaire médian, gros comme une noix de consistance ferme. Exophtalmie marquée. Léger tremblement. Pouls : 85.

Traitement pré-opératoire. — Lugol X gouttes pendant quatre jours.

6 août 1927 : extirpation d'un kyste isthmique avec hémithyroïdectomie subtotale gauche. Le lobe droit peu volumineux est respecté.

Suites opératoires. — Aucun incident. Lugol X gouttes pendant deux jours.

Le 10 octobre 1927 : la malade vient nous trouver spontanément, car depuis son opération elle se sent transformée. Elle a engraissé de 5 kilogrammes et a retrouvé son entrain d'autrefois. Plus de migraines, plus de vertiges. Le tremblement a disparu. L'exophtalmie seule est peu modifiée.

Invagination intestinale aiguë chez le nourrisson et chez l'enfant,

par M. G. **Métivet**, chirurgien des hôpitaux.

Rapport de M. V. Veau.

Voici le travail que nous a adressé M. Métivet :

J'ai opéré, — en partie dans le service du regretté Hallopeau que j'ai eu l'honneur de remplacer et d'assister — 14 cas d'invagination intestinale aiguë chez le nourrisson ou chez l'enfant.

Ces cas se répartissent ainsi :

Nourrissons : 10 cas : 6 cas opérés avant la vingt-quatrième heure ; 6 désinvaginations ; 6 guérisons ;

4 cas opérés après la vingt-quatrième heure, 2 désinvaginations, 2 morts (l'une dans la journée par accidents pulmonaires suraigus avec pâleur et hyperthermie, l'autre au troisième jour, par chute d'une escarre sur le transverse), 2 résections, 2 morts (l'une le lendemain par intoxication, l'autre au troisième jour par déficience des sutures).

Enfants : 4 cas : 2 cas opérés avant la vingt-quatrième heure, 2 désinvaginations, 2 guérisons ; 2 cas opérés au troisième ou quatrième jour, 2 résections, 2 guérisons.

De ces 14 cas, je crois devoir tirer — en dehors du point spécial sur lequel je veux particulièrement insister — les conclusions suivantes.

Anatomie pathologique : Dans 1 cas, chez une fillette de onze mois, le point de départ de l'invagination du grêle dans le côlon était une *invagination d'un gros diverticule de Meckel.*

Dans les 4 cas où j'ai été amené à pratiquer une résection, j'ai fait : une fois une résection iléo-colique avec suture termino-terminale (mort), trois fois (une désinvagination partielle s'étant produite soit spontanément soit opératoirement) une *résection du grêle* avec suture iléo-iléale termino-terminale (1 mort, 2 guérisons).

Symptomatologie : l'allure clinique de l'affection est très différente chez le nourrisson et chez l'enfant.

Chez le nourrisson : les *coliques* survenant par crises, les *vomissements*, les *selles glaireuses et sanguinolentes*, l'*atteinte rapide de l'état général* doivent permettre de faire rapidement le diagnostic. J'ai, exceptionnellement, senti nettement la *tumeur*, sauf dans un cas où, à la quatorzième heure, la tête du boudin était facilement perçue par le toucher rectal.

Chez l'enfant : l'allure de l'affection est moins aiguë ; les crises de *coliques*

sont moins nettes, les *selles sanglantes* peuvent être tardives. Par contre, la *tumeur* est toujours aisément perçue (si elle n'est pas immédiatement interprétée correctement).

Diagnostic : le diagnostic me paraît devoir être posé très rapidement chez le nourrisson. Il me paraît être plus difficile à faire chez l'enfant, parce que les symptômes fonctionnels sont moins nets, les selles sanglantes tardives, et que la tumeur risque d'être mal interprétée.

Je crois que l'examen radioscopique doit être d'un grand secours (surtout chez l'enfant). Je n'ai ni songé à y avoir recours ni eu la possibilité de le faire.

Traitement : J'ai toujours eu recours au traitement chirurgical.

Je crois qu'il faut être, surtout chez le nourrisson, très discret dans l'administration de l'anesthésique. Si le nourrisson est très fatigué, l'opération peut être faite presque sans anesthésie.

J'ai eu recours soit à l'incision médiane, soit à une incision de Mac Burney large. J'ai pu parfaitement, à l'aide de cette dernière, désinvaginer un boudin dont la tête était accessible par le toucher rectal. Comme cette incision me paraît — beaucoup plus que la médiane — s'opposer à l'éviscération du grêle, je continuerai à y avoir recours.

Je n'ai rien de spécial à dire sur la désinvagination, ni sur la fixation de la terminaison du grêle au péritoine pariétal antérieur que j'ai pratiquée trois fois. Quand l'appendice était rouge et congestionné, je l'ai enlevé. Je ferme le ventre en un plan profond et un plan cutané au fil de lin.

Soins post-opératoires : Je crois que leur importance est considérable. Enveloppement sinapisé, sérum sous-cutané, petits lavements froids renouvelés fréquemment, huile camphrée sont indispensables. Il faut évacuer l'intestin et il est utile, — la surveillante d'Hallopeau me l'a appris, — si l'intestin ne fonctionne pas, de donner, après vingt-quatre heures, une demi-cuillerée à café d'huile de ricin.

Parmi toutes ces observations, il y en a une que je veux retenir parce qu'elle touche à une question nouvelle encore débattue, *le lavement opaque sous écran comme moyen thérapeutique*.

Un garçon de quatre ans est amené à l'hôpital Trousseau, dans le service d'Hallopeau. Il a été pris quelques heures auparavant d'une crise douloureuse à maximum dans la fosse iliaque droite, et de vomissements. On a porté le diagnostic d'appendicite. A l'examen du malade, je crois devoir rejeter ce diagnostic, parce qu'il n'existe ni fièvre, ni contracture, ni accélération du pouls. Par contre, je trouve dans la fosse iliaque droite une tumeur du volume d'une noix verte, rénitente, légèrement douloureuse et mobilisable à un faible degré. Comme l'état général du petit malade est bon, qu'il existe dans le côlon gauche des matières en abondance, je prescris des lavements intestinaux, me réservant de revoir le malade le soir même. Le soir, je trouve l'enfant complètement transformé. Il a rendu, après plusieurs lavements, d'abondantes matières dures et non sanglantes; le côlon gauche est libre et la tumeur de la fosse iliaque droite a disparu.

Pendant deux jours, l'enfant est maintenu en observation et l'alimentation est reprise prudemment.

Le soir du troisième jour, je retrouve l'enfant très fatigué; il souffre et a vomi à plusieurs reprises au cours de la journée. Il existe, sous les fausses côtes droites, une tumeur analogue à celle qui existait le premier jour dans la fosse iliaque droite. Je pense à l'existence d'une invagination et fais demander d'urgence l'autorisation d'opérer.

L'opération, pratiquée le lendemain, confirme le diagnostic. Les lésions sont assez particulières.

Le côlon et le cæcum sont libres et l'invagination porte sur la partie terminale du grêle; la tête du boudin est à 7 ou 8 centimètres en amont de l'angle iléo-cæcal. Je pense pouvoir pratiquer une désinvagination, mais en examinant avec soin l'intestin je constate l'existence de deux plaques de sphacèle sur la fin du grêle, à 4 centimètres de la fin de celui-ci, donc en aval de la tête du boudin. Il est manifeste que cette portion terminale du grêle a fait partie du boudin; qu'elle s'est spontanément désinvaginée, mais assez tardivement cependant pour que des lésions de sphacèle de sa paroi aient pu se produire. Je pratique une résection du grêle en conservant 2 centimètres environ de celui-ci et je termine par une suture termino-terminale en deux plans (muqueux et musculo-séreux). Fermeture sans drainage. Guérison, qui restait parfaite deux ans après l'opération.

Voici donc un cas dans lequel une désinvagination spontanée s'est produite, mais assez tardivement, pour que des lésions de sphacèle aient pu se constituer. Il est bien évident que, si l'on avait obtenu la réduction complète par l'administration d'un lavement opaque sous le contrôle des rayons, la mort serait vraisemblablement survenue quelques jours plus tard par chute de ces escarres.

Métivet pense que l'existence d'une telle complication doit rendre prudent dans le traitement de l'invagination par lavement et qu'il faut émettre quelques réserves sur la valeur d'un tel traitement s'il n'est pas très précocement appliqué.

Je vous propose de remercier M. Métivet.

M. Ombrédanne : Il vient de m'être rendu compte, dans mon service, d'un cas d'irréductibilité rapide d'une invagination intestinale : je n'avais jamais observé de cas analogue à celui que mon ami Veau nous a apporté ici; je saisis l'occasion de son rapport sur l'invagination pour venir signaler une observation du même ordre, confirmant l'existence de ces irréductibilités précoces.

Mon chef de clinique, M. Aurousseau, vient de se trouver dans l'impossibilité absolue de réduire une invagination semblable datant de vingt-quatre heures environ. Il a insisté ; l'intestin s'est rompu. Il dira ultérieurement les causes anatomiques qui lui ont paru expliquer cette irréductibilité.

Devant le fait brutal de la rupture, il a achevé la désinvagination; puis, la paroi intestinale lui paraissant hors d'état de supporter une réunion par sutures, il a mis l'orifice de rupture intestinale à la paroi, et, depuis trois jours, l'enfant est vivant.

De ce fait que M. Aurousseau publiera, je veux retenir seulement un nouveau cas d'irréductibilité complète d'une invagination récente, venant à l'appui du fait que nous avait fait connaître V. Veau.

M. Alglave : A l'occasion du rapport de Veau et des remarques que vient de faire Ombrédanne sur l'impossibilité de désinvaginer l'intestin dans certains cas d'invagination, je rappellerai que j'ai signalé ici en 1923 (*Bulletin de la Société de Chirurgie*, page 450) une disposition que j'ai observée chez une fillette de seize mois. Elle avait succombé à une invagina-

tion développée sur l'iléon, à 60 centimètres environ du cæcum. L'irréductibilité persistait, même sur le cadavre, quelques heures après la mort, malgré des pressions exercées sur la tête du boudin invaginé et associées à des tractions exercées sur l'anse invaginée, au-dessus du collier d'invagination.

C'est en ouvrant partiellement le cylindre périphérique que je pus constater que l'irréductibilité était due au *plissement en accordéon* du boudin invaginé que j'avais maintenant sous les yeux. Plus on tirait, plus le plissement s'accentuait. J'ai fait reproduire dans notre Bulletin le dessin établi au moment de l'examen de la pièce anatomique.

Dans la même communication on trouvera aussi le dessin d'une invagination iléo-cæcale où *la torsion en spire du boudin invaginé* avait également fait obstacle à la réduction.

Je renvoie à notre Bulletin pour les détails de ces faits et les enseignements qu'ils comportent.

Colique appendiculaire,

par M. G. Métivet.

Rapport de M. V. Veau.

La seconde observation que nous a adressée M. Métivet est d'un ordre plus banal, elle est peut-être beaucoup plus intéressante.

Il y a trente ans, cette observation aurait soulevé dans cette enceinte, et même ailleurs, des discussions passionnées. Aujourd'hui, il est certain qu'elle sera sans écho.

C'est une observation de colique appendiculaire.

Voilà tout au long l'observation telle qu'elle nous a été adressée par M. Métivet :

Un garçon de neuf ans, grand, maigre, pâle, présente depuis quelques mois des crises abdominales douloureuses. Presque chaque jour, deux ou trois fois au cours du jour et de la nuit, la crise débute dans la fosse iliaque droite et la douleur irradie rapidement à l'ombilic, l'enfant pâlit, sa peau se couvre de sueurs. Au bout de deux ou trois minutes, la crise cesse.

En dehors des crises, Métivet constate une douleur vive au point de Mac Burney. Il pense à l'appendicite, naturellement, et il opère, il trouve un cæcum normal, un appendice long, un peu volumineux mais paraissant sain au niveau de son corps et de sa base, aucune adhérence péri-appendiculaire. L'extrémité de l'appendice est dilatée, la paroi est très amincie et la lumière contient trois petits calculs très durs.

Les crises ne se sont plus reproduites.

Voilà toute l'observation.

C'est un fait un peu banal, mais autrefois, dans les temps héroïques de l'appendicite, il aurait fait la joie de Talamon. Dieulafoi ne se serait pas

considéré comme battu et on aurait continué à discourir sur la nature intime de l'appendicite.

Aujourd'hui, ces discussions nous sembleraient d'un autre âge. Nous avons enlevé tellement d'appendices au cours d'une crise très légère que nous savons très bien qu'il y a des appendicites avec ou sans colique appendiculaire, avec ou sans réaction péritonéale. L'observation de Métivet est le plus bel exemple de colique appendiculaire qui ait été publié.

On peut même dire que ces discussions pathogéniques nous laisseraient absolument indifférents. Pratiquement, notre règle de conduite est unanime et elle est fondée sur un tel nombre de faits que des considérations théoriques ne sauraient l'ébranler. Nous sommes aussi indifférents à la nature intime de l'appendicite qu'à la structure de l'épithélium qui tapisse une grenouillette.

L'observation de Métivet n'en présente pas moins un intérêt considérable. Nous devons le remercier d'avoir eu le courage de nous l'adresser. Cela prouve un esprit chercheur susceptible de s'intéresser à des considérations théoriques qui n'ont de banal que l'apparence. Vous vous en souviendrez le jour prochain où il briguera vos suffrages pour avoir le droit de prendre part à nos discussions.

Douze observations de spina bifida,

par M. **Leveuf.**

Rapport de M. V. Veau.

M. Leveuf nous a adressé une très importante série de 12 cas de spina bifida.

Je n'en donnerai ici qu'un court résumé, car M. Leveuf publiera ailleurs ces observations qui ont un intérêt considérable.

Observation I. — Deux mois. Spina bifida lombo-sacré. Pas d'hydrocéphalie, pas de paralysie des membres inférieurs.

Opération le 4 octobre 1922. Poche uniloculaire à pédicule étroit. Dans l'intérieur de la poche, un petit pinceau de fibres nerveuses très délicates s'insère sur la paroi juste au niveau du pédicule. Ce pédicule est lié comme un sac de hernie.

Guérison. Cinq ans et quatre mois après l'opération, l'enfant très intelligent et vigoureux est d'apparence normale.

Obs. II. — Quinze jours. Spina bifida lombo-sacré. Myélo-méningocèle, pas d'hydrocéphalie, pas de paralysie.

Opération le 18 novembre 1924. Poche uniloculaire à pédicule étroit. Un gros cordon nerveux, qui doit être la moelle, s'insère sur la tache vasculaire centrale. Ligature du pédicule.

Au cinquième mois, l'enfant vu par M. Léry ne présentait aucune lésion nerveuse.

Au septième mois, il meurt de gastro-entérite.

Obs. III. — Trois semaines. Volumineux spina bifida. Ulcère au centre sur la largeur d'une pièce de 1 franc. Pas de paralysie.

Opération comme précédemment, 15 octobre 1924.

Trois ans et deux mois après l'opération, l'enfant très intelligente ne parle pas encore, elle ne se tient pas debout mais elle prend de la force, paralysie des fléchisseurs des orteils.

Obs. IV. — Trois mois. Tumeur volumineuse non ulcérée. L'injection de lipiodol montre une cavité uniloculaire communiquant librement avec les espaces sous-arachnoïdiens.

Opération le 21 février 1925, dans le service de notre président.

L'enfant est morte brusquement, en deux heures, quinze mois après l'opération.

Obs. V. — Huit jours. Tumeur non ulcérée. Pas de paralysie.

Opération le 20 juillet 1926. J'ai assisté à l'opération qui s'est faite très simplement. La moelle s'épanouit sur la face interne de la poche. Résection, ligature du pédicule.

A dix-neuf mois, l'enfant est normal.

Obs. VI. — Quatre jours. Spina bifida sacré.

Opération le 15 janvier 1927 dans le service de notre collègue Mouchet. L'orifice est large; il est impossible d'en faire la ligature. Suture.

L'enfant meurt le deuxième jour.

Obs. VII. — Vingt-deux mois. Tumeur lombaire du volume d'une orange recouverte d'une peau normale.

Opération le 3 juin 1927 dans mon service des Enfants-Assistés. Lipome volumineux autour du sac. La moelle est désinsérée de la surface du sac. On voit le canal de l'épendyme dans lequel un stylet peut être introduit. Suture de la moelle. Suture de la dure-mère. Oblitération de l'hiatus vertébral par un lambeau aponévrotique.

J'ai revu cette enfant, à l'âge de deux ans et demi; elle serait normale si le membre inférieur gauche n'était pas atrophié, mais la mère dit qu'il prend de la force tous les jours.

Obs. VIII. — Spina bifida sacré.

Opération le 21 juin 1927 à la dix-huitième heure. Quatre mois après l'enfant est normal.

Obs. IX. — Vingt et un jours. Spina bifida sacré.

Opération le 19 septembre 1927. Mort le lendemain.

Obs. X. — Six mois. Spina bifida lombo-sacré, tumeur petite.

Opération le 25 janvier 1928 dans mon service des Enfants-Assistés.

Trois mois après l'enfant est normal.

Obs. XI. — Vingt-sept heures. Spina bifida sacré, pied-bot.

Opération le 30 mars 1928.

Obs. XII. — Deux mois. Spina bifida sacré.

Opération le 10 avril dans mon service des Enfants-Assistés.

Je ne m'attarderai pas aux détails anatomiques ou même chirurgicaux des faits observés par Leveuf; ils n'intéressent que ceux qui doivent tenir

le bistouri dans cette chirurgie bien spéciale. Je voudrais simplement vous montrer la portée générale du travail de Leveuf : elle est considérable.

Et d'abord il faut que vous compreniez bien quel est notre état d'esprit à nous autres chirurgiens d'enfants à l'égard du spina bifida. Je ne crois pas me tromper en disant que nous sommes probablement unanimes à reconnaître que c'est là une malformation au-dessus des ressources chirurgicales. M. Broca nous l'a dit maintes fois à cette tribune, en son langage imagé dont il avait le secret. Aujourd'hui je regrette plus que jamais la disparition de cet homme éminent : certainement il vous le répéterait avec sa très haute autorité.

Des 12 opérés de Leveuf je lui en ai envoyé 4, parce que j'estimais avoir le droit de refuser personnellement une opération vouée, entre mes mains, à un échec certain. S'il y avait encore un Eurotas j'y aurais fait jeter ces enfants et cela sans aucune arrière-pensée, sans aucun regret, tellement j'étais assuré que le spina bifida est une malformation incompatible avec la vie.

Mes quatre enfants que j'ai abandonnés à Leveuf, ils vivent tous, ils le doivent certainement à l'opération.

Peut-être parmi les 9 enfants de Leveuf, actuellement vivants, il y en a qui sont encore susceptibles de faire de l'hydrocéphalie ; c'est possible, parce que le recul opératoire n'est pas suffisant. Mais même s'il y en a quelques-uns qui doivent succomber, il n'en reste pas moins que Leveuf a montré que l'hydrocéphalie n'est pas la conséquence fatale des cas heureux qui ont survécu à l'acte opératoire ; c'est là tout le mérite de Leveuf.

Il n'est pas dans ma pensée de soutenir que Leveuf guérit tous les spina bifida. Il y a des formes graves qui resteront demain comme hier au-dessus des ressources chirurgicales.

Chez ces malheureux qui viennent au monde avec une paraplégie totale, une incontinence complète de l'urine et des matières, qui sont idiots avant de naître, je persiste à croire que nous ne pouvons rien.

Peut-être Leveuf arriverait à prolonger une vie qui n'a d'humain que l'apparence végétative. Est-ce notre devoir de le tenter?

Sans doute nous avons l'ordre impératif de respecter la vie. Nous devons la prolonger par tous les moyens dont nous disposons. Mais il m'est arrivé si souvent de regretter de n'avoir pas le droit de donner le coup de pouce qui achèverait l'agonie de ces malheureux, que je ne me crois pas tenu de tenter une opération avec le seul but de prolonger le martyre des parents. Il y a une différence entre l'action homicide et l'inaction qui laisse à la nature la responsabilité de ses erreurs.

Je suis peut-être coupable d'établir une pareille distinction. Paul Bourget me le reprocherait. S'il y a parmi vous quelqu'un qui est tenté de me jeter la pierre, avant de me condamner, qu'il imagine quel serait son état d'esprit s'il avait le malheur d'être le père ou le grand-père d'un monstre pareil.

M. Leveuf ne s'est pas demandé quelle est la cause de ses succès. Quand on est jeune et qu'on réussit là où les aînés ont échoué, on ne s'étonne pas

de leur impuissance et on croit volontiers qu'on réussit parce qu'on fait mieux qu'eux. Mais moi qui ai tant souffert de ma stérilité congénitale, je me suis demandé tout de suite pourquoi Leveuf avait de pareils succès.

Je l'ai vu opérer plusieurs fois, j'ai constaté qu'il n'a pas une méthode nouvelle. Il fait ce que nous avons toujours fait : il ferme le sac méningé, il rapproche les parties molles, il suture les téguments. C'est la technique de tout le monde.

Si Leveuf réussit, c'est parce qu'il supprime l'action nocive du liquide céphalo-rachidien par un décubitus ventral prolongé; c'est là le fait nouveau qui constitue le seul mérite de Leveuf, et il est considérable.

Il faut bien comprendre pourquoi nous ne réussissions pas avec nos méthodes anciennes. En fait, quand nous avions opéré, toujours vers le deuxième ou troisième jour la plaie se désunissait, le liquide céphalo-rachidien coulait en très grande abondance, l'infection était fatale. Si elle était bénigne, l'enfant pouvait encore guérir; mais cette infection était certainement une des causes de l'hydrocéphalie tardive. M. Broca vous a répété maintes fois que cette hydrocéphalie était fatale. Il est rationnel de penser qu'elle était fatale par l'infection fatale qui était le fait de notre opération.

Leveuf a supprimé cette infection. Aussitôt après l'opération (et même avant), l'enfant est couché sur le ventre, le bassin un peu surélevé. Les enfants supportent admirablement les attitudes les plus invraisemblables. De ce fait, la plaie opératoire se trouve placée au plafond, elle ne baigne plus dans le liquide céphalo-rachidien. La suture peut se constituer; la guérison peut être obtenue.

Le décubitus ventral chez les opérés de spina bifida est en apparence un petit détail, mais il a une portée considérable : il a permis de guérir les spina bifida. De ce fait, Leveuf nous a rendu un très grand service. Nous devons le féliciter et le remercier de nous avoir adressé ses observations.

M. **Ombrédanne** : Je ne crois pas qu'il faille dire que l'hydrocéphalie observée consécutivement à une intervention pour spina bifida soit la conséquence de phénomènes d'infection au niveau du foyer opératoire. Je ne crois même pas démontré qu'il y ait corrélation entre l'opération et l'apparition des signes de l'hydrocéphalie aiguë, et je pense que les enfants qui présentent des spina bifida sont des malformés de la moelle, en imminence d'apparition des accidents dus à une malformation cérébrale latente.

En second lieu, je ne crois pas qu'un enfant opéré de spina bfida depuis trois ou quatre ans soit fort exposé aux accidents d'hydrocéphalie : j'ai toujours vu ces accidents, lorsqu'ils devaient se produire, survenir dans l'année qui suivait l'opération.

Enfin, je crois le jugement de V. Veau un peu pessimiste : il y a une mortalité considérable, immédiate ou tardive, consécutive aux opérations de spina bifida : c'est entendu. Mais je connais et je continue à observer un certain nombre d'enfants qui ont guéri après mon intervention. Et ce matin même j'opérais un pied-bot chez un enfant que j'ai opéré de spina bifida

il y a cinq ans, et qui ne garde comme séquelles de sa malformation opérée que la déviation des pieds dont j'ai entrepris la correction.

M. **Bréchot** : La position ventrale me paraît moins importante que la position inclinée. J'ai fait dans mon service une assez grand nombre de laminectomies pour des épaississements congénitaux dure-mériens provoquant des déformations du pied avec contracture ou des incontinences d'urine.

J'ôte largement la dure-mère, ne pouvant dans la plupart des cas la cliver; je n'ai jamais vu dans cette position de liquide céphalo-rachidien chez l'enfant. Les malades n'ont présenté après l'opération aucun trouble. Dans deux cas j'ai eu les jours suivants une tuméfaction du volume d'un petit poing d'enfant dans la région opérée; elle a disparu en quelques jours.

Il y a là des faits d'observation qui sont intéressants au point de vue de la physiologie du liquide céphalo-rachidien, car nous sommes dans ces conditions bien éloignés des faits incriminés au cours des ponctions lombaires.

Je rapporterai l'observation d'une enfant de mon service qui tombée sur un lit où étaient dressés des ciseaux se fit une plaie du canal rachidien : écoulement considérable de liquide céphalo-rachidien sans aucuns symptômes.

Nous devons surtout retenir que dans la position inclinée à canal ouvert le liquide céphalo-rachidien quitte la région inférieure du rachis et n'est nullement à redouter au cours des interventions; que la physiologie de ce liquide, sa rapidité de production, les conditions de sa pression à rachis fermé ou rachis ouvert donneront vraisemblablement lieu à des constatations nouvelles.

Luxation double de l'astragale,

par **M. G. Panis** (de Commercy).

Rapport de M. Pierre Mocquot.

Le Dr Panis nous a adressé l'intéressante observation que voici :

Le blessé R... nous a été adressé le 16 février. Il avait été la veille victime d'un accident dans une sablière; dans une chute, son pied était resté pris sous un amoncellement de sable. Il avait éprouvé au niveau de la cheville droite une vive douleur, et lorsqu'il fut dégagé le pied présentait une déformation telle que son médecin, notre honoré confrère, le Dr Veber, décida de nous l'adresser au plus tôt pour radiographie et traitement.

A son arrivée, le blessé présente un cou-de-pied assez gonflé; la douleur est vive, et, d'une façon générale, le pied se présente en très fort varus et légère rotation interne de la pointe du pied.

D'un rapide coup d'œil, on peut s'assurer que les lésions siègent au-dessous de la mortaise tibio-péronière, et au-dessus de l'articulation de Lisfranc. Ce sont donc, selon toute apparence, les os du tarse plutôt même que ceux du protarse qui sont lésés. L'axe du membre tombe nettement en dehors du pied; et, en dedans du bord interne de la jambe, au-dessous de la malléole interne, on trouve un fort varus.

De profil, on ne remarque pas de déformation dans le sens antéro-postérieur. La concavité du tendon d'Achille est à peu près maintenue, et le pied n'est ni allongé ni raccourci.

Toutefois, *en dehors*, la peau est excessivement menacée au niveau de la pointe de la malléole externe. De cet endroit elle est tendue comme sur un chevalet, par une arête assez vive, convexe, qui se trouve dans le prolongement de la crête tibiale, dans le plan horizontal passant par la pointe de la malléole externe. Cette arête fait penser à l'arête limitant à l'arrière la tête de l'astragale. Des phlyctènes sont notées sur cette peau tendue à l'extrême.

En dedans, la peau de la jambe est normale, mais œdématiée; au niveau de la malléole interne, on voit une forte tuméfaction régulièrement arrondie, et qui surprend au premier abord. Cette tuméfaction fait un pli avec la peau de la jambe, tandis qu'elle se continue, sans presque de démarcation, avec la peau du pied, en avant, en arrière, et en bas.

La *palpation* méthodique confirme l'absence de douleur au niveau du tibia, comme au niveau du péroné, et permet d'affirmer leur intégrité.

Le doigt peut ainsi reconnaître la déformation de la gouttière péronéo-astragalienne et s'assurer que l'arête visible sous la peau correspond bien, en avant avec un corps sphérique, en arrière avec une dépression légère.

Le doigt continuant son exploration déprime la tuméfaction molle et régulière de la face interne, mais ne peut mettre en évidence aucune saillie osseuse identifiable.

Du côté du pied, où on ne remarque pas de déformation, le doigt repère, aisément, le tubercule du 5e métatarsien, comme aussi l'articulation cunéo-1er métatarsien.

Comme, en outre, le calcanéum est perceptible, non douloureux, en bonne position par rapport aux métatarsiens, c'est à une luxation de l'astragale que doit s'arrêter le diagnostic clinique.

La *radio*, face et profil, nous révèle qu'en effet il y a :

Luxation complète de l'astragale;

Luxation de l'articulation tibio-tarsienne;

Luxation de l'articulation scapho-astragalienne;

Enfin luxation de l'articulation sous-astragalienne.

La tête de l'astragale a quitté la concavité scaphoïdienne, est passée en avant et en dehors d'elle. Ce faisant elle a rompu ses attaches sous-astragaliennes, et dès lors l'astragale ne s'est plus trouvé uni aux autres os du tarse que par ses ligaments internes.

Le pied continuant sa déviation en varus (son inclinaison en dedans sur l'os de la jambe) la poulie astragalienne a quitté, à son tour, la mortaise tibio-péronière pour venir se mettre en rapport avec la pointe de la malléole externe.

Ces déplacements effectués, ils se sont trouvés maintenus et bloqués par l'ascension de l'ensemble du tarse vers la malléole interne.

C'est dans ces conditions que le blessé est arrivé à nous.

L'âge du blessé, d'une part (soixante-huit ans), son état général modérément satisfaisant, l'état précaire de la peau et la nature assez rare d'une telle lésion n'ont pas été sans nous embarrasser.

Nous avons résolu de tenter la reposition par manœuvres externes, sous anesthésie générale avec le chlorure d'éthyle, en nous inspirant du mécanisme de la luxation tel que nous avions cru le comprendre, en nous réservant en cas d'insuccès de faire l'astragalectomie.

C'est dans ces conditions que le vendredi 17 février, sous anesthésie générale, le pied dépassant le bord d'une table, le genou solidement maintenu au contact de cette table, nous avons empoigné solidement dans la main gauche le talon, dans la droite les métatarsiens. Puis, avec la main droite, nous avons exercé une traction vigoureuse en bas, en dedans, et un peu en avant, tandis que la main gauche aidait ce déplacement.

Un aide avait fixé son pouce énergiquement appuyé sur la saillie de la tête de l'astragale.

Le pied étant en varus extrême, la pointe entièrement abaissée, l'aide sentit un mouvement de déclic et la tête rentra visiblement dans la concavité scaphoïdienne, toujours maintenue en place par l'aide. Cette tête accompagna les autres os du tarse lorsque dans un mouvement de rotation, en dehors et un peu en haut, nous les remîmes en bonne position.

A notre grande satisfaction, la luxation était réduite sans incident, ce que la radioscopie, par son contrôle permanent, nous permettait d'assurer.

Une bande de toile forte, serrée sur une nappe de coton, permit une immobilisation modérée de quelques jours, le malade se levait dès le lendemain, et marchait sans peine au quatrième jour sur ses articulations luxées.

En nous adressant cette observation, M. Panis ne lui a pas donné de titre, ce que faisant il a éludé une sérieuse difficulté, car les choses n'ont pas beaucoup changé depuis le temps où le professeur A. Richet écrivait, à propos des diverses luxations de tarse : « La première difficulté qui se présente est de savoir comment les dénommer. »

S'il ne s'agissait que d'une querelle de mots, la discussion serait sans intérêt; mais il y a plus. A la conception classique basée sur l'anatomie pathologique et l'expérimentation s'oppose la conception de Destot essentiellement basée sur les données radiographiques.

M. Panis a bien spécifié que, dans le fait observé, l'astragale est luxé sur les os de la jambe d'une part, d'autre part le calcanéum et le scaphoïde entraînant le reste du pied sont luxés sous l'astragale.

Voici les radiographies : la luxation sous-astragalienne en dedans est évidente. L'astragale n'a pas abandonné complètement la mortaise tibio-péronière, mais je crois qu'il n'est plus dans une position normale : il a piqué du nez, de sorte que sa poulie est presque complètement sortie de la mortaise; il a tourné en outre sur son axe antéro-postérieur, de sorte que la surface articulaire interne regarde en haut et en dedans.

D'après la conception classique, c'est ce que la plupart des auteurs appellent depuis Malgaigne une *luxation double de l'astragale*. Dans les *luxations sous-astragaliennes*, en effet, comme l'avait bien spécifié autrefois Broca [1] dans son mémoire classique, l'astragale conserve ses rapports avec les os de la jambe pendant que le calcanéum et le scaphoïde ensemble ou isolément se déplacent au-dessous de lui. M. Quénu [2] insiste encore sur ce point dans l'étude qu'il a présentée ici en 1894. Il cite l'observation d'une

1. Broca : Mémoire sur les luxations sous-astragaliennes ou les déplacements du calcanéum et du scaphoïde par rapport à l'astragale. *Bulletin de la Société de Chirurgie*, t. III, 1853, p. 241.

2. Quénu : Etude sur les luxations sous-astragaliennes en avant et en dehors. *Bulletin de la Société de Chirurgie*, 1894, p. 430.

femme de soixante-trois ans pour laquelle il avait fait le diagnostic de luxation sous-astragalienne oblique en avant et en dehors, et dans les constatations opératoires il avait noté que « le ligament péronéo-astragalien antérieur était parfaitement visible et intact ; le pied étant dans l'extension, la poulie astragalienne montrait une partie de son cartilage et les facettes

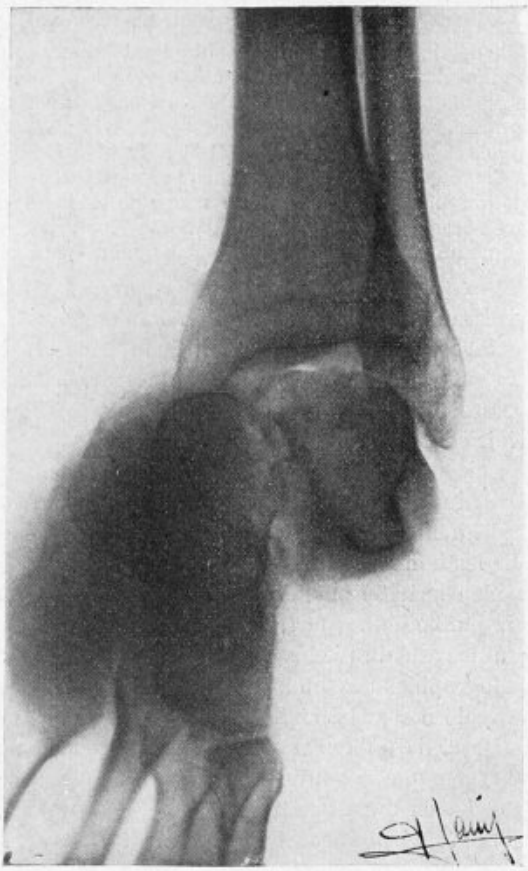

Fig. 1.

malléolaires de l'astragale faisaient un peu saillie en avant des malléoles, mais il n'y avait rien là que de normal ».

Baumgartner et Huguier [1] ont précisé les dénominations, mais ont gardé la même conception.

Or, d'après Destot [2], cette conception ne répond pas à la réalité. Il

1. Baumgartner et Huguier : Les luxations sous-astragaliennes. *Revue de Chirurgie*, t. I, 1907, p. 372.
2. Destot : Traumatismes du pied et rayons X.

déclare qu'il n'y peut souscrire au nom de la radiographie, de l'anatomie et de la physiologie de l'astragale : pour lui, il n'y a pas de luxation sous-astragalienne pure. Il base ses conclusions sur l'étude de 11 observations, et dans tous ces cas, dit-il, la poulie astragalienne s'était déplacée, en même temps que le corps et la tête abandonnaient la loge sous-astraga-

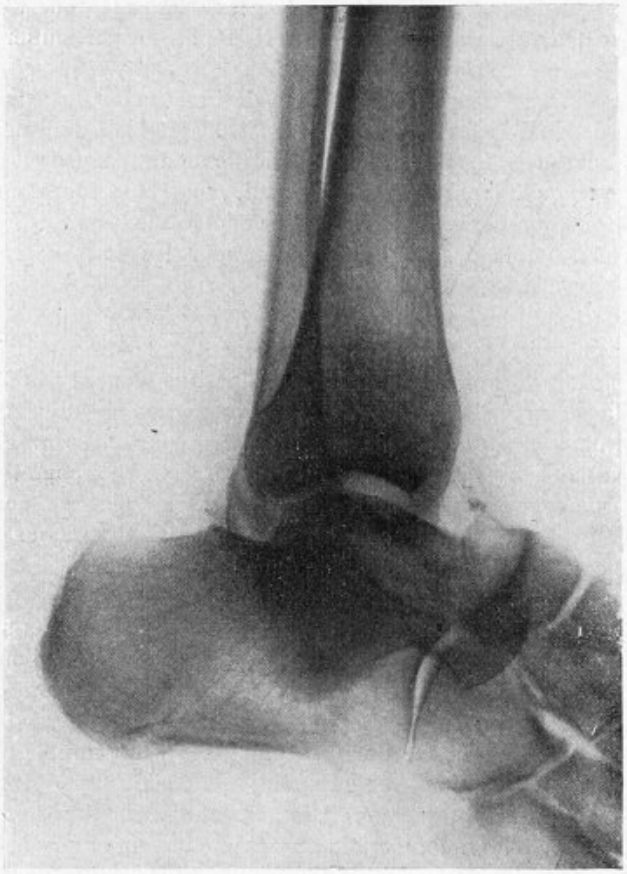

Fig. 2.

lienne, et il ne peut pas en être autrement si l'os n'est pas fracturé. A l'appui de sa thèse, il invoque la fréquence des fractures de la malléole péronière cassée par le déplacement de l'astragale dans le sens transversal (24 fractures sur les 85 cas de la statistique de Baumgartner et Huguier).

« Je préfère comprendre, dit-il, sous le nom d'énucléation de l'astragale complète ou incomplète, les luxations doubles et les luxations sous-astragaliennes, car ces dernières n'existent pas au point de vue anatomo-patho-

logique ; l'astragale qui quitte son berceau calcanéo-scaphoïdien ne reste pas immobile dans la mortaise tibio-péronière ; il y subit un mouvement de latéralité dans les énucléations en dehors ou en dedans, un mouvement d'hyperextension dans les énucléations antérieures que j'ai observées. »

Parmi les cas cités par Destot comme luxations sous-astragaliennes, ou plutôt comme énucléations incomplètes de l'astragale — c'est le nom qu'il leur donne — il en est, si l'on en juge par les schémas donnés, qui correspondent exactement au fait présenté par M. Panis (en particulier les observations de Patel et de Gayet).

Patel et Viannay[1], ayant réuni 5 cas de luxations sous-astragaliennes du pied en dedans, insistent sur le fait qu'il s'agit bien d'un déplacement du pied en masse en dedans et non de l'astragale ou même de l'astragale et de la jambe : par là ils s'écartent de Destot, mais ils se rapprochent de lui en considérant que l'existence d'un léger déplacement de l'astragale dans la mortaise ne doit pas empêcher de ranger les faits dans la même catégorie.

Dans cette phrase, ils font allusion à une observation de Viannay (obs. II du mémoire) : il y avait un déplacement de l'astragale dans la mortaise, visible sur la radiographie, et ce déplacement n'était pas négligeable puisque, dans la réduction, le premier temps eut pour objet de refouler l'astragale dans la mortaise et l'os réintégra sa place avec un claquement sec. La luxation sous-astragalienne fut réduite dans un second temps.

D'autre part, les radiographies d'un autre fait observé par Patel et Viannay (obs. I du mémoire) montrent une luxation sous-astragalienne pure, sans déplacement de l'astragale dans la mortaise.

Il me paraît donc juste, tout en reconnaissant les relations qui existent entre ces deux catégories de faits, de distinguer des luxations sous-astragaliennes pures les *luxations doubles incomplètes* ou, si l'on veut, les luxations combinées du tarse en dedans sans énucléation de l'astragale.

Je m'excuse, Messieurs, de cette longue discussion. Destot parle quelque part dans son livre avec une pointe de dédain des « grammairiens de la pathologie ». Il me rangerait sans doute parmi eux. Je n'en rougis point ; je suis en bonne compagnie et je suis convaincu que le grammairien qui se donnera la peine de grouper un bon nombre de documents cliniques et radiographiques et d'entreprendre une étude clinique de ces luxations du tarse y trouvera encore la matière d'un travail intéressant et utile.

Je n'ai qu'un mot à ajouter au sujet du *procédé de réduction* employé par M. Panis : après s'être rendu compte du mécanisme de la luxation, il a réduit par un procédé un peu analogue à celui que recommande Destot et qui consiste à tirer sur le pied comme si l'on voulait arracher un soulier. M. Panis a tiré en bas, en dedans et un peu en avant pendant qu'un aide

1. Patel et Viannay : De la luxation sous-astragalienne complète du pied en dedans. *Revue d'Orthopédie*, 1913, p. 1146.

appuyait sur la tête de l'astragale : la réduction s'est opérée, pendant que le pied était en varus extrême, la pointe entièrement abaissée.

Il faut enfin noter la *rapidité de la guérison*. Le blessé s'est levé dès le lendemain et marchait le quatrième jour sur ses articulations luxées. Le fait a déjà été signalé dans d'autres observations.

Je vous propose de remercier M. Panis de nous avoir adressé cette observation intéressante, de la publier dans nos Bulletins, et de reproduire ses radiographies, document qui pourra servir à ceux que tentera l'étude de ces traumatismes si discutés du tarse.

Péritonite fibreuse du petit épiploon d'origine vraisemblablement bacillaire et simulant le syndrome duodénal. Gastro-entérostomie. Disparition de tous les signes,

par M. **Solcard**, médecin de la Marine.

Rapport de M. Sauvé.

Le 20 juin 1926, le matelot gabier R... (Nicolas), vingt ans, du cuirassé *Paris*, sans aucun antécédent et, en particulier, sans passé gastro-intestinal, commence à souffrir du creux épigastrique : douleurs progressivement croissantes, sans horaire fixe, sans rapport avec l'heure des repas, s'accompagnant bientôt de vomissements bilieux.

Deux semaines de régime liquide à l'infirmerie amènent une amélioration passagère, puis les vomissements bilieux réapparaissent, s'accentuent, et devant l'état général qui décline rapidement R... est envoyé à l'hôpital Saint-Mandrier. Il entre le 11 juillet au soir dans le service du Dr Plazy qui l'évacue le lendemain même sur le service chirurgical où, remplaçant M. le médecin en chef Bellet, nous le voyons.

Aspect général peu favorable. Le malade souffre continuellement du creux épigastrique et présente toutes les trois heures environ une crise plus violente qui s'accompagne du rejet de liquide bilieux. Il tolère néanmoins l'absorption du liquide sucré par petites quantités. Température : 37°5.

A l'examen : pas de signe de péritonite. Ventre souple dans toute son étendue. On note au cours d'une crise l'apparence de reptations légères au niveau de la zone duodéno-pylorique où la palpation révèle alors la présence d'une masse tendue.

Par ailleurs, examens abdominal et cardio-pulmonaire négatifs.

Urines troubles, très chargées en phosphates. Dernière selle remontant à plusieurs jours, mais gaz quotidiens.

L'examen radioscopique, étant donné la faiblesse du malade, ne peut être pratiqué qu'en position allongée et donne peu de renseignements du fait de l'intolérance gastrique. Le point douloureux et spasmé semble bien duodéno-pylorique.

Attente de quarante-huit heures pour réhydrater le malade et relever son état général en vue d'une intervention.

Echec complet pendant cette période des antispasmodiques.

Au cours de la nuit du 13 au 14 juillet, les vomissements bilieux se multiplient et deviennent plus abondants. D'autre part, l'intolérance gastrique devient absolue.

Nous intervenons le 14 au matin avec le diagnostic de blocage duodénal avec probabilité du siège sous-vatérien. Sous-anesthésie combinée. Rachilocale. Laparotomie sus-ombilicale.

Estomac de grandes dimensions bloqué dans la profondeur ainsi que la première portion du duodénum par un petit épiploon offrant l'aspect nacré d'une aponévrose. Au centre de la trame existe une étoile plus blanche d'où partent quelques tractus de même couleur qui rayonnent vers la petite courbure et le bord supérieur du duodénum qu'elles mordent légèrement. Au niveau de l'attache épiploïque, légère rougeur de l'estomac et du duodénum, ce dernier paraissant un peu augmenté de volume mais n'offrant aucun signe de stricture.

Pas de traces d'ulcus en évolution, pas de reliquats d'ulcus. Vésicule petite, souple. Pas de calcul des voies biliaires constatable à l'exploration digitale.

Le doigt introduit dans l'hiatus de Winslow révèle la présence de plusieurs ganglions de petit volume, ainsi qu'un épaississement du petit épiploon qui adhère en son centre au péritoine pariétal postérieur.

Pancréas de consistance normale.

Le duodénum un peu augmenté de volume dans son segment sus-mésocolique s'aplatit un peu au-dessous, mais sans qu'on remarque de stricture ou de compression par l'attache mésocolique.

Quelques ganglions au niveau de la racine du mésentère sans compression duodénale d'aucune sorte.

Pas de modification macroscopique du mésocôlon transverse ou du péritoine pariétal.

Région cæco-appendiculaire d'aspect sain.

Au cours de ces explorations, on aperçoit sur le dôme du foie plusieurs granulations suspectes, mais il n'est pas fait de biopsie.

En l'absence de tout ulcus, de toute cause de blocage, on attribue les troubles accusés par le malade à une irritation d'ordre mécanique et l'on met estomac et duodénum au repos par une dérivation.

Gastro-entérostomie postérieure transmésocolique à anse courte avec fixation de l'estomac à la brèche mésocolique.

Sérum rectal et sous-cutané pendant deux jours, puis alimentation très progressive en raison de l'apparition intermittente de diarrhée.

Le malade ne souffre plus mais présente encore dans les jours qui suivent un ou deux vomissements.

L'état général se remonte lentement.

Cicatrisation *per primam* le 21 juillet.

Le 5 août, apparition de signes de bronchite du côté des sommets (submatité, râles sous-crépitants fins à l'inspiration. Respiration soufflante et rude sous la clavicule gauche).

Mais l'examen des crachats, pratiqué deux fois, reste négatif.

Un examen radioscopique montre :

A droite : Un champ pulmonaire clair, avec très forte réaction hilaire et de nombreux tractus.

A gauche : Un champ pulmonaire comparativement moins clair avec réaction hilaire plus accentuée et gros ganglions calcifiés.

Disparition progressive de tout trouble gastro-intestinal, mais persistance des signes bronchitiques.

Pendant le cours de septembre, l'amélioration de l'état général s'accuse et en octobre le malade a gagné 7 kilogrammes sur son poids de juillet.

Un examen radioscopique, pratiqué le 5 octobre, donne les résultats suivants :

Poumons : Mêmes constatations que précédemment.

Estomac : Remplissage facile. Grande courbure mobile. Bon fonctionnement de la bouche au passage lent des bouchées.

Aucun fonctionnement du pylore.

Le malade réformé quitte l'hôpital le 19 octobre, son Wassermann est négatif.

Cinq mois plus tard (fin février 1927), le malade nous écrit pour nous donner de sa santé les meilleures nouvelles : aucun trouble d'aucune sorte d'ordre gastro-intestinal.

Par ailleurs, il ne tousse plus et pèse 67 kilogrammes. Il a donc gagné 10 kilogrammes depuis sa sortie de l'hôpital.

Notre observation nous a paru intéressante à plus d'un titre : en l'absence de tout passé gastro-duodénal, privé du concours si précieux de l'examen radioscopique en raison de l'intolérance gastrique, nous intervenions dans la pensée d'un blocage sous-vatérien (à raison de l'abondance des vomissements bilieux), envisageant sans enthousiasme la perspective d'une duodéno-jéjunostomie chez un malade aussi déprimé. Cette fois encore, comme le fait a été signalé tant de fois, la péritonite fibreuse avait pris un masque : il n'y avait ni obstacle, ni sténose.

La forme même de cette péritonite nous surprit beaucoup. Nous avions eu l'occasion de voir des étoiles de mésentérite rétractile, nous avions suivi depuis son origine la description de ces mystérieuses périviscérites, protées prenant toutes les formes, mais l'aspect de ce petit épiploon aponévrotique en totalité et adhérent en son centre ne correspondait à aucun souvenir.

Au point de vue traitement, il n'était ni possible, ni utile de tenter des libérations, puisqu'il n'y avait pas de stricture vraie et que la section de ces brides en cas d'infection n'est pas sans danger, comme l'ont montré certains auteurs (Taylor, Basset). Nous nous sommes borné à l'intervention la plus simple ; la dérivation destinée à mettre au repos estomac et duodénum et l'évolution de la maladie semble nous avoir donné raison.

Et maintenant quelle est l'origine de cette péritonite ?

Peut-on parler d'*infection secondaire* ?

Nous avons vu que l'examen du carrefour sous-hépatique était resté muet : pas d'ulcus, voies biliaires et pancréas sains.

D'autre part, il est peu vraisemblable qu'une simple inflammation des muqueuses gastro-duodénales puisse donner lieu à une réaction de la séreuse de cette envergure.

A distance, d'autre part, le cæcum et l'appendice, dont on connaît l'importance dans l'origine des lésions péritonéales du carrefour sous-hépatique, étaient sains.

Il fallait donc songer à une lésion primitive du péritoine et se rabattre sur les deux affections génératrices de sclérose : syphilis, tuberculose.

Notre malade n'avait pas de stigmates d'hérédo-syphilis, et d'autre part son Wassermann était négatif.

Reste la tuberculose : les tuberculoses fibreuses, localisées, primitives sont bien connues depuis les travaux de l'Ecole lyonnaise et bien des éléments semblent devoir faire pencher notre diagnostic de ce côté.

L'âge de notre sujet, son milieu familial (c'est un pêcheur breton), où la tuberculose fait d'ordinaire tant de ravages, surtout les lésions radioscopiques des poumons montrant une atteinte bacillaire antérieure et une réaction hilaire qui ressemble beaucoup à un réveil. Il n'y a pas jusqu'à ces quelques granulations du dôme hépatique qui, ne pouvant être rapportées à des reliquats d'ulcus perforé (Lecène), ne semblent justifier l'étiologie bacillaire.

Il y avait évidemment un moyen d'en être sûr : la biopsie d'une zone granuleuse, l'examen d'un ganglion, d'un bout de membrane. Surtout préoccupé de faire vite, en raison de l'état précaire de notre malade, nous n'y avons pas songé.

L'observation de M. Solcard, pour intéressante qu'elle soit, n'est pas d'une interprétation simple; les conclusions dont il la fait suivre admettent que l'hypothèse la plus vraisemblable est la tuberculose. En faveur de celle-ci j'ajouterai la présence de nombreux ganglions mésentériques et les lésions pulmonaires révélées par la radiologie; les petits tubercules constatés sur le foie appuient encore l'hypothèse; et je ne puis qu'approuver M. Solcard de ne pas en avoir prélevé un, étant donné l'état précaire du patient.

Néanmoins, l'absence d'ascite, et cette étoile fibreuse qui partie du petit épiploon mordait sur le duodénum, ne permettent pas d'exclure d'une façon catégorique un ulcus duodénal; seule l'ablation de la région duodénale, et l'état du malade la contre-indiquait formellement, eût tranché la question.

Quoi qu'il en soit, l'observation est intéressante, et la conduite suivie par M. Solcard, prudente et logique, lui a permis de sauver un malade presque désespéré. Je vous propose de le féliciter du succès obtenu et d'inscrire son travail dans nos Bulletins.

Ablation abdomino-périnéale du rectum suivie d'abaissement de l'S iliaque à travers le sphincter,

par **M. Georges Leclerc** (de Dijon).

Rapport de M. Schwartz.

Messieurs, vous m'avez chargé de faire un rapport sur une observation de M. Leclerc (de Dijon) concernant un cancer du haut rectum, traité par ce chirurgien par une ablation abdomino-périnéale avec conservation du sphincter et abaissement du côlon à travers le sphincter conservé.

Voici, tout d'abord, l'observation du malade :

Observation. — *Néoplasme recto-sigmoïde, ablation abdomino-périnéale avec abaissement et fixation trans-anale du bout abaissé.*

Il s'agit d'une femme de trente-trois ans, sans antécédents pathologiques, qui, il y a un an, a remarqué un peu de sang rouge dans une selle. Cette petite hémorragie isolée ne se renouvelle pas. Il y a trois mois, le sang réapparaît de nouveau dans les selles; il s'agit de sang rouge avec quelques mucosités survenant de temps à autre. Les selles sont au nombre de une à trois par jour. Ce sont ces modifications dans les selles qui incitent la malade à consulter.

Le toucher rectal fait percevoir au bout du doigt très fortement enfoncé à 9 ou 10 centimètres de l'anus un petit néoplasme des dimensions d'une pièce de 5 francs, implanté sur la paroi postérieure de l'intestin et mobile avec la muqueuse. Une biopsie montre qu'il s'agit d'un épithélioma glandulaire (professeur Kuhn).

Le 20 janvier 1928 j'interviens sous anesthésie à l'éther.

Temps abdominal. Laparotomie médiane. Le néoplasme est senti à travers

l'anse recto-sigmoïde, à 4 centimètres au-dessus du cul-de-sac péritonéal. L'S iliaque et son méso sont longs et l'abaissement sera facile. On ne sent dans le méso-sigmoïde aucun ganglion. On détermine le lieu de la future section intestinale au milieu de la portion horizontale de l'S iliaque et à ce niveau on place une ligature-repère. Section du méso, découverte rapide des uretères, hystérectomie totale. La libération de l'S iliaque est poussée le plus bas possible en avant en décollant la paroi recto-vaginale, en arrière jusqu'aux releveurs. Péritonisation très haute et très soignée au fil de lin. Fermeture du ventre.

Temps périnéal. On amorce un Witheadt et on ferme la lumière intestinale en liant la muqueuse en cul-de-sac. Incision périnéale antérieure par laquelle on dédouble la cloison recto-vaginale. On retrouve rapidement le décollement qui a été fait par l'abdomen. Par là, on attire l'S iliaque. Le repère se trouve calculé juste et arrive au niveau de l'anus. Le rectum ayant été libéré et sectionné immédiatement au-dessus du sphincter et au-dessous de la muqueuse suturée en cul-de-sac, on sectionne l'intestin au niveau du repère et du canal anal dépouillé de sa muqueuse, par conséquent, à travers le sphincter. On fixe l'intestin à la peau. Un drain est placé dans chacune des fosses ischio-rectales et plonge jusque dans l'espace pelvi-rectal supérieur. Une mèche dans l'incision périnéale antérieure. Un drain dans le vagin.

Pièce : Il s'agit d'un petit néoplasme très limité, des dimensions d'une pièce de 5 francs. La section intestinale porte à 10 centimètres au-dessus et à 10 centimètres au-dessous de la lésion. On ne trouve dans le méso aucun ganglion perceptible.

Examen histologique pratiqué par le professeur Kuhn.

Il s'agit d'un épithélioma papillaire et végétant du gros intestin. Les cellules néoplasiques ont conservé une remarquable aptitude au groupement tubulé, mais ont perdu leur fonction sécrétoire.

Les monstruosités cellulaires et les mitoses sont rares. La tumeur commence à s'ulcérer. En profondeur, elle envahit la couche superficielle de la musculeuse ; la muscularis mucosæ est détruite ; quelques rares lymphatiques sont envahis. Le stroma est dense, de type fibro-lymphoïde. Trois ganglions prélevés sont hyperplasiés, chroniquement irrités, mais non envahis par le cancer.

Suites opératoires. — Elles sont très simples ; toutes les sutures se réunissent par première intention. Les drains ischio-rectaux donnent pendant assez longtemps.

Les premiers temps après l'opération, la malade ne sentait pas les besoins d'aller à la selle et ne pouvait pas se retenir. Mais quatre ou cinq mois après, la continence s'améliora beaucoup. Actuellement, elle sent le besoin d'aller à la selle et retient parfaitement ses matières.

Au toucher rectal, on sent le sphincter qui serre énergiquement le doigt.

M. Leclerc fait suivre son observation de quelques réflexions que je vous demande la permission de rapporter :

Au Congrès de Chirurgie de 1925, le plaidoyer si éloquent de M. Schwartz marqua le triomphe de la voie abdomino-périnéale. Même ceux qui avaient eu avec la voie basse des succès très encourageants, et j'en étais (sur 15 malades opérés voie basse 6 guérisons de plus de cinq ans) se rendirent compte de l'insuffisance des anciennes méthodes. Depuis, beaucoup ont vu que les opérations abdomino-périnéales n'avaient pas une gravité prohibitive et que leurs suites immédiates s'amélioraient rapidement entre les mains de qui se mettait à les pratiquer. Les résultats éloignés heureux, quelquefois étonnants, obtenus par les méthodes basses ne pouvaient-ils pas d'ailleurs être interprétés comme un encouragement à faire plus large

et ne devaient-ils pas faire espérer qu'il était possible d'obtenir par elles une guérison complète?

Mais parmi les opérations de la série abdomino-périnéale les procédés qui conservent le sphincter ont continué de tenir une place des plus effacées. C'est qu'ils ont une réputation à la fois d'insuffisance et de gravité qui impressionne très fâcheusement celui qui serait tenté de les utiliser. D'autre part, ils ne sont applicables que dans des conditions locales bien déterminées et somme toute assez rares, puisqu'on les réserve aux cancers recto-sigmoïdes peu avancés. Enfin, précisément dans ces cas, l'opération de Hartmann a la prétention d'être indiquée, et ceci avec une grande réputation de bénignité.

On comprend donc facilement le peu de faveur dont ont joui jusqu'ici les opérations abdominales conservatrices du sphincter. Cependant, tout ne me paraît pas définitivement tranché dans cette question qui reste en évolution.

Et tout d'abord, la rareté des conditions locales où l'opération conservatrice est indiquée pourrait bien s'atténuer; la campagne de propagande anticancéreuse commence déjà à porter ses fruits et il faut espérer qu'un jour viendra où nous verrons les cancers du rectum à leur début. Le problème se posera alors comme il s'est posé à moi dans le cas dont j'ai rapporté plus haut l'observation : une femme jeune porte au niveau de la jonction recto-sigmoïde, ou un peu au-dessous, en tout cas loin du sphincter, un cancer tout à fait au début; il est de dimensions d'une pièce de 5 francs et mobile avec la muqueuse. Dans un cas de ce genre, la conservation du sphincter prend une importance capitale, et il se peut d'ailleurs que l'intéressée elle-même, dûment mise au courant, fasse passer cette conservation avant sa propre sécurité. De quel droit le chirurgien s'y opposerait-il? Et n'est-il pas dans l'obligation d'envisager l'opération abdomino-périnéale conservatrice du sphincter? Il doit, par conséquent, connaître la valeur exacte de cette opération.

Au point de vue du résultat fonctionnel, il est certain qu'il n'y a aucune comparaison à établir entre le malade qui conserve son sphincter, même fonctionnant imparfaitement, et celui qui est voué à l'anus artificiel définitif. Mais les reproches d'insuffisance et de gravité sont-ils mérités? M. Schwartz a parfaitement développé les raisons du reproche d'insuffisance: insuffisance en haut, parce que la conservation du sphincter nécessite l'abaissement, et que pour abaisser plus facilement le bout supérieur on est tenté de trop limiter l'exérèse en hauteur; insuffisance en bas parce qu'on laisse le releveur ou qu'on le résèque moins au large que dans une amputation.

Le reproche d'insuffisance en haut me semble pouvoir être évité par une connaissance exacte des possibilités opératoires. Actuellement, ces possibilités sont limitées et mal déterminées, et c'est un peu l'intuition qui apprendra à l'opérateur si, dans un cas donné, il peut abaisser l'intestin tout en faisant une exérèse suffisante. D'ailleurs, il est probable que ce point technique s'améliorera.

Pour ce qui est de l'insuffisance en bas, je pense qu'il ne faut pas exagérer les craintes, même les plus légitimes : dans le cancer recto-sigmoïde au début, les chances de récidive en bas sont tout à fait minimes et ne peuvent être mises en parallèle avec la certitude d'une infirmité telle que l'anus définitif.

D'ailleurs, ainsi que l'a fait remarquer mon maître Villard, la région périnéale conservée est extrêmement réduite; par son procédé, elle est limitée à un étroit espace situé au-dessous des releveurs dont les attaches ont été sectionnées au large.

On a fait valoir, d'autre part, que la conservation du sphincter entraînait une gravité considérable. Elle rendrait l'opération plus grave encore que les autres procédés abdomino-périnéaux. En réalité, ce reproche ne s'adresse pas à la conservation sphinctérienne elle-même, mais à l'abaissement de l'anse sigmoïde qu'elle nécessite. C'est cet abaissement qui serait plus long, plus difficile et plus grave entraînant des dangers de gangrène du segment abaissé et augmentant par suite les dangers de la cellulite pelvienne.

Or, du grand nombre de travaux écrits sur ce point, il semble bien résulter que, dans l'abaissement avec ou sans conservation du sphincter, la gangrène est sinon rare du moins limitée et inoffensive. M. Schwartz pourtant ennemi des résections dit que l'abaissement « est relativement dangereux ». Quant à Desgoutte, il écrit que : « l'abaissement est un facteur de diminution de gravité ». M. Villard a même insisté sur ces faits que les suites opératoires sont plus simples et plus aseptiques dans son procédé que dans l'amputation. Et cela n'est pas illogique, car l'intestin n'est ouvert que lorsque l'opération est terminée et, d'autre part, la brèche faite par l'ablation se comble plus rapidement; l'excavation est en partie garnie par l'S iliaque et surtout par le péritoine attiré et en quelque sorte retourné par l'abaissement.

Tout ceci est théorique, mais dans quel sens parlent les faits? Au point de vue des résultats immédiats, en 1925, M. Villard accusait 33 p. 100 de mortalité avec son procédé personnel. Desgoutte a 3 morts sur 17 cas, avec l'abaissement. Ainsi que le dit M. Schwartz, il est difficile de savoir si l'amputation abdomino-périnéale simple aurait donné, entre les mains de ces chirurgiens, des chiffres différents. Mais ce qu'on peut dire, c'est que le taux de la mortalité est du même ordre que dans l'amputation abdomino-périnéale.

La malade dont j'ai rapporté plus haut l'opération a guéri très simplement, et dans les autres cas où j'ai fait l'abaissement simple j'ai eu également des guérisons. Sans doute, il s'agit là de cas isolés et je ne puis apporter un nombre d'observations suffisant pour qu'on puisse en faire état dans la discussion, mais pour des chirurgiens, autant que les chiffres peut-être, compte l'impression de sécurité que donne une opération aux manœuvres, importantes et nombreuses certes, mais claires et bien réglées.

A ce point de vue, je préfère, au procédé abdomino-transanal de Villard, le procédé que j'ai employé chez la malade dont j'ai donné plus haut

l'observation. On arrive au même résultat que Villard, mais plus facilement, et plus aseptiquement. Il suffit, l'abaissement ayant été préparé par la voie abdominale, d'attirer le recto-sigmoïde par une brèche périnéale, soit antérieure comme Cunéo, soit postérieure. La résection étant faite, le sigmoïde est attiré à travers le canal anal préalablement dépouillé de sa muqueuse et fixé à la peau.

Quoi qu'il en soit de la technique, je crois que les procédés abdomino-périnéaux qui conservent le sphincter ne sont pas passibles de tous les reproches qui leur ont été faits et qu'ils doivent, dans la pratique, prendre plus d'importance qu'ils n'en ont eue jusqu'ici.

C'est uniquement dans les néoplasmes de la jonction recto-sigmoïde que ces opérations sont à envisager. Il faut alors en discuter l'indication avec l'abaissement, avec l'amputation, avec l'opération de Hartmann.

J'éliminerai tout de suite l'abaissement, la largeur de l'exérèse et la gravité opératoire étant sensiblement les mêmes, que l'abaissement soit ou non suivi de conservation du sphincter, je ne vois aucune raison pour ne pas préférer la conservation du sphincter. C'est seulement l'extension par en bas et les chances de contamination du releveur qui pourraient faire préférer l'abaissement, mais ces cas ne sont pas ceux que nous envisageons.

Quant à la comparaison avec l'amputation, il s'agit de savoir si les inconvénients de l'anus définitif sont compensés par une efficacité plus grande et une gravité moindre. Or, l'amputation, je l'ai dit, ne me paraît ni moins grave ni plus efficace pourvu qu'on s'en tienne aux conditions locales susdites.

La véritable question est donc de savoir si, dans ces mêmes conditions locales, il faut préférer l'abdomino-périnéale avec conservation du sphincter à l'opération de Hartmann. En réalité, c'est bien entre ces deux opérations que la question doit se discuter.

Si le sujet est âgé ou très gras, le choix sera vite fait car les procédés abdomino-périnéaux sont contre-indiqués. Si le méso-sigmoïde est épais et court et impossible à abaisser, c'est encore l'opération de Hartmann qui s'impose. Mais, en dehors de ces cas, les deux procédés doivent être comparés et discutés; ils ont chacun leurs avantages et leurs inconvénients; l'efficacité des deux opérations doit être à peu près la même, l'une étant plus facilement large par en haut, l'autre plus facilement large sur les côtés et par en bas. D'autre part, l'opération de Hartmann est incontestablement plus bénigne, mais cette bénignité relative se paie par la rançon terrible de l'anus définitif.

A mon avis, la question se pose en pratique de la façon suivante : lorsqu'un malade présente un néoplasme de la jonction recto-sigmoïde, c'est-à-dire un néoplasme qu'on atteint à bout de doigt, si ce malade est suffisamment résistant pour subir avec succès une opération abdomino-périnéale, s'il s'agit d'un cas de début et d'un malade jeune, l'abdomino-périnéale avec conservation du sphincter est indiquée. On peut même, dans ces conditions, abaisser la limite inférieure susdite lorsque le malade exprime un désir formel d'éviter l'anus contre nature définitif. Il me semble

que, dans ce cas, on sera autorisé à entreprendre aux risques et périls du malade, dûment prévenu, une opération un peu moins satisfaisante théoriquement, mais restant néanmoins très complète.

Il sera d'ailleurs impossible de promettre formellement au malade la conservation de son sphincter, car c'est seulement le ventre ouvert que le chirurgien se décidera, et c'est la limite supérieure de l'envahissement ganglionnaire d'une part, les conditions anatomiques du méso-côlon de l'autre, qui dicteront sa conduite. C'est d'après ces données qu'il déterminera d'abord le lieu où portera la section de l'intestin. A ce moment seulement, l'opérateur jugera s'il peut ou non entreprendre l'abaissement à travers le sphincter. Il y a là une expérience à acquérir, en attendant que les perfectionnements de la technique nous permettent d'abaisser dans tous les cas au maximum et sans risques. C'est évidemment de ce côté que doivent se diriger les efforts des chercheurs.

L'auteur, en somme, défend l'abaissement du côlon, dans les cas de cancer recto-sigmoïdien, à travers le sphincter conservé, opération intéressante, certes, qui jouit, depuis bien longtemps, d'une réputation méritée. J'ai pratiqué moi-même cette intervention chez une de mes malades, en juillet 1913, et en 1925, lors du Congrès de Chirurgie, où cette question fut discutée, ma malade vivait encore.

Aussi je ne veux pas, à l'occasion du cas de M. Leclerc, ouvrir une discussion sur un sujet qui a été longuement traité en 1925, et sur lequel il y a peu de nouveau à dire.

Dans mon rapport de 1925, j'ai moi-même déclaré que pour les cancers du haut rectum, mais pour ceux-là seulement, il était légitime de repousser la grande amputation abdomino-périnéale pour s'adresser soit à l'abaissement avec conservation du sphincter, soit à l'opération de Hartmann, et je donnais mes préférences à celle-ci à cause de son extrême bénignité et parce qu'elle permet, en hauteur, une exérèse plus large.

Qu'il soit possible, dans certains cas, et préférable même, de s'adresser à l'abaissement avec conservation du sphincter lorsqu'il s'agit d'un cancer haut placé au début avec côlon iliaque très mobile et très long, cela va de soi et je ne saurais reprocher à M. Leclerc d'avoir eu recours à cette technique.

L'opération de Hartmann a incontestablement contre elle le fait de ne pas utiliser la région sphinctérienne, tout en la laissant intacte, et de donner au malade un anus artificiel définitif.

Mais ne serait-il pas possible, dans certains cas, exceptionnels peut-être, de remédier à cet inconvénient en faisant un abaissement secondaire qui, s'il est réalisable anatomiquement, ne présentera plus la gravité opératoire de l'abaissement immédiat, car il n'y a aucun décollement périnéal ou pelvien à faire.

J'étudie cette question depuis longtemps et j'ai pu exécuter cette opération sur le vivant une fois; malheureusement, j'ai fait une faute de technique qui a coûté la vie à mon opérée.

J'avais pratiqué chez ma malade l'opération de Hartmann qui fut très

facile malgré un certain degré d'obésité et je pus constater, lors de cette première intervention, que l'S iliaque était très longue et très mobile.

Les suites de l'opération furent très simples et je dus promettre à la malade, qui était jeune (quarante ans) et très bien portante, de lui supprimer son anus artificiel. Un an après le premier acte opératoire, je fis l'opération suivante : incision circonférentielle autour de l'anus, qui était médian et sous-ombilical, et fermeture en bourse de l'orifice intestinal. Incision médiane de la paroi abdominale, ouverture du péritoine et isolement rapide de l'anse fixée à la paroi.

Je pus me rendre compte immédiatement que l'abaissement à l'anus serait très facile.

Une pince longue et courbe, introduite préalablement dans le canal anal, est poussée par un aide; elle fait saillie dans le péritoine pelvien et sur elle j'ouvre l'extrémité supérieure du canal ano-rectal.

La pince va saisir le bout supérieur fermé et coiffé d'un capuchon de caoutchouc et l'attire très facilement à l'anus; je le fixe dans le fond du bassin par quelques points séparés à l'orifice d'entrée du bout inférieur et je péritonise par-dessus.

Fermeture de la paroi abdominale.

Position de la taille; résection de la muqueuse anale par le procédé de Withead et fixation du bout abaissé au pourtour de l'anus.

Si j'avais à refaire cette intervention, je commencerais par l'avivement du canal ano-rectal.

Tout cela fut très facile. Malheureusement, j'avais omis de fixer le bout abaissé au péritoine de la concavité sacrée et c'est cette omission, ou cette faute, qui perdit la malade.

Les suites paraissaient devoir être simples; aucun incident péritonéal, mais des difficultés dans l'émission des gaz éveillèrent de suite mon attention, pas assez pourtant pour me décider à intervenir; peu à peu, l'obstruction se précisa puis l'occlusion complète, et quand j'intervins, le quatrième jour, je ne pus que constater qu'une anse grêle s'était engagée derrière le côlon abaissé, dans la concavité sacrée, passant de gauche à droite, et ma malade succomba.

Mais cette tentative me montra que mon hypothèse de réaliser le rétablissement du circuit intestinal après l'opération de Hartmann n'était pas une chimère.

Je dirai, pour conclure, que, lorsqu'en pratiquant l'opération de Hartmann pour un cancer du haut rectum on a nettement l'impression que le côlon est assez long et assez mobile pour être plus tard abaissé à l'anus, il n'est pas irrationnel de tenter cet abaissement quand on a des raisons de penser et d'espérer qu'il n'y aura plus de récidive.

On me dira peut-être — et Leclerc me dira sans doute — : « Pourquoi ne faites-vous pas cet abaissement tout de suite? » Mais parce que l'abaissement *secondaire*, quand il est anatomiquement possible, me paraît être un acte opératoire beaucoup plus bénin que l'abaissement primitif, étant donné qu'il n'y a aucun décollement à faire.

D'autre part, je suis porté à penser que l'anse colique fixée à la paroi doit, par le poids du bol fécal qui pèse constamment sur elle, s'allonger par la suite et dans mon cas personnel j'ai été frappé par la longueur considérable de l'anse qui est descendue à l'anus sans la moindre difficulté et sans la moindre traction. Si bien qu'une anse qui n'est pas assez longue lors de la première intervention peut le devenir par la suite.

« Je préfère cette intervention à la plastie intestinale exécutée par Quinto Vignolo en 1911 ; celui-ci, pour rétablir la continuité intestinale, plaça une anse grêle exclue et munie de son mésentère entre le bout supérieur et le bout inférieur. J'ai longuement étudié cette intervention sur le cadavre ; il m'a paru qu'elle était très peu praticable, parce que d'exécution très difficile et qu'elle n'avait aucune chance de tenter les chirurgiens. »

Cette chirurgie, bien entendu, n'a pas fait ses preuves, et, jusqu'à nouvel ordre, pour les cancers recto-sigmoïdiens, il est parfaitement légitime, si l'on ne veut pas recourir à l'amputation abdomino-périnéale, ou de pratiquer l'opération de Hartmann, séduisante par sa bénignité, ou de tenter l'abaissement immédiat avec conservation de la région sphinctérienne.

COMMUNICATION

Diabète et chirurgie (insulinothérapie chirurgicale),

par M. Sauvé.

Les rapports du diabète avec l'art chirurgical ne sont pas chose nouvelle, et je n'aurais garde de discuter cette ancienne question si un nouvel élément thérapeutique n'était venu apporter un secours puissant au chirurgien : l'insuline. Encore est-il que la question de l'insuline est passionnante non seulement au point de vue thérapeutique, mais encore au point de vue physio-pathologique : arme à double tranchant, d'une efficacité redoutable, elle ressemble, mal maniée, à ce héros de la fable antique qui apportait dans les plis de son manteau la mort ou la vie. Elle exige, donc, du chirurgien qui l'emploie une connaissance approfondie du métabolisme alimentaire, et, en retour, lui permet d'étendre les limites de son action.

Aussi bien n'ai-je pas la prétention de faire œuvre nouvelle : bien de nos collègues font également de l'insulinothérapie et sans doute l'ont employée avant moi. Mais cette question importante n'a pas fait encore, que je sache, l'objet d'une discussion à notre Société, et je ne crois pas sans intérêt de provoquer un échange de vues et de faits sur ce sujet.

L'insulinothéraple présente, au point de vue chirurgical, un triple intérêt : elle permet de parer aux complications chirurgicales du diabète, elle permet chez les diabétiques avérés et aussi chez les diabétiques frustes

de limiter les processus infectieux accidentels; elle permet enfin, s'il s'agit d'opérations réglées sur des diabétiques, de reculer très loin les limites des indications chirurgicales, avec une très large marge de sécurité. Permettez-moi d'envisager ces trois cas; mais auparavant d'exposer ma technique de l'insulinothérapie.

I. *Technique*. — L'insuline que j'emploie est l'insuline d'une grande firme parisienne[1], dosée comme les autres par unités cliniques. Il est très prudent, avant de l'employer, de connaître non seulement le taux de la glycosurie, mais encore celui de l'acétonurie; il est très utile, en outre, de connaître le taux de la glycémie; car chez certains vieux diabétiques la glycosurie peut être insignifiante, alors que le taux de la glycémie qui, chez les sujets normaux est d'environ 1 gramme à 1 gr. 20, peut être triple du chiffre normal (par rétention glycéro ou hyperglycistie). Mais le dosage de la glycémie est plus délicat que celui de la glycosurie et de l'acétonurie, et, dans la pratique, les deux premiers renseignements suffisent quand le temps presse.

L'insuline épuise rapidement son action; en moyenne, celle-ci est nulle huit heures après l'injection; il vaut donc mieux fractionner les doses d'insuline; en pratique, j'en fais faire deux par vingt-quatre heures, une le matin, l'autre avant le repas du soir. Comme l'introduction de l'insuline fait tomber rapidement le taux de la glycémie et, de ce chef, peut déterminer des accidents, il faut, aussitôt après l'injection, faire ingérer au malade une petite dose d'hydrates de carbone (un demi-verre d'eau sucrée, par exemple), et lui donner aux repas une quantité facile à peser d'hydrates de carbone : par exemple, supprimer tous les hydrates de carbone sauf un aliment hydrocarboné, la pomme de terre par exemple (la technique de l'hydrate de carbone fondamental).

La quantité d'insuline à injecter est déterminée par tâtonnement, le taux de la glycosurie étant dosé chaque jour. Il est prudent de commencer par de petites doses (15 unités cliniques), quitte à augmenter cette dose si la glycosurie ne baisse pas suffisamment; j'ai pratiqué dans certains cas jusqu'à 15 unités de trois heures en trois heures, associant à cette médication le bicarbonate de soude pour combattre l'acidose.

En pratique chirurgicale, les glycosuries se divisent en réductibles et irréductibles à l'insulinothérapie. Ces dernières sont de beaucoup et heureusement les plus rares : elles comportent un très sombre pronostic, et le chirurgien forcé d'opérer une complication chirurgicale telle que gangrène chez un malade dont la glycosurie est irréductible ou très peu réductible doit savoir qu'après l'opération le coma est imminent.

C'est qu'en effet l'acte opératoire, avec anesthésie générale surtout, est très rapidement suivi d'une élévation de la glycémie et de la glycosurie. Tel malade en effet, dont le diabète est réductible par la cure de jeûne ou celle d'insuline, et qui a été amené au 0 glycosurique avant l'opération, voit

1. N'ayant pas eu de mécompte avec les insulines françaises, je n'ai pas eu à employer les américaines.

sa glycosurie remonter à un taux important après l'opération. Ce fait n'est qu'un cas particulier de l'hyperglycémie avec glycosurie post-traumatique (4 p. 100 des traumas d'après Quénu).

L'insulinothérapie doit donc être non seulement pré-opératoire (et j'insiste sur ce fait que son action sur la glycosurie est un élément très important de pronostic), mais encore post-opératoire. Comme après l'anesthésie générale l'ingestion d'aliments est impossible, on continuera l'insulinothérapie au goutte à goutte rectal de sérum glucosé.

Ainsi comprise, l'insulinothérapie donne au chirurgien une large marge de sécurité opératoire dans les cas réductibles par elle et qui sont les plus nombreux ; sur 32 cas, je n'en ai rencontré qu'un seul d'irréductible. J'espère, en examinant devant vous les trois catégories de faits chirurgicaux que j'ai observés, vous démontrer cette vérité.

II. *L'insulinothérapie dans les complications chirurgicales du diabète.* — L'insulinothérapie permet de parer aux complications chirurgicales du diabète : anthrax, lymphangites graves, gangrènes, à la fois en limitant leur processus extensif et en permettant au chirurgien d'intervenir largement.

Il est rare que l'indication opératoire soit suffisamment pressante pour que le coefficient diabétique du sujet ne soit pas établi, du moins *grosso modo* : et dans ces derniers cas l'insulinothérapie post-opératoire ne parvient pas toujours à éviter un désastre, parfois même le temps manque pour l'instituer, le coma pouvant s'établir aussitôt après l'opération et amener la mort en quelques heures.

Deux cas montreront l'importance de la réductibilité au point de vue pronostic.

Observation I. — Cad..., soixante-cinq ans, atteint de gangrène diabétique du pied vu avec le Dr Conte. Plus de 60 grammes de glucose par litre et 3 litres d'urine par jour. Acétonurie nulle. 20, puis 40 unités d'insuline par jour n'amènent pas une diminution sensible de la glycosurie. La gangrène envahissant rapidement, après avoir prévenu la famille des dangers de l'intervention, l'amputation est pratiquée sous anesthésie au Schleich. Le malade ne se réveille pas, et meurt cinq heures après de coma.

Exactement inverse est l'observation suivante :

Obs. II. — Brut..., entre dans mon service pour un gros anthrax du dos ; en mars 1926, il a 40 grammes de glucose par litre, et plus de 2 lit. 1/2 d'urine par jour ; de l'acétonurie en quantité considérable. Deux injections de 20 unités d'insuline font baisser la glycosurie à 15 grammes. L'extirpation est pratiquée, et l'insuline continuée ; il reçoit en outre du propiden suivant la technique de Delbet. 20 unités d'insuline par jour. La glycosurie remonte à 40 grammes après l'opération ; quinze jours après celle-ci, poussée de température, d'acétonurie et de processus extensif ; six injections de 15 unités de trois heures en trois heures. Le lendemain, disparition de l'acétonurie, puis descente de la glycosurie à 15 grammes. Conjointement s'arrête le processus extensif. Cinq jours après, le malade est revenu à 0 pour sa glycosurie et son acétonurie. L'insulinothérapie est supprimée, et un régime antidiabétique institué. Le malade guérit sans encombre,

et trois semaines après sa dernière poussée glycosurique sort du service avec seulement 2 gr. 77 de glucose par litre et 0 d'acétone.

Je pourrais multiplier les exemples : je citerai seulement un cas de gangrène diabétique du membre inférieur traitée par l'insuline comme je la pratique actuellement, et appartenant à Soupault, dans mon service.

Mme Bar..., soixante-neuf ans, entre à Dubois le 26 juillet 1927, avec une gangrène avancée du pied. Elle a à son entrée 27 gr. 16 de glucose par litre et une acétonurie notable : 15 unités d'insuline pendant cinq jours avant l'opération amènent la malade au 0 glycosurique et acétonurique. Le processus gangréneux étant enrayé, Soupault pratique l'amputation au tiers moyen de la jambe. Le lendemain 34 grammes de sucre par litre et acétonurie importante; l'insuline est portée à 30 unités pendant huit jours qui amènent le taux de la glycosurie à 0. 15 unités pendant douze jours et suppression de l'insuline. La malade sort dix jours après sans acétonurie et avec 9 gr. 73 de glucose, parfaitement guérie de sa plaie opératoire.

III. *La seconde indication chirurgicale de l'insuline est la limitation des processus infectieux post-traumatiques survenant accidentellement chez les diabétiques.* Deux cas démontreront que l'insulinothérapie est non seulement précieuse chez les diabétiques avérés, mais encore chez des individus dont le trouble du métabolisme se traduit seulement par une glycosurie pouvant passer inaperçue. Chacun des deux cas est illustré par une observation.

Cas I (1926 . — X..., vieux chantre bien connu dans sa paroisse, est atteint d'un panaris de la gaine du médius. Un précédent chirurgien a pratiqué des incisions multiples et désarticulé le doigt sans parvenir à limiter l'extension du processus; du reste, l'examen des urines n'a pas été fait. Il vient alors me trouver, avec une glycosurie dépassant 100 grammes par vingt-quatre heures et une acétonurie notable. 40 unités d'insuline en deux fois par jour arrêtent immédiatement le processus infectieux, et je n'ai qu'à pratiquer une incision de décharge pour guérir ce malade de son panaris. Il est ramené au 0 glycosurique et acétonurique avec 20 unités d'insuline. Mais, impatient et indocile, il quitte le service avant la fin de sa cure. Néanmoins il continue sa profession avec les marques extérieures de la santé.

Le cas suivant montre que l'insulinothérapie n'est pas moins active dans les cas de glycosurie minime.

Il concerne un industriel dont le médecin avait, en mai dernier, incisé très largement un panaris de la gaine de l'index gauche ; malgré cette précieuse intervention, l'infection continuait sa marche extensive en pleine paume de main. Quand je le pris en charge, sa glycosurie, très intermittente, était au-dessous d'un gramme. L'incision très large que je pratiquai n'enraya pas le processus infectieux; et pourtant, soumis à un régime sévère, il était revenu le lendemain et le surlendemain au 0 glycosurique. Le troisième jour, bien qu'il fût au 0 glycosurique, je pratiquai 20 unités d'insuline : arrêt immédiat du processus extensif. L'insuline est continuée pendant une semaine. Six semaines après, panaris de la gaine du médius de la même main. Cette fois, l'insulino-

thérapie fut instituée de suite, conjointement avec la vaccination par vaccin polyvalent Carrion à doses progressives : guérison absolue.

Ce cas typique d'un glycosurique intermittent et minime montre que dans les infections traumatiques à caractère extensif il faut toujours songer à un trouble du métabolisme, et même avec une glycosurie minime ou nulle, rechercher la glycémie et instituer l'insulinothérapie.

IV. *Enfin*, et c'est peut-être le cas le plus intéressant pour le chirurgien, *l'insulinothérapie pré et post-opératoire permet de pratiquer avec une large marge de sécurité de graves opérations réglées chez de gros diabétiques*. J'insiste sur la nécessité de l'insulinothérapie pré-opératoire : l'insulinothérapie post-opératoire ne suffit pas, comme le montre le cas suivant :

Cas I. — Mme T..., très obèse, entre dans le service le 17 novembre 1925 avec un énorme fibrome dont les hémorragies incessantes mettent sa vie en danger : 20 grammes de glycosurie par litre. En raison de la gravité des accidents, elle est opérée après avoir été remontée par le sérum et l'huile camphrée, sitôt que l'hémorragie est arrêtée. L'insulinothérapie pré-opératoire a été insuffisante, puisque le 0 glycosurique n'a pas été atteint. Elle succombe trois jours après l'opération de broncho-pneumonie.

Les observations suivantes montrent, au contraire, la sécurité opératoire atteinte quand le diabétique est ramené au 0 glycosurique.

Cas II. — Femme de soixante-quatorze ans, diabétique, atteinte de cancer de l'isthme de l'utérus assez avancé, entre dans le service le 29 mai 1928 : 16 grammes de glucose par litre et acétonurie nulle. L'insuline pré-opératoire la ramène à 0. Opération le 11 juin : hystérectomie élargie. La glycosurie et l'acétonurie remontent au taux primitif, insulinothérapie post-opératoire.

Cette femme n'a pas guéri sans incidents, car de larges escarres ont apparu et elle a fait une série d'anthrax; mais enfin elle a guéri malgré son cancer avancé, son diabète et son âge, et elle est sortie le 9 août.

Cas III. — De même, j'ai opéré récemment une femme de soixante-deux ans, ictérique depuis longtemps avec tout le syndrome d'un cancer pancréatique, mais que mon collègue Fiessinger m'avait prié d'opérer parce qu'elle avait rendu dans les selles des calculs biliaires. 15 grammes de glucose par litre.

L'opération me montra sans doute une vésicule bourrée de calculs ; je l'enlevai et drainai le cholédoque : mais je constatai aussi un volumineux cancer pancréatique, dont la vérification fut faite par la suite, et un cancer secondaire du foie. Cette femme a remarquablement supporté l'opération, l'insulinothérapie pré et post-opératoire ayant été instituée.

La guérison opératoire fut obtenue, la malade succombant ultérieurement de son cancer. Mais pour qui connaît la fragilité opératoire des cancers pancréatiques, même après simple laparotomie, ce résultat est intéressant.

Cas IV. — Enorme hernie inguinale chez un diabétique hypertendu et très obèse (Mx : 23). 15 grammes de glucose en vingt-quatre heures. Mise au 0 glycosurique par l'insuline. Opération laborieuse. Guérison sans aucun incident grâce à l'insulinothérapie post-opératoire. Le malade sort du service sans glucose et sans acétone.

Je terminerai par un cas récent qui, dans une sphère plus modeste, montre l'intérêt de l'insulinothérapie.

Cas V. — Un de mes amis, gros diabétique depuis 1911, fait, pendant les dernières vacances, un gros étranglement hémorroïdaire. Pour éviter toute selle, il s'est mis à la diète, et, quand je le vis, il était aglycosurique, alors que la glycosurie antérieurement dépassait parfois 150 grammes en vingt-quatre heures. Sa glycémie est de 1 gr. 50. Je suis forcé d'intervenir parce qu'il s'est produit des phénomènes de gangrène ; mais l'absence de glycosurie due à la cure de jeûne ne me trompe pas. Aussitôt après l'opération, d'accord avec le Dr Carvailho, l'insulinothérapie est instituée : 15 unités n'empêchent pas, malgré la diète, le sucre de réapparaître aux environs de 40 grammes; en même temps, deux petites escarres fessières apparaissent. 20 unités d'insuline par jour en deux fois arrêtent les escarres, ramènent la glycosurie à 0. Actuellement, le malade est guéri et aglycosurique, avec une tolérance d'environ 250 grammes d'aliments hydrocarbonés par jour. Sans cette insulinothérapie post-opératoire préventive, nul doute que de très graves accidents n'eussent éclaté.

J'arrête ici ces exemples, ayant actuellement un matériel de 33 observations depuis 1925. Ce chiffre se répartissant sur plus de 2.000 opérés montre que, même recherché systématiquement, le diabète n'est pas fréquent.

Il montre ainsi le grand intérêt qu'il y a pour le chirurgien à connaître cette question médicale et l'amélioration de la sécurité opératoire par l'insulinothérapie. Sans entrer aucunement dans les questions de pathogénie, qui ne sont pas de notre ressort, ne pouvons-nous pas conclure que l'insulinothérapie est un moyen quasi-mécanique de ramener la glycosurie à 0, d'abaisser la glycémie, et de placer, tout au moins momentanément, le malade dans des conditions opératoires se rapprochant de la normale? Quand, au contraire, elle se heurte à des cas irréductibles, le pronostic opératoire est très sombre, et mieux vaut, peut-être, ne pas opérer, mais ces cas sont exceptionnels, heureusement.

PRÉSENTATIONS DE MALADES

Cancer de l'estomac; gastropylorectomie et rétablissement de la continuité par un Péan. Résultat excellent, clinique et radiologique,

par M. **Schwartz.**

Mme Ch..., soixante-six ans, présente tout le tableau clinique et radiologique d'un cancer de l'estomac.

Les symptômes nets datent d'un an, douleurs et vomissements, puis amaigrissement.

Depuis un mois, douleur après chaque repas. Pas d'hématémèses; pas de mélæna.

L'examen physique montre simplement une zone douloureuse dans le creux de l'estomac.

L'examen radiologique montre nettement une lacune sur la petite courbure, vers la partie moyenne, qui s'accuse lorsqu'on relève l'estomac.

Opération le 15 juin 1928. Anesthésie au chloroforme. A l'ouverture de l'abdomen, on trouve une grosse tumeur de la *partie moyenne de l'estomac*, mobile, du volume d'une orange, paraissant justiciable d'une ablation chirurgicale. Pas d'adénopathie lointaine.

Gastro-pylorectomie suivant la technique classique.

Malgré l'ablation de 15 centimètres d'estomac, pylore compris, le duodénum paraît assez aisément pouvoir être rapproché de la tranche gastrique. Anastomose à la Péan.

L'examen de la pièce montre une très grosse tumeur végétante, uniquement gastrique, siégeant sur la paroi antérieure et la petite courbure.

Les suites opératoires furent remarquablement simples.

Pas de température (maximum 37°6 pendant les vingt jours qui ont suivi l'opération). Pas de vomissements, état général excellent.

Actuellement, Mme Ch... se porte très bien: il n'y aucune sensation anormale dans la région gastrique; la main n'y perçoit rien de particulier.

Un examen radiologique montre que la bouillie remplit normalement l'estomac jusqu'à la région pylorique.

A l'arrivée de la bouillie barytée, la bouche pylorique laisse d'abord évacuer une bouchée, puis elle devient continente et l'évacuation devient normale; les bouchées se succèdent lentement, avec un rythme régulier; on ne trouve pas de point douloureux sur l'image gastrique, ni au niveau de la bouche.

Cette observation montre que l'on peut obtenir de bons résultats avec la gastro-pylorectomie, suivie du rétablissement de la continuité par l'anastomose directe gastro-duodénale, suivant le procédé de Péan.

Fracture transcervicale du col fémoral traitée par enchevillement,

par **M. Bernard.**

M. Dujarier, rapporteur.

Chondromatose du genou,

par **M. Albert Mouchet.**

Je vous présente les radiographies de face et de profil du cas de chondromatose du genou auquel j'avais fait allusion à la suite de la communication de Fredet dans la séance du 17 octobre dernier (*Bull. et Mém. de la Soc. de Chir.*, p. 1079-1083).

Ainsi que je l'ai dit à ce moment, cette chondromatose fut une *trou-*

vaille radiographique. L'homme de cinquante ans, chez qui je l'observai, était venu me trouver pour une hydarthrose du genou gauche assez tenace qu'il ne savait à quelle cause rapporter. Pas de traumatisme, pas non plus de rhumatisme ou de maladie infectieuse quelconque dans les antécédents.

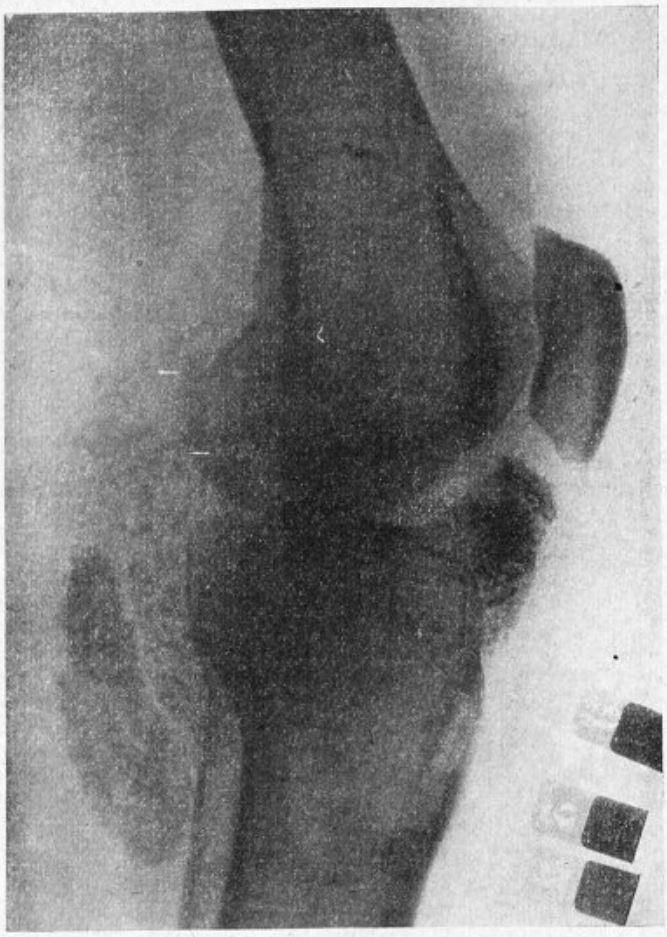

Fig. 1. — Chondromatose du genou gauche (radio Belot).

Je trouvai un genou très distendu par le liquide avec une exostose sur la face interne du plateau tibial que le sujet se connaissait depuis longtemps. C'était probablement une exostose ostéogénique, elle ne causait aucune gêne, malgré qu'elle eût le volume d'une noix; elle était absolument indolente.

Un caractère tout particulier était présenté par cette hydarthrose; elle s'accompagnait d'une distension très prononcée de la synoviale du côté du

creux poplité, au niveau de la bourse séreuse commune au jumeau interne et au demi-membraneux.

La *radiographie* montre nettement — celle de profil surtout — une distension de la synoviale sous le tendon rotulien et dans le creux poplité par une infinité de grains très petits, comme des grains de mil. *Il est tout à fait impossible de les dénombrer.*

En dehors de la saillie exostosiforme du plateau interne du tibia qui paraît beaucoup moins volumineuse sur la radiographie qu'à l'examen clinique, les surfaces articulaires ne présentent aucune particularité digne d'être notée; elles n'ont pas de contours irréguliers, rugueux, comme on pourrait s'y attendre (fig. 1).

Par le simple repos, l'hydarthrose se résorba quelques semaines après notre examen et, depuis ce moment, M. X... ne se plaint plus de son genou. Je l'ai revu ces jours-ci : pas d'hydarthrose, pas de craquements. M. X... mène une vie très active.

Je viens d'observer une radiographie, assez analogue à celle que je vous présente, où les corps étrangers paraissent cependant moins nombreux, dans un travail tout récent de Haberler (de Vienne)[1]. L'auteur, qui se propose d'étudier l'étiologie et le traitement de la chondromatose articulaire, n'apporte aucune notion nouvelle sur l'étiologie qu'il effleure seulement, mais il insiste sur l'importance du traitement conservateur, (repos, massage, air chaud, qu'il croit suffisant, dans l'immense majorité des cas, pour assurer la guérison.

PRÉSENTATION DE PIÈCE

Torsion du cordon spermatique gauche (volvulus intravaginal du testicule) à symptomatologie très fruste,

par M. **Albert Mouchet**.

Je vous présente cet infarctus hémorragique du testicule gauche dû à une torsion intravaginale du cordon spermatique (deux tours de spire dans le sens inverse des aiguilles d'une montre) chez un garçon de quatorze ans.

Le fait en lui-même est banal et je ne vous l'eusse point montré si je n'avais tenu à souligner le *caractère absolument fruste de la symptomatologie.*

Voilà un garçon qui, il y a deux jours exactement, a éprouvé une dou-

1. Gerhard Haberler (Vienne) : La question de l'étiologie et du traitement de la chondromatose des capsules articulaires. *Zeitschrift für Orthopädische Chirurgie*, t. IL, fasc. 4, 1928, p. 582-595.

leur très violente dans la bourse gauche en se levant. Il est venu à ma consultation à 11 heures avec une augmentation de volume de tout l'épididyme qui était douloureux au palper. Ni rougeur, ni œdème des bourses. Aucun antécédent de maladie infectieuse ; pas d'écoulement urétral. Je flairais un début de torsion de l'hydatide sessile de Morgagni et je me proposais de l'opérer si les signes locaux et généraux étaient plus accentués.

Au bout de vingt-quatre heures, il y avait un peu d'œdème des bourses. Epididyme toujours sensible au toucher, facile à distinguer du testicule. Rien au cordon.

Ce matin, juste au bout de quarante-huit heures, l'œdème avait considérablement augmenté et il y avait de la rougeur du scrotum. Les deux soirs précédents, la température rectale n'avait pas dépassé 37°8.

J'opère ce matin et je trouve dans une vaginale sans liquide le testicule infarci que vous voyez, tordu de deux tours dans le sens inverse des aiguilles d'une montre.

Aurais-je pu éviter l'ablation du testicule en opérant plus tôt ? C'est probable, mais le tableau clinique était si atténué que je ne pouvais croire à une lésion aussi importante qu'une torsion testiculaire.

Ce fait prouve une fois de plus que *des torsions du testicule peuvent, chez l'enfant et l'adolescent, s'accompagner de signes locaux et généraux très frustes*, ET QU'EN PRÉSENCE D'UN SYNDROME ORCHITE SUBAIGUE QU'ON NE PEUT RAPPORTER SOIT A UN ÉCOULEMENT URÉTRAL, SOIT A UNE MALADIE GÉNÉRALE, IL FAUT TOUJOURS OPÉRER ET OPÉRER PRÉCOCEMENT.

Si, dans ce syndrome orchite subaiguë, on a le plus souvent affaire à une torsion de l'hydatide sessile de Morgagni, on peut aussi — et ce cas en est la preuve — avoir affaire à une torsion du cordon. Et il s'agit de sauver le testicule !

M. **Maurice Chevassu** : En attirant davantage, comme le fait Mouchet, l'attention sur les torsions du cordon, on parviendra peut-être à sauver quelques testicules qui, à l'heure actuelle, sont à peu près systématiquement condamnés, parce que le diagnostic de la torsion du cordon est bien rarement porté à temps.

J'en observe chaque année plusieurs cas, mais toujours beaucoup trop tard pour qu'une détorsion puisse être envisagée avec succès. Chez les malades en cause, le diagnostic porté au début est toujours celui d'orchite. Bien qu'un médecin ait presque toujours été appelé dans les vingt-quatre heures, l'hypothèse d'une torsion du cordon n'est à ce moment jamais envisagée.

On ne me les présente qu'au bout de quinze jours, un mois et même plus. On craint à ce moment, en raison de la persistance d'une orchite qui prend une allure chronique, soit la tuberculose, soit la syphilis, soit le cancer. Or, l'aspect clinique est à ce moment très caractéristique et le diagnostic n'est pas difficile à faire. Dans un scrotum à peau adhérente, souvent d'aspect légèrement inflammatoire, on perçoit une masse qui est devenue indolore et dont la surface, de consistance dure, donne l'impres-

sion d'une carapace sous laquelle sont enfouis le testicule et ses annexes; l'épididyme, en particulier, n'est pas perceptible au pôle supérieur. La portion tordue du cordon ne l'est pas davantage, car elle est, elle aussi, enfouie sous la carapace. Au contraire, le cordon, dans sa partie perceptible, est le plus souvent d'une souplesse parfaite, bien capable de faire hésiter ceux qui n'ont pas l'expérience de ce genre de lésion. Pourtant, si l'on observe le sujet debout,on constate en général que le cordon est raccourci et que la masse intrascrotale est anormalement rapprochée du pubis. Que si l'on fait uriner le malade pour observer l'aspect de l'urine de son premier jet, on y observe une limpidité parfaite, sans trace de filament, ce qui n'est pas de mise chez un sujet porteur d'épididymite.

Observé à ce stade tardif, le testicule tordu et enfoui sous cette carapace pathologique est toujours perdu. Le plus souvent, il est infiltré de sang, c'est l'infarctus hémorragique. D'autres fois, il est en nécrobiose, de teinte feuille morte, complètement exsangue. Cette forme répond aux cas dans lesquels la torsion du cordon a obstrué non seulement les veines, mais les artères du testicule. Dans l'un et l'autre cas d'ailleurs, l'examen microscopique montre que les tubes séminipares ne contiennent plus un seul élément vivant.

Abandonnée à elle-même, la masse intra-scrotale diminuera lentement de volume. Peu à peu la carapace s'estompe. Finalement, il ne reste plus dans le scrotum qu'un petit noyau fibreux. Beaucoup des atrophies testiculaires n'ont pas d'autre origine.

Mais la régression de la carapace n'est pas obligatoire; il en est qui persistent; ainsi se forme une partie de nos classiques « hématocèles ».

Étant donné la lenteur d'une régression qui est loin elle-même d'être certaine, je propose toujours, en pareil cas, une intervention sanglante. Elle est exploratrice d'abord, et animée de l'espoir de trouver une lésion qui ne conduirait pas à faire une castration. Si l'incision exploratrice du testicule démontre l'infarctus hémorragique ou la nécrose, l'ablation d'un testicule, mort déjà depuis longtemps, met à l'abri des incidents possibles au cours d'une disparition spontanée qui est toujours très lente.

M. **Ombrédanne** : Chez les enfants, je n'ai jamais observé la terminaison par hématocèle des accidents de torsion totale du testicule sur laquelle j'ai appelé l'attention avec mon élève Quénu en 1913.

Par contre, ce que je connais bien, c'est la terminaison par suppuration centrale du testicule frappé d'infarctus. C'est ce que j'ai vu encore cette semaine chez un enfant qui nous fut amené au douzième jour de sa torsion testiculaire.

PRÉSENTATION DE RADIOGRAPHIE

Urétérographie rétrograde d'une fistule urétéro-vaginale,

par M. **Maurice Chevassu.**

La radiographie que je vous présente aujourd'hui est jusqu'à présent, je crois, unique en son genre.

Elle concerne une femme de trente-six ans qui subit le 26 juin dernier une hystérectomie abdominale totale pour néoplasme du corps utérin. Dès le lendemain de l'opération, on constata qu'il passait des urines par le vagin. Depuis cette époque, la malade perd par le vagin une partie de ses urines.

Je la vis pour la première fois le 11 octobre dernier. L'examen cystoscopique de la vessie ne montrait dans celle-ci aucun orifice anormal. Par contre, au fond du vagin, à gauche de la cicatrice d'hystérectomie, on observait, et particulièrement bien au moyen du rectoscope, un orifice de petite dimension par lequel se produisaient des éjaculations rythmiques analogues aux éjaculations urétérales. Une injection de bleu dans la vessie ne colorait pas le vagin en bleu. La fistule urétéro-vaginale était donc certaine.

Nous avons obtenu l'exploration fonctionnelle comparée du rein droit normal et du rein gauche fistuleux en recueillant séparément les urines de l'uretère droit et les urines vaginales. Cet examen est intéressant car il montre :

1° Que le rein gauche fistulisé n'est pas infecté.

2° Que son fonctionnement n'est pas inférieur à celui du côté opposé. Voici quels sont, en effet, les résultats de l'exploration :

	EAU		URÉE			
			Concentration		Débit	
	1re prise	2e prise	1re prise	2e prise	1re prise	2e prise
Sonde urétérale droite	3 c.c.	6 c.c.	12 gr. 52	13 gr.	0 gr. 037	0 gr. 078
Urine vaginale .	5 c.c.	11 c.c.	10 gr. 87	11 gr. 11	0 gr. 054	0 gr. 122

La sonde vésicale de contrôle n'a donné que 1 cent. cube pendant toute la durée de l'exploration.

Appliquant à cette malade la technique d'urétérographie rétrograde dont j'ai déjà entretenu la Société à plusieurs reprises, j'ai pu, avec l'aide de mon interne Jean Lévy et de mon chef de radiodiagnostic François Moret, obtenir :

1° Au moyen d'une injection par le méat vésical de l'uretère gauche, le moulage du moignon urétéral inférieur qui décèle un arrêt net de l'injection à 4 centimètres au-dessus de l'orifice urétéral ;

2° Par injection vaginale, le moulage du bout supérieur de l'uretère sectionné et du bassinet correspondant.

Ce moulage est extrêmement intéressant car il montre :

1° Que l'uretère fistuleux est jusqu'à présent peu dilaté : seule la portion lombaire présente des dimensions un peu supérieures aux dimensions habituelles ;

2° Que le bassinet correspondant n'est pas encore dilaté.

La radiographie que je vous présente est obtenue par la superposition de ces deux radiographies, et est particulièrement démonstratif.

Instruit par ces constatations : rein non infecté, à fonctionnement non modifié, et à uretère à peine dilaté, j'ai pensé qu'il était logique de tenter la conservation du rein et j'ai pratiqué chez cette malade jeudi dernier une urétéro-cysto-néostomie. L'uretère était d'aspect à peu près normal jusqu'au moment où il atteignait la cicatrice vaginale. L'opération s'est faite sans incident.

On a beaucoup discuté sur la valeur de l'urétéro-cysto-néostomie. En réalité les cas dans lesquels elle a été tentée étaient loin d'être comparables. Il sera intéressant, chez cette malade qui a pu être étudiée avant l'opération avec une précision qui n'avait jamais été obtenue jusqu'ici, de savoir quels seront les résultats éloignés d'une opération peut-être décriée plus qu'elle ne le mérite.

Le Secrétaire annuel, M. A. Bréchot

Paris. — Imprimerie de la Cour d'Appel, 1, rue Cassette.



BULLETINS ET MÉMOIRES

DE LA SOCIÉTÉ NATIONALE DE CHIRURGIE



Séance du 7 novembre 1928.

Présidence de M. OMBRÉDANNE, *président.*

PROCÈS-VERBAL.

La rédaction du procès-verbal de la précédente séance est mise aux voix et adoptée.

CORRESPONDANCE

La correspondance comprend :

1° Les journaux et publications périodiques de la semaine.

2° Une lettre de M. LANCE, s'excusant de ne pouvoir assister à la séance.

3° Une lettre invitant la Société de Chirurgie à se faire représenter à la cérémonie de remise d'une médaille à M. GOULLIOUD, correspondant national. M. RÉCAMIER est désigné pour représenter la Société à cette cérémonie.

4° Un travail de M. LERICHE, correspondant national, intitulé : *A propos de la surrénalectomie dans la gangrène des extrémités.*

5° Un travail de MM. AUROUSSEAU et ARMINGEAT (Paris), intitulé : *Rupture traumatique de la rate et du pancréas. Opération précoce. Guérison.*

M. MOCQUOT, rapporteur.

6° Un travail de M. W. S. BAINBRIDGE (New-York), intitulé : *Les relations entre la psychiatrie et la chirurgie.*

M. MAUCLAIRE, rapporteur.

7° Un travail de M. BAGNIEZ (Buenos Ayres), intitulé : *Anesthésie splanchnique antérieure après blocage des nerfs intercostaux et des fibres nerveuses péri-ombilicales.*

M. HARTMANN, rapporteur.

8° Un travail de MM. BENGOLEA et VELASCO SUARES (Buenos Ayres), intitulé : *L'intervention chirurgicale dans la lithiase biliaire compliquée d'ictère.*

M. HARTMANN, rapporteur.

9° Un travail de M. LAUWERS (Courtrai), intitulé : *Note sur un nouveau procédé d'apicolyse.*

M. PROUST, rapporteur.

10° Un travail de M. CHAUVENET (Thouars), intitulé : *Rupture traumatique d'un kyste du mésentère ; opération ; guérison.*

M. MOURE, rapporteur.

11° M. HARTMANN dépose sur le bureau de la Société le 7e volume de ses *Travaux de Chirurgie*, consacré à la *chirurgie de l'estomac et du duodénum.* Des remerciements sont adressés par le Président à M. Hartmann, et son ouvrage sera déposé dans la bibliothèque de la Société.

RAPPORTS

Fracture de l'extrémité inférieure de l'humérus. Vissage osseux. Bon résultat,

par M. **Maurice Autefage** (de Roubaix).

Rapport de M. ANDRÉ MARTIN.

Le Dr Autefage nous a adressé une observation de fracture de l'humérus que je vous rapporte :

« Les fractures de l'extrémité inférieure de l'humérus, fréquentes chez l'enfant, sont assez rares chez l'adulte. J'ai pu en observer un cas qui m'a paru assez intéressant pour être présenté à la Société de Chirurgie en raison du traitement appliqué et du résultat obtenu ».

M. S..., quarante-cinq ans, m'est adressé le 12 septembre 1927 par mon ami le Dr Desfossez, de Tourcoing. La veille, le blessé se promenant dans son jardin a fait une chute : il est tombé sur son coude gauche. Relevé immédiatement, il s'est plaint de très vives douleurs au niveau de l'articulation. Le Dr Desfossez, appelé, a fait pratiquer une radiographie et m'a adressé le blessé.

Examen : Le coude gauche est volumineux, empâté. Le blessé le maintient en flexion à angle droit à l'aide de sa main droite. La palpation est très douloureuse, surtout au niveau de la partie externe de l'articulation. Les mouvements de flexion et d'extension sont possibles, mais très douloureux. Les deux radiographies ci-jointes montrent bien un trait de fracture longitudinal divisant la partie inférieure de l'humérus en deux fragments : un fragment interne comprenant la plus grande partie de la diaphyse humérale et la trochlée, un fragment externe comprenant une petite partie de la diaphyse et le condyle. Je proposai au blessé une ostéosynthèse qui est acceptée.

Opération le 13 septembre 1927 : Incision courbe à concavité supérieure, dont les deux branches passent respectivement par l'épicondyle et l'épitrochlée, remontent à 7 ou 8 centimètres au-dessus de ces éminences, et dont la conca-

vité répond à la base de l'olécrâne. C'est l'incision que préconisent Charrier et Petit-Dutaillis dans leur article du *Journal de Chirurgie*. Mon intention est de réunir les deux fragments osseux à l'aide d'une vis à bois du commerce, de 5 centimètres. Pour cela, je force un trou à l'aide d'un perforateur monté sur un trépan de Doyen. J'engage l'instrument dans l'os, immédiatement au-dessus de l'épicondyle; je cherche à passer au-dessus des cavités coronoïdienne et olécranienne et à pénétrer dans la partie inférieure de la diaphyse humérale

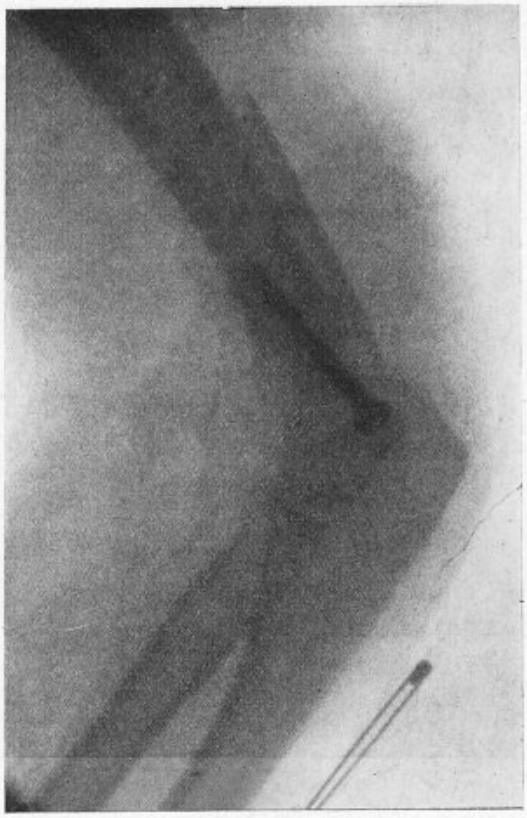

Fig. 1.

sans m'égarer en avant ou en arrière dans les parties molles. Ce trajet est sensiblement perpendiculaire au trait de fracture. Le tunnel osseux ainsi préparé, j'introduis une vis à bois de 5 centimètres qui entre à frottement, et que j'enfonce à l'aide d'un tournevis. Le lambeau cutané est rabattu et suturé sans drainage.

Suites opératoires : Le coude est placé dans une gouttière métallique pendant huit jours, puis dans un simple pansement. Il est mobilisé tous les jours à partir du huitième jour. Les fils sont enlevés le quinzième.

Deux radiographies de face et de profil sont pratiquées le huitième jour. Elles peuvent être comparées aux deux radiographies semblables faites avant

l'opération et montrent : 1° que la vis est bien enfoncée dans un sens à peu près perpendiculaire au trait de fracture; 2° que les deux fragments dans le plan frontal sont parfaitement réunis l'un à l'autre. Mais sur la radiographie de profil l'extrémité supérieure du fragment externe paraît avoir basculé un peu en arrière.

J'ai revu le blessé en février dernier, il ne souffre pas de son coude. Les

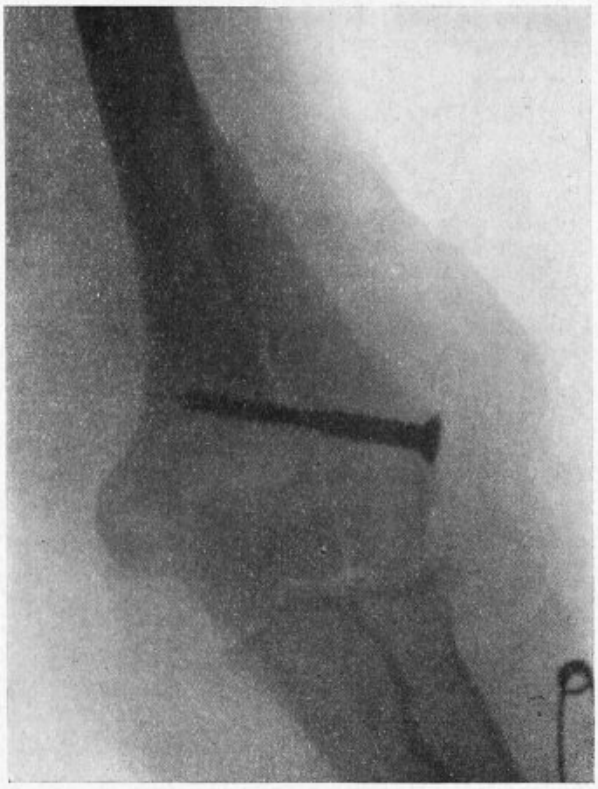

FIG. 2.

mouvements de flexion et d'extension ont retrouvé toute leur amplitude. La vis est donc parfaitement tolérée.

Le Dr Autefage a obtenu un très beau résultat, et on ne peut que le complimenter : cependant il dit qu'il s'agit de fracture de l'extrémité inférieure de l'humérus; à mon avis, d'après l'étude des radiographies, il s'agit plus vraisemblablement d'une variété de fracture totale du condyle huméral du type diaphyso-épiphysaire : le trait, à peu près vertical, part de la trochlée, aboutit sur le bord externe de la diaphyse, loin, très loin même de l'épicondyle dans le cas qui nous est présenté : et c'est là le point

intéressant. Notre collègue est intervenu par une technique simple, le résultat fonctionnel est bon, puisque, dit-il, les mouvements de flexion et d'extension ont toute leur amplitude; il est vrai que la mobilisation fut

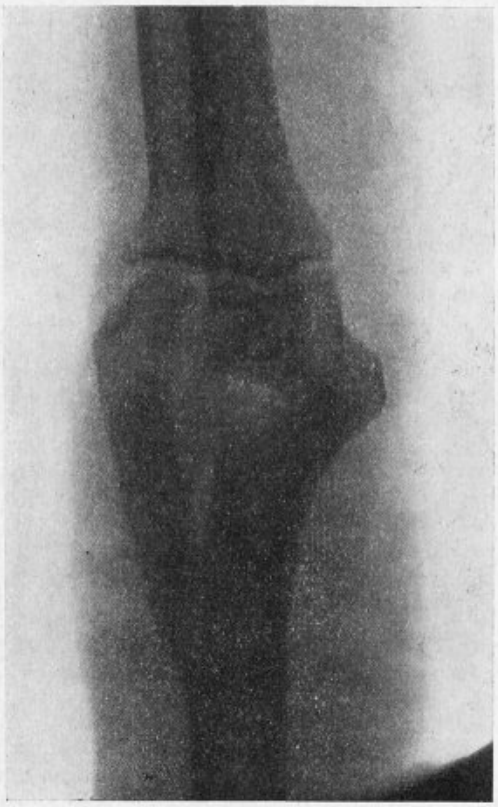

FIG. 3.

instituée dès le huitième jour. La pointe du fragment inférieur s'est portée en arrière, sans dommage pour le résultat fonctionnel.

Je vous propose de publier l'observation de Maurice Autefage et de lui adresser nos remerciements.

Perforation du duodénum par corps étranger chez un enfant de quinze mois. Intervention. Guérison.

par M. R. Doubrère (d'Ajaccio).

Rapport de M. André Martin.

M. Doubrère a eu l'occasion d'opérer un enfant de quinze mois, dont il rapporte l'observation suivante très complète.

Le 10 mai 1928, je suis appelé par le Dr Antonini auprès du jeune Angelo Sabat..., âgé de quinze mois, dont la mère nous raconte l'histoire suivante :

Le matin même, elle avait abandonné quelques instants son enfant, en laissant, sans y faire attention, à sa portée, deux épingles à grosse tête. En rentrant, ayant besoin de ces deux épingles, elle n'en trouve qu'une et se demande tout haut ce qu'elle a bien pu faire de la seconde. Le bébé lui donne alors très simplement la clef de l'énigme en lui disant : « Je l'ai mangée ».

Affolée à juste titre, elle frète immédiatement une auto et amène l'enfant à Ajaccio (105 kilomètres). Le Dr Antonini, consulté, ne peut évidemment rien dire, si ce n'est que, étant donné l'absence de tout symptôme, on peut éliminer l'arrêt du corps étranger dans l'œsophage, et envoie l'enfant à la radio.

Une radioscopie faite immédiatement (Dr Barbazza) ne permet pas de découvrir le siège de l'épingle. Une radiographie de face et de profil montre l'ombre de l'épingle à droite de la colonne vertébrale, à 2 centimètres environ du bord latéral des vertèbres. La pointe est au niveau du bord inférieur de L II, la tête est un peu au-dessus du bord inférieur de D XII. La tige de l'épingle est verticale, et, sur la radio de profil, oblique en bas et en avant. L'ombre hépatique la recouvre sur environ la moitié de sa hauteur.

On peut donc, sans hésitation, la localiser dans la 2e portion du duodénum, la tête très près de l'angle des 1re et 2e.

J'étais fort embarrassé sur la décision à prendre. Je me souvenais avoir assisté, en 1921, mon maître le Dr Veau dans une intervention pour corps étranger duodénal sur un tout petit enfant et j'avais encore présentes à l'esprit les difficultés considérables qu'il avait eu à vaincre : exiguïté obligatoire de l'incision pariétale pour éviter l'éviscération très choquante pour les tout petits, volume relativement considérable du foie, situation fixe du duodénum qui se trouve très profond en raison du peu de saillie du rachis, mouvements respiratoires incessants, etc. Cela me donnait à réfléchir, et, l'accident étant très récent, l'enfant ne présentant aucun trouble, je crus pouvoir attendre en espérant qu'un mouvement péristaltique heureux règlerait la situation. Je conseillai un nouvel examen radiologique le lendemain.

Celui-ci, pour éviter de faire absorber trop de rayons à l'enfant, est seulement fait de face. Il nous montre un changement de position évident de l'épingle, mais au lieu de progresser elle est au contraire remontée : sa pointe est au niveau du bord supérieur de L II, sa tête au niveau du bord supérieur de D XII, l'amplitude du mouvement est ainsi à peu près de l'épaisseur d'une vertèbre. De plus, au lieu d'être verticale, l'épingle s'est placée très obliquement en bas et en dedans. Evidemment, ce n'était pas l'évolution heureuse que j'espérais, mais, du moins, le changement de position me prouvait que le corps étranger n'était pas fiché dans la muqueuse, et que, par conséquent, il lui était encore possible de progresser.

Le soir de ce jour, l'enfant fait 38° sans aucun signe abdominal.

Une troisième radio est faite le 14 mai. L'épingle occupe, à très peu de choses près, la même situation que lors de l'examen précédent. Elle a très légèrement descendu et s'est rapprochée de la colonne, mais la présence d'un volumineux gaz colique, immédiatement en dehors d'elle, explique fort bien ce mouvement. Le corps étranger n'a donc aucune tendance à la migration spontanée et il apparait comme évident que l'attente dans ces conditions n'est plus de mise et que nous allons au-devant d'accidents graves. Je me décide donc à intervenir.

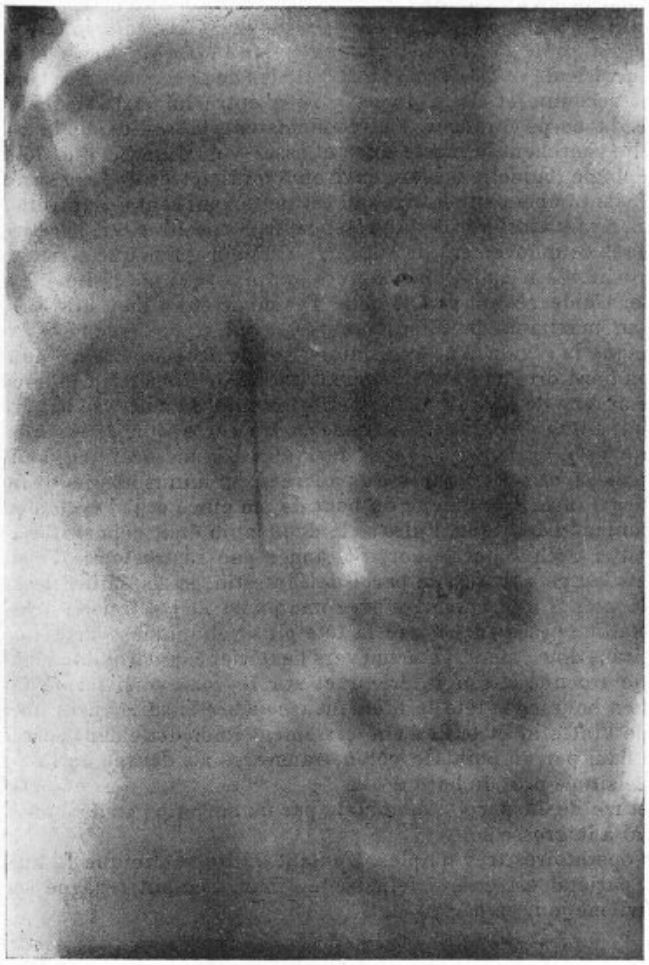

Fig. 1.

Etant donné la proximité de l'épingle avec l'angle des 1re et 2e portions du duodénum, j'avais comme projet soit d'essayer de la refouler dans l'estomac, soit d'aller la cueillir à l'aide d'un petit clamp poussé jusqu'à elle par une gastrostomie. Par ces deux procédés, j'avais l'avantage d'opérer sur un organe

facilement extériorisable. Les événements n'allaient pas me permettre de mettre ce projet à exécution.

Opération le 15 mai 1928. Aide : Dr Barbazza. Anesthésie au chloroforme, à la compresse (Dr Antonini). Cette anesthésie, donnée de façon parfaitement régulière, m'a beaucoup facilité la tâche.

Incision paramédiane droite à travers les fibres du grand droit, depuis le rebord costal jusqu'à l'ombilic.

On tombe sur le lobe droit du foie que longe en bas, sans intervalle, le côlon transverse. En soulevant ce lobe, on voit qu'une sorte de fascia lâche unit l'un à l'autre la vésicule et le côlon. On décolle les deux organes à la compresse. Le pylore est reconnu et deux doigts glissés entre lui et la vésicule vont à la recherche du corps étranger. Ils reconnaissent la saillie de la colonne et à droite d'elle cherchent la masse dure et assez volumineuse que doit former la tête de l'épingle (laquelle mesure environ 5 millimètres de long sur 3 de large). En réalité, ils tombent sur la tige qui est nettement sentie à travers la paroi du duodénum. Ayant ainsi vérifié la présence du corps étranger, je retire les doigts lorsque, dans ce mouvement de retrait, j'ai l'impression que mon gant est légèrement accroché. Ce n'est qu'une impression, mais qui nécessite une vérification immédiate. L'aide refoulant à gauche l'estomac et en haut et à droite le foie, j'abaisse au maximum le côlon transverse, qui, à cause de la brièveté de son méso, masque la région. J'aperçois alors, sur la face antérieure du duodénum, près de son bord droit et immédiatement au ras de l'insertion mésocolique, une fausse membrane de la taille d'une petite lentille; là doit être la perforation, je tâte du bout d'une pince, mais ne sens aucun corps dur. Je regarde aux alentours et je vois, également au ras de l'insertion mésocolique, mais beaucoup plus à gauche, tout près du bord du pancréas, un minuscule point noir entouré d'un cerne grisâtre, je le touche du bout de ma pince et j'ai nettement l'impression du contact métallique. Puisque le duodénum était déjà perforé, il devenait inutile d'aller rechercher le corps étranger par gastrostomie. Saisissant entre deux doigts la tige à travers la paroi de l'intestin, je fis saillir de 1 millimètre environ la pointe que j'amarrai avec une pince et j'attirai au dehors toute la partie métallique jusqu'à ce que la tête plus volumineuse arrête cette extraction. En tirant doucement, j'amenai vers l'extérieur la paroi duodénale soulevée par la tête retenue à son intérieur et sur le cône ainsi formé je passai un gastergut en bourse; la tête dernière fut accouchée ensuite après une minuscule incision de l'intestin et le fil d'enfouissement immédiatement serré. Pour terminer, je fixai par un point le côlon transverse au devant de la petite fausse membrane située près du bord droit.

Fermeture de la paroi abdominale par un surjet péritonéal au catgut et un surjet total à la grosse soie.

Suites opératoires très simples. L'enfant quitte la clinique le huitième jour. Le surjet pariétal est enlevé le seizième jour. L'enfant regagne son village le vingt-neuvième jour en parfait état.

M. Doubrère fait suivre cette observation des remarques suivantes :

« Nous avons cru intéressant de signaler ce fait, d'une part, parce que l'arrêt des corps étrangers déglutis n'est pas très fréquent au niveau du duodénum ; d'autre part, parce que la conduite à tenir dans ce cas est, croyons-nous, différente de celle qu'il faut tenir dans les cas de corps étrangers des autres parties de l'intestin. Par sa fixité et par ses angles accentués, le duodénum sera plus difficile à franchir pour les objets allongés et pointus que les autres parties de l'intestin et ils auront d'assez

grandes chances de venir embrocher la paroi. Dans le cas que nous signalons, il y eut deux perforations. La première a dû avoir lieu très vite après la déglutition de l'objet, mais le corps étranger ayant, nous ne savons pour quelle cause, subi un mouvement d'ascension constaté à la radio, a quitté le pertuis qu'il s'était tracé à travers la paroi et la perforation, sans doute par suite de l'accolement du côlon, n'a pas eu de suites fâcheuses. La seconde était toute récente, la pointe affleurait à peine la surface de la séreuse, et il n'y avait autour d'elle aucune réaction inflammatoire, mais nul ne peut dire si elle n'aurait pas eu des conséquences plus graves par la suite et si une attente plus prolongée n'aurait pas entraîné un désastre. On ne peut malheureusement compter sur aucun signe clinique pour indiquer la progression ; il faut s'en remettre aux seules données radiologiques. Si au bout de trois ou quatre jours on ne constate pas la migration nette, il vaut mieux, croyons-nous, courir les risques d'une intervention dont la difficulté peut certes être parfois grande, mais qu'on a des chances de mener à bien. »

Le cas rapporté est des plus curieux. Ici même, cette question a été souvent débattue. Doubrère lui-même a fait une publication sur ce sujet en 1922 dans les *Archives de Médecine des Enfants* (page 353). Je vous rappellerai les communications de M. Mouchet en 1926; le corps étranger fut suivi jour par jour, l'intervention fut différée et même évitée. Pour l'enfant, opéré par Doubrère, l'épingle localisée dans le duodénum semblait fixée, puis se déplaça, non pour progresser, mais pour rétrograder, si j'ose dire. Il se fit une perforation, qui par un hasard vraiment heureux n'eut pas de conséquences graves, la perforation étant bouchée par le côlon. Il n'en est pas toujours ainsi, et j'ai pu observer huit heures après la déglutition d'une épingle de sûreté ouverte une perforation duodénale : le nourrisson avait présenté un vomissement sanglant, la radiographie faite par M. Barret montrait la fixité du corps étranger. L'indication opératoire est toujours difficile à poser; l'intervention délicate, que l'on arrive à fermer l'épingle ou qu'on soit obligé de faire l'extraction.

Je vous propose de remercier M. Doubrère et de publier son observation dans nos Bulletins.

Sur deux cas d'abcès mésocœliaques.

par M. **P. L. Mirizzi.**

Rapport de M. Pierre Mocquot.

M. P. L. Mirizzi nous a adressé deux observations intéressantes qui soulèvent un point important de technique chirurgicale : l'ouverture des abcès appendiculaires dits *mésocœliaques*, c'est-à-dire des abcès développés entre les anses intestinales et limités à droite par le cæcum et le côlon ascendant. Presque toujours, l'épiploon contribue efficacement à les

limiter, favorisant l'évolution ultérieure pour les mettre en contact avec la paroi abdominale antérieure.

Dans les deux faits observés par M. Mirizzi, l'épiploon ne faisait pas partie des parois de l'abcès et l'on dut prendre des précautions particulières pour éviter la contamination de la grande cavité péritonéale.

Voici les observations :

Observation I. — Un homme de quarante-cinq ans, agriculteur, entre à la clinique le 20 juillet 1924 : il a été pris, vingt jours auparavant, de douleurs intenses dans l'hypocondre droit, avec des vomissements continuels pendant deux ou trois jours. Il présente de brusques accès de fièvre pendant lesquels la température monte à 39 ou 40°; matin et soir il a des frissons violents suivis de sueurs abondantes. Au septième jour, la douleur à l'hypocondre droit se calme et la souffrance se fait sentir plus bas dans la région appendiculaire.

A son entrée à l'hôpital, le malade est dans un état très grave; il est prostré, présente de la cyanose des extrémités, un teint subictérique. Le foie est gros et dépasse de deux travers de doigt le rebord costal. Il existe une douleur nette au point cystique et à la partie antérieure du 7e espace intercostal. Autour du point de Mac Burney, on trouve un plastron excessivement sensible et submat à la percussion. Hyperesthésie dans la région inguinale droite. Zone sonore entre le foie et le plastron.

L'examen du sang révèle 2.830.000 globules rouges et 13.400 leucocytes le 22 juillet; deux jours plus tard la leucocytose est de 35.400.

L'opération est pratiquée le 25 juillet, sous anesthésie rachidienne à la cocaïne.

Incision de Jalaguier : l'iléon adhère au cæcum et au côlon ascendant, l'abcès est développé derrière le mésentère. On circonscrit un point du mésentère en isolant la grande cavité au moyen d'une couronne de gaze et, après ponction, on effondre avec un clamp le mésentère, dans un espace avasculaire : issue de 250 grammes de pus fétide; on place un tube de caoutchouc avec une couronne de gaze dans la cavité de l'abcès et on remplace la couronne de gaze externe.

Dans les jours suivants, le drain donne issue à un pus noirâtre fécaloïde; le quatrième jour s'établit une fistule stercorale, mais à ce moment l'état s'aggrave, le subictère s'accentue ainsi que la prostration et le malade succombe le cinquième jour.

L'autopsie a permis de constater que la grande cavité péritonéale était libre de tout exsudat; l'abcès a été drainé à travers le mésentère de la dernière anse iléale, le cæcum était partiellement nécrosé vers la cavité de l'abcès. Les vaisseaux mésentériques étaient entourés de pus et thrombosés jusqu'à la hauteur du côlon transverse, il y avait à ce niveau environ 100 cent. cubes de pus.

Obs. II. — Un homme, qui a été soigné comme diabétique, a présenté depuis deux ans des douleurs dans la fosse iliaque droite avec nausées à trois reprises différentes.

Le 6 janvier 1928, vive douleur dans la fosse iliaque droite et vomissements. Un purgatif rend les douleurs plus aiguës et la fièvre apparaît.

Il entre à la clinique le 17 janvier 1928, présentant un plastron au-dessous et à droite de l'ombilic avec hyperesthésie cutanée. Leucocytose de 15.300.

Le 24 janvier, on compte 20.000 globules blancs. Le plastron primitif a augmenté notablement sans arriver à se mettre en contact avec l'arcade crurale.

L'opération est décidée et pratiquée le jour même.

Anesthésie à l'éther. Incision de Jalaguier. On décide de provoquer une péritonite plastique par un tamponnement : l'abcès est masqué par une anse iléale et son mésentère.

Quarante-huit heures après, sous anesthésie générale, l'index frayé douce-

ment une voie jusqu'à la collection d'où sortent 50 cent. cubes environ de pus fécaloïde. Le lendemain, l'état général est mauvais, le pouls fréquent, la langue sèche, mais dès le jour suivant l'amélioration est notable : la suppuration est abondante.

Deux jours après se déclare une parotidite qu'on est obligé d'inciser, puis la guérison se poursuit sans nouvel incident et le malade sort de l'hôpital dans les premiers jours de mars 1928.

M. Mirizzi se préoccupe surtout de la voie à suivre pour ouvrir ces abcès mésocœliaques et éviter la contamination de la grande cavité péritonéale.

L'incision de Jalaguier, qu'il a pratiquée dans les deux cas, l'a conduit en péritoine libre. Dans le premier cas, il a ouvert l'abcès à travers le mésentère dans un point avasculaire; la protection réalisée par les compresses de gaze a permis d'éviter la contamination du péritoine. Mais M. Mirizzi ajoute qu'il a vu des chirurgiens expérimentés perdre leurs malades pour avoir ouvert des abcès postérieurs à travers la cavité péritonéale libre en la défendant au moyen d'une barrière de gaze.

L'ouverture de l'abcès n'a pas suffi à éviter l'issue fatale ; le malade était dans un état grave et présentait une thrombo-phlébite mésentérique.

L'autopsie a montré qu'il y avait une fusée purulente autour des vaisseaux mésentériques et près de 100 cent. cubes de pus en rétention.

Dans le deuxième cas, les symptômes étant moins alarmants. M. Mirizzi a eu recours à une ouverture en deux temps, il a d'abord provoqué des adhérences par un tamponnement et a ouvert l'abcès le lendemain en dissociant au doigt les adhérences sous l'iléon ; cette technique a été couronnée de succès et le malade a guéri.

M. Mirizzi a pleinement raison d'attirer notre attention sur le danger de l'ouverture des abcès appendiculaires à travers le péritoine libre et l'artifice qu'il a employé dans sa deuxième intervention lui donnait assurément plus de sécurité que la simple protection par des compresses tassées autour de la plaie.

Je dois dire que, dans ces circonstances, l'incision de Jalaguier utilisée par M. Mirizzi n'est pas celle à qui j'aurais donné la préférence. Elle l'a conduit dans les deux cas en péritoine libre : il a ouvert le premier abcès à travers le mésentère et le second en décollant l'iléon, il dit avoir préféré cette voie à la voie extrapéritonéale rétro-cæco-colique qu'il estime très dangereuse.

Sur ce point, je ne saurais partager son avis et je préférerais faire une incision très externe et même postérieure, comme l'incision sus-iliaque recommandée par M. Lecène, et aborder l'abcès par la voie sous et rétro-cæcale; je ne comprends pas bien pourquoi elle apparaît à notre confrère si dangereuse et je crois qu'elle aurait permis de réaliser, sans risquer de contaminer la grande cavité, un meilleur drainage de l'abcès.

Je conclurai en disant que nous devons savoir gré à M. Mirizzi d'avoir soulevé ici cette question importante et je vous propose, Messieurs, de lui adresser nos remerciements et nos félicitations pour son intéressant travail.

Résultats éloignés (cinq et quatre ans) de la sympathectomie artérielle dans le traitement des troubles trophiques et douloureux consécutifs aux gelures,

par M. **Voncken** (de Liége).

Rapport de M. J.-L. Roux-Berger.

En 1921, MM. Voncken et Guimy [1] nous ont envoyé l'observation d'un malade atteint de troubles trophiques et douloureux du pied consécutifs à une gelure. La guérison avait été obtenue rapidement par une sympathectomie péri-artérielle. A ce moment, M. Tuffier avait demandé que le résultat éloigné fût un jour communiqué : M. Voncken nous l'apporte aujourd'hui. Il présentait au moment de l'opération (7 mars 1921) une escarre de 4 centimètres sur 2, à bords décollés taillés à pic, à surface nécrotique grise et sanieuse siégeant sur le bord interne de la plante du pied droit. De plus, au niveau de la face plantaire des 3e et 4e orteils, il existait un placard sphacélique laissant s'écouler un liquide brunâtre à odeur fétide. La gelure datait de novembre 1920. La désinfection, puis la cicatrisation post-opératoire avaient été rapides. Le malade avait vite cessé de souffrir, et au bout d'un mois son pied était en parfait état.

En juillet 1926, soit cinq ans et quatre mois plus tard, on ne voyait plus trace de l'ulcération. La peau était lisse et indolore. L'intéressé se plaignait cependant d'une sensation de fatigue dans la jambe, survenant rapidement après la marche, et d'une douleur sourde au niveau du métatarse. Au point de vue objectif, on ne trouvait rien, pas même une différence entre le pied autrefois ulcéré et le pied sain. Même température, même mobilité. Le résultat vis-à-vis du trouble trophique est donc parfait.

M. Voncken a eu plusieurs fois l'occasion d'opérer des troubles trophiques après gelure par sympathectomie. Il a d'une façon habituelle obtenu d'excellents résultats comme dans le cas précédent. Mais il n'a pas retrouvé tous ses opérés. Voici cependant encore un cas dans lequel le résultat à longue échéance s'est maintenu excellent.

Il s'agit encore d'un invalide de guerre de nos provinces rédimées. Il a eu les deux pieds gelés et, de ce fait, a perdu tous les orteils. En 1925, il présentait *au pied droit* une vaste ulcération suintante allongée sur tout le bord externe du pied. Une autre ulcération occupait l'extrémité du moignon d'amputation au niveau des métatarsiens 1 et 2.

Au pied gauche, il existait une cicatrice externe fragile, bleutée, présentant

1. Voncken et Guimy : Sur un cas de traitement par la sympathectomie péri-artérielle de troubles trophiques et douloureux du pied consécutifs à une gelure. *Bull. et Mém. de la Soc. de Chir.*, 18 mai 1921, p. 689.

souvent des crevasses suintantes. Des deux côtés, l'intéressé se plaignait de douleurs souvent lancinantes.

En 1923, je pratique sous anesthésie locale une sympathectomie péri-fémorale au niveau du sommet du triangle de Scarpa à droite. En quelques jours, les deux ulcérations du pied ont disparu; la cicatrisation est obtenue.

Je viens de revoir le malade le 15 décembre 1927, donc au bout de quatre ans. Au niveau du pied opéré (droit), il existe deux croûtes épidermiques dures à l'endroit où se trouvaient jadis les deux ulcérations. Il n'existe plus aucune douleur. Partout ailleurs la peau est souple et normale.

Au pied non opéré (gauche), l'intéressé se plaint toujours de douleurs intermittentes; il existe toujours deux cicatrices fragiles actuellement très suintantes.

Voici les mensurations au Pachon :

PIED GAUCHE (NON OPÉRÉ)	PIED DROIT (OPÉRÉ)
Avant bain, au niveau du tarse :	
Mx et Mn impossibles à prendre. Index 1/2 vers 10 de pression.	Mx et Mn impossibles à prendre. Index 3/4 vers 14 de pression.
Après bain froid, au niveau du tarse :	
Pas d'oscillation.	Index 1/2 entre 10 et 12 de pression.
Après bain chaud, au niveau du tarse :	
Index 3/4 vers 14 de pression.	Index 1 entre 10 et 14 de pression.
Au mollet :	
Mx 18, Mn 13. Index 2.	Mx 19, Mn 14. Index 2.

A l'avant-bras : Mx 19, Mn 14, Index 2.

Je viens de lui proposer une nouvelle intervention.

M. Voncken rappelle que M. Leriche a insisté sur ce fait que, dans les gelures, il y avait très habituellement un élément d'artérite périphérique oblitérante. La sympathectomie ne serait indiquée que là où les artères du pied (tibiale derrière la malléole et pédieuse) ne sont pas oblitérées. Quand il y a oblitération, il recommande la résection du cordon artériel oblitéré. Chez les malades de M. Voncken cette distinction n'a pas été faite. Il y aurait lieu, évidemment, d'en tenir compte à l'avenir. Ce sont sans doute les lésions artérielles, comme le fait remarquer l'auteur, qui expliquent la persistance, chez les opérés, de troubles subjectifs après la marche et d'une sorte de claudication intermittente minima.

En tout cas, ces deux observations montrent que la sympathectomie péri-artérielle mérite d'être employée dans les troubles consécutifs aux gelures, car elle donne alors d'excellents résultats lointains.

Je vous propose de remercier M. Voncken pour avoir songé à compléter par des renseignements à longue échéance son observation de 1921.

Traumatismes fermés du crâne suivis d'hypotension aiguë du liquide céphalo-rachidien. Leur traitement par les injections intraveineuses d'eau distillée,

par MM. **E. Stulz** et **P. Stricker** (de Strasbourg).

Rapport de M. J.-L. Roux-Berger.

MM. E. Stulz et P. Stricker nous ont envoyé un important travail sur cette question, basé sur huit observations. Vous connaissez les travaux expérimentaux de Weed Mc Kibben portant sur les modifications apportées à la pression du liquide céphalo-rachidien par des injections intraveineuses de concentrations différentes. Vous savez également les nombreux travaux de R. Leriche qui a su tirer des applications pratiques de première importance.

Parmi eux, je ne veux citer ici que son important article de 1922 dans le *Lyon chirurgical*, sa communication à cette Société du 5 décembre 1923, puis les travaux de MM. Hetz et Soupault (30 janvier 1924) et de M. Vergoz (13 mai 1925).

A la suite de ces travaux, il est hors de doute, d'une part, que l'hypotension est à l'origine de nombreux accidents post-traumatiques, et, d'autre part, que nous possédons dans l'injection intraveineuse d'eau distillée une thérapeutique à peu près constamment efficace contre les accidents lorsqu'ils sont bien dus à l'hypotension céphalo-rachidienne.

L'efficacité de l'injection d'eau distillée a été mise en évidence par Leriche et ses élèves dans ces malaises consécutifs à la ponction lombaire que nous avons observés et contre lesquels nous avons si longtemps été désarmés : céphalées, état nauséeux, vertige. Lorsqu'une ponction lombaire aura montré qu'en même temps il existe de l'hypotension, une injection intraveineuse de 30 à 40 cent. cubes d'eau distillée, injection que l'on peut répéter, amènera la guérison, et parfois avec une rapidité frappante.

Leriche a saisi le mécanisme de cette hypotension au cours d'un certain nombre d'opérations (*Presse médicale*, 22 janvier 1928) : le trou de ponction du fourreau dure-mérien laisse toujours perdre une certaine quantité de liquide, parfois en jet ; ce liquide peut s'accumuler en une petite collection extradure-mérienne que Leriche a trouvée en intervenant quelques jours après la ponction ; enfin, il a pu réaliser sur le vivant une expérience qui met en évidence l'action de l'injection d'eau dans la veine : « Si, dit-il, quand on a les méninges rachidiennes ouvertes sous les yeux, on fait injecter 40 cent. cubes d'eau distillée dans une veine périphérique, on voit au bout de quelques minutes (une à quatre) un flot de liquide, venu du segment sous-arachnoïdien encéphalique, se précipiter dans la plaie, etc. »

MM. Stulz et Stricker dans leur travail ne rappellent qu'occasionnelle-

ment les accidents consécutifs à la ponction lombaire; ils insistent sur l'importance de l'hypotension dans les traumatismes craniens.

Leurs 8 observations peuvent être divisées en deux groupes :

A. *5 cas d'hypotension primitive.* — Tous ont guéri. Certains ont été améliorés dès la première injection ; chez d'autres la dose a été trop faible (20 cent. cubes) et il a fallu répéter l'injection. Chez l'un de ces malades (obs. V) l'hypotension s'accompagnait d'un diabète insipide qui fut très nettement influencé par l'extrait de lobe postérieur d'hypophyse.

Voici ces cinq observations, résumées :

Observation I. — B... Ch..., seize ans, reçoit un pavé sur la tête. Une heure après, torpeur, céphalée. Exploration du crâne négative. Pouls : 60. Papilles normales; ni contractures. ni paralysies. Forte hypotension du liquide céphalo-rachidien. Injection de 30 cent. cubes d'eau distillée. Amélioration immédiate. Quatre jours après le malade est guéri.

Obs. II. — B... C..., dix-sept ans. Chute sur la tête dans un escalier. Céphalées frontales, vertiges. Pouls : 56. Réflexes normaux. Ponction lombaire : pas une goutte de liquide. Injection de 30 cent. cubes d'eau distillée, soulagement immédiat, mais momentané : le lendemain, nouvelle injection de 50 cent. cubes. Sort guéri le cinquième jour.

Obs. III. — N.. F..., quarante-six ans. Chute de bicyclette, perte de connaissance momentanée. Céphalée occipitale et temporale. Somnolence. Pouls : 60. Tension artérielle 12/6. Température 38°. Ponction lombaire blanche. Première injection de 20 cent. cubes d'eau n'amène pas d'amélioration. Il en est de même tout d'abord d'une deuxième injection; l'amélioration commence deux jours après. Mais à la sortie du malade il persiste quelques maux de tête. La dose d'eau distillée a probablement été trop faible ou pas assez vite répétée.

Obs. IV. — F... C..., chute dans un escalier. Douleur à la nuque qui fait penser à une fracture cervicale, que la radio ne confirme pas. Céphalées pénibles pendant douze jours. Ponction lombaire : pression de 12 au Claude. Injection de 30 cent. cubes d'eau distillée : grande amélioration. Deuxième injection le lendemain. Guérison.

Obs. V. — M..., trente-six ans, renversé par auto, perd connaissance. subcoma persistant après nettoyage et exploration d'une plaie superficielle. Grande quantité des urines : 2.300 cent. cubes en vingt heures. Réaction de Nylander ++. Sucre : 9 grammes par litre. Glycémie 1,90 p. 100. Injection de 20 unités d'insuline. Légère amélioration. répond mieux, quoique paresseusement. Persistance de céphalée frontale. Ponction lombaire : sang presque pur, le manomètre reste à zéro, plusieurs ponctions à des niveaux différents donnent le même résultat. Injection intraveineuse de 40 cent. cubes d'eau distillée réveille complètement le malade, lequel dit aller bien, mais l'après-midi retombe dans la torpeur. Nouvelle injection de 50 cent. cubes, mais les jours suivants nouvelles injections indiquées par la réapparition de la somnolence. A partir de la quatrième et dernière injection très grande amélioration. Cependant, deux mois après le traumatisme, il persiste des troubles : fatigue cérébrale, vertige quand il tourne rapidement la tête, des injections du lobe postérieur d'hypophyse ont arrêté net sa polyurie et sa soif intense. Deux mois et demi après le traumatisme une ponction lombaire indique une tension de 35 (position assise).

B. *3 cas d'hypotension développée tardivement après une crise d'hypertension.* — Ces trois observations sont particulièrement intéressantes. Il s'agit de malades chez qui, après le traumatisme, se manifesta d'une façon certaine un état d'hypertension du liquide céphalo-rachidien, mais à l'hypertension succéda un état d'hypotension, les accidents persistant : le diagnostic entre ces deux états, dont la thérapeutique est toute différente, est très difficile pour ne pas dire souvent impossible sans l'aide de la ponction lombaire. On conçoit facilement l'aggravation qui peut résulter de la prolongation d'un traitement contre l'hypertension, justifié au début, lorsqu'en réalité on est en présence d'une hypotension du liquide céphalo-rachidien. Il faut donc, dès le début, toujours recourir à la ponction lombaire pour assurer le diagnostic, et ultérieurement, si le traitement institué est inefficace, ou aggrave l'état du malade.

Voici ces observations *in extenso* :

Obs. VI. — S... (Edouard), journalier, trente-six ans, victime d'une agression le 24 février 1926, au cours de laquelle on lui porte des coups de pied et de poing répétés et violents sur la tête, est dirigé tout d'abord sur la clinique ophtalmologique pour une pseudo-conjonctivite. Il a des ecchymoses sous-conjonctivales et palpébrales consécutives au traumatisme, mais présente surtout un état de torpeur progressif et inquiétant qui détermine son transfert à la clinique chirurgicale. A son admission, le 5 mars 1926, il a un pouls à 50. Il n'y a aucune déformation de la boîte cranienne. Les pupilles sont fortement dilatées ; il ne présente pas de paralysie faciale, les réflexes aux membres inférieurs sont très vifs, et il y a une ébauche de clonus. La ponction lombaire laisse écouler un liquide clair, mais sous forte pression (35 au Claude). Les phénomènes restant à peu près stationnaires jusqu'au 10 mars, on suppose que la tension est restée élevée et, pour éviter une deuxième ponction lombaire au malade, on fait une injection de 10 cent. cubes de sérum glycosé à 40 p. 1.000, ce qui, contre toute prévision (car on le prend à ce moment pour un hypertendu, alors qu'en réalité il est déjà hypotendu), augmente encore davantage sa torpeur. Le 11 mars, il se plaint de céphalées occipitales plus violentes qu'auparavant, il ne peut s'asseoir sur son lit. Le pouls est à 52 et sa tension artérielle à 8. On pratique une deuxième ponction lombaire, qui révèle une tension de zéro, l'aiguille du Claude ne décollant pas. Séance tenante, on lui fait une injection intraveineuse de 30 cent. cubes d'eau distillée ; la tension remonte aussitôt à 10 et 12. En même temps, on lui injecte 5 cent. cubes de sérum physiologique sous la peau. Il va beaucoup mieux : les céphalées cèdent progressivement. On répète l'injection sous-cutanée de 500 cent. cubes de sérum physiologique le lendemain. Il est très amélioré, les céphalées et la torpeur disparaissent complètement. Le 14 mars, il va de nouveau tout à fait bien et quitte la clinique quelques jours après.

Obs. VII. — K... (Charles), dix-huit ans, fait une chute de voiture le 24 juillet 1926. Se relève et rentre chez lui. Vomit dans la soirée. A des céphalées les jours suivants et ne se rappelle plus ce qui s'est passé. Au bout de quarante-huit heures, va consulter son médecin qui pose le diagnostic de fracture de la base (écoulement de sang par l'oreille, pouls à 56, ponction lombaire liquide rose). Le médecin pratique une deuxième ponction lombaire le 28 et une troisième le 30 août et continue à retirer un liquide sanguinolent. La pression n'a pas été mesurée. A la suite de ces ponctions, les maux de tête s'accentuent au lieu de disparaître, les vomissements deviennent plus fréquents et le pouls tombe à 45. Son médecin, inquiet de l'aggravation des symptômes cliniques, envoie le

malade à la clinique chirurgicale. Une nouvelle ponction lombaire est pratiquée et montre qu'il s'agit en réalité d'une forte hypotension que l'on combat efficacement par plusieurs injections intraveineuses d'eau distillée. Tous les symptômes alarmants disparaissent rapidement et complètement, et au bout de trois jours le pouls est de nouveau à 72.

Obs. VIII. — M... (Paul), menuisier, vingt-neuf ans. En se balançant sur une chaise, fait une chute en arrière sur l'occiput cinq jours avant son admission. Il ne perd pas connaissance, est simplement un peu obnubilé pendant quelques instants, puis se sent mieux. Deux jours après, il est pris de céphalées occipitales qui vont en s'aggravant. Le troisième et le quatrième jour il vomit. Dans la nuit qui précède son admission, les céphalées deviennent atroces et il est obligé de garder une position strictement horizontale. Les vomissements se répètent souvent (13 fois pendant la dernière nuit).

A son admission, le 23 août 1927, on ne constate aucun signe de fracture du crâne. Le pouls est normal à 80, la température à 37°6. Il n'y a pas de signes de localisation, pas de paralysie, ni Kernig, ni raideur de la nuque. Tous les réflexes sont normaux. La pression liquidienne est de 35 en position assise (au Claude). Le liquide est clair, on en prélève 8 cent. cubes. Les céphalées sont atténuées et le malade va mieux pendant vingt-quatre heures. Il ne vomit plus. Puis il est repris de nouvelles céphalées violentes le 25, qui ont changé de siège et sont devenues frontales. Le pouls est descendu le 24 à 72, le 25 à 68.

On pense que l'hypertension continue et on cherche à la combattre par une injection intraveineuse de sérum hypertonique à 50 p. 1.000. Les céphalées s'accentuent encore et s'accompagnent de vertiges. Le pouls descend le lendemain à 60. On décide une nouvelle ponction lombaire pour trancher la question de la pression. Elle est à zéro. On fait immédiatement une injection de 50 cent. cubes d'eau distillée. Il y a une légère sédation des céphalées. Le soir, on refait une deuxième injection de 50 cent. cubes d'eau distillée. La nuit est meilleure que les précédentes, mais le pouls reste à 60. Le 28 août 1927, nouvelles céphalées le soir, qui persistent le 29 août. Le matin du 29 août, troisième injection d'eau distillée qui n'a pas d'action nette immédiate sur les céphalées, mais le soir le pouls remonte à 68. Les jours suivants, le pouls se met à remonter lentement jusqu'à 76. Les maux de tête disparaissent progressivement, ainsi que l'état nauséeux. Sortie le 5 septembre, allant bien.

Dans ce cas, l'aiguille qui a servi à la ponction lombaire était très épaisse (les aiguilles fines du service ayant servi à des rachianesthésies ou étant hors d'usage, nous n'avions à notre disposition qu'une aiguille du modèle ancien, dont nous ne nous servons plus, pour éviter précisément de faire des trous trop grands), et il est à peu près sûr que du liquide a continué à s'échapper par l'orifice, transformant l'hypertension primitive en hypotension avec tous ses inconvénients.

Les auteurs, en dernier lieu, étudient deux symptômes qui accompagnent fréquemment les traumatismes craniens : la *bradycardie* et la *fièvre*.

Ils ont remarqué que les malades atteints de *bradycardie* ne présentaient jamais une augmentation très rapide du pouls après l'injection d'eau distillée alors que les symptômes s'amélioraient. Il semble donc que la bradycardie doive être rattachée à une autre cause qu'à l'état de tension du liquide céphalo-rachidien.

Quant à l'*hyperthermie*, elle est fréquente dans les états d'hypertension aiguë. Dès 1922, Leriche avait signalé la possibilité de l'observer dans les états d'*hypotension* du liquide céphalo-rachidien, mais nous ne savons pas

si l'injection d'eau distillée agit contre cette hyperthermie. MM. Stulz et Stricker apportent les deux observations suivantes qui éclairent le mécanisme des rapports entre l'hyperthermie et l'hypotension du liquide céphalo-rachidien.

Le premier cas a trait à une malade âgée de soixante et un ans, opérée par M. Leriche pour névralgie du trijumeau. Il s'agit d'une réintervention intracrânienne pour des crises douloureuses dans les territoires de la 1re et de la 2e branche. La neurotomie rétrogassérienne est faite sans incident. Mais le décollement de la dure-mère a été difficile du fait de l'intervention antérieure. Au niveau du ganglion, une fois la section faite, il y a une petite perte de substance méningée qui laisse suinter du liquide.

Pendant la cicatrisation, qui se fait par première intention, on note de fortes pertes de liquide céphalo-rachidien par l'extrémité inférieure de la plaie, où une petite mèche avait été laissée. La température marque 38°5 tous les soirs; il y a de l'obnubilation et des céphalées intolérables. Des injections d'eau distillée renouvelées de multiples fois ne changent rien à la condition de la malade. La plaie cicatrisée *per primam* le huitième jour, on enlève les fils. Le liquide continue à filtrer à travers un tout petit orifice, en bas de la cicatrice, jusqu'au quinzième jour; la température dépasse 38° le matin, 38°4 le soir, sans qu'on puisse en trouver, localement, aux poumons ou ailleurs la cause. Le seizième jour, l'écoulement diminue, les symptômes d'hypotension rétrocèdent, la tempérrture descend à 37°8. Le dix-septième jour, la fistule liquidienne est fermée, la température revenue à la normale.

Dans le second cas, il s'agit d'une fillette de huit ans, victime d'un accident d'automobile et qui subit une trépanation dans la région temporale pour uue fracture avec enfoncement. La dure-mère est dilacérée et il y a un foyer de contusion cérébrale. On ne peut pas suturer le cuir chevelu après le nettoyage chirurgical d'usage. Les suites sont parfaites, l'évolution aseptique, mais le pansement, tous les jours, est imbibé de liquide céphalo-rachidien. On n'en change que les couches superficielles. Le neuvième jour, il se produit un écoulement brusque et très abondant de liquide, pansement et coussins sont inondés. Il n'y a cependant pas de signes cliniques d'hypotension. L'écoulement persiste au même degré durant douze jours pendant lesquels la température oscille entre 38°6 et 39°8. Pendant cette période, l'enfant est gaie, toujours assise dans son lit, nullement abattue et ayant bon appétit. Le vingt-deuxième jour, le pansement est à sec, la température, comme par enchantement, est tombée et reste normale à partir de ce moment. La plaie, qui n'avait jamais été infectée, se ferme très rapidement.

De cet important travail, l'enseignement pratique à retenir est le suivant :

En présence des accidents consécutifs à un traumatisme cranien fermé, il faut, par la ponction lombaire, s'assurer si l'on est en présence d'hypertension ou d'hypotension du liquide céphalo-rachidien.

S'il s'agit d'hypotension, on injectera dans les veines 40 cent. cubes environ d'eau distillée; si l'amélioration obtenue est incomplète ou seulement momentanée on répétera l'injection.

Il convient de se souvenir qu'une hypertension dûment constatée après le traumatisme peut faire place à une hypotension. Seule une nouvelle ponction peut en donner la certitude et diriger judicieusement la thérapeutique.

Je vous propose de remercier MM. Stulz et Stricker de leur très intéressant travail.

M. Basset : J'ai écouté avec beaucoup d'intérêt le rapport de Roux-Berger, car ce qu'il a dit des modifications de tension du liquide céphalo-rachidien se rapproche singulièrement de ce que M. le professeur Forgue et moi avons écrit à propos de la pathogénie de certains accidents post-anesthésiques dans notre récent rapport au Congrès français de chirurgie sur la Rachianesthésie.

Je voudrais demander à Roux-Berger si les auteurs du travail qu'il vient de nous rapporter ont envisagé la question de la pathogénie de l'hypotension céphalo-rachidienne qu'ils ont constatée dans les cas de fracture du crâne étudiés par eux.

D'autre part, en présence des accidents dont ils nous parlent et pour savoir si on se trouve en présence d'hyper ou d'hypotension du liquide céphalo-rachidien, le seul moyen d'y parvenir est évidemment de faire une ponction lombaire et de mesurer la tension au manomètre de Claude. Mais, si il y a hypotension, ne risque-t-on pas d'augmenter celle-ci et les accidents qu'elle entraîne par cette ponction exploratrice?

Leriche, en effet, explique celle-ci lorsqu'elle survient après une ponction lombaire, avec ou sans rachianesthésie, par la déperdition du liquide à travers le trou de ponction de la dure-mère et il semble bien que cette explication soit valable pour un bon nombre de cas.

Polypes fibreux et fibrome utérin gangrénés. Hystérectomie vaginale. Guérison,

par M. **Aumont** (de Versailles).

Rapport de M. Antoine Basset.

Le travail que nous a adressé le Dr Aumont et qui consiste en une observation fort intéressante et très bien prise, accompagnée de quelques commentaires tout à fait judicieux, constitue un plaidoyer, d'ailleurs très raisonnable, en faveur de l'hystérectomie vaginale, supérieure, *dans certains cas*, à l'hystérectomie abdominale parce que moins choquante et en même temps aussi efficace que celle-ci.

Voici l'observation du Dr Aumont :

Elle concerne une femme de quarante-quatre ans, près de laquelle nous fûmes appelé en mai 1927 pour une hémorragie utérine grave. L'état général de la malade paraissait fort inquiétant : faciès bouffi, décoloré, jaunâtre, pouls petit, à peine comptable. Cependant, l'hémorragie n'avait pas été d'une très grande abondance, et nous eûmes l'impression que l'état dans laquelle nous trouvions Mme X... était beaucoup plus la résultante d'un long passé utérin, que des accidents actuels d'hémorragie. Il s'agissait, en effet, d'une fibro-

mateuse, ayant depuis plusieurs années des métrorragies à répétition, de plus en plus abondantes et rapprochées. L'intervention lui avait déjà été conseillée, mais elle n'avait pu se décider à s'y soumettre. Le palper abdominal montre l'existence d'un fibrome régulier, mobile, légèrement douloureux, dépassant l'ombilic d'environ deux travers de doigt. Le toucher vaginal fait constater l'existence d'un gros polype fibreux accouché dans le vagin, les lèvres du col utérin sont presque absorbées par les parois du vagin.

Le doigtier ramène quelques caillots d'une odeur particulièrement fétide. Nous posons le diagnostic de fibrome utérin de moyen volume, avec polype fibreux sphacélé.

La ligne de conduite à suivre nous paraît devoir être la suivante : ablation du polype, suivie secondairement d'une hystérectomie. Malheureusement, l'état de la malade est tellement grave, son appréhension de toute intervention tellement marquée que nous devons nous contenter de prescrire un traitement d'attente, à la fois hémostatique et cardio-tonique, repos absolu, glace sur le ventre; l'idée d'une tranfusion sanguine nous vint naturellement à l'esprit, nous regrettons que les circonstances locales nous empêchent de la pratiquer. Le lendemain, Mme X... donnait moins l'impression d'une grande anémiée que d'une grande infectée. La fièvre s'élève à 39°5. Les pertes sanguines ont fait place à des pertes très fétides et abondantes. Cependant, l'état de la malade s'améliore légèrement et nous pouvons enfin, trois jours après notre premier examen, intervenir. Il était impossible de songer à faire une intervention importante. Nous décidâmes d'enlever rapidement la masse polypeuse, de désinfecter ensuite l'utérus et le vagin, puis de pratiquer une hystérectomie vaginale. L'ablation du polype, qui dégage une odeur repoussante, ne présente aucune difficulté particulière. Sa base d'implantation se fait dans la partie haute du col, à son flanc gauche. Une fois qu'il est abrasé, la cavité utérine est largement béante, de couleur gris noirâtre, laissant sourdre un liquide sanieux horriblement fétide. Elle est largement passée au thermocautère, puis un gros drain y est placé calé par deux mèches vaginales.

La malade, bien que l'opération ait été courte, paraît devoir la supporter difficilement, et nous avons la conviction qu'elle n'aurait pu faire les frais d'une intervention plus importante (hystérectomie vaginale), que nous avons un instant hésité à pratiquer. A plus forte raison, toute idée d'intervention abdominale *devait-elle être formellement écartée*.

Grâce à l'opération et à la thérapeutique post-opératoire la température, qui dépassait 40° la veille de l'intervention, se maintient au voisinage de 39° pendant trois jours, puis oscille entre 38°5 et 38°7 les trois jours suivants, le pouls s'améliore sensiblement, la tension est de 7 Mn, 12 Mx, mais l'état général reste celui d'une infectée. Les pertes sont devenues d'une abondance extrême et d'une fétidité telle que la fenêtre doit rester en permanence ouverte.

Je décide alors de débarrasser la malade de son foyer putride. Bien que m'attendant à rencontrer quelques difficultés dans l'exécution d'une *hystérectomie vaginale*, je m'y arrêtai cependant; il était impossible, en effet, de songer à faire supporter à cette opérée une hystérectomie abdominale nécessairement totale.

Malgré l'ablation du polype, la tumeur atteignait encore l'ombilic, mais restait mobile; il n'y avait pas de réaction péritonéale.

Le 4 mai, nouvelle anesthésie à l'éther. Un *nouveau polype*, ayant les mêmes caractères de forme, de couleur et de volume que le premier, est venu prendre la place de celui-ci. Nous nous débarrassons de lui tout d'abord. Puis nous repérons les lèvres du col, absorbées par le vagin; nous circonscrivons au bistouri l'insertion vaginale, au ras du col, et traçons deux débridements transversaux sur les culs-de-sac latéraux du vagin. Le décollement utéro-vésical se poursuit facilement, et nous pouvons isoler soigneusement la vessie par une valve. A partir de ce moment, il nous faut procéder au *morcellement* du fibrome

qui bloque le petit bassin. Section médiane antérieure avec résection en mosaïque de toute l'épaisseur de la paroi antérieure sur 5 centimètres de largeur environ, ouverture de plusieurs loges fibreuses, amarrage des noyaux au tire-bouchon, décortication. Progressivement, sans avoir jamais l'impression de pratiquer une intervention irrégulière ni particulièrement sanglante, nous réussissons à amener, par bascule, le fond utérin à la vulve, ayant ouvert chemin faisant le cul-de-sac antérieur. Mais la masse reste encore grosse, il n'est pas possible de placer des pinces sur les ligaments larges. Nous continuons pour le morcellement sur le fond utérin en descendant sur la paroi postérieure. Il nous devient alors possible de placer sur le ligament large droit deux grandes pinces, renforcées par deux clamps. Nous libérons alors le bord droit de l'utérus, et terminons la désinsertion vaginale postérieure. L'utérus se libère. Nous pouvons examiner les *annexes gauches et droites saines*, que nous laissons en place, et nous procédons à la suture par étage des deux ligaments larges.

Une fois l'utérus enlevé, nous ne fermons pas le péritoine, et n'essayons pas de suturer l'un à l'autre les deux ligaments larges. Nous nous contentons de placer un gros drain, fixé par quatre mèches de gaze, une sonde est placée dans la vessie.

Glace sur l'abdomen, et le traitement déjà mis en œuvre poursuivi. Le soir de cette intervention, l'état général de l'opérée est resté sensiblement ce qu'il était la veille, elle ne paraît en particulier nullement shockée. Le lendemain, la température est descendue à 37°7, 37°6, et, sauf une réascension passagère à 38°7, elle va rester désormais oscillante pendant quelques jours entre 37° et 38°, pour atteindre la normale treize jours après l'intervention; le drain et les mèches avaient été enlevés le cinquième jour, des injections vaginales sans pression données à partir du dixième jour.

Après cinq jours d'apyrexie complète, trois semaines après l'intervention l'opérée est levée. A la suite sans doute d'un léger refroidissement, elle fait une poussée de néphrite aiguë avec température entre 39° et 40° qui va d'ailleurs disparaître progressivement et permettre le départ de l'opérée quinze jours plus tard.

Revue à plusieurs reprises elle est maintenant parfaitement guérie.

Je n'ai personnellement que peu de commentaires à faire sur l'observation du Dr Aumont. Lui-même fait remarquer que, dans ce cas particulier, où en raison du sphacèle existant et du mauvais état général de la malade on ne pouvait pas songer à pratiquer une intervention abdominale, l'hystérectomie vaginale était très indiquée et qu'elle a été d'une bénignité remarquable malgré le volume de la masse utérine. Il est certain que le beau succès obtenu par Aumont dans ce cas difficile chez cette femme gravement infectée justifie pleinement la conduite qu'il a suivie.

Le Dr Aumont, bien loin de vouloir étendre outre mesure les indications de la voie vaginale aux dépens de l'hystérectomie abdominale, déclare seulement qu'elle lui paraît encore indiquée dans certaines suppurations pelviennes que la colpotomie ne parvient pas à guérir ou qui sont trop haut placées pour pouvoir être ouvertes sans que la bonde utérine soit enlevée.

Je souscris volontiers pour ma part à cette opinion que nous partageons tous je crois.

Il signale enfin que l'hystérectomie vaginale, en dehors du cas que je viens de vous rapporter, lui a donné 5 beaux succès dans 2 cas de rupture utérine après application de forceps, dans 2 cas de petits fibromes hémor-

ragiques chez les femmes obèses à résistance très diminuée, et dans 1 cas d'infection grave après un avortement criminel.

Je vous propose de remercier le Dr Aumont de nous avoir communiqué son intéressante observation et de publier celle-ci dans nos Bulletins.

Deux observations d'irruption pelvienne de la tête fémorale,

par M. **André Guillemin,**

Chirurgien des Hôpitaux de Nancy.

Rapport de M. Antoine Basset.

Observation I. — Mme J..., de Len..., âgée de *trente ans*, était montée dans un grenier. En marchant sur une trappe, celle-ci céda brusquement, s'ouvrit sous le poids de Mme J... *qui tomba debout sur le sol*. Elle ressentit une violente douleur, comme un craquement, dit-elle, dans la hanche droite, et s'affaissa. On dut la relever. Tout mouvement de la hanche lui était impossible et atrocement douloureux.

Transportée immédiatement à la clinique, on constate à l'inspection un *aplatissement marqué* de la région trochantérienne droite. Le membre inférieur droit est en extension et *adduction. Le pied n'est dévié ni en dedans, ni en dehors*. Il n'y a pas d'ensellure lombaire. Pas de troubles vésicaux.

La longueur épine iliaque antéro-supérieure pointe de la malléole externe est de *84 cent. 5* à gauche et de *83 centimètres à droite*. On se rend compte également de l'*ascension du trochanter* en traçant la ligne de Nélaton-Roser : le trochanter la dépasse de 1 cent. 5 et on retrouve la même différence en construisant le triangle de Bryant.

La *flexion de la cuisse sur le bassin est possible*. Elle s'exécute sans entraîner le bassin. L'abduction est impossible, le simple essai en est excessivement douloureux. La rotation est nulle et très pénible, quand on essaie de l'esquisser.

Par le *toucher vaginal*, on sent la tête fémorale saillante dans le bassin, coiffée du fond du cotyle. Le doigt peut contourner la tête; il perçoit très nettement les mouvements de flexion et de rotation imprimés à la cuisse. Il sent des pulsations de l'hypogastrique au-dessous de la tête fémorale. La racine de la cuisse est tuméfiée (l'ecchymose pubienne n'est apparue que quelques jours après).

Il n'y a pas de troubles de compression. La tension prise au Pachon est la même aux deux jambes (17-9). L'indice oscillométrique est des deux côtés : 4,5.

La radiographie montre une pénétration de la tête fémorale qui fait une saillie de 1 cent. 7 dans le bassin. Le fond de l'acetabulum la circonscrit d'un segment de circonférence très net. La tête du fémur a refoulé une esquille osseuse partant de l'épine du pubis où elle s'est fracturée et a détaché la partie antéro-inférieure du cotyle, en limitant un fragment acéré en arrière et en bas. La tête et le col du fémur sont intacts.

La réduction est faite sous anesthésie générale. Pendant qu'un aide exerce une forte traction en bas, l'opérateur, cravatant la racine de la cuisse avec ses mains, imprime des mouvements de flexion et d'extension pour dégager la tête. *Un autre aide refoule par le vagin la tête du fémur*. La réduction est très difficile et il est nécessaire de déployer une force considérable pour l'obtenir. *Elle n'est maintenue* qu'en mettant la cuisse en flexion et adduction forcées. Dans toute autre position, le déplacement se reproduit.

Un plâtre est donc appliqué dans cette position. Il est laissé six semaines en place, puis est remplacé par une traction continue avec une charge de 5 kilogrammes pendant quatre semaines. Au bout de ce temps, la malade est autorisée à se lever.

On constate alors au bout de quelques jours, quand la malade a recouvré une certaine sécurité, que la marche s'exécute correctement et sans douleur, mais s'accompagne d'un peu de boiterie due à ce que la malade n'ose pas encore s'appuyer également sur les deux jambes. En effet, si on mesure le membre inférieur droit, on voit qu'il a 84 centimètres à droite contre 84 cent. 5 du côté gauche. Il y a une amyotrophie de 2 centimètres à la cuisse (40 contre 42 centimètres). Par contre, par suite de l'œdème, la circonférence du mollet est augmentée de 3 centimètres (33 contre 30 centimètres).

L'aplatissement de la région trochantérienne a disparu ; sa palpation est indolore.

Les mouvements ne s'accompagnent pas de craquements ; la flexion de la cuisse atteint 80° ; l'abduction 30° (contre 45° à gauche), l'adduction est totale. La flexion du corps, qui se fait normalement en avant, est un peu douloureuse et limitée en arrière.

Au toucher, on sent à peine le relief que fait la saillie du cotyle, la pression de dedans en dehors à ce niveau n'est pas douloureuse.

La radiographie montre une réduction qui, sans être absolue, est satisfaisante ; la tête fémorale, ou plutôt le fond du cotyle, bombe encore légèrement dans le bassin, mais de 5 millimètres seulement (mesure prise sur la radiographie). L'ombre du sommet de la tête affleure en projection l'ombre de l'éminence ilio-pectinée.

Actuellement, la malade a repris ses occupations, elle marche, peut monter un escalier et ne souffre presque pas. L'abduction atteint 40°, l'hyperextension est encore limitée.

Obs. II. — Il s'agit d'une *femme* qui entre à l'hôpital le 25 juin 1924 pour des douleurs qu'elle ressent dans le membre inférieur gauche. Le 19 juin 1923, en s'appuyant contre un grillage, elle est tombée sur le côté gauche, la cuisse en adduction.

Elle présentait une fracture de la malléole externe et des douleurs qui furent attribuées à une *contusion de la hanche*. Elle garda le lit pendant trois semaines après quoi elle reçut l'autorisation de marcher, mais au bout de quelques jours elle s'aperçut que la jambe gauche était notablement raccourcie. Chaque fois que le poids du corps portait sur cette jambe elle ressentait une douleur intense dans la région inguinale.

Néanmoins, péniblement, elle a repris peu à peu ses occupations, et souffre toujours dans la marche, alors qu'au repos elle ne ressent aucune douleur.

La jambe est en *adduction*, extension et légère rotation externe. Le *raccourcissement est de 1 cent. 5*. La région trochantérienne est aplatie. Les mouvements sont limités. La flexion devient douloureuse au delà de l'angle droit ; la malade ne peut exécuter d'hyperextension par flexion du corps en arrière. L'abduction est à peine marquée, l'adduction seule reste possible.

La radiographie montre que la tête du fémur a fracturé le fond du cotyle en détachant une esquille osseuse du même type que dans l'observation précédente. Elle a pénétré dans le bassin en s'y enfonçant de 2 cent. 5 ; le bord supérieur du sourcil cotyloïdien qui, à la hanche normale, est distant de 3 centimètres du sommet du grand trochanter, n'en est éloigné que de 0 cent. 5 à la hanche lésée.

Dans le bassin, il y a un cal saillant, diminuant le diamètre transversal du bassin d'une longueur égale à la pénétration de la tête fémorale.

Au toucher, on sent parfaitement cette proéminence qui est bosselée et irrégulière.

Telles sont les deux observations que nous a envoyées le Dr Guillemin. Il convient tout d'abord de le féliciter du bon résultat qu'il a obtenu chez la malade de l'observation n° 1, la seule qu'il ait traitée lui-même.

La qualité de ce résultat est due à la précocité d'un diagnostic exact clinique et radiographique, suivi immédiatement de l'application d'un traitement correct.

Je n'ai pas la prétention de refaire devant vous une étude complète des fractures de l'acetabulum avec déplacement, vers le pelvis, de l'extrémité supérieure du fémur.

Connues depuis Allison, en 1778, et pendant longtemps dans leurs seules formes graves, avec grand déplacement; mieux connues, et en particulier dans leurs formes moins accentuées depuis l'usage de la radiographie, elles ont fait encore, dans ces dernières années, l'objet de travaux nombreux en France et à l'étranger.

J'ai moi-même, en 1924, étudié cette question dans les *Archives Franco-Belges de Chirurgie*[1]. Cette année même a paru, dans *La Presse Médicale*, un article de notre collègue Lenormant, d'après 2 cas personnels[2]; dans un journal américain *Surgery Gynecology and Obstetrics*, un travail de Eliason et Wright[3], basé sur 5 cas personnels de l'un d'eux, augmenté de 10 autres cas recueillis dans le service chirurgical de l'Université du Pennsylvania Hospital, et un article de Pilven dans la *Gazette Médicale de France*[4].

Les appellations et classifications appliquées à ces lésions sont nombreuses et diverses. Pas plus que Guillemin, je n'approuve le terme de luxation centrale ou intra-pelvienne de la tête fémorale, car ici *la lésion, primitive et dominante, est la fracture du cotyle*; le déplacement vers le pelvis de l'extrémité supérieure du fémur (et non de la tête seule) n'en est que la conséquence possible, mais très variable avec l'intensité du traumatisme et le déplacement des fragments cotyloïdiens et qui peut manquer complètement.

Avec Lenormant je préfère le terme de *fracture de la cavité cotyloïde*, complété, quand besoin est, par l'indication du déplacement de l'extrémité supérieure du fémur.

A côté des fractures limitées à l'acetabulum avec ou sans déplacement vers le pelvis, et qui, d'après Henschen et Rehm, représenteraient environ la moitié des cas, il y a les fractures avec irradions hors du cotyle, s'accompagnant de fracture d'une des trois pièces constitutives de l'os iliaque.

Ces fractures avec irradiations sont très fréquentes. Elles représentent 53 p. 100 des cas dans la statistique de Eliason et Wright. Avec le cotyle c'est le plus souvent le pubis qui est fracturé (33 p. 100), puis l'ischion (20 p. 100). Ce sont alors de véritables fractures du bassin, ainsi que l'a dit Lenormant.

1. Vingt-septième année, n° 12, décembre 1924.
2. Trente-sixième année, n° 50, 23 juin 1928.
3. Vol. XLVI, avril 1928, n° 4.
4. Deuxième année, n° 4, 15 avril 1928.

Lorsque la continuité de l'anneau osseux est interrompue, on peut, comme je l'ai fait remarquer dans mon article de 1924, les désigner sous le nom de *fractures transcotyloïdiennes de la ceinture pelvienne*.

Les 2 observations de Guillemin rentrent dans la catégorie des fractures du bassin, puisque la fracture du cotyle s'accompagne, dans le premier cas d'une fracture de la branche horizontale du pubis, et dans le deuxième d'une fracture de la branche ischio-pubienne.

Le déplacement de l'extrémité supérieure du fémur peut être considérable. La tête passe à travers la fente des fragments cotyloïdiens écartés et s'enfoncé à nu dans le pelvis, parfois jusqu'au contact du sacrum. Ces cas sont rares. Ils étaient autrefois les seuls connus par les autopsies car ils s'accompagnent fréquemment de lésions viscérales qui entraînent assez souvent la mort. Nous savons actuellement que, beaucoup plus souvent, il y a seulement un peu de déplacement de l'extrémité supérieure du fémur, la tête soulevant les fragments cotyloïdiens dont elle reste coiffée et venant tantôt affleurer la face interne de l'os iliaque, tantôt déborder un peu celle-ci. C'est ce qui s'est produit chez la deuxième blessée de Guillemin.

Dans ce cas, comme je l'ai écrit et comme Lenormant l'a fait remarquer dans son récent article à propos de sa première observation, la tête fémorale ne pénètre pas réellement dans le bassin.

Il faut savoir d'ailleurs que ce déplacement de l'extrémité supérieure du fémur peut ou se reproduire après réduction (cas de Whitmann), ou, en l'absence de réduction, s'accentuer et se compléter sous l'influence du poids du corps, lorsque la marche est reprise. C'est ce qui s'est produit chez la malade de la première observation de Pilven.

Les deux observations de Guillemin concernent *deux femmes* alors que, classiquement, ces fractures s'observent dans 80 p. 100 des cas chez l'homme, et cela s'explique par la plus grande fréquence des accidents du travail dans le sexe masculin.

Mais Eliason et Wright font remarquer que les deux sexes sont égaux devant les accidents de chemin de fer et surtout d'automobile, dont la fréquence croissante leur a permis d'observer, en dix-huit mois, 4 fractures du cotyle dues à cette étiologie particulière.

D'autre part, si la fracture du cotyle est due, le plus souvent, à un *choc direct sur le grand trochanter* (60 p. 100 des cas, d'après la statistique de Eliason et Wright), la première blessée de Guillemin est tombée sur les pieds.

Pour être beaucoup plus rare que le précédent, ce mécanisme est cependant connu et classique, et on trouve partout citée une observation de Krönlein, de fracture bilatérale du cotyle, due à une chute sur les pieds.

Je dirai peu de choses des *signes* de ces fractures. L'attitude du membre inférieur, l'impotence sont variables. Deux signes très importants et précieux lorsqu'ils existent : l'enfoncement du grand trochanter et le raccourcissement de la cuisse, dépendent du degré de déplacement de l'extrémité supérieure du fémur et peuvent, par conséquent, faire défaut, si le déplacement est léger ou nul. Ces deux signes existent dans la première obser-

vation de Guillemin; ils manquaient dans la première observation de Lenormant.

Leur absence, jointe au caractère incomplet de l'impotence fonctionnelle, explique, sans l'excuser, la méconnaissance de bon nombre de ces fractures, par des médecins qui ont le grand tort, en pareil cas, de ne pas faire de toucher rectal, et surtout de ne pas faire faire immédiatement une radiographie de la hanche.

Le Dr Guillemin s'est gardé de cette double erreur. Il déclare, dans sa première observation, que le *toucher vaginal* lui a permis de sentir dans le pelvis la tête fémorale saillante et coiffée du fond du cotyle, de la contourner et de percevoir les déplacements que lui imprimait la mobilisation de la cuisse.

Pour ma part, en présence de la possibilité d'une fracture du cotyle, au toucher vaginal je préfère, même chez la femme, le *toucher rectal*, qui, à mon avis, permet d'explorer plus directement et sur une plus grande étendue les parois du pelvis.

Je ne crois pas d'ailleurs qu'il permette fréquemment des constatations aussi nettes que celles qu'a faites le Dr Guillemin.

Le plus souvent, comme l'a très bien dit Lenormant, et ainsi que cela lui est arrivé chez son premier blessé, on sent simplement, à bout de doigt, un empâtement, une tuméfaction plus ou moins nette sur les parois latérales du bassin. Mais, signe capital, la pression en ce point réveille toujours une douleur très vive.

Je pense ne pas avoir à insister sur le fait qu'il est *indispensable* de faire radiographier ces blessés-là, et le plus tôt possible après l'accident. Je l'ai maintes fois répété, et c'est avec le plus grand plaisir que, dans le récent article de Lenormant, j'ai lu la phrase suivante : « Il ne faut jamais oublier que toute lésion traumatique de la hanche, si banale qu'elle paraisse, doit être radiographiée. »

Négliger cette exploration est, à mon avis, une faute lourde. *L'examen radiographique de la hanche est toujours indispensable* : dans les cas graves et de diagnostic facile, pour préciser la modalité des lésions et l'importance du déplacement; dans les cas légers et douteux, pour ne pas méconnaître l'existence de la fracture.

Seule, la radiographie permet d'éviter l'erreur grave qui consiste à croire qu'on a affaire à une de ces contusions de la hanche contre laquelle je me bats depuis si longtemps, répétant sans cesse que *la contusion de la hanche n'existe pas*, qu'il y a toujours dans ces cas-là une lésion osseuse, si minime soit-elle, et qu'en tous cas on n'a pas le droit de porter un tel diagnostic sans être radiographiquement absolument certain de l'intégrité du squelette..... et ce ne sera pas fréquent, du moins ne l'ai-je jamais vu.

Cette erreur cependant est encore souvent commise. Je la relève dans l'observation n° 2 de Guillemin, et au moins une fois dans les 15 cas d'Eliason et Wright. Elle est très préjudiciable aux blessés, car elle entraîne l'absence de réduction et d'appareillage, une immobilisation trop courte, et, conséquemment, la persistance et l'aggravation du déplacement, avec

enraidissement de la hanche (observation n° 2 de Guillemin), pouvant s'accentuer jusqu'à l'ankylose, comme dans un cas de Delannoy.

Dans son observation n° 1, Guillemin insiste sur *la difficulté de la réduction* et sur la force qu'il fallut déployer, malgré l'anesthésie générale, pour ramener l'extrémité supérieure du fémur à sa place normale.

Partisan de la *réduction des fractures sous le contrôle de l'écran radioscopique*, je crois cette méthode particulièrement indiquée dans les fractures qui nous occupent, car ici les manœuvres qu'il faut faire pour réduire varient beaucoup selon les cas. Il faut donc *voir pour choisir* les bonnes. La seule traction longitudinale sur le membre inférieur est presque toujours insuffisante, voire même inefficace, témoin la première observation de Guillemin. Il faut y associer des manœuvres de traction latérale sur la cuisse, de flexion de celle-ci, de rotation et surtout d'inclinaison en dedans et en dehors. La méthode de Whitmann, de l'abduction maxima, a donné quelques bons résultats.

Si on arrive presque toujours à ramener la tête fémorale à sa place normale sauf dans les cas d'irruption pelvienne profonde où le col est, en quelque sorte, étranglé entre les fragments cotyloïdiens écartés, en revanche on a peu d'action sur ces derniers. L'examen radiographique, après réduction, montre, dans bien des cas, que si les fragments cotyloïdiens sont moins écartés du cotyle parce que la tête ne les soulève plus et ne les refoule plus en dedans, ils n'ont cependant pas repris leur place normale, et cela, même dans les cas où, comme dans ma première observation, dans une observation de Boorstein [1], et dans la première observation de Guillemin, le résultat fonctionnel est bon.

Au point de vue traitement et résultats fonctionnels, ce qui domine tout, c'est *la réduction du déplacement de l'extrémité supérieure du fémur*. Quant à la manœuvre indiquée par Guillemin, dans sa première observation et qui consiste à refouler les fragments cotyloïdiens par le toucher vaginal (ou rectal), je la crois à peu près inefficace et non exempte de dangers.

Le maintien de la réduction peut être assuré soit par un appareil plâtré en abduction forcée (Whitmann) ou en adduction forte, comme Guillemin l'a fait avec succès chez sa première blessée, soit par un appareil à traction continue.

En principe, je préfère cette dernière manière de faire, qui m'a donné un excellent résultat en combinant la traction longitudinale en demi-abduction avec une forte traction latérale sur la racine de la cuisse.

Bien appliquée — par une large sangle — et bien surveillée, cette traction latérale, contrairement à ce que dit Guillemin, est fort bien supportée par les blessés, ne comprime pas les vaisseaux fémoraux et ne provoque pas d'œdème du membre.

La traction continue, surtout si le blessé est placé dans un lit et un appareil à suspension, donne à celui-ci un confort que le grand plâtre est

1. *Journal Amer. med. Assoc.*, vol. 86, n° 9, 27 février 1926.

bien loin de lui procurer. Elle facilite énormément l'indispensable surveillance clinique et radiographique *au lit du blessé* du maintien de la réduction ainsi que les soins journaliers. Elle est, d'autre part, parfaitement compatible avec une mobilisation prudente passive d'abord, active ensuite, des articulations du membre blessé.

Tous les auteurs sont d'accord pour estimer que le *pronostic* fonctionnel des fractures du cotyle est toujours sérieux, non seulement (Lenormant) pour les cas avec luxation intra-pelvienne, surtout si la réduction n'est pas faite, mais même pour ceux où le déplacement de la tête est limité ou nul. On voit souvent survenir par la suite un enraidissement progressif de l'articulation pouvant aller jusqu'à l'ankylose.

Guillemin se demande, à propos de sa première malade, si la légère saillie qu'elle conserve dans le bassin ne pourrait pas être une cause de dystocie ultérieure et il cite, à ce sujet, les observations classiques de Fabre et Piery et de Matz. On pourrait y ajouter la première observation de Pilven, où l'accouchement fut, en effet, rendu très difficile par l'existence de la saillie osseuse sur la paroi latérale du bassin.

Il y a là, chez les femmes susceptibles d'avoir des enfants, une raison de plus, en dehors des troubles fonctionnels, pour reconnaître les lésions, réduire le déplacement et assurer sa contention.

Je vous propose, en terminant, de remercier le Dr Guillemin de nous avoir communiqué ses deux intéressantes observations et de publier celles-ci dans nos Bulletins.

M. **Paul Thiéry** : A propos du rapport de M. Basset, je veux faire de très courtes remarques; sans être fréquentes les fractures du cotyle avec pénétration de la tête fémorale dans le bassin ne sont pas exceptionnelles. Comme M. Dujarier, j'ai eu l'occasion d'en observer cinq cas; l'un à l'hôpital, trois en expertises d'accidents du travail, un en expertise de droit commun, ce dernier chez une femme, et comme l'a fait observer M. Basset j'ai dû faire quelques réserves en ce qui concerne un accouchement ultérieur, car la saillie de la tête fémorale dans le bassin était très prononcée.

En ce qui a trait au diagnostic, je crois que M. Basset a raison d'insister sur la supériorité du toucher rectal même chez la femme; il donne des indications précieuses : saillie de la tête pour peu qu'elle soit notable, douleur très vive; on peut dans certains cas porter un diagnostic précis avant même d'avoir eu recours à la radiographie. Quant aux suites, je crois que cette blessure peut être considérée comme très sérieuse au point de vue fonctionnel; dans nos quatre cas d'expertises, le taux du déchet était élevé; il est vrai que je n'ai pas d'indications précises sur le traitement qui avait été suivi, mais je crois me rappeler qu'on n'avait pas fait de tentatives suffisantes de réduction, d'autant que les blessés n'avaient pas été soumis à l'anesthésie générale.

M. **Pierre Bazy** : C'est à propos d'une phrase incidente de M. Basset que je demande la parole.

M. Basset nous a dit que la contusion de la hanche n'existe pas. Or je suis un exemple de contusion de la hanche. J'ai été, il y a quelque dix-huit ans, projeté à 3 mètres sur le poignet droit et la hanche droite. Après avoir constaté que je n'avais pas de fracture du poignet, je me suis demandé si je n'avais pas de fracture du col du fémur. J'ai pu me relever en souffrant beaucoup, et rentrer souffrant (ne mettons pas atrocement), mais énormément. J'ai pu et on a pu se demander si je n'avais pas une fracture du col du fémur. J'ai été radiographié, et la radiographie examinée avec soin n'a révélé aucune lésion osseuse.

Or je ne parais pas avoir, et vous pouvez le voir à la manière dont je marche, je ne parais pas avoir eu une fracture. Or il m'est resté quelque chose que vous ne voyez certainement pas, le fémur est en très légère flexion sur le bassin, ce qui indique que mon articulation a été atteinte.

M. **Basset** : Le cas personnel que vient de nous citer M. Dujarier et ce qu'il en a dit confirme tout à fait, à mon sens, ce que j'ai écrit dans mon rapport sur les observations de M. Guillemin à propos de la fréquence des accidents d'automobile dans les causes actuelles de ces fractures, sur la force qu'il faut déployer pour réduire le déplacement de l'extrémité supérieure du fémur, sur la réduction toujours incomplète du déplacement des fragments cotyloïdiens sur lesquels nous n'avons pas d'action même par le toucher vaginal ou rectal.

A mon maître, M. Thiéry, je répondrai que nous sommes pleinement d'accord sur la supériorité du toucher rectal comparé au toucher vaginal comme mode d'exploration de la paroi pelvienne, sur la vive douleur que ce toucher provoque en cas de fracture du cotyle, et sur le pronostic sérieux de ces fractures au point de vue fonctionnel.

A la question de M. Pierre Bazy, je répondrai en lui demandant de nous donner sa définition de la contusion de la hanche. Les classiques, à mon avis, désignent sous ce nom un traumatisme portant sur la face externe de la cuisse ne déterminant pas de lésion osseuse et à la suite duquel apparaît cependant un syndrome clinique qui simule celui que donnent les fractures articulaires et para-articulaires (du col du fémur surtout) : impotence fonctionnelle, rotation externe, apparence de raccourcissement.

Or, dans tous les cas que j'ai observés jusqu'ici, et ils sont nombreux, où le diagnostic de contusion de la hanche avait été porté, j'ai toujours constaté sur les radiographies une lésion osseuse. Celle-ci peut d'ailleurs être minime et il me souvient de deux malades observés à l'hôpital de Vaugirard où elle consistait simplement en une fissure interstitielle du col fémoral sans rupture vraie, complète de celui-ci.

M. **Pierre Bazy** : Les symptômes fonctionnels que je présentais étaient tels qu'on a pu et dû penser à une fracture du col du fémur, et je souffrais assez pour qu'il n'ait pas pu être question de me faire transporter chez un radiographe. J'ai été radiographié chez moi. Or, la radiographie examinée

avec beaucoup de soin par moi et par d'autres chirurgiens (et je ne parle pas de mon fils Louis Bazy) ne présentait aucune lésion, aucun trait ni fissure pouvant faire croire à une lésion quelconque du col du fémur ou du grand trochanter.

M. Louis Bazy : Mon ami Basset demande quels sont les symptômes sur lesquels on pouvait se baser pour faire chez mon père le diagnostic de contusion de la hanche. Je puis les lui indiquer avec précision, car on devinera bien avec quelle angoisse je les ai recherchés avec mon maître Rochard tout de suite après l'accident. Il y avait une impotence fonctionnelle absolue, une douleur extrêmement vive localisée au niveau de l'extrémité supérieure du fémur, enfin une rotation externe des plus manifestes, mais pas de raccourcissement, ce qui n'avait rien d'étonnant étant donné que l'accident venait de se produire. Or, ce syndrome clinique ne coïncidait avec aucune lésion osseuse visible sur les radiographies faites par mon ami Lomon et qui ont été examinées, je puis l'affirmer à mon ami Basset, avec le plus grand soin.

Mon ami Basset pense que la contusion de la hanche n'existe pas. Pourquoi veut-il refuser à la hanche ce qui existe dans toutes les autres régions? Il a vu, j'en suis sûr, des contusions du coude et du genou dont certaines s'accompagnaient même d'hémarthrose. Et pourtant, nous savons bien que toutes ces contusions, même avec hémarthrose, ne s'accompagnaient d'aucune lésion osseuse visible à la radiographie, d'aucune solution de continuité de l'os. Il peut en être de même à la hanche. Un traumatisme portant sur cette région peut léser les parties molles, entraîner une entorse de l'articulation, peut-être une hémarthrose. Dans ce cas, il y a bien contusion et cependant pas de fracture. En tout cas je puis dire que chez mon père, qui a bien eu à mon avis une contusion authentique de la hanche, l'impotence fonctionnelle a été très longue, s'est accompagnée d'une boiterie qui a mis beaucoup de temps à disparaître et qu'il reste de ce traumatisme, comme il vient vous le dire, de légères séquelles.

M. Basset : Je ne veux pas prolonger cette discussion et avoir l'air d'en faire une querelle de mots.

Louis Bazy vient de me fournir lui-même un terrain d'entente en parlant d'entorse de la hanche.

Il est possible, encore que cela doive être bien rare, qu'il y ait des entorses de la hanche avec lésion des ligaments et réaction articulaire comme il y a des entorses du cou-de-pied, du coude ou du genou avec hémarthrose, mais *de contusion de la hanche, au sens que les vieux auteurs donnent à cette appellation, je n'en ai jamais vu.*

Je crois que nous serons tous d'accord pour dire qu'actuellement il ne faut plus jamais porter le diagnostic de contusion de la hanche sans être *radiographiquement certain* qu'il n'y a aucune lésion osseuse.

Cette éventualité est, à mon sens, plus qu'exceptionnelle, et je reste

convaincu qu'en règle très générale, chez les blessés qui, cliniquement, donnent l'impression d'avoir ce qu'on appelle classiquement une contusion de la hanche, la radiographie montre une lésion osseuse, si minime soit-elle.

COMMUNICATION

A propos de la surrénalectomie dans la gangrène des extrémités,

par M. **Leriche**, correspondant national.

Les observations de Hertz et le rapport de Cadenat dans la séance du 27 juin sur les effets et les résultats de la surrénalectomie dans la gangrène des extrémités me mettent dans une situation paradoxale.

Il se trouve, en effet, que Hertz, que Cadenat, comme antérieurement M. Hartmann, prennent contre moi la défense de la sympathectomie péri-artérielle dans les artérites oblitérantes, alors que tant d'autres m'ont, à maintes reprises, reproché tout justement d'avoir préconisé cette opération dans les artérites, maladies dans lesquelles, paraît-il, elle ne donne rien.

On me permettra, je l'espère, quelques remarques à ce sujet, et ensuite quelques réflexions sur la surrénalectomie.

1° *Tout d'abord parlons de la sympathectomie* :

Je dis depuis plusieurs années que la sympathectomie péri-artérielle ne peut être utile que là où les petits vaisseaux périphériques sont encore dilatables. Or, dans la maladie de Buerger, il n'en est pas ainsi habituellement. Il y a en effet presque toujours, dans la thrombo-angéite, un état de dilatation habituelle des artérioles périphériques (probablement aussi des capillaires) par le fait d'une simple adaptation fonctionnelle. C'est à cause de cela qu'il y a dans cette maladie une érythromélie caractéristique. C'est ce qui fait que les injections de substances opaques dessinent au pied un réseau artériolaire beaucoup plus riche que d'habitude, comme je l'ai signalé. C'est ce qui sauve longtemps la nutrition du membre, alors que sa fonction est très diminuée et que les grosses artères sont complètement oblitérées. Mais c'est pourquoi la sympathectomie y est généralement inutile : le résultat qu'elle peut donner est déjà en partie réalisé du fait même de la maladie. En outre, le plus ordinairement, et souvent dès son début clinique, la maladie de Buerger est très périphérique : les oblitérations sont basses, portent sur la fin de la tibiale postérieure, sur la pédieuse, sur les plantaires, et de ce fait il n'y a pas possibilité mécanique d'un plus grand afflux de sang à la périphérie. C'est pour cela que la sympathectomie péri-artérielle ne peut habituellement rien faire dans la thrombo-angéite. Je ne

compte pas comme effet utile une amélioration de dix ou quinze jours de durée. C'est pour ce motif anatomo-physiologique que depuis des années je déconseille la sympathectomie péri-artérielle dans cette maladie comme indication courante.

Je sais bien que l'on a eu cependant de temps en temps de très beaux succès avec elle. Dans mon rapport au *Congrès de Chirurgie*, en 1927, j'ai rappelé que Georges Müller avait dit à l'*American Surgical Association*, en 1926, avoir eu par exception de remarquables sédations de la douleur, avec la sympathectomie péri-artérielle, dans la maladie de Buerger; qu'Archibald avait déclaré avoir eu, lui aussi, quelques très beaux résultats dans la thrombo-angéite. J'ai cité le travail de Bertram Bernheim paru dans *Surgery Gynecology and Obstetrics*, en juin 1925, où se trouvent rapportés quelques succès « surprenants et propres à donner un réel optimisme ». A ces faits M. Hartmann a ajouté ses deux belles observations que je le remercie d'avoir publiées. Il ne faut donc pas condamner complètement l'opération et j'ai, peut-être, par un scrupule que l'on comprendra, été trop catégorique.

Mais si j'enregistre ces succès avec une grande satisfaction, si je ne fais aucune difficulté pour me convertir à la sympathectomie, je ne le fais que sous condition. Les quelques succès durables publiés m'encourageront à étudier, de plus près encore que je ne l'ai fait jusqu'ici, les cas que j'aurai l'occasion d'observer dans l'avenir, pour voir si certains d'entre eux ne sont pas justiciables de la sympathectomie, mais j'ai peur de n'en pas trouver beaucoup pour le motif que j'ai indiqué ci-dessus. Car quand les vaisseaux périphériques sont oblitérés, le niveau de la sympathectomie importe peu : elle échoue toujours. Dans des observations que j'ai rapportées ici même, il y a deux ans, j'avais fait sans succès des sympathectomies autour de la bifurcation de l'aorte et autour des artères iliaques. Il était difficile d'aller plus haut. Et plus tard, quand il m'a fallu amputer, j'ai vu que les segments inférieurs des artères de la jambe et du pied étaient oblitérés comme la fémorale. J'ai alors compris pourquoi j'avais échoué.

En résumé, je pense qu'*il est bon de savoir que dans certains cas la sympathectomie péri-artérielle peut permettre d'obtenir de longues rémissions dans la maladie de Buerger, et qu'il faut chercher à dépister ces cas, mais je crains qu'ils ne restent des exceptions tant que nous ne serons pas mieux fixés sur les signes de début de cette maladie, tant que nous ne verrons pas les malades plus tôt.*

2° Reste la question de la *surrénalectomie*.

Je n'ai jamais dit que la surrénalectomie était sûrement l'opération pathogéniquement adéquate dans les thrombo-angéites, mais j'ai dit, et je pense, que les résultats que j'ai obtenus montrent qu'il faut continuer d'étudier cette opération, parce qu'elle m'a donné plus qu'aucune autre. Je suis de plus en plus de cet avis, et je me refuse plus que jamais à croire que dans cette maladie il faut désormais se contenter d'amputer.

Mais il est bien évident qu'il ne faut pas demander à la surrénalectomie

de guérir une gangrène. Je ne crois pas qu'Oppel dont les travaux sont assez difficiles à lire, même en dehors de la difficulté linguistique, ait jamais eu cette idée. Elle serait absurde. En tous cas, pour ce qui me concerne, je pense que la surrénalectomie ne peut que modifier la progression de l'endartérite, qui supprime le spasme, et qu'elle ne peut pas agir sur la gangrène à proprement parler. A ce point de vue, le titre même de la communication de Hertz qui parle de surrénalectomie dans la gangrène me semble contraire à l'attitude d'esprit que nous devons avoir vis-à-vis de la surrénalectomie.

On ne peut même pas demander à cette opération de supprimer la claudication intermittente.

La claudication est l'expression d'une oblitération artérielle définitive, et rien à ma connaissance ne peut faire qu'une grosse artère oblitérée par endartérite pariétale ne demeure toujours une artère oblitérée. Certes il peut y avoir tunnellisation d'un caillot organisé, mais le bénéfice physiologique de cette tunnellisation est mince et, cliniquement, n'a aucun intérêt[1]. La claudication est incurable comme la lésion même qui la cause. Il ne faut demander à la surrénalectomie que ce qui est possible, c'est-à-dire l'arrêt d'évolution de la maladie, la suppression immédiate des symptômes douloureux et des phénomènes trophiques, en somme l'arrêt de tout ce qui relève d'une exagération de la spasmodicité artérielle. Si l'on veut, *la surrénalectomie ne peut être pour le moment qu'une opération à objectifs limités.* Plus tard, si les résultats déjà acquis se stabilisent, si la valeur de la surrénalectomie se confirme, nous lui demanderons, avant le stade de la gangrène et de la claudication, d'enrayer la marche de la maladie dès ses premiers symptômes, et alors elle sera peut-être une opération vraiment curatrice qui, arrivant avant qu'il n'y ait des lésions incurables, rentrera dans le cycle des thérapeutiques efficaces.

Je ne me base pas pour dire cela sur des raisonnements, mais je m'appuie sur des faits. Mes observations ont été rapportées intégralement dans la thèse de mon interne Stricker qui a été soutenue le 13 juillet[2]. Stricker travaille avec moi la question des artérites depuis trois ans. Il a vainement cherché à provoquer chez les animaux des lésions artérielles identiques à celles de l'homme, soit avec des extraits de cortico-surrénale, soit avec des extraits de médullo-surrénale, soit avec des homogreffes surrénaliennes. La question expérimentale demeure donc entière, et ni l'un ni l'autre nous ne pouvons apporter une démonstration expérimentale en faveur des idées de Oppel.

Mais je ne crois pas qu'il faille s'en étonner. Alors que nous connaissons si mal la physiologie vraie de la surrénale et que, hier encore, on discutait pour savoir s'il y a vraiment de l'adrénaline dans le sang, est-il bien étonnant que l'on ne réussisse pas à créer des maladies qui doivent tenir à une viciation fonctionnelle de la glande simplement en augmentant la quantité du produit normal? Je ne le crois pas, car il est peu pro-

1. Leriche : Une artère complètement oblitérée peut-elle redevenir perméable? *Lyon Chirurgical*, t. XXIII, n° 4, juillet 1926, p. 453.

2. Stricker : De la surrénalectomie unilatérale dans le traitement des artérites et de certains syndromes vasculaires. Strasbourg, 1928.

bable que si les thrombo-angéites sont d'origine surrénalienne le produit qui les cause soit une adrénaline normale. Si toutes nos glandes ont un parenchyme de luxe, nous n'avons certainement nulle part une sécrétion de luxe, et la surrénalectomie ne doit pas plus viser à réduire un excès physiologique, qui certainement n'existe pas, que la thyroïdectomie ne cherche à le faire dans la maladie de Basedow. Nos glandes n'étant pas capables d'avoir des sécrétions en excès, si elles ont une déviation fonctionnelle, la maladie naît d'un produit mal élaboré et non d'un produit surabondant comme quantité. *Il n'y a certainement pas une hyperépinéphrie. Il ne peut y avoir qu'une dysépinéphrie.*

D'où la difficulté de toutes les tentatives expérimentales. Mais il y a autre chose encore. Quand on parle d'action surrénalienne sur les artères, on ne songe pas assez au circuit que doit accomplir le produit surrénalien avant d'arriver aux artères. Déversé dans la veine surrénale, il s'en va par des voies diverses dans le cœur droit, mélangé à toutes sortes d'autres produits. Il s'en va faire le tour de la circulation pulmonaire avant de revenir dans le cœur gauche et d'atteindre les artères. Connaissant cela, qui donc aurait la naïveté de penser que c'est l'adrénaline telle que nous la connaissons qui agit sur la paroi artérielle ? Qui oserait soutenir que l'on se met dans des conditions d'expérimentation proches des conditions que la maladie réalise, en injectant à un animal normal des extraits pharmaco-dynamiques commerciaux ?

Poser la question ainsi c'est, je crois, montrer que dans l'état actuel de nos connaissances la dysépinéphrie, qui retentit sur les artères, ne peut pas être étudiée expérimentalement. Et personnellement je n'attache pas grande importance aux recherches qui tendent à montrer que, chez des artéritiques, il y a excès d'adrénaline dans le sang.

Il y aurait bien d'autres questions à soulever à ce sujet pour montrer la complexité du problème et l'impossibilité de le résoudre en un clin d'œil avec quelques observations cliniques. Un des grands intérêts de cette question vient à mon avis de ce qu'elle permet d'aborder, dans des conditions nouvelles, l'analyse des problèmes si difficiles de la trophicité et des troubles trophiques, et celui des actions artério-spasmodiques. Dans tout ce qui touche aux artérites, nous parlons toujours de spasme, mais nous serions bien en peine de dire comment nous concevons le spasme. Est-ce une contraction subite et passagère ? Est-ce une contraction durable, une hypertonie de longue durée ? Le spasme peut-il suffire, à lui seul, à créer la gangrène ? Ne trouble-t-il pas, s'il dure, la nutrition de la paroi artérielle ? Toutes ces questions sont encore sans solution. On doit les étudier à travers le problème thérapeutique des artérites soit par la sympathectomie, soit par la surrénalectomie. Cela demande du temps. Ce n'est pas très facile. Et c'est pour cela que l'on ne doit pas à mon avis formuler en ces matières des jugements péremptoires et précipités.

On le doit d'autant moins que, je le répète, à côté de quelques résultats négatifs la surrénalectomie a déjà donné, parfois, des résultats thérapeutiques supérieurs à tous ceux que nous connaissons jusqu'ici. Je ne sais pas

pourquoi M. Hertz, dans son jugement, ne veut tenir compte que de ses échecs et n'attacher par exemple aucune importance à son observation I qui relate un succès de vingt et un mois. Coïncidence ! Rémission spontanée ! Et cependant il nous dit (p. 956) : « Le malade ne dort plus tant ses douleurs vont en augmentant et de façon continue. Opération. Dès le lendemain, le malade dort, il ne souffre plus. Transformation du pied. Et cela dure depuis vingt et un mois ».

Vraiment, les coïncidences sont une explication commode quand on veut démontrer qu'une opération ne vaut rien.

Et, dans les autres observations de Hertz, je trouve des faits qui ne sont pas si négatifs que cela. Je laisse de côté le cas 2 qui a trait à une gangrène sénile, et le cas 6 qui concerne une artérite syphilitique, maladies pour lesquelles la surrénalectomie n'était certainement pas indiquée. Mais il n'en est pas de même de l'observation V.

Voici un malade qui est atteint de thrombo-angéite depuis vingt-trois ans, qui a été successivement amputé de ses orteils, des deux jambes, des deux cuisses, qui présente une ulcération douloureuse sur un de ses moignons de cuisse et qui a des troubles trophiques mutilants progressifs dans la main droite depuis dix ans. Des sympathectomies ont échoué. Hertz fait une surrénalectomie le 28 mars 1927 : l'ulcération du moignon guérit en dix jours. Les mains s'améliorent. Neuf à dix mois plus tard, l'état des mains reste toujours amélioré. Le moignon de cuisse reste cicatrisé : la peau y est blanche et souple. Il n'y a aucune fatigue générale.

Je me demande pourquoi Cadenat n'inscrit pas cette observation de Hertz à l'actif de la surrénalectomie, et pourquoi cette observation est mise par Hertz lui-même à la colonne des améliorations temporaires. Je me demande aussi comment, après avoir observé un cas pareil, qui marque bien la faillite des amputations, Hertz peut dire que dans la maladie de Buerger il faut se contenter d'amputer, et que rien autre ne vaut d'être tenté.

En fin de compte, la statistique de Hertz vaut mieux que ce qu'il en dit ; il s'y trouve 3 succès sur 5 cas très anciens. Ce n'est déjà pas si mal. Ajouterai-je que le cas 5 n'est pas favorable à l'opinion qui veut voir dans la surrénalectomie une sympathectomie déguisée, puisque l'ablation de la glande a réussi là où deux sympathectomies avaient échoué.

Je ferai remarquer encore que l'observation VII de Hertz est aussi en faveur de la surrénalectomie, puisque, dix mois après l'opération, on note : « Cet hiver, une seule petite érosion au lieu que les hivers précédents tous les orteils étaient ulcérés. Pour la première fois depuis sept ans, pas d'œdème du pied ni de changement marqué de couleur du pied ». Je sais bien que ce malade souffre encore des deux côtés lorsqu'il est debout. Mais est-il étonnant qu'une opération ne guérisse pas complètement une maladie qui évolue cliniquement depuis sept ans et biologiquement depuis bien plus de temps encore probablement.

Ne connaissons-nous pas des ulcéreux, des lithiasiques, des appendiculaires qui souffrent encore après leur opération ? N'y a-t-il pas des basedowiens qui gardent, après thyroïdectomie, du tremblement, de la tachy-

cardiè ou de l'exophtalmie? En conclue-t-on que les opérations qui leur ont été appliquées ne valent rien? En matière d'artérite, il est bien certain qu'aussi longtemps que nous opérerons des malades au stade des oblitérations étendues il faudra nous résigner à n'avoir que des résultats médiocres, incomplets et partiels. Je suis surpris que l'on s'en étonne encore. Il est probable que nous n'aurons de bons résultats qu'en opérant précocement. Et cependant, même au stade tardif, on peut trouver à la longue, après la surrénalectomie, les tests physiologiques d'une amélioration circulatoire progressive. Je viens de revoir, le 13 juillet, un surrénalectomisé du 3 décembre 1927 (obs. VII de la thèse de Stricker). Il dit ne pas pouvoir travailler, mais il est venu à l'hôpital à bicyclette; il va bien; il n'a presque plus de douleur, n'a aucun trouble trophique et présente aux avant-bras et aux jambes un retour d'oscillations surprenant alors que depuis longtemps elles y étaient abolies.

Ne soyons donc pas trop exigeants et, dans cette question complexe, sachons faire le double bilan des redressements impossibles et des états réparables.

Et puis, il ne faut pas oublier non plus que les surrénales ne sont pas les seuls organes chromaffines de l'économie, et qu'il est fort possible que le phénomène primitif dans les artérites ne soit pas toujours seulement une dysépinéphrie. Elle peut être une *dyschromaffinie*, si ce mot, un peu barbare, peut être employé. Et il est évident que dans ces cas la surrénalectomie est inopérante. Ne concluons donc pas encore. Je prie simplement ceux que la question intéresse de lire avec soin les observations de la thèse de Stricker. Je crois qu'ils seront convaincus que l'idée de Oppel mérite d'être retenue. Songeons à la maladie de Basedow.

Aujourd'hui, nous admettons tous que la thyroïdectomie est le vrai traitement de la maladie de Basedow. Chacun a oublié les condamnations formelles dont cette opération a été tant de fois l'objet ici et ailleurs. A-t-on assez dit qu'elle était illogique, dangereuse, que les résultats n'étaient pas stables, etc...! Et cependant...

Quant à prétendre que la surrénalectomie n'agit qu'en tant que sympathectomie, c'est tout simplement ressusciter un vieil argument qui traîne depuis trente ans dans tous les manuels de physiologie au chapitre de l'historique de la découverte des glandes à sécrétion interne. On a dit autrefois que si l'ablation du corps thyroïde donnait des accidents, c'était à cause du traumatisme nerveux que l'opération produisait. On a dit que si l'hémithyroïdectomie agissait dans la maladie de Basedow, c'était parce qu'elle était une sympathectomie inconsciente. On a dit que si la pancréatectomie expérimentale était suivie de diabète, c'était à cause du traumatisme nerveux opératoire. Que reste-t-il de tout cela aujourd'hui? Rien.

Vraiment, je me refuse à croire que si l'ablation d'une surrénale, organe sécréteur d'adrénaline, substance vaso-constrictive, a un effet, la surrénalectomie n'y est pour rien.

Sans doute, la surrénale a une riche innervation sympathique. Sans doute, embryologiquement, la substance médullaire provient des ganglions

sympathiques par l'intermédiaire des sympathogonies, et il y a balancement entre le sympathique et le système chromaffine. Mais cela n'empêche pas que la médullo-surrénale ne soit une glande adrénalinogène, et on ne peut pas négliger ce fait qui est de quelque importance dans la discussion des effets de la surrénalectomie.

En tout cas, personnellement, je n'ai jamais eu avec les opérations sympathiques quelles qu'elles soient des effets généraux aussi nets et aussi durables qu'avec la surrénalectomie. Il ne me viendrait pas à l'idée de mettre ces opérations sur le même plan. Je les connais cependant bien l'une et l'autre. Que leurs effets se ressemblent, cela n'a rien d'étonnant, puisque physiologiquement les actions attribuables à l'adrénaline se ramènent peut-être en définitive à une seule : l'excitation des terminaisons sympathiques (Tournade), mais cela ne veut pas dire qu'ils sont fatalement de même qualité.

Ce n'est pas à dire que je considère la surrénalectomie comme une opération idéale. J'ai toujours pensé qu'elle représentait un trop gros sacrifice et, dès mes premières opérations, j'ai songé à énerver la glande purement et simplement. A mon instigation Stricker a essayé cette opération sur le cadavre. Il ne l'a pas réussi. Sur le vivant, j'ai plusieurs fois cherché à voir les pédicules nerveux de la surrénale. Je ne suis pas arrivé à les isoler. D'autres seront peut-être plus heureux que moi ou plus adroits. Je le souhaite, car Pende a montré que l'énervation de la glande entraîne, en quelques semaines, une atrophie presque exclusivement localisée au tissu chromaffine. Ce serait donc l'opération de choix.

Comme je l'ai déjà dit, j'ai essayé deux fois chez l'homme l'ablation de la médullaire seule conformément à l'idée très juste de Costantini. Mais je n'ai pas réussi : la glande était trop fragile. Chez les animaux, la médullo-surrénalectomie est cependant réalisable comme l'a montré Houssay ; mais il est difficile de l'enlever toute, et divers physiologistes ont justement critiqué cette opération à cause de son manque de précision.

De tout ceci, je veux conclure simplement que la question de la surrénalectomie dans la maladie de Buerger ne doit pas être enterrée prématurément comme on tend à vouloir le faire et comme on l'a fait si souvent dans le passé avec beaucoup de légèreté pour tant de sujets difficiles. Le problème reste posé. Il mérite qu'on en poursuive la solution, et personnellement je continuerai à faire des surrénalectomies quand cela me paraîtra indiqué.

PRÉSENTATIONS DE MALADES

Tumeur lymphoïde maligne du cæcum, englobant le cæcum et le côlon ascendant, l'iléon terminal et une anse grêle haute, fistulisée dans le côlon. Résection complète de la pièce en un temps (Examens histologiques de l'Institut Curie et du professeur Lecène). Résultat excellent au quinzième mois,

par **M. J. Braine**, chirurgien des hôpitaux.

M. Roux-Berger, rapporteur.

Reconstitution du sphincter de l'urètre chez la femme au moyen du droit interne de la cuisse,

par **M. Madier.**

M. Grégoire, rapporteur.

Reconstitution de la clavicule par une greffe osseuse,

par **M. Madier.**

M. Mouchet, rapporteur.

PRÉSENTATIONS DE PIÈCES

Amputation abdomino-périnéale du rectum, avec hystérectomie, pour cancer postérieur du vagin,

par **M. J.-L. Faure.**

Messieurs, je crois devoir vous présenter cette pièce, parce qu'elle illustre d'une façon très démonstrative une idée que je crois bonne, au sujet des cancers étendus de la partie postérieure du vagin.

Vous savez que le cancer du vagin, dans certaines conditions, est ou

tout au moins était considéré comme à peu près au-dessus des ressources de la chirurgie.

Le cancer de la partie inférieure, se traite comme un cancer de la vulve par large exérèse périnéale.

Le cancer de la région tout à fait supérieure lorsqu'il est peu étendu, s'opère comme un cancer du col, par hystérectomie large, et ablation d'une collerette vaginale allant jusqu'au-dessous du foyer malade.

Mais le cancer de la partie moyenne, ou le cancer supérieur descendant un peu bas est très difficile à opérer, soit qu'on l'attaque par en bas, soit qu'on l'attaque par en haut. Il est à peu près impossible de l'enlever convenablement. Il se déchire, et l'opération est insuffisante. Comme c'est un cancer pavimenteux, mieux vaut le traiter par le radium.

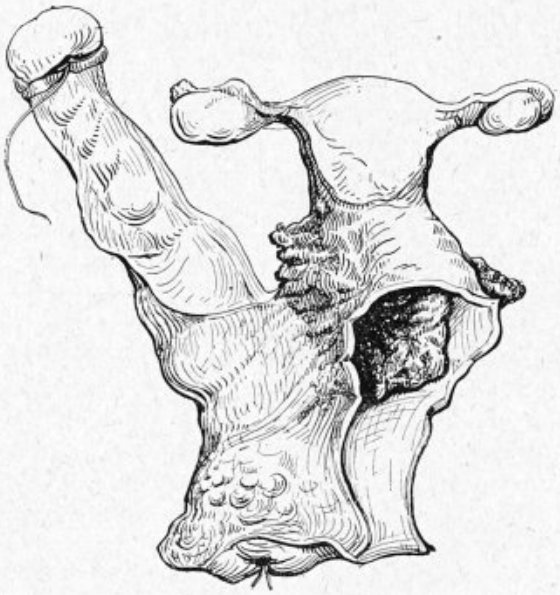

FIG. 1.

Cependant, quand on se trouve en présence d'un cancer postérieur, développé vers le rectum, je pense qu'il y a mieux à faire. On n'hésite pas un instant, devant un cancer du rectum adhérent à l'utérus et au vagin, à enlever en même temps le rectum, l'utérus et la paroi postérieure du vagin par une amputation abdomino-périnéale, qui donne des guérisons communes.

Je ne vois pas pourquoi, devant un cancer du vagin adhérent au rectum, on n'emploierait pas la même méthode. Dans ces conditions, en effet, on peut enlever un bloc comprenant le rectum, l'utérus, la partie postérieure du vagin et obtenir ainsi une guérison durable, impossible si l'on tient à ménager le rectum.

C'est ce que j'ai fait, il y a trois semaines. Voici la pièce, qui est fort belle et dont je donne ici la reproduction.

La technique n'a rien de particulier. Et l'opération a été relativement simple.

Ma malade, à laquelle j'avais mis un Mikulicz périnéal, a été admirablement bien portante pendant huit jours. Voici d'ailleurs sa courbe. Elle n'a pas dépassé 38. Mais le Mikulicz n'a pu arrêter, comme il le fait à peu près toujours, que les terribles accidents septiques des premiers jours. Le dixième jour, alors que nous la croyions guérie, elle a eu une défaillance soudaine et est morte en vingt-quatre heures.

C'est la deuxième opérée que je perds sur dix abdomino-périnéales. La première est morte d'étranglement herniaire par pénétration d'une anse grêle dans la suture péritonéale. Depuis cet accident, je ne péritonise plus, et je crois que cela vaut mieux. Celle-ci a succombé à des accidents de septicémie tardive, et voilà de ce fait ma mortalité dans cette opération qui monte à 20 p. 100. Je n'en suis pas mécontent.

Je n'insiste pas davantage. Je répète seulement, parce que c'est la conclusion que je voudrais tirer de cette opération, que nous ne sommes plus désarmés contre les cancers de la paroi postérieure du vagin, quelque étendus qu'ils soient du côté du rectum. Il faut les traiter comme les cancers du rectum étendus au vagin, par l'extirpation large, abdomino-périnéale, du rectum, de l'utérus et de la partie postérieure du vagin.

La pièce que je vous présente démontre que l'on peut faire par ce procédé une opération satisfaisante et permettant de guérir une lésion incurable par des interventions moins étendues.

M. **Cunéo** : Les réflexions de M. Faure à propos de la pièce qu'il nous montre sont très justes. Un cancer du col ou du vagin propagé au rectum doit être traité par l'ablation simultanée du tractus génital et du rectum. La propagation inverse comporte la même conduite.

Plusieurs chirurgiens ont fait remarquer que cette ablation simultanée était plus facile que l'extirpation isolée du rectum. Cela ne me paraît pas douteux.

Je pense qu'en raison du large accès que donne sur la cavité pelvienne l'ablation du rectum, de l'utérus et du vagin, l'opération peut être entièrement conduite par la voie coccy-périnéale. Après avoir extériorisé le rectum et le côlon pelvien d'une part, l'utérus et le vagin d'autre part, on peut arriver à lier le pédicule hémorroïdal supérieur aussi haut que par la voie abdominale et assurer ainsi l'exérèse ganglionnaire suffisante.

La fermeture de la brèche péritonéale ne présente aucune difficulté. On se borne à tamponner la cavité pelvienne. On évite ainsi de toucher à la paroi abdominale et de placer un Mikulicz.

L'opération ainsi conduite m'a frappé par sa mortalité réduite et par l'excellence de ses résultats éloignés.

Ablation d'une tumeur maligne du sein au moyen du couteau diathermique,

par MM. **Proust** et **Vignal**.

J'ai l'honneur de vous présenter en mon nom et en celui de M. le Dr Vignal ce sein atteint de néoplasme adhérent aux muscles et à la paroi thoracique. sein dont l'ablation a été faite au moyen du couteau diathermique. Lorsque cet été je me suis rendu à Londres, j'ai vu mon éminent collègue et ami Sampson Handley pratiquer par cette méthode de remarquables ablations du sein. Il a insisté auprès de moi sur les conditions d'asepsie cellulaire parfaite qu'il obtenait au moyen de cette méthode et sur les grands avantages qu'il lui reconnaissait. J'avais déjà été très favorablement impressionné par l'article d'Anderson[1] sur cette question. Pour avoir absolument toute tranquillité au sujet des conditions électriques de l'application, j'ai eu recours à la collaboration de mon ami le Dr Vignal qui est dans le service de mon collègue Aubourg où il dirige la partie électrologique et diathermique. Nous avons employé ensemble un appareil de diathermie à ondes entretenues, c'est-à-dire à lampes, appareil établi par M. Gondet et construit par la maison Beaudoin qui nous a donné toute satisfaction. J'ai suivi à peu de chose près *la technique recommandée en France par Debedat et Bardon*[2] au mois de février 1928. Le seul point où je diffère d'eux, c'est qu'à la manière d'Handley je suture complètement la plaie opératoire au lieu de me contenter de rapprocher les bords avec des bandelettes de diachylon.

Je voulais vous montrer cette pièce pour insister sur ce fait qu'à condition d'éviter tout contact prolongé on n'a pas de carbonisation et qu'il s'agit d'une véritable section nette, comme au bistouri, mais avec l'avantage d'une stérilisation immédiate. Le seul ennui de la section diathermique est qu'il est bien difficile d'éviter les contractions musculaires liées à l'ouverture ou à la fermeture du courant ou à ses brusques variations d'intensité. C'est de la contraction musculaire locale dont on peut donner la démonstration suivante : après l'ablation totale du sein, j'ai pratiqué des sections au niveau de la tumeur avec des contacts plus ou moins prolongés, de façon à obtenir ultérieurement des préparations permettant de mesurer sur la tranche l'étendue de la zone de coagulation ; or, sur ce sein enlevé et posé sur une table, j'obtenais à chaque passage du courant des contractions importantes du muscle pectoral extirpé avec la tumeur. J'ajoute, du reste, que ces contractions musculaires qui peuvent être

1. Anderson : Surgical diathermy in breast cancer. The application of the arc electrode or cutting current to the radical operation. *Brit. Jour. Surg.*, Bristol, n° 59, 15 janvier 1928, p. 500.

2. Debedat et Babdon : Ablation des tumeurs malignes du sein par la diathermie. *Journ. Méd. de Bordeaux*, t. CV, n° 3, 10 février 1928, p. 93.

gênantes au cours de l'opération ne retentissent pas sur l'état de la malade dont la narcose reste tranquille et dont le rythme du pouls ne subit aucune modification.

PRÉSENTATION DE RADIOGRAPHIE

Urétérographie rétrograde d'une oblitération urétérale basse génératrice d'hydronéphrose chez une ancienne hystérectomisée,

par M. **Maurice Chevassu.**

Voici l'urétérographie rétrograde d'une malade porteuse d'une volumineuse hydronéphrose droite. Les sondes urétérales s'arrêtent à 5 centi-

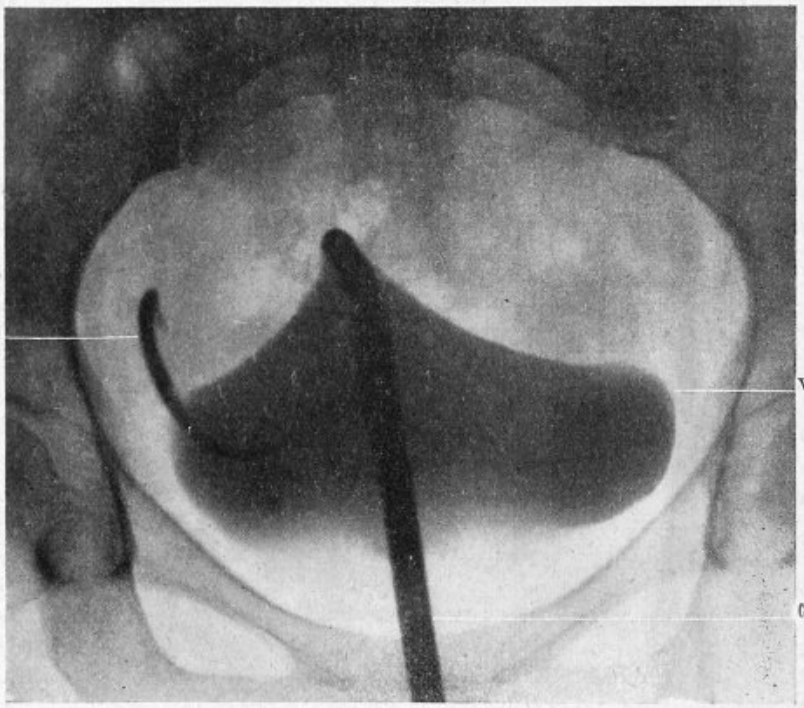

Cliché Moret.

FIG. 1.

mètres à droite, et l'exploration fonctionnelle permet de constater l'absence complète du fonctionnement du rein droit. L'urétérographie montre que

l'extrémité inférieure de l'uretère est réduite à un moignon dont le calibre a approximativement celui d'un uretère normal, mais qui s'arrête en cul-de-sac à 5 centimètres environ de l'orifice urétéral.

Aucun calcul n'est visible sur les radiographies. Il paraît très probable que l'oblitération urétérale a été consécutive à une hystérectomie faite il y à une dizaine d'années.

ÉLECTIONS DE COMMISSIONS

I. — Commission pour l'examen des mémoires déposés pour le prix Dubreuil.

Nombre de votants : 58.

MM.	Picot	55 voix.	Élu.
	Sébileau	55 —	Élu.
	J.-L. Faure	55 —	Élu.
	Bulletins nuls	3	

II. — Commission pour l'examen des mémoires déposés pour le prix Duval-Marjolin.

Nombre de votants : 59.

MM.	Mathieu	54 voix.	Élu.
	Gernez	54 —	Élu.
	Lapointe	54 —	Élu.
	Bulletins nuls	5	

III. — Commission pour l'examen des mémoires déposés pour le prix Chupin.

Nombre de votants : 49.

MM.	Souligoux	49 voix.	Élu.
	Baumgartner	49 —	Élu.
	Robineau	49 —	Élu.

IV. — COMMISSION POUR L'EXAMEN DES TITRES DES CANDIDATS AUX PLACES VACANTES DE CORRESPONDANTS NATIONAUX.

Nombre de votants : 43.

MM.	Arrou	43 voix.	Élu.
	Sieur	42 —	Élu.
	Michon	42 —	Élu.
	Mathieu	41 —	Élu.
	Lejars	3 —	
	Capette	1 —	

V. — La Société confirme par acclamation les pouvoirs de la Commission permanente chargée d'examiner les candidatures aux places vacantes de correspondants étrangers et composée de MM. Cunéo, Hartmann, Ombrédanne et Robineau.

Ces Commissions devront déposer leurs rapports dans la séance du 12 décembre.

ERRATUM

Bulletin du 3 novembre, séance du 24 octobre :

M. RICHARD : Au lieu de : Quatre cas, etc., *lire* : ***Résultat au bout d'une année de greffe d'Albee pour mal de Pott lombaire***, M. OMBRÉDANNE, rapporteur.

Le Secrétaire annuel, M. A. BRÉCHOT.

Imprimerie de la Cour d'Appel, 1, rue Cassette, Paris.

BULLETINS ET MÉMOIRES

DE LA SOCIÉTÉ NATIONALE DE CHIRURGIE



Séance du 14 novembre 1928.

Présidence de M. Ombrédanne, *président.*

PROCÈS-VERBAL

La rédaction du procès-verbal de la précédente séance est mise aux voix et adoptée.

CORRESPONDANCE

La correspondance comprend :

1° Les journaux et publications périodiques de la semaine.

2° Des lettres de MM. Chevassu et Moure, s'excusant de ne pouvoir assister à la séance.

3° Un travail de M. Lombard, correspondant national, intitulé : *Tumeur blanche du genou. Opération de Robertson-Lavalle. Résultat après huit mois.*

4° Un travail de MM. Cornioleky et Second (Genève), intitulé : *Goitre aberrant de la région pneumogastrique gauche. Bradycardie paroxystique. Opération. Guérison.*

M. Lenormant, rapporteur.

5° Un travail de M. Duval (Le Havre), intitulé : *Volumineuse tumeur paranéphrétique. Opération. Guérison.*

M. Michon, rapporteur.

6° Plusieurs brochures sur des sujets chirurgicaux envoyées par M. R. Hernandez (de Salta, République Argentine). Ces brochures seront déposées dans la bibliothèque de la Société et des remerciements sont adressés à l'auteur.

RAPPORTS

Luxation du ménisque interne. Blocage du genou irréductible,

par MM. H. Welti et J. Arviset.

Rapport de M. Albert Mouchet.

MM. Welti et Arviset nous ont adressé, en mai dernier, une intéressante observation de rupture du ménisque interne avec blocage irréductible qu'ils ont dû opérer d'urgence.

Léon D..., dix-neuf ans, employé de bureau, est admis, le 17 décembre 1927, à l'hôpital de Vaugirard (service du Dr Pierre Duval).

Le 15 décembre, en faisant du saut en hauteur, à la suite d'un effort violent, le malade prend contact avec le sol en portant à faux sur sa jambe gauche. Il ressent une douleur vive et un craquement au niveau du genou. D'emblée, le membre se trouve bloqué, demi-fléchi, et les tentatives de flexion et d'extension restent vaines. Le malade est transporté chez lui. Il souffre toute la nuit. Les douleurs sont lancinantes ; elles se calment progressivement vers le matin.

Le 16 décembre, un médecin appelé fait le diagnostic de lésion du ménisque interne avec blocage du genou. Il ne parvient pas à réduire la luxation méniscale et conseille le transport à l'hôpital.

Le 17 décembre, examen du malade au moment de son admission. La jambe gauche est immobilisée en demi-flexion, le genou étant fléchi à 70° environ. *Une légère flexion est possible, mais elle est rapidement arrêtée par une résistance élastique,* et le genou se replace dans sa position primitive. De même toute extension est impossible.

La synoviale semble distendue par un léger épanchement et sa tension est surtout manifeste sur la face antérieure du condyle interne, en dedans de la rotule. Il existe une douleur très nette au niveau de l'interligne fémoro-tibial, en avant du condyle interne, dans toute la zone comprise entre celui-ci et le ligament rotulien.

Antécédents : Il y a deux ans, le malade a reçu, au niveau du creux poplité, un violent coup de pied. Il a souffert de sa jambe pendant quelques jours. Elle était un peu enraidie. Mais le genou n'était nullement tuméfié.

Opération d'urgence : le 17 décembre. Dr Welti. Aide : M. Arviset, interne du service. Après application d'une bande d'Esmarch, incision horizontale sur la face interne de l'interligne. Section de la capsule et du ligament latéral interne. L'incision s'étend très loin en arrière, vers l'extrémité postérieure du condyle. L'articulation étant ouverte, un peu de liquide séro-sanguinolent s'écoule. En faisant bâiller l'interligne, on voit le ménisque interne luxé dans l'échancrure intercondylienne, et disposé en anse de seau. Il est placé de champ, son bord axial au contact du plateau tibial, son bord périphérique devenu supérieur. Sa corne antérieure n'est pas désinsérée, et le ménisque, comme devenu trop long, est plissé sur lui-même, dessinant une concavité postérieure

sur laquelle vient buter la partie antérieure du condyle. Le ménisque a perdu ses connexions avec la capsule dans toute son étendue, exception faite pour son quart postérieur en arrière du ligament latéral.

Nous sectionnons la corne antérieure du ménisque, puis nous le remettons en place en l'attirant en dehors. Le passage du ménisque sous le condyle s'accompagne d'une sensation de ressaut. Nous constatons alors que l'extension complète du genou est redevenue possible. Le ménisque est extirpé en totalité. La libération de sa partie postérieure est difficile. Notre aide propulse énergiquement en avant le plateau tibial, le genou étant en flexion aiguë avec rotation externe. Cette manœuvre expose parfaitement la corne postérieure et facilite son extirpation.

En résumé, le ménisque luxé s'interposait en avant comme une cale entre le condyle et le plateau tibial. En un point, un petit épaississement était visible sur son bord libre. Mais le blocage était peut-être également en rapport avec la tension de la partie postérieure du ménisque, celle-ci semblant brider en arrière l'extrémité postérieure du condyle.

Suture du ligament latéral et de la capsule : surjet à points passés au catgut, le genou étant fléchi.

Suites opératoires normales. Le genou fut immobilisé en demi-flexion sur attelle de Bœckel pendant douze jours. Ablation des fils au neuvième jour. Début de la mobilisation quatorze jours après l'intervention. La malade quitte l'hôpital le 8 janvier.

Le 27 janvier 1928, il n'existe aucun mouvement de latéralité. La flexion du genou est légèrement diminuée.

Le 2 mai 1928, le malade a recommencé à jouer au football au début de mars. Depuis ce moment, les muscles de la cuisse, qui ne semblaient pas agir sur le genou, se contractent à nouveau correctement. Aucune limitation de la flexion et de l'extension passives. Très légère limitation de la flexion active. Il n'existe aucun mouvement de latéralité. La mensuration de la cuisse ne révèle aucune atrophie.

L'observation de MM. Welti et Arviset est intéressante à plusieurs égards. Je note d'abord l'excellent résultat fonctionnel fourni par l'opération. Le blessé a repris sa place au football deux mois après l'extirpation de son ménisque interne. L'extension du genou est normale, la flexion passive aussi; la flexion active est très légèrement limitée. Il n'existe aucun mouvement de latéralité et cependant le ligament latéral interne a été totalement sectionné afin de bien exposer la partie postérieure du ménisque. « Un résultat parfait, disent MM. Welti et Arviset, est donc compatible avec la section de ce ligament ». Nous le savions depuis longtemps, mais il est toujours bon de le répéter.

Je suis heureux de noter que ces opérateurs n'ont pas hésité, pour se donner du jour, à inciser le ligament interne. Si j'insiste sur ce point, c'est parce que je constate avec étonnement la répugnance des chirurgiens anglais pour cette pratique. Dans le numéro d'octobre 1927 (p. 345) du *British Journal of Surgery*, un auteur anglais, qui analyse avec beaucoup d'amabilité notre livre avec Tavernier de *La Pathologie des Ménisques du genou*, ne craint pas de dire qu' « il est presque dans la consternation » en nous voyant préconiser l'incision du ligament latéral interne; il a toujours considéré que « la préservation de ce ligament était une nécessité essentielle de l'opération sur le ménisque interne ». Nous considérons avec

Tavernier que les avantages de l'incision de ce ligament ne sont plus discutables, que ses inconvénients sont nuls.

En ce qui concerne la *technique* adoptée, MM. Welti et Arviset ont fait la suture du ligament latéral interne avec un surjet de catgut ordinaire à points passés. L'emploi de sutures non résorbables leur semble inutile. Peut-être : j'avoue mes préférences pour les fils non résorbables, soie ou crin, mais j'admets parfaitement qu'on puisse avoir d'excellents résultats avec la suture au catgut.

On ne saurait trop approuver MM. Welti et Arviset quand ils disent, qu'outre la nécessité d'exécuter la suture, le genou étant fléchi, il importe de conserver au ligament toute sa hauteur. Dans le cas présent, le ménisque était désinséré, son ablation ne pouvait entraîner aucune perte de substance capsulaire. Lorsque le ménisque adhère encore à la capsule, suivant le conseil que nous avons donné avec Tavernier, MM. Welti et Arviset libèrent le ménisque détaché de sa base périphérique, afin que celle-ci soit respectée, ainsi que le segment correspondant de la capsule. Au contraire, la section de la capsule au-dessus et au-dessous des ménisques au niveau des articulations ménisco-fémorales et ménisco-tibiales aurait pour conséquence un sacrifice capsulaire inutile, et, le chirurgien ayant moins d'étoffe pour exécuter une bonne suture, les résultats seraient moins satisfaisants.

L'opéré de MM. Welti et Arviset ne fut immobilisé en demi-flexion que pendant quatorze jours. A ce moment des mouvements furent autorisés et, grâce à la bonne volonté du malade, les progrès furent rapides.

Au point de vue *pathogénique*, le blocage irréductible du genou était en rapport avec un déplacement du ménisque dans l'échancrure intercondylienne. Cette observation confirme donc un fait bien établi. Au cours de l'intervention, MM. Welti et Arviset ont recherché le mécanisme du blocage. Manifestement, le ménisque luxé faisait cale en avant du condyle. Mais, en outre, le quart postérieur du ménisque ayant conservé ses attaches capsulaires, après avoir quitté l'échancrure intercondylienne, se portait transversalement en dehors, en arrière du condyle. « Il nous a semblé, disent les opérateurs, que le ménisque bridait en quelque sorte l'extrémité postérieure de ce condyle. Ne pourrait-il accrocher dans certaines circonstances la crête qui limite en arrière la surface cartilagineuse ? Cette crête est au contact du plateau tibial dans une forte flexion et le ménisque se trouvant tendu sur elle comme une sangle dans l'extension du genou, celle-ci deviendrait impossible. De même, nous concevons que le ménisque puisse faire cale en arrière du condyle, et s'opposer à la flexion. Il en était vraisemblablement ainsi chez notre malade. Celui-ci percevait, en effet, une résistance élastique lorsqu'il cherchait à fléchir sa jambe, et cette sensation n'existait que dans les tentatives d'extension. Il serait intéressant d'examiner systématiquement l'extrémité postérieure du ménisque. Elle est toujours particulièrement large. Son rôle est peut-être plus important qu'il n'est classique de l'admettre dans le mécanisme des blocages irréductibles par luxation méniscale. »

Ces considérations pathogéniques méritent d'être retenues. Ainsi que

vous le voyez, l'observation qui nous a été adressée par MM. Welti et Arviset offre un grand intérêt; elle a été minutieusement prise, elle leur a fourni l'occasion d'un beau succès opératoire et de réflexions dont nous pourrons tous faire notre profit.

Je vous propose de remercier MM. Welti et Arviset de leur travail et de le publier dans nos Bulletins.

Maladie de Little traitée par l'opération de Forster Très bon résultat,

par M. Dim. M. Yovtchitch,
Chirurgien en chef
du Service des Enfants à l'Hôpital d'Etat de Belgrade.

Rapport de M. Étienne Sorrel.

Le Dr Yovtchitch nous a envoyé l'observation suivante :

Tzveta Tz..., âgé de sept ans et demi, est admis dans notre service de chirurgie infantile le 11 septembre 1925.

Les renseignements se rapportant à ses antécédents familiaux et personnels sont incomplets; ce que l'on sait de lui, c'est qu'il n'a jamais pu marcher ni se tenir debout et que son état ne s'améliore pas du tout avec l'âge.

A l'examen de l'enfant à son entrée à l'hôpital on constate :

Le petit malade, assis dans son lit, aurait l'air d'un être normal s'il ne présentait pas un strabisme convergent. Sa peau présente aussi des taches bleuâtres disséminées partout et en particulier sur les membres inférieurs.

La musculature du tronc est normale; celle des membres supérieurs paraît très développée (cela s'explique par le fait que l'enfant se servait de ses bras pour se déplacer) tandis que celle des membres inférieurs l'est moins. Le squelette paraît normal.

Avec ses membres supérieurs notre patient exécute presque aisément tous les mouvements qu'on lui demande de faire.

Par contre, si nous examinons de près ses membres inférieurs, le malade toujours couché, nous verrons que : les deux cuisses sont en adduction et en flexion sur le bassin; les jambes sont aussi fléchies sur les cuisses et les pieds en équinisme, les pointes en dedans. Le petit malade ne peut exécuter avec ses membres inférieurs aucun mouvement actif; les mouvements passifs ne sont pas possibles non plus à cause des contractures. Ces dernières sont constantes, mais apparaissent surtout aux moments où l'on demande à l'enfant d'exécuter un mouvement. En dehors de ces contractures nous ne trouvons aucune modification au niveau des articulations.

L'enfant ne peut pas non plus se tenir debout seul. La station debout n'est possible que si l'enfant est soutenu sous les bras, mais même alors elle est de très courte durée et l'enfant ne touche le sol que par les pointes des pieds. De plus, quand il est debout, les contractures sont plus grandes que dans la position couchée, ce qui fait que les flexions des cuisses et des jambes sont encore plus prononcées. *En un mot notre patient se trouve dans l'impossibilité d'exécuter, avec ses membres inférieurs, aucun mouvement coordonné.*

Tous ses réflexes et surtout les rotuliens sont très exagérés : le signe de

Babinski est positif de deux côtés; on n'arrive pas à provoquer le clonus des pieds. La sensibilité est normale.

Tous les autres organes paraissent normaux. Les réactions de Pirquet, de Wassermann et de Jacobsthal sont négatives. L'intelligence est assez bonne.

Il est évident qu'il s'agit, dans le cas présent, d'une paraplégie spasmodique qui n'a aucune tendance à l'amélioration.

Par ailleurs, l'enfant appartient à une très pauvre famille paysanne pour laquelle il est une très lourde charge. Pour cela la famille réclame, d'après ce qu'on nous a fait savoir, de faire quelque chose afin qu'il puisse marcher; dans le cas où on ne pourrait pas le rendre capable de marcher et de se servir tout seul, elle sollicite son placement dans un asile. Devant cette demande catégorique des parents, nous nous décidons à pratiquer l'opération de Förster, non sans avoir fait expliquer à la famille la gravité de l'intervention.

Opération le 15 octobre 1925; anesthésie à l'éther.

Le malade est couché sur le ventre, la tête basse, le bassin soulevé par deux sacs de sable. Après l'incision curviligne de la peau et l'écartement des muscles que l'on obtient d'abord par l'incision et ensuite par rugination des gouttières vertébrales, nous pratiquons, à la pince gouge, la laminectomie de la XII D. à la II S. Avant d'abattre l'apophyse épineuse de la V L., nous la repérons par une aiguille que nous enfonçons dans les masses musculaires. Nous incisons ensuite la dure-mère sur toute la hauteur de la laminectomie; ses deux lèvres sont maintenues écartées par deux fils qui les traversent.

Grâce à la position donnée au malade au début de l'opération il ne s'écoule, après l'incision de la dure-mère, qu'une petite quantité de liquide céphalo-rachidien.

La recherche des racines postérieures de la I paire S. est facilitée par l'aiguille indicatrice mise en place, comme nous venons de le voir, au début de l'opération. Une fois ceci fait nous réséquons, presque avec aisance des deux côtés, les racines postérieures de la III et la V L. et de la II S. Après cela, la dure-mère est suturée par point séparés au fil très fin. Suture des muscles et de la peau. L'enfant remis dans son lit garde la même position qu'il avait pendant l'opération.

La température, qui le soir de l'opération est à 38°, monte le lendemain à 40°2, pour tomber ensuite, en quelques jours, à la normale.

Le 22 octobre 1925, le petit malade est très bien. Il arrive déjà, sur notre demande, à soulever du plan du lit une jambe après l'autre ou les deux à la fois, ce qu'il n'avait jamais pu faire avant l'intervention.

Le 23 octobre, suppression des fils; cicatrisation par première intention.

Le 24 novembre, l'enfant fait à terre le tour de son lit en se tenant aux barreaux; il arrive aussi déjà à se tenir debout sans être soutenu.

Le 29 novembre de la même année, l'enfant se tient debout seul. L'équinisme et la flexion des jambes et des cuisses, qui existaient avant l'opération, ont complètement disparu; il persiste encore seulement l'adduction de deux cuisses, mais beaucoup moins qu'avant.

Le 10 mars 1926, le patient se tient bien debout et arrive à faire quelques pas sans être soutenu. Par contre, aidé, ne serait-ce que par un doigt ou une canne, il peut marcher très longtemps. Seulement la marche est gênée par le croisement des jambes. Dans la position couchée nous retrouvons aussi l'adduction de deux cuisses.

Pour faire disparaître cette adduction, nous nous décidons à intervenir sur les adducteurs de deux côtés. Et nous pratiquons le 12 juillet 1926, sous l'anesthésie à l'éther, la ténotomie des adducteurs. Ensuite les deux membres sont mis en plâtre en abduction forcée.

Le 20 août 1926, suppression du plâtre.

Le 7 novembre 1926, l'enfant se tient debout et marche un peu sans aide; aidé d'une canne il marche bien et ne croise plus ses jambes.

Le 18 juin 1927, à l'examen nous notons chez notre opéré : la flexion active de la cuisse sur le bassin dépasse l'angle droit; l'abduction reste très peu limitée; tous les autres mouvements actifs sont presque normaux. Passivement, il n'y a que l'abduction qui reste un peu limitée.

Debout, l'enfant se tient très bien seul. Si on le laisse longtemps dans cette position, on remarque que le genou gauche se met en recurvatum. Cette dernière attitude se rencontre aussi pendant la marche.

Les réflexes tendineux sont moins vifs qu'avant l'opération mais quand même plus exagérés que normalement; le signe de Babinski est positif; il n'y a pas de clonus des pieds.

Les sensibilités tactile, douloureuse et thermique sont normales.

La marche sans aide est encore de courte durée; aidé d'une canne l'enfant fait sans fatigue de longues courses.

M. Yovtchitch fait suivre son observation de quelques remarques : l'opération lui a paru assez facile, elle s'est déroulée sans aucun incident et les suites en ont été des plus simples.

La contracture des muscles inférieurs a disparu dès que la section des racines a été effectuée, puisque le malade pouvait soulever ses deux jambes immédiatement après l'opération, ce qu'il n'avait jamais pu faire jusque-là. Et cette disparition de la contracture a persisté, à tel point même que deux ans environ après l'opération il existait un peu de recurvatum du genou gauche. Il n'y a eu aucun trouble sensitif et cette intégrité de la sensibilité put être constatée, elle aussi, deux ans environ après l'opération.

M. Yovtchitch se demande enfin s'il a eu raison de respecter la 2e racine lombaire et émet l'hypothèse que sa section peut-être lui eût évité d'avoir à faire secondairement la ténotomie des adducteurs.

Le résultat qu'a obtenu M. Yovtchitch lui fait le plus grand honneur et c'est un beau succès à l'actif de l'opération de Förster. Les cas qui en ont été publiés chez nous ne sont pas nombreux. C'est ce que faisait déjà remarquer M. Cunéo, en 1912[1], à propos d'un cas dans lequel il avait lui aussi obtenu un beau résultat et, depuis ce temps, je n'ai trouvé relatée dans nos Bulletins qu'une observation de M. Savariaud[2], en 1913, avec un bon résultat également. Je n'en ai pas trouvé d'autres, d'ailleurs, dans la littérature médicale française. Il est possible que mes recherches bibliographiques aient été incomplètes, mais on peut, je crois, affirmer sans crainte d'erreur que cette opération n'a été pratiquée chez nous qu'à titre tout à fait exceptionnel.

On peut se demander quelles en sont les raisons. La *première*, sans doute, et la principale, est que ses *indications sont assez rares*. A la suite d'une étude magistrale des opérations de Förster et de Van Gehuchten que M. Cunéo fit ici même en 1913 à propos d'une observation de M. Marquis[3],

1. Cunéo : Paraplégie spasmodique. Opération de Förster. Amélioration considérable. *Bull. et Mém. de la Soc. Nat. de Chir.*, séance du 29 mai 1912, n° 21, p. 792.

2. Savariaud : Maladie de Little et son traitement par les opérations de Förster et de Van Gehuchten. *Bull. et Mém. de la Soc. Nat. de Chir.*, séance du 3 décembre 1913, p. 1562.

3. Marquis : Rapport de M. Cunéo. Maladie de Little traitée par le procédé de Van Gehuchten. *Bull. et Mém. de la Soc. Nat. de Chir.*, séance du 19 novembre 1913, p. 1461.

une discussion s'ouvrit à ce sujet et MM. Kirmisson, Broca, Delbet furent d'accord pour dire que les résultats obtenus dans la maladie de Little par de petites opérations orthopédiques, sans aucun danger, sont bien souvent suffisants pour qu'on ne soit pas tenté de recourir à des interventions qui comportent une certaine part de gravité. Encore faut-il remarquer que bien des enfants atteints de maladie de Little ont un état mental tel que toute intervention est vraiment chez eux inutile. Et d'emblée, le champ de l'opération se trouve considérablement réduit.

La *deuxième raison* est que l'opération de Förster est habituellement considérée comme assez sérieuse. M. Cunéo, dans l'étude comparative qu'il fit des deux procédés de Förster et de Van Gehuchten, n'hésitait pas à préconiser la seconde dont la technique est plus simple, dont l'exécution, par conséquent, est plus rapide et dont la gravité, par suite, doit être moindre. Au moment où il mit en parallèle les deux procédés, l'opération de Förster pour maladie de Little avait en effet à son actif une mortalité de 7 p. 100, alors que celle de Van Gehuchten n'avait encore jamais entraîné la mort, mais il est vrai d'ajouter, et M. Cunéo s'empressait de le faire, que le nombre des opérations de Förster pour maladie de Little était déjà de 88, alors que le nombre des opérations de Van Gehuchten pour la même affection n'était encore que de 4. Il eût été intéressant de savoir si, depuis ce temps, l'opération de Van Gehuchten avait confirmé sa bénignité opératoire, mais malgré mes recherches, probablement insuffisantes, je n'ai pu trouver que trois observations rapportées par Coville (d'Orléans) à notre Société [1], et deux observations rapportées par de Beule [2] à la Société belge de Chirurgie en mars 1914, toutes sans accident d'ailleurs, mais avec des résultats variables.

Depuis ce temps, il semble que l'opération de Van Gehuchten aussi bien que celle de Förster sont entrées dans le plus parfait oubli. Elles ont, semble-t-il, été remplacées dans le traitement des formes graves de la maladie de Little qui ont résisté aux interventions orthopédiques simples par d'autres opérations. L'une qui, à en juger par la littérature abondante qu'elle a provoqué, semble jouir d'une faveur assez grande est l'*opération de Stöffel*. Elle n'est pas de date tout à fait récente, puisque le premier article de Stöffel sur ce sujet date de 1910 et l'article de *La Presse Médicale*, par lequel il la fit connaître aux chirurgiens français, est de 1912 [3].

Dans la discussion de 1913 à notre Société M. Mauclaire faisait allusion à un cas qu'il avait opéré récemment. Depuis ce temps, les observations se sont multipliées et le nombre des chirurgiens convertis à cette méthode

1. Coville : Observation de paraplégie spastique infantile traitée par la radicotomie suivant le procédé de Van Gehuchten. *Bull. et Mém. de la Soc. Nat. de Chir.*, séance du 3 décembre 1913, p. 1365.

2. De Beule : Deux cas d'opérations de Van Gehuchten pour maladie de Little. *Soc. belge de Chir.*, 28 février 1914, in *Annales de la Soc.*, t. XXII, n° 3, mars 1914, p. 46-50.

3. Stöffel : Nouvelle opération pour le traitement des paralysies spastiques. *La Presse Médicale*, 30 mars 1912, p. 257 (on y trouvera l'indication des travaux antérieurs de Stöffel).

semble aller en croissant. Je donne en références quelques-uns des travaux que j'ai pu voir sur la question[1] et dont on trouvera une bibliographie plus complète dans la thèse d'Iselin et dans son récent article des *Archives franco-belges de Chirurgie*[2], et je rappelle qu'ici même en 1922 M. Mauclaire[3] nous a présenté un jeune homme de dix-sept ans qu'il avait ainsi traité, sur le conseil de Babinski, avec un résultat favorable.

La méthode est en principe très simple. Elle consiste à sectionner, au moment de l'épanouissement du nerf moteur dans les muscles, quelques-uns des filets nerveux ou, si la disposition anatomique ne le permet pas, à sectionner dans le tronc même du nerf, après incision du névrilème et isolement des divers faisceaux, qui constituent ce tronc, ceux de ces faisceaux qui se rendent aux muscles que l'on veut affaiblir. Il semble même que certains opérateurs se soient parfois contentés, en dénaturant peut-être un peu le procédé initial, de sectionner dans un groupe musculaire, celui des adducteurs de la cuisse ou des fléchisseurs de la jambe par exemple, le nerf de l'un des muscles, déterminant ainsi sa paralysie et diminuant, par conséquent, la force contractile du groupe auquel il appartient. Des variantes ont été décrites, telles que l'opération de Selig[4] qui ne diffère de celui de Stöffel que par la voie d'abord du nerf obturateur.

On peut évidemment se demander si malgré ce que dit Stöffel il est toujours aisé, même en se servant d'une électrode, de savoir quels sont dans un tronc nerveux les faisceaux qu'il faut couper. La division du nerf, en fascicules indépendants depuis son origine jusqu'à sa terminaison dans le muscle, la « structure en câble » comme l'appelle Stöffel et sur laquelle repose toute la théorie de son intervention est formellement niée par la plupart des auteurs. On peut se demander d'autre part si la paralysie de certaines fibres musculaires ou même de muscles entiers que l'on détermine ainsi est bien l'opération rationnelle, car enfin il ne faut pas oublier,

1. Bruce Gille (Philadelphie) : Opération de Stöffel dans la paralysie spasmodique avec relation de 32 cas. *Journal of Orthopedic Surgery*, février 1921, p. 52 ; Heyman : L'opération de Stöffel dans les paralysies spastiques. *Surgery Gynecology and Obstetrics*, Chicago, vol. XXXVI, n° 5, mai 1923 ; Dickson : Traitement des paralysies spasmodiques d'origine cérébrale, en particulier par l'opération de Stöffel. *The Journal of the American Medical Association*, vol. LXXXIII, n° 16, 18 octobre 1924, p. 1236-1239 ; A. Oller : Contribution à l'étude des paralysies spasmodiques et spécialement de son traitement par les opérations de Stöffel et de Royle. *Los Progresos de la Clinica*, Madrid, t. XXXII, année 13, n° 168, décembre 1925, p. 726-767 ; Anzilotti (Livourne) : Considérations sur l'opération de Stöffel pour paralysies spastiques. *Lyon chirurgical*, t. XI, n° 5, 1er mai 1924, p. 470-485.

2. Marc Iselin : Opérations sur les nerfs (opérations de Stöffel et de Royle) dans le traitement des paraplégies spastiques de l'enfance. *Thèse Paris*, 1928. Flammarion, éditeur ; Valeur de l'opération de Stöffel dans le traitement des paraplégies spastiques de l'enfance. *Archives franco-belges de Chirurgie*, 13e année, n° 7, juillet 1928, p. 561-581.

3. Mauclaire : Maladie de Little traitée par la résection des nerfs obturateurs, la ténotomie des muscles postérieurs de la cuisse à leurs insertions supérieure et inférieure et l'arthrodèse tibio-tarsienne. Bon résultat. *Bull. et Mém. de la Soc. Nat. de Chir.*, n° 30, séance du 22 novembre 1922, p. 1253.

4. Selig-Debrunner (de Berlin) : Remarques sur le traitement de la contracture spasmodique des adducteurs et l'opération de Selig. *Schweizerische Mediz. Wochenschrift*, t. II, n° 17, 1921, p. 402-403.

et M. Ducroquet[1] le rappelait excellemment dans un article très étudié de *La Presse Médicale*, que les muscles contracturés de la maladie de Little sont bien souvent aussi des muscles partiellement paralysés et il semble *a priori* que dans bien des cas l'opération ainsi conduite doit plutôt aggraver que guérir l'infirmité. Mais ce sont des considérations théoriques qui ne peuvent pas tenir devant les faits rapportés : plusieurs chirurgiens se sont déclarés enchantés des résultats obtenus et certains relatent un nombre de faits importants. Iselin[2] cite les statistiques personnelles de six chirurgiens des Etats-Unis formant un total de 131 cas. Nous devons donc considérer l'opération de Stöffel comme susceptible de rendre service et de venir en aide parfois à des ténotomies, à des ostéotomies[3], à des arthrodèses, à toutes les opérations dites orthopédiques que l'on pratique habituellement chez ces malades. Mais elle est à mettre sur le même plan qu'elles; c'est si je puis dire une opération de pis-aller qui de même que toutes les autres opérations orthopédiques ne fait qu'aider le malade à s'accommoder au mieux de son infirmité, fut-ce au prix d'une infirmité moins gênante, sans avoir la prétention de lutter contre sa cause, et à ce titre elle doit être nettement différenciée de l'opération de Förster ou de ses dérivés comme le Van Gehuchten.

Les opérations sur le sympathique peuvent au contraire en être rapprochées. Ce sont les plus récentes et celles qui paraissent à l'heure actuelle exciter le plus d'intérêt. Elles sont issues des travaux expérimentaux de Royle[4] (de Sydney) et de Hunter[5] sur la section des rami-communicantes et l'opération, dite de Royle, *la ramisection* a trouvé déjà bon nombre d'adeptes. En France, M. Leriche[6] s'en est fait l'apôtre enthousiaste : il l'a

1. Ducroquet : Maladie de Little et paralysie spasmodique. Etude fonctionnelle et thérapeutique. *La Presse Médicale*, n° 10, 4 février 1923, p. 146.

2. Iselin : *Loc. cit.*; Baer : 13 cas; Gill : 32 cas; Lebreton et Cleary : 17 cas; Dickson : 39 cas; Heyman : 24 cas; Dowman et Hoke : 6 cas.

3. P. Delbet : L'ostéotomie dans la maladie de Little. *Revue d'Orthopédie*, 1910, p. 285.

4. Royle (Sydney) : Un nouveau traitement de la paralysie spasmodique et ses bases expérimentales. *The Medical Journal of Australia*, 11e année, vol. I, n° 4, 26 janvier 1924, p. 77-86; Traitement de la paralysie spasmodique, par la ramisection sympathique. *Surgery Gynecology and Obstetrics*, vol. XXXIX, n° 6, décembre 1924, p. 701; Traitement de la paralysie spasmodique congénitale par la ramisection sympathique. *British Medical Journal*, n° 3460, 30 avril 1927, p. 787-789 (1 tableau); Traitement de la paraplégie spasmodique congénitale par la ramisection. *Medical Journal of Australia*, année 14, vol. 1, n° 18, 30 avril 1927.

5. Hunter : Influence du système nerveux sympathique dans la production de la rigidité des muscles striés dans la paralysie spasmodique. Communication sur l'innervation sympathique des muscles striés. *British Medical Journal*, nos des 7, 14, 21, 28 février 1928.

6. Leriche : Des orientations et des tendances de la chirurgie du sympathique. *Gazette des Hôpitaux*, nos 50 et 52 des 22 et 29 juin 1927; Leriche et Wertheimer : Sur deux cas de section de rami-communicantes. *Lyon chirurgical*, t. XXII, n° 1, janvier 1925, p. 56; Leaiche et Wertheimer : Sur la découverte chirurgicale des rameaux communicants. *Lyon chirurgical*, t. XXI, n° 4, juillet-août 1924, p. 485; Jones Mohamed Grefik : Sur un cas de maladie de Little, traité par la ramisection lombaire unilatérale. *Thèse Strasbourg*, 1926-1927.

fait connaître par de multiples articles publiés par lui-même ou par ses élèves et il a fait très largement exposer la question dans un beau livre de MM. Wertheimer et Bonniot[1] paru en 1926. Il faut, pour comprendre l'action que doit exercer dans la maladie de Little la section des rami-communicantes, admettre que, suivant les expressions mêmes de M. Leriche, « ce que nous appelons le tonus musculaire semble fait de l'union intime de deux mécanismes physiologiques distincts : le tonus contractile et le tonus plastique. Chacun d'eux est régi par un réflexe dont les voies sont différentes. La radicotomie postérieure (l'opération de Förster) supprime le premier et laisse subsister le second. La section de certains éléments de la chaîne sympathique tout au contraire abolit le tonus plastique et laisse indemne le tonus contractile ». La section des rami-communicantes, la ramisection, l'opération de Royle est donc bien à mettre sur le même plan que la section des racines postérieures, la radicotomie, l'opération de Förster. Mais elle s'adresse au facteur, ou plutôt à l'agent transmetteur du *tonus plastique*, tandis que l'autre s'adresse à l'agent du *tonus contractile* Elle lui est, peut-on dire, parallèle et certains travaux récents sur le tonus musculaire et sur ses modifications dans la maladie qui nous occupe actuellement tendent à faire penser qu'elle doit lui être supérieure.

La technique de l'opération qui à première vue semble assez délicate a été très minutieusement réglée, en France, par M. Leriche et ses élèves, en se basant sur les recherches anatomiques de Hovelacque et il semble que tant au niveau de la région cervicale que de la région lombaire, car ce sont les deux points où l'opération peut avoir besoin d'être pratiquée dans la maladie de Little, elle soit devenue relativement facile et en tous cas inoffensive. Elle ne paraît pas avoir été souvent exécutée en France : MM. Wertheimer et Bonniot n'en relatent de M. Leriche ou d'eux-mêmes que 3 cas pour maladies de Little; au moment où ils les ont publiés, les interventions ne dataient que de peu de mois et on ne pouvait pas encore savoir si les résultats obtenus seraient définitifs. Mais M. Leriche a depuis ce temps donné à la Société de Chirurgie de Lyon[2] la suite de l'observation de l'une des malades. Une année après la ramisection lombaire unilatérale, son état était suffisamment amélioré pour qu'elle réclame d'elle-même une intervention sur l'autre côté.

Royle, le promoteur de la méthode, a à son actif un nombre important d'interventions : 13 pour hémiplégie spasmodique congénitale portant sur les rami-communicantes cervicales, et 13 pour les paraplégies spasmodiques congénitales portant sur les rami-communicantes lombaires.

Aux Etats-Unis on a publié des articles favorables, en Italie également; en Belgique l'opération a été pratiquée par Albert (de Liége) et dans les *Annales de la Société belge de Chirurgie* il fait allusion en quelques mots,

1. Wertheimer et Bonniot : Préface du professeur Leriche : *Chirurgie du tonus musculaire*. Masson et Cie, éditeurs, 1926.

2. Leriche : Résultat au bout d'une année d'une ramisection lombaire pour maladie de Little. *Société de Chirurgie de Lyon*, séance du 17 juin 1926, in *Lyon chirurgical*, t. XXIII, n° 5, septembre-octobre 1926, p. 666.

à propos d'une observation de maladie de Parkinson opérée par M. Lemoine[1], à une jeune fille de vingt et un ans, atteinte de paraplégie spasmodique chez laquelle il avait fait une ramisection unilatérale; fait étrange mais dont on peut rapprocher l'histoire d'un malade de M. Leriche opéré d'une paraplégie pottique : l'amélioration qui fut immédiate fut à peu près aussi prononcée du côté non opéré que de l'autre.

Quel est l'avenir réservé à ces opérations? La fortune des opérations de Förster et de Van Gehuchten a été, semble-t-il de courte durée, et dans la séance de la Société belge de Chirurgie dont nous parlions MM. Lorthioir et Delrez disaient l'un et l'autre les avoir abandonnées, parce que si les résultats immédiats sont bons les résultats éloignés sont nuls ou mauvais.

Il semble bien que pour des raisons variables la plupart des chirurgiens n'aient pas non plus continué à les pratiquer, puis que le silence s'est fait presque totalement sur elles.

L'opération de Royle, après avoir été accueillie, aux Etats-Unis en particulier, avec enthousiasme y est maintenant, nous dit M. Iselin qui a fait un long stage au John Hopkins Hospital de Baltimore, tombée, ainsi qu'en Angleterre d'ailleurs, dans le plus parfait discrédit : on n'y est pas tendre pour la méthode et le son de cloche que nous transmet M. Iselin ressemble singulièrement à un glas.

Seule, l'opération de Stöffel semble avoir résisté à l'épreuve du temps et même avoir gagné du terrain depuis quelques années.

En somme, il semble que les grandes interventions dans la maladie de Little n'ont jusqu'ici recueilli que bien peu de suffrages et que la plupart de ceux qui les ont tentées les ont abandonnées. Malgré l'imperfection évidente de ce traitement, les redressements, les ténotomies, les ostéotomies, les arthrodèses sont les opérations auxquelles on a le plus souvent recours, car elles permettent tout au moins de placer le membre dans une position telle que leur fonction puisse s'exercer. Mais à côté de ces interventions orthopédiques est venue se placer depuis dix-huit ans maintenant une petite intervention, comme elles sans grande prétention curatrice, mais aussi comme elles infiniment bénigne, l'opération de Stöffel, qui paraît appeler à jouer un rôle important, et c'est à l'association de ces deux procédés opératoires que va maintenant la faveur de la plupart des orthopédistes. M. Förster, cependant, croit à l'excellence de sa méthode. Sa dernière publication sur ce sujet date de 1918[2], mais il a bien voulu tout récemment répondre à M. Yovtchitch qui lui avait écrit au sujet de son malade cette phrase que je transcris textuellement, car elle est est écrite en français : « J'ai opéré depuis ce temps (1918) un nombre considérable de cas et je suis d'avis que la méthode est pour les cas de paraplégie spasmodique encore le meilleur — peut-être le seul — traitement. »

1. Albert : *Annales de la Société belge de Chirurgie*, séance du 30 octobre 1926, p. 14.
2. Förster : *Deutsche Zeitschrift für Nervenheilkunde*, n° 58, 3. 6. Heft.

Le beau résultat obtenu par M. Yovtchitch n'est pas fait pour aller à l'encontre de cette assertion.

Je vous propose, Messieurs, de remercier M. Yovtchitch de son intéressante observation; de le féliciter de son succès et de vous souvenir qu'il est à Belgrade l'un des chirurgiens qui font le plus grand honneur à l'Ecole française dont il est issu.

Deux cas de rétrécissement de l'intestin grêle en amont d'un volumineux diverticule de Meckel. Diverticulo-anastomose. Guérison,

par M. **Jacques-Charles Bloch.**

Rapport de M. Cunéo.

M. Bloch adresse à la Société les deux observations suivantes :

Observation I. — *Occlusion subaiguë du grêle au niveau du diverticule de Meckel. Diverticulo-anastomose. Guérison.*

M. L..., trente-huit ans, m'est adressé par le Dr Chomereau-Lamotte pour un syndrome douloureux abdominal caractérisé par des crises d'occlusion intestinale subaiguë à répétition.

La première crise douloureuse remonte à l'année 1918. Elle est caractérisée par un début brutal. La douleur est péri-ombilicale très vive avec coliques, elle s'accompagne de vomissements bilieux. Le malade reste trois jours sans aller à la selle, il rend cependant quelques gaz, et grâce à un traitement belladonné les phénomènes s'amendent et, tout en souffrant par intermittences, le malade ne présente aucune crise nouvelle jusqu'en 1920.

La deuxième crise survient en 1920, affecte le même type d'occlusion subaiguë, est très douloureuse et dure huit jours. Des crises analogues surviennent à peu près tous les ans.

La dernière crise a lieu le 20 mars.

Après un repas un peu copieux, le malade est pris de violentes douleurs péri-ombilicales, survenant par crises entrecoupées de périodes de calme relatif. Des nausées fréquentes et deux à trois vomissements bilieux et noirâtres complètent le syndrome. La constipation est absolue pendant quarante-huit heures, mais il n'y a pas d'arrêt des gaz.

Température normale. Pouls accéléré à 90.

A l'examen, il existe un météorisme léger, la distension est uniforme et le maximum douloureux siège au-dessus de l'ombilic dans une région qui semble répondre au côlon transverse.

Le malade est mis à la diète, des cataplasmes chauds placés sur l'abdomen. On institue un traitement intensif par l'atropine et tout rentre dans l'ordre en trois jours. Les douleurs s'apaisent, il y a une selle abondante et le calme réapparaît, bien que quelques douleurs sourdes soient ressenties par le malade pendant une huitaine de jours.

Le 26 mars 1928. Examen radioscopique. — Après repas baryté, l'examen radioscopique pratiqué montre que la région douloureuse occupe la région sous-pylorique. La baryte passe régulièrement bien qu'avec un léger retard et le point de stagnation semble correspondre à la partie moyenne du côlon transverse qui est peu mobile. Il semble donc que le malade présente à ce

niveau une bride ou une coudure entraînant, au cours de période de spasme, un syndrome d'occlusion incomplète.

Je conseille au malade l'intervention qu'il accepte et que je pratique le 30 avril 1928 sous anesthésie à l'éther.

Opération. — Laparotomie médiane sus et sous-ombilicale. Exploration. Epiploïte avec brides autour du côlon transverse. Résection épiploïque. Exploration de la région cæco-appendiculaire. L'appendice est normal, mais en extériorisant l'iléon on aperçoit sur le mésentère des traînées blanchâtres de mésentérite rétractile. Au niveau de ces travées une anse intestinale est entourée d'adhérences et très rétrécie. Vers la partie proximale de cette sténose le jéjunum apparaît au contraire brusquement dilaté, alors que vers la partie distale sur l'iléon on aperçoit un volumineux diverticule de Meckel terminé en cul-de-sac, présentant exactement le calibre de l'iléon normal dont il continue la direction.

En résumé, il existe une sténose du grêle au-dessus d'un diverticule perméable et une dilatation de l'intestin au-dessus de la sténose.

Etant donné le calibre du diverticule et sa direction en continuité absolue avec l'iléon terminal, je pratique une entéro-anastomose latéro-latérale entre le diverticule et le jéjunum dilaté, la libération de la partie sténosée de l'intestin ne pouvant aucunement permettre le rétablissement d'un calibre suffisant.

Paroi en un plan avec fils de bronze.

Les suites sont absolument normales et apyrétiques. Gaz au bout de vingt-quatre heures, selle spontanée le quatrième jour.

Le malade se lève le quinzième jour et sort le seizième complètement guéri.

Il ne présente actuellement aucun trouble, ni douleur, ni constipation.

Obs. II. — *Occlusion intestinale aiguë datant de quatre jours. Sténose du grêle en amont d'un gros diverticule de Meckel. Diverticulo-jéjunostomie. Guérison.*

M. D..., âgé de vingt-trois ans, présente des signes d'occlusion intestinale aiguë pour lesquels je suis appelé par le Dr Brevet, le 12 octobre 1928.

Ce malade est atteint depuis l'âge de quatorze ans de crises abdominales survenant tous les six à huit mois, mais, dans le courant de l'année, ces crises se sont rapprochées et ne laissent au malade qu'un répit de six semaines à deux mois. Elles sont caractérisées par des douleurs péri-ombilicales violentes s'accompagnant de nausées et parfois de vomissements, ainsi que d'une période de constipation avec arrêt des gaz de vingt-quatre à quarante-huit heures.

Dans l'intervalle de ces crises, le malade, constipé chronique, use de laxatifs divers, suit un régime, mais ne se sent que partiellement soulagé. L'abdomen reste gros, météorisé, contrastant avec un amaigrissement considérable. A deux reprises, le malade est atteint de complications pulmonaires (pleurésie droite et congestion pulmonaire).

Parti au service militaire à l'âge de vingt et un ans, il est réformé à la suite d'une crise étiquetée dysenterie avec selles sanglantes.

Lorsque je suis appelé auprès du malade, il présente un état d'occlusion aiguë avec arrêt complet des matières et des gaz depuis quatre jours; vomissements trois à quatre fois dans la dernière journée, dont un porracé, état général touché, température à 37°5, pouls à 120-130. Facies tiré et angoissé. Il se plaint de douleurs péri-ombilicales procédant par crises.

A l'examen, l'abdomen est fortement météorisé et douloureux, il existe un syndrome de fausse ascite avec matité déclive et clapotement péri-ombilical témoignant d'une forte distension des anses grêles, mais aucun mouvement péristaltique.

La palpation ne décèle aucune irrégularité dans la forme de l'abdomen, ni gâteau péritonéal, ni matité en damier. Le toucher rectal ne révèle aucun signe particulier.

Il s'agit, de toute évidence, d'une occlusion devenue progressivement complète, siégeant sur le grêle. L'histoire du malade est bien en faveur d'une bacillose péritonéale, mais l'absence de signe de péritonite tuberculeuse, la lente évolution, l'intégrité du poumon, me font faire des réserves sur cette étiologie, et j'émets l'hypothèse d'une occlusion d'origine diverticulaire. Mon collègue Sénèque, qui examine également le malade, est d'accord avec moi sur la nécessité d'une intervention que je pratique d'urgence.

Anesthésie au protoxyde d'azote (Dr Amiot); aide, Leroy. Laparotomie médiane sous-ombilicale.

Des anses grêles, fortement distendues et pleines de liquide, font hernie par l'incision. Il n'existe aucun signe de péritonite tuberculeuse. Je suis progressivement de haut en bas l'intestin dilaté et je suis conduit vers la fosse iliaque droite dans laquelle j'aperçois un segment de grêle aplati et normal. Je vais donc à la découverte de la zone de jonction de l'intestin dilaté et de l'intestin normal et je trouve, dans le fond de la fosse iliaque droite, une anse complètement enserrée dans des adhérences. Je la libère et j'arrive ainsi à extérioriser la zone intestinale sténosée. J'aperçois alors, plaqué contre le mésentère, et adhérent à lui, un gros diverticule de Meckel, long de 6 centimètres environ, large de 2 cent. 1/2. Je le libère et je constate que ce diverticule se trouve en continuité directe avec l'iléon, dont il représente, en quelque sorte, le bout proximal en cul-de-sac, et que la sténose siège sur la fin du jéjunum qui est implanté à angle presque droit sur l'iléon.

Malgré la section des adhérences, la fin du jéjunum est très rétrécie sur une longueur de 5 centimètres environ, en exprimant le jéjunum dilaté, le contenu ne franchit pas cette zone structurée. Je décide donc d'anastomoser le jéjunum dilaté avec le diverticule ainsi que je l'avais déjà fait au cours de ma précédente intervention. Diverticulo-jujénostomie latéro-latérale à la soie. Réintégration des anses. Suture de la paroi par un plan de fils de bronze.

Les suites opératoires furent pénibles.

Le lendemain et le surlendemain de l'intervention l'état est sérieux, le malade présente des vomissements porracés, l'abdomen reste distendu, il n'y a pas de gaz, mais le pouls reste bon et la température se maintient à 38°.

Le 14 octobre, je pratique une injection intraveineuse de 1/2 lobe postérieur d'hypophyse. Le résultat est instantané; il y a émission abondante de gaz et de selles fétides.

Le 15 octobre, les vomissements ont cessé, mais il existe encore une forte distension de l'abdomen avec clapotage péri-ombilical; l'état général reste sérieux. Il va sans dire que, durant toute cette période, il est fait d'abondantes injections de sérum sous-cutané, d'huile camphrée, de sérum glucosé rectal, etc.

Le 16 octobre, la température s'élève à 39°; de l'ictère apparaît; le pouls s'accélère. Un état d'intoxication par résorption des produits intestinaux vient assombrir le pronostic.

Je fais alors injecter sous la peau du sérum antigangreneux, à la dose de 40 cent. cubes par jour, et du sérum salé hypertonique dans les veines.

Je hâte l'évacuation intestinale par des lavements, et, le 20 octobre, par une purgation. Des selles abondantes et fétides se renouvellent jusqu'à quatre et cinq fois par jour. L'abdomen redevient plat, l'ictère diminue et la température descend aux environs de 38°.

Le 22, nouvelle amélioration; reprise de l'alimentation liquide.

Dans les jours qui suivent, l'état général se modifie très favorablement, les selles deviennent régulières, sans lavement ni purgation; l'alimentation est reprise le douzième jour. Dès lors, la température se maintient à 37°, le pouls à 80; l'abdomen est redevenu normal. Le seizième jour, ablation des fils. Le vingtième jour, lever; le vingt-quatrième jour, le malade rentre chez lui guéri.

L'état s'est, depuis, encore nettement amélioré, le tractus digestif fonctionne régulièrement et le malade a commencé à reprendre une vie normale.

M. Bloch fait suivre ses deux observations des réflexions suivantes :

Dans ces deux cas, il s'est trouvé en présence d'un gros diverticule de Meckel, ayant occasionné une sténose du jéjunum, en amont de l'implantation du diverticule sur l'intestin. Ce mégadiverticule figurait un cul-de-sac d'intestin normal, en continuité directe avec la partie distale de l'iléon, alors que le jéjunum sténosé s'implantait, à angle presque droit, à

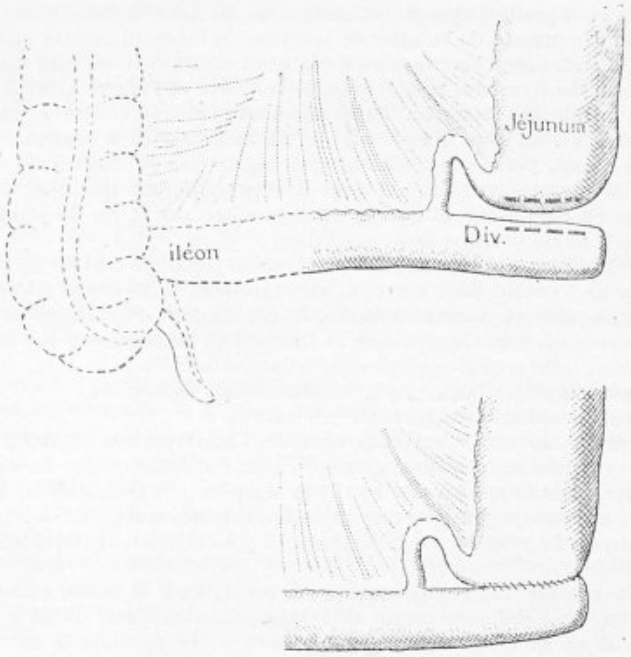

Fig. 1. — En haut : Disposition anatomique de l'occlusion; en bas : Anastomose jéjuno diverticulaire.

la jonction du diverticule et de l'iléon. Dans les deux cas, M. Bloch a rétabli la continuité intestinale, non par la simple libération de la sténose qui lui a semblé insuffisante, mais par l'anastomose latéro-latérale entre le jéjunum proximal dilaté et le diverticule, *anastomose jéjuno-diverticulaire* qui lui a donné, dans les deux cas, un résultat excellent.

Ces deux cas sont tout à fait comparables à celui que Grimault (d'Algrange) a communiqué, le 24 octobre 1928 (figure page 117 des *Bull. et Mém. de la Soc. de Chir. de 1928*). Chez son malade, Grimault s'est contenté de libérer l'anse sténosée et a dû réséquer toute l'anse péridiverticulaire dans un second temps.

L'opération que M. Bloch a pratiquée lui semble, en tous cas, plus bénigne

qu'une résection. Elle a, d'autre part, l'avantage de rétablir la circulation intestinale au cours d'une seule intervention.

Bien entendu, elle ne peut s'adresser qu'aux grands diverticules, encore faut-il que ceux-ci ne soient pas enflammés et qu'ils se continuent directement avec la partie distale de l'intestin. Ces cas ne doivent pas être exceptionnels puisque les trois observations superposables s'échelonnent sur une période assez courte.

En ce qui concerne le mécanisme même de l'occlusion, M. Bloch pense qu'il est lié à un processus d'engainement du jéjunum par une inflammation chronique du mésentère, consécutive à celle du diverticule. Cette mésentérite rétractile a été constatée avec la plus grande netteté dans le premier cas.

Certains auteurs, et notamment Bienvenue[1], ont déjà signalé le rôle joué par la diverticule chronique dans la genèse de l'occlusion intestinale d'origine diverticulaire. Mais ils ont surtout insisté sur les brides ou les adhérences consécutives à cette diverticulite.

Dans les cas signalés par M. Bloch, il s'agit de brides mésentériqnes ayant amené secondairement une sorte d'atrésie de l'iléon, peut-être par compression des vaisseaux de celui-ci.

Je vous propose de remercier M. Jacques Bloch de ses deux intéressantes observations qui lui ont permis de préciser le mécanisme de certaines occlusions d'origine diverticulaire ainsi que de les traiter et de les guérir par une ingénieuse opération.

M. Lecène : L'opération qu'a faite M. Bloch est, en effet, ingénieuse, et elle a pu lui permettre de guérir ses malades, au moins momentanément. Cependant, pour ma part, je ne ferai jamais une anastomose qui utiliserait un organe que nous savons être aussi sûrement pathologique que le diverticule de Meckel ; en effet, je pense que toutes les recherches récentes qui nous montrent la fréquence relative des îlots de muqueuse gastrique aberrante au niveau du diverticule de Meckel *doivent nous détourner de la conservation de cet organe*.

Dans un cas analogue à ceux présentés par M. Bloch, je ferais, soit une résection immédiate totale du segment intestinal pathologique (si l'état général du malade le permettait), soit une iléo-colostomie d'attente que je compléterais trois semaines plus tard par la résection totale du segment intestinal porteur du diverticule de Meckel.

M. Cunéo : Je tiens à faire remarquer que M. Bloch est loin de préconiser l'intervention qu'il a pratiquée comme un mode opératoire régulier. Il a estimé, d'ailleurs avec raison, selon moi, que c'était un moyen élégant et facile de sauver la situation dans des cas qui sont toujours embarrassants. Je suis même convaincu qu'il admettrait volontiers que son opéra-

1. Bienvenue : Diverticulites et occlusion intestinale diverticulaire. *Thèse de Paris*, 1912.

tion est une solution provisoire et temporaire qui permet d'attendre des circonstances plus favorables pour pratiquer l'exérèse de la région diverticulaire.

On conviendra cependant qu'il n'est pas impossible que ses opérés vivent désormais tranquilles sans présenter le moindre accident.

Si le diverticule contient parfois des glandes gastriques, il est loin cependant d'en présenter constamment. Lecène tient cet organe vestigial pour fortement suspect. La fréquence des accidents dont il est le point de départ est cependant relativement minime quand on la compare à la fréquence du diverticule. Ne serait-il pas également possible que la transformation du diverticule en segment intestinal le rende beaucoup plus inoffensif?

Pour toutes ces raisons, je pense que M. Bloch ne peut être taxé d'imprudence pour avoir utilisé une disposition anatomique, sur la fréquence de laquelle nous ne sommes pas fixés.

QUESTION A L'ORDRE DU JOUR

Traitement des épithéliomas de la langue,

par MM. **J.-L. Roux-Berger** et **O. Monod**, de la Fondation Curie.

(Conclusion de la discussion.)

A la suite de notre communication sur le traitement des épithéliomas de la langue [1], MM. Marquis, Jeanneney et Moure nous ont apporté le résultat de leur pratique. Nous les en remercions vivement.

Nous voulons, en manière de conclusions, insister sur trois points du traitement du cancer de la langue qui nous paraissent mériter un développement et dont il a été discuté :

1° *La prétendue gravité de la biopsie* ;

2° *Les prétendus dangers de la radiumpuncture linguale précédant le traitement des ganglions* ;

3° *L'étendue qu'il convient de donner à l'opération sur les ganglions.*

I. — Prétendus dangers de la biopsie. — Nous avons été surpris de lire dans la communication de M. Moure : « C'est en effet volontairement que

1. J.-L. Roux-Berger et O. Monod : Traitement des épithéliomas de la langue. *Bull. et Mém. de la Soc. Nat. de Chir.*, séance du 4 mai 1927, tome LIII, n° 15.

« j'ai souvent évité la biopsie, que je ne crois pas inoffensive, et qui est « peut-être un élément de propagation et d'essaimage ».

C'est là une assertion grave, car elle ne peut qu'encourager l'abstention et retarder le traitement. Il est regrettable que notre collègue n'apporte pas quelques observations précises, mettant en évidence de façon indiscutable les méfaits de la biopsie.

Il a été pratiqué, à ce jour, plus de 825 biopsies sur cancers de la langue, observés à la Fondation Curie, sans qu'on ait jamais constaté, de ce fait, une aggravation des lésions. On peut considérer comme minime le traumatisme causé par une biopsie faite dans de bonnes conditions sur une lésion le plus souvent déjà ulcérée et qui est par ailleurs soumise à des irritations constantes par les mouvements de la langue, le heurt des dents, sans parler des palpations pratiquées par le malade et des nombreux topiques appliqués à tort et à travers. En revanche, ce que nous pouvons noter, c'est le grand nombre de malades qui viennent à nous trop tard, parce que le diagnostic n'a pas été fait, ou l'a été trop tardivement : des thérapeutiques variées presque toujours nocives, à l'exclusion de la bonne, sont trop souvent et longuement appliquées, faute d'une biopsie et d'un examen histologique.

Nous croyons donc pouvoir tranquilliser notre collègue sur les dangers de la biopsie, dont on ne dira jamais assez de bien. Plus fréquemment pratiquée par les médecins traitants qui, les premiers, sont appelés à voir le malade, elle nous amènerait des cas plus près de leur début, elle diminuerait le nombre impressionnant de ceux qu'un diagnostic retardé rend intraitables.

Sans réserve, nous souscrivons à ce qu'écrivait Regaud : « L'examen « histologique fait désormais partie du traitement du cancer. Il repré- « sente pour le malade un acte indispensable et qui lui est dû; il est pour « le médecin une obligation, non plus une manifestation de curiosité « scientifique [1]. »

II. — Inconvénients prétendus de la radiumpuncture première. Son retentissement sur les ganglions. — Nous avons déjà dit pourquoi nous commencions le traitement du cancer de la langue par la radiumpuncture de la langue. Rappelons que l'évidement ganglionnaire occasionne souvent une limitation d'ouverture de la bouche, rendant plus aléatoire le traitement de la langue. A quoi servirait-il d'obtenir un succès sur les zones ganglionnaires, si, faute de pouvoir être convenablement traitée, la lésion primitive ne devait pas être guérie?

Il est bien certain qu'on peut voir, dans les jours qui suivent une radiumpuncture de la langue, les ganglions tributaires grossir, devenir moins mobiles; là où on n'en percevait pas, il peut en apparaître. Faut-il en conclure qu'il est préférable de commencer le traitement du cancer de la langue par la cure des ganglions?

1. Cl. Regaud : *Le rôle du médecin sans spécialité dans le diagnostic du cancer.* Volume jubilaire offert au professeur Forgues le 4 novembre 1924.

Tout traumatisme portant sur un cancer risque évidemment de provoquer une poussée évolutive, s'il ne réalise pas d'emblée l'éradication ou la stérilisation complète du cancer. La radiumpuncture d'une lésion cancéreuse est un traumatisme très important, mais, outre qu'elle intéresse toute la partie malade de la langue, *elle doit, dans un traitement correct, être suivie du traitement des ganglions.* C'est là le point essentiel. Si, en effet, on s'arrête au traitement de la lésion primitive, on ne doit pas s'étonner de voir apparaître et évoluer, parfois avec une allure foudroyante, des adénopathies cancéreuses. La faute ne serait pas, dans ce cas, d'avoir pratiqué d'abord la radiumpuncture, mais de ne l'avoir pas fait suivre, dans les délais réguliers, du traitement de l'adénopathie. Cette poussée cancéreuse brutale sur les ganglions est un fait bien connu ; c'est l'histoire de tous les *traitements incomplets* et nous l'observons trop souvent. Parce qu'on ne percevait pas de ganglions, méconnaissant la latence très fréquente de leur envahissement, on s'est abstenu de les enlever et on s'est contenté de pratiquer l'exérèse, souvent avec parcimonie, de la lésion linguale ; quelques mois après, on observe une adénopathie déjà si étendue qu'il ne reste plus rien à tenter contre elle.

Le cas rapporté par M. Moure (p. 255) en est un exemple frappant : malade atteint d'un petit cancer de la langue traité par radium et qui meurt trois mois après d'une adénopathie aiguë cancéreuse, envahissant tout le cou.

Cette évolution foudroyante n'est pas spéciale à l'application de radium, elle existe pour tout traitement incomplet, qu'il s'agisse de rayons X, d'excision chirurgicale ou de cautérisations.

Rien, d'ailleurs, ne permet de dire que la réaction secondaire observée sur les ganglions après radiumpuncture de la langue soit un envahissement cancéreux. La violente inflammation dont la langue est le siège explique aisément le retentissement observé sur les ganglions. Cliniquement, tout fait penser à une réaction infectieuse banale : coïncidence de l'inflammation linguale, rapidité de la réaction ganglionnaire, légère chaleur locale, enfin, régression simultanée au bout de quelques jours de l'inflammation linguale et de l'inflammation ganglionnaire.

Lorsque la réaction linguale, après la radiumpuncture, est intense, nous ne nous hâtons pas d'opérer : mieux vaut, croyons-nous, laisser passer la période aiguë.

Personnellement et contrairement à ce que d'autres chirurgiens ont soutenu, jamais les difficultés opératoires que nous avons rencontrées n'ont été le fait d'une réaction secondaire inflammatoire sur les ganglions. Ces difficultés, nous les avions prévues d'avance, avant toute radiumpuncture, lors du premier examen du malade. *Elles tiennent au siège, au volume et à l'adhérence de la masse ganglionnaire. La réaction inflammatoire, inconstante et transitoire, n'y était pour rien et nous pensons que sa fréquence et sa gravité ont été très exagérées.*

III. — Étendue qu'il convient de donner a l'opération sur les ganglions.

Opération uni ou bilatérale ? — Les règles qui, aujourd'hui, dirigent *théoriquement* la thérapeutique des ganglions, datent de Poirier.

En 1901, au Congrès de Chirurgie, Morestin avait décrit l'opération par voie sus-hyoïdienne et l'évidement unilatéral, n'envisageant l'opération bilatérale que pour les cancers envahissant les deux moitiés de la langue, en particulier ceux de la base.

L'année suivante, Poirier décrivait ici même les lymphatiques de la langue, leurs anastomoses sur la ligne médiane et un manuel opératoire comportant l'opération cervicale bilatérale.

L'opération préconisée dépassait donc largement les limites de l'opération de Butlin.

En 1913, Morestin (*J. de Chir.*, t. X, p. 657) écrivait que, vu l'évolution unilatérale du cancer de la langue communément observé, « il est inutile de « donner la même importance à l'opération ganglionnaire du côté opposé « à la lésion et du coté où siège la lésion ». Mais la différence se réduisait à ce que, du côté opposé, il conseillait de ne pas descendre dans le creux sus-claviculaire.

En 1918 (*J. de Chir.*, t. XV, p. 221), Morestin admettait cependant qu'on puisse se limiter, dans certains cas, à un seul côté. Il écrivait, en effet : « Dans le cancer commun latéral, le minimum indispensable au point de « vue des ganglions est l'extirpation des ganglions sous-maxillaires et « carotidiens du côté correspondant, mais ce curage doit être bilatéral « pour les cancers de la pointe et ceux de la base. »

Quoi qu'il en soit, la règle admise *en théorie*, et volontiers répétée, est qu'il faut toujours opérer les deux côtés du cou. Or, ce que nous avions observé à notre Consultation de la Fondation Curie nous avait donné l'impression que l'opération bilatérale n'était pas pratiquée aussi souvent qu'on aurait pu le croire et que la règle, théoriquement admise et approuvée depuis Poirier, était loin d'être appliquée rigoureusement.

Nous avons cherché à savoir dans quelle mesure cette règle était encore préconisée, dans quelle mesure elle était pratiquée.

Nous nous sommes heurtés à des difficultés, tenant surtout au peu de faits publiés, à la rareté des statistiques, au caractère très incomplet de beaucoup d'observations.

Les règles théoriques du traitement du cancer de la langue ont fait l'objet de plusieurs communications au Congrès de Chirurgie de 1919. Beaucoup de chirurgiens ont apporté leur opinion, malheureusement leur lecture permet difficilement de préciser la ligne de conduite qu'ils adoptent.

M. Sébileau, cependant, est formel et s'élève contre les vastes « adénectomies systématiques » pratiquées dans tous les cas ; MM. Vallas, Peugniez semblent se rallier à l'opération de Poirier et de Morestin ; M. Delagenière conseille l'opération bilatérale seulement si la tumeur est postérieure ; M. Jacques ne parle pas des ganglions ; MM. Bérard, Hartmann, Faure donnent l'impression de plutôt préconiser l'opération unilatérale ; M. Aboulker fait « l'évidement ganglionnaire » d'un côté ou des deux

côtés à la fois; M. Pauchet ne parle pas d'opération bilatérale; M. Silhol cite un succès par opérations économiques répétées.

Rien de tout cela n'est net. Il semble pratiquement que, pour le plus grand nombre, la ligne de conduite n'est pas établie.

En 1922, au Congrès de Chirurgie, MM. Proust et Maurer décrivent la technique du curage ganglionnaire unilatéral et ajoutent : « Huit jours plus « tard, nous faisons la même opération du côté opposé. » Les auteurs apportent dix observations de malades suivis seulement pendant trois mois, et tellement résumées qu'il est impossible de savoir si, dans les 10 cas, l'opération bilatérale a toujours été faite.

Depuis, nous ne trouvons que très peu de publications jusqu'à l'an dernier. Il semble bien que M. Moure préconise l'opération bilatérale. A la suite de sa communication, M. Cunéo parle « de curage bilatéral du cou comme « temps indispensable au traitement chirurgical du cancer de la langue ». (Séance du 15 février 1928.)

Cependant, quelques chirurgiens sont moins affirmatifs. M. Marquis, en 1927, paraît plutôt conseiller l'opération unilatérale et, dans l'importante *Thérapeutique chirurgicale* de MM. Lecène et Leriche, nous lisons (t. II, p. 130) : « En cas de néoplasme franchement latéral, il peut être suffisant « d'enlever les ganglions d'un seul côté du cou; mais, si le néoplasme siège « à la pointe de la langue ou sur la ligne médiane, il faut toujours enlever « les ganglions des deux côtés. »

En Angleterre (à l' *Annual Meeting of the British Medical Association de 1926*, in *Brit. Med. Journal*, n° 3440, 11 décembre 1926), deux opinions ont été mises en évidence : celle de M. Fitz William qui conseille de n'intervenir que d'un côté; celle de M. Gordon Taylor qui préconise l'opération bilatérale en deux temps mais accuse, sur 69 cas, une mortalité de 48 p. 100, compensée il est vrai par 50 p. 100 de survie atteignant cinq ans et demi.

Dans la pratique, la règle de l'opération bilatérale, théoriquement acceptée, est-elle vraiment observée?

En 1902, Poirier avait appliqué trois fois sa technique. En 1904 il apportait 4 cas, dont 2 restés guéris après vingt-deux et trente-trois mois. En 1910, Morestin apporte 1 cas d'évidement *unilatéral* pour un cancer du bord de la langue, opération d'ailleurs récente; en 1912, il apporte une série de 7 cas; six fois il s'agit d'opération unilatérale et, cependant, pour des lésions très étendues. Le septième cas est bien une opération bilatérale, mais pas du tout faite d'emblée, puisque l'opération du côté opposé ne fut exécutée que *six mois plus tard* sur l'indication formelle de l'apparition de ganglions.

En 1919, M. Delbet apporte un cas très avancé, ayant subi un évidement bilatéral et guéri depuis six ans.

Dans aucun de ces cas, nous n'avons l'examen histologique des ganglions.

Nous en arrivons aux travaux présentés l'an dernier. Nous avons à notre disposition les importantes communications de M. Jeanneney, de

M. Moure ; et, d'autre part, la thèse de M. Ménégaux qui nous apporte des statistiques établies dans les services de M. Proust et de M. Lenormant.

M. Jeanneney a fait, sur 33 opérations ganglionnaires, 22 curages unilatéraux contre seulement 11 bilatéraux.

S'agissait-il, dans ces 11 cas, de cancers au début ; l'opération bilatérale fut-elle pratiquée systématiquement, en partant de la règle théorique de Poirier? C'est peu probable, puisque, par ailleurs, il y a eu 22 curages unilatéraux. Nous ne savons pas quel était, dans ces 11 cas, l'état des ganglions du côté opposé.

Dans sa communication du 15 février 1928, M. Moure, considérant que « les cas qui ont récidivé l'ont fait quatre fois sur six du côté opposé », conclut à « l'impérieuse nécessité de faire des curages bilatéraux, suivant les principes de Morestin ». (Il serait plus juste de dire les principes de Poirier.) Mais nous n'avons aucun renseignement sur les cas qui ont récidivé du côté opposé et la lecture de la thèse de M. Ménégaux, où sont rapportées les observations de M. Moure, ne nous renseigne guère. Il serait cependant essentiel de savoir où siégeait la lésion linguale, s'il y avait du côté opéré des ganglions perceptibles, bref s'il s'agissait d'un cas au début ou d'un cas avancé? D'autre part, on est surpris, après avoir lu cette affirmation, de la nécessité d'une opération bilatérale, de constater que, sur les neuf malades guéris que présente M. Moure, quatre fois aucune opération ganglionnaire ne fut pratiquée, quatre fois elle ne fut qu'unilatérale, une fois seulement elle fut bilatérale. Aucun renseignement ne nous est d'ailleurs fourni sur l'état des ganglions d'aucun des côtés.

Ultérieurement, le 28 mars 1928, M. Moure présentait un malade opéré depuis six ans par évidement bilatéral et guéri (obs. XXXII, Ménégaux), mais sans examen histologique. Par contre, un peu avant, le 8 février 1928, notre collègue présentait un malade guéri depuis cinq ans et demi par opération *unilatérale*. Malheureusement, l'observation tient en quatre lignes et l'absence d'examen histologique que l'on retrouve ici comme dans la plupart des autres observations lui enlève beaucoup de son intérêt.

Seule, en effet, à considérer un cas isolément, la connaissance de l'état histologique des ganglions du côté opposé à la lésion pourrait nous renseigner sur l'opportunité d'une opération bilatérale. A défaut de cet examen histologique, l'excellence de l'opération bilatérale, dans les cas au début, pourrait être établie par l'apport d'un grand nombre de malades, où, systématiquement, cette opération bilatérale aurait été pratiquée avec succès. Mais cette série ne nous a jamais été apportée.

Voici, d'autre part, ce que nous apprend la très intéressante thèse de M. Ménégaux que nous avons lue avec la plus grande attention. Dans le service de M. Lenormant, 78 malades ont été traités chirurgicalement : 17 fois *aucune opération* cervicale n'a été faite ; 34 fois on a fait une *opération unilatérale* ; 8 fois seulement on a exécuté une opération *bilatérale*. Notons d'ailleurs que, sur ces 8 cas, 4 fois l'opération n'a été faite du côté opposé que *tardivement* et sur l'indication formelle d'une récidive (obs. XXXIV, XXXVIII, XLVI, LXXIV).

Dans le service de M. Proust, sur 46 opérés, nous trouvons un pourcentage plus élevé d'opérations bilatérales, mais les opérations d'un seul côté restent cependant plus fréquentes : 26 contre 20 opérations bilatérales.

Le traitement du cancer de la langue pose plusieurs questions qui demanderaient à être élucidées : la gravité et l'utilité des opérations bilatérales dans les cas avancés, en particulier les cancers de la pente pharyngée? l'opportunité des vastes opérations bilatérales dans les minuscules cancers de la pointe?... Nous ne pouvons donner ici une réponse à ces questions. Peut-être le ferons-nous dans la suite, mais nous pensons qu'il faut apporter d'abord des observations très complètes et en nombre suffisant pour éviter de conclure simplement sur des « impressions ».

Ce que nous avons voulu mettre en évidence, c'est que, à en juger par les *cas publiés*, la règle de Poirier, admise en principe par Morestin, de l'opération ganglionnaire bilatérale systématique, dans tout cancer de la langue, est certainement encore soutenue; mais, à y regarder d'un peu près, elle n'est pas appliquée (et il s'en faut) avec la rigueur qu'on imagine tout d'abord. M. Sébileau[1], en 1919, avait déjà mis en évidence cette contradiction et faisait remarquer « qu'en pratique les défendeurs de l'adénec- « tomie systématique ne s'attardent pas à leur théorie et font de l'opportu- « nisme » et il citait à l'appui une statistique de Bulletin de 1909, portant sur 18 cas avec 8 succès, obtenus 6 sans opération ganglionnaire, 2 seulement avec les ganglions enlevés.

Pourquoi cette contradiction entre la règle théorique de l'opération bilatérale qu'on nous a enseignée et la pratique de l'opération unilatérale de beaucoup la plus répandue? Peut-être trouvera-t-on une explication à cette réserve dans la gravité de cette opération bilatérale lorsqu'elle s'adresse à des lésions avancées et des malades affaiblis. Mais cela ne nous paraît pas une explication suffisante.

Lorsqu'on relit le travail de Poirier, on voit qu'il appuie sa règle thérapeutique essentiellement sur l'étude anatomique des lymphatiques de la langue, montrant leur communication d'un côté à l'autre. Ce fait anatomique explique les métastases ganglionnaires du côté opposé à la lésion; il ne suffit pas à établir que, nécessairement, dans un cancer même avancé mais unilatéral, et *a fortiori* dans un cancer au début, cet envahissement du côté opposé doive exister, ce qui serait vraiment l'argument décisif en faveur d'une opération bilatérale systématique.

Cette disposition anatomique ne nous paraît pas plaider davantage en faveur d'une opération bilatérale, que l'existence de la communication lymphatique entre aisselle et creux sus-claviculaire n'a fait admettre par la plupart des chirurgiens l'opération systématique sur les lymphatiques sus-claviculaires en cas de cancer du sein au début.

D'autre part, autant qu'on peut en juger par des observations très incomplètes, les 3 cas que Poirier avait opérés quand il fit cette communication de 1902 étaient des cas très avancés; très avancé également l'un des

1. Pierre Sébileau : *XXVIIIe Congrès de Chirurgie*, Paris, p. 420.

4 cas (observations publiées en 1904) dont tous les ganglions étaient envahis.

C'est sur des cancers de la langue à leur début qu'il conviendrait de faire à nouveau l'anatomie pathologique précise des territoires lymphatiques envahis. Nous doutons fort que, dans un cancer au début, localisé à l'un des bords de la langue, disposition la plus fréquente, on trouve souvent les ganglions, du côté opposé à la lésion, envahis. Malheureusement, les examens histologiques qui pourraient nous éclairer ne sont généralement pas mentionnés dans la plupart des opérations bilatérales publiées.

La fréquence des guérisons, obtenues par des opérations unilatérales dans les cancers au début, plaide en faveur de notre opinion. Elle trouve encore un argument anatomique important dans la thèse de Capette, élève de Poirier. Résumant un certain nombre de statistiques concernant l'envahissement des ganglions et comprenant 122 cas, Capette[1] « ne trouve « qu'un seul cas mentionné où, avec une lésion limitée à la langue, on ait « noté de l'envahissement bilatéral des ganglions sous-maxillaires. Dans « tous les autres cas où la bilatéralité est mentionnée quel que soit le « siège de l'adénopathie, toujours on a une lésion ayant envahi le plancher « de la bouche ou le voile du palais ».

Nous avons cherché si les observations de la Fondation Curie nous conduiraient à la même conclusion.

Sur 174 cas de cancers des bords ou du dos de la langue, nous n'avons jamais trouvé d'adénopathies des deux côtés, quand la lésion était nettement latérale. Dans 14 cas, pour lesquels la clinique ou l'opération ont montré la présence de ganglions bilatéraux, il s'agissait de cancers envahissant, soit toute la langue, soit la ligne médiane, soit la pente pharyngée ou la pointe de l'organe.

La règle de l'opération bilatérale ne nous paraît donc justifiée que pour des cas de lésions linguales très étendues, mais nullement pour les cancers bien localisés n'atteignant pas la ligne médiane ni la pente pharyngée. Mais nous pensons que ces opérations unilatérales doivent être toujours *très étendues.*

M. **Pierre Sébileau** : Je pense que chacun aura admiré comme moi la clarté, la précision et la documentation du rapport de Roux-Berger. Je regrette de ne pas avoir assisté aux séances où s'est discuté le traitement du cancer de la langue; mais puisqu'en me nommant aujourd'hui Roux-Berger me fournit l'occasion de dire ce que je pense à l'heure présente de l'adénectomie bilatérale *totale* du cou, *systématique* et *préventive*, comme complément de l'exérèse du cancer de la langue, j'en profite pour déclarer que sur ce point mon opinion ne s'est pas modifiée. Je crois que l'on pourrait discuter, sans avoir d'ailleurs aucune chance de se convaincre réciproquement, sur la nécessité de l'adénectomie unilatérale, *totale systématique* et

1. Louis Capette : *Thèse de Paris*, 1907, p. 37.

préventive, tant il y a de faits cliniques, accompagnés d'examen histologique, qui prouvent qu'une simple exérèse de la lésion première, largement pratiquée, mais non suivie d'adénectomie ou bien suivie d'un simple évidement de la loge sous-maxillaire, a pu guérir définitivement ou, tout au moins, pendant de nombreuses années, des malades porteurs d'un cancer du tiers antérieur de la langue. Mais en ce qui concerne l'adénectomie bilatérale *totale*, *systématique* et *préventive*, je ne crois pas qu'on puisse raisonnablement la soutenir; je n'en suis pas plus partisan aujourd'hui qu'autrefois et cela pour deux raisons : la première est d'ordre opératoire; la seconde d'ordre anatomique.

Raison d'ordre opératoire : Pratiquer l'évidement complet des loges ganglionnaires cervicales des deux côtés et sur toute la hauteur du cou, c'est-à-dire *depuis l'apex mastoïdien jusqu'au sous-sol de la région claviculaire* (car c'est bien ainsi qu'il faut entendre la chose), sans oublier les ganglions sous-maxillaires, et même en oubliant les ganglions parotidiens que, raisonnablement, il ne faudrait pas oublier, ainsi que me l'ont prouvé certains faits, eh bien! cela est pratiquer une opération grave, très grave, et la plupart du temps sagement irréalisable. Roux-Berger, non sans une pointe d'ironie, rappelait, comme je l'ai fait autrefois, que théoriquement les chirurgiens recommandaient cette adénectomie intégrale mais que la lecture de leurs observations témoignait qu'ils ne la pratiquaient pas. C'est, en effet, la vérité. Et s'ils ne la pratiquent pas, c'est qu'après l'avoir crue bonne selon des hypothèses, ils l'ont exécutée et trouvée mauvaise selon la réalité.

Raison d'ordre anatomique : J'ai dit il y a longtemps dans cette enceinte et je le répète sans cesse à mes élèves que l'exérèse intégrale des ganglions du cou, l'évidement complet, absolu, des loges ganglionnaires est une fiction. Oui, nous extirpons autour des vaisseaux, de la mastoïde au sternum et du menton à la clavicule, toute cette traînée celluleuse où, le long des veines, serpente la chaîne lymphatique; nous fouillons les niches; nous dénudons presque les organes et les parois vasculaires. Alors, nous croyons avoir détruit tous les relais ganglionnaires. Quelle erreur!

Les ganglions du cou sont innombrables. A côté de ceux que nous découvrons au cours d'une intervention chirurgicale et même au cours d'une discussion attentive, il y a le nombre incalculable des micro-ganglions qui s'insinuent partout, tapis le long des parois des petites veines, cachés dans les nappes cellulo-conjonctives. Seules, les injections naturelles de ces ganglions par certaines maladies peuvent nous donner une idée de ce qu'ils sont en réalité. Il faut, comme je l'ai fait, avoir disséqué ou plutôt essayé de disséquer quelques-uns de ces cous atteints de cette forme de tuberculose ganglionnaire qu'on dénommait autrefois le lymphadénome bénin pour se rendre compte que la profusion et la dispersion des ganglions dans les districts cellulo-graisseux du cou, entre les lames conjonctives porte-vaisseaux, rendent l'adénectomie intégrale un véritable leurre.

Aussi ne faut-il pas être surpris, quand on voit ce que j'ai vu ce matin, par exemple : une femme à qui j'ai fait il y a trois ans une thyroïdectomie pour cancer et sur laquelle j'ai pratiqué, depuis lors, deux adénectomies

jugulo-sus-cléidales que j'ai cru intégrales (deux larges évidements de la loge jugulo-carotidienne et du creux sus-claviculaire) revenant aujourd'hui vers moi porteuse d'une énorme masse tumorale de la même région dans laquelle, rien qu'au palper superficiel, on peut compter plusieurs douzaines de ganglions. Et j'avais naguère montré avec fierté à mes élèves son cou béant et complètement dénudé!

M. **Cunéo** : Je tiens avant tout à féliciter Roux-Berger de la conscience avec laquelle il a examiné les documents qui lui ont permis de conclure avec autant de clarté et de précision.

Il est difficile de ne pas être d'accord avec lui quand il dit que les paroles des chirurgiens ne sont pas toujours d'accord avec leurs actes et qu'il y a parfois un singulier écart entre la théorie et la pratique. Mais je suis convaincu qu'il pense, comme moi, que cela n'a rien de particulier au cancer de la langue.

J'ai assisté à la genèse, si je puis ainsi parler, des idées de Poirier sur le traitement des adénopathies, consécutives au cancer lingual. Il est exact, comme l'a pensé M. Roux-Berger, que la nécessité de l'ablation ganglionnaire bilatérale a été la conclusion des recherches anatomiques de Poirier. Mes souvenirs ne sont pas assez précis pour que je puisse dire si l'examen histologique a montré la rareté ou la fréquence de l'envahissement des ganglions du côté sain. Mais je sais que Poirier avait été frappé par deux cas de récidive dans les ganglions du côté sain chez deux malades opérés par d'autres chirurgiens.

M. Roux-Berger a, je crois, volontairement, laissé de côté la question de la succession des temps opératoires. Elle a une grosse importance et je pense que c'est une grave erreur que de commencer par l'exérèse des ganglions. Le cancer laissé en place continue à envoyer des cellules néoplasiques dans les lymphatiques et ainsi se constituent des récidives massives, prises parfois à tort pour des récidives ganglionnaires et qui traduisent l'envahissement du tissu conjonctif.

J'ai été frappé, comme M. Sébileau, du nombre vraiment incroyable des ganglions du cou, lorsqu'on apprécie ce nombre chez des malades atteints de lymphomes tuberculeux ou de lymphadénomes. Mais je ne pense pas que cela constitue un argument en faveur de l'ablation unilatérale, car le caractère incomplet de l'exérèse pourrait également faire rejeter celle des ganglions du côté malade.

En réalité, ce qui importe avant tout c'est de faire une opération aussi complète que possible et de ne pas la proportionner à l'importance des lésions. La véritable formule est de faire les opérations les plus larges dans les cas de cancers peu étendus. Il ne faut pas se guider sur les lésions ganglionnaires, cliniquement ou anatomiquement appréciables, mais enlever toute la zone que l'anatomie nous montre susceptible d'être envahie. D'autre part, il faut moins se préoccuper des ganglions que des organes voisins qu'il faut absolument respecter pour éviter un désastre. Isoler ces organes et enlever tout le reste, telle est la meilleure manière d'obtenir un succès durable.

Je pense comme Roux-Berger que l'ablation unilatérale peut suffire dans bien des cas. Mais je n'oserai donner tort à un chirurgien qui pratiquerait l'ablation bilatérale systématique. Pourquoi d'ailleurs ne pas faire l'ablation des ganglions du côté sain dans un troisième temps. Nous n'hésitons pas à opérer en plusieurs temps les néoplasmes de l'intestin. Je ne vois pas pourquoi on hésiterait à adopter la même pratique pour un cancer qui occupe les premiers rangs au point de vue de sa gravité.

COMMUNICATION

Tumeur blanche du genou chez une enfant. Opération de Robertson-Lavalle. Résultat après huit mois.

par M. **Pierre Lombard**, Correspondant national.

Je suis de ceux qui ont accueilli avec scepticisme la publication des résultats obtenus par Robertson-Lavalle dans le traitement des tuberculoses ostéo-articulaires. J'ai pensé cependant qu'il convenait d'en vérifier la réalité, en prenant toutes précautions pour limiter les risques opératoires.

Je n'ai jusqu'ici utilisé la méthode du chirurgien Sud-Américain que dans un seul cas : mais le résultat, après huit mois, est tel, que je crois utile de le rapporter sans vouloir en tirer aucune conclusion, sans vouloir surtout et à aucun prix en faire le point de départ d'une méthode.

J'apporte un fait — un résultat post-opératoire contrôlé pendant huit mois — pas autre chose.

Une fillette de quatre ans entre dans mon service, en janvier 1928, pour une tumeur blanche typique du genou gauche; les accidents datent déjà de dix-huit mois et ils ont apparu six mois après le décès de la mère enlevée à vingt ans pour une tuberculose pulmonaire aiguë.

La jambe est fléchie à angle droit sur la cuisse et présente déjà une tendance au valgus. Les mouvements de la jointure sont entièrement supprimés. La moindre tentative de mobilisation réveille de vives douleurs et il y a des élancements qui depuis quelque temps réveillent l'enfant la nuit. La station debout, la marche sont impossibles.

Le genou est gros, tuméfié, globuleux. Sa circonférence mesurée à hauteur de la rotule est supérieure de 4 centimètres à celle du côté sain (27 à gauche, 23 à droite). La peau a conservé une coloration normale mais il y a un gros œdème du tissu cellulaire et toute la région est chaude au palper, douloureuse à la pression sans qu'on puisse mettre en évidence de points osseux bien nets.

Tous les culs-de-sac sont distendus, remplis par un tissu fongueux, abondant, sans trace apparente de liquide. Le creux poplité est empâté, le pli de l'aine renferme quelques ganglions engorgés.

La radiographie ne montre qu'une décalcification intense des épiphyses et un aspect irrégulier de la face postérieure de la rotule. L'examen ne révèle

l'existence d'aucune autre lésion. L'état général est vraiment bon, l'enfant vit à la campagne, elle a de bonnes joues colorées, des chairs fermes, un appétit excellent.

Le contraste entre l'état local et l'état général est frappant.

Le 11 janvier, sous anesthésie générale, on corrige à peu près complètement l'attitude vicieuse en prenant les précautions habituelles pour éviter la subluxation du tibia en arrière et le membre est ensuite immobilisé dans un grand appareil plâtré prenant le bassin. Un mois plus tard, l'appareil est enlevé, les lésions se sont certainement aggravées : l'œdème est plus marqué, je décide d'opérer.

Opération le 14 février 1928. Anesthésie générale à l'éther, longue incision externe. Ouverture de l'articulation qui est pleine de fongosités farcies de granulations tuberculeuses. On en fait une toilette aussi complète que possible dans toute l'étendue du foyer opératoire réalisant une synovectomie partielle. Changement d'instruments. Découverte de l'épiphyse tibiale. Après avoir traversé une coque cartilagineuse qui n'a pas plus de 3 millimètres d'épaisseur, on arrive dans une géode qui contient du séro-pus et paraît correspondre à la totalité du noyau osseux épiphysaire. On en fait la toilette en retirant un peu de tissu ramolli blanc jaunâtre. La cavité est tamponnée à l'éther. Changement d'instruments. On se dirige sur le condyle, on le perfore, et on arrive sur un tissu osseux qui paraît sain. On le tunnellise sur 2 centimètres environ, on l'inonde d'éther et on soumet toute l'étendue de la plaie rendue béante à l'action de rayons ultra-violets pendant deux minutes à 80 centimètres de distance.

Changement d'instruments : on taille sur le tibia du même côté des copeaux ostéo-périostiques qu'on introduit successivement dans l'épiphyse tibiale et dans le tunnel du fémur en les accompagnant de deux lambeaux musculaires pédiculés. Suture totale de la plaie et immobilisation dans un appareil plâtré.

Les suites opératoires sont extrêmement simples, sans la plus légère réaction thermique; les phénomènes douloureux qui n'avaient pas cédé à la première immobilisation plâtrée disparaissent immédiatement après l'opération.

L'enfant est dirigée sur le sanatorium de Douéra.

Le 16 mai, elle revient dans le service. On enlève l'appareil plâtré qui a été mis le jour même de l'opération et on fait le premier pansement.

La plaie opératoire est parfaitement cicatrisée, le genou a diminué de volume considérablement, il persiste cependant de l'œdème et un peu d'empâtement autour de la rotule.

Nouvel appareil plâtré. L'enfant est renvoyée au sanatorium : elle y passera tout l'été.

15 octobre 1928 : L'enfant est à nouveau examinée.

Le genou est sec, sans trace d'empâtement, sans fongosité. La cicatrice opératoire adhère au squelette à hauteur du condyle : elle est absolument nette.

Le creux poplité est libre La circonférence du genou malade à hauteur de la rotule est supérieure de 1 centimètre à celle du côté sain. La mensuration faite immédiatement au-dessus de la rotule, au niveau du cul-de-sac sous-tricipital, montre une différence de 5 millimètres en faveur du membre malade.

Les mouvements de la jointure sont entièrement supprimés. L'atrophie musculaire est très marquée.

La radiographie montre de façon la plus nette que les épiphyses tibiale et fémorale sont le *siège de remaniements osseux*.

On peut dire, je crois, que chez cette enfant de quatre ans, atteinte de tumeur blanche du genou à forme grave mais dont l'état général était excellent, la transformation de l'état local paraît trop rapide pour pouvoir être attribuée à la simple immobilisation.

PRÉSENTATION DE MALADE

Phlegmon de la gaine palmaire de l'index traité par incisions latérales et guéri avec conservation des mouvements du doigt,

par M. **Moulonguet**.

M. Lecène, rapporteur.

ÉLECTION DE TROIS MEMBRES TITULAIRES

Nombre de votants : 67. — Majorité absolue : 34.

MM.	Métivet	66 voix.	Élu.
	Brocq	61 —	Élu.
	Papin	57 —	Élu.
	Chastenet de Géry	8 —	
	Leveuf	6 —	
	Hertz	2 —	
	Pauchet	1 —	

En conséquence, MM. Métivet, Brocq et Papin sont proclamés membres titulaires de la Société de Chirurgie.

Le Secrétaire annuel, M. A. Bréchot.

Paris. — Imprimerie de la Cour d'Appel, 1, rue Cassette.

BULLETINS ET MÉMOIRES

DE LA SOCIÉTÉ NATIONALE DE CHIRURGIE



Séance du 21 novembre 1928

Présidence de M. Ombrédanne, *president.*

PROCÈS-VERBAL

La rédaction du procès-verbal de la précédente séance est mise aux voix et adoptée.

CORRESPONDANCE

La correspondance comprend :

1° Les journaux et publications périodiques de la semaine.

2° Des lettres de MM. Brocq, Métivet et Papin, remerciant la Société de les avoir élus membres titulaires.

3° Un travail de MM. Fiolle, correspondant national, Hayem et Jaur, intitulé : *Plaies vasculaires sèches observées en pratique civile.*

4° Un travail de MM. Boppe et Vassitch (Paris), intitulé : *Dix observations de fractures transcervicales du fémur traitées par la méthode Whitmann.*

M. Dujarier, rapporteur.

5° Un travail de M. Botreau-Roussel (Armée coloniale), intitulé : *Rotule pluripartite unilatérale et fracture méconnue de la rotule.*

M. Mouchet, rapporteur.

6° Un travail de M. Chauvenet (Thouars), intitulé : *Hernie épigastrique étranglée.*

M. Deniker, rapporteur.

7° Un travail de M. Duncombe (Paris), intitulé : *Occlusion intestinale post-opératoire traitée par iléo-colectomie et injections intraveineuses de sérum hypertonique.*

M. Proust, rapporteur.

8° Un travail de M. Michel (Marseille), intitulé : *Invagination intestinale chez un nourrisson. Opération. Accidents graves d'intoxication guéris par absorption de solution hypertonique de chlorure de sodium.*

M. Gosset, rapporteur.

9° Un travail de M. Princeteau (Niort), intitulé : *Torsion du cordon spermatique d'un testicule en ectopie chez un nourrisson.*

M. Mouchet, rapporteur.

10° Un travail de MM. Spick et Lauzière (Armée), intitulé : *Arthropaties traumatiques du poignet consécutives à une fracture du semi-lunaire.*

M. Rouvillois, rapporteur.

11° Une lettre du Secrétaire général de la Ligue des Sociétés de la Croix-Rouge invitant la Société de Chirurgie à se faire représenter à la cérémonie d'inauguration du buste du Dr Depage, qui aura lieu le 27 novembre, à 16 heures, 2, avenue Velasquez.

A PROPOS DU PROCÈS-VERBAL

Fracture du cotyle avec pénétration intrapelvienne de la tête fémorale,

par M. **Pierre Mocquot.**

Permettez-moi, Messieurs, d'ajouter une observation à celles qui ont été citées dans le rapport de mon ami Basset et la discussion qui a suivi : c'est un cas grave, dans lequel la réduction difficile à obtenir n'a pu être maintenue et qui s'est terminé par une ankylose partielle de la hanche avec persistance du déplacement.

Voici l'observation qui a été recueillie par mes internes, MM. Mirallié et Bidoire.

André M..., dix-sept ans, était monté le 24 juin 1928 sur le toit vitré d'un atelier d'usine, quand il tomba à travers le vitrage d'une hauteur de 8 mètres environ sur le sol de l'atelier, heurtant dans sa chute un établi. Il avait pu se relever et se traîner jusqu'à la porte de l'atelier où l'on vint à son aide, et après qu'un médecin l'eut examiné on le transporta à l'hôpital Bichat.

Nous constatâmes d'abord qu'il avait une fracture de l'extrémité supérieure de l'humérus droit. Il se plaignait en outre de douleurs assez vives de la hanche droite, augmentées par les mouvements. L'impotence fonctionnelle du membre inférieur droit n'était pas complète : le blessé pouvait s'asseoir sur le bord du lit, les jambes pendantes; il pouvait même se tenir debout; couché, il pouvait soulever le talon au-dessus du plan du lit d'une

vingtaine de centimètres, plier le genou et faire quelques mouvements de la hanche, le mouvement d'extension étant le plus facile.

Il existait une ecchymose assez étendue dans la région inguino-pubienne droite, pas d'ecchymoses scrotales, un certain gonflement de la région. La palpation réveillait une douleur assez vive sur le pubis ; sans pousser plus loin l'examen, je pensai qu'il y avait probablement une fracture pelvienne et je prescrivis de faire une radiographie. C'est grâce à elle que le diagnostic fut établi le lendemain : elle montrait, en effet, une fracture du cotyle avec pénétration de la tête fémorale dans le bassin. La tête paraît engagée complètement dans la brèche qu'elle-même s'est ouverte au fond du cotyle; elle est coiffée de deux fragments osseux refoulés, un en haut, un en bas.

Complétant alors l'examen, nous constations que la jambe droite, placée dans l'extension, sans rotation, paraissait légèrement raccourcie. On pouvait imprimer à la hanche des mouvements passifs, peu douloureux, mais limités, sauf l'extension. Le bassin était un peu élevé du côté malade, l'épine iliaque antéro-supérieure plus haute que du côté sain quand les membres inférieurs étaient au contact. Enfin, il existait un aplatissement très marqué de la région trochantérienne.

Le grand trochanter était un peu élevé et la mensuration dénotait un raccourcissement de 2 centimètres. Le toucher rectal montrait une asymétrie très nette du bassin : du côté droit existait une voussure anormale sans qu'on puisse reconnaître la tête fémorale.

Le 6 juillet, sous anesthésie au mélange de Schleich, nous tentâmes la réduction du déplacement : les tractions en extension et abduction ne donnèrent aucun résultat. Une traction suivant l'axe du membre, combinée avec une forte traction en dehors sur la racine de la cuisse, échoua également.

Saisissant alors la partie inférieure de la cuisse de la main droite, j'engageai l'avant-bras gauche dans le pli génito-crural et portant la cuisse en flexion, adduction et rotation interne, j'obtins la réduction avec un brusque ressaut et un fort craquement. Mais dès que l'on replaça le membre inférieur en position normale, le déplacement se reproduisit. Nouvelle réduction, par le même procédé, plus facile que la première. Cette fois, avant de ramener le membre à la rectitude, j'essayai de refouler par le rectum les fragments osseux déplacés : néanmoins le déplacement se reproduisit quand on ramena le membre en position normale.

Je résolus alors de l'immobiliser dans la position de réduction si incommode qu'elle fût, et la réduction étant obtenue pour la troisième fois on immobilisa le membre en flexion, adduction et rotation interne.

Le lendemain, la radiographie nous montre que le déplacement s'est reproduit sous le plâtre.

Le 11 juillet, nouvelle anesthésie : le déplacement est réduit par le même procédé, mais plus difficilement. Les fragments osseux sont repoussés autant que possible par le doigt introduit dans le rectum.

Puis, la réduction étant obtenue, un fil de bronze solide est passé en dedans du grand trochanter et au moyen de l'anse ainsi formée on exerce

une traction continue en dehors en prenant point d'appui sur une anse fixée sur un appareil plâtré qui embrasse le bassin.

Le 31 juillet, l'extension commençant à être mal supportée, l'appareil plâtré est enlevé et l'on applique une extension continue avec des bandelettes adhésives sur le membre en rectitude. L'extension est maintenue pendant encore trois semaines. Le 23 août, le blessé commence à s'asseoir sur son lit, la flexion de la cuisse sur le bassin se fait dans une étendue de 60° environ.

Mais une nouvelle radiographie, pratiquée le 25 août, montre que le déplacement n'est pas corrigé : la tête fait saillie dans le bassin, à travers le cotyle défoncé : ses contours sont indistincts, et, manifestement, il y a autour d'elle formation d'un cal volumineux.

Le blessé commence à marcher le 1er septembre avec des béquilles et part en convalescence le 8 septembre.

Il revient le 6 octobre : la hanche est complètement ankylosée en demi-flexion (135°).

La palpation de la fosse iliaque droite permet de sentir les vaisseaux iliaques externes soulevés par le cal : on sent aussi, par le toucher rectal, une voussure très marquée de la paroi pelvienne droite.

Enfin, j'ai revu ce blessé il y a quelques jours, et l'ai fait à nouveau radiographier.

Actuellement, 13 novembre 1928, il présente une ankylose de la hanche en flexion à 135° : il marche sans douleur, mais avec une forte claudication et malgré une chaussure surélevée il a une ensellure lombaire très marquée.

L'ankylose n'est pas complète et les petits mouvements qu'on produit s'accompagnent de gros craquements. Le raccourcissement est de 3 centimètres.

La hanche est fortement aplatie.

Le cal forme un relief anormal, perceptible au-dessus de l'arcade crurale. Le toucher rectal permet d'apprécier la voussure de la paroi pelvienne latérale. Par le toucher combiné au palper, on prend une notion précise de l'étendue et de l'importance de la saillie formée par le cal et la tête fémorale dans l'intérieur du bassin.

L'étude des radiographies successives est intéressante. La première montre qu'il y a eu un éclatement du fond du cotyle; la tête a repoussé devant elle deux fragments, un plus petit à la partie supérieure, un plus gros à la partie inférieure et interne.

Le 25 août, deux mois après l'accident, le déplacement n'est pas corrigé et tous les contours sont flous : c'est la période de formation du cal.

Sur la dernière radiographie, quatre mois et demi après l'accident, les contours osseux sont redevenus plus nets : on ne voit plus d'os sur la partie saillante de la tête fémorale, mais deux becs osseux se sont formés en haut et en bas. Il semble d'ailleurs que, en rapport avec cette organisation, de petits mouvements redeviennent possibles.

Mais l'examen comparatif des radiographies montre aussi que, depuis

que le blessé marche, la tête s'est encore enfoncée dans l'intérieur du bassin. Jusqu'ici, elle n'a pas déterminé de phénomènes de compression, mais il n'est pas certain que ce déplacement sera toujours toléré.

Le fait m'a paru mériter de vous être présenté. Il montre que, dans certaines de ces fractures du cotyle, la réduction difficile à obtenir est plus difficile encore à maintenir. L'artifice que j'ai employé a été insuffisant : peut-être une traction osseuse plus directe et plus énergique eût-elle mieux réussi : encore n'est-il pas bien sûr que les fragments pelviens déplacés auraient suivi la tête fémorale et se seraient consolidés en bonne position ?

M. **Basset** : J'ai écouté attentivement la communication de mon ami Mocquot. Elle comporte plusieurs points très intéressants et sortant un peu de la règle habituelle. En effet, les fractures du cotyle s'accompagnent le plus souvent d'irradiations hors de celui-ci et généralement le fragment détaché est unique et volumineux. Or, dans le cas de Mocquot, la fracture est limitée au cotyle, et, du fond de celui-ci, se sont détachés deux fragments écartés l'un de l'autre. C'est à cela, pour moi, que sont dues les difficultés de contention et les successives reproductions du déplacement fémoral même sous plâtre et même après traction par un fil sur le grand trochanter.

Le procédé de réduction par bascule employé par Mocquot est des plus intéressants et précieux à retenir.

Au lieu, pour tirer directement sur l'extrémité supérieure du fémur, de passer un fil en dedans de la face interne du grand trochanter, je préférerais soit planter dans la partie inférieure et moyenne de la face externe de celui-ci un gros piton à large pas de vis, soit passer une broche d'avant en arrière dans le trochanter.

On pourrait ainsi, je crois, tirer beaucoup plus fortement et surtout dans l'axe même du col, ce qui, à mon avis, est le meilleur moyen de réduire et de maintenir la réduction.

L'observation de Mocquot nous montre, une fois de plus, qu'en cas d'absence de réduction, deux choses se passent : accentuation secondaire du déplacement et apparition d'une ankylose progressive, qui, d'ailleurs, ne devient jamais absolument complète.

Il faut donc tout faire pour éviter cela, d'où la nécessité de ramener l'extrémité supérieure du fémur à sa place normale et de l'y maintenir fermement et pendant un temps assez long.

M. **Lance** : Dans deux cas difficiles à réduire et à maintenir réduits, rappelant l'observation de M. Mocquot, Putti (de Bologne) a passé une broche antéro-postérieure traversant la base du grand trochanter et pratiqué une traction sur les extrémités de la broche par un étrier et une vis passant à travers la fenêtre d'un plâtre.

Il a pu ainsi réduire progressivement et maintenir réduits trois cas difficiles et obtenir un bon résultat.

Un procédé analogue a été employé par Melchior et Franke.

Caan a conseillé la traction sur une vis mise dans le bulbe trochantérien.

M. **Brin** : J'ai eu l'occasion, il a trois mois, de soigner un cas absolument identique. Je n'ai utilisé qu'un moyen très simple, la traction par M. Tillaux. J'ai mobilisé très vite, et ma blessée, qui a failli mourir d'un érysipèle de la face, a guéri relativement bien de son accident. Elle n'a pas d'ankylose, marche avec une boiterie très supportable. D'ailleurs, dans ces sortes de fracture, on peut avoir une action sur la partie fémorale, mais il est impossible de modeler le fond du cotyle qui restera toujours trop grand. Le mieux est donc d'immobiliser le moins possible et de chercher la conservation de la fonction articulaire plutôt que la reconstitution des formes anatomiques.

A propos de l'opération de Stöffel pour traiter la maladie de Little,

par M. **Mauclaire**.

Dans la dernière séance, notre collègue Sorrel nous a fait un rapport intéressant sur le traitement de la maladie de Little par les sections nerveuses partielles de Stöffel. Il a bien voulu signaler deux de mes opérations, mais il faut bien s'entendre sur ce que l'on appelle l'opération de Stöffel.

Dans ma première intervention, j'ai fait l'opération typique initiale de Stöffel portant sur un gros tronc nerveux. Je rappelle que l'opération de Stöffel, faite sur un gros tronc nerveux, est une *neurectomie partielle anatomo-physiologique*. Elle consiste dans la résection des faisceaux nerveux qui, dans ce gros nerf, vont de là aux muscles contracturés.

On sait que, en ce qui concerne la structure des nerfs, il y a deux théories en présence.

Pour Bichat, Krause, etc., les nerfs sont formés de faisceaux qui s'envoient des anastomoses très obliques constituant un véritable plexus dans le nerf.

Tripier, dans son article nerf du Dictionnaire de Dechambre, en 1878, faisait remarquer qu'après une section partielle d'un gros tronc nerveux on voit au dessous des fibres dégénérées disposées irrégulièrement en tous points et non pas en faisceaux.

Au contraire, pour Russel, Stöffel et quelques autres, bien moins nombreux, le nerf est un câble avec des faisceaux autonomes parallèles, sans anastomose entre eux, allant de la moelle — aux plexus nerveux — aux gros troncs nerveux, et se détachant à la hauteur voulue pour aller aux muscles.

Stöffel a fait des dissections paraissant justifier cette fasciculisation autonome. Mais elles ont été jugées artificielles.

Quoi qu'il en soit, Stöffel a décrit dans les principaux gros troncs nerveux : médian, tronc du sciatique et sciatique poplité interne, des faisceaux formant des zones bien distinctes. Aussi, au cours de l'opération, avec un

électrode particulier, il repérait ces zones topographiques et il en faisait la *section partielle en dosant la section.*

Le but de Stöffel était de diminuer la contracture des muscles en diminuant l'afflux nerveux, sans les paralyser totalement, de sorte que les muscles antagonistes pouvaient agir et l'équilibre musculaire s'établir, sans déviation des membres.

Mais les résultats de cette première technique n'ont pas été satisfaisants, et Vulpius, Anzilotti et d'autres chirurgiens orthopédistes signalèrent des récidives.

Alors, dans une deuxième technique, Stöffel a fait la *neurectomie partielle des branches musculaires elles-mêmes.*

Ainsi pour le membre supérieur, pour remédier à la semiflexion, à la pronation de l'avant-bras, du pouce, il fait la neurectomie partielle des nerfs du fléchisseur, du rond pronateur, du carré pronateur et des muscles de l'éminence thénar.

A la face postérieure de la cuisse il fait la section partielle des nerfs du demi-membraneux, du demi-tendineux, du biceps.

Dans la région obturatrice il fait la section de la branche antérieure du nerf obturateur. Dans le creux poplité, il fait la neurectomie partielle des nerfs du soléaire et des jumeaux.

Ces neurectomies partielles des branches nerveuses musculaires ont donné de meilleurs résultats que les neurectomies partielles des gros troncs nerveux (Dickson [1], Ettore, Fairbank, Gill, Baer, etc.).

Cela étant rappelé, je reviens à ma première observation publiée ici en 1913; il s'agissait d'un enfant de treize ans présentant les symptômes d'une maladie de Little très grave. Dans le creux poplité j'ai fait une section après exploration électrique sur le tronc même du sciatique poplité interne. Puis les deux extrémités de la section furent retroussées et fixées aux tissus voisins pour éviter la régénération. La contracture du triceps sural disparut, la marche fut améliorée. Mais je n'ai pu suivre ce malade que pendant six mois.

Dans mon deuxième cas, publié ici en novembre 1922, il s'agissait d'un jeune malade présentant tous les symptômes d'une forme grave de maladie de Little.

Or, j'ai sectionné totalement le nerf obturateur à sa sortie du canal obturateur. Ce n'est pas là une vraie opération de Stöffel, c'est-à-dire une neurectomie partielle d'un tronc nerveux. C'est une section nerveuse totale. C'est l'opération faite par Lorenz [2] (1891), Lavenstein [3] (1893) Borchardt, Debrunner, Henschen [4], etc. et que Nils Silfverskiold appelle opération de Lorenzi [5].

Une vraie opération de Stöffel portant sur le nerf obturateur devrait

1. Dickson : *Journ. of the Amer. Med. Assoc.*, 18 octobre 1924.
2. Lorenz : *Wiener Mediz. Rundchau*, 1891 et 1897.
3. Lavenstein : *Zeut. f. Chir.*, n° 11, 1892.
4. Henschen : *Zeut. f. Chir.*, 20 décembre 1913.
5. Nils Silfverskiold : *Acta scandinava chirurgica*, 1925.

être, soit une neurectomie partielle du tronc même du nerf obturateur, qu'il faudrait faire alors par la voie intrapelvienne comme l'a recommandé Selig [1], Gocht, Kreuz [2], Fairbank, soit une section portant seulement sur la branche antérieure comme le fit Stöffel. Notons que dans les cas de section limitée à la branche antérieure il y eut des récidives de la contracture (Hohmann).

Mais, à la longue, la contracture se complique de myosite rétractile.

Aussi ces neurotomies partielles ou totales pour maladie de Little ou pour hémiplégie spasmodique infantile doivent être complétées par des ténotomies, par des transpositions tendineuses, par des arthrodèses, par des ostéotomies du col fémoral (P. Delbet).

Dans un cas que j'ai publié au Congrès international de pédiatrie en 1911, il s'agissait d'une forme grave de maladie de Little : c'était un cul-de-jatte.

J'ai fait la section des adducteurs à leur insertion supérieure, la ténotomie des tendons d'Achille, des biceps fémoraux, des demi-membraneux, l'arthrodèse des deux genoux et l'anastomose des tibiaux postérieurs avec les tibiaux antérieurs, et les extenseurs en passant à travers l'espace interosseux.

Grâce à un traitement post-opératoire persévérant, l'enfant a pu alors marcher avec des béquilles.

Dans mon observation de 1922, pour une forme très grave de maladie de Little, j'ai fait en trois séances opératoires, la ténotomie des adducteurs, la section *totale* des nerfs obturateurs, la ténotomie bipolaire des muscles ischio-fémoro-tibiaux, ténotomie des tendons d'Achille, la double arthrodèse tibio-tarsienne et sous-astragalienne. Le malade, qui faisait à peine quelques pas, a pu après un traitement post-opératoire persévérant faire des marches très prolongées [3].

J'attire l'attention sur cette ténotomie oblique bipolaire des tendons de la face postérieure de la cuisse pour les formes graves de maladie de Little. Je crois qu'elle a beaucoup contribué au bon résultat.

J'attire aussi l'attention sur les arthrodèses que j'ai pratiquées, et qui ont été pratiquées par plusieurs autres chirurgiens pour des formes graves de maladie de Little (Asteriades, Debrunner, etc.).

Cette arthrodèse n'est évidemment pas indiquée pour les cas légers pour lesquels des ténotomies, des redressements avec appareils plâtrés répétés peuvent suffire et notre collègue Ducroquet [4] en a rapporté des observations.

Quant à la ramisection de Hunter et Royle, qui admettent que le grand sympathique innerve aussi les muscles et que la section de *rami communicante* doit faire cesser la contracture, je me proposais de l'essayer. Mais dans la thèse récente de Iselin de nombreux insuccès sont signalés et maintenant cette opération n'est pas encourageante.

1. Selig : *Archiv. f. klin. Chir.*, vol. CVIII.
2. Kreuz : *Arch. f. Orth.*, vol. XIX.
3. Voir l'observation complète, in *Thèse* Pasquier, Paris, 1923.
4. Ducroquet. *Presse méd.*, 1925.

M. **Etienne Sorrel** : Dans le rapport que j'ai fait à notre dernière séance sur une observation de M. Yovtchitch, j'ai désigné sous le nom d'*opération de Stöffel* toutes les interventions portant sur les nerfs musculaires, que la section porte sur le tronc et qu'elle ait alors été incomplète, ou sur la branche près de son entrée dans le muscle.

Je crois qu'en agissant ainsi je me suis conformé à une habitude prise par la plupart des chirurgiens qui ont écrit sur la question; on différencie ainsi facilement ce groupe d'opérations des opérations portant sur les racines postérieures rachidiennes (opérations de Van Gehuchten, de Forster ou de Geluke) et de celles portant sur les rameaux communicants sympathiques (opération de Royle).

Il existe de nombreuses variantes de l'opération type de Stöffel ; je crois même l'avoir rappelé dans mon rapport, mais peut-être n'y a-t-il pas très grand intérêt à multiplier les dénominations d'interventions dont le principe reste le même.

RAPPORTS

Hémorragie protubérantielle mortelle consécutive à une fracture de l'étage antérieur du crâne,

par MM. **R. Fontaine** et **J. de Girardier**.

Un cas de méningite aseptique traumatique,

par MM. **R. Fontaine** et **J. de Girardier**.

(*Clinique chirurgicale A du professeur Leriche, à l'Université de Strasbourg.*)

Rapport de M. P. Lecène.

MM. les Drs R. Fontaine et J. de Girardier nous ont adressé deux observations de traumatismes craniens sur lesquelles vous m'avez chargé de faire un rapport.

La première observation est celle d'un homme de vingt-sept ans qui fut projeté brutalement sur le sol du haut d'un wagon, sur lequel il se tenait debout, le 7 janvier 1928, à 11 heures du matin.

Le blessé fut examiné à la clinique du professeur Leriche une heure après l'accident.

On notait alors la présence d'énormes ecchymoses palpébrales bilaté-

rales et d'ecchymoses sous-conjonctivales qui augmentaient rapidement.

Le pouls était ralenti, à 50 ; la respiration normale. Le blessé répondait correctement aux questions.

Il n'existait pas de plaie, mais on percevait au palper un double trait de fracture verticale sur l'os frontal. En essayant de mobiliser les os propres du nez on constatait que tout le massif nasal était mobile et entraînait la partie médiane du frontal.

Une heure après le premier examen, on constatait l'apparition d'une paralysie faciale droite, n'intéressant que le facial inférieur.

Le blessé répondait moins bien aux questions : son pouls était à 60. Il avait vomi du sang noir.

Dans la soirée du 7 janvier, le blessé est agité, très peu conscient : la paralysie faciale s'est accentuée, une ponction lombaire donne un liquide céphalo-rachidien très sanglant (pression 25 au manomètre de Claude).

Le lendemain matin, le 8 janvier, le blessé est complètement inconscient et très agité : il existe une *hémiplégie droite* très nette à la fin de la matinée.

On intervient, sans anesthésie, à ce moment, par une trépanation sous-temporale basse, pensant à une compression cérébrale dans la région rolandique gauche.

On ne trouve qu'un hématome extradural insignifiant : on ouvre la dure-mère très tendue ; on donne issue à du liquide céphalo-rachidien sous pression et très abondant. Il existe des ecchymoses superficielles sur le cortex cérébral.

Cette opération ne modifie en rien l'état du blessé qui est inconscient : température entre 38° et 39° ; pouls 70 à 80.

Le sixième jour, ascension thermique à 41° ; pouls à 140, respiration stertoreuse.

Une ponction lombaire donne encore du liquide céphalo-rachidien sanglant : pas de méningite.

Le septième jour, mort avec une température de 41°2 et un pouls à 160.

A l'autopsie, on trouva une double fracture du frontal, irradiant vers la base à travers le plafond orbitaire et la fente sphénoïdale.

A la surface du cerveau, nombreuses contusions superficielles : à la coupe de la protubérance, on constata l'existence d'un *foyer étendu de contusion et d'attrition, avec hématome interstitiel au niveau du plancher de l'aqueduc de Sylvius* — surtout marqué du côté gauche ; les lésions hémorragiques de la substance nerveuse étaient certainement destructives à gauche, tandis qu'à droite elles consistaient surtout en une simple infiltration ecchymotique.

Comme on le voit, cette observation est un cas très typique d'*hémorragie interstitielle étendue de la protubérance, constitué assez lentement*, puisque les signes d'hémiplégie ne sont devenus nets qu'au bout de vingt-quatre heures environ après le traumatisme initial.

MM. Fontaine et de Girardier pensent que chez leur blessé, conformément à ce qu'enseignait Bollinger, la « lésion de contusion initiale s'est

aggravée ultérieurement, grâce à de nouvelles hémorragies, *dues aux processus de nécrose dans la zone contuse* ».

Cette explication de la production des lésions leur paraît satisfaisante.

Je me permettrai cependant de leur faire remarquer que cette explication n'en est pas une ; c'est seulement une interprétation théorique de ce qui a peut-être pu se produire chez leur blessé au niveau du point de la protubérance contusionnée par le « choc du liquide céphalo-rachidien », ce choc que Duret a décrit le premier en 1878, et dont l'existence constante, chez le bœuf assommé à l'abattoir, montre bien l'incontestable réalité et l'importance clinique.

MM. Fontaine et de Girardier, dans leurs commentaires, rapprochent leur observation des accidents « *d'apoplexie traumatique tardive* » que Bollinger décrivit l'un des premiers en 1891. J'avoue que, pour ma part, je ne vois pas bien quelle analogie existe entre l'observation qui vient d'être rapportée et ces hémorragies tardives survenant plusieurs jours ou même plusieurs semaines après un traumatisme cranien qui a permis souvent au blessé au moins de reprendre ses occupations et parfois même de présenter toutes les apparences d'une santé normale.

Ce serait vraiment un peu trop forcer le sens des mots que de parler d'apoplexie traumatique tardive chez un blessé qui est amené à l'hôpital dans un état de choc très marqué une heure après sa chute, qui répond encore à ce moment aux questions, je le veux bien, mais très rapidement, en quelques heures, devient inconscient, très agité et hémiplégique.

L'observation de MM. Fontaine et de Girardier nous prouve que, après un choc extrêmement violent, *un véritable coup d'assommoir*, reçu en pleine face et ayant déterminé une double fracture du frontal avec dislocation du fragment intermédiaire, un blessé encore jeune (vingt-sept ans) peut ne pas succomber immédiatement, mais seulement au bout de quelques jours ; à l'autopsie on trouvera dans ce cas un foyer hémorragique étendu dans la protubérance, expliquant bien la mort.

Je ne crois pas que l'on puisse en dire davantage, tout en ajoutant que MM. Fontaine et de Girardier ont bien fait de nous envoyer leur observation. Elle a le mérite de rappeler les travaux de Duret et le rôle incontestable du choc du liquide céphalo-rachidien contre les parties profondes du tronc encéphalique (protubérance et bulbe surtout) et l'importance pratique des foyers de contusion et d'attrition qui se produisent souvent à ce niveau dans les cas mortels de traumatisme cranien. Mais je ne trouve pas que leur observation éclaire d'une lumière bien vive *le mécanisme de la formation des hémorragies lentes et tardivement révélées au niveau des méninges et des centres nerveux* ; or ces hémorragies lentement constituées et tardivement révélées sont justement ce qui fait la caractéristique de ces cas si curieux et souvent si difficiles à bien interpréter en clinique que l'on a coutume d'appeler depuis Bollinger apoplexie traumatique tardive (traumatische Spätapoplexie).

Que l'on conserve ce terme qu'un assez long usage a déjà en quelque sorte consacré ou qu'on lui substitue (ce que je préférerais pour ma part)

celui *d'hémorragies traumatiques intracraniennes, méningées ou encéphaliques, lentement constituées et tardivement révélées par des signes cliniques*, le problème pathogénique reste, à mon avis, actuellement entier. Je n'ai encore trouvé nulle part d'explication satisfaisante de la *lenteur de certaines de ces hémorragies et de leur reprise possible*, du moins lorsqu'il s'agit de sujets jeunes et non syphilitiques.

La « nécrose » secondaire au niveau d'un foyer hémorragique intra-encéphalique déjà constitué « expliquant » de nouvelles hémorragies est une interprétation purement théorique dont personne n'a jusqu'ici démontré la réalité, du moins, je le répète, chez les individus jeunes et non syphilitiques.

La très grande rareté, du reste, des observations bien probantes d'hémorragies traumatiques lentement constituées (parfois en plusieurs temps) et *tardivement révélées* est justement la meilleure preuve de l'intervention dans leur production d'un *facteur particulier qui actuellement nous échappe*. Je sais parfaitement qu'Auvray a pu trouver près d'une centaine de ces observations dans la littérature et qu'il a publié un article très intéressant, en février 1927, sur ce sujet, dans la *Gazette des Hôpitaux*. Mais qu'est-ce qu'une centaine d'observations, recueillies en trente ans, par rapport aux innombrables traumatismes du crâne qui donnent, soit des hémorragies immédiates méningées ou encéphaliques, rapidement constituées et révélées, soit des hémorragies nulles ou insignifiantes, en tous cas cliniquement non reconnues?

La seconde observation de MM. Fontaine et de Girardier est un cas de « méningite traumatique aseptique » ou plus exactement de « réaction méningée aseptique après un traumatisme ».

Un jeune homme de vingt-cinq ans heurte un arbre alors qu'il roulait en motocyclette à vive allure : perte de connaissance immédiate.

Le blessé est vu une heure après l'accident, l'œil gauche était fortement propulsé en avant : mydriase, aucune réaction à la lumière.

Écoulement de sang par l'oreille droite. Pas de ralentissement du pouls, pas de signe de Babinski, signes de fracture du frontal à gauche. A la radiographie, on constate, quelques jours après, un enfoncement du sinus frontal gauche, avec trait de fracture irradié vers la base.

La ponction lombaire ramena un liquide fortement sanglant avec une pression de 15 au manomètre de Claude.

Le huitième jour après l'accident, le malade était encore abattu : la température était de 38°6, le pouls à 76. Il présenta en outre à ce moment un signe de Kernig très net avec fièvre à 39°2 et pouls à 90.

On pensa qu'une méningite était en évolution; or, une nouvelle ponction lombaire montra un liquide trouble xanthochromique mais sans microbes; les cultures restèrent stériles (Dr Grotien). Mais le liquide céphalo-rachidien contenait à l'examen histologique de nombreux globules rouges *et des polynucléaires non altérés*.

Le douzième jour, on refit une ponction lombaire : liquide toujours stérile.

Le quinzième jour, nouvelle ponction lombaire. On ne trouve plus que quelques rares lymphocytes et globules rouges.

Le vingtième jour, le liquide céphalo-rachidien était redevenu eau de roche, comme le montra une nouvelle ponction lombaire.

Le blessé guérit complètement; mais l'œil gauche était perdu, de plus il existait une polyurie considérable (6 à 8 litres par vingt-quatre heures); l'urine ne renfermait ni sucre ni albumine. Des injections d'hypophysine ramenèrent la diurèse à un taux variant de 2 à 3 litres.

Cette observation est un cas net de réaction méningée aseptique survenue à la suite d'un traumatisme cranien grave.

Elle est comparable aux faits publiés par Oudard (*Journal de Chirurgie*, t. XXIX, 1927, p. 640), par Chastenet de Géry et Payr.

Oudard pense que ces lésions méningées, que peut seule révéler la ponction lombaire, sont l'expression d'une réaction de défense des méninges au contact d'un foyer infecté. Fontaine et de Girardier acceptent cette explication et pensent que ce fut le sinus frontal gauche, lésé par le traumatisme, qui fut chez leur blessé le point de départ de cette réaction.

C'est fort possible, et je n'y contredis pas, encore que la preuve de la présence de ces « foyers infectieux » juxta-méningés ne soit ni facile à faire, ni, dans le cas particulier, bien certaine. Mais c'est *l'absence de microbes à l'examen direct et par les cultures* dans le liquide céphalo-rachidien, trouble, et riche en polynucléaires non altérés, qui reste le fait de beaucoup le plus intéressant dans ces cas.

Il importe de bien les connaître et de se rappeler que la ponction lombaire, cette « biopsie » si précieuse que nous pouvons faire aujourd'hui dans tous les cas de traumatismes craniens, doit toujours être complétée par des *examens bactériologiques très complets* pour avoir toute sa signification diagnostique et surtout pronostique.

En terminant, je vous propose de remercier MM. Fontaine et de Girardier de nous avoir envoyé ces deux intéressantes observations.

A propos des cloisonnements transversaux du vagin,

par M. **A. Guillemin**, chirurgien des Hôpitaux de Nancy.

Rapport de M. P. Lecène.

Le Dr Guillemin (de Nancy) nous a communiqué trois observations de cloisonnements transversaux du vagin.

Comme il s'agit là de faits peu communs, je rapporterai d'abord les observations du Dr Guillemin, telles qu'il nous les a envoyées.

Observation I. — J. F..., vingt ans, tisserande. Aucun antécédent morbide. *N'a pas encore été réglée.* Depuis un an, pendant quelques jours

chaque mois, la malade aurait présenté quelques symptômes d'un molimen menstruel caractérisé surtout par des douleurs lombaires.

Le 3 novembre 1919, assez brusquement, elle a senti des picotements à l'hypogastre, et des douleurs dans le dos. Pendant huit ou dix jours, elle dut interrompre son travail, et pendant cette période elle constata la présence d'une tuméfaction de la grosseur d'une noix au-dessus de la symphyse. Ensuite, elle reprit ses occupations, ne souffrant plus; mais la tuméfaction persistait et même augmentait de volume.

La malade dut s'aliter à nouveau, ayant constaté une augmentation rapide de la tumeur abdominale avec recrudescence des douleurs et pesanteur dans le bassin donnant l'impression d'un besoin d'uriner.

Le 12, rétention d'urine. Un médecin, appelé à ce moment, aurait constaté, après évacuation de la vessie, la présence, dans la région ombilicale, d'une tumeur, et le toucher vaginal fait prudemment (persistance de l'hymen) ne lui aurait permis de reconnaître « ni col, ni quoi que ce soit ».

Le 16 décembre, à son entrée à l'hôpital, on constate à l'inspection de l'abdomen la présence d'une tumeur médiane sous-ombilicale du volume d'une orange. Elle est dure, mobile, mate à la percussion, un peu résistante. Elle s'étend dans la fosse iliaque gauche. Défense de la paroi.

Toucher rectal : Tout le bassin est rempli par une masse volumineuse, dure, douloureuse à la pression, refoulant la paroi antérieure du rectum. En repoussant cette masse vers le haut, on sent par le palper bimanuel qu'on repousse en même temps la tumeur sous-ombilicale.

Vomissements bilieux, langue sèche, saburrale. Constipation. La malade est déprimée, asthéniée, pâle, les yeux sont excavés, le pouls est petit et rapide.

Le lendemain, la malade, qui a beaucoup souffert, offre en plus des douleurs dans la jambe droite; mais la défense de la paroi est considérablement diminuée du côté gauche.

Toucher vaginal : Hymen intact. Le doigt pénètre à environ 1 centimètre de profondeur. Il sent là un cul-de-sac qui bombe dans le vestibule vaginal et la fluctuation transmise par le palper bimanuel.

18 décembre, intervention. Débridement de l'hymen à la partie inférieure. Incision au bistouri de la membrane cloisonnant le vagin; on élargit l'ouverture avec une pince. Il s'écoule une grande quantité (900 grammes) de sang noir, visqueux, inodore. Au fur et à mesure de l'écoulement à l'extérieur, la tumeur abdominale diminue de volume jusqu'à disparaître. Pansement occlusif.

L'épaisseur de la membrane était d'environ 1 millimètre. Sa couleur était rosée comme la muqueuse vaginale, avec une ligne grisâtre médiane, et malgré une recherche minutieuse il fut impossible de découvrir aucun orifice à sa surface.

Dans les jours qui suivent, la malade ne souffre plus du tout. Elle perd très peu de liquide séro-sanguinolent. Le toucher montre que l'incision est assez grande pour permettre l'écoulement des liquides et par delà la

cloison on perçoit le col utérin assez gros, entr'ouvert avec un peu d'œdème de ses lèvres.

La malade sort le 6 janvier, et depuis elle a eu ses règles régulièrement, sans douleur.

Nous avons appris par la suite que cette femme s'était mariée et avait eu deux enfants, sans dystocie.

Obs. II. — Jeune femme de vingt-huit ans, mariée depuis deux ans. Inquiète de n'avoir pas d'enfant, elle va consulter un médecin qui nous l'adresse aux fins d'intervention.

Elle a toujours été réglée régulièrement, mais les règles étaient douloureuses et traînantes. Son mari éprouvait quelques difficultés dans les rapports sexuels. Au toucher, le doigt ne peut pénétrer profondément et et a l'impression de buter contre un obstacle.

En effet, à 4, 5 centimètres de la vulve existe une cloison membraneuse assez épaisse, perforée en son centre d'un orifice gros comme un crayon.

Ne pouvant enlever totalement le diaphragme en raison de son épaisseur à la base (5 millimètres), on pratique deux incisions longitudinales qui sont suturées transversalement. La bougie de Hégar n° 25 passe facilement. L'utérus est infantile et en antéflexion prononcée. On le dilate. La malade est revue au bout d'un an; on ne trouve plus trace de ce diaphragme.

Obs. III. — Jeune femme de vingt-quatre ans, présentant une cloison au tiers supérieur du vagin, perforée par un orifice admettant un crayon, épaisse de 2 millimètres. Mariée, sans enfant, cette femme ne se doutait pas de sa malformation génitale qui ne la gênait en rien. Conformation normale par ailleurs. Excision du diaphragme. Guérison normale. Grossesse ultérieure. Accouchement normal.

La première observation du Dr Guillemin est un cas type d'hématocolpos haut situé; le diaphragme était très mince (1 millimètre). Son incision permit d'évacuer le sang qui se trouvait retenu au-dessus de ce barrage. La malade opérée a eu ensuite deux enfants sans dystocie.

La seconde observation est un exemple de diaphragme vaginal perforé, laissant passer le sang des règles. L'opérateur a fendu en long et suturé en travers le diaphragme qui était épais de 5 millimètres. On ne sait s'il y eut de grossesse ultérieure.

La troisième observation est sommaire : elle a trait également à un diaphragme vaginal perforé assez haut situé et mince (2 millimètres).

Ce diaphragme fut enlevé (probablement par les voies naturelles) et la malade opérée eut ensuite un accouchement normal.

Le Dr Guillemin fait suivre ses trois observations de longues considérations sur la pathogénie de cette malformation vaginale.

On sait que les cloisons vaginales peuvent être complètes, sans aucun orifice (1/3 des cas), ou bien perforées en leur centre, à la façon du dia-

phragme d'un instrument d'optique (1/2 des cas). Plus rarement il existe deux orifices perforant la membrane pathologique. Très exceptionnellement, on a noté la présence de deux cloisons indépendantes superposées.

Les cloisonnements complets du vagin lorsque l'utérus et les annexes sont bien développés provoquent la formation d'un hématocolpos accompagné ou non d'hématométrie ou même d'hématosalpinx. Les cloisonnements perforés peuvent permettre la fécondation; l'accouchement peut être gêné et dans un certain nombre de cas il a fallu faire une incision cruciale du diaphragme pathologique au moment de l'accouchement.

Mais souvent aussi le diaphragme perforé d'un fin pertuis peut mettre obstacle à la fécondation. Celle-ci ne devient possible qu'après incision ou excision totale du diaphragme vaginal. Il en était ainsi dans le cas que je vous ai rapporté il y a un an.

Comme toutes les malformations congénitales, les diaphragmes du vagin ont donné naissance à de nombreuses théories, qui ne sont pour la plupart que de pures spéculations sans grand intérêt.

Le diaphragme vaginal, perforé ou imperforé, est le résultat d'un « arrêt de développement »; c'est tout ce que nous pouvons dire de moins imprécis sur cette question. On sait que le canal vaginal se forme aux dépens du segment inférieur des canaux de Müller; primitivement, le canal vaginal n'aboutit pas directement au cloaque; mais la communication se fait par un « canal vestibulaire » assez long (Viannay, *Revue de Gynécologie et de Chirurgie abdominale*, 1903, p. 23).

Or, c'est justement ce point de jonction entre les canaux de Müller et le canal vestibulaire qui est le lieu d'élection des cloisonnements transversaux congénitaux du vagin.

Sous quelle influence précise se fait cet « arrêt du développement normal »? C'est ce que nous ignorons totalement : invoquer l'atavisme, l'anomalie réversive vers le vagin de la femelle du chimpanzé ou plus encore vers celui de la brebis, c'est pure fantaisie.

Cette question de pathogénie, au surplus, ne me semble présenter qu'un intérêt assez médiocre.

En pratique, il faut savoir que ces cloisonnements vaginaux, s'ils sont totaux, peuvent donner naissance à des accidents de rétention du sang menstruel qui ont été parfois fort graves et mêmes mortels, lorsqu'il existe une hématométrie qui s'infecte secondairement; s'ils sont partiels et perforés, ils peuvent gêner beaucoup la fécondation et aussi l'accouchement.

L'incision cruciale, pour les cloisons vaginales minces, l'excision totale pour les cloisons vaginales épaisses : tel est le traitement chirurgical qui s'impose. Ces excisions peuvent être le plus souvent faites par la voie naturelle, si le diaphragme est bas situé et facilement accessible; s'il est très haut situé, on pourra recourir exceptionnellement à l'extirpation par la voie transpéritonéale comme je l'ai fait avec succès dans un cas que je vous ai communiqué il y a un an.

En terminant, je vous propose de remercier M. Guillemin de nous avoir envoyé des observations qui concernent une anomalie rare de développe-

ment du vagin et j'espère que vous voudrez bien vous souvenir de son nom lors de nos prochaines élections aux places de membres correspondants nationaux.

M. **P. Moure** : J'ai eu l'occasion d'observer une jeune fille de vingt-trois ans qui m'avait été adressée pour des phénomènes douloureux de la fosse iliaque droite, surtout marqués au moment des règles. Au cours de l'examen, le toucher rectal me permit de sentir au-dessous du col utérin une zone indurée.

Je fis alors à travers l'hymen, qui admettait l'index, un toucher vaginal et je constatai à environ 4 centimètres l'existence d'un diaphragme souple présentant au centre un minuscule orifice.

Je pensais pouvoir sectionner crucialement ce diaphragme, mais je constatai que tout le fond du vagin était comblé par des tractus filamenteux effaçant les culs-de-sac et laissant un simple trajet sinueux qui aboutissait à l'orifice du col.

J'ai pu sans effort rompre ces voiles à l'aide de l'index et redonner au fond du vagin, qui était parfaitement souple, des dimensions à peu près normales. Cependant les culs-de-sac sont effacés et le col utérin ne fait aucune saillie. Le corps utérin en antéflexion paraît normal. J'ai maintenu pendant quinze jours un tamponnement à la gaze enduite de pommade de collargol et, actuellement, le fond du vagin est en voie d'épidermisation.

Cette forme de cloisonnement est un degré plus avancé que les cas de diaphragme simple rapportés par M. Lecène.

Contribution à l'étude de l'apicolyse,

par M. **Lauwers** (de Courtrai).

Rapport de M. R. Proust.

Le Dr Lauwers (de Courtrai), qui nous a déjà et souvent adressé de fort intéressants travaux, nous envoie aujourd'hui deux observations d'apicolyse, c'est-à-dire de libération du sommet pulmonaire, suivant une technique minutieusement réglée.

Les diverses opérations préconisées dans le traitement de la tuberculose pulmonaire ont toutes pour but de collaber et de mettre ainsi au repos le poumon ou la partie du poumon lésé.

L'apicolyse agit de même, mais le Dr Lauwers lui reconnaît l'avantage de réaliser l'atélectasie de la zone malade tout en conservant la ventilation et la circulation des zones saines du poumon intéressé. Mais cela n'est valable que si les lésions à traiter chirurgicalement sont strictement limitées au sommet du poumon.

Le Dr Lauwers insiste sur ce fait que le sommet, siège de prédi-

lection de la tuberculose, n'est pas comprimé par la thoracoplastie lorsqu'on ne poursuit pas la résection au delà de la 2e côte. Pour obtenir un affaissement réel du sommet pulmonaire, il faut alors recourir au décollement pleuro-pariétal, qui a été proposé par Tuffier en 1895 et qui a marqué une étape considérable de la chirurgie pleuro-pulmonaire.

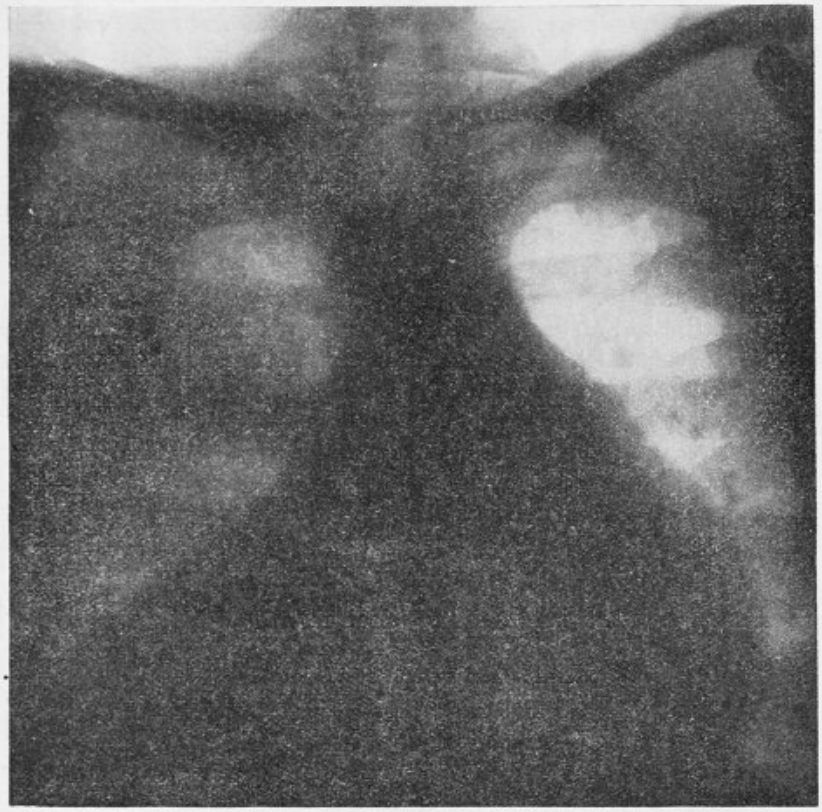

Fig. 1. — Radiographie de la malade de l'observation II après l'opération. Noter la résection étendue de la 1re côte droite et l'affaissement du sommet du poumon.

Le décollement pleuro-pariétal a été successivement adopté par Schlange, Mayer et Jessen. Il s'opère à bout de doigt après incision antérieure dans le 2e espace intercostal. L'effet du décollement simple est transitoire. L'expansion pulmonaire ramène rapidement l'accolement de la plèvre pariétale à la paroi thoracique. Pour rendre le décollement permanent, il faut faire usage de greffes extrapleurales. Tuffier se sert à cet effet de tissu graisseux. A défaut de graisse, Baer préconise le plombage. Archibald a proposé, en 1921, la greffe musculaire, c'est-à-dire

l'introduction d'un lambeau pédiculé de masse musculaire pectorale dans l'espace décollé. A vrai dire, l'idée première d'Archibald était de comprimer le sommet pulmonaire par une sangle contractile obtenue par suture des pectoraux au trapèze et au rhomboïde par-dessus le dôme pleural. C'est à une utilisation des muscles pectoraux dans ce but qu'ont eu également recours Goffaerts et Winter[1].

Le décollement pleural ne réalise pas une apicolyse intégrale au sens strict du mot. Il a pour seul effet de comprimer d'avant en arrière la zone supérieure du poumon.

Pour effectuer une apicolyse, il faut nécessairement détacher en premier lieu l'appareil qui fixe de toutes parts le dôme pleural à l'orifice supérieur du thorax. Or, le dôme pleural est fixé à la 7e vertèbre cervicale et à la 1re côte par un certain nombre de faisceaux fibro-musculaires décrits par Zuckerkandl et par Sebileau. On rencontre en outre, d'une manière inconstante, un muscle scalène minimus qui prend naissance sur les apophyses transverses des 6e et 7e vertèbres cervicales et vient se fixer en bas sur le dôme pleural.

En raison de la fixité du dôme pleural, le sommet du poumon a une expansion inspiratoire et une circulation sanguine et lymphatique réduites, toutes conditions qui, on l'a dit, favorisent la localisation et le développement de la tuberculose. Ainsi se trouve expliqué le conseil donné par Freund de pratiquer la résection du 1er cartilage costal chez les sujets atteints de tuberculose du sommet.

La résection segmentaire des 1res côtes est essentielle dans la pratique de la thoracoplastie extrapleurale parce qu'elle assure en définitive la compression du parenchyme tuberculeux. Il est notamment indispensable de réséquer un segment de la 1re côte qui, comme l'a bien dit Bérard, constitue la clef du dôme thoracique. Cette double considération a amené le Dr Lauwers à rechercher une technique permettant de réséquer largement la 1re côte et de décoller en masse le cul-de-sac supérieur de la plèvre.

La voie postérieure préconisée par Mallet-Guy est incontestablement logique parce qu'elle attaque la côte au point où elle est le plus facilement abordable. L'accès qu'elle donne ne semble toutefois pas assez large à Lauwers pour permettre une résection étendue de la côte. Reste la voie antérieure, préconisée en 1924 par Bérard et adoptée récemment par Adsons et Jay Coffey.

Au point de vue anatomique, la 1re côte présente trois segments, à savoir : un segment postérieur dirigé transversalement et s'étendant de la tête articulaire jusqu'à la tubérosité, un segment moyen rectiligne s'étendant de la tubérosité jusqu'à l'angle antérieur et un segment antérieur se dirigeant en avant et en dedans jusqu'au sternum. Le dôme pleural est enserré dans la courbe de la 1re côte. Pour pouvoir effectuer une apicolyse

1. Goffaerts et Winter. L'apicolyse dans le traitement de la tuberculose pulmonaire. *Congrès français de Chirurgie*, octobre 1927, t. XXXVI, p. 868.

sous le contrôle de la vue, il faut réséquer à la fois le segment antérieur et le segment moyen.

Le segment moyen de la 1re côte est fixé par des attaches musculaires puissantes. A sa face supérieure s'insèrent le scalène antérieur et le faisceau antérieur du scalène postérieur. En bas se trouvent les deux muscles intercostaux du 1er espace. Au niveau de son segment antérieur, la 1re côte est retenue par le double ligament costo-claviculaire.

Pour libérer la 1re côte, il importe donc de couper les deux scalènes, de détacher les insertions des intercostaux et de sectionner enfin les ligaments costo-claviculaires.

Le manuel opératoire qu'a essayé le Dr Lauwers sur cadavre et appliqué ensuite au vivant est relativement simple.

Certaines parties rappellent pour la voie d'abord la technique de Jacobovici[1] que nous a rapportée si clairement notre collègue et ami Baumgartner.

Position du sujet : Le malade est couché sur le dos, la tête en rotation du côté opposé, le bras tiré fortement en bas de manière à diminuer la profondeur du creux sous-claviculaire.

Incision : Elle part de l'articulation sterno-claviculaire, se dirige au-dessus de la clavicule dans le sens des plis de la peau et se termine au bord antérieur du trapèze.

La section intéresse la peau, le tissu cellulaire avec le muscle peaucier du cou. On repère la veine jugulaire externe qui descend le long du bord postérieur du sterno-cléido-mastoïdien, perfore l'aponévrose cervicale et se jette dans la veine sous-clavière. La veine jugulaire externe est sectionnée entre deux ligatures en amont de l'abouchement de la veine jugulaire antérieure. Section entre ligatures des veines sus-scapulaire et transversale du cou.

Suit l'incision de l'aponévrose superficielle, agrandie par section du chef claviculaire du sterno-cléido-mastoïdien.

En traversant l'aponévrose moyenne, on sectionne le tendon intermédiaire de l'omo-hyoïdien. Le tissu cellulo-graisseux et les masses ganglionnaires de la loge sus-claviculaire sont refoulés en bas et en dehors.

Suit la section du scalène antérieur au ras de son insertion costale précédée ou non de phrénicectomie.

On découvre ainsi l'artère sous-clavière et le plexus brachial contenus dans la loge sus-claviculaire. L'artère sous-clavière est réclinée en bas après ligature des branches collatérales externes, notamment les artères scapulaires supérieure et postérieure. Dans la pratique de l'apicolyse, il y a avantage, d'après Lauwers, à lier en outre l'artère intercostale supérieure et l'artère mammaire interne, branches descendantes de la sous-clavière dans sa portion interne. Au-dessus et en arrière de l'artère sous-clavière se trouvent les trois cordons du plexus brachial qu'on charge séparément et qu'on récline en bas de la même manière.

1. Jacobovici : La technique de la phénicectomie et de la résection de la 1re côte dans le traitement chirurgical de la tuberculose pulmonaire. Rapport de M. Baumgartner. *Bull. et Mém. de la Soc. de Chir.*, 1926, p. 994.

On aperçoit alors le segment antérieur de la 1re côte, notamment le tubercule de Lisfranc. Le faisceau du scalène postérieur qui s'insère à la 1re côte se présente de champ. En sectionnant au bistouri les insertions pluritendineuses de ce muscle, on met progressivement à nu le segment moyen de la 1re côte jusqu'à la tubérosité.

Après avoir ainsi libéré la face supérieure de la 1re côte, il reste à détacher les insertions des deux intercostaux. La libération de la face inférieure s'effectue facilement après incision du périoste costal, il faut décoller le périoste d'avant en arrière avec prudence parce que le dôme pleural adhère au bord interne de la côte.

Résection costale : Le périoste étant décollé sur la face inférieure de la côte, le costotome est insinué sous elle et poussé à fond vers l'arrière. La côte est sectionnée au ras de la tubérosité. L'opérateur, tenant la portion costale antérieure avec un davier, imprime à la côte un léger mouvement de torsion qui tend et rompt les ligaments costo-claviculaires. La côte cède facilement au niveau de son articulation chondrale et reste dans la main.

La résection de la 1re côte élargit notablement l'orifice supérieur du thorax et facilite d'autant le décollement du dôme pleural.

Apicolyse : Le dôme pleural répond à l'orifice supérieur du thorax, auquel il est fixé par un certain nombre de faisceaux fibreux et musculaires dont l'ensemble constitue l'appareil suspenseur de la plèvre. Après résection des segments moyen et antérieur de la 1re côte, il reste encore à sectionner les tractus qui unissent le cul-de-sac supérieur de la plèvre au fascia prévertébral. Cette libération s'exécute facilement, selon le Dr Lauwers, aux ciseaux courbes, en déprimant le dôme pleural à l'aide d'une spatule.

Le Dr Lauwers ajoute que le décollement pleuro-pariétal peut être poursuivi en profondeur jusqu'au niveau de la 3e vertèbre dorsale, en séparant la plèvre du plan costal. L'expansion pulmonaire ne ramène pas l'accolement de la plèvre pariétale à la paroi thoracique, parce que, dit-il, le poumon infiltré de tuberculose a perdu son élasticité. L'espace mort créé par le décollement se remplit d'abord de lymphe et se comble ensuite de tissu de granulation.

Le Dr Lauwers achève l'opération par la suture des deux chefs de l'omo-hyoïdien et par la suture de la peau sans drainage. Il a appliqué cette technique au vivant, il a joint à sa communication deux observations types d'apicolyse par simple décollement sans compression. Voici ces observations :

Observation I. — Henri B..., Aelbeke, vingt-six ans, célibataire, malade depuis 1924. Amélioré d'abord sous l'effet du traitement général, il a une rechute en 1926 à la suite de grippe. A l'examen d'entrée en janvier 1928, on note la présence de bacilles dans les crachats. Pas d'hémoptysies. Consolidation du sommet droit avec craquements secs. Infiltration sans signes physiques du sommet gauche. Fièvre vespérale. Tachycardie.

Après résection costale sur une étendue de 6 centimètres, nous déprimons

facilement le dôme pleural et sectionnons les tractus qui l'unissent au fascia prévertébral. Il a été possible de tasser de cette manière le dôme pleural dans l'orifice supérieur du thorax.

Suites opératoires remarquablement simples. Tous les signes cliniques de la tuberculose cèdent et la malade reprend la vie active.

Obs. II. — Yvonne L..., Courtrai. Célibataire, vingt-trois ans, nous est adressée fin février 1928 à la suite d'une hémoptysie. Présence de bacilles dans les crachats. A l'examen radiologique on note à droite des signes cavitaires du sommet et une infiltration de la zone moyenne. Absence de signes stéthacoustiques à la base. Le poumon gauche est indemne. Radio n° 1. La fièvre cède au repos au lit. Il persiste toutefois de la tachycardie et des douleurs thoraciques. Digestions lentes et pénibles.

Après essai de pneumothorax artificiel, nous avons recours à l'apicolyse. Résection d'un rudiment de côte cervicale et de toute la 1re côte jusqu'à la tubérosité. Phrénicectomie et section du nerf thoracique latéral. Existence d'un muscle scalène minimus s'insérant en bas sur le dôme pleural. Décollement de la plèvre pariétale étendu à toute la zone supérieure du poumon jusqu'au bord supérieur de la 3e vertèbre dorsale.

Guérison simple. Disparition de tous les signes cliniques de tuberculose. La paralysie du phrénique se traduit par une élévation paralytique de l'hémidiaphragme atteignant 8 centimètres. Le sommet du poumon est absolument atélectasié (voir fig. 1).

Le Dr Lauwers pense comme nous qu'il serait imprudent de tirer des observations qui précèdent des conclusions au sujet de la valeur de l'apicolyse dans le traitement de la tuberculose pulmonaire, car pour être reconnue efficace, dit le Dr Lauwers, il faut qu'une méthode ait subi victorieusement l'épreuve du temps.

Le but de la présente communication, dans l'esprit du Dr Lauwers, est simplement de démontrer que la résection large de la 1re côte est possible et permet de pratiquer une apicolyse étendue sous le contrôle de la vue.

D'après le Dr Lauwers, l'apicolyse telle qu'il la pratique a, sur le décollement pleuro-pariétal dans ses diverses modalités classiques, l'avantage d'atélectasier le parenchyme malade au sens strict du mot sans qu'il faille recourir à des greffes mutilantes ou sujettes à l'infection secondaire.

Il est bien possible que l'avenir ne ratifie pas les indications de l'apicolyse isolée dans le traitement de la tuberculose pulmonaire même dans des cas de début très limités au sommet, mais je crois que cette démonstration d'une très bonne technique de la résection étendue de la 1re côte mérite d'être retenue comme manœuvre complémentaire dans la thoracoplastie élargie suivant la très juste expression de Maurer et Roland [1].

Il y a là, certes, un travail fort intéressant qui vient s'ajouter à tous ceux que nous a déjà envoyés le Dr Lauwers, et en vous proposant de publier ses observations dans notre Bulletin je vous demanderai de vous souvenir de son nom aux prochaines élections de membre correspondant étranger.

1. Thoracoplastie pour tuberculose pulmonaire par Maurer et Roland. *Soc. d'Etudes scientifiques de la Tuberculose*, séance du 10 novembre 1928.

COMMUNICATIONS

Plaies vasculaires sèches observées en pratique civile,

par MM. **J. Fiolle**, correspondant national, **Hayem**, chirurgien et **Jaur**, interne des Hôpitaux de Marseille.

Depuis le mois de mars dernier, nous avons eu à opérer, dans notre service de la Conception, deux *plaies artérielles sèches* typiques. Celui d'entre nous qui a décrit et baptisé ces lésions en 1916 n'aurait guère pensé que leur intérêt pratique subsistât tout entier après la guerre. Or, les deux exemples que nous donnons ici, et qui se sont succédé à peu de mois d'intervalle, montrent que l'enseignement de la chirurgie d'armée ne doit pas être oublié à cet égard, et cet enseignement est le suivant : *il faut, de toute nécessité, vérifier opératoirement tout trajet vasculaire qui a été croisé par un projectile ou qu'une arme blanche a pu menacer, même s'il n'y a aucun signe d'hémorragie externe ou d'hématome.*

Dans une de nos observations, nous avons opéré de parti pris et avec un diagnostic ferme de plaie sèche; dans l'autre, c'est l'évolution ultérieure de la blessure (non traitée primitivement) qui nous a utilement rappelé au respect du principe énoncé ci-dessus.

Observation I (Fiolle). — *Plaie sèche de l'artère axillaire.*

Mme J. C..., trente-sept ans, entre le 11 octobre 1928 à la Conception pour blessures par balles de la région axillaire gauche. On voit un orifice antérieur, sur le tendon pectoral, et un orifice en arrière situé en haut et en dehors de la région dorsale : la ligne réunissant les deux plaies croise le paquet vasculo-nerveux. Mais aucune de ces deux plaies ne donne le moindre suintement sanguin, et il n'y a aucun signe d'épanchement interstitiel; l'aisselle est normale, non tuméfiée, sans trace d'ecchymose. La sensibilité et la motilité du membre sont intactes.

A ma visite du 12, la blessure m'est annoncée comme un « séton simple sans lésion grave ». Lors de l'admission de la malade, le pouls avait été pris, puisqu'on avait noté 110 pulsations, très régulières : mais on l'avait cherché à droite. A l'aspect de la plaie, j'ai un doute immédiat, et mon premier soin est de palper la radiale du côté blessé : elle ne bat absolument pas. Je fais prendre la tension des deux côtés : à droite, 13-6, indice 4; à gauche, rien, sauf quelques oscillations à peine perceptibles aux environs de 8. Je diagnostique une plaie sèche de l'artère axillaire.

Intervention (opérateur : professeur Fiolle; aide : Dr Jaur). — Ether. L'aisselle étant incisée selon la ligne classique, on découvre l'artère sous le bord inférieur du tendon pectoral. Il n'y a pas la moindre trace d'épanchement sanguin, même dans la gaine vasculaire. L'artère est totalement sectionnée, et les bouts sont à 3 centimètres l'un de l'autre; le bout supérieur est animé de battements violents, l'inférieur est à peu près immobile. Le premier présente une section transversale; sa lumière est obturée par un minuscule caillot, en forme

de clou de tapissier, dont la pointe s'enfonce dans l'endartère; le second est effilé comme un tube de verre étiré à la lampe.

Je lie le bout inférieur en tissus sains, après l'avoir fait saigner par simple dégagement à la sonde cannelée; quant au bout supérieur, j'en résèque plusieurs centimètres avant de poser le catgut, d'abord pour ne pas risquer de laisser un segment thrombosé, et aussi pour faire pratiquer un examen microscopique sur le segment réséqué.

La veine et les nerfs sont vérifiés; ils paraissent intacts.

Tous les détails de l'opération ont été suivis par les internes des services voisins, que j'avais fait prévenir.

Deux heures après l'opération, tensions : 15-7 à droite, 0 à gauche.

Trois jours plus tard (15 octobre) : à droite, 14-6; à gauche, 0. Pouls à 84.

Le 18 octobre, à droite, 15-6; à gauche, toujours 0. Quelques fourmillements dans la main et les doigts. On ne sent pas la radiale gauche.

Le 20 octobre, il semble qu'on perçoive, imperceptiblement, le pouls à gauche. Au Pachon, on note des oscillations très faibles aux environs de 10.

Ces oscillations se précisent le 28 octobre, atteignent une amplitude de 1 à 1 1/2, entre 10 et 15. La plaie est cicatrisée.

Depuis cette époque, persistent quelques fourmillements et un peu de gêne du membre blessé.

L'*examen microscopique* (Dr Caudière) offre un intérêt qui m'a paru considérable :

« La paroi, là où on peut la voir, présente une infiltration leucocytaire à polynucléaires neutrophiles de ses tuniques interne et moyenne. Sur plusieurs points, il semble qu'il y ait même de la nécrose fibrinoïde. Les vasovasorum sont bondés de polynucléaires. Le thrombus présente dans son réseau un très grand nombre de polynucléaires... »

Et Caudière, ignorant à la suite de quelles circonstances lui a été envoyée la pièce, conclut : « Très vraisemblablement, on a affaire à une *thrombose d'origine septique*, inflammatoire, avec lésions du vaisseau ayant secondairement donné lieu à une thrombose de celui-ci. »

Une telle affirmation, de la part d'un anatomo-pathologiste dont nous connaissons la très haute valeur, a une importance qu'il est à peine nécessaire de souligner. Nous avons vu, à l'opération, un bout vasculaire qui paraissait solidement obstrué par un caillot, à tel point que plusieurs assistants m'ont dit : « La lésion n'aurait-elle pas guéri simplement, sans ntervention? » Non, très probablement. Le caillot, d'apparence normale, très ferme, et même dur, était gorgé de polynucléaires; et les parois artérielles avaient un aspect microscopique tel que Caudière a diagnostiqué des lésions « septiques ».

Ce caillot était évidemment menacé de désagrégation et la malade d'hémorragie secondaire foudroyante : on sait bien que c'est ainsi que les choses se passent dans nombre de cas. L'examen de Caudière expliquerait (s'ils étaient encore à expliquer) les accidents tardifs des plaies artérielles; mais ici il est plus démonstratif que jamais puisqu'il montre qu'il ne faut pas se fier à l'aspect d'une plaie, même lorsque, comme chez notre malade, elle est apparemment aussi saine, aussi nette, que peut l'être une plaie.

L'observation suivante est encore une preuve des risques que comporte l'abstention.

Obs. II. — *Plaie sèche de l'artère cubitale* (Dr Hayem).

J. S... entre le 10 mars 1928 à l'hôpital de la Conception pour une plaie de l'avant-bras gauche par arme blanche. Le jeune S..., qui est âgé de seize ans et apprenti boucher, était occupé à nettoyer un couteau quand il se blessa par inadvertance.

La plaie siège au tiers moyen de l'avant-bras gauche, dans la moitié interne de sa face antérieure. Elle est linéaire, transversale, et mesure 15 millimètres environ. Pas d'hémorragie, pas de troubles moteurs ni sensitifs. Bien que le blessé nous raconte que le couteau s'est enfoncé « jusqu'à l'os » et que la plaie a saigné au moment de l'accident, nous nous abstenons de vérifier le trajet qui répond cependant à l'artère cubitale, et cela, parce qu'il n'y a pas trace d'effusion sanguine.

Nous gardons le blessé *en observation pendant cinq jours*; à ce moment, nous le considérons comme guéri et le faisons sortir.

Or, ce jeune homme revient le 21 mars. Depuis deux jours, s'est constituée dans la région de la blessure une volumineuse tuméfaction (7 centimètres sur 4 environ). A ce niveau, la peau est violacée. Le blessé accuse des douleurs, irradiées à tout le membre, depuis l'aisselle jusqu'au petit doigt. Il s'agit sûrement d'un hématome, qui n'a pu se constituer qu'entre le sixième et le onzième jour après l'accident.

Le jour même du retour à l'hôpital, on intervient d'urgence.

Opération (Dr Hayem) : Incision verticale. L'hématome évacué, la cubitale apparaît au fond de la plaie. Elle est complètement sectionnée et saigne par ses deux bouts. Double ligature. On vérifie l'état du nerf cubital, il est intact. Suture de la plaie opératoire.

Le blessé sort, cicatrisé et guéri, le 31 mars. Le pouls cubital est perceptible au poignet.

Cette observation ne comporte pas grands commentaires. M. Hayem a regretté de n'avoir pas vérifié d'emblée une plaie dirigée vers un tissu vasculaire; mais il a pu réparer ensuite son erreur sans qu'il en résultât le moindre dommage. Beaucoup, nous en sommes certains, eussent agi comme lui ; nos élèves ont manifesté quelque surprise à la révélation de ces faits, et nous sommes enclins à penser que l'idée d'opérer d'emblée ne se fût même pas présentée à leur esprit dans les cas relatés plus haut si nous ne leur avions montré qu'il ne s'agit point là de notions théoriques. Et c'est pour cela que, d'un commun accord, nous avons pensé qu'il fallait appeler à nouveau l'attention sur la possibilité, et même la relative fréquence, des plaies vasculaires sèches.

Sur deux cas de gangrène pulmonaire opérés et guéris.

par M. **Baumgartner**.

Dans les deux observations qui font l'objet de cette communication, il s'agit de *gangrène pulmonaire à forme massive*. Le gros foyer de nécrose, le paquet de tissu sphacélé, est entouré d'une zone de condensation pulmonaire analogue à l'hépatisation rouge de la pneumonie, et le sillon d'élimination, irrégulier et incomplet, rempli de pus fétide, trace la limite du tissu gangréné.

Nous ne voulons pas confondre au point de vue chirurgical cette forme nettement définie de la gangrène pulmonaire avec les « abcès gangréneux du poumon », quel que soit le lien qui puisse unir ceux-ci à celle-là, et même si l'abcès n'est que l'aboutissant éloigné d'un foyer de sphacèle dont la masse centrale se serait progressivement éliminée par les bronches. Dans son remarquable travail sur les abcès du poumon (Paris 1927) Kourilsky montre combien il est actuellement encore difficile de savoir s'il faut rattacher les abcès gangréneux « aux gangrènes à cause de la fétidité, ou les considérer comme une forme clinique et bactériologique spéciale des abcès du poumon ».

La gangrène massive du poumon se rencontre d'ailleurs assez rarement, si on s'en réfère à un récent travail d'Eggers sur le « Traitement des suppurations du poumon » (*Annals of Surgery*, t. LXXXVII, avril 1928), dans lequel ce chirurgien note que, sur 105 cas d'abcès du poumon, il ne l'a observée que trois fois. Aussi nous a-t-il paru intéressant de vous exposer l'histoire des deux malades que nous avons eu l'occasion d'opérer de cette affection.

Observation I[1]. — Mme B..., trente-sept ans, sténo-dactylo. Opérée le 1er août 1927, pour appendicite à froid. Opération normale. Aucune complication locale.

Dès après l'intervention : température oscillante entre 37°5 et 38° pendant neuf jours. Puis poussée thermique pendant six jours à 38°5 et 39°8. Aucune réaction abdominale, peu de signes pulmonaires. On a pensé à une fièvre typhoïde; mais l'hémoculture a été négative. La température redescend bientôt à 38°5. Mais dans la nuit du 26 août la malade crache du pus en abondance.

Elle entre à l'hôpital Cochin, le 2 septembre, dans le service du Dr Pissavy, où elle est soignée par le Dr Abel Baumgartner. Température 40°. Mauvais état général. Asthénie. Dyspnée. Toux constante. Expectoration abondante (450 cent. cubes par jour) muco-purulente et d'odeur gangréneuse. Odeur fétide de l'haleine.

Auscultation : A gauche, rien. A droite, matité au sommet. Diminution du murmure vésiculaire. Pas de râles.

1. Un résumé de cette observation a été publié dans les *Archives médico-chirurgicales de l'appareil respiratoire*, t. II, n° 6, p. 531. Exploration des trajets fistuleux et des plaies thoraciques, par le professeur Sergent, MM. Baumgartner et Kourilsky.

Radiographie : Côté gauche, normal; côté droit, aspect du lobe supérieur : teinte uniforme, de condensation pulmonaire, sans image spélonquaire.

Examen des crachats : Pas de bacilles de Koch. Flore microbienne très abondante, avec prédominance de nombreuses chaînettes de streptocoques; rares spirilles; anaérobies, bacilles fusiformes.

Traitement : Eucalyptine. Hyposulfite de soude. Teinture d'ail. Eucalyptol. Digitaline. Huile camphrée. Sérothérapie antistreptococcique et antigangréneuse.

Amélioration de l'état général et chute de la température aux environs de 38°. Aucune modification dans les caractères de l'expectoration.

Le 14 septembre, reprise de la température qui monte à 39°9. Diarrhée fétide.

Le 17 septembre, tentative de pneumothorax thérapeutique, suivie de sept insufflations. Quantités d'azote allant de 200 à 575. Aucune modification de l'état général ou local. L'examen radioscopique montre que le décollement ne s'est effectué qu'à la partie inférieure et externe de la cavité pleurale.

Le Dr Abel Baumgartner, devant l'échec du traitement médical et la menace d'une issue fatale, conseille une intervention chirurgicale, et la malade est alors transportée à la Charité le 30 septembre dans le service du Dr Amédée Baumgartner, pour y être opérée.

A son entrée à la Charité, la malade est dans un état alarmant. Température oscillant entre 37°6 et 39. Pouls rapide. Dyspnée. Expectoration de 480 grammes en vingt-quatre heures de pus d'odeur gangréneuse. Asthénie, pâleur de la face, sueurs profuses. Diarrhée fétide.

Une radiographie montre l'intégrité du poumon gauche. Le poumon droit est décollé en bas, et un peu au sommet; la partie moyenne adhère à la cage thoracique sous l'aisselle. A ce niveau, large zone obscure avec centre plus clair, sans niveau de liquide. Cette région est marquée par des points de repère sur la peau.

5 octobre. — *Premier temps opératoire* — Injection de morphine. Malade en position demi-assise. Anesthésie locale par infiltration à la novocaïne. Incision légèrement courbe à convexité inférieure, partant du sommet de l'aisselle et descendant obliquement jusqu'à la partie inférieure du sein droit. Résection d'une partie du grand et du petit pectoral, et de quelques insertions du grand dentelé. Résection de 8 centimètres des 4e et 5e côtes. Extirpation du paquet vasculo-nerveux et des muscles intercostaux voisins. Mise à nu du feuillet pariétal de la plèvre. Hémostase. La plaie est tamponnée avec de la gaze stérilisée, sans aucune suture.

10 octobre. — On dispose exactement contre la plèvre pariétale un gros fil métallique qui entoure et limite le territoire découvert, et on constate à l'examen radiographique que le bord supérieur de la zone de décollement de la cavité pleurale s'arrête à la limite inférieure de ce territoire, et que l'ombre du cercle métallique correspond bien à la zone pulmonaire malade. Il existe un léger épanchement dans le cul-de-sac inférieur de la plèvre.

11 octobre. — Le Dr Laederich veut bien examiner la malade et pratiquer l'aspiration non seulement du liquide pleural, mais encore de la plus grande partie de l'air du pneumothorax, afin de faciliter le deuxième temps opératoire.

13 octobre. — *Deuxième temps opératoire* : morphine. Pas d'anesthésie. Malade demi-assise. Incision prudente de la plèvre. Le poumon adhère au feuillet pariétal, mais à la partie inférieure et antérieure de l'incision les adhérences cèdent; la partie collabée du poumon apparaît et l'air pénètre dans la cavité pleurale. On attire le poumon et on suture difficilement sa surface à la plèvre pariétale; le poumon se déchire un peu et saigne. Tamponnement à la gaze.

La température monte, le 17 octobre, à 40°3. Dyspnée violente; douleur thoracique. Expectoration continue, abondante et fétide.

18 octobre. — *Troisième temps opératoire* : morphine. Pas d'anesthésie. Malade demi-assise. Incision du poumon au thermocautère ; on traverse une épaisseur d'environ 4 centimètres de tissu condensé et on arrive dans une vaste cavité remplie d'un tissu sphacélé, baignant dans du pus fétide. Le bloc de sphacèle, gros comme une orange, est détaché aux ciseaux de la paroi pulmonaire et extirpé. Pas d'hémorragie. Une grosse bronche est béante dans le fond de la cavité. Tamponnement à la gaze.

Suites opératoires : La température tombe en trois jours à 38°, l'expectoration à 80 grammes. Dès le soir de la dernière intervention, toute fétidité des crachats a complètement disparu. Amélioration de l'état général. Disparition de la diarrhée. Mais, le 24 octobre, la température remonte à 39 8 ; dyspnée ; douleurs vives à la base de l'hémithorax droit. Un examen pratiqué par M. Laederich permet d'y constater un épanchement pleural. Une ponction exploratrice en retire du liquide louche, fétide.

26 octobre. — Anesthésie locale ; *incision* à la base du thorax dans un espace intercostal. Issue de pus en abondance. Drainage.

A partir de ce moment, l'amélioration, tant locale que générale, a été constante. En novembre, la cavité pulmonaire se rétrécit, suppure fort peu ; une bronche s'ouvre dans son arrière-fond. La cavité pleurale, traitée au Dakin, se ferme progressivement. La température oscille entre 37° et 38°. L'expectoration varie de 20 à 100 grammes en vingt-quatre heures.

Le 20 décembre, la malade semblait guérie. Expectoration : 15 grammes. Les deux plaies suppurent à peine. Mais, à partir du 21 décembre, élévation rapide de la température jusqu'à 40° ; dyspnée ; hématurie. Le professeur Sergent, appelé en consultation, constate la présence d'une zone de matité derrière le sein droit et reconnaît, à l'examen radioscopique, que cette zone mate correspond à un culot de liquide suspendu au milieu de la cavité pleurale cloisonnée.

31 décembre. — Après repérage sous écran, *ouverture* de ce foyer purulent, entre la 3e et 4e côte, à l'anesthésie locale. Issue de pus. Drainage et Dakin.

Suites opératoires : Amélioration rapide. Les accidents urinaires, dus probablement à une embolie septique, ont rapidement cédé. En janvier 1928, il ne reste plus que deux fistules purulentes, la fistule pulmonaire et la fistule consécutive à la deuxième incision pleurale.

La malade est alors envoyée dans le service du professeur Sergent, qui pratique une série d'examens radioscopiques après injection de lipiodol dans le trajet et par la trachée. Ces examens montrent qu'il n'y a aucune communication entre la fistule pulmonaire et la fistule pleurale, que la fistule pulmonaire s'ouvre dans une bronche, que la fistule pleurale conduit à une petite cavité antérieure, sans qu'il y ait autre part le moindre liquide de rétention. On pense que si cette cavité pleurale devait persister il serait indiqué de recourir à une thoracoplastie.

Mais en février et mars l'état général est en tous points excellent. La fistule pleurale s'est spontanément oblitérée. L'expectoration est insignifiante, et, au début d'avril, la malade quitte l'hôpital, convalescente, ne gardant plus qu'une fistule bronchique ouverte sur la paroi interne de l'aisselle.

Revue en octobre 1928. *La guérison est complète.* La fistule broncho-cutanée s'est fermée d'elle-même il y a un mois. « Très bon état général. A engraissé de 4 kilogrammes depuis sa sortie de la Charité. Ne tousse pas. Le matin, au réveil, quelques petits crachats grisâtres. Auscultation : à gauche, rien. A droite, légère diminution du murmure vésiculaire, surtout en avant et dans la moitié externe du thorax. Ni râles, ni frottements. Radioscopie : champ pulmonaire gauche normal. Champ pulmonaire droit voilé, présentant quelques petites grisailles disséminées dans les 2/3 supérieurs. Diaphragme droit surélevé et peu mobile. » (Dr Abel Baumgartner.)

La guérison de cette malade est de date relativement récente, puisqu'elle

remonte à six mois. Dans le cas suivant, elle s'est maintenue parfaite depuis quatre ans.

Obs. II. — M. C..., trente-neuf ans. Accident d'automobile en avril 1924. Fractures multiples de côtes sur la paroi thoracique gauche, qui guérissent sans complication. Au bout de quelques semaines, apparition d'accidents pulmonaires aigus à droite : point de côté thoracique, dyspnée, élévation thermique, mauvais état général, expectoration. On fait faire un auto-vaccin, sans aucune amélioration. Les crachats augmentent et deviennent fétides. Température à grandes oscillations. Une radiographie montre un bloc de condensation pulmonaire dans le lobe inférieur du poumon droit, avec une zone centrale plus claire et un petit épanchement sous-jacent qui paraît situé dans le cul-de-sac inférieur de la plèvre cloisonnée. Le professeur Bezançon, consulté, conseille une intervention chirurgicale, et le malade m'est confié par son médecin le Dr Bétuel.

Le malade est à ce moment profondément infecté : homme obèse, traits pâles et bouffis; température oscillant entre 37°5 et 39°5; pouls rapide; dyspnée; abondante expectoration gangréneuse.

5 juin 1924. — *Premier temps opératoire* : anesthésie locale. Malade en position assise. Incision oblique postérieure au-dessous de la pointe de l'omoplate. Résection de 12 centimètres de la 8e côte. Mise à nu de la plèvre. Incision prudente du feuillet pariétal. A la partie inférieure et externe des adhérences lâches unissent le poumon à la plèvre; à la partie supérieure et interne on ouvre la grande cavité pleurale, qu'on obture immédiatement avec quelques points de suture, accolant le poumon à la paroi thoracique. Tamponnement à la gaze après hémostase.

10 juin. — *Deuxième temps opératoire* : ouverture de la plèvre en bas et en dehors. On détruit quelques adhérences lâches, qui unissent le poumon à la paroi, et on ouvre une cavité purulente cloisonnée entre le poumon et le diaphragme; il s'en échappe du pus fétide avec des grumeaux verdâtres. Nettoyage et tamponnement à la gaze.

15 juin. — *Troisième temps opératoire* : examen de la cavité ouverte précédemment. En s'aidant de larges valves, on découvre au fond de la plaie une fistule qui conduit dans le lobe inférieur du poumon; on agrandit ce trajet au thermocautère et on accède dans une cavité intrapulmonaire d'où s'échappent du pus fétide et une grosse masse de tissu nécrotique. Tamponnement à la gaze.

Suites opératoires : à partir de ce moment, l'état s'est progressivement amélioré. Le pansement (tamponnement léger avec huile goménolée) est renouvelé fréquemment; la température tombe peu à peu à la normale. L'expectoration est encore purulente, sans odeur, et de moins en moins abondante.

En septembre, excellent état; petite fistule purulente. En janvier 1925, malade entièrement guéri, n'ayant plus aucun signe pulmonaire.

Le Dr Bétuel m'a communiqué des nouvelles de ce malade en octobre 1928. Il n'a jamais eu aucune nouvelle atteinte pulmonaire, aucune expectoration, et la *guérison* s'est maintenue parfaite.

Au cours d'une suppuration pulmonaire, la question de l'opportunité d'une intervention chirurgicale, du choix de l'opération, et du moment où elle doit être faite, est encore fort discutée. Elle est d'ordre essentiellement médico-chirurgicale. Le professeur Sergent et moi pensons l'aborder dans une communication ultérieure, et je me limiterai aujourd'hui à quelques commentaires sur mes deux cas de gangrène pulmonaire.

L'intervention du chirurgien ne doit venir ni trop tôt, ni trop tard. Il

est évident que toute opération dans la phase aiguë primitive, alors que la part de la nécrose n'est pas encore faite, serait désastreuse. Il ne s'agit pas d'intervenir d'urgence comme dans une appendicite gangréneuse, mais de songer à la chirurgie quand le traitement médical et la sérothérapie n'ont pu amener la guérison. Chez les deux malades dont j'ai relaté l'observation, les médecins qui les soignaient posèrent au bon moment l'indication opératoire, après essai de la médication usuelle, en raison de l'aggravation des symptômes, et parce que la radioscopie montrait une lésion encore localisée et peu éloignée de la corticalité.

Attendre plus longtemps eût été risquer une infection générale grave, ou tout au moins le passage à l'état chronique, et, à longue échéance, la dissémination des lésions, l'apparition de nouveaux foyers autour du foyer primitif, dans les lobes voisins, dans le poumon opposé; enfin, la production de sclérose pulmonaire et péribronchique. A ce stade avancé et tardif, l'intervention chirurgicale devient plus compliquée et souvent inefficace, alors qu'à la première période elle peut amener une guérison complète.

L'opération que nous avons pratiquée dans ces deux cas de gangrène pulmonaire massive est la *destruction du foyer de nécrose*.

Picot a récemment exposé dans un intéressant travail sur « l'intervention chirurgicale dans les abcès et gangrènes du poumon » (*Archives méd.-chir. de l'appareil respiratoire*, t. II, n° 4, août 1927) les différentes modalités opératoires : la collapsothérapie passive et active (phrénicectomie, pneumothorax, décollement pleuro-pariétal) et la pneumotomie. Toutes ces méthodes ont été utilisées avec des résultats variables. Mais dans le cas particulier qui nous occupe je ne vois pas que la collapsothérapie puisse avoir grand effet, ni hâter l'élimination de la partie sphacélée. Avant que la masse de tissu gangrené ne se soit dissociée pour pouvoir être progressivement expulsée dans les crachats, de nombreux mois se passeront, au cours desquels les lésions ci-dessus signalées se produiraient. Le pneumothorax présente en outre le gros inconvénient de rendre la pneumotomie plus dangereuse, à cause de la difficulté de réaliser d'une façon plus efficace l'accolement du poumon à la paroi. Il expose à l'infection pleurale, et chez ma première malade il fut probablement la cause de la pleurésie gangréneuse.

Si la collapsothérapie est souvent essayée dans la gangrène pulmonaire, c'est parce que la pneumotomie y est jugée fort dangereuse. A propos d'un très beau cas de gangrène pulmonaire subaiguë guérie par sérothérapie et phrénicectomie, Grégoire (*Soc. de Chir.*, 1926, p. 916) relate trois cas mortels par pneumotomie. Il estime que « toute action directe sur le foyer de gangrène pulmonaire doit être dans le plus grand nombre des cas abandonnée ». Kourilsky écrit (*loc. cit.*, p. 484) à propos des abcès du poumon : « Cette technique (incision chirurgicale et drainage de la poche) comporte de sérieux dangers ; cinq fois nous l'avons vu entraîner la mort immédiatement après l'opération. » Dans le tableau groupant les observations récentes de gangrène pulmonaire où la pneumotomie a été pratiquée,

Le Chaux (« Le traitement des gangrènes pulmonaires », *Thèse de Paris*, 1927) relève 70 p. 100 de mortalité opératoire.

Il est évident qu'une pareille statistique est peu encourageante. Je pense que beaucoup d'accidents pourraient être évités si, au lieu d'opérer en un temps, on utilisait *l'opération en plusieurs temps*. Les malades atteints de gangrène pulmonaire (et en général tous les malades atteints de suppuration pulmonaire) sont dans un état tel qu'ils supportent difficilement une seule et longue intervention, alors qu'ils subissent sans grand inconvénient de multiples petites opérations.

L'opération en plusieurs temps se fait toujours pour chaque temps à *l'anesthésie locale* ; et même parfois pour le temps pulmonaire sans aucune anesthésie, les réactions assez vives au cours de l'incision du poumon étant fort atténuées par une injection de morphine ou de scopolamine avant l'intervention. Les malades sont opérés *assis*, c'est-à-dire dans la position instinctive qu'ils prennent le jour et gardent même la nuit. On évite ainsi les inondations de pus dans les bronches voisines et celles du côté opposé, souvent signalées au cours des opérations sur malade couché et soumis à l'anesthésie générale.

Les trois temps principaux comprennent :

1° L'ouverture d'une large brèche dans la paroi thoracique ; 2° l'occlusion de la plèvre et l'accolement du poumon à la paroi ; 3° l'incision du poumon et la destruction du foyer malade ; chaque temps étant séparé par un intervalle de plusieurs jours (cinq à huit). Entre chacun d'eux des radiographies sont prises avec *repères métalliques disposés sur la plèvre pariétale*, c'est-à-dire le plus près possible de la lésion pulmonaire, qui guident le chirurgien dans la direction qu'il suivra pour atteindre le foyer suppuré.

L'opération en plusieurs temps permet d'éviter autant que possible deux graves accidents opératoires, l'*infection de la paroi thoracique* et la *pleurésie gangréneuse*. Après que la brèche thoracique a été faite et la plèvre pariétale suturée au poumon, quand les plaies ont été tamponnées à la gaze pendant plusieurs jours, les extrémités des côtes réséquées, les espaces celluleux, les muscles, sont recouverts de bourgeons charnus protecteurs ; les lymphatiques sont fermés, l'hémostase est complète, la séreuse est isolée, et le pus si septique du foyer gangréneux peut baigner sans inconvénient le trajet par lequel il s'évacue.

Au cours des nombreuses pneumotomies en plusieurs temps que j'ai pratiquées pour différentes suppurations pulmonaires, je n'ai jamais observé d'*hémorragies* opératoires ou post-opératoires sérieuses. Il est possible que la très large mise à nu de la plèvre pariétale dans le premier temps agisse dans les jours suivants comme le décollement pleuro-pariétal de Tuffier et amène un certain degré d'atélectasie et de décongestion pulmonaire qui favorisera l'hémostase à l'incision du poumon. Dans ce sens, une *phrénicectomie complémentaire*, précédant de peu le temps d'ouverture du poumon, pourrait être indiquée si des hémorragies post-opératoires étaient à redouter.

Si j'ai apporté ici et commenté l'histoire de ces deux malades heureusement guéris, c'est pour insister à nouveau sur les bons résultats que peut donner dans la gangrène pulmonaire, après échec du traitement médical, l'intervention chirurgicale; mais à condition que les malades soient envoyés au chirurgien assez tôt, et que l'opération, ouverture et destruction du foyer septique, soit pratiquée en plusieurs temps.

M. **Raymond Grégoire** : Après avoir écouté la relation des deux remarquables observations que mon ami Baumgartner vient de nous lire, je crois comprendre qu'il attribue en partie ses succès à la technique en plusieurs temps qu'il a employée. Je ne nie pas l'importance et la gravité des grandes opérations délabrantes en chirurgie pulmonaire et je pense qu'on a le plus souvent intérêt à multiplier les interventions pour limiter au maximum le choc opératoire.

Dans la gangrène pulmonaire, la grande gravité du pronostic est moins dans les modalités de l'opération que dans la nature de l'affection. Pour deux des trois cas auxquels Baumgartner faisait tout à l'heure allusion, la mort s'est produite par hémorragie foudroyante plusieurs jours après l'intervention. La technique opératoire la plus fractionnée n'y aurait rien changé.

Le premier opéré était un homme vigoureux de trente-deux ans atteint de gangrène de la partie antérieure du poumon gauche. Le foyer fut ouvert en un temps, la cavité vidée d'une grosse masse sphacélique et drainée. Au quinzième jour, alors que le malade paraissait en bonne voie, il fut pris tout d'un coup d'une hémorragie formidable par la plaie et par la bouche et succomba en quelques instants.

Dans le second cas, l'hémorragie se produisit moins brutalement. C'était une femme jeune que mon ami Merklen passa dans mon service pour gangrène de la partie postérieure du poumon droit. Le foyer fut ouvert et drainé. Vers le septième ou huitième jour, le suintement sanglant se produisit. La cavité fut tamponnée aussi bien que possible. L'hémorragie continua malgré tout ce que l'on put mettre en œuvre et la malade succomba dans la soirée.

Dans ces deux cas, la mort a été provoquée par la chute d'escarre et l'ouverture de gros vaisseaux. Aucune technique opératoire n'aurait pu éviter ces complications redoutables qui tiennent exclusivement à la nature de l'affection.

M. **Roux-Berger** : Baumgartner vient de nous lire deux très belles observations.

Je voudrais insister sur la difficulté du diagnostic de ces lésions. J'ai souvent observé des états anatomiques très différents : abcès, sclérose, avec des aspects radiologiques très semblables. Si bien que trouvant par exemple une collection purulente, relativement superficielle, on peut hésiter beaucoup pour se décider à s'en tenir là, ou aller plus profondément, la radioscopie préalable n'ayant pas permis d'avoir une certitude.

M. **Pierre Sebileau** : Je suis de l'avis de Roux-Berger. Le diagnostic anatomique et topographique de ces lésions pleuro-pulmonaires à allure gangréneuse est tellement difficile qu'il ne faudrait pas escompter comme une chose régulière les deux beaux succès chirurgicaux que vient de nous relater Baumgartner. En réalité, dans des cas de ce genre, les médecins les plus habitués au diagnostic des affections thoraciques se trouvent souvent très embarrassés, non seulement pour localiser, mais même pour définir la lésion. Le caractère putride de celle-ci est la seule chose sur laquelle il n'y ait pas de doute; quant au reste, la plupart du temps, ce n'est qu'hypothèses. Je l'ai bien vu dans un cas récent où, à la suite d'une cure chirurgicale très simple de sinusite maxillaire chronique, une jeune femme présenta, dix jours après l'opération, au moment même où elle allait rejoindre son lointain pays, des accidents thoraciques qui se mirent à prendre une telle allure qu'une nuit nous redoutâmes, mes collègues et moi, de la voir mourir sous nos yeux. Devant l'écran, devant les images radiographiques, après les examens les plus attentifs, on ne savait au juste s'il s'agissait d'une cortico-pleurite putride, d'un abcès pulmonaire putride ou d'une gangrène pulmonaire vraie. Je pense qu'il doit souvent en être ainsi, car les trois médecins qui m'assistaient étaient précisément des plus réputés.

Dans ces conditions, il doit souvent arriver à l'opérateur ce qui est arrivé à Roux-Berger : marcher dans l'inconnu. Il ne faudrait pas s'attendre à réaliser, dans la majorité des cas, ce que Baumgartner a si heureusement réalisé dans les deux observations très bien conduites qu'il vient de nous relater : trouver exactement ce qu'on avait prévu et le trouver là où on l'avait prévu.

M. Baumgartner. — Je n'ai pas eu l'intention de discuter l'indication opératoire dans toutes les suppurations du poumon, me réservant de le faire ultérieurement. Je me suis limité à la seule forme bien nette de gangrène pulmonaire avec grosse masse nécrotique. Le cas de Roux-Berger semble être un cas de suppuration non gangréneuse diffuse, sans abcès collectés. Il s'agit là d'une forme à part d'infection pulmonaire, qui me paraît justiciable de l'opération dite de Graham : la pneumectomie progressive par cautérisation ignée.

J'ai surtout voulu insister aujourd'hui dans ma communication sur la *relative bénignité des opérations en plusieurs temps*. Il faut que, dans les cas où le traitement médical a épuisé tous ses effets, mais n'a pas été suivi de guérison, le médecin puisse recourir au chirurgien, sans avoir l'arrière-pensée que son malade court, du seul fait de l'opération, un trop grand risque. Tel est me semble-t-il l'avantage de l'opération en plusieurs temps sur la pneumotomie en un temps.

Grégoire a rappelé les graves hémorragies post-opératoires tardives. J'ai eu la chance de n'en point observer, ce qui ne veut pas dire que l'opération en plusieurs temps mette les malades *sûrement* à l'abri de cet accident. Il m'a simplement semblé qu'elle pouvait rendre moins fréquentes les hémorragies opératoires.

PRÉSENTATIONS DE MALADES

Pseudarthrose du tibia chez un jeune enfant. Guérison par greffes ostéopériostiques,

par **M. Paul Mathieu.**

Je vous présente une enfant âgée aujourd'hui de deux ans et demi que j'ai opérée par la méthode des greffes ostéopériostiques pour une pseudarthrose du tibia droit avec courbure exagérée de l'os. Cette pseudarthrose est actuellement complètement consolidée et la courbure tibiale s'est spontanément redressée au cours de la consolidation.

A la naissance, d'après les affirmations catégoriques de la mère, il existait déjà une courbure nette du tibia droit avec saillie osseuse altérant les téguments à la partie moyenne et antérieure de la jambe. Il semble qu'à ce moment un médecin ait porté le diagnostic d ostéite hérédo-syphilitique et du lactate de mercure fut prescrit. On fit porter à l'enfant une petite planchette pour éviter l'accentuation de la déformation.

L'enfant fit ses premiers pas à treize mois, mais un mois après, étant debout appuyée à une chaise, elle se met à crier, et depuis toute tentative de marche réveille ses cris. En avril 1927, la mère vient consulter à Bretonneau, où une radiographie fut faite et démontre qu'à cette époque il n'y avait pas de fracture, mais que la diaphyse tibiale, amincie dans son ensemble, présentait une courbure prononcée en S italique et un aspect alvéolaire très caractérisé. Le traitement antisyphilitique fut continué (sulfarsénol).

Le 18 juillet, une radiographie démontre l'existence d'une fracture du tibia un peu oblique à l'union du tiers moyen et du tiers inférieur; un appareil plâtré fut appliqué. Le moment où la fracture s'est produite fut indéterminé.

Le 29 août, le 20 octobre, pas d'ébauche de consolidation osseuse.

Je décide d'intervenir en utilisant des greffes ostéopériostiques.

Le 5 novembre 1927, prélèvement de greffons ostéopériostiques sur le tibia gauche, et interposition de ces greffons-fragments entre le périoste et l'os au niveau de la fracture dont les extrémités ont été avivées. Appareil plâtré.

Les radios successives montrent la formation du cal et le redressement progressif des courbures pathologiques. L'aspect compact du cal, les constatations cliniques démontrent la consolidation parfaite. La marche est reprise.

Cette observation confirme, comme l'a déjà démontré Ch. Dujarier, l'influence remarquable des greffes ostéopériostiques dans la consolidation de ces pseudarthroses de tout jeunes enfants, pseudarthroses associées à des courbures congénitales, dites d'ailleurs souvent pseudarthroses congénitales, bien souvent liées à une dystrophie osseuse d'origine plus ou moins bien déterminée.

Absence congénitale du col du fémur,

par M. **Etienne Sorrel.**

J'ai l'honneur de présenter à la Société de Chirurgie un jeune homme de dix-huit ans qui présente une absence congénitale du col du fémur.

La lésion est très visible sur les radiographies ; le trochanter remonte très loin au-dessus de la cavité cotyloïde. Il existe dans cette cavité cotyloïde une masse osseuse qui doit représenter la tête ; mais cette masse osseuse n'a aucune connexion avec le trochanter : il n'y a pas d'ébauche de col. J'ai pu d'ailleurs m'en assurer directement ; car me demandant si malgré l'apparence radiographique il ne serait pas possible d'abaisser le trochanter et de l'unir à la tête comme l'avait fait une fois M. Scholder (de Lausanne) dans une observation dont j'ai été rapporteur à notre Société, j'ai fait une incision exploratrice qui me permit de me rendre compte que la malformation est bien telle que l'indique la radiographie. Elle me montra aussi l'inutilité de tout effort thérapeutique.

Ce malade d'ailleurs s'est admirablement adapté à sa malformation ; il marche sans souffrir pendant longtemps. Il boite par raccourcissement du membre, mais il exécute facilement tous les mouvements que doit normalement exécuter une hanche, et l'infirmité en somme est légère.

C'est un cas très prononcé de coxa vara congénitale ; il fait la transition entre les coxa vara congénitales habituelles et l'absence congénitale de l'extrémité supérieure du fémur, dont la coxa vara congénitale n'est qu'une ébauche.

Je me propose de revenir prochainement sur quelques particularités de ces coxa vara, mais je voulais aujourd'hui, puisque j'en avais l'occasion, vous présenter ce malade dont la lésion est assez rare pour être intéressante.

PRÉSENTATION DE PIÈCE

Corps étrangers articulaires du cou-de-pied,

par M. **Auvray**.

La radiographie que je vous présente montre un beau spécimen de corps étrangers articulaires volumineux et multiples de l'articulation tibio-tarsienne, observés chez un sujet jeune de trente-six ans, entré dans notre service pour des poussées d'hydarthrose à répétition de la tibio-tarsienne droite.

On voit sur la radiographie de profil deux volumineux corps étrangers, l'un situé en avant de l'articulation, de 2 cent. 5 de longueur, qu'on percevait très facilement sous la peau et sous les tendons antérieurs du cou-de-pied ; l'autre, situé en arrière de l'articulation, sous les tendons postérieurs du cou-de-pied, de 3 centimètres de longueur. On voit également sur le cliché, au pourtour de l'articulation, quatre taches sombres, qui paraissent être aussi des corps étrangers péri-articulaires. L'un d'eux répond au sinus du tarse, il est situé entre l'astragale et le calcanéum. Mais le blessé avait réclamé seulement l'ablation des deux plus volumineux qui a été faite facilement par deux incisions, l'une antérieure, l'autre postérieure, sous anesthésie rachidienne.

J'ai pu nettement constater que les corps étrangers étaient bien situés à l'intérieur de l'articulation, sous les ligaments antérieur et postérieur de la jointure distendus, et lorsque j'ai incisé la capsule il s'en est écoulé un peu de synovie.

Le sujet porteur de ces corps étrangers est fort bien portant, on ne trouve chez lui aucune trace d'arthrite dans les autres articulations. Mais il y a douze ans, en jouant au foot-ball, le ballon lui tombant sur la pointe du pied lui fit faire un mouvement d'extension forcé du pied sur la jambe, et à la suite de ce petit traumatisme il dut se reposer deux ou trois jours, la marche étant très douloureuse. Puis la guérison survint rapidement. Mais, deux ou trois ans plus tard, il constatait que son pied droit se fatiguait assez rapidement à la marche. Enfin, depuis deux ans environ, le blessé a constaté la présence sur la face antérieure du cou-de-pied d'un noyau dur qui semblait se déplacer dans les mouvements forcés du pied. Et, depuis deux mois, l'articulation était devenue le siège de poussées d'hydarthrose à répétition.

Les deux corps étrangers ont été examinés au laboratoire du Pr Lecène par notre collègue Moulonguet qui nous a remis la note suivante :

« Les deux corps étrangers sont de structure différente :

« 1° L'un d'eux, le plus gros, est cartilagineux presque totalement. Ce n'est que dans de très rares points que l'on peut voir de très petites plages

d'ossification. Partout ailleurs, la structure est celle d'une ecchondrose; les cellules cartilagineuses sont par endroits tassées les unes contre les autres et en pleine activité; en d'autres régions, au contraire, la substance interstitielle fibro-cartilagineuse est plus abondante et écarte les capsules les unes des autres. A la périphérie du corps étranger, il existe une condensation et une calcification de la substance fibro-cartilagineuse qui forme une sorte de coque. C'est dans cette coque périphérique notamment qu'on rencontre les quelques îlots ossifiés;

« 2° L'autre corps étranger, le plus petit, est un ostéophyte typique, qui



FIG. 1.

est formé d'un tissu osseux spongieux à larges mailles, englobant une moelle graisseuse. A la périphérie existe une coque fibro-périostique.

« En résumé, cet examen histologique permet de rattacher avec assurance ces formations au processus de l'arthrite sèche. Elles ont l'une et l'autre, l'arthrophyte comme l'ostéophyte, la structure des corps étrangers de l'arthrite sèche. »

Il m'a paru intéressant de vous soumettre cette observation, d'abord parce que les corps étrangers multiples de la tibio-tarsienne sont rares; ensuite parce que l'examen histologique en a été fait par Moulonguet qui les rattache à l'arthrite sèche; et enfin, parce que chez notre malade, jeune, très bien portant et ne présentant aucune manifestation d'arthrite dans les

autres jointures, il semble bien que le rôle joué par le traumatisme ancien dans la production des accidents (arthrite sèche et corps étrangers) n'est pas niable; ce n'est du reste pas le seul cas de ce genre qu'il m'ait été donné d'observer pour d'autres jointures à la suite d'un traumatisme lointain.

Le Secrétaire annuel, M. A. Bréchot.

Imprimerie de la Cour d'Appel, 1, rue Cassette, Paris.

BULLETINS ET MÉMOIRES

DE LA SOCIÉTÉ NATIONALE DE CHIRURGIE

FACULTÉ DE MÉDECINE DE PARIS BIBLIOTHÈQUE

Séance du 28 novembre 1928.

Présidence de M. OMBRÉDANNE, *président.*

PROCÈS-VERBAL

La rédaction du procès-verbal de la précédente séance est mise aux voix et adoptée.

CORRESPONDANCE

La correspondance comprend :

1° Les journaux et publications périodiques de la semaine.

2° Une lettre de M. BROCQ demandant un congé pendant la durée de son cours.

3° Un travail de M. GOULLIOUD, correspondant national, intitulé : *De la migration vers le flanc droit des corps étrangers du duodénum ayant perforé la paroi.*

4° Un travail de MM. OUDARD, correspondant national, GUICHARD et LE BOURGO, intitulé : *L'immuno-transfusion dans les infections chirurgicales.*

5° Un travail de M. JEAN PETIT, correspondant national, intitulé : *Occlusion intestinale par diverticulite.*

6° Un travail de M. CORNIOLEY (Genève), intitulé : *Hématome sous-duremérien. Trépanation. Cranioplastie au moyen d'une plaque de platine.*

M. MAISONNET, rapporteur.

7° Un travail de MM. COUDRAIN et LEGRAND-DESMONS (Saint-Quentin), intitulé : *Tétanos guéri par le sérum à doses fortes et le somnifène.*

M. LOUIS BAZY, rapporteur.

8° Un travail de M. KŒCHLIN (Genève), intitulé : *Phlébite primitive de la veine rénale.*

M. MICHON, rapporteur.

9° Un travail de MM. LARGET et LAMARE (Saint-Germain-en-Laye), intitulé : *Curieuse migration d'un épi de graminée à travers les voies respiratoires.*

M. MATHIEU, rapporteur.

10° Un travail de M. MATRY (Fontainebleau), intitulé : *Lipome du cæcum. Invagination. Colectomie droite. Guérison.*

M. MOCQUOT, rapporteur.

11° Un travail de M. MATRY (Fontainebleau), intitulé : *Corps étranger du duodénum chez un nourrisson. Refoulement dans l'estomac. Extraction. Guérison.*

M. MOCQUOT, rapporteur.

12° Un travail de M. MATRY (Fontainebleau), intitulé : *Occlusion de l'intestin grêle par sténose fibreuse, suite d'étranglement herniaire.*

M. MATHIEU, rapporteur.

13° Un travail de MM. MATRY et PHILARDEAU, intitulé : *Deux observations de décollement de l'épiphyse du fémur avec luxation de la diaphyse en arrière. Reposition sanglante.*

M. MOCQUOT, rapporteur.

14° Un travail de M. MIRIZZI (Cordoba, République Argentine), intitulé : *Sur un cas de luxation récidivante et irréductible de l'épaule. Opération de Bazy et téno-suspension de Henderson. Guérison.*

M. LOUIS BAZY, rapporteur.

15° Un travail de MM. JEAN QUÉNU et STOÏANOVITCH, intitulé : *Purpura hémorragique récidivant. Splénectomie. Bon résultat immédiat. Mort au bout de onze mois par reprise des hémorragies.*

M. PIERRE DUVAL, rapporteur.

A PROPOS DU PROCÈS-VERBAL

Occlusion intestinale par diverticulite,

par M. **Jean Petit** (de Niort), membre correspondant national.

J'ai l'honneur de présenter à la Société de Chirurgie une observation d'occlusion intestinale par diverticule de Meckel tordu.

Un homme de cinquante-cinq ans fut envoyé dans mon service de l'hôpital de Niort, le 28 avril 1918, avec le diagnostic d'appendicite aiguë. Les accidents dataient de l'avant-veille. Sans avoir présenté, antérieurement, le moindre trouble du côté de l'abdomen, cet homme avait été pris, soudain, d'une violente douleur dans la fosse iliaque droite, accompagnée de vomissements et d'arrêt des gaz. Le médecin avait cru devoir temporiser pendant vingt-quatre heures sous applications de glace

et morphine qui avaient paru soulager le malade. A l'arrivée, ventre ballonné, douleur exquise à droite, un peu en dedans du point classique de Mac Burney, visibilité très nette des anses grêles contractées, facies crispé, langue sèche, température 38°6, pouls 70 seulement. Toucher rectal négatif. Il n'y a pas eu de gaz depuis quarante-huit heures.

J'ai posé le diagnostic d'occlusion sur le grêle et présumé qu'elle avait été provoquée par une crise d'appendicite. En conséquence, j'ai décidé d'opérer le malade immédiatement.

Anesthésie à l'éther, incision à droite. Le péritoine ouvert il s'écoule du liquide sanguinolent en abondance et j'aperçois l'appendice dont l'apparence est absolument normale. Je note que le cæcum est aplati. La cause de l'occlusion doit donc être recherchée ailleurs et je décide de refermer pour me porter sur la ligne médiane comme étant seule susceptible de me permettre de découvrir la cause de cette occlusion et de la traiter convenablement.

L'ouverture médiane a été sous-ombilicale. Ici, encore, liquide sanguinolent. Puis, d'entre les anses grêles je vois émerger un gros boudin noir nettement malodorant, d'aspect gangréneux et qui se termine en cul-de-sac. Bien qu'il ait déjà contracté quelques adhérences avec les anses voisines, celles-ci sont assez lâches pour permettre son extériorisation. Il s'agit d'un diverticule de Meckel très long et qui, fait assez particulier, est enroulé sur lui-même. Son extrémité borgne constitue cette masse noire qui est en voie de sphacèle, et présente le volume d'un gros pouce. Son point d'insertion se trouve sur une anse proche du cæcum; à ce niveau, le diverticule a le volume d'une cigarette. Le péritoine ambiant est alors asséché, puis protégé par des compresses, et le pied du diverticule est sectionné sans difficulté au ras de l'intestin. Le moignon ligaturé est touché très légèrement au thermocautère et je l'enfouis dans le grêle par un double surjet au fil de lin. Finalement, la paroi a été fermée en un seul plan avec des fils métalliques rapprochés. Petit drainage abdominal pendant trois jours.

Dans la suite, persistance des signes d'occlusion, mais celle-ci a pu être levée par un lavement électrique le second jour de l'opération, et la guérison s'est faite sans autre incident. Le malade a pu quitter mon service le 24 mai, c'est-à-dire vingt-cinq jours après son entrée. J'ai fait prendre des nouvelles de lui ces derniers temps. Il se porte à merveille et n'a jamais présenté depuis dix ans le moindre malaise. Tout permet donc de penser que, chez ce malade, le grêle aura conservé un jeu normal, ce qui d'ailleurs ne doit pas nous surprendre.

En ce qui concerne les relations de la diverticulite avec l'occlusion, je me contenterai de rappeler un rapport de notre collègne Veau présenté, ici même, en 1920, à propos d'une observation de Leclerc. D'après notre collègue, il y aurait trois types d'occlusion susceptibles d'être provoqués par le diverticule de Meckel :

1° Il y a des occlusions mécaniques vraies sous un diverticule qui fait bride;

2° Il y a des occlusions par diverticule malade engendrant la coudure de l'intestin;

3° Il y a les pseudo-occlusions dues à la paralysie de l'intestin à la suite d'une diverculite aiguë et qui sont comparables à la péritonite appendiculaire.

C'est dans ce troisième groupe que mon observation semble devoir être rangée.

Toutefois, le mécanisme de cette diverticulite donne lieu à quelques remarques. Chez mon malade le diverticule avait une longueur démesurée et, *surtout*, *il était tordu*. Cette torsion n'a certainement été indifférente à la production de la diverticulite. Il apparaît qu'elle a réalisé le vase clos.

En sorte que, ainsi que le dit notre collègue Veau, dans son rapport déjà ancien, tout s'est passé, ici, comme nous le voyons de temps en temps, dans ces formes d'appendicite aiguë qui s'accompagnent d'occlusion véritable. Et c'est pourquoi j'ai pensé qu'il y avait intérêt à vous donner connaissance de cette observation.

De la migration vers le flanc droit des corps étrangers du duodénum ayant perforé sa paroi,

par M. **Goullioud**, membre correspondant national.

La présentation récente de M. Doubrère[1], d'Ajaccio, rapportée par M. André Martin, sur un cas de perforation du duodénum par un corps étranger chez un enfant de quinze mois, m'incite à vous apporter une observation de perforation du duodénum par une épingle à grosse tête de verre, qui fut suivie d'une évolution étrange et d'une élimination tardive du corps étranger.

Observation. — *Epingle à tête de verre, déglutie à dix-sept ans, ayant perforé le duodénum, fait croire pendant dix ans à une ostéomyélite de l'os iliaque droit, est éliminée à trente-quatre ans par une fistule iliaque.*

Mme G. H..., âgée de trente-deux ans, mariée et mère d'un enfant de quatorze ans, entre à l'hôpital Saint-Joseph de Lyon, le 1er décembre 1920, avec de multiples fistules au niveau de la crête iliaque, du côté droit.

En septembre 1905, alors âgée de dix-sept ans, et ayant toujours joui d'une bonne santé, elle tombe gravement malade, présentant une tuméfaction importante de la région épigastrique et ayant une très forte fièvre. Après plusieurs ponctions exploratrices, on lui incise un abcès; la fièvre tombe et la cicatrisation survient au bout de deux mois. Elle est alors dans sa famille, à Saint-Laurent-les-Mâcon.

En 1908, étant femme de chambre à Paris, elle retombe malade : douleurs abdominales, vomissements, fièvre. A l'hôpital, où elle est transportée, on parle d'abord de fièvre typhoïde, puis on reconnaît une pleurésie purulente. M. Tuffier

1. R. Doubrère, d'Ajaccio : Perforation du duodénum par corps étranger chez un enfant de quinze mois. Intervention. Guérison. Rapport de M. André Martin. *Bull. et Mém. de la Soc. de Chir.*, 1928, p. 1176.

l'opère et fait une incision de la plèvre avec une double résection costale du côté gauche. Elle est de nouveau en bonne santé.

En 1911, elle prend de fortes douleurs dans la jambe droite qui l'empêche de marcher.

En décembre, elle est hospitalisée à l'hôpital de Rueil avec le diagnostic d'appendicite. On l'opère, on ouvre un abcès à pus bleu abondant et on reconnaît une dénudation de l'os iliaque. Dans une seconde intervention, on fait un curettage de l'os dénudé. Mais la suppuration persiste. Des matières alimentaires sortent quelques jours par la plaie.

En 1912, deux nouveaux débridements, à Brunoy.

En 1914, à Paris, rue de Tolbiac, exérèse d'un fragment de l'os iliaque qui amène un soulagement, mais laisse une fistule.

En novembre 1920, nouvelle rechute. La malade est à l'Arbresle et est envoyée à l'hôpital Saint-Joseph de Lyon, dans le service de M. Goullioud.

A l'examen, on constate, au niveau de la crête iliaque, sept ou huit orifices fistuleux, et, au-dessus de la branche horizontale du pubis, un gros abcès qui est perceptible aussi à travers le cul-de-sac vaginal du côté droit. C'est une nouvelle fistule qui se prépare.

Une radiographie de M. Charrat montre une crête iliaque déchiquetée, avec, semble-t-il, un petit séquestre vers la partie moyenne de la crête et une néoproduction osseuse considérable (on n'aperçoit aucun corps étranger).

Fièvre modérée et irrégulière.

Opération le 17 décembre 1920, par M. Goullioud. Incision oblique à travers la fosse iliaque droite, permettant de réunir les fistules et de faire une résection en V d'une partie de la crête iliaque. On ne trouve pas de séquestre et les os que l'on sectionne ont l'air peu malades. On ne trouve pas de trajet plus profond. On incise aussi l'abcès de la partie inférieure de la fosse iliaque. Il paraît avoir la même origine que les fistules déjà signalées.

Le 1er mars, apyrétique depuis longtemps, la malade rentre chez elle, avec une fistule, mais ne souffrant plus.

Après ce large débridement, la malade prend un fort embonpoint, 10 kilogrammes de poids, mais elle a toujours une fistule avec un fort écoulement de pus.

Le 7 octobre 1922, le mari apporte une grosse épingle à tête de verre que la malade a retirée de sa fistule le matin même.

Le mari dit qu'elle a avalé cette épingle étant enfant. C'est la première fois qu'elle en parle.

Le 10 février 1925, elle va très bien avec une fistulette insignifiante, intermittente.

Le 16 juillet 1926, on apprend que Mme H... est tout à fait guérie.

Le 22 juin 1927, la malade veut bien se rendre à mon cabinet et accepte d'être présentée à la Société de Médecine et des Sciences Médicales de Lyon.

Elle me raconte alors que, à l'âge de dix-sept ans, le 15 *juin* 1905, étant à la campagne chez un oncle, elle venait de relever le foin, et avait à la bouche l'épingle de son corsage, quand son oncle lui parla, elle voulut lui répondre et avala l'épingle.

Le Dr Dessèvre consulté conseilla de donner des purées épaisses et de surveiller les selles. Au bout de quinze jours, l'épingle, n'ayant pas été retrouvée, fut oubliée.

Cependant en 1911, à Rueil, quand on diagnostiqua une appendicite et qu'on lui ouvrit un abcès, elle parla de l'épingle avalée : mais le chirurgien qui la soignait ne prit pas au sérieux cette histoire d'épingle et la malade n'osa plus en parler, jusqu'au jour où l'épingle apparut à sa plaie.

Cependant trois cicatrices racontent son histoire. C'est d'abord la *cicatrice épigastrique*, ronde, large comme une pièce de deux francs, située entre l'extrémité de la 10e côte droite et la ligne médiane épigastrique, et qui date de

l'incision du gros abcès apparu quelques mois seulement après qu'elle eût avalé son épingle.

La seconde cicatrice en date est une cicatrice d'empyème à la base du thorax gauche.

La troisième, enfin, est une énorme dépression qui va du milieu de la crête iliaque au pubis. Dans ses deux tiers externes, elle est profondément adhérente à l'os iliaque. Mais elle est bordée par deux lèvres épaisses de trois ou quatre travers de doigt, par suite de l'embonpoint de la malade. Il n'y a pas de point faible à la toux.

La femme est d'ailleurs grande et forte, en pleine santé.

Je crois que c'est au niveau du duodédum que le corps étranger a quitté les voies digestives, parce que ce segment intestinal me paraît un défilé dangereux, quoique le fait en ait été longtemps méconnu, mais surtout parce que, au début des accidents, la malade présenta des phénomènes inflammatoires certains au niveau de la région duodénale. Un abcès se forma qui laissa une cicatrice à droite de la ligne médiane de l'épigastre, entre l'extrémité de la 10e côte et l'ombilic. Cette cicatrice prouve le siège des premiers accidents déterminés par le corps étranger.

Puis celui-ci, sorti de l'intestin, s'encapsula plus ou moins dans des fausses membranes, dont le rôle est déjà très bien décrit par Hévin, en 1761.

Ainsi enveloppé, il progressa lentement vers une issue éventuelle, sa course étant guidée par les fascia de la région, le méso-côlon transverse et le méso-côlon ascendant, je pense, de même que sont guidés vers la fosse iliaque droite, par le plan incliné de l'origine du mésentère, les liquides suintant d'une perforation de la région duodéno-pylorique.

Ceci n'est point une simple vue de l'esprit sans preuves. Avec mon observation personnelle, j'apporte une observation de Giuliani [1] et une de Delore, présentées à l'occasion de la mienne, à la Société de Médecine et des Sciences Médicales de Lyon, en mai 1927.

L'observation de Giuliani a plusieurs points communs avec mon observation et il est utile de les rapprocher. Dans le cas de Giuliani, il s'agit d'une jeune fille de famille alsacienne, qui a dégluti dans son enfance une plume à écrire et une épingle à cheveux, ce dont elle ne parle, elle aussi, que très tardivement après l'élimination de ces corps étrangers.

Cependant, ceux-ci vont amener des accidents successifs qui égareront le diagnostic de plusieurs chirurgiens.

A Strasbourg tout d'abord, pendant la guerre, elle a été opérée par un chirurgien allemand, pour un *ulcère d'estomac*, dit-elle. On peut douter de ce diagnostic, puisque, au cours de cette opération, on a fait l'exérèse de l'appendice, mais il indique le siège des premières douleurs.

A Lyon, où elle est venue comme domestique, elle présente des crises douloureuses avec fièvre et induration à la partie supérieure de la fosse iliaque droite. M. Olivier croit à une appendicite haute; mais son incision

1. Giuliani : *Soc. de Médecine de Lyon*, séance du 25 mai 1927, in *Lyon Méd.*, II, p. 565.

exploratrice lui montre seulement que l'appendice a déjà été enlevé.

La malade, confiée ensuite à M. Giuliani pour des troubles urinaires légers concomitants, est reconnue atteinte de colibacillose légère et de ptose du rein droit. Au cours d'une néphropexie, on trouve de la périnéphrite, ce qui incite à mettre un drain. En retirant ce drain, M. Giuliani amène, à sa grande surprise, une plume à écrire rouillée incomplète. Deux autres corps étrangers sont éliminés peu après par la même fistule, la partie manquante à la plume à écrire déjà éliminée, et une partie d'épingle à cheveux.

Ces deux observations sont superposables dans leurs grandes lignes: des corps étrangers pointus ont été déglutis dans l'enfance ou la jeunesse et oubliés; puis, chez les deux malades, une première manifestation se passe au creux épigastrique.

Dans la seconde phase de l'histoire pathologique de ces malades, de nombreuses années après, une première crise douloureuse fébrile fait penser à un appendice, de siège un peu anormal.

Puis les symptômes divergent suivant la direction différente prise au niveau du flanc par les corps étrangers ; dans mon observation personnelle, c'est par des fistules de la fosse iliaque que l'épingle à tête de verre s'élimine ; dans l'observation de M. Giuliani, c'est dans le flanc droit que les corps étrangers trouvent leur voie d'issue, par une incision drainée de néphropexie.

Dans les deux cas, la radiographie de l'os iliaque d'une part, et du rein d'autre part, n'a pas révélé les corps étrangers métalliques, peut-être parce que trop bien centrée.

Ce n'est pas, croyons-nous, le fait du hasard qui a aiguillé ces corps étrangers vers le flanc droit et la fosse iliaque droite, voie d'élimination un peu exceptionnelle. Les corps étrangers dont il s'agit n'ont pas cette mobilité extrême des aiguilles qui leur permet de s'éliminer par les points les plus divers du tronc et des membres. Ils ont été orientés vers le flanc droit par leur point de sortie du tube digestif, puis par les facteurs anatomiques que nous avons cités.

L'observation de M. Delore[1] est, croyons-nous, à rapprocher des deux observations précédentes bien que le début de son histoire nous manque. M. Delore était intervenu chez une jeune fille pour une affection fébrile avec le diagnostic d'appendicite. Ne trouvant, au niveau de celui-ci, aucune lésion capable d'expliquer la fièvre de la malade, il fit un palper soigneux des régions voisines. Celui-ci lui révéla, dans le flanc, une induration qu'il incisa et qui renfermait le corps du délit : une épingle.

Un phlegmon lombaire par migration d'un corps étranger est cité par A. Poulet, mais sans observation précise.

Cependant, dans les mémoires anciens, celui de Hévin[2], la *Thèse* de

1. Delore : *Soc. de Méd. de Lyon*, 25 mai 1927, in *Lyon Méd.*, t. II. 1927, p. 516.
2. Hévin : Précis d'obstétrique sur les corps étrangers arrêtés dans l'œsophage. *Mémoires de l'Académie Royale de Chirurgie*, t. I, 1761, p. 444.

Michon[1], le *Traité des corps étrangers en chirurgie* de A. Poulet[2], si riches en observations, aucune mention n'est faite des corps étrangers dans cette partie des voies digestives. Même dans le mémoire important et relativement récent de Wolfler et de Lieblein[3] sur les corps étrangers du tube digestif, il n'est pas non plus question du duodénum.

Cependant, nous lisons dans l'article de F. Moutier[4] que la traversée duodénale est loin d'être exempte de dangers.

Il faut arriver à la période radiographique pour que l'arrêt des corps étrangers dans le duodénum soit bien établi. Nous pouvons citer deux mémoires importants où elle est basée sur des faits précis grâce à des radiographies successives. C'est d'abord un mémoire allemand de Melchior[5]; puis un mémoire de V. Veau et R. Doubrère[6], envisageant spécialement l'arrêt des corps étrangers dans le duodénum chez l'enfant.

La même question a été étudiée à la Société de Chirurgie de Paris, à l'occasion de la présentation de Veau[7] arrivant à fermer, sans ouvrir le duodénum, une épingle de nourrice ouverte, retenue dans ce défilé dangereux chez un bébé, et facilitant ainsi son expulsion.

Bergeret[8], dont l'observation fit le sujet d'un rapport de Hartmann, fit une taille du duodénum sur la pointe d'une épingle de nourrice ouverte qui, déjà, avait perforé la muqueuse. La belle observation de Doubrère est analogue.

Cependant, dans la discussion du rapport de Hartmann, Dujarier, Mouchet, Bazy et Veau rappelaient des cas heureux d'élimination des mêmes corps étrangers chez des enfants.

De ces faits, nous pouvons conclure que quelques corps étrangers pointus peuvent être arrêtés dans la traversée duodénale.

Il peut être indiqué, par une surveillance radiographique prudente, d'aller par une intervention délicate, hâtive, retirer ces corps étrangers.

Abandonnés à eux-mêmes, les corps étrangers pointus peuvent, rarement il est vrai, perforer les parois intestinales, puis chercher une voie d'élimination qui sera, après des années et des incidents divers, une incision ou une fistule du flanc droit ou de la fosse iliaque droite.

Une autre conclusion à tirer de notre observation : c'est qu'il ne faut pas prendre trop à la légère les histoires de corps étrangers que racontent les

1. C. Michon : Contribution à l'histoire des corps étrangers des voies digestives. *Thèse de Paris*, 1874.
2. A. Poulet : *Traité des corps étrangers en chirurgie*, Paris, 1879.
3. Wolfler und Lieblein : *Deutsche Chirurgie*, Bd. 46, 1909.
4. F. Moutier : *Traité médico-chirurgical des maladies de l'estomac et de l'œsophage* de Mathieu, Sencert et Tuffier, p. 777.
5. Melchior : Zür Kenntnis der Fremdkörper des duodenum. *Deutsche Zeitsch. für Chir.*, 1914.
6. V. Veau et R. Doubrère : Corps étrangers du duodénum. *Archives de Médecine des Enfants*, 1922, p. 321.
7. V. Veau : Corps étrangers du duodénum. *Bull. et Mém. de la Soc. de Chir.*, 1er février 1922, p. 164.
8. M. Bergeret : Rapport de Henri Hartmann : Corps étrangers du duodénum chez un enfant de huit mois. Ablation, guérison. *Bull. et Mém. de la Soc. de Chir.*, 1923, p. 596.

malades. De nombreuses années de souffrances eussent pu être épargnées à notre malade si on avait recherché l'épingle qu'elle dit avoir avalée à son premier chirurgien. Le scepticisme de celui-ci pour cette « histoire d'épingle » la détourna de faire la même confidence aux chirurgiens qui la soignèrent dans la suite.

RAPPORTS

1° *Hernie épigastrique étranglée*,

par M. **Guillemin** (de Nancy).

2° *Un cas de hernie épigastrique étranglée*,

par M. **Chauvenet** (de Thouars).

Rapports de M. Michel Deniker.

J'ai rapporté dans la séance du 30 mai dernier une observation de hernie épigastrique étranglée que nous avait adressée M. Artemio Zeno (de Rosario).

L'auteur insistait à ce propos sur la rareté de l'étranglement dans la hernie épigastrique, confirmant en cela les idées classiques. Toutefois, en comparant les 14 observations colligées par lui et les 14 publiées par Massé, en 1925 (*Revue de Chirurgie*, t. LXIII, p. 126), on s'aperçoit que plusieurs d'entre elles ne sont relatées que dans l'un de ces travaux et que par suite le nombre des cas publiés est probablement supérieur à 14, sans toutefois excéder une vingtaine d'observations.

Quoi qu'il en soit, voici deux nouveaux cas que nous adressent MM. Guillemin et Chauvenet. Ils n'appellent aucun commentaire spécial, mais constituent des documents intéressants, dont les auteurs méritent d'être remerciés. Voici ces deux observations :

I. Observation de M. Guillemin. — T..., trente-huit ans, vigoureux et musclé, m'est adressé par un confrère dans la soirée pour hernie épigastrique étranglée. Cet homme, que sa profession obligeait à d'assez gros efforts, n'avait prêté aucune attention à une petite tumeur, située dans la région épigastrique, à 4 centimètres au-dessus de l'ombilic. Il en était porteur depuis plusieurs années. Molle, non douloureuse, elle faisait une saillie du volume d'une cerise dans la station debout; la simple pression la réduisait facilement dès que le malade se couchait.

Le malade présentait depuis longtemps — selon lui, et sans pouvoir préciser — des phénomènes d'hypersthénie gastrique et d'hyperchlorhydrie; depuis quelques jours, ces douleurs s'accentuaient.

Pendant son travail, assez pénible à ce moment — il soulevait de lourdes

charges — la douleur augmente progressivement et rapidement. Il vomit. Son médecin appelé trouve une tuméfaction épigastrique paramédiane, grosse comme une noix, tendue, très douloureuse à la pression, irrégulière, irréductible.

Le pouls est à 100, le facies angoissé, mais pas pincé. Le malade est plié en deux et n'ose se redresser.

L'opération est faite immédiatement sous anesthésie générale au mélange de Schleich : incision verticale médiane. La hernie est abordée comme une hernie ombilicale. L'extrémité du ligament suspenseur du foie a pénétré dans le sac, l'épiploon engagé dans l'orifice est adhérent et ne peut être libéré. La partie engagée est réséquée avec le sac. Fermeture de la paroi en 3 plans. Cicatrisation normale.

Revu seize mois plus tard, le malade a une paroi solide et, depuis l'opération, il n'a plus ressenti les violentes douleurs gastriques dont il se plaignait auparavant.

La base du sac, débarrassé de l'épiploon, admettait l'extrémité du doigt.

II. Observation de M. Chauvenet. — Il s'agit d'une dame de soixante et onze ans, Mme G..., qui, depuis quarante-huit heures, souffre au niveau d'une ancienne hernie épigastrique devenue irréductible.

Depuis le début des accidents, il y a arrêt des matières et des gaz, des nausées et des vomissements bilieux abondants.

Le Dr Pillot appelé a vainement essayé de réduire la masse herniée et m'a demandé aussitôt de me rendre auprès de la malade.

Celle-ci, au moment de mon examen, est en mauvais état : son visage est légèrement subictérique et cyanosé ; la température est à 38° et le pouls, irrégulier, bat à 130.

L'abdomen, obèse, est ballonné et douloureux. Il existe une hernie épigastrique grosse comme deux poings, dure, tendue, sonore, absolument irréductible.

Il n'y a rien à noter par ailleurs.

L'interrogatoire apprend que la malade a déjà souffert à plusieurs reprises d'accidents analogues, mais beaucoup moins sérieux.

Chaque fois la hernie a été plus ou moins facilement réduite, soit par un médecin, soit par la malade elle-même.

Je fais transporter la malade à la maison de santé pour intervention.

Opération, le 12 septembre 1927, sous anesthésie loco-régionale par infiltration à l'aide d'une solution d'allocaïne. Très bonne anesthésie.

Incision elliptique usuelle.

Dégagement du pourtour aponévrotique du collet ; incision arciforme de l'aponévrose à 2 centimètres du collet sur son côté gauche ; ouverture du péritoine que l'on protège, puis incision du sac perpendiculaire à sa base.

Dans la hernie, il n'y a que l'intestin grêle distendu, violacé, présentant un sillon net au lieu de striction. Il n'y a cependant pas de lésions graves et l'on rentre l'intestin sans la moindre hésitation.

Exérèse du sac, suture péritonéale au catgut, suture aponévrotique au crin de Florence.

Les suites opératoires sont bien meilleures qu'on pouvait l'espérer.

On obtient la réunion *per primam* et la malade levée dès le cinquième jour quitte la maison de santé le dixième jour en bon état.

Actuellement (juillet 1928), elle est assez bien portante et n'a aucune récidive de sa hernie.

Traitement sanglant des fractures par écrasement du calcanéum,

par MM. **R. Simon**, assistant
et **E. Stulz**, chef de clinique à la Faculté de Strasbourg.

Rapport de M. Michel Deniker.

MM. Simon et Stulz nous ont adressé 6 observations de fractures du calcanéum traitées avec succès par l'intervention sanglante systématique et précoce, dans le service et à l'instigation de leur maître Leriche. De ces 6 cas, 4 ont été traités par réduction sanglante et ostéosynthèse, 1 par arthrodèse, 1 par astragalectomie. Voici d'abord l'exposé de ces observations qui appellent, comme nous le verrons, une série de remarques intéressantes.

Observation I. — *Fracture du calcanéum par enfoncement. Réduction sanglante. Ostéosynthèse. Résultat au bout de vingt-deux mois.*

Jean A..., quarante-deux ans, ouvrier, a sauté le 3 mars 1925 du premier étage de sa maison en feu. Il est tombé debout sur ses pieds et a ressenti immédiatement de vives douleurs dans le pied droit. S'étant relevé, il ne put marcher et fut conduit aussitôt à la clinique où l'on constata les faits suivants :

Pied gauche normal.

Pied droit très tuméfié, talon très élargi : les dépressions sous et rétro-malléolaires sont effacées. Le pied apparaît tassé. Douleurs vives à la pression sur les faces latérales du calcanéum et aux mouvements de pronation et de supination. Ecchymoses sous-malléolaires, plus prononcées sous la malléole externe. La radiographie montre une fracture du calcanéum avec léger enfoncement du thalamus. Trois lignes de fractures principales parcourent en Y le calcanéum, isolant partiellement la grosse tubérosité et la grande apophyse. De face, on voit la saillie de fragments multiples sous la malléole externe.

Intervention le 5 mars 1925, sous rachianesthésie (professeur Leriche). Incision externe sous-malléolaire. Après section des tendons péroniers latéraux, on découvre le foyer de fracture : un gros fragment, divisé lui-même par un trait en Y, est détaché du reste de l'os; il comprend la majeure partie de la corticale externe du calcanéum ainsi que la portion postérieure de la facette articulaire postéro-externe. Remise en place des fragments principaux après nettoyage et ablation d'une bouillie de petites esquilles spongieuses. Reconstitution du rebord articulaire, fixation avec une agrafe de Dujarier. Suture des tendons et des téguments. Appareil plâtré.

Suites apyrétiques. Ablation du plâtre le 17 avril 1925.

Le malade est autorisé à rentrer chez lui, mais on lui recommande de ne pas encore marcher. Revu quatre semaines plus tard, il marche à l'aide de deux cannes, appuyant mal sur le talon et souffrant quelque peu. Il persiste une toute petite fistulette. Une radiographie faite à ce moment montre un calcanéum légèrement décalcifié sur lequel les traits de fracture ne sont plus visibles. L'agrafe est encore fixée à l'endroit où on l'a placée, mais il y autour de ses pointes des foyers nets de raréfaction osseuse. Elle est enlevée le 20 mai sous anesthésie locale.

Revu fin 1925, le malade déclare marcher sans peine et sans douleur *depuis environ cinq mois après l'accident*. Il éprouve encore de la gêne fonctionnelle et des douleurs légères lorsqu'il marche sur un sol irrégulier. Le pied est peu œdématié à la fin de la journée. Au niveau de la cicatrice persiste un petit trajet fistuleux. *Il y a ankylose sous-astragalienne.*

En juin 1926, le blessé revient se montrer. Il présente toujours sa petite fistule, mais ne souffre pas en marchant et fait son travail comme avant l'accident. La radiographie montre un calcanéum diminué de hauteur, mais avec des travées d'architecture distinctement visibles. L'articulation astragalo-scaphoïdienne postérieure est complètement ankylosée; quelques ostéophytes sont perceptibles en arrière d'elle.

Une petite cavité renfermant un tout petit séquestre indique encore l'emplacement d'une pointe de l'agrafe enlevée.

Le malade se refuse à l'ablation de ce séquestre.

Il marche sans boiterie. Cliniquement, les mouvements de pro-supination du pied sont complètement bloqués. Il n'y a plus d'œdème du pied, le soir. Il n'y a pas d'atrophie musculaire.

Le 20 octobre 1926, le blessé, gêné par la persistance de sa fistule, accepte l'intervention qui lui avait été proposée. On trouve facilement la petite géode et l'on enlève le séquestre qu'elle abrite.

Revu en janvier 1927, le blessé marche normalement sans fatigue. Il ne boite pas et *ne touche aucune rente d'invalidité.*

Les empreintes plantaires ne montrent aucun élargissement du talon et pas de pied plat.

En somme, résultat excellent. L'impotence n'a duré que cinq mois et *au bout de deux ans la restitution fonctionnelle est complète.*

Obs. II. — *Fracture du calcanéum par enfoncement. Réduction sanglante et ostéosynthèse. Résultat de vingt et un mois.*

Anna W..., dix-huit ans, ouvrière, au cours d'un incendie, le 3 mars 1925, a sauté dans la rue du premier étage. Elle est tombée sur les pieds, s'est relevée, mais n'a pu marcher, éprouvant de fortes douleurs dans le pied gauche qui enfla immédiatement dans sa partie postérieure. Transportée à la clinique, on constate l'existence d'un gros hématome déformant tout l'arrière-pied. Le talon est élargi. Les gouttières rétromalléolaires sont comblées. Sous les malléoles et à la partie postérieure de la plante apparaissent des ecchymoses. Les mouvements de pronation et de supination du pied sont impossibles en raison des douleurs. La radiographie montre une fracture par écrasement du calcanéum du « *deuxième degré* ». Sur la radiographie de profil, on voit de multiples traits de fracture qui parcourent le calcanéum : l'un, horizontal, atteint l'articulation calcanéo-cuboïdienne. L'apophyse postérieure est presque séparée du corps de l'os par un trait vertical mais incomplet. La radiographie de face montre sous la malléole externe de multiples esquilles.

Deux jours plus tard, le 5 mars, on intervient sous anesthésie rachidienne (Dr Stulz) :

Incision externe sous-malléolaire, section des tendons péroniers latéraux, mise à nu de la face externe du calcanéum à la rugine. On découvre de multiples petits fragments appartenant à la corticale de la face externe. L'un d'eux, plus grand, antérieur, se continue avec le 1/3 externe dans la facette articulaire calcanéo-cuboïdienne; un autre, supérieur, assez important, porte la moitié externe de la surface articulaire astragalo-calcanéenne postérieure. Dans l'ensemble, le calcanéum paraît divisé en trois gros fragments par un trait de fracture en forme d'Y. La moitié interne de la facette articulaire postéro-externe est restée en contact étroit avec l'astragale et s'enfonce avec celui-ci dans le tissu spongieux du calcanéum. Relèvement du segment enfoncé, reconstitution de la surface articulaire par *vissage* des fragments. *Une agrafe* de Dujarier

maintient la coaptation des deux portions de la grande apophyse. Cette agrafe tient très mal et n'a pas d'appui dans la profondeur. Suture des tendons. Suture complète de la peau. Gouttière plâtrée.

3 avril 1925 : Après des suites apyrétiques, ablation du premier plâtre. Cicatrisation *per primam*. Nouveau plâtre.

30 avril : Ablation du second plâtre. Le pied présente un aspect normal, il n'est presque pas élargi dans sa partie postérieure. On prescrit de la mobilisation et des massages.

15 mai : La malade se lève. Elle peut s'appuyer sans souffrance sur le pied gauche. La tibiotarsienne a très rapidement repris tous ses mouvements. La sous-astragalienne est un peu enraidie et légèrement douloureuse lors des mouvements.

11 juin 1925 : La malade marche bien. Le pied s'œdématie encore un peu et il y a quelques douleurs dans l'arrière-pied. A la palpation, la face externe du calcanéum est un peu sensible. Sous anesthésie locale, on pratique l'ablation de l'agrafe qui, dès la première intervention, n'avait en somme rien tenu. On laisse la vis en place.

20 juin : Tout est cicatrisé. La malade marche facilement, monte et descend les escaliers. Il y a encore un peu d'atrophie du mollet et de la cuisse gauches. Le soir, il n'y a pour ainsi dire plus d'œdème. Le pied a un aspect normal. La malade rentre chez elle avec un contrefort ordinaire dans le soulier gauche.

Décembre 1925 : La malade donne de ses nouvelles, disant qu'elle n'est plus du tout gênée pour marcher.

Novembre 1926 : Nous apprenons que la malade a quitté Strasbourg pour accepter une place de femme de chambre à Paris.

Sur les radiographies que notre ami H. Béclère a bien voulu faire pour nous, on constate un effacement presque complet de l'interligne sous-astragalien. On devine encore la trace des traits de fracture. L'architecture du calcanéum est reconstituée : les travées ont une orientation normale. La vis est bien tolérée, on ne distingue pas de raréfaction notable autour d'elle. Sur une vue inférieure du calcanéum, on voit qu'il n'y a pas d'élargissement de l'os.

Depuis lors, nous n'avons plus eu de nouvelles de notre malade. En somme, résultat anatomique et fonctionnel excellent. *Durée de l'impotence cinq à six mois.*

Obs. III. — *Fracture du calcanéum par enfoncement. Réduction sanglante et ostéosynthèse. Résultat de onze mois.*

André Z..., cinquante-quatre ans, ouvrier, fit le 30 décembre 1926 une chute de 4 mètres dans la cage d'un ascenseur. Il tomba sur les pieds et ressentit aussitôt une vive douleur dans le pied droit qui se mit à enfler. Il fut aussitôt transporté à la clinique chirurgicale où l'on constata une fracture par écrasement du calcanéum. La radiographie montra un enfoncement du thalamus du deuxième degré, sinon du troisième, avec fracture de la grande apophyse. Un trait de fracture en Y couché partage celle-ci en deux parties, l'une supérieure, restée en place, l'autre inférieure, légèrement basculée en arrière et en bas, de telle façon que sa portion postérieure fait une saillie à la plante, sous le calcanéum.

Immobilisation provisoire dans une gouttière ouatée.

Le 11 janvier 1927, intervention sous rachianesthésie (professeur Leriche).

Incision horizontale sous la malléole externe, section des tendons péroniers latéraux. Découverte du calcanéum. Le thalamus avec l'astragale est enfoncé dans le corps de l'os et l'a fait éclater. On relève ce coin et on le fixe en bonne position avec deux agrafes de Dujarier, *d'une part au calcanéum, d'autre part à l'astragale, l'ankylose paraissant fatale.* On ne fait cependant pas d'abrasion cartilagineuse des surfaces articulaires. Une mèche est placée à la partie anté-

rieure de la plaie, à cause d'un fort suintement sanguin venant du tissu spongieux écrasé. Gouttière plâtrée.

Suites opératoires sans incident.

Le 13 février, suppression du plâtre, ablation de la mèche. Pansement.

Le blessé s'exerce à remuer son pied.

Il se lève le 2 mars et *marche sans douleurs*. Le pied est plat et en léger valgus, l'autre pied également, mais à un degré moindre. Les mouvements de la *sous-astragalienne sont bloqués*, ceux de la *tibio-tarsienne sont très limités*, mais ne sont pas douloureux. Le pied est *fortement œdématié* le soir. La cicatrice opératoire ne présente rien de particulier. Il n'y a pas d'atrophie musculaire à la cuisse.

Le 28 mars 1927, sous rachianesthésie, on enlève les deux agrafes. Astragale et calcanéum ne forment qu'un bloc osseux.

Le 15 avril 1927, le malade quitte le service cicatrisé. Il s'aide encore d'une canne pour marcher, mais appuie sans douleur son pied à terre, malgré son poids de 98 kilogrammes. L'œdème après la station debout a beaucoup diminué.

Revu le 8 août 1927, il se trouve très amélioré. Il a repris son travail depuis le 27 juin et touche le demi-salaire. Il marche assez aisément sans canne, en boitant légèrement par moindre appui sur son pied blessé. Il éprouverait encore quelques douleurs à la fin de la journée à la partie postérieure de la plante du pied. Le pied est un peu dévié en valgus. Il présente le soir un œdème prononcé qui remonte à mi-jambe. Les mouvements de l'articulation sous-astragalienne sont bloqués, ceux de la *tibio-tarsienne sont libres*. L'incapacité de travail est encore de 50 p. 100.

Le malade a été revu le 25 novembre. Il travaille régulièrement et touche le même salaire qu'avant son accident. Il éprouverait encore quelques douleurs au niveau de l'arrière-pied, dans la région de la cicatrice et sous le talon. Il marche facilement, sans boiterie. L'œdème a fortement diminué. Les gouttières rétro-malléolaires restent effacées. Il existe un point douloureux à la pression sous la malléole externe sur la cicatrice.

Le blessé touche une *rente de 10 p. 100*.

Obs. IV. — *Fracture du calcanéum par écrasement. Réduction sanglante et ostéosynthèse. Résultat de cinq mois.*

Auguste G..., quarante-quatre ans, cultivateur, a fait le 9 juillet 1927 une chute dans un escalier ; il est tombé sur les talons d'une hauteur de 1m50 et a ressenti une vive douleur dans l'arrière-pied gauche. Ne pouvant se tenir debout, il se fit transporter aussitôt à la clinique.

On constata l'existence d'une fracture par écrasement du calcanéum. La radiographie montrait un enfoncement du thalamus du premier degré avec fissure oblique en bas et en arrière, aboutissant en avant de l'éperon calcanéen. Le malade est laissé quelques jours au repos, puis on intervient le 16 juillet 1927 (professeur Leriche).

Incision horizontale sous la malléole externe et section des tendons péroniers. Les lésions sur la partie externe du calcanéum sont beaucoup plus considérables que la radiographie ne le laissait supposer. Il y a trois fragments dont l'un est presque entièrement libre et tend à pénétrer dans l'interligne astragalo-calcanéen. On les fixe avec deux vis et on termine par la mise en place d'une agrafe maintenant le fragment externe dans ses rapports normaux, en allant du calcanéum à la malléole externe. Sutures, gouttière plâtrée.

Suites opératoires sans incident. On enlève le plâtre le 28 août et, après quinze jours de repos au lit, on permet au blessé de se lever et de marcher, muni d'une botte plâtrée. Il marche de suite sans douleurs.

Le 18 octobre, ablation de la botte plâtrée, puis, quelques jours plus tard, de l'agrafe et des vis.

Après cicatrisation, le blessé se lève de nouveau.

Actuellement, 30 novembre, il marche facilement avec l'aide d'une canne, n'éprouvant que quelques douleurs au niveau de l'arrière-pied, sous la malléole externe.

Le pied est en léger valgus. Il présente un œdème notable, qui remonte jusqu'au tiers moyen de la jambe. Les mouvements de la sous-astragalienne sont bloqués, ceux de la tibio-tarsienne sont réduits d'un tiers. *On a l'impression que dans un mois il pourra reprendre son travail.*

Obs. V. — *Fracture du calcanéum par écrasement. Arthrodèse. Résultat de dix mois.*

Paul R..., dix-huit ans, serrurier, a eu le pied droit écrasé, le 17 septembre 1926, par une lourde traverse de fer qui l'a frappé immédiatement au-dessous de la malléole interne. Il fut aussitôt conduit à l'hôpital et l'on constata l'existence d'une fracture du calcanéum.

Il s'agissait d'une fracture par écrasement; la partie postérieure de l'astragale avait pénétré dans le calcanéum, enfonçant le thalamus dans le tissu spongieux; la grande apophyse était détachée par un trait oblique en bas et en avant; une grande esquille plantaire faisait saillie à la face inférieure de l'os et quelques petites esquilles pointaient sous la malléole externe. Il y avait en outre fracture de la petite apophyse. Après cinq jours de repos et d'immobilisation, le blessé fut opéré (Simon). Incision transversale de 8 centimètres au-dessous de la malléole externe; section des tendons péroniers latéraux, découverte de la face externe du calcanéum; ablation de plusieurs petites esquilles libres. On voit nettement le trait de fracture qui détache la grande apophyse; la région sous-thalamique est en bouillie. On ne peut relever complètement le thalamus et rétablir l'articulé, aussi se décide-t-on à faire une arthrodèse. Le cartilage des articulations astragalo-calcanéennes est abrasé avec un large ciseau. On ne cherche pas à dégager l'esquille plantaire qui n'est pas visible par l'incision externe. Suture des tendons. Suture cutanée. Gouttière plâtrée.

Les suites opératoires furent normales.

Le plâtre fut enlevé après onze semaines et le blessé resta encore trois semaines dans son lit, s'exerçant à mobiliser son pied et son genou. Après quoi il se leva et marcha tout de suite sans douleurs en s'aidant d'une canne.

Au 20 janvier 1927, il marche sans canne, n'éprouve aucune douleur, mais il boite encore très légèrement par moindre appui sur son pied blessé. Celui-ci, fortement œdématié à la fin de la journée, est un peu dévié en valgus; il présente un élargissement permanent de son tiers postérieur, la dépression qui se trouve normalement sous la malléole interne est effacée. Les mouvements de l'articulation tibio-tarsienne sont normaux, ceux de la sous-astragalienne sont bloqués.

Les empreintes plantaires sont égales des deux côtés.

La radiographie montre une décalcification diffuse du tarse; les traits de fracture ne sont plus visibles. L'interligne articulaire sous-astragalien a une direction horizontale. Il est presque entièrement effacé.

Le 20 mars 1927, l'état du blessé s'est encore sensiblement amélioré. L'œdème du soir a diminué, la marche est aisée et sans douleurs.

Le 11 juillet 1927, le blessé est revu par le Dr Gérard (de Metz). Dans son rapport d'expertise, notre confrère écrit :

« La cheville droite est augmentée de volume, surtout au niveau de la malléole externe dont les contours sont estompés.

« Le mollet est encore atrophié de 3 centimètres. Pas d'œdème ni de troubles circulatoires. La cicatrice opératoire est souple et indolore.

« Mobilité : flexion et élévation du pied sont normales. Les mouvements de rotation s'effectuent uniquement dans la médio-tarsienne.

« La voûte plantaire est affaissée dans une certaine mesure et le valgus du pied est assez accentué.

« La marche est normale, sans boiterie. Douleurs après des marches prolongées.

Incapacité de travail : 25 p. 100 pour un an provisoirement. »

Nous n'avons pu nous procurer des nouvelles plus récentes de notre opéré; nous avons appris qu'il a quitté la région.

Obs. VI. — *Eclatement du calcanéum. Essai de réduction sanglante. Astragalectomie.*

Emile H..., trente-neuf ans, manœuvre, est amené à la clinique le 28 octobre 1926. Il a fait une chute sur les pieds dans un trou profond.

Le pied droit est tuméfié, la voûte plantaire est affaissée, les mouvements de la tibio-tarsienne sont libres, mais ceux de la sous-astragalienne sont impossibles en raison d'une vive douleur.

La radiographie montre une fracture par écrasement du calcanéum, sans que l'on puisse distinguer nettement la direction des traits de fracture. La portion postérieure de l'astragale est fortement enfoncée dans le calcanéum. Le contour postérieur et inférieur de l'os paraît normal.

Le 1er novembre 1926, intervention (professeur Leriche) sous rachianesthésie complétée par quelques bouffées de chlorure d'éthyle. Incision externe. Section des tendons péroniers. Il existe une fracture par écrasement à multiples fragments réalisant un éclatement complet du calcanéum. L'astragale est enfoncé dans le calcanéum, en arrière, et, en avant, il a la tête relevée.

Impossibilité de redressement à cause de l'éclatement de la surface articulaire antérieure et de la projection en dehors de deux fragments que l'on n'arrive pas à réduire. On fait alors une astragalectomie, suivie de réfection aussi bonne que possible de la surface calcanéenne (tissu spongieux en bouillie). Ablation de petits fragments externes. Mèche. Suture. Plâtre.

Après quelques jours d'observation, le 23 novembre, le blessé rentre chez lui. On fait un nouveau plâtre le 15 décembre 1926; cet appareil est enlevé le 5 février 1927 et dès lors H... commence à marcher.

Le 15 mars 1927, il revient se montrer. Le pied est assez fortement œdématié ainsi que le tiers inférieur de la jambe. Les mouvements du cou-de-pied ont une amplitude de 20°; l'articulation médio-tarsienne est fortement enraidie. Le blessé marche sans douleurs, mais il doit s'aider de deux cannes.

Revu le 27 juin 1927, il marche encore difficilement avec deux cannes en posant à peine le pied droit à terre; il n'a pas encore pu recommencer à travailler. L'œdème a diminué et reste localisé à l'arrière-pied et à la partie inférieure de la jambe. Les articulations tibio-tarsienne et médio-tarsienne sont fortement enraidies.

Le malade a été revu le 19 novembre. Il ne souffre pas, ou du moins peu. Il boite encore et marche avec une canne. Il y a encore un peu d'œdème le soir. On peut estimer à cette date, soit au bout de dix mois, l'invalidité entre 25 et 30 p. 100.

Chacun sait combien dans les fractures par écrasement du calcanéum (fractures dites du thalamus ou fractures de Malgaigne) le pronostic est mauvais lorsqu'on se borne, comme on le fait trop souvent, à laisser la consolidation se faire toute seule, l'aidant à peine de quelques bains chauds et massages plus ou moins modelants. Dans ce cas, il n'y a pas de réduction correcte : le thalamus demeure enfoncé, l'astragale basculé reste au porte-à-faux et ne transmet plus normalement les pressions du calcanéum; il persiste une dénivellation au niveau de la fracture articulaire :

d'où arthrite traumatique, douleurs, troubles graves de la statique du pied (déviation en valgus le plus souvent). Le blessé souffre pendant de longs mois et même des années *jusqu'à ankylose complète de ses articulations sous-astragaliennes*, trop heureux quand il ne reste pas complètement infirme. A cette période, il est vrai, l'intervention secondaire peut donner des résultats intéressants et améliorer notablement l'état du blessé. Cotton, en 1921, a publié une série de 15 cas de vieilles fractures du calcanéum mal consolidées, traitées par un large évidement osseux suivi de modelage, avec une amélioration fonctionnelle notable. Mais est-il indiqué d'attendre si tard et, puisque le résultat éloigné doit être médiocre et nécessitera un jour ou l'autre l'intervention, n'y a-t-il pas intérêt à faire celle-ci d'emblée et à chercher à obtenir la réduction aussi exacte que possible? C'est ce que préconisait déjà Leriche, en 1922, fort d'un premier succès obtenu par lui à cette époque dans un cas de fracture à 7 fragments où, par la réduction sanglante et le vissage, il obtint un résultat fonctionnel excellent.

Une première question se pose. La réduction étant nécessaire pour la restauration d'une fonction utile, peut-on l'obtenir par d'autres méthodes que l'intervention? Après Boyer et Legouest, Guermonprez, Golebiewsky (cités par Tanton), Cotton et Wilson (1908) ont obtenu quelques résultats : par des mouvements de traction, de torsion, combinés à des pressions latérales, ils ont pu grâce à l'élasticité du calcanéum et à la lenteur habituelle de sa consolidation, arriver à désengrener les fragments et à remodeler la voûte plantaire. Mais ces manœuvres ne sont pas toujours faciles; elles nécessitent bien souvent l'assistance d'un aide doué d'une force peu commune, ainsi que le faisait remarquer Chevrier, à propos d'un cas heureux relaté par lui à notre Société il y a quelques années. Pour faciliter ces manœuvres, Viannay a, de son côté, essayé avec succès les tractions continues sur l'apophyse postérieure au moyen de l'étrier de Finochietto. Il en a obtenu dans deux cas un résultat appréciable.

Mais les observations de ce genre restent rares et, d'autre part, les tentatives de réduction sanglante n'ont guère été faites jusqu'ici que sur des fractures anciennes mal consolidées. Morestin avait bien préconisé et réalisé, à l'aide d'une spatule spéciale, des manœuvres modelantes par voie sanglante. De son côté, Becker en 1923 a tenté la reposition sanglante du fragment enfoncé et sa fixation; mais il se borne à faire une petite incision, en respectant les tendons péroniers, à réduire à l'aide d'une rugine spéciale glissée sous la malléole externe, et à maintenir les fragments en les transperçant à l'aide d'un perforateur électrique dont la mèche est laissée en place six semaines.

Seul Comolli paraît avoir tenté une véritable ostéosynthèse analogue à celle que préconisent Leriche et ses élèves. Il s'est servi d'une plaque de prothèse de forme spéciale, pour maintenir la réduction obtenue après section du tendon d'Achille; six mois après, son blessé marchait correctement et sans douleur.

Il s'agit donc bien d'une méthode nouvelle si l'on en juge par la quasi-

absence d'observations publiées. Leriche la considère aujourd'hui comme le traitement de choix des enfoncements récents du thalamus. Elle doit à son avis prendre le pas sur l'arthrodèse astragalo-calcanéenne, préconisée en particulier par Van Stockum en 1911, et surtout sur l'astragalectomie systématique, que beaucoup d'auteurs, à la suite de Soubeyran et Rives (1913), considèrent comme la plus indiquée parmi les méthodes sanglantes.

D'après leur expérience, Leriche, Simon et Stulz estiment qu'il faut toujours chercher à réduire la fracture, à remettre le thalamus en place et à le fixer du mieux possible par vis ou agrafes. Ce n'est que dans les cas de réduction impossible qu'ils se résignent à la simple arthrodèse (obs. V). Quant à l'astragalectomie, c'est pour eux un pis-aller dans les cas d'éclatement complet où l'arthrodèse elle-même ne peut être réalisée (obs. VI).

Les résultats obtenus répondent-ils aux espérances des auteurs ? Il semble qu'on puisse répondre nettement par l'affirmative. Dans leurs quatre cas de réduction sanglante suivie d'agrafage, la marche indolore a toujours été obtenue en cinq à six mois. Au bout de deux ans, le blessé de l'observation I ne présente aucun déficit fonctionnel et ne touche aucune rente d'invalidité. La malade de l'observation II, au vingt et unième mois, exerce sans fatigue la profession de femme de ménage. Le blessé de l'observation III, bien que pesant près de 100 kilogrammes, voit son incapacité tomber de 50 à 10 p. 100 du septième au onzième mois. Pensionné à ce taux au bout d'un an, il est encore très améliorable. L'observation IV ne date que de cinq mois, et déjà la marche indolore et prolongée est obtenue avec seulement persistance d'un certain degré d'œdème. Ces résultats sont donc très en faveur de la méthode. Mais ce qui peut-être plaide encore plus pour elle, c'est l'excellence du résultat obtenu *malgré l'ankylose constante de la sous-astragalienne*, et cela tient, dit Leriche, à ce que cette ankylose à peu près fatale *est obtenue en bonne position*; dans l'arthrodèse simple en effet, l'ankylose se fait comme elle peut, plus vite que dans l'abstention, mais moins correctement qu'après la réduction. C'est pour cette raison que les auteurs préfèrent ne pas faire l'arthrodèse systématique, sauf en cas d'impossibilité, et les résultats de l'observation V sont une preuve du bien-fondé de leur manière de voir.

Quant à l'astragalectomie, elle semble également bien inférieure, puisque dans l'observation VI, où ils ont été réduits à la pratiquer, le résultat au bout de dix mois est encore inférieur à celui d'une astragalectomie pour fracture de l'astragale.

La technique suivie par les auteurs leur a toujours permis d'opérer très simplement et avec un jour excellent : incision sous-malléolaire avec section systématique des péroniers; cette manœuvre indispensable n'entraîne aucune suite fâcheuse. Par contre, la section du tendon d'Achille est parfaitement inutile. La réduction doit se faire doucement, progressivement, sans prendre appui sur le fragment inférieur qui ne demande qu'à éclater. Fixation par vis ou agrafes, que l'on enlève en général au bout de dix à douze semaines: quarante à cinquante jours de plâtre; marche au

deuxième mois. La douleur à la marche persiste en général cinq mois, l'œdème est un peu plus tenace, l'ankylose sous-astragalienne ne nuit pas au bon fonctionnement. Peut-être pourrait-on activer encore la consolidation et éviter la longue période d'ostéoporose régulièrement observée dans l'évolution de ces fractures, en plaçant dans la cavité que laisse sous lui le thalamus relevé quelques greffons ostéopériostiques.

D'ores et déjà, les résultats obtenus par cette méthode nous paraissent suffisamment encourageants pour être signalés et médités. Je vous propose de remercier MM. Simon et Stulz de nous avoir adressé leur intéressant travail et de vous souvenir de leurs noms lorsque vous serez appelés à nommer des correspondants nationaux.

BIBLIOGRAPHIE

Becker : Zur Behandlung der Fersenbeinbrüche. *Deut. Zeit. f. Chir.*, t. LXXXIII, 1906, p. 575 ; Ueber die blutige Behandlung der Fersenbeinbrüche. *Zentrbl. f. Chir.*, t. L, n° 7, 1923, p. 262-264.

Chevrier : *Bull. et Mém. de la Soc. de Chir.*, 1924, p. 98.

Comolli : Sulla cura chirurgica delle fratture del calcagno. *La Chir. d. org. di movim.*, vol. IX, fasc. 6, 1925, p. 622-628.

Conn : Fractures of the os calcis : Diagnosis and treatment. *Radiology*, t. VI, 1926, p. 228-231.

Cotton : Old fractures of the os calcis. *Ann. of Surg.*, t. LXXIV, 1921, p. 294-303.

Cotton and Wilson : Fracture of the os Calcis. *Boston Med. and. Surg. Journ.* t. CLIX, 1908, p. 559.

Cotton : Os calcis fracture. *Ann. of. Surg.*, t. LXIV, 1916, p. 480-486.

Imbert *in* Imbert, Oddo, Chavernac : *Accidents du Travail, Evaluation des Incapacités*, Paris, 1923, Masson et Cie, p. 356.

Kaess : Die Behandlung der Fraktur des calcaneuskörpers mittels Nagelextension. *Zentrbl. f. Chir.* t. XLIX, n° 38, 1922, p. 1412-1414.

Lericee : Ostéosynthèse primitive pour fracture par écrasement du calcanéum à sept fragments. *Soc. de Chir. de Lyon*, 2 février 1922 in *Lyon chir.*, p. 559.

Magnuson : Operation for the relief of disability in old fractures of the os calcis. *Journ. Amer. Med. Ass.*, t. LXXX, 1923, p. 1511-1513.

Morestin : *Soc. Anatom. de Paris*, année 1902, p. 225-229.

Reich : Subastragaloid Arthrodesis in the treatment of old fractures of the Calcaneus. *Surg. Gyn. and Obst.*, vol. XLII, n° 3, mars 1926, p. 420-422.

Soubeyran et Rives : Fractures du calcanéum. *Revue de Chir.*, 1913, p. 429-473.

Tanton : *Nouv. Traité de Chirurgie* Le Dentu et Delbet, vol. IV, 2e partie, p. 76.

Tietze : Beiträge zur Kenntnis des Entstehungsmechanismus und der wirtschaftlichen Folgen der Fersenbeinbrüche. *Archiv f. Orthopädie*, t. VI, p. 290.

Van Stockum : *XXIVe Congr. Ass. Franç. de Chir.*, 1911, p. 801.

Viannay : Traitement de la fracture du calcanéum par écrasement, au moyen de la traction continue sur la grande aphophyse par l'étrier de Chutro. *Bull. et Mém. de la Soc. de Chir.*, 29 mai 1926, p. 577-581.

A propos d'un cas opéré et guéri, le Dr Grimault, d'Algrange, nous a adressé l'observation détaillée de son malade, avec quelques commentaires intéressants. En voici le résumé :

Rapport de M. L. Capette.

A propos d'un cas opéré et guéri, le Dr Grimault, d'Algrange, nous a adressé l'observation détaillée de son malade, avec quelques commentaires intéressants. En voici le résumé :

Un homme corpulent, de cinquante-quatre ans, alors qu'il se lève le 9 décembre 1927, à 5 heures du matin, pour se rendre à son travail est pris de douleurs violentes et brutales siégeant dans l'hypocondre droit, irradiant vers les lombes et l'épigastre, s'accompagnant de nausées, sans vomissements cependant. Un peu de calme dans la journée par des applications chaudes : pas de selles, pas de gaz. Dans le courant de la nuit suivante, reprise des douleurs avec une très grande intensité, une violence accrue, le malade se tordant sur son lit. Le Dr Brausch, qui le voit le 10 au matin, pense à un ulcère perforé et conseille l'hospitalisation d'urgence pour opération.

Lorsque le Dr Grimault le voit, à son arrivée à l'hôpital, le malade est livide, la figure exprime l'angoisse, la respiration fréquente est superficielle, la langue blanche est saburrale, 36°5 comme température avec un pouls ample et bien frappé, battant à 100 par minute, enfin, teint légèrement subictérique.

Localement, il existait une contracture généralisée de l'abdomen : totale, rigide (ventre de bois) au-dessous du rebord costal droit, elle s'étendait en avant jusqu'à la ligne médiane. Cette contracture était douloureuse et s'accompagnait d'hyperesthésie ; la paroi à cet endroit était immobile et ne suivait pas les mouvements respiratoires. Sur le reste de l'abdomen, la contracture existait aussi, moins prononcée. Par une pression douce et progressive, il était possible de déprimer un peu la paroi abdominale. La pression de la paroi était partout douloureuse, mais particulièrement au-dessous des côtes, à droite de la ligne médiane. Pas de matité dans les flancs, ni dans les régions déclives.

Le diagnostic porté fut celui de perforation probable du duodénum, et l'opération fut pratiquée trente et une heures après le début des accidents douloureux, avec l'aide des Drs Wilwertz et Chorcovitch, sous anesthésie générale au Schleich (sœur Nouviaire) : laparotomie médiane sus-ombilicale ; il s'écoule en abondance un liquide doré, sirupeux, ayant tous les caractères de la bile. Exploration méthodique de l'estomac et du duodénum. Ces deux organes sont sains. Aucun signe de péritonite ; anses intestinales de coloration normale ; pas de fausses membranes, pas d'adhérences. Le liquide bilieux s'est épanché dans la loge sous-hépatique, avec fusée dans la fosse iliaque droite et la fosse lombaire. L'abdomen contient plus d'un demi-litre de bile qui est épongée avec soin.

Pour avoir un large accès sur les voies biliaires, on branche sur l'incision verticale une incision transversale droite. Le foie est petit, d'aspect cirrhotique, la vésicule biliaire est petite, rétractée, profondément logée. Pour pouvoir l'explorer, section du ligament suspenseur du foie sur lequel avec une pince puissante un aide fait une forte traction. La vésicule, bien mise en évidence, est à parois dures, épaissies, de coloration brunâtre, elle contient un assez gros calcul (que voici).

Sur le fond de la vésicule, une plaque jaunâtre arrondie, de la dimension d'une pièce de 50 centimes, avec au centre une perforation en tête d'épingle

par où s'écoulait de la bile. Incision large de la vésicule avec excision de la plaque signalée; ablation du calcul du volume d'un gros gland. La vésicule étant petite, non amenable à la paroi, on la suture partiellement sur un gros drain; deux longues mèches de gaze sont placées sous la vésicule pour l'isoler de la cavité abdominale. Suture de la paroi sans aucun autre drainage.

Les suites furent simples, sans élévation thermique; écoulement abondant de la bile par le tube de dérivation ; gaz le lendemain, selle le deuxième jour; ablation des mèches le neuvième jour; le douzième jour, en se renversant brusquement dans son lit, le malade arrache le drain. Fistule biliaire tarie un mois après.

Sorti de l'hôpital fin février 1928; le malade a repris son travail quinze jours après, a été revu en avril, puis en juin. Très bon état général, mais légère éventration bien maintenue par une ceinture.

Cette observation a suggéré à Grimault quelques réflexions, que je vous demanderai de bien vouloir publier et que voici :

Le premier point sur lequel nous désirons attirer l'attention, c'est le petit calibre de la perforation qui était à peine de la taille d'une tête d'épingle; il avait permis néanmoins la formation d'un abondant épanchement bilieux. Quant à la tache blanchâtre correspondant à la zone d'appui du pôle distal du volumineux calcul biliaire, elle n'était autre chose qu'une plaque de sphacèle ulcérée en son centre. Elle aurait abouti à une large perforation, comme celles qui sont habituellement observées lorsque les malades sont opérés tardivement.

La cause de la perforation est le plus souvent bien difficile à déterminer; chez notre malade, d'après les constatations faites, voici ce qui semble probable : la zone blanchâtre arrondie, au milieu de laquelle siégeait la perforation, correspondait à la zone de la vésicule coiffant le pôle distal du calcul. Ce calcul volumineux, enserré dans une vésicule petite, aux parois dures, épaissies et rigides, a produit, par pression prolongée au point de contact, un amincissement de la paroi vésiculaire, qui la rendait plus friable et plus fragile. A un moment donné, le calcul, en se déplaçant, est venu faire clapet et, obstruant le canal cystique, a réalisé les conditions requises pour produire la rétention, puis l'hypertension vésiculaire. C'est au cours de cette hypertension que s'est produite la perforation vésiculaire au point faible.

Chez notre malade, en présence de la douleur violente à l'épigastre, de la contracture de la paroi abdominale, nous avons porté le diagnostic de perforation, le siège probable de cette perforation étant le duodénum. Ce diagnostic de localisation ne nous satisfaisait pas entièrement, car l'état général, pour une perforation datant de douze heures, ne nous paraissait pas suffisamment altéré et il n'y avait encore aucun signe de péritonite. Un élément important nous a manqué pour établir le diagnostic précis; le malade, souffrant beaucoup, n'a pu nous donner que de vagues renseignements et ce n'est que que plus tard que nous avons pu savoir les nombreuses crises douloureuses, caractéristiques de la lithiase biliaire.

Lorsque, au cours de l'opération, nous nous sommes aperçu que nous nous trouvions à la phase initiale de la perforation et que rien n'indiquait que la phase secondaire de péritonite soit commencée, nous nous sommes contenté de faire l'intervention minima : asséchement du péritoine, excision de la zone sphacélée vésiculaire, ablation du calcul, exploration rapide des voies biliaires, drainage de la vésicule et son isolement par des mèches. Nous n'avons pas jugé utile de drainer la grande cavité, ni de placer de drain sus-pubien; et nous n'avons pas eu à le regretter.

Le petit calibre de la perforation ayant néanmoins permis la formation d'un abondant épanchement bilieux ; le rôle de l'hypertension vésiculaire

dans les accidents douloureux; le mécanisme de la perforation par la pression prolongée du calcul volumineux, enserré dans une vésicule petite, à parois dures, provoquant la formation d'une plaque de sphacèle, qui s'était ulcérée en son centre; la difficulté de porter un diagnostic exact, en l'absence de renseignements précis sur les antécédents du malade; enfin, l'inutilité du drainage de la grande cavité, l'opération ayant été pratiquée à la phase initiale de perforation, tels sont les points soulignés par Grimault.

Je n'insisterai pas sur la question de dimension de la perforation; assurément, MM. Gosset, Desplas et Bonnet, dans leur travail du *Journal de Chirurgie* de mars 1925, soulignent que, dans la plupart des observations, les dimensions de la perforation sont évaluées à 1 centimètre de côté; mais dès 1913 Machefer consacrait sa thèse inaugurale aux péritonites biliaires sans perforation apparente; en novembre 1924, Meyergmay publiait dans *La Presse Médicale* une étude basée sur 21 cas de péritonite biliaire sans perforation évidente des voies biliaires; tous deux rappellent l'observation de Clermont et Von Habberer, publiée en 1910; il est vrai d'ajouter que par les examens histologiques on a pu retrouver les différents stades d'amincissement de la paroi vésiculaire, de vésicule poreuse, puis d'ulcération minime, de perforation microscopique, et enfin de perforation large.

Pour le rôle de l'hypertension vésiculaire dans les accidents douloureux, Grimault rappelle les renseignements qu'il a pu obtenir sur les antécédents du malade, malheureusement, après l'intervention: à l'âge de dix-sept ans, le malade se plaignit de l'estomac durant près d'une année, ce qui ne l'empêcha pas par la suite de boire immodérément, de s'enivrer fréquemment, tout en ne souffrant à nouveau que vers quarante-cinq ans. A cette époque, deux crises douloureuses de caractère imprécis, à six jours de distance. Enfin, réapparition de crises douloureuses le 28 novembre, le 2 décembre. et enfin le 9 décembre 1927.

D'après Grimault, ce sont là des crises d'hypertension vésiculaire dues à ce que le calcul en se déplaçant est venu faire clapet, et obstruant le cystique a réalisé les conditions requises pour produire la rétention, puis l'hypertension, et enfin la perforation vésiculaire au point faible. J'avoue ne pas vouloir suivre l'auteur dans cette voie hypothétique, tandis que j'admets fort bien le mécanisme du sphacèle de la paroi vésiculaire par appui prolongé du calcul en un point. C'est ce mécanisme que MM. Gosset, Desplas et Bonnet admettent dans 10 des observations, qu'ils rapportent, tout en rappelant que les causes mécaniques, trophiques et infectieuses doivent le plus souvent se combiner.

J'en arrive à la difficulté de porter un diagnostic exact : le malade accusait bien les signes d'une perforation, douleurs violentes, contracture rigide de la zone douloureuse, immobilité respiratoire de la paroi abdominale dans la même région, sous le rebord costal droit. Cette localisation haute a permis d'éviter la confusion bien souvent faite avec une appendicite perforante et de situer l'origine des accidents dans l'étage supérieur de l'abdomen.

Assurément, le fait de ne pas avoir eu connaissance des antécédents du malade ne facilitait pas l'orientation vers les voies biliaires et le diagnostic d'ulcère perforé du duodénum était plausible. Peut-être cependant la constatation du léger subictère, et surtout les caractères du pouls ample et bien frappé chez ce malade à température normale, présentant un facies impressionnant par sa pâleur livide, auraient-ils pu faire rejeter le diagnostic de perforation d'ulcère duodénal, car, enfin, le malade était à plus de vingt-quatre heures du début des accidents, à douze heures de la deuxième crise, et nous savons que ce n'est pas l'évolution habituellement rencontrée dans les cas de ce genre.

L'occlusion intestinale haut située peut parfois prêter à confusion, mais la douleur est généralement plus médiane, plus diffuse, les vomissements sont abondants et fréquents, le ballonnement plus précoce.

La pancréatite hémorragique s'accompagne de douleurs surtout épigastriques avec irradiation vers le dos, les vomissements sont souvent faciles et copieux, le visage est cyanosé, il y a tendance au collapsus et le pouls est très accéléré. Peu ou pas de température, peu de contracture; parfois des taches ecchymotiques disséminées sur tout le corps; enfin, une douleur exquise dans l'angle costo-vertébral gauche. Tels sont les symptômes soulignés dans la thèse de Garrigoux en 1926, à propos de l'observation de Mondor.

En admettant même que le diagnostic de localisation au niveau des voies biliaires ait pu être fait, aurait-on pu pousser encore plus loin le diagnostic? Dans le volvulus total de la vésicule, on observe presque toujours la présence d'une tumeur tendue, réniforme dans la moitié droite de l'abdomen; cela ressort de la lecture des 17 observations rapportées par Daux dans sa *Thèse de Paris*, 1924, et des nombreux cas publiés dans ces dernières années un peu partout (Daraignez et Mathieu, *Soc. Chir.*, 9 juin 1926; Huddy, *The Lancet*, 17 juillet 1927; Sutter, 1925; Feldmann, 1925; M. Shypley, de New-York, *Archives of Surgery*, n° 5, mai 1927), etc.

Le volvulus peut conduire à la gangrène comme dans le cas de Jenckel (*Deut. Zeits. f. Chir.*, Leipzig, juillet 1926), puis à la rupture, alors véritable éclatement.

L'infection gangréneuse de la vésicule, bien étudiée par Wahlberg (*Munch. Med. Woch.*, n° 49, 9 décembre 1927), s'accompagne de fièvre élevée, de frissons; on sent le plus souvent une tumeur profonde, grosse, douloureuse : c'est le tableau d'une cholécystite aiguë et il s'agit d'ailleurs de cholécystite à bacille gazeux et non pas de gangrène gazeuse de la vésicule.

Le diagnostic de perforation de la vésicule biliaire lithiasique est et restera longtemps encore un diagnostic difficile, comme le prouve l'étude des nombreux cas rapportés par MM. Cotte et Arnaud, par MM. Gosset, Duplas et Bonnet, par Fifield en 1926 (la cause véritable ne fut soupçonnée que dans le tiers des 26 cas).

Reste la question de l'intervention : Mac William en 1912 indiquait le moment de l'intervention, l'âge du malade, les conditions anatomiques

comme étant les arguments réglant la conduite à tenir; cela est toujours vrai et je n'insiste pas, pas plus que sur le drainage du Douglas à employer lorsque l'on intervient au stade de péritonite.

Je vous propose, Messieurs, de remercier M. Grimault de l'envoi de cette très belle observation; il nous a déjà adressé d'intéressants travaux et j'espère que vous voudrez bien lui accorder vos suffrages lors des prochaines élections des membres correspondants nationaux.

Kyste hydatique du grand pectoral droit,

par M. **E. Pheulpin** (de Belfort).

Rapport de M. L. Capette.

Notre collègue de l'armée, le médecin lieutenant-colonel Pheulpin, de Belfort, nous a envoyé l'observation suivante :

La rareté relative des kystes hydatiques musculaires surtout dans les régions de la France comme l'Alsace, où les infections par la larve de l'échinocoque sont peu fréquemment observées, m'a incité à vous soumettre l'observation suivante :

Il s'agit d'un jeune Alsacien, W... (Louis), originaire d'Heimsbrumm près de Mulhouse, et incorporé au 35e régiment d'infanterie en novembre 1927.

Il est envoyé à la consultation chirurgicale de l'hôpital militaire de Belfort pour une tumeur non douloureuse du grand pectoral droit, gênant le port du sac et du fusil.

C'est un cultivateur robuste, d'un excellent état général, n'ayant jamais été malade, ni chez lui avant son incorporation ni depuis son arrivée au régiment.

Ce jeune soldat déclare que depuis le mois de septembre 1927 il a remarqué dans la région pectorale droite, et par hasard, une petite nodosité de la grosseur d'un pois qu'il pouvait mobiliser facilement, sans aucune douleur. Ce n'est qu'en voyant cette petite tumeur s'accroître au point de le gêner un peu dans son service qu'il s'est présenté au médecin.

A l'examen pratiqué le 14 février 1928, on constate une tumeur ovoïde, de la taille d'une grosse noix, incluse dans le grand pectoral droit à quatre travers de doigt au devant et au-dessus du mamelon. Cette tumeur fait corps avec le grand pectoral qu'elle suit dans ses mouvements. Elle s'immobilise complètement par la contraction musculaire sans modification de sa forme ou de son volume. Comme elle est assez près du tendon musculaire on peut la pincer dans le sens antéro-postérieur en glissant les doigts sous les muscles. Elle offre la même consistance très dure partout, sans zone dépressible, au point que le médecin qui me l'adresse a porté le diagnostic d'ostéome musculaire (?). Incluse dans le muscle, elle est indépendante de la paroi thoracique et de la peau. Aucun empâtement, aucune adénite de voisinage.

L'examen général du malade ne montre aucune atteinte, soit du poumon, soit d'autres organes. Pas de syphilis, ni de tuberculose, aucun traumatisme antérieur, le malade n'a jamais souffert, n'a jamais eu de démangeaisons, ni d'urticaire.

Malgré la consistance osseuse de cette tumeur, ayant eu l'occasion à deux reprises de voir de semblables kystes hydatiques musculaires de cette région, l'un en 1889 à l'hôpital de Mustapha, dans le service d'enfants de M. le professeur

Curtillet, chez un jeune Arabe; le second, chez un autre Arabe, à l'hôpital de Vaugirard en 1919, kyste diagnostiqué avant l'intervention par M. le Dr Capette, j'eus l'impression qu'il s'agissait d'un kyste de cette nature.

La réaction de Weinberg et Parvu pas plus que la cuti-réaction n'ont pu être faites, n'en ayant pas les moyens ni le temps de me les procurer, voulant rendre le plus vite possible le malade à son corps. Mais une recherche de l'éosinophilie sanguine faite montra 10 p. 100 d'éosinophiles et malgré sa non-spécificité donna une base de plus au diagnostic que justifia l'intervention faite le 16 février 1928.

Sous anesthésie locale à la novocaïne, je trouvai difficilement isolable des fibres musculaires du grand pectoral qui semblait s'insérer sur lui un kyste très dur enlevé en bloc.

A l'ouverture de sa coque très épaisse, plus de 1 millimètre, il s'écoule sous forte pression un liquide laiteux grumeleux et deux hydatides secondaires de la grosseur d'une cerise, de la transparence et de la consistance habituelles. Dans le liquide laiteux, après dilution et éclaircissement par l'acétate de potasse, mon camarade Rapp trouve de nombreux crochets échinococciques libres.

L'examen histologique, fait par lui, montre l'épaississement fibreux de la paroi du kyste qui semble s'être complété par la dégénérescence des fibres musculaires qui ont fait corps avec la paroi primitive, et expliquent en partie la dureté de cette tumeur. Il constate aussi les nombreuses cellules éosinophiles de la couche externe de la paroi du kyste, qui expliquent l'éosinophilie assez marquée constatée, et qui ne disparut que trois semaines après l'intervention.

Malgré l'incomplet de cette observation à laquelle manquent la réaction de Weinberg et la cuti-réaction, j'ai pensé qu'elle offrait peut-être quelque intérêt.

Tout d'abord par l'origine du malade alsacien, les kystes hydatiques étant rares dans la région, au point qu'un des chirurgiens de Mulhouse, y exerçant depuis trente ans, m'écrit qu'il n'a opéré que deux kystes hydatiques depuis son installation.

Ensuite, par la consistance quasi-osseuse de la tumeur, due, je crois, au développement de la paroi sous l'influence des compressions et tiraillements constants par les puissantes fibres du grand pectoral, avec comme conséquence l'augmentation de la pression intérieure du kyste en voie de développement, qui pourrait en imposer pour une tumeur osseuse.

Comme M. Pheulpin, je crois bien que les points principaux paraissant devoir fixer l'attention sont les suivants : tout d'abord la rareté des kystes hydatiques en Alsace, rareté telle qu'un chirurgien de Mulhouse, y exerçant depuis trente ans, n'a opéré que deux kystes hydatiques depuis son installation, ce qui est assurément fort peu ; ensuite la rareté de ces localisations musculaires. De temps à autre on trouve un cas publié : tel celui de Costantini (*Soc. Chir.*, Alger, 24 mai 1928, kyste hydatique du quadriceps crural chez une femme de quarante-cinq ans; il existait une coulée de vésicules hydatiques plus ou moins flétries, formant une masse molle et allongée dans l'épaisseur des muscles de la cuisse droite et sans rapport aucun avec le squelette.

Même en Argentine, les kystes hydatiques intramusculaires sont rares, puisque, malgré l'extrême fréquence de l'infection échinococcique, Rodriguez Villegas (*Revista de Cirugia de Buenos Aires*, n° 5, octobre 1925) n'en apporte que 69 cas trouvés par lui dans la littérature sud-américaine : Tagliavacchi (*La Pressa Medica Argentina*, n° 19, décembre 1925) en apporte trois cas personnels, avec siège dans le sterno-cléido-mastoïdien, le

grand dorsal et le tenseur du fascia lata ; Guttierez (*Revista de Cirugia de Buenos Aires*, n° 6, juin 1926) relate un cas de kyste hydatique situé dans le muscle fléchisseur commun profond des doigts ; les kystes hydatiques musculaires sont peu fréquents pour Bengolia et Suarez (*La Pressa Medica Argentina de Buenos Aires*, n° 5, 20 juillet 1926) étudiant les kystes hydatiques de localisation rare.

M. Pheulpin insiste sur la consistance quasi-osseuse de la tumeur, due selon lui au développement de la paroi sous l'influence des compressions et tiraillements constants par les puissantes fibres musculaires du grand pectoral, avec comme conséquence l'augmentation de la pression intérieure du kyste en voie de développement, pouvant en imposer pour une tumeur osseuse. Je n'insiste pas sur le mécanisme invoqué, c'est une hypothèse qui en vaut une autre sans plus, mais je retiens la preuve nouvelle de la difficulté du diagnostic de ces tumeurs, surtout si l'on ne peut s'aider du laboratoire ; lorsqu'il s'agit d'Argentins, ou même d'Arabes, comme dans le cas que M. Pheulpin avait vu avec moi en 1919, on peut plus facilement penser à l'infection échinococcique ; en dehors de cela on peut tomber juste ; comme diagnostic, c'est rare ; il est plus fréquent d'avoir une surprise lors de l'ablation d'une tumeur intramusculaire de nature indéterminée.

Je vous propose, Messieurs, de remercier M. Pheulpin de l'envoi de cette observation intéressante et de la publier dans le Bulletin.

Diverticule de l'œsophage cervical. Résection en un temps,

par M. **Georges Leclerc** (de Dijon).

Rapport de M. Raymond Grégoire.

Les diverticules de l'œsophage ne sont plus des raretés, dit M. Leclerc au début du travail que vous m'avez demandé de rapporter. Je crois plutôt que ce ne sont plus des exceptions depuis la radiographie. Toutefois cette hernie de la muqueuse œsophagienne à travers la musculature n'est pas une affection fréquente. Bien des chirurgiens n'ont pas eu l'occasion d'en rencontrer. Aussi l'observation de M. Leclerc figurera-t-elle avec intérêt dans nos Bulletins, tant à cause de renseignements cliniques que des modalités du traitement.

Observation. — *Diverticule de l'œsophage cervical. Extirpation en un temps sous anesthésie locale. Guérison simple.*

Il s'agit d'une femme de soixante-cinq ans, très nerveuse. Il y a dix ans, elle commence à présenter un enrouement intermittent ; il y a vingt-deux mois, à la suite d'une angine, elle reste cinq semaines à ne prendre que des liquides. A ce moment, elle présente une dysphagie marquée avec régurgitation, portant surtout sur les solides. Cette dysphagie est fort irrégulière et varie d'un jour à l'autre. Ces symptômes ont été en augmentant depuis le début de l'affection, mais surtout depuis un an.

Actuellement, les difficultés que la malade éprouve ne l'empêchent pas complètement de s'alimenter. Elles apportent néanmoins dans l'alimentation une gêne notable. Les régurgitations surviennent ordinairement trois ou quatre heures après le repas; elles se produisent surtout lorsque la malade se baisse en avant. Elles sont formées par trois ou quatre bouchées d'aliments récemment ingérés, ayant une mauvaise odeur et ne renfermant pas de sang. Salivation abondante. Fréquents bruits hydro-aériques au niveau du cou. La voix est un peu enrouée. Pas de paralysie des cordes vocales. Pas de dyspnée d'effort.

La malade a maigri beaucoup depuis sept à huit mois et a perdu un peu de ses forces.

Aucune autre tare organique.

L'examen montre que dans la toux le creux sus-claviculaire gauche est brusquement distendu par une masse qui soulève sa partie interne et le sterno, puis disparaît aussitôt pour laisser pendant quelques instants une légère voussure. Si on appuie sur cette voussure, il se produit un gargouillement et la malade se plaint qu'une bouchée de liquide lui arrive dans la bouche. En dehors de la toux, la palpation ne montre aucune saillie anormale. La chose est d'autant plus nette que la malade est très maigre.

La malade présente, en outre, une luxation sterno-claviculaire gauche ancienne non réduite.

La radioscopie pratiquée par M. le Dr Deguignand montre une image caractéristique : derrière l'articulation claviculo-sternale gauche, se trouve une poche (dimensions d'une mandarine) remplie de liquide et qui communique par un canal court et large avec l'œsophage. Il suffit de provoquer des mouvements de déglutition pour voir une partie du contenu de cette poche refluer dans l'œsophage ou bien descendre vers le cardia ou refluer vers la gorge. L'ingestion de liquide ou de biscuit opaque confirme cette image. La poche reçoit autant que l'œsophage et, quand elle est pleine, elle se dégorge dans l'œsophage avec des bruits hydro-aériques.

Le 13 juin 1928, j'interviens sous anesthésie régionale. On porte la novocaïne au contact des racines cervicales gauches. L'anesthésie obtenue est excellente. Incision sur le bord antérieur du sterno gauche. On découvre le paquet vasculo-nerveux qu'on récline en dehors. La trachée et le corps thyroïde sont réclinés en dedans. Ligature de la thyroïdienne supérieure et du tronc thyro-linguo-facial. Section de l'omo-hyoïdien. En faisant tousser la malade, on voit alors se distendre un organe d'aspect blanchâtre qu'on isole comme un sac herniaire. C'est une poche du volume du point qui remplit toute la région et plonge même un peu dans le thorax. On arrive sur un large pédicule de 4 ou 5 centimètres environ qui tient à l'œsophage au niveau de son union avec le pharynx. On sectionne ce pédicule. On fait un surjet au catgut 0 sur la muqueuse avec beaucoup de soin, deux autres surjets musculaires au fil de lin enfouissent le premier. Fermeture complète en laissant un drain au contact des sutures.

Les suites furent extrêmement simples, absolument apyrétiques. La malade laissée à la diète absolue pendant deux ou trois jours commença à prendre des liquides au bout de ce temps et s'alimenta quelques jours après. A l'ablation du drain, un peu de salive passa par la plaie, mais cette fistule insignifiante se referma au bout de trois à quatre jours. La malade est restée complètement guérie.

M. Leclerc (de Dijon) a enlevé en un temps ce diverticule œsophagien. Contrairement à l'opinion d'un certain nombre de chirurgiens, je pense que l'auteur a eu tout à fait raison. Une technique bien réglée et une bonne asepsie permettent de ne pas redouter l'infection du tissu cellulaire du cou et du médiastin.

A ce point de vue, il me paraît sage de ne réséquer le diverticule qu'après avoir mis un clamp sur sa base. Ainsi, on évitera plus sûrement les risques de contamination par la chute dans la plaie des produits plus ou moins septiques que peut contenir l'œsophage. M. Leclerc s'est dispensé de ce temps opératoire et cependant n'a pas eu d'accident. Ceci ne prouve pas qu'il ait eu raison, mais seulement que nos prescriptions sont toutes relatives.

Comme la plupart de ceux qui ont eu à opérer des diverticules œsophagiens, j'ai employé l'anesthésie générale. M. Leclerc s'est servi de l'anesthésie régionale. Cela me paraît une très heureuse idée que je mettrai à exécution à la première occasion.

De fait, les tissus profonds du cou sont d'une remarquable insensibilité. Passé le temps douloureux de la section de la peau, on peut faire ce que l'on veut dans le cou et il me paraît bien superflu d'essayer d'anesthésier chacun des nerfs cervicaux dans les gouttières transversaires. Après simple anesthésie de la ligne d'incision, j'ai pu terminer sans douleur des ligatures de thyroïdiennes, des extirpations de goitres souvent volumineux. Je ne pense pas toutefois, bien que je n'aie jamais essayé, qu'on pourrait faire de même dans des affections inflammatoires.

Je vous propose de remercier M. Leclerc de nous avoir envoyé cette observation, qui s'ajoute à la liste déjà longue des travaux qu'il a adressés à notre Société.

M. **Métivet** : Je tiens à souligner, dans le rapport de M. Grégoire, la notion de l'insensibilité relative des tissus du cou. Il est certain que le cou est une région dont la sensibilité profonde est médiocre,

J'ai publié ailleurs l'observation d'une malade, anesthésiée incomplètement par lavement éthéro-huileux, et opérée d'un goitre nodulaire. Elle s'est plainte, au cours de l'intervention, de souffrir, non pas au niveau du cou, mais au niveau d'une cuisse sur laquelle s'appuyait son médecin.

Récemment, j'ai pu, avec une quantité minime d'anesthésique, pratiquer à l'anesthésie locale une phrénicectomie sans souffrance pour l'opéré.

Il faut retenir, de la constatation de cette insensibilité relative des tissus du cou, l'invitation à multiplier les indications de l'emploi de l'anesthésie locale, avec de faibles doses d'anesthésique, dans la chirurgie du cou.

Rupture de grossesse tubaire, Récidive du même côté,

par M. **A.-G. Weiss** (de Strasbourg).

Rapport de M. Raymond Grégoire.

Vous m'avez chargé de rapporter l'observation suivante que nous a envoyée M. A.-G. Weiss, de Strasbourg. C'est là une rareté clinique, moins exceptionnelle cependant qu'on pourrait le croire, comme je vous le dirai tout à l'heure. Voici d'abord le fait :

Mme B..., âgée de trente ans, fut opérée d'urgence dans notre clinique, le 14 mars 1928, d'une grossesse tubaire rompue du côté gauche. L'ovaire fut laissé en place.

Le 29 mai suivant, vers 15 heures, elle ressentit une douleur aiguë absolument semblable à celle perçue deux mois auparavant. A 22 heures, elle fut admise à la Clinique chirurgicale B de l'Université, sur le conseil de son médecin.

Devant son état d'anémie progressive, devant les douleurs provoquées dans le bas-ventre par la palpation et par le toucher, nous pensions à une rupture tubaire du côté droit. Pourtant les douleurs sont nettement plus accentuées dans la fosse iliaque gauche, et c'est la connaissance de l'opération antérieure qui nous fait écarter le diagnostic de grossesse tubaire gauche rompue.

L'intervention pratiquée séance tenante montre les faits suivants :

Les annexes droites sont absolument saines, ainsi que l'ovaire gauche. Par contre, au niveau de la corne gauche de l'utérus, se trouve une tumeur sphérique, grosse comme une noix et dont la face postérieure est percée d'un orifice lenticulaire par où s'écoule du sang noirâtre. Autour de cet orifice, les tissus sont violacés, ecchymotiques. Le péritoine renferme environ 1 litre de sang caillé. Il s'agissait donc d'une grossesse ayant évolué dans le cul-de-sac de la trompe extirpée lors de la première opération. Résection cunéiforme de la corne utérine, de façon à pouvoir prélever l'œuf intact. Suture par points séparés au catgut fort. Fermeture de la paroi après évacuation du sang épanché. La guérison se fit sans incident.

L'œuf, examiné par M. le professeur Ancel, présentait les caractères communs aux œufs qui ont effectué leur nidation dans la trompe. Comme il arrive très souvent dans ces cas, il ne contenait plus l'embryon, qui sans doute avait été entraîné par le flux hémorragique.

Nous pensons que ces cas, intéressants par les considérations qu'ils entraînent au point de vue de la migration de l'œuf, ne constituent que des curiosités chirurgicales.

Il nous paraît dépourvu de logique de pratiquer par principe la salpingectomie bilatérale lorsqu'on opère une grossesse extra-utérine. En effet, si nous sommes frappés par la fréquence apparente des récidives de rupture tubaire, il n'en est pas moins vrai qu'elles ne surviennent que dans 5 à 10 p. 100 des cas. Ce chiffre est suffisamment éloquent pour nous empêcher de priver systématiquement les autres opérées des moyens d'avoir des enfants.

Quant à l'occlusion de la trompe, il suffit de la faire bien au ras de l'utérus, avec enfouissement soigneux du moignon, pour avoir toutes les chances d'éviter la complication dont nous venons de relater un cas.

Un esprit soucieux des causes premières chercherait à expliquer le chemin par lequel l'ovule est venu se loger dans ce moignon de trompe. A-t-il passé par la lumière de cette trompe fistulisée dans le péritoine, a-t-il passé par la trompe saine pour aller ensuite se nicher dans ce cul-de-sac que représente le moignon de l'oviducte amputé? On ne pourrait émettre que des hypothèses sans utilité pratique.

Il nous paraît plus important de savoir si cet accident se présente avec une fréquence suffisante et si l'on doit modifier la technique habituelle de la salpingectomie pour grossesse tubaire.

En fait, les exemples de récidives de grossesse tubaire dans le moignon

de la trompe amputée sont infiniment rares. Sans prétendre avoir épuisé les recherches bibliographiques, nous avons pu toutefois en réunir quelques exemples. Max Wetterwald [1] cite, sans en donner la référence bibliographique, une statistique de 11 cas réunis par Smith.

Toutes ces observations sont absolument calquées les unes sur les autres (H. Vineberg [2], Morfit [3], Telly Guaden [4], Guibé [5], Sigwart [6], Diemer [7], Josephson [8]). L'œuf s'est greffé dans la partie restée de la trompe et le plus ordinairement dans la partie interstitielle de cette trompe.

J'ai appris, au cours de ces recherches, qu'il peut exister des cas plus surprenants encore de grossesse tubaire. Dans tous les cas précédents, la grossesse s'est faite, en somme, dans un diverticule de l'utérus. Il y a des cas où la grossesse s'est développée dans un moignon de trompe, après ablation de l'utérus par voie vaginale. Keller [9], Wendeler [10], Vautrin [11] en citent chacun un cas, Emil Ries [12] en rapporte trois. Ici la gestation s'est faite dans un moignon de trompe fistulisée dans la cicatrice vaginale après hystérectomie.

N'est-il pas remarquable de voir qu'alors qu'un si grand nombre de femmes sont incapables de gestation certaines placent si mal leurs possibilités.

Je vous propose de remercier M. Weiss de son intéressante observation et de la publier dans nos Bulletins.

1. M. Wetterwald : Ueber rezidivierende Extrauterinschwangerschaft in ein und derselben tube. *Schweizer und Worch.* Jahn 57, n° 12, 1927, p. 271.
2. Hiran Vineberg : Ectopic pragnancy in the stump of an excised tube, causing attacks of intestinal hemorrhage. *Amer. Journ. of obstetrics*, vol. LVII, avril 1908, p. 527.
3. Morfit : Nidation d'une grossesse ectopique sur le moignon d'une trompe enlevée deux ans auparavant pour pyosalpinx. *Medical News*, vol LXXVI, 1900, p. 869.
4. Telly Gudden cite un cas, sans observation, de grossesse tubaire développée sur le moignon d'une trompe réséquée quinze mois auparavant pour grossesse ectopique. *Zentr. f. gyn.*, n° 41, 1921, p. 1479.
5. Guibé cite deux cas de grossesse ectopique dans des moignons de trompe amputée; un cas du côté droit, un cas du côté gauche. *Bull. et Mém. de la Soc. de Chir.*, 14 mai 1928, p. 748.
6. Sigwart : Nidation d'un œuf dans une corne utérine droite quatre mois après résection de la trompe droite. Inondation péritonéale. *Zentr. f. Gyn.*, n° 18, 1922.
7. Diemer : Deux cas de grossesse tubaire récidivante dans le moignon de la trompe excisée lors d'une ovariotomie faite auparavant. *Monatsschrift f. Geb. und Gyn.*, mars 1922.
8. Josephson : Nouvelle grossesse tubaire sur le moignon d'une trompe réséquée trois ans auparavant pour grossesse ectopique. *Zentr. f. Gyn.*, 1917, p. 755.
9. Keller : *Winckel handbuch der geburtsschrift*, vol. II, p. 859.
10. Wendeler : *Beitrage zur Geb. und gyn. Festschrift*, 1895.
11. Vautrin : *Revue médicale de l'Est*, vol. XXXVIII, 1906.
12. Emil Ries : *Amer. Gyn. and Obst. Journal*, janvier 1898.

Deux cas d'occlusion intestinale par calcul biliaire,

par MM. J.-P. **Lamare** et **Maurice Larget**,
anciens internes des hôpitaux de Paris.
Chirurgiens de l'hôpital de Saint-Germain-en-Laye.

Rapport de M. Robineau.

Observation I. — Mme Ba..., âgée de cinquante-neuf ans, mère d'une fille de vingt-cinq ans, présente depuis plusieurs années des crises douloureuses abdominales diversement interprétées, mais le plus souvent diagnostiquées coliques hépatiques. Jamais intenses, ces douleurs ne se sont jamais, non plus, accompagnées d'ictère. Une crise plus violente que les précédentes éclate le 1er août 1925. Apparaissent d'abord des douleurs lombaires assez fortes pour inciter la malade à s'aliter. Elle n'obtient, de ce chef, aucun soulagement. Au cours de la nuit qui suit, des coliques abdominales apparaissent accompagnées bientôt de vomissements. Arrêt des matières et des gaz. Nous voyons cette malade le 8 août, donc sept jours après le début des accidents.

L'état général est grave. L'arrêt des matières et des gaz est absolu. Des vomissements fécaloïdes ont apparu, pour la première fois, la veille et se reproduisent. Température : 37°9. Pouls : 120. Peau déshydratée. L'abdomen, très ballonné, pointe au milieu et donne à penser qu'il s'agit d'une occlusion sur le grêle. Il suit légèrement le mouvement de la respiration, mais aucune onde péristaltique ne l'anime. Il est tendu, mais cependant encore un peu dépressible ; on n'a pas l'impression que les anses intestinales sont tout à fait « à plein » dans la cavité abdominale et il est fort probable que l'arrêt des gaz n'est pas absolu depuis sept jours. Aucun clapotage, aucune matité déclive ni fixe, ni mobile. Le toucher rectal révèle une ampoule distendue par les gaz qui ne s'échappent pas. Au toucher vaginal, on sent un utérus petit, mobile, et, *dans le cul-de-sac droit, une masse ronde*, que l'on peut mobiliser, amener contre la paroi latérale du bassin et dont on peut alors apprécier la surface régulière, la consistance pierreuse, et le volume (celui d'une grosse noix).

Le diagnostic porté est « occlusion par calcul ».

Intervention immédiate (Dr J.-P. Lamare). Aides : Dr Peraldi et M. R. Biget.

Anesthésie générale à l'éther.

Laparotomie médiane sus et sous-ombilicale. Deux anses grêles dilatées et congestionnées font éruption entraînant un peu d'ascite claire. Contenues, puis refoulées par un champ abdominal, elles laissent place à la main droite qui plonge immédiatement dans le petit bassin, et ramène le corps étranger perçu cliniquement. Celui-ci est logé dans une des dernières anses de l'iléon dont il marque nettement la limite entre une zone dilatée, congestionnée et pleine de liquide et une zone plate, pâle et vide.

Entérotomie longitudinale, extraction du calcul, entérorraphie transversale. Stock bouillon-vaccin sur la suture intestinale. Réintégration de l'anse. Paroi en un plan aux fils métalliques.

Les suites opératoires furent assez simples.

Le premier gaz fut émis le quatrième jour après l'opération. Les urines n'atteignirent 1 litre en vingt-quatre heures que le neuvième jour, après des alternatives quotidiennes de 400 et même 200 grammes.

La malade est actuellement en bonne santé.

Examen du calcul (M. Moreau, chef du laboratoire).

Longueur	3 cm. 5
Largeur	2 cm. 5
Poids	19 grammes·
Volume	16 cent. cubes

Aspect extérieur : forme ovale, ceinturée par un méplat à la partie moyenne, lisse à ses extrémités, légèrement aplaties, et dont l'une, proximale, est pourvue d'une petite facette; il est rugueux et comme framboisé sur son pourtour.

Aspect intérieur : à la coupe, il présente une grande zone interne, blanche, cristalline, à reflets miroitants, et une coque externe, brunâtre de 3 millimètres d'épaisseur.

Examen chimique :

Zone externe :

Cholestérol	65 p. 100
Pigments biliaires	27 p. 100
Matières minérales	8 p. 100

Zone interne :

Cholestérol	100 p. 100
Pigments biliaires	0 p. 100

La radiographie met en valeur la perméabilité inégale du calcul aux rayons X. Les taches calcaires sans ordres tranchent en noir sur le fond clair du cholestérol.

Obs. II. — Le 25 mars 1927, nous sommes appelés par notre ami le Dr Giffard, d'Andrézy, auprès de Mme H...

Cette malade, âgée de soixante ans, a été soignée par divers médecins, depuis plus de quinze ans, pour « coliques hépatiques typiques ». Elle présentait des crises assez fréquentes, fébriles, avec douleur vive siégeant dans l'hypocondre droit et irradiant vers le scapulum droit. Ces crises, de peu de durée, étaient suivies de poussées d'ictère.

Une nouvelle crise débuta le 10 mars 1927, semblable aux précédentes comme intensité de signes fonctionnels et généraux. La température, assez élevée, 39°5, dans les premiers jours, se stabilisa au bout d'une semaine aux alentours de 38°.

Depuis trois jours, le tableau a changé, la situation s'est aggravée et, lorsque nous voyons la malade, le 25 mars à 17 heures, voici ce que nous constatons :

Température : 37°8. Pouls : 120. Facies anxieux, shocké, yeux excavés, teint subictérique.

La douleur s'est atténuée depuis l'avant-veille, où le malade *a vomi trois calculs biliaires* de la grosseur d'une noisette; les vomissements ont persisté depuis; ils sont bilieux et muqueux; du reste, la malade rejette tout ce qu'elle absorbe. Il n'y a pas eu de selles depuis quarante-huit heures. Quelques gaz ont passé au début (il y a trois jours), mais depuis le vomissement des calculs aucun gaz n'a été rejeté. Les urines ont diminué de volume, et depuis douze heures la malade n'a émis aucune urine. La vessie est vide.

A l'examen physique on note seulement que l'abdomen respire et ne semble pas météorisé. La palpation ne révèle pas de point spécialement douloureux, ni de contracture. Le toucher vaginal et le toucher rectal sont négatifs.

En raison du vomissement rejetant des calculs, suivi d'autres vomissements bilieux incessants, en raison aussi de l'anurie, on pense à un iléus biliaire sur le début du grêle et on préconise une intervention, en faisant, à cause de l'état de la malade, les plus grandes réserves sur le résultat.

Intervention, le 25 mars 1927 à 19 heures (Dr Larget). Aides : MM. Perret et Fourrey, internes du service.

Anesthésie à l'éther.

Laparotomie médiane sus et sous ombilicale. On va d'abord à la vésicule et on constate qu'il existe une cholécysto-duodénostomie spontanée. Sur la première anse jéjunale à 15 centimètres environ de l'angle duodéno-jéjunal, on sent un gros calcul. Entérotomie. Suture de l'intestin après extraction du calcul. Paroi en un plan. Durée : vingt minutes.

Décès quatorze heures après l'intervention.

Examen du calcul (note remise par M. Moreau, Chef de laboratoire).

Longueur	3 cm. 7
Largeur	3 cm. 4
Poids	23 grammes
Volume	20 cent. cubes

Aspect extérieur : Forme légèrement ovoïde avec extrémités aplaties (la plus large présente quatre facettes), couleur brun foncé ou brun clair sur certaines parties.

Aspect intérieur : Le calcul scié en trois montre une zone externe extrêmement mince et une zone interne, cristalline à reflets miroitants, parsemée de parties brunâtres.

Examen chimique (après essais qualitatifs et quantitatifs).

Zone externe :

Pigments biliaires et matières minérales	80 p. 100
Cholestérol	20 p. 100

Zone interne :

Cholestérol	94 p. 100
Pigments biliaires et matières minérales	6 p. 100

Dans les deux cas, le diagnostic d'iléus biliaire a pu être porté avant l'intervention : dans un cas, grâce au toucher vaginal (comme dans le cas de Cochez rapporté par M. Okinczyc, 24 novembre 1926, *Société de Chirurgie*) ; dans l'autre, à cause des vomissements de calculs (comme dans le cas de Petit rapporté par M. Robineau, 11 mai 1921, *Société de Chirurgie*).

Le toucher vaginal a permis, en outre, une localisation plus exacte du corps étranger ; aussi celui-ci fut-il trouvé sans hésitation ni recherche. Ainsi furent évitées extériorisation et manipulation d'anses.

Ces deux cas, s'ajoutant à la liste de ceux qui furent publiés déjà, soulignent encore la gravité de l'iléus biliaire : la malade même, qui guérit, n'émit des gaz qu'au quatrième jour et, bien qu'il s'agisse d'une occlusion basse du grêle, présenta de l'oligurie pendant une huitaine de jours.

Ces deux cas, par contre, n'apportent encore aucune lumière nouvelle en ce qui concerne les causes qui font la gravité de ce mode d'occlusion.

J'ai peu de chose à ajouter aux remarques de MM. Lamare et Larget ; la question a d'ailleurs été souvent discutée à cette tribune. Un seul point reste obscur : pour quelles raisons l'iléus biliaire est-il si grave ? A cet égard, l'observation de M. Lamare me paraît apporter un peu de lumière.

Il nous décrit chez sa malade arrivée au septième jour de l'occlusion des signes qui ne sont pas ceux d'une occlusion très aiguë, malgré les

vomissements fécaloïdes : pas d'ondes péristaltiques, anses intestinales pas tout à fait remplies ; distension du rectum par des gaz. Et cette malade, opérée le septième jour, reste encore quatre jours sans rendre de gaz, puis guérit. Onze jours se sont donc écoulés avant que la circulation intestinale se rétablisse. Nous pouvons vraisemblablement admettre que le contenu intestinal de cette malade n'était pas très toxique, puisque malgré une intervention tardive elle a survécu ; la lenteur avec laquelle la circulation intestinale s'est rétablie a évité peut-être chez elle le shock toxique par résorption rapide.

Certes, plus l'intervention est précoce, plus elle a de chances de succès ; mais le fait que certains iléus biliaires n'ont été opérés qu'au bout de quinze, dix-sept, vingt et un et même vingt-huit jours, montre bien que l'atteinte profonde de l'état général n'est pas toujours et nécessairement très précoce. Or, l'atteinte de l'état général traduit l'intensité des phénomènes toxiques, et il semblerait que le pronostic devrait être moins sombre quand les accidents toxiques sont moins accusés. Ceux-ci peuvent se déclancher, avec une brutalité formidable, aussitôt après la levée de l'obstacle, et entraîner la mort en quelques heures.

Aussi beaucoup de chirurgiens observent-ils la règle suivante : après avoir levé l'obstacle, cause de l'occlusion, ils évacuent l'intestin distendu ; si cette évacuation est incomplète, ils fixent l'intestin distendu à la peau et établissent une fistule. Cette technique me paraît infiniment sage ; elle m'a permis de sauver des malades que je croyais perdus.

Je vous propose de remercier MM. Lamare et Larget de nous avoir adressé leurs observations pleines d'intérêt.

M. Gosset : Les phénomènes d'intoxication, dans l'occlusion intestinale, sont d'origine diverse et d'autant plus marqués que les malades ont des vomissements. Mon ami, le professeur agrégé Binet, en particulier, a fait une série d'expériences qui montrent le rôle des vomissements dans la diminution du chlorure de sodium. Et nous connaissons l'action néfaste de la diminution du chlorure dans l'occlusion. J'ai publié, avec Binet et Petit-Dutaillis, des faits démonstratifs à cet égard. Je dois rapporter prochainement, devant la Société, l'observation qui nous a été envoyée par le Dr Michel (de Marseille). Il s'agit d'un enfant opéré pour invagination intestinale : il était mourant. On fait du sérum salé hypertonique, on assiste à une véritable résurrection. On cesse les injections salées, la situation redevient désespérée. On recommence les injections salées, et l'enfant guérit. J'appelle de nouveau l'attention sur l'importance capitale qu'il y a, dans les occlusions avec grande intoxication, à pratiquer les injections salées hypertoniques, telles que je les ai préconisées avec Binet et Petit-Dutaillis. On assiste, dans certains cas, à de véritables résurrections, qu'on ne peut presque comparer qu'à celles que l'on constate chez les grands hémorragiques par la transfusion sanguine.

M. Alglave : A l'occasion de la communication de Robineau, je voudrais

retenir l'attention sur le danger *de la fistulisation directe du grêle*, faite à la peau, pour remédier à l'iléus biliaire comme à toute autre variété d'occlusion siégeant sur cet intestin.

Je suis intervenu deux fois pour iléus biliaire : la première fois sur une femme de soixante-dix ans qui avait un gros calcul arrêté au voisinage de la terminaison de l'iléon.

Après extériorisation rigoureuse de l'anse intéressée, j'enlevais le calcul et, comme l'état de la paroi intestinale le permettait, je refermais immédiatement par deux surjets superposés la brèche que j'avais faite. L'anse remise en place, je suturais la paroi abdominale, en laissant un drainage déclive en raison du liquide épanché dans le péritoine que j'avais trouvé en ouvrant celui-ci. Dans les jours qui suivirent, une fistulette pyo-stercorale se produisait suivant le trajet du drain, mais elle se fermait bientôt spontanément et j'avais une bonne guérison.

Dans le deuxième cas, il s'agissait d'une femme de cinquante ans. L'intestin grêle était en très mauvais état au point d'arrêt du calcul biliaire et celui-ci enlevé il m'était impossible de refermer l'orifice d'extraction. Pour ne pas prolonger l'intervention comme pour faciliter l'évacuation des liquides septiques accumulés dans l'intestin au-dessus du calcul, je décidais d'aboucher à la peau l'orifice fait à l'intestin. Je réduisais cet orifice à des proportions aussi minimes que possible en le couvrant de la peau.

J'espérais qu'il se fermerait spontanément ou qu'il me serait possible de l'obturer par une intervention ultérieure. Malheureusement, la fistule ainsi préparée donnait bientôt issue à la plus grande partie des liquides digestifs.

La peau s'altérait rapidement autour d'elle, malgré nos soins, et l'état général déclinait si vite qu'après deux mois et demi la malade succombait sans que j'aie vu la possibilité de réparer, par une intervention d'ailleurs sérieuse, cette brèche qui s'était élargie de jour en jour.

Regrettant de n'avoir pas tenté d'emblée la résection rapide de la partie malade en usant du bouton de Murphy, je rapprochais ce fait de ceux un peu du même ordre que j'avais déjà observés pour repousser désormais la *fistulisation directe du grêle à la peau*, comme moyen de traitement de toute occlusion siégeant sur cet intestin.

A m'en tenir à l'iléus biliaire, je le considère comme dangereux, après ce que j'ai vu.

M. Robert Monod : Je crois que, dans certains cas, il est possible de vidanger un intestin grêle en état d'occlusion en évitant de faire la si redoutable fistulisation du grêle.

J'ai eu l'occasion d'opérer à quatre reprises une malade atteinte d'un rétrécissement tuberculeux de l'intestin grêle qui, dans l'espace de trois ans, a fait quatre occlusions aiguës du grêle par volvulus autour de son rétrécissement.

Dans les quatre cas, je me suis contenté de la petite manœuvre suivante que j'ai d'ailleurs utilisée dans d'autres cas. Avant de détordre l'intestin je l'extériorise, et, après protection, je pratique sur l'intestin un petit surjet

circulaire; je ponctionne ensuite l'intestin au centre du surjet à l'aide d'un trocart fixé sur un petit tube de caoutchouc.

La vidange peut être ainsi faite hors du ventre; dans ces quatre cas, l'intestin s'est très bien vidé, s'est affaissé et j'ai pu ensuite très aisément le détordre. A quatre reprises, les suites ont été très simples.

Devant la répétition de ces occlusions, ma malade s'est décidée pour une intervention dirigée contre le rétrécissement, et j'ai dernièrement pratiqué chez elle une entéro-anastomose contournant le paquet d'anses agglutinées, siège de son retrécissement.

Je crois qu'on pourrait appliquer cette pratique au cas d'occlusion par calcul qui permettrait, quand l'intestin est encore contractile, avant de pratiquer la taille, de faire la vidange en amont du calcul et d'éviter ainsi la résorption des produits toxiques accumulés dans l'anse distendue, cause habituelle des accidents toxiques mortels.

M. **Robineau** : Les fistules du grêle peuvent certainement donner de mauvaises suites, mais, quand l'orifice intestinal est très petit, la guérison spontanée est la règle. Les accidents observés par Alglave sont peut-être dus aux altérations de la paroi intestinale à l'endroit où il a établi la fistule.

La ponction du grêle, comme le dit Monod, est certainement préférable à la fistulisation, mais il faut que les liquides puissent s'évacuer; dans beaucoup de cas, le grêle ne se contracte pas et on ne peut le vider, même après incision; par expression des anses, on n'obtient qu'une évacuation partielle. S'il est logique de suturer l'incision évacuatrice du grêle qu'on a pu vider et de réduire l'intestin, mieux vaut fistuliser si l'évacuation a été incomplète.

Trois cas de cordotomie pour affection douloureuse et incurable des membres inférieurs,

par M. **Georges Leclerc** (de Dijon).

Rapport de M. Robineau.

La cordotomie est une opération à l'étude. Parmi les chirurgiens, deux opinions opposées circulent à son égard : les uns pensent que l'opération, peu dangereuse et efficace, peut rendre de grands services; les autres ont été très frappés par des résultats incertains et une gravité tardive : les malades guériraient bien de l'opération, mais présenteraient des troubles sphinctériens surtout vésicaux qui les mènent rapidement à la pyélo-néphrite et à la mort.

La vérité n'apparaîtra que par l'accumulation des faits et c'est pourquoi j'apporte ici 3 cas que j'ai opérés depuis six mois. Je dis 3 cas, bien que je n'aie opéré que deux malades, parce que chez l'un d'eux je suis intervenu deux fois à six mois de distance.

Observation I. — *Cancer du sein opéré il y a six ans, ablation d'une récidive axillaire. Métastase vertébrale déterminant des douleurs atroces dans les membres inférieurs à prédominance unilatérale. Cordotomie unilatérale. Cessation des douleurs.*

Six mois après, douleurs atroces du côté opposé. Nouvelle cordotomie réclamée par la malade. Diminution des douleurs.

Mlle L..., cinquante-cinq ans. Fièvre typhoïde il y a vingt-cinq ans; très nerveuse, opérée il y a six ans d'une tumeur au sein droit. Quelques ganglions ont été enlevés dans l'aisselle, mais l'ablation des pectoraux n'a pas été faite.

En janvier 1927, cette malade vient me trouver pour une tuméfaction qui lui était venue dans l'aisselle depuis six mois et qui commence à s'ulcérer. C'est une récidive axillaire. Il y a un peu d'œdème du bras, mais pas de ganglions sus-claviculaires.

J'interviens ; évidement de l'aisselle suivant le procédé de Halstedt. Les ganglions enlevés étaient un peu adhérents à la veine, mais l'opération s'effectua cependant facilement.

Je fis faire quelques semaines après huit séances de une heure de radiothérapie pénétrante par le Dr Chavasse.

Lorsque la malade se releva de son opération, elle se plaignit que son membre inférieur gauche fléchissait sous elle : cela l'obligeait à boiter, sans douleur appréciable d'ailleurs. L'examen montrait une atrophie très marquée du triceps dont la force d'extension était très diminuée. Les autres muscles de la cuisse paraissaient intacts. Il n'existait ni trouble de la sensibilité objective, ni trouble des réflexes.

Ces signes me firent soupçonner l'existence d'une généralisation vertébrale. On ne pouvait pas en tout cas en attribuer la cause à la radiothérapie, car, en interrogeant la malade, on apprenait que les troubles susdits existaient déjà avant l'opération.

Quatre mois après avoir quitté la clinique, en mai 1927, apparurent des douleurs vives dans le membre inférieur gauche, qui était jusqu'ici faible, mais non douloureux. Trois mois après, les douleurs faisaient leur apparition du côté droit. A partir de ce moment, la malade ne put se tenir sur ses jambes et dut prendre le lit, partiellement d'abord, puis complètement, en octobre 1927. Elle vint me trouver à cette époque, les douleurs étant devenues terribles. Ces douleurs siègent dans la région lombo-sacrée et dans les membres inférieurs, mais avec une prédominance très marquée du côté gauche.

L'examen montre que la sensibilité objective des membres est normale et qu'il n'y a pas de troubles sérieux de la motilité; les réflexes tendineux sont normaux; le réflexe médio-plantaire se fait en flexion.

L'examen du rachis ne montre ni gibbosité, ni point particulièrement douloureux à la pression. Il ne fut pas fait de radiographie.

Le diagnostic était évidemment : métastase vertébrale.

Le 5 octobre 1927, pour soulager la malade qui prend déjà huit piqûres de morphine par jour, je fais une cordotomie du côté droit parce que les douleurs sont très prédominantes à gauche.

Anesthésie générale. Laminectomie de D2, D3 et D4, avec ablation définitive des apophyses épineuses. La dure-mère incisée, je sectionne le ligament dentelé qui m'offre une prise solide pour détourner la moelle. Je coupe celle-ci avec un bistouri à cataracte dont j'ai limité préalablement la surface pénétrante à 1 mm. 1/2. Cette pointe pénètre à partir de la base du ligament dentelé, se dirige en avant et s'arrête au jugé car les racines antérieures ne sont pas distinguées nettement.

Suites opératoires : dès le lendemain, les douleurs du côté gauche ont disparu complètement. Les deux membres inférieurs sont parésiés, il y a de la rétention d'urine. Les suites opératoires sont, à part cela, normales.

Au départ, quinze jours après l'entrée à la clinique, on peut affirmer que le soulagement est considérable. Les piqûres de morphine ne sont plus faites que deux fois par jour au lieu de huit. Le membre inférieur gauche n'est absolument plus douloureux, mais la malade se plaint maintenant de quelques douleurs du côté droit.

L'examen montre que, à gauche, la sensibilité tactile n'est pas abolie, mais seulement un peu émoussée. La sensibilité thermique et la sensibilité à la douleur sont abolies complètement. Il existe une parésie légère; à droite la sensibilité est intacte; il existe une parésie plus marquée que du côté opposé, mais moins importante que dans les jours qui ont suivi l'opération. Les mictions se sont rétablies. Il n'y a pas d'escarres.

Je revois la malade en avril 1928. Elle ne souffre plus du tout du côté gauche, mais les douleurs du côté droit qui commençaient à se faire sentir lors de la précédente opération se sont accentuées et elle a dû reprendre la morphine à haute dose. Elle demande pourquoi on ne l'a pas opérée du côté droit. La malade se lève et peut aller et venir; elle n'a ni troubles sphinctériens ni escarres.

La sensibilité thermique qui était abolie au départ de la clinique, du côté gauche, a persisté pendant assez longtemps, mais actuellement elle est en train de revenir. La sensibilité douloureuse reste abolie; aucun trouble moteur, réflexes tendineux et cutanés normaux. L'état général est médiocre, mais la malade tient encore.

Un mois après, elle souffre tellement de son côté droit que les moindres mouvements lui arrachent des cris. Depuis plus de quinze jours, elle garde une position qu'elle ne peut absolument pas modifier; elle est assise sur le bord de son lit, le corps penché en avant, calé de toutes parts à l'aide de coussins qu'on ne peut déplacer sans déterminer d'atroces douleurs. Les jambes pendantes et immobiles sont le siège d'un volumineux œdème dû à cette position immuable. La malade réclame une nouvelle opération.

Le 5 mai 1928, je pratique la cordotomie à gauche. Cette opération doit être faite à domicile, car la malade ne pourrait être transportée dans une clinique. On est même obligé de l'anesthésier pour la transporter de son lit dans le chambre voisine, préparée pour l'opération. La patiente est alors mise dans sa position habituelle, c'est-à-dire assise, le dos courbé en avant dans une position en somme relativement favorable à l'intervention. C'est dans cette position qu'on fait l'anesthésie locale, puis l'opération. J'essaie d'abord d'utiliser l'ancienne cicatrice, pensant ainsi simplifier l'opération et éviter une nouvelle résection des lames. Mais dans ce tissu cicatriciel je ne reconnais plus rien et j'ai peur d'arriver sur la moelle brusquement et de la blesser. Aussi, j'abandonne cette voie d'accès pour faire une laminectomie régulière, immédiatement au-dessous de l'ancienne, c'est-à-dire intéressant D5 et D6. Dès lors, l'opération se fait régulièrement. Ouverture de la dure-mère, reconnaissance des racines antérieures et postérieures. Le dentelé n'est pas reconnaissable. Je harponne la moelle avec un crochet fin au niveau approximatif des insertions du ligament. Je fais un peu tourner la moelle pour présenter le faisceau latéral à mon bistouri fin qui incise la pie-mère. Le faisceau médullaire est coupé au petit cordotome que j'ai fait faire sur le modèle de celui de M. Robineau.

L'opération, qui a duré une heure et demie, a été bien supportée. La malade est remise dans son lit, allongée sur le dos cette fois, dans une position qu'elle n'a pu occuper depuis quinze jours.

Les jours suivants, douleurs violentes épigastriques et en ceinture. Mais la malade souffre beaucoup moins de sa jambe droite. Les piqûres de morphine, qu'on ne comptait plus, diminuent considérablement de nombre. Rétention d'urine.

Dans les premières semaines qui suivent l'opération, il semble que le soulagement va être comparable à celui qui a été obtenu par la première intervention et la malade me dit déjà toute sa reconnaissance. Mais bientôt il apparaît que les douleurs du membre inférieur droit sont toujours très vives et il faut reprendre la morphine à des doses voisines de celles d'autrefois.

Actuellement, cinq semaines après l'intervention, la malade peut être étendue dans son lit, mais elle tient son membre complètement immobile, car le moindre mouvement, même le moindre contact, réveillerait de nouveau de

vives douleurs. Pas de troubles moteurs du côté gauche. La rétention d'urine persiste. Une escarre fessière s'est formée. La malade mange mieux et l'état général se maintient.

Ces détails me sont donnés par le médecin traitant (car je n'ai pu revoir personnellement la malade). Il ajoute en manière de conclusion : « La sédation des douleurs a été beaucoup moins appréciable que lors de la première opération. Néanmoins, elle est certaine et je pense que si Mlle L... use et abuse de la morphine, c'est parce qu'elle est redevenue morphinomane (vous savez qu'elle l'a été) et aussi que son état de faiblesse nerveuse ne lui permet pas de supporter la moindre douleur. Tout compte fait, l'intervention a été utile. »

Obs. II. — *Affection médullaire (probablement syringomyélie). Ulcérations trophiques du membre inférieur ayant nécessité des amputations successives. Au bout de plusieurs années, apparition de douleurs très vives, strictement unilatérales, localisées au moignon d'amputation de cuisse et à la fesse et à la hanche du même côté. Troubles sphinctériens. Cordotomie unilatérale. Soulagement notable et persistant.*

M... (Léon), quarante ans. Aucune maladie antérieure, pas de syphilis, pas de maladie infectieuse.

Pendant la guerre, en hiver 1917, il aurait eu les pieds gelés. C'est avec ce diagnostic qu'il a été évacué des tranchées. Mais, en réalité, il n'y avait aucun pied gelé parmi ses camarades.

En mai 1917, on lui ampute le gros orteil gauche. Il guérit sans incident, mais quelque temps après des ulcérations apparaissent sur le moignon.

En mai 1919, je le vois pour la première fois et constate la présence de plusieurs ulcérations trophiques sur le pied gauche (2e orteil, plante du pied, bord externe du pied et talon). Il existe à ce moment une anesthésie cutanée, remontant jusqu'à mi-jambe. Pas de douleurs spontanées, sauf quelques fourmillements et brûlements dans le pied. Réflexes rotuliens abolis. Du même côté, gros ganglions inguinaux qui existeraient depuis longtemps. Aucun trouble du côté du membre inférieur droit.

Quelque temps après, le malade entre dans un hôpital militaire où on lui ampute le second orteil. La cicatrisation se fait rapidement, mais au bout de quelque temps les ulcérations recommencent et en 1921 on lui fait une amputation de jambe à la partie moyenne. La plaie mit quatre mois à se cicatriser; mais lorsqu'il commença à marcher avec un appareil provisoire les ulcérations réapparurent sur le moignon.

Je vis le malade pour la seconde fois en 1924. Le moignon ne présente ni douleur, ni œdème, ni troubles vaso-moteurs, mais on voit à son extrémité plusieurs ulcérations trophiques : l'une à sa partie terminale, deux autres au niveau des points d'appui de l'appareil. En outre, la peau y est épaissie, dure et d'aspect papillomateuse.

A cette époque, le malade ne souffre pas encore, mais l'anesthésie constatée précédemment s'est élevée. C'est une anesthésie pour tous les modes de la sensibilité qui remonte jusqu'au tiers inférieur de la cuisse. A partir de là, elle va en diminuant, mais est encore perceptible jusqu'au niveau de la fosse iliaque. Le réflexe rotulien est aboli. Dans l'aine, il existe toujours une grosse masse ganglionnaire.

Le côté opposé est absolument normal, sans trouble sensitif, ni réflexe trophique, ni sucre, ni albumine. Bon état général.

En avril 1924, pour essayer d'influencer les troubles trophiques, je fais une sympathectomie péri-fémorale à la partie moyenne. A la suite de cette opération, les ulcérations se cicatrisent, mais l'état verruqueux de la peau du moignon persiste.

En juillet 1926, le malade rentre de nouveau dans mon service. Le moignon s'est de nouveau ulcéré. Les ulcérations diminuent lorsqu'il se repose, mais

s'aggravent dès qu'il recommence à marcher. L'une d'elles, située à la partie externe du moignon, a pris un aspect irrégulier, creusant profondément, un peu saignant, et qui fait craindre une transformation néoplasique. On propose sur-le-champ l'amputation de cuisse, qui est pratiquée le 11 août 1924, au tiers inférieur.

La cicatrisation se fait bien, mais pendant le séjour au lit apparaît une escarre sacrée très profonde qui s'étend particulièrement du côté gauche et qui dure très longtemps. A partir de ce moment, aucune ulcération trophique nouvelle n'apparaît sur le moignon, mais le malade, qui jusqu'ici ne souffrait pas, commence à se plaindre de douleurs dans la région lombaire et dans l'aine gauche. Ce sont soit des lancées douloureuses, soit des brûlements, en tout cas elles sont strictement localisées à gauche. En même temps, surviennent des troubles vésicaux. C'est d'abord de l'incontinence, puis de la rétention complète avec miction par regorgement. L'état général et les différents appareils restent normaux. Le malade a plutôt engraissé.

L'examen montre qu'il existe toujours une anesthésie pour tous les modes de sensibilité remontant maintenant jusqu'à la racine de la cuisse gauche et portant, en outre, sur la fesse et le périnée du côté gauche. Du côté droit, il n'y a aucun trouble, ni moteur, ni sensitif, ni réflexe. Réflexes oculaires normaux.

Cet état douloureux limité à gauche ne cesse d'augmenter. Au début de la présente année, le malade se plaint de plus en plus. Il a dans la cuisse, la fesse et la région iliaque gauche des douleurs mal définies (brûlures, lancées, picotements) et intolérables. Elles reviennent très irrégulièrement, surtout le soir et surtout par les temps chauds. Elles obligent le malade à user de la morphine, qui ne le calme que modérément.

Les symptômes nerveux objectifs sont toujours les mêmes. L'anesthésie a encore monté et va maintenant jusqu'à la crête iliaque gauche; il y a de la thermo-anesthésie.

L'état mental commence à être touché. Le malade réclame à cor et à cri une opération et parle de se suicider. Une réaction de Wassermann faite avec le sang et avec le liquide céphalo-rachidien est négative. L'examen du liquide céphalo-rachidien montre : tension normale 18. Aucune réaction cellulaire, albumine normale (moins de 20 centigrammes).

Le malade est envoyé en observation au Dr Bériel, de Lyon, qui fait une injection de lipiodol, lequel glisse normalement du haut en bas. Le Dr Bériel, après plusieurs semaines d'observation, arrive aux conclusions suivantes : il ne s'agit pas d'une compression. Le diagnostic le plus probable est celui d'une syringomyélie de la partie terminale de la moelle limitée à droite. Ainsi peuvent s'expliquer les troubles trophiques initiaux, les troubles urinaires et sensitifs actuels et la thermo-anesthésie. A l'encontre de ce diagnostic, il y a bien l'intensité des douleurs. Celles-ci existent cependant quelquefois aussi violentes dans la syringomyélie ainsi que M. Bériel l'a constaté et vérifié.

Le 27 février 1928, après un dernier essai infructueux de traitement spécifique, je cède aux instances du malade et pratique une laminectomie du côté droit. Sous anesthésie générale, laminectomie portant sur D 2, D 3, D 4. Incision de la dure-mère. L'arachnoïde apparaît, d'aspect laiteux et un peu opaque, sans épaississement. On saisit avec une pince le ligament dentelé droit, mais il se rompt. On harponne alors la pie-mère avec un crochet au niveau de l'insertion du ligament et on fait tourner la moelle. La pie-mère est sectionnée depuis le crochet jusqu'aux racines antérieures. On enfonce dans cette incision le cordotome de Robineau. Fermeture de la dure-mère.

Les suites opératoires ne sont marquées par aucun incident.

Le lendemain, le malade éprouve des douleurs assez vives en ceinture au niveau du thorax; elles durent quatre ou cinq jours puis s'atténuent rapidement. Les douleurs du moignon ont, dès le début, complètement disparu.

Il n'y a aucun trouble moteur du côté opposé. Les troubles de la sensibilité objective sont les mêmes qu'avant l'opération. Il ne se développe pas d'escarres.

La rétention d'urine qui existait avant l'opération persiste naturellement et on fait une cystostomie au bout de quelques semaines.

A ce moment, le malade se déclare très soulagé ; il ressent toujours quelques douleurs légères dans la région de la fosse iliaque gauche et de la fesse du même côté, mais il ne souffre plus du tout de son moignon. Il commence à se lever.

Toutefois, je dois dire que, depuis quelque temps, le malade recommence de nouveau à se plaindre ; il parle de douleurs vagues dans leur localisation et on a dû reprendre quelques piqûres de morphine. Il est d'ailleurs difficile de démêler, dans ces douleurs, ce qui est organique de ce qui est psychique ; le malade est certainement devenu « un psychique » car on le surprend à faire monter le thermomètre.

Comme on le voit, les suites opératoires de ces trois opérations ont été simples et le résultat cherché, c'est-à-dire la disparition ou la diminution considérable de douleurs intolérables, semble avoir été obtenu.

Ma première malade avait été tellement soulagée par la première opération portant sur un seul côté que, les douleurs du côté opposé étant devenues intolérables, elle réclama une nouvelle opération. Celle-ci amena d'abord un soulagement considérable, au point qu'assise depuis plus de quinze jours sur le bord de son lit sans en pouvoir bouger elle put, dès après l'opération, reprendre dans son lit une position normale. Cependant, au bout de quelques semaines, les douleurs ont réapparu. Il est vrai qu'elles paraissent moins intenses qu'avant l'opération, et, au total, il semble bien qu'on peut dire que la malade a bénéficié de l'intervention.

Le second malade, que j'ai pu observer de plus près puisqu'il est resté dans mon service depuis l'opération, a été certainement soulagé d'une façon considérable ; toutefois, le soulagement est moins marqué maintenant qu'au début.

Si j'use de toutes ces réticences dans l'appréciation de l'amélioration obtenue, c'est que chez les malades de ce genre qui ont longtemps et beaucoup souffert, qui sont devenus des psychiques, il est plus difficile qu'on ne le pense d'en juger exactement. Aussi, lorsque l'affection causale est incurable, peut-être n'est-il pas utile d'attendre que les douleurs soient devenues intolérables et les sujets morphinomanes pour pratiquer l'opération. Il est en tout cas indispensable, pour juger sainement de l'efficacité de l'intervention, d'opérer les malades avant cette période.

J'ai fait une de mes opérations sous anesthésie locale et en position assise. Cette position m'a été imposée par les circonstances et, si elle ne m'a pas paru présenter de gros inconvénients, elle ne m'a pas paru non plus présenter des avantages particuliers. Il est hors de doute que la malade eût été plus confortablement installée à plat ventre ou inclinée sur un des côtés. La possibilité, toujours à craindre, d'une syncope qui dérange tout et peut compromettre l'asepsie de l'opération m'engagerait d'ailleurs peu à utiliser de nouveau cette position.

L'anesthésie locale, au contraire, m'a paru avoir le gros avantage d'être facile à réaliser, parfaite et peu choquante.

J'ai transcrit intégralement le mémoire de M. Leclerc en raison de son intérêt ; il discute le problème de la gravité de la cordotomie et des résultats thérapeutiques qu'on en peut attendre.

En elle-même, l'intervention est bénigne en ce sens que l'évolution de la plaie n'est marquée par aucun incident sérieux, quel que soit l'état général des malades. Si on opère un sujet arrivé au terme de son existence, on peut évidemment le voir succomber dans les jours qui suivent l'opération. S'il ne meurt pas très vite, le malade est exposé à deux complications, conséquences de la section cordonale.

La rétention d'urine est la règle, au moins pendant quelques jours; les cathétérismes répétés risquent de provoquer l'infection urinaire, d'autant plus aisément que l'état général est déficient. Cette complication n'est pas spéciale à la cordotomie; on l'observe à la suite d'un très grand nombre d'opérations sur la moelle. Il est rare qu'elle soit à elle seule une cause de décès.

Les escarres post-opératoires ne sont pas fatales, mais se voient assez souvent. Je n'en connais pas le mécanisme exact, mais j'ai l'impression qu'elles sont plus fréquentes quand la section cordonale a été un peu trop profonde. Cette complication n'est redoutable qu'en raison du mauvais état général des malades; j'ai toujours vu les escarres guérir chez les non-cancéreux.

Ces deux complications éventuelles légitiment-elles l'abandon de la cordotomie? Je ne le pense pas; mais je crois qu'il faut réserver l'opération à des cas bien déterminés. Ce sont en premier lieu, et pour la plus grande part, les cancéreux incurables affligés de douleurs si intenses que des doses abrutissantes de morphine ne leur apportent aucun soulagement et que la vie leur est devenue intolérable. Ces malheureux, de même que leur entourage, voient dans l'opération une sorte d'euthanasie permise; ils avouent par la suite qu'ils espéraient bien ne pas se réveiller et, en tout cas, ne pas survivre; mais cette éventualité, fâcheuse pour le chirurgien, n'est guère à craindre. Doit-on refuser à ces malades un soulagement qu'on peut qualifier d'inespéré, car aucun moyen ne permet de l'obtenir aussi complet? Doit-on s'abstenir à cause de la possibilité d'infection urinaire ou d'escarres qui avanceront l'échéance fatale? A ces questions chacun répondra suivant sa conscience, dans chaque cas particulier.

On ne peut raisonner de la même manière chez les non-cancéreux, seconde catégorie des malades pour lesquels la cordotomie peut être envisagée. Ce ne sont plus des condamnés à mort par suite d'une lésion fatalement évolutive. Mais ici, les conditions sont bien différentes; après l'opération l'état général se relève extraordinairement vite; une fois les douleurs supprimées, les malades sont débarrassés de leur insomnie épuisante et de leur toxicomanie; si une complication d'escarre ou d'infection urinaire survient, ils peuvent lutter efficacement et guérissent sans difficultés. Bien entendu, il ne faut opérer que les seules vraies algies intolérables, après échec de toutes les ressources thérapeutiques médicales et chirurgicales. Cette réserve faite, je ne pense pas non plus que l'on doive priver ces malades du bénéfice que la cordotomie peut leur donner; il faut se souvenir que la plupart d'entre eux sont décidés au suicide si on n'arrive pas à les soulager; j'en ai eu la démonstration pour un de mes premiers opérés à qui j'ai certainement fait une section cordonale insuffisante; il n'a pas été soulagé d'une façon durable et s'est pendu quelques mois après.

Voilà, à mon avis, le plus gros reproche que l'on puisse adresser à la cordotomie : elle peut se montrer inefficace et ne pas procurer le soulagement des douleurs si la section cordonale est mal placée; et il est toujours difficile de faire une section correcte, suffisante, et pourtant pas trop grande, au point précis où elle doit siéger; c'est une question de technique.

Dans l'appréciation des résultats thérapeutiques, on peut être trompé, comme dit M. Leclerc, par les perturbations psychiques des morphinomanes; mais il y a une chose qui ne trompe pas, ce sont les modifications de la sensibilité objective : à une bonne section, correspond toujours une anesthésie douloureuse et thermique croisée, dont la limite supérieure atteint à peu près le territoire du 4e segment médullaire sous-jacent au niveau de la section; en pareil cas, les sensations douloureuses disparaissent définitivement dans la même étendue, et si on constatait la persistance de phénomènes douloureux on serait en droit de les mettre sur le compte de troubles subjectifs. Au contraire, la persistance de zones dans lesquelles la sensibilité douloureuse ou la sensibilité thermique ne sont pas abolies permet de dire que la cordotomie n'a pas été absolument correcte; le résultat thérapeutique peut cependant être bon; il peut aussi être partiel, le malade conservant des douleurs atténuées; enfin, les douleurs peuvent persister telles qu'elles étaient avant l'opération, ou récidiver après une accalmie. Pour être valable, l'exploration de la sensibilité doit être faite quelques jours seulement après l'opération; les renseignements donnés par cette exploration font un peu défaut dans les observations de M. Leclerc. Il résulte de ces réflexions que l'on doit apporter tous ses soins à placer correctement la section du cordon latéral.

M. Leclerc me permettra encore une petite critique. Pour un cancer vertébral, il a fait une cordotomie unilatérale parce que les douleurs siégeaient d'un seul côté. Pour une lésion médiane ou paramédiane, il faut toujours faire une section bilatérale; sinon, l'algie apparaît, un peu plus tard, aussi intense, du côté non anesthésié; ce qui oblige à une nouvelle opération. Mieux vaut tout faire en une fois, la section bilatérale n'ayant pas de conséquences plus fâcheuses que la section d'un seul côté.

Je vous propose d'adresser à M. Leclerc nos remerciements pour son intéressant mémoire qui constitue un titre de plus à l'appui de sa candidature comme correspondant national.

Syncope cardiaque au cours d'une rachianesthésie traitée avec succès par l'injection intracardiaque d'adrénaline. Constatations physiologiques,

par MM. **J. Paoli, G. Salen** et **R. Imbert** (de Marseille).

Rapport de M. Ch. Dujarier.

Voici d'abord le travail des auteurs :

Les ardents plaidoyers de Toupet en faveur de l'injection intracardiaque d'adrénaline (*Société de Chirurgie de Paris*, 5 décembre 1923, 1er décembre 1926, 16 mars 1927) ont convaincu les chirurgiens français de la valeur d'une méthode simple et très souvent efficace dans le traite-

ment des syncopes anesthésiques. Notre observation s'ajoute à toutes celles qui ont été publiées depuis cinq ans et qui ne se comptent plus. Cependant les constatations physiologiques que nous avons faites nous ont paru présenter un certain intérêt.

Nous avons eu l'occasion de suivre à l'oscillomètre de Pachon, après constatation de la syncope complète, la reprise des contractions cardiaques et les modifications de la tension artérielle. A notre connaissance une semblable étude n'avait jamais été faite chez l'homme. La physiologie, cependant, permettait d'en prévoir les résultats.

Gottlier a, le premier, montré expérimentalement l'importance de la participation du cœur à l'hypertension que l'on obtient par l'injection intraveineuse d'extrait surrénal. Endormant des chiens au chloral, il supprimait, grâce à la vaso-dilatation paralytique de l'anesthésie, l'action vaso-constrictive périphérique de l'adrénaline; il constatait néanmoins une élévation considérable de la pression artérielle. Cette action sur le cœur était très rapide; elle se manifestait dix à trente secondes après l'injection, la tension montant brusquement pour rester deux à trois minutes à son maxima, puis revenant à sa valeur primitive en un quart d'heure environ.

L'action de l'adrénaline sur le cœur du lapin a été étudiée par Mme Gatia Gruzewska et Maciag. Les résultats obtenus sont analogues et montrent que la phase d'excitation est suivie d'une phase d'hypotension.

Winter, expérimentant sur des cœurs de cobayes isolés et dont les contractions étaient entretenues par une circulation artificielle, montrait l'antagonisme entre l'adrénaline et le chloroforme en provoquant le retour des battements par l'adrénaline, alors qu'ils venaient d'être arrêtés par le chloroforme. En 1905, il avait injecté avec succès une solution d'adrénaline dans le ventricule gauche du chien.

Crile a pu constater *de visu*, à travers le péricarde d'un jeune blessé de guerre, la reprise des battements sériés par la piqûre d'un bistouri, et cela à plusieurs reprises. Puis quinze minutes après le dernier arrêt du cœur, il fit une injection de 10 cent. cubes d'une solution d'adrénaline à 1 p. 1.000 et obtint une reviviscence passagère. La répétition de cette injection permit une survie de une heure quinze.

De ce qui précède, nous pouvons conclure que l'expérimentation chez l'animal permet les conclusions suivantes :

1° L'injection intracardiaque d'adrénaline est suivie d'une reprise des systoles;

2° La tension artérielle augmente brusquement et atteint son maximum en quelques secondes chez l'animal pour se maintenir élevée pendant deux ou trois minutes et diminuer ensuite progressivement;

3° La piqûre du cœur peut provoquer quelques contractions.

Les difficultés éprouvées à provoquer chez l'animal la syncope anesthésique n'ont pas permis encore de vérifier ces conclusion que la physiologie faisait prévoir.

Notre observation nous paraît avoir la valeur d'un fait expérimental et comble une lacune.

Observation. — Mme R... est admise le 8 mars 1928 dans le service de clinique gynécologique (Professeur Vayssière) pour douleurs abdominales et métrorragies. C'est une femme très obèse, pléthorique, au teint couperosé, qui a eu 11 grossesses, dont 10 accouchements à terme.

Dix ans après la ménopause, sont apparues des pertes rouges, peu abondantes, bientôt continuelles et qui durent depuis six mois. Une injection intra-utérine de lipiodol ne montre pas d'image anormale. Néanmoins en raison du caractère des pertes, de l'âge de la malade, on pense à la probabilité d'un néoplasme du corps utérin et l'opération est envisagée. Il s'agit d'une malade très adipeuse, hypertendue (19-9 au Pachon), âgée, respirant mal, à vagin étroit. On se propose de faire une hystérectomie périnéale.

Le 26 mars, l'opération est préparée. La rachianesthésie est préférée au chloroforme et à l'éther qui seraient particulièrement dangereux chez cette malade.

Ponction entre L 4 et L 5. Soustraction de 10 cent. cubes de liquide céphalo-rachidien. Injection après trois barbottages de 3 cent. cubes d'une solution de syncaïne à 4 p. 100.

Quelques minutes après la mise en position allongée, la malade se plaint d'un malaise progressif, respire de plus en plus lentement, se cyanose et perd connaissance. En cinq minutes environ, la syncope est complète. Le pouls n'est plus perceptible, la respiration est supprimée ; à l'auscultation, on n'entend plus les bruits du cœur.

L'appareil de Pachon étant tout prêt, il est rapidement mis en place, l'aiguille est immobile, aucune oscillation ne se produit.

La respiration artificielle avait été commencée dès la période d'apnée pendant que l'on préparait le nécessaire pour une injection intracardiaque d'adrénaline. Cette injection est faite dans le 4e espace intercostal, au ras du sternum et au-dessus du 5e cartilage costal.

Dès la ponction on voit le pavillon de l'aiguille effectuer quelques petits mouvements. On injecte rapidement 1 centigramme de la solution à 1 p. 1.000. Il n'y a à ce moment aucune oscillation au Pachon.

Quelques secondes après l'injection, des oscillations un peu désordonnées se produisent à l'oscillomètre, l'indice ne peut être mesuré, la maxima paraît à ce moment de 9.

La respiration artificielle est aussitôt reprise, elle ramène les mouvements respiratoires au bout de cinq à six minutes. A intervalles de quelques minutes la tension est mesurée. Voici les résultats.

	MAXIMA	MINIMA	INDICE
	—	—	—
5 minutes après l'injection	20	7	4
10 minutes après l'injection	8	5	2
15 minutes après l'injection	6 1/2	Inappréciables.	
18 minutes après l'injection	7	Inappréciable.	1
25 minutes après l'injection	8	5	1 1/2

A ce moment, la connaissance est revenue et la tension semble stabibilisée. La malade est réchauffée et une demi-heure plus tard elle est ramenée dans son lit. L'après-midi, vers 17 heures, l'examen oscillométrique montre :

$$Mx = 16 \qquad Mn = 7 \qquad Io = 3.$$

Le lendemain la malade se trouve dans un état qui est à peu de chose près son état habituel. Cette grave alerte n'a laissé aucune trace. Nous avons préféré cependant éviter les risques d'une nouvelle anesthésie et, dix jours après, nous avons traité par le radium cette femme pour qui toute anesthésie était dangereuse.

Nous avons donc constaté que l'injection intracardiaque d'adrénaline fait réapparaître presque immédiatement des systoles irrégulières avec une tension faible (9 sitôt après l'injection) qui s'élève progressivement et atteint son maximum (Mx = 20) cinq minutes après.

Une seconde phase de chute de la maxima et de l'indice a duré dix minutes environ. Puis la tension tout en restant basse (Mx = 8) s'est relevée lentement pour atteindre la normale en quelques heures.

Conclusions. — 1° La piqûre du cœur peut provoquer de petites contractions cardiaques;

2° L'injection intracardiaque d'adrénaline dans les syncopes de la rachianesthésie est suivie de réanimation immédiate du cœur;

3° L'hypertension qui suit l'injection est passagère. La période secondaire d'hypotension nous paraît très importante. Elle commande :

a) Une surveillance minutieuse du malade, et en particulier l'étude de la tension artérielle qui permet de prévoir une nouvelle syncope.

b) L'abstention de toute manœuvre opératoire tant que la tension n'est pas stabilisée.

c) L'usage dans cette période secondaire de toni-cardiaque à élimination lente (dystaline, ouabaïne). Dans notre observation ces toni-cardiaques n'ont pas été nécessaires; la lecture des observations publiées nous montre qu'il n'en a pas toujours été ainsi.

Je n'ajouterai aucun commentaire à cette observation qui constitue un nouveau cas de réanimation du cœur par injection intracardiaque d'adrénaline.

M. Louis Bazy : Si j'ai bien écouté l'observation rapportée par M. Dujarier, il me semble qu'il est signalé qu'aussitôt après que l'aiguille fut enfoncée dans le cœur on la vit immédiatement animée de battements. Dans ces conditions, a-t-on bien le droit de parler de *réanimation du cœur*, puisque ce dernier battait avant même l'injection d'adrénaline?

Dilatation aiguë de l'estomac. Gastro-entéro-anastomose. Guérison,

par MM. **J.-P. Lamare** et **Maurice Larget**,
Anciens internes des Hôpitaux de Paris.
Chirurgiens de l'hôpital de Saint-Germain.

Rapport de M. Ch. Dujarier.

Voici d'abord le travail des auteurs :

M. L..., âgé de soixante et un ans, est adressé d'urgence à la maison de santé de Saint-Germain, le 26 octobre 1927, par le Dr Tiby (de Sartrouville), avec le diagnostic de sténose rapide du pylore, pour des accidents qui ont débuté deux jours auparavant.

Le lundi 24, M. L... est pris, brusquement, dans le cours de la matinée, d'une violente douleur épigastrique. Presque en même temps apparaît un vomissement de couleur brune. Bien que celui-ci soit assez abondant, la douleur n'en est pas diminuée. Elle s'étend, au contraire, bientôt à tout l'abdomen, et à partir de ce moment jusqu'à l'heure de l'intervention chirurgicale, douleur ni nausées ne cesseront que pendant quelques courts instants. Le Dr Tiby, qui le voit peu après le début des accidents, constate que l'abdomen est distendu à l'excès, surtout dans sa moitié sus-ombilicale, sans qu'aucune ondulation ni contraction ne permette de soupçonner la lutte que traduisent les douleurs violentes et les vomissements incessants. La respiration courte et le hoquet attestent la gêne diaphragmatique.

Le Dr Tiby pratique une injection d'opium total, puis d'atropine, et devant la persistance des accidents et l'altération rapide de l'état général lui fait une vidange de l'estomac. Il évacue ainsi 3 litres environ d'un liquide brunâtre et une grande quantité de gaz. L'estomac s'affaisse et le malade est mieux. Le lendemain matin, la situation est presque la même qu'avant le sondage. Elle s'aggrave dans le courant de la journée; la nuit du 25 au 26 est mauvaise.

A son arrivée à la maison de santé, M. L..., qui n'a pas dormi depuis le début des accidents, déclare qu'il souffre moins. Mais, non seulement la région épigastrique est saillante, mais les hypocondres et les flancs sont proéminents et contrastent avec la maigreur générale du sujet, l'affaissement de l'hypogastre et aussi des fosses iliaques, qui dessinent les crêtes iliaques et leur épine antérieure. Les vomissements ont cessé depuis ce matin; l'état nauséeux persiste, obsédant.

Nous apprenons alors que M. L... est malade depuis un an. Il est soigné pour des signes dyspeptiques violents, sans diagnostic précis. Depuis le début de sa maladie, M. L... a subi des crises pareilles à celle-ci, environ tous les mois ou toutes les six semaines. Caractérisées par : douleur épigastrique sans vomissement et ballonnement localisé de l'abdomen, elles cessaient brusquement à la suite d'un fort renvoi (« haut le cœur »), au bout de deux à trois heures. Mais la précédente crise, remontant à quelques semaines, aurait duré, elle déjà, quarante-huit heures.

Celle-ci, qui durait depuis deux jours et demi, ne paraissait pas devoir cesser bientôt. La moitié supérieure de l'abdomen est toujours très distendue par une vaste poche sonore qui, s'étendant au-dessous de l'ombilic, émet, par succussion, un bruit de clapotage; la respiration est courte. La langue reste humide. Le pouls se maintient aux environs de 90; température : 37°6.

La déshydratation du malade est soulignée par la persistance anormale du pli provoqué à la peau et une contraction idio-musculaire particulièrement forte et durable.

Le diagnostic de *dilatation aiguë de l'estomac* est porté.

Une injection de 500 cent. cubes de sérum glucosé est ordonnée, ainsi qu'un lavage d'estomac : celui-ci est inefficace. A deux reprises, en effet, le tube de Faucher est mis en place, il est absolument impossible d'amorcer le siphon.

La nuit qui suit est mauvaise. Le lendemain, l'état est plus grave, bien qu'une émission de 2 litres d'une urine claire soit survenue vers le matin. Le pouls est à 130; température : 38°.

Intervention le 27 octobre (Dr J.-P. Lamare). Aide : M. Perret, interne.

Anesthésie : Balsoforme.

Laparotomie sus-ombilicale prolongée, ensuite, vers le bas, à gauche de l'ombilic.

L'estomac apparaît aussitôt saillant, tendu, gonflé comme un ballon dont il a non seulement la courbure mais encore la résistance élastique. La main qui explore sa surface plonge dans toutes les directions sans pouvoir atteindre les limites de l'organe.

Une ponction au trocart à kyste réalise la vidange de 4 litres d'un liquide

marron d'odeur nauséabonde, mêlé de gaz. L'estomac, qui se détend, est extériorisé sans peine, et étalé sur les champs opératoires. Il est récliné vers le haut. Ayant repéré l'antre prépylorique, on explore le pylore et la première portion du duodénum qui paraissent sains et ne sont pas distendus.

Après fermeture de la brèche due au trocart, une gastro-entéro-anastomose, postérieure, trans-mésocolique, au bouton avec surjet de sûreté (à cause de la minceur de la paroi gastrique), réalise, sous nos yeux, l'évacuation de ce qui reste dans l'estomac. Largement irrigués de bouillon-vaccin, l'estomac et le grêle sont réintégrés dans l'abdomen.

Paroi en un plan au bronze.

Les suites opératoires sont simples. La température monte le soir à 39°4, tandis que le pouls descend à 96. Le lendemain, et pendant quelques jours encore, la température oscille entre 38° et 39°. Mais le pouls descend rapidement puis se maintient entre 69 et 70. Les vomissements ne reparaissent plus et le malade sort guéri le dixième jour.

Depuis cette époque, la santé de M. L... est bonne. Les digestions sont encore un peu lentes, mais il a repris son service dans une banque.

Le 14 avril dernier, soit six mois après son accident, il a été examiné par le Dr Jarry, radiologue de l'hôpital de Saint-Germain, qui nous communique une note dont voici le résumé :

« Avant l'examen : aérogastrie et aérocolie considérables. L'absorption de la « bouillie montre que le remplissage de l'estomac se fait comme celui d'un « réservoir à parois rigides. La position couchée montre le même aspect : on « voit la bouillie nager dans une vaste poche et se collecter sous le diaphragme. « Aucune contraction visible sur les contours gastriques. Le pylore se dessine « mais ne montre pas de passage. Evacuation ralentie par la bouche anastomo- « tique. La radiographie fixe clairement ces données radioscopiques. »

Il faut remarquer que :

Au point de vue clinique :

1° M. L... souffrait depuis longtemps d'une affection gastrique qui avait été, sinon étiquetée, du moins reconnue et traitée;

2° Les accidents qui ont, par leur importance, motivé l'intervention chirurgicale ont été précédés de phénomènes du même ordre, mais moins accentués;

3° Des troubles d'évacuation gastrique sont encore observés six mois après la guérison des accidents aigus qui, eux, ne se sont pas reproduits. Ces troubles paraissent dus à une lésion pylorique sténosante et s'accompagnent d'un état de dilatation permanent de l'estomac dont les parois ne semblent plus capables d'aucune contraction.

Il faudrait donc distinguer deux sortes de dilatations aiguës de l'estomac :

L'une, celle de Matry, Schwartz, Grigensohn, Farquhar, Auvray, Petridis, qui ne s'accompagne d'aucune lésion organique, ainsi qu'en font foi les autopsies.

L'autre, en rapport avec une lésion pylorique, qui, dans notre cas, fut une sténose aiguë et persistante et parut conditionner la dilatation aiguë de l'estomac sans que l'on doive incriminer un repas trop copieux.

Au point de vue thérapeutique : le tubage n'a pas pu vider l'estomac bien que le tube de Faucher ait été introduit bien au delà de la limite habituelle. Peut-être l'énorme distension gazeuse, reléguant dans le bas-

fond de l'estomac la partie liquide du contenu, ne permit-elle pas à la sonde d'atteindre le niveau du liquide. D'autre part, il est probable que l'absence de la contractilité gastrique qui persiste encore actuellement a fait que les gaz eux-mêmes ne furent pas évécués par la sonde.

La gastro-entéro-anastomose, après vidange de l'estomac avec le trocart à kyste, paraît être l'intervention la plus logique et la plus efficace.

Mais, comme le dit M. Auvray, la minceur des parois gastriques ne permet que difficilement l'anastomose à la suture. Par contre, l'anastomose au bouton, avec, si besoin est, un surjet de sûreté, nous a paru d'une exécution simple et d'une efficacité immédiate satisfaisante. Ainsi guérit opératoirement le malade de Kummer (de Genève), qui paraissait présenter une dilatation aiguë spontanée typique.

Je crois qu'il faut féliciter les auteurs de leur beau succès chirurgical. A l'opération, ils sont tombés sur un estomac énorme et distendu à l'extrême par des gaz et du liquide. Pour s'y reconnaître, ils ont pratiqué une ponction de l'estomac. Celui-ci vidé, ils ont pu l'extérioriser et explorer le pylore et le duodénum qui ne présentaient aucune lésion. Ils n'ont découvert aucune lésion d'ulcère : peut-être auraient-ils pu décrire avec plus de détails l'état du pylore. Etait-il rétréci? Le doigt en repoussant la paroi gastrique pouvait-il le traverser? Ce détail a son importance.

Quoi qu'il en soit, je vous propose de remercier les auteurs de leur observation et d'insérer leur travail dans nos Bulletins.

COMMUNICATIONS

L'immuno-transfusion dans les infections chirurgicales,

par **MM. Oudard**, membre correspondant national,
Guichard et **Le Bourgo**.

Des communications récentes à la Société médicale des Hôpitaux de Paris sur des cas de septicémies guéries après immuno-transfusion nous incitent à présenter dès maintenant à la Société de chirurgie les résultats que nous avons obtenus par cette méthode depuis un an, bien qu'il ne s'agisse que d'essais.

Nous connaissions tout l'intérêt de l'immuno-transfusion par l'important mémoire de Sir Almroth E. Wrigth[1].

Et ce sont ses idées que nous avons appliquées en nous aidant des indications techniques précisées par ses collaborateurs Colebrook et Storer.

1. Nouveaux principes d'immunisation appliquée à la thérapeutique vaccinante. *Annales de l'Institut Pasteur*, février 1923. *The Lancet*, décembre 1923. Pagniez, Mouvement médical, *La Presse Médicale*, 12 avril 1924.

Nous avons utilisé l'immuno-transfusion pour la première fois en décembre 1927 chez un malade, dont nous relatons ci-dessous l'observation, atteint de septico-pyohémie, suite de brûlures.

Nous avions mis en œuvre sans résultat tous les moyens thérapeutiques classiques.

Le malade était dans un état désespéré, facies cyanosé, sueurs froides, délire, pouls filant, température à 40°

Quelques heures après l'immuno-transfusion : abaissement notable de la température, détente évidente, reprise de la conscience; le lendemain l'amélioration s'accentue encore. Chute définitive de la température après quarante-huit heures et convalescence.

Très impressionnés, nous avons depuis utilisé l'immuno-transfusion dans quatre autres cas, avec les résultats suivants : une seconde guérison qui paraît nettement attribuable à la méthode; deux améliorations; un échec.

Observation I. — *Septicopyohémie à streptocoques suite de brûlures.*

B... (Albert), matelot mécanicien du cuirassé *Paris*, entre à l'hôpital maritime de Sainte-Anne, le 28 décembre 1927, pour lymphangite consécutive à une brûlure de l'avant-bras droit par jet de vapeur.

Œdème marqué du membre et lymphangite tronculaire avec adénopathie axillaire, état général infecté, langue sèche, température 40°.

Pas d'abcès collecté, ignipuncture profonde.

Bientôt apparition de placards érisypélateux au niveau de l'épaule et de l'hémithorax droits, douloureux, mais sans bourrelet.

Ces placards s'étendent et envahissent tout le dos. La température se maintient à 40° avec légère rémission de quelques dixièmes le matin. L'état général s'aggrave progressivement. Epistaxis, pouls rapide.

Signes d'imprégnation toxique du système nerveux, trémulation généralisée, tremblements de la langue, fibrillations musculaires au niveau des lèvres, agitation avec délire. Cependant une hémoculture est négative.

Les traitements suivants ont été essayés : septicémine, autohémothérapie, propidon, badigeonnage des placards au sérum antistreptococcique, sans aucun résultat.

Au quinzième jour, les placards érisypélateux ont gagné la face, le cuir chevelu, tout le thorax, la racine des cuisses, urobilinurie et albuminurie.

On essaie le lipovaccin antipyogène : on pratique un abcès de fixation.

Formule sanguine :

Globules rouges	2.900.000
Globules blancs	8.000
Polynucléaires	80 p. 100
Eosinophiles	0 p. 100
Lymphocytes	4 p. 100
Mononucléaires	16 p. 100

Après une légère détente qui a suivi l'ouverture de l'abcès de fixation, grandes oscillations thermiques jusqu'à 40-41°.

Le vingt-cinquième jour l'état général est impressionnant (température 39°7) tel que nous l'avons décrit dans le préambule. L'immuno-transfusion est décidée et exécutée le lendemain suivant la technique que nous décrirons (donneur vacciné avec 1 milliard de staphylocoques).

Au cours de la transfusion aucun incident; trente minutes après la transfusion, frisson assez violent.

Au bout de vingt minutes, retour à la normale.

Le soir, 38°6, disparition du délire.

Le lendemain, 36°6, 38°8.

Le jour suivant, apyrexie définitive.

Amélioration très rapide de tous les symptômes généraux et convalescence.

Dans la suite on doit ouvrir successivement une collection au niveau du coude gauche, dans la région du mamelon droit (présence de streptocoques), un phlegmon sous-pectoral.

Sort de l'hôpital pour congé deux mois et demi après son entrée. Présente une alopécie post-infectieuse.

Obs. II. — *Mastoïdite, phlegmon cervical à streptocoques.*

Le B..., matelot du *Diderot*, entre le 10 juillet 1928 à l'hôpital Sainte-Anne pour « otite moyenne aiguë et réaction mastoïdienne ». Subit une antrotomie le 14 juillet au cours de laquelle on découvre des lésions d'ostéite périantrale, périsinusale et apexienne (Dr Lestage). Malgré l'intervention, la température ne tombe pas, l'état général reste médiocre. Phlegmon de la gaine du sterno-cléido-mastoïdien ouvert et drainé le 19 juillet. Phlegmon de la gaine des vaisseaux et latéro-pharyngien ouverts le 22. Abcès collecté au niveau de la partie inférieure du trapèze ouvert et drainé le 27. Pus à streptocoques. Etat général mauvais, température toujours élevée, suppuration abondante au niveau des plaies opératoires avec atteinte profonde de l'état général.

Le 28, immuno-transfusion de 400 cent. cubes de sang défibriné. Le donneur vacciné six heures auparavant avec 1 milliard de streptocoques.

Quelques frissons ont suivi l'intervention. On note, le lendemain 29, une amélioration notable de l'état général; le 30, la suppuration a diminué; les plaies reprennent une coloration normale, les téguments au niveau du cou et de la nuque sont souples, la température tombe au-dessous de 37°5. Le malade sort de l'hôpital complètement guéri et cicatrisé le 21 septembre.

Obs. III. — *Otite moyenne aiguë. Mastoïdite. Pyohémie à streptocoques.*

B..., matelot, entré le 3 avril 1928 à l'hôpital Sainte-Anne pour otite moyenne aiguë droite avec mastoïdite.

Intervention le 8 avril (Dr Lestage). Foyer d'ostéite au niveau du toit de la caisse, on enlève un séquestre de 1 centimètre de côté. Pus à streptocoques. Méningite puriforme aseptique concomitante. Injections intraveineuses de septicémine, abcès de fixation, auto-vaccin.

Le 20, abcès des faces antéro-externes des deux jambes. L'état général est mauvais, fièvre continue à grandes oscillations de 38° à 40°.

Le 26, immuno-transfusion : 300 cent. cubes de sang défibriné. Le donneur ayant été vacciné sept heures avant avec 1 milliard de staphylocoques. Aucune réaction consécutive.

Chute de la température les deux jours suivants, amélioration nette de l'état général, puis nouvelles oscillations au voisinage de 38 (ouverture d'un gros abcès de la fesse à streptocoques, localisation pulmonaire à la base gauche avec expectoration purulente. Sort le 3 août complètement guéri.

L'immuno-transfusion a amené une détente immédiate, d'une durée de quelques jours. Les oscillations thermiques ne dépassèrent ensuite qu'exceptionnellement 38°. Il eût été utile de la renouveler.

Obs. IV. — *Otite moyenne suppurée et pleurésie purulente à streptocoques.*

V... (Noël), apprenti-timonier du cuirrassé *Lorraine*, dix-huit ans et demi, entré à l'hôpital maritime de Sainte-Anne, le 24 janvier 1928, pour otite suppurée et pleuro-congestion de la base droite. Pouls rapide. Oligurie 39°5.

Aggravation progressive et rapide de l'état général. Température entre 39° et 40°.

Développement d'une pleurésie purulente à streptocoques.

Les traitements suivants ont été tentés :

Septicémine-électrargol en injections intraveineuses. Abcès de fixation. Autovaccin antistreptococcique.

Au trentième jour l'état pulmonaire permet l'intervention; mais l'état général est tel qu'on redoute qu'elle ne soit pas supportée.

Sous anesthésie locale, empyème avec résection costale et immuno-transfusion 250 cent. cubes sang défibriné (donneur vacciné avec 1 milliard de staphylocoques).

Chute immédiate et définitive de la température.

Rapide amélioration de l'état général.

On doit ultérieurement ouvrir une collection inguinale et un abcès de la paroi abdominale.

L'état de l'oreille s'est amélioré progressivement.

Le malade sort au bout de deux mois et demi en convalescence.

La brèche thoracique est complètement cicatrisée sans fistule.

Obs. V. — *Cellulite cervicale et septicémie à streptocoques.*

R... (Georges), étudiant en médecine, vingt ans, entré le 2 avril 1928 à l'hôpital maritime de Sainte-Anne. État comateux consécutif à une intoxication aiguë par un stupéfiant. Apnée et cyanose.

La respiration artificielle a dû être pratiquée pendant dix heures consécutives.

Au bout de ce temps seulement, retour progressif à la conscience, le malade commence à respirer spontanément.

Oligurie.

Le malade se plaint de la langue, on constate une plaie assez étendue de la muqueuse du plancher, consécutive aux tractions.

Cette plaie est le point de départ d'une infection diffuse avec œdème mou de toute la région cervicale, sans aucune localisation (pas d'angine de Ludwig).

Septicémie. L'hémoculture montre la présence de streptocoques hémolytiques.

L'état général est très gravement atteint. Le neuvième jour, après échec de la thérapeutique ordinaire, immuno-transfusion de 350 cent. cubes en vingt-quatre minutes, sans aucun phénomène notable, à part quelques légers frissons, soit pendant, soit après. Aucune rémission. Succombe sept heures après la transfusion.

La technique que nous avons suivie a été celle de Colebrook et Storer et conforme aux idées de Wrigth sur l'immunisation.

D'après Wrigth, il faut avoir recours à l'injection hypodermique d'une quantité relativement faible de vaccin (1 milliard de staphylocoques); dans ces conditions se développe au bout de une à cinq heures un pouvoir bactéricide du sang, qui dure pas plus de quarante-huit heures et disparaît quelquefois en vingt-quatre heures.

Les doses plus fortes entraînent une fausse ascension presque immédiate suivie d'une phase négative (effet apophylactique ou désimmunisant).

La dose à injecter varie suivant l'espèce microbienne, mais il n'est pas théoriquement nécessaire que le vaccin employé provienne de la souche du microbe qui cause la maladie. On peut donc pratiquer l'immuno-transfusion, sans avoir déterminé la nature de l'infection.

Nous avons dans tous nos cas procédé de la façon suivante :

Choix d'un donneur convenable et vaccination sous-cutanée (vaccin antistaphylo, 3 cas ; vaccin antistrepto, 2 cas).

Six heures à dix heures après la vaccination, un demi-litre de sang du donneur est recueilli dans une capsule stérile, et défibriné.

Le sang est battu pendant douze à quinze minutes (nous utilisons maintenant une simple fourchette).

Pour la tranfusion, nous employons un entonnoir avec tube de caoutchouc et embout en verre introduit dans une veine du malade, préalablement disséquée.

L'injection est faite très lentement, en vingt-cinq à trente minutes.

Un demi-litre de sang donne, après défibrination, environ 350 grammes de liquide ; nous avons injecté de 300 à 500 cent. cubes de sang défibriné.

Dans aucun des cas nous n'avons observé en cours de transfusion de réaction notable, dans deux cas des frissons assez violents ont apparu une demi-heure après et ont duré vingt minutes.

Aucune des réactions parfois inquiétantes observées après les transfusions de sang citraté ou de sang total[1]. La tension artérielle subit après l'intervention une ascension nette :

$$Mx = 11\text{-}14 \qquad Mn = 7\text{-}9 \qquad I = 2\text{-}3.$$

Les résultats ont été les suivants :

En règle générale, dans les heures qui suivent la transfusion, détente évidente, abaissement thermique, sinon apyrexie complète, amélioration de l'état général. Dans deux cas (obs. I et II), la guérison a suivi et peut être attribuée à l'immuno-transfusion. Dans deux autres cas (obs. III et IV) la transfusion a certainement contribué à la guérison. Décès dans le dernier cas, immunisation faite trop tard dans la période préagonique.

Il manque à nos essais l'étude approfondie chez les donneurs du développement des éléments opsoniques, la recherche chez les immunisés de la valeur opsonique du sérum avant et après la transfusion.

Toutes épreuves conseillées par Wright, exigeant des recherches délicates et longues, que nous n'avons pu alors entreprendre.

La meilleure méthode d'immunisation du donneur, le choix et la dose du vaccin, seraient à préciser.

Nous avons eu enfin le tort de ne pas répéter l'immuno-transfusion, comme le conseille Wright, lorsque la première injection n'a pas amené la guérison.

M. Hébert[2] a employé une technique différente dans son cas (septicémie à streptocoques hémolytiques) reposant sur une autre doctrine de l'immunisation.

1. Nous avons abandonné toutes les autres techniques de transfusion, et utilisons maintenant le sang défibriné dans tous les cas.
2. *Bull. Soc. méd. des Hôp.*, 24 juillet 1928.

L'immunisation a été recherchée par plusieurs injections intradermiques, puis sous-cutanées d'un auto-vaccin.

Immuno-transfusion de 200 grammes chaque fois de trois en trois, puis de quatre en quatre jours. M. Netter dans son rapport sur cette observation *conclut que l'on peut attribuer la guérison de la malade à l'immuno-transfusion.*

Manoussakis [1] immunise le donneur à l'aide d'injections vaccinantes antistreptococciques pratiquées tous les quinze jours avec contrôle de la réactivité spécifique (Zœller) par intradermo-réaction.

Il utilise soit le sérum en injections intramusculaires, soit le sang en transfusion.

Il a employé la transfusion dans 3 cas d'infection streptococcique à des doses variables de 100 à 400 cent. cubes de sang répétées 2 et 3 fois, à un ou deux jours d'intervalle.

Il a obtenu des améliorations encourageantes.

Un cas favorable d'immuno-transfusion avait été antérieurement publié par M. Boss et Marcel Levy Weissman [2].

Nous ne nous permettons pas, d'après un aussi petit nombre de cas personnels, insuffisamment étudiés au point de vue humoral, de juger la méthode de Wright, ni de la comparer aux autres méthodes d'immuno-transfusion.

Ce que nous avons cliniquement observé nous a du moins convaincu du grand intérêt de l'immuno-transfusion dans les infections graves résistant aux thérapeutiques ordinaires.

La fermeture des fistules et anus coliques chirurgicaux. Avantages de la fermeture intra-péritonéale, d'après une statistique de 38 cas,

par M. **Pierre Duval.**

La fermeture opératoire des fistules et anus coliques chirurgicaux me semble évoluer depuis quelques années dans une direction qui ne constitue pas, à mon avis, un progrès. Nous avons vu vanter à nouveau les mérites de la fermeture intra-pariétale, extra-péritonéale, voici que la section de l'éperon retrouve des adeptes, et que l'entérotome revient en usage.

Jamais je n'ai eu recours à ces procédés. Je n'ai jamais employé que la suture intra-péritonéale ; j'en ai toujours été pleinement satisfait, c'est pourquoi je vous apporte aujourd'hui cette statistique de 38 cas.

Elle comprend la totalité de mes opérations en clientèle, 20 cas, la tota-

1. *Bull. Soc. méd. des Hôp.*, 19 octobre 1928.
2. *Bull. Soc. méd. des Hôp.*, 6 mars 1925.

lité des opérations de mon service de 1923 à 1928, seule période dans laquelle je suis sûr de ne pas avoir d'omission involontaire, 13 cas; mes assistants Gatellier et Gueulette m'ont respectivement donné 4 et 1 cas de leur pratique personnelle.

Sur ces 38 cas, je compte 29 anus coliques transverses ou gauches et 9 fistules cæcales.

Ces 38 cas ont donné 38 succès, aucune mortalité; la fermeture a toujours été totale d'emblée; il n'y a eu aucun ennui du côté de la paroi abdominale. Chez les malades que j'ai pu suivre, cliniquement et radiologiquement, les résultats éloignés (1 cas a été suivi dix-neuf ans) sont parfaits.

Je n'ai eu qu'un ennui, sans gravité, encore fut-il entièrement de ma faute, ainsi que je vous le dirai tout à l'heure.

Ces succès totaux et constants me permettent d'opposer la fermeture intra-péritonéale aux procédés actuellement recommandés.

La fermeture intra-pariétale me semble passible d'une critique importante. Je ne parle pas des procédés anciens qui ne fermaient que la peau, soit en respectant la muqueuse, soit en libérant simplement son bord, je parle de la suture intra-pariétale de la paroi colique et des plans pariétaux, suivant le procédé que Malgaigne mit au point.

Cette méthode, rajeunie bien souvent depuis, me semble passible de deux grandes critiques. Tout d'abord, la suture des parois coliques se fait fatalement sur le bord de l'intestin plus ou moins sclérosé, plus ou moins bridé par un cercle cicatriciel inextensible; or la condition pour une bonne fermeture intestinale me semble là, comme partout ailleurs, la suture en paroi colique absolument saine, souple et débarrassée en toutes ses couches de tout élément scléreux ou graisseux.

Or, si loin que l'on pousse la dissection intra-pariétale des lèvres coliques, on ne résèque jamais, puisque le principe de cette méthode est de ne pas ouvrir le péritoine, le cercle fibreux, le véritable collet que forme l'union du péritoine pariétal au péritoine colique.

La seconde objection que je fais à la fermeture intra-pariétale est de laisser le côlon adhérent à la paroi abdominale. Je sais bien que cette adhérence peut n'être que temporaire, et que la libération spontanée du côlon peut parfois se produire, mais nous ne sommes pas en droit de l'escompter comme régulière. Et je vous avoue qu'une méthode qui laisse délibérément adhérent à la paroi l'intestin me semble bien en contradiction avec le principe de toute notre chirurgie abdominale qui cherche à éviter la production des adhérences, et qui les libère, et essaie de s'opposer à leur reproduction lorsqu'elles existent.

J'ai examiné radiologiquement de ces côlons adhérents à la paroi après la fermeture d'un anus, et j'ai été très mal impressionné par la hernie pseudo-diverticulaire que la paroi colique fait au contact de la paroi abdominale.

Le gros argument en faveur de la fermeture intra-pariétale est sa bénignité, alors que la fermeture intra-abdominale passe pour dangereuse. C'est là, je crois, une erreur. La statistique que je vous apporte est de

38 succès sur 38 cas. Aussi bien ne saurai-je en tirer aucune vanité ; Chaput ne nous a-t-il pas rapporté une statistique déjà ancienne de Gœrtz : 13 guérisons sur 13 cas opérés ?

Je crois que la fermeture intra-abdominale porte encore dans l'estime des chirurgiens le poids lourd des accidents graves qu'elle a causés à une époque où la chirurgie abdominale et colique n'était pas réglée comme elle l'est aujourd'hui.

Quant à l'emploi de l'entérotome, permettez-moi de manifester mon étonnement d'y voir recourir à nouveau.

Dupuytren, lorsqu'il l'appliqua sur l'homme pour la première fois en 1816, réalisa dans une conception de génie la suppression de l'éperon que, nous dit Guyon, Smalkalden avait préconisée dans sa thèse en 1798. Et cette notion que la destruction de l'éperon est nécessaire à la fermeture de l'anus contre nature a été le précepte dominant de toute cette chirurgie. « Avant tout, détruire l'éperon », c'était la base même de la cure des anus contre nature.

Or, je dois vous avouer que, dans la fermeture des anus contre nature chirurgicaux, je ne me suis jamais occupé de l'éperon, et que jamais je ne me suis directement attaqué à lui.

Et pourtant, lorsque je fais un anus contre nature temporaire, je procède toujours comme mon maître Quénu me l'a enseigné. La boucle colique sortie de l'abdomen, j'adosse toujours ses deux bords mésentériques l'un à l'autre, sur leurs deux faces, et par des fils non résorbables, sur une hauteur de 10 centimètres en moyenne. Je prends le troisième fil à partir de la base de la boucle colique, et je le suture au péritoine pariétal, et, suivant l'indication particulière de Quénu, je suture à la peau le dernier fil d'accolement, celui qui est au sommet de la boucle colique. Ainsi j'ai un éperon qui, non seulement correspond à toute la hauteur de la paroi abdominale, mais a encore 2 ou 3 centimètres dans le ventre.

Quand je termine une colectomie segmentaire, je fais toujours la suture de la demi-circonférence mésentérique des deux bouts coliques, et je suture à la peau la demi-circonférence antérieure; mais comme j'ai toujours préalablement suturé les deux bords mésentériques l'un à l'autre, il est vrai sur une hauteur moindre que pour un anus temporaire, mais toutefois sur une hauteur de 5 centimètres en moyenne, j'ai encore un éperon, et fort respectable.

Jamais, dans ces cas, je ne me suis occupé de l'éperon lors de la fermeture de ces anus; jamais je n'ai eu un incident qui me l'ait fait regretter. J'ai même été amené à fermer un anus par section totale du côlon fait par un autre chirurgien que moi, par accolement en canon de fusil des deux bouts coliques; je ne me suis pas davantage occupé de l'éperon, et j'ai obtenu un succès complet.

A vrai dire, lorsque l'anse colique est extériorisée, après sa libération de la paroi abdominale, si les tractus fibreux qui unissent ses bords mésentériques me paraissent trop fermes, trop inextensibles, je ne manque pas de les sectionner superficiellement, mais je ne cherche pas à redresser

l'anse colique, à faire disparaître sa coudure. Le côlon, par la suite, a une telle puissance d'adaptation fonctionnelle à cette coudure anormale que son redressement opératoire me paraît absolument inutile.

J'ai fermé de même par la simple suture intra-péritonéale une de ces ouvertures cæcales que d'aucuns font très larges pour leur donner la puissance d'exclusion d'un véritable anus contre nature, ce qui, à mon avis, est un leurre. Il y avait une procidence par retournement de tout le fond cæcal, et la valvule de Bauhin était en réalité extériorisée au sommet d'un véritable cône formé par la hernie intra-cæcale de la dernière anse grêle. Je n'ai pas pensé une seconde à faire une résection iléo-cæcale, comme certains chirurgiens le conseillent dans de tels cas; la fermeture intra-péritonéale a rétabli toutes choses dans leur ordre normal.

La technique que je suis est bien connue; toutefois, certains détails me paraissent importants, car c'est à ces détails que l'opération doit sa complète réussite. Une incision circulaire est faite autour de l'anus sur la peau à quelques millimètres du liséré muco-cutané; aussitôt la peau mobilisée, l'anus est fermé par des pinces, et gants et instruments sont changés. L'anse colique est détachée de la paroi par une manœuvre très simple, les muscles de la paroi sont incisés assez loin à 1 centimètre de leur union à l'anse colique, puis la lèvre interne des muscles est fortement réclinée en dedans, le péritoine est ainsi mis à nu loin de la zone normale d'adhérences; il est alors facile de trouver un point où la séreuse apparaît souple, mobile sur les viscères sous-jacents, libre de toute adhérence. En ce point, le péritoine est ouvert. Si l'on ne prend pas cette petite précaution, on risque de travailler dans la zone d'adhérences et de pénétrer dans la lumière du segment colique adhérent. Par l'orifice de la séreuse, l'index gauche est introduit dans l'abdomen, et contourne l'anse colique adhérente à la paroi. On arrive très facilement à faire tout le tour des deux bouts coliques, et de proche en proche, sur le doigt intra-péritonéal qui soulève la paroi abdominale, on détache le côlon de la paroi, avec autour des bords de l'anus le bloc cicatriciel pariétal.

Au cours de cette section des couches profondes de la paroi abdominale, il faut, en rabattant le pouce sur l'index intra-péritonéal, palper l'épaisseur des muscles. On se rend parfaitement compte qu'il y a, de-ci de-là, des noyaux cicatriciels plus ou moins indurés, plus ou moins étendus. Il est de toute nécessité d'enlever ce bloc cicatriciel pariétal, il faut couper le péritoine et les muscles pariétaux en zones absolument souples, saines.

Lorsque la libération circulaire de l'anus est ainsi faite, l'anse colique est extériorisée sur des champs isolants. Alors commence le travail minutieux absolument nécessaire. Parfois une anse grêle lâchement adhérente au méso-côlon vient avec lui, elle est détachée et refoulée. L'anus se présente alors portant au conctact de ses bords la masse pariétale réséquée, plus ou moins importante Toute cette masse de tissus cicatriciels doit être extirpée, jusqu'à ce que l'on voit complètement à nu la séreuse colique. A ce moment les pinces qui ferment l'anus sont enlevées, l'anus est étalé, et il faut procéder à la résection de son bord muco-cutané toujours rigide. Les franges

graisseuses sont réséquées. Je ne saurais trop insister sur la nécessité d'obtenir, prêtes à la suture, des parois coliques souples, débarrassées de toute graisse et de tout tissu étranger. Lorsque cette préparation longue et minutieuse est terminée, l'ouverture colique a pris des dimensions vraiment considérables, et l'on peut lui appliquer l'épithète dont s'est servi Payr pour la brèche gastrique après la résection en selle : elle est parfois « ahurissante ». Il ne faut point s'en étonner, la réparation en est très simple. La brèche colique est fermée à trois plans, muqueuse, séro-musculaire, séreuse, transversalement. La suture faite, l'anse est rentrée dans l'abdomen, le grand épiploon est rabattu sur elle, et la paroi est fermée à trois plans sans drainage. Autrefois, j'ai souvent mis par précaution un petit drain dans la paroi ; c'est inutile.

Les suites opératoires sont excessivement simples. Si les malades ont été préalablement, comme il convient, purgés et lavementés, il ne faut les faire aller à la selle que vers le neuvième jour, par des petites absorptions d'huile de ricin données par cuillerée à café.

A la vérité, la première selle est généralement douloureuse, elle est précédée de colique due au passage un peu difficile dans le segment colique suturé et dans le bout inférieur.

Ce bout inférieur, lorsque l'anus contre nature est établi depuis de longs mois, est souvent revenu sur lui-même ; si on l'examine à la radiographie, il est parfois réduit à un mince cylindre qui est de moitié moins large que le côlon normal.

A part les cas de colite dans lesquels il peut y avoir, à la suite de la colostomie, une sclérose totale du segment colique mis au repos, il faut bien savoir que cette atrésie apparente n'est due qu'à la tonicité du côlon inutilisé, mis au repos depuis longtemps. La dilatation de ce côlon se fait rapidement sous la circulation nouvellement rétablie des fèces. Mais cette dilatation ne va pas, dans de tels cas, sans une période de douleurs, dont il ne faut pas s'inquiéter ; elle dure en général quelques jours.

Au point de vue de la suture, cette petitesse de calibre du bout inférieur, cette « incongruence » comme disent les Allemands, m'a conduit plusieurs fois à agrandir l'orifice colique inférieur par la fente longitudinale de Chaput. Cette nécessité m'a paru toutefois exceptionnelle.

Je m'excuse d'avoir précisé ces quelques détails devant vous, mais, à mon avis, ils sont capitaux, et c'est à leur observation que tient le succès.

La guérison, je le répète, s'est toujours faite dans des conditions très simples. Les résultats éloignés sont d'aussi bonne qualité que les résultats immédiats. J'ai examiné nombre de mes opérés radiologiquement ; le lavement montre que la substance opaque franchit la zone suturée avec autant d'aisance que le reste du côlon ; je n'ai jamais vu de dilatation colique en amont de la suture ; j'avoue même que le plus souvent il m'a été impossible de reconnaître parmi les incisures coliques le siège de la suture intestinale. Je vous présente deux radiographies, l'une faite trois mois, l'autre dix-neuf ans après la fermeture d'un anus colique gauche après colectomie segmentaire, le résultat est vraiment très beau.

Un dernier point mérite d'être précisé, et c'est peut-être le plus important. Combien de temps après l'établissement d'un anus contre nature celui-ci peut-il et doit-il être fermé par la suture intra-péritonéale, en ne tenant compte, naturellement, que de sa propre condition?

Permettez-moi de recourir tout d'abord à mes observations.

Je trouve que le laps de temps au bout duquel j'ai fermé les fistules et anus coliques varie de vingt jours à quinze mois, avec le maximum de fréquence au troisième mois (10 cas).

Aussi bien, et je me permets d'insister sur ce point, n'est-ce pas une question de temps. Tel anus peut être fermé au bout de trois semaines, tel autre doit attendre de longs mois; je n'en ai fermé qu'au bout de dix, onze, douze, quinze mois.

Le temps ne fait rien à l'affaire. Seul c'est l'état même dans lequel se trouve l'anus ainsi que les tissus avoisinants qui commande l'opportunité de la fermeture.

Pour qu'un anus contre nature soit, si j'ose dire, « bon à fermer », il faut que la muqueuse colique soit absolument normale, sans aucune ulcération, si petite soit-elle, que la ligne muco-cutanée soit absolument nette, et ne présente aucune irrégularité; il faut que la cicatrice cutanée soit absolument souple, nette, qu'il n'y ait aucune induration pariétale perceptible; il faut, et l'on s'en rend compte par le palper intra-anal, que la muqueuse colique soit parfaitement mobile sur le plan sous-jacent; et que le palper bi-digital, un doigt dans l'anus, un doigt sur la peau, constate que tout est souple, mobile.

Ces conditions impérieuses sont réalisées à des moments très variables; tel anus les présente à la troisième semaine, tel autre ne les acquiérera qu'après de longs mois. Il faut avoir la patience d'attendre qu'elles soient réalisées. Je suis persuadé que les accidents petits ou graves observés à la suite de la fermeture intra-péritonéale des anus contre nature tiennent à ce que leur fermeture a été trop précoce, alors que les parois coliques ou abdominales étaient encore enflammées, et, dans ma pensée, microbiennes.

Le seul incident que j'ai observé dans la série de 38 cas a été dû, incontestablement, à ce que j'ai opéré trop tôt. En un point, la ligne muco-cutanée et la cicatrice cutanée présentaient un tout petit triangle de granulations. La malade était très frappée par la présence de son anus contre nature, elle commençait à avoir des idées de suicide, tous les jours son mari venait à l'hôpital me supplier de débarrasser sa pauvre femme de son infirmité; j'ai cédé. Il y eut une réaction péritonéale qui me força à fistuliser une anse grêle dilatée; tout a très bien guéri. Mais ce fut essentiellement de ma faute; par pitié, j'ai opéré trop tôt; « *non crimen artis si quid professoris* », c'est le cas, ou jamais, de répéter le vieil adage.

Je vous ai présenté cette statistique, parce qu'elle me paraît démontrer que la fermeture intra-péritonéale des fistules et anus contre nature coliques est une méthode qui présente de très grands avantages. Elle n'est pas aussi dangereuse qu'elle en porte la réputation, elle donne des succès complets, réguliers, elle assure des guérisons éloignées de très bonne qualité,

sans trouble persistant de la fonction colique. Elle démontre l'inutilité de la section première de l'éperon. Elle me paraît, en un mot, la méthode de choix.

M. Basset : Le cas que je vais vous rapporter, pour n'être pas absolument semblable à ceux dont vient de nous parler mon maître le professeur Duval, est cependant très voisin de ceux-ci.

C'est celui d'une jeune femme de vingt-cinq ans environ qui, après une opération grave pour annexite suppurée, fit dans les jours suivants de l'iléus paralytique par péritonite. Je dus la réopérer, drainer très largement le pelvis, et je fistulisai dans la fosse iliaque droite la dernière anse grêle à quelques centimètres du cæcum.

L'opérée guérit, mais se montra très affectée par l'existence de cet anus grêle qui donnait issue à une grande partie du contenu de l'intestin et entretenait une forte irritation des téguments.

Instruit par ce que j'avais vu à l'hôpital de Vaugirard, je crus pouvoir lui promettre que je la débarrasserais de cette infirmité, à la condition qu'elle consentît à attendre un temps suffisamment long.

C'est au bout de plusieurs mois qu'après l'avoir périodiquement revue je la fis entrer de nouveau dans mon service en septembre dernier.

Elle conservait encore à cette époque, autour de sa fistule, à peine rétrécie, une large zone de peau enflammée et granuleuse. Quelques séances d'héliothérapie firent disparaître ces lésions cutanées et je pus alors l'opérer une dernière fois en appliquant à cette fistule du grêle la technique exacte que j'avais apprise du professeur Duval et qu'il vient de nous exposer. Guérison simple avec cicatrisation *per primam*.

M. Lenormant : J'ai écouté avec beaucoup d'intérêt la remarquable communication de Duval; les arguments qu'il donne en faveur de la méthode intra-péritonéale pour la fermeture des anus contre nature et des fistules stercorales sont très forts et, du point de vue théorique, ils paraissent écrasants. Mais, en pratique, je voudrais défendre, pour certains cas, la méthode extra-péritonéale qu'il serait, je crois, injuste et imprudent de condamner d'une manière absolue.

Je laisse de côté les anus avec éperon, les anus du côlon gauche; j'ai peu d'expérience de leur fermeture et je crois qu'ils sont presque toujours justiciables d'une opération intra-péritonéale. En tout cas, je n'ai jamais employé l'entérotome en pareil cas.

Mais pour les fistules cæcales, si fréquentes après l'appendicectomie, et pour les anus cæcaux qui sont parfois le siège d'un prolapsus, mais n'ont pas d'éperon véritable, je suis resté fidèle aux opérations extra-péritonéales. J'ai opéré un nombre assez considérable de ces anus et de ces fistules, et certaines fistules étaient larges comme un anus. Bien entendu, je n'ai pas perdu de malade; j'ai obtenu la fermeture complète dans tous les cas, le plus souvent du premier coup, quelquefois après une retouche.

Aucun des opérés que j'ai suivis n'a présenté de trouble en rapport avec

la fixation du cæcum à la paroi. Je crois donc l'opération bonne et je continuerai, malgré tout, à la faire. L'opération intra-péritonéale me semble tout de même un peu plus grave que l'intervention purement pariétale, et je ne sais pas si elle donnera toujours des succès constants dans des mains moins habiles que celles de Pierre Duval.

Trois places de membres titulaires de la Société de Chirurgie sont déclarées vacantes.

Les candidats ont un mois pour faire valoir leurs titres.

Le Secrétaire annuel, M. A. Bréchot.

Paris. — Imprimerie de la Cour d'Appel, 1, rue Cassette.



BULLETINS ET MÉMOIRES

DE LA SOCIÉTÉ NATIONALE DE CHIRURGIE

Séance du 5 décembre 1928.

Présidence de M. Ombrédanne, *président.*



PROCÈS-VERBAL.

La rédaction du procès-verbal de la précédente séance est mise aux voix et adoptée.

CORRESPONDANCE

La correspondance comprend :

1° Les journaux et publications périodiques de la semaine.

2° Une lettre de M. Chastenet de Géry posant sa candidature à l'une des places vacantes de membre titulaire.

3° Un travail de M. Chaton, correspondant national, intitulé : *Six observations d'amputation du rectum par voie sacrée avec conservation du sphincter.*

4° Un travail de M. Fiolle, correspondant national, intitulé : *L'importance du groupe ganglionnaire de Sorgius dans la propagation du cancer du sein et sa cure opératoire.*

5° Un travail de M. Gaudier, correspondant national, intitulé : *Sur un cas de disjonction du pubis.*

6° Un travail de M. Chastenet de Géry (Villejuif), intitulé : *Les ligatures carotidiennes dans les hémorragies des cancers buccaux et pharyngés.*

M. Auvray, rapporteur.

7° Un travail de M. Chastenet de Géry (Villejuif), intitulé : *Un cas d'hygroma hémorragique de la bourse séreuse du psoas.*

M. Auvray, rapporteur.

8° Un travail de M. Bernard (Paris), intitulé : *Un cas de torsion d'un ovaire sain.*

M. Auvray, rapporteur.

9° Un travail de M. LEIBOVICI (Paris), intitulé : *Gangrène du pied après ligature de la fémorale primitive, traitée par l'amputation retardée.*

M. MOURE, rapporteur.

10° Un travail de MM. NÉGRIÉ et CANTON (Marine), intitulé : *Tumeur à myéloplaxes de la synoviale du genou.*

M. LECÈNE, rapporteur.

11° Un travail de MM. ROCHER, BONNARD et GUÉRIN (Bordeaux), intitulé : *Tumeur sacro-coccygienne extirpée à la vingt-quatrième heure de la vie. Guérison.*

M. SORREL, rapporteur.

12° Un travail de MM. SICARD et SOLAL (Oran), intitulé : *Accidents consécutifs à une injection intra-utérine de lipiodol.*

M. PIERRE DUVAL, rapporteur.

13° Une invitation de l'Académie Vétérinaire de France pour sa séance solennelle qui aura lieu le jeudi 6 décembre, à 15 heures, 12, rue de Seine.

A PROPOS DU PROCÈS-VERBAL

Hématocolpos par néoplasme du col et diaphragme vaginal.

par M. F. M. Cadenat.

A l'occasion des cas d'hématocolpos rapportés à l'avant-dernière séance permettez-moi de vous communiquer cette observation assez curieuse :

Mme R..., soixante ans, vient me consulter pour des troubles vésicaux et rectaux. Elle ressent une pesanteur sur la vessie, avec envie fréquente d'uriner, sans que ses urines soient troubles ni que la miction soit elle-même douloureuse. Constipée habituelle, elle est depuis plusieurs mois encore plus gênée que d'ordinaire. Elle a un peu maigri, mais n'a aucune perte vaginale. La palpation abdominale, facile chez cette malade maigre, découvre une tumeur pelvienne du volume des deux poings et parfaitement mobile. Par le toucher on est surpris de constater une absence complète du col, le fond du vagin est infundibuliforme et la paroi vaginale épaissie et rétractée. La malade s'opposant à l'introduction du spéculum, on interprète cette disposition comme une sclérose vaginale sénile. Au reste le toucher montre que la tumeur perçue par la main abdominale est nettement médiane, vraisemblablement utérine, bien que l'absence de col ne puisse permettre une localisation certaine. La tumeur elle-même est dure, bosselée, car au-dessus d'une masse principale, du volume d'une grosse orange et de consistance kystique, on perçoit nettement un noyau plus dur des dimensions d'un petit œuf. Le diagnostic porté est celui de fibrome, et l'absence de pertes sanguines fait éliminer l'hypothèse d'un néoplasme.

Opération le 18 mai 1925. Anesthésie au mélange de Schleich. Laparotomie médiane sous-ombilicale. La tumeur apparaît comme constituée par une masse

supérieure qui est le fond de l'utérus, tandis que la masse principale sous-jacente apparait d'abord comme un fibrome enclavé. Mais en essayant de libérer cette masse on ne trouve rien qui ressemble au col. La tumeur est médiane et semble se continuer directement avec le vagin. On la libère donc vers le bas en décollant la vessie, puis on amorce une section transversale. Il s'échappe alors des caillots par l'incision et l'on constate qu'il s'agit d'une poche constituée par le vagin lui-même distendu par ces caillots. On termine cette hystérectomie totale en suturant le vagin et en péritonisant comme à l'ordinaire.

L'examen de la pièce confirme la première impression : les ciseaux sont passés en pleine poche, le diaphragme qui la limitait en bas est resté en place. L'examen des coupes histologiqnes de la paroi donne : paroi vaginale normale.

Mais pourquoi cette hémorragie? J'en eus l'explication dans un petit néoplasme du col, inaccessible au toucher par suite du diaphragme. Cette tumeur devait saigner et le sang, ne pouvant s'écouler par le vagin, avait petit à petit rempli et distendu celui-ci. Quant à l'origine du diaphragme je crois que l'hypothèse la plus vraisemblable est celle d'une sclérose vaginale sénile puisque cette malade avait mené à terme cinq grossesses. Pour ma part je n'ai jamais vu cependant dans ces conditions de diaphragme complet, mais seulement une induration vaginale avec sténose plus ou moins serrée.

Pour terminer l'histoire de cette malade, je vous dirai que, dix-huit mois plus tard, elle a fait une récidive au niveau du vagin ; ceci ne doit pas surprendre puisque je n'avais pratiqué qu'une hystérectomie totale non élargie. Cette récidive fut traitée par le radium.

Fermeture des anus contre nature,

par M. **F. M. Cadenat.**

Il me semble que pour décider de la meilleure méthode à adopter dans le traitement d'un anus contre nature il importe d'envisager deux facteurs : l'état général du sujet, c'est-à-dire sa résistance à une nouvelle intervention, et l'état local : dimensions et siège de l'anus, état de la paroi et de la peau avoisinantes, cause première de l'anus, etc.

Mon maître Pierre Duval a surtout envisagé, m'a-t-il semblé, les anus de la colectomie, et, dans ce cas, je partage absolument son opinion sur les avantages de la méthode intrapéritonéale directe, du moins chez les malades résistants. En effet, ce procédé permet une reconstitution anatomique complète, tant de l'intestin lui-même que de la paroi abdominale.

Encore faut-il que le malade soit suffisamment résistant pour supporter une intervention qui, sans être très grave, lui fait cependant courir quelques risques. Je doute que toutes les statistiques soient, comme celle de M. Duval, vierges de mortalité et je comprends qu'un chirurgien, qui a préparé particulièrement l'anus en vue de sa fermeture, qui connaît exactement la profondeur de l'éperon, agisse directement sur celui-ci, soit en

le sectionnant sous le contrôle de la vue (suivant la technique d'A. Schwartz par exemple), soit en l'écrasant avec un entérotome. Je n'ai jamais encore eu recours à ces méthodes, aussi ne me permettrai-je pas de les critiquer. Mais j'ai essayé de refermer des anus sans éperon par voie extra-péritonéale et je dois dire que je n'ai pas toujours réussi. Je réserve actuellement cette technique aux anus qui ont déjà tendance à rentrer dans l'abdomen (pour en parachever la guérison) ou aux malades débilités chez lesquels j'appréhende d'ouvrir le péritoine.

Mais il existe toute une catégorie de malades pour lesquels la voie intrapéritonéale directe me semble plus dangereuse et moins efficace que certaines opérations indirectes, en apparence plus graves, mais qui ont l'avantage de se faire à distance de l'anus, en terrain aseptique.

En effet, à côté de l'anus qu'on a fait soi-même en toute quiétude, et qu'on a préparé pour la fermeture ultérieure, il y a celui qui s'est fait spontanément, par exemple sur une hernie sphacélée mise à la paroi, ou au cours d'une appendicite gangréneuse. Or, en pareil cas, il peut exister des difficultés particulières à la fermeture intrapéritonéale directe de l'anus. Des anses intestinales peuvent être adhérentes à la paroi et l'on risque soit de les déchirer, soit de se voir obligé d'inciser le péritoine très loin de l'anus, d'où perte de substance pariétale difficile à combler. Dans d'autres cas, la mauvaise qualité des tissus, au voisinage de l'anus, ne permet pas la fermeture hermétique préliminaire de celui-ci, temps indispensable à la sécurité de l'intervention, si l'on veut éviter l'issue intempestive de matières.

Ces cas sont relativement rares, mais je crois que, lorsqu'ils se présentent, il y a avantage à établir, à distance de l'anus, une exclusion de celui-ci, puis, dans un second temps, à réséquer la partie exclue avec l'anus qu'elle comporte. Cette technique a l'inconvénient de nécessiter deux temps, ce qui, avec l'opération initiale, conduit à trois actes opératoires successifs, mais elle a souvent l'avantage de la sécurité et de la perfection. Après l'exclusion, l'anus, devenu inutile, se rétracte; la peau altérée par l'issue du contenu intestinal redevient normale, la plaie pariétale diminue d'importance, et l'on peut, dans le second temps, pratiquer, au besoin à l'anesthésie locale, une exérèse économique, avec reconstitution satisfaisante de la paroi.

Voici, pour illustrer cette impression, deux observations que je me permets de vous communiquer :

Observation I. — Mme G..., soixante-cinq ans. Vue le 16 juin 1926 pour une volumineuse hernie inguinale gauche étranglée depuis trois jours. Anesthésie locale. L'intestin est sphacélé et l'on se contente d'établir un anus *in situ*, d'un coup de ciseaux donné sur l'intestin, et de s'assurer, avec le doigt introduit dans cet anus, que l'orifice est suffisamment large. Les gaz passent dès le soir et le lendemain le pansement est souillé de matières. Les jours suivants, l'état général s'améliore, l'intestin sphacélé s'élimine et l'anus fonctionne parfaitement. Mais la peau de la région inguino-crurale est fortement irritée, malgré les pommades (chlorure de Zn, puis collargol) qu'on utilise *larga manu*.

Trois semaines après, lorsque l'état général est redevenu bon, la malade

s'alimentant parfaitement, on décide une seconde opération. A ce moment, l'anus mesure les dimensions d'une pièce de cinq francs, la paroi est rétractée à son niveau, la muqueuse est bien ourlée, toute la peau avoisinante est le siège d'un érythème s'étendant sur trois travers de doigt. Je décide de passer à distance de l'anus pour les raisons suivantes : mauvais état de la paroi, difficultés de fermer complètement l'anus, d'où danger, au cours de l'opération, impossibilité de reconstituer une paroi solide dans ces tissus infectés.

Deuxième opération (5 juillet). Anesthésie au Schleich. Laparotomie médiane sous-ombilicale. On constate avec surprise que l'anse herniée est constituée par l'angle iléo-cæcal passé à gauche. Section des deux parties de l'anse avec enfouissement des quatre bouts. Rétablissement du circuit intestinal par suture latéro-latérale. Résection d'un fragment épiploïque épaissi et protection de la suture avec le reste de l'épiploon. Fermeture en trois plans.

Suites des plus simples : gaz le troisième jour, selle le quatrième. La plaie inguinale change complètement d'aspect, l'anus donne un suintement muqueux très léger et a tendance à rentrer dans le ventre. La malade se lève quinze jours après l'opération et se sent tellement bien qu'elle refuse la dernière intervention qui aurait consisté en l'extirpation du bout intestinal exclu et réfection de la paroi inguinale.

Obs. II. — M. M..., quarante-cinq ans. Vu le 10 mars 1928, avec un anus cæcal total, suite d'appendicite gangréneuse, datant de trois semaines. La plaie pariétale mesure environ 10 centimètres, il existe à ce niveau une véritable éventration au-dessus de l'anus : l'intestin est saillant et recouvert d'une mince pellicule. Une tentative de fermeture extrapéritonéale a échoué. Je décide de passer à distance par crainte d'adhérences intestinales, et pour éviter d'accentuer une éventration déjà marquée.

Opération le 20 mars : laparotomie médiane sous-ombilicale. Il existe effectivement de nombreuses adhérences qui compliqueront beaucoup l'opération, d'autant plus qu'il s'agit d'un malade gras et qui poussera pendant toute l'intervention. On parvient à reconnaître l'anse grêle qui tient à la paroi, on la sectionne et on enfouit le bout périphérique. Le bout central est uni au côlon transverse par implantation termino-latérale. L'opération ayant été laborieuse, on se contente de cette exclusion unilatérale.

Les suites furent assez agitées. Le malade n'eut de selle que le sixième jour et jusqu'à ce moment conserva un pouls rapide avec état nauséeux obligeant à plusieurs lavages d'estomac. Tout s'arrange enfin. Localement, l'anus ne donne plus de matières sauf de façon très intermittente et en très petite quantité. Le malade part en convalescence dans le Midi pendant plusieurs mois, car n'étant plus gêné par son anus il tient à se remettre complètement et à profiter de la belle saison.

Revient seulement en octobre pour se faire réopérer. L'anus s'est beaucoup fermé, mais mesure encore les dimensions d'une pièce de deux francs. La paroi est très faible à ce niveau. Opération le 17 octobre : anesthésie au chloroforme. L'anus est d'abord fermé en bourse, puis la peau est circonscrite en tranche de melon et deux pinces de Museux la rabattent par-dessus l'anus fermé. Le péritoine est incisé à un travers de doigt en dedans de l'anus. Il n'existe pas d'adhérences à ce niveau. L'index contourne le côlon fixé à la paroi et guide les ciseaux. Malgré les précautions prises, à un moment ce côlon adhérent est blessé mais il ne s'en échappe qu'un peu de mucus. La tranche pariétale est finalement extériorisée avec le cæco-côlon adhérent. Le gros intestin est sectionné au ras de l'anastomose. Enfouissement. Doublure épiploïque. La paroi est ensuite suturée en trois plans, mais l'excision pariétale nécessitée par la large adhérence du côlon fait que la suture tire un peu.

Les suites, pour plus simples que la première fois, ne furent pas cependant très calmes. Le malade toujours assez agité se leva même de son lit le quatrième

jour au milieu de la nuit. Il guérit cependant dans des délais normaux, mais il conserve une paroi très faible, avec menace d'éventration à la partie inférieure de sa cicatrice.

On considérera sans doute que pour guérir un anus cæcal une hémicolectomie droite en deux temps est une opération excessive. Tel est également mon avis. Mais dans le cas particulier où je prévoyais des difficultés opératoires particulières, que l'intervention a d'ailleurs justifiées, j'eusse été très en peine d'agir directement sur l'anus. Outre les dangers d'un anus impossible à oblitérer complètement, je me fusse heurté à des adhérences étendues avec le danger de blessure intestinale. Ou bien alors, circonscrivant largement l'anus, je me voyais obligé de pratiquer une large résection pariétale. Or d'après les difficultés que j'eus à réparer une brèche beaucoup moins importante, on entrevoit ce qu'il fût advenu d'une paroi encore plus fragile chez ce malade indocile.

Aussi pour résumer ma pensée, je dirais volontiers que je considère trois catégories de malades parmi ces porteurs d'anus contre nature :

1° Anus bien limité, sans réaction péritonéale antérieure, malade suffisamment résistant : cure intrapéritonéale directe, opération de choix ;

2° Malade affaibli, se souciant peu d'une paroi plus ou moins solide, et qu'il faut guérir sans lui faire courir de risques : cure extrapéritonéale au besoin à l'anesthésie locale ;

3° Anus pour la cure duquel on entrevoit des difficultés particulières tenant soit à la cause qui l'a déterminé, soit à son siège sur un orifice herniaire, soit l'état de la paroi (éventration ou érythème dû à l'écoulement des matières) : opération en deux temps : 1° dérivation faite par une incision en tissus sains, à distance de l'anus (exclusion bilatérale si possible, sinon exclusion unilatérale, voire même simple anastomose) ; 2° excision de l'anus et de l'intestin exclu, avec reconstitution de la paroi.

Sur un cas de disjonction du pubis,

par M. **H. Gaudier** (de Lille), correspondant national.

Le 20 novembre 1928, H. V..., âgé de soixante ans, robuste, d'excellente santé antérieure, mais lourd parce que obèse, est renversé, en descendant de tramway à contre-voie par un chariot hippomobile lourdement chargé, dont les chevaux et les roues lui passent sur le corps au niveau du bassin, transversalement.

Transporté de suite à l'Hôpital de la Charité il y est vu par l'interne de garde qui le trouve très shocqué : pouls petit, rapide avec intermittences ; il répond à peine ; on fait le nécessaire pour le sortir de cet état général alarmant ; au bout de deux heures il se réchauffe, le pouls est meilleur ; installé dans un lit de Dupont on peut l'examiner mieux et on constate à la partie inférieure de l'abdomen, au niveau des pubis, de nombreuses éraflures superficielles et un gonflement considérable en croissant à ce niveau ; pas de fractures des membres ; pas de lésions de la colonne vertébrale ni du thorax ; le malade n'a pas craché de sang. Comme il ne peut uriner spontanément on le sonde, et l'urine qui

s'écoule est claire, et à l'analyse ne contient aucune trace de sang, donc pas de lésions urinaires; à l'examen de la région tuméfiée le gonflement est tel qu'on ne peut rien sentir, d'autant plus que l'obésité sous-ombilicale est grande; la pression sur les ailes iliaques est douloureuse et la douleur accusée est en avant, au niveau de la symphyse pubienne; le pubis ne peut être senti. Il y a de la défense de la paroi abdominale surtout à gauche où le ventre est de bois; pendant qu'on l'examine le patient rend des gaz et a une selle spontanée sans aucune trace de sang. Le pouls est maintenant meilleur quoique encore rapide, le malade se remonte; aussi après l'avoir entouré au niveau du bassin dans un bandage de corps bien serré se décide-t-on à ne rien faire de plus pour le moment.

Le lendemain, l'état général est meilleur; la température est de 38°3, le pouls à 90; le malade ne se plaint qu'à l'occasion de mouvements et toujours au niveau des pubis; une ecchymose est apparue à cet endroit; le gonflement a encore augmenté; émission de gaz, donc pas de lésions intestinales; le cathétérisme ramène une urine non sanglante, en quantité normale, sans odeur; la sonde de Nélaton passe très facilement; la défense de la paroi est stationnaire; l'auscultation du cœur et des poumons ne décèle rien d'anormal. Vingt-quatre heures après, comme le malade est plus transportable, on peut faire la radiographie de son bassin qui montre une disjonction pubienne caractéristique avec écartement de 6 centimètres environ, la branche gauche étant sur un plan un peu plus élevé que la droite; pas trace de fracture des ailes, des crêtes, des ischions ou du sacrum; cavités cotyloïdes et têtes du fémur intactes; le malade urine spontanément et a eu une selle normale; il boit, sa température oscille entre 38°2 et 38°7; le pouls a 80 environ; les mouvements provoqués du bassin sont moins douloureux, mais malgré toutes les précautions et quoique la région ne soit pas mouillée apparaît une escarre sacrée dont l'évolution semble devoir être rapide.

Le lendemain, la température s'élève (39°3) et le gonflement de la région pubienne augmente en même temps que l'ecchymose s'étend en largeur et gagne sur les côtés et vers les bourses.

L'état général étant bon, je décide d'intervenir dans le but d'agir sur une hémorragie qui paraît continuer, d'abord de drainer et si possible de réduire et maintenir les pubis disjoints.

Schleich donné à la Reine; incision transversale sus-pubienne; on franchit une barrière de graisse infiltrée de sang et on trouve la vessie herniée entre les pubis écartés et qui fait saillie en avant; un épanchement sanguin et séreux considérable a disséqué toute la cavité de Retzius où flottent des débris de cartilage incrustés d'os et des lambeaux musculo-aponévrotiques; les droits désinsérés en partie, surtout à gauche, sont largement écartés dans le tiers inférieur. Le péritoine a été refoulé et la vessie au contact des pubis s'est excoriée, mais sans perforation; l'urètre flotte dans cette bouillie sanguine, complètement disséqué; hémostase, parage, refoulement de la vessie et très difficilement réduction de la disjonction, surtout pour remettre les pubis sur le même plan; on y arrive et, après les avoir fixés avec deux solides fils de bronze qui les maintiennent au contact, on plante une grande agrafe de Jaccoel sur le bord supérieur des pubis; la réduction alors est très bonne; les muscles sont rapprochés, fixés au périoste pubien; de la graisse est interposée qui entoure vessie et urètre. Gros drainage. On a pu s'assurer au cours de l'intervention qu'il n'y avait pas de lésions viscérales; ni sang, ni sérosité dans le péritoine.

Pansement compressif du bassin et des hanches.

Le malade a été peu éprouvé par l'opération et se réveille très vite.

Pendant quatre jours, le pansement est fait tous les jours car le drainage imbibe beaucoup le pansement; les urines sont normales et émises spontanément.

Malheureusement, malgré toutes les précautions : malade assis, lavements créosotés contre les complications pulmonaires post-traumatiques et opéra-

toires, une congestion pulmonaire double se déclare qui enlève le malade dont le cœur se met à flancher neuf jours après l'accident.

L'autopsie n'a pu être faite non plus qu'une radiographie de l'ostéosynthèse pubienne.

C'est au cours de ma carrière le premier cas de disjonction pubienne qu'il m'ait été donné d'observer dans une ville où les grands traumatismes et particulièrement ceux du bassin sont très fréquents. On sait que cette variété de traumatismes iliaques est surtout observée au cours de chutes à califourchon et par conséquent chez les cavaliers. Un travail récent (Maisonnet, *Paris médical*, 1925) insiste surtout sur les complications urinaires, déchirure de l'urètre ou rupture de la vessie dont il signalait 32 cas sur 59 observations de disjonction. Ce sont ces complications urinaires qui pour certains chirurgiens commandent l'intervention précoce, alors que dans les cas simples il serait plus indiqué d'attendre, de constater après guérison si la marche est possible ou non et de réserver aux impotences les interventions ayant pour but de rapprocher les pubis et de les maintenir rapprochés, ce qui à ce moment éloigné de l'évolution du traumatisme ne doit pas être facile ni donner de bien brillants résultats, malgré quelques observations récentes[1].

Dans le cas dont je viens de rapporter l'histoire, mon intention première après diagnostic radiographique était l'abstention, du moment que les voies urinaires étaient intactes, et d'autant plus que cette abstention m'avait réussi dans des cas de fractures du pubis ou de l'ischion, même chez un malade qui avait guéri sans intervention avec embrochement vésical, et dont une simple sonde à demeure avait permis sans incidents la cicatrisation. Mais dans ces cas il s'agissait de traumatismes moins graves, où gonflement et épanchement étaient minimes et qui ne présentaient pas ces grands décollements et ces dilacérations de tissus observés chez notre dernier malade.

Chez lui je me décidai à une intervention simplement exploratrice d'abord, et qui n'agit sur la disjonction qu'occasionnellement en profitant de la brèche béante au fond de laquelle se voyait les pubis plus écartés (9 centimètres) que lors de la radiographie ; je me décidai donc en raison de l'élévation de la température et de la possibilité d'infection du foyer de Retzius par la voie intestinale ou urinaire et en raison des dangers d'une telle suppuration fermée ou ouverte trop tard : indication majeure de l'intervention. Je pensais aussi à un saignottement qui continuait (et c'était la vérité), se manifestant par l'extension de l'ecchymose et du gonflement. Hémostase, d'une part, drainage après parage d'une région distendue par un magma constituant le meilleur bouillon de culture : telle était ma décision primitive.

Le fait de rapprocher et de maintenir réunis les pubis disjoints a-t-il

1. L'impotence de certaines symphyséotomisées et ayant conservé un écart, même peu considérable, est chose bien connue et qui a peut-être contribué à la faveur moindre de cette intervention obstétricale.

aggravé l'intervention simple et indispensable? Je ne le pense pas, car l'opération ne fut pas sensiblement allongée; mais il s'agissait d'un obèse, d'un homme âgé et qui aurait probablement succombé sans intervention, d'autant plus que des complications locales graves seraient survenues et qui auraient pu amener une issue fatale (escarre sacrée précoce...).

Avant de rapprocher, nous avons vérifié que la pression latérale sur le bassin ne rapprochait pas les pubis, qu'elle augmentait l'ascension de la branche gauche; donc toute contention dans un appareil plâtré (comme cela a été fait jadis) et qui n'aurait pu être supporté par la peau du blessé, ou avec un bandage très serré, n'aurait servi de rien. Je pense que dans un cas analogue j'agirais de même, malgré que les classiques conseillent l'abstention.

La rareté de ce traumatisme, surtout dans les conditions où il s'est produit, et qui favorisaient une fracture plutôt d'évolution, m'ont décidé à en publier l'observation à la Société.

A propos du traitement sanglant des fractures du calcanéum,

par MM. **Lenormant, Wilmoth et Lecœur.**

Nous avons lu avec d'autant plus d'intérêt le rapport de Deniker sur les observations de fractures du calcanéum traitées par intervention sanglante par Simon et Stulz, que nous avons entrepris nous-mêmes, depuis quelques mois, des recherches sur ce sujet. Comme Deniker, comme Leriche et ses élèves, nous avons été frappés des résultats souvent fort médiocres que donne le traitement habituel de ces fractures — nous ne parlons que des fractures par écrasement, les seules que l'on rencontre fréquemment dans la pratique —, traitement qui peut se résumer en deux mots : abstention et patience. Sans doute, avec le temps, une fracture ainsi traitée finit-elle par se consolider, et le blessé par s'adapter plus ou moins à la nouvelle statique de son pied, mais, pour peu que les lésions soient accentuées, ce n'est qu'au prix de modifications importantes dans l'anatomie et la physiologie des articulations du tarse postérieur et de troubles fonctionnels persistants.

Les fractures sous-thalamiques, du deuxième et du troisième degré, caractérisées par l'affaissement du thalamus et sa pénétration dans le corps de l'os dont il fait éclater les travées osseuses, se consolident presque toujours en laissant une attitude vicieuse en « pied plat valgus traumatique » ne permettant la marche qu'au prix d'une gêne fonctionnelle douloureuse.

L'affaissement du thalamus qui fait bâiller largement l'articulation astragalo-calcanéenne postérieure explique la déviation du pied en valgus. On peut expliquer l'effondrement de la voûte plantaire (pied plat) par l'irradiation des traits de fracture vers la face inférieure du calcanéum

et vers sa face antérieure. Or à la face antérieure du calcanéum se trouve la surface d'articulation avec le cuboïde. Les épreuves radiographiques des fractures sous-thalamiques du deuxième et du troisième degré montrent presque toujours de très notables modifications dans les rapports entre l'apophyse antérieure du calcanéum et le cuboïde. C'est donc dans la rupture de la clef de voûte du pied (articulation médio-tarsienne) qu'il faut chercher l'explication de l'affaissement de la voûte plantaire.

D'autre part, il nous paraît impossible d'obtenir par des manœuvres manuelles non sanglantes la réduction de ces fractures par écrasement du calcanéum avec pénétration.

Aussi, comme Leriche, avons-nous été amenés à en tenter la réduction à ciel ouvert. Notre premier essai date de juillet dernier. Nous n'avions pas encore d'idée bien arrêtée sur la conduite à tenir vis-à-vis des fragments. Nous trouvâmes, dans ce cas, une fracture à traits multiples, avec enfoncement de l'astragale dans le corps du calcanéum et fracture complète de la grande apophyse dont la partie antérieure était déplacée en haut. La face externe du calcanéum ayant été mise à nu et l'articulation astragalo-calcanéenne ouverte, nous relevâmes l'astragale et réduisîmes la fracture aussi bien que possible; puis, sans faire ni ostéosynthèse, ni arthrodèse, nous immobilisâmes le pied dans une botte plâtrée, à angle droit, en léger varus et en modelant la voûte plantaire. Le résultat a été assez satisfaisant, mais non parfait.

En opérant, nous avions eu l'impression que notre intervention était demeurée incomplète et qu'il fallait quelque chose de plus pour maintenir la réduction obtenue.

L'ostéosynthèse nous semblait difficilement applicable à ces fractures, à traits et fragments multiples, d'un os spongieux et friable, sur lequel le matériel de prothèse ne doit pas avoir grande prise; et, malgré les succès de Simon et Stulz, nous conservons cette opinion. N'est-il pas dit, d'ailleurs, dans une de leurs observations que l'agrafe n'a pas tenu, et ne voyons-nous pas, dans une autre, une fistule persister pendant plusieurs mois après l'ablation du matériel de prothèse? Nous pensons donc que l'ostéosynthèse est rarement indiquée en pareil cas.

Lors de notre seconde opération, au mois d'août, l'un de nous, après que le fragment thalamique enfoncé eût été relevé, voyant la brèche osseuse résultant de ce relèvement, eut l'idée de la combler au moyen de greffons ostéo-périostiques prélevés sur le squelette voisin. On réaliserait ainsi une quadruple indication : soutenir le thalamus relevé et, avec lui, l'astragale, combler la perte de substance osseuse résultant de l'écrasement des travées spongieuses du corps de l'os et rendre à celui-ci sa hauteur, rendre à la grande apophyse du calcanéum son orientation normale et, par suite, ses contacts normaux avec le cuboïde, enfin, par l'apport des greffons ostéo-périostiques, favoriser la régénération osseuse et la consolidation de la fracture.

Nous avons employé cette intervention — désenclavement des fragments et introduction sous le fragment relevé d'un lit de greffons — dans 3 cas.

Dans un quatrième, où le trait de fracture détachait la grande apophyse du calcanéum qui était remontée sous l'astragale, nous avons, après réduction, fait une arthrodèse calcanéo-cuboïdienne et bourré le sinus du tarse de greffons ostéo-périostiques.

Deniker, dans son rapport, indique cette application possible de la greffe ostéo-périostique dans les fractures du calcanéum, « pour activer la consolidation et éviter la longue période d'ostéoporose régulièrement observée dans l'évolution de ces fractures » ; mais il ne paraît envisager les greffes que comme un complément de l'ostéosynthèse et, à lire son texte, il ne semble pas que cette idée ait été, jusqu'ici, mise en pratique. Dans notre conception, au contraire, la transplantation de greffons ostéo-périostiques de comblement, après réduction à ciel ouvert de la fracture, constitue le temps essentiel, nécessaire et suffisant, du traitement des fractures par écrasement du calcanéum.

Au point de vue technique, il suffira de dire que nous employons, pour la découverte de la malléole externe et de la face externe du calcanéum, une longue incision curviligne remontant assez haut sur la jambe, et que nous n'avons jamais sectionné les tendons péroniens : avec une incision assez longue, il est facile de les récliner en avant et de les remettre en place dans leur gouttière, une fois l'intervention osseuse terminée. Le relèvement du fragment thalamique est fait au moyen d'une rugine ou d'une spatule mousse que l'on introduit dans le trait de fracture; il faut procéder par pesées successives, sans violence, sans prendre point d'appui sur le fragment inférieur qui est généralement subdivisé par des fissures et prêt à éclater ; il faut pousser le désenclavement jusqu'à la face interne de l'os. Ceci fait, on voit à la face externe du calcanéum, sous le fragment relevé, une brèche plus ou moins large, habituellement concave en haut et en avant : c'est cette brèche que l'on va combler avec des greffons ostéo-périostiques.

Jusqu'à présent, pour simplifier l'opération, nous avons prélevé les greffons sur la face superficielle de la malléole péronière qui se trouve à nu dans le champ opératoire ; nous avons toujours pu y trouver le matériel suffisant, sans compromettre la solidité de la fourche malléolaire. Peut-être vaudrait-il mieux, au début de l'intervention et avant de s'attaquer au foyer de fracture, prélever sur le tibia opposé des greffons que l'on trouverait tout prêts à mettre en place, aussitôt la fracture réduite.

Nos cas sont trop récents — les plus anciens datent de quatre mois — pour que nous puissions parler de résultats définitifs. Nos blessés sont des accidentés du travail, chez lesquels la récupération fonctionnelle est toujours lente pour des raisons qui n'ont rien de médical. D'ores et déjà, les constatations cliniques et surtout radiographiques faites chez nos opérés sont encourageantes et nous engagent à persévérer dans cette voie.

RAPPORTS

Fractures isolées des apophyses transverses lombaires, à propos de dix observations,

par M. L. Grimault,
Médecin-chef de l'hôpital des Mines et Forges d'Algrange (Moselle).

Rapport de M. P. Wiart.

Voici d'abord un résumé des dix observations de M. Grimault:

Observation I. — S..., cinquante-deux ans, mineur, est surpris le 11 janvier 1927 par un éboulement; il est relevé avec les lésions suivantes : fracture esquilleuse de la cuisse droite; fracture malléolaire du pied droit; fracture de plusieurs métacarpiens du pied droit; fracture esquilleuse compliquée de la jambe gauche; *fracture des apophyses transverses droites des 3e et 4e vertèbres lombaires.*

Revu en octobre 1928, vingt et un mois après l'accident, « il souffre toujours de son dos et ne peut encore ramasser un objet à terre sans fléchir les genoux »; il n'a pas repris son travail.

Obs. II. — L..., quarante-trois ans, mineur, est surpris, le 12 janvier 1928, par la chute de blocs de minerai dont l'un le frappe dans la région lombaire gauche et le renverse. Fracture du col du fémur droit avec engrènement; fracture bimalléolaire de la jambe gauche; *fracture des apophyses transverses droites des 2e, 3e et 4e vertèbres lombaires.*

En octobre 1928, dix mois après l'accident, « il se plaint toujours de douleurs dans la région lombaire; il ne peut qu'avec difficulté se courber en avant et les mouvements de latéralité du tronc sont très douloureux; il existe toujours des douleurs irradiées dans l'aine ». N'a pas repris son travail.

Obs. III. — J..., quarante-cinq ans, mineur, est blessé le 3 février 1928 par la chute d'un énorme bloc de minerai. *Fracture des apophyses transverses droites des 1re, 2e, 3e et 4e vertèbres lombaires.*

En octobre 1928, neuf mois après l'accident « il se plaint encore d'éprouver de vives douleurs dans la région lombaire qui ne lui permettent de faire aucun travail ».

Obs. IV. — F..., vingt-sept ans, mineur, est pris, le 15 février 1928, sous un éboulement. *Fracture des apophyses transverses droites des 1re, 2e, 3e et 4e vertèbres lombaires et fracture de l'apophyse transverse de la 1re lombaire.*

En octobre 1928, neuf mois après l'accident « il est obligé de porter un corset orthopédique et n'a pas encore travaillé ».

Obs. V. — J..., trente-trois ans, mineur, est surpris par un éboulement le 28 mars 1928. Fracture bimalléolaire de la jambe droite; fracture du péroné gauche; luxation du semi-lunaire droit avec énucléation; *fracture des apophyses transverses droites des 2e et 3e vertèbres lombaires.*

En octobre 1928, huit mois après l'accident « il se plaint toujours de douleurs dans la région lombaire. Les douleurs sont exagérées par les mouvements de flexion et de latéralité du tronc qui sont néanmoins possibles. Il a repris son travail le 1er août 1928 ».

Obs. VI. — Z..., trente-cinq ans, mineur, est renversé, le 23 avril 1928, par un gros bloc de minerai. *Fracture de l'apophyse transverse droite de la 3e vertèbre lombaire.*

En octobre 1928, huit mois après l'accident « il est guéri et a repris son travail normal ».

Obs. VII. — R..., vingt-neuf ans, mineur, est blessé le 7 mai 1928 par la chute d'un bloc de minerai. *Fracture des apophyses transverses gauches des 1re, 2e, 3e et 4e vertèbres lombaires.*

En octobre, six mois après l'accident « il se plaint toujours de douleurs dans la région dorso-lombaire, quoiqu'il porte un corset plâtré qui a été renouvelé à plusieurs reprises. Sans corset de maintien, il serait incapable de marcher sans éprouver de vives douleurs ».

Obs. VIII. — R..., trente ans, mineur, est blessé le 3 mai 1928 par la chute d'un bloc de minerai sur le dos. *Fractures des apophyses transverses gauches des 2e et 3e vertèbres lombaires.*

« Il a repris son travail le 4 juillet. En octobre, il peut exécuter tous les mouvements du tronc avec aisance et sans douleur; aucune irradiation douloureuse ».

Obs. IX. — M..., quarante-quatre ans, mineur, est blessé le 29 juin 1928 par la chute d'un bloc de minerai sur le dos. *Fracture des apophyses transverses gauches des 1re, 2e, 3e et 4e vertèbres lombaires.*

En octobre 1928, trois mois après l'accident « il souffre toujours de la région lombaire; il peut néanmoins se baisser, ramasser un objet à terre sans fléchir les genoux, mais ce mouvement réveille des douleurs assez vives. Les mouvements de latéralité du tronc sont douloureux et très limités; il existe des irradiations douloureuses vers l'aine et les bourses à gauche. Ne travaille pas encore ».

Obs. X. — F..., quarante-cinq ans, manœuvre, est heurté violemment dans le dos, le 4 août 1928, par un wagonnet vide.

Fracture des apophyses transverses gauches des 5 vertèbres lombaires.

Les réflexions que suggèrent ces observations touchent à divers points de l'histoire de ces fractures.

Leur fréquence d'abord. Elle est relativement très grande au moins chez les ouvriers mineurs. M. Grimault a pu recueillir ses dix observations entre janvier 1927 et août 1928, et neuf de ses blessés sur dix ont été victimes d'accidents de mines.

Ensuite, *la proportion relativement très élevée des fractures de plusieurs apophyses*. Six fois sur dix, en effet, il y a eu 3 apophyses, au moins, de fracturées. Bien plus, les variétés anatomiques réputées comme étant les plus rares se trouvent être, dans cette série, les plus fréquentes. Ainsi la fracture des apophyses transverses des 4 premières vertèbres lombaires m'avait paru exceptionnelle, puisqu'au cours de recherches bibliographiques effectuées en 1925 je n'en avais trouvé que

3 cas sur 60. Or, dans les dix observations de M. Grimault, il y en a 5, 2 à gauche et 3 à droite, dont une compliquée d'une fracture de l'apophyse gauche de la première lombaire. Et, à ces 5 cas de fracture des apophyses transverses des quatre premières lombaires, il faut ajouter 1 cas plus exceptionnel encore de fracture des apophyses des 5 vertèbres lombaires.

Sur *l'évolution anatomique et la consolidation* de ces fractures, les faits de M. Grimault nous apportent quelques renseignements intéressants. Je vous ai présenté, en 1925, une radiographie montrant nettement que la consolidation de ces fractures pouvait se faire par un cal osseux. Il y a quelques mois, nous pouvions voir, sur une radiographie que nous communiquait M. Guillemin, l'existence de cals osseux sur 4 des 5 apophyses fracturées. M. Grimault a constaté cette même consolidation par des cals osseux chez 4 de ces blessés; tantôt, le cal était volumineux; tantôt, au contraire, la consolidation s'était faite « sans cal volumineux ni exubérant ».

Le *pronostic* des fractures des apophyses transverses dépendrait beaucoup, si l'on en croit Herndon, du mécanisme de leur production. En cas de fractures directes où 1 seule apophyse, 2 tout au plus, sont brisées, l'évolution serait favorable et la durée moyenne de l'incapacité de travail de trois mois. Dans les *fractures de cause musculaire*, au contraire, où le nombre des apophyses fracturées est de 3, 4 ou 5 et le déplacement des fragments souvent considérable, la durée moyenne de l'incapacité de travail atteindrait six mois et des séquelles douloureuses pourraient la prolonger beaucoup plus.

Les observations de M. Grimault ne confirment pas entièrement cette notion de la bénignité des fractures supposées directes. Si, dans son unique cas de fracture d'une seule apophyse, la guérison a été rapide et complète, de ses trois blessés atteints de fracture de deux apophyses, un seul est complètement guéri; le second a bien repris son travail, mais il conserve « des douleurs dans la région lombaire, exagérées par les mouvements de flexion et d'extension du tronc qui sont néanmoins possibles »; et le troisième — fracture des 3e et 4e apophyses — blessé en janvier 1927 et revu en octobre 1928, « souffre toujours de son dos et ne peut ramasser un objet à terre sans fléchir les genoux; il ne travaille pas encore ».

Quant aux résultats éloignés des fractures de 3, 4 ou 5 apophyses, ils ont été constamment mauvais; aucun des blessés n'a repris son travail. Ils souffrent tous de violentes douleurs lombaires; ils ont de la difficulté à se courber en avant et les mouvements de latéralité sont très douloureux; l'un ne peut se passer d'un appareil orthopédique et un autre « sans corset de maintien serait incapable de marcher sans de vives douleurs ».

A quoi peut-on attribuer d'aussi mauvais résultats éloignés et comment les expliquer?

Contrairement à ce que disent Kennedy et Herndon, ce n'est pas, au moins dans la série qui nous occupe, *à l'absence ou à l'insuffisance du traitement*. Tous les blessés ont gardé longtemps le repos absolu au lit et,

chez les six qui étaient atteints de fractures de nombreuses apophyses, il a été suivi de l'application de corsets plâtrés et d'appareils orthopédiques de maintien. Comme le dit M. Grimault, « le traitement par l'immobilisation au lit et par les appareils plâtrés est donc nettement insuffisant » pour parer aux troubles douloureux ultérieurs.

L'étendue du déplacement des fragments peut-elle être incriminée? L'étude des radiographies que nous a communiquées M. Grimault semblerait en faire douter. Une de ses radiographies montre des fractures des 4 premières apophyses à droite et de la première à gauche consolidées « sans cal volumineux ou exubérant et avec des déplacements insignifiants ». Et pourtant, le blessé, huit mois après l'accident, se plaignait toujours de vives douleurs qui le rendaient incapable de tout travail et l'obligeaient à porter un appareil orthopédique.

Il semble bien, par contre, que le *niveau de la vertèbre atteinte* ait une importance considérable. Dans les 7 cas où la 4e vertèbre lombaire a été intéressée, les blessés ont présenté des accidents douloureux tardifs. La fracture de la 5e doit, *a fortiori*, avoir les mêmes conséquences, mais, dans la série de M. Grimault, je n'en trouve qu'un cas associé à la fracture des 4 autres apophyses.

Afin de donner quelque appui à cette hypothèse, j'ai pris soin de rechercher quelles étaient les vertèbres lésées dans les cas où l'on est intervenu chirurgicalement pour des douleurs lombaires rebelles attribuées à des fractures anciennes d'apophyses transverses. Je n'ai trouvé, à vrai dire, parmi ces cas opérés, que trois cas de fracture indiscutable; or, deux fois c'étaient la 4e et, une fois, la 5e apophyse lombaire qui avaient été fracturées.

D'autre part, les deux observations qui nous ont été communiquées ici, en 1925 et 1928, par MM. Barthélemy et Guillemin plaident en faveur de notre thèse. Leurs blessés, qui conservaient, trois ans après leur accident, de violentes douleurs, étaient atteints l'un de fracture des 3e, 4e et 5e apophyses lombaires et l'autre de fracture des quatre premières apophyses.

On est donc en droit de supposer que ce sont surtout — sinon exclusivement — les fractures des deux dernières apophyses lombaires qui se compliquent d'accidents douloureux persistants et rebelles.

Cela s'explique d'ailleurs tout naturellement si l'on accepte, pour la pathogénie de ces accidents tardifs, les données aujourd'hui classiques. « Tous ces syndromes douloureux sont la manifestation de lésions de névrite plus ou moins intense. La cause déterminante en est la compression ou l'irritation du tronc nerveux sous-jacent par le tissu osseux d'un fragment offensant ou d'un cal exubérant ». Cette compression, ou cette irritation, est, en principe, favorisée par les rapports de voisinage qui existent entre nerfs lombaires et apophyses transverses. Le fait que ces rapports sont plus intimes au niveau de la 4e et tout à fait étroits au niveau de la 5e lombaire (Chaton et Bonniot) suffit à expliquer et à justifier la très grande fréquence — la constance même, si l'on considère la seule série de M. Grimault — des accidents douloureux tardifs dans les fractures de ces apophyses.

De la pathogénie qui précède découle le seul traitement à opposer à ces accidents : la résection des apophyses fracturées. M. Grimault ne l'a pratiquée dans aucun de ses cas; je l'engage vivement à y avoir recours s'il en a la possibilité et je lui demande de nous apporter ici les résultats qu'il en aura obtenus.

Aujourd'hui, je vous propose de le remercier de ses intéressantes observations et de vous souvenir de son nom lors des prochaines élections de membre correspondant national.

Infection puerpérale post partum. *Hystérectomie abdominale subtotale. Thrombophlébite pelvienne. Ligature des deux veines iliaques primitives par voie sous-péritonéale. Guérison,*

par MM. **Ferrari**, **Houël** et **Jahier** (Alger).

Rapport de M. R. Proust.

MM. Ferrari, Houël et Jahier nous ont envoyé une observation d'infection puerpérale *post partum*, dont l'intérêt réside, à mon avis, non pas dans l'hystérectomie abdominale subtotale dont les indications sont actuellement bien établies, mais dans les résultats obtenus par la ligature des deux veines iliaques primitives, et qui ont été excellents.

Je me permets de vous rappeler qu'il y a quelques années, en vous rapportant ici une observation de mon élève et ami Maurer, j'ai insisté sur l'avenir qui me semblait réservé à la ligature de la veine iliaque dans les thrombophlébites accompagnant les infections d'origine utérine. Il s'agissait alors d'infection non pas *post partum*, mais *post abortum*. Je dois dire que je n'ai pas été suivi par la grande majorité de la Société. En particulier, quand je rapportai[1] un cas de ligature unilatérale, mon ami Lecène, avec juste raison, me fit observer qu'il était difficile de choisir le côté et que seule la ligature bilatérale ou de la veine cave avait une indication rationnelle, tout en faisant des réserves sur son exécution.

Il s'agit d'une double ligature des veines iliaques primitives faite par voie sous-péritonéale à cause de l'infection de la plaie d'hystérectomie abdominale qui contre-indiquait la ligature transpéritonéale. L'opération s'est facilement effectuée et le résultat fut que les nombreux frissons et signes alarmants de type embolique qui existaient avant la ligature dispa-

1. Ligature de la veine iliaque primitive gauche pour infection puerpérale, par A. Maurer. Rapport par R. Proust. *Bull. et Mém. de la Soc. de Chir.*, 5 mars 1924, p. 343.

rurent immédiatement. Il est à noter que malgré la double ligature des veines iliaques primitives les auteurs n'ont pas constaté d'œdème des membres inférieurs.

Je crois que cette observation vient à l'appui des indications de la ligature des veines iliaques dans les cas de thrombo-phlébite, et j'ajoute que devant la simplicité au point de vue circulatoire de ces ligatures j'estime qu'on peut les conseiller comme pratiquement raisonnables dans les cas où le diagnostic de thrombo-phlébite pelvienne accompagnée de frissons et d'embolie est posé. Par goût je préfère la voie transpéritonéale, mais je reconnais qu'il peut y avoir des indications de nécessité.

Voici dans ses différents détails l'observation de MM. Ferrari, Houël et Jahier :

Mme C..., primipare, accouche à terme le 28 décembre 1924. Le travail est un peu lent et oblige, pour souffrance du fœtus, à une extraction au forceps (au détroit inférieur). L'enfant est vivant, de poids moyen.

Pour inertie utérine, le médecin traitant pratique, après trois quarts d'heure d'attente, la délivrance artificielle : le placenta est vérifié intact, les membranes sont dilacérées.

Suture du périnée déchiré par trois points.

Le soir même, la température est de 38°. Injection de 10 cent. cubes de sérum antistreptococcique.

Le lendemain 38°5 le matin, 39°5 le soir. Apparition d'un gros placard d'urticaire au niveau de l'injection de sérum. Pouls 120.

Le 30, les lochies sont fétides, la fièvre persiste. Pouls 120. L'un de nous voit la malade. Il existe une éruption urticarienne sur les membres inférieurs, des arthralgies, une adénite sérique du volume d'une grosse amande. Le pouls est de 135.

L'utérus est un peu gros, son col est perméable.

Le cathétérisme ramène une quantité importante de pus. Mise en place d'un drain de Croisier dans l'utérus. Injection intra-utérine au Tarnier fort, trois fois par jour. Ovules vaginaux à l'Iodéol. Huile camphrée 10 cent. cubes. Adrénaline, XXX gouttes. Vin de Trousseau, deux cuillerées par jour. Électrargol intraveineux, 10 cent. cubes.

Ce traitement sera continué les jours suivants. La température reste irrégulièrement élevée, le pouls rapide malgré que la réaction sérique ait disparu au bout de quarante-huit heures.

Le 31 décembre, abcès de fixation à la cuisse gauche.

Les 1er, 2, 3, 4 janvier, apparition d'un frisson quotidien, à des heures variables : l'état reste grave.

Le 5 janvier, la malade est transportée à Alger.

Nous faisons immédiatement pratiquer une hémoculture qui restera négative, un dosage d'urée dans le sang (0 gr. 30), une formule leucocytaire (98 p. 100 de polynucléaires). Il y a deux frissons dans la journée.

Nous pratiquons une immuno-transfusion de 300 cent. cubes de sang citraté auquel nous ajoutons *in vitro* 1/4 de cent. cube de vaccin antistreptococcique. L'écoulement lochial est fétide quoique minime, le volume de l'utérus est à peine supérieur à la normale.

Le 6 janvier, même état, deux frissons.

La persistance des accidents malgré le traitement mis en œuvre, le volume de l'utérus qui ne semble pas indiquer une rétention nous porte à penser que l'infection a déjà dépassé la muqueuse utérine et qu'il y a lieu de pratiquer l'hystérectomie.

Nous nous décidons pour la voie haute dans le but précis de vérifier l'intégrité des veines du bassin, les frissons répétés nous faisant craindre la constitution d'une thrombophlébite pelvienne.

Le 7 janvier, à 12 heures, la température étant de 40°5, le pouls à 120, sous anesthésie générale à l'éther, la laparatomie est pratiquée : après vérification, par le palper, de l'intégrité des veines du bassin, nous pratiquons une hystérectomie subtotale, avec drainage vaginal au moyen d'un gros drain passant à travers le col perméable.

Péritonisation soignée et par précaution mise en place d'un tamponnement à la Mikulicz.

Fermeture de la paroi au fil de bronze.

Puis, dans le but de combattre le choc opératoire, transfusion sur la table d'opération de 300 cent. cubes de sang citraté. La malade est ramenée dans son lit, avec un pouls bien frappé à 96. La journée est bonne, mais dans la nuit apparaît une dilatation aiguë de l'estomac enrayée par un lavage.

Le 8 janvier, la malade est transformée : la température n'atteint 39° qu'un moment, le pouls reste à 100. Pas de frisson.

Le 9, après une excellente journée où la température reste aux environs de 37°, apparition dans la nuit d'un grand frisson avec 40°5.

Peu après, nous notons une récidive des accidents d'urticaire géante et des arthralgies.

Cette nouvelle réaction sérique ne dura que quarante-huit heures. Nous remplaçons dans le traitement l'électrargol par la septicémine à dose de 10 cent. cubes intraveineux par jour.

Dès lors, et malgré un état général relativement bon, apparaissent tous les jours de grands frissons d'abord, un par jour, puis, à partir du 13, deux dans la journée à des heures variables.

Le 17, le Mikulicz est enlevé et la plaie partiellement désunie suppure.

A partir de ce jour, nous pouvons constater un peu d'empâtement du cul-de-sac postérieur, du cul-de sac vaginal gauche, avec douleur légère à la palpation profonde de la fosse iliaque gauche.

Le 18, avec un grand frisson, douleur thoracique brusque, dyspuée, affolement du cœur, mais pas d'expectoration. Il s'agit là néanmoins, à n'en pas douter, d'une embolie pulmonaire.

Les jours suivants, les frissons augmentent de fréquence et d'intensité : toutefois, dans l'intervalle, la malade peut se nourrir et se sent très bien. Cette euphorie et cette conservation de l'état général contrastent étrangement avec l'intensité des phénomènes de choc qui conditionnent le frisson.

Devant ce tableau clinique, nous pensons à la constitution d'une thrombophlébite pelvienne et à l'opportunité d'une ligature veineuse en aval.

Le 21 janvier, une hémoculture faite dans l'intervalle des frissons reste négative. Le taux de l'azotémie est satisfaisant, seules nous retiennent les conditions de septicité de la paroi.

Le 22, les frissons se succèdent presque sans arrêt.

Devant l'allure de gravité rapidement croissante de l'infection, devant le fait que, le 22 encore, une douleur thoracique brutale avec dyspnée marqua une nouvelle embolie pulmonaire, nous décidons d'intervenir pour porter sur les veines iliaques primitives une ligature, barrage contre la pyohémie.

Le 23, sous anesthésie générale à l'éther, l'opération est conduite de la façon suivante :

Après nettoyage soigné de la portion désunie de la plaie opératoire, nous plaçons trois fils métalliques pour en rapprocher les bords (comme pour une suture secondaire), en ayant soin de placer sous la suture un drain moyen qui vient sortir dans la plaie à sa partie inférieure.

Pansement au leucoplaste servant ainsi d'isolant.

Désinfection des téguments à l'éther et à la teinture d'iode.

Nous suivons fidèlement pour la découverte des deux veines iliaques primitives la technique décrite par Farabeuf pour la découverte de l'artère iliaque primitive.

Les deux veines sont rapidement découvertes et liées au catgut chromé n° 2. Suture de la paroi en deux plans : musculaire au catgut n° 3 et cutané avec agrafes de Michel.

Pas de drainage. Pansement au leucoplaste qui sera maintenu jusqu'à l'enlèvement des agrafes au dixième jour afin d'isoler les deux lignes de suture de la plaie médiane infectée.

Dès l'opération, le tableau présenté par notre malade change : il n'y eut plus de frisson, sauf un léger le 26 janvier, coïncidant avec la constitution d'un gros abcès au niveau de l'injection de térébenthine. Cet abcès est incisé le 29 janvier.

Au dixième jour, les adhésifs recouvrant les plaies de la deuxième intervention sont enlevés ainsi que les agrafes : la réunion se fait par première intention.

Il se constitue au niveau des injections d'huile camphrée une collection incisée le 4 février.

Pendant toute cette période, l'induration qui occupait le cul-de-sac gauche n'a jamais montré de fluctuation.

D'ailleurs, à partir du 8 février, elle s'est progressivement résorbée et, à la date du 20, il n'y en a plus trace.

La malade se lève guérie complètement le 25.

Il n'y a jamais eu à aucun moment d'œdème des membres inférieurs.

L'observation de notre malade présente, croyons-nous, plusieurs points intéressants.

Tout d'abord, nous avons hésité avant de nous résoudre à pratiquer l'hystérectomie : l'accord n'est encore pas fait sur cette question et les indications opératoires ne sont pas encore assez nettement posées pour autoriser sans discussion le chirurgien à enlever un utérus infecté.

Dans le cas de notre malade, nous avons basé notre décision sur les signes suivants : persistance de la fièvre, fréquence de plus en plus grande des frissons, accélération progressive du pouls, altération de l'état général et surtout hémoculture négative avec azotémie à 0,30.

L'infection grave étant encore localisée à la matrice, l'hystérectomie paraissait indiquée du fait que l'utérus semblait vide mais restait gros et suppurant.

L'hystérectomie décidée, restait à choisir la voie d'accès.

Après avoir envisagé la voie vaginale comme étant la plus naturelle, la mieux indiquée en général, nous l'avons abandonnée pour deux raisons : la première, c'est que la déchirure du périnée avait été infectée, les fils de suture avaient lâché et nous aurions été ainsi amenés à opérer dans le voisinage de ce foyer septique au risque d'ensemencer le péritoine à l'ouverture des culs-de-sac.

En second lieu, nous voulions vérifier l'état des veines utérines utéro-ovariennes et hypogastriques et nous ne pouvions le faire efficacement par la voie vaginale.

Nous avons donc opté pour la voie abdominale en décidant d'avance de placer un grand Mikulicz à la manière de J.-L. Faure.

En outre, nous avions décidé de pratiquer une hystérectomie subtotale : le col, en effet, se présentait au spéculum avec un aspect rouge, saignant, en un mot ne semblait pas infecté.

De plus, l'hystérectomie subtotale, à notre avis, était indiquée en pareil cas comme plus facile, d'une exécution plus rapide que la totale.

Du reste, pratiquement, l'hystérectomie que nous avons faite se ramenait presque à une totale puisque, la section pratiquée, il ne restait plus qu'une portion du col très petite, mobile, très dilatée et qui nous permit la mise en place d'un drain vaginal de gros calibre fixé au col par quatre points aux points cardinaux.

Différentes coupes pratiquées sur l'utérus après l'opération nous montrèrent

une paroi musculaire épaissie, infiltrée, œdématiée en certains points, mais pas d'abcès. Nous n'avons pas fait pratiquer d'examen histologique, et c'est là une lacune de notre observation.

La malade supporta très bien l'intervention et les suites immédiates nous permettaient tous les espoirs.

Plus tard, l'infection de la plaie opératoire pouvait à la rigueur expliquer la fièvre mais non les frissons qui réapparurent le 9 janvier.

Dès lors, le problème se posait à nouveau aussi angoissant qu'avant l'hystérectomie ; le traitement médical fut repris.

Mais de nouveaux signes apparurent qui allaient nous éclairer sur la cause de la fièvre et des frissons et nous faire envisager un nouveau traitement chirurgical.

Ce fut, en premier lieu, un empâtement douloureux du cul-de-sac latéral gauche, propagé rapidement au postérieur et à droite, formant ainsi un fer à cheval comprenant dans sa concavité le moignon cervical.

Nous avions pensé tout d'abord à une infection du paramètre et nous nous attendions à la formation d'une collection purulente.

Il n'en fut rien, l'empâtement persista toujours aussi dur et s'étendit vers les parois pelviennes.

Les signes alarmants (douleur thoracique, angoisse, dyspnée, affolement du cœur) présentés par la malade le 18 et le 22 janvier et qui ressemblaient fort bien à des accidents emboliques, malgré l'absence d'expectoration et de signes stéthoscopiques, nous firent penser que l'empâtement que nous suivions depuis plusieurs jours était plutôt conditionné par une thrombophlébite pelvienne.

La question de la ligature se posait donc dès le 18 janvier. Mais la présence de la plaie opératoire suppurante nous désarmait pour la voie transpéritonéale. De plus, le voisinage de cette plaie n'était pas sans danger, même pour la voie latérale sous-péritonéale.

Cependant, la nouvelle embolie du 22 janvier, les fusions répétées plusieurs fois par jour et de nouveau l'altération de l'état général et une hémoculture encore négative nous déterminèrent à opérer malgré les conditions défavorables.

La ligature des deux veines iliaques primitives par voie sous-péritonéale nous parut très facile et nous avons pu la pratiquer rapidement.

La fièvre présentée par la malade après l'intervention peut s'expliquer par les deux abcès signalés dans l'observation : les frissons disparurent et la malade guérit.

Tels sont, à notre avis, les points intéressants de notre observation. En résumé, notre malade a fait une infection puerpérale *post partum* qui, malgré un traitement médical institué assez tôt, semblait s'aggraver.

C'est ce qui nous détermina à pratiquer une laparotomie afin de vérifier d'abord l'état des veines du bassin, car nous étions hantés déjà par la thrombophlébite pelvienne et nous n'avons pratiqué l'hystérectomie qu'après avoir constaté que les veines du pelvis, apparemment du moins, étaient indemnes.

La thrombophlébite, qui s'est développée dans la suite, existait-elle déjà lors de la première intervention? L'exploration des veines hypogastrique et utéro-ovarienne fut négative. S'est-elle développée secondairement? C'est possible. Nous pensons cependant qu'elle était amorcée déjà dans les plexus péri-utérins et qu'elle s'est propagée dans la suite en se manifestant par l'empâtement signalé et les deux incidents thoraciques présentés par la malade les 18 et 22 janvier.

Mais, bien qu'au cours de la seconde intervention nous n'ayons pas recherché et par conséquent pas constaté l'obstruction des veines en amont du point des iliaques primitives où nous avons fait porter la ligature, nous croyons que l'existence de la thrombophlébite ne fait aucun doute et que notre seconde intervention, de ce fait, était légitime malgré les conditions défavorables,

voire même périlleuses, dans lesquelles nous nous trouvions pour l'exécuter.

Nous nous sommes reproché de ne pas avoir profité de la laparotomie pour pratiquer la ligature des veines hypogastriques avant l'hystérectomie.

L'observation de notre malade prouve que la thrombophlébite peut se développer après l'hystérectomie.

Et l'on peut dès lors poser la question de l'opportunité de la ligature préventive, prophylactique, des veines hypogastriques avant l'hystérectomie.

Ce n'est pas sur ce seul cas que la question peut être tranchée, mais si d'autres faits venaient confirmer notre hypothèse une autre question se poserait encore : celle de la voie à employer pour l'hystérectomie pour infection *post partum* ou *post abortum*. Ces faits feraient pencher la balance en faveur de la voie haute.

Je vous propose de publier cette observation dans notre Bulletin et de remercier MM. Ferrari, Houël et Jahier de l'intéressant travail qu'ils nous ont envoyé.

M. Ch. Dujarier : Je crois que les grosses ligatures veineuses ne sont pas toujours innocentes. J'ai eu deux accidents à la suite de la ligature de la veine fémorale au-dessous de l'arcade. Dans le cas le plus grave où une ligature latérale avait en réalité obturé la veine fémorale, j'ai eu du sphacèle du pied, et ai dû amputer la jambe. Je veux bien que ces accidents soient assez rares, mais ils engagent tout de même à être circonspect dans la ligature des gros troncs veineux.

M. Proust : Je répondrai à mon ami Dujarier que je crois que dans ses deux observations de plaies suivies de ligature de la veine fémorale il a dû se présenter un facteur spécial de gravité. En tout cas, j'ai présentes à la mémoire trois observations de ligature unilatérale de la veine iliaque primitive. Dans ces cas, il y eut un peu de stase veineuse, mais légère, et reconnaissable seulement à la comparaison avec le côté non opéré. Au contraire, la ligature de l'artère correspondante m'a semblé terriblement dangereuse, et j'ai observé un cas de gangrène presque totale du membre inférieur, alors que sur trois ligatures de l'artère iliaque externe j'ai eu deux guérisons complètes, et, dans le troisième cas, quelques troubles de circulation au milieu du pied.

Quant à la ligature des veines iliaques, je considère qu'il faut la réserver aux cas très graves dans lesquels la vie est immédiament en danger. Mais, sous ces réserves, je crois que c'est une opération susceptible d'arrêter brusquement la pyohémie et devant laquelle on ne doit reculer par crainte de troubles circulatoires évidemment possibles, mais dont l'échéance est loin d'être fatale.

Deux cas de cancer de l'utérus. Hystérectomie élargie. Mikulicz. Guérison,

par M. L. Grimault (Algrange, Moselle).

Rapport de M. R. Proust.

M. le Dr Grimault nous a envoyé deux observations de cancer de l'utérus traités par hystérectomie élargie suivie de Mikulicz. Dans le rapport dont vous m'avez chargé, je ne vais pas reprendre cette question du Mikulicz sur laquelle mon maître et ami J.-L. Faure a déjà plusieurs fois attiré l'attention. Je crois que nous sommes tous d'accord maintenant pour admettre que son emploi, souvent sauveur, doit être limité aux opérations abdominales faites au milieu de tissus très infectés, qu'il est impossible d'exclure ou de péritoniser parfaitement et dans les opérations pour cancer de l'utérus, qui le plus habituellement doivent être considérées comme des interventions en milieu très septique, et pour lesquelles la péritonisation haute est parfois difficile. Il est du reste incontestable que la mortalité du Wertheim s'est sensiblement abaissée entre les mains d'opérateurs divers depuis l'utilisation du Mikulicz, et de cette indication particulière nous devons être reconnaissants à J.-L. Faure.

Aussi, je crois qu'il est juste de noter au passage les preuves nouvelles qu'on nous apporte de ses avantages, et c'est pour cela que je vous expose les deux observations de M. Grimault.

Voici les deux observations :

Observation I. — *Cancer de l'utérus. Opération de Wertheim. Mikulicz. Guérison.*

Mme St...(Catherine), cinquante-deux ans, ne présente rien à signaler dans ses antécédents : ses parents sont morts très âgés, elle a deux frères et une sœur en bonne santé. Cette femme n'a jamais fait de maladie. Mariée à vingt-sept ans, n'a pas fait d'avortement, a eu 5 grossesses, les 3 dernières terminées par des accouchements très laborieux. Les 5 enfants sont vivants, le plus jeune a quinze ans.

Cette femme a été réglée régulièrement et normalement jusqu'en juin 1926. Un an après la ménopause, en juin 1927, elle a commencé à perdre du sang : ces métrorragies se produisaient brusquement, sans motif. L'une des plus abondantes est survenue au moment où elle faisait des efforts de défécation. Entre les hémorragies, elle perdait continuellement un liquide rosé, très odorant.

Sentant ses forces décliner, elle consulte, le 2 février 1928, le Dr Peiffer qui soupçonne un cancer de l'utérus et conseille une opération. Cette femme entre à l'hôpital d'Algrange le 6 février 1928.

Lorsque nous l'examinons, elle présente, à n'en pas douter, tous les signes d'un cancer du col de l'utérus; le col est le siège d'une ulcération végétante, qui saigne au moindre contact, cette ulcération occupe tout le pourtour de l'orifice du col, mais surtout la lèvre droite qui est en partie détruite.

Au toucher vaginal, nous constatons que le col est dur, cartonné, que

l'utérus est bien mobile, non augmenté de volume; on ne sent pas d'empâtement dans les culs-de-sac.

L'état général de la malade est altéré; elle est amaigrie, la physionomie est pâle, les téguments ont une coloration jaune.

Le 7 février, nous faisons une biopsie du col qui est adressé à M. le Dr Oberling, de Strasbourg. Il nous a envoyé l'histo-diagnostic suivant : « Cancer du col utérin; au point de vue histologique, il s'agit d'un épithélioma du type basocellulaire des muqueuses. Mitoses très nombreuses ».

Nous proposons à la malade une hystérectomie totale qui est acceptée. Mais, auparavant, il est nécessaire de faire certains préparatifs : cette femme présente de nombreuses dents et racines cariées qui entretiennent une suppuration alvéolo-dentaire très marquée, Nous enlevons sous anesthésie générale environ 15 dents et racines, et nous profitons du retard occasionné par les soins de la bouche pour désinfecter l'ulcération du col au moyen de tamponnements vaginaux à la glycérine ichtyolée. Nous remontons aussi la tension artérielle un peu défaillante par la prise, pendant plusieurs jours, de quelques gouttes de digitale.

Le 22 février, la malade nous paraissant dans les meilleures conditions requises, nous procédons à l'hystérectomie totale élargie. en suivant la technique opératoire décrite par M. J.-L. Faure.

Anesthésie générale au mélange éther-chloroforme-chlorure d'éthyle (Dr Chorcovitch, aide Dr Wilwertz). Longue laparotomie médiane, excision des annexes, libération utéro et vagino-sacrés ; section du vagin. Après une hémostase soignée, nous faisons la péritonisation de la tranche vaginale qui est ourlée en avant, au péritoine vésical et en arrière au péritoine du cul-de-sac de Douglas.

Après examen de l'espace cellulo-pelvien qui ne découvre aucun ganglion néoplasique, nous faisons une péritonisation hermétique et complète du petit bassin. Cette péritonisation est facile, parce que nous avions pris soin de sectionner le péritoine vésico-utérin très haut sur l'utérus pour en avoir ainsi un lambeau important.

Cette ligne de suture péritonéale est recouverte d'un sac de Mikulicz dans lequel nous introduisons trois longues mèches mollement tassées. Gros drain dans le Douglas en arrière du sac. Suture de la paroi abdominale en trois plans en ne laissant que l'orifice nécessaire au passage du drain et du sac. Deux fils d'attente sont placés à l'endroit où la paroi reste béante.

Les soins post-opératoires ont été faits avec la plus grande minutie par une sœur-infirmière, très expérimentée. Le soir de l'intervention, le choc opératoire avait disparu, le pouls était à 118, bien frappé; la température à 37°4; cette température a oscillé entre 37 et 37°6 pendant quatre jours, pour retomber ensuite à la normale.

Dès le lendemain de l'opération, émission de gaz par l'anus, le deuxième jour, selles copieuses, le ventre est plat et souple. Le troisième jour, état général excellent, la malade réclame à manger et exige un beefteack qu'elle digère bien.

Le 29 février, nous retirons les trois mèches du Mikulicz; le 2 mars, supression du sac, ligature des deux fils d'attente.

Le 3, suppression du drain; le 4, la malade s'assied facilement dans son lit; le 6, elle se lève pour la première fois.

Le 9, ablation des fils et le 13, vingt jours après l'opération, la malade quitte l'hôpital avec une cicatrice bien fermée, une paroi abdominale solide, sans éventration. Elle peut se lever et marcher facilement.

Obs. II. — *Cancer du col utérin. Hystérectomie élargie. Mikulicz. Guérison suivie depuis un an.*

Mme H... (Catherine), cinquante-six ans, nous est adressée à l'hôpital

d'Algrange, le 28 avril 1927, par M. le Dr Veber, avec le diagnostic de cancer de l'utérus, pour faire une biopsie du col. M. Veber nous signale que cette femme, qui a été ménopausée à quarante-quatre ans (il y a douze ans), saigne depuis deux mois, qu'elle a des pertes nauséabondes et que le col utérin est dur, ulcéré, bourgeonnant.

L'examen de l'utérus nous montre en outre qu'il n'est pas augmenté de volume et qu'il est bien mobile; l'état général est bon. Nous faisons une biopsie du col et les fragments sont envoyés à M. le Dr Oberling, dont voici la réponse : « Au point de vue histologique, il s'agit d'un épithélioma partiellement spino-cellulaire, lymphangite cancéreuse ».

Cette femme, qui avait quitté l'hôpital, y rentre le 11 mai 1927 et, le 13, nous faisons l'opération de Wertheim, sous anesthésie générale au mélange de Schleich et avec l'aide du Dr Wilwertz : laparotomie médiane remontant très haut, excision des annexes, libération utéro et vagino-vésicale, recherche des uretères, ligature des utérines, section des ligaments utéro et vagino-sacrés, section du vagin. Après hémostase soignée, la tranche vaginale est ourlée au péritoine voisin.

Recherche négative de ganglions dans l'espace cellulo-pelvien. Péritonisation complète du petit bassin. Sur la ligne de suture péritonéale, nous étalons un sac de Mikulicz dans lequel nous introduisons plusieurs mèches. Gros drain dans le Douglas. Suture partielle de la paroi en trois plans. Nous plaçons, en outre, deux fils d'attente sur la paroi, à l'endroit laissé béant.

L'opération est bien supportée : choc opératoire peu prononcé, aucune élévation thermique. Les suites opératoires n'ont été troublées que par des vomissements assez tenaces et qui n'ont cédé qu'après un lavage de l'estomac le quatrième jour.

Ce sont ces efforts de vomissements qui ont produit un petit incident sans gravité : le lendemain de l'opération, en ouvrant le pansement, nous avons constaté qu'une anse intestinale avait été chassée au dehors, au-dessus du sac. Cette anse a été réintégrée, nous avons retiré quelques mèches du sac et lié un des fils d'attente pour éviter la reproduction de cet incident.

Le 18, ablation des mèches et ligature du deuxième fil d'attente; le 21, ablation du sac; le 23, le drain est supprimé; le 25, les fils sont enlevés, la plus grande partie de la plaie opératoire s'est cicatrisée par première intention, il ne reste plus, qu'à l'endroit du sac, une petite plaie peu profonde dont nous rapprochons les bords avec du leucoplaste. La cicatrisation de cette plaie s'est faite rapidement et dans de bonnes conditions.

Le 30 mai, dix sept jours après l'opération, la malade, complètement guérie, s'est levée pour la première fois : la plaie opératoire est complètement cicatrisée ; l'appétit est excellent; toutes les fonctions digestives se font normalement. La malade quitte l'hôpital le 3 juin 1927 en parfait état. Nous avons eu l'occasion de la revoir dernièrement, près de un an après l'opération : elle est toujours en parfaite santé, n'éprouve aucun trouble.

Elle présente une éventration au niveau de sa cicatrice abdominale, mais peut néanmoins se livrer sans peine aux rudes travaux des champs.

Nous n'avons qu'à féliciter M. Grimault de ses succès auquels du reste nous sommes habitués, car voici bien des fois qu'il nous adresse des observations excessivement bien prises et sur des sujets fort intéressants. Je vous propose de publier les observations qu'il nous envoie dans notre Bulletin, et je vous demande de bien vouloir vous souvenir de son nom au moment où vont avoir lieu les élections de membres correspondants nationaux.

Torsion du cordon spermatique d'un testicule en ectopie chez un nourrisson de cinq mois.

par M. **Princeteau** (de Niort).

Rapport de M. Albert Mouchet.

M. Princeteau (de Niort) nous a adressé l'observation suivante :

L. D..., cinq mois. Entre à l'hôpital le 28 octobre 1928.

Depuis trois jours (les parents ne peuvent préciser plus exactement le début des accidents), l'enfant est agité et paraît souffrir. Il ne vomit pas et va normalement à la selle.

A l'examen, on trouve, dans la région inguinale droite, une tumeur du volume d'une petite noix, douloureuse, rénitente, irréductible; la peau est normale et glisse sur la tumeur; celle-ci est immobile sur les plans profonds; elle n'est pas influencée par les cris et les efforts.

Il n'y a pas de testicule dans l'hémiscrotum droit. Le testicule gauche est en place.

Intervention le 28 octobre 1928 : incision sur la tumeur. Elle conduit sur une petite masse noirâtre qui a l'aspect d'une hernie étranglée. Elle siège à l'entrée même de l'orifice inguinal externe. On débride cet orifice et on constate que le cordon spermatique, en continuité avec la petite masse, est tordu deux fois sur lui-même dans le sens des aiguilles d'une montre.

Le testicule étant réduit à l'état de caillot noirâtre, on pratique la castration. Pas de hernie concomitante. Fermeture de la paroi.

Suites opératoires : température à 39° le lendemain de l'intervention, puis tout rentre dans l'ordre. L'enfant, revu le 17 novembre, va tout à fait bien.

L'observation de M. Princeteau est de celles qu'il est bon de publier, parce qu'il faut savoir que la torsion du cordon spermatique constitue une affection fréquente, beaucoup plus fréquente qu'on ne croyait, et qu'*elle n'est pas rare dans le jeune âge*, notion généralement peu admise jusqu'ici.

La variété anatomique de torsion chez le nourrisson de M. Princeteau était la torsion extravaginale, le bistournage; c'est la variété qu'on observe toujours quand il y a ectopie du testicule.

Dans *ces cas d'ectopie*, le *diagnostic* porté est presque toujours celui de *hernie étranglée* et le médecin, qui avait vu l'enfant avant M. Princeteau, avait pratiqué un essai — heureusement timide — de réduction.

Lorsque le testicule est dans les bourses, on a plus souvent affaire à une torsion intravaginale, à un volvulus, et le syndrome clinique est celui d'une *orchite aiguë*.

Personnellement, le plus jeune âge auquel j'ai observé la torsion du cordon est l'âge de treize mois : l'enfant n'avait pas d'ectopie; la torsion était intravaginale. J'ai fait publier l'observation à la Société Anatomique par mon interne Pichat[1]; j'avais dû pratiquer la castration.

1. *Annales d'Anatomie pathologique*, t. III, n° 2, février 1926, p. 176-177.

J'ai recueilli quelques autres faits chez des nourrissons : un de Visconti, publié dans la *Gazetta degli Ospedali* en 1913 (enfant de huit mois), un de Moncany, de Corbeil (enfant de onze mois); un de Foucault, de Poitiers (enfant de onze mois), présentant à la fois une torsion supravaginale du cordon avec testicule en ectopie et une torsion de l'hydatide sessile de Morgagni[1].

Mais il y a des observations chez des enfants encore plus jeunes : un cas de Rigby et Howard chez un enfant de quatre mois[2], un cas de Hilbert F. Day chez un enfant de trois mois[3], enfin un cas de Corner (d'Oxford)[4] chez un enfant de *douze jours*!

Ces exemples — et il doit y en avoir bien d'autres qui ont échappé à mes recherches bibliographiques — nous montrent que la torsion du cordon spermatique, si elle affecte surtout l'adolescence et l'âge adulte, n'épargne pas le nourrisson. Ce sont, ainsi que je le disais au début de ce rapport, des faits qu'il faut connaître si l'on veut intervenir à temps pour sauver le testicule.

Je vous propose, Messieurs, de remercier M. Princeteau de nous avoir envoyé son observation et de la publier dans nos Bulletins.

M. **Cunéo** : J'ai observé dans mon service un cas de torsion du testicule droit chez un sujet de vingt ans. Chez ce malade, les lésions étaient trop avancées pour que la conservation fût possible et j'ai dû pratiquer la castration.

L'examen de la pièce m'a montré que le testicule était complètement entouré par la vaginale qui se prolongeait sur le cordon. J'estime que cette liberté anormale du testicule a favorisé la torsion. Il est inutile de rappeler que cette disposition est normale chez l'enfant, ce qui explique la fréquence plus grande de la torsion chez les jeunes sujets.

Rupture traumatique de la rate et du pancréas. Opération précoce. Guérison,

par MM. **Aurousseau** et **Armingeat.**

Rapport de M. Pierre Mocquot.

L'observation que nous ont remise MM. Aurousseau et Armingeat est un fait clinique plein d'intérêt :

Le 13 juin 1928, à 19 heures, on amène à l'hôpital des Enfants-Malades, dans le service de M. le professeur Ombrédanne, une fillette de dix ans qui vient d'être

1. *Bull. et Mém. de la Soc. nat. de Chir.*, avril 1925, p. 423-432. Rapport d'Albert Mouchet.
2. Rigby et Howard : *The Lancet*, 1907, p. 1415.
3. Hilbert F. Day : *American Journal of Surgery*, t. XXXVIII, n° 11, novembre 1924, p. 277.
4. Corner : Male Diseases in General Practice, *Oxford Medical Publications*, 1910.

renversée par une automobile, une demi-heure auparavant. Le choc aurait porté en travers au niveau de l'abdomen, et il a été particulièrement violent.

L'enfant est en état de choc, pâle, couverte de sueurs froides; sa température est à 36°5; le pouls faible à 150. Il y a des contusions superficielles disséminées et des égratignures à l'aine gauche.

L'abdomen est en état de contracture généralisée, légèrement sensible, sans zone particulièrement douloureuse. On provoque cependant une douleur très vive sur la 6e côte gauche, dans la ligne axillaire antérieure, bien qu'il n'y ait manifestement pas de fracture de côte.

On réchauffe l'enfant, on lui injecte des toni-cardiaques.

A 21 heures, soit deux heures et demie après l'accident, l'état général s'est peu modifié; la pâleur est extrême, les extrémités froides. L'enfant présente une agitation et une loquacité extrêmes. Le pouls est faible et rapide à 160, la température est montée à 38°8. Il y a eu deux vomissements alimentaires sans trace de sang et émission d'urines claires.

Mais du côté de l'abdomen le tableau a complètement changé : le ventre est devenu souple et tout à fait indolent, sauf dans l'hypocondre gauche où il existe nettement une défense localisée et où la palpation révèle une douleur précoce. Il n'y a pas de matité dans les flancs : le toucher rectal n'éveille pas dans le Douglas une douleur très vive.

MM. Aurousseau et Armingeat portent le diagnostic de rupture traumatique de la rate avec hémorragie immédiate intrapéritonéale d'abondance moyenne. L'élévation de la température n'est pas pour leur faire rejeter ce diagnostic et ils décident d'intervenir immédiatement.

L'opération est pratiquée à 21 h. 50, sous anesthésie à l'éther. Une laparotomie transversale sous-costale gauche montre du sang en petite quantité dès l'ouverture du péritoine. La rate est d'abord explorée et facilement attirée : elle présente une déchirure de 2 centimètres de long, 1 cent. 1/2 de large et 3 centimètres de profondeur sur sa face postérieure près du pôle supérieur, qui saigne. Deux clamps sont placés sur le pédicule splénique et la rate enlevée; puis une double ligature est placée sur le pédicule.

L'exploration de la région rénale gauche ne montre aucune suffusion hémorragique sous-péritonéale. Mais en vérifiant l'hémostase du pédicule splénique, l'opérateur découvre une petite déchirure du ligament gastro-colique, longue à peine de 1 centimètre et d'où sourd un peu de sang.

Il explore, en agrandissant la brèche, l'arrière-cavité : elle est pleine de sang liquide; après asséchement, il découvre au fond une rupture du pancréas. Celle-ci est nette, comme faite par un instrument tranchant, verticale, siégeant en plein milieu des corps vertébraux : elle intéresse le pancréas sur toute sa hauteur et toute son épaisseur. Les lèvres se sont écartées, mais plus à la surface qu'au fond. Aucun tractus ne réunit les deux parties ainsi séparées, le canal de Wirsung est manifestement sectionné, mais sur les tranches pancréatiques on ne voit pas sa lumière : l'artère et la veine splénique sont indemnes. Le pancréas est souple et ses tranches de section suintent légèrement.

La suture du pancréas est faite par deux points en U prenant en masse le tissu pancréatique et trois points superficiels d'affrontement. Un drain et trois mèches sont placés au contact du pancréas suturé et la paroi refermée rapidement par un plan de sutures au fil de bronze.

Les suites opératoires furent particulièrement simples. Après l'opération, le choc n'est pas augmenté; on pratique l'instillation de sérum rectal, injection de sérum glucosé et d'huile camphrée.

Le lendemain matin, la température est à 39°8, le soir à 39°3, elle s'abaisse le lendemain à 37°8, reste à 37°5 les quinze premiers jours et s'abaisse ensuite à 37°.

Pendant les deux premiers jours, diète absolue; les deux jours suivants, diète hydrique. Au sixième jour, selle normale.

Dès le lendemain de l'opération, l'enfant reçoit une injection de 1/4 de milligramme d'atropine: cette injection est continuée journellement à la même dose pendant dix-sept jours, puis à la dose de 1/2 milligramme pendant vingt-huit jours.

En outre, à partir du quatrième jour, l'enfant est mise au régime de Wohlgemuth : eau bicarbonatée, pas d'hydrates de carbone, légumes verts assaisonnés de beurre frais, viande grillée et de plus foie de veau cru, selon la méthode de Whipple.

L'écoulement par le drain ne fut jamais très abondant; séro-sanglant les premiers jours, il devint clair et séreux dès le dixième jour. A aucun moment il n'y eut digestion des bords de la plaie.

L'ablation des mèches, faite du quinzième au dix-huitième jour, fut suivie de l'élimination d'un fragment de tissu sphacélé. Le drain fut enlevé le 12 juillet et la cicatrisation complète était obtenue le 31 juillet, date à laquelle l'enfant quitta l'hôpital.

A ce moment, elle avait maigri de 4 kilogrammes.

Les examens du sang pratiqués avaient donné les résultats suivants :

Le 16 juin 1928 : hématies, 2.220.000.

Le 22 juin 1928 : hématies, 2.890.600; plaquettes, 598.000.

Le 18 octobre 1928 : hématies, 5.000.000; plaquettes, 333.000.

Revue à cette date, elle était en excellent état, avait repris 6 kilogr. 500 et présentait seulement une petite éventration à la partie moyenne de la cicatrice.

Voici donc un nouvel exemple de ces ruptures traumatiques du pancréas actuellement bien connues et pourtant assez rares. MM Aurousseau et Armingeat, signalant cette rareté, arguent que, sur 5 cas de contusion abdominale observés en deux ans, ils ont vu deux ruptures de rein seul et deux ruptures de la rate seule. Cette proportion de une rupture du pancréas sur cinq contusions de la région abdominale supérieure est encore supérieure à la moyenne réelle, bien que les ruptures du pancréas semblent plus fréquentes chez l'enfant que chez l'adulte.

Lors d'une brève discussion ici, en 1923, à propos d'une présentation de Sauvé [1], mon ami le Dr Tillaye, de Tours, m'avait envoyé une observation déjà publiée par lui : un enfant de neuf ans avait été serré le 25 février 1923, à midi, entre une auto et un mur : au moment de l'accident, l'enfant ne poussa aucun cri, et ce n'est qu'à 18 heures qu'il se plaignit de douleurs abdominales. Le médecin appelé ne constata aucun symptôme alarmant : pas de température, le pouls était normal, il n'y avait pas de défense de la paroi abdominale. Le lendemain, à 11 heures, le thermomètre marquait 37°9, le pouls était à 106; il existait une défense pariétale dans la fosse iliaque droite et l'enfant avait eu pendant la nuit quatre vomissements.

M. Tillaye le vit ce même jour à 16 heures, soit vingt-heures après l'accident; l'enfant pâle souffrait beaucoup dans la région épigastrique; il existait dans cette région une tuméfaction dure et douloureuse avec une défense très accusée de la paroi abdominale, le pouls était à 130 et l'enfant avait des vomissements verdâtres.

Dans cette situation grave, M. Tillaye fit une laparotomie ; il vit de suite

1. Sauvé : Contusion épigastrique, lésion pancréatique. *Bull. et Mém. de la Soc. de Chir.*, 1923, p. 943.

le côlon transverse et son mésocôlon infiltrés de sang et soulevés par une énorme quantité de sang. A travers une brèche faite au mésocôlon, il évacua de l'arrière-cavité une quantité considérable de caillots noirâtres et put ensuite apercevoir le pancréas sectionné à sa partie moyenne, les surfaces de section étaient éversées en avant. Il n'eut à lier qu'une veine, peut-être la splénique, et fit une suture du pancréas au catgut, mais ne put sauver le petit blessé, qui succomba trois heures après l'opération.

De pareils faits montrent bien la latence des lésions du pancréas : MM. Aurousseau et Armingeat notent que les signes cliniques, qui étaient somme toute des signes d'hémorragie interne, ne mettaient en évidence que la rupture de la rate. Seules l'extension de la douleur et de la contracture à la région épigastrique, après que la contracture généralisée des premiers instants eut disparu, pouvait faire songer à la lésion pancréatique : ce sont en effet ces symptômes que l'on trouve dans les lésions isolées du pancréas. La conclusion pratique à tirer de ces faits est que dans les traumatismes de l'étage supérieur de l'abdomen, surtout si le choc a porté sur l'épigastre, il ne faut pas hésiter à intervenir sur des symptômes minimes et que d'autre part, s'il y a des lésions d'autres organes, il faut, comme disent les présentateurs, penser systématiquement à la possibilité d'une lésion du pancréas, surtout chez l'enfant.

Ils se louent, au point de vue de l'exploration chirurgicale, d'avoir employé une incision transversale qui leur a permis sans manœuvres traumatisantes d'explorer le rein, la rate, le pancréas et l'estomac.

L'observation de MM. Aurousseau et Armingeat est intéressante à un autre point de vue : c'est une rupture complète du pancréas qui a guéri sans fistule. Les auteurs regrettaient après l'opération de n'avoir pu rechercher les extrémités du canal de Wirsung rompu pour les lier. La ligature des deux bouts nous paraît en effet la meilleure conduite à tenir et avec Costantini nous l'avions recommandée dans ces ruptures totales [1]. Cependant il n'y a pas eu de fistule, il ne semble pas qu'il y ait eu par la plaie écoulement de suc pancréatique actif et en tout cas, s'il y en a eu, cet écoulement n'a jamais été abondant et la plaie s'est refermée en six semaines, mais les auteurs ont eu la précaution de faire, à partir du deuxième jour, une injection quotidienne d'atropine et d'instituer à partir du quatrième jour le régime de Wohlgemuth. Ils estiment que cette thérapeutique a été pour quelque chose dans la guérison obtenue en un mois et demi sans fistule.

C'est un point fort difficile à juger. D'une part, en effet, la fistule n'est pas fatale, même après les ruptures totales : on connaît des observations de ruptures totales traitées par la suture directe sans ligature du canal de Wirsung et guéries sans fistule (Garré, Sencert et Ferry). A la vérité les cas suivis de fistules sont de beaucoup les plus nombreux.

D'autre part la valeur du traitement par l'atropine et de régime sont

1. Mocquot et Costantini : Contusions du pancréas et faux kystes traumatiques. *Revue de Chirurgie*, 1923, p. 21.

discutables. M. Courboulès[1] a étudié minutieusement une fistule pancréatique post-traumatique. Il a essayé l'atropine à doses fractionnées et répétées : l'écoulement du liquide par la fistule avait diminué, mais les phénomènes d'intolérance ont dû faire suspendre la médication après 4 jours. Au surplus, il nous rappelle que si l'excitation périphérique du vague modifie la sécrétion pancréatique, celle-ci peut être obtenue tout à fait normale après la suppression de toute action nerveuse sur la glande.

L'expérience qu'il a faite du régime de Wohlgemuth ne le laisse pas moins sceptique et il pense que son action est avant tout subordonnée au pouvoir digestif du liquide qui s'écoule par la fistule.

Dans un cas récemment observé de fistule pancréatique, j'ai constaté aussi que l'atropine et le régime de Wohlgemuth n'avaient qu'une action passagère et insuffisante.

Peut-être n'en est-il pas de même quand ils sont employés, comme c'est le cas ici, à titre préventif.

L'observation qui nous est présentée appellerait encore d'autres réflexions sur la valeur séméiologique de la contracture abdominale, sur l'absence de troubles dans le cycle de glucose, dans les lésions traumatiques du pancréas, sur l'absence de troubles durables après la splénectomie.

Je vous propose en terminant, Messieurs, de remercier MM. Aurousseau et Armingeat de leur intéressant travail, de publier leur observation dans nos Bulletins et de les féliciter du succès qu'ils ont obtenu dans des circonstances difficiles.

M. **Basset** : Quelques mots seulement sur deux points de l'observation rapportée par Mocquot.

J'ai observé, il y a quelques années, avec mon maître Pierre Duval, un cas de rupture du pancréas par écrasement. Pendant vingt-quatre à trente-six heures aucun signe révélateur de cette lésion. En présence d'un syndrome de réaction abdominale progressive nous avons opéré cette jeune femme qui avait un écrasement partiel de la tête du pancréas. Guérison après des incidents dramatiques, mais avec une fistule pancréatique qui ne s'est tarie qu'après l'établissement d'un régime de Wohlgemuth strict.

D'autre part, comme l'a dit Mocquot, l'observation qu'il nous a rapportée comporterait d'autres commentaires sur la valeur séméiologique de plusieurs symptômes observés. Je dirai simplement que j'ai été très frappé de retrouver dans cette observation deux signes sur lesquels j'ai eu l'occasion d'insister ici même au cours d'un précédent rapport qui fut suivi d'une discussion assez vive. Ces deux signes sont : l'existence de la contracture abdominale généralisée alors que dans le ventre il n'y avait que du sang et la disparition de cette contracture, faisant place à un ventre souple, au fur et à mesure que, l'hémorragie continuant, l'organisme s'affaiblissait progressivement.

1. Courboulès : A propos des fistules pancréatiques d'origine traumatique. *Rev. de Chir.*, 1928, p. 63.

Lipome du cæcum. Invagination. Colectomie droite. Guérison,

par M. **Matry** (de Fontainebleau).

Rapport de M. Pierre Mocquot.

L'observation que nous a adressée le Dr Matry est un bel exemple de ces tumeurs peu fréquentes, mais aujourd'hui bien connues : les lipomes de l'intestin : c'est un de ces lipomes sous-muqueux qui évoluent lentement et tantôt donnent lieu à des ulcérations de la muqueuse qui se traduisent par des signes de colite comme dans l'observation de M. Labey, tantôt provoquent une invagination intestinale et se manifestent par des signes d'occlusion. Ce sont là des tumeurs rares puisque à propos d'un cas personnel P. et A. Derocque en 1924[1] n'en avaient réuni que 104 observations. Pourtant un certain nombre d'autres faits ont été publiés depuis et Okinczyc nous a fait en 1926 sur une observation de MM. Tanasescu et Barbilian[2] un rapport qui me permettra d'être bref.

En septembre 1920, Mlle T..., alors âgée de 46 ans, avait été opérée de fibrome utérin par M. Matry qui n'avait remarqué aucune particularité anormale du côté du cæcum et de l'appendice. En novembre 1922, elle est prise d'accidents d'obstruction intestinale qui en six ou sept jours aboutissent à une occlusion complète; quatre jours plus tard M. Matry la voit : les douleurs très violentes ont leur maximum dans le flanc droit; l'abdomen est météorisé; on perçoit à droite dans la fosse iliaque et le flanc une tumeur ovoïde de 12 à 15 centimètres de long, 5 à 6 de large, très sensible au palper. Le pouls est bon; la température normale. Pensant à une tumeur du cæcum, M. Matry conseille une intervention que la malade refuse.

Après trois jours de glace, une détente se produit. Quelques gaz sont expulsés, les douleurs se calment : le toucher rectal pratiqué à ce moment ne révèle rien de particulier.

Profitant de cette accalmie, M. Matry pratique un examen radioscopique après lavement baryté : le côlon gauche est rempli rapidement jusqu'à la moitié du transverse; à partir de ce point, le lavement progresse lentement et s'arrête dans la région de l'angle sous-hépatique, dessinant une poche arrondie, d'aspect lacunaire, d'opacité inégale. L'ensemble du côlon injecté figure un point d'interrogation, à ouverture tournée à droite.

Sous une pression un peu plus forte, après quelques minutes, la bouillie pénètre sur 7 à 8 centimètres de longueur dans un nouveau segment de l'intestin qui forme une poche à double renflement. De la poche inférieure part un tractus plus mince qui remonte à gauche vers l'ombilic.

L'intervention est alors acceptée et pratiquée en deux actes.

Première opération le 15 novembre 1922. Sous anesthésie rachidienne. Incision sur le bord externe du muscle droit; l'épiploon épaissi, de coloration rougeâtre, est étalé sur une tumeur résistante, ovoïde, qui occupe le flanc droit et dont on le sépare aisément : elle est formée par une invagination dont la tête

1. P. et A. Derocque : *Journal de Chir.*, 1924.
2. Tanasescu et Barbilian : Lipomes sous-muqueux du côlon transverse. Rapport de Okinczyc. *Bull. et Mém. de la Soc. de Chir.*, 1926, p. 1080.

atteint l'origine du transverse. La réduction est facilement obtenue par expression. On constate alors au fond du cæcum une tumeur grosse comme une mandarine, de consistance assez ferme et, dans la racine du mésentère, quatre ganglions du volume d'un haricot, rouges et indurés.

L'intestin désinvaginé ne présente pas de lésion sérieuse; les mésos sont nets, un peu épaissis. Le grêle est distendu et rempli de matières liquides.

Chez cette femme affaiblie, intoxiquée, dont la constante est de 0,10, M. Matry remet à plus tard l'exérèse de la tumeur et pratique, après section du grêle,

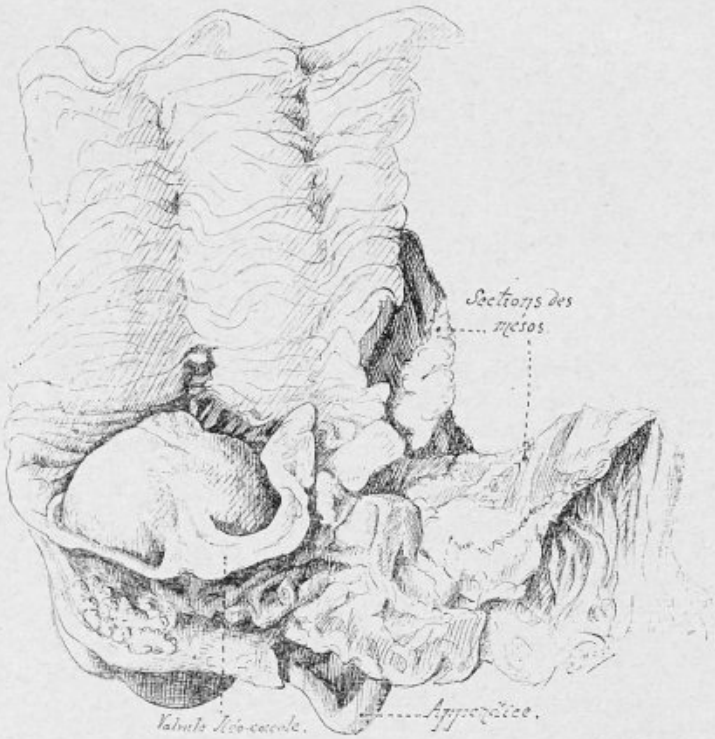

Fig. 1.

une anastomose latéro-latérale entre le bout proximal et l'origine du transverse.

Les suites sont simples; les fonctions intestinales se rétablissent dès le lendemain.

Aussi treize jours plus tard, le 28 novembre, toujours sous anesthésie rachidienne, M. Matry pratique la résection intestinale, le côlon ascendant est voilé d'épiploon adhérent et moins souple qu'à la première intervention; il enlève le cæcum et le côlon ascendant et ferme le transverse, avec quelque difficulté, au voisinage de l'anastomose; le moignon est fixé à l'extrémité supérieure de l'incision pariétale. Un drain dans le flanc, un drain dans le Douglas.

Les suites sont normales, à part l'ouverture d'une petite collection de liquide séro-graisseux à la partie supérieure de la cicatrice.

La malade sort guérie le 16 décembre. Elle a été revue à plusieurs reprises, et encore tout récemment, en excellent état. Une radiographie après lavement

baryté, faite en septembre 1923, a montré que la bouillie passait librement du transverse dans le grêle.

Examen de la pièce : Elle comprend 20 centimètres de grêle et 25 centimètres de gros intestin (cæcum, côlon ascendant et angle droit). Extérieurement, le fond du cæcum est soulevé par un relief à double saillie qui correspond à une tumeur développée sur le fond et la partie latérale externe. L'intestin ouvert, elle apparaît soulevant la muqueuse déplissée ; un pli muqueux, partant de la valvule iléo-cæcale, vient s'étaler sur la tumeur qui présente un aspect bilobé (Voir figure). A la coupe, elle est au centre assez ferme, elle présente une coloration jaunâtre et un aspect de tissu graisseux lobulé qui ressemble tout à fait à un lipome et éloigne l'idée d'une tumeur maligne.

L'examen histologique a montré qu'il s'agit bien d'un lipome péri-vasculaire, formé de cellules adipeuses adultes à noyau aplati. La tumeur paraît donc déjà ancienne.

Les fibres de la *muscularis mucosæ* ont été dissociées et ne peuvent plus servir de repère ; il semble cependant que la tumeur ait pris naissance dans la sous-muqueuse.

L'observation de M. Matry est un bel exemple des accidents par lesquels se révèlent ces lipomes sous-muqueux de l'intestin qu'on a observés sur toute la longueur du tube digestif abdominal. Ceux du cæcum ne sont pas les plus fréquents (9 sur 104 cas recueillis par P. et A. Derocque).

Les particularités anatomiques et cliniques de ces tumeurs sont aujourd'hui bien connues. Leur rôle dans la production des invaginations chez l'adulte a été rappelé ici l'an dernier par Cadenat dans son rapport sur une observation de M. Botreau-Roussel[1].

Mais le diagnostic reste difficile : en face des phénomènes d'occlusion coïncidant avec la perception d'une tumeur cæcale, M. Matry a pensé à un néoplasme malin. Il a fait, dans une période d'accalmie, un examen radiologique après lavement baryté ; c'est dans le résultat de cet examen que l'on pourrait peut-être trouver quelquefois les éléments du diagnostic. M. Lecène a constaté sur la radiographie l'arrêt brusque du lavement au niveau du segment du gros intestin qui porte la tumeur, et il a pu apercevoir de chaque côté une coulée barytée discrète qui dépassait la tête du lavement baryté ; des taches claires, dues aux gaz intestinaux, s'observaient autour de la tête opaque du lavement baryté.

Deux dispositions radiologiques sont données par MM. Brocq et Gueullette comme propres à l'invagination : d'une part, l'arrêt d'une colonne barytée suivant une ligne régulièrement concave moulant une zone claire convexe, portant parfois elle-même en son axe un défilé obscur plus ou moins sinueux ; d'autre part, l'effet de raccourcissement anormal d'un segment colique. Vous vous rappelez les très belles radiographies obtenues par Pouliquen et de La Marnière[2] chez des enfants : sur l'une d'elles, le boudin d'invagination vu en bout se présente sous la forme d'un disque gris entouré d'un cercle noir.

1. Botreau-Roussel : Invagination iléo-iléale produite par un fibro-léio-myome sous-muqueux. Rapport de Cadenat. *Bull. et Mém. de la Soc. de Chir.*, 1927, p. 921.

2. Pouliquen et de la Marnière : Indication de lavement bismuthé dans certaines formes d'invagination intestinale. *Bull. et Mem. de la Soc. de Chir.*, 1927, p. 1016.

M. Matry nous parle d'une épreuve radiographique, mais il ne nous en a envoyé que la description avec un schéma. Or pour pouvoir étudier avec fruit ces aspects radiologiques d'interprétation difficile, il faut une bonne radiographie. M. Matry insiste sur la présence de deux renflements successivement envahis par le lavement opaque à l'extrémité d'une image colique en point d'interrogation et sur l'étranglement situé à la base du dernier renflement lui-même bilobé. Il ne semble pas que ces constatations se rapprochent beaucoup de celles qui sont considérées comme caractéristiques de l'invagination.

Reste à discuter la conduite opératoire suivie. M. Matry a prudemment agi en opérant en deux temps cette malade fatiguée et intoxiquée.

Il a, craignant un néoplasme malin, fait une résection large du segment intestinal malade ; on pourrait dire que pour une tumeur bénigne la résection eût pu être plus parcimonieuse ; mais, outre que le diagnostic était incertain, on ne saurait regretter d'avoir sacrifié un segment intestinal altéré du fait de l'invagination. Okinczyc avait déjà fait cette remarque dans son rapport sur l'observation de MM. Tanasescu et Barbilian

Quant à l'énucléation simple du lipome, comment eût-elle été possible alors que la tumeur ne présentait pas une capsule nette, avait dissocié les tuniques musculaires et adhérait au fond du cæcum ?

Je vous propose, Messieurs, de remercier M. Matry de son intéressante observation et je me permets de vous rappeler qu'il s'est acquis déjà de nombreux titres à vos suffrages.

COMMUNICATIONS

L'importance du groupe ganglionnaire de Sorgius dans la propagation du cancer du sein et sa cure opératoire,

par M. J. **Fiolle** (de Marseille), correspondant national.

J'ai été souvent frappé, au cours de mes opérations de cancer du sein, d'un fait qui ne peut manquer d'avoir attiré quelquefois l'attention d'autres chirurgiens : les attaches des pectoraux ont été sectionnées, le tissu cellulaire de l'aisselle et les ganglions ont été disséqués, les veines ont été liées et coupées au ras de l'humérale ; le paquet tout entier est prêt à se rabattre vers le bas, il n'y a plus qu'à l'enlever avec le sein, et en somme l'opération semble « virtuellement achevée ».

Et en effet, dans la plupart des cas, il en est ainsi. Mais parfois — une fois sur cinq ou sur six — un fait inattendu survient ; inclivant vers le bas le paquet cellulaire et ganglionnaire qui d'abord est bien descendu, on sent

brusquement, à la limite inférieure de la cavité créée par l'exérèse, et tout à fait en arrière, un épaississement. Cela siège sur le bord externe du grand dorsal, et cela est séparé des tissus pathologiques de l'aisselle par un *intervalle sain*.

Tantôt il n'est pas possible de déceler dans cet épaississement des ganglions bien nets, tantôt on y trouve un ou deux ganglions indiscutables. Ces ganglions répondent au groupe décrit autrefois par Sorgius ; ils reçoivent, lorsqu'ils existent, des lymphatiques venus de la mamelle par un *trajet horizontal*. Leur situation est toujours superficielle, et d'autre part ils sont en relation avec le groupe axillaire, auquel les réunissent des lymphatiques ascendants.

Voilà donc un groupe ganglionnaire, inconstant sans doute, mais dont l'existence possible est signalée par tous les anatomistes, et qui est tout à fait distinct des amas axillaires (sur une figure de Testut, les ganglions de Sorgius sont représentés très bas; ils sont sur un plan horizontal passant par le bord inférieur du sein). Ces ganglions reçoivent des lymphatiques mammaires : c'est dire leur importance dans le cancer du sein.

Or, aucune description de technique opératoire, à ma connaissance, ne tient compte de cette éventualité. Dans le très beau livre de MM. Delbet et Mendaro, les figures anatomiques reproduisant les recherches de Mornard ne montrent aucun lymphatique horizontal, et le groupe de Sorgius n'est pas signalé. D'autre part, M. Delbet, décrivant sa technique, n'aborde que très indirectement la question qui m'occupe ici, et seulement à l'occasion du dégagement du nerf grand dorsal. Il est vrai que M. Delbet dissèque, au début de l'opération, le lambeau postéro-inférieur « en rasant la peau jusqu'au grand dorsal dont il met le bord à nu ». Mais l'auteur ne dit pas pourquoi il va loin en bas et en arrière, et à ce moment-là ne parle pas de ganglions. Ce n'est que plusieurs pages plus loin qu'il dit :

« Il est exceptionnel que le nerf du grand dorsal soit entouré de ganglions... Il arrive quelquefois exceptionnellement, *sans doute par suite d'anomalie*, qu'il est pris dans des masses ganglionnaires... »

Je pense aussi qu'il est très rare de voir le nerf « pris dans des masses ganglionnaires ». Mais, hors les cas où l'on voit des ganglions nettement différenciés, il n'est point exceptionnel de trouver, en ce point-là, un réseau serré, adhérent, infiltré, qui fait songer à un amas lymphatique. Par malheur, je n'ai pas songé, pendant longtemps, à faire examiner les tissus prélevés à cet endroit : rien dans les notions classiques ne m'y incitait; et ce n'est que rétrospectivement que la plupart des faits constatés par moi sont venus me troubler : j'en ai bien une douzaine, mais tout cela est imprécis dans ma mémoire.

J'ai cependant le souvenir exact d'une malade, opérée il y a trois ans, chez qui je n'avais pas fait d'une façon pleinement satisfaisante cette dissection de l'étage inférieur, où existait une sorte d'empâtement cellulaire qui d'abord ne m'avait pas frappé, parce que les classiques ne m'avaient rien enseigné à cet égard. Plus tard, j'ai eu des regrets, qui ont été bien plus grands encore quand une récidive ganglionnaire dans l'aisselle m'a

obligé à réopérer. J'ai toujours pensé que l'aisselle avait pu être réinfectée par les lésions du groupe inférieur.

Depuis cette époque, je recherche soigneusement les infiltrations basses, et je trouve « quelque chose » une fois sur cinq environ. A la première occasion, je ferais pratiquer une analyse pour ce point particulier.

Mais voici que, mon attention étant attirée sur ces faits, le hasard m'amène un cas typique, qui m'eût fort intrigué jadis, mais qui m'étonne beaucoup moins à l'heure actuelle, et qui rentre tout à fait dans le cadre des adénopathies de Sorgius. Je tiens à donner cette observation, qui n'est encore que clinique, sans contrôle opératoire, le malade n'ayant pu se décider jusqu'à aujourd'hui à se soumettre à l'intervention.

Observation. — Mme X..., cinquante-neuf ans, m'est adressée par le Dr Massard, de l'Estagle. Cette dame a eu trois enfants et a été réglée jusqu'à cinquante-deux ans. Elle a constaté, il y a un mois, une tuméfaction du sein gauche, sans avoir ressenti la moindre douleur.

A l'examen, le diagnostic d'épithélioma s'impose (il a été porté d'ailleurs par le médecin traitant et non consultant). On sent, en plein milieu de la glande, derrière le mamelon, une tumeur du volume d'une grosse prune; cette tumeur est dure, indolore, diffuse, sans limite nette, adhérente. La peau commence à présenter le phénomène de la « peau d'orange », le mamelon est fixé et rétracté.

Il n'y a pas de ganglion perceptible de l'aisselle.

Par contre, en arrière du sein, à un travers de doigt au-dessus du plan passant par le mamelon, existe une tuméfaction qui s'appuie, semble-t-il, sur le bord externe du grand dorsal. Cette tuméfaction est mobile, non douloureuse; ses limites, comme celles de la tumeur mammaire, sont indécises; en bas et en dedans, il semble qu'elle soit réunie à la périphérie de la glande comme s'il y avait entre elles des tractus profonds (ce n'est là qu'une façon de m'exprimer, je n'ai pas senti de véritable cordon intermédiaire). Le volume est celui d'une amande.

Que peut représenter cette seconde tumeur, tout à fait distincte de celle du sein? Évidemment, l'examen histologique seul pourra trancher la question; mais si, au lieu de faire de la spéculation, on se met tout bonnement dans l'état d'esprit du chirurgien — du chirurgien qui aura cette malade à opérer — il est certain que cette masse doit être considérée comme ganglionnaire, et enlevée en même temps que les groupes axillaires. Agir autrement serait une faute. Et quand l'ablation sera faite, une biopsie finira de nous renseigner.

En relatant l'observation, j'ai indiqué la situation du groupe infiltré; il correspond assez exactement aux descriptions des ganglions de Sorgius par les traités d'anatomie. Il est vrai qu'à ce sujet les auteurs ne semblent pas avoir des conceptions très uniformes : Testut met les ganglions de Sorgius très bas; Poirier et Charpy les reportent plus haut; Mesnard ne semble guère en tenir compte, etc.; la vérité, je crois, est que la disposition est extraordinairement variable. L'essentiel, pour les chirurgiens, est de savoir qu'il *peut y avoir un groupe bas et externe, distinct des groupes axillaires, infesté par le cancer du sein.*

Chez la malade dont je viens de donner l'observation, la tumeur du sein, le groupe inférieur intéressé et le creux axillaire étaient séparés l'un de l'autre par des intervalles notables, de sorte qu'ils formaient un véritable triangle : triangle à sommet axillaire, à base presque horizontale.

Pratiquement, que doit-on conclure de ces constatations? Je ne veux pas, tant que des preuves absolues ne sont pas données, être trop absolu dans mes conclusions. Voici ce que je crois pouvoir dire actuellement :

1° L'examen clinique de tout cancer du sein doit comprendre la recherche des ganglions de Sorgius.

2° Dans les cas où cet examen a été positif, et dans les cas où l'opération montre en ce point quelque chose de suspect, l'opération doit être commencée ou poursuivie, ou modifiée en conséquence. Par exemple, dans mon observation ci-dessus, il faudra, quand on interviendra, reporter d'emblée très en arrière l'incision postérieure de la raquette, ou même contourner la masse par un arc de cercle surajouté. Lorsqu'il s'agit d'une constatation opératoire, la dissection de la zone inférieure suspecte doit être aussi sévère que celle de l'aisselle; les nerfs du grand dorsal et du grand dentelé doivent être isolés à fond et, si c'est nécessaire, réséqués; mais cela est très rare. Je lis, non sans surprise, dans le texte de M. Delbet, qu'il a trouvé regrettable le geste d'un de ses assistants réséquant le nerf du grand dentelé pris dans des ganglions. « Ce sacrifice, dit M. Delbet, a été d'autant plus regrettable que l'épithéliome était d'une forme bénigne et que les ganglions n'étaient pas envahis ».

Mais ce n'est qu'après coup qu'on a pu savoir que les ganglions n'étaient pas envahis. Et, quelle que soit l'importance du nerf en question, je crois bien que je n'hésiterais pas, en pareil cas, à la mettre en second plan, et à réséquer le nerf englobé, quitte à apprendre par la suite que les ganglions enlevés avec lui n'étaient pas cancéreux. Quand il s'agit de cancer, on a bien le droit, il me semble, de faire des sacrifices dont on ne peut dire s'ils sont ou non indispensables.

J'ajoute que, dans la plupart des circonstances, même si les ganglions de Sorgius sont atteints, la conservation des deux nerfs est possible, et qu'il suffit d'un peu de patience pour les isoler. Et je ne parle plus haut, bien entendu, que des cas exceptionnels, comparables à celui qu'a opéré l'assistant de M. Delbet.

Je ne me dissimule pas les lacunes de cette note, qui n'est que préliminaire. Il faudra, pour étayer mon opinion, et lui donner un caractère « scientifique », deux ordres de preuves anatomiques et histo-pathologiques. Les premières ne sont pas d'importance capitale; on sait que, dans cet ordre d'idées, c'est souvent la pathologie cancéreuse qui a éclairé l'anatomie (histoire des adénopathies croisées par exemple). Les preuves histo-pathologiques sont plus urgentes; je les rechercherai, maintenant que mon attention est fixée sur ce point. Peut-être d'autres pourront-ils le faire avant moi, et ce sera tant mieux. Mais d'ores et déjà les constatations cliniques ont établi fortement ma conviction.

Six observations d'amputation du rectum par voie sacrée de Kraske avec conservation du sphincter,

par M. **Marcel Chaton** (de Besançon).

Le très intéressant rapport de M. Schwartz sur la belle opération d'amputation abdomino-périnéale du rectum avec conservation du sphincter que vient de réaliser notre collègue Leclerc, de Dijon, nous engage à rapporter les tentatives dans le même sens que nous avons faites depuis août 1927.

Six fois pour des cancers ampullaires nous avons pratiqué l'ablation large de la lésion par voie sacrée de Kraske en nous efforçant d'éviter l'anus artificiel.

Cinq fois nous avons, après l'exérèse, suturé l'intestin après abaissement, à la peau du périnée, à travers l'anus cruenté. Une fois nous avons rétabli la continuité dans la plaie même. Voici ces six observations :

Observation I. — B..., Charles, soixante ans, de S..., adressé par M. le Dr Bonnotte, de Poligny (Jura). Depuis trois mois il présente : pesanteurs périnéales, fréquence des selles, incontinence des matières. Il a maigri de 5 kilogrammes. L'appétit est diminué. Perte des forces. Au toucher rectal dans la partie haute de la région ampullaire on perçoit deux noyaux néoplasiques du volume d'une petite noix. Hernie inguinale gauche concomitante.

Le 10 août 1927 (Aide Dr Bessot), cure opératoire de la hernie inguinale gauche et établissement d'un anus iliaque gauche. Suites normales.

Le 3 septembre 1927 (Aide Dr Bessot), incision en U à base sacrée. Section basse du sacrum en dessous du troisième trou. Libération du rectum en arrière, latéralement, puis en avant. Ouverture large du péritoine. On attire le rectum le plus possible dans la plaie et on suture le sacrum à l'intestin dans sa partie haute. Résection d'un segment annulaire de l'intestin comprenant le cancer et le dépassant largement. Cette section du côté de l'anus passe à 4 centimètres environ de l'orifice. Suture dans la plaie des deux tranches du rectum, en deux plans, à la soie. Lavage à l'eau oxygénée dédoublée de la plaie opératoire. On place deux mèches iodoformées latérales au rectum, une autre dans la concavité sacrée soutenant l'organe. Suture cutanée incomplète.

Dans les suites sérum polyvalent antigangréneux de suite après l'opération. Poussée thermique au troisième jour à 39°, puis suites apyrétiques.

Le 7 septembre, ablation des mèches malodorantes et chargées de pus.

Le 10 septembre, établissement d'une fistule stercorale par désunion partielle de la suture de l'intestin en arrière.

Persistance anormale de cette fistule jusqu'au 14 octobre, date à laquelle le malade à bout de patience nous demande de pratiquer une opération qui lui permette de rentrer sûrement chez lui au plus vite.

Le 14 septembre 1927 (Aide Dr Bessot), nous excluons le segment distal de l'intestin. Laparotomie médiane. Signes de pelvi-péritonite. Écrasement de l'intestin au-dessous du siège de l'anus iliaque, suture des deux bouts.

Le malade sort le 1er décembre 1927 porteur d'un collecteur de matières, présentant encore une fistule périnéale.

Nous venons d'apprendre qu'il vient de succomber en état de cachexie fin septembre 1928. Sa fistule périnéale était tarie.

Obs. II. — Mme R..., cinquante-six ans, de L... (Doubs), adressée par M. le Dr Rondot, de Morteau, le 14 octobre 1927. Depuis dix-huit mois cette malade présente des envies fréquentes d'aller à la selle, rend des glaires, des peaux, du sang. Elle a beaucoup maigri surtout depuis six mois. Depuis un mois elle a perdu l'appétit.

Au toucher rectal on perçoit une masse bourgeonnante sur fond dur siégeant dans la partie moyenne et droite de l'ampoule rectale. L'urée du sang est à 0 gr. 48. Un examen histologique pratiqué par M. le Dr Louvot montre qu'on est en présence d'un épithélioma adénoïde.

Première opération le 20 octobre 1927 avec l'aide du Dr Rondot : établissement d'un anus iliaque gauche.

Deuxième intervention le 2 novembre avec l'aide du Dr Miroudot, de Villersexel. Incision périnéale à la jonction cutanée muqueuse de l'anus. Dissection d'un manchon de muqueuse de 3 centimètres de longueur environ et fermeture. Incision longitudinale dans le sillon interfessier gagnant en haut l'épine iliaque postéro-supérieure gauche. Section sacro-coccygienne basse. Libération de l'ampoule rectale difficile en raison d'une réaction inflammatoire de voisinage. Ouverture de la cavité péritonéale en avant et sur les côtés. La tumeur est enlevée et le bout supérieur de l'intestin attiré à travers le canal cruenté. Il est fixé à la peau par une série de points séparés à la soie. Suture de la brèche péritonéale à l'intestin. Lavage de la plaie opératoire à l'eau oxygénée dédoublée. Mèches iodoformées : deux latérales, une postérieure. Sérum polyvalent antigangréneux dans les suites post-opératoires immédiates. Évolution de la plaie normale. Sortie de la clinique le 29 novembre 1927.

Le 11 juin 1928, chez cette malade qui a repris un appétit notable et de l'embonpoint, nous pratiquons avec M. le Dr Bessot la fermeture de l'anus iliaque gauche. Elle quitte la clinique le 21, les matières ayant repris un cours normal et le sphincter remplissant parfaitement son rôle habituel.

Obs. III. — Mme D..., quarante-trois ans, de C... (Doubs), depuis deux mois présente des envies fréquentes d'aller à la selle avec émission de sang. L'aspect général est excellent. Au toucher rectal on perçoit un cancer de l'ampoule du volume d'une noix.

Le 14 janvier 1928 : établissement d'un anus iliaque gauche avec l'aide du Dr Bessot.

Le 24 janvier 1924 (avec l'aide du Dr Bessot), libération comme au premier temps du procédé de Cunéo d'un cylindre anal muqueux et fermeture. Incision longitudinale dans le pli interfessier. Résection sacro-coccygienne basse. Libération difficile de l'ampoule rectale surtout pénible en avant du côté du vagin. Le péritoine est très peu ouvert et seulement en avant du côté du Douglas. La tumeur est comprise entre deux sections transversales de l'intestin dont l'inférieure ne passe qu'à 2 cent. 1/2 environ de l'anus. Le bout central de l'intestin, amené à travers le canal anal cruenté, est maintenu en cette position par quatre points cardinaux au crin passant haut sur l'intestin abaissé et fixés au pourtour de l'anus assez loin de la zone cutanée circulaire cruentée. Surjet à la soie de la muqueuse rectale à cette zone cutanée circulaire. Lavage de la plaie opératoire à l'eau oxygénée dédoublée. Mèches iodoformées comme à l'ordinaire. Sérum polyvalent antigangréneux de suite après l'opération. Le 25, ascension thermique à 39°5, sécheresse de la langue, polypnée. Teinte noirâtre de l'intestin abaissé. Le lendemain, persistance des accidents : gangrène nette de l'intestin, sphacèle d'une partie de la lèvre gauche de la plaie opératoire envahissant la fesse de ce côté. Sérum polyvalent antigangréneux. Accidents infectieux et toxiques s'accentuant, délire violent. Température s'élevant jusqu'à 40°8 et décès de la malade le 30, six jours après l'opération.

Obs. IV. — B... (Claude), soixante-quatre ans, de Besançon, entré à l'hôpital

Saint-Jacques le 7 mars 1928. Depuis janvier 1928 fréquence des selles, pas de sang. Amaigrissement de 5 kilogrammes. Au toucher rectal, à 5 centimètres de l'anus, infiltration néoplasique ulcérée étendue. Pouls normal. Wassermann négatif. Urée du sang : 0 gr. 31.

Le 12 mars 1928, avec l'aide du Dr Leconte des Floris, chef de clinique : établissement d'un anus iliaque gauche. Le 19 mars, avant l'opération, sérum polyvalent antigangréneux.

Le 20 mars 1928 (avec l'aide du Dr Leconte des Floris), dissection circulaire de la muqueuse anale, fermeture du manchon ainsi constitué par une ligature. Incision en U à base sacrée dont la convexité passe à 2 centimètres en arrière de l'anus. Découverte du sacrum et du coccyx. Section basse sacro-coccygienne. Dissection du rectum par cette voie très pénible. Déchirure de l'intestin dans la plaie et inoculation du champ opératoire. Ouverture du péritoine en avant et sur les côtés, apparition d'anses grêles dans la plaie. Ablation d'un segment de rectum comprenant largement le cancer. Le rectum ne se laisse que difficilement abaisser. On ne peut l'amener qu'avec peine à travers le canal anal où il est suturé circulairement à la peau et maintenu en cette position par deux crins passant plus haut à travers ses tuniques et serrés à la surface de la peau périanale. Suture du péritoine au gros intestin. Lavage de la plaie à l'eau oxygénée dédoublée. Mèches iodoformées comme à l'ordinaire. Sérum polyvalent antigangréneux de suite après l'opération, répété le jour suivant. Evolution aseptique de la plaie opératoire dont la cicatrisation est obtenue plus rapidement que dans les cas précédents.

Le 16 avril, fermeture de l'anus artificiel avec l'aide du Dr Leconte des Floris. Le transit normal se rétablit. Dans les suites immédiates, le sujet peut fermer son orifice normal au commandement. la piqûre de la peau de voisinage en amène un froncement. Mais, malgré cela, prévenu souvent trop tard par la sensibilité d'une muqueuse qui n'est plus celle de l'ampoule, il lui arrive de se souiller. Dans la suite, ces troubles s'améliorent progressivement, puis finissent par disparaître. Mais la fermeture de l'anus artificiel ne donne pas son résultat habituel. Une fistule stercorale se produit à son niveau, qui finit par se fermer au bout de deux mois seulement. Le sujet continue à maigrir. Il se plaint de coliques et de constipation. Cependant, au début, on ne relève rien au toucher rectal. Le rectum est constitué par un conduit droit et souple.

Le 30 juillet, au toucher rectal, on note une induration du Douglas. L'état général du malade continue à décliner. Il n'a plus d'appétit, plus de forces et continue à souffrir. On pense à une propagation péritonéale du cancer. Il succombe, cachectique, le 20 août 1928. A l'autopsie, on trouve une infiltration néoplasique du foie et un cancer sténosant de l'S iliaque, qui explique le résultat imparfait de la fermeture de l'anus artificiel et les coliques et la difficulté d'aller à la selle, accusés par le malade.

Obs. V. — M... (Charles), cinquante-sept ans, de C..., adressé par le Dr Wachoski, de Scey-sur-Saône. Diarrhée sanglante depuis plusieurs mois, amaigrissement considérable, perte d'appétit, teint anémique. Au toucher rectal, néoplasme étendu de l'ampoule, assez bas situé. Il s'agit d'un épithélioma colloïde (Dr Leroux).

Le 19 mai, établissement d'un anus iliaque gauche. Aide : Dr Bessot.

Le 1er juin (aide : Dr Bessot), dissection du manchon de muqueuse du canal anal. L'incision dans le pli fessier partant de 3 centimètres de l'anus et gagnant la région de l'articulation sacro-iliaque gauche. Résection sacro-coccygienne basse. Libération très difficile en avant. L'intestin est déchiré au contact du néoplasme et la plaie opératoire inoculée largement. On résèque le segment de l'ampoule portant le néoplasme. Le péritoine n'est pas ouvert. L'intestin est abaissé à travers le canal anal cruenté et fixé profondément par quatre points au crin et, superficiellement, par un surjet cutanéo-muqueux.

Lavage de la plaie opératoire à l'eau oxygénée dédoublée. Mèches iodoformées comme à l'ordinaire.

Sérothérapie polyvalente antigangréneuse le jour précédant l'opération et les deux jours suivants.

Dans les suites, l'intestin abaissé à travers le canal anal se rétracte, remonte du côté de la concavité sacrée. Suppuration, fistule stercorale peu importante en raison du bon fonctionnement de l'anus iliaque préalable et qui va s'améliorant rapidement et disparaît. Le malade perd patience et quitte la clinique le 30 juin 1928 non encore guéri de la plaie opératoire périnéo-sacrée.

Obs. VI. — Mme veuve B..., d'A..., malade du Dr Jacquard, de Nods. Agée de cinquante-trois ans. Présente depuis un an de la diarrhée sanglante. A 5 centimètres de l'anus environ, on perçoit un rétrécissement circulaire du rectum. Le mari de cette malade est mort d'un cancer de la bouche il y a deux ans. La réaction de Wassermann est négative.

Le 2 octobre 1928, avec l'aide du Dr Bessot, établissement d'un anus iliaque gauche.

Le 17 octobre 1928, avec l'aide du Dr Leconte des Floris, deuxième intervention. Incision interfessière commençant à 2 centimètres de l'orifice anal et gagnant l'articulation sacro-iliaque gauche. Section sacro-coccygienne basse. Au temps de libération antérieure du rectum, l'intestin se déchire au niveau du néoplasme et la plaie opératoire est inoculée. Section de l'intestin à environ 3 centimètres de l'orifice anal. A ce moment, décollement antérieur facilement poursuivi. Section du péritoine en avant et sur les côtés. Abaissement maximum de l'intestin par traction et section du rectum au-dessus des limites supérieures du cancer. A ce moment, avivement du canal anal par dissection de la muqueuse comme dans un Whitehead. Le bout central du rectum est passé à travers le canal anal avivé et fixé en cette position par deux points profonds entre l'intestin abaissé et la peau, l'un antérieur, l'autre postérieur, et réalisés au crin. Suture circulaire en surjet à la soie de l'intestin à la peau périnéale. Suture du péritoine à l'intestin dans la partie haute de la plaie périnéo-sacrée. Lavages à l'eau oxygénée et mèches iodoformées.

Le sérum polyvalent antigangréneux a été appliqué avant l'opération, le jour de l'opération et le lendemain.

Dès le quatrième jour s'amorce le lâchage de la suture circulaire de l'intestin à la peau périnéale. Ce lâchage est complet au huitième jour malgré la présence des points profonds et l'intestin se rétracte en amont dans le canal anal d'environ 2 centimètres.

La plaie périnéale suppure légèrement. Au bout de trois semaines, on place un gros drain à travers l'anus dans l'intestin afin de maintenir son calibre. La plaie périnéale de belle apparence se referme progressivement et normalement. Chez cette malade en cours de traitement encore à l'heure actuelle, dont l'état général est devenu très bon, qui a bon appétit et se lève toute la journée, nous n'avons encore tenté la fermeture de l'anus artificiel. Nous ne le tenterons que d'ici un temps très long après épidermisation complète du canal anal, et nous être assuré qu'il n'y a plus de danger de rétrécissement. Le sphincter fonctionne normalement comme on peut s'en rendre compte par le toucher et l'excitation de la peau par la piqûre au voisinage de l'orifice.

Les résultats immédiats, et ce sont les seuls que nous voulons envisager ici, car ce sont les premiers à considérer semble-t-il en présence d'une intervention d'une telle gravité, entre nos mains du moins, disons-le, ne sont pas brillants.

Nous avons eu un décès post-opératoire immédiat par gangrène

(obs. III). Quatre autres malades ont guéri. Parmi eux deux fois des complications post-opératoires ont fait qu'au point de vue fonctionnel le but poursuivi n'a pas été obtenu, puisque nous avons dû abandonner tout projet d'utilisation du sphincter (obs. IV et V). Deux fois seulement nous avons obtenu intégralement le but poursuivi, c'est-à-dire l'extirpation de la tumeur avec rétablissement de la continuité sans persistance d'aucune infirmité (obs. II et IV). Un sixième cas est en évolution (obs. VI) et nous sommes au troisième stade de fermeture de l'anus artificiel. Chacun de ces divers groupes mérite d'être repris en détail afin d'en tirer si possible quelques conclusions susceptibles d'améliorer dans l'avenir le pronostic de cette opération.

Le décès par gangrène (obs. III) que nous avons eu à déplorer est survenu dans notre plus beau cas : c'est-à-dire chez la malade la plus jeune, ayant l'état général le meilleur et la lésion la plus limitée. C'était notre troisième tentative et aucun incident opératoire particulier ne l'avait troublée. Il subsiste des inconnues humérales ou autres. Mais dans cette observation nous n'avions fait en tout et pour tout le soir de l'opération que les cent centicubes classiques de sérum polyvalent antigangréneux de l'Institut Pasteur, c'est-à-dire (antiperfringens 40 cent. cubes, antivibrion septique 30 cent. cubes, antiœdematiens 20 cent. cubes, antihistolytique 10 cent. cubes). Dans les trois autres cas qui ont suivi, nous avons utilisé beaucoup plus largement le sérum polyvalent et fait systématiquement trois doses : une la veille de l'opération, une le soir de l'opération, une le lendemain de l'opération. Nous nous demandons si nous ne devons pas à cette pratique les trois résultats heureux au point de vue vital que nous avons alors observés ainsi que l'absence de toute réaction inflammatoire locale. Dans ces trois cas, dont deux assez avancés, nous avons eu en effet, au temps de libération, des incidents opératoires graves de rupture de l'intestin au niveau du néoplasme, avec inoculation redoutable de la plaie opératoire. C'est là, dans le cours de l'opération, une inoculation précoce autrement grave que l'inoculation habituelle et difficilement évitable qui suit la section dernière de l'intestin et son passage dans le tunnel anal cruenté. Nous pensons donc qu'il n'est pas irrationnel de penser que l'apport large d'antitoxines sériques la veille, le jour et le lendemain de l'opération peut avoir une influence favorable sur les complications générales et locales susceptibles de se développer dans les suites de cette intervention et c'est la technique sérothérapique que nous continuons en ce moment à systématiquement utiliser.

Deux fois (obs. I et V), par suite d'un manque de patience bien compréhensible des opérés, nous avons dû, après l'extirpation du cancer, abandonner le projet de rétablissement de la continuité. Dans l'observation I, la seule réalisée avec cette technique, nous avons pratiqué le rétablissement de la continuité par suture dans la plaie. La suture circulaire ne nous a paru réalisable de la manière parfaite indispensable dans toute chirurgie intestinale qu'avec de grandes difficultés. Mais cette technique exige un sacrifice moins grand du segment terminal de l'intestin. On écono-

mise évidemment la longueur de la traversée anale. Aussi l'exérèse avec ce mode de rétablissement de la continuité nous paraît devoir être applicable à des cas sensiblement plus avancés que le procédé d'abaissement à travers le canal anal cruenté. Mais aussi il nous paraît indiqué pour les néoplasmes les plus hauts de l'ampoule, ceux avec lesquels il est possible de conserver une longueur plus grande du canal ano-rectal. Dans l'observation V, l'intestin abaissé à travers le canal anal cruenté s'est rétracté haut, une fistule stercorale s'est établie à travers la plaie périnéale. Elle a fini par guérir spontanément et ce blessé porteur d'un anus iliaque gauche se trouve dans les conditions d'un simple amputé du rectum par voie périnéo sacrée.

Dans l'observation VI nous nous sommes trouvé en présence du même incident de rétraction du bout abaissé à travers le canal périnéo-sacré. Mais ici nous avons affaire à une malade plus patiente. Nous maintenons large le canal anal à l'aide d'un drain de 2 centimètres de diamètre laissé en permanence. Nous constatons un début d'épidermisation de ce conduit. Nous avons le projet de la favoriser par la greffe d'un tube dermo-épidermique. En tous cas, nous ne formerons l'anus iliaque que lorsque nous serons bien rassuré sur la pérennité de la perméabilité du canal anal.

Quoi qu'il en soit, cette rétraction de l'intestin abaissé à travers le canal anal est un redoutable accident qui compromet pour le moins le résultat fonctionnel, objet de cette intervention. Il nous apparaît difficile d'y remédier. Faire des décollements plus haut et des sections vasculaires nous apparaît comme éminemment dangereux, à la fois en raison de la gravité de l'infection et des risques de gangrène. Les éléments non dangereux de l'allongement du rectum par voie périnéale, les seuls sur lesquels il faut compter, sont, à notre avis : en première ligne la laxité de ce segment que démontre sa dilatation physiologique, qui, dans certaines conditions pathologiques bien connues, est susceptible de prendre des proportions vraiment extraordinaires; à cet allongement vient s'additionner l'élongation de la 1re portion recto-sigmoïde de l'anse sigmoïde qu'on peut obtenir après section maxima du péritoine qui l'entoure. Nous avons l'impression qu'en comptant sur ces deux éléments il n'est pas prudent de supprimer annulairement plus de 6 à 8 centimètres de l'intestin. Cette considération réduit considérablement les possibilités des interventions du genre de celles que nous avons pratiquées.

Nous n'avons eu que deux succès opératoires immédiats complets (obs. II et IV) où nous avons réalisé les fins fonctionnelles essentielles de la méthode. De l'observation II nous ne dirons rien. Elle a été l'intervention classique idéale dans ses suites et elle nous a apporté l'encouragement qui nous a amené à persévérer. L'observation V, par contre, entraîne quelques réflexions. Le troisième temps de fermeture de l'anus artificiel a été suivi d'incidents. Une fistule stercorale s'est reproduite après la formation de l'anus préliminaire, puis le malade, continuité intestinale normale rétablie, a continué à souffrir de coliques et de constipation. C'est qu'il existait un néoplasme de l'S iliaque concomitant du cancer du rectum. Par voie

sacrée, ce néoplasme n'était pas explorable, et c'est là encore une des infériorités de cette méthode, car les néoplasmes étagés se rencontrent, nous en avons vu plusieurs cas. La voie abdomino-périnéale d'abaissement de l'S iliaque à travers le sphincter conservé eût permis la constatation de la seconde lésion.

En conclusion, la critique des diverses opérations d'extirpation du rectum par voie périnéo-sacrée avec conservation du sphincter, que nous venons de pratiquer, ne nous engage pas à persévérer dans ces tentatives. Si nous pensons qu'avec la sérothérapie antigangréneuse largement appliquée on peut obtenir, au point de vue vital, des résultats immédiatement intéressants, nous croyons que dans beaucoup de cas, par suite du manque d'étoffe, le résultat fonctionnel cherché sera compromis. Cette technique, si l'on veut observer les règles de rigueur en matière d'exérèse du cancer, ne nous paraît applicable qu'à de tous petits néoplasmes du volume d'une noisette ou d'une noix. Combien le chirurgien en verra-t-il de cette espèce? Dans les cas plus avancés, c'est, comme M. Leclerc, vers la résection abdomino-périnéale avec conservation du sphincter et abaissement de l'S iliaque que nous orienterons nos efforts. La pratique de l'abdomino-périnéale est une préparation naturelle à sa réalisation. Elle seule permet de voir tout et large, et c'est essentiel en matière de cancer, et l'S iliaque dont l'anse oméga est à méso parfois développé paraît vraiment le segment du gros intestin prédestiné aux translations.

Du drainage de la pleurésie purulente en thorax fermé. La pleurotomie valvulaire,

par M. **Raymond Grégoire.**

On a beaucoup écrit sur le traitement de la pleurésie purulente et l'on pourrait croire qu'il n'y a plus rien à dire. Cependant, il est curieux de constater que médecins et chirurgiens ne sont pas unanimes en ce qui touche la nécessité d'évacuer la suppuration de la plèvre, que les chirurgiens eux-mêmes ne sont pas unanimes à préférer le drainage irréversible en thorax fermé au drainage avec pneumothorax en plèvre ouverte.

C'est sur ce dernier point seul que doit porter cette communication.

Tout d'abord que faut-il entendre par drainage en thorax ouvert ou drainage en thorax fermé?

Le drainage en thorax fermé est le plus communément employé. Après avoir incisé les parties molles dans la région de l'angle costal et à la hauteur du cul-de-sac costo-diaphragmatique, la côte est réséquée, puis la plèvre est largement ouverte. Il est évident que cette pleurotomie satisfait pleinement à la nécessité d'évacuer le contenu purulent. Le liquide s'écoule aisément, les fausses membranes en paquet sont éliminées, la cavité pleurale peut même être détergée à la compresse.

Le drainage est maintenant assuré au moyen de drains qui laisseront le liquide s'écouler. Jusqu'ici l'opération est parfaitement satisfaisante.

Mais l'air extérieur va entrer et sortir largement par l'orifice de thoracotomie. Un pneumothorax ouvert est constitué. A partir de ce moment, la pleurotomie à thorax ouvert ne facilite plus la guérison. J'aurais presque envie de dire qu'elle la retarde.

De fait, la guérison d'une pleurésie purulente n'est obtenue que par l'accolement des deux plèvres, pariétale et viscérale. Or, du fait de son élasticité, le poumon se rétracte sur son hile et le pneumothorax, maintenu ouvert par le drainage, ne lui permet plus de se dilater, puisqu'il supporte des pressions égales sur sa surface externe et sur sa surface alvéolaire.

Le poumon ne viendra s'appliquer contre la paroi thoracique qu'après un lent travail d'adhérence qui commencera au voisinage du hile et s'étendra progressivement jusqu'aux rebords de la plaie de thoracotomie.

De multiples accidents pourront contrecarrer ce travail d'approche. Que le poumon se densifie, que la plèvre s'épaississe, voilà le processus adhésif compromis. Quoi de moins étonnant dès lors qu'une cavité persiste et qu'une fistule interminable en soit la conséquence.

La pleurotomie large a bien évacué la collection, mais le drainage ouvert a empêché la guérison.

Le drainage à thorax fermé ou irréversible est fondé sur un principe tout différent. Sa mise en œuvre se rapproche des conditions physiologiques normales du jeu pleuro-pulmonaire.

Par cette méthode, la plèvre une fois ouverte et évacuée, le drainage est établi de telle façon que le liquide pleural continue à s'écouler aisément, mais l'air extérieur ne peut rentrer dans la cavité. Il ne produira plus ce va-et-vient de l'air qui entre et sort à chaque mouvement respiratoire; c'est pour cela que ce drainage est dit irréversible.

Dans ces conditions, un vide relatif est établi dans la cavité pleurale. Le poumon ne supporte pas la même pression en dehors et en dedans. La pression interne étant plus élevée que la pression pleurale, le poumon peut se distendre et venir au contact de la paroi thoracique. Ainsi se trouve grandement facilité le processus habituel de guérison.

De nombreuses méthodes ont été imaginées pour réaliser ce procédé logique de drainage de la plève.

Cabot [1], Bouveret, Aubert [2] disposaient au-dessus du pansement une large lame de caoutchouc qui s'appliquait sur la peau du fait de l'humidité et faisait soupape.

Phelps [3], Tuffier [4] imaginèrent d'ingénieuses canules. Delagenière [5] plaçait à l'extrémité du drain un doigtier de baudruche percé d'un trou. Le

1. Cabot : *The New York Am. Journal*, août 1880.
2. Aubert : *Marseille médical*, 1920.
3. Phelps : *International clinics*, deuxième série, vol. 1.
4. Tuffier : Le traitement des épanchements purulents de la plèvre. *Presse Médicale*, 27 septembre 1918.
5. Delagenière : *Archives provinciales de Chirurgie*, 1894.

pus peut s'écouler, mais au moment de l'inspiration les parois de baudruche s'appliquent et l'air n'entre pas.

Plus récemment, M. Delbet [1] rappelait le dispositif qu'il mit au point avec notre collègue Girode il y a déjà plusieurs années. Un drain spécial est fixé dans la plaie de thoracotomie suturée aussi hermétiquement que possible. Un tube de caoutchouc fait suite à ce drain et plonge dans un bocal rempli d'un liquide antiseptique. Si le malade tousse, le pus et l'air sortent, le vide produit dans la plèvre fait monter le liquide du bocal dans le tube de drainage.

Comme tous les procédés précédents, celui de Delbet et Girode établit un drainage irréversible, mais d'une manière plus parfaite; il a cependant sur les autres l'inconvénient de confiner les opérés au lit. Ce ne serait là qu'une légère infériorité.

On a fait à tous ces procédés un reproche commun : celui de n'être que très temporaire et de cesser de fonctionner bien avant que le poumon ne soit venu adhérer à la plèvre pariétale. En effet, la canule ou le drain ne permettent l'aspiration du contenu pleural que si la plaie a été étroitement suturée autour d'eux. Mais dans ce milieu éminement septique, la plaie suppure, les fils coupent, la suture se désunit et voilà rétabli le pneumothorax ouvert. Le drainage à thorax fermé n'a pas duré huit jours.

Si imparfaits que soient jusqu'ici les moyens de réaliser le drainage à thorax fermé, les résultats que cette méthode a donnés sont cependant très supérieurs à ceux du drainage à thorax ouvert. J'emprunte à la thèse de mon regretté élève Tournier [2] les résultats comparés de ces deux méthodes.

Les méthodes de drainage à thorax ouvert donnent, sur un ensemble de 2.210 cas, une mortalité de 26,6 p. 100; une durée moyenne de traitement de 71 jours; enfin une évolution vers l'empyème chronique dans 12,6 p. 100 des cas.

Les méthodes de drainage à thorax fermé donnent, sur un total de 1.026 cas, une mortalité de 10 p. 100; une durée moyenne de traitement de 42 jours; enfin une évolution vers l'empyème chronique dans 6,3 p. 100 des cas.

La supériorité de cette méthode est évidente tant du point de vue de la théorie que du point de vue des résultats. Encore ne faut-il pas oublier que, par les moyens actuels, le drainage à thorax fermé ne peut être souvent maintenu que quelques jours seulement.

Il m'a semblé que si l'on pouvait proposer une méthode simple qui ne nécessitât pas d'appareils spéciaux et permit aux opérés de se lever et de faire de la gymnastique respiratoire, tous les chirurgiens abandonneraient le drain de Chassaignac et n'utiliseraient plus que le drainage à thorax fermé.

En 1917, j'ai étudié une technique opératoire qui par la simple disposi-

1. Pierre Delbet : *Presse Médicale*, 14 juillet 1923, et *Revue médicale française*, n° 3, mars 1924.
2. Jean Tournier : *Thèse de Paris*, 1923.

tion de l'incision permet de réaliser un drainage de la plèvre en thorax fermé sans le secours d'appareils spéciaux, sans résection costale et de durée aussi longue qu'il sera nécessaire.

L'opération est pratiquée sous anesthésie locale et le malade assis dans la position de la ponction lombaire.

Une incision est faite en arrière sur la ligne angulo-costale et le long de la côte sous-jacente à celle qui limite l'espace que l'on va inciser : ainsi pour ouvrir le 9e espace intercostal on fera l'incision le long de la 11e côte. Cette incision doit mesurer 9 à 10 centimètres de longueur.

Toutes les parties molles sont sectionnées jusqu'à la côte. Les muscles se rétractent plus que la peau. Deux écarteurs de Farabeuf les soulèvent et les remontent, pendant que la pince et la sonde cannelée mettent à nu successivement le 10e espace, puis la 10e côte, enfin le 9e espace intercostal qui va être incisé. On aura ainsi constitué une sorte de valve qui retombera au devant de l'ouverture pleurale quand les écarteurs seront enlevés.

Le 9e espace intercostal est alors incisé dans toute la longueur de la plaie. Le pus, les fausses membranes sortent en abondance.

Pour assurer la persistance du drainage et empêcher les lèvres de la plaie de se refermer, une lame de caoutchouc aussi large que l'ouverture de l'espace intercostal est fixée par deux fils aux muscles intercostaux. L'une des extrémités de cette lame pénètre dans la plèvre, l'autre sort entre les lèvres de l'incision cutanée qu'elle dépasse largement[1].

Ainsi se trouve réalisée une pleurotomie valvulaire. A l'expiration, pendant l'effort de toux, l'air qui a pénétré dans la plèvre au moment de l'incision ressort bruyamment en même temps que du pus ; mais, à l'inspiration, la valve cutanéo-musculaire s'applique et rien ne rentre dans le thorax. Plusieurs fois, il m'est arrivé de pouvoir entendre le murmure vésiculaire jusqu'à la base dès la fin de l'opération, après quelques efforts de toux et d'expulsion.

Cette suppression de pneumothorax opératoire est efficace et précieuse à ce point que Tourneix put drainer, par cette méthode, une pleurésie purulente bilatérale et guérir sa malade (Observation XIII de sa thèse).

Depuis 1923, j'ai opéré 20 pleurésies purulentes par cette méthode. Quatre ont succombé ; parmi ceux-ci, l'un avait soixante et onze ans, un autre soixante-quinze ans. Si j'y ajoute les 11 cas publiés dans la thèse de Tourneix, j'arrive à un total de 31 cas avec 12 p. 100 de mortalité. Tourneix était arrivé à une durée moyenne de traitement de trente-cinq jours.

Chez les 16 derniers cas dont je viens de parler, la fermeture de la plèvre a été obtenue :

4 fois entre quinze et vingt jours ;
2 fois entre vingt et trente jours ;
6 fois entre trente et quarante jours ;

1. Le crispin d'un gant de Chaput devenu inutilisable m'a souvent servi à tailler cette lame.

1 fois entre quarante et quarante-cinq jours ;
1 fois en soixante-six jours ;
2 fois la durée de traitement n'a pas été indiquée.
Ce qui fait une moyenne de trente jours environ.

Nous n'avons pas encore eu à déplorer de cas de transformation en empyème chronique.

Antonino Guzman[1], de Ségovie, qui n'a employé cette technique que dans un petit nombre de cas, estime qu'elle lui paraît un progrès dans le traitement de « toutes sortes d'épanchements pleuraux ».

Après avoir pratiqué bien souvent la méthode de drainage à thorax ouvert, il eut connaissance de la thèse de Tourneix et utilisa la méthode de drainage à thorax fermé que je viens de vous décrire. Dans ses deux cas, la fermeture était complète en vingt jours et les malades quittaient l'hôpital le trente-troisième jour complètement guéris. La simplicité et les succès déjà obtenus par cette méthode en ont fait, dit-il, le mode de traitement chirurgical de choix dans toutes les collections pleurales infectées non tuberculeuses.

Je n'aurais pas osé en dire autant, mais je souhaite que l'expérience des faits justifie dans l'avenir cette appréciation.

PRÉSENTATIONS DE MALADES

Arthrite déformante de la hanche. Opération de Whitman. Guérison.

par **M. Ch. Dujarier.**

Le malade que je vous présente est un homme de soixante-cinq ans qui est entré dans mon service pour une arthrite déformante de la hanche avec douleurs vives et impossibilité presque complète de la marche.

Les mouvements de la hanche sont très limités, surtout l'abduction et la rotation. L'atrophie musculaire est considérable.

La radiographie montre une subluxation de la tête en haut et en arrière. Cette dernière et le pourtour du cotyle sont déformés par des ostéophytes. La partie inférieure du cotyle est déshabitée.

J'ai opéré ce malade le 1er mai 1928. J'ai pratiqué l'opération de R. Whitman.

Rachianesthésie (12 centigrammes de novocaïne).

1. Antonino Guzman : El metodo de Grégoire (pleurotomia valvular) en los empiemas agudos. *La Clinica Castellana*, Julio 1924.

L'incision partant de l'épine iliaque antéro-supérieure passe entre couturier et tenseur, elle se recourbe en arrière à 4 travers de doigt au-dessous du grand trochanter sectionnant en travers le tenseur du fascia lata.

On tombe sur la capsule articulaire qu'on incise en croix, on sectionne la tête avec un ciseau de Putti, ce qui donne à la section du col une forme régulière et arrondie. La tête est extirpée.

On explore le cotyle qui est agrandi. Il est recouvert de cartilage dans sa moitié inférieure, érodé dans sa partie supérieure.

Le trochanter avait été préalablement sectionné dans la direction du bord supérieur du col en conservant toutes les insertions musculaires.

Le col est alors remis dans le cotyle et le trochanter vissé sur la partie supérieure de la face externe du fémur avivée. Suture du fascia lata et de l'aponévrose fémorale. Fermeture de la plaie sans drainage. Pansement.

Le malade est installé dans un appareil de Rouvillois.

L'appareil est retiré le 1er juillet, soit au bout de deux mois, massage et mobilisation.

Le malade a commencé à se lever le 8 août et a quitté l'hôpital le 4 octobre.

Au début, la marche était défectueuse : puis progressivement elle s'est améliorée, les douleurs ont disparu.

Actuellement, le raccourcissement est de près de 4 centimètres. Les mouvements sont assez limités : mais il existe un peu de flexion et des mouvements de rotation.

L'atrophie a diminué de moitié et le malade qui était un impotent peut marcher sans douleur, mais en s'appuyant sur une canne.

C'est la première fois que je fais une opération de Whitmann pour arthrite déformante de la hanche. Le résultat sans être parfait est cependant encourageant puisque le malade ne souffre plus et qu'il peut marcher convenablement.

M. Ducroquet : Je crains que dans la résection de la tête les lésions d'arthrite continuent à évoluer et que le résultat final soit une ankylose. Le mieux ne serait-il pas de recourir d'emblée à l'arthrodèse de la hanche, qui donne l'ankylose complète, indolore et permet la marche en de très bonnes conditions. Dans le cas d'A. double, cas si fréquent, l'opération de Whitman garde tous ses droits.

M. Paul Mathieu : Je crois que l'arthrodèse de la hanche est une opération très efficace dans nombre de cas d'arthrite déformante douloureuse.

M. Ch. Dujarier : Je ne dis pas que l'arthrodèse de la hanche ne soit pas susceptible d'amener de bons résultats.

Mais l avenir montrera si l'opération de Whitman qui garde la mobilité ne peut pas donner des résultats encore meilleurs, d'autant plus que l'arthrodèse dans les cas d'arthrite déformante n'est pas très facile à exécuter.

M. Ombrédanne : J'estime que dans la question qui nous occupe il importe avant tout de distinguer entre la chirurgie de l'enfant et la chirurgie de l'adulte.

Dans les arthrites chroniques de l'adulte, il est possible que l'arthrodèse vaille facilement les résections modelantes du type Whitman.

Chez l'enfant, dans les arthrites douloureuses survenant sur des hanches luxées ou subluxées, j'estime que l'opération de choix est celle que j'ai décrite sous le nom de *résection-butée*, et dans laquelle une résection modelante de la tête avec abaissement trochantérien est complétée par une butée osseuse extra-articulaire supracotyloïdienne. Grâce à cette intervention, la douleur disparaît et la mobilité de l'articulation ne disparaît pas, ce qui est pourtant un avantage quand la tête est bien appuyée.

PRÉSENTATION DE RADIOGRAPHIE

Hanche douloureuse avec os acétabulum supérieur,

par **M. Mauclaire.**

Parfois on note, au niveau de l'articulation de la hanche, des ossifications anormales qui ont déjà fait l'objet de bien nombreux travaux anatomiques et radiographiques[1].

Les recherches anatomiques récentes ont montré qu'il y a non pas un seul, mais trois os cotyloïdiens, l'un supérieur, le deuxième antérieur (décrit par Albinus, Rambaud et Renault), le troisième postérieur.

Ce sont, en somme, des points épiphysaires complémentaires des trois os : ilion, pubis, ischion. L'os cotyloïdien supérieur forme le toit du cotyle (Falk, Perna). On en trouve encore des traces à l'âge adulte et chez les sujets âgés (Perna). En voici un exemple.

Or, voici une radiographie qui représente l'os cotyloïdien supérieur.

Il s'agit d'une fillette de treize ans qui souffre de la hanche gauche depuis un an. Sur les deux cotyles on note une ossification condensante symétrique au niveau du rebord supérieur du cotyle. Partant du sommet

1. Rambaud et Renault : *Développement des os*, 1864 ; Gegenbauer : *Morph. Jahrb.*, Bd II, 1876 ; W. Krause : *Zentrabl. für mediz. Wissenschaft*, 1876 ; Falk : *Zeit. f. orth. Chir*, Bd XXXI, 1913 ; Grashey : *Atlas de radiographie*, 1913 ; Schwartz : *Beitr. z. klin. Chir.*, Bd LXXXXIII ; Ruhle : *Arch. f. Orth.*, 1920, p. 21, bibliographie ; Perna : *Chirurgia degli org. del mov.*, octobre 1922, bibliographie ; Van Neck : *Archives franco-belges de Chir.*, janvier 1926 ; A. Koehler : *Grenzen Rœntgenbilde*, 1924, p. 158.

du cotyle, elle suit bien le tracé du rebord cotylien suivant le quart supérieur de ce tracé. En dedans d'elle il y a une zone claire allongée et parallèle, allant obliquement du plafond du cotyle au sommet de la tête humérale, suivant une direction en bas et en dedans comme l'ossification elle-même. Elle est plus allongée que ne le représente le schéma. La radiographie a été prise en centrant sur la symphyse pour avoir les deux articulations sur le même film. Mais la zone noire et la zone claire

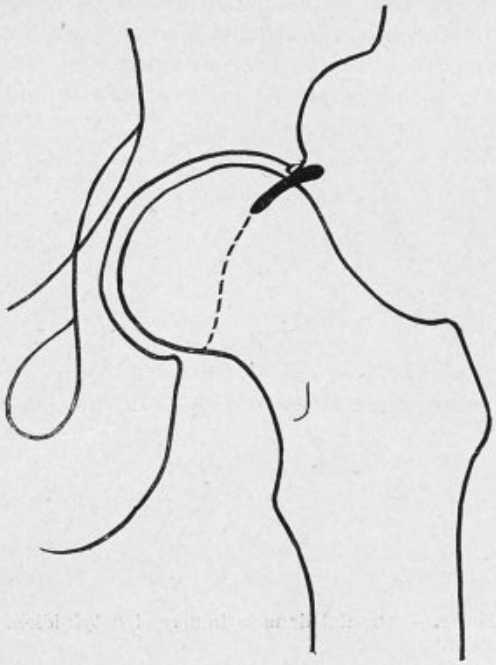

Fig. 1. — Os acétabulum supérieur.

sont moins obliques sur une radiographie centrant directement sur l'articulation. (Radiographies de M. Thoyer-Rozat.)

Cette zone claire correspond au cartilage placé entre l'os cotyloïdien supérieur et l'ilion.

Il est difficile de dire dans quelle proportion on note un os cotyloïdien. Dans 2 p. 100 des cas, disent quelques auteurs.

De même il est difficile de dire pourquoi la hanche est parfois douloureuse dans ces cas. Cependant, voici des radiographies de cet os acétabulaire supérieur (Meyer). Cet os est irrégulier et il se peut qu'il y ait des frottements avec la tête fémorale, d'où l'incongruence articulaire, et de la contracture réflexe douloureuse. Van Neck, dans deux cas semblables, a observé aussi de l'arthrite douloureuse.

Il est à noter qu'il y a souvent un peu d'hypoflexion (*coxa valga*) du col

comme dans mon cas (cas de Stieda, de Zaijer) ou une hyperflexion (*coxa vara* (Grashey).

Il ne s'agit pas dans mon observation d'un foyer limité d'ostéopétrose (Albers, Schonberg, Schultze [1]) avec un foyer d'ostéoporose en dedans.

Dans le travail de Ruhle, il y a plusieurs observations semblables à la mienne et à côté de l'os acétabulum anatomique il admet au niveau du bord supérieur du cotyle la possibilité d'une ossification pathologique : fracture, corps étrangers articulaire, ostéophyte avec coxa valga, rachi-

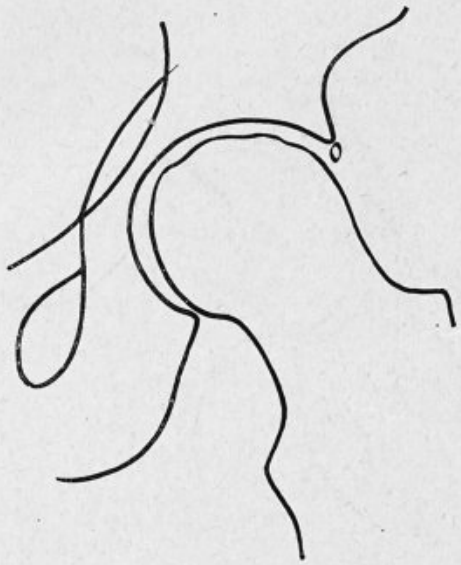

Fig. 2. — Osselet dans le bourrelet cotyloïdien.

tisme (Fromme), osselet surnuméraire (Stieda). C'est ce qu'il appelle l'os acétabulum radiologique.

Outre les os cotyloïdiens sus-indiqués (supérieur, antérieur et postérieur), on note parfois des osselets péricotyloïdiens (Stieda, A. Koehler, etc. [2]).

Ce sont des osselets surnuméraires siégeant, soit dans le sourcil cotyloïdien osseux ou fibreux, soit à l'insertion de la capsule. Ils peuvent aussi donner lieu à des douleurs articulaires.

Il faudrait que les douleurs fussent très vives pour que l'on songeât à enlever ces différentes ossifications anormales.

1. Schultze : Calcinose osseuse. *Archiv. f. klin. Chir.*, Bd CXXXVI.

2. Stieda : *Archiv. f. klin. Chir.*, Bd LXXXVII, 1908; Fromme : *Archiv. f. klin. Chir.*, Bd CXVI, p. 664; Zaiger : *Deut. Zeit. f. Chir.*, Bd CLXIII; Waller : *Ibidem*, Bd CLXVIII; Nieler : *Fortschritte der Rœntgenstrahlen*, Bd XXII; Fromme : *Ergebnisse der Chir. und Orth.*, 1922, p. 126; Chemister : *Americ. Journ. of Orth.*, 1924, p. 229; Sullivan : *Ibidem*, 1924, p. 255; A. Kœhler : *Grenzen Rœntgenb.*, 1924; Meyer : *Rœntgendiagnostic*, 1927, p. 21.

Voici une radiographie d'un malade de M. Clovis-Vincent. Il y a un petit osselet supra-cotyloïdien formant ce que l'on a appelé le tubercule supra-cotyloïdien (fig. 2). Il n'a pas la même direction que l'os acétabulum.

Enfin voici une de mes radiographies dans laquelle l'osselet surnuméraire est à égale distance du bourrelet cotyloïdien et de la base du col fémoral en face le bord supérieur de celui-ci.

Chez l'adulte, le diagnostic entre les osselets surnuméraires articulaires et péri-articulaires avec les ostéophytes isolés est bien difficile.

Notons que des osselets surnuméraires ont été signalés au pourtour de bien des articulations (Stieda) et donnant lieu à des douleurs (épaule, pied). Ces osselets surnuméraires péri-articulaires ont souvent une origine atavique.

La Société se réunira en Comité secret à l'issue de la prochaine séance.

Le Secrétaire annuel, M. A. Bréchot.

Imprimerie de la Cour d'Appel, 1, rue Cassette, Paris.



BULLETINS ET MÉMOIRES

DE LA SOCIÉTÉ NATIONALE DE CHIRURGIE



Séance du 12 décembre 1928.

Présidence de M. Ombrédanne, *président.*

PROCÈS-VERBAL

La rédaction du procès-verbal de la précédente séance est mise aux voix et adoptée.

CORRESPONDANCE

La correspondance comprend :

1° Les journaux et publications périodiques de la semaine.

2° Une lettre de M. Alivisatos remerciant la Société de l'avoir nommé membre correspondant.

3° Une lettre de M. Gouverneur posant sa candidature à l'une des places vacantes de membre titulaire.

4° Un travail de M. Courty, correspondant national, intitulé : *Sur un cas d'occlusion intestinale aiguë traitée par anus cæcal et injection de sérum salé hypertonique.*

5° Un travail de MM. Le Fort, correspondant national, et Ingelrans, intitulé : *Ostéomyélites vertébrales à forme atténuée.*

6° Un travail de M. Leriche, correspondant national, intitulé : *Résultats de la radicotomie postérieure et de la ramisection dans la maladie de Little.*

7° Un travail de MM. Lombard, correspondant national, et Nanta, intitulé : *Les ulcères de jambe des splénomégalies.*

8° Un travail de M. Baudet (Armée), intitulé : *Fracture de six apophyses transverses des vertèbres lombaires.*

M. Küss, rapporteur.

9° Un travail de M. Charrier (Bordeaux), intitulé : *Maladie polykystique localisée du foie.*

M. Bréchot, rapporteur.

10° Un travail de M. Nora (Paris), intitulé : *Occlusion aiguë duodénale post-opératoire guérie par injection intraveineuse de sérum salé hypertonique.*

M. Chevassu, rapporteur.

11° Un travail de M. Rocher (Bordeaux), intitulé : *La tarsoplastie d'Albee dans les pieds bots varus équins récidivés.*

M. Sorrel, rapporteur.

12° Un travail de M. L. O. Zenno (Rosario, République Argentine), intitulé : *Anesthésie des splanchniques.*

M. Hartmann, rapporteur.

A PROPOS DU PROCÈS-VERBAL

Traitement des épithéliomas de la langue,

par M. **Moure**.

Dans ses conclusions, Roux-Berger en faisant dévier la discussion sur des questions de détail n'a pas, à mon avis, envisagé le problème du point de vue le plus intéressant : *celui de la valeur comparative du traitement du cancer de la langue par la chirurgie seule ou par le radium.*

Mais, permettez-moi d'abord de répondre aux questions de détail soulevées par Roux-Berger : je répète que je préfère éviter la biopsie que je ne crois pas inoffensive et qui surtout ne semble pas, le plus souvent, bien nécessaire; car je prétends qu'un chirurgien peut, presque toujours, faire cliniquement le diagnostic de cancer de la langue; si Roux-Berger nous disait que la biopsie lui est nécessaire pour établir sa statistique avant de détruire la lésion par le radium, je le comprendrais davantage.

Le diagnostic du cancer de la langue se pose en effet dans deux conditions très différentes : dans le premier cas, c'est une petite lésion suspecte de quelques millimètres, une plaque de leucoplasie ulcérée ou verruqueuse, une petite fissure indurée; est-il vraiment logique de tailler un fragment microscopique dans cette lésion minuscule? N'est-il pas plus simple de faire une excision fusiforme large, qui peut être très large même sans être mutilante, et de faire l'examen histologique ensuite? Or, c'est surtout dans ces petites lésions débutantes que le diagnostic peut être difficile. Mais quel intérêt présente-t-il d'ailleurs? Et n'est-il pas plus logique et plus simple d'enlever systématiquement à l'anesthésie locale ces petites lésions suspectes qui deviendront demain des cancers confirmés, si elles ne sont pas

déjà aujourd'hui des cancers débutants. Ici, *l'exérèse-biopsie me paraît être la méthode de choix*.

Dans le deuxième cas, on est en présence d'une lésion plus importante; le diagnostic clinique n'est en général pas bien difficile ; je pense même qu'il est le plus souvent évident. En cas de doute, un traitement antisyphilitique d'épreuve me paraît beaucoup plus probant qu'une biopsie. Quant aux lésions syphilitiques scléro-gommeuses, qui ne réagissent pas rapidement au traitement, il est plus sage de les considérer comme des cancers. C'est dans la tuberculose que le diagnostic clinique peut être parfois mis en échec. J'en ai observé un cas; j'ai pratiqué une amputation partielle de la langue; le malade a parfaitement et définitivement guéri et je pense d'ailleurs que si j'avais au préalable fait le diagnostic je n'aurais pas agi autrement. Mais voici un cas plus troublant que j'ai observé à l'hôpital Saint-Louis : c'est l'évolution simultanée sur une même tumeur ulcérée de la langue de la tuberculose et du cancer (obs. XXXVIII, *Thèse de Ménégaux*). Si j'avais pratiqué une biopsie, j'aurais pu, suivant la zone où elle aurait porté, affirmer l'un ou l'autre diagnostic. Ceci prouve que le résultat de la biopsie, tout comme celui de l'examen en série des ganglions, n'a pas, comme le croit Roux-Berger, une valeur absolue.

Roux-Berger fait en outre quelques critiques qui pourraient laisser croire que mes observations sont incomplètes et que les conclusions que je tire de mes résultats sont en désaccord avec les faits. Chez tous mes opérés, j'ai examiné la lésion linguale et des fragments de ganglions suspects ; mais j'avoue n'avoir pas fait des coupes en série de tous les ganglions.

Des deux malades que j'ai présentés ici, l'un le 28 mars 1928 est resté guéri depuis six ans d'un cancer avancé du dos de la langue, après une amputation subtotale et un curage ganglionnaire bilatéral; il présentait sur le dos de la langue un cancer spino-cellulaire à globes cornés, largement infiltré dans le muscle. L'examen des ganglions a montré qu'ils étaient envahis du côté gauche.

L'autre, que je vous ai présenté le 8 février 1928, était une femme qui restait guérie depuis cinq ans et demi d'un cancer méso-marginal spino-cellulaire que j'avais traité par une hémi-glossectomie avec curage ganglionnaire unilatéral. Un petit ganglion sous-maxillaire était nettement envahi.

En présentant ces malades, je n'avais pas cru devoir reproduire les observations déjà publiées dans la *Thèse de Ménégaux*, sous les nos 32 et 36. Roux-Berger ne peut donc plus dire que ces deux observations manquent d'examen histologique; et ces résultats éloignés conservent toute leur valeur.

Les indications thérapeutiques que j'ai exposées, et qui dirigent *actuellement* ma ligne de conduite, sont basées sur l'analyse des résultats heureux et malheureux que j'ai observés. Roux-Berger me reproche de préconiser un curage ganglionnaire bilatéral et de ne pas l'avoir toujours pratiqué : c'est justement en voyant la récidive ganglionnaire se faire quatre fois sur cinq du côté opposé à la lésion, alors qu'au moment de la

première opération les ganglions du côté opposé étaient cliniquement intacts, que j'ai pensé plus logique et plus sage de faire systématiquement à l'avenir cet évidement bilatéral. Mais je n'ai naturellement pas la prétention d'extirper tous les ganglions et je partage à ce sujet les réserves de M. Sébileau.

La preuve histologique que réclame Roux-Berger me paraît d'une réalisation impossible. Comment pouvoir affirmer que les ganglions enlevés sont certainement indemnes? Il faudrait pour chaque malade examiner des milliers de coupes et encore serait-on bien certain de ne pas laisser passer inaperçu un petit îlot de cellules néoplasiques, arrêté dans un tissu lymphatique?

Il faut, je crois, faire un évidement ganglionnaire systématique, adapté à l'étendue et au siège de la lésion linguale. Même lorsqu'il n'existe pas d'adénopathie cliniquement appréciable, il faut adopter comme règle de pratiquer un évidement large dont le but doit être d'évider complètement la région des ganglions du premier et du deuxième relais. Lorsque ces deux premiers relais sont dépassés, le cancer a déjà diffusé au loin et peut-être serait-il plus sage encore de s'abstenir complètement.

J'ai guéri des petits cancers débutants, ou pour mieux dire des plaques de leucoplasie en voie de dégénérescence, par une simple excision, sans aucun curage ganglionnaire. J'ai guéri des cancers limités siégeant sur le bord de la langue en pratiquant une hémi-glossectomie suivie d'un curage unilatéral : tel est le cas de la malade présentée ici à la séance du 8 février 1928. Cette malade, que j'ai revue ces jours-ci, reste parfaitement guérie depuis le mois d'août 1922. Mais, à côté de ces malades guéris d'un cancer marginal, avec curage homo-latéral, j'ai observé des récidives ganglionnaires du côté opposé à la lésion, alors qu'au moment de l'intervention les régions ganglionnaires du côté opposé paraissaient indemnes; j'ai donc pensé que j'aurais probablement évité cette récidive pour laquelle les malades reviennent, hélas! toujours trop tard, en pratiquant d'emblée un curage bilatéral.

Voilà pourquoi j'estime que, dans le doute, il est plus logique de faire systématiquement, même en l'absence de signes cliniques, un évidement bilatéral.

Dans cette question du curage ganglionnaire, je me rallie absolument à la formule de M. Cunéo et je pense que le mieux est de faire de larges exérèses dans les cancers peu étendus. Si le curage unilatéral peut suffire dans quelques cas, il est plus prudent et d'ailleurs inoffensif de pratiquer un curage bilatéral en un ou deux temps très rapprochés, mais à condition de ne pas sabrer tout le cou et de ne pas supprimer systématiquement toutes les jugulaires.

Je n'ai en vue ici que les cancers limités, les seuls que nous puissions espérer guérir, tant par l'excision très large au bistouri que par la destruction nécrosante du radium. Dans les cancers infiltrés qui ont nettement envahi les ganglions, il est légitime de tout tenter, mais il est sage de ne pas escompter un résultat favorable.

* * *

Mais toutes ces questions de détail nous écartent du point de vue le plus intéressant de la question sur lequel j'avais voulu placer mon ami Roux-Berger, à savoir celui de la valeur comparative du traitement du cancer de la langue par la chirurgie seule ou par le radium.

Roux-Berger nous a montré qu'il avait guéri la localisation linguale du cancer dans 46,3 p. 100 des cas, mais il a ajouté que le pourcentage tombe à 26,7 p. 100, à cause de la récidive ganglionnaire. Si, à l'exemple de Roux-Berger, j'établis le bilan des opérés qui sont restés guéris de leur lésion linguale, j'en trouve 19 sur 23, soit environ 82 p. 100. En tenant compte comme lui des récidives ganglionnaires, le total des guérisons tombe à 9 sur 21 malades suivis, en excluant 2 opérés morts de maladie intercurrente, mais guéris de leur cancer depuis cinq ans, ce qui fait un pourcentage de 43 p. 100 de guérisons.

La conclusion qui se dégage donc de l'étude de nos statistiques réciproques, c'est que les meilleurs résultats sont encore à l'actif de la chirurgie seule dans le traitement des cancers limités de la langue.

L'os supra-cotyloïdien,

par MM. **Albert Mouchet** et **Carle Rœderer**.

M. Mauclaire a présenté, dans la dernière séance de notre Société, une intéressante observation d'os cotyloïdien.

Il y a longtemps que nous avons constaté, sur des radiographies, des os supra-cotyloïdiens et nous nous étions demandé à plusieurs reprises si la présence de ces os surnuméraires n'était pas susceptible, par les troubles congestifs de croissance dont ils étaient atteints, d'entraîner des phénomènes douloureux de la hanche qui pouvaient être attribués à une ostéochondrite ou à une coxalgie au début.

Nous attendions le moment d'avoir réuni un nombre suffisant d'os supra-cotyloïdiens avant de vous les présenter et d'exposer leur rôle pathogénique, car la connaissance des anomalies osseuses n'a d'intérêt que si elle éclaire des points obscurs de la pathologie.

Malheureusement, nous avons perdu un certain nombre de films d'os supra-cotyloïdiens dans l'hécatombe que nous imposa brutalement pendant les grandes vacances de 1926 un ukase administratif nous enjoignant de nous débarrasser immédiatement des films que nous possédions dans notre service, sous prétexte qu'ils étaient inflammables.

Nous avons pu cependant retrouver quelques radiographies d'os supra-cotyloïdiens et nous vous en présentons 4 cas. *Il s'agit uniquement de l'os supra-cotyloïdien et non de l'os cotyloïdien ou acétabulaire des anatomistes*; de l'os supra-cotyloïdien décrit radiologiquement par Grashey,

Alban Köhler, van Neck, etc., et qui n'est peut-être qu'une exagération de développement de l'os cotyloïdien supérieur, étudié par Perna (de Bologne)[1].

Un cas a été remarqué dans le laboratoire de M. Belot sur la hanche d'un garçon de douze ans, au cours de recherches faites sur le développement du bassin. Ce cas a été présenté déjà en octobre dernier par MM. Belot et Buhler à la Société de Radiologie médicale de France.

Un cas a été observé par nous sur la hanche saine d'un garçon de quinze ans dont l'autre hanche était atteinte de *coxa vara*. Mais, sur cette dernière hanche, l'os supra-cotyloïdien n'existait pas, fait à noter puisqu'on a déjà signalé la présence de ces os anormaux sur des hanches atteintes de *coxa vara*.

Nos deux derniers cas d'os supra-cotyloïdiens ont été précisément constatés sur des hanches atteintes, l'une de *coxa vara* nette, l'autre d'ostéochondrite.

Dans un de ces cas, il s'agit d'un garçon de quatorze ans, chez lequel nous avons reconnu tout à la fois le décollement épiphysaire du fémur et l'os cotyloïdien. Cet os n'existait pas sur l'autre hanche. Nous avons traité cet enfant par la méthode de Whitman et nous avons assisté à l'accroissement de volume progressif de l'os supra-cotyloïdien. La *coxa vara* a guéri dans de bonnes conditions anatomiques et fonctionnelles.

Dans l'autre cas, il s'agit d'une jeune fille de vingt et un ans; qui souffre de la hanche gauche depuis l'âge de quatorze ans. Nous l'avons examinée à ce moment, il y a par conséquent sept ans. Nous ne nous souvenons plus exactement du diagnostic que nous avons posé; nous ne nous souvenons pas davantage si à ce moment la radiographie a montré un os supra-cotyloïdien à la hanche douloureuse : c'est probable. Mais il est non moins probable que nous avons dû croire à un début de coxalgie puisque la malade a été envoyée à Berck. Elle y est restée six mois sans suivre, dit-elle, aucun traitement spécial : ni appareil plâtré, ni extension continue.

Depuis son retour, elle n'a plus souffert que de temps à autre et elle a pu prendre le métier d'infirmière de l'Assistance Publique.

Elle a été opérée un an plus tard dans le service de Lecène à Saint-Louis par M. Mondor pour appendicite chronique : notons à ce propos que la hanche douloureuse était la hanche gauche.

Il y a deux mois et demi, elle a fait une chute en glissant sur le sol : elle est tombée sur le dos, elle a pu se relever aussitôt et continuer sa vie active.

Mais, depuis ce moment-là, elle a ressenti de temps à autre quelques douleurs dans la hanche gauche; c'est pourquoi elle est venue nous consulter le 8 novembre dernier.

Nous avons trouvé un point sensible sur la face antérieure du col : pas de ganglions inguino-cruraux ou iliaques, pas d'atrophie musculaire.

Mais les mouvements de la hanche sont un peu douloureux : la flexion est légèrement limitée, l'abduction l'est davantage.

La *radiographie* nous permet de faire des constatations intéressantes. D'une part, la tête fémorale est déformée « en chapeau de gendarme »

1. Giovanni Perna. L'ossification de l'acétabulum et la signification du tubercule sus-cotyloïdien chez l'homme. *Chir. d. Org. di Movim.*, 1922, p. 485-568.

dans un cotyle normal ; elle est bien placée dans ce cotyle et n'offre aucun signe de déplacement congénital. Mais elle présente l'aspect d'une ancienne ostéochondrite de la hanche.

D'autre part, au bord supérieur du cotyle, on voit appendue, séparée de lui par un intervalle clair, une production osseuse ovalaire, de la grosseur d'un pois, présentant très exactement l'aspect de ces os supra-cotyloïdiens anormaux décrits par certains auteurs.

On pourrait se demander s'il ne s'agirait pas d'une production osseuse inflammatoire, puisque l'aspect de la tête fémorale et les phénomènes douloureux anciens de la hanche font songer à une ostéochondrite. Mais cette hypothèse nous paraît inadmissible, étant donné les caractères radiographiques de la production osseuse. Celle-ci a une forme régulière, une surface lisse ; elle est séparée par un trait clair, donc par du tissu fibreux ou cartilagineux, du rebord cotyloïdien. Les néoformations osseuses de nature inflammatoire font partie intégrante du rebord cotyloïdien, elles le prolongent en quelque sorte, elles sont irrégulières, formées de tissu osseux compact.

Force nous est d'admettre que nous avons affaire à un os anormal, supra-cotyloïdien. Il est assez difficile de définir la part qu'il prend dans la production des troubles fonctionnels survenus récemment du côté de la hanche gauche : douleurs spontanées, douleurs à la pression en avant de l'interligne, limitation de certains mouvements. Mais il n'est pas excessif de reconnaître à cet os anormal un certain rôle dans la production des symptômes récents. On sait avec quelle fréquence les os anormaux sont le siège de phénomènes inflammatoires ou de troubles mécaniques. L'os supra-cotyloïdien n'a pas de raisons pour échapper à cette règle.

Il va sans dire que nous devons différencier ces os supra-cotyloïdiens de certaines formations osseuses analogues qu'on peut rencontrer dans des subluxations congénitales ou pathologiques de la hanche, lorsque la tête a fini par se constituer un toit au bord supérieur du cotyle.

Le fait à retenir, croyons-nous, de la communication de M. Mauclaire et de la nôtre, c'est qu'une formation osseuse anormale, comme l'os supra-cotyloïdien, est capable dans certaines circonstances de donner lieu à un syndrome douloureux simulant une arthrite de la hanche.

Lorsqu'on rencontre cet os sur une hanche atteinte d'ostéochondrite ou de coxa vara, on peut se demander s'il s'agit d'une simple coïncidence ou s'il existe un lien, un rapport étroit entre la présence de l'os anormal et la maladie de la hanche. Seules, des observations nombreuses, minutieusement prises et longtemps poursuivies, permettront d'élucider la question.

M. **Mauclaire** : Dans les radiographies de M. Mouchet il s'agit bien d'os supra-cotyloïdien, mais dans mon cas je crois qu'il s'agissait de l'os acétabulum supérieur très allongé le long du rebord cotylien. Je renvoie d'ailleurs au texte de ma communication dans la séance précédente.

Résultats de la radicotomie postérieure et de la ramisection dans la maladie de Little,

par M. **R. Leriche**, correspondant national.

J'ai opéré jusqu'ici par radicotomie postérieure ou ramisection 9 maladies de Little et 1 paralysie spasmodique consécutive à une méningite spinale. Tous mes opérés ont opératoirement guéri. Voici ce que j'ai obtenu au point de vue fonctionnel :

La radicotomie postérieure, dans six cas de maladie de Little, a constamment amené une diminution réelle de la spasmodicité, mais deux fois seulement cette diminution a été assez grande pour que le résultat thérapeutique soit bon à longue échéance. Une de mes malades revue au bout de dix ans marchait seule et sans canne dans la maison, avec une canne au dehors. Une autre au bout de six mois était très améliorée et marchait avec deux cannes. C'était en 1914 et je ne l'ai pas revue. Les cas que j'ai opérés étaient généralement de mauvais cas (sauf les deux dont je viens de parler) avec atteinte cérébrale, spasmodicité grave des membres supérieurs, déformation très accentuée des pieds; pour eux je me bornerais sans doute, aujourd'hui, à la section des nerfs obturateurs par voie crurale[1] et aux traitements orthopédiques usuels. Pour qu'une radicotomie faite suivant l'idée de Foerster soit utile, il ne suffit pas, en effet, que le malade ne soit pas un idiot gâteux. Il faut qu'il ait assez d'intelligence pour qu'il puisse faire de la rééducation et il faut que son entourage comprenne la nécessité des exercices. S'il n'en est pas ainsi, il vaut mieux renoncer à la radicotomie. Et d'ailleurs ceci n'est pas particulier à la radicotomie. Dans la maladie de Little, *n'importe quelle opération est destinée à échouer si elle n'est pas suivie d'une rééducation méthodique et patiente; l'acte opératoire n'est en somme que le premier temps de la rééducation.* C'est à la perfection de ces soins post-opératoires que sont dus les bons résultats obtenus actuellement avec l'opération de Stöffel en Amérique. C'est pour le même motif que Foerster a obtenu de la radicotomie de grandes améliorations. Je m'en suis rendu compte en voyant, en 1912 à Breslau, la patience avec laquelle il apprenait lui-même à ses opérés à marcher et à faire des mouvements simples. C'est parce que je me suis astreint à faire faire, moi-même, des mouvements méthodiques à ceux de mes opérés qui étaient éducables que j'ai eu les deux bons résultats dont je parlais tout à l'heure. Le chirurgien qui ne serait pas persuadé de cette nécessité d'un long effort post-opératoire, d'ailleurs rebutant, sera aussi rapidement dégoûté du Stöffel que du Foerster. Il en irait de même de la ramisection.

J'ai fait quatre fois des ramisections dans la maladie de Little, quatre opérations sur trois malades[2]. Dans un cas, le résultat physiologique a été

1. Leriche : De la névrotomie sous-péritonéale du nerf obturateur. *Soc. de Chir. de Lyon*, 19 mars 1914, in *Lyon Chirurgical*, juillet 1914, p. 627.
2. Observations VI, VII, VIII du livre de Wertheimer et Bonniot.

manifeste, mais le résultat thérapeutique immédiat n'a pas été très considérable. Mon collègue Allembach qui me l'avait adressée m'écrivait au bout de quatre-vingt jours : « J'ai l'impression que les contractures sont moins prononcées. Il y a une amélioration certaine, mais pas très considérable. » Il est vrai que la malade n'a pas été rééduquée et n'a pas été suivie. Dans un autre cas, au bout d'un an le résultat subjectif était excellent, la malade se trouvait mieux. Objectivement, il n'y avait pas grande modification. Le fait que je signale ici d'une amélioration subjective est un fait très fréquent après les opérations sympathiques. Je ne me l'explique pas, mais beaucoup de malades le signalent d'eux-mêmes. Dans un troisième cas, que Sorrel a rappelé dans son rapport, au bout d'un an l'amélioration était telle que la malade, âgée de vingt ans, opérée d'un seul côté, est venue me demander de l'opérer de la même façon du côté opposé. Je l'ai fait et de ce côté l'amélioration a été nulle. Actuellement, deux ans après la seconde opération, trois ans après la première, je ne crois pas que la malade ait retiré de sa seconde opération un autre bénéfice que celui d'avoir les deux pieds chauds et non plus un pied chaud et l'autre glacé.

En fait, ces trois observations ne permettent pas de juger vraiment de la valeur de la ramisection. *Mes trois malades étaient trop âgés*. A seize ans, vingt ans, vingt-trois ans, le problème du traitement de la maladie de Little n'est plus un simple problème de réduction de l'hypertonie. Il y a vraisemblablement des modifications de structure définitive des éléments musculaires et tendineux, du moins près de leurs insertions, qui s'ajoutent aux déformations osseuses et articulaires, pour rendre la question thérapeutique très difficile, et empêcher de juger clairement de la valeur réelle de la chirurgie du tonus.

En somme, d'après ces résultats, la chirurgie de la maladie de Little est très ingrate. La vérité est qu'il ne faut pas l'appliquer indistinctement à tous les cas. Il y a des malades pour lesquels il faut savoir se borner chirurgicalement à ce qui est nécessaire aux nécessités de la propreté quotidienne. Pour ceux qui ont dépassé quinze ans, peut-être l'heure des opérations radiculaires ou sympathiques est-elle passée? Peut-être faut-il réserver ces opérations uniquement aux cas où le trouble physiologique prime le trouble anatomique? Autant de questions auxquelles il est difficile de répondre actuellement. Une seule chose est sûre : si l'on choisit bien ses cas, on peut avoir des résultats qui en valent vraiment la peine.

J'ajouterai, pour encourager ceux qui voudraient entreprendre le rude effort de cette chirurgie du tonus, que, *dans les paralysies spasmodiques d'origine spinale*, on peut avoir de très beaux succès avec la radicotomie postérieure.

J'ai présenté à la *Société de Chirurgie de Lyon*[1], le 15 avril 1920, un malade auquel j'avais fait, le 29 décembre 1913, une radicotomie postérieure suivant le procédé Codivilla-van Gehuchten pour une paralysie spas-

1. Radicotomie postérieure pour paralysie spasmodique. *Soc. de Chir. de Lyon*, 15 avril 1920 ; *Lyon Chirurgical*, nº 4, juillet 1920, p. 518.

modique survenue à l'âge de seize ans à la suite d'une maladie infectieuse aiguë qui avait été qualifiée de méningite spinale. L'amélioration avait été lente mais progressive et, en 1916, le malade était assez bien pour mener une vie active dans des bureaux militaires. Il pouvait faire, en s'aidant d'une canne, 5 à 6 kilomètres chaque jour. En 1927, j'ai eu de ses nouvelles, soit au bout de quatorze ans, et le résultat se maintient excellent.

Dans la *sclérose en plaques* à évolution lente, la radicotomie postérieure peut améliorer beaucoup la situation du malade. Dans un cas que j'ai opéré il y a quelques années, une radicotomie faite le long du cône terminal a permis au malade de marcher presque jusqu'à la veille de sa mort survenue deux ans plus tard, alors que jusqu'à l'opération il était depuis longtemps confiné au lit.

Mais revenons à la maladie de Little.

Peut-on actuellement trouver les indications de chacune des trois opérations que nous avons à notre disposition, dans cette maladie, pour essayer de réduire la spasticité dans cette maladie ?

Je sais bien que, pour un grand nombre de chirurgiens américains et anglais, la question ne se pose pas, puisqu'ils s'accordent généralement pour rejeter la ramisection et que, pratiquement, ils ne font presque jamais la radicotomie postérieure. Mais je ne suis pas convaincu par leurs arguments théoriques ; leurs essais personnels ont été trop peu nombreux pour que leur jugement soit motivé. Je ne connais pas de travail rapportant des observations détaillées de ramisection ou de radicotomie avec soins post-opératoires convenables et échec complet malgré un long effort. Beaucoup de ceux qui en parlent n'ont aucune expérience personnelle de ces opérations [1]. Aussi ne vois-je aucune raison de nous mettre aveuglément dans le sillage américain. Les questions de thérapeutique doivent se juger uniquement sur des faits. Or, il y a des faits très positifs en faveur de la radicotomie postérieure et de la ramisection.

Pour la radicotomie plus ancienne, les bons résultats sont déjà nombreux, et la dernière statistique de Foerster mérite qu'on s'y arrête. L'observation de M. Yovtchitch qu'a rapportée Sorrel, les miennes montrent que Foerster n'est pas seul à avoir des succès.

Pour la ramisection, il y a quelques faits précis, que nous pouvons opposer aux impressions américaines : Albert, de Liége, a publié une observation très complète [2] dans laquelle une ramisection bilatérale a donné une très grande amélioration. Adson a parlé, en 1925, du résultat très favorable d'une ramisection supérieure. J'ai dit plus haut ce que j'avais moi-même observé, notamment dans un cas.

Pourquoi laisser ces faits systématiquement de côté quand il s'agit d'une maladie aussi désolante, aussi « encombrante » que la maladie de

1. Dans son récent *Traité de Chirurgie orthopédique* de la Collection Nelson Loose-Leaf living Surgery qui est de 1928, Allisay écrit très sagement : cette méthode est trop récente pour être jugée (p. 158), ce qui prouve qu'il ne faut pas exagérer quand on parle de l'expérience américaine.

2. Albert : A propos d'un cas de paralysie spastique. *Liége médical*, nos 3 et 4, 1926.

Little. Puisque les malades atteints de maladie de Little deviennent adultes, nous leur devons de chercher à leur donner le mieux possible et ne pas nous contenter du minimum. Je comprends très bien qu'on ne veuille pas s'occuper d'eux, mais si on accepte de les traiter, on doit essayer de juger soi-même sur pièce de la valeur des différentes opérations possibles.

Je pense donc qu'il n'est pas légitime de réduire à l'opération de Stöffel tout le traitement chirurgical de la maladie de Little, et de ne conserver dans la chirurgie du tonus que l'attaque périphérique, certainement la moins active, de la spasticité.

A mon sens, l'*opération de Stöffel* convient aux cas de faible gravité, à eux où la spasmodicité n'est pas très grande, à ceux que l'on traite habituellement, en France, uniquement par des opérations orthopédiques. Dans ces conditions, et en conjonction avec les ténotomies et les redressements, elle est certainement un progrès. C'est une arme de plus. Mais, à elle seule, elle a peu d'efficacité, et si on n'entoure pas les opérés de toutes sortes de soins orthopédiques la situation du malade est par elle-même peu modifiée par l'opération.

Dès qu'il y a une grande spasmodicité, la radicotomie postérieure et la ramisection sont de meilleurs moyens, et plus simples, de réduire la spasticité d'un seul coup, en rendant ainsi la rééducation immédiatement possible. Je n'ai fait qu'une fois dans un cas de ce genre l'opération de Stöffel, en 1913. L'ai-je mal faite? C'est très possible. En tout cas, je n'ai pas obtenu une amélioration bien sensible, et je n'ai jamais recommencé. Je dois dire que je n'avais pas cru nécessaire de jouer dans ce cas, comme j'aurais dû le faire, le grand jeu orthopédique : mise en plâtre en hypercorrection de suite après l'opération, ténotomies et myotomies concomitantes. En somme, nous ne devons rejeter aucun des trois moyens que nous avons pour réduire la spasticité et il faut savoir, suivant les cas, choisir entre eux.

Ceci posé en principe, quand on se trouve en présence d'une forte spasticité, *que faut-il choisir, méthode de Foerster ou méthode de Royle*?

Je ne crois pas qu'on puisse actuellement répondre à cette question. La question de *gravité opératoire* ne peut pas entrer en ligne de compte. Sans doute, la ramisection est une opération plus bénigne que la radicotomie, bien que difficile parfois ; mais la radicotomie, plus importante pour ceux qui n'ont pas l'habitude de la chirurgie rachidienne, est également aujourd'hui une opération bénigne. Chez l'adulte, j'en ai fait, depuis 1919, une vingtaine sans mort et la plupart bilatérales[1]. En 1922, j'ai d'ailleurs présenté à la Société de Chirurgie de Lyon une étude générale basée sur 25 cas, dont 4 pour maladies de Little[2].

1. Les indications de la radicotomie postérieure (à propos de 25 observations). *Soc. de Chir. de Lyon*, 23 mars 1922 ; *Lyon chirurgical*, septembre 1922, p. 647.

2. J'ai été très surpris de lire dans un article de Sicard et Robineau, dans la *Pratique chirurgicale* de Pauchet, vol. III, que la radicotomie pubienne est une opération de la plus haute gravité quand on pratique dans la même séance la section bilatérale des racines, qu'à la région cervicale supérieure, la section unilatérale est grave, et la section bilatérale pour ainsi dire un arrêt de mort, et de même à la région lombo-sacrée. D'après mon expérience, qui est d'une quarantaine de cas, il n'y a rien à craindre à tous les niveaux.

Physiologiquement, les deux opérations modifient toutes deux incontestablement la spasticité. Pour la ramisection, certains le nient. Personnellement, je suis sûr qu'elle crée, au niveau des muscles sains, un réel état d'hypotonie et que, très habituellement, elle diminue la réflectivité et que, chez l'homme malade, elle modifie les hypertonies et les contractures. Dans les contractures d'origine périphérique, comme celles que l'on voit après certains traumatismes, elle amène souvent une complète guérison. Pour ce qui est de la maladie de Little, je me suis expliqué plus haut. On m'objectera que, d'après certains expérimentateurs anglais, chez les animaux, la ramisection ne modifie pas les contractures. Mais la condition nerveuse des chèvres et des pigeons décérébrés par transection du mésencéphale n'a que de lointains rapports avec celle de l'enfant malade. Dans des questions aussi complexes, c'est uniquement l'observation chirurgicale post-opératoire qui peut nous permettre de conclure. Malheureusement, à l'heure actuelle, les observations de ramisections dans la maladie de Little sont trop peu nombreuses pour que l'on puisse faire une comparaison avec des cas de radicotomie postérieure. Combien y a-t-il de chirurgiens qui pourraient en rapporter cinq observations suivies et valables? Pas un peut-être. Je m'occupe de ramisections depuis des années, j'ai fait plus de 100 opérations sur les chaînes sympathiques, ramisections ou ablations ganglionnaires (j'en ai compté aujourd'hui même 84 sur le sympathique cervical et 20 sur le sympathique lombaire) et *je ne possède qu'une seule observation de maladie de Little qui puisse servir dans le débat, et encore est-elle discutable parce que la malade était trop âgée*. La plupart de ceux qui condamnent la ramisection (et on pourrait dire la même chose pour la radicotomie postérieure) ne l'ont jamais pratiquée. On peut donc négliger leur opinion. Je sais bien qu'on peut vouloir baser son jugement sur les insuccès des opérations que Royle a faites aux États-Unis et c'est cela, sans doute, qui est la cause du peu de confiance que l'on a en la ramisection aux États-Unis. Mais ces insuccès ne veulent, dans le fond, pas dire grand'chose. Chacun sait que les démonstrations de Congrès ratent souvent et peut-être Royle, jeune chirurgien, a-t-il été imprudent en acceptant d'opérer, dans un milieu qui ne lui était pas familier, des malades aussi difficiles et demandant autant de soins alors qu'il savait bien qu'il lui serait impossible de les suivre personnellement et de les rééduquer comme il le faisait sans doute à Sydney. Comme le disait mon maître Poncet, on peut bien faire le saut périlleux chez soi, dans des conditions connues, mais on risque fort de se casser la figure si on accepte d'aller le faire n'importe où. Tous ceux qui ont quelque expérience de la démonstration à l'étranger me comprendront. En somme, la vérité est que la question de la ramisection dans la chirurgie du tonus ne peut pas encore être jugée et qu'il faut en poursuivre l'étude objective dans des conditions aussi rigoureuses que possible.

Cependant il faut conclure au point de vue pratique : je dirai donc qu'actuellement la radicotomie postérieure, qui a fait ses preuves, peut être répétée avec grandes chances de succès dans la maladie de Little, alors que la ramisection n'est pas sortie de la période empirique. Mais en par-

lant ainsi, je n'entends nullement la condamner, et je suis tout prêt à le faire à première occasion, là où elle me paraîtra indiquée.

Si l'on se décide pour la radicotomie postérieure, à quel âge convient-il d'opérer et quel procédé faut-il choisir?

Etant donné ce que je viens de dire sur la nécessité de la rééducation, il est évident qu'il ne faut pas opérer des enfants trop jeunes. Mais, à cause des rétractions, il ne faut pas non plus les opérer trop âgés. Il me semble que le bon moment est autour de huit ans.

Si l'on se décide pour la radicotomie postérieure, quel procédé faut-il choisir? Sans conteste le procédé Codivilla-van Gehuchten, plus facile et plus bénin que le procédé employé initialement il y a vingt ans, par Kuttner chez les malades de Foerster. A ce propos, je voudrais faire remarquer que quand nous parlons de ces questions nous employons un langage très défectueux. La radicotomie postérieure, créée en 1888 par Abbe et Dana, n'est pas l'opération de Foerster. Foerster n'a pas créé de toutes pièces une opération n'existant pas avant lui. Il a créé une méthode, ce qui est mieux. De même, il n'y a pas une opération de Codivilla-van Gehuchten, mais un procédé qui permet de faire plus facilement la radicotomie postérieure quand on veut réduire la spasticité des membres inférieurs. C'est ce procédé que j'ai employé huit fois et qui m'a toujours donné satisfaction.

Si l'on veut faire une ramisection, on peut passer par la voie péritonéale médiane ou faire deux opérations sous-péritonéales latérales. Malgré l'ennui qu'il y a à opérer en deux fois, je préfère la voie sous-péritonéale.

Je voudrais, en terminant, faire une remarque d'un ordre tout personnel. On me permettra peut-être de dire ici, à l'occasion du rapport de Sorrel, qu'en étudiant, depuis des années, la chirurgie des rameaux communicants, je n'ai guère exposé que mes propres idées et que je n'ai pas l'impression d'avoir jamais été « l'apôtre enthousiaste de l'opération de Royle » dont je n'ai personnellement presque jamais parlé.

J'ai été le premier, je crois, à essayer de réduire les contractures par des opérations sympathiques. Ma première sympathectomie contre les raideurs parkinsoniennes est de 1914 [1]. J'avais enlevé le ganglion supérieur pour agir sur le membre supérieur, évidemment par le moyen des rameaux communicants. En 1917 [2], j'ai indiqué que les sympathectomies produisaient souvent de l'hypotonie, étaient efficaces dans les contractures périphériques, et dès ce moment j'avais l'idée de la ramisection isolée. Les circonstances de guerre ne me permettaient pas de poursuivre les recherches que j'aurais voulu faire. Je les ai reprises dès que j'ai pu avec l'aide de Wertheimer. En 1924, je proposais la ramisection tout à la fois pour diminuer les hypertonies, atténuer les sensibilités douloureuses

1. Wertheimer : Chirurgie du tonus musculaire. *Journal de Chirurgie*, t. XXVI, juillet 1925.

2. Leriche et Heitz : Influence de la sympathectomie périartérielle sur la contraction volontaire des muscles. *Soc. de Biologie*, 17 février 1917 et *La Presse Medicale*, 10 septembre 1917.

et modifier les troubles vaso-moteurs et trophiques. Je ne connaissais rien alors des travaux de Hunter et de Royle. J'appris leur existence par un éditorial de W. Mayo et de Franklin Martin, retour d'Australie, dans *Surgery, Gynecology and Obstetrics* de juin 1924; j'ai alors signalé ce travail en bas de page d'un article du *Lyon chirurgical*, très heureux de voir ainsi se confirmer les remarques que j'avais personnellement faites. C'est certainement la première fois qu'il en a été question en Europe. En inspirant à mes élèves Wertheimer et Bonniot leur beau livre sur la chirurgie du tonus, je crois avoir rendu à Royle le juste hommage qui lui revient et lui-même m'en a remercié. Mais, personnellement, plus préoccupé de la chirurgie de la douleur que de celle du tonus, j'ai conduit la ramisection dans un domaine que Royle n'a jamais abordé, et je me suis efforcé, avec Fontaine, d'en noter les effets physiologiques circulatoires et sensitifs, ce à quoi personne n'avait encore songé. Je n'ai jamais eu, ce faisant, l'impression que j'étudiais l'opération de Royle.

A la même époque, en Allemagne, Gaza appliquait la ramisection au traitement des algies viscérales. Nos travaux à tous trois, à Royle, à Gaza et à moi, ont été simultanés. Ils sont éclos tous dans la même année. Contemporains, ils n'ont nullement été influencés les uns par les autres. Chacun de nous a cherché à atteindre un objectif différent par une même opération, jusqu'alors inconnue, dont l'idée nous a été commune et qui n'appartient exclusivement pas plus à l'un qu'aux autres.

A propos des fractures par enfoncement de la cavité cotyloïde.

par M. **Mauclaire.**

J'ai eu l'occasion d'observer un cas intéressant de fracture par enfoncement de la cavité cotyloïde. C'était un chauffeur de taxi qui fut tamponné et fortement contusionné à la hanche. A la radiographie, on constata un enfoncement du cotyle sur une très longue étendue comme le montre la radiographie que voici. Il est difficile de dire s'il y avait plusieurs fragments cotyloïdiens. Il y avait en outre une fracture de la branche ascendante de l'ischion (voir figure).

J'ai soumis le malade à une très forte extension du membre inférieur pendant environ trois semaines.

Le résultat fonctionnel éloigné fut assez bon. La hanche n'était pas ankylosée. La flexion de la cuisse était un peu limitée. C'était surtout l'adduction qui était douloureuse et limitée. L'accidenté avait repris son métier de chauffeur de taxi.

En somme, je crois que l'extension continue très forte avait évité l'ankylose de la hanche, mais je ne crois pas qu'elle ait réduit la fracture comme le montre une nouvelle radiographie faite quelques mois après.

Les tentatives par traction directe par des fils ou des tiges tirant sur le

trochanter et le col me paraissent justifiées (Putti, Mocquot, Basset, Lance).

Mais je crois que dans les cas graves, c'est-à-dire d'enfoncement très profond ou de fracture avec plusieurs fragments cotyloïdiens, il serait logique d'aller par la voie intrapelvienne repousser en dehors le cotyle enfoncé pendant qu'un aide tirerait sur le grand trochanter pour désenfoncer la tête fémorale. J'ajouterai que dans mon cas c'est tout le fond du cotyloïde qui est enfoncé « en tiroir », tandis que dans le cas de Mocquot il



y avait plusieurs fragments enfoncés dans le pelvis par éclatement. Dans son travail de la *Revue de Chirurgie* de 1904, Guibé distingue avec raison l'éclatement du cotyle, l'enfoncement du cotyle et la luxation centrale de la tête fémorale.

Opération de Wertheim et « Mikulicz »,

par M. G. **Métivet.**

Dans la dernière séance, M. Proust a rapporté deux observations d'opérations de Wertheim, complétées par la pose d'un « Mikulicz » et terminées par guérison.

La bataille autour du « Mikulicz » n'est pas terminée.

Certains de ceux qui le condamnent paraissent tenir ceux qui l'emploient : soit pour des vieillards accoutumés à la pratique d'une technique chirurgicale antique, soit pour des enfants encore ignorants des principes fondamentaux de la chirurgie.

Cela me paraît être injuste. Si un chirurgien peut exécuter correctement une hystérectomie totale élargie avec dissection des uretères, il peut certainement compléter sans difficulté son opération par une péritonisation ou par un cloisonnement colo-vésical. Et il faut admettre — s'il préfère recourir à l'emploi d'un mode de drainage peu élégant — qu'il trouve à cela des avantages pour ses opérées.

Bien que mon vénéré maître Lucien Picqué m'ait instruit des bienfaits du « Mikulicz », j'ai opéré un certain nombre de malades atteintes de cancer du col, sans avoir recours à ce mode de drainage : j'ai eu des échecs.

Depuis avril 1924, je termine toutes mes opérations de Wertheim par un double drainage : 1° pose d'un gros drain vaginal flanqué de deux mèches de gaze iodoformée, mèches que je tasse mollement au contact du tissu cellulaire pelvien; 2° pose d'un « Mikulicz » abdominal. J'ai opéré ainsi plus de 25 malades (je n'ai pu, au cours de cette semaine, rassembler tous mes cas, mais je suis absolument certain que leur nombre dépasse 25) et je n'ai pas perdu une seule opérée.

Je n'ai observé aucun accident d'occlusion lié à la présence d'adhérences provoquées par le sac du « Mikulicz ».

L'éventration secondaire, quand elle se produit, est toujours discrète et facilement curable par une intervention limitée, pratiquée à l'anesthésie locale.

Ces résultats m'encouragent à persévérer dans l'emploi d'une technique qui, bien qu'ancienne et peu esthétique, a pour elle le mérite d'assurer d'une façon presque certaine la guérison de toutes les opérées.

Obstruction intestinale par calcul biliaire.

par M. **Auvray.**

A propos des deux observations d'iléus biliaire qui ont fait l'objet du rapport de M. Robineau dans la dernière séance, je vous apporte le seul cas de même nature qu'il m'a été donné d'observer.

Il s'agit d'une femme de soixante-dix ans que je fus appelé à opérer au mois de février dernier pour des accidents d'occlusion intestinale. Elle racontait que depuis dix ans elle souffrait souvent dans le ventre de douleurs qu'on avait attribuées généralement à deux hernies dont elle était porteur ; il existait en effet une grosse hernie de l'ombilic et une hernie inguinale gauche. Elle racontait qu'en août 1927 elle avait éprouvé une crise abdominale très douloureuse, caractérisée par des coliques, avec sensation d'étouffements, sans vomissements, qui avait duré trois semaines. Dans la nuit du lundi 30 janvier, elle avait été prise de vomissements qui firent d'abord penser à une indigestion ; les journées du mardi, du mercredi s'étaient passées dans l'attente, avec des phénomènes d'occlusion,

mais qui n'avaient pas un caractère très aigu. C'est seulement le jeudi matin que j'étais appelé auprès de la malade. Incontestablement elle était en occlusion, mais les accidents, je le répète, n'avaient pas un caractère aigu; devant une hernie de l'ombilic, irréductible, douloureuse, je crus que les accidents devaient être attribués à cette hernie et qu'il s'agissait plutôt d'un engouement que d'un véritable étranglement. Je décidai d'intervenir et l'opération fut faite immédiatement. Je m'attaquai naturellement à la hernie de l'ombilic, mais sans rien trouver de ce côté qui me permît, après libération de tout l'intestin hernié, d'attribuer les accidents d'occlusion à la hernie ombilicale. Je décidai alors d'explorer tout l'intestin et c'est ainsi que je découvris, dans une anse de l'intestin grêle, un corps étranger, très dur, ayant la forme d'un petit œuf, qui en obstruait la lumière et qui était certainement la cause des accidents d'occlusion; l'anse ainsi obstruée avait conservé sa mobilité et l'intestin vu extérieurement ne présentait aucune altération.

Je fis alors l'incision de l'intestin au niveau de sa partie la plus convexe parallèlement à son bord libre et j'extrais de la façon la plus simple un gros calcul biliaire. L'état de la paroi intestinale était satisfaisant et permettait de suturer la plaie d'entérotomie, ce qui fut fait par trois plans de sutures; l'intestin était fort peu rétréci à la suite de l'opération. Celle-ci avait été menée rapidement, avec une grande simplicité et exécutée sur un intestin grêle en apparence sain. Cependant les accidents d'occlusion persistèrent après l'opération et la malade mourait le lundi soir, c'est-à-dire quatre jours après l'opération, sans avoir évacué ni gaz, ni matières. Il n'avait été fait aucune évacuation du bout supérieur de l'intestin occlus au cours de l'opération.

RAPPORTS

Invagination intestinale aiguë chez un nourrisson. Opération. Accidents très graves d'intoxication guéris par absorption de chlorure de sodium en solution hypertonique,

par M. **Alphonse Michel**, chirurgien des hôpitaux de Marseille.

Rapport de M. A. Gosset.

M. le Dr A. Michel, chirurgien des hôpitaux de Marseille, nous a adressé une observation très intéressante d'invagination intestinale aiguë chez un nourrisson de quatre mois. Elle est intéressante, cette observation du Dr Michel, à un double titre : d'abord, parce que, appelé dans les vingt-

quatre premières heures, il a pu, au prix de difficultés relativement minimes, désinvaginer le boudin intestinal et qu'il a guéri son malade; ensuite parce que, devant des accidents d'intoxication de la plus haute gravité, il a eu recours aux injections salées hypertoniques que nous avons, Binet, Petit-Dutaillis et moi préconisées dans un article de *La Presse Médicale* du 7 janvier 1928. Cet article avait vivement intéressé, car nous avons reçu plusieurs lettres à son sujet et dans quelques jours, également avec Binet et Petit-Dutaillis, je ferai paraître dans le même journal un autre article sur ce point si important de physiologie pathologique.

Voici d'abord l'observation de notre collègue des hôpitaux de Marseille :

« *Le 18 mars 1928, à 16 heures*, je suis appelé, nous dit le Dr A. Michel, par mon ami le Dr A.-P. Marcorelles, auprès d'un nourrisson de quatre mois, qu'il vient d'examiner, et chez lequel il a fait le diagnostic d'invagination intestinale. D'après les renseignements donnés par les parents, les accidents paraissent remonter seulement à vingt-quatre heures. Il y a eu plusieurs vomissements et deux selles sanglantes. L'abdomen est ballonné, mais assez souple, et la palpation permet de sentir une tumeur qui occupe sa partie supérieure et qui s'étend d'une crête iliaque à l'autre. Le facies est un peu grippé et le pouls est à 120, mais l'état général est assez bon. Le diagnostic d'invagination ne fait aucun doute et l'enfant est immédiatement transporté à la maison de santé.

« *A 18 heures, opération.* Opérateur : Dr Alph. Michel ; aide : Juge, interne. Chloroforme : Dr Marcorelles. Laparotomie médiane sous-ombilicale. Il s'écoule une assez grande quantité d'ascite rosée. Le boudin d'invagination se trouve dans la partie supérieure de l'abdomen, mesure environ 20 centimètres de longueur et occupe tout le transverse. La désinvagination est d'abord très facile, mais présente de grandes difficultés lorsqu'on arrive aux derniers centimètres et qu'il s'agit de faire passer le cæcum à travers le collier. On y parvient cependant par expression et traction, en même temps que l'on dilate prudemment le collier. La terminaison du grêle et tout l'ascendant sont œdématiés et ont une coloration brunâtre, mais leur vitalité ne paraît pas compromise. Suture de la paroi aux crins, en un seul plan. Durée de l'opération : vingt minutes.

« *Suites opératoires.* La journée du 19 mars, malgré une température de 40° et un pouls à 120, est bonne et l'état de l'enfant n'inspire aucune inquiétude. Le petit opéré est tranquille et sa respiration est assez calme. Il a pris plusieurs biberons d'eau sucrée ; il a eu plusieurs selles un peu vertes ; il n'a pas vomi et son ventre est souple.

« *Le 20 mars, à 8 heures*, je constate un changement considérable et mon impression est mauvaise. L'enfant est pâle, ses traits sont tirés, il est abattu, et on le tire difficilement de sa torpeur. Le ventre est souple et il n'y a pas eu de vomissement. La température est descendue à 39°, mais le pouls est monté à 130 et la respiration est rapide et superficielle. Je fais donner un lavement de 50 grammes d'une solution de chlorure de sodium à 20 p. 100; deuxième lavement semblable à midi. A 13 heures, je trouve une amélioration évidente. La torpeur a disparu et l'enfant a pris un bibe-

ron. Dans l'après-midi, troisième lavement salé. A 20 heures, la transformation est complète. L'enfant est très éveillé, il sourit, ses traits sont reposés et il a repris une bonne mine. La température est toujours à 39°, mais le pouls n'est plus qu'à 110. Je recommande expressément de donner dans le courant de la nuit un lavement semblable aux précédents, mais, à minuit, l'infirmière croit pouvoir s'en dispenser, tant elle trouve, dit-elle, que l'enfant est bien.

« *Le 21 mars, à 8 heures*, la situation est des plus alarmantes; elle me paraît même, ainsi qu'au Dr Marcorelles, absolument désespérée. La température est tombée à 37°, mais le pouls est à 160 et misérable; la respiration est très rapide et très superficielle. L'enfant est très pâle et dans un état voisin du coma. Il réagit à peine aux excitations; ses extrémités sont froides et un peu cyanosées. On lui fait une injection d'huile camphrée et on l'entoure de bouillottes. Je lui donne aussitôt un lavement de 50 grammes de la solution salée hypertonique, lavement qui est renouvelé une fois dans la matinée et deux fois encore dans le courant de l'après-midi. J'ai revu ce bébé six fois dans la journée, je l'ai vu sortir progressivement de son coma et j'ai assisté à une véritable résurrection que je peux dire inespérée. Dans le courant de l'après-midi, son état étant déjà considérablement amélioré, il a pris par la bouche, à la cuillère et sans répugnance apparente, 100 grammes d'une solution de chlorure de sodium à 1 p. 100. A 20 heures, le changement est de nouveau complet. La température est de 38°5, le pouls est retombé à 100 et l'état général n'inspire plus aucune inquiétude.

« *22 mars*. La journée est excellente. L'enfant a eu plusieurs selles, il a pris plusieurs biberons de lait coupé avec de l'eau minérale, mais il a été absolument impossible de lui faire prendre par la bouche une seule cuillerée à café d'eau salée, qu'il refuse et qu'il rejette. Il reçoit dans la journée les deux derniers lavements de 50 grammes de la solution de chlorure de sodium à 20 p. 100. La température tombe à 37°5 et le pouls à 90.

« Les jours suivants, l'amélioration s'accentue, l'alimentation normale est progressivement reprise et la guérison n'est plus entravée par aucun incident. Les crins de la paroi sont enlevés le quatorzième jour parce qu'ils commencent à couper la peau et le petit opéré quitte la maison de santé. J'ai eu de ses nouvelles ces jours-ci; c'est un beau bébé de dix mois qui n'a plus présenté aucun trouble abdominal. »

Le Dr Michel ajoute les réflexions suivantes :

« Cette observation est tout à fait comparable à l'une de celles rapportées dans le travail que MM. Gosset, Binet et Petit-Dutaillis ont publiée dans *La Presse Médicale* du 7 janvier 1928 : « De la valeur du chlorure de sodium employé en solution hypertonique et à haute dose comme moyen curatif ou préventif dans les occlusions du tube digestif. » C'est à la lecture de ce travail que je dois d'avoir utilisé cette méthode, et c'est très certainement à la médication chlorurée, puisque aucune autre n'a été employée, que ce bébé doit la vie. Je n'ai pas injecté la solution hypertonique par la voie veineuse, ni par la voie sous-cutanée, mais j'ai eu recours à la voie rectale, assurément moins recommandable, mais qui m'a paru la seule pos-

sible chez un nourrisson de quatre mois. Il a été donné en trois jours neuf lavements de 50 grammes de la solution à 20 p. 100, soit 90 grammes de sel, mais il est impossible de connaître la quantité qui a été réellement absorbée, une partie des lavements ayant été chaque fois rejetée avec les selles. La quantité absorbée a dû être cependant assez considérable pour un enfant de cet âge, mais il n'en est résulté aucun inconvénient, en particulier pas la moindre trace d'œdème par rétention chlorurée.

« Cette observation, comme celle de M. Gosset, me paraît avoir la valeur d'une expérience. Trente-six heures après une opération relativement simple et rapide pour invagination intestinale, surviennent des accidents très graves d'intoxication sans aucun signe de péritonite; ils cèdent une première fois très vite aux injections rectales de chlorure de sodium. Les lavements ayant été interrompus trop tôt, les accidents reprennent encore plus graves, au point que tout espoir paraît perdu. La médication saline est aussitôt reprise, l'on assiste à une véritable résurrection et l'on obtient la guérison définitive. Je répète que, sauf une injection d'huile camphrée, il n'a été donné aucun autre médicament que le chlorure de sodium. J'attire l'attention sur ce petit fait qui a beaucoup frappé les parents, ainsi d'ailleurs que moi-même, c'est que dans l'après-midi du 21 mars ce bébé, dont l'état était encore assez grave, a pris par la bouche et en apparence très volontiers 100 grammes d'une solution salée à 1 p. 100, tandis que le lendemain, alors qu'il paraissait hors de danger, il a été absolument impossible de lui en faire prendre une seule cuillerée à café. Ce fait pourrait être interprété comme un véritable réflexe de défense. »

Messieurs, je ne puis que souscrire à l'importance donnée par M. Michel à la médication hyperchlorurée dans les états toxiques très graves que l'on voit dans certaines occlusions. Je vous rappelais, au début de ce rapport, mon travail avec Binet et Petit-Dutaillis; permettez-moi de vous remettre en mémoire, en quelques mots, l'observation qui a vraiment la valeur d'une expérience, qui était la base même de notre travail. Un malade, âgé de cinquante-quatre ans, est opéré par moi, le 1er décembre 1927, pour occlusion intestinale aiguë datant de quarante-huit heures. L'état général est grave, le malade agité; le pouls, très lent, bat à 52. On trouve une occlusion de la terminaison du grêle, par bride épiploïque. Les suites opératoires s'annoncent tout d'abord favorables, le malade ne vomit plus, le pouls est à 110, régulier et bien frappé, quand subitement, trente-quatre heures après l'opération, surviennent des accidents inquiétants : agitation extrême, vomissements porracés, pouls lent (à 60) et irrégulier. En quelques heures l'état est tout à fait critique et on redoute de voir succomber le malade, comme succombent, par une sorte d'intoxication, certains opérés d'occlusion intestinale. Le malade paraît en proie à une intoxication suraiguë qui menace de l'emporter avant que la phase de paralysie intestinale post-anesthésique ait été franchie et que l'intestin ait eu le temps de retrouver son fonctionnement normal. A midi, le 3 décembre, c'est-à-dire quarante-trois heures après l'opération, le malade ne reconnaît plus les personnes qui le soignent, la cyanose s'accentue; le pouls, toujours

lent, est, de plus en plus, arythmique. C'est alors que grâce à une médication conseillée par mon ami le professeur agrégé Binet on assiste à une véritable résurrection. On décide d'injecter, toutes les deux heures, par voie veineuse, une solution salée hypertonique à 10 p. 100. L'effet de la première injection est presque instantané. C'est à midi que l'injection est pratiquée; à midi et demi, l'agitation cesse, le facies est meilleur, le malade reconnaît ceux qui l'entourent et déclare qu'il se sent vraiment mieux. Fait important, le pouls redevient normal, il bat à 72, il est régulier, bien frappé. De midi à 4 heures, le malade ne vomit plus; il paraît tellement mieux que l'on cède à ses instances et qu'on ne lui fait pas la deuxième injection prescrite. A 5 heures, brutalement, les signes d'intoxication reparaissent, reprise des vomissements, retour de la bradycardie avec arythmie. Nouvelle injection intraveineuse de 10 cent. cubes de solution salée à 10 p. 100, nouvelle résurrection. Et enfin, après continuation de la même thérapeutique dont on trouvera les détails dans notre observation publiée, le malade guérit.

Cette observation a la valeur d'une véritable expérience, elle démontre l'importance de l'apport de chlorure de sodium chez les malades atteints d'occlusion intestinale, comme complément de l'acte opératoire. A ce point de vue on ne peut citer statistique plus démonstrative que celle de E. P. Coleman qui rapporte, en 1927, les résultats des malades opérés par lui d'occlusion intestinale pendant les six dernières années. Une première série de 20 occlusions intestinales aiguës traitées uniquement par l'opération et les anciennes méthodes donnent une mortalité de 50 p. 100. Une deuxième série, absolument comparable, portant sur 18 cas et dans lesquels il associa à l'aide opératoire la méthode des injections veineuses salées hypertoniques donne seulement une mortalité de 11,1 p. 100.

Dans la *Gazette des Hôpitaux* (22 août 1923, p. 1191), James C. Whyte rapporte deux cas qui sont tout à fait démonstratifs de l'action du chlorure de sodium. Dans un premier cas, il s'agit d'occlusion jéjunale par adhérences après gastro-entérostomie. Le malade avait fait du *circulus viciosus* pendant deux semaines, avec vomissements quotidiens très abondants. Ce fut une seconde gastro-entérostomie, antérieure celle-là, mais elle ne soulagea aucunement le malade qui continua à vomir et tomba dans un état très grave. La recherche des chlorures du sang montra un abaissement considérable. On fit alors du chlorure de sodium, sous forme de sérum physiologique à raison de 2 à 4 litres par jour, et l'on obtint une telle amélioration de l'état général que l'on put intervenir à nouveau — pour la troisième fois par conséquent — pour pratiquer une duodéno-jéjunostomie et finalement guérir le malade. Or, nous savons tous combien ces cas sont de pronostic grave. Le même auteur relate un second cas très comparable, avec le même beau résultat.

P. Mornard a rapporté récemment (*Bull. et Mém. de la Soc. des chir. de Paris*, p. 141) un cas de Robert Lion, qui montre l'action extraordinaire des injections de chlorure de sodium dans certaines occlusions intestinales aiguës. Au deuxième jour d'une occlusion intestinale aiguë grave

(cinq semaines après une appendicectomie avec résection de l'épiploon), avec pouls incomptable et vomissements fécaloïdes, on purge le malade inopérable. Une demi-heure après une injection intraveineuse de chlorure de sodium à 20 p. 100 la transformation de l'état général est complète, le pouls est à 100, bien frappé. Cette transformation, cette résurrection est telle qu'on peut intervenir. L'opération montre une occlusion haute du grêle par bride. Après l'intervention, le pouls devient à nouveau filant, l'impression est de nouveau mauvaise. Une nouvelle injection de 20 cent. cubes de NaCl à 20 p. 100 se montre aussi efficace que la première fois; cette thérapeutique est continuée toutes les quatre heures pendant trente-six heures, et on finit par gagner la partie.

Messieurs, les faits cliniques que nous avons été les premiers, avec Binet et Petit-Dutaillis, à publier en France, ceux que nous venons de relater, l'observation très belle de Michel (de Marseille) qui fait l'objet de ce rapport, un nouvel article qui va paraître ces jours-ci dans *La Presse Médicale* de Binet, Petit-Detaillis et de moi, toutes ces notions, dérivant des recherches physiologiques de Hadden et Orr, démontrent l'importance de cette notion nouvelle, le rôle fondamental que joue le chlorure de sodium dans la lutte contre l'auto-intoxication dans les occlusions intestinales. C'est un rôle en quelque sorte spécifique et nous l'avons déjà comparé à l'action spécifique du chlorure de calcium dans la tétanie d'origine parathyroïdienne.

Messieurs, comme conclusion de mon rapport, je vous demande de remercier M. Michel (de Marseille) pour sa très intéressante observation et de publier celle-ci dans nos Bulletins.

Occlusion aiguë duodénale post-opératoire guérie par injection intraveineuse de sérum salé hypertonique,

par M. **Nora** (de Paris).

Rapport de M. Maurice Chevassu.

Je remercie notre Bureau de m'autoriser à vous faire immédiatement un rapport dont j'ai été chargé aujourd'hui même, mais il trouve tout particulièrement sa place après ce que nous venons d'entendre de la bouche de M. Gosset.

Il s'agit d'un cas d'occlusion aiguë duodénale post-opératoire que mon ancien interne et assistant le Dr Nora a guéri par injection intraveineuse de sérum salé hypertonique.

Je serai plus que sobre de commentaires, car l'observation se suffit à elle-même. Je veux seulement mettre en relief cette phrase de mon ami

Nora : « Je rapporte cette observation parce que j'ai trouvé dans l'idée de MM. Gosset et Binet, auxquels j'exprime toute ma reconnaissance, un moyen de sauver ma malade ».

Mme B. H... vient me consulter, le 6 février 1928, pour des douleurs abdomino-pelviennes gauches remontant à cinq années et pour des phénomènes de cystite.

L'examen révèle l'existence d'une masse annexielle gauche, avec utérus rétroversé et fixe.

La cystite, d'origine basse, est tout à fait secondaire.

(La malade a subi, il y a deux ans, une castration droite pour grossesse extra-utérine.)

Intervention le 8 février 1928. Anesthésie au mélange de Schleich.

Hystérectomie abdominale supra-vaginale, adhérences nombreuses, péritonisation difficile, durée environ trente-cinq minutes.

Suites opératoires. — Première journée calme, deux vomissements au réveil, température du soir 37°8, pouls 94, urines 300 cent. cubes, bon aspect général. On prescrit pour la nuit 1 centigramme de morphine et 500 cent. cubes de sérum glucosé.

Dans la journée suivante, rien de particulier : température 37°4 le matin, 37°8 le soir, pouls 80, 90, urines des vingt-quatre heures : 800 grammes.

Les suites s'annoncent comme devant être très favorables,

Dans la nuit du 9 au 10, brusquement, vers 2 heures du matin, violentes douleurs sous-costales droites, avec tendance syncopale, les vomissements commencent presque aussitôt.

Le vendredi 10, les vomissements se répètent toutes les heures, ils sont liquides, jaunâtres, puis rapidement verdâtres et noirâtres.

Peu ou pas de température (37°4 le matin, 37°8 le soir). Le pouls, à 76 le matin, bat à 70 à 19 heures.

600 grammes d'urine dans le bocal pour les vingt-quatre heures : hautes en couleur, elles déposent abondamment.

L'agitation est très marquée, facies angoissé. Le pansement défait, le ventre est météorisé surtout dans la région ombilicale, où la pression est douloureuse. Aucune défense musculaire, aucune contracture.

On pratique un lavage d'estomac qui ramène une quantité considérable de glaires et de matières noirâtres. La malade reçoit en outre un litre de sérum glucosé et deux piqûres d'huile camphrée.

Un léger soulagement se produit, les vomissements cessent pendant deux heures, mais rapidement ensuite, et pendant toute la nuit ils se répètent d'heure en heure.

Le samedi 11, journée de lutte impuissante, les vomissements ne cessent que pendant le couple d'heures qui suit les trois lavages d'estomac pratiqués à 8 heures, midi et 19 heures. Leur abondance, leurs caractères, leurs rythmes ne sont pas modifiés.

Aucune élévation thermique, 37°4 le matin, 37°7 le soir, mais ralentis-

sement marqué et progressif du pouls (72 et 66); il est mou et de temps en temps on note une systole avortée.

Urines des vingt-quatre heures, 200 cent. cubes.

L'agitation fait place à un profond abattement. La malade paraît amaigrie, les yeux excavés, le regard anxieux, la bouche et les lèvres sont rougies par le liquide vomi.

Le ballonnement abdominal s'est accentué.

N'espérant plus obtenir une solution favorable, on prévient la famille de la gravité de la situation.

C'est seulement dans la nuit du samedi au dimanche que nous revient à l'esprit la lecture d'un article de M. le professeur Gosset et de Léon Binet, paru le 7 janvier dernier dans *La Presse Médicale* « sur la valeur du chlorure de sodium employé en solution hypertonique dans les occlusions du tube digestif ». Cette thérapeutique peut être tentée.

On ne peut malheureusement pas l'appliquer dès le lendemain, tout au moins dans ses détails. C'est un dimanche, et la clinique ne dispose pas du produit.

Cependant, suivant cette idée, après un lavage d'estomac, on fait passer dans une veine du pli du coude 500 grammes de sérum isotonique. La malade n'a pas de vomissement de 10 heures à 17 heures. De 17 heures à 19 heures elle vomit trois fois. On reprend cette médication à 19 heures, elle suspend les vomissements jusqu'à 23 heures, mais la deuxième partie de la nuit est des plus mauvaises.

Le lendemain, dès 7 heures, la malade reçoit par voie veineuse 20 cent. cubes de sérum salé à 20 p. 100, et sous la peau, à 9 heures, 500 cent. cubes de sérum isotonique.

A midi, elle est transformée, ce mot n'est pas trop fort.

Elle ne vomit plus et s'est assoupie durant deux heures. Ce qui frappe surtout, c'est un changement du facies et du regard. La voix est plus sonore, une impression heureuse se dégage. Une seconde injection intraveineuse est pratiquée, mais de 10 cent. cubes seulement. On prescrit pour 15 heures 1/2 litre de sérum isotonique par voie sous-cutanée.

Le soir, vers 19 heures, l'impression est des plus favorables. Plus de vomissements. La malade accuse un bien-être considérable.

Le pouls bat à 72. La quantité d'urines émises depuis le matin est de 600 grammes.

Troisième injection de 10 cent. cubes de sérum hypertonique. Une quatrième de même volume est faite à 23 heures.

Somme toute, 50 cent. cubes de sérum salé à 20 p. 100, soit 10 grammes de chlorure de sodium, ont été injectés en vingt-quatre heures par voie veineuse. Un litre de sérum isotonique est passé sous la peau.

La nuit est calme. C'est depuis trois jours le premier grand repos.

Le lendemain, on a la certitude que la partie est gagnée. Pourtant, par précaution plutôt que par nécessité, on injecte, à 8 heures et à 18 heures, 10 cent. cubes de sérum hypertonique dans la veine du bras et 500 grammes d'isotonique sous la peau.

La malade est purgée quarante-huit heures après. Alimentation progressive. Ablation des fils au douzième jour.

Sortie au quinzième. Réunion *per primam*.

Et M. Nora ajoute :

L'application de leur méthode au traitement de la dilatation de l'estomac aiguë post-opératoire n'avait *a priori* rien d'illogique. Les malades que nous avons vu succomber à cette complication se sont toujours présentés : 1° comme des intoxiqués généraux ; 2° comme des déshydratés. C'est bien là le même mode fatal dans les occlusions du grêle.

Si l'on admet avec H. Roger que c'est surtout au niveau du duodénum que s'élaborent les substances toxiques dans l'occlusion du grêle, c'est dans l'étranglement sous-duodénal qu'elles se produiront surtout, tant dans la lumière du conduit que dans les parois mêmes de l'intestin.

Quant au déficit aqueux, il s'explique assez par les vomissements incessants et l'impossibilité de faire passer, tant sous la peau que par voie rectale, une quantité suffisante de sérum.

Vous trouverez certainement comme moi, Messieurs, que cette observation méritait de vous être présentée et que le Dr Nora a droit à toutes nos félicitations.

Accidents consécutifs à une injection intra-utérine de lipiodol.

par MM. **Sicard** (d'Oran) et **Solal**.

Rapport de M. Pierre Duval.

MM. Sicard, chirurgien de l'hôpital civil d'Oran et Solal nous ont communiqué un cas dans lequel une injection intra-utéro-tubaire de lipiodol a déterminé le développement des lésions inflammatoires pelviennes. L'importance de cette observation me fait un devoir de la publier *in extenso*.

Mme S..., trente ans. Pas d'antécédents pathologiques à signaler. Une grossesse, d'évolution normale, suivie d'un accouchement normal, à terme, en 1920. L'enfant est en bonne santé. Réglée, tous les mois, sans jamais de retard. Pas de pertes blanches.

La patiente désire d'autres enfants. C'est pour nous demander la cause de sa stérilité actuelle qu'elle vient nous voir. Elle n'accuse aucun trouble, par ailleurs ; n'attire l'attention sur aucun autre appareil de l'économie.

Examen de l'appareil génital : le col de l'utérus ne présente rien de particulier, ni au toucher, ni à la vue. L'utérus est un peu gros, mobile. Sur la paroi

antérieure, il nous semble percevoir la présence d'un petit fibrome. Les culs-de-sac sont souples. L'examen est parfaitement indolore.

Avec le dessein de poursuivre une investigation jusque-là infructueuse, nous proposons une injection intra-utérine au lipiodol. La patiente, à qui nous assurons l'innocuité absolue de la méthode, nous basant sur les publications faites et sur notre propre pratique, accepte et se soumet, le surlendemain, à l'examen.

L'injection a été faite, dans la période prémenstruelle, deux jours avant la date présumée des règles.

L'instrumentation utilisée est celle de Lobre et Dalsace. Le produit injecté : le lipiodol Lafay.

La technique suivie est classique : les instruments ayant été stérilisés par ébullition, le lipiodol tiédi au bain-marie, le vagin et le col désinfectés à l'alcool, injection sur la table radiologique et sous le contrôle constant du manomètre. La pression n'a jamais dépassé 25 centimètres de mercure. Sous l'écran, nous avons vu le liquide opaque pénétrer dans les trompes, rapidement, puis en être expulsé, rythmiquement. Le lipiodol s'est accumulé, en partie, dans le Douglas. Injection de 10 centimètres cubes. La radiographie reproduit les particularités ci-dessus décrites. L'utérus est de forme normale, légèrement déjeté à droite. Les cornes utérines sont injectées; du liquide existe aussi au niveau des pavillons des trompes et dans le Douglas.

La patiente est restée allongée pendant une heure.

Trois jours après nous revoyons la patiente, qui n'a pas eu ses règles. Nous la réexaminons. Dès ce moment, et alors que rien, dans son état, n'avait sollicité d'une façon particulière l'attention de Mme S..., nous trouvons *un empâtement très net du cul-de-sac antérieur*, débordant à droite.

Huit jours après ce second examen, nous sommes appelé encore auprès de notre cliente : elle est couchée, a de la fièvre (38°5). Ses règles ont évolué normalement. Elle souffre du bas-ventre : par le palper on délimite deux plastrons, au-dessus de chacune des deux arcades crurales. L'utérus est complètement immobilisé; les culs-de-sac sont empâtés, douloureux, tendus.

Nous avons prescrit le repos au lit, les enveloppements humides, les injections chaudes. La température a parfois atteint 39°. Nous avons dû, à différentes reprises, sonder la malade qui ne pouvait uriner. Tous ces symptômes ont mis deux mois environ à disparaître. De temps à autre, actuellement, la température monte à 38°.

En résumé, une femme de trente ans, mère à vingt-deux ans, désire une nouvelle grossesse; l'examen clinique de l'appareil génital ne montre aucune lésion, aucune disposition anormale. A peine est-il soupçonné la présence d'un petit fibrome sur la paroi antérieure de l'utérus.

MM. Sicard (d'Oran) et Solal font, avec toutes les précautions nécessaires, une injection intra-utérine de lipiodol. Toutes les précautions, je le répète, ont été prises pour cette injection : tout d'abord, comme les auteurs le disent précisément dans l'examen de conscience qu'ils font scrupuleusement, « le passé de la malade était pur de toute lésion génitale, et l'examen somatique ne révélait aucune tare ». Sicard (d'Oran) et Solal se demandent s'il a été prudent de faire l'exploration intra-utérine deux jours avant les règles; je crois, comme eux, qu'il eût été plus prudent d'attendre la terminaison des prochaines règles, sans toutefois reconnaître une corrélation directe entre cette injection faite en période prémenstruelle et le développement d'une réaction inflammatoire pelvienne. Le produit injecté a été le lipiodol Lafay, celui-ci a été chauffé au bain-marie. Sicard (d'Oran) et

Solal avouent ne pas avoir vérifié si le lipiodol dont ils se sont servis n'était pas vieilli, oxydé. Ils se demandent si cette mesure de prudence, que peu d'auteurs indiquent, est très nécessaire, et si elle est le fruit du travail de la pensée, ou de l'expérience des faits. Je suis entièrement de leur avis.

Le col et le vagin ont été désinfectés à l'alcool ; l'injection a été faite sur la table radioscopique, et sous le contrôle constant du manomètre la pression n'a jamais dépassé 25 centimètres de mercure, la quantité de lipiodol injecté a été de 10 cent. cubes. Le lipiodol a pénétré dans les deux trompes, puis s'est accumulé en partie dans le cul-de-sac de Douglas. La patiente est restée allongée pendant une heure. Je crois vraiment que personne ne saurait trouver la moindre critique à faire à la technique suivie par les auteurs; il n'y eut aucune faute, aucune irrégularité. Trois jours après, on constate un empâtement du cul-de-sac antérieur, puis au huitième jour un double plastron au-dessus des arcades crurales, l'utérus est immobilisé, les culs-de-sac vaginaux sont empâtés, douloureux, tendus; la fièvre est à 38°5. Tout s'arrange heureusement en deux mois. Les auteurs rappellent à propos de leur observation celle que le Dr Delassus, professeur à la Faculté libre de Lille, a publiée dans *La Presse Médicale* du 10 octobre 1928, n° 81, p. 1284, et que je résume rapidement : F. de vingt-neuf ans, salpingite gauche après avortement, quatre ans sans maternité. Cette malade, soignée jusqu'alors par le Dr Delassus « se rend à son insu dans une maison où l'injection dans les trompes se fait quasi en série; on prévient qu'il y a eu autrefois une salpingite ». Il est fait une injection intra-utérine de lipiodol. M. Delassus est appelé à revoir son ancienne cliente au quatrième jour. Il trouve une collection pelvienne dans le Douglas, qu'il incise. Il s'écoule du pus louable mais très odorant. Après de nombreuses péripéties, après une extension du foyer inflammatoire le long du rectum à droite, et derrière le pli inguinal, après une pleurésie à liquide clair, tout guérit heureusement en trois semaines.

Voici donc deux observations qui, à quelques mois de distance, viennent montrer les dangers possibles de l'injection des trompes, et avec le lipiodol.

Vous vous souvenez certes que, lorsqu'ici même j'ai cru devoir vous rappeler les accidents provoqués dans quelques cas par les injections intra-utéro-tubaires en général, j'ai soulevé l'indignation de certains et provoqué ici, comme ailleurs, de véhémentes critiques. D'aucuns ont affirmé que les accidents observés sont dus uniquement à des fautes de technique, à des indications mal posées... ce qui est indiscutablement possible ; mais l'observation de Sicard (d'Oran) et Solal montre que, même avec une technique impeccable et des indications parfaites, les accidents se produisent. D'autres ont soutenu que les accidents tenaient à la composition chimique du liquide injecté, ce qui est encore indiscutable, mais que le lipiodol était, lui, incapable de provoquer ces lésions chimiques du péritoine, qui étaient à la base de tous les accidents observés. Il est rigoureusement vrai qu'au moment où j'ai fait ma communication, qui ne visait que la méthode en général et aucun liquide en particulier, aucune observation d'accidents consécutifs à l'injection intra-utéro-tubaire ne concernait le lipiodol. Et

mon collègue et ami Sicard est venu ici même demander « l'insertion dans nos Bulletins d'une note rectificative » ainsi conçue : « Le lipiodol n'a donc été à aucun degré responsable des accidents utérins qui ont pu être signalés. »

Cette assertion était vraie en mai 1928. Voici qu'en décembre 1928 elle ne l'est plus, et je me vois forcé de dire, et de prier mon ami Sicard de bien vouloir retenir, que deux observations, cas Delassus, cas Sicard (d'Oran) et Solal, relatant des accidents consécutifs à l'injection intratubaire de lipiodol, montrent, sans aucune discussion possible, que le lipiodol n'échappe pas, pas plus que toute autre substance, lorsqu'il est injecté dans l'appareil génital féminin et de là passe dans le péritoine, à la possibilité d'infecter le péritoine, si dans la traversée génitale il s'est chargé de germes septiques.

Je répondrai la même chose à mes amis Proust et Grégoire. Proust nous dit (*Bulletins*, p. 706) : « Le lipiodol est la seule substance avec laquelle à notre connaissance on n'ait jusqu'à présent signalé aucun accident. » Grégoire écrit (*idem*, p. 707) : « Le lipiodol présente des qualités antiseptiques, disons seulement inoffensives, qui ont permis de l'injecter sans dommage dans toutes les cavités. »

Voici deux observations qui viennent confirmer ce que nous avons dit ici même, J.-L. Faure, Alglave et moi : c'est que toute substance que l'on fait pénétrer de la cavité utérine dans les trompes, puis dans le péritoine, si elle se charge de germes au passage dans les cavités génitales infectées, peut contaminer le péritoine pelvien et y provoquer des réactions septiques variables. Le lipiodol n'échappe pas à cette possibilité. Les deux observations de Delassus et de Sicard (d'Oran) et Solal le prouvent de la façon la plus indiscutable, et je me permettrai d'ajouter qu'il était simplement logique de s'y attendre.

Ceci posé, permettez-moi d'envisager, d'une façon générale, l'utilité de l'hystérographie par injection intra-utéro-tubaire de substances opaques aux rayons X.

Tout d'abord, ces deux observations jettent-elles le discrédit sur la méthode générale et sur le lipiodol en particulier? Sur le lipiodol, en rien. De tous les produits injectables, le lipiodol est incontestablement le meilleur, il n'est pas toxique, il n'est pas irritant pour les muqueuses génitales, ni pour la séreuse péritonéale. Je ne ferai qu'une petite réserve, c'est que son mode de résorption par le péritoine n'est pas connu.

Quant à la méthode générale, l'hystéro-tubographie avec le lipiodol, substance de choix, permettez-moi d'envisager : 1° ses dangers; 2° son utilité.

Les dangers : voici deux observations qui relatent des accidents non mortels, mais l'on ne peut pas dire, c'est le cas Delassus, qu'ils furent bénins. Voici une jeune femme qui, stérile depuis quatre ans, sort, si j'ose dire, de son aventure hystérographique fertile en accidents, avec une stérilité bien plus probable encore, puisqu'elle a eu une suppuration pelvienne diffuse.

Ces deux observations sont les seules publiées. En est-il d'autres tenues secrètes? M. Delassus le pense, et ne se gêne pas pour le dire. Il écrit, en effet : « Et enfin les catastrophes ou quasi-catastrophes, je suis assuré qu'elles ne sont pas mises au jour, et que le silence — ou la terre — les recouvre non moins discrètement ».

Comme à tous, il m'est revenu aux oreilles de ces chuchotements qui affirment la dissimulation d'accidents plus ou moins graves. Dans une critique scientifique, il n'est pas permis d'en tenir compte, mais je crois que j'aurai votre assentiment si j'adjure ceux qui ont observé des accidents après injection intra-utéro-tubaire et de lipiodol de les faire connaître. Qu'ils me permettent de leur dire que le sentiment, quel qu'il soit, qui commande leur silence est indigne de la probité professionnelle et fausse la vérité scientifique. Ce n'est pas porter un préjudice immérité à une méthode que d'en publier les accidents, c'est permettre simplement de l'apprécier à sa juste valeur, et de préciser les indications et les contre-indications de son emploi. Aussi bien, est-ce peut-être causer plus de tort à une méthode de la faire passer pour totalement inoffensive que d'en faire connaître les exceptionnels accidents. Le doute médical s'accommode mal de l'infaillibilité.

Quant aux indications de l'hystérographie, ces deux observations me permettent de les passer rapidement en revue. Si la méthode était totalement inoffensive, l'abus même en serait permis. Elle ne l'est pas, il convient donc de préciser les indications de son emploi.

Je limiterai ma discussion à ce qui a été dit ici même. L'extension considérable de la littérature sur l'hystérographie ne me permet pas, dans un simple rapport, d'étendre au delà ma critique.

Proust et Claude Béclère pensent que l'hystéro-tubographie permet de préciser d'une façon très intéressante les indications de la chirurgie conservatrice. Chez 4 malades, disent-ils, la constatation d'une perméabilité tubaire a permis l'abstention opératoire, et l'une d'elles avait eu une grave infection puerpérale avec poussées salpingiennes et péri-métrosalpingite. Je voudrais bien que mon ami Proust précisât davantage. La constatation de la perméabilité tubaire, nous dit-il, a permis l'abstention opératoire, mais sur quoi reposait l'indication opératoire? Est-ce sur le simple antécédent d'une grave infection génitale qui n'a pourtant laissé aucune lésion définitive perceptible à l'examen clinique? Je suis sûr que Proust ne trouverait pas là une indication opératoire. Est-ce la stérilité? Dans ce cas, je lui donnerai entièrement raison.

Dans 6 cas, nous dit-il, l'exploration radiologique a révélé qu'une trompe était oblitérée et que l'autre était perméable. Il me permettra de lui dire que la vérification de la perméabilité tubaire unilatérale, au cours de la laparotomie nécessitée par la salpingite opposée, est un moyen aussi sûr et peut-être moins dangereux que l'injection de lipiodol dans un appareil génital infecté.

Je crois, et l'observation de Delassus est là pour appuyer mon dire, qu'injecter une substance quelconque, même du lipiodol, dans un appareil

génital féminin qui a été infecté, c'est s'exposer au réveil ou à la propagation de l'infection. Il convient donc de ne le faire qu'en cas de nécessité absolue.

Quant à la stérilité, mon opinion est tout autre. Je crois que l'hystérotubographie est le meilleur moyen, à l'heure actuelle, de se rendre compte de l'état des trompes, de rapporter la stérilité à sa véritable cause, et de permettre de substituer à la stérilité par des opérations appropriées l'heureuse fécondité.

Mocquot pense que l'hystérographie est indiquée lorsqu'on soupçonne l'existence d'un cancer du corps de l'utérus; qu'elle est utile dans certains cas de fibrome, diagnostic avec la sclérose utérine, indication de la myomectomie.

J'avoue ne pas être de cet avis. Dans le cancer utérin, je considère l'injection intra-utérine comme absolument contre-indiquée. Si la substance injectée restait sûrement dans la cavité utérine, je comprendrais son emploi, encore que l'hystérographie, à mon avis, n'apporte pas des éléments toujours certains de diagnostic (entre la métrite fongueuse des vieilles femme et le cancer intra-utérin, le diagnostic radiologique est souvent impossible), mais est-on sûr que la substance injectée ne franchisse pas les trompes pour pénétrer dans le péritoine? Et lorsqu'on pense aux ulcérations néoplasiques, au sphacèle des végétations, à l'infection constante de la cavité utérine, il me paraît quelque peu dangereux d'exposer les malades à la contamination du péritoine.

Dans les fibromes, j'avoue ne pas voir la grande utilité de la méthode; elle donne des résultats curieux, très intéressants; elle n'est indispensable ni pour le diagnostic, ni pour envisager la possibilité de l'énucléation, possibilité qui doit toujours être présente à l'esprit du chirurgien. Et c'est là, je crois, qu'est la véritable opinion que l'on doit avoir sur l'emploi de la méthode en général.

Aussi, suis-je particulièrement heureux que mon avis coïncide avec celui d'un des défenseurs de la méthode, mon excellent ami Raymond Grégoire. Ne nous a-t-il pas dit ici même : « De l'hystérographie, on peut tirer des renseignements intéressants quant au rapport des organes, aux contours de leur cavité, aux modifications de leur fonctionnement ». Des renseignements intéressants, très intéressants même, je le reconnais très volontiers; l'hystérographie nous permet d'obtenir, dans le diagnostic, des précisions jusqu'à elle insoupçonnées. Mais je me permettrai de penser que pour obtenir des renseignements simplement intéressants il n'est peut-être pas très indiqué de faire courir à nos malades des risques quelconques.

Lenormant a demandé ici même à ceux qui se servent de la méthode : « L'hystérographie amène-t-elle fréquemment à modifier un diagnostic clinique ou une indication opératoire? » Là est toute la question. Et pour ma part, ayant quelque expérience de la méthode, je répondrai par la négative, réserve faite de quelques exceptions. La méthode ne me paraît, ni dans le diagnostic, ni dans les indications opératoires, donner d'une façon régulière des renseignements que la clinique avec tous ses autres moyens

d'exploration ne peut acquérir, ni dans le cancer du corps utérin, ni dans les fibromes, ni dans les salpingites. Au contraire, dans la stérilité, elle permet seule d'acquérir des notions utiles, je dirai même indispensables au traitement.

Il faut donc conclure que puisque l'hystérographie et avec le lipiodol est susceptible de provoquer des accidents, bénins ou graves, il faut limiter son emploi aux cas dans lesquels elle donne soit pour le diagnostic, soit pour les indications opératoires des renseignements de première utilité.

Pour ma part, je considère à l'heure actuelle que de tels cas sont rares.

Et ces dangers, sans vouloir les amplifier, loin de là, sans vouloir jouer d'eux pour discréditer une méthode, en certains cas indispensable, j'estime qu'il est de notre devoir de les faire connaître, et d'avertir d'un côté les médecins et les radiologistes que la méthode n'est pas dénuée d'accidents possibles, de l'autre, les femmes, incontestablement poussées par la vogue actuelle à se faire examiner, souvent à la légère, par ce procédé, que celui-ci leur fait courir des dangers. Je crois que je ne passe pas personnellement pour un adversaire de l'examen radiologique clinique. Mais c'est justement parce que je suis un des chirurgiens qui se servent le plus de cette méthode d'examen clinique, que je crois devoir mettre en garde contre les abus que l'on peut en faire. L'hystérographie après injection de lipiodol est une excellente méthode d'examen gynécologique. Elle n'est pas dénuée de dangers. Il convient donc de la réserver aux cas dans lesquels elle apporte au diagnostic, ou aux indications thérapeutiques, des renseignements indispensables que seule elle peut donner. Et dans de tels cas il est parfaitement légitime de risquer les accidents possibles.

Aussi bien avons-nous connu déjà quelques-unes de ces méthodes d'examen radiologique, qui, ayant au début une vogue semblable à celle de l'hystérographie, sont plus ou moins vite revenues au rang qu'elles méritaient, le rang de méthodes non dénuées de tout danger et, partant, réservées à des cas spéciaux. Ai-je besoin de rappeler en radiologie la fortune imméritée du pneumo-péritoine, des pneumo-séreuses, du pneumo-rein...

Il me reste à remercier, au nom de notre Société, MM. Sicard (d'Oran) et Solal. En publiant leur cas d'accidents consécutifs à une injection intra-utéro-tubaire de lipiodol ils nous permettent d'affirmer que cette méthode d'examen radiologique n'est pas, comme on l'a trop facilement dit, comme on est trop facilement tenté de le croire, dénuée de tout danger, ce en quoi leur observation est fondamentale.

Je les remercie très vivement de leur publication. Il est toujours méritoire et courageux de publier un échec, mais lorsque cet échec fait connaître les dangers possibles, niés jusque-là, d'une méthode thérapeutique, sa publication doit susciter la reconnaissance générale.

Je n'ose féliciter MM. Sicard (d'Oran) et Solal. Leur communication à notre Société n'est qu'un acte de probité professionnelle, et ne témoigne que de leur désir scientifique d'établir la vérité.

L'intervention chirurgicale dans la lithiase biliaire compliquée d'ictère,

par MM. **Bengolea** et **Velasco Suarez**.

Rapport de M. Henri Hartmann.

Au début de leur mémoire, MM. Bengolea et Velasco Suarez mentionnent un fait, auquel nous ne prêtons peut-être pas une attention suffisante, c'est que, dans un certain nombre de cas de lithiase, même limitée à la vésicule, il peut y avoir de l'ictère, que cet ictère peut être en rapport avec une insuffisance fonctionnelle du foie et que, par suite, toute intervention chez un ictérique présente quelques risques.

Cette année même j'ai eu la preuve de la vérité de cette assertion sur une malade qu'avait opérée de cholécystite calculeuse mon assistant M. Bergeret.

Observation. — Femme de cinquante-sept ans ayant eu en 1924 des crises de coliques hépatiques sans ictère. Le 30 novembre 1927, elle est prise pendant la nuit d'une crise douloureuse dans l'hypocondre droit avec irradiations dans les régions scorpulaires. Cette crise, d'une durée de six heures, fut, quelques jours après, suivie d'ictère avec décoloration des matières; quinze jours plus tard, nouvelle crise de colique hépatique.

A son entrée à l'hôpital, il existe un ictère généralisé avec prurit, selles décolorées, pigments et sels biliaires dans les urines. Pas de fièvre, pas d'hyperleucocytose. Temps de saignement (six minutes).

Opération le 31 janvier 1928. Après rachianesthésie. Ablation d'une vésicule contenant un très gros calcul. Exploration du cholédoque qui, contrairement à ce que l'on supposait, ne contient aucune concrétion. Drainage de l'hépato-cholédoque.

Suites opératoires. — La température, montée à 38° le lendemain, redescend les jours suivants à 37°5; des gaz sont rendus par l'anus. Cependant, l'état de la malade s'aggrave, elle a des hémorragies gingivales, un saignement d'une demi-heure au niveau d'une piqûre de morphine, puis est prise de crises convulsives et succombe le 5 février, au cours du sixième jour suivant l'opération.

Autopsie. — A l'autopsie faite par mon collègue Carnot, on trouve un volumineux hématome sous-hépatique, un foie augmenté de volume, une cirrhose biliaire avec taches jaunes d'or d'apoplexie biliaire sur un fond muscade. On ne trouve ni dans le cholédoque, ni dans les canaux hépatiques, de calcul. Au microscope grosse déchéance cellulaire avec, par places, des lésions d'atrophie jaune aiguë. Au niveau de la tête du pancréas, quelques légères lésions cirrhotiques, mais incapables de comprimer le cholédoque.

Dans ce cas, l'ictère était causé par la lésion du parenchyme hépatique; le traumatisme opératoire a aggravé l'état de la malade et a entraîné sa mort rapide. De pareilles observations viennent à l'appui de l'opinion de Bengolea et Suarez, à savoir que lorsqu'il n'y a pas urgence à opérer un lithiasique biliaire avec ictère (et il n'y a urgence que s'il existe des phénomènes d'infection), il y a lieu d'essayer d'améliorer l'état du malade par un

traitement approprié. Au dire de MM. Bengolea et Suarez, on peut y arriver en pratiquant le tubage duodénal, déjà conseillé auparavant par Vincent-Lyon. C'est en 1924 que Bengolea a commencé à recourir à ce mode de traitement.

Observation. — Il s'agissait d'une malade dont l'ictère semblait, en raison de ses antécédents et de son évolution, causé par une lithiase cholédocienne. A la suite du traitement par le tubage duodénal, la malade guérit.

Encouragé par ce succès, M. Bengolea appliqua le tubage duodénal à presque tous les ictères qui se présentèrent dans son service d'hôpital; sur 36 cas il n'intervint immédiatement que 2 fois (1 cas de kyste hydatique ouvert dans les voies biliaires, 1 cas de lithiase cholédocienne et intra-hépatique). Les 34 autres cas furent traités par le tubage duodénal. 21 furent secondairement opérés, 13 non opérés. Parmi ces 13, 2 ont présenté des calculs biliaires dans les selles, établissant ainsi, d'une manière indiscutable, le diagnostic de lithiase. Chez les autres les antécédents lithiasiques étaient plus ou moins accusés.

Les cas d'ictères opérés comprennent 9 calculs de la voie principale, 6 lithiases de la vésicule, 4 cancers des voies biliaires, 1 cancer de la tête du pancréas, 2 cancers probables des voies biliaires.

L'étude du tubage duodénal dans ces 34 cas a permis d'établir sa valeur : 1° au point de vue du diagnostic; 2° au point de vue thérapeutique.

1° *Le tubage duodénal au point de vue du diagnostic.* — Le plus souvent le tubage retire de la bile duodénale, deux fois seulement il a ramené de la bile vésiculaire (dans 1 de ces 2 cas il s'agissait d'une pancréatite chronique sans lésion de la vésicule).

Sept fois il n'y eut aucun passage de bile dans le duodénum, dans 5 de ces cas on put constater *de visu* l'existence de néoplasies; dans les deux autres la présence d'un néoplasme ne fut pas constatée, mais, d'après l'examen clinique, il semble bien probable qu'il s'agissait de même de lésions néoplasiques.

Par contre, chez sept malades avec lithiase cholédocienne, on put obtenir de la bile en quantité parfois appréciable.

Chez tous les autres ictériques on put retirer de la bile, et dans tous ces cas secondairement opérés on put constater soit de la lithiase, soit une pancréatite.

Un point à noter c'est que la présence de la bile dans le résultat de tubages n'est pas constante; aussi est-il nécessaire de répéter les tubages avant d'affirmer l'absence complète de bile dans le duodénum.

De ces constatations on peut conclure que l'*absence totale de bile dans le liquide duodénal, chez un ictérique, plaide en faveur d'une oblitération néoplasique des voies biliaires.*

La présence de bile chez les lithiasiques s'explique par ce fait que du liquide peut filtrer entre les calculs et la paroi des canaux biliaires, ce qui n'a rien de surprenant, étant donné qu'on peut voir des calculs du cholédoque sans ictère.

2° *Le tubage duodénal au point de vue thérapeutique.* — Chez beaucoup de malades le tubage duodénal a été suivi d'une amélioration considérable dans leur état et ils ont pu être opérés dans d'excellentes conditions. Chez quelques-uns même l'amélioration a été telle qu'on n'a pas eu à intervenir opératoirement.

I. — Tubage suivi d'opération. — Les cas où le tubage a été suivi d'opération peuvent être divisés en trois catégories : 1° l'ictère a totalement disparu ; 2° l'ictère a diminué ; 3° l'ictère n'a subi aucune modification.

1° *L'ictère a complètement disparu.* — MM. Bengolea et Suarez nous donnent dans leur mémoire deux observations pouvant être regardées comme typiques.

Observation I. — Femme, âgée de trente-six ans, entre à l'hôpital le 15 juillet 1926. En 1925, au mois d'août, quinze jours après un accouchement, elle fut atteinte d'une colique vésiculaire, qui se renouvela dix jours après, accompagnée de phénomènes infectieux. Jusqu'au mois d'octobre, les attaques se répétèrent tous les dix à quinze jours, puis furent plus espacées mais beaucoup plus fortes. En juin, nouvelle attaque plus forte encore, accompagnée de fièvre, de frissons ; l'ictère apparaît.

Etat le 15 juillet 1926 : Ictère franc et généralisé. Douleur dans la région vésiculaire. Augmentation de volume du foie et douleurs. On commence le traitement par tubages duodénaux en instillant tous les jours une solution de sulfate de magnésie à 30 p. 100. L'épreuve de Meltzer-Lyon est souvent négative. Les biles extraites sont de couleur jaunâtre et leur examen microscopique révèle l'existence d'un grand nombre de globules de pus, de cristaux de cholestérine et de microorganismes.

Régime hydro-carboné, sérum glucosé par voie sous-cutanée. Insuline. Urotropine. A l'aide des tubages duodénaux répétés tous les jours, on procède au drainage médical intermittent, conseillé par Lyon. Dès le premier jour, on obtient une sédation des douleurs, l'ictère commence à disparaître.

Vingt jours après, l'ictère a complètement disparu, on procède alors a l'intervention.

Opération le 5 août 1926. Ether. Processus de péricholécystite intense. Vésicule pleine de calculs et adhérente au pylore, à l'épiploon et à la 2e portion du duodénum. Cholécystectomie rétrograde. Exploration instrumentale négative des voies biliaires.

Suites opératoires. — Tachycardie et hypotension pendant les trois premiers jours, puis évolution favorable. Sortie le 23 août. Le 8 octobre 1927, la malade se porte très bien et a augmenté de 30 kilogrammes.

Obs. II. — Femme, âgée de trente-six ans. Depuis un an, elle souffrait fréquemment de coliques vésiculaires. Deux mois avant son entrée à l'hôpital, elle eut une forte attaque, 38° de fièvre, de la cholurie, de l'acholie, du prurit et un ictère très prononcé. Cinq jours après l'acholie disparaît, toutefois la cholurie et l'ictère persistent, mais avec moins d'intensité. Vingt jours après, la malade souffre de nouvelles coliques, l'ictère s'accuse davantage. Le 15 décembre, nouvelle attaque. Alors que l'ictère avait à peu près disparu, tout le syndrome réapparaît.

A l'entrée à l'hôpital, on constate un ictère franc accompagné de cholurie, d'acholie et de prurit. On procède aux tubages duodénaux, on extrait de la bile jaune d'or ; l'amélioration commença rapidement.

On lui donna l'autorisation de sortir le 7 janvier 1927, étant reconnue

guérie. Le 16 mai, elle avait recouvré 6 kilogrammes des 15 qu'elle avait perdus. L'ictère n'avait pas reparu, mais la malade présentait des troubles gastriques et avait eu, à quatre reprises, des crises douloureuses. On fit le diagnostic de lithiase du cholédoque et on procéda à l'intervention.

Opération le 22 mai 1928. Ether, vésicule pleine de calculs et péricholécystite. Cholédoque dilaté, renfermant trois calculs. Cholécystectomie rétrograde, cholédocotomie, drainage de l'hépatocholédoque. La malade sort le 26 juin en très bonne condition.

Deux autres observations sont analogues en tous points à celles mentionnées, il s'agissait toujours de malades avec antécédents lithiasiqurs, ictère prononcé et signes d'inflammation du foie et des voies biliaires. Le traitement médical pré-opératoire, dans ces deux autres cas, a fait disparaître l'ictère et a amené une amélioration des symptômes d'hépatite. Aucun malade n'avait de calculs dans les voies biliaires principales. Peut-être est-il possible de faire le diagnostic de ces ictères par hépatite dans les cholécystites calculeuses sans calcul de la voie principale. Il nous a semblé, chez nos malades, que, dans de pareils cas, l'ictère ne présentait pas les variations d'intensité habituellement observées dans les ictères en rapport avec une lithiase cholédocienne.

2° *L'ictère a diminué.*

Obs. I. — Femme de quarante ans, entrée le 30 novembre 1925. Au début de septembre, la malade commença à avoir des frissons et des accès de fièvre, vers le soir. Huit jours après, elle souffre de douleurs dans l'hypocondre droit. L'ictère se déclare vingt jours après, accompagné de cholurie, d'acholie et de prurit. L'affection ne présente pas de tendance à disparaître; au contraire, quinze jours avant son entrée, il apparaît du purpura. A son entrée, elle avait perdu près de 30 kilogrammes.

Etat le 3 décembre 1925 : Ictère prononcé. Prurit, acholie et cholurie. Purpura généralisé. Foie volumineux et douloureux. Oligurie. Tension maxima : 8,50; minima : 6,50 (Vaquez).

Le 8 octobre, tubage duodénal, la sonde ne franchit pas le pylore. Le 9 octobre, l'extrémité de la sonde arrive dans le duodénum, mais on ne retire que du liquide clair, muqueux, avec des grumeaux muco-purulents en suspension.

Le 12 octobre, on réussit à extraire par le tubage du liquide jaune verdâtre avec de nombreux grumeaux muco-purulents. L'excitation de la muqueuse duodénale par les solutions de sulfate de magnésie détermine la sortie d'une plus grande quantité de bile avec grumeaux. Leur examen microscopique révèle l'existence de globules abondants de pus colorés par la bile, de cellules des canaux biliaires, de cylindres hépatiques, de cristaux de cholestérine, et de bilirubinates. On laisse la sonde en place cinq heures et l'on parvient à extraire 150 grammes de bile.

Le 13 octobre, on continue le tubage intermittent; l'ictère de même que le purpura commencent à disparaître. Les matières reprennent peu à peu leur couleur.

Le 28 octobre, la malade s'est notablement améliorée, le purpura et le prurit ont disparu. L'ictère ne se remarque qu'à peine. La bile contient toujours du pus, des cylindres hépatiques, granuleux et pigmentaires, épithéliaux. Jusqu'en fin janvier 1926, on continue les tubages intermittents durant douze heures par jour, extrayant 500 à 700 cent. cubes de bile. Les téguments ont repris leur couleur normale. Le poids augmente, l'état général s'améliore.

Au commencement de février, il y a un accès de fièvre avec douleurs dans

l'hypocondre. A la fin de mars, les douleurs réapparaissent, bientôt accompagnées d'ictère. Etant donné l'état de la malade, obèse et en très mauvaises conditions, on n'avait point pratiqué antérieurement d'intervention. Le traitement médical, ayant réussi à faire disparaître l'ictère et le purpura, permit d'opérer la malade dans de meilleures conditions.

Opération le 15 avril 1926. Ether. Cholécystite suppurée. Gros calcul du cholédoque. Cholécystectomie et cholédocotomie ; drainage de l'hépatocholédoque.

La malade sort le 15 mai guérie et est actuellement en parfaite santé.

Dans deux autres cas, dont l'ictère avait de même diminué sans disparaître complètement, on ne rencontra pas, à l'intervention, de calculs dans les voies biliaires. Dans le premier cas, il s'agissait d'une cholécystite calculeuse et, dans le second, d'une pancréatite. Dans ces deux cas, on pratiqua les tubages duodénaux après l'intervention et l'on réussit de cette façon à obtenir la disparition totale de l'ictère.

3° *L'ictère n'a pas été modifié* :

Dans ces cas, malgré le traitement médical, l'ictère ne subit aucune modification. Il s'agissait, dans cinq de ces cas, de néoplasies qui comprimaient et rétrécissaient les voies biliaires. Dans un autre, il s'agissait d'une lithiase du cholédoque.

Dans le mémoire de MM. Bengolea et Suarez on trouve deux observations de cette série de malades qu'ils regardent comme caractéristiques.

Observation I. — Femme, trente-sept ans, entrée le 2 décembre 1927. Depuis une dizaine d'années, la malade avait souffert en diverses occasions de coliques vésiculaires. Un mois avant son entrée à l'hôpital, elle a commencé à ressentir des douleurs presque continues dans l'épigastre, avec sensation de tension et vomissements post-prandiaux. Treize jours après, l'ictère apparaît et augmente progressivement, l'amaigrissement s'accroît. A son entrée, on constate de l'ictère, de la cholurie et de l'acholie. Dans le cul-de-sac de Douglas, on palpe deux petites tumeurs, le foie augmente de volume, et, dans la région vésiculaire, se trouve une petite tumeur de consistance dure. Les tubages duodénaux répétés à maintes reprises sont complètement négatifs. Ventre de batracien. Palpation d'onde liquide.

Opération le 5 janvier 1928, après un diagnostic de néoplasie des voies biliaires et de tumeur de Krukenberg. Laparotomie exploratrice. La vésicule est grosse, elle contient des calculs et du pus que l'on extrait par ponction. On procède à la biopsie de l'épiploon. La néoplasie est généralisée.

A l'autopsie, on constate l'existence d'un gros nodule qui entoure le canal hépatique sur une étendue de 3 centimètres, effaçant presque complètement la lumière du canal. Il existe, au-dessus de la partie resserrée, une énorme dilatation des conduits biliaires. Dans les parties dilatées des conduits biliaires se trouve une petite quantité de liquide bilieux. Le foie était en dégénérescence granulo-graisseuse. Il existait, autour des diverses parties du tube digestif, des noyaux néoplasiques ; les deux ovaires étaient néoplasiques.

Obs. II. — Femme, âgée de trente-cinq ans, entre à l'hôpital le 26 décembre 1927. La maladie a débuté, il y a dix-neuf mois, par une colique hépatique caractéristique. L'ictère, qui n'a pas disparu depuis, subit quelques rémissions et exacerbations coïncidant avec de nouvelles attaques et des périodes de calme. A son entrée, elle présente un tel aspect d'angiocholite que nous décidons de pratiquer une intervention d'urgence. Avant son entrée, elle avait été traitée dans un autre hôpital par tubage duodénal et on lui avait extrait, à diverses

reprises, des liquides bilieux. A l'intervention, pratiquée sous anesthésie locale, on trouve, après extraction d'un gros calcul, un hépato-cholédoque très dilaté et une quantité abondante de détritus gangreneux qui révélaient la mortification des voies biliaires. La malade succomba soixante-dix heures après. On constata, à l'autopsie, que le foie était augmenté de volume, cirrhotique, avec une dégénérescence graisseuse très accusée et de petits foyers purulents disséminés. Les voies biliaires étaient dilatées et remplies de boue biliaire et de pus.

II. Malades soumis exclusivement au traitement médical. — 13 malades ont été traités uniquement par le tubage; leurs observations sont toutes comparables aux deux que nous allons résumer.

Observation I. — Femme, âgée de cinquante ans, entre le 15 décembre 1924. A vingt ans, elle avait eu une fièvre typhoïde, à trente ans une colique vésiculaire, à trente-neuf ans de nouvelles coliques vésiculaires qui se répètent à intervalles variables durant cinq ans.

En 1920, amputation du sein pour épithélioma. Trois mois avant son entrée à l'hôpital, elle avait eu une colique hépatique caractéristique suivie d'un syndrome cholédocien complet avec 39° et 40° de fièvre.

L'ictère disparaît au bout de quinze jours, mais il survient une nouvelle attaque presque aussitôt, qui continue depuis avec des rémissions passagères jusqu'au jour où elle est confiée à nos soins.

Elle présente alors un ictère des plus accentués, accompagné de prurit, d'acholie et de cholurie. Le 19 décembre, on pratique le tubage duodénal sans parvenir à extraire de la bile. Le 20, on procède à un nouveau tubage et on extrait de la bile. Depuis cette date jusqu'au 30 décembre, on continue le tubage intermittent des voies biliaires. Dès le deuxième tubage, l'ictère commence à disparaître, les selles reprennent leur couleur et le prurit cesse. Elle sort de l'hôpital guérie et s'oppose à toute intervention chirurgicale, se contentant de suivre un régime diététique et médicamenteux approprié. Jusqu'à présent, elle ne s'est ressenti d'aucun malaise.

Obs. II. — Femme, entrée le 21 décembre 1927, âgée de soixante-dix-neuf ans. Il y a dix ans qu'elle souffre de coliques vésiculaires, qui se répètent avec une intensité et une durée variables. Quatre ans auparavant elle avait eu une colique hépatique suivie de syndrome cholédocien qui disparut au bout de quinze jours après une médication appropriée. Du mois de novembre 1927 au 31 décembre de la même année, les attaques se répètent à trois reprises.

Dès le début de ces crises apparut l'ictère qui s'accentua après la dernière attaque. Elle entra donc avec un ictère franc, de la cholurie, du prurit et de l'acholie.

Le 22 décembre, après une instillation de 120 cent. cubes de solution de sulfate de magnésie à 30 p. 100, on pratique un tubage duodénal et on extrait de la bile jaune d'or avec des sédiments purulents en abondance.

Les 23-24 décembre, on continue les tubages pendant cinq heures par jour. Le prurit diminue, les téguments commencent à se décolorer. En tamisant les selles, on trouve 4 calculs biliaires. Après l'élimination de ces calculs, la malade s'améliore rapidement. Le 10 janvier de cette année, elle quitte l'hôpital en parfait état. Elle suit depuis un régime et une médication appropriée : jusqu'ici aucun trouble n'est réapparu.

Deux malades, chez lesquels les tubages furent complètement négatifs, présentaient, tous deux, des tumeurs dans la région vésiculaire; ils succombèrent dans la cachexie, à leur domicile. Pour cette raison, on ne put

pratiquer la nécropsie, mais tous les symptômes faisaient penser à des néoplasies des voies biliaires.

Neuf malades, traités uniquement par le tubage, avaient des antécédents de cholécystite plus ou moins évidents. Ces 9 malades guérirent complètement à la suite du simple traitement médical. Dans un de ces cas, les symptômes morbides disparurent après l'élimination de 4 calculs muriformes, avec les selles. Toutes ces malades se trouvent à l'heure actuelle en bonne santé.

***

Dans les cas graves, lorsque l'ictère est de date ancienne, que l'état général est altéré, Bengolea et Suarez pratiquent le tubage pendant une durée de douze heures, et en même temps recourent à l'alimentation duodénale, qui doit consister en hydrate de carbone, jus de raisins, solution concentrée de glucose et du lait. En même temps ils administrent de l'insuline et des désinfectants biliaires. Dans beaucoup de cas ils pratiquent des transfusions de sang, emploient du chlorure de calcium et du citrate de soude afin de modifier le temps de saignement et de coagulation. Les malades sont ainsi en état de mieux supporter l'intervention chirurgicale. En dehors des tubages duodénaux, les malades sont nourris avec des purées de pommes de terre, du miel, des confitures et des fruits. De cette façon on parvient à obtenir dès le début du traitement une amélioration appréciable, avec augmentation de poids parfois rapide.

Dans les cas moins graves le tubage n'est pratiqué que cinq heures par jour, ce qui est plus tolérable, l'alimentation se fait après le tubage en suivant les mêmes préceptes. Il est bon d'exciter plusieurs fois la muqueuse duodénale avec des solutions concentrées de sulfate de magnésie. La bile apparaît presque toujours après les instillations. Généralement après avoir pratiqué deux à six tubages simples sans avoir pu obtenir de la bile, il apparaît souvent, à la première tentative succédant à l'instillation, des grumeaux blanchâtres, dont quelques-uns sont colorés par la bile. Ces grumeaux sont suivis de l'arrivée de bile jaunâtre avec reflets verdâtres. La quantité des grumeaux, contenant des leucocytes dégénérés et des cellules des voies biliaires colorées par la bile, est parfois très abondante, ce qui montre l'existence d'un processus inflammatoire développé sur les diverses parties de l'arbre des canaux biliaires. Dans la majorité des cas, il s'agissait de malades apyrétiques, ce qui écartait l'idée d'un processus infectieux grave.

Dans quels cas devons-nous décider si un ictère doit suivre son cours en étant traité médicalement, ou être soumis à l'intervention chirurgicale? D'après Bengolea et Suarez le traitement médical doit être appliqué, patiemment, systématiquement et énergiquement. Tous les jours on doit noter l'intensité de l'ictère, l'aspect et la quantité des urines, la coloration des matières fécales, la courbe thermique et tous les cinq jours le poids du malade. Généralement la diminution de l'ictère, la disparition du prurit, l'augmentation et la clarification des urines, la recoloration des selles coïn-

cident avec l'apparition de la bile dans le liquide duonénal. Dans ces cas le traitement à choisir est le traitement médical transitoire.

D'après les observations de Bengolea et Suarez, les malades qui ont le plus bénéficié du tubage sont ceux qui étaient atteints simplement de cholécystite calculeuse; en second lieu viennent les lithiases cholédociennes. Même quand la guérison n'est pas obtenue, les malades bénéficient du traitement médical et sont opérés dans de meilleures conditions. La réapparition des accidents constitue l'indication à l'intervention. L'apparition de la fièvre, la diminution du poids sont même des indications à une intervention rapide.

Comme vous avez pu le voir par le résumé que j'ai fait devant vous du mémoire de MM. Bengolea et Suarez, le tubage duodénal, suivant la méthode de Vincent-Lyon, peut rendre de réels services tant au point de vue du diagnostic qu'au point de vue thérapeutique.

Je ne sais si beaucoup de mes collègues y ont eu recours; comme personnellement je n'en ai aucune expérience je dois me borner à l'exposé que je vous ai fait du travail intéressant de MM. Bengolea et Suarez.

Résultats immédiats d'une opération pour syringomyélie,

par MM. **Artemio Zeno** et **Oscar Cames.**

Rapport de M. Henri HARTMANN.

MM. Artemio Zeno et Oscar Cames nous ont envoyé une observation d'intervention chirurgicale pour syringomyélie. Les opérations pratiquées dans de pareilles conditions étant encore très rares, nous croyons intéressant de vous relater l'histoire clinique du malade opéré par notre confrère argentin, M. Artemio Zeno.

OBSERVATION. — Vingt-sept ans, Italien, ouvrier, entre en août 1926 à la clinique neurologique de l'Université de Rosario de Santa-Fé, dirigée par le professeur Fracassi.

Antécédents héréditaires : sans importance.

Antécédents personnels : aucune maladie de l'enfance.

A l'âge de dix-huit ans, traumatisme de la région fronto-pariétale droite, sans aucune conséquence immédiate. Depuis le mois de mars 1925, à la suite d'un refroidissement brusque, il commence à se plaindre de fourmillements dans toute la partie gauche du corps, accompagnés de crampes du membre supérieur gauche et des doigts. En même temps, il constate une certaine rigidité du genou gauche. Sensation intense de froid du côté gauche du corps, plus marquée aux doigts. Il ne pouvait se toucher la tête sans ressentir des douleurs et des fourmillements, si bien qu'il ne pouvait même plus se peigner, ni se faire couper les cheveux. Il marchait difficilement en traînant la jambe gauche.

A l'hôpital Carrasco, on le soumit à un traitement antisyphilitique intensif, sans aucun résultat.

Un an après, les symptômes qui étaient stationnaires augmentent, le malade se plaint de vertiges, de bourdonnements et de diplopie.

État actuel. — Homme de taille moyenne, maigre, blanc; la marche est spastique, le thorax est en flexion latérale, attitude due plutôt à une scoliose. Pas d'œdèmes, ni de cyanose. Mains rougeâtres, grandes, froides (mains succulentes). Trophisme altéré. Brûlures superficielles. Le système osseux est bien développé, la présence de certaines amyotrophies le rend plus saillant par endroits. Les articulations sont libres, indolores, mais avec une limitation de leurs mouvements due aux douleurs et à la rigidité. La colonne vertébrale est déformée par une cypho-scoliose dorsale. Crâne dolicocéphale, sans difformités. Cuir chevelu normal. Facies intelligent; on remarque une asymétrie faciale. Inégalité pupillaire nette avec myosis à gauche. Du même côté il n'y a pas d'exophtalmie appréciable, mais une réduction nette de la fente palpébrale. Les pupilles réagissent bien à la lumière et à l'accommodation. Nystagmus; pas de diplopie; pas de strabisme. Bonne mobilité.

Langue rouge framboise et géographique. Tremblement. Mauvais état des gencives et des dents. Pas d'altérations auditives. Parésie faciale gauche. Les reliefs musculaires du cou sont très visibles. Pendant les mouvements de rotation le peaucier fait une saillie très nette. Pas de ganglions, ni d'altérations vasculaires.

Le thorax est asymétrique à cause de la cypho-scoliose déjà mentionnée. Rien aux poumons. Cœur normal, pouls de 70 par minute, régulier, ample, d'une T. M. de 12 (Vaquez-Laubry). Rien du côté de l'abdomen.

Le psychisme est normal. Il y a une hypertonie des masses musculaires des membres inférieurs.

Aux membres supérieurs on constate une atrophie des muscles interosseux et des lombricaux, spécialement du 1er espace, de telle façon que le pouce ne peut plus s'opposer (main de singe). Une flexion de la 3e et de la 2e phalange sur la 1re constitue une main en griffe du type cubital.

Atrophie des fléchisseurs et extenseurs de l'avant-bras.

Atrophie fasciculaire au bras et à l'épaule. Atrophie du trapèze, dépression marquée des deux creux sus-claviculaires. Les omoplates restent éloignées à cause de l'atrophie des muscles dentelés. Les muscles de la gouttière vertébrale sont aussi pris.

Tous ces symptômes sont plus accusés du côté gauche.

Les muscles du thorax, de l'abdomen et des membres inférieurs sont à peine intéressés.

On constate des tremblements fibrillaires que le malade a remarqués dès le commencement et qui ont été toujours très intenses. Diminution considérable de la force.

Exploration de la sensibilité : on touche le malade dont les yeux sont fermés avec des tubes d'essai chauds et froids. Sur l'hémithorax gauche les sensations sont confuses. Sur le membre inférieur gauche, il y a une thermo-anesthésie franche et aussi de l'analgésie. Explorant avec du coton on constate une sensibilité tactile normale. On remarque que les troubles sont plus marqués à gauche, au niveau des mains et du côté externe. Sensibilité profonde au diapason et à la percussion normale.

Exploration de la mobilité. Aux membres inférieurs, hypertonie musculaire; réflexes tendineux exagérés. Clonus de la rotule et du pied, Babinski, Gordon, Oppenheim, Rosolino, Strümpell, positifs. Pas de réflexes abdominaux, ni crémastériens.

Epreuve du lipiodol. Ponction sub-occipitale, lipiodol lourd. La radiographie montre un arrêt au niveau de la D IV, dû peut-être à une autre cavité, ou à la scoliose.

Diagnostic. — Syringomyélie. Les symptômes permettent de localiser un foyer plus intense au niveau du renflement cervical de la moelle. Il y aussi des lésions du bulbe et de la protubérance (nystagmus, parésie faciale).

Radiothérapie profonde au niveau de la moelle cervicale : 7 séances, sans amélioration. On décide d'opérer.

Opération le 30 juin 1928. Ether narcose rectale. Laminectomie de CV à DI. Dure-mère normale. Après incision de la dure-mère, issue abondante de liquide céphalo-rachidien, qu'on arrête pendant quelques instants afin d'éviter une décompression brusque. On constate des voiles fins dans l'espace sous-arachnoïdien qu'on libère facilement. Les racines postérieures, ainsi que la surface de la moelle, sont très vascularisées. Exploration au stylet des espaces sous-arachnoïdiens et des faces antérieure et latérale de la moelle : négative. Il existe un renflement de la moelle au niveau de C VII. On ponctionne la moelle et on retire 1 cent. cube de liquide : la moelle s'affaisse un peu. Avec un couteau de de Græfe on pratique une incision de 1 cent. 1/2 à la pie-mère dans le sillon postérieur évitant les vaisseaux. Avec un stylet on pénètre par effraction dans une cavité de 2 centimètres, sans modifications dans son aspect intérieur. En ouvrant la cavité, il s'écoule du liquide égal à celui de la ponction. Suture de la dure-mère par un surjet à la soie (000). Fermeture de l'incision.

Suites opératoires normales.

Suites éloignées. — Examen le 30 septembre 1928, trois mois après l'opération :

a) *Disparition des contractions fibrillaires* très intenses avant l'opération principalement aux joues, bras et jambes.

b) *Disparition des troubles trophiques* principalement fréquents et rebelles à la main gauche (brûlures qui ne se guérissaient pas, malgré l'asepsie la plus rigoureuse).

c) *Disparition des nausées, vertiges et céphalées* frontales très pénibles et persistantes avant l'opération.

d) *Amélioration de la marche* qui auparavant était extrêmement difficile.

e) *Franche amélioration de la sensibilité thermique* dont l'analgésie était très prononcée avant l'opération.

L'observation que nous venons de vous lire vient s'ajouter aux deux de Poussep [1] et à celle de notre collègue Robineau [2].

Dans ces 4 cas l'évacuation du liquide de la cavité médullaire dans l'espace sous-arachnoïdien a été suivie d'une amélioration nette dans l'état des malades. Cette amélioration est-elle durable? L'opéré de M. Zeno n'a été suivi que trois mois. Il semble établi par les 4 observations que le drainage de la cavité médullaire dans l'espace sous-arachnoïdien amène une détente dans les symptômes, mais ce drainage sera-t-il définitif? La petite incision faite entre les cordons de la moelle ne va-t-elle pas se cicatriser? Nous sommes encore dans l'ignorance à cet égard; je ne connais, au point de vue de la persistance d'une pareille fistule, qu'une intéressante observation de Christophe où, un mois après une opération identique faite pour fistuliser dans l'espace sous-arachnoïdien un gliome kystique de la moelle, on constata que l'incision faite entre les cordons médullaires était restée perméable.

Notre collègue Robineau sera peut-être à même de nous dire ce qu'est devenu son opéré et de nous apporter un résultat éloigné. Mais, même si l'amélioration persiste, il est à craindre que les opérés restent des infirmes,

1. Poussep : Traitement opératoire dans deux cas de syringomyélie, amélioration notable. *Revue neurologique*, Paris, t. I, 1926, p. 1171.

2. Sicard, Haguenau et Mayer : Lipiodol intraépendymaire chez un syringomyélique opéré. Suites opératoires. *Ibidem*, t. II, 1926, p. 418.

les rétractions musculo-tendineuses devant persister. Aussi, comme la syringomyélie, à moins qu'elle n'atteigne la région bulbaire et alors on n'est guère tenté d'intervenir, ne met pas la vie en danger, qu'on voit dans les établissements, comme la Salpêtrière, des syringomyéliques qui y sont depuis plus de trente ans, on peut se demander, comme me le disait ces jours-ci mon collègue le professeur Guillain, s'il est réellement indiqué de faire courir aux malades les risques inhérents à une laminectomie. Dans tous les cas, on devra toujours commencer par essayer la radiothérapie profonde, comme l'ont fait, du reste, MM. Zeno et Cames, car, dans quelques cas, elle a suffi pour amener une réelle amélioration.

COMMUNICATIONS

Les ulcères de jambe des splénomégalies,

par **MM. P. Lombard**, professeur à la Faculté d'Alger
et **Nanta**, professeur agrégé à la Faculté de Toulouse.

Les ulcères des jambes ont été assez fréquemment notés au cours de l'ictère hémolytique congénital ou familial, et au cours de la maladie de Herrick (anémie familiale du noir américain avec lésions spléniques) pour que l'on puisse affirmer qu'il y a un rapport certain, quoique difficile à préciser, entre les deux ordres de lésions tégumentaires et spléniques.

On sait cependant que l'ulcère de jambe peut guérir spontanément après splénectomie (obs. de Mayer, citée par Fiessinger et Brodin [1]) ou après traitement de l'anémie par les injections de liqueur iodo-iodurée (May [2]).

Au cours des splénomégalies algériennes dont l'étude anatomique et microbiologique a eu pour point de départ les splénectomies pratiquées par l'un de nous, puis, systématiquement, par Costantini, et a abouti à la distinction anatomique de deux groupes d'affections cliniquement voisines (Nanta et Pinoy), l'attention de l'un de nous a été attirée sur la fréquence des ulcères de jambe notés dans plusieurs observations (*Th.* de Goinard, Alger, 1927).

Les trois observations que voici sont de nouveaux exemples de la triade « ulcère de jambe, splénomégalie, anémie avec leucopénie » dont nous rechercherons plus loin la signification.

Notre premier cas concerne un enfant, musulman, entré en juin 1926 dans le service de l'un de nous pour une large ulcération de la jambe droite. Dix-

1. Fiessinger et Brodin : *Rapport au XIXe Congrès de Médecine.*
2. May : *Société médicale des Hôpitaux de Paris*, 22 avril 1927.

huit ou vingt mois auparavant, au cours d'une santé excellente, il a vu apparaître au niveau des deux jambes et de l'avant-bras droit des « boutons » durs, rouges, indolents, du volume d'un pois ou d'une noisette, et qui s'ulcèrent assez rapidement. Traitées par des applications médicamenteuses diverses, la plupart finissent par se cicatriser, mais sur la jambe droite il en est une qui s'agrandit, se creuse, et finalement oblige le malade à entrer à l'hôpital.

Pendant huit mois, elle résiste à tous les traitements locaux, à un traitement mercuriel intensif prolongé. En juin 1926, l'enfant est évacué dans le service du professeur Curtillet où il est observé par l'un de nous.

Il y a, au niveau de la moitié inférieure de la jambe droite, une plaie qui s'étend depuis le cou-de-pied jusqu'à 10 ou 12 centimètres plus haut et qui fait tout le tour du membre : le fond est rouge, bourgeonnant, les bords indurés nets ne sont pas décollés et reposent par une large zone indurée. La suppuration est abondante, un peu fétide. Le tibia et le péroné n'apparaissent pas dénudés, l'aponévrose paraît respectée, la lésion limitée au tégument.

Les articulations du cou-de-pied et du tarse, les troncs nerveux et vasculaires sont intacts. Le pied est légèrement tuméfié. Dans le pli de l'aine quelques ganglions assez volumineux roulent sous le doigt.

La jambe gauche porte, dans le milieu de sa face externe, une cicatrice blanche, un peu gaufrée, qui serait la trace d'une des ulcérations qui ont marqué le début de la maladie.

En examinant l'enfant plus complètement, on est frappé de sa pâleur qui est intense : les conjonctives palpébrales sont décolorées, le teint cireux, les chairs molles, flasques, et sous une paroi abdominale relâchée, on découvre sans difficulté une rate volumineuse descendant jusqu'au-dessous du niveau de l'ombilic, atteignant en dedans le voisinage de la ligne médiane, dure, mobile, indolente.

Le foie ne paraît pas augmenté de volume, le péritoine ne contient pas de liquide. Poumons, cœur, reins, système nerveux semblent intacts.

L'examen du sang donne les résultats suivants :

Globules rouges	3.440.000
Hémoglobine, p. 100	50
Valeur globulaire	0,70
Globules blancs	2.800
Polynucléaires	82
Mononucléaires	16
Lymphocytes	0
Eosinophiles	0
F. transit	2

La température qui n'est pas prise d'une façon régulière paraît habituellement normale.

Sous l'influence de pansements aseptiques, les caractères de l'ulcération se modifient rapidement, la suppuration diminue, se tarit presque ; la cicatrisation commence et fait de tels progrès qu'en octobre l'enfant est dirigé sur un asile de convalescents. Il fait là un séjour de sept mois, puis il est à nouveau dirigé sur l'hôpital de Mustapha où il subit un nouveau traitement mercuriel. Il revient enfin pour la deuxième fois à la Clinique chirurgicale infantile en janvier 1928.

Pendant ces quinze derniers mois où il a échappé entièrement à notre observation l'enfant a beaucoup grandi mais il conserve un teint pâle.

L'ulcération énorme dont nous avons constaté l'existence en juin 1926 est partiellement cicatrisée, mais il persiste trois ulcérations de dimensions inégales, groupées dans une zone cicatricielle de teinte bleutée, de consistance ferme immobile sur les plans profonds, qui s'étend depuis les malléoles jusqu'à 15 centimètres plus haut et fait le tour du membre. De ces trois ulcérations qui occupent la face interne de la jambe, l'une ovalaire mesure 10 centimètres de

haut sur 8 de large, les deux autres arrondies, régulières, ont de 15 à 30 millimètres de diamètre.

Toutes ont des caractères identiques : bords réguliers, amincis, non décollés, terminant des plages cellulaires de coloration blanchâtre et de caractère nettement cicatriciel, un fond saignant, rouge vif, à peine tomenteux : ulcération et cicatrice font corps avec les plans profonds, osseux, aponévrotiques et musculaires : le pied est en équinisme par rétraction du tendon d'Achille.

La radiographie, confirmant les données de la palpation, montre que le tibia est hyperostosé dans toute la zone sous-jacente à la cicatrice : hyperostose légère et strictement limitée à la région qui a été ulcérée. Le squelette ne présente par ailleurs aucune autre lésion du même ordre : le tibia du côté opposé, le cubitus, le crâne sont intacts.

La rate très augmentée de volume descend jusqu'à 2 centimètres au-dessous du niveau de l'ombilic et, en dedans, atteint la ligne médiane : elle mesure environ 18 centimètres dans le sens vertical, 12 à 14 dans le sens transversal; elle est dure, avec un bord antérieur net, mobile, absolument indolente. Le foie ne paraît pas modifié, le péritoine ne contient toujours pas de liquide. Les autres viscères sont sains.

On trouve dans les plis articulaires quelques ganglions légèrement hypertrophiés.

Une biopsie de l'ulcération a été faite le 26 juillet 1927; diagnostic : tissu de granulation (Mlle Lemaire).

Obs. II. — Un berger kabyle d'une douzaine d'années entre en octobre 1927 à la Clinique chirurgicale infantile pour une lésion ulcéreuse qui siège sur la jambe gauche au niveau du tiers moyen et sur la face antérieure du membre, ovalaire, à grand axe vertical, mesurant 5 centimètres sur 3. Elle présente des bords réguliers, non décollés, indurés, sertis dans une zone légèrement œdémateuse, un fond à peine tomenteux de coloration rouge vif.

Immobile sur les plans profonds elle paraît faire corps avec le tibia qui n'est point dénudé, mais que la palpation et la radio montrent légèrement hypérostosé. On ne peut obtenir aucun renseignement précis sur la date et les conditions d'apparition de cette lésion qui paraît évoluer depuis fort longtemps.

Il y a quelques ganglions inguinaux petits, mobiles, indolents. L'état général est profondément altéré : l'enfant très émacié a le teint pâle, les conjonctives palpébrales décolorées, les conjonctives oculaires nettement subictériques.

L'abdomen est distendu et sa paroi flasque soulevée par une rate volumineuse qui déborde largement le rebord costal en bas, et atteint à l'épigastre le voisinage de la ligne médiane. Elle est mobile, très dure, indolente, sauf au niveau de son bord postérieur peut-être légèrement sensible à la pression. Le ventre ne contient pas de liquide. Le foie ne semble pas augmenté de volume, peut-être est-il légèrement rétracté. Les autres viscères paraissent sains. On ne trouve pas de tuméfactions ganglionnaires dans la région cervicale ni axillaire.

L'examen du sang fournit les renseignements suivants :

Globules rouges	1.850.000
Hémoglobine p. 100	45
Valeur globulaire	1/4
Globules blancs	2.720
Polynucléaires	64
Mononucléaires	18
Lymphocytes	14
Eosinophiles	0
F. transit	2

Pas d'hématozoaire.

Pas de forme globulaire anormale.

Il y a un état fébrile journalier : la température oscille entre 37° et 38° avec de temps à autre des poussées à 38°5 et au delà.

Nous pouvons résumer ainsi les caractères de l'ulcération.

Au point de vue clinique :

L'ulcère de jambe siège de préférence à la face antéro-externe, au tiers moyen, et se présente comme une vaste ulcération à contours nets, arrondis, dont les bords violacés et fortement pigmentés tranchent sur le fond rouge de la surface ulcérée.

Ces bords sont tantôt surélevés, durs, tantôt plats et simplement découpés, toujours entourés par une large zone érythémato-pigmentée qui peut avoir de 2 à 6 centimètres de largeur selon les endroits. Le fond de l'ulcération a tous les caractères d'un vaste bourgeon charnu, rouge vif, suppurant peu, ne présentant pas de débris sphacélés, parfois exubérant et comblant toute la perte de substance ou même proéminant par-dessus les bords de la plaie.

L'aspect syphiloïde de cette ulcération est si frappant que, dans la plupart des cas, le diagnostic clinique, sans être discuté tant soit peu, a été celui de syphilis tertiaire.

Pourtant histologiquement rien ne justifie ce diagnostic, et thérapeutiquement non plus, puisque ces lésions ne sont généralement nullement influencées par aucun des médicaments spécifiques tandis que l'antisepsie les améliore.

Examen histologique. — L'examen histologique, portant sur le fond de l'ulcération et sur les bords, montre qu'il s'agit d'un granulome œdémateux, renfermant quelques néo-vaisseaux peu enflammés avec une infiltration disséminée de polynucléaires. Le caractère principal est fourni par l'examen des bords où l'on voit une abondance de pigment ferrugineux libre ou intracellulaire, sans lésions vasculaires marquées. Rien ne permet de préjuger au microscope qu'il s'agisse d'une lésion syphilitique.

Il n'y a d'ailleurs nulle part d'amas cellulaires, d'infiltration de plasmocytes, de nappe granulomateuse compacte, et moins encore de sclérose dans laquelle on puisse distinguer quelque chose qui rapproche cette lésion des lésions mycosiques de la rate, telles qu'elles ont été décrites sur d'autres sujets par l'un de nous.

La question qui se pose est la suivante : quelle est la signification de cet ulcère de jambe au cours de l'affection splénique? Est-ce une complication secondaire, septique ou trophique, de la splénomégalie? Est-ce une lésion indépendante de l'affection splénique, syphilitique par exemple étant donné son aspect? Ou n'est-ce pas plutôt la lésion initiale qui permet à des bactéries ou à des champignons de pénétrer dans la circulation et de se fixer sur la rate?

Lésion secondaire. — Il est hors de doute que, chronologiquement, l'ulcère peut n'apparaître que lorsque la rate a commencé à se tuméfier. Mais la question qui se pose est précisément de savoir si la splénomégalie, mycosique ou bactérienne, n'est pas, ainsi que l'un de nous l'a suggéré, le

plus souvent une affection mixte : dans les antécédents de ces sujets on trouve fréquemment le paludisme, ou la syphilis héréditaire (Nanta, Existe-t-il une splénomégalie algérienne, *Algérie Médicale*, février 1927) et l'on peut démontrer parfois la présence d'une flore bactérienne dans des rates enlevées chirurgicalement.

Même dans les cas où l'ulcère apparaît en second lieu il est donc possible qu'il joue un rôle déterminant dans l'infection secondaire de la rate et dans la constitution de la splénomégalie.

Lésion indépendante. — Syphilis antérieure. Un certain nombre de ces sujets sont des syphilitiques : en particulier les deux observations I et XV de la thèse Goinard concernaient des sujets présentant une réaction Wassermann positive. Il est possible que dans certains cas la lésion ulcéreuse reconnaisse cette origine : mais les examens histologiques pratiqués par l'un de nous ne sont pas en faveur de cette origine, pas plus que l'action négative du traitement spécifique.

Lésion initiale. — Nous n'avons pas de fait démonstratif permettant de confirmer l'hypothèse que l'ulcération cutanée peut être la première en date.

Mais l'observation suivante nous autorise à affirmer que l'infection partie d'un foyer traumatique est capable de réaliser une splénomégalie, et que, par analogie, on peut songer à incriminer l'ouverture spontanée d'un ulcère spécifique ou non comme la cause première d'une splénomégalie.

Obs. III. — Un petit musulman de huit ans entre à la Clinique chirurgicale infantile le 20 octobre 1927, pour des lésions d'origine traumatique toutes récentes : commotion cérébrale, plaies contuses multiples superficielles, fracture fermée de la jambe droite. On découvre en outre qu'il est porteur d'une grosse rate, dure, mobile, qui déborde de deux travers de doigt environ le rebord costal gauche. Dans les jours qui suivent, la température s'élève, le foyer de fracture de jambe présente des signes d'infection : on l'ouvre, on le draine, le 1er novembre. Le 6 novembre, on se rend compte qu'il y a discordance nette entre l'état du foyer bien ouvert, bien drainé, soigneusement immobilisé, et de bon aspect, et l'état général gravement altéré, la fièvre à grandes oscillations.

En dix jours, la rate a plus que doublé de volume : énorme, elle descend jusque dans la fosse iliaque, très dure, elle garde une surface lisse, un bord tranchant.

Pendant plus d'un mois, la situation reste la même : l'enfant demeure très abattu avec un teint terreux, une température qui varie entre 36° et même 35° le matin et 40° et 41° le soir. Il présente des crises diarrhéiques fréquentes et la rate demeure énorme. A partir du 12 décembre, une amélioration se dessine, qui assez rapidement se précise, la fièvre tombe, la diarrhée cesse, l'appétit renaît et la rate diminue progressivement et assez rapidement de volume.

Une numération globulaire pratiquée le 12 décembre 1927 a donné les renseignements suivants :

Globules rouges	3.000.000
Hémoglobine p. 100	85
Valeur Globulaire	1/3
Globules blancs	7.000
Polynucléaires	56
Mononucléaires	25
Lymphocytes	15
Eosinophiles	1
F. transit	3

Pas d'hématozoaire.

Le 10 janvier, la guérison paraît assurée : la rate a repris le volume qu'elle présentait à l'entrée, la température est normale, les fractures consolidées, la plaie tégumentaire à peu près complètement cicatrisée.

Cette observation démontre, notons-le, quels sont les liens qui unissent les trois termes de la triade « infection transcutanée — splénomégalie — anémie avec leucopénie ».

Il apparaît nettement en effet que les germes pathogènes pénétrant à la faveur d'une lésion spontanée ou traumatique des téguments sont capables de se fixer sur une rate, préalablement lésée du reste. Le syndrome hématologique qui est la conséquence de l'infection et de l'altération splénique au lieu de se traduire par la leucocytose consiste en une sorte d'anémie avec leucopénie et hypopolynucléose, semblable au syndrome de tant d'anémies spléniques d'origine diverse.

Ces faits nous paraissent suffisamment explicites pour en conclure que dans bien des cas la triade « ulcère de jambe-splénomégalie-anémie avec leucopénie » représente un syndrome d'infection splénique, à point de départ cutané.

Nous ne sommes, du reste, pas en état d'affirmer actuellement que ce syndrome relève d'une infection mycosique plutôt que bactérienne, bien qu'il nous paraisse relativement fréquent dans les mycoses spléniques confirmées.

Ostéomyélites vertébrales à forme atténuée,

par MM. **René Le Fort**, membre correspondant
de la Société de Chirurgie
et **Pierre Ingelrans** (de Lille).

L'attention de la Société nationale de Chirurgie a été retenue, au début de cette année, par l'ostéomyélite vertébrale à propos d'observations de M. Baranger (du Mans) [rapportées par M. A. Bréchot], de MM. Lardennois et Alglave.

La question est à l'ordre du jour. Bien étudiée jadis par Grisel [1] elle a été reprise par Von Kurt Fritzler [2], Raimann [3], Paterson Brown [4], Œhlecker [5], Wiele [6] et surtout par Mathieu [7] (de Nancy).

Les formes cliniques de l'affection sont très variables. Wagner [8] (de

1. Grisel : *Revue d'Orthopédie*, 1903.
2. Von Kurt Fritzler : *Munch. med. Woch.*, t. LXXI, n° 4, 25 janvier 1924, p. 107.
3. Raimann : *Mediz. Klin.*, t. XX, n° 20, 18 mai 1924, p. 670 et 671.
4. Paterson Brown : *Edinburgh med. journ.*, nov. ser., vol. XXXI, n° 6, juin 1924, p. 360-365.
5. Œhlecker : *Bruns'Beitrage zur Klinische Chirurgie*, t. CXXXIV, n° 1, p. 1-53.
6. Wiele : *Mediz. Klinik.*, t. XXII, n° 39, 24 septembre 1926.
7. Mathieu : *Revue de Chirurgie*, 1924.
8. Wagner : *Annals of Surgery*, vol. LXXXVII, n° 4, avril 1928, p. 511-519.

New-York), rapportait récemment l'histoire d'une ostéo-arthrite à staphylocoques des 4e et 5e cervicales accompagnée d'un véritable abcès par congestion, intramédiastinal, drainé par résection de la 7e côte.

Chez deux de nos malades, l'ostéomyélite vertébrale s'accompagnait de gibbosité, alors que, pour les auteurs, celle-ci ne se rencontre jamais dans

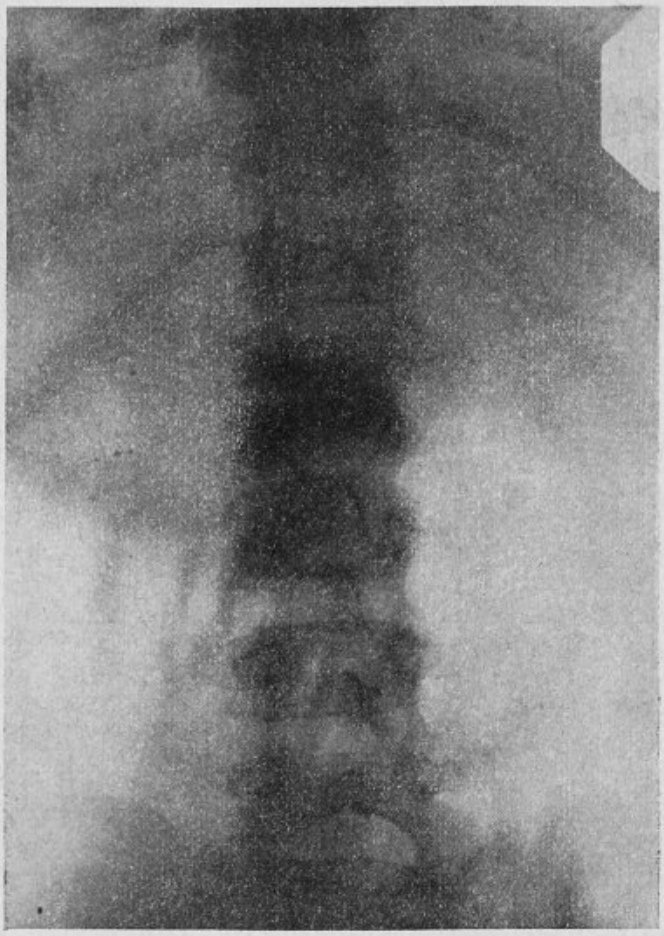

Fig. 1.

l'ostéomyélite. Chez l'un d'eux, l'abcès à staphylocoques a évolué à la manière d'un véritable abcès froid. Ces particularités nous ont engagés à publier les deux observations.

Observation I. — H... (Renée), âgée de six ans, entre le 27 août 1928 dans le service de Chirurgie infantile, à Lille, amenée par ses parents pour des troubles

de la marche apparus depuis peu de temps. Un premier médecin lui a donné ses soins du 3 février 1925 au 26 octobre de la même année « pour une septi-« cémie dont l'agent causal n'a pu être déterminé d'une façon précise par les « analyses bactériologiques ». Cependant le médecin a observé « divers foyers « infectieux successifs « au niveau d'une plèvre, du tibia droit, du 4e métacar-« pien et de l'avant-bras droit. Des curettages répétés des foyers osseux et une

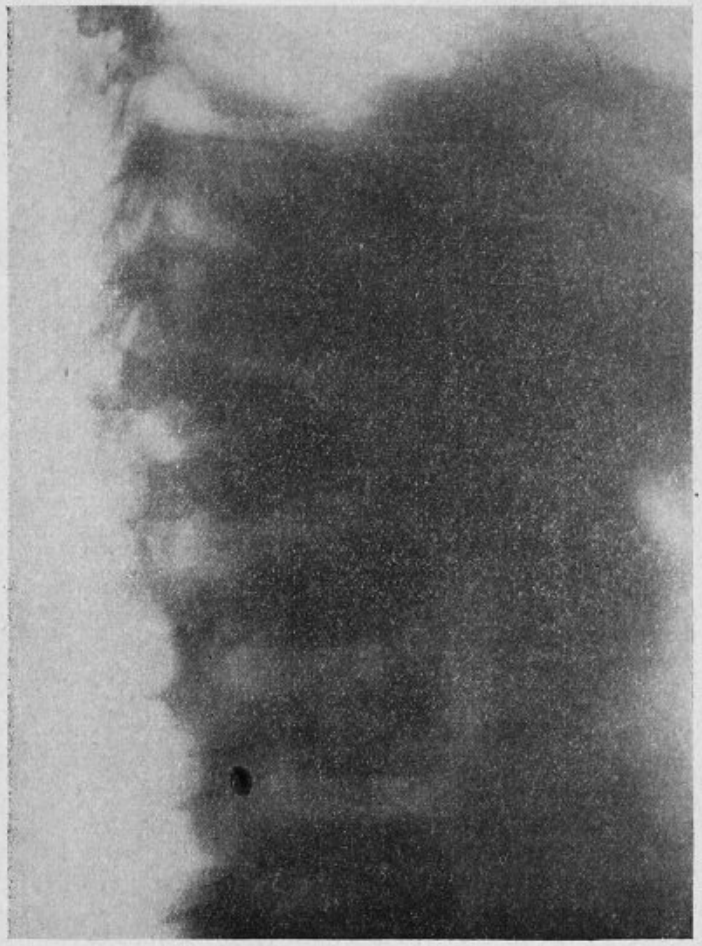

Fig. 2.

« série d'injections d'auto-vaccin ont amené la guérison de cette affection d'allure « franchement aiguë ».

Un second médecin fut ensuite appelé, et se trouva en présence de séquelles de pleurésie purulente, mais son attention fut attirée vers la hanche et le petit bassin.

Enfin, un troisième médecin, qui nous adressa l'enfant, fut mandé à son tour et remarqua l'existence d'une collection purulente dans la fosse iliaque gauche, et une attitude en flexion et adduction de la hanche correspondante. Il envoya

la fillette à l'hôpital sans diagnostic précis. L'enfant, bien développée, d'embonpoint normal, jouit d'un bon état général. Quand on veut la faire marcher, elle s'avance en boitant et saluant comme une coxalgique, mais ne souffre pas. Sa cuisse gauche, en légère adduction, est fléchie à 145° sur le bassin, on ne peut l'étendre au delà de 90° sans entraîner l'os iliaque. Il n'y a pas d'empâtement de la hanche, pas d'atrophie de la cuisse.

L'abdomen est souple. Un abcès par congestion, fluctuant en bas, va de l'arcade crurale à la région lombaire.

Au rachis, une saillie correspond à la 1re vertèbre lombaire; la palpation appuyée n'éveille à ce niveau aucune douleur, et l'enfant déclare n'avoir jamais souffert dans cette région. La colonne vertébrale est d'une souplesse parfaite.

L'examen général révèle encore une longue cicatrice opératoire au niveau du tibia droit résultant vraisemblablement d'une trépanation pour ostéomyélite; une cicatrice adhérente à l'os sur le 4e métacarpien droit et deux cicatrices déprimées à l'avant-bras, l'une au niveau de l'extrémité inférieure du radius, l'autre dans la région moyenne du cubitus.

La radiographie de la colonne dorso-lombaire, pratiquée de face et de profil, montre une destruction de la majeure partie du corps de la 1re lombaire dont il ne reste qu'un cinquième environ. On n'observe aucune réaction hyperostosante. Cette radio est en tout comparable à celle d'un mal de Pott.

Dès le lendemain de son admission, l'enfant fit une poussée de température à 38°4; elle atteignit 39°5 le quatrième, puis resta aux environs de 37°6 dans la suite. Elle a été mise au repos sur un lit de Lannelongue et soumise à une extension bilatérale de 2 kilogrammes. La cuisse s'est allongée progressivement; la collection abdominale tend à se résorber spontanément.

Une première ponction, le 4 septembre 1928, a ramené 50 cent. cubes environ de pus bien lié, jaune verdâtre. Une seconde ponction, le 10 septembre 1928, fut blanche, ainsi qu'une troisième.

La température oscillant entre 37°6-38°, l'état général étant excellent, la collection iliaque ayant tendance à diminuer, l'enfant a été renvoyée chez elle sous la surveillance de son médecin le 14 octobre 1928.

On prescrit le repos absolu au lit, et on demande qu'elle soit renvoyée dans le service si l'abcès ne continue pas à se résorber.

L'enfant portait des traces indéniables de localisations ostéomyélitiques multiples, et il était bien tentant de rattacher toutes ces manifestations pathologiques à une seule et même cause; mais la marche insidieuse et lente de l'affection cadrait mal avec l'évolution habituellement grave et aiguë de l'ostéomyélite vertébrale.

L'examen bactériologique du pus fait à l'Institut Pasteur tranche toute hésitation : staphylocoque doré à l'état pur, recherche du bacille de Koch négative, culture en milieu de Pétroff stérile.

Comment expliquer cette bénégnité de l'ostéomyélite vertébrale chez notre malade? « Dans l'ostéomyélite antérieure aiguë, écrit Grisel, il n'y a « que deux issues : ou la guérison rapide après incision de l'abcès — ou la « mort. » Il est très probable que l'atténuation considérable des symptômes chez notre sujet est due à ce fait que l'enfant était vaccinée par ses diverses poussées antérieures d'ostéomyélite et nous sommes habitués à voir évoluer à très bas bruit des foyers secondaires chez les sujets qui font des poussées successives : leur vaccination est faite.

La bénignité de l'ostéomyélite chez notre sujet est d'autant plus remarquable qu'il s'agit d'une lésion lombaire, localisation considérée comme

particulièrement grave par tous les auteurs. Grisel n'a constaté que quatre guérisons sur 14 cas; la psoïtis, qui en est une complication caractéristique, aggrave encore le pronostic et précipite l'issue fatale. Mathieu considère comme mortels les cas où les lésions ont pour siège le corps vertébral.

Il y a quelque exagération dans ces opinions. Si, chez notre petite malade, la bénignité s'explique par le fait de la vaccination spontanée du sujet et par les injections d'auto-vaccin faites après l'ouverture de la plupart des foyers osseux antérieurs à l'atteinte vertébrale, dans l'observation II, il s'agit d'un sujet indemne de toute localisation antérieure chez lequel l'affection évolua avec tous les caractères d'un mal de Pott vrai, y compris lenteur d'évolution, gibbosité, et qui guérit en un petit nombre de semaines par l'extirpation chirurgicale d'un séquestre libre.

Obs. II. — Le lundi 4 mai 1903, à l'hôpital Saint-Sauveur, l'un de nous opérait, dans le service de clinique chirurgicale, une jeune fille de seize ans, D... (Alphonsine), venant de son service du sanatorium de Saint-Pol-sur-Mer. (L'observation de Saint-Pol a disparu avec d'autres, détruites ou volées au sanatorium par un confrère peu scrupuleux d'origine étrangère.) Il y avait une gibbosité et un gros abcès fistuleux du côté gauche de la colonne. Le diagnostic porté avait été, à Saint-Pol et à Lille, celui de mal de Pott. La suppuration étant abondante, on fit une incision paravertébrale passant par la fistule, et, se laissant guider par celle-ci, on arriva très aisément à sentir un gros séquestre mobile, dont l'extraction à l'aide d'une pince fut des plus faciles. Ce séquestre représentait au moins deux tiers d'un corps vertébral. La cavité dont il fut extrait était lisse au doigt et assez régulière.

Les suites furent d'une extrême simplicité. La suppuration tarit rapidement et la guérison complète survint en peu de temps.

Ce n'est qu'après l'opération que le diagnostic d'ostéomyélite apparut comme probable. Il n'y eut pas d'examen bactériologique. La rapidité de la guérison et sa simplicité ne peuvent guère laisser de doute sur la nature de l'affection.

Chez le sujet de l'observation I, seul le laboratoire qui décela la présence de staphylocoque doré dans le pus nous permit d'écarter avec certitude le diagnostic de mal de Pott.

La discrimination entre ostéomyélite et mal de Pott, déjà difficile dans des cas évoluant d'une manière aiguë, comme en témoignent les observations récentes de Lardennois et d'Alglave, l'est, à plus forte raison, au cours d'une ostéomyélite prolongée. Grisel et Mathieu ne croient pas qu'on puisse observer une gibbosité analogue à celle du mal de Pott à la suite de l'ostéomyélite vertébrale, parce que celle-ci s'accompagne de phénomènes d'irritation périostique bientôt suivis d'ossification surabondante bien différente de la fonte caséeuse que produit l'infiltration tuberculeuse. Or, la radiographie de notre première malade montre d'une façon péremptoire que des déformations angulaires par destruction d'un corps vertébral peuvent se produire à la suite de l'ostéomyélite et cela réduit la valeur diagnostique qu'on pourrait attacher à ce signe.

Dans un article abondamment illustré, Œhlecker donne des radiographies qui toutes doivent faire porter le diagnostic de mal de Pott, alors que

dans les observations l'examen du pus montre l'existence de staphylocoque doré. Cet auteur conclut avec raison qu'il faut être très prudent dans l'interprétation des radiographies et que les méthodes de laboratoire permettent seules d'arriver à un diagnoslic de certitude.

Quant au traitement pour notre première maladie, nous n'avous pas jugé opportun d'intervenir sur un foyer vertébral qui semblait à peu près éteint, ni de drainer largement un abcès qui se résorbait spontanément à la suite de simples ponctions.

Tout est cas d'espèces. Nous avons voulu seulement montrer que les espèces sont variées.

Au sujet d'un cas d'occlusion intestinale aiguë traitée par anus cæcal et injection de sérum salé hypertonique,

par M. **Louis Courty**,
Professeur suppléant à la Faculté libre de Lille,
Membre correspondant national.

Chacun sait que la dérivation des matières ne suffit pas toujours pour sauver les malades en état d'occlusion intestinale aiguë.

Si la stercorémie a fait son œuvre, nos malades succombent au progrès de cette grave intoxication, malgré le bon fonctionnement de l'anus et les njections massives de sérum physiologique.

Il est bien évident qu'à partir d'un certain degré de l'évolution de la maladie le facteur toxique prime le facteur mécanique.

Aussi, les travaux récents de Gosset, Binet et Petit-Dutaillis sur la chute des chlorures dans le sang des malades en état d'occlusion et sur les moyens de la combattre par les injections intraveineuses de sérum salé hypertonique présentent un grand intérêt clinique.

Nous avons eu l'occasion d'employer cette méthode dans un cas particulièrement grave d'occlusion survenue au septième jour d'une pneumonie sur une malade déjà infectée et intoxiquée, et il nous a semblé qu'elle avait eu un effet favorable ; le mari de la malade, médecin lui-même, qui suivit l'évolution de la maladie heure par heure, a trouvé, pour employer son sxpression, « la malade transformée » à la suite des injections de sérum ealé hypertonique.

Voici d'ailleurs cette observation :

Mme H..., quarante-six ans, mère de neuf enfants, femme de médecin.

Le 7 mars 1928 : point de côté; pression à pneumonie franche de la base droite. Pendant plusieurs jours la température oscille de 39° à 40°, le pouls de 100 à 120.

Or, le 13 mars au soir, c'est-à-dire sept jours après le début des accidents pulmonaires, son mari, qui la soigne avec l'assistance d'un confrère, constate l'apparition d'un certain degré de ballonnement abdominal, coïncidant avec un arrêt des gaz.

Ce ballonnement augmente dans le courant de la nuit; on note, d'autre part, que le pouls est moins bien frappé et présente de nombreuses intermittences; vers la fin de la nuit apparaissent quelques vomissements bilieux.

Le 14 mars : Le médecin consultant et le mari de la malade pensent à une occlusion intestinale, mais étant donné la pneumonie en évolution dans la base droite, il pourrait s'agir d'une occlusion paralytique et la journée se passe à donner des lavements et à faire des toni-cardiaques, car l'état général s'est aggravé; le Pachon donne 12-8; le pouls est mal frappé, irrégulier.

Le 15 mars : La situation s'aggrave encore, par l'apparition d'un hoquet persistant; quelques vomissements; toujours ni selles, ni gaz.

Je suis appelé en consultation, dans la soirée; je trouve cette malade dans un état des plus précaires, fortement touché par l'infection pneumonique; elle est, d'autre part, en pleine occlusion : ventre ballonné, anses se dessinant sous la peau; hoquet, pouls misérable. Légère obnubilation.

Toucher rectal négatif.

Je décide de faire immédiatement un anus cæcal; l'intersection a lieu, sous anesthésie locale, à 20 heures; le cæcum est énorme, je le fixe à la paroi et l'ouvre aussitôt : issue très abondante de gaz et de matières.

Je prescris : huile camphrée toutes les trois heures et sérum physiologique sous-cutané : 1.250 cent. cubes.

La nuit est mauvaise; le hoquet persiste, la malade vomit plusieurs fois.

Par ailleurs, l'anus donne abondamment, on doit changer quatre fois le pansement.

Le 16 mars : La situation reste très grave, le pouls est toujours mal frappé avec de nombreuses intermittences, la malade est toujours obnubilée; le hoquet a disparu.

Le 17 mars : Je vois la malade vers 8 heures du matin, soit trente-six heures après l'intervention chirurgicale. Malgré le bon fonctionnement de l'anus et l'absence de réaction péritonéale, la situation reste critique : facies mauvais, état dyspnéique, obnubilation intellectuelle, pouls lamentable et très irrégulier. On a vraiment l'impression que la malade ne se défend pas, et que la dérivation des matières n'a pas suffi à enrayer la stercorémie.

Je prescris alors le sérum salé hypertonique, sous la forme suivante : 50 grammes de sérum salé à 10 p. 100 toutes les six heures en injections intraveineuses.

C'est le mari de la patiente qui pratique lui-même ces injections intraveineuses, en même temps qu'il fait 500 cent. cubes de sérum physiologique sous-cutané.

Je transcris ici textuellement la note que m'a remise le mari, qui suit la malade heure par heure : « La première injection a lieu à 10 heures du matin « le 17 mars, la quatrième le 18 mars à midi : la malade est transformée; son « pouls encore fréquent (103) devient régulier et mieux frappé; la malade « moins obnubilée s'intéresse et s'occupe de ce qui se passe autour d'elle. »

En effet, le 17 au soir, alors que deux injections seulement ont été pratiquées, je constate une légère amélioration : le facies est meilleur, le pouls mieux frappé.

Le 18 mars : Je vois la malade dans l'après-midi, on a fait depuis vingt-quatre heures quatre injections de 50 cent. cubes; l'amélioration est sensible; la langue s'humidifie, le pouls beaucoup mieux frappé et régulier, pas de vomissement.

Le 19 mars : L'amélioration s'accentue.

La malade se rétablit progressivement, mais le 28 mars une pleurésie purulente apparaît à droite; on trouve dans le liquide de ponction du pneumocoque et du staphylocoque.

Je pratique une pleurotomie après résection costale; suites normales.

La malade guérie se lève le 20 avril.

La radiographie du tube digestif faite ultérieurement a montré qu'il existait un rétrécissement très net au niveau de l'anse sigmoïde.

De cette observation nous voulons retenir les faits suivants :

D'abord la gravité particulière de cette occlusion intestinale aiguë survenant au septième jour d'une pneumonie, sur une malade infectée, et dont le cœur était probablement touché ; au deuxième jour de l'occlusion, la pression artérielle était 12-8 (Pachon), avec de nombreuses intermittences.

D'autre part, si la dérivation des matières amena une certaine amélioration, en particulier la disparition du hoquet, cependant, trente-six heures après l'intervention chirurgicale, alors que l'anus fonctionnait abondamment, la situation paraissait désespérée.

On commença alors les injections intraveineuses de sérum hypertonique et une amélioration frappante se produisit aussitôt.

Nous ne voulons tirer aucune conclusion de cette unique observation, mais nous pensons que c'est en réunissant un certain nombre de faits analogues qu'on pourra se faire une opinion sur cette méthode nouvelle.

PRÉSENTATION DE MALADE

Syndrome unilatéral de la queue de cheval, laminectomie exploratrice et ablation d'un fibrome du disque intervertébral.

par **MM. Petit-Dutaillis** et **Alajouanine**.

M. Robineau, rapporteur.

PRÉSENTATION DE PIÈCE

Corps étrangers articulaires du genou,

par **M. L. Capette**.

Comme suite aux communications récentes de **MM.** Fredet, Mouchet et Auvray, j'apporte à la Société les radiographies du genou d'un homme vigoureux de vingt-cinq ans que j'ai eu l'occasion de voir et d'opérer tout récemment.

A la suite d'un traumatisme violent au cours de son service, traumatisme dûment constaté le 8 septembre 1924 (choc direct sur la face antérieure

du genou droit), le blessé eut à plusieurs reprises des poussées d'hydarthrose légère que des périodes de repos de quelques jours suffirent régulièrement à guérir. Je le vis en octobre dernier et demandai une radiographie du genou, j'eus la surprise de recevoir les épreuves que je vous présente.

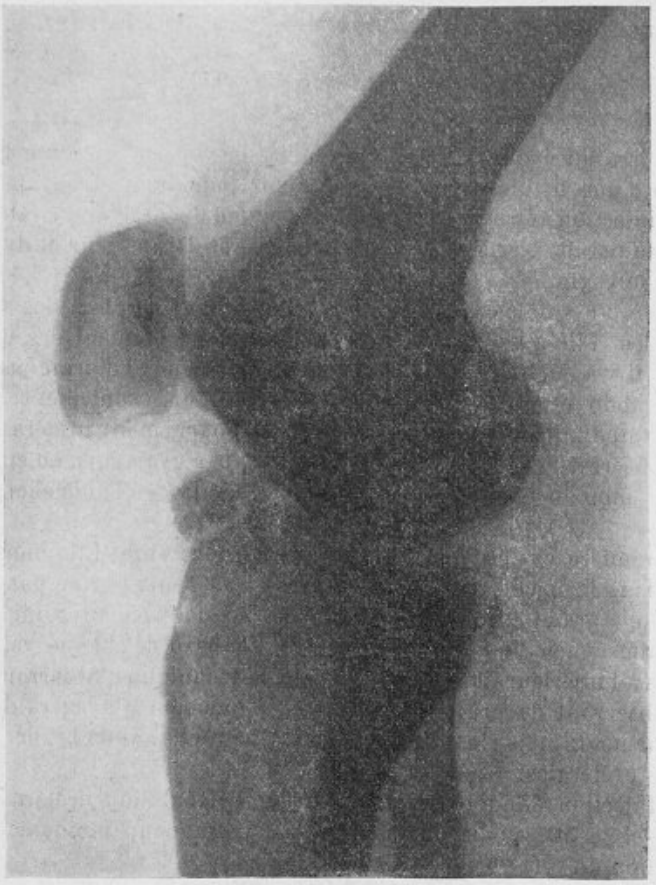

J'ai opéré ce malade et j'ai trouvé les corps étrangers que je vous présente : ils étaient dans une petite bourse développée aux dépens de la synoviale, située au flanc externe du tendon rotulien, sous lequel elle s'engageait légèrement. La poche ouverte, on voyait nettement la face supérieure du plateau tibial, le ménisque intact et le bord antérieur du plateau d'aspect absolument normal.

PRÉSENTATION DE RADIOGRAPHIE

Étude radiographique d'une urétéro-cysto-néostomie récente,

par M. Maurice Chevassu.

Dans la séance du 31 octobre dernier, je vous ai présenté les radiographies d'une fistule urétéro-vaginale sur laquelle se trouvaient superposées l'injection rétrograde au liquide opaque du moignon urétéral inférieur faite par la vessie et celle du bout urétéral supérieur et du bassinet faite par le vagin.

L'urétéro-cysto-néostomie a été pratiquée le 25 octobre. Ses suites ont été simples. Elle a supprimé immédiatement l'écoulement des urines par le vagin. Il y a eu, au contraire, un certain écoulement d'urine par l'orifice du drain abdominal, du troisième au dixième jour, écoulement dû certainement à une fuite vésicale au niveau de l'abouchement urétéral. De peur de trop enserrer l'uretère à son embouchure, je n'avais mis, en effet, qu'un point sur mon incision vésicale de part et d'autre de l'abouchement urétéral.

La première cystoscopie a été faite le 27 novembre. Elle montre assez haut et dans la partie gauche de la vessie une fente et non pas un trou. Cette fente à grand axe vertical est bordée par deux élevures qui représentent manifestement le point de suture du lambeau de chaque valve urétérale fixée à l'intérieur de la vessie suivant la technique d'Albarran.

En observant de près, on constate des mouvements légers de la zone d'abouchement, mais rien qui ressemble à la reptation de beaucoup d'éjaculations urétérales.

Une injection d'indigo-carmin colorant l'éjaculation urétérale montre que celle-ci se fait en bavant et qu'elle est beaucoup moins colorée que l'éjaculation du côté normal.

Une sonde urétérale n° 13 pénètre facilement dans l'orifice et monte facilement jusqu'au bassinet, d'où s'écoule lentement un tube à essai d'urine pâle.

L'urine qui était aseptique avant l'opération contient maintenant du colibacille et quelques polynucléaires.

L'exploration fonctionnelle comparée des deux reins par cathétérisme bilatéral montre que le rein anastomosé, dont le fonctionnement avant l'opération était sensiblement comparable à celui du rein normal, est actuellement en état d'infériorité vis-à-vis de celui-ci. Sa déficience est d'un tiers environ.

Il sera intéressant de faire des explorations ultérieures pour savoir si cette déficience post-opératoire s'accentue ou s'améliore.

Voici en tous cas deux radiographies qui me paraissent mériter de vous être dès maintenant présentées.

La première est une cystographie.

Un des reproches essentiels qu'on a fait à l'urétéro-cysto-néostomie, c'est de supprimer le sphincter urétéral et d'exposer au reflux vésico-urétéral, néfaste à la vitalité du rein. Vous pouvez voir sur cette radiographie, où la vessie est distendue de collargol, qu'il n'y a pas trace de reflux urétéro-pyélique. Si donc mon opération n'a pas reconstitué un sphincter réel, elle a réalisé tout au moins une sorte de valvule répondant à un des desiderata d'un bon fonctionnement urétéral.

L'autre radiographie est une urétéro-pyélographie rétrograde obtenue par introduction de la sonde à boule olivaire dans l'orifice urétéral réimplanté. Elle montre que l'uretère et le bassinet ont à l'heure actuelle un calibre assez analogue à ceux qu'ils avaient avant l'opération.

La malade, qui a quitté Cochin depuis quelques jours, reviendra régulièrement pour des lavages du bassinet et un calibrage de son orifice anastomotique qui me paraît prudent, bien que nous n'ayons jusqu'à présent pas constaté de rétrécissement à son niveau. J'espère pouvoir suivre mon opérée assez longtemps pour que cette observation, qui réalise des conditions inconnues jusqu'alors d'étude du rein à uretère réimplanté avant et après l'anastomose, puisse nous permettre de nous faire une idée précise de ce que nous pouvons attendre d'une opération conservatrice que beaucoup ont condamnée peut-être un peu rapidement.

Le Secrétaire annuel, M. A. Brécнot.

Paris. — Imprimerie de la Cour d'Appel, 1, rue Cassette.



BULLETINS ET MÉMOIRES

DE LA SOCIÉTÉ NATIONALE DE CHIRURGIE

Séance du 19 décembre 1928.

Présidence de M. OMBRÉDANNE, *président.*



PROCÈS-VERBAL.

La rédaction du procès-verbal de la précédente séance est mise aux voix et adoptée.

CORRESPONDANCE

La correspondance comprend :

1° Les journaux et publications périodiques de la semaine.

2° Des lettres de MM. LABEY, MOURE et ROUVILLOIS s'excusant de ne pouvoir assister à la séance.

3° Des lettres de MM. BERGERET, HERTZ, LEVEUF posant leur candidature à la place vacante de membre titulaire.

4° Un travail de M. BALACESCO (de Bucarest), intitulé : *76 cas de calculs vésicaux chez l'enfant.*

M. CHEVASSU, rapporteur.

5° Un travail de M. GOUVERNEUR (de Paris), intitulé : *Tumeur à myéloplaxes de l'extrémité inférieure du fémur.*

M. BAUMGARTNER, rapporteur.

6° MM. OUDARD, HESNARD et COUREAUD adressent à la Société un volume intitulé : *Le diagnostic dans les affections de la colonne vertébrale chez l'adulte.* Ce volume sera déposé dans la bibliothèque de la Société et des remerciements sont adressés aux auteurs.

7° Le bureau a été saisi d'une demande signée de 30 membres, proposant la nomination de M. STOLZ, professeur à la Faculté de Médecine de Strasbourg, comme membre honoraire de la Société de Chirurgie, par application du paragraphe 3 de l'article 8 des Statuts. Une Commission composée de MM. AUVRAY, J.-L. FAURE, MICHON et OMBRÉDANNE fera un rapport sur cette proposition dans un Comité secret qui aura lieu après la séance du 9 janvier 1929.

A PROPOS DU PROCÈS-VERBAL

Accidents consécutifs à une injection intra-utérine de lipiodol,

par M. **Proust.**

L'observation d'accidents pelvi-péritonéaux rapportée dans la dernière séance par notre ami Pierre Duval mérite d'autant plus d'attention qu'il semble bien que toutes les précautions nécessaires aient été prises.

C'est ainsi que M. Sicard a employé une pression correspondant à 24 centimètres de mercure, qui est considérée comme normale par Claude Béclère qui admet, comme limite, une pression correspondant à 30 centimètres de mercure. Personnellement, je considère que 20 centimètres est un maximum à ne pas dépasser. Le seul point délicat est qu'il semble que l'injection ait été faite bien près des règles. En tous cas, je crois nécessaire de signaler les accidents de façon à ce que, les rapportant aux statistiques complètes, on puisse en apprécier le pourcentage. Mais on doit les avoir présents à l'esprit pour ne pratiquer l'injection lipiodolée qu'à bon escient et lorsque l'indication de cette très intéressante méthode est judicieusement posée.

Un cas de réveil d'infection salpingienne à la suite d'une injection intra-utérine de lipiodol,

par MM. **P. Lecène** et **Claude Béclère.**

Comme mon collègue et ami Pierre Duval, je pense qu'il est indispensable de publier les cas d'injections intra-utérines de lipiodol qui ont été suivies d'accidents. C'est la seule façon d'agir scientifiquement honnête.

C'est pourquoi je vous apporte l'observation suivante qui m'a été remise par Claude Béclère, actuellement mon interne.

Vous savez que Claude Béclère est un adepte convaincu de la méthode de l'injection intra-utérine de lipiodol ; sur 230 observations personnelles, c'est la première fois que Béclère observe un accident sérieux.

Voici l'observation :

Une dame âgée de trente-deux ans vient consulter parce qu'elle est désolée de ne pas avoir d'enfant. Réglée à treize ans, régulièrement, mariée à vingt-six ans, cette dame fut enceinte quatre mois après son mariage, mais elle avorta au bout de six semaines; on fit un curettage. Il y eut une infection pelvienne sérieuse avec fièvre à 39° ; on fut obligé de faire une colpotomie postérieure et la malade resta trois mois au lit.

Depuis six ans, cette dame se porte bien ; elle a seulement quelques crises douloureuses pelviennes de temps à autre.

Actuellement, elle désirerait avoir un enfant et elle vient demander un examen gynécologique.

Le col utérin est conique ; le corps utérin rétrofléchi et dévié à gauche ; le cul-de-sac gauche est sensible à la pression.

Le 21 novembre 1928, Claude Béclère fait un examen au lipiodol ; la cavité utérine se remplit bien ; au début, il n'y a pas de passage du lipiodol dans les trompes ; puis celles-ci s'injectent lentement et le lipiodol ne diffuse pas dans le péritoine.

Le cliché de contrôle fait le lendemain montre les ombres tubaires fragmentées en petites gouttes régulières de chaque côté de l'utérus, sans diffusion péritonéale. Il s'agit donc vraisemblablement d'un hydrosalpinx double.

Le 23 novembre 1928, surlendemain de l'injection, la malade va bien et reprend son travail.

Le 25 novembre 1928, elle a ses règles.

Le 30 novembre, grand malaise et fièvre à 39°8 ; la malade est alors hospitalisée. Au toucher vaginal, on sent de chaque côté de l'utérus une masse douloureuse et rénitente.

On met de la glace sur le ventre et l'on fait des injections de lait sous-cutanées. La température s'abaisse à 38°4, puis à 38°. Le 8 décembre 1928, la température est redevenue normale, mais on sent encore de chaque côté de l'utérus deux masses rénitentes, légèrement sensibles à la pression.

Il est évident que l'injection de lipiodol dans ce cas a été la cause de la « poussée » de salpingite bilatérale, accompagnée de fièvre élevée au début et suivie d'une réaction péritonéale pelvienne sérieuse. Tout s'est arrangé par le traitement médical et il n'a pas été nécessaire de faire de colpotomie.

Cette observation montre bien les dangers de l'injection intra-utérine de lipiodol chez une femme dont les trompes peuvent encore contenir des germes en état de vie ralentie, mais qui pourront à l'occasion redevenir virulents.

Il ne faut donc faire l'injection intra-utérine de lipiodol qu'à bon escient et en sachant qu'elle peut être parfois la cause d'accidents sérieux.

M. Pierre Descomps : L'exploration radiologique des organes génitaux paraît appeler quelques réserves. Je m'associe entièrement à celles qu'a formulées mon ami Duval.

Cette exploration me paraît certes intéressante, mais en général superflue.

D'autre part, elle ne me paraît pas être aussi bénigne qu'on avait pu l'espérer.

J'ai observé plusieurs cas, dans lesquels l'injection intra-utérine avait été pratiquée de façon correcte et qui, cependant, ont été suivis de réactions graves de péritonite pelvienne. Dans un cas récent, il s'agissait d'une exploration sur des organes cliniquement sains, chez une jeune femme

sans enfants dont on voulait explorer la perméabilité tubaire; après cette exploration et depuis six mois cette femme est dans son lit avec une double annexite péritonite pelvienne et bassin bloqué.

Autre document que je verse aux débats :

Il y a quelques mois, j'ai opéré une femme qui, deux mois auparavant, avait subi une injection intra-utérine exploratrice pour stérilité; j'ai dû lui enlever les annexes et j'ai retrouvé du lipiodol dans le cul-de-sac de Douglas au milieu des adhérences.

Il est bien entendu qu'il n'entre pas dans mon propos de faire ici le procès du lipiodol. Je crois que, si on doit jamais faire cette exploration, le lipiodol est la substance idéale.

Mais, quelle que soit la substance injectée, elle entraîne fatalement les exsudats utérins et tubaires dans le péritoine pelvien.

Certes, nous connaissons la résistance de ce péritoine pelvien à l'infection, mais il est évident qu'on ne peut envisager sans formelles réserves le balayage mécanique des trompes dans sa cavité, ces trompes fussent-elles saines, à plus forte raison si elles sont cliniquement infectées.

A propos des injections de sérum salé hypertonique par voie rectale dans l'occlusion intestinale,

par M. G. Küss.

Je partage, personnellement, la confiance que mon maître, M. le professeur Gosset, porte à la valeur des injections intraveineuses de sérum salé hypertonique dans les cas graves d'occlusion intestinale. Mais, quoique j'aie écouté avec la plus grande attention la dernière communication de M. Gosset sur ce sujet, je comprends moins — et, à vrai dire, je ne comprends pas — comment une injection intra-rectale de sérum *hypertonique* ait pu avoir, en ces cas, des résultats tout pareillement favorables, si ces résultats, et c'est ce que dit M. Gosset, tiennent *exclusivement* à ce fait que la solution employée est *hypertonique*. Je constate ces résultats avec M. Gosset, mais je ne les comprends pas. La physiologie nous apprend, en effet, qu'une solution *hypertonique* n'arrive à la circulation sanguine, après avoir été absorbée par la muqueuse intestinale, que sous la forme *isotonique*. C'est là une loi bien établie de l'absorption intestinale. Je ne sache pas que, jusqu'ici, elle ait subi des exceptions.

On comprend facilement l'action de l'injection intraveineuse ou intratissulaire d'une dose moyenne d'un sérum salé hypertonique. L'injection intraveineuse, ou même sous-cutanée profonde, est, en fait d'absorption thérapeutique, la carte forcée, pour ainsi dire, pour l'organisme. Il n'en est pas de même pour les injections intrarectales où l'organisme choisit, en quelque sorte, ce qu'il veut absorber et il n'absorbe que ce qu'il peut absorber de par les lois de l'endosmose : des solutions hypo ou isotoniques. La solution hypertonique, introduite par voie veineuse, n'agit

qu'en coup de fouet; rapidement le sang reprend sa « tonie » normale si l'on peut ainsi dire.

Personnellement, j'emploie des solutions hypertoniques en injections rectales, quand je veux obtenir, chez certains opérés graves oliguriques, une diurèse intestinale et que les purgatifs drastiques, tels que l'eau-de-vie allemande, sont contre-indiqués.

Tout récemment, chez une de mes opérées qui présentait un état de demi-iléus paralytique, après avoir entendu les premières communications de M. Gosset, j'ai fait faire une injection hypertonique de sérum salé intra-rectale et je n'ai obtenu d'autre résultat qu'une hypersécrétion colo-rectale et des résultats au point de vue de l'état général et de l'état intestinal, somme toute, moins satisfaisants qu'avec le goutte-à-goutte intra-rectal de la solution isotonique que j'avais employée antérieurement.

En conclusion, je crois donc que, par la voie rectale, les solutions hypertoniques n'agissent guère différemment des solutions isotoniques dont nous connaissons, du reste, la merveilleuse action dans tous les cas de chirurgie abdominale où elles peuvent et doivent être employées.

RAPPORTS

Ruptures du tendon quadricipital et du ligament rotulien. Deux observations,

par M. **Maurice Vanlande**, agrégé du Val-de-Grâce.

Rapport de M. F. M. Cadenat.

De ces deux blessés traités par M. Vanlande, l'un ne fut opéré que trois mois après l'accident, ce qui obligea ce chirurgien à faire une myoplastie pour combler la perte de substance due à la rétraction musculaire. Voici cette première observation.

Observation. I. — *Rupture du tendon quadricipital.*

N..., âgé de vingt-deux ans, entre à l'hôpital pour une impotence fonctionnelle presque complète du membre inférieur gauche. Le malade ne peut marcher sans béquilles et avance le membre blessé en le traînant sur le sol.

Trois mois auparavant, il a fait une chute; le membre inférieur gauche, fortement fléchi sous lui, éprouve une vive douleur et ne peut se relever. On le considère comme atteint d'une fracture de la rotule; pas de radiographie; on immobilise le membre en extension pendant environ deux mois; puis on le fait marcher avec des béquilles et on le renvoie chez lui.

Je constate que la rotule intacte ne présente aucune trace de fracture; mais au-dessus de l'os existe un sillon profond et large, au niveau duquel on sent, presque sous-cutanée, la face antérieure du fémur. La rotule est très mobile et semble avoir perdu toute amarre supérieure. Il s'agit, de toute évidence, d'une

rupture totale des insertions rotuliennes du quadriceps. Le muscle lui-même, très atrophié, a fui à plus de 10 centimètres au-dessus, et l'on sent à ce niveau un bourrelet qui représente le bord inférieur du quadriceps rompu.

Aucun mouvement d'extension de la jambe n'est possible. Le membre est presque inutilisable et, sans béquilles, le blessé ne peut faire que quelques pas, avec beaucoup de peine, et en traînant son membre comme un paralysé du crural.

Je propose une intervention qui est acceptée.

Rachi-anesthésie. Je découvre, par un très long volet cutané à base supérieure, toute la région rotulienne et inférieure de la cuisse. Malgré une libération aussi poussée que possible du bord inférieur du muscle, dont il n'est guère possible de reconnaître les différentes parties, je ne gagne que fort peu, et il reste encore trois bons travers de doigt entre le bord supérieur de la rotule et le muscle. Le cul-de-sac sous-quadricipital, ouvert au cours de la dissection, est aussitôt fermé. Je passe alors une anse de fil de bronze au travers de la rotule d'une part et d'autre part en pleine épaisseur du quadriceps; puis, en nouant le fil, je rapproche au maximum muscle et rotule. Pour combler l'espace libre restant, je taille en plein quadriceps une épaisse lanière musculaire, que je laisse adhérente par sa partie inférieure; je la rabats ensuite sur la rotule où je la suture très soigneusement aux tissus du surtout fibreux pré-rotulien. Latéralement je découvre très largement le fascia lata et pratique une étroite suture musculo-aponévrotique, sur chaque bord latéral du lambeau musculaire, dont j'assure également la base, restée adhérente au corps du muscle, par une série de points au catgut enserrant muscle et fascia lata.

Quand cette intervention est terminée, on a l'impression d'une reconstitution assez satisfaisante de l'insertion du quadriceps. Je recouvre enfin le tout par la suture du volet cutané.

Les suites opératoires furent des plus simples; sauf une petite zone de sphacèle de l'extrémité inférieure du lambeau cutané qui se répara d'ailleurs très vite (il eût été évidemment préférable de pratiquer une incision cutanée en H, en raison de la grande étendue de la région qu'il a fallu découvrir).

Je ne fis marcher le malade qu'au bout d'un mois : mais dès le quinzième jour je lui fis faire au lit des exercices de contraction du quadriceps et je me rendis compte ainsi de la solidité de la fixation rotulienne. On aida à la reconstitution musculaire par le massage et l'électrisation, et le résultat fonctionnel fut supérieur à ce que j'avais espéré. Quelques mois après, l'extension active de la jambe avait repris une force suffisante, le genou était solide, et la marche était redevenue très possible, sans l'aide d'aucune canne.

Je n'ai pas revu le malade depuis, et je n'ai pas eu à enlever le fil métallique.

Obs. II. — *Rupture du ligament rotulien.*

M. P..., âgé de quarante ans, fait dans un escalier une chute dont il ne peut donner une description précise. Il ressent aussitôt une douleur extrêmement vive au genou gauche. Il ne peut se relever. Transporté chez lui, il signale qu'il fut frappé, en se palpant le genou, de ne pas retrouver la rotule à sa place normale, mais beaucoup plus haut vers la cuisse.

A l'entrée à l'hôpital, le lendemain de l'accident, on constate que le genou ne présente aucune trace d'épanchement. Le gonflement est modéré et le seul fait saillant est l'élévation de la rotule qui paraît remontée à environ trois travers de doigt au-dessus de l'interligne.

La palpation, assez douloureuse, montre au-dessous de la rotule une profonde dépression, d'ailleurs visible sous les téguments.

L'impotence est absolue. Une radiographie, faite aussitôt, ne montre aucune lésion osseuse.

Intervention le 13 mars 1927, avec l'aide de mon collègue Bernard. Rachi-allocaïne. Volet cutané en U découvrant toute la face antérieure du genou. On

aperçoit alors le ligament rotulien rompu *et en outre toute la partie adjacente de la capsule est largement déchirée. L'articulation est ainsi ouverte transversalement, d'un ligament latéral à l'autre.* Au milieu, le ligament rotulien paraît très mince, les extrémités sont effilochées, quelques fibres restent seules adhérentes à la pointe rotulienne. Un intervalle de deux travers de doigt environ sépare la rotule du ligament rompu. Après ablation de quelques caillots et détersion de l'article au sérum chaud, je circonscris l'hémisphère supérieur de la rotule par une anse de fil de bronze passée d'une part dans l'épaisseur du tendon quadricipal et, d'autre part, dans le ligament rotulien et les plans fibreux adjacents. En serrant, j'amène au contact rotule et ligament. Je pratique ensuite au catgut chromé une reconstitution soigneuse du ligament et de la capsule, ce qui m'oblige à réaliser une large suture capsulo-ligamenteuse, ressemblant absolument à celle qui suivrait une arthrotomie en U. Suture cutanée au fil de lin.

Suites opératoires simples. Très précocement (cinq ou six jours) je fais exécuter des contractions du quadriceps, le malade restant couché; et la marche est reprise le 27 mars, soit quatorze jours après l'opération. Le malade sort le 9 avril, marchant bien, mais avec une certaine limitation de la flexion. On poursuit plusieurs semaines un traitement physiothérapique (massage et faradisation du quadriceps).

Le 5 mai, à l'anesthésie locale, on enlève le fil métallique dont le tortillon tend à pointer quelque peu sous la peau.

Le malade est revu le 10 juin 1928, soit quinze mois après l'accident. La récupération fonctionnelle est intégrale ; la flexion est aussi complète que du côté sain; le genou sec et solide ne présente ni craquement, ni mouvement pathologique. Il subsiste une légère atrophie du quadriceps de moins de 1 centimètre à la palpation, le ligament rotulien est perceptible dans sa forme anatomique normale, épais et saillant sous les téguments. Ce malade, chez lequel le traumatisme a réalisé une véritable arthrotomie en U, qu'a complétée l'incision opératoire de la peau, présente une restitution absolue de la fonction de l'article. L'invalidité est en réalité nulle.

De ces deux observations la seconde est assez banale et ne mérite guère de nous arrêter. Au contraire, la première est plus intéressante par le traitement qu'elle a nécessité. Dans une récente séance [1] notre collègue de Tours, Guillaume-Louis, nous apportait une observation de rupture du tendon quadricipital qu'il put suturer en trois plans, obtenant ainsi une reconstitution anatomique et fonctionnelle de ce muscle. Mais ici, pendant les trois mois qui séparèrent le moment du traumatisme de celui de l'opération, le tendon subit une rétraction de 10 centimètres, impossible à combler par simple traction. L'artifice de myoplastie par dédoublement qu'a employé M. Vanlande est simple et lui a donné un excellent résultat.

Dans un cas du même genre, mais portant sur le tendon rotulien, M. Mauclaire [2] avait avec succès suppléé à l'insuffisance de celui-ci au moyen de greffes de teudon de mouton. Le fascia lata, si facile à atteindre en pareil cas puisqu'il suffit de prolonger l'incision, pourrait encore plus simplement fournir les matériaux nécessaires à une autoplastie.

Mais nous ne pouvons que féliciter M. Vanlande d'avoir pu, par une technique simple, obtenir un résultat excellent.

1. 17 octobre 1928.
2. Séance de la Société de Chirurgie du 7 mai 1924.

M. Maisonnet : Je me permets de signaler, à l'occasion du rapport de M. Cadenat, un mécanisme exceptionnel des ruptures sus-rotuliennes du quadriceps.

J'ai eu, en effet, l'occasion d'observer deux cas de rupture totale de ce muscle, chez des blessés de guerre, auxquels on avait appliqué, d'une façon incorrecte, un appareil de Delbet pour fracture de cuisse. Dans les deux cas, le collier sus-condylien, beaucoup trop serré, avait déterminé une plaie profonde des téguments de la face antérieure de la cuisse. Le muscle sous-jacent présenta une myosite progressive, qui aboutit, sans aucun traumatisme nouveau, à la rupture totale du muscle. L'écartement des deux extrémités sectionnées était considérable : un travers de main. Les troubles fonctionnels étaient sérieux. Aucune intervention n'a été pratiquée. Les blessés ne présentaient aucune tare organique.

Deux observations de rupture du tendon rotulien du quadriceps. Résultats éloignés,

par **M. André Guillemin**, chirurgien des Hôpitaux de Nancy.

Rapport de M. F. M. Cadenat.

Voici deux nouvelles observations de rupture du tendon du quadriceps au niveau de ses insertions rotuliennes :

Observation I. — M. L..., employé aux P.T.T., fait, le 10 août 1925, une chute dans un escalier. Il glisse, manque trois marches et tombe sur le sol, la jambe droite pliée sous lui. Il ressent une douleur extrêmement vive à la cuisse droite et ne peut ni se relever, ni mouvoir sa jambe.

Ramené chez lui, je l'examine à ce moment. On note une déformation en coup de hache à 1 cent. 5 au-dessus de la rotule; la jambe inerte, le blessé ne peut décoller le talon du plan du lit. Il ne peut maintenir en extension sa jambe soulevée. La flexion est normale, mais une fois fléchie la jambe ne peut s'étendre.

A la palpation, la rotule est intacte, elle est très mobile ; on sent une solution de continuité nettement au-dessus d'elle. Il y a une dépression large de deux travers de doigt. Quand on demande au blessé de soulever la jambe, on perçoit le quadriceps qui se contracte sous la main, mais la contraction est inefficace.

Intervention sous anesthésie locale. — Incision verticale de 8 centimètres. On évacue un hématome assez volumineux. Ceci fait, on se rend compte qu'il existe une brèche sur la synoviale articulaire, au niveau du cul-de-sac sous-quadricipital, brèche de 1 cent. 5 environ. Le sang contenu dans l'articulation est évacué par expression, par mouvements du genou et enfin essoré par un tampon monté sur une pince.

La déchirure synoviale est fermée. Puis, au catgut et à points séparés, on suture d'abord le crural, et ensuite, par des points en V, les tendons du droit antérieur et des vastes.

Le blessé est immobilisé dix jours dans un pansement compressif. Cicatrisation *per primam*. Puis on fait exécuter au blessé des mouvements passifs.

Massage du quadriceps. Progressivement, on reprend les mouvements actifs et, trois semaines après l'opération, la marche est sensiblement uormale.

Actuellement, le blessé marche et court. Il saute dans un tramway en marche. Il a repris sa profession, monte sur les échelles et ne souffre aucunement. Le soir, il n'accuse ni œdème, ni fatigue. Aucune réduction de sa capacité ouvrière ne lui a été accordée.

Obs. II. — M. E... est un gros industriel pléthorique et diabétique qui s'est toujours refusé à suivre un régime ou un traitement quelconque.

En faisant le tour de ses ateliers, il bute contre une conduite d'eau au ras du sol, fait un violent effort pour se redresser, mais sa masse l'entraîne (il pèse 108 kilogrammes) et il tombe en éprouvant un craquement dans le genou gauche et une vive douleur dans le pied droit qui est resté pris sous le tuyau d'eau.

Ne pouvant se relever, il est transporté à son domicile où un confrère, appelé, conseille son admission dans une clinique.

La radiographie, faite auparavant, montre une fracture du calcanéum droit. A gauche, la rotule est intacte, les extrémités articulaires du genou sont indemnes.

Cependant, à l'examen clinique, on relève une dépression nette et profonde immédiatement au-dessus de la rotule qui, si on n'y faisait attention, en imposerait au premier abord pour une fracture de la rotule. Le blessé ne peut soulever la jambe et, si on la lui met en flexion, il ne peut l'étendre. Il n'oppose pas de résistance quand on le prie de résister aux mouvements de flexion.

Sous anesthésie locale, on fait une incision verticale de 10 centimètres, au-dessus de la rotule. Les caillots détergés, on sent et on voit le bord supérieur de la rotule ; les muscles antérieurs de la cuisse sont rétractés. La synoviale n'est pas lésée, mais la déchirure va jusqu'aux ailerons rotuliens. La suture est difficile parce que, du côté rotulien, le tendon a été arraché au ras de l'os. Il faut passer les points dans le périoste et utiliser latéralement les expansions aponévrotiques. A points séparés, le tendon est suturé. Deux points sont passés dans le droit antérieur et fixés au surtout fibreux prérotulien.

Le genou est immobilisé douze jours dans un pansement compressif. Au bout de ce temps, on fait exécuter des mouvements passifs. Mais, quelques jours après, on se rend compte de ce que la suture du droit antérieur n'a pas tenu. Quand on fait contracter le quadriceps, les muscles vastes se contractent bien, mais il reste une dépression à la place du droit antérieur.

Cependant, peu a peu, le blessé soulève le pied du lit. Le massage et la mobilisation sont rapidement institués et le malade, pressé de retrouver son activité, s'emploie activement à rendre les mouvements utiles à sa jambe.

De fait, huit mois après son accident, M. E... marche normalement. Il monte et descend les escaliers sans difficulté, monte seul en wagon, traverse sans appréhension les rues les plus fréquentées et, depuis un an, sa jambe ne l'a pas trahi.

Au début, alors qu'il sentait sa jambe se dérober sous lui, le malade avait étudié une genouillère à ressort pour l'aider à marcher. Actuellemsnt, il déclare pouvoir satisfaire aux obligations de son industrie sans avoir à prêter attention à son genou.

Cet homme, pratiquement, ne présente pas d'incapacité fonctionnelle qui, malgré la déficience du droit antérieur, l'empêche de vaquer à ses occupations. Obligé de beaucoup circuler, il le fait sans fatigue et sans gêne. L'extension de la jambe n'est cependant pas tout à fait complète. L'atrophie musculaire, assez marquée au début, a progressivement disparu, si bien que le blessé s'estime satisfait et refuse toute réintervention.

Dans ces deux observations, dit M. Guillemin, le résultat éloigné a donc été très bon pour le premier blessé et bon pour le deuxième, bien que, ana-

tomiquement, la consolidation ne soit pas comparable. Dans le dernier cas, les muscles vastes externe et interne sont arrivés à pallier suffisamment à la déficience du droit pour que le blessé n'en éprouve pas de gêne appréciable. Ceci est dû à ce que, dans la suture, prévoyant que le tendon du droit antérieur, sectionné au ras de la rotule, pourrait lâcher, les tendons des vastes avaient été étalés, bifurqués, de façon à ce qu'une languette de chaque muscle soit suturée sur chacune des parties aponévrotiques latérales de la rotule. Le résultat aurait été meilleur encore si, au lieu de se contenter d'une suture terminale du droit, on l'avait fixé en arrière aux tendons entrecroisés des vastes.

M. Guillemin me permettra d'ajouter qu'au cas même où ce point d'appui inférieur eût été insuffisant, il lui eût été possible, en traversant la rotule transversalement ou en en contournant le bord inférieur, de pratiquer un hémicerclage ou un cerclage entier qui aurait solidement amarré en bas le tendon du droit antérieur. D'ailleurs, ce tendon, très épais et très résistant, se prêterait facilement à un dédoublement analogue à celui qu'a pratiqué M. Vanlande dans le cas rapporté plus haut.

Mais, tels qu'ils sont, les résultats obtenus par M. Guillemin sont excellents et je vous prie de vous rappeler son nom aux prochaines élections.

M. Albert Mouchet : J'ai opéré il y a quelques années — aussitôt après l'accident — une rupture du tendon du quadriceps crural avec arrachement d'une coque osseuse appartenant à la base de la rotule.

J'ai pratiqué un hémicerclage avec des crins de Florence traversant horizontalement la rotule et le tendon du quadriceps.

Le résultat anatomique et fonctionnel a été absolument parfait.

Un cas d'hygroma hémorragique de la bourse séreuse du psoas,

par M. **Chastenet de Géry**.

Rapport de M. Auvray.

Certaines bourses séreuses, que leur situation anatomique met à l'abri des violences ou des irritations extérieures, sont rarement atteintes de lésions inflammatoires. Ainsi l'hygroma de la bourse du psoas est-il tout à fait exceptionnel. M. Chastenet en a observé cette année un cas assez remarquable et qui vaut d'être relaté.

Observation. — Un homme de cinquante-deux ans, contremaître de papeterie, vient consulter à l'Hospice Paul-Brousse, le 4 janvier 1928, pour une tumeur de l'aine droite.

Antécédents héréditaires sans intérêt. Ses parents sont morts très âgés. Il a une fille de vingt-cinq ans en bonne santé. Sa femme, également bien portante, n'a pas eu d'autre grossesse, ni de fausse couche.

Dans ses antécédents personnels, on relève une sciatique à l'âge de trente-huit ans et une hémorragie rétinienne de l'œil droit, il y a deux mois, en rapport avec des troubles d'hypertension artérielle.

L'affection actuelle semble avoir une origine très lointaine. Le malade raconte qu'à l'âge de dix ans un chariot lui a passé sur la racine de la cuisse droite et que cet accident lui avait laissé une petite grosseur indolore, dans l'aine correspondante.

Il y a trois ans, des douleurs apparaissent dans l'aine, la fesse et le genou droits. Il y a quinze mois, la petite tumeur inguinale commence à grossir et poursuit son développement jusqu'à atteindre le volume actuel.

Examinant le malade, on constate dans la région inguinale une tuméfaction arrondie plus grosse que le poing. Il s'agit d'une masse de contours assez réguliers, de consistance ferme, presque dure, indolore à la palpation, mate à la percussion, qui siège à la base du triangle de Scarpa, mais empiète un peu sur la fosse iliaque et efface le pli de l'aine. Elle atteint en dedans la verticale, passant par l'épine pubienne, reste en dehors à un doigt de l'épine iliaque antéro-supérieure et descend jusqu'à quatre à cinq doigts du pli inguinal.

La tumeur a soulevé l'artère fémorale qu'on voit et qu'on sent battre très superficiellement. Elle ne présente pas d'expansion ni de battements propres. Elle est irréductible. Aucun déplacement ne peut lui être imprimé. Elle semble fixée par les muscles qu'elle a refoulés en avant d'elle et par des attaches profondes. Mais la peau est restée parfaitement mobile et n'a subi aucune modification à son niveau. L'articulation de la hanche a tous ses mouvements.

Le malade étant couché sur le dos, si l'on fait fléchir la cuisse, la tumeur paraît s'enfoncer, mais ne remonte pas. Par contre, si l'on fait asseoir le malade, elle donne l'impression de s'abaisser un peu, en somme comme si elle était fixée au bassin plutôt qu'au fémur.

Aucun signe de gêne circulatoire : pas de réseau veineux superficiel dans la région de la tumeur, pas d'œdème du membre inférieur. Mais il y a une diminution très nette du réflexe rotulien à droite sans atrophie musculaire, ni troubles moteurs appréciables.

En dehors de la tumeur, il n'y a rien d'intéressant à noter. De grosses varices cependant, mais siégeant au membre opposé. Le sujet est grand et vigoureux. Il n'a pas maigri. Sa température est normale.

A la radiographie, le squelette est intact. Une inégalité du contour de la tête fémorale à sa partie inférieure paraît sans grande importance.

Le diagnostic semblait malaisé. Il était facile d'éliminer une néoplasie ganglionnaire, un anévrisme, une hernie, une affection articulaire ou même osseuse de nature inflammatoire. Mais l'idée ne vint pas de mettre en cause la bourse du psoas. Pourtant il avait vu deux fois des hygromas de cette bourse séreuse, très différents il est vrai (nous y reviendrons tout à l'heure). Bref, il fit sans conviction le diagnostic de fibrome ou de fibro-sarcome d'origine ligamenteuse, musculaire ou périostique et fixé au bord antérieur de l'os iliaque.

Puis, il décida de pratiquer une opération exploratrice afin d'enlever la tumeur si l'exérèse complète en était possible ou, sinon, d'en prélever un fragment pour l'examen histologique en vue d'un traitement par les radiations.

Opération le 11 janvier 1928. Anesthésie locale à la novocaïne à 1/200, sans adrénaline. Cette anesthésie s'est montrée suffisante jusqu'au bout.

Incision longitudinale sur le flanc externe de la tumeur, commençant sur l'arcade crurale, un peu en dedans de l'épine iliaque antéro-supérieure et descendant avec une légère obliquité interne dans l'étendue de 10 à 12 centimètres. Le couturier est écarté en dehors. Au-dessous, le bord externe du muscle iliaque et le nerf crural refoulés excentriquement se présentent. Le nerf déjà divisé à ce niveau est formé d'un faisceau de grosses branches, à ce qu'il semble, un peu infiltrées et œdémateuses. Les nerfs ayant été largement infiltrés de novocaïne peuvent être réclinés en dedans. Il faut dissocier quelques fibres

musculaires qui appartiennent à l'iliaque et on arrive alors sur une tumeur à parois fibreuses, denses, blanchâtres, donnant cette fois une impression nette de rénitence et même de fluctuation.

Ponction. On extrait environ 150 cent. cubes de liquide sanglant, rouge noirâtre, épais, filant, comme mélangé de mucus. La poche en grande partie vidée est incisée longitudinalement. Sa paroi très épaisse (6 à 8 millimètres) est doublée intérieurement d'un feuillet lui-même épais, grisâtre, lisse, d'aspect fibrineux. Un lavage de la poche au sérum chaud ramène de petits caillots sanguins et fibrineux.

Dès ce moment, le diagnostic ne fait pas de doute; il s'agit d'un hygroma hémorragique de la bourse du psoas. L'exploration intérieure de cet hygroma montre une vaste cavité arrondie dont l'aire est inscrite dans celle du triangle de Scarpa et qui communique très largement en arrière avec l'articulation de la hanche. Le doigt entre en contact avec la face antérieure du col et le rebord de la cotyloïde.

Réclinant fortement en dedans toutes les parties molles antérieures, on amarre des pinces sur les bords de l'incision de la poche, on dissèque et on isole sa paroi de proche en proche. Celle-ci étant extériorisée le plus possible, on la résèque, puis on suture les bords de ce qui reste de cette paroi sur un drain. Il n'a pu être question ici de supprimer la bourse séreuse en totalité, car il n'aurait pas été possible de refermer l'articulation coxo-fémorale. Suture aponévrotique et cutanée.

A la suite de l'opération, la température s'est tenue entre 39° et 38°5 pendant trois jours, puis elle est revenue à la normale. En outre, la région opératoire a gardé assez longtemps une teinte ecchymotique et il y a eu un ictère léger durant quelques jours. Les agrafes ont été enlevées le sixième jour, le drain le septième, et les fils le douzième. La cicatrisation était complète au bout de quinze jours. Le malade a quitté le service guéri et sans aucun trouble fonctionnel le 2 février. J'ai eu de ses nouvelles six semaines plus tard. Il allait parfaitement bien.

Le liquide sanglant retiré de l'hygroma contenait des débris cellulaires, de l'hémoglobine dissoute et des cristaux d'hémoglobine, mais aucun germe microbien. L'examen histologique de la paroi de l'hygroma, pratiqué par M. Perrot, a donné le résultat suivant :

« La paroi est uniquement formée d'une nappe conjonctive dense, très lamelleuse, dont la substance fondamentale, fibro-hyaline, enserre de très rares cellules conjonctives. En quelques points, et près de la surface interne, apparaissent de petites zones de cartilage fibro-hyalin. Très rares capillaires. Pas de lésions inflammatoires dans les points considérés. Pas de revêtement nettement identifiable ».

Les hygromas de la bourse séreuse du psoas sont réellement des faits très rares. Gatch et Green, dans un article des *Annals of Surgery* de 1925, ont relevé et résumé toutes les observations qui en avaient été publiées à cette époque. Les recherches n'ont peut-être pas été assez étendues, mais je n'ai pu en retrouver aucun autre exemple relaté dans la littérature depuis 1925. Or, la statistique des auteurs américains ne comporte que 33 cas, en y comprenant le leur. Encore y en a-t-il un douteux, celui de Werner, dans un ouvrage de Volkmann.

Le premier cas appartient à Velpeau et a été rapporté par Joly, dans sa *Thèse* en 1847.

Les deux travaux les plus importants sur la question sont la *Thèse* de Durville (Paris, 1895) et un article de Zuelzer paru dans le *Deutsche*

Zeitschrift f. chir. en 1898. La thèse de Durville est une excellente et très complète monographie à laquelle les publications ultérieures n'ont ajouté que peu de chose.

Deux cas ont été communiqués à la Société de Chirurgie : un de M. Delbet, en 1902, et un autre de M. Auvray, en 1919.

L'hygroma de la bourse du psoas comporte des formes différentes que Gatch et Green ont classées en quatre groupes : purulente, tuberculeuse, syphilitique et kystique simple. La forme syphilitique est vraisemblable, mais purement hypothétique. Churchmann a fait, il est vrai, une étude approfondie de la syphilis des bourses séreuses, mais il n'a apporté aucun fait qui concerne la bourse du psoas et dans la statistique des bursites du psoas la syphilis n'est indiquée comme cause dans aucune observation.

Les trois autres formes, au contraire, sont parfaitement valables. M. Chastenet n'insiste pas sur les deux premières qui peuvent être primitives ou secondaires à des arthrites coxo-fémorales. La quatrième forme que les auteurs américains appellent kystique et qui est l'hygroma chronique des auteurs français nous intéresse seule ici. C'est d'ailleurs la plus fréquemment rencontrée. Elle compte pour 24 cas dans la statistique globale de 33 cas.

Le kyste, ou hygroma chronique de la bourse du psoas, offre d'ailleurs d'assez nombreuses variétés au point de vue anatomo-clinique qui portent sur le volume et la forme de la tumeur, sa consistance, sa situation exacte, ses connexions avec la hanche, sa réductibilité, son contenu et aussi ses causes apparentes.

Nous ne ferons état que des points qui nous paraissent avoir le plus d'intérêt et surtout de ceux qui sont particuliers au cas dont il est ici question.

Il y a peu de chose à dire du *volume* de l'hygroma qui va de celui d'un œuf de poule à celui d'une tête d'enfant, de sa forme variable, souvent allongée transversalement, ou longitudinalement, parfois en bissac, quand il est bridé par l'arcade crurale.

La *consistance* est un caractère peut-être plus intéressant à cause de l'importance qu'elle a pour le diagnostic. Fréquemment, cet hygroma a la fermeté et l'absence totale de fluctuation d'une tumeur solide. Cela tient pour une part à la tension du liquide kystique, à l'épaisseur des parois de la poche, mais plus encore, sans doute, à l'épaisseur des parties molles prétumorales, ainsi qu'à la tonicité des muscles soulevés. Chez mon malade, en effet, la fluctuation, impossible à percevoir avant l'opération, est devenue manifeste quand la tumeur a été mise à nu.

La *réductibilité* partielle est rare, mais elle est signalée dans quelques observations. Elle s'explique par le refoulement du liquide dans la cavité articulaire de la hanche ou dans un diverticule. Cet hygroma peut, en effet, pousser des prolongements dans des directions diverses et notamment vers la fesse, à travers l'interstice du carré crural et du grand adducteur.

La *topographie* de l'hygroma dans le sens de la hauteur, c'est-à-dire par rapport à l'arcade, a quelque importance. Le kyste est tantôt à la fois

crural et iliaque. Ainsi il arrive qu'il empiète plus ou moins sur la fosse iliaque, dans laquelle il peut devenir assez superficiel, en disjoignant le psoas de l'iliaque. L'empiètement iliaque était peu important dans le cas de Chastenet. Cette disposition doit aussi entrer en ligne de compte dans les éléments du diagnostic.

La *communication de l'hygroma et de l'articulation* de la hanche semble se rencontrer à peu près dans la moitié des cas. On sait que la communication de la bourse séreuse du psoas avec la cavité articulaire sous-jacente se rencontre assez souvent chez le sujet normal et, à ce qu'il semble, avec une fréquence d'autant plus grande que le sujet est plus âgé. Il n'y a donc pas lieu de s'étonner de cette communication dans le cas de l'hygroma. Mais elle est de dimension très variable, et celle observée par M. Chastenet était extrêmement large, si bien que la paroi postérieure du kyste avait en grande partie disparu. Ce qui est remarquable, c'est le contraste entre les lésions de la bourse séreuse et l'intégrité apparente de l'articulation ; je ne parle, bien entendu, que de ce qui se passe dans les hygromas chroniques.

Ceci nous amène à envisager *les troubles fonctionnels* que peut causer l'affection. En dehors de douleurs d'ailleurs peu intenses et qui semblent bien dues à la compression et au déplacement subis par le nerf crural, les troubles fonctionnels sont habituellement nuls. L'articulation de la hanche, même dans le cas où une large communication avec le kyste a été opératoirement vérifiée, n'est pas modifiée dans son fonctionnement. Cependant, on a quelquefois noté une limitation des mouvements, en particulier de la rotation interne et, sans doute par suite d'une certaine contracture du psoas, une tendance de la cuisse à se placer dans l'abduction, la flexion légère et la rotation externe.

Le malade de Chastenet avait une hanche parfaitement libre et tous les mouvements du membre inférieur s'effectuaient chez lui normalement. Mais il présentait un symptôme qui n'est noté dans aucune autre observation, peut-être parce qu'il n'a pas été recherché, et qui est la *diminution très marquée du réflexe rotulien* du côté malade. Ce phénomène relève évidemment de la compression ou de l'étirement du nerf crural, déplacé par la tumeur. On sait que la première manifestation du trouble mécanique apporté au fonctionnement d'un nerf moteur ou mixte est l'atteinte de la réflectivité. Et, ce qui est assez curieux, c'est, comme le lui a fait remarquer Lhermitte, que ce trouble de la réflectivité est habituellement définitif et ne disparaît pas quand le nerf a été replacé dans sa situation anatomique normale.

Le *contenu du kyste* est toujours un liquide jaune, épais et filant. Le cas de Chastenet *semble être le seul dans lequel il ait été trouvé hématique*. Ce détail, au reste, n'offre qu'un intérêt secondaire, car les hygromas hémorragiques des autres bourses séreuses sont connus.

En dehors de son contenu liquide, la bursite du psoas se signale quelquefois par la présence de *corps étrangers*, cartilagineux, qui peuvent être fort importants par leur volume ou par leur nombre.

Deux cas de ce genre ont été publiés par Pierre Delbet et par Cullen. Chastenet a personnellement connu le cas de M. Delbet, car il était son interne au moment où il l'a opéré. A ces deux cas, il peut en ajouter un autre qu'il a eu à examiner comme candidat au concours des Chirurgiens des Hôpitaux (de Nantes), qui a été opéré, croit-il, par M. Vignard, et qui, à sa connaissance, n'a pas été publié. Cet hygroma, rencontré chez une femme d'une cinquantaine d'années, formait une énorme tumeur bosselée, et donnait à la palpation une impression toute spéciale due au déplacement et au frottement de ses gros noyaux cartilagineux. Le cas était tellement analogue à celui qu'il avait vu chez M. Delbet qu'il en fit aisément le diagnostic.

La *structure de la paroi* kystique n'offre ici rien de particulier. Elle est celle de tous les hygromas chroniques. On y rencontre parfois des éléments calcaires (cas de Kummer), ou des zones cartilagineuses comme dans le cas de Chastenet. La présence de ces noyaux cartilagineux est intéressante au point de vue de la genèse des corps étrangers, de même nature, qu'on peut rencontrer dans la cavité.

L'*étiologie* des hygromas chroniques de la bourse du psoas est très obscure. Les frottements, les petits traumatismes répétés qui jouent un rôle dans le mécanisme formateur des hygromas superficiels ne peuvent entrer ici en ligne de compte. On a parlé de rhumatisme, ce qui ne veut pas dire grand'chose quand aucune autre séreuse n'est atteinte; de tuberculose, de syphilis, quoique ces infections n'aient été mises en évidence dans aucun des cas connus. Les traumatismes musculaires violents sont peut-être, faute de mieux, un élément étiologique à retenir. En tout cas, il est assez remarquable que, sur 25 cas d'hygromas chroniques, en y comprenant celui de Chastenet, il y ait 2 femmes seulement (Heineke et Pisano) — 3 sur 26, si l'on tient compte du cas de Nantes que Chastenet a incidemment rapporté.

Chez le malade qui fait l'objet de cette présentation, il semble bien que la cause, au moins initiale, prédisposante de la lésion soit assez nette, puisqu'un traumatisme sérieux de la région inguinale, survenu dans l'enfance, avait laissé persister localement une petite tumeur et que c'est cette tumeur qui, à un certain moment, prenant de l'extension, serait devenue celle qu'il a observée. Cette filiation du traumatisme et de l'hygroma est-elle réelle? Il est difficile de l'affirmer. Les renseignements assez précis fournis par le malade la rendent admissible.

Si le *diagnostic* de l'hygroma n'a été fait que très exceptionnellement, c'est certainement parce qu'il s'agit d'une affection rare et mal connue. On a souvent pris le kyste pour un néoplasme bénin ou malin, parfois pour une arthrite de la hanche.

Quant au *traitement*, il ne saurait consister évidemment qu'en une ablation de la poche. Les ponctions qui ont été quelquefois employées avec ou sans injection de liquide modificateur sont au moins insuffisantes à amener la guérison. Je n'insisterai pas sur les détails de la technique opératoire. La voie d'accès ne peut guère être que longitudinale et externe

par rapport aux vaisseaux et aux nerfs. Le jour ainsi obtenu est assez large et l'exérèse de la poche relativement aisée.

Un point mérite de retenir un instant l'attention. Quand la paroi postérieure du kyste séreux fait plus ou moins largement défaut, l'articulation coxo-fémorale se trouve ouverte en avant, et si l'ouverture capsulaire est étendue il faut songer qu'elle ne peut être fermée qu'à l'aide d'une partie de la paroi kystique conservée dans ce but.

Je vous demande, Messieurs, de remercier M. Chastenet de Géry de l'observation rare qu'il nous a envoyée et des commentaires qui l'accompagnent. Grâce à ses recherches, M. Chastenet a pu nous donner une étude complète des hygromas de la bourse séreuse du psoas et nous faire connaître avec quelques détails un petit chapitre de la pathologie qui a peu retenu jusqu'ici l'attention des chirurgiens français.

M. **Arrou** : Au cours d'une longue pratique, j'ai observé en tout et pour tout un cas d'hygroma du psoas chez un maçon, d'une quarantaine d'années, qui souffrait très vaguement à la racine de la cuisse, et n'y comprenait rien. Car il n'avait subi aucun traumatisme. Personne ne fit le bon diagnostic, pas plus moi que les autres. On s'accorda seulement à dire que la coxo-fémorale n'avait rien. J'opérai cet homme, qui réclamait du secours. Avec quelque difficulté (ils sont plus profonds qu'on ne croit, ces kystes), je découvris une poche du volume d'un œuf, que la ponction me montra pleine de liquide verdâtre, sans signification. Poussant plus loin, je pus reconnaître qu'aucune communication n'existait avec la jointure. Renonçant alors à une extirpation difficile, et d'ailleurs inutile ici, je frottai la paroi interne de la poche avec une compresse iodée, et refermai le tout. Et cela guérit tout seul. Ces cas sont vraiment rares, et ce que vient de nous dire M. Auvray le démontre suffisamment.

Les ligatures carotidiennes dans les hémorragies des cancers buccaux et pharyngés. Trois cas de ligature de la carotide primitive sans accident. Ligature de l'artère en deux temps,

par M. **Chastenet de Géry**.

Rapport de M. Auvray.

Au centre anticancéreux de l'hospice Paul-Brousse, de 1922 à 1928, Chastenet a eu l'occasion de faire, à diverses reprises, des ligatures carotidiennes dans des cas de cancers avancés et presque toujours incurables de la bouche et du pharynx que compliquaient des hémorragies plus ou moins graves. Parfois, il ne s'agissait que d'un suintement sanguin au

niveau d'une ulcération assez vaste et profonde pour qu'on pût craindre une hémorragie plus redoutable surtout en cas de curiethérapie. Le plus souvent, l'opération a été faite d'urgence pour arrêter une hémorragie inquiétante par son abondance ou sa répétition.

Cette indication d'une ligature carotidienne s'est présentée onze fois. Huit fois, il a pu lier la carotide externe. Trois fois, il a dû se résoudre à lier la carotide primitive.

Nous pouvons dire dès maintenant que dans 10 de ces 11 cas il n'y a eu ni accident, ni insuccès, c'est-à-dire que l'hémostase a été obtenue sans aucun trouble imputable à l'opération. Dans 1 cas, l'hémorragie n'a été que diminuée, mais non suspendue.

Nous parlerons d'abord des ligatures de la carotide externe.

I. — Les 8 cas de ce premier groupe comprennent :

2 cancers étendus de la langue et du plancher buccal infiltrant la région sous-maxillaire;

3 cancers pharyngés propagés à la langue et au voile du palais;

1 cancer du maxillaire supérieur ouvert dans la bouche;

1 cancer de la joue et du pharynx;

1 cancer d'origine auriculaire ayant envahi la face et le cou.

Dans tous les cas, Chastenet a lié la carotide externe, mais une fois il a cru bon de lier en même temps la linguale du côté opposé, et une autre fois il a fallu lier, à quelques jours d'intervalle, les deux carotides externes, la première ligature chez un malade atteint de cancer du maxillaire supérieur ayant été insuffisante. L'hémorragie s'arrêta définitivement et le malade mourut d'affaiblissement progressif un mois plus tard.

Certains de ses malades saignaient considérablement. Il a été quelquefois étonné de voir la ligature d'une seule carotide externe suffire à tarir ces hémorragies immédiatement et d'une façon durable, alors qu'il a eu autrefois la surprise inverse de constater que les ligatures à distance n'arrêtent presque jamais les hémorragies graves des membres. Dans un seul cas, celui du cancer de la face, le résultat a été médiocre.

En ce qui concerne la technique, il indique tout d'abord *que l'anesthésie locale a toujours été suffisante*. Anesthésie à la novocaïne à 0,50 p. 100, sans adrénaline. Le cou est à ce point de vue d'une tolérance remarquable vis-à-vis de l'acte chirurgical, ce qui confirme ce qui a été dit ici dans une des séances précédentes.

La ligature est habituellement assez facile et par le procédé classique. Il n'y a sur le vivant que deux repères utiles, c'est le bord antérieur du sterno-mastoïdien et la grande corne hyoïdienne.

Il n'a pas trouvé d'indication de la voie rétro-jugulaire d'Hartglass.

Mais dans certains cas la ligature de la carotide externe lui a semblé très pénible.

Il y a des cous courts et épais, qui ne se défléchissent pas. Certains sujets antérieurement traités par les rayons ou le radium ont des feuillets celluleux, denses, feutrés, soudant les éléments anatomiques qui se dissèquent mal et des tissus plus vascularisés, donnant plus de sang qu'à l'état

normal. Il y a enfin des tumeurs ou des masses ganglionnaires inextirpables qui rendent l'abord de la carotide externe tout à fait difficile ou même impossible.

Parmi les quelques mauvais cas qu'il a rencontrés, il en est un où toutes les difficultés se trouvaient réunies.

Ce cas lui a montré du moins l'avantage qu'il peut y avoir, lorsque les conditions de la ligature sont particulièrement mauvaises, à découvrir délibérément la carotide primitive et à s'en servir comme de guide pour arriver jusqu'à l'externe, si cela est possible.

II. — Mais cela n'est pas toujours possible, et *il a dû lier trois fois la primitive*.

Dans les 3 cas qu'il a opérés, il s'agissait de cancers très avancés du pharynx, avec de très grosses masses ganglionnaires cervicales fixées et inextirpables. Les malades étaient tous des hommes, l'un de quarante-six ans, l'autre de cinquante-sept ans et le troisième de soixante-trois ans.

Anesthésie locale, chaque fois. Les masses néoplasiques qui masquaient la carotide externe descendaient plus ou moins bas suivant le cas. Aussi, la carotide primitive a-t-elle été liée dans chaque cas à un niveau un peu différent; une fois au-dessus de l'omo-hyoïdien, une fois immédiatement au-dessous, une autre fois près de la clavicule. Cette dernière ligature est la seule qui ait été difficile, mais elle l'a été véritablement. L'artère était très lointaine et cachée par de grosses veines thyroïdiennes qui venaient au contact de la jugulaire interne.

Ces trois ligatures ont eu des suites très simples et aussi bonnes qu'on pouvait le souhaiter.

Mais c'est la technique de la ligature qui a peut-être ici un intérêt.

Dans un cas, Chastenet a fait la ligature sur-le-champ, sans autre précaution que celle-ci : le fil étant passé sous l'artère et son anse tendue, avant de lier, il a observé le malade pendant quelques minutes; comme il n'accusait aucun trouble, il a lié sans plus attendre et il n'y a eu aucun accident.

Chez les deux autres malades, il a procédé tout autrement et pratiqué une ligature qu'on peut appeler en deux temps. Ayant passé une grosse soie plate sous l'artère, sans la nouer, il a refermé la plaie cutanée, laissant sortir entre deux points de suture les deux chefs de l'anse. Puis, il a tiré sur cette anse de manière à diminuer très notablement le pouls dans la temporale, sans le supprimer tout à fait. Et pour maintenir cet étranglement partiel du vaisseau, il a serré l'anse de soie dans une pince hémostatique au ras de la peau.

Ainsi restait-il possible, au cas où cette ligature partielle n'aurait pas suffi à arrêter l'hémorragie, d'effacer complètement le calibre de la carotide, en tirant davantage sur l'anse et en rapprochant encore la pince de la peau.

Mais cela ne fut pas nécessaire et deux jours après l'opération, la plaie étant entr'ouverte, la soie fut nouée sans autre atermoiement et sans aucun accident, ni immédiat, ni tardif.

Que vaut cette pratique ? Deux cas seulement ne permettent pas de la juger. Les troubles graves qu'entraîne la ligature de la carotide primitive sont loin d'être constants. Cette série de 3 cas est peut-être une série heureuse. Néanmoins, il faut remarquer que les ligatures en deux temps ont été faites chez des sujets âgés (cinquante-sept et soixante-trois ans), ceux qui, comme l'ont fait remarquer Lecène et Auvray dans la discussion sur ce sujet à la Société de Chirurgie, supportent le moins bien l'interruption complète du cours du sang, même momentanée, dans la carotide primitive.

En tout cas, et en attendant qu'on soit fixé sur la valeur réelle de cette ligature en deux temps, il est peut-être bon d'y avoir recours dans le cas où le vaisseau doit nécessairement être lié. Elle n'apporte aucune complication à l'acte chirurgical et elle ne fait courir par elle-même aucun risque au blessé ; nous voulons dire que lorsque la ligature est faite dans un but d'hémostase, si l'effet attendu sur l'hémorragie n'était pas suffisant, il serait toujours possible, comme nous le disions plus haut, d'accentuer le serrage de l'artère dans l'anse de fil, ou même de lier sans attendre le délai de deux jours auquel Chastenet s'est empiriquemeni arrêté.

Messieurs, je vous demande de remercier cette fois encore M. Chastenet de nous avoir envoyé ses intéressantes observations de ligatures des carotides et de vous souvenir de ses travaux lorsqu'il sera prochainement candidat au titre de membre titulaire de la Société.

Volvulus d'un mégacôlon sigmoïdien,

par M. **Aumont** (de Versailles).

Rapport de M. Okinczyc.

M. le Dr Aumont nous a adressé une intéressante observation que je vous demande la permission de vous résumer :

Il s'agit d'une jeune femme de trente ans, atteinte de constipation habituelle opiniâtre, presque irréductible, mais qui, depuis deux jours, a vu ces symptômes se compliquer de crises douloureuses abdominales, d'intensité croissante avec altération de l'état général.

Depuis trois jours, malgré tous les moyens employés, elle n'a pu obtenir aucune selle et croit même pouvoir affirmer qu'elle n'a expulsé aucun gaz. Elle se plaint d'un état nauséeux, sans vomissements, et a continué à s'alimenter presque normalement. La température oscille entre 37°3 le matin et 37°8 le soir, le pouls est à 110.

Dans les antécédents, on relève un accouchement récent et effectué dans des conditions normales.

A l'examen, l'amaigrissement est notable; l'abdomen est plat, souple, dépressible. Il existe seulement une douleur assez vive à la pression de la région cæco-appendiculaire et qui s'abaisse dans la station debout. Aucune contracture; les touchers vaginal et rectal ne permettent de constater aucune lésion ou modification des organes pelviens.

M. Aumont pense à une réaction d'origine appendiculaire et intervient aussitôt.

Incision de Jalaguier : à l'ouverture du péritoine, écoulement d'une certaine quantité de liquide séreux, clair.

Le cæcum est très mobile, l'appendice un peu gros est enlevé.

L'exploration du reste de l'abdomen permet de constater que le pelvis est rempli et masqué par une anse sigmoïde volumineuse, tordue sur son pied de 90° environ. La détorsion est facile, mais, en raison du mauvais état général de la malade, M. Aumont borne là son intervention.

La guérison est rapide et complète, si bien que M. Aumont, qui estime qu'une résection sigmoïdienne est nécessaire pour éviter le retour des accidents, se heurte à la résistance de la malade et de sa famille à accepter une nouvelle intervention.

Cependant, une radioscopie et une radiographie ayant confirmé le diagnostic de mégacôlon sigmoïdien, la malade finit par se résoudre à suivre le conseil donné.

L'intervention a lieu le 11 février 1928. Incision gauche sur le bord du grand droit. Extériorisation complète de l'anse sigmoïde par quelques incisions libératrices sur le méso, qui présente des lésions de mésosigmoïde rétractile. Un clivage colo-pariétal complète l'extériorisation. Adossement large des deux pieds de l'anse en canon de fusil, par suture longitudinale de deux bandes latérales. Suture du méso aux lèvres du péritoine pariétal et de l'intestin aux deux angles de l'incision. Ecrasement des deux bouts intestinaux, au ras de la peau, ligature des vaisseaux du méso et section de l'intestin sur les écraseurs.

Les écraseurs sont enlevés au bout de quarante-huit heures; un tube de Paul est fixé dans l'anse afférente.

Le neuvième et le douzième jour après l'intervention, application de l'entérotome sur l'éperon. Au bout d'un mois, l'anus artificiel s'est réduit aux dimensions d'une pièce de deux francs. Malgré le rétablissement des fonctions normales, l'anus artificiel persiste, et la malade réclame sa fermeture.

Une nouvelle intervention est pratiquée le 11 juin 1925.

Opération extra-péritonéale. M. Aumont constate que l'éperon a été insuffisamment sectionné et complète sa section en suturant les deux tranches sectionnées.

Fermeture de l'anus sous un double surjet. Fermeture de la paroi cutanée, aponévrotique et musculaire en un plan par-dessus l'intestin. Guérison *per primam*.

Depuis ce moment, les fonctions intestinales sont régulières, l'état général est devenu parfait, avec reprise normale du poids.

Je soulignerai, dans cette observation intéressante, trois points qui me semblent mériter de retenir l'attention :

1° La douleur localisée à la région cæco-appendiculaire qui a mal orienté au début le diagnostic vers l'appendice;

2° Le mode de traitement du mégacôlon sigmoïde;

3° La technique de la cure de l'anus artificiel dans ses rapports avec la communication récente de notre collègue Pierre Duval.

I. — D'abord la localisation élective de la douleur au niveau du cæcum dans les lésions à distance du côlon gauche.

Il y a déjà longtemps, en 1887, Bouveret signalait les ectasies cæcales douloureuses et montrait les relations de ce syndrome avec les troubles d'obstruction sur le gros intestin.

Rayer et Willy Anschütz, en 1902, rajeunissent cette observation clinique bien française, qui orientait déjà les recherches vers les complications mécaniques et toxi-infectieuses associées, qui aboutissent aux perforations diastatiques sur le cæcum.

J'ai moi-même, en 1907, insisté, dans mon travail consacré aux tumeurs du côlon, sur cette localisation à distance de la douleur dans la région cæcale et j'ai rapporté des observations où le diagnostic erroné d'appendicite a retardé la découverte d'un néoplasme pelvien.

Les relations plus précises encore de la douleur dans la fosse iliaque droite avec *le mégacôlon* ont été signalées par Kraft, qui, en 1903, cherchait à établir que les ectasies cæcales étaient précédées et favorisées par une disposition particulière de l'intestin, telle que la maladie de Hirschprung.

Mais c'est surtout Lecène, qui, à cette tribune, en 1925, à propos du diagnostic du mégacôlon sigmoïde, insiste sur la fréquence de la douleur dans la fosse iliaque droite dans le mégacôlon sigmoïde.

Il en rapporte trois observations, où le diagnostic d'appendicite fut par lui réformé grâce à l'examen radiologique, et les malades qui ont subi tous trois la colectomie idéale ont guéri tous les trois sans incidents. Lecène ajoute : « L'appendicite chronique (qui existe incontestablement, mais que l'on diagnostique encore souvent trop facilement) n'explique pas tous les troubles douloureux abdominaux ».

Dans l'observation de M. Aumont, l'association de phénomènes de subocclusion avec la douleur à la pression dans la région cæcale réalisait exactement le syndrome de Bouveret, et pouvait orienter le diagnostic vers l'idée d'un obstacle à la circulation des matières siégeant sur le côlon gauche. M. Aumont aurait pu ainsi éviter une incision à droite qui a dû gêner son exploration et sa reposition du côlon après détorsion.

II. — Le traitement du mégacôlon sigmoïdien a déjà fait ici l'objet de nombreuses discussions.

Je crois que nous sommes actuellement tous d'accord sur la fréquence très grande des récidives d'occlusion par volvulus, et sur la nécessité d'une opération radicale. A propos d'un rapport sur deux observations de M. Dervaux, Lecène a justement insisté sur ce point en montrant que le traitement des accidents d'occlusion compliquant un mégacôlon n'est que palliatif, si l'on s'en tient à la simple détorsion de l'anse volvulée ou à la suppression d'une coudure.

Je ne puis donc qu'approuver M. Aumont de ne s'en être pas tenu à la détorsion et d'avoir pratiqué la résection de l'anse sigmoïde.

Mais la manière de pratiquer l'opération radicale peut différer : Roux-Berger, Veau, Hertz, Ferrari font l'extériorisation avec résection et dérivation et la cure secondaire de l'anus artificiel.

Guimbellot, Launay ont recours à la colectomie idéale, avec entérorraphie immédiate.

Or, il ne s'agit pas d'élégance chirurgicale, mais de sécurité, et comme toujours c'est une question d'indications bien posées.

Lecène les a, ici même, précisées, en distinguant la conduite à tenir dans le mégacôlon en volvulus, et dans le mégacôlon en dehors de toute crise d'occlusion. Si le mégacôlon est opéré *en crise de volvulus*, ou bien l'intestin est sain et peut être réduit après détorsion simple, ce qui est la manœuvre la plus sûre en pleine occlusion; ou bien l'état de l'intestin ne permet pas la réduction après détorsion et, dans ce cas, il faut extérioriser, réséquer et fermer secondairement l'anus artificiel.

Mais, *en dehors de toute crise d'occlusion*, Lecène donne la préférence à la colectomie idéale et rapporte trois observations, toutes trois suivies de guérison.

Les observations de colectomies idéales, pratiquées pour des *mégacôlons en volvulus* par Guimbellot, Launay, d'ailleurs suivies de succès, doivent être considérées comme des exceptions heureuses, mais qui ne peuvent être proposées comme infirmant la règle de sécurité qui doit nous guider. C'est même ce souci de sécurité qui me ferait apporter encore une restriction aux indications très sages posées par Lecène. Même en dehors de l'occlusion, le mégacôlon n'est pas toujours un intestin absolument sain : la stagnation et les putréfactions y sont habituelles; la préparation préalable, sur laquelle d'ailleurs Lecène insiste tout particulièrement, n'est pas toujours ni facile, ni complète; et du moins dans ces cas, où la vidange et la désinfection ne sont pas très satisfaisantes, *même en dehors de l'occlusion*, je serais toujours tenté de pratiquer une dérivation préalable, comme dans le volvulus. J'en dirais volontiers autant dans les cas où le mégacôlon se complique de mégarectum; je me suis heurté à cette difficulté chez une malade dont j'ai rapporté l'observation ici en 1925, et je crois fermement que, dans les cas semblables, l'extériorisation est plus sûre et plus satisfaisante qu'une colectomie idéale difficile et imparfaite. A côté des règles générales qui doivent nous guider, il y a donc des règles particulières que nous ne devons pas perdre de vue : elles complètent le chapitre des indications.

III. — M. Aumont a fait une cure de l'anus artificiel par application d'entérotome et fermeture extra-péritonéale de l'anus.

Il s'est exposé, ce faisant, à la critique de notre collègue P. Duval, qui vient de nous apporter une très belle statistique de cures intrapéritonéales des anus artificiels, et une condamnation qui paraît définitive de l'entérotome de Dupuytren.

Je reconnais aussitôt et bien volontiers que l'application de l'entérotome, fût-elle correcte, n'amène pas nécessairement la fermeture spontanée de l'anus artificiel. Mais cette fermeture spontanée est le seul risque que son emploi fasse courir aux malades; cela vaut bien le maintien de l'entérotome dans notre arsenal chirurgical.

Les très beaux succès en série de notre collègue impliquent-ils absolument que la cure intrapéritonéale des anus artificiels soit bénigne et sans risques entre toutes les mains? Je ne le crois pas.

Or, la fermeture d'un anus artificiel arrive en fin de cure, quand les étapes les plus dangereuses d'une thérapeutique chirurgicale souvent aléa-

toire et difficile ont été franchies. Un échec dans ces conditions prend les allures d'un désastre impardonnable (je veux dire : qu'on ne se pardonne pas) quand nous avons les moyens de réduire un échec toujours possible aux proportions d'un incident sans gravité.

Il y a d'autres raisons de ne pas généraliser une méthode d'ailleurs excellente, et qui, comme toujours, a des indications et des contre-indications.

Je viens de fermer par voie extrapéritonéale une fistule cæcale dans les conditions suivantes :

Un malade atteint de colite aiguë hémorragique m'est adressé, après échec de tous les traitements médicaux, en février 1924. Je passe sur les détails. Je pratique le 27 février 1924 une fistule cæcale. La colite guérit complètement, si bien que, le 11 juin 1924, je fais une fermeture extrapéritonéale de la fistule. La guérison se maintient parfaite avec un accroissement de poids considérable. Trois ans plus tard, en mars 1917, à la suite d'un écart de régime, nouvelle crise aiguë très grave de colite ; au bout de dix jours, le cæcum qui était très douloureux s'ouvre spontanément au niveau de l'ancienne fistule, et, à partir de ce moment exactement, les phénomènes de colite rétrocèdent à nouveau. Que serait-il advenu si j'avais fait, en juin 1924, une fermeture intrapéritonéale de la fistule ? Je suis sûr que vous comprendrez que j'aie une seconde fois donné la préférence à la méthode extra-péritonéale pour fermer la fistule.

Notre collègue reproche dans la méthode extra-péritonéale la fermeture incomplète, insuffisante de la paroi, et la persistance d'une adhérence de l'intestin à la paroi. Pour l'adhérence, elle n'est pas niable, mais présente-t-elle des inconvénients ? Pour ma part, je n'en ai jamais observé.

Mais il ne dépend que de nous d'obtenir une fermeture complète et suffisante de la paroi musculo-aponévrotique. Pour ce faire, il suffit de poursuivre assez loin le décollement du péritoine pariétal sans l'ouvrir pour mobiliser suffisamment l'anse intestinale et la refouler sous les muscles, correctement réunis par-dessus. Les difficultés d'exécution ne peuvent provenir que d'une opération trop précoce, avant l'extinction de tout phénomène inflammatoire local. Mais ce sont là des indications communes aux deux méthodes, l'intrapéritonéale, comme l'extra-péritonéale.

Telles sont les raisons pour lesquelles je ne saurais blâmer M. Aumont d'avoir eu la préoccupation de la plus grande sécurité possible, et je vous demande, Messieurs, de le remercier de nous avoir adressé cette observation et de le féliciter de son succès.

Disjonction de la symphyse avec fracture bilatérale du pubis. Ostéosynthèse. Guérison,

par M. L. Grimault, d'Algrange (Moselle).

Rapport de M. Maurice Chevassu.

Voici encore un intéressant travail de mon ancien collaborateur de l'Autochir. 12, mon ami le Dr Grimault, depuis dix ans chirurgien de l'hôpital des Forges d'Algrange. Il concerne un cas de fracture du bassin avec disjonction de la symphyse pubienne.

Bien qu'il n'y eût pas de lésion de l'appareil urinaire et que son malade fût obèse, Grimault a jugé utile de pratiquer une suture pubienne, et son malade a bien guéri. C'est un nouveau succès à l'actif de cet excellent chirurgien.

Le 16 juin 1927, le mineur L... (Joseph), âgé de cinquante et un ans, est fortement serré entre une paroi de galerie et une locomotive. Il ne perd pas connaissance, tombe à terre, ne peut se relever; il est amené immédiatement à l'hôpital d'Algrange. Quand nous le voyons, il est choqué, souffre beaucoup au niveau du bassin. Il existe un gros hématome dans la région pubienne et la pression à cet endroit est très douloureuse. Ecartement des deux branches pubiennes qui sont mobiles et craquent sous le doigt. La pression du bassin, au niveau des crêtes, est douloureuse; on ne peut déplacer le blessé dans son lit sans provoquer de vives douleurs. La mobilisation douce des membres inférieurs est possible et ne provoque ni crépitation, ni craquements.

Le blessé n'avait pas uriné depuis quatre heures lorsque l'accident s'est produit: la première miction, qui n'a pas été douloureuse, a eu lieu peu de temps après son arrivée à l'hôpital; *les urines étaient claires, sans trace de sang.* Dans la suite, il n'y a eu aucun trouble urinaire.

Le 17, l'état général s'étant amélioré, nous avons fait une radiographie stéréoscopique du bassin qui a montré :

1° Une disjonction de la symphyse pubienne avec écartement anormal des deux fragments pubiens et décalage par abaissement de la branche droite.

2° A droite : la branche horizontale du pubis est fracturée à son origine sur le corps de l'os coxal, la branche ischio-pubienne est fracturée à peu de distance de l'ischion. Ces fractures sont complètes à trait vertical, avec abaissement du fragment.

3° A gauche : Il y a également une fracture des deux branches du pubis au même niveau que sur le côté droit, mais pas de déplacement des fragments au niveau des fractures.

Le 18, l'état général étant favorable, nous proposons au blessé de faire une réduction sanglante qu'il refuse.

Le 19, l'accidenté qui est un homme de forte corpulence, gras et emphysémateux, présente des signes de congestion pulmonaire des deux bases avec fièvre (38°). Malgré un traitement médical énergique, elle dure cinq jours et s'accompagne de parésie intestinale rebelle.

Le 27, l'état général est de nouveau excellent; l'ecchymose pubienne a diminué. L'accidenté qui a été averti de l'impotence grave que pourrait laisser la disjonction symphysaire réclame l'intervention sanglante. La corpulence du

sujet et les accidents pulmonaires qu'il vient de présenter sont des facteurs peu encourageants ; aussi l'opération n'est faite que le 29, treize jours après l'accident, après une préparation minutieuse du sujet (aide Dr Wilwertz) et sous *anesthésie locale* à la cocaïne, accompagnée d'une injection de 0, 02 de morphine. Incision prépubienne transversale menant sur le foyer hémorragique qui est soigneusement vidé. Les deux pubis sont écartés et complètement séparés; entre eux se trouvent des caillots. Au pubis gauche demeure attenant le cartilage symphysaire qui est respecté et, au cours de manœuvres ultérieures, nous évitons avec soin de le léser ainsi que ses attaches au pubis gauche.

Il est très difficile de rapprocher les deux pubis écartés de plus de un travers de doigt. Il faut faire de fortes pesées avec la puissante cuiller de Lambotte pour parvenir à mobiliser le pubis gauche et à l'amener sur la ligne médiane et pour élever le fragment pubien droit et corriger le décalage vertical. C'est afin de maintenir la correction de ce décalage que les trous, par où passeront les fils de bronze, sont forés à des hauteurs différentes sur chacun des pubis. La ligature est faite avec deux gros fils de bronze. Bien serrés, ils réduisent d'une façon parfaite la disjonction pubienne.

Pour consolider cette ligature, nous procédons à la réfection de tous les ligaments et aponévroses déchirés par le traumatisme, suture de la peau sans drainage.

Suites opératoires : Un peu de congestion des bases du poumon, sans gravité, qui a cédé facilement au traitement médical. Localement : la cicatrisation de la plaie opératoire s'est faite par première intention sauf en un point par où s'est vidé un hématome; il s'est ensuite produit un écoulement séreux, puis purulent qui a duré un mois. La cicatrice, depuis, est restée bien fermée, indolore, bien souple.

Le 8 août (six semaines après l'opération), nous faisons une nouvelle stéréoradiographie qui montre que la réduction de la disjonction de la symphyse s'est bien maintenue : l'écart des pubis est à peu près normal, le décalage vertical insignifiant. Il s'est constitué un cal formant un pont osseux à la partie supérieure des deux pubis. La fracture du pubis gauche s'est maintenue bien réduite; à droite, il persiste un léger glissement vers le bas.

Les fractures semblent bien consolidées; le blessé peut s'asseoir facilement et seul dans son lit, sans éprouver de douleurs. Nous l'autorisons à se lever, il peut se tenir debout sur ses deux jambes dont l'atrophie musculaire est peu accusée, car nous avons fait masser le blessé tous les jours.

Le 1er octobre, l'état est le suivant : les fractures du bassin sont bien consolidées, la disjonction de la symphyse pubienne est bien corrigée sans mobilité anormale. Un toucher rectal ne fait découvrir ni déformation, ni cal volumineux dans la concavité antérieure du bassin. Aucun trouble urinaire, mictions normales, urines claires. *On passe facilement dans l'urètre un béniqué n° 54* qu'une stéréoradiographie montre en place.

Les mouvements de la hanche droite sont normaux. A gauche, l'extension se fait bien, la flexion ne dépasse pas l'horizontale; légère atrophie musculaire de la cuisse gauche et œdème du mollet; le blessé marche aisément mais fatigue vite.

Le 11 novembre, marche normale sans boiterie, sans canne; le blessé fatigue peu, monte et descend les escaliers avec aisance. Il a repris depuis quelques jours son travail normal.

Notre blessé, ajoute le Dr Grimault, a présenté des lésions particulièrement graves du bassin puisque, outre la disjonction de la symphyse pubienne, il avait une fracture des quatre branches pubiennes, avec déplacement à droite, sans déplacement notable à gauche. Il est étonnant qu'avec des dégâts aussi prononcés il ne se soit produit aucune lésion de l'urètre et de la vessie.

Nous avons encore eu récemment l'occasion d'observer un cas analogue : après un traumatisme très violent, un jeune homme de quinze ans a présenté une fracture sous-trochantérienne du fémur à gauche, une fracture des quatre branches pubiennes avec une disjonction de la symphyse sans présenter aucun trouble urinaire. L'écart entre les deux fragments symphysaires étant peu prononcé, nous n'avons pas fait d'intervention sanglante, le blessé a néanmoins très bien guéri.

M. Grimault ajoute : Si notre blessé n'a pas présenté de déchirure de l'urètre et de la vessie, malgré la disjonction de la symphyse pubienne, cela provient sans doute de ce fait que les ligaments pubo-vésicaux sont restés fixés au pubis gauche, refoulé en arrière avec l'urètre. Le pubis droit, complètement désinséré de ses attaches ligamentaires, a été rejeté en avant et en dehors, il ne lui a pas été possible de produire des lésions des organes sous-jacents.

Si, d'autre part, il ne s'est pas produit d'éclatement vésical, bien que l'accident se fût produit sur un blessé à vessie pleine, la cause en est probablement dans ce fait que la compression du bassin a été faite très lentement. Les éclatements de la vessie sont rares. Il faut, pour les produire, une compression brusque et soudaine comme celles qui produisent les éclatements des autres viscères creux abdominaux.

M. Grimault avait fait suivre son observation de la statistique des 24 fractures du bassin qu'il a observées depuis qu'il est attaché aux Forges d'Algrange. La question s'éloignant un peu de celle des disjonctions symphysaires, je préfère ne pas vous en entretenir aujourd'hui.

Et je conclus en vous proposant de féliciter M. Grimault de nous avoir confié une observation qui ajoute à beaucoup d'autres qu'il nous apporte depuis longtemps une preuve de plus de son habileté chirurgicale. Je souhaite surtout que ce rapport soit le dernier qu'ait à nous soumettre le chirurgien d'Algrange, si vos suffrages prochains doivent lui permettre à l'avenir, comme je l'espère, de venir nous exposer lui-même les résultats du bon combat qu'il mène depuis dix ans en Lorraine libérée pour le renom de la chirurgie française.

Occlusion intestinale post-opératoire traitée par iléocolostomie et injections intraveineuses de sérum salin hypertonique,

par M. **M. Duncombe**, interne des hôpitaux.

Rapport de M. R. Proust.

M. le Dr Duncombe, interne des hôpitaux, vous a présenté une intéressante observation d'occlusion intestinale post-opératoire traitée par iléocolostomie et injections intraveineuses de sérum salin hypertonique.

Ce qui fait l'intérêt de l'observation c'est l'action remarquable des

injections intraveineuses de sérum salin hypertonique suivant la méthode de Gosset, et j'ai pu d'autant mieux apprécier les conditions de la résurrection miraculeuse de la malade que c'est un cas dont les divers incidents se sont déroulés dans mon service.

Voici tout d'abord cette observation :

Il s'agit d'une malade de vingt-deux ans, opérée le 28 septembre pour un volumineux pyosalpinx double. L'opération très laborieuse, laissant un petit bassin impossible à péritoniser, est terminée par un Mikulicz.

Pendant deux jours, état alarmant. Température 40°, puis la température tombe à 38° et l'état général se relève. A partir du cinquième jour apparaissent des vomissements survenant plusieurs fois par jour. Sous l'influence de la diète absolue, du goutte à goutte rectal, les vomissements s'espacent, mais persistent. On pratique alors pendant quelques jours des lavages d'estomac quotidiens, malgré quoi les vomissements persistent, un à deux par jour.

L'état de la malade s'aggrave dans la journée du dimanche 3 octobre, et nous avons l'occasion, étant de garde, de voir la malade dans l'après-midi. Elle avait eu depuis midi deux à trois vomissements verdâtres. Quelques gaz cependant ont été émis par l'anus. Facies altéré, langue sèche, pouls à 130. La malade se plaint de coliques survenant par accès.

A l'examen de l'abdomen, pas de distension colique, mais dans la région péri-ombilicale on constate nettement des ondulations péristaltiques. La malade est vue vers 6 heures par le Dr Bloch, chirurgien de garde, qui hésite à intervenir d'emblée, devant l'état précaire de la malade.

Il conseille l'ablation du sac du Mikulicz, des compresses chaudes, des injections d'atropine.

Sédation des vomissements et des coliques pendant la fin de la soirée. La malade revue vers 10 heures se trouve mieux. Nous sommes rappelé vers 1 heure du matin. La malade vient d'avoir coup sur coup deux vomissements verts. Elle est anxieuse, se plaint beaucoup du ventre. Pouls à 150.

Nous intervenons à ce moment avec l'autorisation du chirurgien de garde.

Intervention : Après nettoyage et tamponnement de la cavité du Mikulicz qui est recouverte par un champ, sous anesthésie locale, nous désunissons la moitié supérieure de l'incision abdominale que nous prolongeons au-dessus de l'ombilic.

A ce moment apparaissent des anses grêles dilatées du volume d'un avant-bras. La dernière anse grêle dilatée située à 1m50 environ de l'angle duodéno-jéjunal plonge dans un magma d'adhérences situées autour du trajet du Mikulicz. Nous hésitons à libérer ces adhérences et cherchons une anse grêle, flasque, pour pratiquer une dérivation.

Dans le fond nous parvenons à attirer une anse flasque, mais elle vient mal et nous hésitons à pratiquer une anastomose avec ce segment qui se souderait mal. Nous nous portons alors vers le cæcum qui ne vient pas, mais le côlon ascendant se laisse attirer et nous pratiquons une anastomose latéro-latérale au bouton de Jaboulay, entre la dernière anse dilatée et le côlon ascendant.

Au cours des manœuvres d'exploration, la moitié inférieure de la plaie s'est désunie. Nous isolons la partie inférieure de la cavité de notre suture par une mèche imbibée d'huile de vaseline.

Fermeture en un plan aux bronzes.

Après l'intervention, malade très choquée. Pouls incomptable. Sérum. Huile camphrée, caféine.

Revue à 9 heures du matin.

S'est un peu réchauffée, mais état franchement mauvais. Facies anxieux, pronostic en apparence fatal.

1° On fait à 9 h. 30 une injection intraveineuse de 10 cent. cubes de sérum salin hypertonique, 1,10 p. 100.

On a nettement l'impression une heure après que l'état s'est étonnamment amélioré, teint plus animé, la malade dit se trouver mieux. Le visage est un peu moins anxieux.

2° M. Proust prescrit une nouvelle injection qui est pratiquée vers midi.

La malade revue à 5 heures se sent bien. Quelques coliques, pas de vomissement. Température à 39°5.

3° Nouvelle injection à 6 heures.

4° Une dernière injection à 11 heures, soit en tout 4 grammes de chlorure de sodium.

Le lendemain, température : 38° ; le pouls est bon, l'état général s'est nettement amélioré. Cependant quelques coliques.

On fait également dans la journée à trois heures d'intervalle 4 injections de 10 cent. cubes.

Le lendemain, l'état général est bon, mais quelques coliques, nausées, un vomissement dans la nuit, la malade a cependant encore quelques gaz.

L'état nauséeux, avec coliques passagères, persiste jusqu'au quatrième jour où, après l'administration de deux lavements, la malade évacue des bouchons de matières dures accumulées dans son gros intestin. On a l'impression que l'occlusion ne cesse complètement qu'à ce moment.

A partir de ce moment s'installe de la diarrhée, 5 ou 6 selles liquides par jour.

L'alimentation est vite reprise vers le huitième jour. Nous notons de l'œdème des membres inférieurs avec bouffissure du visage. Pas d'albumine ; à cause de la dénutrition causée par la diarrhée, nous prescrivons le régime déchloruré. L'alimentation carnée est continuée. En quatre ou cinq jours, l'œdème a complètement disparu. Le bouton est expulsé vers le dixième jour.

Mèche enlevée au douzième jour. Le trajet suppure abondamment, la diarrhée persiste environ une vingtaine de jours.

Actuellement la malade est en pleine convalescence.

Nous noterons dans cette observation la gravité de l'état général au moment de l'intervention ; l'état alarmant présenté par la malade quelques heures après ; l'amélioration notable dès après la première injection de sérum hypertonique qui s'est traduite par une sensation de bien-être chez la malade, une amélioration de son facies et une diminution de fréquence du pouls, contrastant avec l'anxiété et l'agitation qui étaient si alarmants quelques heures après l'intervention.

Il faut aussi souligner l'œdème avec bouffissure du visage survenu dans les jours suivants, lié probablement à de la rétention chlorurée et qui a disparu sans régime déchloruré.

On peut donc conclure qu'une fois de plus l'injection intraveineuse de sérum salin hypertonique, dont nous devons la méthode à Gosset, a rempli son rôle sauveur et a permis d'arracher à la mort une malade trop profondément intoxiquée pour bénéficier de l'acte opératoire qui avait levé l'obstacle. Voici plusieurs fois que je vois une telle action se dérouler sous mes yeux, et les cas commencent à être nombreux de ces malades qui doivent la vie à cette heureuse action du sérum hypertonique, démontrée du reste par des recherches physiologiques si intéressantes.

Je suis particulièrement heureux de pouvoir ainsi rendre hommage aux travaux de Gosset, dont l'action bienfaisante étend chaque jour ses effets.

M. **Sauvé** s'associe pleinement aux conclusions du rapport de M. Proust; mais au sujet de la bouffissure du visage et de l'œdème observés il fait remarquer que non seulement l'urémie ne contre-indique pas le sérum hypertonique intraveineux, mais que ce sérum, d'après des travaux récents, est un remède héroïque contre certaines formes d'urémies. Dans deux cas d'urémie post-opératoire, M. Sauvé a obtenu une véritable résurrection; et dans le dernier, tout récent, il s'agissait d'une vieille femme de quatre-vingt-quatre ans, opérée d'étranglement, avec un taux d'urée qui atteignit progressivement 1 gr. 70, puis 2 gr. 20.

Les injections de sérum hypertonique sortirent la malade du coma et diminuèrent l'azotémie.

M. **Récamier** : A l'occasion de l'observation présentée par M. Proust, je peux citer à la Société le fait suivant :

Hier même, dans le service de mon fils à Saint-Michel, une femme âgée, opérée quatre jours avant pour une tumeur de l'ovaire très volumineuse et adhérente, a présenté brusquement des phénomènes graves d'obstruction avec vomissements répétés, ballonnement du ventre et pouls rapide. Elle semblait vraiment très gravement atteinte.

Après deux injections intraveineuses de 10 cent. cubes de sérum hypertonique à 20/100, cette malade a rendu des gaz et une amélioration évidente s'est produite. Ce matin, elle avait un pouls normal, le ventre était déballonné complètement.

Je ne me rends pas compte comment agit l'injection intraveineuse hypertonique. Je cite simplement ce fait où son action me semble indiscutable.

M. **Proust** : Je remercie les orateurs qui ont bien voulu prendre part à la discussion de mon rapport. Tout le monde me semble d'accord sur l'excellence de la méthode de Gosset. Et comme l'a justement montré Sauvé, même s'il y a lésion rénale, il faut, dans ces cas, parer au déficit de chlorures.

PRÉSENTATIONS DE MALADES

Thymectomie,

par M. **Victor Veau**.

Les cas de chirurgie thymique sont aujourd'hui assez rares pour que je me permette de retenir votre attention pendant quelques instants.

Quand la thymectomie est née, vers 1910, elle nous donnait les plus belles espérances; mais presque aussitôt il a été prouvé que les rayons X faisaient fondre le thymus comme le sucre dans l'eau.

Au Congrès international de Londres, en 1923, dans un rapport qui m'a été demandé sur cette question, je concluais que la chirurgie ne reprendrait ses droits que s'il était démontré que la radiothérapie pouvait être dangereuse ou inefficace.

Voilà un cas où les rayons X ont échoué.

Cet enfant a été présenté à la Société de Pédiatrie le 18 novembre 1925 par mon ami Weill-Hallé, parce que 18 séances de radiothérapie n'ont amené aucun résultat.

Je l'ai opéré le 25 novembre 1925. J'ai enlevé 3 grammes de thymus qui était plus adhérent que d'ordinaire, j'ai dû réséquer un segment du manubrium. Le stridor a été amélioré lentement, comme d'habitude. Actuellement, l'enfant a deux ans et demi et il est en très bonne santé.

Fracture compliquée trifragmentaire de l'humérus. Ostéosynthèse par deux agrafes de Dujarier. Consolidation en quatre semaines,

par M. **Rouhier.**

J'ai l'honneur de présenter à la Société de Chirurgie un blessé que j'ai opéré comme chirurgien de garde le 7 mai 1927, à minuit, dans le service de M. Schwartz à l'hôpital Necker. Renversé par un taxi, il présentait un grand fracas de l'humérus à l'union du tiers supérieur et du tiers moyen. Les fragments faisaient issue à l'extérieur par une vaste plaie irrégulière à la base de l'aisselle, plaie large comme le fond de la main et par laquelle sortaient aussi les muscles rompus. De grosses branches vasculaires saignaient abondamment. Enfin, le gros segment intermédiaire de la diaphyse humérale était complètement détaché de ses attaches aux parties molles. L'état du membre semblait tellement compromis que j'hésitai à pratiquer une amputation immédiate. J'y renonçai parce que la main était chaude et que les troncs nerveux rejetés en arrière ne paraissaient pas lésés, mais j'avais la pensée que, malgré mes efforts, l'amputation devrait être pratiquée le lendemain ou les jours suivants.

Le matériel d'ostéosynthèse que j'avais à ma disposition cette nuit-là était très restreint : il se réduisait à un perforateur à main et à deux agrafes de Dujarier. Elles me permirent néanmoins de solidariser d'abord le fragment intermédiaire avec le fragment inférieur, puis l'ensemble avec le fragment supérieur et d'obtenir une assez bonne rigidité.

Après large ébarbement des muscles contus et des téguments mortifiés, la plaie fut fermée sans drainage et le membre fut simplement maintenu au corps, l'avant-bras fléchi, la main sur la poitrine dans le bandage compressif ouaté en usage dans le service de mon maître M. Dujarier.

Exactement quatre semaines après, ce blessé vint me voir à Boucicaut consolidé. Il y avait au niveau de l'aisselle une petite ulcération superfi-

cielle de la peau qui fut un peu plus longue à guérir. La radiographie montre un résultat anatomique qui n'est pas parfait quant à la rectitude à cause du matériel de synthèse un peu insuffisant que j'ai eu à ma disposition, mais le résultat fonctionnel est excellent.

Ce grand jeune homme de vingt-cinq ans a repris son métier pénible de fort de la halle et l'exerce sans difficulté.

Je ne crois pas qu'un autre procédé que l'ostéosynthèse eût pu permettre de conserver ce bras dans l'état où il était. En tous cas cet exemple montre une fois de plus qu'il ne faut se résoudre que bien exceptionnellement à sacrifier d'emblée les membres qui paraissent les plus compromis.

ÉLECTIONS

I. Élection du bureau pour 1929.

Président.

Nombre de votants : 63.

M.	Cunéo	61 voix. Élu.
	Bulletins blancs	2

Vice-Président.

Nombre de votants : 59.

MM.	Gosset	55 voix. Élu.
	Duval	1
	Lecène	1
	Lenormant	1
	Bulletin blanc	1

Secrétaire général (pour cinq ans).

Nombre de votants : 63.

M.	Lecène	60 voix. Élu.
	Bulletins blancs	3

Secrétaires annuels.

Nombre de votants : 61.

MM.	Cadenat	61 voix. Élu.
	Basset	57 — —
	Picot	2
	Toupet	1

M. Toupet est élu trésorier et M. Mocquot archiviste, par acclamation.

II. Élection de 4 membres correspondants nationaux.

Nombre de votants : 63, majorité absolue : 32.

MM.	Botreau-Roussel	57 voix.	Élu.
	Grimault	43 —	Élu.
	Autefage	42 —	Élu.
	Charrier	33 —	Élu.
	Guillemin	26 —	
	Villechaise	23 —	
	Lefèvre	9 —	
	Matry	8 —	
	Leclerc	4 —	
	Murard	3 —	
	Perdoux	3 —	
	Civel	1 —	
	Cochez	1 —	
	Simon	1 —	

En conséquence, MM. Botreau-Roussel, Grimault, Autefage et Charrier sont élus membres correspondants nationaux de la Société de Chirurgie.

III. Élection d'un membre associé étranger.

Nombre de votants : 63.

M. Navarro (de Montevideo) est élu à l'unanimité membre associé étranger de la Société de Chirurgie.

IV. Élection de 6 membres correspondants étrangers.

Nombre de votants : 47, majorité absolue : 24.

MM.	Danis	47 voix.	Élu.
	Lesniowski	46 —	Élu.
	Jurasz	44 —	Élu.
	Castano	42 —	Élu.
	Zéno	35 —	Élu.
	Balacesco	29 —	Élu.
	Tanacesco	14 —	
	Bainbridge	7 —	
	Bengolea	6 —	
	Lauwers	6 —	
	Dagneau	4 —	
	Brando-Filho	2 —	

En conséquence, MM. Danis (de Bruxelles), Lesniowski (de Varsovie),

Jurasz (de Poznan), Castano (de Buenos Aires), Artémio Zéno (de Rosario) et Balacesco (de Bucarest) sont élus membres correspondants étrangers de la Société de Chirurgie.

A l'issue de la prochaine séance la Société se réunira en comité secret.

La prochaine séance aura lieu le **mercredi 9 janvier 1929.**

Le Secrétaire annuel, M. A. Bréchot.

Imprimerie de la Cour d'Appel, 1, rue Cassette, Paris.



TABLE ALPHABÉTIQUE DES MATIÈRES

POUR L'ANNÉE 1928

A

Abcès mésocœliaques, deux cas, par M. Mirizzi 1179
Rapport : M. Mocquot. 1179
Absence congénitale du col du fémur, par M. Sorrel 1279
Accumulation de graisse dans le tissu cellulaire sous-cutané abdominal. Lipectomie, par M. Wiart 655
Discussion : MM. Tuffier, Mathieu, Moure, Delbet et Mauclaire 659
Actinomycose, traitement par le radium, par MM. Cornioley et Fisher 335
Rapport : M. Proust. 335
Discussion : MM. Dehelly et Thiéry 338
Allocution du Président à l'occasion du décès du professeur Félix Lagrange. . 602
— du Président à l'occasion du décès du médecin général inspecteur Jacob. . . 789
— du Président au sujet du décès de M. Zawadzki 897
— du Président. Décès des professeurs Dubar (de Lille), Gervais de Rouville (de Montpellier) et de M. Pierre Masson 1090
Amputation abdomino-périnéale du rectum avec hystérectomie pour cancer postérieur du vagin, par M. J.-L. Faure 1208
Discussion : M. Cunéo 1210
— du rectum par voie sacrée de Kraske avec conservation du sphincter, par M. Chaton 1382
Anesthésie générale. L'exploration de la fonction chromagogue du foie au cours de l'— et des interventions, par MM. Fiessinger et Walter. 346
Discussion : MM. Bazy et Chevassu 355
— — par le sérum éthéré intraveineux, par MM. Dambrin et Thomas. 539
— **locale** et position assise en chirurgie nerveuse (crâne et moelle), par M. de Martel 128
Discussion : M. Proust 131
— — L'association novocaïne-adrénaline, par M. Schwartz. 689
Discussion : M. Basset 691
— — et rachianesthésie combinées dans les interventions de longue durée, en particulier pour les opérations gastro-intestinales. par M. Hortolomei 1122
Rapport : M. P. Duval. 1122
— **rachidienne**, modifications cytologiques du liquide céphalo-rachidien, par M. Leclerc 996
Rapport : M. Bazy 996
Discussion : M. Basset 1000
— **régionale** par voie veineuse, par M. Cahen 186
Rapport : M. Cunéo 186
Anévrisme de l'artère splénique. Ablation. Guérison. Le traitement chirurgical de l'—, par M. Goullioud. 402
— **artério-veineux**, par M. Descomps. 104
— — A propos des —, par M. Caraven 116
— — A propos des —. Résumé de la discussion, par M. Moure 391
Discussion : MM. Cunéo et Moure. 397
— **carotidien** de la fourche, par M. Petit-Dutaillis 126
— — de la fourche. Résection de la poche combinée à l'anastomose bout à bout de la carotide externe à la carotide interne. Guérison sans troubles cérébraux, par M. Petit-Dutaillis 734
Rapport : M. Lecène. 734
Discussion : MM. Moure, Mocquot et Lenormant 740

Anévrisme diffus de l'artère poplitée par exostose ostéogénique du fémur. Suture latérale de l'artère. Guérison, par M. Boppe. . . . 1097
Rapport : M. Moure. . . . 1097
Ankylose du genou, arthroplastie, par M. Mocquot. . . . 218
Annexites bacillaires. Tuberculisation d'un fibrome du rectum. Hystérectomie. Résection du rectum, par M. Picard. . . . 1066
Rapport : M. Grégoire. . . . 1066
Anse grêle. Volumineuse dilatation de la branche afférente de l'— longtemps après une gastro-entérostomie et consécutive à des adhérences, par M. Gaudier. 308
Anthrax du sein, par M. Proust. . . . 968
Anus cæcal et injection de sérum salé hypertonique dans le traitement d'une occlusion intestinale aiguë, par M. Courty . . . 1450
— **coliques** chirurgicaux. Avantages de la fermeture intrapéritonéale d'après une statistique de 38 cas, par M. P. Duval. . . . 1336
Discussion : MM. Basset et Lenormant . . . 1342
— **contre nature**. Fermeture des —, par M. Cadenat . . . 1347
Apicolyse. Contribution à l'étude de l'—. par M. Lauwers . . . 1261
Rapport : M. Proust. . . . 1261
Apophyses transverses. Voy. *Fractures*.
Apoplexie traumatique tardive, par M. Fey . . . 605
Rapport : M. Auvray. . . . 605
Discussion : MM. Lenormant et Mauclaire . . . 613
— — Syndrome tardif de compression dans une fracture du crâne, par M. Chaton. 862
Appareil à suspension prenant point d'appui sur l'ischion du côté sain. Résultats dans 5 fractures du fémur, par M. Clavelin . . . 680
Rapport : M. Dujarier . . . 680
Discussion : MM. Cunéo, Picot, Proust, Dujarier et Rouvillois . . . 687
Appendicite gangréneuse coexistant avec une perforation cæcale, par M. Chauvenet. 475
Rapport : M. Moure. . . . 475
— compliquée de deux abcès et d'occlusion intestinale. Guérison, par M. Baranger. . . . 872
— Péritonite à foyers successifs. Incisions multiples. Mort par broncho-pneumonie, par M. Baranger . . . 872
Rapport : M. Labey . . . 872
Discussion : MM. Alglave et Labey . . . 874
— A propos de l'enfouissement du moignon d'amputation dans l'— aiguë perforée, par M. Kummer . . . 1064
— gangréneuse avec perforation au niveau d'un calcul géant. Symptomatologie fruste, par M. Cadenat . . . 1086
Arrachement du radial sorti par l'aisselle. Reposition et suture du nerf. Guérison, par M. Bloch. . . . 1085
Rapport : M. Auvray . . . 1085
Artériectomie dans les artérites oblitérantes juvéniles, par M. Leriche . . . 201
— Rétraction isolée des fléchisseurs et des pronateurs après fracture sus-condylienne de l'humérus et rupture sèche de l'humérale. Guérison, par M. Leriche. 212
Artériotomie. Contusion violente de la cuisse gauche. Fracture ouverte du fémur. Contusion de l'artère fémorale. Oblitération immédiate. Guérison, par M. Matry. . . . 587
Rapport : M. Mocquot . . . 587
Discussion : M. Moure . . . 590
Artérites oblitérantes, sympathectomie, par M. Hartmann. . . . 272
— — **juvéniles**. Résultats de leur traitement par l'artériectomie et la surrénalectomie, par MM. Leriche et Stricker. . . . 201
— — Traitement par l'ablation de la surrénale, par M. Carajanopoulos. . . . 581
Rapport : M. Cadenat . . . 581
Arthrite aiguë de la symphyse pubienne, par M. Jean . . . 198
— **chronique**. Arthrodèse extra-articulaire de la hanche pour — déformante douloureuse, par M. Lance . . . 1023
— **déformante** de la hanche. Opération de Whitman. Guérison, par M. Dujarier. 1392
Discussion : MM. Ducroquet, Mathieu, Dujarier et Ombrédanne. . . . 1393
Arthrodèse intra et extra-articulaire chez un ancien coxalgique, par M. Clavelin . . . 666, 770
Rapport : M. Mathieu. . . . 770

Arthrodèse extra-articulaire dans un cas de coxalgie avec pseudarthrose intracotyloïdienne solide. Ankylose osseuse, par M. YOVTCHITCH. 984
Rapport : M. MATHIEU. 984
— extra-articulaire de la hanche pour arthrite chronique déformante douloureuse, par M. LANCE 1023
Arthroplastie pour ankylose du genou, par M. MOCQUOT 218
Discussion : M. LENORMANT 221
Arthrotomie large par section du ligament rotulien dans un cas de plaie pénétrante du genou par éclat d'obus. Résultat après onze ans et demi, par M. BASSET 163
Discussion : MM. MOUCHET et CHEVRIER 164
— pour entorse du genou avec arrachement, par M. DUJARIER 411
— **exploratrice** du genou, par M. ALGLAVE 366
Discussion : M. DUJARIER, 370; MM. PIERRE DESCOMPS, GERNEZ. 371
Ascaridiose, deux observations, par M. CHATON 17
Ascite gélatineuse consécutive à la rupture d'un kyste de l'ovaire, par M. SOUPAULT 830
— —, par M. HERTZ. 830
Rapport : M. LECÈNE 830
Discussion : M. ARROU. 833
Asthme bronchique, résultats éloignés du traitement chirurgical, par MM. LERICHE et FONTAINE. 660
Astragale. Voy. *Luxation, Ostéochondrite*.
Autoplastie avec lambeau à pédicule tubulé, par M. MAUCLAIRE. 598
— de la paume de la main et de la face palmaire des doigts par la greffe italienne, par M. MOURE. 1084
—, Voy. *Dermatite végétante*.

B

Base du crâne, exploration radiographique, par M. WORMS. 436
— — Fracture de la —. Rupture du sinus caverneux, par M. WORMS 640
Biceps. Un cas de « long — détendu », par M. CARAVEN 547
Blocage du genou irréductible par luxation du ménisque interne, par MM. WELTI et ARVISET 1216
Rapport : M. MOUCHET 1216
Bouche, Voy. *Cancers*.
Bourse séreuse, Voy. *Hygroma hémorragique*.
Bucco-pharyngés, Voy. *Cancers*.

C

Cæcum. Tumeur lymphoïde maligne du —, par M. BRAINE. 1208
Rapport : M. ROUX-BERGER 1208
—, Voy. *Colectomie, Lipome*.
Calcanéum, Voy. *Fractures*.
Calcul biliaire. Occlusion intestinale par —, par MM. LAMARE et LARGET 1313
Rapport : M. ROBINEAU. 1313
Discussion : MM. GOSSET, ALGLAVE, MONOD et ROBINEAU. 1316
— — Obstruction intestinale par —, par M. AUVRAY 1414
— **du cholédoque**. Absence de la vésicule biliaire avec —, par M. ALGLAVE. . . 926
— **incarcéré**, mais mobile dans la voie biliaire principale, lithiase du cholédoque sans ictère, par M. CHATON 310
— **vésical** chez un enfant de dix-huit mois, par M. LECLERC 283
Rapport : M. MATHIEU 283
Discussion : MM. LEGUEU et FONTOYNONT. 285
Cancers bucco-pharyngés. Ligatures carotidiennes dans les —, par M. CHASTENET DE GÉRY 1472
— **de l'estomac**, métastase ovarienne, par M. MOURE. 88
Discussion : MM. SORREL et MOURE 92

Cancers de l'estomac. Gastropylorectomie et rétablissement de la continuité par un Péan. Résultat excellent, clinique et radiologique, par M. SCHWARTZ . . . 1162
— **de la langue**, par M. MOURE 218, 250
Discussion : MM. SCHWARTZ et CUNÉO 256
— — Amputation subtotale et curage ganglionnaire bilatéral. Guérison après six ans, par M. MOURE. 568
— **du plancher** de la bouche ayant envahi le maxillaire traité chirurgicalement par l'opération de Morestin (résection partielle du maxillaire inférieur), par M. BERNARD 1101
Rapport : M. MONOD 1101
— **du sein**. Influence des lymphangites de la main et du membre supérieur sur la précipitation des récidives. Une observation de récidive large en surface après pleuro-pneumonie grippale homolatérale, par M. BRISSET 19
— — rendu inopérable par la radiothérapie. Guérison se maintenant depuis trois ans, par M. ROBERT MONOD. 92
Rapport : M. PROUST 92
— —, par M. HARTMANN 228
Discussion : MM. BASSET et HARTMANN 229
— — Ablation au moyen du couteau diathermique, par MM. PROUST et VIGNAL. 1211
— — L'importance du groupe ganglionnaire de Sorgius dans la propagation du — et sa cure opératoire, par M. FIOLLE 1378
— **de l'utérus** et fibrome. Radiodiagnostic après injection de lipiodol, par M. MICHON 712
— — Deux cas. Hystérectomie élargie. Mikulicz. Guérison, par M. GRIMAULT. . 1366
Rapport : M. PROUST 1366
— **du vagin**. Amputation abdomino-périnéale du rectum avec hystérectomie, par M. J.-L. FAURE. 1208
Discussion : M. CUNÉO. 1210
Carotides. A propos des accidents consécutifs aux ligatures des —, par M. AUVRAY 931
—, Voy. *Anévrisme carotidien, Ligatures.*
Carotidien. Suture latérale du bulbe — droit chez un homme de soixante-deux ans après hémostase provisoire pendant vingt minutes. Mort rapide avec hémiplégie gauche totale, par M. LECÈNE. 756
Cavité cotyloïde, Voy. *Fractures.*
Cerveau, Voy. *Méningiome, Tumeurs.*
Cervelet, Voy. *Tumeur du vermis.*
Cheiloplastie, par M. MOURE 665
— par lambeau de cuir chevelu épilé, par M. MOURE 896
Chirurgie nerveuse (crâne et moelle), anesthésie locale et position assise, par M. DE MARTEL 128
Discussion : M. PROUST 131
— **osseuse**. Considérations au sujet de l'emploi de la prothèse externe dans la —, par M. VERBRUGGE 1039
Rapport : M. ALGLAVE 1039
Discussion : MM. THIÉRY, LAMBRET et ALGLAVE 1042
Cholécystectomie, ses accidents et moyen de les éviter, par MM. SCHWARTZ et HUARD 914
— A propos de la —, par M. CADENAT 972
Cholédocotomie. Kyste hydatique intrahépatique ouvert dans les voies biliaires. Drainage par — simple, par M. LECÈNE 676
Chondromatose du genou, par M. MOUCHET 1163
Chylothorax traumatique, par M. GRIMAULT 172
Rapport : M. LENORMANT 172
Clavicule. Reconstitution de la — par une greffe osseuse, par M. MADIER 1208
Rapport : M. MOUCHET. 1208
Cloisonnement du vagin par un diaphragme perforé en son centre d'un orifice punctiforme. Opération. Guérison avec grossesse consécutive, par M. LECÈNE. 7
— — par un diaphragme perforé. Résection du diaphragme par les voies naturelles. Guérison avec grossesse ultérieure, par M. J. HERTZ 724
Rapport : M. LECÈNE 724
— — Malformation révélée au sixième mois d'une grossesse, par M. FÉREY. . . 963
Rapport : M. MATHIEU. 963

Cloisonnement du vagin. A propos des —, par M. Guillemin. 1257
Rapport : M. Lecène 1257
Discussion : M. Moure 1261
— —, Voy. *Hématocolpos*.
Col du fémur, Voy. *Absence congénitale*, *Fractures*.
Colectomie. Invagination par lipome du cæcum, —, par M. Matry. 1375
Rapport : M. Mocquot 1375
Colique appendiculaire, par M. Métivet. 1136
Rapport : M. Veau. 1136
Compte rendu des travaux de la Société nationale de Chirurgie pendant l'année 1927, par M. Gernez, secrétaire annuel 43
Constriction permanente des mâchoires, par M. Veau 268
Contusion de l'abdomen. Perforation intestinale diagnostiquée par la contracture réflexe des muscles abdominaux, par M. Descarpentries 239
Rapport : M. Lecène. 239
— **de la cuisse**. Fracture ouverte du fémur. Contusion de l'artère fémorale. Oblitération immédiate. Artériotomie. Guérison. par M. Matry 587
Rapport : M. Mocquot. 587
Discussion : M. Moure. 590
— **du pancréas**. Evolution. Apparition successive de kyste post-traumatique de la queue de l'organe, d'ictère chronique par sclérose de la tête et de diabète par insuffisance pancréatique totale. Décès en état de cachexie vingt-trois mois après l'accident, par M. Chaton. 544
Cordon spermique, Voy. *Torsion du cordon*.
Cordotomie pour affection douloureuse et incurable des membres inférieurs, par par M. Leclerc 1318
Rapport : M. Robineau. 1318
Corps étrangers du vagin chez une fillette, par M. Leclerc. 15
— — Clou de tapissier avalé et enlevé dix-huit mois après dans le mésentère, par MM. Brocq et Layani 97
Rapport : M. Lenormant. 97
Discussion : MM. Mauclaire et Auvray 99
— — du rectum, par M. Braine. 569
— — Verre à boire extrait au huitième jour par rectotomie postérieure après résection du coccyx et des cornes du sacrum. Guérison, par M. Braine . . . 951
Rapport : M. Cadenat. 951
Discussion : M. Mauclaire 953
— — Epingle de nourrice extraite de l'estomac d'un nourrisson de deux mois, par M. Mouchet 709
— — rare de l'appendice (aiguille de radium), par M. Labey 754
— — de l'intestin, par M. Delbet. 784
— — Perforation du duodénum par — chez un enfant de quinze mois. Intervention. Guérison, par M. Doubrère 1176
Rapport : M. Martin 1176
— — Migration vers le flanc droit des — du duodénum ayant perforé sa paroi, par M. Goullioud. 1286
— — articulaires du cou-de-pied, par M. Auvray. 1280
— — articulaires du genou, par M. Capette. 1452
Cou-de-pied. Corps étrangers articulaires du —, par M. Auvray 1280
Couteau diathermique. Ablation d'une tumeur maligne du sein, par MM. Proust et Vignal. 1211
Coxalgie. Arthrodèse extra-articulaire dans un cas de — avec pseudarthrose intra-cotyloïdienne solide. Ankylose osseuse, par M. Yovtchitch 984
Rapport : M. Mathieu. 984
Crâne. L'exploration radiographique appliquée au diagnostic des lésions de la base, par M. Worms 436
Curettage du corps des vertèbres sacrées par voie médiane postérieure, par M. Ménard 1031
Rapport : M. Lance 1031
Discussion : M. Lecène 1039

D

Dermatite végétante de toute la face postérieure du mollet. Excision. Autoplastie avec un lambeau à pédicule tubulé, par M. Mauclaire 598
Désinsertion temporaire des muscles pelvi-trochantériens dans le traitement des fractures sous-trochantériennes du fémur, par M. Viannay. 906
Diabète et chirurgie (insulinothérapie chirurgicale), par M. Sauvé 1157
Dilatation aiguë de l'estomac. Gastrostomie. Mort, par M. Matry 10
Rapport : M. Mocquot. 10
Discussion : M. Bréchot 13
— — A propos de la — de l'estomac, par M. Auvray. 85
— —, par M. Kummer. 294
— — énorme et spontanée, par M. Petridis 498
— — Gastro-entérostomie postérieure. Guérison, par M. Le Filliatre. 760
Rapport : M. Mocquot 760
Discussion : M. Delbet 764
— — Gastro-entéro-anastomose. Guérison, par MM. Lamare et Larget. 1328
Rapport : M. Dujarier 1328
Discours du président sortant, M. Michon. 39, 84
— du président, M. Ombrédanne 84
Disjonction du maxillaire supérieur droit par coup de pied de cheval chez un enfant de cinq ans, par M. Cadenat 741
Rapport : M. Martin 741
— **de la symphyse pubienne.** Ostéosynthèse avec greffe, par MM. Lamare et Larget. 473
Rapport : M. Dujarier 473
— — compliquée de fracture transversale et irréductible du fémur moyen. Ostéosynthèse du fémur, par M. Maisonnet 577
Rapport : M. Baumgartner 577
Discussion : M. Alglave 579
— — Trois observations, par M. de Fourmestraux. 1047
— — Un cas, par M. Gaudier 1350
— — avec fracture bilatérale du pubis. Ostéosynthèse. Guérison, par M. Grimault. 1480
Rapport : M. Chevassu 1490
Diverticule du duodénum avec ictère à répétition, par M. Bengolea 726
Rapport : M. P. Duval 726
— **de Meckel** dans une hernie ombilicale récidivée, par M. Sicard. 478
Rapport : M. Moure. 478
— — géant, par M. Grimault 1087, 1117
Rapport : M. Capette. 1087, 1117
—, Voy. *Ulcère.*
— **de l'œsophage** cervical. Résection en un temps, par M. Leclerc 1308
Rapport : M. Grégoire 1308
Discussion : M. Métivet 1310
Diverticulite. Occlusion intestinale par —, par M. Petit 1284
Diverticulo-anastomose. Deux cas de rétrécissement de l'intestin grêle en amont d'un volumineux diverticule de Meckel. Guérison, par M. Bloch. 1227
Rapport : M. Cunéo 1227
Discussion : MM. Lecène et Cunéo 1231
Drainage de la pleurésie purulente en thorax fermé. La pleurotomie valvulaire, par M. Grégoire 1388
Duodéno-pylorectomie pour ulcère double du duodénum, par M. Grimault. . . . 941
Rapport : M. Houdard. 941
Duodénum, Voy. *Corps étrangers, Perforation, Sténose, Ulcères.*

E

Elections 413, 599, 808, 969, 1087, 1213, 1244, 1487
Eloge d'Auguste Broca (1859-1924), par M. LENORMANT, secrétaire général. . . . 57
Enfouissement du moignon d'amputation dans l'appendicite aiguë perforée, par M. KUMMER. 1064
Entorse du genou. Arrachement d'un fragment du cartilage du condyle interne du fémur. Arthrotomie, par M. DUJARIER 411
Discussion : M. MOUCHET. 413
Epididymite de cause douteuse (syphilitique secondaire?), par M. HEITZ-BOYER . 33
Epilepsie consécutive à une blessure par balle datant de vingt-cinq ans. Disparition spontanée de tous les symptômes pendant dix ans malgré l'existence d'un projectile intracranien, par M. MAISONNET 795
Rapport : M. LENORMANT. 795
Discussion : MM. PICOT et GRÉGOIRE. 799
Epingle de nourrice extraite de l'estomac d'un nourrisson de deux mois, par M. MOUCHET 709
Epiphysite de la tête du 5e métatarsien, par M. MAUCLAIRE. 492
Epiploon, Voy. *Tumeurs*.
Epithéliomas de la langue, traitement chirurgical, par M. MOURE. 250
Discussion : MM. SCHWARTZ et CUNÉO. 256
— —, par MM. ROUX-BERGER et MONOD 1232
Discussion : MM. SÉBILEAU et CUNÉO. 1239
— —, par M. MOURE. 1400
— **du rectum**. Grosse tumeur papillaire de la jonction recto-sigmoïde coïncidant avec un —, par M. PICOT 783
— **sténosant de l'intestin grêle**. Résection du segment intestinal. Guérison vérifiée au bout de sept ans. Mode d'élimination des sutures, par M. FREDET. 920
Estomac, Voy. *Cancers, Dilatation aiguë, Tumeurs, Ulcères*.
Exostoses craniennes de la face externe, par M. AUVRAY. 853
— — (non syphilitiques), par M. MAUCLAIRE. 930
— **ostéogéniques**. Tumeur de la région lombaire. — probable, par M. BRESSOT. 776
Rapport : M. LANCE 776
— — Anévrisme diffus de l'artère poplitée par — du fémur. Suture latérale de l'artère. Guérison, par M. BOPPE. 1097
Rapport : M. MOURE. 1097

F

Fémur, Voy. *Fractures, Kyste osseux*.
Fermeture des anus contre nature, par M. CADENAT 1347
— **intrapéritonéale** des fistules et anus coliques chirurgicaux d'après une statistique de 38 cas, par M. P. DUVAL. 1336
Discussion : MM. BASSET et LENORMANT. 1342
Fibro-lipome sous-aponévrotique de la cuisse, par M. LABEY 453
Fibrome intrapariétal simulant un utérus gravide, par M. ROBERT MONOD . . . 165
Rapport : M. MOGQUOT. 165
— du ligament large, par M. BRUGEAS 463
Rapport : M. CADENAT 463
—, Voy. *Queue de cheval*.
— **du rectum**. Annexites bacillaires. Tuberculisation d'un —. Hystérectomie. Résection du rectum, par M. PICARD. 1066
Rapport : M. GRÉGOIRE 1066
— **utérins**. Note sur une indication de la myomectomie dans les —, par M. BAZY. 1001
Discussion : M. DUJARIER 1003
Fièvre typhoïde ambulatoire débutant par une perforation intestinale. Péritonite généralisée. Intervention à la treizième heure. Guérison, par M. COUREAUD. . 179
Rapport : M. GRÉGOIRE. 179

Fissuration longitudinale du ménisque interne du genou. Intervention. Guérison, par M. Braine . . . 286
Rapport : M. Dujarier. . . . 286
Fistules coliques chirurgicales, avantages de la fermeture intrapéritonéale, par M. P. Duval . . . 1336
Discussion : MM. Basset et Lenormant . . . 1342
— **œsophagiennes**. Traitement par la sonde à demeure des — consécutives à l'ablation de diverticules, par M. Grégoire . . . 1076
— **urétéro-vaginales**, urétérographie rétrograde, par M. Chevassu . . . 1168
— **vésico-vaginales** traitement par voie transvésicale, par M. Métivet . . . 802
— — Traitement par le procédé de Marion avec cystostomie de nécessité, par M. Le Gac . . . 802
Rapport : M. Deniker . . . 802
— — Valeur comparative des opérations, par M. Bengolea . . . 1027
Rapport : M. Legueu. . . . 1027
Fœtus momifié datant de deux ans et demi pris pour une double tumeur solide de l'ovaire, par M. Chevrier. . . . 223
Foie, un aspect rare mais normal, par M. Fontoynont. . . . 320
— Exploration de sa fonction chromagogue au cours des anesthésies et des interventions chirurgicales, par MM. Fiessinger et Walter. . . . 346
Discussion : MM. Bazy et Chevassu. . . . 355
Fractures des apophyses transverses des vertèbres lombaires. Résultats et radiographie trois ans après, par M. Guillemin . . . 275
Rapport : M. Lance . . . 275
— —, par M. Jeanneney. . . . 496
— — (isolées), dix observations, par M. Grimault . . . 1356
Rapport : M. Wiart. . . . 1356
— **de l'avant-bras** grave avec perte de substance osseuse traitée par greffe. Résultats définitifs, par M. Gaudier. . . . 633
— — droit et luxation en arrière de l'extrémité supérieure du radius. Fracture de Monteggia compliquée de la fracture du radius, par M. Juvara . . . 804
— **de la base du crâne**. Rupture du sinus caverneux. Epistaxis récidivantes tardives, par M. Worms. . . . 640
— **du calcanéum** par écrasement, traitement sanglant, par MM. Simon et Stulz. 1293
Rapport : M. Deniker . . . 1293
— — A propos du traitement sanglant des —, par MM. Lenormant, Wilmoth et Lecœur . . . 1853
— **de la cavité cotyloïde** par enfoncement. par M. Mauclaire. . . . 1412
— **du col du fémur**, forme transcervicale. Vissage. Résultat éloigné, par M. Basset. 28
— — sous-capitale, résultat éloigné d'un enchevillement, par M. Mauclaire. . . 136
— — Modification à la voie d'accès Petersen-P. Mathieu sur l'articulation de la hanche pour la réduction à ciel ouvert et le vissage des —, par M. Gaudier. 196
— — transcervicale récente, quatre cas traités par l'application d'un greffon de péroné modelé, par M. Dujarier. . . . 1115
— — transcervicale traitée par enchevillement, par M. Bernard. . . . 1163
Rapport : M. Dujarier. . . . 1163
— **du cotyle** avec pénétration intrapelvienne de la tête fémorale, par M. Mocquot. 1246
Discussion : MM. Basset, Lance et Brin. . . . 1249
— **du crâne**. A propos de l'apoplexie traumatique tardive. Syndrome tardif de compression dans une —, par M. Chaton,. . . . 862
— — (étage antérieur), hémorragie protubérantielle consécutive, par MM. Fontaine et Girardier. . . . 1253
— **des diaphyses**, l'ostéosynthèse, par M. Juvara. . . . 124
— — Traitement ostéosynthétique. par M. Juvara. . . . 205
— **de l'épitrochlée** avec interposition du fragment entre la trochlée et la cavité sigmoïde; paralysie du nerf cubital; ostéosynthèse, par M. Grimault. . . . 988
Rapport : M. Mouchet . . . 988
— **du fémur** unicondylienne traitée par ostéosynthèse, par M. Cornioley . . . 140
Rapport : M. Alglave. . . . 140
— — datant de 1922, ostéosynthèse, *restitutio ad integrum*, par M. Dujarier . 492
— — Traitement dans un appareil prenant point d'appui sur l'ischion du côté sain. Cas de — transcervicale avec consolidation osseuse, par M. Clavelin. . . . 410
Rapport : M. Dujarier. . . . 410

Fractures du fémur au tiers moyen, transversale et irréductible, compliquant une disjonction de la symphyse pubienne. Ostéosynthèse du fémur, par M. Maisonnet . . . 577
Rapport : M. Baumgartner . . . 577
Discussion : M. Alglave . . . 579
— — Appareil à suspension prenant appui sur l'ischion du côté sain. Résultats dans 5 cas, par M. Clavelin . . . 680
Rapport : M. Dujarier . . . 680
Discussion : MM. Cunéo, Picot, Proust, Dujarier et Rouvillois . . . 687
— — spiroïde trans et sous-trochantérienne. Ostéosynthèse, par M. Grimault . . . 773
Rapport : M. Dujarier . . . 773
— — Désinsertion temporaire des muscles pelvi-trochantériens dans le traitement des — sous-trochantériennes, par M. Viannay . . . 906
— — transversale consolidée, par M. Mocquot . . . 927
— **de l'humérus** supra et intercondylienne. Paralysie radiale. Libération secondaire du nerf. Guérison, par M. Moure . . . 134
Discussion : M. Mouchet . . . 136
— — (sus-condylienne) : rétraction des fléchisseurs et rupture sèche de l'artère humérale, par M. Leriche . . . 212
— — chez les grenadiers, par M. L'Heureux . . . 339
— —, M. Bressot . . . 339
Rapport : M. Mouchet . . . 339
— — (extrémité inférieure). Vissage osseux. Bon résultat, par M. Autefage . . . 1172
Rapport : M. Martin . . . 1172
— — compliquée trifragmentaire. Ostéosynthèse par deux agrafes de Dujarier. Consolidation en quatre semaines, par M. Rouhier . . . 1486
— **de jambe**. Semelle métallique pour la réduction des — par MM. Alglave et Genin . . . 928
— **de Monteggia** compliquée de la fracture du radius, par M. Juvara . . . 804
— — Traitement de la — récente, par MM. Fruchaud et Garnier . . . 866
Rapport : M. Alglave . . . 866
Discussion : MM. Mouchet, Lance et Bréchot . . . 869
— — avec luxation postérieure du radius vicieusement consolidée ; bon résultat fonctionnel, par M. Caraven . . . 879
— **pubienne** bilatérale et disjonction de la symphyse, ostéosynthèse, par M. Grimault . . . 1480
Rapport : M. Chevassu . . . 1480
— **du rachis** et platyspondylie congénitale, par M. Clavelin . . . 723
Rapport : M. Mouchet . . . 723
— **du radius** (diaphyse) avec luxation de l'une des extrémités de l'os, trois cas, par M. Clavelin . . . 645
Rapport : M. Dujarier . . . 645
— — (extrémité inférieure). Rupture sous-cutanée du long fléchisseur du pouce. Intervention sanglante. Guérison, par M. Métivet . . . 826
— **du semi-lunaire** (isolée), par M. Guillemin . . . 168
Rapport : M. Mouchet . . . 168
— **du tibia**. De l'allongement du tendon d'Achille dans le traitement des — difficilement réductibles. Un cas de fracture comminutive avec ostéosynthèse et résultat fonctionnel excellent, par Yves Delagenière . . . 149
Rapport : M. Bazy . . . 149
Discussion : MM. Picot, Alglave, Mouchet, Küss et Bazy . . . 153
— — spiroïdes non compliquées, 50 cas d'ostéosynthèse par M. Patel . . . 256
Discussion : M. Wiart . . . 261
— —. Traitement ostéosynthétique des — obliques, par M. Juvara . . . 881

G

Gaines synoviales, Voy. *Phlegmons*.
Gangrène des extrémités. Effets et résultats de la surrénalectomie, par M. Hertz. 954
Rapport : M. Cadenat . . . 954
— — par M. Leriche . . . 1201

Gangrène pulmonaire, deux cas opérés et guéris, par M. Baumgartner. 1270
Discussion : MM. Grégoire, Roux-Berger, Sébileau et Baumgartner. . 1276
Gastrectomie. Ulcère peptique après gastro-entérostomie pour ulcère perforé. — étendue. Guérison, par M. Picot 428
Gastro-entéro anastomose. Dilatation aiguë de l'estomac. —. Guérison, par MM. Lamare et Larget. 1328
Rapport : M. Dujarier. 1328
Gastro-entérostomie. Volumineuse dilatation de la branche efférente de l'anse grêle longtemps après une — et consécutive à ses adhérences, par M. Gaudier. 308
— postérieure dans la dilatation aiguë de l'estomac, par M. Le Filliatre . . . 760
Rapport : M. Mocquot. 760
Discussion : M. Delbet 764
— Péritonite fibreuse simulant le syndrome duodénal. —. Disparition de tous les signes, par M. Solcard 1147
Rapport : M. Sauvé 1147
Gastropylorectomie. Cancer de l'estomac. — et rétablissement de la continuité par un Péan. Résultat excellent, clinique et radiologique, par M. Schwartz . 1162
Gastrotomie pour dilatation aiguë de l'estomac, par M. Matry 10
Rapport : M. Mocquot 10
Discussion : M. Bréchot. 13
—, M. Auvray. 85
— pour tumeur bénigne de l'estomac, par M. Lardennois 563
Gelures. Résultats éloignés de la sympathectomie périartérielle dans le traitement des troubles consécutifs aux —, par M. Voncken. 1182
Rapport : M. Roux-Berger. 1182
Genou. Deux cas de fissuration longitudinale du ménisque interne. Intervention. Guérison, par M. Braine. 286
Rapport : M. Dujarier 286
— Tumeur à myéloplaxes de la synoviale, par M. Abadie. 341
— Avantages de la voie transrotulienne transversale pour l'exploration du —, l'ablation des lésions méniscales et des séquelles traumatiques, par M. Alglave. 366
Discussion : M. Dujarier 370
— Arthrotomie exploratrice, par M. Descomps. 371
— Entorse avec arrachement, par Dujarier 411
Discussion : M. Mouchet 413
— Difficulté du diagnostic de certaines lésions, par M. Mauclaire. 416
— Traumatisme du —. Désinsertion du ménisque interne. Arrachement d'un fragment de cartilage du condyle interne du fémur, par M. Bazy 459
— Opérations conservatrices dans les lésions méniscales, par M. Rocher. . . . 466
Rapport : M. Mouchet. 466
—, Voy. *Ankylose, Arthroplastie, Arthrotomie, Blocage, Chondromatose, Corps étrangers, Plaie, Rupture du ligament croisé, Tumeur blanche.*
Glissement de la colonne vertébrale en avant consécutivement à la laminectomie cervicale, par M. Leriche. 671
Goitre exophtalmique, six cas traités avec succès par la thyroïdectomie subtotale, par M. Welti. 1127
Rapport : M. P. Duval 1127
Grand pectoral, Voy. *Kyste hydatique.*
Greffe d'Albee pour mal de Pott lombaire, quatre résultats, par M. Richard. . 1117
Rapport : M. Ombrédanne. 1117
— **italienne**. Autoplastie de la paume de la main et de la face palmaire des doigts, par M. Moure 1084
— **osseuse**. Reconstitution de la clavicule par une —, par M. Madier 1208
Rapport : M. Mouchet. 1208
— —, Voy. *Fracture de l'avant-bras.*
— **ostéopériostique**. Guérison d'une pseudarthrose du tibia chez un jeune enfant, par M. Mathieu 1278
Grossesse après la myomectomie abdominale, 18 cas, par M Goullioud. . . . 691
—, Voy. *Cloisonnement du vagin.*
— **extra utérine**. Deux cas rares de récidive, par M. Guibé 748
— **interstitielle** rompue, par MM. Lapointe et Sacuto 636
Discussion : M. Basset 638

Grossesse tubaire, rupture. Récidive du même côté, par M. Weiss 1310
Rapport : M. Grégoire. 1310
Groupe ganglionnaire de Sorgius, son importance dans la propagation du cancer du sein, par M. Fiolle. 1378

H

Hanche. Modification à la voie d'accès Petersen-P. Mathieu sur l'articulation de la — pour la réduction à ciel ouvert et le vissage des fractures du col, par M. Gaudier. 195
— douloureuse avec os acétabulum supérieur, par M. Mauclaire 1394
—, Voy. *Arthrite, Ostéochondromatose*.
Hématocolpos par néoplasme du col et diaphragme vaginal, par M. Cadenat. . 1346
Hémorragie intracérébrale profonde (capsulo-thalamique) consécutive à un traumatisme cranien fermé et révélée seulement trente-six heures après l'accident, par M. Lecène. 677
— **intra-crânienne** d'origine traumatique. Rupture de l'artère méningée moyenne. Trépanation, ligature de l'artère. Guérison, par M. Charles-Bloch. 380
Rapport : M. Cunéo. 380
— **protubérantielle** mortelle consécutive à une fracture de l'étage antérieur du crâne, par MM. Fontaine et de Girardier. 1253
— **tubaire**, torsion de l'utérus fibromateux, par M. Richard 870
Rapport : M. Labey 870
Discussion : MM. Proust, Schwartz et Labey 871
Hernie diaphragmatique droite. Intervention. Guérison, par MM. Dujarier et Rouillard. 217
— — du côlon transverse. Difficultés du diagnostic, par M. Gaudier 399
— — Contribution à l'étude de la —, par M. Schwartz. 482
— — traumatique, par Lafourcade 559
— — opérée par la voie abdominale, par M. Delbet. 806
— — Résultat éloigné (sept ans) d'une opération pour — récidivée, par M. Leriche. 812
— — traumatique de l'estomac opérée et guérie depuis plus de trois ans, par M. Lecène 933
— **épigastrique** étranglée par M. Zeno 800
Rapport : M. Deniker. 800
— —, par M. Guillemin. 1291
— —, par M. Chauvenet 1291
Rapport : M. Deniker. 1291
— **inguinale**. Torsion des annexes saines de l'utérus dans une — étranglée, par M. Bretéché 159
Rapport : M. Auvray. 159
— **ombilicale**. Diverticule de Meckel dans une — récidivée, par M. Sicard. . . . 478
Rapport : M. Moure. 478
Humérus, Voy. *Fractures*.
Hydronéphroses. Rôle prépondérant des artères anormales dans la pathogénie des —, par M. Fey 383
Rapport : M. Legueu 383
Discussion : MM. Chevassu et Legueu. 389
— Opérations conservatrices, par M. Papin 500
Rapport : M. Marion. 500
— étudiées au moyen de l'uretérographie, par M. Chevassu. 900
— Sur les —, par M. Michon. 965
— Urétérographie rétrograde d'une oblitération unilatérale basse génératrice d' — chez une ancienne hystérectomisée, par M. Chevassu. 1212
Hygroma hémorragique de la bourse séreuse du psoas, par Chastenet de Géry 1466
Discussion : M. Arrou. 1472
Hypotension céphalo-rachidienne aiguë consécutive aux traumatismes fermés du crâne, son traitement par les injections intraveineuses d'eau distillée, par MM. Stulz et Stricker 1184
Rapport : M. Roux-Berger. 1184
Discussion : M. Basset 1189

Hystérectomie subtotale dans un cas de torsion d'un utérus porteur de fibrome sur son axe vertical, par M. Leclerc 94
Rapport : M. Proust 94
— Deux détails techniques, par M. Chaton 631
— Polypes fibreux et fibrome utérin gangrénés. — vaginale. Guérison, par M. Aumont 1189
Rapport : M. Basset 1189
— et amputation abdomino-périnéale du rectum pour cancer postérieur du vagin, par M. J.-L. Faure 1208
Discussion : M. Cunéo 1210
— élargie dans le cancer de l'utérus, par M. Grimault 1366
Rapport : M. Proust. 1366
—. Voy. *Annexites bacillaires*, *Infection puerpérale*.
Hystérographie. Des dangers de l' — par injection intra-utérine, par M. Pierre Duval 603

I

Ictère compliquant la lithiase biliaire, par MM. Bengolea et Suarez. 1430
Rapport : M. Hartmann 1430
Iléocolostomie et injections intraveineuses de sérum salin hypertonique dans une occlusion intestinale post-opératoire, par M. Duncombe 1482
Rapport : M. Proust. 1482
Discussion : MM. Sauvé, Récamier et Proust 1485
Immuno-transfusion dans les infections chirurgicales, par MM. Oudard, Guichard et Le Bourgo 1331
Infections chirurgicales. L'immuno-transfusion dans les —, par MM. Oudard, Guichard et Le Bourgo. 1331
— **puerpérale**. Hystérectomie abdominale subtotale. Thrombophlébite pelvienne. Ligature des deux veines iliaques primitives par voie sous-péritonéale. Guérison, par MM. Ferrari, Houel et Jahier 1360
Rapport : M. Proust 1360
Discussion : MM. Dujarier et Proust. 1365
— **salpingienne** réveillée à la suite d'une injection intra-utérine de lipiodol, par MM. Lecène et Béclère. 1458
Discussion : M. Descomps 1458
Infiltration muco-gélatineuse péritonéale simulant une tumeur du cæcum, par M. Gaudier. 1020
Injection intracardiaque d'adrénaline dans la syncope anesthésique, par M. Banzet 980
— — Deux cas traités avec succès, par M. Khater 980
Rapport : M. Toupet 980
Discussion : MM. Mouchet et Mathieu. 984
— — Syncope cardiaque au cours d'une rachianesthésie traitée avec succès par l' — d'adrénaline. Constatations physiologiques, par MM. Paoli, Salen et Imbert 1325
Rapport : M. Dujarier 1325
Discussion : M. Bazy. 1329
— **intra-utérines** de lipiodol, par M. Sicard. 699
— — pour radiodiagnostic de l'état des trompes, par MM. Proust et Béclère . 700
Discussion : MM. Bazy, Küss, Grégoire, Faure, Alglave, Lenormant et Mocquot. 706
— —, M. Michon 712
— — Exploration radiologique de l'utérus et des trompes après — de lipiodol, par M. Cotte. 1005
— — Accidents consécutifs, par MM. Sicard et Solal 1423
Rapport : M. P. Duval 1423
— —, par M. Proust 1458
— — Réveil consécutif d'une infection salpingienne, par MM. Lecène et Béclère 1458

Injections intraveineuses d'eau distillée dans l'hypotension aiguë du liquide céphalo-rachidien consécutive aux traumatismes fermés du crâne, par M. STULZ et STRICKER 1183
Rapport : M. ROUX-BERGER 1184
Discussion : M. BASSET 1189
— **de sérum salé hypertonique** dans l'occlusion intestinale, par M. MICHEL. . . 1415
Rapport : M. GOSSET 1415
— —, par M. NORA 1420
Rapport : M. CHEVASSU. 1420
— —, par M. COURTY 1450
— — par voie rectale dans l'occlusion intestinale, par M. KÜSS. 1460
— —, par M. DUNCOMBE 1482
Rapport : M. PROUST. 1482
Discussion : MM. SAUVÉ, RÉCAMIER et PROUST. 1485
— **sous-cutanées d'adrénaline**, par M. MOURE 1003
— **utéro-tubaires** de lipiodol, par M. MAUCLAIRE 714
Instruments. Présentation de pinces, par M. CADENAT 34
— Présentation d'un tabouret permettant d'opérer assis, par M. DE MARTEL . . 165
— Pince injectrice de lipiodol de Paul Petit-Dutaillis, par M. RÉCAMIER. 269
— Présentation des « aiguilles de Reverdin », par M. ALBERT REVERDIN. 323
— La « nidrose », par M. ALBERT REVERDIN. 359
— Pince pour sutures tendineuses, par M. CADENAT 360
— Aiguille de Lamblin, par M. DELBET 411
— Présentation d'un fixateur externe pour fractures des diaphyses, par M. JUVARA. 492
— Présentation d'un crochet destiné à faciliter les ligatures profondes, par M. DIAMANT-BERGER 636
Rapport : M. WIART. 636
— Semelle métallique pour la réduction des fractures de jambe, par MM. ALGLAVE et GENIN 928
Interventions abdominales septiques avec application de Mikulicz, par MM. LAZARIDÈS et LECERCLE, ... 189
Rapport : M. PROUST. 189
Invagination par lipome du cæcum, par M. MATRY. 1375
Rapport : M. MOCQUOT. 1375
— **chronique** chez l'adulte, par M. CARAJANNOPOULOS. 579
Rapport : M. CADENAT. 579
— **intestinale** aiguë chez le nourrisson et chez l'enfant, par M. MÉTIVET 1133
Rapport : M. VEAU. 1133
Discussion : MM. OMBRÉDANNE et ALGLAVE 1135
— — aiguë chez un nourrisson. Opération. Accidents très graves d'intoxication guéris par absorption de chlorure de sodium en solution hypertonique, par M. MICHEL 1415
Rapport : M. GOSSET. 1415
Irruption pelvienne de la tête fémorale, par M. GUILLEMIN. 1192
Rapport : M. BASSET. 1192
Discussion : MM. THIÉRY, BAZY et BASSET 1198
— — Fracture du cotyle avec —, par M. MOCQUOT 1246
Discussion : MM. BASSET, LANCE et BRIN 1249

K

Kyste dermoïde de l'ovaire suppuré à bacille d'Eberth, par M. ABADIE. 356
— **hydatique** du foie ouvert dans les voies biliaires, par M. TANASESCO 616
Rapport : M. HARTMANN 616
Discussion : M. LAPOINTE 618
— — intrahépathique ouvert dans les voies biliaires. Drainage par cholédocotomie simple. Guérison depuis deux ans et demi, par M. LECÈNE 676
— — De la communication des — avec les voies biliaires. Fréquence. Traitement d'après 170 observations de — du foie, par M. BRUN 1014

Kyste hydatique du grand pectoral, par M. Pheulpin 1306
Rapport : M. Capette 1306
— — du rein. Indications opératoires à propos de quatre cas traités par la réduction sans drainage après formolage, par M. Oulié 718
Rapport : M. Michon 718
— **mucoïdes** de l'ovaire, ascite gélatineuse consécutive, par M. Soupault . . . 830
— —, par M. Hertz 830
Rapport : M. Lecène 830
Discussion : M. Arrou 833
— **osseux** du fémur. Evidement et greffe ostéo-périostique, par M. Baranger . . 96
Rapport : M. Lenormant 96
Discussion : M. Mouchet 97

L

Laminectomie dans le traitement des paraplégies pottiques, par M. Vulliet . . . 303
— cervicale glissement en avant de la colonne cervicale, par M. Leriche 671
— **exploratrice** et ablation d'un fibrome du disque intervertébral dans un syndrome unilatéral de la queue de cheval, par MM. Petit-Dutaillis et Alajouanine 1452
Rapport : M. Robineau 1452
Langue, Voy. *Cancer, Epithélioma*.
Ligament rotulien. Rupture du —, par M. Vanlande 1461
Rapport : M. Cadenat 1461
Discussion : M. Maisonnet 1464
Ligature des carotides. A propos des accidents consécutifs aux —, par M. Auvray. 931
— dans les hémorragies des cancers buccaux et pharyngés. Trois cas de ligature de la carotide primitive sans accident. Ligature de l'artère en deux temps, par M. Chastenet de Géry 1472
Rapport : M. Auvray 1472
— **opératoire des deux uretères**. Désobstruction. Guérison, par M. Papin . . . 1026
Rapport : M Lecène 1026
— **des veines iliaques** primitives dans l'infection puerpérale, par MM. Ferrari, Houel et Jahier 1360
Rapport : M. Proust 1360
Discussion : MM. Dujarier et Proust 1365
Lipectomie. Accumulation massive de graisse dans le tissu cellulaire sous-cutané abdominal. —, par M. Wiart 655
Discussion : MM. Tuffier, Mathieu, Mouré, Delbet et Mauclaire . . . 659
Lipiodol. Voy. *Injection intra-utérine, Radio-diagnostic*.
Lipome volumineux de la région carotidienne, par M. Le Roy des Barres . . . 14
— **du cæcum**. Invagination. Colectomie droite. Guérison, par M. Matry . . . 1375
Rapport : M. Mocquot 1375
Liquide céphalo-rachidien, modifications cytologiques après l'anesthésie rachidienne, par M. Leclerc 996
Rapport : M. Bazy 996
Discussion : M. Basset 1000
Lithiase biliaire compliquée d'ictère. L'intervention chirurgicale dans la —, par MM. Bengolea et Suarez 1430
Rapport : M. Hartmann 1430
— **du cholédoque** sans ictère, par M. Chaton 310
Luxation de l'astragale (double), par M. Panis 1141
Rapport : M. Mocquot 1141
— **de l'épaule** récidivante traitée par le procédé d'Oudard modifié. Résultat après six mois, par M. Lenormant 31
Discussion : MM. Mouchet et Mauclaire 32
— —, par M. Lambret 1059
— **du ménisque** interne. Blocage du genou irréductible, par MM. Welti et Arviset 1216
Rapport : M. Mouchet 1216

Luxation du pied totale d'arrière en avant avec fracture bimalléolaire, par M. Lapointe . . . 36
— **radio-carpienne** en avant, par M. Maisonnet . . . 758
Rapport : M. Rouvillois . . . 758
— **de la rotule**. Traitement de certains cas de — récidivante acquise par transplantation musculaire, par M. Moulonguet . . . 373
— — récidivante acquise. Opération. Guérison, par M. Bonnecaze . . . 373
Rapport : M. Lecène . . . 373
Lymphangites de la main et du membre supérieur, influence sur la précipitation des récidives du cancer du sein. Une observation de récidive large en surface après pleuro pneumonie grippale homo-latérale, par M. Brisset . . . 19

M

Mâchoires, Voy. *Constriction*.
Main, Voy. *Autoplastie, Lymphangites, Phlegmon*.
Mal de Pott et crochet osseux, par M. Bressot . . . 778
Rapport : M. Lance . . . 778
— — Quatre résultats d'une greffe d'Albee pour — lombaire, par M. Richard . 1117
Rapport : M. Ombrédanne . . . 1117
Maladie gélatineuse du péritoine due à la rupture d'un kyste de l'ovaire, par M. Soupault . . . 830
— — à siège rétro-péritonéal, par M. Kummer . . . 974
— — du péritoine, par M. Gaudier . . . 1020
— **de Kümmel-Verneuil**, un cas, par M. Ody . . . 1106
Rapport : M. Mouchet . . . 1106
Discussion : MM. Ducroquet, Lance et Robineau . . . 1114
— **de Little**, traitée par l'opération de Förster. Très bon résultat, par M. Yovtchitch . . . 1219
Rapport : M. Sorrel . . . 1219
— — A propos de l'opération de Stöffel pour traiter la —, par M, Mauclaire . . 1250
Discussion : M. Sorrel . . . 1253
— — Résultats de la radicotomie postérieure et de la ramisection dans la —, par M. Leriche . . . 1406
Maxillaire, Voy. *Disjonction, Tumeurs*.
Mégacôlon sigmoïdien. Volvulus d'un —, par M. Aumont . . . 1475
Rapport : M. Okinczyc . . . 1475
Méningiome de la région frontale gauche, par M. de Martel . . . 222, 266
Méningite aseptique traumatique, par MM. Fontaine et de Girardier . . . 1253
Rapport : M. Lecène . . . 1253
Méniscectomie. Opérations conservatrices dans les lésions méniscales. La — subtotale dans la fissuration longitudinale et la méniscopexie, par M. Rocher . . . 466
Rapport : M. Mouchet . . . 466
Méniscite chronique de Roux. Existe-t-elle? par M. Estor . . . 553
Mésentère, Voy. *Tumeur*.
Métastase ovarienne d'un cancer de l'estomac, par M. Moure . . . 88
Discussion : MM. Sorrel et Moure . . . 92
Mikulicz. Sur 4 cas d'interventions abdominales septiques avec application du —, par M. Lazaridès . . . 189
— A propos du —, par M. Lecercle . . . 189
Rapport : M. Proust . . . 189
—, Voy. *Cancer de l'utérus, Interventions abdominales, Opération de Wertheim*.
Moelle épinière, Voy. *Cordotomie*.
Myomectomie chez une femme de trente-deux ans, par M. Dujarier . . . 222
Discussion : M. Bazy . . . 223
— A propos de la —, par M. Chifoliau . . . 291
— A propos de la —, par M. Labey . . . 530
Discussion : MM. J.-L. Faure, Bazy, Tuffier et Mocquot . . . 531
—, par M. Dujarier . . . 622
Discussion : M. Récamier . . . 624

Myomectomie. Dix-huit cas de grossesse après la — abdominale, par M. Goullioud. 691
— Suggestions à propos de la —, par M. Goullioud. 743
— Note sur une indication de la — dans les fibromes utérins, par M. Bazy . . . 1001
Discussion : M. Dujarier 1003

N

Nerf radial. Arrachement du — sorti par l'aisselle. Reposition et suture du nerf. Guérison, par M. Bloch 1085
Rapport : M. Auvray 1085
Neurotomie rétro-gassérienne, par M. de Martel. 2
— A propos de 49 cas, par M. Leriche. 4
Novocaïne. Sphacèle d'un doigt après anesthésie en bague à la — sans adrénaline, par M. Moulonguet 782
Rapport : M. Lecène. 782
Novocaïne-adrénaline. De l'association —, par M. Schwartz. 689
Discussion : M. Basset 691

O

Obstruction intestinale par calcul biliaire, par M. Auvray. 1414
Occlusion duodénale aiguë post-opératoire guérie par injection intraveineuse de sérum salé hypertonique, par M. Nora 1420
Rapport : M. Chevassu 1420
tinale par adhérence du grêle au moignon appendiculaire non enfoui, par MM. Fiolle et Hayem 813
— — consécutive à une appendicectomie d'urgence. Entérostomie. Interventions consécutives, par M. Maisonnet. 816
Rapport : M. Lardennois 816
Discussion : MM. Alglave, Sauvé et Lardennois. 819
— — et abcès compliquant une appendicite, par M. Baranger. 872
— — post-appendiculaire, par M. de Martel 898
— — par diverticulite, par M. Petit. 1284
— — par calcul biliaire, par MM. Lamare et Larget 1313
Rapport : M. Robineau. 1313
Discussion : MM. Gosset, Alglave, Monod et Robineau 1316
— — aiguë traitée par un anus cæcal et injection de sérum salé hypertonique, par M. Courty. 1450
— — Injections de sérum salé hypertonique par voie rectale, par M. Köss . . . 1460
— — post-opératoire traitée par l'iléocolostomie et les injections intraveineuses de sérum salin hypertonique, par M. Duncombe 1482
Rapport : M. Proust 1482
Discussion : MM. Sauvé, Récamier et Proust 1485
Œdèmes chirurgicaux des membres. Physiologie pathologique et traitement, par MM. Leriche et Jung. 886
Discussion : MM. Tuffier, Basset, Alglave, Sieur et Leriche. 894
Œsophage, Voy, *Diverticule*.
Olécrâne, Voy. *Sarcome*.
Opération de Wertheim et « Mikulicz », par M. Métivet. 1413
— **de Whitman**. Arthrite déformante de la hanche, par M. Dujarier 1392
Discussion : MM. Ducroquet, Mathieu, Dujarier et Ombrédanne 1393
Os acétabulum. Hanche douloureuse avec — supérieur, par M. Mauclaire . . . 1394
— **supra-cotyloïdien**, par MM. Mouchet et Rœderer 1403
Discussion : M. Mauclaire. 1405
Ostéite grave des os de l'avant-bras. Un cas d'origine tuberculeuse et un autre d'origine ostéomyélitique. Interventions, résultats, par M. Delahaye 765
Rapport : M. Mathieu 765
Ostéoarthrites tuberculeuses de la hanche et du genou, sept opérations de Robertson-Lavalle, par M. Tavernier. 21
Discussion : MM. Bréchot, Ducroquet, Mouchet, Mocquot et Tavernier. 27

Ostéoarthrites tuberculeuses. 2 cas traités par la méthode de Robertson-Lavalle. Bons résultats immédiats, par M. Gaudier 1045
Ostéochondrite junévile de l'astragale, par M. Diaz 986
Rapport : M. Mouchet 986
Ostéochondromatose de la hanche, par M. Fredet 1079
Discussion : MM. Mouchet et Rouvillois 1083
Ostéochondrome du tissu conjonctif, par M. Le Clerc 16
Ostéomyélite primitive du péroné, par M. Asteriades 169
Rapport : M. Mouchet 169
— de l'humérus, par M. Brugeas 461
Rapport : M. Cadenat 461
— aiguë métastatique du corps du fémur. Fracture spontanée dans le foyer d'—, par M. Auvray 592
Discussion : MM. Moure, Sauvé, Grégoire, Mocquot et Bazy 595
— aiguë de la colonne vertébrale, deux cas, par M. Baranger 789
Rapport : M. Bréchot 789
Discussion : MM. Lardennois et Bréchot 795
— cervicale primitive chez un adulte de quarante ans, par M. Alglave 810
— aiguë chez l'enfant. Deux cas de résection diaphysaire, par M. Carajannopoulos 823
Rapport : M. Martin 823
— vertébrale à forme atténuée, par MM. Le Fort et Ingelrans 1445
Ostéosynthèse des fractures des diaphyses, par M. Juvara 124, 295
— dans un cas de fracture unicondylienne du fémur, par M. Cornioley 140
Rapport : M. Alglave 140
— dans un cas de fracture comminutive du tibia. Allongement du tendon d'Achille dans les fractures du tibia difficilement réductibles, par M. Yves Delagenière 149
Rapport : M. Bazy 149
Discussion : MM. Picot, Alglave, Mouchet, Küss et Bazy 153
— 50 cas pour fractures spiroïdes du tibia, par M. Patel 256
Discussion : M. Wiart 261
— Disjonction de la symphyse pubienne. — avec greffe, par MM. Lamare et Larget 473
Rapport : M. Dujarier 473
— pour fracture du fémur datant d'octobre 1922. *Restitutio ad integrum*, par M. Dujarier 492
— dans une fracture transversale et irréductible du fémur au tiers moyen, par M. Maisonnet 577
Rapport : M. Baumgartner 577
Discussion : M. Alglave 579
— Fracture spiroïde trans et sous-trochantérienne du fémur, —, par M. Grimault . 773
Rapport : M. Dujarier 773
— dans les fractures obliques du tibia, par M. Juvara 881
— Fracture de l'épitrochlée avec interposition du fragment entre la trochlée et la cavité sigmoïde, par M. Grimault 988
Rapport : M. Mouchet 988
— dans une fracture de l'extrémité inférieure de l'humérus, par M. Autefage . 1172
Rapport : M. Martin 1172
— dans un cas de disjonction de la symphyse avec fracture bilatérale du pubis, par M. Grimault 1480
Rapport : M. Chevassu 1480
— par deux agrafes de Dujarier dans un cas de fracture compliquée trifragmentaire de l'humérus. Consolidation en quatre semaines, par M. Rouhier 1486

P

Pancréas. Contusion du —, par M. Chaton 544
— Pseudo-kystes du —, par M. Villechaise 948
Rapport : M. Dujarier 948
—, Voy. *Rupture traumatique*.

Pancréatite aiguë hémorragique. Inondation péritonéale. Vaste hématome de la loge splénique. Drainage de la vésicule. Guérison, par M. MATRY 590
Rapport : M. MOCQUOT. 590
— aiguë, deux observations, par M. BENGOLEA 731
Rapport : M. P. DUVAL 731
Paralysie radiale par fracture supra et intercondylienne de l'humérus droit. Libération secondaire du nerf. Guérison, par M. MOURE. 134
Discussion : M. MOUCHET. 136
— — par inclusion du nerf, par M. RICHARD. 859
Rapport : M. MOUCHET. 859
— — par inclusion du nerf dans un cal de fracture obstétricale de l'humérus; intervention; guérison, par M. RICHARD 994
Rapport : M. MOUCHET. 994
Paraplégies pottiques, indications de la laminectomie, par M. VULLIET 303
Perforation cæcale coexistant avec une appendicite gangréneuse, par M. CHAUVENET. 475
Rapport : M. MOURE 475
— **du duodénum** par corps étranger chez un enfant de quinze mois. Intervention. Guérison, par M. DOUBRÈRE. 1176
Rapport : M. MARTIN. 1176
— — par corps étrangers, par M. GOULLIOUD. 1286
— **intestinale** au début d'une fièvre typhoïde ambulatoire. Péritonite généralisée. Intervention à la treizième heure. Guérison, par M. COUREAUD. 179
Rapport : M. GRÉGOIRE. 179
— — diagnostiquée par la contracture réflexe des muscles abdominaux, par M. DESCARPENTRIES 239
Rapport : M. LECÈNE 239
— **de la vésicule biliaire** en péritoine libre, par M. GRIMAULT 1302
Rapport : M. CAPETTE 1302
Périnée. Rétrécissement rectal avec fistules et destruction partielle du — et de la paroi vésicale, par M. SAUVÉ 1085
Péritonite fibreuse du petit épiploon d'origine bacillaire et simulant le syndrome duodénal. Gastro-entérostomie. Disparition de tous les signes, par M. SOLCARD. 1147
Rapport : M. SAUVÉ 1147
— **tuberculeuse** chronique, 3 cas rares de complications, par M. ASTERIADÈS . . 865
Rapport : M. MOUCHET. 865
Phlegmon total des gaines synoviales des fléchisseurs de la main gauche. Incision antibrachiopalmaire. Guérison avec restitution fonctionnelle remarquable, par M. BRAINE 524
Rapport : M LECÈNE 524
Discussion : MM. CADENAT et FONTOYNONT 528
— des gaines synoviales de la main. Traitement, par M. MOURE 572
Discussion : MM. J.-L. FAURE, CHEVRIER, BAZY et TOUPET 575
— de la main. Ostéomyélite aiguë métastatique du corps du fémur. Fracture spontanée dans le foyer d'ostéomyélite, par M. AUVRAY 592
Discussion : MM. MOURE, SAUVÉ, GRÉGOIRE, MOCQUOT et BAZY. 595
— de la gaine du fléchisseur du pouce traité par la vaccinothérapie, par M. DELBET 666
Discussion : MM. OMBRÉDANNE, CADENAT, MOURE et DELBET 668
— de la gaine synoviale du long péronier latéral, par M. JEAN 876
— de la gaine palmaire de l'index traité par incisions latérales et guéri avec conservation des mouvements du doigt, par M. MOULONGUET 1244
Rapport : M. LECÈNE 1244
— **périnéphrétique** traité par le vaccin de Delbet (Propidon), par M. HEITZ-BOYER 222
Pied creux essentiel par épaississement dure-mérien congénital, par M. BRÉCHOT 132
Plaie du genou par éclat d'obus. Arthrotomie large par section du ligament. Résultat après onze ans et demi, par M. BASSET. 163
Discussion : MM. MOUCHET et CHEVRIER 164
— **de la rate** prise pour une plaie du cœur. Splénectomie par voie thoracique antérieure. Guérison, par M. QUÉNU. 975
Rapport : M. TOUPET 975

Plaies vasculaires sèches observées en pratique civile, par MM. Fiolle, Hayem et Jaur 1267
Platyspondylie congénitale et fracture du rachis, par M. Clavelin 723
Rapport : M. Mouchet 723
Pleurésie purulente tuberculeuse fistulisée. Opération. Guérison, par MM. Basset et Poincloux 751
Discussion : MM. Schwartz, Bérard, Basset et Mauclaire 752
— — Drainage, par M. Grégoire 1388
Pleurotomie valvulaire. Du drainage de la pleurésie purulente en thorax fermé, par M. Grégoire 1388
Polype fibreux et fibrome utérin gangrénés. Hystérectomie vaginale. Guérison, par M. Aumont 1189
Rapport : M. Basset 1189
Prix décernés en 1927 80
— à décerner en 1928 81
— à décerner en 1929 82
Projectile intracranien. Épilepsie consécutive à une blessure par balle. Disparition spontanée de tous les symptômes depuis dix ans malgré l'existence d'un —, par M. Maisonnet 795
Rapport : M. Lenormant 795
Discussion : MM. Picot et Grégoire 799
Prothèse externe. Emploi de la — dans la chirurgie osseuse, par M. Verbrugge 1039
Rapport : M. Alglave 1039
Discussion : MM. Lambret, Alglave et Thiéry 1042
— osseuse, par M. Schwartz 245
Pseudarthrose du tibia chez un jeune enfant. Guérison par greffes ostéopériostiques, par M. Mathieu 1278
Pseudo-kystes du pancréas, par M. Villechaise 948
Rapport : M. Dujarier 948
Psoas, Voy. *Hygroma hémorragique*.
Pyélo-urétérale. Opération plastique —. Résultat après vingt et un ans écoulés, par M. Hartmann 328
Pylorotomie. Sténose hypertrophique du pylore, pièce d'un sujet guéri par — et opéré depuis trois mois, par M. Fredet 323
— Résultat anatomique de la — sur un sujet traité et guéri, par MM. Fredet et Lesné 1050
Discussion : MM. Bréchot et Ombrédanne 1058
Pyosalpinx fistulisé dans la vessie, 2 cas, par M. Gouverneur 613
Rapport : M. Hartmann 613

Q

Queue de cheval. Syndrome unilatéral de la —. Laminectomie exploratrice et ablation d'un fibrome du disque intervertébral, par MM. Petit-Dutaillis et Alajouanine 1452
Rapport : M. Robineau 1452

R

Rachianesthésie. Traitement des accidents par le nitrite d'amyle en inhalation, par M. Fiévez 238
Rapport : M. Lecène 238
— Contribution à la —, par M. Juvara 624
— Modifications cytologiques consécutives du liquide céphalo-rachidien, par M. Leclerc 996
Rapport : M. Bazy 996
Discussion : M. Basset 1000

Rachianesthésie combinée à l'anesthésie locale dans les interventions abdominales de longue durée, en particulier pour les opérations gastro-intestinales, par M. HORTOLOMEI. 1122
Rapport : M. P. DUVAL. 1122
—, Voy. *Syncope cardiaque*.
Radicotomie postérieure dans la maladie de Little, par M. LERICHE. 1406
Radio-active. A propos de la thérapeutique — par voie humorale, par M. P. DESCOMPS 418
Radio-diagnostic gynécologique par injection de lipiodol, par M. BÉCLÈRE. . . 419
Rapport : M. GRÉGOIRE 419
Discussion : MM. PROUST et PICOT. 422
— de l'état des trompes par injection intra-utérine de lipiodol, par MM. PROUST et BÉCLÈRE 700
Discussion : MM. BAZY, KÜSS, GRÉGOIRE, FAURE, ALGLAVE, LENORMANT et MOCQUOT. 706
Radiographie de l'utérus après injection de lipiodol. Cancer du corps et fibrome, par M. MICHON 712
Radiographique. L'exploration — appliquée au diagnostic des lésions de la base du crâne, par M. WORMS. 436
Radiologique. Examen — de l'utérus, par M. MOCQUOT. 460
— Sur l'exploration — de l'utérus et des trompes après injection intra-utérine de lipiodol, par M. COTTE 1005
Ramisection dans la maladie de Little, par M. LERICHE 1406
Rate, Voy. *Plaie, Rupture traumatique*.
Rectum. Ablation abdominale du — suivie d'abaissement de l'S iliaque à travers le sphincter, par M. LECLERC 1150
Rapport : M. SCHWARTZ 1150
—, Voy. *Amputation, Annexites bacillaires. Epithélioma, Rétrécissement, Tumeur*.
Rétraction isolée des fléchisseurs et des pronateurs après fracture sus-condylienne de l'humérus et rupture sèche de l'artère humérale. Artériectomie. Guérison, par M. LERICHE. 212
Rétrécissement de l'intestin grêle en amont d'un volumineux diverticule de Meckel. Diverticulo-anastomose. Guérison, par M. BLOCH 1227
Rapport : M. CUNÉO 1227
Discussion : MM. LECÈNE et CUNÉO. 1231
— **rectal** avec fistules et destruction partielle du périnée et de la paroi vésicale, par M. SAUVÉ. 1085
— **de l'uretère** pelvien démontré par l'urétérographie, par M. CHEVASSU 454
Rupture de grossesse tubaire. Récidive du même côté, par M. WEISS 1310
Rapport : M. GRÉGOIRE. 1310
— **d'un kyste** de l'ovaire avec maladie gélatineuse du péritoine consécutive, par M. SOUPAULT 830
Rapport : M. LECÈNE. 830
Discussion : M. ARROU 833
— **du ligament croisé** antéro-externe du genou gauche. Réparation chirurgicale. Opération de Hey-Groves, par M. DESPLAS. 154
Rapport : M. ROBINEAU. 154
— **du long fléchisseur** du pouce. Intervention sanglante. Guérison, par M. MÉTIVET 826
— **de la méningée moyenne** d'origine traumatique. Trépanation, ligature de l'artère. Guérison, par M. CHARLES-BLOCH. 380
Rapport : M. CUNÉO 380
— **sèche de l'artère** humérale, par M. LERICHE 212
— **du sinus caverneux** consécutive à une fracture de la base du crâne. Epistaxis récidivantes tardives, par M. WORMS 640
— **du tendon** du long chef du biceps brachial, par M. BRAINE. 410
Rapport : M. LAPOINTE. 410
— — (basse) du long biceps brachial, par M. BRAINE. 479
Rapport : M. LAPOINTE. 479
— — du long biceps, par M. CARAVEN 716
— — quadricipital, constatations anatomiques, par M. GUILLAUME-LOUIS. . . . 1074

Rupture du tendon quadricipital et du ligament rotulien. Deux observations, par M. Vanlande . . . 1461
Rapport : M. Cadenat . . . 1461
Discussion : M. Maisonnet . . . 1464
— —, deux observations, par M. Guillemin . . . 1464
Rapport : M. Cadenat . . . 1464
Discussion : M. Mouchet . . . 1466
— **traumatique** de la rate et du pancréas. Opération précoce. Guérison, par MM. Aurousseau et Armingeat . . . 1370
Rapport : M. Mocquot . . . 1370
Discussion : M. Basset . . . 1374
— **de l'urètre** périnéo-bulbaire chez l'enfant. Traitement par l'urétrorraphie circulaire et la cystotomie sus-pubienne, par MM. Folliasson, Ibos et Alain Mouchet . . . 99
Rapport : M. Lenormant . . . 99
Discussion : M. Michon . . . 104

S

S iliaque. Ablation abdomino-périnéale du rectum suivie d'abaissement de l'— à travers le sphincter, par M. Leclerc . . . 1150
Rapport : M. Schwartz . . . 1150
Sarcome de l'olécrâne gauche. Résection de l'olécrâne suivie de la reconstitution du tendon du triceps par une portion empruntée à la bandelette de Maissiat, par M. Juvara . . . 551
Sein, Voy. *Anthrax*, *Cancer*.
Semelle métallique pour la réduction des fractures de jambe, par MM. Alglave et Genin . . . 928
Sérum salé hypertonique dans une invagination intestinale aiguë chez un nourrisson, par M. Michel . . . 1415
Rapport : M. Gosset . . . 1415
— — dans une occlusion aiguë duodénale post-opératoire, par M. Nora . . . 1420
Rapport : M. Chevassu . . . 1420
— —, par M. Courty . . . 1450
— — par voie rectale dans l'occlusion intestinale, par M. Küss . . . 1460
— —, par M. Duncombe . . . 1482
Rapport : M. Proust . . . 1482
Discussion : MM. Sauvé, Récamier et Proust . . . 1485
Sigmoïdite suppurée avec infiltration de la paroi abdominale chez des syphilitiques, 2 cas, par M. Chastenet de Géry . . . 834
Rapport : M. Lecène . . . 834
Sonde à demeure dans le traitement des fistules œsophagiennes consécutives à l'ablation de diverticules, par M. Grégoire . . . 1076
Sphacèle d'un doigt après anesthésie en bague à la novocaïne sans adrénaline, par M. Moulonguet . . . 782
Rapport : M. Lecène . . . 782
Sphincter de l'urètre. Reconstitution du — chez la femme au moyen du droit interne de la cuisse, par M. Madier . . . 1208
Rapport : M. Grégoire . . . 1208
Spina bifida, douze observations, par M. Leveuf . . . 1137
Rapport : M. Veau . . . 1137
Discussion : MM. Ombrédanne et Bréchot . . . 1140
Splénectomie. Plaie de la rate prise pour une plaie du cœur. — par voie thoracique antérieure. Guérison, par M. J. Quénu . . . 975
Rapport : M. Toupet . . . 975
Splénomégalies. Les ulcères de jambe des —, par MM. Lombard et Nanta . . . 1440
Staphylorraphie. Résultat phonétique. par M. Veau et Mlle Borel . . . 1017
Sténose du duodénum (sous-vatérienne), par le pédicule mésentérique, par M. Revel . . . 182
Rapport : M. Grégoire . . . 182

Sténose hypertrophique du pylore, pièce d'un sujet guéri par pylorotomie et opéré depuis trois mois, par M. FREDET . . . 323
— — chez les nourrissons. Résultat anatomique de la pylorotomie sur un sujet traité et guéri depuis trois mois, par MM. FREDET et LESNÉ . . . 1050
Discussion : MM. BRÉCHOT et OMBRÉDANNE . . . 1058
Surrénalectomie. Données générales sur les artérites oblitérantes juvéniles. Résultats de leur traitement par l'artériectomie et la —, par MM. LERICHE et STRICKER . . . 201
— dans un cas d'artérite oblitérante juvénile, par M. CARAJANNOPOULOS . . . 581
Rapport : M. CADENAT . . . 581
— dans la gangrène des extrémités. Effets et résultats, par M. HERTZ . . . 954
Rapport : M. CADENAT . . . 954
—, par M. LERICHE . . . 1201
Suture primitive des deux tendons fléchisseurs du 4e doigt. Modification du clamp de Taylor pour les sutures tendineuses en lacet, par M. TAILHEFER . . . 320
Rapport : M. CUNÉO . . . 320
— du long fléchisseur du pouce, par M. MÉTIVET . . . 826
— primitive des deux tendons fléchisseurs du 4e doigt dans la région palmaire, par M. TAILHEFER . . . 826
— du fléchisseur profond de l'index dans la région palmaire, par M. TAILHEFER . . . 826
Rapport : M. CUNÉO . . . 826
— **latérale du bulbe carotidien** droit chez un homme de soixante-deux ans après hémostase provisoire pendant vingt minutes. Mort rapide avec hémiplégie gauche totale, par M. LECÈNE . . . 756
— **de l'uretère**, recherches expérimentales, par M. ISELIN . . . 650
Discussion : M. MOURE . . . 654
Sympathectomie dans les cas d'artérite oblitérante, par M. HARTMANN . . . 272
— périartérielle. Résultats éloignés (cinq et quatre ans) dans le traitement des troubles trophiques et douloureux consécutifs aux gelures, par M. VONCKEN . . . 1182
Rapport : M. ROUX-BERGER . . . 1182
Symphyse pubienne, arthrite aiguë, par M. JEAN . . . 198
— — Disjonction compliquée de fracture du fémur, par M. MAISONNET . . . 577
Rapport : M. BAUMGARTNER . . . 577
Discussion : M. ALGLAVE . . . 579
— —, Voy. *Disjonction*.
Syncopes anesthésiques, traitement par l'adrénaline intracardiaque, par M. BANZET . . . 980
—, par M. KHATER . . . 980
Rapport : M. TOUPET . . . 980
Discussion : MM. MOUCHET et MATHIEU . . . 984
— — au cours d'une rachianesthésie traitée avec succès par l'injection intracardiaque d'adrénaline. Constatations physiologiques, par MM. PAOLI, SALEN et IMBERT . . . 1325
Rapport ; M. DUJARIER . . . 1325
Discussion : M. BAZY . . . 1328
Syndrome de Volkmann. Aponévrotomie précoce. Guérison, par MM. MOULONGUET et SÉNÈQUE . . . 1094
Rapport : M. LECÈNE . . . 1094
Discussion : MM. MOUCHET et BRÉCHOT . . . 1097
Syringomyélie. Résultats immédiats d'une opération pour —, par MM. ZENO et CAMES . . . 1437
Rapport : M. HARTMANN . . . 1437

T

Tendon rotulien du quadriceps, deux cas de rupture, par M. GUILLEMIN . . . 1464
Rapport : M. CADENAT . . . 1464
Discussion : M. MOUCHET . . . 1466
—, Voy. *Rupture, Suture*.
Testicule en ectopie. Torsion du cordon spermatique d'un — chez un nourrisson, par M. PRINCETEAU . . . 1369
Rapport : M. MOUCHET . . . 1369
Discussion : M. CUNÉO . . . 1370

Tétanos localisé, forme paraplégique, par MM. Raul et Nerson 144
Rapport : M. Bazy. 144
— Traitement. Opportunité de l'amputation adjuvante, par M. Brisset 229
— L'ablation de la plaie d'inoculation doit-elle être le complément du traitement sérothérapique dans le — déclaré? par M. Leclerc. 619
Rapport : M. Bazy. 619
— Ablation de la plaie d'inoculation dans le — déclaré, par M. Lecène. 674
— Traitement de la plaie tétanigène, par M. Brisset 715
— A propos du traitement de la plaie tétanigène. Guérison par amputation d'un cas grave de — post-opératoire, par M. Arrivat 1071
Rapport : M. Bazy. 1071
Discussion : M. Sorrel 1074
Tête fémorale. Irruption pelvienne de la —, deux observations, par M. Guillemin. 1192
Rapport : M. Basset. 1192
Discussion : MM. Thiéry, Bazy et Basset 1198
—. — Fracture du cotyle avec pénétration intrapelvienne de la —, par M. Mocquot. 1246
Discussion : MM. Basset, Lance et Brin 1249
Thérapeutique radio-active par voie humorale, par M. Descomps 418
Thymectomie, par M. V. Veau. 1485
Thyroïdectomie subtotale dans six cas de goitre exophtalmique, par M. Welti. 1127
Rapport : M. P. Duval 1127
Tibia, Voy. *Fracture*, *Pseudarthrose*.
Torsion des annexes saines de l'utérus dans une hernie inguinale étranglée, par M. Brétêché 159
Rapport : M. Auvray. 159
— **du cordon spermatique** gauche (volvulus intravaginal du testicule) à symptomatologie très fruste, par M. Mouchet 1165
Discussion : MM. Chevassu et Ombrédanne 1166
— — d'un testicule en ectopie chez un nourrisson, par M. Princeteau 1369
Rapport : M. Mouchet. 1369
Discussion : M. Cunéo. 1370
— **de l'utérus** porteur de fibrome sur son axe vertical. Hystérectomie subtotale, par M. Leclerc 94
Rapport : M. Proust. 94
— — fibromateux par hémorragie d'origine tubaire, par M. Richard 870
Rapport : M. Labey 870
Discussion : MM. Proust, Schwartz et Labey. 871
Traumatismes craniens, hémorragie intracérébrale profonde tardive, par M. Lecène 677
— — fermés suivis d'hypotension aiguë du liquide céphalo-rachidien. Leur traitement par les injections intraveineuses d'eau distillée, par MM. Stulz et Stricker 1184
Rapport : M. Roux-Berger. 1184
Discussion : M. Basset. 1189
— — Hémorragie protubérantielle mortelle. Méningite aseptique traumatique, par MM. Fontaine et de Girardier. 1253
Rapport : M. Lecène. 1253
— **du genou**. Désinsertion du ménisque interne. Arrachement d'un fragment de cartilage du condyle interne du fémur, par M. Bazy 459
Trépanation pour tumeurs de l'étage inférieur du crâne, par M. de Martel. . . 885
Tuberculose pulmonaire unilatérale, ablation des côtes du côté droit, par M. Duval. 925
— —, Voy. *Apicolyse*.
Tumeur blanche du genou chez une enfant. Opération de Robertson-Lavalle. Résultat après huit mois, par M. Lombard. 1242
— **du cerveau**, par M. de Martel. 222, 266
— de l'étage inférieur, trépanation, par M. de Martel 885
— **de l'épiploon**, par M. Chevrier 261
— **de l'estomac**. Type bénin. Gliome périphérique dérivé de la gaine de Schwann. Diagnostic radiologique. Extirpation par gastrotomie, par M. Lardennois. . 563
— **lombaire**. Exostose ostéogénique probable, par M. Bressot. 776
Rapport : M. Lance. 776

Tumeur lymphoïde maligne du cæcum, englobant lec æcum et le côlon ascendant, l'iléon terminal et une anse grêle haute, fistulisée dans le côlon. Résection complète de la pièce en un temps. Résultat excellent au quinzième mois, par M. Braine 1208
Rapport : M. Roux-Berger 1208
— **du maxillaire**. Volumineuse — supérieur. Traitement chirurgical, par M. Monod. 329
Rapport : M. Rouvillois 329
— — (figures), par M. Monod 372
— **du mésentère** (fibrome), par M. Courty 161
— **à myéloplaxes** de la synoviale du genou. — de la rotule. Une vieille erreur de pronostic, par M. Abadie 341
— **recto-sigmoïde** coïncidant avec un épithélioma du rectum, par M. Picot . . . 783
— **du vermis** médian, par M. de Martel 924
Typhlocolite aiguë, à propos d'une observation, par M. Boppe 851
Rapport : M. Okinczyc 851

U

Ulcère calleux de l'estomac, fréquence des lésions de cancérisation, par M. Lecène 455
Discussion : MM. Alglave et Lecène 458
— **duodénal**, étude de 24 observations, par M. Hertz 837
Rapport : M. Okinczyc 837
— — Excision. Résultat éloigné, par M. Vanverts 930
— — double chez un sujet de vingt ans. Duodéno-pylorectomie. Résultat éloigné, par M. Grimault 941
Rapport : M. Houdard 941
— **gastrique** ou duodénal. Sur 226 opérations pour —, par M. Tanasesco 935
Rapport : M. Okinczyc 935
— — de la petite courbure, résultats éloignés des résections partielles, par M. Leclerc 241
Rapport : M. Lecène 241
Discussion : MM. Alglave et Hartmann 244
— **peptique** après gastro-entérostomie pour ulcère perforé. Gastrectomie étendue. Guérison, par M. Picot 428
— — Perforation d'un — siégeant sur un diverticule de Meckel. Opération. Guérison, par M. Hartglass 1091
Rapport : M. Lecène 1091
Ulcères de jambe des splénomégalies, par MM. Lombard et Nanta 1440
Ulcéro-cancer de l'estomac. Est-il fréquent ? par M. Hartmann 263
— —, par MM. Pierre Duval et Moutier 423
Discussion : M. Lecène 427
— — De la fréquence des lésions cancéreuses dans les cas d'ulcérations calleuses de la paroi gastrique, par M. Lecène 455
Discussion : MM. Alglave et Lecène 458
Uretère. Suture de l'—, par M. Iselin 650
Discussion : M. Moure 654
— Ligature opératoire des deux —. Désobstruction. Guérison, par M. Papin . . 1026
Urétéro-cysto-néostomie récente. Etude radiographique d'une —, par M. Chevassu 1454
Urétérographie. Démonstration des rétrécissements de l'uretère pelvien, par M. Chevassu 454
— pour l'étude des hydronéphroses, par M. Chevassu 900
— rétrograde d'une fistule urétéro-vaginale, par M. Chevassu 1168
— rétrograde d'une oblitération urétérale basse génératrice d'hydronéphrose chez une ancienne hystérectomisée, par M. Chevassu 1212
Urétéro-pyélo-néostomie, ses résultats éloignés, par M. Bazy 313
Discussion : MM. Legueu, Chevassu, Ombrédanne et Bazy 318
—, M. Hartmann 328
— A propos du procès-verbal, par M. Bazy 364

Urétrorraphie circulaire et cystotomie sus-pubienne dans la rupture de l'urètre périnéo-bulbaire chez l'enfant, par MM. Foliasson, Ibos et Alain Mouchet . . 99
Rapport : M. Lenormant 99
Discussion : M. Michon 104
Utérus, examen radiologique, par M. Mocquot 460
—, Voy. *Cancer, Radio-diagnostic, Injections intra-utérines.*

V

Vaccinothérapie dans un cas de phlegmon de la gaine des fléchisseurs du pouce, par M. Delbet 666
Discussion : MM. Ombrédanne, Cadenat, Moure et Delbet 668
Vagin, cloisonnement haut situé par un diaphragme perforé en son centre d'un orifice punctiforme. Opération. Guérison avec grossesse consécutive, par M. Lecène 7
Discussion : MM. Ombrédanne et Lecène 9
— Corps étranger chez une fillette, par M. Le Clerc 15
— Cloisonnement transversal par un diaphragme perforé. Résection du diaphragme par les voies naturelles. Guérison avec grossesse ultérieure, par M. Hertz 724
Rapport : M. Lecène 724
— Malformation du — par cloisonnement transversal, révélée au sixième mois d'une grossesse, par M. Férey 963
Rapport : M. Mathieu 963
— A propos des cloisonnements transversaux du, — par M. Guillemin 1257
Rapport : M. Lecène 1257
Discussion : M. Moure 1261
—, Voy. *Cancer, Hématocolpos.*
Veines iliaques, Voy. *Ligature.*
Vertèbres sacrées. Curettage du corps des 1re et 2e — par voie médiane postérieure, par M. Ménard 1031
Rapport : M. Lance 1031
Discussion : M. Lecène 1039
— —, Voy. *Ostéomyélite.*
Vésicule biliaire. Absence de la — avec calcul du cholédoque, par M. Alglave. 926
—, Voy. *Perforation.*
Volvulus d'un mégacôlon sigmoïdien, par M. Aumont 1475
Rapport : M. Okinczyc 1475

TABLE ALPHABÉTIQUE DES AUTEURS

POUR L'ANNÉE 1928

A

Abadie (J.), 341, 356.
Alajouanine, 1452.
Alglave (Paul), 140, 153, 244, 366, 458, 579, 707, 810, 819, 866, 874, 895, 926, 1039, 1044, 1135, 1316.
Alglave et Genin, 928.
Armingeat, 1370.
Arrivat, 1071.
Arrou (Joseph), 833, 1472.
Arviset, 1216.
Asteriades (Tasso), 169, 865.
Aumont, 1189, 1475.
Aurousseau et Armingeat, 1370.
Autefage, 1172.
Auvray (Maurice), 85, 99, 159, 474, 592, 605, 853, 931, 1085, 1280, 1414, 1466, 1472.

B

Banzet (Samuel), 980.
Baranger, 96, 789, 872.
Basset (Antoine), 28, 163, 229, 638, 691, 753, 895, 1000, 1189, 1192, 1199, 1200, 1249, 1332, 1374.
Basset et Poincloux, 751.
Baumgartner (Am.), 577, 1270, 1277.
Bazy (Louis), 144, 149, 154, 223, 313, 319, 355, 459, 576, 597, 619, 706, 996, 1001, 1071, 1200, 1328.
Bazy (Pierre), 364, 533, 1198, 1199.
Béclère (Claude), 419, 700, 1458.
Bengolea (Adrian J.), 726, 731, 1027.
Bengolea et Suarez, 1430.
Bérard, 752.
Bernard (Raymond), 1101, 1163.
Bloch (J.-Ch.), 380, 1085, 1227.
Bonnecaze (J.), 373.
Boppe, 851, 1097.
Borel (Mlle), 1017.
Braine (J.), 286, 410, 479, 524, 569, 951, 1208.
Bréchot, 27, 132, 789, 795, 870, 1058, 1097.
Bressot (E.), 339, 776, 778.
Bretéché, 159.
Brin, 1250.
Brisset, 19, 229, 715.
Brocq et Laiani, 97.
Brugeas, 461, 463.
Brun (R.-G.), 1014.

C

Cadenat (Firmin), 34, 360, 461, 463, 528, 569, 579, 581, 669, 741, 951, 954, 972, 1086, 1346, 1347, 1461, 1464.
Cahen (Pierre), 186.
Cames (Oscar), 1437.
Capette, 1117, 1302, 1306, 1452.
Carajannopoulos, 579, 581, 823.
Caraven, 116, 547, 716, 879.
Chastenet de Géry, 834, 1466, 1472.
Chaton (Marcel), 17, 310, 544, 631, 862, 1382.
Chauvenet (A.), 475, 1291.
Chevassu (Maurice), 319, 355, 389, 454, 900, 1166, 1168, 1212, 1420, 1454, 1480.
Chevrier, 164, 223, 261, 575.
Chifoliau, 291.
Clavelin, 410, 645, 666, 680, 723, 770.
Cornioley, 140.
Cornioley et Fischer, 335.
Cotte, 1005.
Coureaud, 179.
Courty, 161, 1450.
Cunéo (Bernard), 186, 256, 320, 380, 397, 398, 687, 826, 920, 1210, 1227, 1231, 1241, 1370.

D

Dambrin (C.) et Thomas (L.), 559.
Dehelly, 338.
Delagenière (Yves), 149.
Delahaye (A.), 765.
Delbet (Pierre), 411, 659, 666, 669, 671, 764, 784, 806.
Deniker (Michel), 800, 802, 1291, 1293.
Descarpentries, 239.
Descomps (Pierre), 104, 371, 418, 1459.
Desplas, 154.
Diamant-Berger, 636.
Diaz (Francisco Garcia), 986.
Doubrère, 1176.
Ducroquet (Charles), 27, 1114, 1393.
Dujarier (Charles), 222, 286, 370, 410, 411, 473, 492, 622, 645, 680, 688, 773, 948, 1003, 1115, 1163, 1325, 1328, 1365, 1392, 1393.
Dujarier et Rouillard, 217.
Duncombe, 1482.
Duval (Pierre), 603, 726, 731, 925, 1122, 1127, 1336, 1423
Duval (Pierre) et Moutier, 423.

E

Estor (E.), 553.

F

Faure (Jean-Louis), 531, 575, 707, 1030, 1208.
Férey (Daniel), 963.
Ferrari, Houël et Jahier, 1360.
Fey (B.), 383, 605.
Fiessinger et Walter, 346.
Fiévez, 238.
Fiolle (J.), 1378.
Fiolle (J.) et Hayem, 813.
Fiolle, Hayem et Jaur, 1267.
Fischer, 335.

