Bibliothèque numérique
medic@

Bulletins et mémoires de la société nationale de chirurgie

Tome LV, 1929. - Paris : Masson, 1929.
Cote : 90027

PARIS biu Santé

(c) Bibliothèque interuniversitaire de santé (Paris)
Adresse permanente : http://www.biusante.parisdescartes.fr/histmed/medica/cote?90027x1929

90027

BULLETINS ET MÉMOIRES

DE LA

SOCIÉTÉ NATIONALE

DE CHIRURGIE





BULLETINS ET MÉMOIRES

DE LA

SOCIÉTÉ NATIONALE DE CHIRURGIE

PUBLIÉS CHAQUE SEMAINE
PAR LES SOINS DES SECRÉTAIRES DE LA SOCIÉTÉ

ANNÉE 1929 :

M. P. LECÈNE, Secrétaire général.

MM. F. CADENAT et A. BASSET, Secrétaires annuels.

Tome LV. — 1929

90027

MASSON ET CIE, ÉDITEURS
LIBRAIRES DE L'ACADÉMIE DE MÉDECINE
120, BOULEVARD SAINT-GERMAIN, PARIS



PERSONNEL

DE LA

SOCIÉTÉ NATIONALE DE CHIRURGIE

DE PARIS

COMPOSITION DU BUREAU POUR L'ANNÉE 1930

Président	MM. A. Gosset.
Vice-Président	Ch. Lenormant.
Secrétaire général	R. Proust.
Secrétaires annuels	A. Basset, L. Sauvé.
Trésorier	René Toupet.
Archiviste	P. Mocquot.

MEMBRES HONORAIRES

23 novembre 1921 .	MM.	Arrou (Joseph), titulaire de	1904
16 février 1927 . .		Auvray (Maurice), titulaire de.	1908
17 novembre 1926 .		Baudet (Raoul), titulaire de	1914
5 février 1914. . .		Bazy (Pierre), titulaire de.	1890
5 février 1930 . .		Cunéo (Bernard), titulaire de	1912
25 mai 1909. . . .		Delbet (Pierre), titulaire de	1898
10 février 1926 . .		Faure (Jean-Louis), titulaire de	1903
28 mars 1886 . . .		Guéniot (Alexandre), titulaire de.	1868
18 février 1920. . .		Hartmann (Henri), titulaire de	1897
1er février 1928 . .		Lapointe (André), titulaire de	1917
22 octobre 1919 . .		Launay (Paul), titulaire de	1908
12 novembre 1913 .		Legueu (Félix), titulaire de	1901
15 février 1921 . .		Lejars (Félix), titulaire de.	1896
25 mai 1927. . . .		Marcille (Maurice), titulaire de	1920
1er mars 1922 . . .		Marion (Georges), titulaire de.	1909
6 février 1924 . .		Mauclaire (Placide), titulaire de.	1905
8 février 1928 . .		Michon (Edouard), titulaire de.	1910
14 novembre 1917 .		Mignon (Henri), correspondant de	1896
16 février 1929. . .		Ombrédanne (Louis), titulaire de.	1911
5 février 1908 . .		Quénu (Edouard), titulaire de	1887
13 octobre 1926 . .		Récamier (Joseph)	....
3 janvier 1917 . .		Ricard (Alfred), titulaire de	1894
25 janvier 1922 . .		Riche (Paul), titulaire de	1909
14 janvier 1920 . .		Rieffel (Henri), titulaire de	1904
21 février 1925 . .		Robineau (Maurice), titulaire de	1911
8 février 1911. . .		Routier (Arnaud), titulaire de	1888
24 novembre 1926 .		Savariaud (Maurice), titulaire de.	1910
7 février 1923. . .		Sebileau (Pierre), titulaire de	1902
9 mars 1910 . . .		Sieur (Célestin), correspondant de	1899
23 janvier 1929 . .		Stolz (Albert).	....
12 décembre 1917 .		Thiéry (Paul), titulaire de.	1906
5 février 1918. . .		Walther (Charles), titulaire de	1896

MEMBRES TITULAIRES

(60)

7 janvier 1920	MM.	Alglave (Paul).
15 novembre 1922		Basset (Antoine).
24 juillet 1918		Baumgartner (Am.).
7 janvier 1920		Bazy (Louis).
17 décembre 1924		Berger (Jean).
13 février 1929		Bergeret (André).
9 novembre 1921		Bréchot (Adolphe).
24 novembre 1928		Brocq (Pierre).
15 mars 1922		Cadenat (Firmin).
13 janvier 1926		Capette (Louis).
7 janvier 1920		Chevassu (Maurice).
3 juin 1919		Chevrier (Louis).
19 mai 1920		Chifoliau (Médéric).
16 mars 1927		Deniker (Michel).
7 janvier 1920		Descomps (Pierre).
27 juin 1928		Desplas (Bernard).
19 décembre 1917		Dujarier (Charles).
14 janvier 1914		Duval (Pierre).
26 juin 1918		Fredet (Pierre).
8 juin 1921		Gernez (Léon).
22 janvier 1930		Girode (Charles).
19 juin 1912		Gosset (Antonin).
13 février 1929		Gouverneur (Robert).
7 janvier 1920		Grégoire (Raymond).
2 février 1927		Guimbellot (Marcel).
7 janvier 1920		Heitz-Boyer (Maurice).
19 octobre 1927		Houdard (Louis).
2 mai 1923		Kuss (Georges).
19 décembre 1917		Labey (Georges).
25 mai 1927		Lance (Marcel).
7 janvier 1920		Lardennois (Georges).
16 avril 1913		Lenormant (Charles).
13 février 1929		Leveuf (Jacques).
15 mai 1929		Madier (Jean).
27 juin 1928		Maisonnet (J.).
7 janvier 1920		Martel de Janville (Thierry de).
24 juin 1921		Martin (André).

7 janvier 1920	MM.	Mathieu (Paul).
24 novembre 1928		Métivet (Gaston).
7 janvier 1920		Mocquot (Pierre).
19 mai 1926		Mondor (Henri).
28 avril 1928		Monod (Robert).
19 décembre 1917		Mouchet (Albert).
29 avril 1925		Moure (Paul).
7 janvier 1920		Okinczyc (Joseph).
24 novembre 1928		Papin (Edmond).
11 juin 1924		Picot (Gaston).
19 décembre 1917		Proust (Robert).
27 juin 1928		Rouhier (Georges).
7 janvier 1920		Rouvillois (Henri).
22 décembre 1920		Roux-Berger (J.-L.).
7 février 1923		Sauvé (Louis).
7 janvier 1920		Schwartz (Anselme).
2 avril 1924		Sorrel (Étienne).
17 mai 1922		Toupet (René).
19 décembre 1917		Veau (Victor).
8 mai 1918		Wiart (Pierre).

. . . . . .

. . . . . .

. . . . . .

MEMBRES CORRESPONDANTS NATIONAUX

(125)

20 décembre 1911	MM.	Abadie, à Oran.
20 mars 1918.		Alquier, à Châlons-sur-Marne.
19 décembre 1928.		Autefage, à Roubaix.
8 janvier 1919.		Barthélemy (Marc), à Nancy.
22 décembre 1909		Bégouin, à Bordeaux.
20 mars 1918.		Bérard (Léon), à Lyon.
10 janvier 1923.		Billet, à Lille.
19 décembre 1928.		Botreau-Roussel (troupes coloniales).
4 janvier 1888.		Bousquet, à Clermont-Ferrand.
17 décembre 1924		Brisset, à Saint-Lô.
23 janvier 1901.		Brousse, armée.
23 mars 1898.		Broussin, à Versailles.
11 janvier 1922.		Brun, à Tunis.
21 décembre 1927		Caraven, à Amiens.
20 juillet 1892		Cerné, à Rouen.
11 janvier 1922.		Chalier, à Lyon.
19 décembre 1928.		Charrier, à Bordeaux.
17 décembre 1924		Chaton, à Besançon.
20 mars 1918.		Chauvel, à Quimper.
29 janvier 1892.		Chavannaz, à Bordeaux.
21 décembre 1927		Chochon-Latouche, à Autun.
10 janvier 1923.		Cléret, à Chambéry.
22 décembre 1926		Combier (V.), au Creusot.
19 décembre 1923		Costantini, à Alger.
8 janvier 1919.		Cotte (Gaston), à Lyon.
7 janvier 1903.		Couteaud, marine.
28 décembre 1910.		Coville, à Orléans.
16 décembre 1925		Courty, à Lille.
28 janvier 1920.		Dambrin, à Toulouse.
26 juillet 1893		Dayot, à Rennes.
21 janvier 1889.		Defontaine, au Creusot.
13 janvier 1892.		Delagenière (Henri), au Mans.
18 décembre 1912		Delore fils, à Lyon.
19 décembre 1923		Desgouttes, à Lyon.

8 janvier 1919.	MM. Dionis du Séjour (Pierre), à Clermont-Ferrand.
11 janvier 1922.	Duguet, armée.
20 décembre 1911	Duval, marine.
16 décembre 1925	Duvergey, à Bordeaux.
11 janvier 1905.	Estor, à Montpellier.
20 janvier 1897.	Ferraton, armée.
8 janvier 1919.	Fiolle (Jean), de Marseille.
22 décembre 1920.	Foisy, à Châteaudun.
20 janvier 1891.	Fontan, marine.
11 janvier 1905.	Fontoynont, à Tananarive.
20 juillet 1892	Forgue, à Montpellier.
8 janvier 1919.	Fourmestraux (Jacques de), à Chartres.
8 janvier 1919.	Fresson (Henri), à Cannes.
28 décembre 1910	Frœlich, à Nancy.
20 janvier 1909.	Gaudier, à Lille.
11 janvier 1893.	Gellé, à Provins.
27 janvier 1904.	Girard, marine.
28 janvier 1920.	Goullioud, à Lyon.
19 décembre 1928.	Grimault, à Algrange.
20 juillet 1892	Guelliot, à Reims.
20 janvier 1886.	Guermonprez, à Lille.
8 janvier 1919.	Guibal (Paul), à Béziers.
20 mars 1918.	Guibé, à Caen.
20 mars 1918.	Guillaume-Louis, à Tours.
18 décembre 1929	Guillemin, à Nancy.
8 janvier 1919.	Guyot (Joseph), à Bordeaux.
20 décembre 1911	Hardouin, à Rennes.
10 janvier 1894.	Hue (François), à Rouen.
29 janvier 1902.	Imbert, à Marseille.
16 décembre 1925.	Jean, à Toulon.
15 janvier 1908.	Jeanbrau, à Montpellier.
22 décembre 1926	Jeanneney, à Bordeaux. (*Membre à vie*).
22 décembre 1909	Lafourcade, à Bayonne.
11 janvier 1922.	Lagoutte, au Creusot.
18 décembre 1912	Lambret, à Lille.
13 janvier 1868.	Lanelongue, à Bordeaux.
20 décembre 1911	Lapeyre, à Tours.
11 janvier 1893.	Le Clerc, à Saint-Lô.
22 décembre 1909	Le Fort, à Lille.
8 décembre 1912	Le Jemtel, à Cannes.
18 décembre 1912	Le Moniet, à Rennes.
19 décembre 1923	Lepoutre, à Lille.
20 mars 1918.	Leriche (René), à Strasbourg.
17 décembre 1924	Le Roy des Barres, à Hanoï.
21 décembre 1927	Lombard, à Alger.
10 janvier 1923.	Malartic, à Toulon.
22 décembre 1926	Marmasse, à Orléans.
14 janvier 1914.	Marquis, à Rennes.
29 janvier 1902.	Martin (Albert), à Rouen.

10 janvier 1894.	MM.	Ménard, à Berck.
28 décembre 1910		Mériel, à Toulouse.
20 décembre 1911		Michel, à Nancy.
10 janvier 1923.		Miginiac, à Toulouse.
11 janvier 1905.		Mordret, au Mans.
11 janvier 1922.		Nandrot, à Montargis.
17 juillet 1889		Nimier, armée.
20 mars 1918.		Nové-Josserand, à Lyon.
22 décembre 1920.		Oudard, marine.
22 décembre 1926		Papin (Félix), à Bordeaux.
8 janvier 1919.		Patel (Maurice), à Lyon.
22 décembre 1920.		Petit (L.-H.), à Château-Thierry.
16 décembre 1925		Petit (Jean), à Niort.
11 janvier 1899.		Peugniez, à Cannes.
11 janvier 1922.		Phélip, à Vichy.
13 janvier 1892.		Phocas, à Athènes.
21 décembre 1927		Picquet, à Sens.
21 janvier 1891.		Poisson, à Nantes.
8 janvier 1919.		Potel (Gaston), à Lille.
19 décembre 1923		Pouliquen, à Brest.
21 janvier 1891.		Pousson, à Bordeaux.
20 mars 1918.		Prat, à Nice.
11 janvier 1922.		Rastouil, à La Rochelle.
19 décembre 1923		Reverchon, armée.
28 décembre 1910.		Silhol, à Marseille.
20 mars 1918.		Soubeyran, à Montpellier.
20 mars 1918.		Stern, à Briey.
28 janvier 1920.		Tavernier, à Lyon.
20 décembre 1899.		Tédenat, à Montpellier.
11 janvier 1899.		Témoin, à Bourges.
8 janvier 1919.		Tesson (René), à Angers.
28 janvier 1920.		Tixier, à Lyon.
29 janvier 1902.		Toubert, armée.
16 janvier 1907.		Vallas, à Lyon.
20 décembre 1911		Vandenbossche, armée.
11 janvier 1905.		Vanverts, à Lille.
28 janvier 1920		Viannay, à Saint-Etienne.
18 décembre 1929		Villechaise, à Toulon.
11 janvier 1893.		Vincent, à Alger.
20 janvier 1886.		Weiss, à Nancy.
21 décembre 1927		Worms, armée.

. . . . . .

MEMBRES ASSOCIÉS ÉTRANGERS

(30)

8 janvier 1919	MM.	Alessandri (Robert), à Rome.
18 décembre 1929		Arcé (José), à Buenos-Aires.
9 avril 1924		Bastianelli, à Rome.
12 janvier 1910		Bland Sutton, à Londres.
4 janvier 1888		Bryant (Th.), à Londres.
16 décembre 1925		Cranwell, à Buenos Aires.
8 janvier 1919		Crile (George), à Cleveland.
8 janvier 1919		Cushing (Harvey), à Boston.
24 mars 1920		Du Bouchet, à Paris.
20 janvier 1909		Durante (F.), à Gênes.
9 avril 1924		Gibson, à New-York.
12 janvier 1910		Giordano, à Venise.
22 décembre 1926		Grondin, à Québec.
16 janvier 1901		Keen, à Philadelphie.
17 janvier 1906		Kelly (Howard A.), à Baltimore.
9 avril 1924		Lamas, à Montevideo.
16 décembre 1925		Lambotte, à Anvers.
18 décembre 1912		Lane (Arbuthnot), à Londres.
22 décembre 1926		de Lotbinière Harwood, à Montréal.
8 janvier 1919		Makins (Sir George), à Londres.
16 janvier 1907		Mayo Robson, à Londres.
9 avril 1924		Mayo (W.), à Rochester.
9 avril 1924		Moynihan, à Leeds.
19 décembre 1928		Navarro (Alfredo), à Montevideo.
9 avril 1924		Quervain (de), à Berne.
9 avril 1924		Recasens y Girol, à Madrid.
9 avril 1924		Roux (C.), à Lausanne.
9 avril 1924		Saxtorph, à Copenhague.

. . . . . .

. . . . . .

MEMBRES CORRESPONDANTS ÉTRANGERS

(100)

---

4 juin 1924	MM.	ALBEE, à New-York.
28 janvier 1920		ALEXINSKY, à Moscou.
16 décembre 1925		ALGOVIN (Miguel), à Lima.
4 juin 1924		ALI BEY IBRAHIM, au Caire.
21 décembre 1927		ALIVISATOS (Nicolas), à Athènes.
9 avril 1924		ALVEZ DE LIMA, à Saô Paulo.
21 décembre 1927		ANGELESCO, à Bucarest.
19 décembre 1928		BALACESCO, à Bucarest.
17 janvier 1906		BALLANCE, à Londres.
4 juin 1924		BARTRINA, à Barcelone.
18 décembre 1929		BENGOLEA, à Buenos Aires.
7 janvier 1903		BERG, à Stockholm.
16 décembre 1925		BESSIN OMER PACHA, à Constantinople.
20 décembre 1916		BIERENS DE HANN, à Rotterdam.
20 décembre 1916		BLAKE, à New-York.
8 janvier 1919		BLANCO ACEVEDO, à Montevideo.
9 avril 1924		BOSCH ARANA, à Buenos Aires.
16 janvier 1901		BRADFORD, à Baltimore.
8 janvier 1919		BREWER (George A.), à New-York.
8 janvier 1919		BRUCE, à Londres.
4 juin 1924		BULL, à Oslo.
17 janvier 1906		BUSCARLET, à Genève.
25 juin 1924		CABEÇA, à Lisbonne.
19 décembre 1928		CASTANO, à Buenos Aires.
20 janvier 1909		CHEYNE (Watson), à Londres.
20 décembre 1916		CHUTRO, à Buenos Aires.
25 juin 1924		DANIEL, à Bucarest.
19 décembre 1928		DANIS, à Bruxelles.
8 janvier 1919		DEBAISIEUX, à Louvain.
20 décembre 1916		DERACHE, à Bruxelles.
27 janvier 1904		DJEMIL-PACHA, à Constantinople.
4 juin 1924		DONATI, à Turin.
25 juin 1924		FALTIN, à Helsingfors.

8 janvier 1919.	MM. Finney (John), à Baltimore.
22 décembre 1920	Finochietto, à Buenos Aires.
4 juin 1924	Frazier, à Philadelphie.
25 juin 1924	Gentil, à Lisbonne.
4 juin 1924	Goyanes y Capdevilla, à Madrid.
28 janvier 1920.	Gudin, à Rio de Janeiro.
22 décembre 1926.	Hansen (P. N.), à Copenhague.
22 décembre 1926	Hustin, à Bruxelles.
20 décembre 1916	Hutchinson (James P.), à Philadelphie.
8 janvier 1919.	Ingebrigsten, Norvège.
21 janvier 1891.	Jamieson (Alex.), à Shanghaï.
25 juin 1924	Jedlicka, à Prague.
4 juin 1924	Judd, à Rochester.
19 décembre 1928.	Jurascz, à Posnan.
12 janvier 1910.	Juvara, à Bucarest.
18 décembre 1929.	Key, à Stockholm.
25 juin 1924	Kojen, à Belgrade.
21 décembre 1927	Krynski (Léon), à Varsovie.
21 janvier 1891.	Kummer, à Genève.
10 janvier 1912.	Lanz, à Amsterdam.
20 janvier 1897.	Lardy, à Genève.
9 avril 1924.	Lorthioir, à Bruxelles.
4 juin 1924	Lozano y Monzon, à Saragosse.
16 janvier 1884.	Lucas (Clément), à Londres.
20 décembre 1916	Le Bel, à Montréal.
19 décembre 1928.	Lesniowski, à Varsovie.
20 décembre 1916.	Martigny (de), à Montréal.
11 janvier 1893.	Martin (Édouard), à Genève.
22 décembre 1926.	Mascarenhas, à Rio de Janeiro.
10 janvier 1923.	Matas, à la Nouvelle-Orléans.
9 avril 1924.	Mayer (Léopold), à Bruxelles.
8 janvier 1919.	Mayo (Charles), à Rochester.
25 juin 1924	Milianitch, à Belgrade.
21 décembre 1927	Montoya y Florès, à Santa-Fé-de-Bogota
21 janvier 1891.	Mooy (de), à La Haye.
20 janvier 1909.	Morris (Henry), à Londres.
4 juin 1924	Muscatello, à Catane.
9 avril 1924.	Nabuco de Gouvea, à Rio de Janeiro.
4 juin 1924	Nicolaysen, à Oslo.
20 janvier 1897.	Novaro, à Gênes.
9 avril 1924.	Parizeau (Télesphore), à Montréal.
22 décembre 1920	Paschoud, à Lausanne.
28 janvier 1920.	Pellegrini, à Chiari.
9 avril 1924.	Percy Sargent, à Londres.
25 juin 1924	Petren, à Lund.
22 décembre 1926	Pétridis (P.), à Alexandrie.
25 juin 1924	Petrovitch, à Belgrade.
21 décembre 1927	Pouey (Henri), à Montevideo.
22 décembre 1920	Prat, à Montevideo.
25 juin 1924	Presno, à La Havane.

22 décembre 1920.	MM.	Putti, à Bologne.
18 décembre 1929		Rossi (Baldo), à Milan.
21 janvier 1885.		Saltzmann, à Helsingfors.
1er août 1916		Sihota, à Tokio.
9 avril 1924		Simard, à Québec.
8 janvier 1919.		Sinclair (Maurice), à Londres.
17 janvier 1900.		Souchon, à la Nouvelle-Orléans.
20 décembre 1916		Swindt, à Randers.
18 décembre 1929		Tanasesco, à Jassy.
14 janvier 1914.		Tubby, à Londres.
9 avril 1924		Verhoogen, à Bruxelles.
25 juin 1924		Vulliet, à Lausanne.
8 janvier 1919.		Wallace (S. C.), à Londres.
20 janvier 1909.		White (Sinclair), à Sheffield.
11 janvier 1893.		Wier, à New-York.
4 juin 1924		Young (H. H.), à Baltimore.
19 décembre 1928.		Zeno (Artemis), à Rosario.

PRÉSIDENTS

DE LA SOCIÉTÉ DE CHIRURGIE

DEPUIS SA FONDATION

1844.	MM.	A. Bérard.
1845.		Michon.
1846.		Monod père.
1847.		Lenoir.
1848.		Robert.
1849.		Cullerier.
1850.		Deguise père.
1851.		Danyau.
1852.		Larrey.
1853.		Guersant.
1854.		Denonvilliers.
1855.		Huguier.
1856.		Gosselin.
1857.		Chassaignac.
1858.		Bouvier.
1859.		Deguise fils.
1860.		Marjolin.
1861.		Laborie.
1862.		Morel-Lavallée.
1863.		Depaul.
1864.		Richet.
1865.		Paul Broca.
1866.		Giraldès.
1867.		Follin.
1868.		Legouest.
1869.		Verneuil.
1870.		A. Guérin.
1871.		Blot.
1872.		Dolbeau.
1873.		Trélat.
1874.		Maurice Perrin.
1875.		Le Fort.
1876.		Houel.
1877.		Panas.
1878.		Félix Guyon.
1879.		S. Tarnier.
1880.		Tillaux.
1881.		de Saint-Germain.
1882.		Léon Labbé.
1883.		Guéniot.
1884.		Marc Sée.
1885.		S. Duplay.
1886.		Horteloup.
1887.		Lannelongue.
1888.	MM.	Polaillon.
1889.		Le Dentu.
1890.		Nicaise.
1891.		Terrier.
1892.		Chauvel.
1893.		Ch. Périer.
1894.		Lucas-Championnière.
1895.		Th. Anger.
1896.		Ch. Monod.
1897.		Delens.
1898.		Berger.
1899.		Pozzi.
1900.		Richelot.
1901.		Paul Reclus.
1902.		G. Bouilly.
1903.		Kirmisson.
1904.		Peyrot.
1905.		E. Schwartz.
1906.		Paul Segond.
1907.		Quénu.
1908.		Ch. Nélaton.
1909.		Paul Reynier.
1910.		Routier.
1911.		Jalaguier.
1912.		P. Bazy.
1913.		E. Delorme.
1914.		Tuffier.
1915.		E. Rochard.
1916.		Lucien Picqué.
		Paul Michaux.
1917.		Auguste Broca.
1918.		Ch. Walther.
1919.		Henri Hartmann.
1920.		F. Lejars.
1921.		E. Potherat.
1922.		Pierre Sebileau.
1923.		Pl. Mauclaire.
1924.		Ch. Souligoux.
1925.		J.-L. Faure.
1926.		M. Auvray.
1927.		E. Michon.
1928.		L. Ombrédanne.
1929.		B. Cunéo.
1930.		A. Gosset.

BIENFAITEURS

DE LA

SOCIÉTÉ NATIONALE DE CHIRURGIE

René Duval et René Marjolin, fondateurs d'un prix annuel de 300 fr.

Édouard Laborie, fondateur d'un prix annuel de 1.200 francs.

Vulfranc Gerdy, fondateur d'un prix biennal de 2.000 francs.

Pierre-Charles Huguier, donateur d'une rente annuelle de 1.000 francs, et Mme Huguier, sa veuve, donatrice d'une somme de 10.000 francs, destinées à favoriser les publications scientifiques de la Société.

Demarquay, fondateur d'un prix biennal de 700 francs.

Ricord, fondateur d'un prix biennal de 300 francs.

Dubreuil (de Montpellier), fondateur d'un prix annuel de 400 francs.

Jules Hennequin, fondateur d'un prix biennal de 1.500 francs.

O. Lannelongue, fondateur d'un prix quinquennal de 5.000 francs, avec médaille en or.

Mme veuve Aimé Guinard, fondatrice d'un prix triennal de 1.000 francs.

Mme veuve Chupin, fondatrice d'un prix biennal de 1.400 francs.

Édouard Quénu, donateur d'une somme de 10.000 francs dont les arrérages devront être employés par la Société à l'amélioration de son bulletin.

Édouard Schwartz, donateur d'une somme de 10.000 francs pour l'amélioration de l'installation de la Société de Chirurgie.

Les Elèves du Dr Eugène Rochard, fondateurs d'un prix triennal de 10.000 francs.

Mme veuve A. Le Dentu, fondatrice d'un prix annuel.

Mme Jules Lebaudy, M. Robert Lebaudy, Mme la Comtesse de Fels, donateurs d'une somme de 50.000 francs.

Paul Guersant, — Lenoir, — Payen, — Velpeau, — Gerdy, — Baron Larrey, — Ch. Nélaton, — Le Dentu, — Delens, — Lucien Hahn, — Ch. Périer, — Monteils, — Ch. Monod, Donateurs de livres pour la Bibliothèque de la Société.

PRIX DE LA SOCIÉTÉ NATIONALE DE CHIRURGIE

La Société de Chirurgie dispose de douze prix permanents et d'un prix temporaire de 50.000 *francs :*

1° Le prix Duval, fondé par Jacques-René Duval, membre de la Société de Chirurgie de Paris.

Le 12 juillet 1854, la Société a pris la décision suivante : « La Société de Chirurgie de Paris, après une donation de M. Duval, fonde, à titre d'encouragement, un prix *annuel* de la valeur de 100 francs, en livres, pour l'auteur de la meilleure thèse de chirurgie publiée en France dans le courant de l'année. Autant que possible, les recherches doivent porter sur un seul sujet et s'appuyer sur des observations recueillies par l'auteur lui-même dans un service d'hôpital.

« Tous les auteurs, anciens et modernes, qui ont traité le même sujet, devront être indiqués, ainsi que la source précise des citations.

« Sont seuls admis à concourir : les docteurs ayant rempli les fonctions d'internes définitifs dans les hôpitaux ou ayant un grade analogue dans les hôpitaux militaires ou de la marine. » Les aides-médecins de la marine nommés au concours sont assimilés aux internes des hôpitaux (4 novembre 1885).

Les candidats devront adresser franco deux exemplaires de leur thèse au secrétariat de la Société.

Par la bienveillance de M. le Dr Marjolin, membre fondateur de la Société, le montant du prix Duval a été porté de 100 à 300 francs à partir de 1886; le prix ne peut être partagé.

2° Le prix Édouard Laborie, fondé par Mme veuve Laborie, le 6 mai 1868. Il est *annuel* et de la valeur de 1.200 francs.

La Société a pris en 1868 les décisions suivantes : « Le prix Édouard Laborie sera décerné chaque année dans la séance solennelle de la Société (troisième mercredi de janvier) à l'auteur du meilleur travail *inédit* sur un sujet quelconque de chirurgie adressé à la Société pendant l'année courante.

« Les auteurs sont libres de choisir les sujets de leurs mémoires; toutefois, la Société indiquera tous les six ans un sujet de mémoire pris parmi les points de la chirurgie dont le docteur Laborie s'est plus particulièrement occupé.

« Tous les docteurs et élèves en médecine, français et étrangers, sont admis à prendre part au concours.

« Les mémoires, écrits en français, en latin, en anglais ou en allemand, devront être envoyés (affranchis) à M. le Secrétaire général de la Société nationale de Chirurgie de Paris, 12, rue de Seine, avant le 1er novembre de chaque année.

« Les manuscrits doivent être adressés dans les formes académiques, c'est-à-dire non signés, mais portant une épigraphe reproduite sur la suscription d'une lettre renfermant le nom, l'adresse et les titres du candidat. »

3° Le prix Gerdy, fondé, en 1873, par Vulfranc Gerdy, en souvenir de son frère P.-N. Gerdy, membre de la Société nationale de Chirurgie. Ce prix est *biennal* et de la valeur de 2.000 francs.

Le sujet à traiter par les concurrents est indiqué par la Société et donné deux années à l'avance. Les règles du concours sont celles du prix Laborie.

4° Le prix Demarquay, fondé, en 1875, par Jean-Nicolas Demarquay, membre de la Société nationale de Chirurgie, qui a légué à la Société une somme de 10.000 francs. Le prix est *biennal* et de la valeur de 700 francs.

Le sujet, indiqué par la Société, est donné deux années à l'avance; les règles du concours sont celles du prix Laborie.

5° Le prix Ricord, fondé, en 1889, par Philippe Ricord, membre de la Société nationale de Chirurgie, qui a légué à la Société une somme de 5.000 francs. Le prix est *biennal* et de la valeur de 300 francs.

Il est décerné à l'auteur d'un travail inédit sur un sujet quelconque de chirurgie ou d'un mémoire publié dans le courant de l'année et n'ayant pas encore été l'objet d'une récompense dans une autre Société.

Les manuscrits pourront être signés. A cette différence près, les règles du concours sont celles du prix Laborie.

6° Le prix Dubreuil, fondé, en 1901, par Henri-François-Alphonse Dubreuil, membre de la Société nationale de Chirurgie, qui a légué à la Société une somme de 15.000 francs. « Les intérêts de cette somme, placée sur l'État à 3 °/₀, serviront à cette Société pour la fondation d'un prix *annuel* destiné à récompenser un travail sur un sujet d'orthopédie. »

7° Le prix Jules Hennequin, fondé, en 1910, par Jules-Nicolas Hennequin, membre de la Société nationale de Chirurgie, qui a légué à la Société une somme de 25.000 francs, « dont les arrérages seront accordés tous les *deux ans*, et *sans partage*, au meilleur mémoire sur l'anatomie, la physiologie, la pathologie ou les traumatismes du squelette humain ».

8° La Médaille internationale de Chirurgie (Fondation Lannelongue). — Le prix fondé par M. Lannelongue consiste en une médaille d'or à décerner tous les cinq ans, et dotée d'une somme de 5.000 francs.

« Cette médaille sera internationale, c'est-à-dire attribuée à un chirurgien de n'importe quel pays, qui, durant les dix dernières années, aura fait la découverte chirurgicale la plus notoire ou les travaux les plus utiles à l'art et à la science de la chirurgie. L'attribution de la médaille de chirurgie ne pourra être faite deux fois de suite dans la même nationalité. »

M. Lannelongue exprime la volonté formelle qu'il ne soit tenu aucun compte de la nationalité, mais uniquement des mérites de celui qui paraîtra le plus digne. Est seul proclamé lauréat celui qui sera présenté par les personnes suivantes, qualifiées à cet effet :

a) Les membres du bureau de la Société nationale de Chirurgie de Paris;

b) Le quart des autres membres titulaires et honoraires de cette même Société, tirés au sort tous les cinq ans;

c) Les lauréats de la médaille Lannelongue;

d) Les chirurgiens, membres du Conseil de dix Facultés de Médecine de nations étrangères à la France, choisis tous les cinq ans par le Bureau de la Société nationale de Chirurgie, et au nombre de deux au plus par nationalité; le bureau veillera à faire une répartition convenable, selon l'importance des nationalités. Ci-joint l'énumération des nationalités dans lesquelles sera fait le choix des juges: Angleterre; Allemagne; Autriche-Hongrie et États balkaniques; Belgique, Hollande et États scandinaves; Espagne, Portugal et Mexique; Italie, Suisse, Grèce et Turquie; Russie; États-Unis d'Amérique du Nord et Canada; États de l'Amérique du Sud; Japon et Chine. Les chirurgiens étrangers qualifiés seront invités par lettre recommandée à proposer un lauréat; les propositions devront être faites avant le 1er novembre de l'année qui précède la séance annuelle de la Société nationale de Chirurgie.

Ces propositions, comme celles des juges français n'habitant pas Paris, seront faites par écrit et adressées au Président de la Société nationale de Chirurgie de Paris. Celui-ci convoquera ensuite les membres français qualifiés, habitant Paris, pour qu'ils fassent à leur tour des propositions par écrit dans

une séance spéciale où le Président procédera au dépouillement total des suffrages exprimés.

La médaille sera attribuée au candidat qui aura obtenu la majorité absolue des suffrages, et à son défaut une majorité relative. Si deux ou plusieurs candidats recueillent un nombre égal de suffrages, la voix du Président du Bureau de la Société devient prépondérante. Le Président proclame le lauréat.

La médaille sera remise dans la séance annuelle de la Société nationale de Chirurgie de Paris.

9° Le prix Aimé Guinard, fondé, en 1914, par Mme veuve Guinard, en souvenir de son mari, membre de la Société nationale de Chirurgie.

Le prix est *triennal* et de la valeur de 1.000 francs.

Il est décerné au meilleur travail de chirurgie générale présenté par un interne des hôpitaux de Paris, pendant qu'il sera en exercice, ou pendant l'année qui suivra la fin de son internat.

10° Le prix Chupin, fondé en 1923, par Mme veuve Chupin en mémoire de son mari, membre correspondant de la Société nationale de Chirurgie.

Le prix est *biennal*, de la valeur de 1.400 francs et ne peut être partagé.

Il sera décerné tous les deux ans au meilleur mémoire inédit ou imprimé de pathologie chirurgicale portant plus particulièrement sur les affections ou blessures observées aux armées.

11° Le Prix des Élèves du Dr Eugène Rochard, a été créé par un groupe d'anciens élèves de ce chirurgien pour perpétuer son souvenir. Le prix, d'une valeur de 10.000 francs, sera attribué tous les trois ans à un travail, inédit ou paru dans les trois dernières années, sur un sujet de chirurgie générale, travail dû à un interne ou ancien interne des hôpitaux de l'Assistance publique de Paris. Ce prix ne pourra être partagé. Au cas où la Société ne jugerait pas qu'il y ait lieu de décerner le prix, les arrérages seraient reportés, et, trois ans plus tard, la Société pourrait distribuer deux prix. La commission chargée d'examiner les mémoires présentés sera composée de 7 membres titulaires ou honoraires. Les mémoires, inédits ou déjà publiés, devront être adressés au Secrétaire général avant le 1er novembre précédent la séance où le prix sera attribué.

Le prix sera décerné la première fois dans la séance annuelle de janvier 1930.

12° Le Prix Auguste Le Dentu, fondé, en 1927, par Mme veuve Le Dentu, en souvenir de son mari, membre honoraire de la Société nationale de Chirurgie.

Le prix sera décerné chaque année à l'interne Médaille d'or en chirurgie. Le prix sera de 1.500 francs l'année où l'interne Médaille d'or en chirurgie est lauréat du prix Oulmont de l'Académie de médecine (1.000 fr.) et de 2.500 francs l'année où le prix Oulmont est décerné à l'interne Médaille d'or de médecine.

13° Le Prix de 50.000 francs. — Mme Jules Lebaudy, M. Robert Lebaudy, Mme la Comtesse de Fels ont mis à la disposition de la Société nationale de Chirurgie une somme de 50.000 francs pour être attribuée à l'auteur de l'*appareil suppléant le mieux à la perte de la main*.

Les constructeurs des nations alliées et neutres peuvent seuls concourir. Ils devront présenter à la Société des mutilés se servant des appareils depuis six mois au moins.

La Société expérimentera les appareils sur des mutilés pendant le temps qu'elle jugera nécessaire pour apprécier leurs qualités. L'appareil récompensé restera la propriété de son auteur.

PUBLICATIONS

REÇUES PAR LA SOCIÉTÉ

Paris. — Annales de l'Institut Pasteur. — Archives des maladies de l'appareil digestif et de la nutrition. — Archives internationales de laryngologie, otologie-rhinologie et broncho-œsophagoscopie. — Archives de médecine et de pharmacie militaires. — Bulletin de l'Académie de Médecine. — Bulletin de l'Association française pour l'étude du cancer. — Le Bulletin médical. — Bulletins et Mémoires de la Société de chirurgie. — Bulletins et Mémoires de la Société des chirurgiens de Paris. — Bulletins et Mémoires de la Société médicale des Hôpitaux de Paris. — Bulletins et Mémoires de la Société de Radiologie médicale de France. — Bulletin de la Société d'obstétrique et de gynécologie de Paris. — Gazette des hôpitaux. — Gynécologie et Obstétrique. — Journal de chirurgie. — Journal de médecine et de chirurgie pratiques. — Journal d'urologie. — Journal de Radiologie et d'Electrologie. — Paris chirurgical. — Paris médical. — La Presse médicale. — Le Progrès médical. — La Revue de Chirurgie. — Revue neurologique. — Revue d'orthopédie. — Revue de Stomatologie. — La Tribune médicale. — Revue de Pathologie comparée. — La Semaine des Hôpitaux. — La Gazette médicale de France. — Le Bulletin de l'Hôpital Saint-Michel. — L'Informateur médical.

Province. — Bulletins et Mémoires de la Société de médecine et de chirurgie de Bordeaux. — Gazette hebdomadaire des sciences médicales de Bordeaux. — Lyon chirurgical. — L'Année Médicale de Caen. — Normandie médicale. — Recueil des actes du Comité médical des Bouches-du-Rhône. — Archives Médico Chirurgicales de Province. — Bulletin de la Société des sciences médicales et biologiques de Montpellier. — Bulletin et Mémoires de la Société de Chirurgie de Marseille.

Étranger. — Annals of Surgery. — Annali Italiani di Chirurgia (Naples). — Acta chirurgica Scandinavica (Stockholm). — Archives médicales belges. — Archives Franco-Belges de Chirurgie. — Journal de Chirurgie et Annales de la Société Belge de Chirurgie. — Bulletin de l'Académie royale de médecine de Belgique. — Archives of the Middlesex Hospital (Londres). — Archivos de la Policlinica (Habana). — Bulletin médical de Québec. — Medical Record (New-York). — Mitteilungen aus der medizinischen Fakultät der kaiserlich-japanischen Universität (Tokio). — Annual Report of the Henry Philipps Institute (Philadelphie). — Revue médicale de la Suisse romande (Genève). — Transactions of the American Association of genito-urinary diseases (New York). — Transactions of the American otological Society (New Bedford). — Transactions of the American orthopedic Association (Philadelphie). — Transactions of the American surgical Association (Philadelphie). — Transactions of the pathological Society of London. — Surgery, Gynecology and Obstetrics (Chicago, Ill.). — The British Journal of Surgery (Bristol). — Proceedings of the Royal Society of Medicine (Londres). — L'Ospedale Maggiore (Milan). — Tumori (Rome). — Schweizerische Medizinische Wochenschrift (Basel). — The Journal of Bone et Joint Surgery (Boston). — The Journal of the American Medical Association. — Boletines y trabajos de la Sociedad de Cirugia de Buenos Aires. — Boletin de la Socieda l de Cirugia de Chile (Santiago). — Anales de la Facultad de Medicina de Montevideo. — Boletin del Instituto de Clinica Quirùrgica (Buenos Aires).

La bibliothèque de la Société, 12, rue de Seine, est ouverte tous les jours non fériés, de 2 heures à 4 heures.



BULLETINS ET MÉMOIRES

DE LA SOCIÉTÉ NATIONALE DE CHIRURGIE

Séance du 9 janvier 1929.

Présidence de M. OMBRÉDANNE, *président.*

PROCÈS-VERBAL

La rédaction du procès-verbal de la précédente séance est mise aux voix et adoptée.

CORRESPONDANCE

La correspondance comprend :

1° Les journaux et publications périodiques de la semaine.

2° Des lettres de MM. AUTEFAGE, BOTREAU-ROUSSEL, GRIMAULT, remerciant la Société de les avoir nommés correspondants nationaux.

3° Un travail de M. JUVARA, correspondant étranger, intitulé : *Fracture du fémur gauche vicieusement consolidée. Ostéosynthèse. Guérison.*

4° Un travail de M. BRISSET, correspondant national, intitulé : *Injections intraveineuses hypertoniques de chlorure de sodium dans un cas de dilatation aiguë de l'estomac.*

5° Un travail de M. LERICHE, correspondant national, intitulé : *Traitement chirurgical des fractures du calcanéum.*

6° Un travail de MM. MICHEL, correspondant national, et MUTEL, intitulé : *Arthrodèse de la hanche pour coxalgie ancienne.*

7° Un travail de M MOULONGUET (Paris), intitulé : *Blocage du genou en extension à la suite d'une fracture de cuisse. Transplantation rotulienne. Très bon résultat fonctionnel.*

M. LECÈNE, rapporteur.

A PROPOS DU PROCÈS-VERBAL

Injections intraveineuses de sérum salé hypertonique dans l'occlusion intestinale,

par M. **Gosset.**

Dans la séance du 19 décembre, M. G. Küss est revenu sur les injections salées hypertoniques dans l'occlusion intestinale. Le titre de sa communication, *injections par voie rectale*, montre que M. Küss n'a pas lu notre communication. Il ne comprend pas comment nous avons pu obtenir par cette médication des résultats favorables. Pour moi, je comprends très bien pourquoi M. Küss ne comprend pas. Je n'ai jamais parlé, aussi bien dans l'article de *La Presse Médicale* avec Binet et Petit-Dutaillis que dans le second article de *La Presse Médicale*, paru tout récemment avec les mêmes collaborateurs, ainsi que dans ma communication à cette Société, je n'ai jamais parlé que d'injections *intraveineuses*, et jamais d'injection intrarectale. C'est seulement dans l'observation que je rapportais, l'observation de M. Michel (de Marseille), qu'il est parlé d'injection intrarectale, et M. Michel a eu soin de spécifier : « Je n'ai pas injecté la solution hypertonique par la voie veineuse, ni par la voie sous-cutanée, mais j'ai eu recours à la voie rectale, assurément moins recommandable, mais qui m'a paru la seule possible chez un nourrisson de quatre mois. » Vous voyez que notre collègue de Marseille est vraiment excusable. Notre collègue de Paris, M. G. Küss, me le paraît moins, puisque, alors que nous n'avons jamais prononcé le terme *voie rectale*, mais que nous avons toujours dit *voie intraveineuse*, il nous relate que « tout récemment, chez une de ses opérées qui présentait un état de demi-iléus paralytique, après avoir entendu les premières communications de M. Gosset, il a fait faire une injection hypertonique de sérum salé intrarectale et qu'il n'a obtenu d'autre résultat qu'une hypersécrétion colo-rectale et des résultats au point de vue de l'état général et de l'état intestinal, somme toute, moins satisfaisants qu'avec le goutte-à-goutte intrarectal de la solution isotonique qu'il avait employée antérieurement ». J'avais raison d'avancer que mon collègue M. Küss — quoi qu'il veuille bien dire qu'il m'a écouté avec la plus grande attention — n'a pas lu ma communication. Donc, M. Küss et moi — je laisse volontairement de côté ce que le Dr Michel a été obligé de faire chez son nourrisson — nous ne parlons pas de la même chose. Je n'ai jamais parlé, avec Binet et Petit-Dutaillis, que de médication *par voie intraveineuse*.

Au contraire, l'observation du Dr Duncombe, relatée par mon ami Proust, et dans laquelle la solution hypertonique a été employée comme elle doit l'être, *par voie veineuse*, montre « une résurrection miraculeuse de la malade », suivant les termes du rapporteur.

Mon collègue et ami M. Sauré parle aussi de « véritable résurrection ».

J'ai reçu, il y a quelques jours, du Dr Pilven, chirurgien à Quimper, les observations suivantes, que je vous demande la permission de relater ici, car le dossier à établir à propos de cette question passionnante ne sera jamais trop fourni.

Voici la relation du premier cas, telle que me l'a envoyée le Dr Pilven :

Mme St..., quarante-huit ans, m'est adressée en crise d'occlusion intestinale, le 9 mai 1928, par mon confrère W. Depuis huit jours il y a arrêt des matières et des gaz. Depuis deux jours, les vomissements sont fécaloïdes, le ventre, est énorme, gargouillant, et l'état général apparaît si mauvais que j'hésite à opérer. Néanmoins, sur les instances de la famille, sous anesthésie locale, me réservant au besoin d'employer le chlorure d'éthyle, je fais une incision médiane, sus et sous-ombilicale. Le grêle, énorme et lourd de liquide, se précipite par l'ouverture et ne peut être rentré. Je ponctionne et aspire à la pompe électrique. Le trocart est enfoncé au milieu d'une suture en bourse qui l'enserre et qu'on ferme sitôt que les anses paraissent aplaties suffisamment. La recherche de la cause d'occlusion mène sur une masse d'adhérences au niveau de l'angle iléo-cæcal, adhérences anciennes englobant l'appendice petit, scléreux, adhérent et nécessitant pour être libérées une importante résection d'épiploon. A ce moment, le pouls devient encore plus mauvais, impalpable. Sans interrompre l'opération, je fais faire par un aide une injection intraveineuse de 40 cent. cubes de la solution à 20 p. 100, préconisée par Gosset, et j'achève par une suture au fil de bronze. L'aspect de la malade change moins de cinq minutes après l'injection. Pendant que j'achève le pansement, le pouls devient presque fort, bat à 40, très régulier, et le visage se colore. C'est une résurrection qui nous stupéfie tous. Je prescris de renouveler les mêmes injections toutes les quatre heures, et la religieuse infirmière, très compétente et dévouée, en fait ainsi quatre successivement.

Entre les deux premières injections, le pouls flanche encore, mais le 10 mai au soir, la malade, éveillée, avait émis une selle abondante et la guérison s'établissait sans incident.

Le second cas du Dr Pilven est, au moins, aussi démonstratif. Le voici résumé :

« Au début d'août dernier, je vis en consultation M. F..., quarante-trois ans, qui fut pris, pendant sa villégiature à la mer, d'une crise douloureuse abdominale, avec vomissements. Le diagnostic porté par le médecin local fut celui d'intoxication aiguë alimentaire. A l'examen, M. F... présente un teint subictérique, est anorexique et dit avoir maigri. La constipation succède à des crises diarrhéiques et des coliques courtes, mais répétées, se produisent accompagnées de nausées, parfois de vomissements. A la palpation, le ventre est douloureux principalement dans son secteur inférieur droit, sans qu'il soit possible de trouver un point précis. Néanmoins, je porte le diagnostic d'appendicite probable avec adhérences et obstruction consécutive et propose l'intervention qui est refusée. Deux confrères, après moi, examinent M. F... et attribuent au foie ses malaises. Le 5 septembre, M. F..., séjournant au Faou, présente une crise violente analogue à la première ressentie en août. Coliques, ventre très douloureux, vomissements, incitent le médecin traitant, B., à conseiller une consultation d'un collègue chirurgien qui, pensant à une cholécystite, recommande l'expectative. Mais l'état général devient de plus en plus mauvais. Les vomissements sont fécaloïdes, et Mme F..., le 10 septembre, ramène d'autorité son mari à ma clinique. J'y fis le diagnostic d'occlusion du grêle et proposai d'intervenir immédiatement. Mais, sous l'influence du diagnostic porté par mon collègue chirurgien

le malade refusa. Le 11 au matin, l'état de M. F... est encore plus mauvais, et désirant couvrir ma responsabilité je priai mon collègue et ami le Dr Bodolec de vouloir bien me donner son avis.

A nous deux, nous parvînmes à décider le malade qui fut opéré séance tenante.

L'occlusion était causée par un gros polype fibreux du grêle, situé à environ 40 centimètres du cæcum. L'intestin était énorme, plein de liquide que je dus évacuer par ponction. Résection de 10 centimètres de grêle environ et abouchement terminal rendu difficile par la différence des calibres.

En raison de la gravité de l'état général de M. F... en état d'obstruction depuis près de deux mois, d'occlusion depuis cinq jours, notre pronostic fut très réservé. Je fis faire, sitôt le malade au lit, des injections intraveineuses de chlorure de sodium à 20 pour 100, toutes les 4 heures, pendant deux jours. Les suites opératoires furent d'une simplicité remarquable et le malade guérit.

Je ne puis résister au désir de vous donner ce résumé de la troisième observation du Dr Pilven :

Mme B..., soixante-deux ans, me fut amenée par mon ami le Dr Weber, le 14 novembre, dans la nuit, en état d'occlusion par hernie étranglée au cinquième jour. Vue seulement le cinquième jour par le médecin, la malade, qui demandait l'extrême-onction et refusait de se laisser opérer, ne se décida que lorsque le prêtre lui eût déclaré qu'il refuserait de l'extrémiser tant qu'elle refuserait elle-même de se faire opérer.

Mme B... présente un très mauvais état général. Elle a dans l'anneau crural droit une petite hernie dure et marronnée. Les vomissements sont fécaloïdes depuis vingt-quatre heures. Sous anesthésie au Schleich, je fis une laparotomie sus-inguinale droite. La hernie est épiploïque et l'intestin grêle ne présente qu'un petit pincement latéral. Néanmoins, au-dessus de l'étranglement, le grêle est énorme et plein de liquide. Après résection de l'épiploon en voie de sphacèle, je pus enfouir la partie du grêle atteinte, la fixant par précaution à la base de l'incision.

J'instituai le traitement par injections de chlorure de sodium. On dut injecter en plusieurs reprises 200 cent. cubes de la solution à 20. p 100. Guérison sans incidents.

Le Dr Pilven ajoute au résumé de ses trois observations les remarques suivantes :

Les trois malades dont je publie l'observation sont intéressants parce que, en raison de la longue durée de leurs accidents d'occlusion, leur état comportait un pronostic des plus graves.

Or ces trois malades ont guéri et avec une facilité, une bénignité des symptômes post-opératoires qui m'a confondu, quand je me suis reporté aux nombreux cas analogues que j'ai opérés antérieurement à l'application de la solution de Gosset.

Dès la lecture de l'article que ce maître publia le 7 janvier dernier, avec Binet et Petit-Dutaillis, dans *La Presse Médicale*, j'avais fait immédiatement stériliser la solution à 20 p. 100 de chlorure de sodium. J'en ai toujours, depuis lors, plusieurs flacons de 40 cent. cubes en réserve et je puis les employer d'urgence au besoin.

Les trois succès relatés ne sont pas une simple et heureuse série.

L'observation I en particulier fut remarquable et nous fûmes trois confrères à observer l'effet immédiat du chlorure de sodium.

Les succès obtenus par le Dr Nora (rapport de mon ami Chevassu), par le Dr Courty (de Lille) constituent les meilleurs démonstrations en faveur de la méthode.

Dans notre deuxième article de *La Presse Médicale*, avec Binet et Petit-Dutaillis, j'ai relaté le cas d'une malade de mon service, opérée de hernie crurale étranglée par mon interne Bergougnan (c'est à tort que la relation indique comme opérateur Leibovici) et qui est encore plus démonstratif que nous ne l'avons indiqué. La malade était mourante et la famille désirait l'emmener en ambulance pour qu'elle pût passer ses derniers instants au milieu des siens. L'interne de garde s'opposa à ce transfert *in extremis*, en disant que la malade succomberait sans doute pendant le trajet. C'est assez dire l'état dans lequel elle était. La famille s'incline et laisse l'opérée dans le service. On pratique alors la médication salée hypertonique intraveineuse et, contre toute attente, la malade guérit. Un tel fait, comme beaucoup d'autres qui lui sont comparables, se passe de commentaires.

Injections intraveineuses hypertoniques de chlorure de sodium dans un cas de dilatation aiguë de l'estomac. Guérison.

par M. **Brisset** (de Saint-Lô), membre correspondant.

J'ai eu l'occasion d'observer moi-même, au moment du dernier Congrès de Chirurgie, un cas de dilatation aiguë de l'estomac dans lequel j'ai eu recours avec succès aux injections salées hypertoniques d'après la méthode de Gosset.

Il s'agissait d'une malade qui m'avait été envoyée par les Drs Callégari de La Haye-du-Puits et de Cherbourg pour un cancer inopérable du col utérin : masse du volume du poing obstruant la cavité vaginale. Anémie intense (moins de 3 millions d'hématies) et par surcroît malade très forte pesant plus de 80 kilogrammes.

En opérant cette malade pour faire tomber la masse vaginale et faire ultérieurement du radium, je m'étais laissé entraîner à pratiquer une hystérectomie vaginale par hémisection, qui d'un côté, par l'envahissement beaucoup plus marqué qu'il ne paraissait du paramètre, avait été excessivement difficile.

Cette opérée, au quatrième jour, après ablation des dernières pinces, le samedi avant-veille du Congrès, eut dans la journée deux grands vomissements bilieux, sans arrêt de gaz. Le lendemain dimanche, pas de vomissements et émission de gaz.

Le lundi, alors que j'étais au Congrès, la malade qui n'avait pas rendu

de gaz depuis la veille a plusieurs vomissements bilieux dans la journée, malgré les lavages d'estomac faits par mon assistant.

Elle présente un état d'énervement et de fatigue inquiétant malgré l'absence de température et un pouls convenable. Je suis obligé de rentrer le mardi, et je trouve une malade avec le tableau typique de la dilatation aiguë de l'estomac : grosse voussure épigastrique, vomissements bilieux très abondants, se reproduisant malgré les lavages au moment desquels, dès que pénètre la sonde, les gaz de l'estomac sont expulsés avec force. Devant moi un sondage ramène plus de 1 litre de bile, peu de temps après un vomissement aussi copieux, et malgré déjà deux lavages dans la journée.

Il me vint alors l'idée d'employer les injections de solution concentrée de chlorure de sodium que je connaissais depuis l'article de Gosset, Petit-Dutaillis et Binet dans *La Presse Médicale* de janvier 1927, et que mon maître venait de nous rappeler.

J'injecte donc 10 cent. cubes intraveineux de la solution NaCl à 10 p. 100, et voici les constatations faites immédiatement :

Le pouls tombe de 110 à 84, et augmente parallèlement d'amplitude et de force — sensation immédiate d'euphorie et changement d'aspect indéniable — la malade repose très calme de 11 heures du matin à 4 heures du soir, alors qu'elle était auparavant très énervée, les lavages donnant une tranquillité relative d'une heure ou deux.

Vers 4 heures du soir, au milieu de brûlures très vives, presque intolérables, apparaît une éruption herpétiforme curieuse, au niveau de la commissure inférieure de la vulve et des ischions où se forment deux bulles géantes.

Lavage d'estomac le soir, le reflux bilieux est déjà moins abondant. Le lendemain matin, pas de vomissement mais pas de gaz, lavage d'estomac : bile en quantité encore très importante. La malade est assez fatiguée, pouls 120.

Nouvelle injection intraveineuse : 10 c. c. 3 de NaCl à 10 p. 100. On constate à nouveau une amélioration immédiate, le pouls revient à 90, bien frappé. La malade se sent et paraît immédiatement mieux. Le soir, à la même heure, vers 4 heures dans le même temps après l'injection intraveineuse, apparition de nouvelles bulles d'herpès vulvaires et périnéales.

Dans la nuit suivante, émission abondante de gaz, la situation est définitivement rétablie.

Sans vouloir attribuer la guérison de cette malade aux seules injections intraveineuses hypertoniques, il est indéniable qu'à la suite de chaque injection une amélioration manifeste et « immédiate » s'est produite, se prolongeant pendant plusieurs heures, alors que les lavages d'estomac ne donnaient auparavant qu'une heure ou deux de tranquillité. Il m'a semblé aussi, et je crois mon observation vraie, que l'abondance du reflux bilieux gastrique constatée par les lavages ait également diminué. Je ne veux, par contre, que signaler sans l'interpréter le déclanchement par l'injection d'un herpès vulvo-périnéal.

Il me paraît certain que la méthode des injections intraveineuses de solutions hypertoniques de chlorure de sodium dont mon maître Gosset avec Binet et Petit-Dutaillis nous a fait connaître la ressource précieuse dans l'occlusion intestinale peut également rendre des services de même ordre dans la dilatation aiguë post-opératoire de l'estomac.

A propos d'une faute d'impression qui se trouve dans le dernier Bulletin paru,

par M. **Lecène.**

Dans le dernier Bulletin paru, rendant compte de notre séance du 19 décembre 1928, j'ai trouvé une faute d'impression que je crois nécessaire de corriger.

Page 1483, dans un rapport de notre collègue Proust, je vois appelé « méthode de Gosset » l'emploi des injections intraveineuses de sérum salé hypertonique dans les cas d'occlusion intestinale. Je suis persuadé que Proust a certainement écrit sur son manuscrit « la méthode que Gosset a eu le très grand mérite de nous faire connaître », et non la méthode de Gosset tout court.

En effet, dans les Bulletins rendant compte de la séance du 12 décembre 1928, à propos de ces mêmes injections intraveineuses de sérum salé hypertonique dans l'occlusion intestinale, Gosset lui-même, avec une parfaite loyauté scientifique, nous montrait les origines de cette « méthode » : expériences des physiologistes américains Hadden et Orr, observations cliniques des chirurgiens américains J. Whyte et Coleman, toutes expériences et observations qui sont nettement très antérieures à ses propres travaux sur cette question.

Il est donc absolument certain que si Gosset a eu l'incontestable mérite de nous faire connaître les avantages certains que les injections intraveineuses de sérum salé hypertonique peuvent présenter quelquefois, dans les cas d'occlusion intestinale aiguë, notre collègue ne revendique nullement la paternité de cette « méthode ».

C'est pourquoi je me suis permis de relever, à propos du procès-verbal, la faute d'impression qui se trouve à la page 1483 du Bulletin, rendant compte de la séance du 19 décembre 1928; en la laissant *paraître sans rectification*, il est bien évident que nous aurions tous ici l'air d'accepter comme normal, dans notre Société, l'emploi de procédés qui sont justement le contraire de la définition même de l'esprit scientifique qui ne doit jamais rechercher et connaître que la vérité.

M. **Proust** : Un simple mot pour dire que nous sommes tous d'accord pour rendre hommage aux travaux des physiologistes et des savants américains qui ont montré l'importance et l'équilibre des chlorures et de

l'utilité de remédier à leur carence. Mais, pratiquement, ici, il est juste de dire que tous ceux d'entre nous qui ont obtenu de véritables résurrections dans les cas graves d'occlusion intestinale opérés l'ont fait grâce aux travaux de M. Gosset.

Traitement chirurgical des fractures du calcanéum.

par M. **R. Leriche**, correspondant national.

Je suis très heureux d'enregistrer l'adhésion de mon ami Lenormant au principe de l'intervention sanglante immédiate dans les fractures du calcanéum, car vraiment jusqu'ici ce principe si logique n'a guère eu de succès. Depuis l'année 1913 où je l'ai formulé timidement[1] jusqu'à ces temps derniers, bien que j'aie présenté à la Société de Chirurgie de Lyon [2] un résultat très remarquable d'ostéosynthèse immédiate, et que j'ai posé la question de l'intervention dans le *Traité de Thérapeutique* que j'ai écrit avec Lecène, je ne crois pas avoir été suivi, sinon récemment par Nové-Josserand et par Cotte[3].

Et cependant, on ne risquait rien à essayer. Chacun sait combien les fractures par écrasement ont un mauvais pronostic. En 1904, Morel, élève de Destot, avait étudié cette question dans sa thèse et à l'aide de 22 observations inédites il arrivait à cette conclusion que les cas les plus heureux n'avaient retrouvé leur intégrité fonctionnelle que dix à seize mois après leur chute, que le plus grand nombre des malades avaient souffert et boité de douze mois à trois ans, que souvent l'incapacité définitive avait dépassé 50 à 60 p. 100.

Dans ces conditions, il ne fallait pas un grand effort d'imagination pour penser que l'on pouvait avoir mieux par l'intervention.

Étant donné que les fractures du calcanéum par écrasement sont avant tout des fractures articulaires, que tout leur mal vient de ce qu'on ne peut pas les réduire et que l'ankylose astragalo-calcanéenne est le seul mode de guérison qui fasse cesser les douleurs, il est évident que l'*intervention doit avoir pour but*, comme dans toute fracture articulaire, de *rétablir les plateaux articulaires de façon congruente* et *de les maintenir réduits*, même au prix d'une fixation calcanéo-astragalienne.

Aussi je ne comprends pas bien pourquoi Lenormant ne veut pas faire d'ostéosynthèse dans ces cas. A mon sens, le résultat est fonction du maintien exact de la réduction des surfaces articulaires. Pour cela l'ostéosyn-

1. Leriche : Fracture compliquée du calcanéum. Résection immédiate. Guérison avec excellent résultat fonctionnel. *Soc. de Chir. de Lyon*, 30 janvier 1913 ; *Lyon chirurgical*, 1er avril 1913, p. 446.

2. Ostéosynthèse primitive pour fracture par écrasement du calcanéum à sept fragments. *Soc. de Chir. de Lyon*, 2 février 1922.

3. Nové-Josserand : Sur un cas de réduction primitive d'une fracture du calcanéum par écrasement. *Soc. de Chir. de Lyon*, 1er décembre 1927; Cotte : Ostéosynthèse pour fracture du calcanéum. *Soc. de Chir. de Lyon*, 22 novembre 1928.

thèse me paraît nécessaire et le bourrage par des greffes ne me paraît pas pouvoir y suffire. Que dans les cas où le tissu spongieux est en bouillie, la greffe ostéopériostée (comme l'ont proposée Simon et Stulz) soit un adjuvant utile, je l'admets très volontiers. Mais je persiste à penser que l'*essentiel est le maintien solide de la réduction par une ostéosynthèse aussi précise que possible*. Que quelquefois on puisse trouver des difficultés à appuyer d'un côté sa vis ou son agrafe, c'est bien certain, mais que ce soit à renoncer habituellement à l'ostéosynthèse, je dis non, puisque j'ai réussi, sans beaucoup de peine, cette fixation osseuse dans des conditions complexes cinq fois sur cinq et qu'autour de moi mes élèves y ont réussi.

Et les résultats obtenus prouvent que cette manière de faire est bonne. J'ai personnellement opéré jusqu'ici 5 fractures fermées du calcanéum. Dans un premier cas, opéré le 31 juillet 1921, il y avait 7 fragments. J'en ai enlevé un qui était libre dans une des articulations astragalo-calcanéennes, et j'ai fixé les autres à l'aide de deux agrafes et d'une vis. Le malade a marché au bout de trente-cinq jours. Il a quitté l'hôpital le cinquantième jour. Je l'ai présenté à la Société de Chirurgie de Lyon le 2 février 1922, marchant sans canne. Je l'ai revu bien des fois depuis. Le résultat est radiographiquement et cliniquement parfait. Il date de sept ans.

Dans un second cas, opéré en 1923, le résultat a été également très bon.

Dans le troisième (observation I du travail de Simon et Stulz), le résultat est parfait. Le malade ne touche aucune invalidité et fait son travail normalement.

Dans le quatrième (observation III du même mémoire), au bout de dix mois l'invalidité n'était que de 10 p. 100, et il s'agissait d'un accident du travail. Actuellement l'invalidité est nulle.

Dans le cinquième (observation IV du même mémoire), le résultat a été excellent.

Je crois donc que l'on peut sans arrière-pensée s'engager dans cette voie. J'ajouterai que dans l'observation II du mémoire Simon-Stulz le malade opéré par Stulz a eu un résultat anatomique et fonctionnel absolument parfait.

Cela fait donc sur 6 cas d'ostéosynthèse primitive 6 très bons résultats. Cotte vient d'en publier un excellent aussi à la Société de Chirurgie de Lyon. Un de mes élèves qui fait sa thèse sur ce sujet m'en a récemment apporté un autre qui lui est personnel, avec résultat d'un an très bon aussi.

Si l'on veut bien se souvenir que mon premier cas est un résultat de sept ans, on conviendra, je crois, que l'ostéosynthèse calcanéenne avec l'objectif articulaire que je lui ai assigné est une excellente méthode qui a fait ses preuves, et qu'il n'y a pas lieu, au moins habituellement, de lui substituer un procédé opératoire certainement moins sûr et moins précis. Je suis persuadé que si dans son prochain cas Lenormant veut essayer de mettre une vis ou une agrafe, au besoin en prenant point d'appui d'une part sur le plateau articulaire calcanéen, d'autre part sur l'astragale, il y réussira tout comme moi. En revanche, je lui promets que la première fois que je trouverai un calcanéum en bouillie je recourrai sans hésiter à la greffe, en la combinant d'ailleurs à l'ostéosynthèse.

A propos des fractures du calcanéum,

par MM. **Lemarchal** (de Laon) et **Mauclaire**.

Voici l'observation, le dessin et la radiographie d'une fracture bien curieuse du calcanéum, probablement *par éclatement* suite de *compression latérale*.

Il s'agit d'un homme de cinquante ans, de forte stature, et qui, au cours d'une explosion de canalisation, eut le pied coincé latéralement

Examiné le jour de l'accident, il y avait une grande ecchymose plantaire

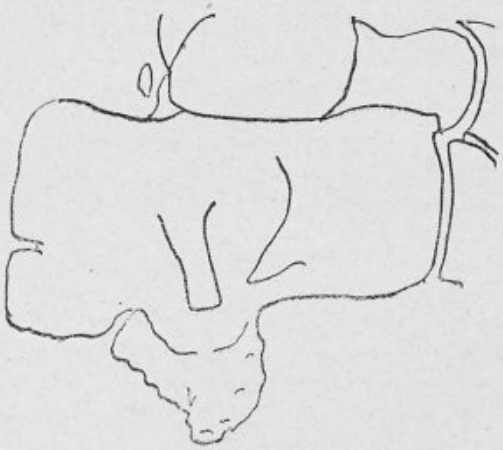

Fig. 1.

et on sentait sous la peau du talon une grosse masse osseuse. Le talon était élargi.

La radiographie, que voici, fut faite le jour même de l'accident. Elle montra un amas d'esquille sous le calcanéum.

Sur la face latérale, on voit deux petites esquilles.

La hauteur du calcanéum ne paraît pas diminuée.

L'opération fut pratiquée un mois après l'accident. Les esquilles de la face inférieure du calcanéum étaient incrustées dans les parties molles. Parmi elles, il y avait une esquille recouverte de cartilage.

Les esquilles empiétaient un peu sur la face interne du calcanéum. Elles furent enlevées complètement. Le résultat fonctionnel fut bon.

La radiographie avait été faite le jour même de l'accident, il ne s'agit donc pas d'ossification dans l'épaisseur de l'insertion du court fléchisseur commun, à la suite d'un hématome.

Quant au mécanisme, le pied ayant été coincé latéralement, peut-être s'agit-il d'un éclatement surtout de la face inférieure par écrasement latéral du calcanéum.

La hauteur de celui-ci étant normale, il ne s'agit pas de fracture par écrasement vertical.

M. Ballenghien, dans sa thèse (Paris 1890), a étudié expérimentalement les fractures par écrasement latéral. Il a obtenu des fissures le long de l'extrémité antérieure du calcanéum. Il y a donc des fractures calcanéennes : 1° par écrasement vertical ; 2° par écrasement latéral ; 3° par arrachement de l'extrémité postérieure ; 4° par choc direct.

RAPPORTS

Trois cas de « torsion de pédicule de kyste de l'ovaire droit » pris pour des appendicites,

par M. **Koutodina** (d'Athènes).

Rapport par **M. G. Küss.**

M. Koutodina, d'Athènes, nous a envoyé trois observations intéressantes — sans commentaires — de kystes de l'ovaire droit à pédicule tordu pour lesquels le diagnostic posé fut d'abord celui d'appendicite.

Voici d'abord, assez résumées, ces observations :

Observation I. — Jeune fille, vingt-six ans, de Rhodes, est prise, le 23 juillet 1927, d'une violente douleur dans la fosse iliaque droite suivie de vomissement biliaire.

Température le 24 juillet : 39° ; ventre ballonné, douloureux ; contracture marquée à droite. Cette crise évolua en dix jours avec diminution progressive de la douleur, de la contracture et de la température.

Constipation pendant l'accès avec quelques difficultés à la miction. « Aucun signe alarmant, dans l'état général, ne rendait ce cas opérable d'urgence. »

Diagnostic : Crise d'appendicite aiguë.

Le *traitement* appliqué fut : glace sur le ventre et pantopon.

Le trentième jour, après le début de la crise, la malade quitte le lit, presque complètement guérie, sans douleur et sans fièvre, avec un état général très bon, « mais il persiste néanmoins une tuméfaction un peu douloureuse à la pression dans la fosse iliaque droite ».

Deux mois après, le 24 septembre 1927, la malade entre dans le service du Dr Carajeanopoulos à l'hôpital Evanghelismos d'Athènes pour être opérée de son appendicite à froid.

A ce moment, température : 37°, pouls : 80. A l'inspection, on se rend compte qu'une tuméfaction arrondie, du volume d'une mandarine, fait saillie dans la région de la fosse iliaque droite. A la palpation, la paroi abdominale est souple et on constate l'existence d'une tumeur mobile du volume d'une orange dans la

fosse iliaque droite. Rien dans le Douglas ; par le cul-de-sac vaginal droit, on sent une tuméfaction arrondie dans la fosse iliaque droite.

Et l'auteur est conduit à admettre l'existence d'un kyste de l'ovaire coexistant avec l'appendicite.

Opération : 28 septembre 1927, par les docteurs Carajeanopoulos et Koutodina. Sous anesthésie à l'éther, on pratique l'incision de Jalaguier et l'on découvre une tumeur grisâtre du volume d'une orange. Cette tumeur mobile est extériorisée. On ligature le pédicule du kyste « qui est tordu d'un demi-tour dans le sens des aiguilles d'une montre et dont le point de départ était l'ovaire droit », et on pratique l'ablation du kyste.

On finit l'opération par l'ablation de l'appendice « qui ne présente aucun signe de réaction inflammatoire ». Fermeture de la paroi en trois plans.

L'examen histologique de l'appendice, pratiqué par le professeur Catsaros, montre qu'il s'agit d'un appendice parfaitement sain.

L'examen du kyste montra qu'il s'agissait d'un kyste dermoïde de l'ovaire, à contenu sébacé et pileux.

Suites opératoires normales. Le malade quitte l'hôpital le vingtième jour après l'opération.

Obs. II. — Jeune fille, vingt-six ans, du Pirée, dont la maladie débute le 5 décembre 1926 par de violentes douleurs dans la fosse iliaque droite avec vomissements. Pouls à 28 et température à 39°. Ventre peu ballonné, et contracté au niveau de la fosse iliaque droite. Constipation habituelle persistant pendant toute la crise douloureuse.

Diagnostic : Appendicite aiguë.

Traitement : repos et glace.

La crise dure vingt jours; un mois après la malade est remise complètement.

Six mois après, la malade rentre à l'hôpital Evanghelismos pour y être opérée à froid de son appendicite.

A son entrée, température 37°2; pouls à 80. L'examen montre l'existence d'une tumeur du volume d'une tête de fœtus dans la fosse iliaque droite, tumeur à peine douloureuse à la pression, mobile, séparée du corps de l'utérus. Le toucher rectal montre « qu'elle occupe la profondeur du cul-de-sac droit du vagin ». Ni tuméfaction, ni empâtement au niveau du point de Mac-Burney. Et l'auteur conclut, de ces observations, qu'il s'agit d'un kyste de l'ovaire droit. Pas de contre-indications opératoires.

Opération : le 19 mai 1927 par le docteur Carajeanopoulos. Sous éther, laparotomie médiane : on trouve un kyste adhérant à la paroi et aux anses de l'intestin grêle et, par sa face postérieure, à la fosse iliaque. Ces adhérences rendent difficile la libération du kyste que l'opérateur ouvre après protection de la cavité péritonéale : écoulement de 250 grammes environ de liquide jaunâtre, demi-fluide. Isolé enfin de ses adhérences, le kyste tient encore par son pédicule qui est à demi tordu dans le sens inverse des aiguilles d'une montre. Ablation du kyste. L'utérus, en rétroversion complète, adhérant dans le Douglas, est libéré. Intégrité des annexes gauches. « L'ovaire droit se trouve auprès du kyste nécrosé. Le pédicule du kyste avait, comme point de départ, le ligament large (kyste para-ovarien). Ablation de l'ovaire droit; Mikulicz dans le Douglas. Fermeture de la paroi en trois plans.

Suites opératoires normales. La malade quitte l'hôpital le 13 juin 1927, vingt-cinq jours après l'opération, guérie.

Obs. III. — Jeune fille, dix-sept ans, de Maroussi. Début de la maladie, le 8 mars 1927, par des douleurs abdominales vagues.

Le 28 mars, les douleurs s'accentuent et la température monte à 39°, 39°5. La malade garde le lit quarante jours avec cet état douloureux, diffus, de l'abdomen et une température qui s'atténue progressivement.

Le 5 mai 1917, elle quitte le lit; il n'y a plus ni douleurs, ni fièvre.

Pendant tout l'été, et jusqu'au 25 octobre, bon état général. Le médecin traitant, ayant *diagnostiqué* une péritonite tuberculeuse, fit faire de l'héliothérapie locale.

Le 27 octobre, brusquement, la malade est reprise d'une légère douleur dans le bas-ventre, accompagnée de douleurs à la miction.

Le 3 novembre, la douleur devient insupportable, oblige la malade à se coucher. La température est de 38°5.

Du 3 au 9 novembre, vomissements matinaux bilieux.

Le 11 novembre, la malade entre dans le service du Dr Carajeanopoulos pour être opérée d'abcès appendiculaire diagnostiqué par le médecin traitant. Température : 39°2, pouls à 120. A la palpation, résistance musculaire étendue de tout l'abdomen, mais plus accentuée au niveau de la fosse iliaque droite ; vive douleur à la pression dans cette dernière région.

« Cette contracture masque la tuméfaction dont la percussion montre la matité absolue. »

Le 13 novembre 1927, opération par les Drs Carajeanopoulos et Koutodina. Sous éther, incision de Jalaguier : kyste adhérant au péritoine pariétal. Ponction donnant issue à du pus. Ouverture du kyste : il s'écoule du pus en abondance. Drainage, marsupialisation.

L'examen histologique d'un fragment de la paroi du kyste montre que celle-ci est constituée par du tissu fibreux en état d'inflammation chronique.

Suites opératoires normales. Le malade quitte l'hôpital au trentième jour avec une cavité kystique considérablement diminuée, donnant encore du pus et une température à 37°-37°5.

La lecture de ces observations appelle quelques réflexions.

1° Au point de vue du *diagnostic* :

Les observations de kystes de l'ovaire droit à pédicule tordu pris pour des appendicites sont nombreuses; tous les traités classiques mentionnent tout au moins, s'ils n'y insistent, cette erreur de diagnostic. Nous connaissons tous de ces erreurs de diagnostic et nous savons que, parfois, ce diagnostic est fort difficile.

Trois cas peuvent se présenter : *a*) ou la torsion du pédicule est brusque et s'annonce par une douleur aiguë et soudaine qui s'accompagne de phénomènes de shock plus ou moins marqué et les accidents affectent alors l'allure de ceux qu'entraîne la perforation appendiculaire en péritoine libre ou la crise d'appendicite suraiguë; *b*) ou bien la torsion s'annonce, de façon moins soudaine, par des réactions péritonitiques avec élévations thermiques rapides se confondant avec celles de la péritonite aiguë; *c*) ou bien, encore, la torsion s'annonce par des réactions péritonitiques atténuées, en général traînantes, sans fièvre, ou combinées d'abord à des élévations très modérées de la température, élévations qui peuvent, par la suite, devenir plus ou moins rapidement celles de la péritonite aiguë.

On observe en fait, en clinique, tous les intermédiaires entre ces trois types de torsion ; depuis l'explosion soudaine de la crise douloureuse dans la fosse iliaque droite qui éveille d'abord l'idée d'une péritonite appendiculaire — et dont les observations I et II du Dr Koutodina représentent assez bien le type — et ceux où les phénomènes généraux locaux du début, plus atténués, prêtent tout d'abord à des erreurs de diagnostic différentes pour

ne faire incliner qu'ultérieurement, par l'évolution et la transformation des symptômes, au diagnostic de péritonite appendiculaire. L'observation III de M. Koutodina, où l'on pensa d'abord à une péritonite tuberculeuse, puis à un abcès appendiculaire, en est un excellent exemple.

Nous savons tous que les accidents douloureux de la fosse iliaque droite ne sont pas tous imputables à l'appendicite, et il semble, à première vue, que l'erreur, encore fréquente, de confusion avec les kystes de l'ovaire droit à pédicule tordu puisse être facilement évitée par les recherches, par la palpation de la tuméfaction, de la tumeur si l'on préfère, de la fosse iliaque droite; mais il convient de se rappeler que la douleur, dans certains cas, extrême, et la contracture, souvent très marquée, rendent la recherche de la tumeur kystique, pelvienne ou iliaque, illusoire, par la palpation, même combinée au toucher vaginal ou rectal, — et que des cliniciens, comme Lejars, n'ont pu obtenir aucune indication précise par ce palper bimanuel et, partant, n'ont pu faire de diagnostic précis.

Une extrême précision de diagnostic, du reste, importe peu dans ces cas. Ce que représente la tumeur iliaque droite importe au fond relativement peu dans ces cas de péritonite à début iliaque droit; dans le cas d'appendicite comme dans le cas de kyste de l'ovaire à pédicule tordu, ce qui est urgent, c'est d'opérer, et l'urgence de cette intervention est évidente à l'heure actuelle pour tous les chirurgiens et ne se discute plus.

Nous ne pouvons émettre, du reste, de critiques en ce qui concerne M. Koutodina au point de vue du diagnostic: dans ses deux premières observations, le diagnostic erroné d'appendicite avait été posé par les médecins qui lui avaient adressé les malades et il a fait le diagnostic exact avant l'intervention. Nous manquons de renseignements sur ce point en ce qui concerne la troisième observation; mais il semble bien, à sa lecture, que là encore le diagnostic précis ait été fait.

2° Au point de vue de l'*opération*:

En ce qui concerne le moment où l'on est intervenu : à froid, deux mois après le début de la crise dans la première observation; à froid, six mois après le début des accidents dans la deuxième opération; à chaud, huit mois après le début des accidents primitifs dans la troisième observation, nous ne pouvons non plus critiquer notre confrère qui n'a reçu ces trois malades à l'hôpital qu'au moment où les médecins traitants les lui ont envoyés et qui les a fait opérer immédiatement par le Dr Carajeanopoulos. Il ne peut y avoir aucun doute actuellement, en l'esprit de tout chirurgien, sur l'intérêt qu'il y a à opérer d'urgence les malades qui présentent une douleur, quelle qu'elle soit, dans la fosse iliaque droite, douleur s'accompagnant de signes de péritonite. Le ventre attend toujours, et cela reste vrai, son Laënnec, mais le malade ne saurait toujours attendre, sans péril, l'intervention qui, dans les cas semblables à ceux dont M. Koutodina nous a envoyé les observations, pour avoir plein effet utile, doit être, à notre avis, pratiquée de toute urgence.

Cholécystite calculeuse avec hématémèse,

par M. P. Moulonguet.

Rapport de M. E. M. Cadenat.

L'existence d'hémorragies digestives au cours de la lithiase biliaire avec ictère est bien connue, et notre collègue des hôpitaux ne nous aurait pas adressé une observation aussi banale. Il s'agit, comme on va le voir, d'une importante hématémèse survenue chez une malade non ictérique, et le fait mérite, je crois, de retenir votre attention, pour les erreurs de diagnostic auxquelles il expose.

Voici cette observation :

Observation. — Mlle R..., âgée de vingt-quatre ans, entre dans le service du Dr Cadenat, à Saint-Louis, que j'ai l'honneur de remplacer, le 12 avril 1928.

Elle vient d'un service de médecine de l'hôpital avec le diagnostic d'ulcère d'estomac. Son histoire est la suivante :

Il y a deux ans, elle a commencé à avoir de fortes douleurs dans le creux de l'estomac avec irradiations dans le dos. Ces douleurs survenaient par crises de quelques jours, séparées par des périodes où elle ne souffrait pas. Pendant les jours de crises, les douleurs étaient souvent très vives après les repas, environ deux heures après ces repas. Elles s'accompagnaient souvent de vomissements très âcres qui soulagaient la malade.

Depuis quelques mois, les crises sont plus fréquentes et plus douloureuses. Aussi la malade se décide-t-elle à entrer à l'hôpital il y a trois semaines.

Malgré un traitement diététique, la malade continue de souffrir et, dans la nuit de dimanche dernier, au cours d'une crise très douloureuse, il se produit une forte hématémèse.

A l'examen, on constate une légère contracture de la paroi au niveau de l'épigastre et de l'hypocondre droit. La pression en ces régions est douloureuse. On réveille un peu de douleur à la palpation de la région lombaire. On ne sent aucune tuméfaction anormale. Il n'y a pas de fièvre, la malade a un bon état général, mais elle se dit légèrement amaigrie.

La radioscopie montre une évacuation gastrique normale; il existe un point douloureux retrouvé à deux reprises sur la petite courbure avec, à ce niveau, une angulation du contour de la petite courbure.

Diagnostic : ulcère de la petite courbure.

L'opération faite d'abord à l'anesthésie locale, puis à l'anesthésie générale à l'éther, montre que l'estomac est parfaitement sain; ni au niveau de la petite courbure, ni au niveau du canal pylorique il n'y a la moindre induration, ni la moindre trace de cicatrice d'ulcère.

On se porte sur le duodénum et on constate qu'il est masqué par des adhérences. Celles-ci sont dégagées et on aperçoit alors une grosse vésicule biliaire à paroi très épaisse, qui est fixée dans la profondeur. Le duodénum, une fois libéré des adhérences périvésiculaires, est parfaitement sain.

La vésicule est adhérente assez fortement au foie; elle est dégagée d'avant en arrière. On sent alors un gros calcul enclavé dans le canal cystique et un autre libre dans la vésicule. Deux sutures d'affrontement du lit hépatique. Deux mèches cigarettes. Paroi en un plan aux crins.

La vésicule est très altérée et pleine de séro-pus, la paroi est verdâtre, un des calculs est noir à facettes, l'autre est gris, mamelonné, sphérique.

Suites opératoires simples : guérison opératoire.

M. Moulonguet fait suivre son observation des remarques suivantes :

Cette observation banale de cholécystite calculeuse tire son intérêt à mes yeux de l'existence d'une forte hématémèse, constatée à l'hôpital et qui a orienté, d'une façon presque impérative, le diagnostic vers une lésion gastrique. Or, il n'existait aucune lésion gastrique perceptible à l'opération, mais une cholécystite grave avec exclusion de la vésicule. Le fait mérite d'autant plus d'être signalé, que l'extension de plus en plus grande donnée, à juste titre, à l'anesthésie locale dans les interventions sur l'estomac restreint forcément l'exploration opératoire et qu'ainsi la cholécystite risque de passer inaperçue dans certains cas, surtout lorsqu'elle n'a pas été le moins du monde soupçonnée, comme c'était le cas dans mon observation.

Les hémorragies digestives sont signalées par tous les auteurs récents comme un accident non exceptionnel au cours des cholécystites. Cependant il n'existe pas, à ma connaissance, de revue d'ensemble sur cette question.

Au point de vue symptomatologique, les hémorragies digestives des cholécystites sont très diverses. Tantôt c'est une hématémèse abondante et unique comme dans mon observation, tantôt c'est un suintement sanglant continu qui ne se révèle que par la recherche du mélæna occulte par les réactions chimiques, tantôt c'est une hémorragie très importante, et répétée, avec hématémèses et mélæna considérable. Très souvent ces hémorragies abondantes sont liées à une poussée infectieuse aiguë de cholécystite, de sorte que les signes d'infection et d'anémie sont associés pour mettre le malade dans un état très grave qui peut se terminer par la mort.

Dans l'observation de Feldhahn [1], les hématémèses et le mélæna se reproduisent pendant plusieurs jours, il existe une péritonite localisée sous-hépatique et de la fièvre; on n'intervient pas, le malade meurt. Dans celle de Heusser, sur laquelle nous reviendrons, l'opération est faite d'urgence, la malade est emportée néanmoins quelques jours après l'opération par une infection broncho-pulmonaire. Dans les cas de Schnyder et de Lobstein [2], l'hémorragie digestive coexistait avec une péritonite par rupture de la vésicule dans l'abdomen.

Ces formes graves sont, semble-t-il, rares; les formes bénignes d'hémorragies digestives au cours de la cholécystite, telle que celle ici rapportée, le sont moins. Kehr [3] dit que, sur 1.838 laparotomies pour lithiase biliaire, il a noté cliniquement 100 cas d'hémorragies digestives; c'est une proportion de 5 p. 100. Heusser [4] insiste sur la fréquence du

1. Feldhahn. *Med. Klinik*, 12 mars 1911, p. 416.
2. Schnyder, cité par Heusser (v. plus loin); Lobstein. *Id.*
3. Kehr. Ueber Duodenalgeschwur. *Münch. Med. Woch.*, t. LIX, 1912, p. 1307 et 1380.
4. Heusser. Die blutende Gallenblase. *Münch. Med. Woch.*, t. LXXII, 1925, p. 2007.

mélæna occulte; il ne l'a cherché que « peu de fois » dans une série de 174 cholécystectomies; il l'a trouvé néanmoins 14 fois.

La pathogénie des hémorragies digestives au cours des cholécystites est intéressante, parce qu'elle se révèle à l'étude être extrêmement variée. Naunyn en 1892 reconnaissait quatre causes à ces hémorragies : sanguine, vasculaire, duodénale et vésiculaire. On peut conserver ce classement qui permet de grouper des faits et des hypothèses : c'est qu'en effet, à côté d'observations complètes, il y en a d'autres où l'origine de l'hémorragie est plus supposée que réellement démontrée.

1° *Troubles de la crase sanguine* :

La cholécystite étant associée souvent à une altération du parenchyme hépatique, les hémorragies digestives peuvent être dues à des altérations du sang et à des troubles de sa coagulation. Hartmann[1] considère cette pathogénie comme la plus habituelle. Elle est importante à retenir puisqu'elle conduit à rechercher avant l'opération les temps de coagulation et de saignement et faire prendre toutes les précautions qui peuvent éviter les hémorragies post-opératoires.

2° *Thrombose porte et anévrisme de l'artère hépatique* :

La thrombose plus ou moins étendue du système porte, complication d'une cholécystite aiguë, est toujours citée comme une des causes d'hémorragies digestives dans l'évolution de la lithiase biliaire; néanmoins, je n'en ai pas trouvé d'observation précise.

L'anévrisme des vaisseaux hépatiques coexiste toujours avec la lithiase biliaire d'après Schnyder, qui en a rassemblé 8 cas. La rupture de cet anévrisme se fait soit dans les voies biliaires, soit dans le tube digestif.

3° *Duodénite et érosions duodénales* :

Ne rentrent pas dans ce groupe, bien entendu, les hémorragies causées par un véritable ulcère gastro-duodénal coexistant avec la cholécystite; ces faits très intéressants, étudiés notamment dans l'important rapport d'Auvray[2], sont hors de notre sujet.

Ce qu'il faut retenir, au contraire, c'est l'existence possible au cours de la cholécystite, surtout lors des phases inflammatoires aiguës, de duodénite avec parfois des érosions multiples de la muqueuse duodénale. Dans l'observation de Feldhahn citée plus haut, notamment, l'autopsie a montré, au contact d'une péritonite enkystée consécutive à la perforation de la vésicule, une congestion considérable des muqueuses gastro-duodénale et colique sans ulcération; c'est à cette lésion que l'auteur rapporte les hémorragies abondantes qui s'étaient produites sous forme d'hématémèses et de mélænas. Dans d'autres cas, comme dans l'observation ici rapportée, c'est par exclusion, en l'absence d'hémorragie intravésiculaire, que la présence d'altérations muqueuses du duodénum est supposée.

Elles s'expliquent de plusieurs manières :

Soit par l'inflammation de voisinage, le duodénum étant au contact de

1. Hartmann. *Chirurgie des voies biliaires*, 1923, p. 87.
2. Auvray. *Soc. de Chir.*, 1912, p. 1229.

la vésicule remplie de pus et d'ailleurs réuni à elle par des adhérences. L'existence d'une périduodénite intense, comme dans le cas de Gosset [1], démontre la réalité de ce mécanisme de l'hémorragie duodénale.

Soit par suite de l'hyperchlorhydrie, constatée fréquemment dans les cholécystites récentes et subaiguës par Ohly.

Chauffard [2] admet ce trouble chimique et son rôle dans les hémorragies digestives.

Soit enfin, pour Ewald [3], par suite d'une véritable inoculation septique du duodénum par la bile infectée.

4° *Hémorragie intravésiculaire et, plus généralement, hémorragie dans les voies biliaires* :

Ce groupe est le moins souvent cité; il renferme cependant quelques observations tout à fait démonstratives. Celle d'Heusser peut être prise comme type : un homme soigné pour cholécystite aiguë fait un mélæna très abondant qui pousse à une intervention d'urgence. La vésicule est grosse comme le poing et très adhérente; on aspire du liquide brunâtre et des caillots; à l'ouverture de la vésicule, on trouve des calculs à facettes, la muqueuse est en grande partie détruite et ulcérée. Il est donc certain que l'origine du mélæna est ici dans la vésicule elle-même, où l'hémorragie a été causée par une poussée infectieuse.

Cette même hémorragie vésiculaire a été trouvée par Cornioley [4], mais ici l'intervention ayant été très précoce, faite le jour même de la crise douloureuse cholécystique, l'hémorragie dans l'intestin a été prévenue. On enleva une vésicule très grosse, très tendue, violacée; à l'ouverture, la cavité est bilobée, mais avec une communication large entre les deux poches; l'une d'elles ouverte au cystique contient des calculs, l'autre distale est remplie de sang coagulé d'un rouge vif.

Cette observation permet de saisir sur le vif le mécanisme de l'hémorragie, vésiculaire d'abord, intestinale ensuite, à n'en pas douter, si la vésicule n'est pas exclue. Elle permet de conclure à l'opportunité de l'intervention chirurgicale d'urgence dans de tels cas.

A côté de ces hémorragies vésiculaires inflammatoires, il faut citer celles que l'on rapporte à l'existence d'une fistule cholécysto-entérique.

Enfin le cancer de la vésicule, toujours associé à la lithiase, peut être la cause d'une hémorragie dans le tube digestif (Huguenin [5]).

En ce qui concerne la voie biliaire principale, on admet qu'une hémorragie intestinale peut être causée par une migration calculeuse. Les lésions de la papille dans la lithiase sont tenues également comme pouvant être le lieu de l'hémorragie intestinale. Je dois dire que je n'ai pas trouvé d'observations probantes de la véracité de ces explications pathogéniques.

Hémorragies post-opératoires : Un groupe spécial d'hémorragies diges-

1. Gosset. *Soc. de Chir.*, 1914, p. 248.
2. Chauffard. *Leçons sur la lithiase biliaire*, 1914, p. 135 et 138.
3. Ewald. Cité d'après Hartmann.
4. Cornioley. *Arch. mal. app. digestif*, t. XVII, 1927, p. 294.
5. Huguenin. Cité d'après Heusser.

tives dans la cholécystite est constitué par les hémorragies post-opératoires. Plusieurs auteurs allemands s'en sont occupés. Kehr dit que ces hémorragies digestives apparues après les opérations sur les voies biliaires peuvent être assez abondantes pour entraîner la mort.

Pour Eiselsberg, leur pathogénie est dans une thrombose portale, causée par les manœuvres en milieu septique et spécialement par les traumatismes et ligatures de l'épiploon. Dehler [1] admet cette explication pour le cas personnel qu'il rapporte.

Schmidt [2] explique plus simplement une hématémèse post-opératoire qu'il a observée : il pense qu'elle était due à de longues et minutieuses explorations qu'il fit du pylore au cours de son intervention. Il rapporte un cas de Kehr où un tamponnement avait été mis en place sous le foie et il pense que dans ce cas l'hématémèse doit être rapportée à la gêne mécanique de la circulation porte, Il est certain que de nombreux facteurs peuvent intervenir dans la genèse de l'hémorragie post-opératoire. L'essentiel est d'être prévenu de sa possibilité, alors même que l'intervention n'a pas porté sur le tube digestif.

Conclusions : 1° Des hémorragies digestives peuvent se produire au cours de l'évolution d'une cholécystite. Ces hémorragies, parfois bénignes, sont dans quelques cas très graves par leur abondance et par leur association avec des phénomènes infectieux aigus au niveau de la vésicule biliaire;

2° Dans la majorité des cas, la survenue d'une hémorragie digestive égare le diagnostic clinique et fait penser à une lésion du tractus digestif. Il faut donc au cours de l'opération ne pas négliger d'explorer les voies biliaires, si la lésion attendue sur l'estomac ou le duodénum ne paraît pas évidente;

3° Dans les cas graves d'hémorragie digestive avec poussée aiguë de cholécystite, il semble y avoir une indication d'intervention d'urgence.

Je n'ajouterai pas grand'chose à l'étude très poussée de notre collègue. J'ai eu l'année dernière l'occasion d'observer deux cas d'hémorragies digestives au cours de cholécystites sans ictère et sans fièvre. L'une de ces malades, âgée de quarante-cinq ans, eut des selles noires, et la recherche du sang fut nettement positive. Un amaigrissement de 5 kilogrammes en six mois et des alternatives de constipation et de diarrhée auraient pu faire penser à un néoplasme colique, mais il existait un point douloureux cystique très net, et c'est avec le diagnostic de cholécystite que nous opérâmes cette malade. La vésicule était grosse et blanchâtre, avec calcul dans le bassinet.

L'autre était un homme de trente-cinq ans pour lequel une importante hématémèse jointe à des troubles gastriques nous fit porter le diagnostic d'ulcus. L'intervention montra une vésicule scléro-atrophique, adhérente

1. Dehler. *Deut. Zeit. f. Chir.*, t. LVII, 1900, p. 182.
2. Schmidt. *Deut. Zeit. f. Chir.*, t. LV, 1900, p. 186.

au duodénum, et très difficile à enlever. Dans ce dernier cas, l'origine duodénale de l'hémorragie serait plausible, étant donné les adhérences à ce segment de l'intestin, et malgré les résultats négatifs de la radiographie. Ces deux malades n'ont jamais présenté de nouvelles hémorragies, ce qui démontre que, si lésions anatomiques il y a, celles-ci rétrocèdent, la cause une fois enlevée.

M. P. Moulonguet a bien fait d'attirer notre attention une fois de plus sur ce sujet intéressant, et de nous mettre en garde contre les erreurs de diagnostic possibles. Je vous propose de l'en remercier.

Deux cas de sympathectomie péri-artérielle pour troubles trophiques,

par M. **Férey** (de Saint-Malo).

Rapport de M. Robineau.

Les observations de M. Férey sont très intéressantes parce qu'il a pu suivre ses malades pendant un an et nous faire connaître le résultat éloigné de ses observations.

Observation I. — Mo..., âgé de vingt-sept ans, est soigné depuis deux ans pour des troubles trophiques survenus sans cause apparente au tiers inférieur des deux jambes. Les deux jambes sont œdématiées; la marche, la station debout sont devenues à ce point douloureuses que le malade est devenu un véritable infirme.

Au niveau de la jambe droite, on constate l'existence de plaques noirâtres un peu surélevées, siégeant à la face interne. Au-dessus de la malléole interne se trouve une ulcération recouverte d'une croûte noirâtre représentant près de 1 centimètre d'épaisseur. A 3 centimètres au-dessus de la malléole externe existe une ulcération de même aspect.

A la jambe gauche on retrouve une disposition à peu près identique de ces mêmes ulcérations.

Il existe de chaque côté une dilatation variqueuse légère du tiers moyen de la saphène.

Tension artérielle au Pachon, 14/9. Oscillations, 7-9.

Cet homme ayant été aux colonies, on avait pu un moment songer à des ulcérations lépreuses. Nous avons demandé un avis au Dr Bodin, de Rennes; son hypothèse fut la suivante : « Tuberculides à forme purpurique, suivies de pigmentation intense. »

Devant le peu de résultats obtenus par les différents traitements jusqu'à ce jour, nous nous décidâmes à tenter une sympathectomie péri-fémorale.

Intervention le 19 juillet 1927; chloroforme. Incision verticale au niveau de l'arcade crurale droite, longue de 8 centimètres environ; on rencontre de nombreux ganglions et un lacis veineux assez développé. Incision du fascia cribriformis; découverte de la *fémorale commune*. On enlève assez facilement la gaine sympathique péri-artérielle sur une longueur de 3 centimètres; on voit d'ailleurs l'artère se contracter nettement; elle est souple et bat bien. Surjet au catgut sur le tissu cellulaire.

Du 20 juillet au 18 août 1927, le malade ne trouve aucune amélioration dans

l'état de sa jambe droite; il signale, par contre, une très légère amélioration de sa jambe gauche. Je lui conseille la patience et le réconforte de mon mieux, convaincu personnellement que l'intervention ne donnera aucun résultat.

Le 15 septembre 1927, il vient me revoir et raconte les faits suivants : « Le 1er septembre, dit-il, j'ai eu comme la jambe en feu, avec des fourmillements intolérables; le 3 septembre, alors que j'étais au lit depuis deux jours, je me suis levé, j'ai commencé à sentir ma jambe plus légère et elle me faisait moins mal; depuis le 10 septembre, elle n'enfle plus et ne me fait plus mal. »

Le 19 octobre, l'amélioration persiste et le malade me demande d'opérer l'autre jambe. Influencé par les opinions de Robineau au Congrès de Chirurgie sur le peu de durée de l'amélioration dans les sympathectomies, je lui conseille d'attendre.

Le 25 novembre, le résultat se maintient parfait à droite ; le malade entre à l'hôpital, mais avant de faire une sympathectomie sur la fémorale gauche je tente une autohémothérapie. J'injecte dans la fesse droite 10 cent. cubes de sang veineux. Phénomène subjectif extraordinaire, il me dit le lendemain de sa piqûre : « Depuis hier, ma jambe droite est encore beaucoup mieux ». Je fus un peu refroidi à cette nouvelle et retardai l'intervention.

Intervention le 26 décembre 1927; chloroforme. Je pratique cette fois la sympathectomie sur la fémorale superficielle gauche, à la sortie du triangle de Scarpa. Je constate que l'artère est dédoublée; chacune des branches n'est pas beaucoup plus grosse qu'une radiale. Je suis gêné par des anastomoses veineuses qui croisent la face antérieure de l'artère; j'arrive cependant à dénuder les deux artères, mais je suis moins satisfait que lors de la première opération, la gaine sympathique ayant été arrachée par petits lambeaux au lieu de venir d'un seul morceau.

J'ai revu le malade le 25 janvier 1928; il ne souffre plus du tout, travaille et peut porter d'assez lourds fardeaux sans fatigue. Les ulcérations qui s'étaient un peu améliorées mais qui persistaient quand même ont cette fois entièrement disparu.

Le 24 octobre 1928, le malade dit qu'il n'a plus souffert de sa jambe droite depuis l'opération; le pied n'est plus œdématié, même après une longue station debout. L'épaisse croûte qui existait au-dessus de la malléole interne et qui recouvrait une ulcération persiste toujours ; toutes les autres ulcérations ont disparu.

A gauche, l'amélioration est moins marquée qu'à droite; il persiste encore, par instants, des douleurs le long de la face interne de la jambe, surtout au niveau de la malléole interne. Les ulcérations restent cicatrisées.

Au total, assez bon résultat, puisque le malade peut aller et venir et gagner sa vie, alors qu'il était hospitalisé depuis deux ans.

Obs. II. — Gl..., quarante et un ans, a eu les pieds gelés en 1917, alors qu'il était en captivité en Allemagne. Depuis cette époque, il présente des troubles trophiques, ulcérations douloureuses, *tous les hivers*; depuis deux ans, ces troubles se sont accentués. Il y a trois mois, l'ongle du gros orteil est tombé; la deuxième phalange séquestrée est également tombée. Il persiste à ce niveau une ulcération sanieuse, grisâtre, sans aucune vitalité. Au repos, le pied est violacé; dès que le malade marche, le pied et la moitié inférieure de la jambe droite s'œdématient, prennent une teinte noirâtre et deviennent très douloureux,

Intervention le 1er octobre 1927; incision verticale commençant au-dessus de l'arcade crurale et descendant sur la face antérieure de la cuisse. On découvre la *fémorale commune* sur une longueur de 4 cent. 1/2 environ et on enlève la gaine sympathique sur une longueur de 3 cent. 1/2; elle est assez adhérente et l'on est obligé d'y revenir à plusieurs reprises avant d'avoir dénudé complètement l'artère. A ce moment d'ailleurs, elle diminue considérablement de

calibre. Nous n'avons été gêné que par la naissance de la circonflexe superficielle.

Le 10 octobre, la cicatrisation de l'orteil est en bonne voie; l'ulcération n'a plus l'aspect sanieux qu'elle présentait auparavant.

Le 18 octobre, la cicatrisation est complète; le malade se lève.

Le 15 janvier 1928, après la période de grands froids, le pied et la jambe sont encore œdématiés et douloureux après la marche ; il n'y a pas de récidive de l'ulcération.

Le 26 octobre 1928, le malade ne souffre plus du tout; la jambe est encore un peu œdématiée; cependant, après une longue marche, la circonférence au-dessus des malléoles n'est que de 26 centimètres au lieu de 30 avant l'opération. Le gros orteil est resté gros, mais sans récidive d'ulcération jusqu'au début d'octobre. Il y a quinze jours, en marchant, le malade a ressenti une petite douleur à l'extrémité de l'orteil, une petite ulcération s'est formée et ne paraît pas avoir tendance à se cicatriser.

Le malade s'occupe de jardinage; il déclare que, depuis 1917, pas une seule année il ne s'est porté aussi bien que depuis son opération. En décembre, la récidive est complète.

Ce ne sont pas là d'assez bons résultats, comme dit modestement M. Férey, mais de très bons résultats; il a rendu à une vie active deux malades, l'un hospitalisé depuis deux ans, l'autre immobilisé chaque hiver. La seconde observation est tout à fait classique : une ulcération trophique du gros orteil datant de trois mois est cicatrisée en dix-huit jours; l'œdème et les douleurs persistent un peu plus longtemps pour disparaître complètement; au bout d'un an, début de récidive de l'ulcère et des douleurs.

La première observation est au contraire paradoxale ; pour des ulcères trophiques rebelles depuis deux ans, avec œdème et douleurs, M. Férey fait une sympathectomie ; pendant quarante jours, le résultat est absolument nul. Or, c'est pendant les premières semaines que se manifestent les effets physiologiques favorables de la sympathectomie, accélération de la circulation artérielle et de l'irrigation des tissus; au delà de cinq à six semaines, ces effets ont totalement disparu. Il y a donc quelque chose d'incompréhensible dans l'observation, et nous ne pouvons en discuter car M. Férey nous a bien donné la tension artérielle avant l'opération, mais non les modifications qu'elle avait subies après.

Par contre, au bout de quarante jours, brusquement l'œdème et les douleurs disparaissent. Une injection de sang améliore encore l'état du malade, ce qui n'est pas sans surprendre M. Férey. Il se décide à faire une seconde sympathectomie sur le membre non opéré; cette fois, en un mois, la guérison est obtenue; les ulcères sont cicatrisés ; nous rentrons dans le classique. Cependant, l'opération n'a pas donné de ce côté toute satisfaction; après une année écoulée, il persiste en effet un peu de douleur et d'œdème; les ulcères restent guéris; du côté opposé, une ulcération persiste, insuffisante pour troubler l'existence du malade.

Je n'insiste pas sur le diagnostic qui a été porté dans ce cas: pour ma part, en présence d'ulcérations à peu près symétriques des deux jambes, sur les faces externe et interne, j'aurais sans hésiter institué un traitement

antisyphilitique; un renseignement récent m'a appris qu'il avait été appliqué; M. Férey ne nous en dit pas les conditions. Je veux surtout retenir des observations de M. Férey un fait : deux fois sur trois, il a dénudé la fémorale commune et il semble que ce sont ces deux opérations qui lui aient donné le meilleur résultat. M. Férey confirme donc ce que M. Hartmann est venu nous dire à cette tribune : la sympathectomie sur la fémorale commune paraît suivie de meilleurs effets thérapeutiques que la sympathectomie sur la fémorale superficielle. Il faut des observations plus nombreuses avant de se faire une opinion sur ce point.

Je vous propose de publier les observations de M. Férey dans nos Bulletins et de lui adresser nos remerciements.

Occlusion de l'intestin grêle par sténose fibreuse. Suites d'un étranglement herniaire,

par M. le Dr **Matry** (de Fontainebleau).

Rapport de M. Paul Mathieu.

M. Matry, chirurgien de l'hôpital de Fontainebleau, nous a adressé l'observation suivante :

Le 24 décembre 1918, mon confrère et excellent ami, le Dr Regoby, de Perthes-en-Gâtinais, m'appelle auprès de sa parente Mme de B...

Agée de cinquante-cinq ans, Mme de B... a joui d'une excellente santé, sans antécédents tuberculeux ou spécifiques, jusqu'en janvier 1918.

A ce moment, kélotomie pour hernie crurale droite, étranglée. Aucun renseignement sur les détails de l'opération.

En juillet, la malade souffre de douleurs dans la partie droite de l'abdomen. Un médecin consulté conseille une cure de Vichy, qui ne donne aucun soulagement.

En octobre, les douleurs sont plus violentes. La malade perd l'appétit, les digestions sont de plus en plus difficiles, constipation alternant avec crises de diarrhées. L'état général s'altère rapidement.

Lors de mon premier examen, le 24 décembre 1918, je me trouve en présence d'une malade profondément cachectisée, maigreur extrême, téguments jaune paille.

La malade souffre violemment de tout l'abdomen, particulièrement dans la fosse iliaque gauche, par crises intolérables.

L'occlusion est à peu près complète, quelques gaz seulement et très rarement.

Le ventre est fortement ballonné. Les anses se dessinent sous la peau, surtout dans la région épigastrique et le flanc gauche. Corde colique très nette sous la paroi abdominale. Vomissements noirâtres fréquents. Pas de glouglou dans la partie centrale de l'abdomen. Toucher rectal négatif.

Le 25 décembre 1918, à l'arrivée à la clinique, examen radioscopique après lavement opaque. Arrêt prolongé de la bouillie à l'origine de l'anse sigmoïde.

En raison de l'état général très précaire de la malade, on fait de suite et sous anesthésie locale, à la novocaïne, un anus cæcal *très petit* qui semblait

indiqué par les constatations cliniques et radiologiques, faisant supposer un obstacle sigmoïdien, probablement néoplasique.

Par chance, après cette intervention qui aurait dû être tout à fait insuffisante, étant donné la cause véritable des accidents, l'occlusion cède, avec cependant persistance de coliques fréquentes assez pénibles.

Le 8 février 1919, l'état général étant très sensiblement amélioré, on décide de réintervenir en raison de la persistance des malaises observés. Une nouvelle radioscopie après lavement opaque montre la persistance de l'arrêt à l'origine de l'anse Oméga.

Laparotomie médiane sous-ombilicale (sous rachianesthésie. Novocaïne Creil : 0 gr. 12) après isolement de l'anus cæcal.

On tombe sur une masse indurée, donnant l'aspect d'un néoplasme en virole de l'intestin et situé à 20 centimètres de la terminaison du grêle. En amont, l'intestin est fortement dilaté et présente un calibre de 5 à 6 centimètres. Les parois en sont congestionnées et la coloration rougeâtre.

En aval, le tube intestinal rubané, aplati, de coloration normale a un diamètre de 15 millimètres environ. Le rétrécissement forme une sorte de bague dure, de 1 cent. 1/2 à 2 centimètres de long, de coloration jaunâtre, plissée circulairement. De sa face antérieure se détache par une base charnue, étalée en une sorte d'éventail membraneux, une longue corde à la fois souple et résistante longue de 20 centimètres, de 1 à 2 millimètres de diamètre, dont l'extrémité va se fixer assez lâchement à la région latérale droite de la vessie, et autour de laquelle se pelotonnent plusieurs anses grêles.

Résection de la tumeur faisant obstacle au cours des matières et du cordon qui s'en détache. Fermeture des deux bouts par double surjet. Anastomose latéro-latérale préférée en raison de la grande différence de calibre des segments à réunir.

Fermeture en trois plans.

Examen de la pièce.

Après section longitudinale, le rétrécissement apparaît comme constitué par une sorte d'anneau d'aspect et de consistance fibreux, blanc nacré et dur à la coupe, formant une série de trois diaphragmes à chacune de ses extrémités et à la partie moyenne. L'orifice central forme une lumière de 5 millimètres environ.

L'*examen histologique* pratiqué par le Dr P.-L. Marie conclut à une formation uniquement constituée par du tissu fibreux, véritable cicatrice intestinale, muqueuse non altérée.

Suites : normales. Selles après quarante-huit heures par l'anus cæcal.

Le dixième jour, expulsion d'un noyau de prune, dont la présence n'a pas dû jouer un rôle dans les accidents observés. Situé sur l'obstacle, il eût été perçu au palper, et sans doute expulsé de suite après l'intervention.

Les accidents douloureux disparaissent.

Le 13 mars 1919, l'état général s'est transformé. Le poids est passé de 45 kilogrammes à 56 kilogrammes.

L'anus cæcal, malgré un orifice très étroit, forme une hernie grosse comme un œuf de poule, sur laquelle on repère un orifice qui va vers le côlon ascendant ; la valvule iléo-cæcale est accessible directement au doigt et a tendance à s'invaginer dans le cæcum.

Malgré le volume de cette hernie, due à l'éversion du cæcum, la cure radicale est facile. L'anus est libéré complètement et fermé par un double surjet. Un drain pendant quarante-huit heures au contact. Fermeture de la paroi en trois plans.

Après un léger suintement hématique qui dure jusqu'au 25 mars tout rentre dans l'ordre.

Le 5 juillet 1922, réparation d'une éventration au niveau de cette cicatrice.

Depuis la suppression de la sténose intestinale, l'état général s'est totalement modifié. La malade a repris un embonpoint considérable.

En janvier 1926, elle a repris son poids normal de 78 kilogrammes, et déclare jouir d'une excellente santé.

En octobre 1928, l'état général reste parfait.

M. Matry fait suivre son observation des remarques suivantes :

« Il semble bien, étant donné les constatations anatomiques et histologiques, que cette lésion sténosante du grêle ne puisse être considérée que comme une conséquence de la blessure de l'intestin engagé antérieurement dans un sac de hernie crurale.

L'examen anatomique macro et microscopique permet d'éliminer à peu près sûrement l'idée de tuberculose ou de syphilis.

Le cordon qui unissait la sténose du grêle à la région latérale de la vessie rappelle ces formations inflammatoires qui se constituent autour des foyers péritonéaux d'infection.

L'anse herniée au début de 1918, et réduite alors, a pu, après la kélotomie, se fixer lâchement à la vessie et étirer peu à peu cette adhérence en une corde autour de laquelle les anses grêles s'étaient enroulées sans qu'il en résultât accident.

De telles lésions semblent être assez rares.

A ce titre, il m'a paru intéressant d'en faire part à la Société de Chirurgie.

Dans l'observation ci-dessus rapportée, le diagnostic d'occlusion étant évident, la radioscopie hâtivement pratiquée n'a pas permis de localiser la lésion. Il n'avait été donné qu'un lavement opaque, car l'état général très mauvais, la véritable cachexie de la malade, dont les selles n'avaient jamais été examinées, avaient fait songer à un néoplasme du bas côlon.

La scopie semblait confirmer un arrêt au niveau de la sigmoïde. Il n'y avait pas de fausse ascite, ni de glouglou du grêle.

Il est assez curieux que l'anus cæcal pratiqué en conséquence de ces constatations ait donné une sédation. Mieux eût valu, en définitive, pratiquer d'emblée une laparotomie médiane, et c'est ce que je ferai maintenant. C'est ce que j'ai fait depuis, à diverses reprises, avec succès, dans quelques cas d'occlusion, et toujours sous rachianesthésie.

A l'époque, l'état très précaire de la malade m'avait fait très simplement appliquer la formule qui vise à obtenir le meilleur résultat par une intervention rapide, réduisant au minimum le shock.

A ce point de vue, le recours à la rachiane-thésie, dont j'ai pu multiplier les expériences, me paraît très nettement permettre une intervention auss peu traumatisante que possible, en même temps qu'elle facilite au maximum l'exploration de l'abdomen complètement mis au repos et, par conséquent, le traitement direct et sûr de la lésion bien repérée et observée sans erreur possible. »

L'histoire des sténoses fibreuses de l'intestin grêle est bien connue. Toutefois j'estime qu'il n'est pas inutile de rappeler les principaux travaux dont elles ont été l'objet, en particulier dans notre Société.

Ces sténoses sont d'origines diverses. Il en est de consécutives à un processus inflammatoire banal ou spécifique, syphilis, tuberculose (Quénu et Judet). D'autres sont dues à des traumatismes, contusions de l'intestin grêle. Lejars a insisté sur cette variété étiologique dans un article de la *Semaine médicale* du 17 avril 1912 Les sténoses les plus fréquentes sont dues à des leçons mécaniques de l'intestin à la suite de l'invagination de l'étranglement interne et surtout de l'étranglement herniaire. Les lésions nécrotiques de la muqueuse (Nicaise), les troubles dus à la compression des vaisseaux mésentériques jouent un rôle dans la pathogénie des sténoses. M. Lejars a rapporté à notre Société, le 8 mars 1905, une intéressante observation de M. Souligoux concernant un rétrécissement tardif de l'intestin consécutif à l'étranglement herniaire. Je citerai encore les mémoires de Delore et Jacob (*Lyon méd.*, 6 nov. 1904), Colle et Leriche (*Revue de Gyn. et chir. abd.*, mars-avril 1905, Tuffier et Martin (*Revue des mal. du tube dig. et de la nutrition*, mai et juin 1907) qui se rapportent à la question qui nous occupe. Depuis des observations isolées ont été publiées, et M. Matry en a noté une de C. et A. Moon dans le *Brit. Journ. of surg.* de janvier 1914 très superposable à la sienne.

L'observation de M. Matry a un intérêt particulier. Elle montre que dans certains cas ces sténoses, qui s'établissent lentement, se manifestent tardivement comme des sténoses néoplasiques, et qu'alors le diagnostic étiologique perd son évidence.

Le traitement idéal de ces sténoses est évidemment la résection intestinale telle que notre collègue l'a pratiquée avec succès.

Je vous propose de féliciter notre collègue qui, je vous le rappelle, nous a déjà envoyé d'intéressantes communications.

Curieuse migration d'un épi de graminée à travers les voies respiratoires,

par MM. **Maurice Larget** et **J.-P. Lamare**,
Anciens internes des Hôpitaux de Paris,
Chirurgiens de l'hôpital de Saint-Germain-en-Laye.

Rapport de M. Paul Mathieu.

MM. Larget et Lamare (de Saint-Germain-en-Laye) nous ont adressé l'observation fort rare qui suit :

La jeune N..., âgée de deux ans, est admise d'urgence, le 17 septembre 1928, à l'hôpital de Saint-Germain, dans le service de l'un de nous.

Elle est envoyée pour un « abcès » de la région thoracique droite, et présente une température moyennement élevée (38°3), un pouls rapide (140), un état général très défectueux, pâleur et amaigrissement progressif depuis deux mois.

A l'examen, on constate, en effet, à la partie postérieure de l'hémithorax

droit, un peu en dehors de la verticale passant par l'angle inférieur de l'omoplate et à trois travers de doigt en dessous de cet angle, une saillie des téguments, fluctuante, recouverte d'une peau rouge, chaude et tendue. A l'auscultation, on perçoit des signes de congestion pulmonaire, localisés à ce niveau, sans qu'il y ait dans le reste du poumon ou de la plèvre des signes pathologiques.

On pense que la simple incision de cette collection avec drainage amènerait la guérison, et M. Fourrey, interne du service, est prié de faire cette petite intervention sous anesthésie locale au kélène.

Dès l'incision, un flot de pus s'échappe. On en prélève pour le laboratoire, et on constate alors qu'en même temps que le pus est sorti un épi de graminée.

Cet épi mesure à peu près 3 cent. 5 de longueur. Il est très reconnaissable. Il appartient au genre « Trisetum flavescens P. B. », espèce où les glumelles, aristées, présentent de petites dentelures. On sait qu'un épi de cette espèce introduit dans un espace étroit, la base en avant, peut progresser facilement à cause des dentelures de ses arêtes.

Ceci, évidemment, n'expliquait pas comment cet épi pouvait se trouver sous les téguments du thorax de cette enfant. Il restait une enquête à effectuer auprès des parents.

Voici alors ce que nous avons appris :

Il y a deux mois environ, la jeune N... jouait dans le jardin sans surveillance, quand elle fut prise d'un accès de suffocation effroyable. Celui-ci dura, paraît-il, plus de vingt minutes avec cyanose de la face, respiration sifflante, tirage et pouls petit. Le médecin de la famille, appelé en hâte, pensa que « l'enfant avait avalé quelque chose ». Du reste tout étant rentré dans l'ordre, on ne s'en occupa plus. Il y eut seulement dans les semaines qui suivirent un peu de bronchite sans gravité.

L'épi fut présenté aux parents. Ils déclarèrent que cette plante était abondante dans leur jardin et, de fait, ils nous en apportèrent des échantillons en tous points semblables.

Les suites opératoires furent normales. La chute complète de la température fut assez lente. Un examen radioscopique des poumons montra que la cavité sous-cutanée communiquait avec une cavité pleuro-pulmonaire où stagnait encore du liquide. Une irrigation au Dakin eut raison de cette suppuration en trois semaines.

Le laboratoire avait décelé dans le pus du streptocoque hémolytique, mais l'évolution, somme toute bénigne, ne nous laissa pas le temps d'envisager une vaccination générale.

Nous pensons que l'épi fut aspiré par l'enfant et que la traversée du larynx et de la trachée provoqua la grosse crise de suffocation qui marqua le début de l'affection. Il y eut des signes pulmonaires discrets pendant le cheminement de l'épi dans la bronche souche droite et dans la bronche inférieure droite. Puis parvenu dans la zone périphérique du poumon, il y eut formation d'un abcès pulmonaire avec adhérence à la plèvre pariétale et, enfin, la collection tenta de se faire jour vers les téguments.

Nous ne transmettons cette observation à la Société nationale de Chirurgie qu'à titre de simple curiosité.

Je pense que les remarques de nos collègues sont très judicieuses et que leur observation présente un réel intérêt par sa rareté, par l'extrême précision aussi de leurs constatations qui établissent la réalité de cette curieuse migration, rarement aussi bien établie.

Je vous propose de les remercier et d'insérer leur observation dans nos Bulletins.

1° *Anesthésie splanchnique antérieure après blocage des nerfs intercostaux et des filets nerveux péri-ombilicaux et du ligament suspenseur du foie*,

par M. **Baquié** (de Buenos Aires).

2° *Anesthésie des splanchniques*,

par M. **Lelio O. Zeno** (de Rosario).

Rapport de M. HARTMANN.

L'idée d'anesthésier les organes intra-abdominaux par l'intermédiaire des splanchniques est due à Neumann [1] et à Kappis [2]. En faisant baigner ces nerfs dans un liquide contenant une substance analgésiante, la novocaïne par exemple, on obtient une anesthésie complète de l'estomac, des voies biliaires, etc.; on peut tirer sur les ligaments sans déterminer la moindre douleur.

Kappis abordait les splanchniques en piquant la partie postérieure et suivant une voie paravertébrale. C'est ce que firent, de leur côté, Roussiel [3], Pauchet [4] et Labat [5].

Braun [6], Buhre [7], au contraire, abordèrent les splanchniques à travers l'abdomen ouvert.

Il y a donc lieu de distinguer deux modes d'anesthésie des splanchniques, *l'anesthésie par voie postérieure paravertébrale*, *l'anesthésie par voie antérieure*.

Les deux mémoires, que nous ont envoyés M. Baquié et M. Zeno ont tous deux trait à l'anesthésie par voie antérieure, couramment pratiquée

1. NEUMANN. Zur Frage der Sensibilität der inneren Organe. *Zentr.-Bl. f. Phys.*, t. XXIV, 1910, p. 1213 et Die Anæsthesierung der Banchhöhle durch Infiltration der Nervi Splanchnici nach Kappis. *Wien. klin. Woch.*, 1919, p. 61.

2. KAPPIS. Erfahrungen mit Localanæsthesie bei Bauchoperationen. *Verhandl. d. deutsch. Gesellsch. f. Chir.*, t. XLIII, 1914, p. 87; Die Anæsthesierung der Nervus splanchnicus. *Zentr.-Bl. f. Chir.*, t. XLV, 1918, p. 709; Lokale Anæsthesie im chirurgischen Gebiet der Bauchhohle mit besonderer Berücksichtigung der Splanchnicusanæsthesie. *Beitr. z. klin. Chir.*, t. CXV, 1919, p. 161; Zur Technik der Splanchnicusanæsthesie. *Zentr.-Bl. f. Chir.*, t. XLVII, 1920, p. 98.

3. ROUSSIEL. Anesthésie des nerfs splanchniques et des plexus mésentériques supérieurs et inférieurs, en chirurgie abdominale. *Presse médicale*, t. XXXI, 1923, p. 1.

4. SOURDAT. L'anesthésie régionale en chirurgie gastrique. *Presse medicale*, t. XXVII, 1919, p. 193.

5. LABAT. L'anesthésie splanchnique dans les interventions chirurgicales et dans les affections douloureuses de la cavité abdominale. *Gaz. des Hôp.*, 1920, p. 662.

6. BRAUN. Ein Hilfstrument zur Ausfuchrung der Spanchnicusanæsthesie. *Zentr.-Bl. f. Chir.*, t. XLVIII, 1920, p. 1544.

7. BUHRE. Die Leitungs anæsthesie bei Operationen in der Banchhöhle und die Unterbrechung der N. splanchnici. *Beitr. z. klin. Chir.*, t. CXVIII, 1919, p. 51 et *Deutsch. med. Woch.*, 1920, p. 93.

dans la République Argentine où elle a été introduite à la suite de voyages faits à Vienne [1].

M. Baquié fait avant l'opération deux injections de morphine, l'une deux heures avant l'opération, l'autre une demi-heure avant elle ; Zeno considère ces injections de morphine comme contre-indiquées parce qu'elles peuvent provoquer des vomissements et qu'elles sont inutiles. Quelques mots dits au malade suffisent pour lui donner confiance et assurer la tranquillité nécessaire pendant l'opération.

L'anesthésie de la paroi abdominale est, de même, obtenue de manière différente par ces deux chirurgiens, qui toutefois emploient la même solution, la novocaïne à 1 p. 200, additionnée de quelques gouttes d'adrénaline.

Baquié commence par faire, par injection intradermique, six papules anesthésiques, équidistantes, placées sur le tracé d'une ellipse dont les extrémités répondent à l'appendice xyphoïde et à l'ombilic, dont les bords répondent à la partie externe des muscles droits. Au niveau de chacun de ces boutons anesthésiques, il enfonce une aiguille jusqu'au péritoine, injecte environ 2 c. c. 1/2 de solution, puis, en ramenant doucement l'aiguille, injecte sur le trajet 1/2 cent. cube. Puis, dirigeant très obliquement l'aiguille vers le haut, il infiltre toute l'épaisseur de la paroi en y injectant 2 c. c. 1/2 de la solution ; l'aiguille est ensuite dirigée vers le bas, etc. Finalement, toute l'épaisseur de la paroi est infiltrée sur le contour de l'ellipse. On termine par une septième piqûre au niveau de l'ombilic.

M. Zeno, au lieu de chercher à bloquer les nerfs à distance, se contente d'anesthésier la ligne médiane. Il commence par injecter dans le tissu cellulaire sous-cutané, de l'ombilic à l'appendice xyphoïde, 40 à 50 cent. cubes de la solution de novocaïne. Une fois l'anesthésie de la peau obtenue, il perfore avec une aiguille fine, plantée perpendiculairement à la paroi, les différents plans de celle-ci, s'arrêtant dès qu'il a la sensation qu'on a perforé l'aponévrose et qu'on se trouve dans la couche celluleuse sous-péritonéale. Trois piqûres équidistantes ainsi faites suffisent pour anesthésier complètement la paroi.

Le ventre ouvert, on écarte avec grande douceur les lèvres de l'incision, on soulève le foie et l'on abaisse légèrement la petite courbure de l'estomac. L'index gauche reconnaît le péricarde, l'aorte et la face antérieure des vertèbres. Une pression de cet index repousse l'aorte à gauche, la veine cave à droite, le pancréas en bas. Il n'existe plus, comme le dit M. Zeno, entre sa pulpe et l'os, que le petit épiploon et le feuillet péritonéal postérieur. Prenant alors de la main droite une aiguille de Finsterer, identique à celle qu'emploie notre collègue Legueu pour l'anesthésie de la prostate [2], on la glisse contre la pulpe du doigt guide jusqu'à ce qu'on sente

1. Finsterer. Die Splanchnicusanæsthesie bei grossen Banchoperationen. *Arch. f. klin. Chir.*, t. CXXXI, 1924, p. 1.

2. C'est une aiguille longue de 22 centimètres, assez grosse, d'un maniement facile, dont seule la partie terminale est fine de manière à ce que si, par accident, elle blessait un vaisseau, cette blessure soit sans gravité.

une résistance osseuse. On confie alors l'aiguille à un aide, lui recommandant de la maintenir en place sans exercer de pression, de manière à ce que sa pointe ne s'enfonce pas dans l'os ou dans un disque intravertébral. Avec une seringue, on aspire pour s'assurer qu'il n'y a pas de sang, qu'on n'a pas piqué un vaisseau. On injecte alors la novocaïne à 1 pour 200 allant jusqu'à 60 à 70 cent. cubes, dit Bacquié; Zeno va plus loin, il injecte jusqu'à 100 à 120 cent. cubes, pratiquant une véritable inondation rétro-péritonéale. On obtient ainsi une anesthésie qui dure deux à trois heures. Lorsque l'opération est de très longue durée, l'anesthésie splanchnique persiste, alors que celle de la paroi a disparu (Zeno). Aussi faut-il, avant de refermer le ventre, renouveler l'anesthésie de la paroi.

Malgré les doses élevées de novocaïne qu'il injecte, M. Zeno nous dit n'avoir jamais observé d'accidents toxiques. Une fois, chez une vieille femme obèse, ictérique, il a piqué la veine cave. On retira l'aiguille, on tamponna une minute avec de la gaze et l'on refit ensuite la ponction, injectant, comme à l'ordinaire, la novocaïne. La malade ne présenta rien de particulier.

Par ce procédé, on a une anesthésie de tous les organes de l'abdomen supérieur et un calme viscéral parfait comme après l'anesthésie rachidienne. Le seul point important est d'avoir une grande délicatesse de mouvements. Quelle que soit la durée de l'opération, le malade n'a pas le moindre accident de choc, il respire librement et se trouve dans un état tout à fait normal dès que l'intervention est terminée.

Aussi croyons-nous devoir conseiller à nos collègues d'expérimenter ce mode d'anesthésie que nous avons vu employer couramment en Argentine et que nous avons commencé à utiliser dans notre clinique.

Les seules contre-indications, au dire de M. Zeno, sont : une pusillanimité très grande du malade, l'existence d'un processus inflammatoire étendu de l'abdomen supérieur, la présence d'une masse ganglionnaire urévertébrale volumineuse ou d'un anévrisme de l'aorte abdominale.

M. **Baumgartner**: J'ai fait plusieurs gastrectomies pour ulcère ou cancer en utilisant l'anesthésie locale. Je me suis en partie conformé aux indications données dans l'excellente thèse de mon ami Paul Walther (Paris, 1924). L'anesthésie de la paroi se fait par infiltration sous-cutanée et sous-aponévrotique en un temps, sur la ligne d'incision. Pour l'anesthésie des viscères, il faut effondrer la partie flaccide du petit épiploon, saisir et attirer doucement le ligament profond de l'estomac, et injecter une solution de novocaïne à 2 p. 100 (environ 60 cent. cubes) dans la base profonde du ligament, très lentement. L'anesthésie, faite par cette unique injection, est suffisante, à condition naturellement que le sujet soit docile. J'ai vérifié sur le cadavre le mode de diffusion de cette injection, avec du bleu de méthylène : toute la zone sympathique autour du tronc de la coronaire et jusqu'au tronc cœliaque est infiltrée, ce qui explique l'anesthésie parfaite qu'on peut obtenir ainsi pour une large gastrectomie.

COMMUNICATIONS

Arthrodèse de la hanche pour coxalgie ancienne,

par MM. **Gaston Michel**, correspondant national et **Mutel** (de Nancy).

R .. A..., en 1919, à l'âge de dix-neuf ans, a présenté deux lupus de la face qui se sont cicatrisés après une évolution de un an et demi.

En 1921, les premières douleurs apparaissent au niveau de la hanche

FIG. 1.

gauche : alternatives de périodes de marche et de décubitus simple.

En 1922, l'accentuation des douleurs exige des périodes de repos plus prolongées de trois à quatre mois. En octobre, le médecin traitant applique pour la première fois une traction continue pendant trois mois et au bout de ce temps oblige à toutes forces la malade à marcher.

En 1923, un véritable traitement physiothérapique est institué ; la

malade est soumise, pendant un séjour prolongé à Saint-Malo, à des manœuvres de massage et de mobilisation ; entre temps, elle se traîne péniblement à l'aide de deux cannes.

En 1924, les douleurs obligent à abandonner toute tentative de marche en même temps qu'apparaît une déformation accentuée.

Un autre médecin consulté affirme instantanément le diagnostic de coxalgie et impose un traitement énergique. Après redressement sous chlo-

FIG. 2.

roforme, la hanche est redressée et immobilisée en bonne position dans un grand appareil plâtré.

L'appareil plâtré est enlevé au bout de six mois et remplacé par un appareil prothétique en cuir moulé ; la marche est autorisée et conseillée.

Le 15 novembre 1925, nous voyons la malade pour la première fois. Elle se traîne lamentablement à l'aide de deux cannes. La paume de ses deux mains est déformée par des durillons à cause de l'appui considérable qu'elle est obligée d'y prendre.

Le membre inférieur gauche est en bonne position d'abduction et d'extension. Son raccourcissement est de 3 cent. 5.

Il ne semble pas y avoir d'ankylose.

La fesse et la cuisse sont amaigries, mais sont cependant très fermes et les masses musculaires s'y contractent fortement.

La pression sur la tête fémorale, la percussion sur le trochanter et sur le talon ne réveillent aucune douleur.

Il n'y a pas d'adénopathie.

Sur nos instances, la malade essaie de marcher sans appui : elle est très longue à se mettre en route, puis finit par faire un pas avec une marche sautillante poussée à l'excès : le temps d'appui sur le membre malade est réduit à rien, les épaules basculent et le sujet projette ses bras en haut et en avant d'une façon fort disgracieuse. Nous lui demandons si cette marche est douloureuse, elle répond que non, mais qu'elle lui est impossible.

La radiographie n° 1 montre une destruction de la tête fémorale dont le

FIG. 3.

moignon aplati s'enfonce profondément dans l'intérieur du cotyle. Le plafond cotyloïdien et le moignon fémoral présentent des contours très nets formés par un os sclérosé et cicatrisé ; mais entre les deux pièces squelettiques, séparées l'une de l'autre par un large espace clair, il ne semble pas y avoir aucune trace de soudure.

Il s'agit d'une arthrite chronique de la hanche dont l'évolution précédée de celle de deux petits lupus au niveau de la face nous permet d'affirmer la nature tuberculeuse. C'est une forme un peu spéciale de coxalgie, une forme sèche, c'est à dire à symptomatologie fruste, avec absence de ces réactions douloureuses et fébriles qui précèdent la formation des abcès froids ; ceci explique, d'une part, les hésitations et l'insuffisance du traitement pendant les trois premières années et, d'autre part, l'indocilité dont la malade peut parfois faire preuve.

Ces formes sèches ont peu de tendance à l'ankylose.

Nous nous arrêtons au diagnostic de « coxalgie sèche guérie avec pseudarthrose intracotyloïdienne ». Nous rendant compte qu'une immobilisation

prolongée et qu'un traitement physiothérapique ne peuvent avoir aucu chance d'amener une bonne ankylose, nous proposons l'arthrodèse extr articulaire que la malade refuse.

Pendant un an encore, la malheureuse se traîne lamentablement à l'ai de deux cannes ; elle abandonne son cuissard orthopédique ; les crises doulo reuses augmentent de fréquence, de longueur, d'intensité ; les « grippages de la hanche, suivant l'expression de Calvé, deviennent subintran

Après deux mois d'un séjour atroce dans une station balnéaire, el

FIG. 4.

revient découragée et désemparée et demande spontanément à être opér

2 septembre 1926 : l'état local s'est modifié : la hanche, n'étant p ankylosée et n'étant plus immobilisée, s'est mise en légère flexion de 15° en adduction. Sur l'image radiographique, le petit trochanter s'est con dérablement rapproché du bassin. Cette légère flexion étant plutôt u position favorable, et l'adduction n'étant pas trop prononcée, nous ne f sons pas de redressement préalable.

Intervention : Anesthésie sous chloroforme ; arthrodèse extra-articula suivant la technique de Mathieu : incision cutanée cruro-iliaque, sect de l'insertion haute du moyen et du petit fessier pour découvrir la fos iliaque externe ; taille d'un volet osseux iliaque à charnière inférieure su cotyloïdienne rabattu sur le col fémoral ; décapitation du sommet du gra

trochanter glissé sur ce volet osseux jusqu'au contact de l'os iliaque; ces fragments sont simplement maintenus en place par les sutures musculaires; grand plâtre pelvi-fémoro-tibial.

Les suites opératoires sont simples, sans incidents.

Au bout de deux mois, ablation du premier appareil plâtré immédiatement remplacé par un appareil analogue.

Au bout de quatre mois, nouvel appareil laissant le genou libre.

Au bout de six mois, la marche est autorisée avec la culotte plâtrée, mais sans canne.

Au septième mois, suppression de tout appareil et marche libre.

Fig. 5.

Fig. 6.

Dix mois après l'intervention, la malade part en villégiature : elle présente une claudication insignifiante, monte et descend les escaliers d'une façon normale, se promène toute la journée, fait des promenades de plusieurs kilomètres sans fatigue, nage et reprend une vie normale dans son milieu social.

Le résultat fonctionnel peut être considéré comme très bon.

Les deux photographies ont été faites après l'intervention. La première montre que :

L'adduction de la jambe est peu prononcée, ce qui nous a fait juger inutile un redressement préliminaire;

Le bassin et les épaules sont bien d'aplomb et ne présentent pas de déformation.

La deuxième photographie montre que la malade se tient avec sécurité sur sa jambe opérée et que pendant ce temps d'appui il n'y a pas de bascule ni des épaules ni du bassin.

La radiographie 2 a été faite deux mois après l'intervention : le greffon trochantérien présente une décalcification de bon augure alors que le volet iliaque conserve une densité accentuée.

Sur la radiographie 3, faite quatre mois après l'opération, le greffon trochantérien a disparu ; à ses lieu et place, on distingue une ébauche osseuse allant du fémur à l'os iliaque. Le volet iliaque commence seulement à se décalcifier à son extrémité distale en rapport avec la greffe trochantérienne.

La radiographie 4 a été faite dix mois après l'intervention alors que la malade marche depuis trois mois : un large pont osseux bien calcifié relie l'extrémité supérieure du fémur à la région sus-cotyloïdienne. Son édification s'est faite aux dépens du greffon trochantérien qui a manifesté un pouvoir ostéogénétique plus grand, alors que le volet iliaque encore visible en grande partie à sa face inférieure ne semble y avoir joué qu'un rôle très secondaire.

Fracture du fémur gauche vicieusement consolidée. Ostéosynthèse. — Guérison intégrale,

par M. **Juvara**, correspondant étranger.

M. N..., garçon, huit ans, est reçu pour une fracture du fémur gauche vicieusement consolidée. Une roue lui ayant passé sur la cuisse trois mois auparavant, l'os avait été brisé en travers, à l'union d'un tiers moyen avec le tiers inférieur. Le fragment inférieur glissé en haut est soudé au fragment supérieur sous un angle droit ouvert en dedans et en arrière. La cuisse très réduite de volume, très raccourcie et recourbée, présente sur sa face antéro-externe, près de la peau, une saillie : l'angle de soudure.

Opérations. — M. Sorrel y assiste. — R. A.; L 1-L 2: 0 centigr. 08 de novocaïne. Anesthésie idéale. Incision vers la partie postérieure de la face externe de la cuisse. Le foyer est découvert par la section d'une couche musculaire jaunâtre, peu épaisse ; les fragments osseux sont facilement séparés au ciseau de Farabeuf, car le cal est encore peu compact.

Les bouts du fémur, dégrossis de l'os néoformé, sont avivés : le bout inférieur par la section d'une très mince rondelle; le bout supérieur par la section d'un cône de tissu compact néoformé. Le raccourcissement est insignifiant, de 2 à 3 millimètres. Les fragments, placés bout à bout, se répondent exactement, et la réduction est parfaite. Je veille à ce que la ligne âpre se continue exactement. Je place mon fixateur grand modèle avec 4 fiches. L'opération très simple, d'une exécution rapide, dure tout au plus une vingtaine de minutes. Si chez l'adulte l'ostéosynthèse du fémur est des plus difficiles, à cause du poids du membre, du volume de

l'os, de l'épaisseur et de la puissance des muscles, chez l'enfant au contraire l'opération est des plus faciles.

Une radiographie de contrôle, faite deux jours après, démontre une réduction imparfaite, car les axes des fragments ne se correspondent pas; le fragment inférieur faisant légèrement angle avec le fragment supérieur, et en plus leurs faces internes ne se continuant pas d'une manière parfaite. Je me décide à corriger de suite ce défaut, ce que j'obtiens facilement

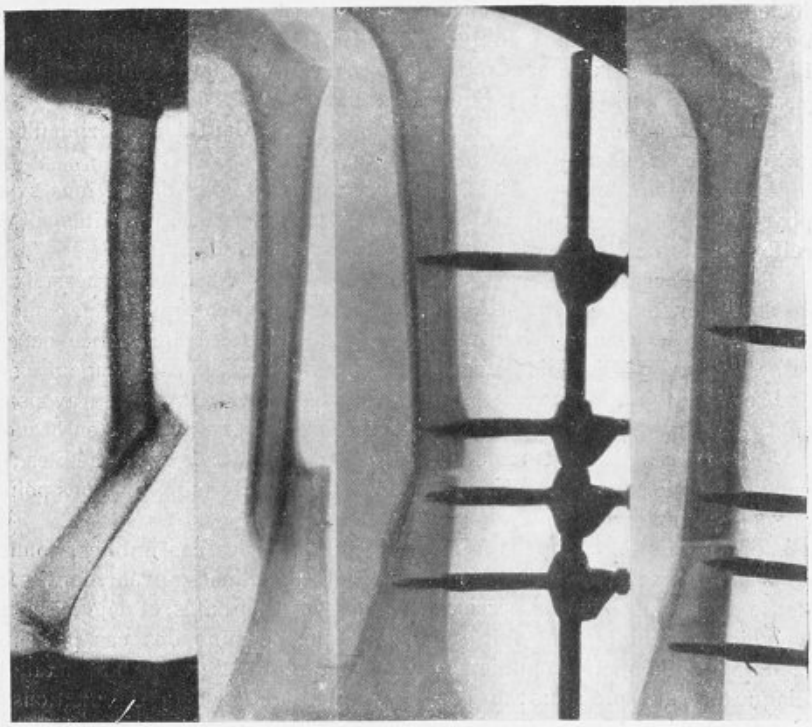

par le jeu des guides des boulons et des curseurs inférieurs. *Ceci est encore un des avantages du fixateur externe.*

Après cela, le résultat est parfait, ce que démontre une nouvelle radiographie de contrôle.

Le fixateur est retiré le trentième jour. La consolidation est parfaite. Dix jours après, la guérison est complète, par la cicatrisation aussi des orifices de passage des guides. La dernière radiographie est faite quarante jours après l'opération. Sur cette radiographie, on peut comparer le fémur opéré au fémur du côté opposé. L'enfant quitte l'hôpital admirablement guéri.

Je me demande par quel autre procédé on aurait pu obtenir, d'une manière aussi simple, un si beau et définitif succès.

A propos des disjonctions traumatiques de la symphyse pubienne.

par M. **Maisonnet.**

Au cours des deux dernières années, un certain nombre d'observations de disjonctions de la symphyse pubienne ont été communiquées à notre Société, par MM. Lamare et Larjet; Lapointe (2 cas); P. Duval; P. Bazy; Dujarier; Gernez (séance du 16 février 1927); Auvray (2 cas) (séance du 16 novembre 1927); Lamare et Larjet (séance du 21 mars 1928); Maisonnet (séance du 18 avril 1928); de Fourmestraux (3 cas) (21 juillet 1928).

Enfin, dans nos deux dernières séances, MM. Gauthier et Grimault en ont cité deux nouveaux exemples.

A l'occasion de ces différentes observations, de disjonctions symphysaires, ne s'accompagnant pas de lésions viscérales, le traitement de cette affection a été discuté, sans être cependant résolu.

J'ai eu l'occasion d'observer, au cours de ces dernières années, 6 cas de déplacements accentués et sans fracture du squelette pelvien, compliqués 5 fois de lésions urinaires. Et c'est sans doute à l'existence de ces complications que je dois d'avoir pu suivre un nombre relativement élevé de blessés atteints d'une affection relativement rare. Nous n'en avons en effet relevé jusqu'ici que quatre-vingt-dix observations publiées en France.

Trois de ces observations ont été déjà publiées[1], trois sont inédites ; je vous demande la permission à leur occasion d'insister sur quelques points particuliers de cette variété de traumatisme.

Je voudrais tout d'abord faire remarquer que les cas publiés, comme d'ailleurs ceux rapportés à cette tribune, correspondent souvent, faute sans doute d'une classification précise, à des lésions différentes, et déjà ici même Grégoire, Lapointe, ont fait remarquer que certains des cas présentés comme des disjonctions pubiennes étaient en réalité de véritables luxations iliaques, terme que nous remplacerons volontiers par celui de luxations de l'os coxal.

En effet, lorsqu'un traumatisme intense atteint le bassin et que le squelette résiste, l'os coxal est susceptible, après rupture de ses attaches ligamenteuses pubiennes et sacro-iliaques, de se déplacer momentanément ou d'une façon permanente dans des sens différents.

Dans un premier cas, à la suite d'une violence agissant sur le bassin

1. Maisonnet et Salinier. Large disjonction de la symphyse du pubis. Déchirure extrapéritonéale de la vessie. *Soc. Franç. d'Urol.*, n° 8, 10 novembre 1924, p. 207[illegible]; Maisonnet et Merz. Un cas de luxation du bassin avec rupture incomplète de l'urètre. *Soc. de Méd. Milit. Franç.*, n° 9, 6 novembre 1924; Maisonnet. Les disjonctions du pubis et les luxations du bassin chez les cavaliers. *Paris Médical*, n° 34, 22 août 1925, p. 161-170; Maisonnet (Rapport Baumgartner). Disjonction de la symphyse pubienne, compliquée de fracture transversale et irréductible du fémur au 1/3 moyen. Ostéosynthèse du fémur. *Soc. Chirur.* Paris. Séance du 18 avril 1918, p. 577.

d'avant en arrière et surtout de bas en haut, en particulier sur l'ischion, il est déplacé dans son ensemble en haut et en arrière, réalisant une véritable luxation en haut et en arrière d'une moitié du bassin, luxation pour laquelle, par analogie avec les fractures doubles verticales, Lapointe a proposé le nom de luxation double verticale.

Dans un second cas beaucoup plus rare que le précédent, l'os coxal, sous l'influence d'un traumatisme agissant transversalement, peut être projeté à l'intérieur du bassin, la branche ischio-pubienne déplacée soit en avant, soit en arrière de la branche ischio-pubienne ; la luxation en dedans d'une moitié du bassin, comparable aux fractures du bassin par pressions latérales, type Malgaigne, est constituée.

Dans un troisième cas, et surtout à la suite de traumatismes atteignant le bassin, entre les deux branches ischio-pubiennes, mécanisme sur lequel a insisté Bérard à propos des disjonctions de la symphyse pubienne chez les cavaliers, l'os coxal est déplacé en dehors, la symphyse pubienne étant plus ou moins élargie. Une luxation en dehors de l'os coxal est réalisée. C'est à cette variété de déplacement qu'on donne le plus habituellement le nom de disjonction de la symphyse pubienne. Nous lui conserverons ce nom, mais nous ferons cependant remarquer que cette dénomination conviendrait surtout aux déplacements simultanés des deux os coxaux avec lésions des deux articulations sacro-iliaques, déplacements que Guibé appelle « la rupture des trois symphyses ». Par opposition à la forme précédente, nous définirions volontiers ces derniers, en raison même de l'étendue des placements, « la dislocation du bassin ».

Enfin, dans un certain nombre de cas, le traumatisme détermine une fracture du bassin qui se complique d'une rupture de la symphyse pubienne avec ou sans déplacement des branches ischio-pubiennes, rupture qui ne diffère que par son siège des traits de fracture verticaux des branches ischio-pubiennes, si fréquentes au cours des fractures pelviennes.

Les déplacements de l'os coxal peuvent n'être que momentanés. Il s'agit alors d'une entorse du bassin ; ou permanente, il s'agit alors d'une luxation. Il faut cependant signaler : qu'une luxation du bassin est susceptible, même au bout de plusieurs jours, de se réduire spontanément, et entièrement (cas de Salleron, Morveau, Murville) ou partiellement. Ce fait est important, car l'étendue des déplacements observés au moment de l'examen clinique, radiographique ou chirurgical, ne correspond pas toujours au déplacement primitif, fait qui explique que des déplacements paraissant minimes se soient accompagnés de lésions viscérales étendues.

Sans doute, des différents déplacements peuvent être plus ou moins associés entre eux. Il n'en est pas moins vrai que, suivant la prédominance de l'un ou de l'autre de ces déplacements, la luxation de l'os coxal se présente avec des symptômes, des complications, un traitement différent. Aussi peut-on proposer la classification suivante :

1° Luxations de l'os coxal : en haut et en arrière ; en dedans, variété si exceptionnelle à l'état pur qu'on ne peut actuellement lui consacrer une étude spéciale ;

2° Disjonctions pubiennes : bisymphysaires ; trisymphysaires ou dislocation du bassin ;

3° Fractures du bassin avec disjonction pubienne.

Nous avons pu recueillir 90 observations de luxations du bassin. Elles se répartissent, autant qu'on puisse le faire d'après leur lecture, en :

Luxations de l'os coxal : 33.

Disjonctions pubiennes bisymphysaires : 49, dont 10 répondent à la variété de disjonction pubienne des cavaliers (Bérard).

Disjonctions pubiennes trisymphysaires : 8 cas.

Sur ce nombre, mes observations, dont voici les radiographies qui montrent nettement les deux variétés de déplacement et la constance des lésions sacro-iliaques, se répartissent de la façon suivante :

Luxations en haut du bassin : 3.

Disjonctions bisymphysaires : 3.

Les trois luxations sont compliquées de rupture incomplète ou complète de l'urètre ; les trois disjonctions sont compliquées deux fois de déchirures extrapéritonéales de la vessie, une fois de fracture du fémur.

Malgré l'existence de ces complications, mes blessés ont tous guéri ; le pronostic vital des luxations du bassin, en général, est cependant grave, bien que l'examen des faits permette de constater que leur traitement donne à l'heure actuelle des résultats plus satisfaisants que ceux précédemment publiés :

La mortalité globale est en effet de 28 sur 90 cas, soit 31 p. 100.

La mortalité d'après la nature des lésions est la suivante :

Luxations en haut du bassin, sur 33 cas 2 morts, soit 6,9 p. 100.

Disjonctions pubiennes, sur 57 cas 28 morts, soit 49 p. 100.

Ces 28 morts ont été observées :

15 fois dans les disjonctions bisymphysaires sur 37 cas, soit 40,5 p. 100.

5 fois sur 10 dans des disjonctions des cavaliers, soit 50 p. 100.

8 fois sur 8 dans des disjonctions trisymphysaires, soit 100 p. 100.

Bien plus intéressante est la cause des décès.

Sur 28 morts, la mort est due : 3 fois à des lésions abdominales associées à la lésion pelvienne ; 22 fois, à des lésions vésicales, 1 fois à des lésions urétrales, 5 fois à des causes mal définies. Les luxations du bassin doivent la plus grande partie de leur mortalité à la coexistence des lésions urinaires, que nous avons relevées dans 47 cas sur 90 ; 21 fois sur 36 dans la statistique de Rafin. Ces chiffres sont certainement au-dessus de la réalité, car ils ont été recueillis, pour une grande part, à l'époque où, en l'absence d'examen radiographique, les luxations du bassin étaient souvent méconnues. Le nombre d'observations, où il n'existait aucun trouble urinaire, apportées ici même confirme cette opinion.

Quoi qu'il en soit, la classification que nous proposons trouve ici une partie de son intérêt : en effet, les ruptures de la vessie s'observent presque exclusivement dans les disjonctions considérables de la symphyse pubienne. Elles sont exceptionnelles dans les luxations en haut et, dans ce cas, la lésion urinaire, lorsqu'elle existe, consiste en une rupture de l'urètre

postérieur. Nos observations sont à ce titre démonstratives; et nous croyons pouvoir donner une explication de ce fait. La rupture extra-vésicale, toujours bas située, est le résultat de l'arrachement de la paroi antérieure de cet organe par les ligaments pubo-vésicaux entraînés dans les déplacements transversaux étendus de la symphyse. Les ruptures de l'urètre résultent, au contraire, de la section par l'aponévrose péritonéale, attirée en haut lorsqu'elle n'est pas désinsérée de ses insertions osseuses, dans les luxations en haut et en arrière de l'os coxal. Il résulte de ces constatations que le pronostic vital des luxations en haut est beaucoup plus bénin que celui des disjonctions symphysaires. Il en résulte également des conséquences thérapeutiques.

Nous n'avons pas l'intention de nous arrêter au traitement des lésions viscérales et urinaires, qui commandent toujours l'intervention chirurgicale.

Nous désirons seulement envisager très brièvement les indications du traitement des différentes variétés de luxations du bassin.

Dans les luxations en haut et en arrière de l'os coxal, le traitement chirurgical n'est pas indiqué. La correction du déplacement peut être obtenue par des manœuvres externes ou par l'extension continue.

S'il est irréductible, une intervention destinée à maintenir les fragments est inutile.

Dans les larges disjonctions symphysaires, elle est au contraire discutable. Bérard, Debove, Auvray, Bazy estiment qu'elle est le plus souvent inutile, sinon dangereuse. Les résultats fonctionnels obtenus, même en l'absence de réduction, étant le plus généralement excellents.

Par contre, Lambotte et von Havre, Michel, Gernez, Lamare et Larjet, Dujarier, Gaudier, sont partisans de l'intervention et de l'ostéosynthèse.

Personnellement nous nous rangerions assez volontiers parmi les abstentionnistes, sauf dans les cas où il existe une lésion viscérale, ou lorsque le déplacement, facilement réductible, ne peut être maintenu par des manœuvres externes. Or, cette dernière condition me semble assez exceptionnelle. En effet, ce n'est pas le maintien de la correction du déplacement qui est difficile à obtenir, c'est surtout sa correction. Et des faits que j'ai observés, des documents que j'ai pu consulter, j'ai gardé l'impression que chaque fois qu'il a été nécessaire d'exercer des manœuvres de force pour rapprocher les branches ischio-pubiennes, l'ostéosynthèse a souvent donné lieu à des incidents (section du fil de ligature, section de l'os sous l'influence de la traction, blessure de la vessie par un fil de suture dans un cas personnel). L'agrafage, les greffes osseuses ont paru mieux tolérées, l'ostéosynthèse par plaques ou par ruban de Parham n'a pas été, que je sache, pratiquée. Quoi qu'il en soit, je crois pouvoir conclure que l'opération est souvent inutile, qu'elle doit être considérée comme un luxe dans les cas où la réduction et la contention sont faciles, enfin que dans les cas où la réduction d'une disjonction symphysaire est difficile, et qu'on estime l'opération nécessaire, la simple ligature osseuse est souvent insuffisante; les procédés de synthèse pubienne de choix, dans les grandes disjonctions, restent encore à déterminer.

M. **Mauclaire** : A propos de la discussion sur les disjonctions traumatiques de la symphyse, j'ai rapporté ici en 1927 le cas d'un commandant qui, à la suite d'une chute de cheval, avait eu une lésion de ce genre. Les suites furent bénignes, car l'accidenté reprit du service à cheval trois ans après, pendant la guerre.

J'ai vu depuis une malade qui avait été symphysotomisée dix ans auparavant par M. Ribemont-Desaigne. On constatait un écart de deux travers de doigt de la symphyse. Il n'y avait aucune douleur locale ni aucun trouble de la marche.

L'intervention sanglante n'est donc pas indispensable s'il n'y a pas de complications viscérales. Cependant, l'intervention peut être indiquée dans des cas de douleurs ou de troubles fonctionnels graves (douleur, boiterie), assez rares d'ailleurs dans la disjonction pure et simple sans fracture ni luxation sacro-iliaque.

PRÉSENTATION DE RADIOGRAPHIE

A propos des fractures avec enfoncement du cotyle,

par M. **Paul Thiéry**.

Je désire, pour faire plaisir à mon ami Basset, vous présenter une radiographie qui lui paraîtra intéressante car le cas de la blessée à laquelle elle se rapporte confirme d'une façon éclatante ce qu'il nous a dit des lésions sérieuses de la hanche cataloguées sous la rubrique « contusion » par erreur d'interprétation.

Mme veuve X..., soixante et un ans, fait, le 20 mai 1927, une chute sur la hanche gauche; on diagnostique « contusion de la hanche » avec réserves pour une fracture possible. Elle est transportée à l'hôpital du Raincy où le diagnostic de fracture est écarté. L'état s'améliore petit à petit, et, quoique souffrant encore notablement de la hanche, elle reprend son travail le 15 novembre, soit six mois après l'accident; le 8 février 1928, les douleurs augmentent, elle déclare une rechute de l'accident; le 29 février on fait les radiographies que je vous présente.

Ici se place un incident : bien que l'accident se soit produit en Seine-et-Oise, l'affaire accident vient devant le tribunal de la Seine. Un expert qui est chirurgien, possède de hauts titres universitaires, qui, comme nous, est passé par l'École Pratique et connaît à fond son anatomie, est commis et dépose, le 10 mai 1928, un rapport dans lequel il conclut — se basant sans contrôle suffisant sur les explications du radiographe — que quelques irrégularités de l'interligne articulaire permettent d'exclure une fracture,

qu'il s'agit d'une arthrite rhumatismale déformante de la hanche avec douleurs névralgiques à l'exclusion de toute lésion traumatique; qu'il n'y a donc pas de relations de cause à effet entre l'état de la victime et l'accident et la déboute. Celle-ci, dépitée par ses conclusions, prend des conseils; on lui fait remarquer que le tribunal de la Seine est incompétent. Elle évoque l'affaire devant un tribunal de Seine-et-Oise; la Compagnie demande à ce tribunal de se dessaisir, l'affaire étant pendante à la Seine, le président refuse et c'est dans ces conditions, heureusement pour Mme X..., que je suis commis expert. Or, l'examen des radiographies qui sont produites montre nettement, surtout par comparaison avec le côté droit, qu'il y a eu enfoncement du fond du cotyle gauche, léger mais suffisant pour permettre un certain degré de pénétration de la tête fémorale dans le pelvis. Je dois donc donner gain de cause à la blessée et son incapacité m'a paru être de 22 p. 100 révisable.

Ce cas m'a paru intéressant puisqu'il a rapport à une question qui était récemment à notre ordre du jour; il montre qu'il faut être très circonspect lorsqu'une contusion de la hanche s'accompagne d'impotence marquée et persistante; qu'enfin la radiographie est indispensable pour les cas douteux et qu'elle doit être lue et interprétée avec soin puisqu'il y a eu erreur d'un expert, qui, je le répète, est un chirurgien doublé d'un anatomiste compétent; qu'enfin la contusion grave de la hanche peut s'accompagner de complications à trois degrés : premier degré, *enfoncement* simple du cotyle; deuxième degré, *éclatement* du fond du cotyle; troisième degré, *passage de la tête fémorale dans le pelvis* à un degré plus ou moins accusé.

ÉLECTION D'UNE COMMISSION CHARGÉE D'EXAMINER LES TITRES DES CANDIDATS A TROIS PLACES VACANTES DE MEMBRES TITULAIRES

Nombre de votants : 51.

MM.	Wiart	50 voix.	Élu.
	Okinczyc	50 —	Élu.
	Houdard	49 —	Élu.
	Bulletin nul	1	

Le Secrétaire annuel, M. A. BRÉCHOT.

Imprimerie de la Cour d'Appel, 1 rue Cassette, Paris.

BULLETINS ET MÉMOIRES

DE LA SOCIÉTÉ NATIONALE DE CHIRURGIE

Séance du 16 janvier 1929.

Présidence de M. Ombrédanne, *président.*

DISCOURS DU PRÉSIDENT

Mes chers Collègues,

Voici un an déjà que vous m'avez fait le grand honneur de m'appeler à présider vos débats. Le temps est pour moi révolu. Je quitte le fauteuil à mon tour avec un peu de tristesse, mais aussi avec la satisfaction d'avoir été aidé dans ma tâche légère par votre sympathie.

Quand vous m'avez élu, j'avais quelque appréhension de la responsabilité qui m'incombait ; mais la courtoisie de vos discussions et la bonne volonté de chacun de vous a fait pour moi un plaisir de ce qui aurait pu devenir une charge.

Mon impression, aujourd'hui, est que la seule difficulté pour votre Président est d'obtenir le silence quand les paroles qui tombent du haut de notre tribune semblent ne pas vous intéresser. Difficulté, ai-je dit ! J'aurais dû dire impossibilité absolue, contre laquelle la sonnette traditionnelle est inopérante : mais il est bien probable qu'aucun des puissants avertisseurs modernes ne serait plus efficace.

C'est que la cause de vos crises d'inattention me paraît plus profonde. Je ne la crois pas déterminée par la personnalité de l'orateur, ni par la valeur fonctionnelle de ses cordes vocales, ni par le sujet traité ; car il n'en est point que vous ne sachiez apprécier.

J'ai l'impression qu'il s'agit d'une passagère lassitude, se manifestant lorsqu'on vous apporte de compendieuses observations dont la conclusion tarde quelque peu à apparaître.

Il m'a semblé, au contraire, que l'énoncé d'emblée de quelques idées

claires captait immédiatement votre attention et que vous écoutiez ensuite en silence les faits apportés à l'appui de la thèse, pourvu qu'ils fussent résumés.

En somme, vous acceptez avec plaisir d'apprécier un parfum de synthèse dont on débouche pour vous le flacon élégant ; vous n'aimez guère qu'on vous apporte d'abord les tonnes de charbon dont il a été extrait.

Vous en faut-il donner une preuve ?

Les communications, d'une façon générale, fixent plus facilement votre attention, parce que, sortie du cerveau même de l'orateur, la communication est essentiellement une idée neuve, ou rajeunie, ou modifiée, mais somme toute une idée, à l'appui de laquelle les faits ne sont appelés que comme pièces à conviction.

Les rapports, au contraire, semblent jouir du privilège de donner ici un charme spécial aux conversations particulières. Pourquoi ? Parce que ce sont des faits que le rapporteur vous présente, et vous n'écoutez trop souvent que ses conclusions.

Peut-il en être autrement ? Le rapporteur idéal pourrait-il exciter votre intérêt en développant davantage l'idée, en résumant davantage les faits qu'il expose : la chose ne me paraît pas impossible.

Vous êtes des épicuriens, mes chers Collègues ; il faut qu'on vous présente toute prête la substantifique moelle, et vous aimez bien que le rapporteur ait pour vous brisé l'os et n'apporte d'esquilles que le moins possible à votre festin.

Ce qui est vrai pour notre tribune me paraît applicable à nos Bulletins. Nos correspondants nationaux et étrangers nous adressent des travaux que l'activité de notre Société ne nous permet plus de lire en séance. Ces travaux, nous les sollicitons, nous sommes heureux de les recevoir et de les lire. Pourtant, serait-il indiscret de demander à nos correspondants ce que tout à l'heure je demandais à nos rapporteurs : développer leurs idées, mais résumer les faits. De nombreux périodiques accueilleraient bien volontiers les observations détaillées indispensables à l'étude approfondie d'une question, mais dont s'accommodent mal nos Bulletins. L'ampleur même de la documentation accompagnant certains travaux provoque les protestations de notre trésorier. La question, au reste, du point de vue purement financier, est assez grave que le prochain Bureau s'en doive nécessairement préoccuper.

* * *

Messieurs, au cours de cette année, nous avons entr'ouvert un peu plus largement les portes de notre Société. Mais à mesure que nous invitions à siéger en cette enceinte de plus nombreux collègues, il advenait que le nombre augmentait toujours de ceux qui pourraient avoir ici leur place et en témoignent un désir qui me semble légitime.

Le temps n'est plus où le chirurgien était un être d'exception, comme fut un Dupuytren, un homme à la poitrine cerclée d'un triple airain comme

un Guersant, qui voyait mourir ses 17 premiers opérés de trachéotomie sans perdre sa foi dans l'opération qui devait sauver tant de vies.

Il faut moins, aujourd'hui, pour être un chirurgien de mérite. Le nombre augmente chaque année et dans toute la France des chirurgiens instruits et habiles, qui, sans être tous des novateurs, sont des observateurs sagaces qui s'efforcent à déduire de leur pratique des notions d'un caractère général et par conséquent scientifique.

A un plus grand nombre de correspondants, sinon de membres titulaires, pourquoi ne pas ouvrir plus largement l'accès à notre Société, qui mieux encore justifierait alors son titre de Société Nationale de Chirurgie ?

* * *

Messieurs, je veux être bref, car vous avez hâte d'entendre notre secrétaire général.

Pourtant votre président a encore le pieux devoir de saluer en cette séance le nom de nos membres disparus au cours de l'année.

Nous avons perdu le médecin général Jacob, membre honoraire ; Lagrange (de Bordeaux), Dubar (de Lille), Gervais de Rouville (de Montpellier), correspondants nationaux ; Zawadski (de Varsovie), correspondant étranger.

Et depuis notre dernière séance vient encore de disparaître Jacques Reverdin (de Genève), ancien interne des hôpitaux de Paris, qui fut président du Congrès français de chirurgie en 1902. Il était notre correspondant depuis 1878, et fut nommé associé en 1886.

Nous les avons tous connus ; nous savions leur valeur scientifique et leur talent chirurgical. Ils ne mourront pas dans notre mémoire.

Mais, de main en main, le flambeau passe.

Après avoir appelé à l'honorariat Lapointe et Michon, nous avons pu accueillir Robert Monod, Desplas, Rouhier, Maisonnet, Métivet, Brocq et Papin comme membres titulaires ;

Botreau-Roussel (des troupes coloniales), Autefage (de Roubaix), Grimault (d'Algrange), Charrier (de Bordeaux) comme correspondants nationaux ;

Navarro (de Montevideo) comme associé étranger ;

Balacesco (de Bucarest), C. A. Castano (de Buenos Aires), Danis (de Bruxelles), Juraz (de Posnan), Lesniowski (de Varsovie) et Zeno (de Rosario) comme correspondants étrangers.

A tous, en votre nom, je souhaite officiellement la bienvenue.

* * *

Statutairement, je dois encore vous parler de l'état de nos finances. Elles furent prospères sous l'habile et sage gestion de Bazy, et nous nous consolerons de son départ seulement parce que Toupet a bien voulu assurer ces délicates fonctions.

Je veux aussi remercier personnellement de l'excellente collaboration qu'ils m'ont si utilement apportée : Bréchot, notre secrétaire annuel, que va remplacer Cadenat, et notre secrétaire général Lenormant, à qui va succéder Lecène, perpétuant la lignée des gardiens vigilants de nos traditions et des bons ciseleurs de la parole française.

Et je souhaite à mon vieil ami Cunéo, votre président de demain, de trouver dans les fonctions qu'il va être appelé à remplir toutes les satisfactions que j'y ai goûtées.

* * *

Le Bureau tout entier, cette année, disparaît mais peu importe que les hommes passent si l'Esprit reste.

Secrétaires et présidents passent ; mais reste l'ardeur féconde dans la recherche du progrès chirurgical qui est l'Esprit même de notre Société de Chirurgie.

COMPTE RENDU

DES TRAVAUX DE LA SOCIÉTÉ NATIONALE DE CHIRURGIE

PENDANT L'ANNÉE 1928

par M. Adolphe BRÉCHOT, secrétaire annuel.

Mes chers Collègues,

Si la mission de votre secrétaire annuel, exposer dans un bref résumé l'ensemble de vos travaux, se définit facilement, la réalisation n'en paraît point aisée car l'activité de votre Société est considérable.

Isoler les grandes lignes de vos travaux, rechercher ceux qui fixent définitivement un point encore mal connu, discerner ceux qui sont susceptibles de nous orienter dans des voies nouvelles et de participer le plus à l'avenir de notre art serait certes un rôle utile. Mais les vues vraiment nouvelles sont rares lorsqu'un fait scientifique considérable ne nous élève pas brusquement au-dessus de la contingence des faits et il faut parcourir de bien longs chemins dans le domaine de la science pour voir surgir un horizon nouveau. Aussi est-ce dans l'analyse des faits que notre pensée s'exerce le plus habituellement.

Un rapport qui ne peut être précis doit au moins être bref. Je ne pourrai qu'indiquer une partie de vos travaux. Devant citer chacun, je m'excuse de ne citer personne, et si cette façon d'agir prête à votre critique du moins me sera-t-il loisible de penser que vous n'en accuserez qu'une certaine paresse.

Messieurs, les questions d'anesthésie conservent toujours un intérêt immédiat. Le mélange de novocaïne et d'adrénaline est-il susceptible d'inconvénients, de sphacèle? L'expérience de chacun résout pour lui cette question et il me semble que la plupart préfèrent s'en abstenir.

L'anesthésie rachidienne détermine une légère réaction méningée dont témoigne la présence dans le liquide céphalo-rachidien de lymphocytose, d'hyperalbuminose, d'hyperglycorachie.

Dans l'anesthésie générale, l'analyse de la fonction chromagogue du foie par le rose bengale peut nous donner quelques renseignements sur l'insuffisance hépatique si utile à connaître.

Dans les syncopes de l'anesthésie chloroformique, la valeur de l'injection d'adrénaline intracardiaque vous a été encore attestée par de nouvelles observations.

Dans l'étude des généralités un important mémoire vous a été lu sur le

traitement méthodique du diabète par l'insulinothérapie qui permet de diminuer la gravité de l'anesthésie et de l'acte chirurgical.

Certaines observations de tétanos ont mis en évidence la valeur de la sérothérapie intrarachidienne et aussi l'utilité d'agir, parfois, directement par la suppression d'un foyer tétanigène, source continue de toxémie.

L'immuno-transfusion peut être un traitement actif dans les septicémies si redoutables, car le sang du donneur possède alors un état bactéricide temporaire.

Enfin les injections intraveineuses de sérum iodé hypertonique apparaissent comme un moyen puissant d'aider à la lutte de l'organisme, en particulier dans les occlusions intestinales où la diminution du taux des chlorures est très grande.

Cette année encore la pathologie du tube digestif et de ses annexes a retenu longuement votre attention. L'accumulation des faits permet de dégager progressivement les indications opératoires. Mais le meilleur guide demeure le jugement du chirurgien.

L'ulcéro-cancer est beaucoup moins fréquent qu'il n'est habituel de le penser et sa crainte n'a pas lieu d'influer sur notre décision, mais comme bon nombre de lésions dites macroscopiquement ulcères calleux sont en réalité des épithéliomas, nous sommes, en pratique, ramenés dans ces faits à envisager de larges résections.

Une statistique de 226 cas d'ulcères gastroduodénaux confirme que la qualité des résultats est meilleure par la pylorectomie. Et les quelques faits d'ulcères peptiques après gastro-entérostomie mettant en évidence le rôle de l'hyperchlorhydrie et d'une stase légère plaident aussi pour cette intervention. Mais toutes les statistiques ne peuvent empêcher de perdre de vue que dans les cas les plus ordinaires la gastro-entérostomie est une bonne opération essentiellement bénigne et les cas d'ulcères multiples en témoignant qu'il s'agit d'un trouble pathologique général nous ramènent à penser qu'un traitement théorique ne peut être, en l'absence d'une pathogénie précise, affirmé; et que, comme je le disais plus haut, le jugement chirurgical doit s'appliquer aux cas particuliers.

Une très intéressante observation d'ulcère peptique développé sur un diverticule de Meckel vous a rappelé la présence possible sur la muqueuse intestinale de noyaux aberrants de muqueuse stomacale peptique.

Des faits nouveaux de dilatation aiguë spontanée de l'estomac et de dilatation duodénale d'origine mésentérique mettent en relief l'importance de la parésie gastroduodénale. Celle-ci y joue le rôle capital, qu'elle soit secondaire à des phénomènes mécaniques légers, à des inflammations atténuées ou à des réflexes d'origine toxique.

Les diverticules duodénaux juxta-watériens sont mis en évidence par des radiographies faites en positions diverses. Ils peuvent déterminer, par compression, des ictères, mais des lésions hépatopancréatiques coexistent habituellement et le drainage de la voie biliaire doit s'ajouter, semble-t-il, à l'intervention duodénale.

Du reste, l'insuffisance fonctionnelle du foie est un facteur capital dans

toutes les lésions des voies biliaires; aussi certains chirurgiens conseillent-ils comme soins préopératoires des tubages du duodénum.

Dans la chirurgie du gros intestin un ardent et brillant plaidoyer vous a été lu pour la fermeture intrapéritonéale des fistules et anus coliques, mais les procédés moins audacieux de la voie extrapéritonéale seront encore souvent employés, du moins primitivement, par bon nombre d'entre vous.

Les indications de la technique à utiliser pour l'exérèse du rectum cancéreux continuent à se préciser. De belles observations d'opération d'Hartmann et d'abaissement de cancer du haut rectum avec conservation du sphincter vous ont été fournies.

La technique de la cholécystectomie a été très étudiée. Les variations anatomiques du cystique, des canaux hépatiques, de l'artère hépatique droite peuvent constituer des écueils imprévus, mais les voies d'abord de la vésicule, directe, rétrograde, intermédiaire, permettent, si l'on serre de près le bord vésiculaire et si l'on vérifie les pédicules que l'on lie, d'avoir toutes chances de les éviter. Du reste, en matière de technique, la grosse différence demeure la complexité même des cas, les adhérences plus ou moins épaisses et résistantes et le plus sûr garant reste l'instinct chirurgical.

Messieurs, l'une des questions à l'ordre du jour de votre Société fut la myomectomie. De nombreuses observations de grossesses consécutives sont venues affirmer le droit de séjour de cette excellente opération.

Quant au Mikulicz, qui, dans les années précédentes, avait soulevé des discussions passionnées, il semble bien que la plupart lui gardent une juste place pour la préservation des grands évidements pelviens dans les néoplasies cervicales ou dans les grandes infections de cette région. La question ne comporte pas de verbe pompeux, elle se limite à savoir si quelques malades lui doivent la vie, et il semble que ce soit l'opinion de beaucoup d'entre vous puisqu'ils lui donnent place dans leur pratique.

Mais, si le calme s'est fait sur ce sujet, quelle ardeur pour discuter le bien-fondé des injections intra-utérines de lipiodol! Laissons aussi l'apaisement venir. Un moyen de diagnostic ne saurait être inutile, mais quand il peut présenter quelque danger il ne doit être utilisé qu'à bon escient. Peut-être son application demeurera-t-elle limitée à l'étude de la stérilité. Elle y rendra de réels services et sera probablement susceptible de développer les interventions plastiques utéro-annexielles.

L'extension des moyens d'exploration des divers organes est l'une des caractéristiques heureuses de la chirurgie contemporaine; les importantes communications que vous avez entendues sur la pyéloscopie, la pyélographie, l'urétérographie en sont le témoignage. Grâce à elles se manifestent les hydronéphroses partielles, les dilatations des calices, les sténoses même légères de l'uretère, en particulier de l'uretère pelvien. Toute une série d'opérations naissent de ces connaissances : résection des calices, pyélectomie partielle, drainage des calices, résection partielle du rein. L'avenir fixera leur place réelle, car, malgré ces interventions, malgré la

possibilité de succès d'opérations plastiques, telle l'urétéropyélonéostomie, la valeur du rein conditionnera toujours la thérapeutique incitant à la néphrectomie pour les grosses hydronéphroses dont l'origine mécanique n'est plus à démontrer et pour lesquelles la parésie pariétale ne survient habituellement, comme pour tous les conduits organiques, que secondairement et souvent par une infection atténuée.

De même il semble bien que, presque toujours dans les hydronéphroses avec rein suffisant, la néphropexie demeure l'indication principale du traitement.

Enfin des expériences très intéressantes vous ont montré que dans les interventions sur l'uretère il faut veiller à ce que nul segment muqueux ne s'interpose entre les tissus du conduit sectionné circulairement. Ce fait semble indispensable pour conserver la persistance de la mobilité physiologique de l'uretère.

Signalons encore dans ce chapitre de la chirurgie urinaire de beaux résultats obtenus dans la cure des fistules vésico-vaginales hautes par la voie vésicale et par la voie péritonéo-vésicale. Nul doute que ceux qui les obtiennent ne demeurent fixés à chacun de ces procédés.

Félicitons-nous que la symptomatologie des torsions du testicule soit mieux connue et que l'attention ait été appelée sur les formes frustes de l'enfant; les interventions auront chance d'être faites plus rapidement.

Messieurs, dans la chirurgie du thorax, de nouvelles observations sont venues confirmer la valeur de la thoraco-phréno-laparotomie dans la cure des hernies diaphragmatiques, mais la qualité du résultat demeurera toujours dépendante de la valeur même du tissu limitant l'orifice.

25 observations ont permis d'ébaucher la séméiologie du chylothorax traumatique; qu'il soit dû à des lésions directes ou à des éclatements du canal thoracique pendant la digestion, les énormes épanchements qu'il procure menacent d'asphyxie et nécessitent des ponctions.

Dans les lésions du sommet pulmonaire, on peut obtenir l'apicolyse en réséquant un fragment de la 1re côte et en décollant le cul-de-sac pleural supérieur de son appareil suspenseur. Il y a là quelques espoirs plus précis pour le traitement des cavités du sommet.

Toutes les interventions étendues de thoracoplasties ont un retentissement immédiat sur la statique et la physiologie du poumon et des organes médiastinaux. Aussi est-il plus prudent de les effectuer en plusieurs temps et c'est également ce qui vous fut préconisé dans le traitement de la gangrène pulmonaire où s'ajoute la possibilité d'infections pleurales.

Le traitement du cancer de la langue a fait l'objet d'une importante discussion. Quelle place revient dans les formes habituelles chirurgicales au radium, au bistouri ? Faut-il craindre la radionécrose et les poussées aiguës ganglionnaires ? Des opinions différentes ont été soutenues.

Il semble bien établi en tout cas que le premier temps doit être lingual et que l'on pratiquera ensuite, seulement, le curage ganglionnaire unilatéral. En effet, le curage bilatéral n'est pas nécessaire dans les formes ordinaires, les ganglions bilatéraux ne se rencontrant que dans les

cancers de la pointe, de la ligne médiane et de la pente pharyngée.

Les larges exérèses ganglionnaires bilatérales aggravent trop le pronostic immédiat pour que leur nécessité ne soit pas indiscutable.

Messieurs, votre attention a été appelée sur certains cas d'hémorragies tardives intradurales dites apoplexies traumatiques. La pathogénie de ces faits curieux n'est point fixée. Les tares organiques, la syphilis en particulier, y jouent probablement un rôle par les lésions vasculaires qu'elles peuvent déterminer et qu'active pour ainsi dire le traumatisme.

Du reste, l'évolution des lésions encéphaliques est parfois surprenante; telles certaines épilepsies avec corps étrangers inclus qui, après avoir duré vingt-cinq à trente ans, cessent brusquement.

Plusieurs notions intéressantes se dégagent des travaux parus sur la pathologie du rachis.

Certaines ostéomyélites vertébrales atténuées lèsent si gravement les corps vertébraux qu'une gibbosité analogue à celle du mal de Pott peut apparaître.

L'étude de cas de maladie de Kümmel montre par la radiographie qu'il s'agit ordinairement de fractures du rachis. Mais, par contre, dans les cas de maladie de Kümmel vraie on ne trouve pas de modifications appréciables de l'architecture du corps vertébral.

La radiostéréoscopie nous permet d'apprécier le déplacement des fragments dans les fractures des apophyses transverses lombaires et d'expliquer par ce fait même certains lumbagos et certaines sciatiques rebelles devant lesquels désormais nous ne serons plus inactifs.

Enfin, une belle statistique de succès opératoires dans le spina bifida vous a été apportée.

La chirurgie des membres s'est également enrichie de documents.

De beaux résultats d'ostéosynthèse vous ont été fournis et l'application de cette admirable opération a été faite aux fractures du calcanéum.

Les indications de l'arthrodèse extracapsulaire de la hanche se sont précisées dans les ankyloses incomplètes et douloureuses, dans les arthrites déformantes.

De nouveaux cas de lésions méniscales traités par voie transligamenteuse ou transrotulienne vous ont été publiés et des recherches nouvelles en nous montrant la vascularisation des ménisques ont permis d'expliquer les méniscites.

Au membre supérieur quelques cas de fracture de Monteggia montrent que la réduction première du cubitus peut donner d'aussi bons résultats que la réduction première du radius.

Toutes les causes d'ischémie sont susceptibles de provoquer la maladie de Volkmann ; l'on vous a rapporté des cas dus à des hématomes sous-aponévrotiques en absence de tout appareil plâtré.

Messieurs, c'est vraiment depuis quelques années que la chirurgie du système nerveux prend tout son essor.

Sans doute, dans la maladie de Little les opérations orthopédiques conservent toute leur valeur. Mais dans les cas particulièrement intenses

la radiotomie et l'intervention de Stoffel peuvent être utiles. Malheureusement l'état cérébral de ces infortunés enfants est souvent si précaire dans les cas graves qu'une éducation consécutive est bien difficile à obtenir.

La cordotomie constitue dans les algies incurables une admirable opération qui, dans les néoplasies, permet en supprimant la douleur une mort plus douce. C'est véritablement un acte de pitié.

Les interventions sur le sympathique vont-elles réaliser tous les espoirs que la physiologie autorise? La constance et la permanence des résultats des sympathectomies autoriseront-elles toutes les hardiesses?

Ces promesses sont trop belles pour n'être pas fécondes.

La sympathectomie dans les troubles trophiques ne peut agir que là où les vaisseaux sont encore dilatables, mais dans les cas mêmes où les troncs vasculaires essentiels sont oblitérés elle permet encore d'atténuer les algies.

Dans les artérites et les gangrènes des jeunes où les gros troncs ne sont pas oblitérés des observations nous ont prouvé qu'elle pouvait avoir une heureuse et rapide influence. Il semble même que pour les lésions du membre inférieur elle soit plus efficace lorsqu'elle porte sur la fémorale commune.

Dans les troubles trophiques, les engelures, les œdèmes post-traumatiques, post-phlébitiques, de nouvelles observations de sympathectomies efficaces ont été publiées. De même la résection du ganglion étoilé gauche a fourni deux succès dans deux cas d'asthme bronchique.

Messieurs, je m'excuse d'avoir été encore trop long, mais n'y a-t-il pas lieu d'espérer dans le progrès incessant de la chirurgie lorsque tant de travaux sans cesse accumulés permettent à la critique un jugement plus ferme. Ils justifient pour les générations qui se succèdent ces mots d'un vieil auteur :

« L'homme est comme enfant sur épaules de géant; quoique plus petit, il voit plus loin. »

MALGAIGNE

(1806-1865)

par M. CH. LENORMANT, secrétaire général.

Son nom figure, le neuvième, sur la liste des fondateurs de la Société de Chirurgie ; il lui a donné sa devise sous sa forme originelle : *Réalité dans la science, moralité dans l'art.* Pendant les quatre premières années d'existence de la Société, il est l'un de ses membres les plus assidus et les plus actifs. Et puis, brusquement, en 1847, il cesse de participer à ses travaux et bientôt il adresse sa démission. Que s'était-il passé ? C'est un mystère que je n'ai pu approfondir. Près de vingt ans plus tard, je trouve seulement une allusion, bien discrète et bien énigmatique, à cette démission : en 1865, Paul Broca, alors président, en annonçant la mort de Malgaigne à la Société, ajoute : « Depuis bien longtemps, il s'était volontairement séparé de nous à la suite de quelques difficultés intérieures, purement administratives, dont je ne dois pas me faire juge. »

Tout cela, d'ailleurs, est bien lointain. Depuis longtemps, les acteurs ont disparu et nous avons oublié jusqu'aux causes de leurs dissentiments. Malgré qu'il ait déserté trop vite la Société de Chirurgie, Malgaigne lui appartient et nous avons le droit de revendiquer cet homme qui, par la seule force de son mérite, s'éleva aux plus hauts sommets de la hiérarchie médicale, fut professeur à la Faculté et président de l'Académie de Médecine, qui, par son activité intellectuelle, par ses idées souvent neuves, par ses innombrables travaux, occupa une place de premier plan dans la chirurgie du milieu du siècle dernier et exerça une influence indéniable sur son orientation et ses progrès. Sa figure manque dans la galerie d'ancêtres qu'ont peints vos Secrétaires généraux, mes prédécesseurs. Je voudrais aujourd'hui combler cette lacune.

***

Joseph-François Malgaigne est né à Charmes-sur-Moselle, dans les Vosges, le 14 février 1806. C'est un Lorrain de pure race. Les Malgaigne avaient quelque parenté avec une autre famille lorraine assez illustre, celle des Poincaré. Lui, a toutes les qualités et les défauts de sa race : le solide bon sens, le goût de la justice, la ténacité et l'énergie persévérante, l'attachement profond et sincère à ses convictions, mais aussi un certain entête-

ment dans ses idées, de la violence pour les défendre, un manque de souplesse, un abord un peu rude qui, malgré sa bonté foncière, ont pu le faire passer pour un caractère difficile.

Il fait suite à deux générations de chirurgiens, mais de chirurgiens bien modestes. Son grand-père, qui s'appelait comme lui Joseph-François, né en 1740, avait été maître en chirurgie et avait servi dans les armées du Roi, avant de revenir s'installer à Charmes. Son père, François Malgaigne, était né en 1777; simple officier de santé, attaché à un régiment d'artillerie, il avait fait avec la Grande Armée les campagnes d'Autriche, de Prusse et de Pologne; rentré dans son pays natal, il y avait épousé Marie-Madeleine Bocatte, fille d'un homme de loi. De ce mariage naquirent deux enfants, un fils Joseph-François, et une fille Eugénie.

En 1813, des soldats français revenant de Russie apportèrent le typhus à Charmes. François Malgaigne, qui croyait à la contagion, voulait grouper ces évacués dans une maison isolée, hors du village; il ne fut pas écouté, les malades furent disséminés chez l'habitant, et le résultat ne se fit point attendre : l'épidémie enleva le tiers de la population de Charmes; les deux chirurgiens furent atteints, le vieux grand-père en mourut, son fils en réchappa.

La famille Malgaigne n'était pas riche et la clientèle de l'officier de santé lui permettait tout juste de vivre avec les siens. « Une maison, un jardin, quelques champs, dit Jarjavay, c'était là tout son patrimoine ». C'était la médiocrité, presque la gêne.

Le petit Joseph-François fréquenta d'abord l'école communale de Charmes et déjà il s'y fit remarquer par une intelligence éveillée, une grande ardeur au travail et aussi par une singulière ambition. Comme, un jour, sa mère se lamentait de ne pouvoir lui acheter un chapeau neuf pour la distribution des prix : « Qu'importe, répond l'enfant, puisque je reviendrai la tête couverte de couronnes ».

Après l'école primaire, le petit Malgaigne continua ses études dans un collège ecclésiastique voisin de Charmes; il y reçut la forte éducation classique qui devait faire de lui un grand érudit, un latiniste et un helléniste émérite.

A quinze ans, Malgaigne a terminé ses humanités et part pour l'École de Nancy afin d'y conquérir le titre d'officier de santé, suprême ambition de son père. Il se met au travail avec ardeur. Les livres étaient assez rares à cette époque, et coûteux pour un étudiant pauvre. Les élèves y suppléaient en rédigeant très soigneusement et très complètement les cours de leurs professeurs. J'ai vu, chez notre collègue Lejars qui les garde pieusement, les cahiers de Malgaigne; j'ai admiré cette écriture nette, régulière et fine, ces manuscrits sans rature, et j'ai pu constater quelle place prépondérante tenait la matière médicale dans l'enseignement des Écoles, il y a un siècle.

Mais la médecine n'occupe pas tout entier le cerveau bouillonnant du jeune étudiant. Il s'y trouve place encore pour la littérature et pour la politique. Tous les adolescents de cette génération ont écrit leur tragédie : celle de Malgaigne a pour sujet la Conjuration des Espagnols contre Venise,

d'après Saint-Réal ; et il la fait jouer, à Charmes, par des ouvriers du pays, dans une boutique éclairée aux chandelles ! Il a aussi sa comédie, intitulée : « Les Caprices » et « dédiée aux Dames par un amateur de dix-huit ans ». Et il fonde un journal, *Le Propagateur de Lorraine*, dont la destinée fut éphémère : Malgaigne était libéral, on était aux beaux jours de la Restauration, le Préfet de Nancy eut vite fait de supprimer cette feuille perturbatrice. L'imprimeur, pour consoler Malgaigne de ce fâcheux événement — car il comptait sur le journal pour se faire quelque revenu —, le plaça comme secrétaire auprès d'un M. de Villeneuve, qui s'occupait de travaux historiques et littéraires.

Il n'y resta pas longtemps, car ses études médicales allaient prendre fin. En 1825, à dix-neuf ans, il est reçu officier de santé. Et alors éclate le conflit inévitable entre le père, dont le seul désir est de voir son fils s'installer auprès de lui, l'assister d'abord, puis le remplacer dans son obscure besogne, et le fils qui a pu mesurer ses forces, qui brûle d'ambition et se sent de taille à briser tous les obstacles pour conquérir fortune et renommée sur un théâtre digne de lui. Ce fut la brouille complète, et le père coupa les vivres à son fils. Mais rien ne peut arrêter Malgaigne : sa décision est prise et, presque sans le sou, à la grâce de Dieu, il part pour Paris. Si son père reste inflexible, sa mère, elle, le comprend mieux, lui fait confiance et s'efforce de lui venir en aide : avec un admirable dévouement, elle se met au travail, accepte d'humbles besognes manuelles pour économiser un peu d'argent qu'elle enverra en cachette à son enfant.

Lorsque Malgaigne arrive, en 1825, à l'École de Paris, toute la chirurgie y est dominée par la grande figure de Dupuytren. Il est à l'apogée de sa gloire ; il règne despotiquement à l'Hôtel-Dieu sur le plus vaste service que jamais chirurgien ait eu à sa disposition ; il s'est débarrassé de tous ses rivaux, il a rendu la place intenable à ses chirurgiens en second ; il ne tolère autour de lui que des admirateurs et des élèves. Mais l'éclat de son génie, sa notoriété mondiale font accepter cette suprématie. Autour de lui, les chaires de la Faculté sont occupées par des hommes arrivés à la fin de leur carrière : à la Charité, Boyer, qui a soixante-dix ans, ressasse les vieilles histoires du siècle précédent et entrave sourdement les initiatives de Roux, son gendre et son chirurgien en second. Le vieil Antoine Dubois se prépare à la retraite. A Saint-Louis, Richerand, qui a toujours été plus idéologue qu'opérateur, se morfond de jalousie devant les succès de Dupuytren et se console en le criblant d'épigrammes. Marjolin, à Beaujon, ne fait guère parler de lui et se consacre à un enseignement sans éclat et à la clientèle. Tout disparaît dans l'ombre du maître de l'Hôtel-Dieu. Cependant, cette année même, la mort de Béclard vient de donner le poste de chirurgien en chef de la Pitié à un homme de trente-cinq ans dont les travaux ont déjà rénové la médecine opératoire et qui, par son habileté, son audace, la nouveauté de ses conceptions, peut aspirer à dominer à son tour la chirurgie : Dupuytren le sent bien, puisqu'il a employé tous les moyens, même les plus perfides, pour s'opposer à la nomination de Lisfranc. Et parmi les jeunes qui commencent à paraître dans la carrière, il en est

deux, Gerdy et Velpeau, qui se tailleront rapidement leur place dans les hôpitaux et à la Faculté.

Dans la chirurgie militaire, les grands noms de l'époque napoléonienne s'obscurcissent : Percy vient de mourir et Larrey, disgracié par la Restauration, est relégué à l'hôpital du Gros-Caillou, sans enseignement officiel. Le Val-de-Grâce retentit des fureurs de Broussais ; auprès de lui, comme chirurgien en chef et professeur de chirurgie, un homme de second plan, Gama, qui va devenir le maître de Malgaigne.

Les débuts de Malgaigne à Paris furent effroyablement durs. Comme Velpeau, comme Jobert, comme d'autres encore dont on n'admirera jamais assez le courage et la ténacité, il vécut presque dans la misère. Les quelques économies que lui avaient procurées son journal et son secrétariat auprès de M. de Villeneuve furent vite absorbées ; les pauvres subsides de sa mère, les leçons d'anatomie et de physiologie qu'il donnait par-ci par-là à des étudiants en mal d'examen, tout cela ne constituait qu'un budget bien aléatoire. Malgaigne dut vivre avec quelques sous par jour, confectionner lui-même ses repas — et quels repas ! —, travailler l'hiver dans son lit pour économiser le bois ; il connut le froid et la faim. Mais rien ne peut abattre sa volonté, ni vaincre sa fierté. « En tout état de cause, écrit-il à sa mère, je vivrai et je mourrai à Paris ». Et encore : « Je n'écris à personne qu'à vous... je n'écris point à mon père ; il ne me répond pas ou il me cherche querelle ; il faut que je me justifie par des faits ; et chaque fois que j'écrirai à mon père, ce sera la nouvelle d'un succès. Ainsi il ne se plaindra pas que je l'oublie ; il ne veut plus rien faire pour moi ; et sans doute, il trouverait mauvais que je lui contasse mes besoins et mes peines ; il ne les saura point ».

Et voilà que les succès arrivent, conquis à force de travail et de privations. En 1826, il est nommé au concours élève de l'École pratique ; l'année suivante, il est externe. Il entreprend des recherches personnelles, dissèque des larynx d'hommes et d'animaux, institue des expériences physiologiques et publie son premier travail, le mémoire *sur une nouvelle théorie de la voix humaine*, œuvre fort remarquable pour un homme de vingt et un ans. Ce mémoire allait valoir à Malgaigne sa première récompense officielle. Aussi avec quelle joie écrit-il à sa mère : « Enfin, la Société d'Émulation vient de décerner ses prix : j'en ai un ; c'est une médaille en or à l'effigie de Bichat ; dans quinze jours a lieu la séance publique et je crois que je serai nommé membre correspondant. »

Mais les honneurs et les médailles ne suffisent pas pour vivre et la situation matérielle de Malgaigne restait toujours précaire. La médecine militaire lui offrait une solution de ce difficile problème : au Val-de-Grâce, il aurait le vivre et le couvert, et il pourrait achever ses études sans la préoccupation angoissante du pain quotidien. Donc il prend son parti, quitte l'Hôtel-Dieu, renonce à l'internat et se présente au concours d'entrée du Val-de-Grâce en août 1828. Il y passa deux ans et y fut, quelque temps, chef de clinique de Broussais ; mais c'était la chirurgie qui l'attirait et il s'attacha surtout à Gama, alors chirurgien en chef,

qui le prit en affection et auquel il garda toujours un souvenir respectueux et reconnaissant. On connaît encore Gama par d'assez étranges expériences sur la commotion cérébrale que citent tous les livres et qui m'ont toujours paru fort peu démonstratives; mais ce que l'on sait moins, c'est l'originalité de sa thérapeutique : chez les blessés du crâne, pour éviter l'encéphalite — car nous sommes sous le règne de Broussais —, Gama avait imaginé la méthode des « sangsues permanentes » et appliquait jusqu'à 96 sangsues par jour ! Avec de tels maîtres, Malgaigne aura vraiment du mérite à condamner, quelques années plus tard, l'emploi des émissions sanguines chez les amputés.

En 1829, Malgaigne obtenait le premier prix de chirurgie du Val — encore une médaille d'or, celle-là à l'effigie de Charles X — et était nommé sous-aide-major. Il était d'usage que le premier de la promotion restât au Val-de-Grâce pour y poursuivre ses études. Malgaigne y comptait quand il reçut l'ordre de rejoindre un régiment : outré de ce passe-droit, il riposta en envoyant aussitôt sa démission et, renonçant à la sécurité matérielle que lui offrait la médecine militaire, il reprit sa vie d'étudiant pauvre, mais indépendant. Tout en donnant des leçons, il rédige un mémoire de physiologie, *sur une nouvelle théorie de la vision*, qu'il présente en 1830 à l'Académie des Sciences, et il prépare sa thèse.

Il soutient cette thèse le 28 mars 1831 ; Orfila présidait le jury, où figuraient encore Dupuytren et d'autres dont les noms sont oubliés. C'est un ouvrage bien curieux que cette thèse, de 18 pages à peine. On y trouve déjà tout Malgaigne, avec l'imprévu et la nouveauté de ses conceptions, son goût des études historiques, son indépendance d'esprit, son irrespect de l'autorité. D'abord, le titre est assez surprenant : *Paradoxes de médecine théorique et pratique*. Le contenu ne l'est pas moins. Avez-vous entendu souvent un récipiendaire de vingt-cinq ans, parlant à des membres de l'Institut et de l'Académie de Médecine, leur glisser une phrase comme celle-ci : « On se plaint de l'inutilité de nos Académies, et ce n'est pas sans beaucoup de raisons » ? Malgaigne commence par démontrer la nécessité de l'enseignement de la littérature médicale, c'est-à-dire de l'histoire de la médecine, et par réclamer la création d'une chaire à cet effet. Puis il discute un certain nombre de points d'anatomie, de physiologie et de pathologie, sans aucun lien les uns avec les autres, mais sur lesquels il a des idées personnelles. Il en est un à propos duquel il expose une conception bien singulière, mais à laquelle il tenait fermement, puisqu'il la reproduira encore dans son *Anatomie chirurgicale*. Il s'agit du liquide céphalo-rachidien que Magendie venait de découvrir. Malgaigne en nie l'existence, au moins chez les sujets normaux et bien nourris; pour lui, il ne se rencontre que chez les cachectiques, et en voici l'explication simpliste : « Dans l'émaciation générale, le cerveau maigrit comme les autres organes, mais le crâne ne pouvant le suivre dans sa rétraction et rester appliqué sur lui, il faut qu'il se sécrète quelque chose d'intermédiaire ».

Quelques semaines après qu'il eut obtenu son titre de docteur, Malgaigne s'engage dans une entreprise lointaine autant que généreuse.

La Révolution de 1830 avait fait passer sur l'Europe entière un grand souffle d'indépendance, de libéralisme et d'espoir et, là-bas, aux confins orientaux, la Pologne tentait, une dernière fois, de soulever la pierre de son tombeau et de reconquérir cette liberté et cette unité nationale qu'elle ne devait retrouver que près d'un siècle plus tard dans le bouleversement général des vieilles puissances. A son appel, comme quelques années plus tôt à l'appel de la Grèce, répondit tout ce qu'il y avait de jeune, d'ardent, d'idéaliste dans les nations occidentales. Malgaigne fut de ceux-là. En hâte, il recrute un personnel de neuf chirurgiens et de dix sous-aides, il rassemble un important matériel et offre ses services à l'armée polonaise. Bien des déboires l'attendaient dans cette expédition. De grandes difficultés d'abord pour traverser l'Allemagne, où des Gouvernements de droit divin voyaient d'un fort mauvais œil la révolte polonaise et opposaient mille obstacles aux secours qui lui étaient envoyés. Puis en Pologne même, le désordre et l'anarchie, l'hostilité à peine déguisée de certaines autorités militaires et surtout du Corps de santé, des médecins médiocres et infatués d'eux-mêmes, des chirurgiens ignares, vrais rebouteurs, qui accueillirent assez mal leurs confrères étrangers. La ténacité de Malgaigne triompha de tous les obstacles : il sut se faire accepter et respecter de tous. Cette ambulance de chirurgiens eut d'abord à combattre le choléra qui sévissait dans l'armée polonaise et c'est là que Malgaigne fit connaissance, pour la première fois, avec l'épidémie qui allait, dès lors, ravager périodiquement l'Europe. Elle eut aussi à soigner des blessés, et les résultats obtenus ne furent pas brillants : Malgaigne perdit tous ses amputés. Il en fut d'autant plus frappé que les chirurgiens du premier Empire, les Percy et les Larrey, les Dubois et les Dupuytren, avaient publié de bien autres succès et posé en principe que les trois quarts des amputés devaient guérir. Cette question poursuivra Malgaigne pendant des années, l'amènera à s'occuper particulièrement des grandes amputations des membres et à en préciser par des chiffres indiscutables la gravité réelle.

Le courage ne supplée pas à l'organisation et à la méthode : la révolution polonaise devait être vaincue. En septembre 1831, suivant le mot célèbre de Sébastiani, « l'ordre régnait à Varsovie ». Malgaigne en était parti, au moment de la reprise de la ville par les Russes, fuyant à cheval, sous les balles. Il rapportait de cette expédition beaucoup de rancœurs, et la Croix du mérite militaire de Pologne qu'il porta fidèlement toute sa vie. Il laissait en Pologne un souvenir que les années n'ont pas effacé et, au cours d'un voyage récent, la petite-fille de Malgaigne a pu constater quel respect et quelle fidélité y entouraient encore le nom de son grand-père.

Rentré à Paris, Malgaigne s'y installe rue du Four-Saint-Honoré. Sa clientèle est modeste, mais elle suffit à écarter les soucis matériels qui l'ont tant préoccupé jusque-là. Il va pouvoir aborder en toute tranquillité d'esprit les grands concours qui mènent aux sommets de la carrière chirurgicale. Ecrivain infatigable, il devient rédacteur de la *Gazette médicale de Paris* et il y publie ses premiers travaux de chirurgie pure : un mémoire sur les fractures de l'extrémité supérieure de l'humérus et un autre sur

les luxations du poignet et les fractures qui les simulent. Ce dernier mérite de retenir l'attention, car il marque une date dans l'histoire des fractures : la fréquence de la luxation du poignet était un dogme pour la chirurgie du XVIIIe siècle ; Dupuytren, malgré toute son autorité, n'avait pu ébranler ce préjugé ; c'est le mémoire de Malgaigne, modèle de critique savante et et d'exposition claire, qui établit définitivement l'extrême rareté de cette luxation et la fréquence des fractures.

La terrible épidémie cholérique de 1832, la première qui ait atteint la France, vint pour un temps enlever Malgaigne à ses études chirurgicales. Comme tous les chirurgiens, ses confrères, il s'employa à lutter contre la maladie ; il la connaissait, l'ayant observée en Pologne l'année précédente. Il soigna beaucoup de cholériques avec dévouement et, si on l'en croit, avec succès. De Paris, l'épidémie s'étendit à toute la France ; au milieu de l'été, elle atteignit Charmes. Malgaigne écrivit alors à sa mère une lettre bien curieuse par les aperçus qu'elle donne sur les idées qu'on se faisait alors du choléra et de son traitement. Bien entendu, avec tous les médecins de son temps, Malgaigne nie la contagion. Il donne des conseils hygiéniques, dont les meilleurs sont d'éviter le froid et l'humidité, et de s'abstenir de salade et de radis ; il regarde toute mesure de désinfection comme parfaitement inutile. Il range les malades qu'il a observés en trois classes : malades par peur, malades par défaut de précautions, malades par excès de précautions. Il est si sûr de son fait qu'il demande à sa mère de faire publier sa lettre dans les journaux de la région. Et il termine ainsi : « Souvenez-vous de ceci que j'ai trouvé démontré à Paris plus encore qu'en Pologne, qu'on ne meurt du choléra que quand on le veut bien. » Quelques semaines plus tard, l'événement lui donnait le plus cruel démenti : son père mourait, emporté par l'épidémie.

A la fin de cette même année 1832, un concours d'agrégation s'ouvrit à la Faculté. Malgaigne y prit part et eut à traiter comme sujet de thèse les *polypes utérins*. Les épreuves de Malgaigne furent particulièrement brillantes ; il y montra toute son érudition, son intelligence, sa clarté d'exposition. Il y montra aussi l'âpreté et la verdeur de sa critique ; c'est dans ce concours, lors de l'argumentation publique des thèses, qu'il dit à l'un de ses concurrents la phrase demeurée célèbre : « Il y a, monsieur, dans votre travail, des choses qui sont nouvelles et des choses qui sont bonnes ; malheureusement celles qui sont nouvelles ne sont pas bonnes, et celles qui sont bonnes ne sont pas nouvelles. » La liste des élus de ce concours comprenait cinq noms ; celui de Malgaigne n'y figurait pas. Ce lui fut une pénible déconvenue ; il eut la consolation d'entendre le public siffler le jury lors de la proclamation des résultats, mais il venait de s'apercevoir pour la première fois que la justice absolue ne régit pas tous les concours.

Il n'était pas homme à se laisser abattre par un échec. Aux juges qui n'ont pas voulu faire de lui un agrégé, il répond en publiant, en 1834, le premier de ses livres didactiques, celui dont le succès sera le plus grand et le plus durable, le *Manuel de médecine opératoire fondée sur l'anatomie et*

l'anatomie pathologique. Et, puisqu'on n'a pas voulu lui ouvrir les portes de l'enseignement officiel, il va faire pendant quatre ans, à l'École pratique, un cours libre d'anatomie et de physiologie avec applications à la chirurgie, qui attirera de nombreux auditeurs.

En 1835, nouveau concours d'agrégation et nouvelle thèse, celle-ci sur le sujet suivant : *Quel traitement doit-on préférer dans la fistule lacrymale*? Cette fois, Malgaigne ne fut pas discuté et il fut nommé avec Sédillot, Lenoir et Hippolyte Larrey. La même année, en juillet, il avait triomphé, toujours avec Lenoir, au concours du Bureau Central. Le voici donc entré du même coup à la Faculté et dans les hôpitaux.

Il est chargé presque aussitôt d'un service intérimaire à Saint-Louis et il y recueille matériaux et observations : il étudie les luxations de l'épaule, celles de la hanche et celles de la rotule ; puis ce sont ses travaux sur les variétés et le traitement des fractures des côtes, sur la rectocèle vaginale. C'est aussi à cette époque, en 1837, qu'il invente et applique pour la première fois sa fameuse griffe pour les fractures de la rotule.

A son tour de roulement, il est chargé du service des hernies au Bureau Central, service dont s'étaient désintéressés jusque-là les chirurgiens et où régnaient en maîtres tous les bandagistes de Paris. Malgaigne entreprend de chasser ces marchands du Temple, ou tout au moins de les y remettre à leur place; mais il faut, pour cela, connaître mieux qu'eux hernies et bandages : et voilà un nouveau sujet d'études où il se lance à corps perdu. Il fait en 1839 et 1840 un cours sur les hernies à l'amphithéâtre du Bureau Central. Il recueille les éléments d'une statistique « sur la fréquence des hernies selon les sexes, les âges, et relativement à la population », qu'il accompagne d'une « carte de la France hernieuse ». Et c'est de là encore que partiront ses mémoires à l'Académie sur « les doctrines reçues jusqu'à ce jour sur l'étranglement des hernies ».

Il est titularisé à Bicêtre en 1841 et y reste deux ans. C'est à Bicêtre que, chez un aliéné atteint de fracture de jambe et qui arrachait tous les appareils, Malgaigne tente avec succès de maintenir le fragment saillant au moyen d'une pointe métallique enfoncée dans ce fragment et maintenue par un arceau de fer. C'est à Bicêtre qu'il étudie les fractures du col du fémur et leur traitement, qu'il fait ses travaux sur la cataracte, dans lesquels il expose des idées nouvelles, très discutées d'abord, mais dont la plupart ont été reconnues exactes. Mais surtout à Bicêtre, où viennent échouer tous les déchets des hôpitaux, il peut constater les résultats lointains de bien des traitements chirurgicaux, et alors s'ancre dans son esprit cette idée si juste et qui le préoccupera toujours, qu'un malade n'est pas guéri quand sa plaie est cicatrisée et « qu'on ne connaîtra bien la portée de tant de procédés ingénieux de la chirurgie que quand on aura enfin des *observations complètes*, c'est-à-dire quand on reviendra étudier les malades longtemps après leurs prétendues guérisons » ; et il ajoute : « Bicêtre sert de retraite à une foule de malheureux dont les hôpitaux ordinaires ne veulent plus, soit parce qu'ils sont incurables, soit parce qu'ils sont *guéris*. »

Après un court séjour à Lourcine, Malgaigne passe, en 1843, à Saint-

Antoine, puis en 1845 à Saint-Louis : c'est là que s'écoulera la plus longue période de sa vie hospitalière ; il y restera quatorze ans.

Cette époque, qui va de 1840 à 1850, est la plus remplie et aussi la plus agitée de la vie de Malgaigne. Il avait publié en 1838 son *Traité d'anatomie chirurgicale et de chirurgie expérimentale* ; il publie en 1847 le *Traité des fractures*. Entre ces deux dates s'inscrivent d'innombrables mémoires qui témoignent de l'activité débordante de Malgaigne. Il a fondé en 1840 le *Journal de Chirurgie* ; il le rédige presque à lui seul et c'est là qu'il donne toute une série de travaux dont je ne puis citer que les principaux. Dans l'étude des fractures, qui tient toujours la première place dans ses recherches, ce sont les mémoires classiques sur la fracture du calcanéum par écrasement, sur les fractures du sacrum et du coccyx, sur les fractures des cartilages sterno-costaux. En médecine opératoire, c'est un travail consciencieux sur les résultats de l'amputation de Chopart ; c'est surtout le mémoire « sur une nouvelle amputation du pied pratiquée dans l'articulation astragalo-calcanéenne », où Malgaigne trace de main de maître les règles techniques de la désarticulation sous-astragalienne qu'il vient d'introduire en France.

Il entreprend également des recherches d'ordre statistique qui, aujourd'hui encore, ne sont pas sans intérêt. C'était une nécessité pour l'esprit précis et inquiet de Malgaigne de s'appuyer sur des chiffres, et non sur des impressions : il a réuni les chiffres, les a retournés dans tous les sens et leur a fait dire tout ce qu'ils pouvaient dire. Jamais statistiques ne furent plus complètes, plus honnêtes, plus fouillées, mieux interprétées que les siennes. J'ai déjà signalé la grande statistique de hernies qu'il avait relevée à la consultation du Bureau Central ; de même la statistique très étendue de fractures et de luxations qu'il réunit en vue de son grand ouvrage : tous les traités modernes la citent encore.

Mais plus curieuses, parce qu'elles éclairent d'une façon singulière la pratique de la chirurgie au milieu du XIXe siècle, sont les études statistiques sur les résultats des grandes opérations dans les hôpitaux de Paris. Malgaigne compulse les registres de tous les hôpitaux pour la période 1836-1841 et relève toutes les opérations de hernies étranglées et toutes les amputations pratiquées ; quelques années plus tard, il complétera ces relevés par celui des opérations de taille et de lithotritie. Vous ne vous attendez pas à trouver dans ces statistiques des chiffres bien encourageants. Hélas ! ils sont plus effroyables encore que l'on ne peut l'imaginer : de 15 trépanés, pas un n'a survécu ; la kélotomie ne sauve pas beaucoup plus d'un tiers des opérés (87 sur 220), la taille n'en guérit que 3 sur 5 ; on perd 6 amputés de cuisse sur 10, plus de la moitié des amputés de jambe, presque la moitié des amputés du bras, et il n'est pas jusqu'aux amputations de doigts et d'orteils qui n'accusent près de 10 p. 100 de mortalité ! Le doute qui poursuivait Malgaigne depuis son expédition de Pologne fut enfin calmé : il n'était pas le seul à voir mourir ses amputés !

J'ajoute que c'est dans ce mémoire sur les amputations que Malgaigne,

rompant avec les enseignements de Broussais et de Gama, condamne les émissions sanguines et la diète chez les grands blessés : « Je ne les saigne, dit-il, qu'autant qu'il y a des indications pressantes... je les alimente autant que leur estomac le demande ; après la fièvre des premiers jours, je commence même à leur donner du vin. » Et il rappelle à ce propos qu'en 1814 la mortalité générale n'avait pas été inférieure à 10 p. 100 chez les blessés français, anglais et prussiens, soumis à une diète stricte, alors que les Russes, qui avaient conservé leur ration normale, y compris le vin et l'eau-de-vie, n'avaient perdu qu'un blessé sur 27.

Enfin, l'histoire de la chirurgie va tenir une grande place dans les travaux de Malgaigne. Sa curiosité et son érudition universelles, sa connaissance approfondie des langues anciennes, son goût pour les grandes vues d'ensemble devaient fatalement l'y conduire. En 1841, il fit à l'École pratique un cours libre sur l'histoire et la philosophie de la chirurgie. Dans les années suivantes, au milieu de ses concours pour le Professorat et de toutes ses occupations, il trouve encore le temps d'écrire des articles sur l'anatomie et la physiologie d'Homère, sur la médecine grecque avant Hippocrate, sur la chirurgie dans la Bible, sur la médecine égyptienne. Mais son œuvre historique capitale, celle où il a vraiment donné toute sa mesure, c'est l'édition d'Ambroise Paré parue en 1840, qui, avec ses notes, avec son introduction où est exposée l'histoire de la chirurgie en Occident du VIe au XVIe siècle, constitue le plus beau monument que l'on ait élevé au père de la Chirurgie française.

Le 23 août 1843, à l'appel de Bérard, 17 chirurgiens, dont Malgaigne, avaient fondé la Société de Chirurgie. Pendant quatre ans, il y est assidu, et il n'est guère de séance où il ne prenne la parole. Dès le 20 décembre 1843, il y avait décrit son procédé de cure du bec-de-lièvre. Il intervient dans des discussions sur les orchites, sur la cure radicale des hernies, sur l'inversion utérine, sur le traitement des plaies artérielles et des anévrysmes de la main, sur les fractures du rachis, sur la technique des amputations, sur la hernie du poumon, sur les blessures du poumon dans les fractures de côtes. C'est à cette tribune qu'il apporte ses observations curieuses — hypertrophie mammaire, emphysème traumatique spontané, qui n'est autre que la gangrène gazeuse — et ses opérations remarquables : astragalectomie, ligature de l'iliaque externe par anévrysme de l'aine, ligature de la carotide et de la sous-clavière par anévrysme innominé. En 1845, il avait été nommé membre du Comité de Publication avec Vidal et Chassaignac. Puis brusquement, au printemps de 1847, son nom disparaît des comptes rendus des séances, et, quelques mois plus tard, le 18 août, il envoyait sa lettre de démission.

Pourtant, la jeune Société lui avait donné tout son appui lors d'un incident qui fit grand bruit à l'époque et qui montre l'ardeur, parfois excessive, des polémiques scientifiques de ce temps. Je veux parler du procès intenté par Jules Guérin à Malgaigne et Vidal (de Cassis). C'est un personnage curieux, mais un peu inquiétant, que ce Jules Guérin, intelligence remarquable et opérateur habile, mais dont la bonne foi scientifique n'était

pas toujours au-dessus des soupçons. Il avait compris quel champ d'études et de recherches pouvait fournir l'orthopédie, longtemps abandonnée aux empiriques et aux fabricants d'appareils. Il avait compris la valeur des sections sous-cutanées qui, après Dieffenbach leur inventeur, avaient été employées par Bouvier, par Bonnet, par Duval ; mais il exagérait la méthode à l'extrême : n'avait-il pas coupé 19 tendons, muscles et ligaments chez une jeune fille, et 42 dans la même séance chez un malheureux estropié ! Dans sa maison de santé de la Muette, il réalisait, disait-il, des cures merveilleuses. L'Académie des Sciences lui avait décerné le Prix Monthyon de Chirurgie et l'Académie de Médecine l'avait accueilli parmi ses membres. On lui reprochait bien de recourir à une publicité qui n'était pas alors d'usage, de remplir la grande presse du bruit de ses succès. On lui reprochait aussi — et c'est peut-être ce qui animait le plus les jeunes chirurgiens contre lui — de s'être fait créer, sans titre, sans concours, un service d'orthopédie aux Enfants-Malades.

Toujours est-il que, se sentant discuté, Guérin crut fermer la bouche à ses adversaires en publiant les résultats obtenus dans son service chez les sujets atteints de déviation rachidienne. Ces résultats étaient magnifiques : sur 57 malades ayant suivi le traitement complet, 24 guérisons, 28 améliorations, et seulement 4 échecs et 1 décès. Mais voilà qu'aussitôt Malgaigne se met en campagne : il compulse les registres de l'hôpital, relève les noms et les adresses des malades, part à leur recherche et en retrouve 24 qu'il examine ; sur le nombre, pas un seul n'est guéri, 2 sont franchement améliorés, 4 ont des améliorations partielles compensées par des aggravations partielles, le reste est dans le même état ou dans un état pire qu'avant l'opération. Nous sommes loin des chiffres triomphants de Guérin. Ainsi documenté, Malgaigne n'hésite pas : il attaque Guérin en pleine Académie. Il y vient lire, en effet, un mémoire sur la valeur réelle de l'orthopédie et spécialement de la myotomie rachidienne. L'Académie nomme une Commission chargée de contrôler les assertions contradictoires de Guérin et de Malgaigne; mais on a l'impression que Guérin se dérobe; il promet de montrer des malades à la Commission, et ces malades n'arrivent jamais.

En même temps, s'engage entre les deux adversaires une violente polémique. Malgaigne avait *Le Journal de Chirurgie*; J. Guérin, *La Gazette Médicale de Paris*. Les articles succédaient aux articles quand, en octobre 1843, J. Guérin se décida à porter la question sur le terrain judiciaire et à intenter un procès en diffamation à Malgaigne et Vidal, leur réclamant 20.000 francs de dommages-intérêts. Ce fut un scandale dans toute la presse et le monde médical. Si violente qu'eût été la discussion, elle n'était pas sortie du domaine scientifique et n'avait porté que sur des faits et des observations. L'action intentée par Guérin mettait directement en cause le droit de libre critique. La Société de Chirurgie, dans sa séance du 18 octobre 1843 — et ce fut là son premier acte public —, vota une déclaration très digne où elle rappelait que « son but est l'étude et les progrès de la chirurgie et que la libre discussion des faits en est la condition indispensable » et où elle protestait contre l'atteinte portée à ce droit.

Le procès vint néanmoins devant le Tribunal civil. Malgaigne ne pouvait manquer une si belle occasion de faire entendre sa voix : il se défendit lui-même, parla pendant trois heures et éclipsa les meilleurs avocats par son éloquence. Finalement, il fut acquitté, tandis que Vidal, moins heureux, était condamné à 100 francs d'amende et 500 francs de dommages-intérêts. Ce jugement fut confirmé, l'année suivante, par la Cour d'appel ; là encore, Malgaigne avait plaidé lui-même.

J. Guérin était donc battu dans l'opinion publique ; il avait gagné, mais de bien peu, devant la justice ; il allait perdre encore devant l'Académie. Il était difficile à celle-ci de condamner formellement un de ses membres ; mais n'était-ce pas condamner Guérin que de voter des remerciements à Malgaigne et d'insérer son mémoire dans le Bulletin de l'Académie.

Guérin conserva une rancune farouche de ces incidents. Quelques années plus tard, à propos d'une question qui n'avait rien à voir avec l'orthopédie, Malgaigne ayant parlé « des guérisons qui ne sont pas réelles », Guérin se crut visé et envoya ses témoins, Louis et Blandin, à Malgaigne, qui se contenta de hausser les épaules.

L'Académie de Médecine n'avait pas tardé à montrer à Malgaigne en quelle estime elle tenait ses travaux : le 23 juin 1846, elle l'avait élu, contre Robert et Manec. Un an ne s'était pas écoulé que Malgaigne apportait à la tribune académique une communication qui devait marquer une date dans la chirurgie française et qui est, à mes yeux, le plus beau des titres de Malgaigne : je veux parler de son mémoire sur l'éthérisation. La méthode était bien nouvelle. La première application chez l'homme en avait été faite en Amérique par Warren et Morton, le 16 octobre 1846 ; au début de décembre, Liston l'avait employée à Londres. A Paris, la première éthérisation appartient à Jobert qui la fit à Saint-Louis, le 22 décembre. Il dut être suivi de bien près par Malgaigne, puisque celui-ci, dans sa communication du 12 janvier 1847 à l'Académie, et dans celle qu'il fit le lendemain à la Société de Chirurgie, pouvait faire état de 4 faits personnels. En tout cas, ces deux communications sont la première publication française sur l'anesthésie, et le nom de Malgaigne doit rester lié à l'introduction dans notre pays de cet immense progrès qui allait transformer la chirurgie.

L'année suivante, Malgaigne remonte à la tribune de l'Académie. Il s'agit, cette fois, de la discussion sur le traitement des plaies par coups de feu des membres, née au lendemain des Journées de Juin qui avaient rempli de blessés les hôpitaux parisiens. Contre le dogme de l'amputation primitive admis par les chirurgiens militaires depuis les guerres du Premier Empire, Malgaigne défend la chirurgie conservatrice ; il l'a employée chez ses blessés de Saint-Louis et il a guéri 2 fractures de cuisse sur 5, 4 fractures de jambe sur 8.

La même année, Malgaigne est désigné comme rapporteur de la commission chargée d'étudier les accidents de la chloroformisation. Une mort, survenue à Boulogne, avait fait grand bruit et le Gouvernement avait demandé à l'Académie son opinion sur les dangers du nouvel anesthésique. Malgaigne étudia consciencieusement les 6 cas alors connus de

morts au cours de la chloroformisation et donna ses conclusions en février 1849 : pour lui, on se met à l'abri de tout danger à condition d'user de chloroforme bien pur et à des doses qui ne soient pas exagérées, de vérifier au préalable l'état des organes de la respiration et de la circulation, de prendre soin que l'air se mêle suffisamment aux vapeurs de chloroforme pendant l'inhalation, de suspendre celle-ci aussitôt l'insensibilité obtenue, sauf à y revenir quand le malade se réveille avant la fin de l'opération.

Faut-il ajouter, pour être complet, la courte passade que Malgaigne fit, vers cette époque, dans la politique. Il y avait été amené par hasard : entré en curieux dans une réunion électorale, nommé président par des gens qu ne le connaissaient pas, il présida et parla si bien qu'il fut acclamé par l'assemblée. Après un premier échec, il fut élu, le 1er juillet 1847, député du IVe arrondissement de Paris. C'était le temps où Louis-Philippe, vieilli, et son ministre Guizot, se raidissant dans un conservatisme farouche, accumulaient faute sur faute et préparaient à plaisir la tempête qui allait balayer la Monarchie de Juillet. Libéral, indépendant, d'idées assez avancées, Malgaigne ne pouvait siéger que dans l'opposition. Il fit partie des commissions d'hygiène et d'instruction publique, où sa place était naturellement marquée. Il n'aborda qu'une fois la tribune, lors de la discussion de l'adresse. Sa carrière politique ne dura que quelques mois : la Révolution de février emporta la Chambre avec le Trône, et Malgaigne ne fut pas candidat aux élections pour la Constituante. Son programme était pourtant plein de bon sens; il réclamait — déjà! — la limitation du nombre des fonctionnaires, la liberté de l'enseignement sous le contrôle de l'État, et il écrivait cette phrase qui est encore d'actualité : « Je veux qu'aucun instituteur ne puisse devenir entre les mains d'un parti ou d'un autre un foyer de propagande contre nos institutions. »

Il avait en tête une bien autre préoccupation que la politique. Pendant dix ans, cet homme, chef d'un grand service hospitalier, auteur d'ouvrages qui faisaient autorité, académicien, député, fut en mal de concours ! A cette époque où les chaires professorales se donnaient au concours, la vie des chirurgiens se passait à écrire des thèses et à faire des leçons sur les sujets les plus inattendus, et il y eut des hommes de valeur qui usèrent à ce jeu toute leur existence sans jamais parvenir au but. Ces concours, il est vrai, s'entouraient d'une grande solennité : un jury de quinze membres, dix désignés par la Faculté, cinq par l'Académie de Médecine; un public passionné qui remplissait le grand amphithéâtre et suivait ces joutes oratoires avec la même curiosité et le même enthousiasme que provoquent aujourd'hui un match de boxe ou une performance d'aviation ; des épreuves qui se succédaient pendant plusieurs mois et dont tous les journaux médicaux donnaient un compte rendu détaillé.

Du jour où il fut agrégé, Malgaigne prit part à tous les concours de chirurgie ouverts à la Faculté. Trois fois il échoua. En 1841, concours pour la chaire de médecine opératoire : Blandin est nommé. En 1842, concours

pour une chaire de clinique : Bérard est nommé. En 1848, concours pour une autre chaire de clinique : Laugier est nommé. Je ne parlerai pas des thèses qu'écrivit Malgaigne pour ces trois concours, encore qu'elles soient consciencieuses et érudites; mais quel intérêt trouver à des sujets comme *les appareils employés dans le traitement des fractures depuis Hippocrate jusqu'à nos jours* ou l'*irrigation en chirurgie*! Et la confusion était telle en pathologie que le travail de Malgaigne sur les *tumeurs du cordon spermatique*, question plus chirurgicale, nous paraît aujourd'hui illisible.

Son heure allait venir, enfin. En 1849, la mort de Blandin avait rendu vacante la chaire de médecine opératoire. Malgaigne avait quarante-trois ans, il était agrégé et chirurgien des hôpitaux depuis quatorze ans, membre de l'Académie depuis trois ans, lorsqu'il redescendit pour la dernière fois dans l'arène. Roux présidait le jury. Il y avait 10 concurrents, et quels concurrents : des vétérans comme Robert et Sanson, toujours candidats, jamais nommés; des hommes, Gosselin, Jarjavay, Nélaton, Richet, qui occuperont à leur tour les chaires de l'Ecole; des chirurgiens, comme Chassaignac et Maisonneuve, que leur ingéniosité, leur audace, leurs découvertes ont mis au premier plan. Le concours se prolongea pendant quatre mois. Successivement, Malgaigne fit une composition écrite sur la valeur relative des moyens de réunion des plaies après les opérations, des leçons sur les opérations applicables au traitement des tumeurs érectiles et aux anévrismes des artères carotides, une thèse sur les diverses espèces de tailles. Comme il arrive parfois aux concurrents vieillis, ses épreuves furent, paraît-il, moins brillantes que dans les joutes précédentes; à l'épreuve pratique, qui était la résection du coude, après avoir longuement expliqué les précautions à prendre pour ménager le nerf cubital, il le trancha du premier coup de bistouri. Il fut nommé cependant, le 21 mars 1850, non sans peine, car il fallut deux tours de scrutin et Malgaigne eut tout juste la majorité : 8 voix, contre 4 à Nélaton et 3 à Robert. Les étudiants, ratifiant la décision du jury, acclamèrent Malgaigne à la sortie du concours et le reconduisirent triomphalement chez lui, et, le lendemain, le nouvel élu put faire peindre sur les panneaux de sa voiture, au lieu et place de blason, la toque professorale qu'il avait si longtemps convoitée.

Dès lors, l'activité de Malgaigne va se consacrer presque exclusivement à la Faculté et à l'Académie. L'hôpital n'y tiendra plus qu'une place de second rang. Il reste à Saint-Louis jusqu'en 1859, passe un an à Beaujon, va de là à la Charité, et enfin, en 1863, bien avant d'avoir atteint l'âge de la retraite, il démissionne pour ne plus s'occuper que de son enseignement. Il n'avait jamais été un passionné de l'hôpital, et moins encore de la salle d'opérations. « Malgaigne n'était ni un clinicien, ni un opérateur », a écrit Jules Rochard dans son *Histoire de la chirurgie française au XIXe siècle*. Le jugement est sévère et excessif; mais on le retrouve atténué chez les contemporains. « Il n'avait pas, a dit Velpeau, un goût très prononcé pour les actions manuelles et le mouvement journalier de la pratique ». Et Jarjavay : « Il n'avait ni le goût, ni la dextérité d'un opérateur; esprit subtil et profondément analytique quand il dépouillait les observations des autres, il

perdait son avantage quand il devait prendre lui-même une observation ». Et l'on retrouve la même note dans les souvenirs de notre doyen, M. Guéniot, qui fut son externe et son interne : « Le service, dit-il, est d'une médiocre activité : Malgaigne n'est pas un dévôt de la chirurgie sanglante; il préfère celle des fractures, des luxations et des hernies ». Mais, s'il n'avait pas l'amour de l'hôpital, Malgaigne n'en remplissait pas moins ses fonctions avec la conscience qu'il apportait en tout; il soignait ses malades avec beaucoup de dévouement et d'ingéniosité; les questions d'appareillage l'intéressaient particulièrement, et aussi celles de l'hygiène hospitalière.

Dans le service, avec ses élèves, Malgaigne était, nous dit Guéniot, « un maître bienveillant et affable, mais qui savait marquer les nuances »; pour ses internes, il avait de la considération, car leur succès au concours lui était une garantie de travail et de savoir; mais les externes, qui n'avaient point encore fait leurs preuves, semblaient de peu d'importance à ses yeux et il ignorait jusqu'à leurs noms. Il eut, d'ailleurs, comme internes, des hommes qui devaient s'illustrer à leur tour et, pour ne citer que les plus notoires, ce furent Broca, Follin, Verneuil, Guyon, Panas, Jaccoud, Guéniot; parmi eux, il faut surtout mentionner Le Fort, qui, venu de Lille avec une recommandation pour Mme Malgaigne, fut accueilli comme un enfant, encouragé et aidé par lui, Le Fort qui s'attacha à lui d'une affection filiale et devint son gendre, Le Fort qui disait : « Pensez et écrivez de moi ce que vous voudrez, mais ne touchez pas à Malgaigne! »

L'enseignement tenait une bien autre place que l'hôpital dans la vie de Malgaigne. Pendant quinze ans, jusqu'à sa mort, il resta fidèle à sa chaire de médecine opératoire. Nous n'avons rien conservé de ses cours, sauf ses *Leçons sur l'orthopédie* que Guyon et Panas publièrent en 1862; nous savons seulement qu'il suivait dans son enseignement le même plan qu'il avait adopté pour son manuel opératoire, dont les éditions successives reflètent fidèlement les leçons faites à la Faculté. Les diverses interventions étaient décrites avec un grand luxe de détails et répétées sur le cadavre par le professeur ou ses préparateurs; la description des instruments et des appareils ne tenait pas moins de place, et Malgaigne trouvait là une occasion de montrer son extraordinaire connaissance des époques anciennes de la chirurgie. Il était aidé dans cette tâche par le père Charrière qui assistait à toutes ses leçons et, pour la circonstance, à côté des instruments modernes, tirait de son grenier les outils les plus hétéroclites et les appareils les plus étranges; et Malgaigne, se tournant vers lui au cours de sa leçon, l'interpélait, suivant les occasions, d'un cordial « Monsieur le coutelier » ou d'un non moins sympathique « Monsieur le bandagiste »; et le bon Charrière de se rengorger et de rougir de plaisir! Les étudiants se pressaient en foule à ce cours : l'enseignement de Malgaigne fut toujours très populaire parmi eux. Il était d'une clarté limpide, simple, sans prétention, souvent empreint de bonhomie, et le professeur savait trouver, de temps à autre, le mot ou la phrase qui amusent l'auditoire, le font sourire et accrochent son attention.

Le professeur remplit aussi la tâche d'examinateur. Malgaigne n'y

faillit point. Il appartenait à la classe des examinateurs bourrus, mais bienveillants, qui éclatent en invectives furibondes devant l'insuffisance des candidats, les foudroient de leur mépris, puis, quand vient le moment de donner les notes, font preuve d'une indulgence paternelle.

Malgaigne n'était pas moins assidu à l'Académie de Médecine. Pendant vingt ans, sa personnalité puissante y a tenu une place de premier plan. Il aimait ce milieu, alors beaucoup plus combatif qu'aujourd'hui; il aimait se jeter de toute sa conviction et de tout son enthousiasme dans ces ardentes discussions. Il s'y sentait à l'aise, il s'y imposait par son éloquence et son autorité. A cette tribune, d'où il lançait foudres et anathèmes sur ses adversaires, il faisait figure de prophète de la chirurgie. Il ne se cantonnait point, d'ailleurs, dans les limites étroites de son art et, pendant quinze ans, il n'est pas de grande discussion académique à laquelle il n'ait pris part : il parle sur les déviations utérines et les kystes de l'ovaire, sur la trachéotomie et sur la méthode sous-cutanée, mais il parle aussi sur la syphilisation, sur le traitement de la surdi-mutité, sur la curabilité du cancer et sur la force vitale. Sa dernière intervention fut dans la discussion fameuse sur l'insalubrité des hôpitaux de Paris (1862), où, reprenant les idées de Tenon, il réclama la construction de pavillons isolés et à petit nombre de lits, où il qualifia Lariboisière, récemment édifié, de « Versailles de la misère », où il combattit la construction des hôpitaux en plein centre des villes, disant fort justement qu' « à vouloir abréger le chemin qui sépare le malade de sa famille, on risque d'abréger celui qui le sépare de la mort », où enfin il lança cette phrase, malheureusement exacte à cette époque, « les hôpitaux de Paris sont les plus détestables de l'Europe », phrase qui provoqua les colères et les protestations de M. Husson, alors directeur de l'Assistance publique.

La force de Malgaigne, dans ces discussions, ne venait pas seulement de sa haute intelligence et de sa grande culture, elle venait plus encore de ce qu'on le savait profondément convaincu. « Lorsqu'il apparaissait à la tribune, dit Jules Rochard, pour y fulminer quelques-uns de ces réquisitoires qui sont demeurés célèbres, on sentait qu'il y faisait monter la justice avec lui. » Sans doute s'est-il trompé parfois, car nul n'est infaillible, mais toujours sa bonne foi et sa sincérité furent éclatantes.

Il était servi par un remarquable talent de parole. « Son éloquence, a écrit Denonvilliers, était du genre véhément; les formes du langage qu'il affectait et qui lui étaient les plus familières étaient : l'interrogation, l'apostrophe, l'ironie, le sarcasme et même l'invective... Comment reproduire, pour ceux qui ne l'ont pas connu, cette physionomie ardente et passionnée, ce visage animé et mobile jusqu'à la grimace, ce geste heurté et saccadé, ce tremblement du corps qui trahissait l'agitation intérieure, ce débit accentué et pittoresque. » Même le défaut de sa voix — il nasillait quelque peu — ne le desservait pas : cette voix forte, au timbre métallique, remplissait l'amphithéâtre ou la salle de l'Académie, et, quand le ton de la discussion s'animait, le nasillement de Malgaigne, en s'accentuant, ajoutait encore à l'ironie de son discours

L'homme était de carrure vigoureuse et solide, de démarche un peu lourde, de corpulence moyenne, mais sans embonpoint véritable. La face large, aux reliefs accentués, était couronnée de cheveux plats et drus ; le teint bilieux et mat, la lèvre frémissante, le regard vif, les traits extrêmement mobiles donnaient à la physionomie une expression, un caractère frappants.

Comme tous les grands bourgeois de ce temps, qui fut le règne de la bourgeoisie, Malgaigne affectait une correction de tenue allant à la sévérité. Toujours vêtu de noir, il apparaît sur ses photographies le torse sanglé dans l'habit à basques et le cou enfoui dans une haute cravate; dans ses portraits officiels, il s'est fait peindre tantôt en robe professorale, tantôt en costume d'académicien; et, toujours, à sa boutonnière, les deux rubans de la Légion d'honneur et du Mérite militaire de Pologne.

Toute son existence se concentrait dans le travail et la vie de famille. Il s'était marié assez tard, en 1843, et avait épousé Mlle Pommier, fille d'un de ses clients. L'année suivante, il avait eu deux filles jumelles. C'est dans ce cercle étroit que se concentraient ses affections et qu'il trouvait ses meilleures joies. Malgaigne n'était pas mondain. Il ne demandait à la clientèle que ce qu'il fallait pour subvenir à une existence honorable, mais simple, et il ne se laissa jamais absorber par elle.

Sa vie était parfaitement réglée. Il habita successivement rue de l'Arbre-Sec (c'est là que les électeurs du IVe arrondissement vinrent le chercher pour en faire un député), puis rue Bonaparte. Chaque dimanche, pendant de longues années, son vieux landau, armorié de la toque professorale, l'emmena, avec sa femme et ses filles, faire la promenade traditionnelle au Bois de Boulogne, autour des lacs. L'été, il allait en villégiature à Auteuil, qui était encore une campagne véritable, pleine de villas et de chaumières, de terrains vagues et de jardins, et où il habitait une maison qui, prétendait-il, avait été celle de Molière; à la fin de sa vie il eut une propriété un peu moins urbaine, à Saint-Gratien.

Il a peu voyagé. Mais, chaque année, il retournait avec les siens dans son pays de Lorraine. Il aimait ce pays, il en aimait les traditions et l'histoire : j'ai vu, écrit de sa main, tout un volumineux dossier sur le Procès de Jeanne d'Arc. Il parcourait avec joie les routes de son enfance, les forêts des Vosges. Il retrouvait, comme compagnon de ses excursions de vacances, le plus ancien et le plus cher de ses amis, Chardin, notaire à Nancy, qui l'aimait d'une affection fraternelle et qui l'avait aidé aux jours difficiles de ses débuts.

Il y avait dans le masque froid et réservé, dans l'attitude assez distante que Malgaigne offrait à ceux qui l'abordaient pour la première fois, un certain degré d'affectation et de parti pris. Pour ceux qui le connaissaient, pour ses amis, dans l'intimité familiale, il n'avait rien d'olympien, il se montrait plein de bonhomie, gai, affectueux, sans l'ombre de solennité.

Les joies de l'esprit étaient celles qu'il goûtait au suprême degré. Il avait une curiosité universelle et une érudition extraordinaire qui s'étendaient

bien au delà des limites de sa science. Il avait reçu la forte éducation classique dont nous ne connaissons plus aujourd'hui que l'ombre et qui a nourri les hommes de son temps; sa connaissance approfondie du latin et du grec, celle des langues étrangères ont grandement facilité ses travaux. Il avait tout lu en chirurgie, même les plus obscurs compilateurs du Bas-Empire et du Moyen Age, et il avait beaucoup lu en dehors de la chirurgie. Il avait, d'ailleurs, la passion des livres, témoin cette phrase admirable par laquelle il terminait des conseils donnés à la fille de son ami Chardin pour le choix d'une bibliothèque : « Soignez vos livres comme des amis, et comme vous gardez vos amis pour vous, ne prêtez vos livres à personne. » Lui-même avait réuni une fort belle collection d'ouvrages rares sur la médecine et la chirurgie, et quelques-uns sont annotés de sa main. Un jour vint où il eut la curosité de rechercher dans la Bible les traces de ce qu'avait été la médecine aux temps lointains du peuple d'Israël; mais bien vite les traductions françaises, latines ou grecques, dont il dispose ne le satisfont pas; il veut se reporter au texte original, et le voilà qui apprend l'hébreu; et puis, entraîné par ces études, il entreprend un travail de critique historique et d'exégèse sur la Bible!

Classique par éducation et par tempérament, libéral et assez avancé en matière politique et religieuse, il met Voltaire au-dessus de tout : c'est pour lui le grand maître, et l'on peut, en effet, en choisir de pire. Il est grand admirateur des écrivains de l'antiquité et du XVIIe siècle; mais il goûte également la littérature de son temps et ses préférences, parmi ses contemporains, vont à Walter Scott et à Henri Heine, à Lamartine et à Musset, à Mérimée.

L'activité de Malgaigne ne se ralentit pas pendant les années qui suivent sa nomination au professorat et elle ne se résume pas dans son cours et ses interventions à l'Académie. Il continue à publier et à entreprendre des ouvrages nouveaux. Depuis 1847, le *Journal de Chirurgie* était devenu la *Revue médico-chirurgicale de Paris*, et Malgaigne continuait à y assurer presque toute la rédaction de la partie chirurgicale. C'est là qu'il donne des mémoires sur les hernies crurales, sur un nouveau mode de traitement opératoire des anévrysmes artério-veineux, sur la déviation latérale du gros orteil (qui n'est autre que l'hallux valgus), sur le traitement des anévrysmes brachio-céphaliques, sur une variété de luxations de la hanche, sur la fracture des condyles du fémur, etc.

En 1855, paraît le *Traité des luxations*, et ainsi se trouve achevé le grand ouvrage de traumatologie que Malgaigne avait entrepris huit ans auparavant. Les *Leçons d'orthopédie*, publiées en 1862, sont le dernier livre sorti de la plume de Malgaigne. Mais il projetait d'écrire une Histoire complète de la Chirurgie et en avait, paraît-il, déjà tracé le plan. Il abandonna momentanément ce projet pour se donner entièrement à une étude d'ensemble sur les hernies, question qu'il avait étudiée pendant toute sa carrière. Malgaigne songeait alors à l'Institut et disait à Amédée Latour : « Ce n'est pas avec un livre d'histoire qu'on ouvre les portes de

l'Académie des Sciences », et il méditait de faire pour les hernies ce qu'il avait fait pour les fractures et les luxations.

La mort ne lui laissa le temps, ni d'achever ce dessein, ni de parvenir à la consécration suprême qu'il ambitionnait. Malgaigne avait été élu, en 1863, vice-président de l'Académie de Médecine et, l'année suivante, avait passé de droit à la présidence. Il prit possession du fauteuil au début de 1865 et, le 10 janvier, jour où il l'occupait pour la seconde fois, il fut, en pleine séance, foudroyé par une attaque d'apoplexie : cette intelligence si lumineuse s'éteignit d'un seul coup, le corps paralysé survécut encore quelques mois, et Malgaigne ne succomba que le 17 octobre, dans sa propriété de Saint-Gratien où il avait été transporté.

Les obsèques eurent lieu à Saint-Germain-des-Prés et l'inhumation au cimetière Montparnasse. Sur la tombe, des discours furent prononcés par Velpeau au nom de la Faculté, par Béclard au nom de l'Académie, par Broca au nom de la Société de Chirurgie.

* * *

Malgaigne meurt ainsi, avant soixante ans, laissant une œuvre immense et infiniment variée qui témoigne de sa puissance de travail et de l'activité infatigable de son esprit. J'ai cité, chemin faisant, ses publications les plus importantes, mais la liste est loin d'être complète. Encore me reste-t-il à indiquer les grandes lignes de cette œuvre, ce qui en fait l'originalité et ce qui en explique l'influence.

« Ce fut une des plus grandes intelligences qui aient été mises au service de la chirurgie... Personne n'a remué plus d'idées et soulevé plus de problèmes, personne n'a remis en question plus de vérités démontrées, et pressenti plus de vérités nouvelles ». Cette phrase est de Jules Rochard, qui pourtant n'a pas ménagé Malgaigne ; et elle renferme beaucoup de vérité.

Malgaigne est un cerveau encyclopédique et un cerveau philosophique. Il sait beaucoup, mais plus que l'érudition il prise la méthode. Celle-ci seule peut diriger la science dans la bonne voie, et cette méthode, bien peu l'ont appliquée dans toute sa rigueur.

Dans son *Essai sur l'histoire et la philosophie de la Chirurgie*, Malgaigne écrit : « Quel que soit le dogme philosophique ou religieux sur lequel l'homme règle ses croyances, qu'il s'en fie à ses sens ou à son imagination, qu'il plie sous le joug de l'autorité ou se révolte au nom de la science pure, vous verrez la chirurgie dans sa sphère spéciale marcher dans la même voie, obéir aux mêmes impulsions, s'égarer dans les mêmes erreurs. » Ainsi donc la science vaudra ce que vaut le principe philosophique qui la dirige.

Et, partant de cette donnée, Malgaigne ramène toute l'histoire de la chirurgie à six époques, chacune dominée par une doctrine philosophique régnante et se résumant dans une méthode et dans l'œuvre d'un homme :

c'est la philosophie de Socrate et l'observation hippocratique, puis la philosophie de Platon et le dogmatisme de Galien ; vient ensuite la période du Bas-Empire, des Arabes et des Arabisants du Moyen Age, sous le seul principe d'autorité : « il n'y a plus d'observateurs, dit Malgaigne, il n'y a plus de théoriciens, il ne reste que des compilateurs », et il renonce à trouver l'homme représentatif de cette époque de décadence. Puis vient la Réforme, avec la découverte des textes anciens, l'invention de l'imprimerie et l'œuvre d'Ambroise Paré. Et ce sont enfin les deux dernières époques, celle de la philosophie de Descartes et de la chirurgie de Jean-Louis Petit, bâties sur le raisonnement, — celle de la philosophie de Bacon et de la chirurgie de John Hunter, basées sur l'expérience.

On voit tout ce qu'il y a d'artificiel et de préconçu dans cette synthèse historique. Mais on devine aussi que, dans l'esprit de Malgaigne, l'évolution ne s'arrête pas là; que derrière John Hunter, il faut voir toute la science moderne et Malgaigne lui-même, qui se réclament de l'induction baconienne et de la méthode expérimentale.

Être baconien, dans l'esprit de Malgaigne, c'est tout d'abord rejeter tout ce qui vient de l'autorité ou du pur raisonnement; et jamais, en effet, nul n'eut plus que lui de hardiesse de pensée, d'indépendance dans les idées, d'impatience de toute autorité traditionnelle. C'est ensuite n'accepter que les données de l'expérience et de l'observation, ce que Malgaigne appelait la *Réalité*. Il aimait ce mot; il l'a pris pour épigraphe d'une de ses thèses de concours ; il l'a mis dans la devise de la Société de Chirurgie ; il le reproduit encore dans la préface de son *Traité des fractures* : « la réalité, tel est le grand caractère que je me suis efforcé de donner à cet ouvrage ». Toujours, il s'est déclaré un réaliste. Qu'entendait-il par là ? Soumettre à une vérification exacte toutes les doctrines, toutes les hypothèses, ne retenir que les données établies avec une certitude indiscutable, ne croire qu'à l'expérimentation et aux faits bien observés. Tout ceci nous paraît aujourd'hui d'une telle évidence que nous comprenons mal qu'il ait fallu lutter pour faire triompher de tels principes qui sont la base même de la méthode scientifique. Mais, au temps de Malgaigne, les principes d'autorité et de raisonnement avaient encore leurs défenseurs : toute l'œuvre de Boyer, encore classique à cette époque, ne consistait-elle pas dans l'exposé dogmatique des doctrines de l'Académie Royale de Chirurgie, considérées par lui comme la forme achevée et définitive de l'art ?

Malgaigne a deux bêtes noires contre lesquelles il ne cesse de vitupérer : Descartes et la chirurgie du XVIIIe siècle, car il les regarde comme le symbole des principes faux qu'il faut abattre. Et un jour, au cours d'une discussion sur je ne sais quelle obscure question, il lance de la tribune de l'Académie cette apostrophe virulente : « Voici que la lutte qu'on pouvait croire terminée recommence entre ces deux principes; c'est Descartes qui se met en révolte contre Bacon, c'est l'évidence en matière scientifique opposée à la démonstration ; c'est l'imagination à la place des faits, le roman à la place de l'histoire ; c'est le vieux spectre édenté et décrépit du XVIIIe siècle qui voudrait s'imposer à la génération virile du XIXe siècle ».

Le morceau a de l'allure, mais cette double haine de Malgaigne est profondément injuste, car le *Discours sur la méthode* n'a pas eu moins d'influence sur le développement de l'esprit humain que le livre de Bacon sur la *Dignité et l'Avancement des Sciences* et que le *Novum Organum*, et, par ailleurs, l'œuvre des chirurgiens du XVIIIe siècle est pleine d'observations exactes et certainement aussi « réalistes » que celle de bien des contemporains de Malgaigne, et parfois de Malgaigne lui-même.

Donc Malgaigne est baconien; mais l'est-il autant qu'il le croit? On pourrait en douter, car il est aussi vitaliste. Sur ce point, il affirme ses convictions avec son éclat habituel : « la force vitale est ce qui domine dans la pathologie et plus encore dans la thérapeutique... La chimiatrie, fille bâtarde de la chimie, a conclu des corps bruts aux corps organisés : c'est une erreur de logique. L'organicisme, prenant son point de départ dans l'anatomie pathologique, a conclu du mort au vivant : c'est une erreur de logique. Le vitalisme seul, en fondant ses prémisses sur l'observation du corps vivant, en a tiré les conclusions logiquement applicables au corps vivant. » Sans doute, mais le vitalisme, s'il est une hypothèse respectable, n'est qu'une hypothèse et l'existence de la force vitale n'a jamais, que je sache, été démontrée par l'expérience. En de telles questions, il faut, si l'on veut être réellement baconien, savoir s'abstenir, et le doute est la seule attitude vraiment scientifique.

D'autres fois encore — car il est bien difficile de toujours appliquer strictement les principes, mêmes les meilleurs — Malgaigne s'est laissé entraîner par l'ardeur de ses convictions; cette intelligence, si ingénieusement critique vis-à-vis des autres, n'a pas toujours été suffisamment critique envers elle-même et il a admis comme démontrés des faits qui ne l'étaient point. C'est que tout cerveau humain est faillible, et puis le scepticisme, le doute devaient être insupportables à un esprit aussi passionné que celui de Malgaigne.

Du moins, son amour de la réalité et son horreur de toute affirmation sans preuve ont-ils orienté ses travaux dans des voies singulièrement fécondes. L'arithmétique est la science exacte par excellence. Malgaigne a voulu l'introduire dans la chirurgie. Là où ses prédécesseurs apportaient des impressions, il a réclamé des chiffres et il est bien, comme on l'a dit, le créateur de la statistique chirurgicale. Celles qu'il a établies pour les fractures, pour les hernies, pour les résultats opératoires, sont des modèles et il est impossible de faire parler plus éloquemment les chiffres et d'en tirer plus d'enseignements utiles.

D'autre part, et c'est un point sur lequel il a bien souvent insisté, il s'est attaché à faire connaître les résultats à longue échéance des traitements chirurgicaux. Il proteste contre ces observations tronquées qui s'arrêtent à la cicatrisation de la plaie opératoire et ne disent rien de l'état définitif de l'opéré, contre les guérisons annoncées prématurément et que dément l'avenir. « Ce qui manque essentiellement à la chirurgie actuelle, écrit-il, ce qu'il faut se hâter de lui donner, si l'on veut assurer sa marche, c'est la science des résultats. » Ces principes-là sont toujours vrais, et il est

encore des questions qu'il serait utile d'étudier dans le sens qu'indiquait si justement Malgaigne.

Connaissant ses idées directrices, voyons comment il les a appliquées dans ses principaux ouvrages. On peut les classer en trois groupes : les études historiques, les livres didactiques, les travaux de chirurgie pure.

Malgaigne a été, par goût, historien de la médecine et de la chirurgie : il réclamait déjà dans sa thèse en faveur de l'enseignement de cette branche de l'histoire et sans doute, s'il eût vécu, lui eût-il consacré ses dernières années d'activité. En tout cas, il s'en est toujours occupé et — il le dit lui-même — ce lui était un délassement au milieu de ses concours et de ses autres travaux. J'ai déjà signalé son *Essai sur l'histoire et la philosophie de la chirurgie*, beau morceau d'éloquence académique, mais sans grande valeur historique. Je ne crois pas qu'il faille attacher beaucoup d'importance à ses articles sur la médecine et la chirurgie dans l'antiquité, sinon comme preuve de la vaste culture de leur auteur; c'est un jeu qui nous semble un peu puéril que de chercher dans la Bible ou dans l'Iliade des exemples de plaies ou de maladies et d'en déduire des conclusions sur l'état de la science et de l'art à l'époque où s'édifièrent ces vastes compositions ; les découvertes de l'archéologie moderne et les progrès de la critique historique nous ont rendus plus difficiles.

En revanche, on ne saurait trop admirer et louer les notes et l'introduction dont Malgaigne a orné son édition d'Ambroise Paré. Cette histoire de la chirurgie en Europe occidentale depuis le haut Moyen Age jusqu'à la Renaissance est un chef-d'œuvre d'érudition, que pouvait seul écrire un chirurgien doublé d'un chartiste et d'un philologue : pas un auteur, si obscur soit-il, qui ne soit cité et analysé, et quelle intéressante étude des origines de l'art, où l'on voit d'abord la décadence progressive de la science gréco-romaine, les compilateurs copiant les compilateurs et déformant peu à peu la doctrine, puis la chirurgie pratique naissant humblement des trousses des barbiers et des sacs des opérateurs ambulants, et les luttes des chirurgiens de robe courte, nos ancêtres, pour obtenir de l'Université un vague enseignement de l'anatomie et de la pathologie. Malgaigne a tout lu, tout compulsé, et il en tire un tableau d'un puissant intérêt.

Fort intéressantes également, parce que nourries de faits et écrites d'un beau style, les notices qu'il a consacrées à quelques chirurgiens de son temps : Astley Cooper, le vieux Boyer, Dupuytren qu'il n'aimait guère, Roux dont il a tracé un beau et sympathique portrait.

Malgaigne n'a écrit que deux ouvrages purement didactiques, s'adressant à la masse des étudiants, mais ces deux ouvrages ont eu un succès prodigieux. Le premier en date est le *Manuel de médecine opératoire*. Ce n'était d'abord qu'un volume de 790 pages; plus tard, il comporta deux volumes avec de nombreuses figures. Il ne se borne pas à l'exposé de la médecine opératoire classique, des ligatures et des amputations. Toute la chirurgie opératoire, y compris celle des spécialités, y est étudiée; il y avait même, dans la première édition, des chapitres consacrés à l'art du

dentiste et à l'art du pédicure, qui disparurent dans la suite. Et c'est vraiment une surprise que de trouver, dans l'édition de 1834, des descriptions un peu brèves, à la vérité, des opérations de goitre, de la gastrotomie pour corps étranger, de l'ovariotomie, à propos de laquelle Malgaigne cite Mac Dowell et Monteggia, de l'hystérectomie dont il existait déjà une vingtaine d'observations avec quatre succès. Lorsque parut le manuel de Malgaigne, les élèves n'avaient à leur disposition que la vieille médecine opératoire de Sabatier, revue par Sanson, et celle plus récente de Velpeau. Le livre de Malgaigne éclipsa tous les autres : il eut sept éditions de son vivant et Le Fort en fit paraître encore deux après sa mort; il fut traduit en anglais, en allemand, en italien, en russe et en arabe; on peut donc dire que, pendant près de cinquante ans, c'est dans Malgaigne que tous les chirurgiens de France et beaucoup de chirurgiens de l'étranger ont appris la technique opératoire.

Le *Traité d'anatomie chirurgicale* n'eut pas une aussi grande popularité et surtout dura moins, encore qu'il ait eu plusieurs éditions et qu'il ait été traduit en allemand et en espagnol. On lui a reproché d'être assez médiocre du point de vue de l'anatomie pure, et la chose n'est pas discutable : Malgaigne avait peu disséqué et son livre est l'œuvre d'un chirurgien, et non d'un anatomiste. « Il est, disait Velpeau, d'un intérêt palpitant, rempli de détails, d'aperçus fins et de vues pratiques extraordinaires ». Et puis, ce qui, à mon avis, lui donne déjà une allure moderne, c'est qu'il est intitulé : « Traité d'anatomie chirurgicale et de *Chirurgie expérimentale* »; c'est que Malgaigne, baconien et vitaliste, y donne une place aux observations faites sur l'animal vivant, à côté de celles faites sur le cadavre. « La chirurgie expérimentale, écrit-il dans sa Préface, attendait encore qu'on réunît en corps de doctrine tous ses matériaux épars. Telle est d'abord la lacune que cet ouvrage a eu pour objet de remplir. Je n'ai pas voulu séparer les recherches expérimentales des études anatomiques... J'ai donc fait marcher de front l'anatomie et ce qu'on pourrait appeler la physiologie chirurgicales ». Et, pour ce faire, il s'est adressé bien plus aux chirurgiens qu'aux anatomistes et aux physiologistes. Comme apport personnel, il donne le résultat de ses recherches sur la structure de la peau et des artères, sur l'anatomie de l'urètre, de ses expériences cadavériques concernant les luxations et les fractures, de ses expériences physiologiques sur la rétraction et la contraction musculaires et sur la compression cérébrale.

En chirurgie proprement dite, l'œuvre de Malgaigne est très variée et touche à une infinité de sujets; mais il en est quelques-uns qui lui tenaient particulièrement à cœur et dont il s'est occupé toute sa vie. C'est de ceux-là seulement que je veux parler. L'énumération que j'ai faite de ses principales publications montre que ses études de prédilection ont porté sur les traumatismes des membres et sur les hernies.

Il a réuni et condensé les premières dans son *Traité des fractures et des luxations*, œuvre de premier ordre, dont bien peu de parties ont vieilli, malgré les découvertes modernes, source de documents innombrables à

laquelle recourent encore tous ceux qui écrivent sur les fractures et les luxations. « Je n'ai rien affirmé, pouvait-il dire, qui ne fût appuyé sur des faits, soit de ma propre expérience, soit de l'expérience des autres ; là où l'observation clinique faisait défaut, j'ai cherché à suppléer par des expériences, soit sur le cadavre de l'homme, soit sur les animaux vivants. » Et il apporte dans ce sujet beaucoup d'idées alors nouvelles et qui sont restées classiques : l'importance et la gravité des fissures osseuses, l'étude approfondie des déplacements des fragments avec toutes leurs variétés, la description de la fracture double verticale du bassin et de la fracture par écrasement du calcanéum, la démonstration de l'existence des luxations incomplètes, la première étude d'ensemble des luxations pathologiques, etc. ; par-dessus tout, il est le premier à s'occuper du traitement consécutif après la levée de l'appareil ou la réduction de la luxation, le premier aussi à rechercher les résultats éloignés et à montrer l'adaptation anatomique et fonctionnelle dans les luxations non réduites.

Pour les hernies, Malgaigne n'a pas eu le temps de réunir dans un travail d'ensemble toutes ses observations et ses idées. Elles sont restées dispersées dans ses nombreux mémoires. Elles ont été plus discutées et, de fait, certaines étaient discutables. Il combattait sur trois points principaux les doctrines admises avant lui. Il niait l'existence de la hernie congénitale ou, comme il disait, *congéniale* ; il avait raison puisqu'il entendait par là que la hernie n'existe pas encore à la naissance, mais qu'elle est préparée par la persistance du canal vagino-péritonéal. Il niait l'existence de l'étranglement par les anneaux naturels, admis depuis J.-L. Petit qui en avait déduit, comme conséquence pratique, la nécessité du débridement de ces anneaux : pour la hernie inguinale, Malgaigne croyait que l'étranglement est toujours au collet du sac, et là encore il avait raison ; pour la hernie crurale, il admettait l'étranglement par le collet ou par l'anneau du fascia cribriformis, mais rejetait l'étranglement par l'anneau crural, ce qui était une erreur évidente.

Mais c'est sur le troisième point que Malgaigne s'est trompé le plus gravement. Depuis le mémoire de Goursaud à l'Académie Royale, on distinguait deux variétés d'étranglement, l'étranglement aigu qui aboutit rapidement à la gangrène, l'étranglement à marche plus lente que l'on attribuait à l'engouement par les matières fécales. Malgaigne nie l'engouement — ce en quoi il n'avait pas tout à fait tort —, mais il nie aussi que ce prétendu engouement soit un début d'étranglement : pour lui, il s'agit de phénomènes purement inflammatoires et il en tire cette conséquence déplorable, qu'il faut savoir reconnaître ces hernies enflammées pour les traiter par le repos et la glace, et surtout ne pas les opérer. Le résultat pratique fut de laisser évoluer jusqu'à la gangrène bon nombre de hernies étranglées et, sans doute, étaient-ce les résultats lamentables alors de la kélotomie qui inclinaient Malgaigne à pousser ainsi jusqu'à l'absurde la thérapeutique d'expectation.

Malgaigne, opérateur médiocre et peu enthousiaste, a eu cependant quelques idées nouvelles en médecine opératoire. Il a défendu l'astragalec-

tomie et montré les beaux résultats qu'elle peut donner; il est vraiment l'initiateur de la désarticulation sous-astragalienne, car, si Textor père l'avait faite un peu avant lui, il l'a introduite en France et en a réglé, dans tous ses détails, le manuel opératoire, tel qu'il est encore appliqué aujourd'hui. Il a imaginé un procédé nouveau de cure du bec-de-lièvre, qui réalisait un grand progrès sur la simple suture pratiquée avant lui. Dans l'anévrysme artério-veineux, il a préconisé, d'après un succès personnel, la ligature à distance de l'artère au-dessus et au-dessous du sac, sans toucher à celui-ci, ni aux veines.

L'application de la griffe aux fractures de la rotule, de la pointe aux fractures obliques de jambe peut être regardée comme une ébauche de l'ostéosynthèse à prothèse externe. En tout cas, de tels moyens étaient fort audacieux pour l'époque et Malgaigne a su en tirer de beaux résultats : en 1846, il avait traité 13 fractures de jambe au moyen de la pointe, avec 12 guérisons et 1 mort.

A l'occasion, il ne manquait pas d'audace. Il avait fait avec succès la ligature de l'iliaque externe pour un gros anévrysme inguinal, et le récit de cette opération montre combien elle avait été difficile et dramatique. Dans un cas d'anévrysme du tronc brachio-céphalique, il n'avait pas craint de lier successivement la carotide primitive et la sous-clavière. A cette tribune il avait apporté un cas heureux de fermeture par suture immédiate d'une fracture compliquée, rappelant que pareille conduite avait été tenue par un obscur chirurgien du Moyen Age, Hugues de Lucques ; et, un jour où Guersant présentait une fracture de jambe vicieusement consolidée, Malgaigne fut le seul à conseiller l'ostéotomie du cal.

Il accueillit toujours avec intérêt les idées nouvelles et n'accepta jamais qu'on les condamnât de parti pris sans les soumettre au contrôle de l'expérience. J'ai dit qu'il avait été, en France, le premier champion de l'anesthésie générale, et ce ne fut peut-être pas sans quelque mérite. La découverte de l'éthérisation ne fut pas accueillie comme vous pourriez le croire : beaucoup de médecins, presque tous les journaux ne lui témoignèrent que froideur et scepticisme ; « hâtez-vous de vous servir de l'éther pendant qu'il insensibilise encore », imprimait l'un d'eux, en ajoutant que l'on n'en parlerait plus quelques mois plus tard. Et lorsque, quelques semaines après les communications de Malgaigne, Roux et Velpeau vinrent apporter à l'Académie des Sciences leurs premières observations d'anesthésie, Magendie, le plus grand physiologiste du temps, Magendie, le maître de Claude Bernard, déclara ces tentatives immorales, soutint l'utilité de la douleur dans les opérations et jeta cette parole impie : « Qu'un malade souffre plus ou moins, est-ce là une chose qui offre de l'intérêt pour l'Académie des Sciences ! »

Onze ans plus tard, Bouchut présentait à l'Académie de Médecine ses premiers essais de tubage de la glotte, et tous le condamnèrent. Seul Malgaigne refusa de se prononcer, réservant son jugement jusqu'à ce qu'il pût l'établir sur des faits et terminant par ces paroles prophétiques : « Si ces espérances venaient à se réaliser, le tubage accomplirait dans le traitement

du croup la même révolution que la lithotritie dans le traitement de la pierre. »

Lui-même a eu parfois des vues inattendues que l'avenir est venu confirmer. Dans son *Anatomie chirurgicale*, ayant montré comment l'hémorragie s'arrête lorsque le poumon est comprimé par l'abondance de l'épanchement, il se demande si l'on ne pourrait obtenir le même résultat sans laisser le sang remplir la poitrine, s'il ne suffirait pas de dilater la plaie ou de faire une contre-ouverture pour laisser pénétrer l'air extérieur. Et c'est toute l'action hémostatique du pneumothorax, et c'est l'intervention que devait un jour pratiquer Delagénière sur un blessé du poumon.

Dans le même ouvrage, à propos des plaies des nerfs, ne prévoit-il pas la greffe nerveuse lorsqu'il dit : « en rattachant le bout supérieur d'un nerf au bout inférieur d'un autre nerf paralysé par une lésion locale située plus haut, on pourrait faire passer de l'un à l'autre l'agent nerveux et guérir la paralysie ».

En 1851, il avait proposé à l'Académie un nouveau traitement de l'ulcère tuberculeux du testicule ; entre l'abstention et la castration, il voyait place pour une intervention plus efficace que la première, moins mutilante que la seconde. « La véritable indication est d'extirper tout ce que le tubercule a vicié pour sauver ce qu'il a respecté » ; et c'était, en somme, l'épididymectomie d'aujourd'hui. L'opération nouvelle fut fortement combattue. Malgaigne, dans sa réponse à ses contradicteurs, insiste avec énergie sur l'utilité de la conservation du testicule, utilité non seulement morale, mais utilité physiologique, car « il n'en est pas du testicule comme des autres glandes, sa fonction ne consiste pas uniquement dans l'excrétion, elle est surtout dans la sécrétion même ». Ajoutez à sécrétion l'épithète *interne*, et la phrase est d'aujourd'hui.

Qu'a-t-il donc manqué à cet homme si intelligent, si érudit, si travailleur, si plein d'idées originales, pour être le plus grand chirurgien de son temps? Peut-être un peu moins d'esprit de système, plus de critique vis-à-vis de ses propres conceptions, un moindre besoin d'affirmer et de démontrer, un peu plus de scepticisme.

Mais surtout il lui a manqué l'habileté manuelle et le goût de la chirurgie d'action. « On eût dit que les exercices de la main contrariaient en lui l'effort de la pensée. » Certes, il ne suffit pas d'être un opérateur adroit et entreprenant pour être un chirurgien complet ; il y faut aussi de l'intelligence et du savoir. Mais n'est pas, non plus, un chirurgien complet celui qui se confine dans les travaux de cabinet et de laboratoire et ne prend le bistouri qu'à regret. Il faut savoir unir dans un ensemble harmonieux l'œuvre du cerveau et celle de la main. Malgaigne a été trop exclusivement un cerveau.

L'époque où il a vécu ne portait guère, en vérité, les chirurgiens à l'action. C'est la plus sombre de l'histoire de la chirurgie, celle où l'infection régnait en maîtresse dans les hôpitaux, où était exact le mot fameux que « toute incision faite à la peau est une porte ouverte à la mort ». On a vu, par les relevés mêmes de Malgaigne, quels étaient les lamentables résultats des

interventions les plus banales. Pour rester un champion de la grande chirurgie, il fallait le tempérament d'un Jobert ou d'un Maisonneuve, leur ardente foi en eux-mêmes, leur audace, peut-être aussi quelque dédain du matériel humain; et l'on comprend que des hommes d'un caractère moins rude, plus épris des choses de l'intelligence, se soient sentis plus attirés par les travaux d'érudition et d'enseignement que par la salle d'opérations, qu'ils n'aient point essayé de lutter contre ce qui semblait une fatalité inéluctable. Chose curieuse, dans l'œuvre immense de Malgaigne, il n'y a rien, sauf un court mémoire sur l'emphysème traumatique spontané, qui concerne les complications des plaies et les moyens de les éviter. La chirurgie est comme écrasée par une puissance occulte contre laquelle elle ne tente même pas de réagir. « Quelle est donc, s'écrie Malgaigne après avoir détaillé la terrible mortalité des amputations, cette fatalité mystérieuse qui pèse d'abord sur nos hôpitaux en général, et sur quelques-uns d'entre eux plus encore que sur d'autres? » La réponse ne viendra que vingt-cinq ans plus tard, et ce ne seront pas les chirurgiens qui la donneront.

Malgré ses lacunes, l'œuvre de Malgaigne eut une grande influence sur les chirurgiens de son temps et sur leurs successeurs immédiats. Il a été, suivant le mot de Jaccoud, un grand réformateur; il a soumis les idées et les opinions de ses devanciers à une critique implacable, quelquefois trop sévère, le plus souvent juste; il a détruit beaucoup de préjugés et de conceptions fausses; il a jeté dans la chirurgie des notions nouvelles, dont plusieurs devaient être fécondes. Par son *Manuel de Médecine opératoire*, il a éduqué des générations de chirurgiens. Il s'est trompé parfois, mais parfois aussi il a entrevu des vérités d'avenir. Cette œuvre a subi l'épreuve du temps : bien des parties se sont effondrées, mais il en est une au moins qui reste debout, le *Traité des fractures et des luxations*, et l'ensemble est digne d'admiration et de respect. Elle est, en effet, le témoin d'une vie de travail, d'une intelligence d'élite éprise de science et de vérité, d'un caractère très noble, passionné de justice. A ce titre, Malgaigne est une grande et belle figure de la Chirurgie du XIXe siècle, et la Société de Chirurgie peut se glorifier de le compter parmi ses fondateurs.

*
* *

Il en est peut-être parmi vous qui reprocheront au Secrétaire général qui s'en va de s'être trop attardé à ces vieilles histoires et de ne pas avoir fait la place assez large à une chirurgie moins éloignée de nous. Je m'excuse auprès d'eux. J'ai, je l'avoue, un goût prononcé pour les études de ce genre. Fils et petit-fils d'historiens, j'ai le culte et l'amour du passé, et j'ai trouvé toujours un très vif intérêt à connaître le milieu où ont vécu nos anciens, à rechercher comment ils ont pensé, comment ils ont agi. Je ne crois pas que ce soit là pur amusement de dilettante. L'histoire de la chirurgie m'a toujours paru singulièrement instructive. A lire les vieux auteurs, on voit combien ils ont justement observé, on découvre quantité de faits curieux

et de remarques judicieuses, on rencontre aussi parfois des choses que l'on croyait nouvelles et que d'autres avaient imaginées avant nous.

Et puis, chacun en tire les conclusions qu'il veut, suivant son tempérament et sa tournure d'esprit. Les uns, mesurant le chemin parcouru, s'enorgueillissent à juste titre des progrès de la chirurgie et de la pensée qu'ils accomplissent chaque jour, en se jouant, des prouesses que les maîtres de jadis osaient à peine rêver. D'autres y trouvent une leçon de modestie, voyant combien il faut de temps et de peines pour démêler la vérité de ses langes, comment les plus hautes intelligences se sont parfois grossièrement trompées, combien de doctrines qui ont eu leur heure de gloire nous paraissent aujourd'hui désuètes et même ridicules ; ils se demandent alors ce qui restera dans un siècle de notre science d'aujourd'hui : nos hypothèses les plus séduisantes tomberont comme sont tombées celles de nos devanciers; seules demeureront les observations exactes, les expériences impeccables et, pour employer le mot cher à Malgaigne, tout ce qui constitue la *Réalité*.

PRIX DÉCERNÉS EN 1928

(**Séance annuelle du 16 janvier 1929.**)

Prix Dubreuil, annuel (400 francs). — Le prix est décerné à M. Henri Fischer, assistant de médecine opératoire à la Faculté de médecine de Bordeaux, pour son travail intitulé : *Etude anatomique et clinique de la lombalisation de la première vertèbre sacrée.*

Prix Duval-Marjolin, annuel (300 francs). — Le prix est décerné à M. le Dr Raymond Leibovici, ancien interne des hôpitaux de Paris, pour son travail intitulé : *Etude chirurgicale des gangrènes juvéniles par artérites chroniques non syphilitiques.*

Prix Chupin, biennal (800 francs). — Le prix est décerné à M. le médecin-commandant H. Lacaze, chirurgien des hôpitaux militaires, et à M. le médecin-commandant J. Melnotte, médecin des hôpitaux militaires pour leur travail intitulé : *Contribution à l'étude de l'amibiase hépatique et de son traitement, d'après 252 interventions chirurgicales.*

Prix Le Dentu, annuel (1.500 francs). — Le prix est décerné à M. Merle d'Aubigné, interne à l'Hôpital Saint-Louis, médaille d'or de chirurgie en 1928.

PRIX A DÉCERNER EN 1929

(Séance annuelle de janvier 1930.)

Prix Dubreuil, annuel (400 francs). — Destiné à récompenser un travail sur un sujet d'orthopédie.

Prix Duval-Marjolin, annuel (300 francs). — A l'auteur (ancien interne des hôpitaux ou ayant un grade analogue dans l'armée ou la marine) de la meilleure thèse inaugurale de chirurgie publiée dans le courant de l'année 1927.

Prix Édouard Laborie, annuel (1.200 francs). — A l'auteur d'un travail inédit sur un sujet quelconque de chirurgie.

Prix Le Dentu, annuel. — A l'interne, Médaille d'or de chirurgie en 1929.

Prix Ricord, bisannuel (300 francs). — A l'auteur d'un travail inédit sur un sujet quelconque de chirurgie, ou d'un mémoire publié dans le courant de l'année et n'ayant pas été l'objet d'une récompense dans une autre Société.

Prix Jules Hennequin, bisannuel (1.500 francs). — Au meilleur mémoire sur l'anatomie, la physiologie, la pathologie ou les traumatismes du squelette humain.

Ce prix ne peut être partagé.

Prix Demarquay, bisannuel (700 francs). — A l'auteur d'un travail inédit sur le sujet suivant : *Des divers procédés d'orchidopexie et de leurs résultats éloignés.*

Prix Gerdy, bisannuel (2.000 francs). — A l'auteur d'un travail inédit sur l'*Action des anesthésiques généraux sur le foie.*

Prix Aimé Guinard, triennal (1.000 francs). — Au meilleur travail de chirurgie générale présenté par un interne des hôpitaux de Paris, pendant qu'il sera en exercice ou pendant l'année qui suivra la fin de son internat.

Prix des Élèves du Dr Eugène Rochard, triennal (10.000 francs). — A l'auteur, interne ou ancien interne des hôpitaux de l'Assistance publique de Paris, du meilleur travail inédit ou paru, dans les trois dernières années, sur un sujet de chirurgie générale.

Ce prix ne peut être partagé.

Les manuscrits destinés au prix Laborie, au prix Gerdy et au prix Demarquay doivent être anonymes et accompagnés d'une épigraphe reproduite sur la suscription d'une enveloppe renfermant le nom, l'adresse et les titres du candidat.

Les travaux des concurrents devront être adressés au Secrétaire général de la Société Nationale de Chirurgie, 12, rue de Seine, Paris (VIe arrond.), avant le 1er novembre 1929.

PRIX A DÉCERNER EN 1930

(Séance annuelle de janvier 1931.)

Prix Dubreuil, annuel (400 francs). — Destiné à récompenser un travail sur un sujet d'orthopédie.

Prix Duval-Marjolin, annuel (300 francs). — A l'auteur (ancien interne des hôpitaux ou ayant un grade analogue dans l'armée ou la marine) de la meilleure thèse inaugurale de chirurgie publiée dans le courant de l'année 1928.

Prix Édouard Laborie, annuel (1.200 francs). — A l'auteur d'un travail inédit sur un sujet quelconque de chirurgie.

Prix Chupin, biennal (800 francs). — Au meilleur mémoire inédit ou imprimé de pathologie chirurgicale portant plus particulièrement sur les affections ou blessures observées aux armées.

Prix Le Dentu (annuel). — A l'interne, médaille d'or de Chirurgie en 1930.

Les manuscrits destinés au prix Laborie doivent être anonymes et accompagnés d'une épigraphe reproduite sur la suscription d'une enveloppe renfermant le nom, l'adresse et les titres du candidat.

Les travaux des concurrents devront être adressés au Secrétaire général de la Société Nationale de Chirurgie, 12, rue de Seine, Paris (VIe arrond.), avant le 1er novembre 1930.

PRIX A DÉCERNER EN 1931

(Séance annuelle de janvier 1932.)

Prix Dubreuil, annuel (400 francs). — Destiné à récompenser un travail sur un sujet d'orthopédie.

Prix Duval-Marjolin, annuel (300 francs). A l'auteur (ancien interne des hôpitaux ou ayant un grade analogue dans l'armée ou la marine) de la meilleure thèse inaugurale de chirurgie publiée dans le courant de l'année 1927.

Prix Édouard Laborie, annuel (1.200 francs). — A l'auteur d'un travail inédit sur un sujet quelconque de chirurgie.

Prix Le Dentu, annuel. — A l'interne, médaille d'or de chirurgie en 1931.

Prix Ricord, bisannuel (300 francs). — A l'auteur d'un travail inédit sur un sujet quelconque de chirurgie, ou d'un mémoire publié dans le courant de l'année et n'ayant pas été l'objet d'une récompense dans une autre Société.

Prix Jules Hennequin, bisannuel (1.500 francs). — Au meilleur mémoire sur l'anatomie, la physiologie, la pathologie ou les traumatismes du squelette humain.

Ce prix ne peut être partagé.

Prix Demarquay, bisannuel (700 francs). — A l'auteur d'un travail inédit sur un sujet qui sera indiqué ultérieurement.

Prix Gerdy, bisannuel (2.000 francs). — A l'auteur d'un travail inédit sur un sujet qui sera indiqué ultérieurement.

Les manuscrits destinés au prix Laborie, au prix Gerdy et au prix Demarquay doivent être anonymes et accompagnés d'une épigraphe reproduite sur la suscription d'une enveloppe renfermant le nom, l'adresse et les titres du candidat.

Les travaux des concurrents devront être adressés au Secrétaire général de la Société Nationale de Chirurgie, 12, rue de Seine, Paris (VIe arrond.), avant le 1er novembre 1931.

Le Secrétaire annuel : M. A. Bréchot.

Imprimerie de la Cour d'Appel, 1, rue Cassette, Paris.

BULLETINS ET MÉMOIRES

DE LA SOCIÉTÉ NATIONALE DE CHIRURGIE

Séance du 23 janvier 1929.

Présidence de MM. Ombrédanne et B. Cunéo.

PROCÈS-VERBAL.

La rédaction du procès-verbal de la précédente séance est mise aux voix et adoptée.

CORRESPONDANCE

La correspondance comprend :

1° Les journaux et publications périodiques de la semaine.

2° Des lettres de M. le Dr Charrier (de Bordeaux) et de M. le Professeur Balacesco (de Bucarest), remerciant la Société de les avoir nommés membre correspondant national et membre correspondant étranger.

3° Des lettres de M. le Dr Henri Fischer et de M. le Dr Leibovici, remerciant la Société de leur avoir accordé le prix Dubreuil et le prix Duval-Marjolin.

4° Un travail de M. le Dr G. Baudet, chirurgien des hôpitaux militaires, intitulé : *Deux cas de séquelles gonococciques éloignées.*

M. Mondor, rapporteur.

5° Un travail de M. le Dr G. Chevalier (d'Alep), intitulé : *Syndrome de Volkmann par hématome profond de la loge antérieure de l'avant-bras.*

M. Wiart, rapporteur.

6° Un travail de MM. Boppe et Vassitch, intitulé : *A propos du traitement des fractures de Dupuytren.*

M. Hartmann, rapporteur.

7° Un travail de M. Ducroquet fils, intitulé : *Appareils plâtrés à chambre libre.*

M. Mathieu, rapporteur.

8° Un travail de MM. Fèvre et Patel, intitulé : *Perforation d'un diverticule de Meckel.*

M. Lecène, rapporteur.

9° Un travail de M. André Guillemin (de Nancy), intitulé : *Corps étranger de l'angle duodénojéjunal. Extraction par voie gastrique.*

M. Mocquot, rapporteur.

10° Un travail de MM. Ibos et Boury (de Saint-Quentin), intitulé : *Occlusion intestinale post-opératoire et rachianesthésie.*

M. Duval, rapporteur.

11° Un travail de M. Lacaze (agrégé du Val-de-Grâce), intitulé : *252 interventions chirurgicales pour amibiase hépatique.*

M. Grégoire, rapporteur.

12° Un travail de M. Foucault (de Poitiers), intitulé : *Invagination intestinale du nourrisson.*

M. Mouchet, rapporteur.

13° Un travail de MM. Ibos et Legrand-Desmons (de Saint-Quentin), intitulé : *Cholécystite chronique non lithiasique. Cholécystectomie. Guérison.*

M. Mocquot, rapporteur.

Allocution du Président.

La tradition, permettant à chacun de nous de prévoir son élection à la présidence, j'avais soigneusement consulté nos Bulletins afin de savoir si je devais remercier mes collègues de leur vote le jour même de l'élection du Bureau. Les Bulletins n'enregistrant pas les quelques mots que prononce ce jour-là le futur président, j'ai cru qu'il était d'usage de reporter mes remerciements à la séance d'aujourd'hui. J'ai eu le regret d'apprendre que je m'étais trompé. J'espère que la sincère émotion avec laquelle je tiens à vous exprimer aujourd'hui ma profonde gratitude me fera pardonner une involontaire dérogation à nos usages.

Permettez-moi de remercier notre Président sortant, mon vieil ami Ombrédanne, de m'avoir initié aux menus détails de ma fonction présidentielle. Il me suffira de suivre son exemple pour apprendre à présider avec une autorité dépourvue d'autoritarisme et une fermeté dépouillée de toute raideur. Je compte sur vous pour me faciliter ma tâche. La difficulté qu'il y a à obtenir ici un silence relatif, est devenu un lieu commun des allocutions présidentielles. Ce serait de ma part une inexcusable fatuité que de

laisser espérer que je serai à cet égard plus heureux que mes prédécesseurs.

Vous changez cette année de secrétaire général. Ce changement a une bien autre importance que celui du président. La lignée des secrétaires généraux de la Société de Chirurgie peut figurer les fleurons de la couronne de notre compagnie. En disant que le secrétaire sortant est digne de ses prédécesseurs, j'ai l'impression que, si je ne rends pas tout à fait justice à ses hautes qualités, je me conforme du moins à sa grande modestie. Mieux que tout ce que je pourrais dire, les éloges qu'il a prononcés attesteront la finesse de son esprit, la délicatesse de son cœur, ses rares qualités littéraires. En relisant, il y a peu de temps, quelques pages de Sainte-Beuve, où je retrouvais le nom de notre secrétaire général, alors porté par sa grand'mère, voisinant avec les noms les plus illustres de notre littérature du XIXe siècle, je me disais que l'atavisme ne perdait jamais ses droits.

C'est peut-être, à mon sens, un des plus grands éloges que l'on puisse faire de notre Société que de constater que, quels que soient les mérites de celui qui s'en va, nous pouvons toujours trouver parmi nous un successeur digne de lui. Vous connaissez trop l'humaniste distingué qui réunit dans une union que je dirai presque paradoxale l'humour anglo-saxon à l'esprit latin le plus délié, qui dissimule dans un corps de lutteur antique la plus exquise sensibilité et la culture intellectuelle la plus parfaite pour ne pas goûter par avance les plaisirs raffinés que nous donnera Lecène dans l'exercice de ses fonctions.

Nos secrétaires annuels se succèdent dans leur labeur ingrat avec une continuité de conscience se traduisant par cette ressemblance des volumes successifs de la Société qui peut faire croire que nos débats ont été colligés et rédigés par une main qui n'aurait jamais changé. Bréchot a rempli sa lourde tâche avec une exactitude et une bonne humeur qui ne se sont jamais démenties. Il trouvera en Cadenat un digne successeur.

Plus heureux que certains de mes prédécesseurs, je n'ai pas de vœux à formuler. Conformément à un désir général, notre Société a ouvert plus largement ses portes, se rajeunissant ainsi par des greffes dont personne ne peut discuter la pérennité.

Permettez-moi cependant de regretter que les jeunes collègues qui viennent nous apporter ici leurs travaux soient aussi soigneusement préservés de tout contact avec la Société. Pourquoi ne pas leur laisser le soin de présenter directement leurs observations, suivies des réflexions qu'elles appellent? Pourquoi ne pas leur permettre de répondre directement aux objections et aux critiques qui peuvent leur être adressées? Il me semble qu'on pourrait laisser au rapporteur, dont il faudrait peut-être changer le nom, le soin d'examiner le travail pour qu'il juge s'il convient de le laisser lire devant vous. Ainsi serait écarté le danger de permettre la lecture de certains des travaux qui, pour une raison ou une autre, ne devraient trouver place ici. On pourrait également donner au rapporteur le privilège de prendre la parole le dernier pour for-

muler sur le travail présenté et la discussion qui l'a suivi un jugement impartial.

Remettons-nous maintenant au travail. Pardonnez-moi d'avoir enlevé à celui-ci les quelques minutes que la prise de mes fonctions me faisaient un devoir de vous faire perdre.

A PROPOS DU PROCÈS-VERBAL

Occlusion aiguë duodénale post-opératoire guérie par injections intraveineuses de sérum salé hypertonique,

par M. **P. Guillaume-Louis** (de Tours),
correspondant national.

Il faut savoir un très grand gré à MM. Gosset, Binet et Petit-Dutaillis d'avoir attiré notre attention sur le rôle fondamental que joue le chlorure de sodium dans la lutte contre l'auto-intoxication dans les occlusions intestinales. Dans le débat qui reste ouvert à la Société de Chirurgie, il paraît utile que chacun verse ses observations et c'est pour cela que j'apporte à la Société un cas que je viens d'observer et dont la guérison a été incontestablement due à la mise en œuvre des injections hypertoniques de sérum salé.

Mme B... entre à la clinique Velpeau le 26 novembre 1928; elle se plaignait de troubles abdomino-pelviens droits et avait présenté des accidents qui avaient fait penser à une stase intestinale chronique avec appendicite. Le toucher ne révélait aucune lésion de l'appareil génital.

Opération le 28 *novembre* 1928 : La laparotomie médiane montre un cæcum fixé à la paroi par des membranes d'adhérence et un appendice gros, variqueux et moniliforme. On pratique une appendicectomie avec cæcolyse. L'utérus et les annexes sont parfaitement sains. L'opération a été très simple et très rapide. Réunion sans drainage.

Suites opératoires : Les jours qui suivent l'opération se passent sans incident, la malade ne présente aucune réaction fonctionnelle importante, elle urine normalement, la température oscille entre 37°8 et 37°2, le pouls est régulier et bien frappé à 80.

Au sixième jour (4 décembre), la malade fait le soir une légère élévation thermique à 38°4 et je suis frappé de son facies un peu grippé. L'abdomen est souple, mais la région gastrique paraît tendue et la malade accuse une gêne notable en ce point. Je prescris alors un lavage d'estomac qui évacue un liquide noirâtre et d'odeur aigre. En outre, je fais faire une injection sous-cutanée de 250 cent. cubes de sérum physiologique.

Le lendemain (5 décembre), sept jours après l'opération, la situation ne s'est pas améliorée. La température est descendue à 37°3, mais le pouls est devenu petit, rapide. Le facies de la malade est angoissé; toute la nuit il y a eu

une agitation assez vive. Le ventre continue à ne présenter cependant aucune défense musculaire, aucune contracture malgré des vomissements abondants et noirâtres. Je pense alors à une occlusion duodénale post-opératoire, et, devant l'acuité des symptômes, je continue le traitement par les lavages d'estomac auxquels j'ajoute une injection sous-cutanée matin et soir de 250 cent. cubes de sérum. Cette thérapeutique paraît le soir même avoir été complètement inefficace. L'anxiété et l'agitation de la malade augmentent de plus en plus, les urines deviennent rares, les vomissements persistent malgré la position ventrale qu'on fait prendre à la malade, la température est à 37°9, les yeux sont excavés, le facies anxieux.

Me souvenant alors des travaux de MM. Gosset, Binet et Petit-Dutaillis, je pratique une injection intraveineuse de 20 cent. cubes de sérum salé hypertonique à 20 p. 100.

Cette injection produit une véritable résurrection et le mot ne paraît pas trop fort : deux heures après, la malade déclare elle-même qu'elle se sent infiniment mieux, la gêne respiratoire et l'angoisse se sont apaisées; je fais renouveler l'injection intraveineuse quatre heures après.

Le 6 décembre, la malade va de mieux en mieux, elle a pu dormir et je prescris deux nouvelles injections intraveineuses de sérum hypertonique accompagnées de lavages d'estomac matin et soir.

A partir de ce moment, tout paraît rentrer dans l'ordre, la voix devient plus claire et on a l'impression nette qu'un changement radical s'est produit. Les jours suivants, en effet, l'amélioration se poursuit et la malade, quinze jours après son opération, était absolument guérie.

J'ai tenu à apporter cette observation qui, comme les autres, a la force d'une véritable expérience.

J'ai pensé que je m'étais trouvé en présence d'une occlusion duodénale post-opératoire. Je l'ai cru à cause des vomissements et de la dilatation de l'estomac, et, dans un cas analogue de M. Mora, rapporté par notre collègue Chevassu, ce fut aussi l'impression. Mais quelle certitude a-t-on? N'est-on pas en présence de véritables auto-intoxications dues à la déficience du chlorure de sodium et, en cherchant dans les souvenirs, ne retrouve-t-on pas de ces malades qui ont succombé après opération sans réaction péritonéale, sans fièvre, avec des vomissements noirâtres, des urines rares et chez lesquels on a pensé à l'urémie ou à des insuffisances glandulaires? Il y a là peut-être tout un champ nouveau ouvert aux investigations.

Les ulcères de jambe des splénomégalies,

par MM. **Raymond Grégoire** et **Prosper Emile-Weil.**

Dans une récente communication faite ici le 12 décembre 1928, MM. Lombard et Nanta attiraient l'attention sur la fréquence avec laquelle on voit coexister des ulcérations mal définies des jambes et l'hypertrophie splénique; « au cours des splénomégalies algériennes, disent-ils, l'attention de l'un de nous a été attirée sur la fréquence des ulcères de jambe notés dans plusieurs observations ».

Mon ami Prosper Émile-Weil et moi, avons eu l'occasion de constater les mêmes coïncidences chez des malades qui n'avaient jamais quitté la France; aussi pensons-nous que ce triste privilège n'appartient pas exclusivement à la région algérienne. Les deux observations suivantes en sont la preuve.

Observation I. — Maza (G.) est née en Belgique où elle a vécu jusqu'en 1918, époque à laquelle elle vint en France. Elle n'a jamais été plus loin.

Elle a eu une très bonne santé jusqu'à l'âge de neuf ans.

A cette époque, en 1911, apparaissent des troubles circulatoires des deux jambes, surtout marqués au niveau des mollets et des pieds. Sur la face dorsale de chaque pied se forme une ulcération spontanée qui cicatrise en quelques semaines.

Les troubles circulatoires des membres inférieurs s'aggravent l'année suivante : les jambes sont marbrées et violacées. De nouvelles ulcérations se produisent qui guérissent assez rapidement, en laissant toutefois des cicatrices brunâtres.

A onze ans, les ulcérations se reproduisent sans cause apparente ; mais cette fois, elles ne cesseront plus et dureront plusieurs années.

Elles débutent par une induration souvent volumineuse, peu douloureuse, qui bientôt s'ulcère et donne lieu à une plaie taillée à pic, à bords peu élevés, à fond rougeâtre. Elles suintent légèrement, atteignent les dimensions d'une pièce de un ou de deux francs. Souvent multiples à la même jambe, elles occupent d'abord la face antérieure du cou-de-pied, puis ses faces latérales et même la face postérieure. en sorte que ces ulcérations confluentes arrivent à faire le tour du membre. Plusieurs même sont apparues sur la face dorsale de la région du tarse.

Chacune de ces plaies dure de quatre à huit mois sans modification, et quand elles sont enfin cicatrisées, elles laissent une trace brunâtre au niveau de laquelle la peau est lisse, tendue, brillante et semble avoir en partie perdu son pannicule adipeux et sa mobilité.

A l'âge de seize ans, une fièvre légère 37°7-38° s'installe, l'état général est moins bon. Elle doit garder le lit pendant trois mois. A cette époque, elle se plaint de douleurs vagues et diffuses du côté de l'abdomen. Les ulcérations des jambes sont toutes cicatrisées.

Alors apparaissent des douleurs violentes au niveau des articulations du poignet et du coude gauche, puis du pied droit. La température atteint 39°5. Cet état dure pendant plus de quatre mois, pendant lesquels, elle perd 24 kilogrammes de son poids ; de 75 kilogrammes elle tombe à 51.

La guerre étant finie, elle vient en France et va faire une cure à Aix-les-Bains. Le professeur Chauffard et le Dr Forrestier portent le diagnostic de syphilis héréditaire, car la réaction de Wassermann est positive. Le traitement par l'arsénobenzol est mal supporté. Elle rentre en Belgique dans un état déplorable. Le professeur Bordet pratique un nouvel examen du sang : réaction de Bordet-Wassermann négative ; liquide céphalo-rachidien normal. La réaction est également négative chez le père, la mère, la grand'mère, le grand-père et la sœur.

A dix-huit ans, réapparition de trois ulcérations aux jambes. Elles guérissent en trois mois.

De nouvelles ulcérations se reproduisent à l'âge de vingt-deux ans. Elles durent sept mois. Cette longue série d'ulcérations successives des deux jambes a laissé des cicatrices brunâtres où la peau a perdu toute mobilité, mais encore les tendons et les muscles semblent pris dans ce tissu de cicatrice, en sorte que leur jeu se fait difficilement. Les orteils sont déformés et relevés en marteau, les tendons d'Achille rétractés mettent le pied en léger équinisme. Ces altérations ont rendu la marche très difficile.

L'année suivante, en mars 1925, à vingt-trois ans, subitement elle fait deux hématémèses très abondantes, accompagnées d'une élévation de température à 40°. Quelques semaines plus tard, on constate au niveau du creux épigastrique un gâteau dur, douloureux, débordant les côtés sur une largeur d'une paume de main. Un examen radiologique ne montre rien d'anormal du côté de l'ombre gastrique.

Cinq mois plus tard, sans cause, nouvelle hématémèse abondante.

En 1926, mælena assez abondant, accompagné de douleurs très vives dans l'hypocondre gauche. La température monte jusqu'à 38°7.

En 1927, elle fait deux mælenas : l'un en février, l'autre en juin. Les douleurs abdominales sont constantes, mais peu violentes depuis le début de l'année. Mais en octobre, elles deviennent très vives, surtout dans l'hypocondre gauche. C'est alors que je vis la malade et constatai l'énorme volume de la rate.

En décembre 1927, deux hématémèses d'une abondance considérable mettent les jours de la jeune fille en danger. Malgré une transfusion de 400 grammes, les symptômes anémiques restent alarmants.

L'état général est précaire et ce n'est qu'en novembre 1928 qu'il fut possible de pratiquer l'ablation de cette rate qui pesait 1.800 grammes.

Depuis cette opération, l'état général va s'améliorant de jour en jour. Il n'y a plus d'ulcération des jambes,

Obs. II. — Auguste S..., mécanicien, âgé de trente-trois ans, est passé du service du Dr Paisseau en chirurgie, parce que l'on a découvert chez lui une rate volumineuse.

De fait, cet homme a été admis à l'hôpital pour tout autre chose. Il est entré en janvier 1928 pour des *ulcérations des jambes*.

Admis en chirurgie, il fit, quelques jours après son admission, une pneumonie franche aiguë pour laquelle il fut passé en médecine. C'est en l'examinant qu'on découvrit la splénomégalie.

Il avait été parfaitement bien portant jusqu'à l'âge de vingt-deux ans. A cette époque, sans cause appréciable, ses jambes devinrent violacées, puis des ulcérations apparurent au niveau de la face interne. Plusieurs fois, sans le moindre traumatisme, ces ulcérations donnèrent lieu à de très abondantes hémorragies.

Ces plaies se cicatrisèrent, puis reparurent plusieurs fois sans qu'il fît d'autre traitement que des pansements au baume du Pérou.

En somme, depuis dix ans, cet homme travaillait sur des jambes tantôt ulcérées, tantôt cicatrisées. Bien qu'il n'eût pas de varices, on porta le diagnostic d'ulcères variqueux.

A la suite de la pneumonie qui nécessita son passage en médecine, il commença à souffrir continuellement du côté gauche dans la région sous-phrénique. A plusieurs reprises, ces douleurs devinrent intenses et s'accompagnèrent d'élévation de température à 40°.

Au début de juillet 1928, il fit spontanément une *hématémèse* de sang rouge, d'abondance moyenne.

Il a d'ailleurs une grande tendance à saigner. Il a eu des épistaxis fréquentes, le frottement d'une brosse, même douce, amène chaque fois une gingivorragie plus ou moins abondante.

En outre, depuis janvier 1928, cet homme a maigri de 20 kilogrammes.

Il n'a jamais quitté la France et n'a eu ni dysenterie, ni paludisme, ni spécificité.

L'examen permet de constater que cet homme a l'air fatigué ; sa pâleur est marquée. Il est d'une très haute taille, 1m85 et pèse 80 kilogrammes.

Sur la face interne des deux jambes, au niveau du tiers inférieur, se trouvent des ulcérations de 10 centimètres de haut sur 6 ou 7 de large. Elles sont un peu plus grandes sur la jambe droite que sur l'autre. Elles sont taillées à l'emporte-

pièce et pénètre jusqu'au tissu sous-dermique. Le fond est jambonné, suppure à peine. Tout autour, les téguments sont d'un jaune brunâtre et légèrement squameux. Ils sont fixés à l'os sur lequel on ne peut les faire glisser.

Les ulcérations sont indolores. Il n'y a pas de varices.

Au-dessous des ulcères, les tibias sont hypertrophiés, ce qui leur donne l'aspect incurvé.

L'articulation du genou droit est volumineuse et le mouvement y produit de gros craquements. Cette arthrite a débuté il y a deux ans et son évolution a été progressive.

L'examen de l'abdomen montre l'existence d'une rate volumineuse, assez mobile, remontant jusqu'à la 6e côte et arrivant en bas et en avant jusqu'à la ligne médiane. Pas d'ascite, pas d'hépatomégalie.

En résumé : trois symptômes se détachent de cet ensemble clinique : les ulcérations chroniques des jambes, la tendance aux hémorragies, la splénomégalie.

Ce malade a subi une splénectomie le 13 juillet 1928 qu'il supporta sans incident. En décembre 1928, ses ulcérations des jambes existaient encore.

Si l'on voulait résumer ces deux observations à leurs symptômes dominants, on pourrait dire que, dans l'une comme dans l'autre, trois signes se détachent par leur importance et dans le même ordre de succession : les ulcérations des jambes, les hémorragies, la splénomégalie.

Les manifestations au niveau des membres inférieurs ont tout d'abord été des troubles circulatoires caractérisés par la teinte violacée des téguments, puis des ulcérations se produisirent : spontanées, durables, récidivantes, peu suintantes, peu douloureuses, taillées à pic et profondes. Chez la première malade, les tendons et les muscles se sont peu à peu rétractés au point de déformer les orteils et de rendre la marche très pénible. Chez le second, le tibia s'est hyperostosé au-dessous de ces ulcérations.

Dans ces deux cas, les lésions des jambes ont précédé d'une dizaine d'années les premières manifestations hémorragiques et la découverte de l'hypertrophie splénique.

On ne saisit pas tout d'abord la relation qui peut exister entre ces ulcérations des membres inférieurs et la splénomégalie et l'on aurait tendance à ne voir dans leur rapprochement qu'une simple coïncidence.

Cependant Nanta l'avait déjà remarqué, Goinard en cite des exemples dans sa thèse, Lombard et Nanta nous en apportaient tout récemment trois nouveaux cas. Sur vingt et un splénectomisés, je trouve deux de mes opérés porteurs d'ulcérations des jambes. Il faut bien admettre qu'il y a autre chose qu'une coïncidence.

Je ne crois pas cependant qu'on puisse aller plus loin dans la recherche des causes qui font coexister les ulcérations des jambes et la splénomégalie.

MM. Lombard et Nanta verraient volontiers dans la plaie cutanée une porte d'entrée par laquelle pénétrerait par le système circulatoire jusqu'à la rate l'agent de son hypertrophie. C'est évidemment une vue de l'esprit intéressante, mais que rien, comme ils le disent eux-mêmes, ne saurait étayer.

Il faut nous contenter, pour l'instant, d'additionner les faits et ceux que nous rapportons ici viennent s'ajouter aux cas observés par les auteurs algériens.

A propos des injections de sérum salé hypertonique par voie rectale et par voie veineuse dans l'occlusion intestinale,

par M. G. Kuss.

Malgré mon désir de ne point éterniser les discussions, même scientifiques, je ne puis laisser sans réponse la communication que M. le professeur Gosset a faite à propos du procès-verbal, à la Séance du 9 janvier 1929 et qui, dans sa première partie, est une réponse à la courte communication — à propos du procès-verbal également — que j'avais faite moi-même à la Séance du 19 décembre 1928.

M. Gosset, dans sa communication du 19 janvier, me fait plusieurs reproches gratuits que j'ai bien conscience de ne mériter aucunement. Il voudra bien me permettre de le suivre sur le chemin de la précision, objectivement contrôlable, des faits et des textes.

Je m'empresse de dire que notre désaccord, et il ne saurait en être autrement, est beaucoup plus apparent que réel et que, comme il arrive souvent dans les discussions dont notre Société est le champ nullement clos, il ne s'agit ici encore que de se comprendre pour s'entendre.

M. Gosset écrit : « Dans la séance du 19 décembre, M. G. Kuss est revenu sur les injections salées hypertoniques dans l'occlusion intestinale. Le titre de sa communication, *Injections par voie rectale*, montre que M. Kuss n'a pas lu notre communication. Il ne comprend pas comment nous avons pu obtenir par cette médication des résultats favorables. »

Je répondrai à M. Gosset que j'ai fort bien entendu et suivi à la séance du 12 décembre dernier, non sa communication, mais son « rapport » pour employer le terme tout à fait exact, et que j'ai lu ce rapport dès sa parution dans nos Bulletins.

Ce rapport, sur une observation de notre collègue Michel, des hôpitaux de Marseille, était et reste intitulé : « Invagination intestinale aiguë chez un nourrisson. Opération. Accidents très graves d'intoxication guéris par *absorption* de chlorure de sodium en solution hypertonique. »

Je me permettrai de remarquer que dans ce titre il n'est pas question d'*injections intraveineuses* et qu'il ne pouvait en être autrement : M. Michel, pour des raisons *de possibilité*, ainsi qu'il le dit lui-même, ayant eu recours *à la voie rectale et non à la voie veineuse*, chez son petit opéré, nourrisson de quatre mois.

M. Gosset, dans les commentaires personnels dont il fait suivre l'observation de M. Michel, souscrit à l'importance donnée par M. Michel à la médication *hyperchlorurée* dans les états toxiques très graves que l'on voit dans certaines occlusions, rappelle son travail avec Binet et Petit-Dutaillis paru dans la *Presse Médicale* du 7 janvier 1928 : « De la valeur du chlorure de sodium employé en solution hypertonique et à haute dose comme

moyen curatif ou préventif dans les occlusions du tube digestif », et cite à côté de l'observation princeps, base de ce travail, de nouvelles observations et de nouvelles statistiques, absolument démonstratives, de malades atteints d'occlusion intestinale guérie *par des injections veineuses salées hypertoniques* employées comme complément de l'acte opératoire.

Ce rapport de M. Gosset associe donc une observation très importante de M. Michel, de Marseille, où le chlorure de sodium en solution hypertonique fut administré *par lavements*, à des observations où le chlorure de sodium fut injecté *par la voie veineuse* et, dans ses conclusions, M. Gosset associe également l'observation de M. Michel aux faits cliniques relatés antérieurement par lui-même, Binet et Petit-Dutaillis.

Je m'étais permis, en entendant le rapport de M. Gosset, de rédiger en séance une courte note concernant uniquement l'observation du Dr Michel, faisant ressortir que dans les cas où l'on a recours au lavement comme Michel, la solution *hypertonique* n'arrive à la circulation sanguine que sous la forme *isotonique*. Mais je n'ai pu avoir la parole en cette séance très chargée et ce n'est qu'à la séance du 19 décembre que j'ai pu lire ces courtes remarques. Je ne vois pas en quoi leur titre « A propos des injections de sérum salé hypertonique par voie rectale dans l'occlusion intestinale » « montre » à M. Gosset que je n'ai ni lu ni compris son rapport. Entre *injections par voie rectale*, termes que j'ai employés et *lavements*, terme employé par Michel, il n'y a pas grande différence ce me semble.

M. Gosset ajoute ensuite : « M. Kuss ne comprend pas que nous ayons pu obtenir par cette médication des résultats favorables. »

Je n'ai jamais écrit cela et j'aurais presque envie de retourner à M. Gosset le reproche qu'il m'a fait et de lui dire, tout en m'en excusant, qu'il ne m'a point entendu ou lu.

J'ai écrit : « Je partage absolument la confiance que mon maître, M. le professeur Gosset porte à la valeur des injections *intraveineuses de sérum salé hypertonique* dans les cas graves d'occlusion intestinale, mais quoique j'aie écouté avec la plus grande attention la dernière communication de M. Gosset sur ce sujet, je comprends moins, et à vrai dire, je ne comprends pas comment une *injection intrarectale de sérum hypertonique* ait pu avoir, en ces cas, des résultats tout pareillement favorables, si ces résultats, et c'est ce que dit M. Gosset, tiennent exclusivement à ce fait que la solution employée est *hypertonique*. »

Le sens de la phrase est fort net et ne peut prêter à équivoque. Je ne parle pas des injections intraveineuses qui sont absolument hors de toute discussion, dont les excellents résultats dans l'occlusion intestinale sont hors de cause et se comprennent fort bien, mais uniquement des lavements ou injections intrarectales de Michel. Bien qu'on ait imprimé « en ces cas », ce dont je m'excuse, j'avais pensé et probablement écrit « en ce cas » : le cas de M. Michel, voulais-je dire, et de nul autre comme l'indique suffisamment le sens de ma communication concernant uniquement les injections intrarectales.

Si les injections intraveineuses ou sous-cutanées de sérum hypertonique

sont hors de cause, il ne me paraissait pas aussi facile d'expliquer le succès obtenu par le Dr Michel, dans son cas, par le recours à la voie rectale. J'ai écrit : « je constate ces résultats avec M. Gosset, mais je ne les comprends pas ». Je ne les comprends pas du point de vue physiologique hypertrophique.

En effet, si l'*injection intrarectale de sérum hypertonique* n'arrive, comme la physiologie nous l'apprend, à la circulation sanguine que sous la forme isotonique, l'amélioration, la résurrection observées dans l'état de son petit malade par Michel non seulement ne peuvent plus être dues au seul caractère *hypertonique* de la solution employée, mais ne relèvent plus, de toute évidence, que de *l'absorption du chlorure de sodium à taux physiologique en solution isotonique.*

Et si le titre de la solution opérante changeait, ceci avait, en mon esprit, une certaine importance. Je crois, en effet, que le petit malade de Michel a guéri grâce à la connaissance qu'avait Michel des beaux travaux de M. Gosset, mais grâce aussi à l'absorption du chlorure de sodium en solution « *isotonique* » et non « *hypertonique* » comme le porte le titre du rapport de M. Gosset.

Je n'ignore rien des raisons qui justifient surabondamment le choix de la voie rectale par M. Michel pour son nourrisson de quatre mois ; cette voie je l'ai employée moi-même chez une de mes malades où la voie veineuse m'était interdite à cause d'un collapsus veineux se surajoutant à une invisibilité des veines toute particulière. Seule, chez cette malade, très grande infectée, en état de demi-iléus paralytique, la veine médiane basilique gauche était je ne dis pas visible mais perceptible, et très difficilement pénétrable à l'aiguille ; par cette seule veine, à la même place, Prosper Emile-Weil avait déjà fait deux transfusions de sang et je tenais à ne pas l'adultérer davantage par des piqûres répétées qui auraient pu empêcher la troisième transfusion que l'on envisageait déjà et qui dut être pratiquée par Prosper Emile-Weil quelques jours après, encore dans la même veine à demi fibrosée et à demi-oblitérée.

C'est pour ces raisons, et chez une malade dont l'iléus paralytique peu marqué n'était qu'un des effets d'une septicémie à streptocoque hémolytique succédant à une appendicectomie, que j'ai eu recours à titre d'essai et sans aucun espoir de réussite du reste, à une injection de sérum salé hypertonique intrarectale avec l'effet négatif que j'ai dit. Ce cas n'est donc pas grandement significatif par lui-même en ce qui concerne la valeur thérapeutique des injections salées intrarectales dans l'occlusion intestinale, mais j'ai quelques excuses, moi aussi, d'avoir choisi la voie rectale chez ma malade, dans l'impossibilité où j'étais d'avoir recours à la voie veineuse. J'ai cité, du reste, ce cas dans un tout autre but, celui de démontrer l'effet qu'avait déterminé chez ma malade cette injection de sérum salé hypertonique : une hypersécrétion colo-rectale et j'arrivais à cette conclusion que les résultats avec la solution hypertonique administrée par voie rectale étaient, somme toute, moins satisfaisants qu'avec le goutte à goutte intrarectal de la solution isotonique, physiologique, que j'avais employée antérieurement.

En fait, et mon intervention n'avait pas d'autre but, je désirais simplement dans ma communication, après avoir entendu le très important rapport, ou si l'on préfère, la très importante communication de M. Gosset, faire remarquer : 1° qu'une solution *hypertonique* administrée par la voie rectale n'arrivait à la circulation sanguine que sous forme isotonique ; 2° faire remarquer, ce point admis, que le très beau succès enregistré par notre collègue Michel ne pouvait dépendre, *ipso facto*, de la seule hypertonicité de la solution employée et qu'il était dû en fait à l'action d'une solution qui, hypertonique au départ, était bien isotonique à l'arrivée ; 3° on pouvait donc conclure que, *par la voie rectale*, les solutions hypertoniques n'agissent guère différemment des solutions isotoniques et que l'on aurait probablement les mêmes effets en employant d'emblée ces solutions isotoniques.

Que résulte-t-il de cet exposé ? sinon que M. Gosset et moi sommes parfaitement d'accord !

Dans ma dernière note, je m'efforçais de disjoindre, au point de vue de l'interprétation physiologique du taux de chlorure de sodium, l'observation de Michel — et, si l'on veut, la mienne, peu démonstrative — où la voie rectale fut employée, du faisceau d'observations groupées par M. Gosset à la fin de son rapport du 12 décembre 1928 et où la voie veineuse fut employée.

M. Gosset, dans la réponse qu'il me fit l'honneur de me faire le 9 janvier, veut bien, et par deux fois, laisser volontairement de côté « ce que le Dr Michel a été obligé de faire chez son nourrisson » et c'est ce seul cas de Michel et son assimilation à d'autres cas hétérotypiques que je critiquais. Nous sommes donc pleinement d'accord et, vu le beau succès thérapeutique et clinique obtenu par notre collègue des hôpitaux de Marseille, j'espère que M. Gosset sera d'accord avec moi pour dire, en inversant une formule célèbre : que si, dans l'occlusion intestinale, les *solutions hypertoniques* de chlorure de sodium *employées par la voie veineuse* font *très bien*, les solutions hypertoniques agissant en tant que solutions isotoniques, c'est-à-dire, en définitive, les *solutions isotoniques employées par la voie rectale* font *bien*.

Hygroma hémorragique de la bourse séreuse du psoas,

par M. **Étienne Sorrel**.

Dans l'une de nos dernières séances, M. Auvray a rapporté une observation de M. Chastenet de Géry intitulée : *Hygroma hémorragique de la bourse séreuse du psoas*.

Il l'avait fait suivre de l'examen des cas qui en avaient été relatés jusque-là ; et il montrait combien ces cas étaient rares et habituellement d'étiologie imprécise.

Il m'a été donné, l'an dernier, d'en observer un exemple dont la cause put être précisée nettement, et je voudrais le relater en quelques mots.

Un homme de cinquante-cinq ans environ m'avait été envoyé avec le diagnostic de coxalgie et d'abcès froid de la région inguinale.

La marche était en effet douloureuse ; il existait une tuméfaction très tendue, rénitente de la région inguinale en dedans des vaisseaux fémoraux, et la radiographie montrait une déformation notable de la tête fémorale : c'étaient les trois points sur lesquels on s'était basé pour dire *coxalgie*.

En fait, lorsque j'examinai ce malade, je trouvai une absence de contracture des muscles périarticulaires qui cadrait mal avec cette hypothèse, le malade souffrait seulement dans certains mouvements de l'articulation, assez variables d'ailleurs, et on n'éveillait de douleur qu'en comprimant assez fortement la tuméfaction inguinale.

La déformation que montraient les radiographies ressemblait beaucoup plus à une déformation d'une *arthrite sèche* ou d'une *arthrite nerveuse* qu'à celle d'une coxalgie.

Enfin, en examinant complètement le sujet, je m'aperçus que ses réflexes rotuliens étaient abolis et il me raconta qu'il existait chez lui une spécificité datant de vingt-cinq ans environ et pour laquelle il s'était fort irrégulièrement soigné.

Il n'y avait pas de signe de tabes à proprement parler, mais l'hypothèse d'une arthropathie nerveuse me paraissait la plus vraisemblable.

La radiographie de la colonne vertébrale, qui montra des altérations de la forme des dernières vertèbres lombaires, vint d'ailleurs la confirmer.

Mais cela ne m'expliquait pas l'existence de cette tuméfaction rénitente et douloureuse de la région inguinale. Le malade racontait qu'en dansant, un jour, il avait ressenti une brusque douleur dans cette région et qu'il souffrait depuis ce moment; auparavant, il avait toujours mené une vie très active; et il venait d'un pays fort lointain pour faire un assez long séjour en France et pêcher la truite dans les gaves des Pyrénées, et il me priait instamment de le mettre à même d'aller reprendre le plus tôt possible son exercice favori.

Je l'opérai donc sans avoir de diagnostic bien précis ; je trouvai sous le psoas une poche très épaisse qui se continuait sans aucun rétrécissement, sans ligne de démarcation quelconque avec la capule articulaire. Je la ponctionnai, il en sortit une sorte de sérum ; je l'ouvris alors largement et je trouvai, au milieu d'un liquide séro-hémorragique ressemblant à celui d'une viellle hémarthrose, un ostéophyte libre de la grosseur de la 3e phalange du petit doigt, et dont le pédicule avait été brisé ; son point d'implantation se voyait très nettement sur le rebord antéro-inférieur de la tête.

Après avoir vidé l'articulation, je réséquai la poche exubérante et refermai.

La guérison se fit simplement. L'articulation redevint indolente comme autrefois et, après avoir expliqué au malade ce dont il s'agissait et la nécessité de continuer le traitement spécifique qu'il avait suivi pendant son séjour à Berck, je le laissai reprendre sa vie habituelle.

Il s'agissait, en somme, d'une *fracture* d'un gros *osteophyte* développé au cours d'une *arthropathie nerveuse*. Cette fracture avait déterminé un *hématome* intra-articulaire ; la capsule, déjà fortement distendue par suite des déformations des surfaces articulaires communiquait de façon complète avec la bourse du psoas qu'on n'en pouvait plus distinguer comme dans plusieurs des observations qui ont été jusqu'ici relatées, et venait faire saillie en dedans des vaisseaux : de temps à autre, le corps étranger libre dans l'articulation venait se coincer légèrement et déterminait une douleur d'ailleurs assez confuse comme toujours en ces cas d'arthropathie nerveuse.

FACULTÉ DE MÉDECINE DE PARIS

RAPPORTS

Volumineuse tumeur sacro-coccygienne; extirpation à la vingt-quatrième heure de la vie. Guérison. Examen anatomo-pathologique,

par MM. **H. L. Rocher. A. Bonnard** et **R. Guérin** (de Bordeaux).

Rapport de M. E. Sorrel.

Le professeur Rocher (de Bordeaux), M. Bonnard et M. Guérin nous ont envoyé une fort intéressante observation de tumeur sacro-coccygienne.

Au moment de la naissance de l'enfant, la tumeur très volumineuse était largement ulcérée ; l'opération fut donc faite immédiatement, le lendemain même de la naissance. La plaie se cicatrisa, l'enfant guérit et se développait normalement, lorsqu'à quarante-cinq jours, il fut emporté par des troubles gastro-intestinaux.

Voici l'observation telle que MM. Rocher, Bonnard et Guérin l'ont rédigée. Elle est suivie d'une très minutieuse description histologique de la tumeur.

Sant... (Jean), naît le 10 septembre 1928 à terme, porteur d'une volumineuse tumeur sacro-coccygienne ulcérée. Les parents sont bien portants ; la mère n'a jamais fait de fausses couches : elle a eu déjà une fille âgée actuellement de seize ans et un fils (d'un autre lit) qui a vingt-huit ans. Dans les antécédents collatéraux, signalons l'existence d'un oncle et d'un cousin albinos.

L'enfant, qui présente un excellent état général, paraît assis sur sa tumeur dont le diamètre transversal égale le diamètre bi-trochantérien : 12 centimètres. La circonférence de cette tumeur, nettement sessile, est de 28 centimètres ; sa hauteur est de 11 centimètres. En avant d'elle se trouve l'anus normal, par lequel s'écoule du méconium. La peau de coloration à peu près normale vers son implantation, a éclaté sous la tension de la masse qui fait saillie par deux bosselures rougeâtres, saignantes ; ailleurs, elle est rouge-violacé, parcourue de sinuosités veineuses.

Le toucher rectal permet de sentir la tumeur qui remonte dans l'excavation pelvienne, mais sans prolonger en avant et sans dépasser en haut la partie inférieure du sacrum.

Pas de rachischisis, pas d'hydrocéphalie.

Intervention le 11 septembre 1928 :

Anesthésie locale par infiltration autour du pédicule de la tumeur, avec une solution d'allocaïne à 1 p. 100.

Incision à la limite des téguments normaux, avec une petite queue de raquette sur la face postérieure de la tumeur, de manière à pouvoir bien disséquer sa zone d'insertion vers le coccyx.

Le plan de clivage est facile à suivre ; la masse bosselée, formée par endroits de dilatations kystiques donnant un reflet bleu violacé, se laisse facilement décoller ; en avant on la sépare avec soin de la paroi postérieure du rectum ; en haut et en arrière il n'y a pas de prolongements vers le sacrum ou le coccyx ; latéralement, on trouve les bords inférieurs des fessiers. L'hémostase est facile.

On comble la plaie cruentée en rapprochant les bords musculaires des fessiers et le tissu cellulaire adjacent. Suture de la peau aux crins de Florence par points en U et points séparés.

Au moment de la dissection des lambeaux cutanés, on donne quelques gouttes de chloroforme pour éviter le choc douloureux, mais ensuite l'anesthésie locale est suffisante. Pas de drainage ; pansement occlusif par leucoplaste.

Suites opératoires sans incidents ; les crins sont enlevés au septième jour, l'enfant est ramené chez lui.

Le 5 octobre, environ un mois après l'opération, le Dr Dourthe écrit : « La « plaie est complètement cicatrisée ; l'état général de l'enfant est aussi satisfai- « sant que possible. Le poids s'est accru de 250 grammes pendant les dix der- « niers jours. Néanmoins, hier, il a eu des signes de gastro-entérite légère ; les « chairs demeurent fermes et le faciès est bon. »

Malheureusement, quinze jours après, le Dr Dourthe nous écrivait que l'enfant avait succombé à des accidents de gastro-entérite, sans qu'aucune modification ait été constatée du côté de la région opérée, complètement cicatrisée.

L'examen anatomo-pathologique de la tumeur, pratiqué par M. le Dr Bonnard, a été le suivant :

Cette tumeur présente la complexité de structure qu'on rencontre habituellement dans les tératomes et plus particulièrement dans les tumeurs sacro-coccygiennes, complexité qui, dans ce cas, atteint son plus haut degré ; mais sans présenter en aucun point un caractère de malignité.

C'est un mélange chaotique de tissus, avec les voisinages les plus inattendus, un îlot pancréatique émergeant au sein d'une nappe cérébrale ; nées de cellules souches ensemencées sans ordre sur un sol mésenchymateux, ces ébauches organiques sont parfois suffisamment poussées pour être reconnaissables ; souvent leurs caractères sont trop indécis pour les identifier.

Dans la multiplicité de tissus et de complexes organoïdes qui forment cette tumeur, nous ne nous arrêterons pas à ceux dont la description est rendue superflue par leur banalité : os spongieux, sous forme de reticulum grossier d'osséine ; revêtement ectodermique avec ses phanères (poils, glandes sudoripares, dents) ; ébauches respiratoires, formant des kystes à revêtement cavitaire cilié ; glande maxillaire ; cartilage avec son périchondre ; îlots pancréatiques, très nombreux, restés dans un certain état de juvénilité ; cavité intestinale de type cervical avec son épithélium pavimenteux stratifié et de type terminal avec un revêtement à cellules calciformes, engainé dans un manchon musculaire formé de deux couches distinctes ; nombreux vaisseaux de type adulte ; nombreuses cavités kystiques à revêtement cylindrique d'origine indéterminée (canal de Wolf?).

En quelques points qu'on les rencontre, tous ces tissus, toutes ces ébauches organoïdes apparaissent toujours avec le même aspect ; ils semblent fixés à un

stade de leur développement. Deux tissus échappent à cette règle; on peut suivre leur évolution morphologique, si ce n'est à partir de leur stade initial, tout au moins à partir d'un stade très voisin de leur première apparition au cours de la vie embryonnaire. Ils occupent de vastes territoires de notre tumeur : ce sont le tissu musculaire strié et le tissu nerveux.

Tissu musculaire : Le syncytium myoïde est rare; il se présente parfois sous forme de plaque à bord dentelé, et irrégulièrement sinueux rappelant assez exactement des prolongements amiboïdes; ailleurs, ce sont des marbrures, des traînées cytoplasmiques. A première vue, on pourrait aisément croire à une ébauche trophoblastique, mais l'acidophilie de ce cytoplasme, son début de différenciation en rares fibrilles réfringeantes et également acidophiles, font éviter facilement l'erreur. Épars dans ce cytoplasme, les noyaux sont ovalaires, régulièrement calibrés, à appareil plasmosomique discret. Cette *formation plasmodiale correspond au premier stade de formation de la fibre musculaire.*

Ce syncytium ne tarde pas à se cloisonner; par clivage, se forment des cellules fusiformes, les *myoblastes*, qui se chargent de plus en plus de fibrilles. L'évolution se continue par l'apparition de granulations le long de ces fibrilles, leur transformation en striations par l'augmentation de leur nombre et de leur volume; puis, à leur maturité, ces *myocytes* se groupent en faisceaux et donnent, par leur section transversale, l'image des champs de Conheim du muscle adulte [1].

Tissu nerveux : 1° Le stade initial des dérivés neuro-épithéliaux (sous forme d'un microkyste limité par un épithélium cylindrique ayant conservé sa limitante externe) reste encore à l'état trop confus, et nous ne pourrions apporter des arguments suffisants pour affirmer que dans ces nappes nerveuses les formations kystiques présentant cette structure soient certainement l'ébauche primitive du névraxe.

Les plus jeunes ébauches de tissu à orientation incontestablement neuroblastique, sont d'un stade plus avancé; elles apparaissent sous forme de kystes plus ou moins volumineux, de cavités fissuraires plus ou moins allongées, limitées par des cellules cylindriques, étroitement tassées latéralement et présentant un aspect stratifié dû à la disposition radiaire et la différence de hauteur des noyaux. En s'émiettant à la périphérie, ces éléments restent soudés par de longs prolongements transversaux et forment un syncytium réticulé correspondant au neurosponge.

Ces formations en rosettes sont généralement isolées dans le neurosponge; parfois, on les trouve groupées et elles forment alors des images typiques du rétinocytome [2].

2° Parmi les dérivés neuro-épithéliaux rencontrés sur nos coupes, nous ne parlerons pas des *kystes rétiniens*, avec leurs cellules pigmentées des *ganglions rachidiens* et *sympathiques*. Cependant, nous ne voulons pas clore cette description sans parler de deux formations qui semblent être les ébauches encore très indécises d'organes intimement liés au tissu nerveux.

Les premières, déjà décrites et identifiées par Ménétrier, se présentent avec un aspect papillaire : axes vasculo-mésenchymateux développés dans des fentes, des fissures du tissu nerveux, recouverts de cellules cubiques, claires, régulièrement palissadées, exemptes de cils. Elles font suite, dans les parties planes

1. Avec moins d'ordre, de régularité, de suite, on retrouve dans la forme maligne des tumeurs musculaires, les sarcomes rabdoblastiques dysgénétiques ces mêmes formes cellulaires; c'est le même syncytium myoïde, la même fibrillogenèse, avec les tares en rapport avec la transformation maligne.

2. Sans entrer dans la discussion sur l'histogenèse de cette tumeur de l'œil, il nous semble que cette constatation est un nouvel argument en faveur de son origine neuro-épithéliale et que Redslob pouvait avec raison demander que cette tumeur soit désignée sous le nom de neuro-épithéliome.

de la paroi, à un revêtement pariétal formé de cellules cubiques, sombres, également exemptes de cils. Le voisinage (si tant est que le voisinage peut être un argument dans un tératome), le voisinage avec le tissu nerveux, la morphologie cellulaire, l'aspect général sont bien ceux de *plexus choroïde* faisant suite à une formation épendymaire métaplasiée.

La seconde formation est d'interprétation plus délicate; elle se trouvait à la périphérie de la tumeur et a subi quelques injures au cours de l'intervention opératoire; les suffusions sanguines, qui couvraient en partie ce territoire, en rendaient difficile l'étude microscopique.

Elle est constituée par un ruban cellulaire étroit, suivant les sinuosités d'une masse destructive cérébrale dont elle est séparée par une zone mésenchymateuse lâche, richement vascularisée; mésenchyme et tissu nerveux s'intriquent fortement.

Dans ce ruban, véritable faille cellulaire, semble exister un plan de clivage que le traumatisme opératoire a mis par endroit en évidence et qui le divise assez également en deux bandes. Légèrement aplaties, étroitement tassées, ces cellules sont restées dans une morphologie indécise; elles présentent plutôt une orientation épithéliale, ou plus exactement endothéliale; noyau central, à charpente chromatinienne légère, rond plutôt qu'ovale, baignant dans un cytoplasme neutrophile homogène, nettement limité, moyennement abondant.

Certains territoires sont saupoudrés d'une fine poussière pigmentaire, très dense en certains points, et ailleurs discrète.

L'au delà de cette formation se perd dans le mésenchyme.

Cette image microscopique correspond assez exactement à ce qu'Oberling décrit comme étant le troisième stade de la constitution de la méninge. La ressemblance devient plus frappante si on compare les éléments épithéliaux de ce complexe histologique aux tumeurs méningées de type neuro-épithélial. Il faut évidemment redresser la silhouette de ces cellules altérées par le processus néoplasique; mais à travers ces tares morphologiques, on retrouve ce caractère épithélial ancestral. Nous croyons *pouvoir identifier cette ébauche organoïde à des méninges jeunes*, sans affirmation absolue.

Il reste encore à préciser la signification générale de cette tumeur. Le fait capital est l'absence de toute formation correspondant aux annexes de l'œuf (amnios, formations trophoplastiques, sac vitellin) dont la présence puisse servir d'argument en faveur de l'origine parthénogénétique de notre tumeur.

Cet embryome sacro-coccygien avait donc une communauté annexielle (si on peut s'exprimer ainsi) avec l'organisme où il était enchâssé et on peut le considérer comme un jumeau parasite.

Peut-on, enfin, dire à quel moment de la vie embryonnaire s'est produite cette perturbation ? On ne peut répondre que par des probabilités; vu la multiplicité des tissus, il a fallu que la cellule souche soit douée d'une potentialité extrêmement variée, qu'elle soit située très haut dans la filiation, dans la phase tridermique et même peut-être didermique, pour donner un tel complexe histologique.

Des diverses observations que nous avons pu rencontrer, la plupart ont trait à des interventions pratiquées chez des sujets âgés ; vingt et un mois, trois ans, six mois, trente-trois mois dans les quatre observations publiées par G. Nové Josserand, J.-F. Martin et J. Dechaume (de Lyon) [*Revue de Chirurgie*, 1926, t. LXV, n° 10, p. 737-761]. Georges David Cutler a opéré un nourrisson à la quinzième heure sous anesthésie générale à l'éther avec bons résultats (*Surgery, Gynécologie and Obstetrics*, 1923, n° 6, p. 779).

MM. Rocher, Bonnard et Guérin font remarquer que *trois points* surtout méritent de retenir l'attention dans cette observation.

Tout d'abord, la précocité de l'intervention et le résultat obtenu : la tumeur était ulcérée à la naissance, il était dangereux de ne pas faire immédiatement l'ablation, et c'est ce que fit M. Rocher, comptant sur la résistance bien connue que présentent les enfants dans les premiers jours de l'existence ; les événements montrèrent qu'il avait agi sagement, puisque la guérison se fit de la façon la plus simple.

En deuxième lieu, le mode d'anesthésie. Bien que l'opération fût complexe, elle fut faite à l'anesthésie locale à l'allocaïne à 1/200 et ce ne fut que pendant un instant très bref que le chloroforme fut employé. La sensibilité d'un enfant d'un jour est en effet assez obtuse pour qu'on ne soit pas tenu d'employer une anesthésie aussi parfaite que chez des enfants plus âgés ou des adultes.

Enfin, l'examen histologique très minutieux qui fut pratiqué : il est, disent les auteurs, la synthèse de constatations faites sur des coupes nombreuses et il montre la structure extrêmement complexe de la tumeur.

L'étude évolutive du tissu musculaire strié et du tissu nerveux est particulièrement intéressante, car des recherches que les auteurs ont pu effectuer, il résulte que de telles constatations n'ont pu encore être faites dans les tumeurs sacro-coccygiennes ; elles méritaient par suite d'être signalées en détail pour permettre des comparaisons avec les tumeurs développées chez l'adulte.

MM. Rocher, Bonnard et Guérin admettent que la tumeur sacrococcygienne de l'enfant représente un *jumeau parasite* ; c'est en effet l'une des théories admises, l'origine *bigerminale* des tératomes sacro-coccygiens. On sait que nombre d'auteurs, et M. Broca en particulier jadis, soutenaient et soutiennent encore qu'il n'est pas en général besoin d'invoquer l'existence de *deux germes* pour expliquer ces tumeurs ; elles se développent dans une région où chez l'embryon très jeune les trois feuillets germinatifs sont fusionnés — constituant le nœud de Hensen — et si l'arrêt de développement et l'inclusion se sont faits à cette époque précoce, ils pourront donner naissance ultérieurement par leur développement désordonné à tous les tissus qui constituent ces tumeurs complexes.

Il me paraît difficile de prendre parti dans ces débats : l'une et l'autre théorie paraissant parfaitement plausibles.

Je vous propose, Messieurs, de remercier MM. Rocher, Bonnaud et Guérin de nous avoir envoyé leur intéressant travail et de le publier dans nos Bulletins.

Onze cas d'ulcères perforés de l'estomac et du duodénum,

par M. **Polony** (de Belfort).

Rapport de M. Antoine Basset.

Voici d'abord, Messieurs, les observations résumées du Dr Polony, telles qu'il nous les a envoyées :

Observation I. — M. F.-V., vingt-six ans. *Ulcère perforé de la deuxième portion du duodénum. Opération à la dixième heure. Guérison. Gastro-entérostomie neuf mois après.*

Passé gastrique depuis fin 1919. Tous les trois ou quatre mois, crises douloureuses pendant quelques jours. Horaire des douleurs seize et vingt-trois heures. Parfois vomissement non alimentaire.

27 juillet 1923 : A 7 heures, douleurs pendant trois ou quatre minutes. Le malade part à ses affaires. A 11 heures, douleur en coup de poignard qui se généralise à tout l'abdomen. Etat syncopal, sueurs froides, A l'hôpital, on constate une défense généralisée avec douleur particulièrement vive au niveau de l'hypochondre droit.

A vingt et une heures. Laparotomie. Issue de gaz à l'ouverture du péritoine, épanchement citrin trouble généralisé. Perforation de la grosseur d'une tête d'épingle au niveau de la face antérieure de la 2e portion du duodénum. En raison de l'induration périphérique, enfouissement difficile complété par un recouvrement épiploïque. Drainage du Douglas. Ablation du drain le quatrième jour. Guérison sans incident.

Avril 1924 : digestions lentes et pénibles. Rétrécissement du duodénum à la radioscopie. Gastro-entérostomie transmésocolique postérieure.

Octobre 1927 : depuis la seconde intervention, la guérison s'est maintenue sans que se manifeste le moindre symptôme gastrique.

Obs. II. — M. T..., quarante-cinq ans. *Ulcère pré-pylorique. Opération à la vingt-troisième heure. Enfouissement simple. Décès.*

Passé gastrique remontant à plusieurs années.

24 janvier 1924 : douleur vive au niveau du creux épigastrique après le repas de midi.

25 janvier : vu à dix heures pour la première fois. Ventre de bois. Pouls à 120. Température 39°. Vomissements porracés.

A 11 heures. Laparotomie médiane sus-ombilicale. Nombreux gaz à l'ouverture du péritoine. Epanchement trouble avec nombreuses fausses membranes. Enfouissement facile d'un ulcus pré-pylorique. Drainage sous-hépatique et du Douglas. Glace.

Décès le troisième jour avec signes de péritonite généralisée.

Obs. III. — M. P..., vingt-quatre ans. *Ulcère perforé de la petite courbure. Opération à la septième heure. Enfouissement simple. Guérison.*

Passé gastrique depuis trois ans avec douleurs quotidiennes depuis trois mois.

4 septembre 1924 : à 10 heures, douleur violente au creux épigastrique. Défense rapidement généralisée. Pas de vomissement. Pouls à 80. Température 38°. Le malade arrive à la clinique à 16 heures.

A 17 heures. Laparotomie médiane sus-ombilicale. Epanchement citrin

trouble avec quelques fausses membranes. Enfouissement facile d'un ulcus perforé de la petite courbure. Drainage sous-hépatique et du Douglas. Fermeture en trois plans. Suppuration de la paroi. Guérison en trois semaines.

Juillet 1925 : cure radicale d'une éventration au niveau de la laparotomie. On ne trouve plus trace de l'ulcère.

Octobre 1927 : le malade donne de ses nouvelles par correspondance. Etat parfait sans suivre aucun régime jusqu'à il y a deux mois. Depuis, digestions parfois lentes et pénibles sans que le malade ait consulté jusqu'à ce jour.

Obs. IV. — M. C..., vingt et un ans. *Ulcère de la deuxième portion du duodénum. Perforation en plusieurs temps. Opération à la vingt-sixième heure. Enfouissement. Guérison.*

Passé gastrique très récent. Quinze jours avant la crise, brûlures assez fortes mais supportables. 25 août : brûlures plus accentuées et à 18 heures douleur violente obligeant le malade à se coucher. Le 24 au matin le malade se lève, mais bientôt la douleur reprend avec violence et s'accompagne de nausées. Diète et glace.

25 août : au matin, douleur spontanée extrêmement vive. Défense généralisée avec, à la palpation, douleur marquée au niveau de la fosse iliaque droite. Pouls à 120. Température 38°.

A 10 heures. Incision de Jalaguier. Liquide citrin trouble avec fausses membranes. Appendice sain. Prolongement de l'incision vers le haut. On découvre une perforation punctiforme du duodénum. Suture avec enfouissement. Drainage à la Mikulicz au niveau de la suture et du Douglas par drain. Epanchement pleural droit qui se résorbe en un mois sans ponction.

Août 1925 : cure radicale de l'éventration post-opératoire.

Octobre 1927 : le malade n'a jamais souffert depuis l'opération et se considère comme guéri.

Obs. V. — Mlle J. D.. vingt-deux ans..., *Ulcère perforé pré-pylorique. Opération à la huitième heure. Enfouissement avec gastro-enterostomie complémentaire. Guérison.*

Aucun passé gastrique.

26 décembre 1925 : à 13 heures, douleur épigastrique. Défense généralisée. Vomissements. Pouls à 100.

A 21 heures, laparotomie. Liquide citrin trouble peu abondant. Ulcère pré-pylorique avec infiltration du ligament gastro-colique. Cette infiltration et l'induration périphérique étendue rendent difficile l'enfouissement que l'on complète par une gastro-entérostomie postérieure transmésocolique. Fermeture de la paroi en trois plans sans drainage. Guérison sans incident.

Janvier 1927 : Entre de nouveau à l'hôpital. Depuis l'intervention la malade a continué à présenter les troubles digestifs douloureux sans horaire fixe, avec vomissements fréquents. Un examen radioscopique conclut à une périviscérite pyloro-duodénale. A l'opération : Bouche de gastro-entérostomie normale. Aucune trace de l'ulcus perforé. Adhérences périvésiculaires et vésicule bourrée de quarante calculs environ. Cholécystectomie rétrograde après section tranversale du grand droit. La malade quitte l'hôpital le vingtième jour très améliorée mais continuant à se plaindre de migraines et de digestions lentes.

Juin 1927 : la malade revient à l'hôpital pour salpingite aiguë bilatérale. Hystérectomie abdominale subtotale. Le trentième jour la malade quitte l'hôpital complètement guérie.

Novembre 1927 : la malade est en excellent état. Aucune douleur gastrique, aucun vomissement, augmentation de poids de 3 kilogrammes depuis juin 1927.

Obs. VI. — M. J. M..., quarante-quatre ans. *Ulcère perforé pré-pylorique. Opération à la septième heure. Enfouissement simple. Guérison.*

Passé gastrique depuis vingt ans. Crises douloureuses toutes les trois ou quatre semaines. Douleurs à horaire peu net, mais calmées par ingestion alimentaire. Depuis le 10 juin, 1925, lassitude marquée, inappétence langue chargée.

20 juin 1925 : vers 15 h. 30 à la fin du repas, douleur syncopale au niveau du creux épigastrique.

A 17 heures, ventre de bois, pouls à 120.

A 20 h. 30, laparotomie médiane sus-ombilicale. Épanchement citrin trouble avec fausses membranes. Enfouissement facile en deux plans d'un ulcère perforé pré-pylorique antérieur. Drainage sous-hépatique et du Douglas par boutonnière sous-ombilicale. Fermeture de la paroi en trois plans. Ablation des drains le cinquième jour. Guérison sans incident.

30 octobre 1927 : depuis l'opération le malade ne souffre plus quoique ne suivant aucun régime.

Obs. VII. — Mme M..., quarante-cinq ans. *Ulcère pré-pylorique. Opération à la troisième heure. Enfouissement simple. Décès le quinzième jour par hématémèse foudroyante.*

Vieux passé gastrique depuis vingt ans.

13 avril 1926 : à 18 heures douleur en coup de poignard au niveau du creux épigastrique. Vomissements continus hyperacides. Défense généralisée. Adressée à la clinique, avec le diagnostic d'ulcère perforé.

A 21 heures, laparotomie. Épanchement citrin généralisé. Enfouissement facile en trois plans d'un ulcus pré-pylorique. Drainage sous-hépatique et du Douglas par boutonnière sous-ombilicale. Ablation des drains le quatrième jour. Suites simples. Lever au treizième jour.

Le quinzième jour, veille du départ de la clinique, hématémèse foudroyante. Transfusion à effet fugace. Mort en deux heures.

Obs. VIII — M. J. C..., soixante-huit ans. *Ulcère de la petite courbure. Opération à la douzième heure. Enfouissement simple. Guérison.*

Passé gastrique depuis trois ans.

15 juillet 1926 : à 11 heures douleur transfixiante au niveau du creux épigastrique. Défense généralisée avec pouls à 80 et température à 39. Douleur à la palpation particulièrement marquée au niveau du creux épigastrique. Vomissements.

A 23 heures, laparotomie. Épanchement citrin trouble avec fausses membranes. Enfouissement très facile en deux plans d'un ulcère de la petite courbure. Drainage du Douglas. Ablation du drain le cinquième jour. Guérison sans incident.

Novembre 1927 : le malade ne souffre plus depuis l'opération quoique ne suivant aucun régime.

Obs. IX. — M. L. P..., trente-quatre ans. *Ulcère perforé de la 1re portion du duodénum. Opération à la cinquième heure. Enfouissement et gastro-entérostomie complémentaire. Guérison.*

Fait toute la guerre sans incident. A trente-deux ans, jaunisse pendant deux mois avec décoloration des matières. A la suite de l'ictère, commence à souffrir de l'estomac. Horaire des douleurs, seize et vingt-cinq heures. Crises de huit à dix jours tous les trente ou soixante jours. Au moment des périodes douloureuses quelques vomissements non alimentaires soit le matin, soit l'après-midi.

22 juillet 1926 : à 11 heures, douleur en coup de poignard au niveau du creux épigastrique. Défense généralisée avec douleurs vives épigastriques coupant la respiration. Pouls à 80. Température : 38°.

A 16 heures, laparotomie. Epanchement citrin, trouble abondant. Enfouissement difficile en raison de l'induration périphérique d'un ulcère perforé de

la 1re portion du duodénum. Gastro-entérostomie transmésocolique postérieure complémentaire. Drainage du Douglas par boutonnière sous-ombilicale.

Fermeture de la paroi en un plan aux crins. Ablation du drain le quatrième jour. Guérison sans incident.

30 octobre 1927 : le malade souffre à nouveau depuis deux mois après les repas.

Obs. X. — M. T..., trente-huit ans. *Ulcère perforé juxta-pylorique. Opération à la troisième heure. Enfouissement et gastro-entérostomie complémentaire. Guérison.*

Passé gastrique ancien avec périodes douloureuses plus ou moins longues ou fréquentes.

1er mars 1927 : à 18 heures, en sortant de l'usine, douleur syncopale au niveau de l'estomac. Ramené en auto à son domicile. Diagnostic : ulcère perforé de l'estomac.

A 21 heures, laparotomie. Epanchement citrin presque clair. Enfouissement difficile en raison de l'induration périphérique d'un ulcère calleux juxta-pylorique. Gastro-entérostomie postérieure transmésocolique complémentaire. Fermeture en un plan aux crins sans drainage. Guérison en quinze jours.

Novembre 1927 : la guérison se maintient complète depuis l'intervention.

Obs. XI. — M. H..., quarante-cinq ans. *Ulcère pré-pylorique. Perforation. Opération à la neuvième heure. Gastro-entérostomie complémentaire. Guérison.*

Passé gastrique depuis vingt ans. Périodes douloureuses intermittentes tous les cinq mois environ. Pendant les crises, douleurs et brûlures trois heures après les repas. Traité au bismuth, en 1924, par M. le professeur Merklen qui diagnostique outre une ulcération pré-pylorique, un mégacôlon sigmoïde et un mégacôlon gauche. Le 29 septembre, vomissements hyperacides, brûlures et douleurs qui forcent le malade à garder le lit. 30 septembre, même état. 1er octobre, le malade se lève mais est obligé de se recoucher. Le 2 octobre, état stationnaire. Les douleurs éprouvées durant ces quatre jours diffèrent en intensité et en caractère de celles éprouvées dans les crises précédentes.

3 octobre 1927 : le malade se sentant mieux, quoique souffrant toujours, se lève et sort. A midi, douleur transfixiante au niveau du creux épigastrique. Le malade, obligé de rester assis, comprime avec les mains la région épigastrique, pousse des gémissements continus et respire avec difficulté.

Vomissement abondant et hyperacide. A dix-neuf heures, défense généralisée mais particulièrement marquée au niveau de l'hypocondre droit. La douleur à la palpation présente son maximum dans la même région, Pouls à 88. Température : 39°.

A 21 heures, laparotomie. Gaz et liquide très trouble avec fausses membranes très nombreuses. L'épanchement se trouve localisé dans la région sous-hépatique. Ulcus pré-pylorique perforé avec pus à la périphérie. Impression nette d'un abcès ouvert, abcès du volume d'un gros pois. Tissus friables rendant très difficile un enfouissement en deux plans avec recouvrement épiploïque. Gastro-entérostomie transmésocolique postérieure complémentaire. Gros drain et mèche dans l'espace sous-hépatique au contact de la suture. Etant donné la présence nette du pus, vaccin de Bruschettini continué les jours suivants.

Le quatrième jour, suppuration abondante et étendue. Elimination de tissus sphacélés à odeur putride. La suppuration persiste dix jours faisant sauter une partie des sutures pariétales. Gros encombrement bronchique pendant la même période. Ablation de la mèche le cinquième jour et du drain le neuvième. Suture secondaire de la paroi le 2 novembre. Guérison complète le 12 novembre.

La question des ulcères perforés de l'estomac et du duodénum et de leur traitement opératoire a été depuis quelques années si souvent évoquée

à cette tribune que vous comprendrez certainement que je me borne à faire ressortir de cette suite de 11 observations quelques points sur lesquels, dans les réflexions dont il accompagne son travail, le Dr Polony attire lui-même l'attention.

Il convient d'abord de le féliciter grandement sur la qualité de sa statistique, 11 cas : 2 morts, soit 82 p. 100 de guérisons, cela est fort beau. Encore faut-il noter qu'une de ces deux morts (obs. II) s'explique facilement par le fait que l'opération n'a pu être faite qu'à la vingt-troisième heure alors qu'était déjà généralisée la péritonite à laquelle l'opéré a succombé trois jours plus tard.

Quant au second cas de mort (obs. VII), dû à une hématémèse foudroyante survenue le quinzième jour chez une opérée qui devait rentrer chez elle le lendemain, on pourrait sans partialité inscrire cette observation dans la colonne des succès opératoires.

Sur les 11 opérés du Dr Polony, il y a 9 hommes et seulement 2 femmes. Tous, ou presque, sont encore jeunes ou d'âge moyen, puisque 10 ont de vingt et un à quarante-cinq ans. Un seul a soixante-huit ans.

9 malades présentaient un passé gastrique ancien, et un seul (obs. IV) des prodromes remontant à quinze jours seulement.

A noter un ictère ayant précédé immédiatement le début des troubles gastriques dans un cas (obs. IX) et une fois l'existence (obs. V) d'une cholécystite calculeuse ancienne et antérieure à la perforation de l'ulcus, mais qui a passé inaperçue lors de la première intervention pratiquée chez ce malade.

Il s'est agi 6 fois d'ulcère pré ou juxta-pylorique, 2 fois d'ulcère de la petite courbure et 3 fois d'ulcère du duodénum (deux de la première et un de la seconde portion).

Une seule erreur de diagnostic et naturellement en faveur d'une appendicite aiguë, chez un malade examiné tardivement et dont le passé gastrique était à la fois assez flou et très récent.

L'exactitude du diagnostic dans 10 cas sur 11 est, elle aussi, tout à la louange du Dr Polony.

Dans 7 cas sur 11, l'intervention a consisté simplement en suture de la perforation avec enfouissement suivi ou non d'épiplooplastie.

Dans 4 cas, le Dr Polony a fait en plus une gastro-entérostomie complémentaire immédiate. Celle-ci a été nécessitée par les difficultés et l'imperfection relative de l'enfouissement de la première suture dues elles-mêmes à l'infiltration et à la friabilité des tissus autour de la perforation. Il s'agit donc non pas tant d'une G. E. de nécessité par rétrécissement opératoire que d'une G. E. de précaution d'ailleurs parfaitement justifiée. Ces 4 malades ont guéri.

C'est dans la première série de 7 enfouissements simples que figurent les 2 décès.

Je n'ai pas l'intention de rouvrir le débat sur le meilleur traitement opératoire des ulcères perforés. Les deux séries de cette statistique, 7 cas d'enfouissement simple et 4 cas d'enfouissement avec G. E., sont trop peu

importantes pour que leur comparaison soit utile. Il n'y a, d'autre part, dans la statistique globale du Dr Polony, aucun cas d'excision locale de l'ulcère, ni de résection segmentaire immédiate.

Je ne vais pas chercher à rapprocher cette statistique de celles où ces deux dernières techniques opératoires ont été employées. Il est toujours très difficile en cette matière de trouver des séries de cas réellement comparables.

D'ailleurs, comme je l'ai déjà dit, et pour les raisons que j'ai données plus haut en insistant sur les circonstances dans lesquelles se sont produits les deux décès, la statistique de Polony est, avec ses 82 p. 100 de guérisons, assez belle pour se défendre par elle-même et pour pouvoir supporter toutes les comparaisons.

Personnellement, j'aurais tendance à penser que Polony, qui a évidemment cherché, comme il se doit, à réduire au minimum l'importance et la durée de ses manœuvres opératoires, aurait eu bénéfice à faire dans certains cas au moins ou une résection segmentaire, ou plus exactement une excision locale limitée des tissus infiltrés autour de la perforation avec pyloroplastie.

Cette technique appliquée par Dowden en 1909, et que j'ai moi même employée avec succès, a été utilisée également par Dehelly, par Girode, par Grimault, d'Algrange (dans 10 cas). Il la recommande chaudement d'après ses 10 succès.

La durée de l'intervention n'eût pas été augmentée par l'emploi de cette technique, car d'après mon expérience personnelle, Polony aurait eu ainsi plus de facilité pour faire la suture de la brèche gastrique et en pratiquer l'enfouissement.

Si cette façon de faire n'eût presque sûrement pas sauvé le malade de l'observation II, opéré en pleine péritonite à la vingt-troisième heure, en revanche elle eût peut-être empêché la malade de l'observation VII d'être emportée le quinzième jour par une hématurie foudroyante.

Encore, ne savons-nous pas, faute d'autopsie, quelle fut la source de cette hématurie.

Comme toujours, en pareille matière, et sans diminuer en rien par là le mérite du chirurgien, la précocité de l'intervention a joué un rôle capital. 9 malades ont été opérés de trois heures à dix heures après le début des accidents cliniques, ce dont il faut féliciter à la fois le Dr Polony et les médecins de ses malades. Tous ceux-ci ont guéri opératoirement, mais une malade est morte le quinzième jour. Des 2 malades opérés tardivement (vingt-trois et vingt-six heures), le premier est mort, le second a guéri.

Je ne m'étendrai pas longuement sur la question du drainage.

Polony s'est abstenu de drainer dans 2 cas seulement opérés à la quatrième et à la huitième heure. Dans un cas (obs. X), l'exsudat était purement citrin ; dans le second (obs. IV), il était trouble, mais peu abondant.

Les 9 autres opérés ont été drainés. 6 fois le drainage local a été complété par celui de Douglas à travers une boutonnière hypogastrique ; 2 fois drainage du Douglas seulement.

Certes, en cas d'intervention d'urgence pour perforation d'ulcus, l'opportunité du drainage est une question d'espèces. (Précocité de l'intervention, abondance et aspect du liquide contenu dans le péritoine, présence ou non d'aliments, siège et dimensions de la perforation, etc.)

Peut-être de la part de certains chirurgiens, la tendance à drainer est-elle trop systématique, surtout lorsqu'ils opèrent précocement, puisque nous savons maintenant que dans les premières heures le liquide épanché est souvent stérile.

J'avoue néanmoins que lorsque l'épanchement est assez abondant, je suis partisan de drainer le pelvis, car on y trouve toujours une quantité importante de liquide qu'il y a pour moi un gros intérêt à évacuer, ce qu'on ne peut faire que par drainage avec aspiration.

Enfin, sur les résultats éloignés, un mot seulement, car ils ne sont connus que dans 8 cas, ce qui est trop peu pour pouvoir comparer entre elles les deux méthodes employées.

En bloc : 6 résultats tout à fait favorables et 2 résultats qualifiés de passables par l'auteur.

Sur 5 sutures simples, Polony a eu 3 bons résultats éloignés, 1 résultat passable. Un malade, enfin, a dû être réopéré au bout de neuf mois pour troubles persistants avec, à la radioscopie, un rétrécissement du duodénum à l endroit de la suture. Une G. E. secondaire lui a procuré une guérison complète vérifiée au bout de trois ans et six mois.

3 sutures avec G. E. complémentaire immédiate ont donné 2 bons résultats éloignés et 1 résultat passable.

En terminant, Messieurs, je vous propose de féliciter le Dr Polony de sa belle statistique qui lui fait grand honneur, de le remercier de nous avoir communiqué ce premier travail qui, je l'espère, sera suivi de plusieurs autres, et de publier ses observations dans nos Bulletins.

Purpura hémorragique chronique récidivant. Splénectomie. Bon résultat immédiat, mort au bout de onze mois par reprise des hémorragies,

par MM. Jean Quénu et S. M. Stoïanovitch.

Rapport de M. Pierre Duval.

MM. Jean Quénu et S. M. Stoïanovitch nous ont envoyé cette très intéressante observation. Je crois devoir la publier *in extenso*; elle est remarquablement bien prise et les très nombreux détails qu'elle relate nous permettent d'envisager, à de nombreux points de vue, la question si importante des résultats éloignés donnés par la splénectomie dans le purpura hémorragique chronique récidivant.

Mme L..., quarante-neuf ans, concierge, vient nous consulter à l'hôpital Bon-

Secours le 21 février 1927 pour des ménorragies profuses. Son médecin a porté le diagnostic de fibrome utérin et lui a conseillé de se faire opérer.

En découvrant cette malade, nous avons l'attention immédiatement attirée par un semis de taches purpuriques disséminées sur presque toute la surface du corps, principalement sur les membres supérieurs, le cou, le thorax. Il existe de plus de larges ecchymoses sur l'abdomen et sur les deux cuisses.

L'examen gynécologique est négatif. Pensant aussitôt à une affection du sang, nous cherchons séance tenante le temps de saignement et le temps de coagulation. Nous trouvons :

T. S. (temps de saignement) : 22 minutes.

T. C. (temps de coagulation) : 10 minutes.

Nous conseillons à la malade d'entrer à l'hôpital. Elle ne s'y décidera que quinze jours plus tard.

Antécédents : il s'agit d'une femme petite, maigre, pâle, mais qui n'a jamais eu aucune maladie importante. Réglée à quatorze ans, elle a toujours eu des règles régulières, durant trois jours, et, jusqu'à ces derniers temps, d'abondance normale. Elle a eu deux enfants, actuellement vivants et bien portants, l'un de seize ans, l'autre de neuf ans. Les couches ont été normales. Pas de fausse couche. Aucun antécédent collatéral ni héréditaire digne d'être noté.

Première crise : la malade a eu, en 1920, une première « crise » analogue à celle qu'elle présente actuellement : son corps s'est couvert de petites taches rouge foncé. Elle a dû garder le lit pendant vingt et un jours, et son médecin lui a fait des piqûres d'ergotine. Depuis lors, elle a remarqué que le moindre coup était suivi de l'apparition d'un « bleu ».

Deuxième crise : c'est celle qui nous amène la malade. Elle a commencé au début de février par l'apparition de petites taches rouges sur le cou, le thorax, les bras, puis sur tout le corps. Elle s'accompagnait d'un état de fatigue et de courbature. Quelques jours après sont apparues les règles, d'abord normales; mais elles se sont prolongées pendant neuf jours, et, dès le cinquième jour, elles ont acquis une telle abondance que le médecin fut appelé et conseilla le transport d'urgence à l'hôpital.

Le 25 février, examen de sang (voir le tableau). Nous instituons un traitement au sérum frais de cheval, en injections sous-cutanées.

Troisième crise : le 2 mars, nouvelle éruption purpurique commençant par les avant-bras, puis se généralisant à tout le corps.

4 mars : T. S. : 44 minutes; T. C. : 10 minutes.

5 mars : début des règles, d'abondance normale.

7 mars : ménorragie profuse, inondant le lit. La malade se décide à entrer à l'hôpital. Une injection intraveineuse de 2 cent. cubes de chlorure de calcium à 5 p. 100, immédiatement pratiquée, arrête l'hémorragie. Mais le lendemain, apparition d'un épistaxis, et de crachats hémoptoïques, qui continuent jusqu'au 11. Un « pinçon » fait à la cuisse détermine, du jour au lendemain, l'apparition d'une ecchymose large comme les deux mains.

Le 12 mars, nouvelle injection intraveineuse de 2 cent. cubes de $CaCl_2$ à 5 p. 100. Le lendemain, les taches purpuriques commencent à pâlir, mais les gencives se mettent à saigner.

Le temps de saignement est à ce moment de soixante-douze minutes, le temps de coagulation de huit minutes, le caillot irrétractile, le signe du lacet fortement positif, la tension artérielle 12 1/2-7.

Devant ces crises répétées, de plus en plus rapprochées et de plus en plus graves, devant ces hémorragies multiples et menaçantes sur lesquelles la sérothérapie n'a aucune influence, et le chlorure de calcium un effet de courte durée, nous décidons d'intervenir chirurgicalement, de faire la splénectomie.

Les urines ne contiennent ni sucre ni albumine.

La radiographie de l'hypochondre gauche montre une ombre splénique réduite.

ÉXAMENS DE SANG.

DATE	PAR RAPPORT à l'opération	GLOBULES rouges	HÉMATOBLASTES	GLOBULES blancs	POLYNUCLÉAIRES p. 100	LYMPHOCYTES p. 100	GRANDS MONONUCLÉAIRES p. 100	HÉMOGLOBINE p. 100	TEMPS de saignement en minutes	TEMPS de coagulation en minutes
25 février 1927	20 jours avant.	2.900.000	0	5.000	74	21	6	»	»	»
14 mars 1927	3 jours avant.	2.890.000	0	8.000	73	22	5	40	72	8
17 mars 1927 (jour de l'opération).	2 heures après.	»	8.000	»	»	»	»	»	»	»
	5 heures après.	»	22.000	»	»	»	»	»	»	»
	9 heures après.	»	133.000	»	»	»	»	»	»	»
18 mars 1927	1 jours après.	3.400.000	280.000	8.600	90	5	5	35	5 1/2	»
19 mars 1927	2 jours après.	»	236.000	13.500	91	5	4	35	5 1/2	»
21 mars 1927	4 jours après.	»	250.000	18.600	85	10	4	40	5 1/2	»
23 mars 1927	6 jours après.	»	380.000	28.000	80	16	4	45	5 1/2	10
27 mars 1927	10 jours après.	»	320.000	13.000	74	17	4	45	2 1/2	»
2 avril 1927	15 jours après.	»	208.000	8.400	72	19	7	45	»	»
16 avril 1927	29 jours après.	»	180.000	6.500	63	27	9	50	»	»
3 novembre 1927	231 jours après.	2.200.000	150.000	12.600	63	25	12	25	32	10
12 décembre 1927	270 jours après.	3.200.000	130.000	8.800	70	22	8	40	5	10
3 février 1928	323 jours après	1.400.000	6.000	6.000	»	»	»	»	18	»
5 février 1928	325 jours après.	780.000	25.000	»	»	»	»	»	»	»

N.-B. — Nous tenons à remercier M. le Dr Vaudet, chef de laboratoire de l'hôpital, qui a suivi la malade au point de vue hématologique.

Examen du sang du 14 mars : voir le tableau.

L'opération est décidée pour le 17 mars. Une première injection de $CaCl^2$ pratiquée le 16 fait tomber le temps de saignement de soixante-douze minutes à vingt-cinq minutes, une deuxième injection pratiquée le matin même de l'opération l'amène à douze minutes (à 9 h. 15), si bien que, malgré une gingivorragie assez abondante, nous estimons être dans des conditions de sécurité suffisante, c'est-à-dire à l'abri de l'hémorragie opératoire et post opératoire.

Intervention le 17 mars, à 9 h. 30. Anesthésie à l'éther. Incision oblique de l'hypochondre gauche, de l'ombilic au rebord costal. Rate petite et libre. On l'attire dans la plaie, on lie son pédicule avec un gros catgut passé par le milieu, et, en plus, un fil de lin étreignant l'ensemble. Une ligature spéciale sur une polaire inférieure. Vérification attentive du « lit » de la rate. Hémostase méticuleuse de la paroi abdominale, qu'on suture en deux plans, à points très rapprochés. On ne constate d'ailleurs pendant l'opération aucun suintement hémorragique anormal.

La pièce opératoire. — Rate petite, pesant 69 grammes, de consistance ferme, de couleur normale. La coupe montre de très nombreux corpuscules sur un fond normal.

Examen histologique [1] : « On note une très légère sclérose, constituée par l'épaississement fibreux régulier de la capsule, par la présence de cloisons fibreuses peu nombreuses dans le parenchyme, et par un peu de sclérose périvasculaire. Les petites artères ont des parois très épaisses et une lumière très rétrécie. Les corpuscules de Malpighi sont nombreux et petits; quelques-uns ont un centre clair. Parmi les cellules de la pulpe, on trouve de très nombreux polynucléaires, dont quelques-uns éosinophiles, quelques cellules à noyaux multiples. Pas de globules rouges nucléés. Pas de figures de phagocytose. Sur les frottis à l'état frais, on trouvait quelques globules rouges, de très nombreuses cellules mononucléées, la plupart de type lymphocytaire, et beaucoup de polynucléaires, dont un bon nombre éosinophiles. »

Suites opératoires. — Shock opératoire nul. Suites extrêmement simples. *Le jour même de l'opération, le nombre des hématoblastes, qui était insignifiant les jours précédents, atteint en deux heures 8.000, en cinq heures 22.000, en neuf heures 133.000, en vingt-quatre heures 280.000.* Le temps de saignement est à 10 h. 45 de douze minutes, à 18 heures de cinq minutes.

Aucun incident les jours suivants. On enlève les fils le quatorzième jour, et on évacue un petit hématome de la paroi. *La malade se lève le seizième jour, et quitte l'hôpital en très bon état le 9 avril, c'est-à-dire vingt-trois jours après l'opération.* Les taches purpuriques ont complètement disparu, aucune hémorragie ne s'est produite depuis l'opération. Le caillot a une rétractilité normale. L'épreuve du lacet est négative.

Des examens de sang ont été pratiqués les premier, deuxième, quatrième, sixième, dixième, quinzième, vingt-neuvième jour (voir le tableau).

Fin avril [2] : petit épistaxis à l'occasion d'un rhume. Eruption purpurique apparue le 23, généralisée le 25. Règles le 30 (les premières après l'opération), d'abord normales, puis abondantes, et prolongées jusqu'au 5 mai. Plusieurs crachats hémoptoïques, un épistaxis du 2 au 6 mai.

Temps de saignement : le 25 avril : dix-neuf minutes, le 1er mai : vingt-huit minutes, le 4 : quatre-vingt-dix minutes, le 5 : vingt-quatre minutes, le 6 : seize minutes et demie, le 8 : neuf minutes. (Du 1er au 5 mai, injections intraveineuses de $CaCl^2$, ensuite $CaCl^2$ en potion.)

1. Dû à l'obligeance et à la compétence de M. le Dr Verliac.

2. Pour faciliter la lecture de ces suites opératoires, nous les avons divisées en tranches, chaque tranche correspondant à une période de règles. C'est toujours au moment des règles que se sont produits les accidents : éruption purpurique, hémorragies.

Fin mai : le 20, nouvelle éruption purpurique qui se généralise en deux jours, ecchymoses sous-muqueuses (bouche) et sous-cutanées (pied droit). Règles abondantes du 27 au 31. CaCl2 intraveineux.

T. S. 20 mai : onze minutes; 26 mai : sept minutes.

Juin : *Pour la première fois depuis longtemps, la malade a des règles absolument normales comme abondance et comme durée* (du 22 au 25), sans aucune médication. Pas de purpura, pas d'hémorragie. L'état général est bon. L'opérée a grand appétit, mange beaucoup et engrai-se.

T. S. : cinq minutes. T. C. : quatre minutes. Rétractilité normale du caillot. Epreuve du lacet : négative.

Juillet : *L'opérée est en excellent état; elle a pu reprendre toutes ses occupations.* Règles normales, du 15 au 17.

Aout : règles normales. *L'opérée a engraissé de 5 kilogrammes depuis l'intervention.*

Septembre : règles normales. T. S. : quatre minutes et demie.

Octobre : règles normales. T. S. : quatre minutes et demie.

Novembre : la malade nous revient avec de nouveaux accidents. Après quelques jours de céphalée violente, de lassitude, de courbatures, depuis le 25 octobre, elle a eu une petite hémoptysie, puis une éruption purpurique étendue aux membres supérieurs et au thorax, de larges plaques ecchymotiques sur les cuisses et sur la paroi abdominale, des ecchymoses intrabuccales sur la lèvre inférieure et sur la langue, enfin des règles très abondantes, qui durent du 29 octobre au 3 novembre

Le 3 novembre : examen de sang (voir le tableau). Irréductibilité du caillot. Epreuve du lacet : positive.

On fait deux transfusions sous-cutanées de 20 cent. cubes, et on institue une opothérapie hépatique (foie de veau).

Début de décembre : les règles ont été normales comme abondance, du 28 novembre au 3 nécembre. Mais le dernier jour, épistaxis et gingivorragie profuses qui ont duré toute la nuit, éruption purpurique généralisée.

T. S. : quatorze minutes. T. C. : dix minutes. Signe du lacet : positif.

On fait une transfusion intraveineuse de 50 cent. cubes de sang.

Le 12 décembre : les hémorragies ont cessé, les taches purpuriques ont disparu. T. S. : cinq minutes. T. C. : dix minutes. Signe du lacet : négatif. Rétractilité normale du caillot. Il semble que la transfusion ait eu une heureuse influence, et on en fait une deuxième, de 50 cent. cubes.

Fin décembre : éruption purpurique généralisée, puis règles abondantes du 23 au 28. CaCl2 en potion.

Fin janvier 19°8 : la malade a une éruption purpurique généralisée depuis le 14. Depuis le 26, elle présente des symptômes d'infection grippale : céphalée, fièvre (38°4), toux, râles de bronchite dans les deux poumons. Le 27, elle a expectoré deux gros crachats hémoptoïques. Le 28, les règles sont apparues, très abondantes.

Le 1er février : *on nous amène la malade à l'hôpital : elle a eu une syncope le matin, elle perd du sang à flots, elle est dans un état grave.* Nous lui faisons aussitôt une injection intraveineuse de CaCl2, et une transfusion de 200 cent. cubes.

2 février : les pertes continuent. Transfusion de 150 cent. cubes.

3 février : les pertes continuent. Transfusion de 200 cent. cubes. Examen de sang (voir le tableau). Pouls : 130. Tension artérielle : 10 1/2-6. Température : 38°8. Le soir, un frisson, un vomissement.

4 février : les pertes continuent. Tamponnement vaginal avec des mèches imbibées d'hémostyl. Nausées, vomissements, plusieurs petites syncopes.

5 février : deux accès épileptiformes : la malade pousse un cri, tourne fortement la tête à gauche, se mord la langue, sa face se cyanose, et les membres supérieurs sont agités de mouvements convulsifs pendant deux à trois minutes.

6 février : la malade est plongée dans le coma, mais l'hémorragie utérine continue : le vagin, le col utérin même sont distendu par les caillots. Tamponnement vaginal à l'hémostyl.

7 février : *La malade succombe à 1 h. 1/2, soit trois cent vingt-sept jours après la splénectomie.*

Autopsie le 9 février. Nous n'avons pu faire que l'ouverture de l'abdomen, au niveau de la cicatrice opératoire. Un peu de sang dans le ventre. Les anses grêles, le mésentère, le grand épiploon sont parsemés de petites taches ecchymotiques, de suffusions sanguines sous-séreuses.

Le pédicule splénique est encore enserré par la ligature au fil de lin. En aucun point de l'abdomen, ni au niveau du pédicule splénique, ni à son voisinage, ni ailleurs, on ne trouve rien qui ressemble à des rates accessoires, ni à des nodules de tissu splénique. Il existe, le long de la grande courbure de l'estomac, quelques ganglions lymphatiques un peu hypertrophiés.

Le foie est normal. L'utérus est normal.

Cette observation est celle d'un purpura hémorragique chronique récidivant classique. Elle est très intéressante par les résultats immédiats, et plus encore par les résultats éloignés de la splénectomie.

Les résultats immédiats furent ceux que nous voyons habituellement ; les hémorragies ne se reproduisirent pas, la malade engraissa de 5 kilos, les règles furent absolument normales.

L'effet sur le sang a été aussi celui que nous considérons comme habituel : avant l'opération, on constatait la discordance habituelle entre le temps de saignement augmenté jusqu'à soixante-douze minutes, et le temps de coagulation resté normal à huit minutes.

L'abaissement du temps de saignement par la splénectomie fut d'une rapidité vraiment extraordinaire.

Le 14 mars, trois jours avant l'opération, le temps de saignement est de soixante-douze minutes, trois jours après, le 17 mars, sous l'influence du chlorure de calcium, il est ramené à douze minutes, mais à dix-huit heures, huit heures environ après la splénectomie, il n'est plus que de cinq minutes, durée à laquelle il se stabilise jusqu'à la reprise des hémorragies.

Cette rapidité d'action de la splénectomie est vraiment curieuse, elle coïncide, comme nous allons le voir, avec une égale rapidité dans la multiplication des hématoblastes.

L'action de la splénectomie sur les plaquettes a été aussi, dans le cas de Jean Quénu, celle que l'on observe habituellement, c'est-à-dire leur multiplication. Nous ne connaissons que quelques observations, dont celle de Mac Lachlan dans lesquelles le nombre des plaquettes n'augmenta pas après l'ablation de la rate. Dans le cas de Jean Quenu, le chiffre en est monté de 0 à 380.000. Ce nombre est loin d'approcher ceux que l'on a parfois observés. Le chiffre « record » si j'ose dire, appartient au cas de Wild : au trente-huitième jour on compta 8.200.000 hématoblastes. Modestement, dans l'ordre de grandeur, le cas que nous avons publié M. Chauffard et moi arrive ensuite : au huitième jour 1.888.000 plaquettes. Mais Jean Quénu a compté les plaquettes deux heures, cinq heures, neuf heures, vingt-quatre heures après la splénectomie. Il a assisté ainsi à une multiplication vrai-

ment miraculeuse des hématoblastes. Avant l'opération, le nombre de ceux-ci est pratiquement nul; à la deuxième heure on en compte 8.000, à la cinquième heure, 21.000 à la neuvième heure 133.000, et au bout de vingt-quatre heures, 280.000.

D'autres chirurgiens ont fait ces mêmes recherches. Voici le tableau que Jean Quénu a pu établir :

	AVANT LA SPLÉNECTOMIE		APRÈS LA SPLÉNECTOMIE	
Bass et Cohen		2.000	1 heure,	42.000
Bowen		2.500	2 heures,	17.000
		»	4 heures,	22.000
Brill et Rosenthal (Obs. I)		6.400	6 heures,	95.000
Brill et Rosenthal (Obs. II)		0	2 heures,	31.200
Ehrenberg		0	2 heures 1/2,	87.500
Giffin		40.000	6 heures,	202.000
Keissmann		4.500	6 heures,	220.000
Myers, Maingot, Gordon (Obs. I).	Juste avant,	0	Juste après,	104.000
Myers, Maingot, Gordon (Obs. II).	Juste après l'incision,	33.000	En fermant la paroi,	124.000

On demeure vraiment quelque peu étonné devant cette multiplication vraiment miraculeuse des hématoblastes après la splénectomie. Et si l'on admet que leur diminution est due à une action spéciale de la rate, il faut considérer d'un côté cette action destructrice comme vraiment d'une puissance extraordinaire, mais aussi, de l'autre, comme non moins extraordinaire la puissance de réparation des hématoblastes. Cette régénération si rapide explique, peut-être, une constatation qui risquait de laisser incrédule. Certains chirurgiens disent avoir observé la cessation de certaines hémorragies sur la table d'opération même, au moment même de la splénectomie. La réapparition des hématoblastes dans le sang est immédiate; voici les cas de Myers, Maingot, Gordon : immédiatement avant la splénectomie, dans le premier cas, le chiffre des hématoblastes est de 0, immédiatement après l'ablation de la rate, il est de 104.000. Dans le second cas instantanément, c'est-à-dire entre le moment de la splénectomie et la suture de la paroi le chiffre monte de 33.000 à 124.000.

Mais cette rapidité de reproduction des hématoblastes ne doit pas seulement être retenue comme un fait bien curieux de physiologie, nous devons nous demander si, de la rapidité plus ou moins grande de la reproduction des plaquettes, nous pouvons retirer un argument pour le pronostic.

Jean Quénu s'est posé cette question, et il note que dans le cas de Keissmann dans lequel en six heures, les plaquettes montent de 4.500 à 220.000, le résultat fut au bout de douze mois, mauvais, alors qu'à l'opposé, dans un cas de Kaznelson, qui compte 500 plaquettes avant l'opération, et seulement 8.800 deux heures après la splénectomie, le résultat est assez bon neuf ans après.

La rapidité plus ou moins grande de la multiplication des plaquettes ne peut donc à l'heure actuelle, fournir un élément de pronostic. Dans le

cas de Jean Quénu, comme dans tous les autres, le nombre des plaquettes après s'être élevé très haut, est redescendu. Or, il est bien intéressant de rechercher si, dans les suites éloignées, il y a une corrélation quelconque entre le nombre auquel se stabilisent les hématoblastes et les bons ou mauvais résultats obtenus. Jean Quénu a fait aussi cette recherche, fort curieuse. Et il faut reconnaître que là aussi nous sommes en pleine incohérence. Certains opérés, très bien guéris, si j'ose dire, et observés longtemps, ont un chiffre définitif de plaquettes très inférieur à celui maximum de leur ascension momentanée, et souvent inférieur à la normale, et malgré ce chiffre insuffisant d'hématoblastes, les hémorragies ne se reproduisent pas. Alors qu'au contraire, telle opérée meurt d'hémorragies répétées, tardives, après la splénectomie, dont le chiffre d'hématoblastes reste supérieur à la normale.

Voici la malade de Brill et Rosenthal, au cinquième mois, elle a 50.000 plaquettes et va très bien, voilà l'opérée de Jean Quénu, au onzième mois, elle meurt d'hémorragies, et au moment même de la reprise des hémorragies, elle a 150.000 plaquettes. Et toutes les deux, avant l'opération, avaient 0 hématoblaste ; ce n'est donc pas affaire de relativité entre le nombre de plaquettes avant et après la splénectomie. Il nous faut bien reconnaître que ces faits sont troublants.

Le résultat éloigné, dans l'observation de Jean Quénu, est pàr contre l'opposé de celui que nous donne habituellement la splénectomie. Pendant sept mois, guérison parfaite ; le 25 octobre, réapparition des hémorragies, hémoptysie, purpura, puis épistaxis, gingivorragie, métrorragies, qui causent la mort de la malade onze mois après la splénectomie. Tout a été mis en œuvre pour arrêter le saignement, transfusion sanguine, administration de foie de veau. Au moment où les hémorragies réapparurent, le temps de saignement était remonté à trente-cinq minutes, et le nombre des plaquettes était redescendu à 12.600, 8.000, 6.000. L'autopsie abdominale ne montra rien d'anormal, sauf des suffusions sanguines sous-péritonéales.

Jean Quénu a recherché les suites éloignées de la splénectomie dans le purpura hémorragique récidivant chronique. Il a réuni 122 cas depuis l'opération princeps de Kaznelson (de Prague) en 1916, avec 20 morts. Sur les 102 cas restant, 17 ne donnent aucun renseignement à cet égard utilisable. Il reste donc 85 opérés suivis plus ou moins longtemps.

47 ont été suivis moins de huit mois : 3 morts, 4 résultats médiocres, 40 bons.

16 ont été suivis plus de huit mois et moins d'un an :

2 morts, 14 bons résultats.

12 ont été suivis plus d'un an et moins de deux ans :

2 résultats médiocres, 10 bons résultats.

3 ont été suivis plus de deux ans et moins de trois ans : 3 bons résultats. Puis 1 cas suivi trois ans, 1 cas suivi quatre ans, 1 cas suivi quatre ans et demi, 2 cas suivis cinq ans, 1 cas suivi neuf ans, 1 cas suivi dix ans. Tous bons résultats.

Je ne m'occuperai dans ce rapport que des morts tardives, puisque c'est

le cas de l'observation que je rapporte. Il faut compter 5 morts (avec celle observée par Jean Quénu), et dans la première année.

I. Cas de Mac Lachlan. La malade âgée de vingt-huit ans est morte de syncope cinquante-cinq jours après la splénectomie, quelques heures après avoir mis au monde un enfant mort-né. Quelques incidents hémorragiques s'étaient produits après la splénectomie : une légère épistaxis le dixième jour, une légère gingivorragie le trente-cinquième jour, ainsi que quelques pétéchies, mais l'accouchement ne s'était accompagné d'aucune hémorragie externe anormale.

II. Cas Rickford. Femme de cinquante ans, va très bien après la splénectomie pendant deux mois, puis débute une leucémie myéloïde qui entraîne la mort au bout de quatre mois. Et ce cas semble pourtant avoir bien été un purpura hémorragique chronique récidivant.

Dans ces 2 observations, la mort est survenue dans des conditions un peu spéciales, très différentes de celles relatées dans les 3 autres cas.

III. Cas Spence. La mort survient cinq mois après la splénectomie à la suite d'hémorragies diverses. L'autopsie montra des hémorragies dans le poumon, dans le cœur, péricarde et endocarde, et dans le bassinet; la malade au moment de son opération n'avait que 1.680.000 hématies, et 35 p. 100 d'hémoglobine, et le nombre des plaquettes n'atteignit que 96.000 au septième jour après la splénectomie.

IV. Cas de Singleton. Huit mois après la splénectomie, apparaissent des hémorragies gingivales profuses, puis des hémorragies gastriques et gingivales. La malade meurt au dixième mois d'une hémorragie cérébrale ventriculaire massive.

V. Cas de Jean Quénu.

Voici les cas de mort connus.

Mais dans l'analyse des observations publiées, qu'il nous soit permis de regretter, une fois de plus, que les résultats éloignés ne soient pas donnés [1]. On ne saurait oublier que la reprise plus ou moins tardive d'hémorragies quelconques, bénignes il est vrai, a été signalée dans un quart des bons cas environ, aux troisième, huitième, neuvième mois. Et dans les cas médiocres, on a observé des hémorragies jusqu'à cinq ans (cas de Clopton) six ans (cas de Kaznelson) par exemple.

Pouvons-nous savoir à quoi tient l'inégalité des résultats que donne la splénectomie, et pourquoi en particulier, la splénectomie n'a pas une action constante sur la multiplication des plaquettes et le maintien de leur nombre au chiffre normal, pourquoi elle ne provoque pas toujours et rapidement la réduction du temps de saignement, et pourquoi enfin le rapport inverse entre le nombre des plaquettes et le temps de saignement n'est pas constant?

Jean Quénu, à ce sujet, passe en revue les idées nouvelles émises par

1. A ce propos, nous venons d'avoir des nouvelles de notre opérée de 1925 (cas Chauffard-Pierre Duval). Le père de cette malade nous écrit qu'elle va très bien sauf quelques petits incidents. La malade habitant la province n'a pu venir se soumettre à notre examen.

certains auteurs, et particulièrement par Whipple en 1926 et Spence en 1928. D'après ces auteurs, le purpura hémorragique chronique récidivant est une « phase de dérangement » du système réticulo-endothélial.

Ce système, disséminé dans tout l'organisme a, comme chacun sait, cette fonction particulièrement intéressante de dévorer les globules blancs et rouges, usés de la circulation, ainsi que les plaquettes, et de les métaboliser.

D'après Spence, les résultats de la splénectomie varieraient suivant que, dans l'ensemble destructif des éléments sanguins, la rate intervient pour une part plus ou moins grande, et Spence reconnaît à cet égard trois types de purpura hémorragique chronique récidivant :

Type I : Tout le système réticulo-endothélial est uniformément pris, d'où résultat médiocre de la splénectomie.

Type II : La rate est la plus atteinte, et c'est elle qui détruit le plus grand nombre de plaquettes ; la splénectomie supprime cette réduction et permet à la moelle de produire un nombre croissant d'hématoblastes de bonne qualité, d'où bon résultat de la splénectomie.

Type III : Le tissu réticulo-endothélial extrasplénique est plus atteint que la rate elle-même ; la splénectomie est inutile ; c'est dans ces cas que le nombre des plaquettes n'est pas accru par l'ablation de la rate.

Que faut-il penser de la création par Spence de ces trois types de l'affection ? Tout ce que je puis dire, c'est que ces trois types correspondent judicieusement aux différents effets de la splénectomie ; mais ces trois types existent-ils en réalité, correspondent-ils vraiment à des répartitions différentes dans le système réticulo-endothélial des troubles de son déséquilibre, n'est-ce pas plutôt une création du raisonnement, je n'ose dire de l'imagination, pour essayer de rendre compréhensibles les résultats parfois paradoxaux de la splénectomie ? J'avoue n'en pas savoir davantage.

Aussi bien cette discussion n'aurait-elle pour nous d'intérêt que si, ces types existant, il nous était possible de les reconnaître, d'arriver, par cette discrimination des cas, à des indications ou à des contre-indications de la splénectomie, et d'acquérir des éléments de pronostic.

Malheureusement, il ne semble pas que cette distinction soit actuellement possible. Ces théories, très séduisantes pour l'esprit, n'ont pas aujourd'hui de sanctions pratiques.

Et d'une façon générale, si l'on accepte que le purpura hémorragique chronique récidivant est un déséquilibre du système réticulo-endothélial, encore faudrait-il expliquer pourquoi, comment le « dérangement » de sa fonction hémolytique générale ne porte que sur les hématoblastes, et non pas sur les globules rouges.

Vous me permettrez de n'émettre sur ce point aucune idée personnelle.

Arrivé au terme de ce rapport, il m'est difficile de conclure. Mais je crois être dans la vérité des faits en disant que dans le purpura hémorragique chronique récidivant la splénectomie nous apparaît aujourd'hui comme le traitement héroïque et de choix. Traitement héroïque, car lorsque tous les autres traitements ont échoué, il est la ressource qui donne

des guérisons vraiment remarquables et impressionnantes. le traitement de choix, car c'est lui qui semble assurer la meilleure guérison, la plus stable. Mais nous devons reconnaître, devant les échecs partiels ou totaux rares il est vrai, devant le caractère paradoxal de certaines guérisons durables malgré l'abaissement définitif des plaquettes au-dessous du chiffre normal, qu'en pratiquant la splénectomie curatrice du purpura hémorragique chronique récidivant, nous sommes encore en plein empirisme.

Il me reste à remercier MM. Jean Quénu et Stoïanovitch au nom de notre Société de nous avoir envoyé leur observation; permettez-moi d'y joindre mes remerciements personnels pour m'avoir remis un dossier complet sur les suites éloignées de la splénectomie, grâce à quoi mon rapport ne peut manquer d'être intéressant.

Tumeur osseuse à myéloplaxes de l'extrémité inférieure du tibia,

par M. R. **Gouverneur**, chirurgien des hôpitaux.

Rapport de M. Baumgartner.

Je vous ai fait, dans la séance du 6 avril 1927, un rapport sur une observation de « Tumeur à myéloplaxes de l'extrémité supérieure de l'humérus » que nous avait envoyée M. Gouverneur. Il nous adresse aujourd'hui un cas analogue qu'il a observé dans mon service de la Charité, en août 1927, la tumeur siégeant cette fois sur l'extrémité inférieure du tibia. Il l'a opérée, et le résultat qu'il a obtenu est aussi parfait que dans sa précédente observation.

Observation. — Mlle P..., (Adrienne), dix-neuf ans, employée, entre à l'hôpital de la Charité le 29 août 1927, parce qu'elle a constaté il y a quelques jours une tuméfaction de la cheville qui la gêne pour marcher et qu'elle pense s'être fait une entorse. Les premiers signes observés datent de cinq semaines, sous forme de douleurs, peu vives d'ailleurs, et qui n'ont pas empêché la marche, mais les signes se sont accentués et à chaque instant la malade a la sensation de se tordre le pied. A l'inspection on note une augmentation de la cheville occupant les régions supramalléolaires, la tuméfaction est surtout nette en dedans et en avant. De nombreuses veines sous-cutanées s'aperçoivent grosses, saillantes, faisant le contraste le plus net avec le côté opposé. La palpation permet de se rendre compte qu'il s'agit d'un épaississement, d'un élargissement de tout le fût tibial, surtout prononcé en dedans et en avant; cet élargissement commence juste au-dessus de la malléole interne qui se sent parfaitement et qui est normale, il remonte sur 6 à 7 centimètres et se perd sur la face interne du tibia.

La tuméfaction osseuse est sensible à une pression un peu forte et on se rend facilement compte que l'os est comme soufflé, donnant la sensation d'une coque osseuse mince; il n'y a pas de crépitation osseuse parcheminée. La main mise largement à plat sur la région tuméfiée ne perçoit pas de pulsations. Les régions voisines sont normales, le péroné intact, les gouttières rétro-malléolaires libres, l'interne un peu comblée par l'hypertrophie tibiale. Les mouve-

ments de l'articulation du cou-de-pied sont normaux ; cependant il y a une légère limitation des mouvements de flexion, la marche se fait encore normalement mais elle est douloureuse et la malade, qui craint de se tordre le pied et souffre, se sert d'une canne. Pas de ganglions inguinaux.

L'état général est excellent, il n'y a rien à retenir dans les antécédents, la réaction de Bordet-Wassermann est négative. Le diagnostic de tumeur osseuse de l'extrémité inférieure est évident; restait à en préciser la nature exacte et surtout la bénignité ou la malignité.

Radiographie : Les radiographies de face et de profil montrent que toute l'extrémité inférieure du tibia et la partie voisine de la diaphyse sont doubles ou à peu près du volume normal et occupées par une tumeur osseuse. De face, il s'agit d'une tumeur de transparence inégale, d'aspect alvéolaire, offrant des images qui rappellent l'aspect en ruche avec des cloisons fines par places, épaisses en d'autres points, anastomosées entre elles et limitant de petites plages plus claires, sortes d'alvéoles. L'os est vraiment comme soufflé par une série de cavités qui ont dilaté au maximum les aréoles normales du tissu spongieux épiphysaire. De profil on voit encore plus nettement ces fines travées qui sillonnent l'intérieur de la tumeur; celle-ci s'avance jusqu'au contact de l'articulation tibio-tarsienne dont elle est juste séparée par le cartilage articulaire et quelques minimes travées osseuses encore normales. On est même étonné qu'aucune fracture, qu'aucun tassement ne se soit produit.

La corticale est mince sur la radio de face, le côté interne est un peu irrégulier, mamelonné par places, le périoste est partout au repos sauf à la partie supérieure où il y a formation d'une mince couche d'os nouveau se superposant au périoste normal. Mais en aucun point on ne constate d'effondrement de la corticale et d'envahissement des parties molles.

Le péroné et l'astragale ne présentent rien de pathologique. Nous pensons qu'il s'agit d'une tumeur osseuse à myéloplaxes; mais l'aspect un peu irrégulier mamelonné de la corticale interne, la légère prolification périostique à la partie supérieure de cette face, au point où la diaphyse est détruite et où commence la tumeur osseuse, nous laisse cependant un petit doute sur la nature bénigne de cette tumeur.

Opération le 31 août 1927 : Anesthésie à l'éther. Incision curviligne à convexité externe; le tibia très augmenté de volume est parcouru sur sa face périostique par une série de veines qu'on doit lier. La corticale interne est réduite sur 6 à 7 centimètres de haut à une coque très mince qui se laisse déprimer; en aucun point la coque ostéopériostique n'est effondrée. On l'incise au bistouri et aux ciseaux et les écarteurs de Farabeuf sont placés pour bien voir. Hémorragie très abondante, certains vaisseaux situés dans l'épaisseur de la coque périostique donnent en jet. Curettage de la tumeur qui ramène toute une série de gros bourgeons pleins, de teinte ocre ou rougeâtre. L'hémorragie s'arrête assez difficilement malgré un tamponnement prolongé et serré. Après le curettage, la cavité est bien régulière, lisse et limitée partout par des parois osseuses très minces. Prélèvement d'une série de greffons ostéo-périostiques sur le tibia opposé qui sont essaimés dans la cavité et répartis autant que possible dans tous les points de la cavité. Suture des deux lèvres de la brèche osseuse par des points séparés de catgut chromé. Hémostase, suture de la peau, pansement et mise en place d'une grande gouttière plâtrée prenant le pied et remontant jusqu'au-dessus du genou.

Examen histologique : Les bourgeons se composent par places de faisceaux de fibres fusiformes allongées, mais n'ayant pas le caractère de malignité des sarcomes fuso-cellulaires, par places de vastes nappes hémorragiques avec des plages d'œdème, des amas de globules rouges, de cellules graisseuses et de cellules conjonctives hypertrophiées. Il existe en de nombreux points des plasmodes multinucléées, gros myéloplaxes contenant de dix à quinze noyaux disséminés au milieu des placards hémorragiques et surtout dans les faisceaux fibreux.

Mais nous notons la présence de quelques monstruosités cellulaires avec mitoses, et comme il y a léger doute sur ce point, la pièce est montrée au professeur Roussy qui très nettement nous affirme qu'il s'agit d'une tumeur à myéloplaxes typique sans signe évident de malignité. L'évolution clinique devait d'ailleurs vérifier ce diagnostic histologique.

Suites opératoires : très simples. La température, qui était montée les deux premiers jours après l'opération aux environs de 38°5, redescend le quatrième jour et se maintient aux environs de 37° ; le plâtre est refait le vingtième jour et les fils enlevés. Au bout de trois mois d'immobilisation, la région sus-malléolaire est indolente et solide, la malade est confiée à un masseur. Revue en novembre 1928, elle marche parfaitement, sans boiterie, la région est restée un peu grosse, mais la circulation veineuse a disparu, les mouvements du cou-de-pied sont normaux, et la malade est enchantée du résultat.

Radiographie post-opératoire : Le 24 septembre 1927, un mois après l'opération, l'extrémité inférieure du tibia est creusée d'une cavité qui apparaît bourrée de copeaux ostéo-périostiques, ces derniers sont répartis sur les faces externe et interne du tibia et au niveau des pôles, mais sur la radio de profil on constate qu'il n'y a pas de greffons au niveau du bord antérieur tibial. La position de la jambe reposant sur sa face postérieure au moment où les copeaux sont placés dans le caillot sanguin qui remplit la cavité, fait qu'ils sont tombés un peu en arrière, reposant pour la plupart sur la face postérieure de la cavité.

8 novembre 1927, même aspect, il n'y a pas de modification bien évidente.

7 décembre 1927, gros changement, la cavité est à peu près ossifiée, en partie occupée par les copeaux qui se voient bien et par du tissu osseux de nouvelle formation. L'aspect est bien net sur le profil où on voit la cavité qui s'est rétrécie, qui a diminué de hauteur par suite de la prolifération des différentes parois.

18 janvier 1928 : les copeaux sont complètement englobés dans le tissu osseux néoformé et on ne peut plus voir de cavité sous forme d'une tache claire, on aperçoit d'une part les greffes d'opacité supérieure au tissu voisin et tout autour du tissu osseux analogue comme densité à celui des régions voisines normales.

13 juin 1928 : toute la région du bulbe tibial est occupée par une masse osseuse irrégulière, sorte de nougat avec zones foncées et zones claires, mais dans l'ensemble plus opaque que l'os normal.

M. Gouverneur fait suivre son observation de considérations cliniques et thérapeutiques fort judicieuses :

« 1° *Au point de vue clinique*, la tumeur a évolué avec le minimum de signes fonctionnels puisque la malade avait eu seulement l'attention attirée, il y a quinze à vingt jours, par quelques douleurs alors que le tibia était déjà presque entièrement détruit. On s'explique d'ailleurs, en voyant la première radio, que souvent la fracture ait été l'accident révélateur de pareilles lésions ; il n'est pas douteux que dans un cas semblable le malade était à la veille d'une fracture pathologique par tassement.

Le volume de la région supramalléolaire, double de celui du côté opposé et surtout l'importance de la circulation veineuse sous-cutanée, tendaient à impressionner fâcheusement en faveur d'une tumeur sarcomateuse.

« 2° *Radiographie*. — L'intégrité des corticales osseuses, l'absence d'effondrement de celles-ci, ont paru un signe essentiel en faveur des tumeurs bénignes. Il est aussi classique d'ajouter que dans les tumeurs bénignes le périoste reste sans réaction ; or, dans ce cas, il existait nettement à la partie supérieure de la face interne, à l'union de la tumeur et de

la diaphyse, au point où cette dernière commençait à être détruite, un peu de réaction périostique qui se superposait sous forme d'une petite bande doublant le périoste normal. Ce léger doute, quant à la nature bénigne ou maligne de la tumeur, devait subsister au moment de l'opération quand, après l'incision de la peau, on arrivait sur la face interne de la ligne osseuse tibiale qui était parcourue d'énormes veines. Sur la surface du kyste couraient en effet de gros vaisseaux de la taille d'une plume d'oie ou d'un petit crayon qu'on devait lier. La tumeur ouverte donnait lieu à un saignement vraiment impressionnant, et ce saignement continuait même après l'évidement complet du kyste et le tamponnement ; l'hémorragie ne devait s'arrêter qu'une fois le plâtre mis en place.

« 3° *Traitement*. — Malgré le volume de la cavité haute de 6 centimètres pour le moins, et bien que la tumeur eût complètement détruit toute l'extrémité inférieure de l'os à tel point qu'après évidement on pouvait voir un léger fléchissement du membre, nous n'avons pas pratiqué, comme certains le conseillent, et notamment M. Tavernier, une greffe segmentaire totale pour rendre au tibia sa solidité immédiate. Nous nous sommes contentés de farcir très largement de gros copeaux ostéo-périostiques la cavité en nous efforçant de les répartir également sur toutes les faces et au niveau des deux pôles. L'immobilisation prolongée pendant trois mois et une surveillance radiographique régulière nous ont permis d'avoir une consolidation parfaite très simplement. »

M. Gouverneur a intitulé son observation « tumeur à myéloplaxes. » Il est évident que ce terme ne préjuge en rien de la nature de la lésion qu'il a observée. Les myéloplaxes n'en sont pas un élément caractéristique, et ce n'est peut être pas une « tumeur ». Mais les appellations « ostéite fibreuse, ostéite kystique, ostéofibrose » ne reposent peut-être pas sur une base plus solide, puisque la cause intime de ces affections ne nous est pas connue. L'important est d'en diagnostiquer la bénignité d'où découle la thérapeutique conservatrice.

Un des caractères bénins de la lésion est l'absence de réaction périostique et l'intégrité de la corticale amincie. Or, dans le cas de M. Gouverneur un doute subsistait à cause d'un certain degré de prolifération périostique ; et il semble bien, quand on examine avec soin la radiographie, que la corticale n'est pas partout intacte. Mais l'ensemble de l'aspect radiographique lui rappelait si bien sa première observation, qu'il conclut malgré tout et avec raison à la bénignité, et opéra en conséquence. Il est intéressant de rapprocher de ce cas, une observation d'« ostéofibrose du radius », présentée par M. Leriche à la Société de Chirurgie de Lyon, le 7 juin 1928 (*Lyon Chirurgical*, t. XXV, n° 6, p. 733) : la tumeur offrait « l'aspect caractéristique de la tumeur à myéloplaxes », mais en un point la corticale était rompue, et à ce niveau il y avait un bourgeonnement qui paraissait s'évader de l'os. Pensant à un signe de malignité, M. Leriche fit une résection. Or, les examens histologiques faits par M. Lecène et par M. Masson conclurent à une lésion bénigne, que l'évolution post-opératoire devait bien confirmer. Il semble donc, par ces deux observations, que les carac-

tères distinctifs radiographiques entre les dites « tumeurs à myéloplaxes » et les sarcomes, ne soient pas encore absolument tranchés, et que la détermination de l'intervention opératoire doive être décidée aussi bien d'après l'ensemble des symptômes cliniques que d'après l'aspect des clichés, et surtout confirmée par l'examen histologique.

Nous vous proposons de remercier M. Gouverneur de nous avoir communiqué son intéressante observation qui ajoute un nouveau document à l'histoire encore discutée de ce point de pathologie osseuse.

M. Ombrédanne : Je crois qu'il serait opportun de renoncer à cette dénomination de *tumeur à myéloplaxes*, qui ne signifie rien. Il y a des sarcomes avec myéoloplaxes, il y a des ostéites fibreuses avec myéloplaxes ; les premiers sont très malins, les secondes sont bénignes. Il n'apparaît pas que des myéloplaxes y soient pour quoi que ce soit.

Je suis frappé, sur la radiographie qui vient de nous être présentée, de voir que la corticale osseuse présente au niveau de la tumeur une solution de continuité.

Or ceci est chose fréquente, même dans les ostéites fibreuses à myéloplaxes — et la triade symptomatique classique : absence de réaction périodique, intégrité du cartilage conjugal, intégrité de la corticale osseuse, est erronée, au moins sur ce dernier point.

J'en ai vu plusieurs exemples les années dernières, sur des sujets dont les pièces ont été examinées par Lecène qui a conclu formellement à la bénignité de la tumeur. L'évolution post-opératoire confirme jusqu'ici cette bénignité.

M. Pierre Mocquot : A l'appui de ce que vient de dire M. Ombrédanne, je désire citer une observation déjà ancienne, mais que j'ai bien présente à la mémoire. C'est celle d'une jeune fille d'une vingtaine d'années que j'ai soignée dans le service de mon maitre Delbet, dont j'étais alors l'interne, qui présentait une « tumeur à myéloplaxes » de l'extrémité supérieure du tibia.

La nature de cette tumeur a été démontrée par l'examen histologique et l'évolution vers la guérison, après un simple évidement, a bien prouvé que c'était une tumeur bénigne.

Or, la corticale était rompue sous le tendon rotulien, la tumeur formait là une saillie molle perceptible à la palpation et la rupture était reconnaissable sur la radiographie.

M. Pierre Fredet : A l'occasion du procès-verbal, j'apporterai les radiographies d'une malade que j'ai opérée en 1925.

Cette malade avait présenté une tumeur à myéloplaxes, occupant toute l'extrémité supérieure du tibia. Notre collègue Lecène avait procédé à un large évidement, mais la récidive s'était produite en peu de mois.

Lors de mon examen, la malade portait à la partie supérieure de la jambe une tumeur très volumineuse, devenue partiellement sous-cutanée,

avec d'énormes vaisseaux ; elle était animée d'expansion et de battements. La radio montrait une destruction presque complète de l'extrémité supérieure du tibia avec coque amincie et perforée par places (je ne parle pas, bien entendu, de la vaste perforation correspondant à l'opération primitive).

En dépit des constatations histologiques antérieures, sachant que la tumeur avait été traitée par un chirurgien aussi compétent que soigneux, j'avais émis des doutes sur la bénignité de la récidive.

Néanmoins, j'ai voulu tenter à mon tour une opération conservatrice. J'ai procédé, avec mon ami le Dr Piollet, à un évidement aussi complet que possible, et cela après application d'une bande hémostatique sur la cuisse, car j'ai la conviction que si la cavité n'est pas rigoureusement exsangue, on laisse des recoins inexplorés, c'est-à-dire des fragments de la tumeur. J'insiste tout particulièrement sur ce point de technique, qui me paraît des plus importants.

J'ai été ainsi amené à dépasser l'aire de la coque en traversant avec la curette plusieurs trous de celle-ci, du côté péronéal. Je ne me suis arrêté qu'après avoir rencontré partout de l'os résistant, sauf du côté articulaire où la face profonde du cartilage a été mise à nu dans toute son étendue.

A la fin de l'opération, il y avait une cavité à parois tout à fait nettes où l'on aurait logé une grosse mandarine. Cette paroi était extrêmement fragile, et, en un tel état, le membre eût été inutilisable. Mais, dans l'appréhension qu'il s'agît d'une tumeur maligne, je n'ai pas osé combler immédiatement la cavité par des greffes, remettant cette opération à un second temps, s'il ne survenait pas de récidive. La nature — et les bons soins du Dr Piollet — m'ont épargné ce souci : la cavité s'est comblée spontanément et si solidement que la malade a pu reprendre sa vie ordinaire, très active, avec récupération complète des mouvements du genou, ce qui lui permet de fournir de longues courses, de conduire son automobile, etc...

M. **Dujarier** : Je vous rapporterai ultérieurement une observation de tumeur à myéloplaxe de l'extrémité inférieure du fémur. La coque était rompue sur un point, aussi je n'ai pas pu faire de greffes ostéopériostiques pour combler la cavité qui avait le volume d'une petite orange. La cavité se ferme progressivement et la cavité qui contenait 30 cent. cubes de liquide n'en contient plus que 3. L'examen histologique, fait par Lecène, a montré qu'il s'agissait d'une lésion bénigne. Je tiens à insister sur le fait que l'intégrité de la coque comme signe de bénignité est un signe inconstant. Dans mon cas, dont l'évolution est bénigne, la coque était rompue.

M. **Albert Mouchet** : Je présenterai incessamment à la Société avec M. Rœderer, une observation de tumeur à myéloplaxes de l'extrémité supérieure du tibia où nous nous sommes trouvés dans l'obligation d'amputer la cuisse après une opération conservatrice suivie de greffe.

Mais je tiens à dire, dès maintenant, que je considère comme sans valeur l'intégrité de la corticale qui a été donnée comme signe pathogno-

monique de ces tumeurs. J'ai vu dans toutes ces ostéites fibreuses, ostéites kystiques séreuses, ostéites kystiques hémorragiques comme celle de M. Gouverneur, *la corticale être très fréquemment fissurée*. Je n'attache donc aucune importance à ce signe de l'intégrité de la corticale; et le fait qu'elle est fissurée sur une partie ou sur la totalité de la circonférence de l'os ne m'empêche nullement de porter le diagnostic d'ostéite fibreuse, que ce soit la variété fibreuse pure, ou séreuse, ou hémorragique.

M. **Baumgartner** : Je remercie nos collègues qui ont bien voulu prendre la parole à propos de l'intéressante observation de M. Gouverneur. Ce qu'ils viennent de dire confirme ce que montre cette observation (et celle de M. Leriche), à savoir que la notion de bénignité de ces lésions n'est pas exactement dépendante de l'intégrité de la coque osseuse et de l'absence de réaction périostique, et que la corticale peut être rompue, sans qu'il s'agisse de lésion maligne. Peut-être d'ailleurs la disparition de la corticale dans les « tumeurs à myéloplaxe » n'est-elle que le témoin d'un premier tassement osseux, d'un début de fracture spontanée. Je communiquerai plus tard un cas de fracture spontanée de la diaphyse humérale, due à un kyste osseux, où l'aspect radiologique faisait hésiter sur la nature bénigne ou maligne; la biopsie pratiquée plus tard montra qu'il s'agissait d'une lésion bénigne, et l'irrégularité de la corticale était due à un tassement trabéculaire à distance du trait de fracture. — Quant au terme de « tumeurs à myéloplaxe » qui m'est reproché, et que plusieurs d'entre vous viennent à l'instant même d'utiliser, il est entendu qu'il est inexact. Mais ne dit-on pas encore aujourd'hui « tumeur blanche » pour des lésions d'ostéo-arthrite tuberculeuse? Nous sommes prêts, M. Gouverneur et moi, à abandonner ce terme, quand il pourra être remplacé par un nom basé sur la nature exacte des lésions, ce qui n'est pas encore le cas.

COMMUNICATIONS

Quelques réflexions sur 2.207 cas de rachianesthésie,

par M. **G. Cotte** (de Lyon), membre correspondant.

La rachianesthésie a fait au dernier *Congrès français de Chirurgie* l'objet d'une discussion prolongée au cours de laquelle ses partisans et ses adversaires ont défendu leur opinion avec une égale conviction ; mais, en définitive, il semble que chacun soit resté sur ses positions. Personnellement, j'ai regretté de n'avoir pas eu en mains, à ce moment, les documents que mon élève Coutté [1] vient de réunir dans sa thèse, ce qui m'a empêché de

1. Coutté. De la rachianesthésie. *Thèse de Lyon*, novembre 1928, Bosc et Riou, éditeurs.

prendre part à la discussion et ce sera mon excuse de revenir aujourd'hui sur ce sujet. Au reste, après tous les arguments qui ont été donnés pour ou contre la méthode, il ne servirait à rien pour le moment de reprendre la question dans son ensemble et d'exposer une fois de plus ses avantages ou ses inconvénients. Je crois, par contre, qu'il n'est pas inutile d'envisager les faits et de dire, chacun en ce qui nous concerne, ce que nous avons observé.

Mes premières rachianesthésies remontent à 1913 et, depuis cette époque, je n'ai jamais cessé d'être un *rachianesthésiste pratiquant* non seulement à l'hôpital, mais aussi à la maison de santé. A ce titre, j'avouerai donc tout d'abord que si la lecture du rapport de MM. Forgue et Basset m'a vivement intéressé, elle m'a un peu troublé. Ce n'est pas sans émotion, en effet, ni sans une certaine appréhension, qu'on voit que beaucoup de rachianesthésistes de la première heure ont abandonné ce mode d'anesthésie et n'osent plus y avoir recours. Il serait intéressant de savoir si c'est parce qu'ils en sont restés à la technique du début ou bien si c'est pour en avoir trop étendu les limites. Pour moi, je tiens à dire toutefois que je n'ai pas sur la rachianesthésie une opinion aussi fâcheuse. Depuis 1913, j'ai fait certainement plus de 4.000 rachianesthésies. Malheureusement, de 1913 à 1922 et pendant la guerre, en particulier, je n'ai pas toujours fait noter dans le compte rendu opératoire le mode d'anesthésie employée de même qu'on n'a pas toujours inscrit les petits incidents qui ont pu se produire au cours de la rachianesthésie. Je ne puis donc faire état de tous ces cas pour une étude détaillée et je ne m'appuierai pour cela que sur les anesthésies pratiquées depuis 1923; ce dont je suis certain toutefois, c'est que je n'ai jamais eu que 2 cas de mort par rachianesthésie et que je n'ai jamais observé ni accidents méningés, ni paralysies oculaires.

Pour les accidents mortels, le premier remonte à 1919: il concerne un homme d'une soixantaine d'années, emphysémateux et bronchitique, qui présentait une très volumineuse hernie inguinale étranglée; l'anesthésie générale était contre-indiquée; l'anesthésie locale ne paraissait pas possible; je fis une rachianesthésie qui provoqua la mort quelques minutes après l'injection; à cette époque, on ne connaissait pas le traitement par injection intracardiaque d'adrénaline; on eut recours seulement aux toniques habituels qui restèrent sans effet. Le deuxième cas, qui date de 1923, concerne une femme d'une soixantaine d'années qui présentait une tumeur de l'ovaire. Quelques minutes après l'injection, elle présenta une syncope grave qui céda à une injection intracardiaque d'adrénaline. La malade se ranima et reprit un aspect tellement normal que, malgré cet incident, je voulus profiter de l'anesthésie pour lui enlever sa tumeur: hystérectomie abdominale totale. A la fin de l'intervention qui avait été assez laborieuse, au moment où je refermai la paroi, la malade prit une nouvelle syncope contre laquelle tous les moyens employés restèrent inefficaces. Il est difficile de dire si, chez cette femme qui était assez cachectique, la rachianesthésie a été seule en cause; toujours est-il que depuis cette époque je n'ai plus eu de mort au cours de la rachianesthésie, ce qui tient certainement à ce que

tout en ayant élargi beaucoup le champ de l'anesthésie rachidienne, je ne la fais jamais chez des individus tarés ou hypotendus. Par contre, après avoir longtemps hésité à employer la rachianesthésie dans la chirurgie de l'étage sus-ombilical de l'abdomen, je n'hésite plus actuellement, lorsque l'état général du sujet le permet, à l'utiliser dans ces cas : les interventions sur le foie ou le duodénum, en particulier, en sont certainement très facilitées. Au reste, voici les chiffres de rachianesthésies que j'ai faites dans ces cinq dernières années par rapport aux autres modes d'anesthésie. J'emprunte ces données à la thèse de Coutté dans laquelle on trouvera tous les documents complémentaires.

ANNÉE	ANESTHÉSIES générales [1]	ANESTHÉSIES locales	RACHIANESTHÉSIES
1923 (clinique gynécologique) . . .	39	24	361 dont 6 insuffisantes.
1924 (clinique gynécologique) . . .	147	118	243 — 12 —
1925 (service de chirurgie générale).	149	100	493 — 39 —
1926 (service de chirurgie générale).	155	176	453 — 35 —
1927 (service de chirurgie générale).	144	191	435 — 37 —
1928 (1er sem.) [serv. de chir. gén.] .	72	85	222 — 9 —

1. Y compris toutes les anesthésies au chlorure d'éthyle pour interventions de courte durée.

soit un total de 2.207 rachianesthésies avec 138 anesthésies insuffisantes dans lesquelles, soit en raison d'une injection mal faite ou d'un produit défectueux, soit encore en raison de la longueur de l'intervention ou de l'état nerveux de la malade, il a fallu compléter l'anesthésie par quelques bouffées de chlorure d'éthyle ou du mélange de Schleich.

Si, au lieu d'envisager l'ensemble des interventions pratiquées dans ce laps de temps, on ne considère que les interventions gynécologiques ou la chirurgie de l'étage sus-ombilical de l'abdomen, on relève les chiffres suivants qui montrent assez exactement la part que je réserve actuellement à la rachianesthésie dans la chirurgie abdominale.

De 1923 à 1927, sur 1.155 interventions gynécologiques :

1.049 ont été faites sous rachianesthésie.

82 ont été faites sous anesthésie générale.

23 ont été faites sous anesthésie locale.

Pendant le même laps de temps, sur 241 interventions sur l'estomac, le duodénum, le foie ou les voies biliaires, je compte :

110 rachianesthésies,

33 anesthésies générales,

98 anesthésies locales,

mais, fait intéressant à noter, alors qu'en 1924, pour les interventions de cet ordre, je comptais seulement 16 rachianesthésies pour 16 anesthésies générales et 20 anesthésies locales, en 1927, je ne compte plus que 3 anes-

thésies générales pour 32 anesthésies locales et 34 rachianesthésies. Pour les six premiers mois de 1928, sur 46 interventions, 18 ont été faites sous anesthésie locale, 28 sous rachianesthésie; aucune n'a été faite sous anesthésie générale. Il est vrai d'ajouter que, dans les interventions au niveau de l'étage sus-ombilical, le nombre des anesthésies insuffisantes est un peu plus élevé que pour les interventions sous-ombilicales, ce qui tient certainement à ce que je n'injecte jamais la solution de novocaïne au-dessus de la 8e ou de la 9e dorsale.

J'ai dit tout à l'heure que je ne voulais pas reprendre ici toute la question de la rachianesthésie et je me garderai bien d'envisager tous les détails de technique sur lesquels MM. Forgue et Basset ont si justement insisté. J'avoue toutefois que, sur un point au moins, malgré les expériences de Cestan dont ils font état dans leur Rapport, je ne suis pas d'accord avec eux : c'est au sujet des solutions préparées extemporanément avec le liquide céphalo-rachidien. Si je fais abstraction de 200 ou 300 cas pour lesquels je me suis servi d'une Butelline[1] que mon ami Sarvonnat m'avait demandé d'essayer en m'assurant de son innocuité, j'ai fait toutes mes rachianesthésies avec des solutions de novocaïne pure à 4, 5, ou à 8 p. 100, de différentes provenances : scurocaïne, allocaïne, néocaïne, syncaïne, etc., sans addition d'adrénaline; mais, comme je n'arrivais pas toujours à avoir dans mon service les solutions fraîches que je désirais, en ampoules d'origine, j'ai adopté la méthode des solutions extemporanées. Depuis trois ans bientôt, je me sers à peu près exclusivement d'ampoules des usines du Rhône, qui renferment 0 gr. 10 de scurocaïne cristallisée en poudre que je fais dissoudre dans 2 cent. cubes environ de liquide céphalo-rachidien. Celui-ci est recueilli dans une seringue Record et versé ensuite dans l'ampoule stérilisée qui contient la scurocaïne. On l'aspire aussitôt après avec la même seringue et on injecte la solution préparée dans les espaces sous-arachnoïdiens. J'ai l'impression très nette, depuis que j'ai adopté cette technique, que mes anesthésies sont plus régulières. Le nombre des céphalées post-opératoires est infime (une dizaine par an, au maximum) et je n'ai jamais observé le moindre signe d'irritation méningée. Quant à la technique générale de la rachianesthésie, une heure environ avant l'intervention, mes malades reçoivent sous la peau 1 milligramme de sulfate de strychnine et 0 gr. 25 de caféine. Pendant l'intervention, je fais toujours faire de 5 à 800 grammes de sérum physiologique en injection sous-cutanée, ce qui est un excellent moyen non seulement de relever la tension sanguine, mais encore d'hydrater les malades et de leur fournir une provision d'eau qui leur enlèvera la soif consécutive à l'intervention. Je me sers toujours d'une aiguille aussi fine que possible; je ne fais jamais de ponctions hautes; je ne retire jamais que la quantité de liquide nécessaire pour dissoudre la novocaïne et je réinjecte le liquide lentement, en évitant de mettre trop vite la malade en position proclive.

1. Jouffrey : Sur l'emploi de la Butelline dans la rachianesthésie. *Th. de Lyon*, 1925.

L'intervention terminée, j'ajoute, point capital, qu'il ne faut pas déplacer les malades trop rapidement. Dans les interventions courtes, en particulier, telles qu'une appendicectomie ou une prostatectomie, j'ai vu autrefois[1] des syncopes se produire au moment où le malade venait d'être remis dans son lit, ce qui tient probablement, comme l'a suggéré M. Bard, à ce que les plexus choroïdes sont incapables à ce moment, du fait de la rachianesthésie, d'exercer leur rôle et de maintenir la pression du liquide céphalo-rachidien à ce taux fixe nécessaire au bon fonctionnement des centres nerveux. Peut-être s'agit-il d'une perturbation vaso-motrice générale avec anémie bulbaire consécutive. Quoi qu'il en soit, il semble bon de laisser passer l'orage de la vingtième minute avant de remuer le malade. Depuis trois ans, j'ai supprimé ainsi toutes les alertes de ce genre au cours de la rachianesthésie.

Contre ces petits accidents de la vingtième minute eux-mêmes, je n'ai guère trouvé de remède bien efficace. Le nitrite d'amyle, les injections d'atropine que j'ai essayées ne m'ont pas donné de grands résultats. Il est vrai que si ces accidents sont relativement fréquents, ils sont toujours très passagers. Je n'ai vu que très exceptionnellement les vomissements se prolonger pendant toute la durée de l'intervention. Je n'ai jamais noté de vomissements post-opératoires; au sortir de l'anesthésie, j'ai observé par contre, trois ou quatre fois, des spasmes intestinaux excessivement douloureux qui ont persisté pendant cinq ou six heures et qui ont disparu ensuite complètement. C'est un phénomène à rapprocher sans doute des débâcles intestinales qu'on voit parfois au cours de la rachianesthésie et qu'on a cherché à provoquer dans l'occlusion intestinale.

Je n'ai vu que très exceptionnement des céphalées post-opératoires. Les quelques cas qui ont été observés ont toujours cédé d'ailleurs très rapidement aux injections intra-veineuses d'eau distillée. Je n'ai jamais vu de signes de réaction méningée et je n'ai jamais observé non plus de paralysies oculaires. Par contre, j'ai eu trois fois des paralysies du sciatique poplité externe : l'une, pendant la guerre, après une intervention pour hernie inguinale double; l'autre, après une opération césarienne suivie d'hystérectomie pour cancer du col au cours du travail; la troisième après cholécystectomie. Je ne sais quelle a été l'évolution de la paralysie dans les deux premiers cas qui sont déjà anciens, mais dans le dernier que j'ai observé cette année même mon élève Coutté a pu revoir la malade trois mois après l'intervention : elle n'avait plus aucun signe de paralysie. Il est à noter que dans ce cas la malade avait accusé au cours de la ponction vertébrale une douleur violente dans le membre inférieur. Peut-être une racine avait-elle été touchée ?

Voici brièvement résumé ce que je fais en matière de rachianesthésie et ce que j'ai vu. Je n'ai pas besoin de dire que si j'ai pratiqué et si je fais encore aussi largement la rachianesthésie, c'est que, malgré ses inconvé-

1. Coste et Latreille : Trois cas d'accidents bulbaires de la rachianesthésie traités par injection intraveineuse d'adrénaline et d'huile camphrée. *Soc. de Chir. de Lyon*, 19 mars 1925, in *Lyon Chirurgical*, t. XXII, 1925, p. 576.

nients, elle a des avantages indiscutables et que presque toujours elle facilite singulièrement l'intervention. A la décharge de la rachianesthésie il faut bien dire, en effet, que si quelques malades sont mortes à la suite d'une anesthésie rachidienne faite peut-être à contre-temps, il y en a certainement beaucoup d'autres qui doivent probablement la vie à ce que l'intervention a été faite dans des conditions bien meilleures que si l'on avait eu recours à l'anesthésie générale. Le silence abdominal qu'on obtient avec l'anesthésie lombaire n'est pas un mythe et il est certain qu'il facilite singulièrement les manœuvres opératoires. Quant aux complications pulmonaires si fréquentes en particulier après les interventions sur l'estomac ou le duodénum, sans doute on ne les supprime pas complètement, mais ce qu'il y a de certain, c'est qu'elles évoluent beaucoup plus simplement qu'après les anesthésies générales à l'éther. Après la rachianesthésie, la mortalité par complications broncho-pulmonaires est pour ainsi dire nulle. Pour ma part, je ne me souviens pas avoir perdu de malades de ce fait. En compulsant les observations de mon service, j'ai trouvé seulement un cas de pneumonie terminée par la mort chez un malade rachianesthésié. Il s'agissait d'un homme d'une quarantaine d'années qui avait été opéré par un de mes assistants. Le soir même de l'intervention il fit un foyer de pneumonie de la base droite avec une température à 40° et mourut cinq jours après. Trois autres cas concernent des vieillards atteints de fracture du col qui moururent de complications pulmonaires survenues plus de quinze jours après le vissage; celles-ci n'ont donc rien à voir avec l'anesthésie.

En terminant, je voudrais revenir encore sur les *syncopes consécutives à la rachianesthésie et leur traitement préventif*. En l'absence de toute donnée expérimentale, on a émis pour les expliquer différentes hypothèses. Pendant longtemps on a admis comme un dogme que la drogue anesthésique diffusant dans le liquide céphalo-rachidien imprègne les cellules des noyaux vitaux situés sur le plancher du 4e ventricule et on a cherché par les artifices de technique les plus divers à s'opposer à cette diffusion. Actuellement, on tend à admettre toutefois que la novocaïne qui est certainement la substance le plus communément employée pour la rachianesthésie se fixe très rapidement sur les éléments nerveux les plus voisins du point où elle est injectée; elle intéresse même parfois les éléments sensitifs à l'exclusion des éléments moteurs. S'il y a un retentissement de l'anesthésie sur le bulbe, il faut donc en chercher l'explication non dans une imprégnation directe des centres nerveux, mais peut-être dans un déséquilibre vasomoteur plus ou moins analogue à celui qu'on observe dans le shock et dont le retentissement se fait ressentir jusque sur le bulbe. Toujours est-il que, dans les anesthésies générales aussi bien que dans la rachianesthésie, la mort est habituellement le fait soit d'une dissociation auriculo-ventriculaire, soit d'une fibrillation des ventricules. (Gallavardin.)

Si je fais état ici de ces différentes hypothèses, c'est que depuis 1925 j'ai eu recours d'abord à titre curatif, puis à titre préventif de ces accidents bulbaires, aux injections intraveineuses d'huile camphrée dont l'action dans le shock a été mise en valeur par les expériences de Le Moignic et

Gautrelet[1]. L'idée première de cette thérapeutique m'a été suggérée par le fait que si dans les syncopes observées au cours de la rachianesthésie l'injection intracardiaque d'adrénaline a presque toujours une action très remarquable, souvent cette action ne se maintient pas assez longtemps. Le cœur après avoir présenté des contractions très énergiques manifeste souvent ensuite des signes de défaillance et il m'a paru qu'une fois ce premier effet obtenu il pourrait être avantageux d'utiliser un tonique cardiaque dont l'action serait plus prolongée. Ayant eu plusieurs fois à la fin de la guerre et ensuite dans la chirurgie d'urgence l'occasion de faire des injections intraveineuses d'huile camphrée, j'eus donc recours à ce médicament et les résultats m'ont paru si satisfaisants qu'actuellement dans toutes les rachianesthésies dorsales inférieures, immédiatement après l'injection rachidienne, je fais injecter lentement 1 à 2 cent. cubes d'huile camphrée dans les veines du pli du coude. D'une façon générale on peut dire qu'on évite ainsi toute alerte au cours de l'intervention. L'angoisse respiratoire que beaucoup de malades accusent dans ces rachianesthésies est considérablement atténuée; il y a moins de pâleur des téguments et le pouls reste continuellement mieux frappé. En fait, depuis 1925, je n'ai plus observé aucun cas de syncope anesthésique et je n'ai plus jamais été obligé de faire de l'adrénaline intracardiaque.

Au reste, cette action de l'huile camphrée en injections intraveineuses a été assez bien étudiée et les expériences qui ont été faites expliquent qu'elle ait ici son utilité.

Dans leurs recherches expérimentales sur le shock, Le Moignic et Gautrelet ont montré qu'introduite directement dans la circulation générale, l'huile camphrée provoque une hyperhémie intense du poumon; elle améliore ainsi l'hématose pulmonaire compromise par une vaso-constriction réflexe très intense; elle favorise du même coup la réplétion du cœur et relève secondairement l'amplitude de ses mouvements. Il est possible que dans la rachianesthésie, il y ait un déséquilibre vaso-moteur du même ordre et que l'angoisse respiratoire que présentent certains malades soit due à la vaso-constriction de leur poumon. Cela serait à contrôler. Mais, à côté de cette action sur la circulation pulmonaire, peut-être faut-il aussi invoquer l'action du camphre sur le cœur lui-même.

Dans son étude très documentée sur la fibrillation ventriculaire, Gallavardin[2] conclut en disant que tous les auteurs qui, depuis Seligman (1905), Gottlieb (1905) et Tursetini (1908) ont étudié le camphre tombent d'accord sur ce fait qu'introduit dans le sang ou dans le cœur, il peut faire cesser la fibrillation ventriculaire et « qu'il pourrait s'opposer au développement de la fibrillation dans les circonstances qui la provoquent ordinairement ». Par là se trouve donc pleinement justifiée cette méthode des injections

1. Le Moignic et Gautrelet. Etude expérimentale du shock et de son traitement par injection intraveineuse d'huile camphrée. *Bull. de la Soc. de Biologie*, 1918, p. 868.

2. L. Gallavardin. La fibrillation ventriculaire. *Journal de Médecine de Lyon*, 20 septembre 1927.

d'huile camphrée au cours de la rachianesthésie. Personnellement, sur plus de 100 injections qui ont été faites jusqu'ici dans mon service je n'ai jamais noté le moindre accident consécutif. Je n'ai pas osé, toutefois, en généraliser l'emploi à tous les cas de rachianesthésie, mais puisque nous pouvons disposer actuellement de préparations de camphre en solution aqueuse, il y aurait peut-être lieu de leur donner la préférence et de remplacer les injections de caféine ou de strychnine préventives que font faire la plupart des rachianesthésistes par une injection intraveineuse de cumphre en solution aqueuse. Pour ma part, je suis tellement convaincu des avantages de la rachianesthésie que j'estime bon d'étudier tous les perfectionnements de technique susceptibles de la rendre encore plus anodine.

A propos des accidents consécutifs aux injections intra-utérines de lipiodol,

par **M. Brun**, correspondant national
et M. **Cortesi**, chirurgien de l'hôpital italien de Tunis.

Répondant à l'appel de notre Maître Pierre Duval, nous versons aux débats les observations suivantes :

Observation I. — Mme Hélène N... est âgée de vingt-huit ans. Elle a été réglée à treize ans. Ses règles ont toujours été très régulières, elles durent 5 à 6 jours et reviennent tous les vingt-huit jours : elles sont normales comme quantité.

Elle se marie en 1921 : deux ans après, elle est enceinte : grossesse normale, mais accouchement difficile qui se termine par la mort de l'enfant venu par le siège.

A la suite de cet accouchement, infection puerpérale. La malade reste deux mois alitée et conserve pendant quelques mois une légère salpingite gauche.

De 1923 à 1928, pendant cinq ans la malade complètement rétablie se porte à merveille. Elle est parfaitement réglée, elle a de temps en temps quelques pertes blanches.

Mme N... s'inquiète de n'avoir plus d'enfant et de passage à Paris, en octobre 1928, elle va consulter quatre gynécologues incontestés pour remédier à sa stérilité.

Tous les quatre conseillent de faire un examen des trompes « soit par insufflation soit par injection de lipiodol pour voir si la cause de la stérilité ne siégerait pas dans les trompes ».

Je transcris là les termes mêmes de la consultation.

Les quatre médecins affirmèrent du reste que l'injection ou l'insufflation ne pouvaient donner lieu à aucune suite fâcheuse.

Le 17 octobre : deux jours après la fin des règles, un des médecins consultés et spécialiste en la matière, pratique une injection intra-utérine de lipiodol, et trois jours après une insufflation.

Pendant son injection de lipiodol, la malade ressent de vives douleurs utérines qu'elle compare à celles de l'accouchement.

Néanmoins, le médecin autorise le départ pour Marseille deux jours après l'insufflation. Elle compte prendre à Marseille quelques jours de repos, car elle se sent fatiguée.

Le 27 octobre, apparition des règles avant leur époque normale, mais il

semble plutôt s'agir d'hémorragies, car la malade expulse de gros caillots et ses pertes vont durer onze jours.

Après ces hémorragies, la malade ressent de violentes douleurs dans tout le ventre, mais avec un maximum dans la fosse iliaque gauche. Elle revient à Tunis au début de novembre. A cette époque, la malade accuse des douleurs de plus en plus vives avec crises paroxystiques, température 39°4. L'un de nous est appelé et constate le réveil de l'ancienne salpingite gauche.

Le 19 novembre : Nous sommes appelés à revoir la malade en consultation. Elle présente tous les symptômes *d'une volumineuse salpingite gauche* du volume du poing tombant dans le cul-de-sac vaginal s'accompagnant de température élevée, de très violentes douleurs, de gêne au moment des mictions, etc.

Nous conseillons la glace sur le ventre, les injections vaginales, le repos absolu, etc., et nous craignons même d'être obligés d'intervenir d'urgence, si aucune amélioration ne devait se produire.

Sous le traitement institué tout rentre dans l'ordre en un mois. Néanmoins il persiste encore aujourd'hui une salpingite gauche très nettement perceptible de la grosseur du pouce et douloureuse à la pression. La radiographie pratiquée après l'injection de lipiodol avait montré : 1° Une imperméablilité de la trompe gauche; 2° La trompe droite avait été injectée jusqu'au pavillon.

Obs. II. — Mme R..., trente-huit ans, mariée depuis douze ans, toujours bien réglée. Pas d'enfant. Pour en avoir, plusieurs dilatations avec des tiges de laminaires ont été pratiquées, ainsi qu'une stomatoplastie il y a trois ans.

Pendant ses vacances, elle se fait faire à Paris une injection de lipiodol.

Cette opération a montré que les trompes étaient perméables, mais depuis, très vives douleurs dans le ventre avec fièvre.

A son retour à Tunis, nous constatons une collection qui vient bomber dans le Douglas et qui est ouverte par colpotomie.

Nous n'avions pas eu l'occasion d'examiner Mme R... au point de vue gynécologique avant l'injection, mais la malade prétend n'avoir jamais souffert du ventre avant l'intervention.

De ces observations nous ne pouvons tirer que les conclusious suivantes : les indications de l'injection au lipiodol avaient été posées par des gynécologues incontestés et pratiquées par des mains expertes.

Quels sont donc les résultats obtenus lorsque de pareils procédés sont appliqués par des praticiens moins sagaces et des mains moins habiles ? Nous ne les connaîtrons jamais.

Il importe que l'on sache que si dans des cas, en réalité très rares, l'injection au lipiodol peut constituer un moyen d'investigation exceptionnel, il ne doit pas être considéré comme un procédé inoffensif. *Il ne faut pas que les praticiens se croient dans l'obligation de le proposer parce qu'il est de bon ton de le faire* au risque de passer pour un retardataire.

Au point de vue thérapeutique enfin, *il ne faut pas que ce soit « l'Innovation » dans la cure de la stérilité*

Somme toute, que désiraient nos clientes? Devenir enceintes. Que leur a-t-on proposé pour cela ? L'injection au lipiodol.

Elles ont eu peut-être la satisfaction de constater sur de beaux clichés radiologiques la perméabilité de leurs trompes, mais cette perméabilité même, dont devait dépendre la réalisation de leurs espoirs, en fait, n'a permis que l'éclosion de salpingites. De pareils résultats ne nous rangent pas parmi les admirateurs de la méthode.

Kyste sessile de la tête du pancréas. Documents radiologiques.

par M. **Brisset** (de Saint-Lô), membre correspondant national.

Je crois intéressant de présenter à la Société au nom de mes collègues,

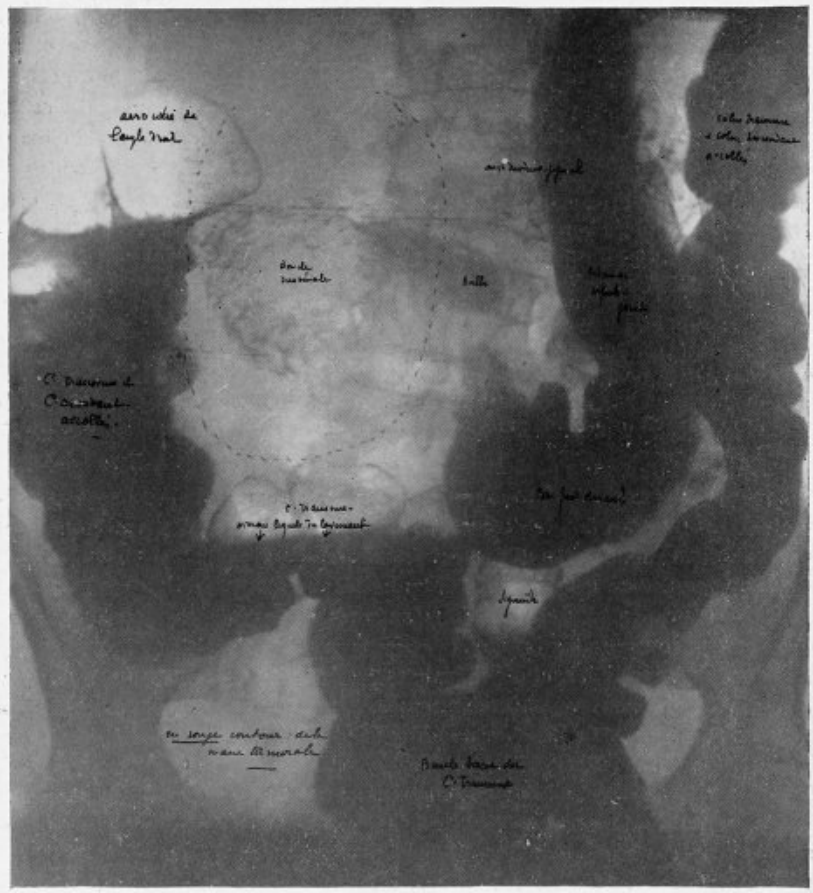

Fig. 1. — Épreuve radiologique d'un kyste de la tête du pancréas, simulant une vésicule hydropique (Brisset).

les Drs Callégari, médecin de l'hôpital de Cherbourg, et Bunetel, médecin radiographe, les épreuves radiologiques d'un kyste sessile volumineux de

la tête du pancréas qui cliniquement et radiologiquement paraissait être une vésicule hydropique.

La malade, chez qui cependant on ne relevait pas de passé biliaire, âgée d'une cinquantaine d'années, n'avait jamais été malade. Elle ne présentait que des troubles de l'évacuation gastrique par compression.

A l'examen local, une tumeur à grand axe vertical d'une quinzaine de

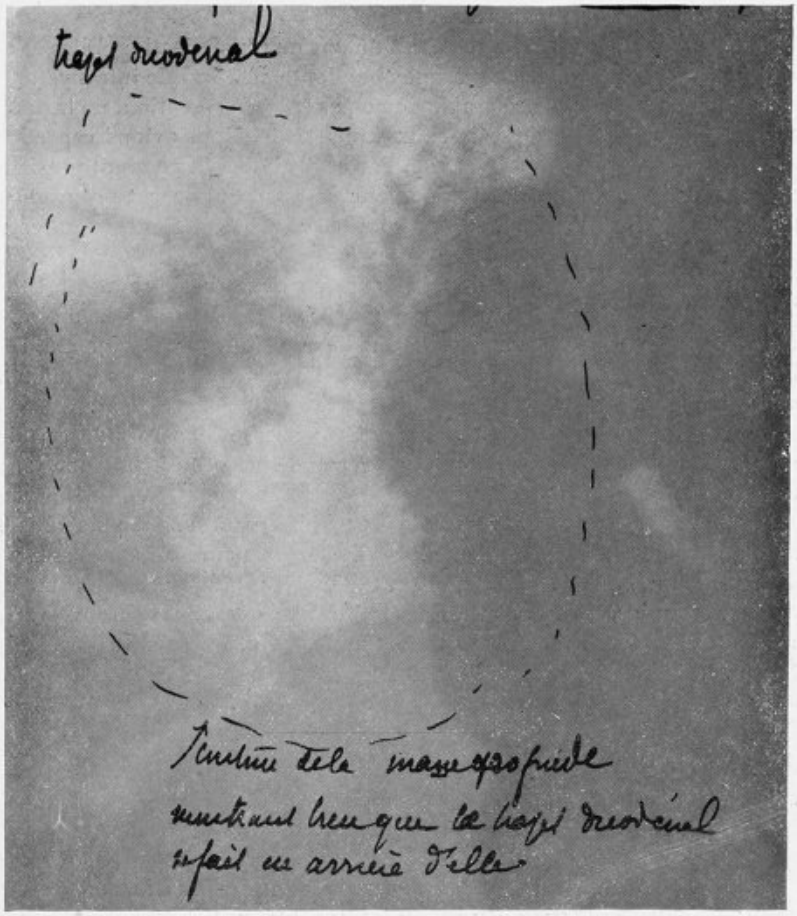

Fig. 2. — Épreuve radiologique, en oblique du cas précédent (Brisset).

centimètres sur dix, assez mobile, bien qu'opératoirement elle ait été, en fait, absolument fixée, mate, sans frémissement hydatique. Personnellement, j'aurais eu plutôt l'impression d'une grosse tumeur de la partie droite du transverse, impression qui d'ailleurs était inexistante devant la radiographie.

J'opérai la malade avec l'assistance de mon ancien collègue et ami Callégari. Nous tombâmes sur un kyste d'un volume supérieur à une très grosse orange et après avoir eu, comme d'autres l'ont eu, l'impression d'un clivage avec le bénéfice d'une opération élégante et complète, nous dûmes nous contenter d'évacuer le kyste et d'effacer la cavité par une série de surjets superposés réalisant un capitonnage serré, après lequel il ne restait du kyste qu'une masse du volume d'une grosse noix sur la face antérieure de la tête du pancréas.

Cette technique nous parut préférable à une marsupialisation. Elle permit en tout cas de parer facilement à une abondante hémorragie intrakystique. De même, nos jugeâmes préférable de ne pas faire de résection, de la paroi, de la poche parcourue de vaisseaux importants. Nous avions cependant laissé un drain initial dans la cavité. Par ce drain, se fit pendant plusieurs semaines un écoulement de liquide pancréatique. qui décrut progressivement et cessa par des instillations par le drain de quelques gouttes de teinture d'iode.

Au cours de nos essais de clivage poussés assez loin, le champ fut tout d'un coup inondé comme par la blessure d'un gros tronc vasculaire. Il s'agissait d'une collatérale haute, directe de la veine mésentérique, qui fut pincée et liée au contact avec soin au fil de lin puis enfoui sans le moindre ennui ultérieur.

La malade fut très améliorée ; mais conserve encore une certaine lenteur de ses digestions liée à la présence de la petite masse que laisse encore le reliquat de son kyste.

Les documents radiologiques de cette observation sont plus intéressants que l'intervention elle-même. Les kystes du pancréas sont assez peu fréquents pour qu'il soit intéressant d'en communiquer pour un cas typique, et malgré l'erreur d'interprétation une excellente épreuve radiographique. A la voir il semble que le diagnostic ait dû se faire d'évidence. Il suffisait simplement d'y penser.

PRÉSENTATIONS DE MALADES

Thrombo-phlébite suppurée sinuso-jugulaire. Ouverture du sinus latéral. Résection de la jugulaire interne. Guérison,

par MM. G. Worms et Lacaze.

J'ai l'honneur de vous présenter, au nom de mon ami Lacaze et au mien, ce malade chez qui nous sommes intervenus pour une thrombo-phlébite suppurée sinuso-jugulaire gauche et pour une thrombo-phlébite pariétale du sinus latéral du côté opposé.

Voici dans quelles conditions le traitement de ces graves déterminations infectieuses a été conduit.

Au décours d'une méningite cérébro-spinale, à forme sévère, qui se compliqua de névrite bilatérale de la 8e paire avec cophose absolue, ce jeune soldat fut pris, au début de mai dernier, d'une oto-mastoïdite gauche à streptocoques. Température : 40°.

Une mastoïdectomie large fut immédiatement pratiquée. Antre en position rétroméatique, plein de pus. Lésions d'ostéite de la région sous-antrale, s'étendant jusqu'à la pointe de la mastoïde, qui est réséquée. La poursuite des lésions n'amène pas à découvrir le sinus latéral.

L'intervention est suivie d'une sédation des symptômes. Chute de la température aux environs de 38°.

Trois jours après, brusque ressaut de la température à 40°. Pouls : 140. Frissons. Insomnie. La plaie, qui suppure et contient du streptocoque hémolytique, est irriguée. Hémoculture.

Le lendemain, la fièvre se maintient entre 40° et 41°. En même temps, le malade accuse une légère douleur à la pression de la région carotidienne gauche, en avant du sterno-cléido-mastoïdien, mais sans qu'on perçoive de cordon induré.

Le résultat de l'hémoculture est positif au bout de vingt-quatre heures : streptocoques hémolytiques.

Le 8 mai, découverte du sinus latéral sur une partie de son segment vertical. Il apparaît bleu, sans battements, et un peu dépressible. Deux ponctions à la seringue ne ramènent pas de sang. Nous complétons alors la dénudation du sinus de la pointe à son coude et l'incisons suivant son grand axe.

Un caillot mis à nu, brunâtre, grumeleux, ramolli au centre, est extrait avec une pince, d'abord du côté du bout central où le sang apparaît abondant. Tamponnement hémostatique du sinus à la gaze au niveau de son coude.

Du côté périphérique, vers le golfe, pas d'hémorragie par la plaie sinusale; il est impossible avec une curette fine introduite prudemment dans le vaisseau de rétablir le cours du sang vers le bas; la thrombose paraît avoir gagné le golfe et la jugulaire.

Dans ces conditions, nous nous portons immédiatement à la région cervicale. Incision le long du bord antérieur du sterno-cléido-mastoïdien, commençant au niveau du cricoïde et se terminant au niveau du creux sous-angulo-maxillaire; on isole le vaisseau en haut, jusqu'au-dessus de la branche externe du spinal, à 4 centimètres environ de la base du crâne. La veine présente deux aspects différents et très nets : en bas, normale jusqu'au bord supérieur du thyroïde, où son calibre diminue, sa paroi, encore bleutée, apparaît épaisse, granuleuse, peu dépressible au doigt et animée de battements pulsatiles. Une ponction pratiquée à ce niveau demeure sèche.

Double ligature de la jugulaire, immédiatement au-dessus du tronc

thyro-linguo-facial, demeuré indemne. Section de la veine entre les deux fils. On libère le bout supérieur qu'on isole progressivement de bas en haut, en ayant soin de faire récliner en avant la parotide et le nerf spinal en arrière.

Nous exerçons une traction prudente sur le vaisseau pour l'extérioriser au maximum et le sectionner à 3 centimètres au-dessous de la base du crâne.

Nous complétons la résection aux ciseaux des ganglions infectés qui n'ont pas été entraînés avec le tronc jugulaire. Hémostase.

Les deux plaies, mastoïdienne et cervicale, sont laissées largement ouvertes.

Dès le soir, la température est descendue à 38°5. Le lendemain, elle tombe à 36°8, et cette défervescence brusque se maintient.

La guérison paraît assurée, Les plaies bourgeonnent normalement, mais, le 25 mai, une oto-mastoïdite droite se déclare à son tour.

Malgré une paracentèse immédiate, persistance de fièvre 39°-40°, de douleurs mastoïdiennes et apparition de frissons.

Le 27 mai, mastoïdectomie droite. Lésions comparables à celles du côté gauche. Fongosités dans l'antre, dans la traînée sous-antrale, ostéite de la pointe et d'un groupe cellulaire postérieur, dont l'éradication permet de découvrir le sinus latéral. Il apparaît de couleur bleu, animé de légers battements, un peu déprimé.

Une première ponction à l'aiguille ne retire pas de sang. Une deuxième pratiquée 2 centimètres plus haut en retire difficilement une petite quantité.

Dénudation large du sinus de la pointe de la mastoïde au coude. L'incision montre un thrombus cruorique en formation et n'obturant pas complètement la lumière du vaisseau (thrombo-phlébite-pariétale). On l'enlève facilement à la curette : hémorragie franche par le bout central et le bout inférieur; tamponnement à la mèche.

Suites simples. La température revient en deux jours à la normale. Absence de réaction céphalique malgré le tamponnement des deux sinus latéraux. Pas de céphalées, ni de congestion de la face.

La plaie cicatrise normalement. Cette fois, la guérison est définitive.

Plusieurs points méritent d'être relevés dans cette observation et se réfèrent :

1° Aux éléments de diagnostic de la phlébite du sinus latéral ;

2° A l'innocuité de la suppression du courant de retour par tamponnement des deux sinus, en cas de thrombo-phlébite bilatérale ;

3° A la valeur du mode opératoire suivi pour traiter la thrombo-phlébite sinuso-jugulaire.

1° On ne peut se guider sur les résultats de l'inspection directe d'un sinus latéral pour diagnostiquer sa thrombose. Ce vaisseau peut avoir conservé sa coloration bleu foncé ordinaire, ne pas présenter de battements pulsatiles, offrir une résistance élastique, et cependant contenir déjà un caillot évolué.

Seules, les ponctions répétées en deux points au moins de son projet mastoïdien donnent, malgré quelques causes d'erreurs (thrombose pariétale), une quasi certitude.

Ce fait a déjà été signalé. Notre observation le confirme une fois de plus ;

2° On peut accepter comme démontré que la résection de la jugulaire avec tamponnement du sinus latéral d'un côté, et le tamponnement du sinus latéral du côté opposé n'entraînent aucun trouble, aucun accident d'ordre circulatoire, en particulier, pas d'œdème de la face ni de signes d'hypertension cranienne.

Il est vrai que, dans notre cas, les deux interventions ont été faites à deux semaines d'intervalle. La circulation collatérale a eu le temps de s'établir ;

3° Enfin, et c'est une particularité que nous désirons souligner, la ligne de conduite que nous avons suivie, négligeant l'attaque directe du golfe de la jugulaire pour s'en tenir à l'ouverture du sinus latéral combinée à la résection haute de la veine jugulaire, nous paraît l'intervention de choix dans un grand nombre de cas de thrombo-phlébite sinuso-jugulaire. Elle nous a personnellement donné 4 succès.

La découverte du golfe par l'un quelconque des procédés décrits (procédés de Grünert, de Lombard, de Mouret, etc.) ne laisse pas que d'être une intervention souvent laborieuse, de nuire à la résistance générale d'un sujet déjà profondément infecté, d'exposer même à certains accidents tels qu'une réaction méningée et surtout à une paralysie du nerf facial et du spinal.

Sans ouverture du golfe, nos malades ont guéri et nous ne pouvons nous empêcher de garder quelque scepticisme à l'endroit du dogme longtemps classique de la nécessité d'ouvrir le golfe quand il est thrombosé.

L'exérèse aussi haute que possible du tronc jugulaire, nous paraît donner toute garantie.

Autant nous estimons nécessaire de poursuivre le thrombus dans le bout central, jusqu'au pressoir d'Hérophile, s'il y a lieu, ainsi que nous l'avons fait tout récemment encore chez un de nos malades actuellement convalescent, autant nous considérons comme inutile la libération, au prix d'une besogne souvent complexe et dangereuse, du bout inférieur, quand ce dernier atteint ou dépasse le golfe.

Nous le répétons : la résection haute du tronc jugulaire donne alors, à moins de frais, d'excellents résultats.

Dans les thromboses simples du sinus latéral, sans propagation au golfe, quand, le caillot extrait dans son entier, l'écoulement du sang s'est fait par le bout inférieur, nous ne pratiquons jamais la ligature et encore moins la résection du tronc jugulaire.

Celle-ci n'est indiquée, à notre sens, que lorsqu'on n'a pu déboucher le bout inférieur par la seule voie mastoïdienne.

En matière d'infections veineuses d'origine otique, l'acte chirurgical conserve toujours le premier pas. Il tend même vers des interventions de

plus en plus larges, telles que cette résection de la jugulaire thrombosée qui, de date assez récente, encore assez rarement pratiquée, supplante heureusement la simple ligature ou le curettage intraveineux.

La thérapeutique médicale ne saurait être qu'un adjuvant du traitement chirurgical.

Nous avons guéri nos malades uniquement par l'ablation du thrombus, sans intervention de sérothérapie ou de médicaments quelconques.

Ceux-ci ne doivent cependant pas être négligés dans certains cas de septico-pyohémie grave, sans thrombo-phlébite des gros vaisseaux ou lorsque la chirurgie est demeurée impuissante à juguler l'infection générale.

Électro-coagulation d'un épithélioma du plancher buccal,

par M. **Gernez**.

H..., cinquante-neuf ans, ulcération, 3 cent. carrés atteignant le rebord alvéolaire. Biopsie (épithéliome épidermoïde métatypique, ébauche de globes épidermiques). Électrocoagulé le 27 avril 1928.

Temps ganglionnaire le 5 mai 1928.

Appareil moulé cervical (radium), le 24 mai.

Présenté le 23 janvier 1929 pour montrer la souplesse du plancher buccal.

PRÉSENTATION DE PIÈCE

par M. **Basset**.

Je vous apporte à titre de curiosité cette pièce où vous pouvez constater la coïncidence assez exceptionelle :

1° D'une grossesse de deux mois et demi environ dont le diagnostic était resté très douteux en raison de l'imprécision des signes cliniques et de la coexistence des lésions suivantes qui sont :

2° Un kyste de l'ovaire gauche du volume d'une petite pomme ;

3° Plusieurs fibromes, les uns petits dans l'épaisseur de la paroi utérine qui en est farcie, deux autres plus gros (mandarines) l'un d'eux, pédiculé et largement adhérent au grand épiploon, ce qui explique les douleurs très vives spontanées et provoquées que présentait l'opérée, âgée de trente-sept ans.

VOTE SUR LA DEMANDE D'HONORARIAT DE M. LE Pr STOLZ (DE STRASBOURG)

Votants	59
Oui	59

En conséquence, M. le Pr Stolz est nommé membre honoraire.

Le Secrétaire annuel, F. CADENAT.

Imprimerie de la Cour d'Appel, 1, rue Cassette, Paris.



BULLETINS ET MÉMOIRES

DE LA SOCIÉTÉ NATIONALE DE CHIRURGIE

Séance du 30 janvier 1929.

Présidence de M. CUNÉO, *président.*

PROCÈS-VERBAL

La rédaction du procès-verbal de la précédente séance est mise aux voix et adoptée.

CORRESPONDANCE

La correspondance comprend :

1° Les journaux et publications périodiques de la semaine.

2° Une lettre de M. le Dr OMBRÉDANNE, demandant d'être nommé membre honoraire.

3° Une lettre de M. le Dr ROUX-BERGER, s'excusant de ne pouvoir assister à la séance.

4° Une observation de M. le Dr MOURGUE, intitulée : *Obstruction intestinale par coudure de l'anse persistant après hernie étranglée.*

M. MATHIEU, rapporteur.

5° Une observation de M. le Dr GALOP, intitulée : *Suites éloignées d'une injection intra-utérine de lipiodol.*

M. MONDOR, rapporteur.

6° Une observation de M. le Dr RAYMOND BERNARD, intitulée : *Un cas de typhlite gangréneuse primitive avec thrombo-phlébite de la veine mésentérique supérieure.*

M. OKINCZYC, rapporteur.

7° Deux observations de M. le Dr LACROIX-ANTOINE, intitulées : *Enorme kyste hydatique du foie sans troubles digestifs*, et *Lipomatose symétrique des avant-bras.*

M. DENIKER, rapporteur.

Le Président fait part à la Société de la mort de M. le Dr Albert Reverdin, de Genève, fils du Dr Auguste Reverdin ; il rappelle le rôle si important que joua pendant la guerre le Dr Albert Reverdin. Il est resté, en effet, en France pendant toute la durée des hostilités et il opéra un très grand nombre de nos blessés.

Le Président lit le discours qu'il a prononcé aux obsèques de M. le médecin inspecteur général Delorme, ancien président.

PREMIÈRE SÉANCE

Discours de M. le Professeur Bernard Cunéo, Président de la Société de Chirurgie.

Au nom de la Société de Chirurgie, j'apporte ici l'expression du profond regret que cause à tous les membres de notre Société la mort de leur ancien Président, M. Edmond Delorme.

Elu moi-même membre titulaire de la Société en 1912, je vis quelques mois après, c'est-à-dire au début de 1913, M. Delorme venir occuper le fauteuil présidentiel. Je garde encore intact le souvenir de sa figure grave et sévère, de son attitude digne et un peu raide qui laissait deviner que chez lui la redingote ne remplaçait que d'une façon temporaire la tunique du médecin général.

D'autres plus qualifiés que moi rappelleront la brillante carrière militaire de M. le médecin inspecteur général Delorme. Mon rôle est de retracer ici la grande place qu'il a occupée parmi nous et les principaux travaux dont il a tenu à donner la primeur à notre Société.

Elu titulaire en 1892, M. Delorme s'était déjà fait connaître à ses futurs collègues par de nombreuses et intéressantes communications. Celles-ci portent surtout sur des cas d'opérations d'Estlander, sur des interventions pour tumeurs blanches, sur un procédé de restauration autoplastique de l'urètre, etc.

Mais le candidat à la Société de Chirurgie possédait d'autre part un bagage de titres bien plus importants que ces quelques communications. C'étaient en premier lieu ses articles du dictionnaire Jaccoud dont l'un consacré aux lésions du pied constituait à lui seul une véritable monographie.

Le mémoire présenté en 1881 à l'Académie de Médecine sur la ligature des artères de la paume de la main et de la plante du pied attestait avec éclat la science anatomique de M. Delorme. Le terrain abordé par lui était à l'époque encore vierge ; il fut défriché avec une patience remarquable. La disposition anatomique et la topographie des arcades artérielles, e

de leur branches, leurs rapports avec les parties molles, avec le squelette et avec les plis cutanés furent décrits avec une précision parfaite et les travaux les plus récents, disposant des techniques les plus nouvelles et notamment des procédés radiographiques n'ont pu que confirmer les conclusions de ce remarquable mémoire. D'autre part, M. Delorme précisait par des recherches expérimentales devenues classiques s'échelonnant de 1885 à 1892, les lésions produites sur le squelette par les balles du fusil Lebel. Les travaux ultérieurs des nombreux chirurgiens étrangers ne pouvaient que confirmer ses résultats. Voilà déjà des titres amplement suffisants pour ouvrir à un chirurgien les portes de la Société de Chirurgie. Quelle que fût leur valeur, elle était cependant éclipsée par l'éclat des deux gros volumes du *Traité de chirurgie de guerre* dont le tome I paraissait en 1888 et le tome II en 1893, alors que la Société accueillait bien tardivement un homme qui pouvait se glorifier de se présenter à ses suffrages de la Société avec des titres dont l'importance et la valeur étaient considérables.

Dès son élection, M. Delorme se montre un des membres les plus assidus de la Société. Ses communications sont trop nombreuses pour être énumérées en détail.

Notons, parmi les plus importantes, celles qui portent : sur l'appendicite tuberculeuse, l'amputation inter-scapulo thoracique, la cure radicale des hémorroïdes par le procédé de Withaed, le phlegmon sublingual, l'ostéome des adducteurs, la laminectomie, les ruptures musculaires, l'inutilité et les dangers habituels de la recherche des balles dans le cerveau, le genou à ressort, etc.

Entre temps M. Delorme réservait à d'autres sociétés et notamment à l'Académie de Médecine des publications qui feront date dans l'histoire de la Chirurgie et notamment sa communication du 23 janvier 1894 à l'Académie de Médecine sur un nouveau traitement des empyèmes par la décortication des poumons.

Entre 1894 et 1913, année où il fut appelé à la Présidence de la Société, M. Delorme a marqué son activité par de nombreux rapports et de nombreuses communications qu'il serait trop long de relater ici.

L'année qui suivit sa présidence fut celle de la Grande Guerre. Ce formidable événement devait donner à M. Delorme comme un regain d'activité. Au cours des années que dura la guerre, il publia de nombreux travaux dont les uns furent purement techniques, les autres visant surtout l'organisation du service de santé.

La plupart ont été réunis dans un bel ouvrage : *Les enseignements chirurgicaux de la Grande Guerre* dont l'iconographie est due tout entière à l'alerte crayon de l'auteur et qui conservera certainement une grande valeur documentaire.

Les discussions qui eurent lieu à la tribune de la Société à cette sombre époque furent souvent orageuses. M. Delorme défendit courageusement le service de santé militaire, lequel à vrai dire était souvent injustement attaqué par ceux qui ignoraient trop les difficultés imprévisibles auxquelles il s'était heurté. Mais toutes ces polémiques sont aujourd'hui bien oubliées.

Ce qui ne le sera pas, c'est la belle contribution à la science chirurgicale que laisse derrière lui ce grand travailleur. Son nom est appelé à prendre place à côté des plus glorieux de la Chirurgie militaire française. La Société de Chirurgie est fière de l'avoir compté parmi ses membres. Elle apporte aujourd'hui à son regretté Président l'hommage qu'elle doit à celui qui fut certainement un grand chirurgien.

Au nom de tous mes collègues, j'apporte à Mme Delorme, à Mme Billet, et à notre collègue Billet, l'expression de nos sincères condoléances et de notre sympathie profondément attristée.

La séance est levée en signe de deuil.

DEUXIÈME SÉANCE

A PROPOS DU PROCÈS-VERBAL

A propos des fractures du calcanéum,

par M. **A. Schwartz.**

Je m'excuse d'intervenir si tardivement dans cette question, mais j'ai eu beaucoup de peine à me procurer le document que je veux vous apporter.

Le 28 novembre 1928, M. Deniker nous rapportait six observations, fort intéressantes d'ailleurs, d'intervention sanglante pour fractures du calcanéum, dues à MM. Simon et Stultz de la Faculté de Médecine de Strasbourg. Ces chirurgiens, après réduction sanglante des fragments, fixèrent ceux-ci à l'aide d'un matériel métallique, agrafe de Dujarier ou vis.

Dans la séance du 5 décembre, M. Lenormant nous apporta sa pratique actuelle : réduction sanglante de la fracture du calcanéum et mise en place, dans la cavité centrale, de greffes ostéo-périostiques.

Enfin, dans le Bulletin du 9 janvier 1928, M. Leriche expose sa technique, qui date dit-il de 1913, et qui consiste également en la réduction sanglante des fractures du calcanéum suivie d'ostéosynthèse.

Les uns et les autres font donc le *modelage du calcanéum*, acte essentiel à mon avis, suivi (Leriche et ses élèves) d'ostéosynthèse ou de mise en place de greffes ostéopériostiques (Lenormant).

Si je prends la parole, c'est tout simplement pour rappeler que le modelage du calcanéum a été préconisé et exécuté en 1902 par Morestin.

Je vous demande la permission, tout simplement, de citer l'auteur; voici comment il s'exprime (*Bull. de la Soc. de Biol.*, 1902, p. 225) :

« L'écrasement du calcanéum ne se fait point au hasard. Tout au contraire, cette lésion se produit toujours selon le même mécanisme et la plupart des pièces reproduisent les mêmes dispositions générales. La partie postérieure de l'os est à peu près respectée, de même que l'apophyse cuboïdienne.

« Le sustentaculum tali s'est déplacé en dedans, entraînant une partie plus ou moins étendue de la table interne de l'os. La portion centrale s'est effondrée. La partie externe et antérieure de la grande facette articulaire a pénétré dans le tissu spongieux, poussée par l'apophyse externe de l'astragale, exécutant même un mouvement de bascule de haut en bas et d'arrière en avant.

« *C'est là qu'il faut frapper. Là est la clef des lésions.*

« Aborder le calcanéum par sa face externe, en passant soit au-dessus, soit mieux au-dessous des péroniers, par une incision curviligne sous-malléolo-dorsale, ou par une incision suivant le bord externe de la plante du pied, dans la région du talon, ou même encore par une incision interne si les circonstances la justifient, pénétrer dans le centre spongieux et affaissé, extraire les fragments enfoncés, redresser, desserrer les autres, et, à la faveur de la mobilité ainsi obtenue, remettre le pied en bonne attitude ».

Et, plus loin, Morestin écrit cette phrase significative :

« C'est un évidement du calcanéum ou du moins de sa partie centrale qui permettra ce modelage du pied ».

Or, Lenormant et Leriche ne parlent pas de Morestin.

Simon et Stultz écrivent bien, dans leur communication, cette phrase :

« Morestin avait bien préconisé et réalisé, à l'aide d'une spatule spéciale, des manœuvres modelantes par voie sanglante ».

Il m'a semblé que la contribution de Morestin méritait plus que cette simple mention, car ce chirurgien a, dès 1902, préconisé et réalisé parfaitement le modelage du calcanéum, c'est-à-dire le premier temps et le plus important du traitement sanglant des fractures du calcanéum.

L'avenir nous dira s'il est utile de faire plus, de fixer les fragments ou de mettre dans la cavité des greffes ostéopériostiques, mais toujours le modelage, opération de Morestin, restera le temps nécessaire et peut-être suffisant de l'acte opératoire.

RAPPORTS

Perforation de la vésicule biliaire en péritoine libre. Intervention. Guérison.

par MM. **Maurice Larget et J.-P. Lamare**,
Chirurgiens de l'hôpital de Saint-Germain-en-Laye.

Rapport de M. J. Berger.

MM. Larget et Lamare, chirurgiens de l'hôpital de Saint-Germain-en-Laye, m'ont prié de vous apporter une belle observation de perforation de la vésicule biliaire, qui est intéressante à divers points de vue.

L'un de nous est appelé, le dimanche 19 juin 1927, à 10 heures, auprès de Mme D..., par notre ami le Dr Cointepas, de Marly-le-Roi. Il s'agit d'une malade de trente-cinq ans, dont les antécédents sont marqués par de nombreuses crises de coliques hépatiques et, depuis quelques mois, par des métrorragies pour lesquelles on a pensé à un fibrome utérin. Mme D... a été prise, brusquement *trente* heures auparavant d'une douleur vive *dans la fosse iliaque droite*. Depuis ce moment, ont apparu des signes généraux, fonctionnels et physiques qui ne paraissent laisser aucun doute sur le diagnostic de l'affection en cause.

Au moment de notre examen, voici ce que nous constatons :

Faciès tiré, anxieux, péritonéal. Température 39°. Pouls 130, de mauvaise qualité.

La malade a vomi et continue de vomir à l'heure actuelle. La douleur spontanée continue d'être vive. Elle siège dans la fosse iliaque droite et irradie vers le bassin et la fosse iliaque gauche. L'arrêt des matières et des gaz est absolu.

A l'inspection, le ventre « respire » mal, mais surtout dans sa moitié sous-ombilicale. La palpation révèle un point de Mac Burney extrêmement douloureux. La région de la fosse iliaque gauche est moins sensible à la pression, mais surtout à la région de l'épigastre et de l'hypochondre droit n'est pas douloureuse à la palpation. La percussion révèle un peu de matité déclive. Toucher vaginal : Utérus gros un peu bosselé. Toucher rectal : négatif.

Dans ces conditions, on pense à une appendicite perforée avec pus dans la grande cavité et l'on propose l'intervention d'urgence qui est acceptée.

Intervention le 19 juin à 11 heures (Dr Larget). Aides : Dr Cointepas et M. Perret, interne. Anesthésie : Générale au Schleich.

1° Incision de Mac Burney : Dès l'ouverture du péritoine, une grande quantité de bile s'écoule du ventre. Après avoir vérifié l'appendice qui est apparemment sain, on referme cette incision.

2° Laparotomie transversale droite, sous-hépatique : On voit une vésicule blanchâtre, sclérosée, portant près du fond une perforation régulière de la grosseur d'un grain de mil par où s'échappe de la bile. La palpation de cette vésicule permet de sentir des calculs. Il existe, dans la région du confluent biliaire supérieur des adhérences. Etant connue la gravité de cette affection, on décide de faire le minimum. Ouverture de la vésicule que l'on fend en long en réséquant la perforation. Ablation de deux calculs dont l'un est brisé en deux parties. Drain au contact de la vésicule. Trois mèches imbibées de bouillon vaccin au contact de la vésicule. Un drain dans la grande cavité.

Paroi en deux plans. Durée dix-sept minutes.

Prélèvement de bile, calculs et paroi vésiculaire envoyés au laboratoire.

Suites opératoires : Le soir et le lendemain : pouls très petit et très rapide. Shock intense. Conformément à une pratique qui semble nous être fidèle, il est fait en deux fois, en même temps que du sérum glucosé, vingt unités cliniques d'insuline.

Quelques difficultés pour l'émission des gaz.

Un auto-vaccin formolé a été préparé, par notre ami M. Moreau, chef de laboratoire à l'hôpital de Saint-Germain, avec les microbes qui ont poussé, en faisant les ensemencements avec la bile épanchée. Dosé à 1 milliard de germes par centimètre cube, il est injecté à raison de 1/4 de centimètre cube le troisième jour, 1/2 le quatrième, 3/4 le cinquième, etc...

La bile coule bien par le drain vésiculaire. Ablation du drain de la grande cavité le huitième jour, du drain vésiculaire le septième jour, des mèches le quatorzième jour.

La guérison complète (toute fistule étant tarie) est obtenue le vingt-cinquième jour.

Examens de laboratoire. — 1° Examen bactériologique de la bile épanchée dans l'abdomen (Note remise par M. Moreau).

Les ensemencements de départ ont été faits sur gélose peptonée, gélose à l'œuf, bouillon peptoné, bouillon à l'œuf.

Après vingt-quatre heures d'étuve, on observe, sur les milieux solides, de fines colonies semblables, presque transparentes, qui sont devenues plus opaques par la suite. Le bouillon était trouble uniformément, sans dépôt et sans collerette.

L'examen microscopique des milieux liquides et solides montre des *Coccis* à *Gram positif*, se présentant, en bouillon, sous forme de très courtes chaînettes. La vérification du phénomène de Neufeld permit d'éliminer le pneumocoque.

Les repiquages en bile bouillon (à dose variable), eau peptonée, bouillon à l'œuf, etc... suivis de nouveaux réensemencements de la bile bouillon sur gélose à l'œuf nous permirent de penser que nous étions en présence d'une variété de *streptocoque non hémolytique*, formé d'éléments plus ou moins bien arrondis, à chaînettes assez longues (15 à 20 éléments) signalé par Libert pour la première fois à notre connaissance (*Journal médical français*, décembre 1924) et qui estime que « la fréquence de cette race de streptocoque non hémolysante apparaît beaucoup plus considérable qu'elle ne semblait l'être (dans les vésicules infectées).

2° Examen de calcul :

Aspect : Grosseur et aspect d'une mûre;

Couleur tirant sur le vert;

Poids spécifique inférieur à 1.000.

Examen chimique :

Présence de lamelles de cholestérine démontrée par la réaction de Salkowsky;

La recherche des pigments biliaires est positive;

La recherche des éléments minéraux est positive pour calcium et phosphatés.

Quantitativement, le dosage de ces éléments donne :

Cholestérine	94,50 p. 100;
Pigments biliaires	3,50
Matières minérales	2

3° Examen anatomo-pathologique de la paroi vésiculaire (Dr Yvan Bertrand).

On a l'impression, à l'examen microscopique que la région de la perforation, située dans un tissu œdématié, lardacé, a été un peu délacérée au moment des

manœuvres opératoires. Il existe des abcès intrapariétaux au voisinage immédiat de la perforation.

Dans le reste de la paroi : lésions de cholécystite chronique avec péricholécystite.

En tout cas, il n'existe aucune transformation épithéliale suspecte, pouvant faire croire à une perforation néoplasique.

Comme dans beaucoup d'autres cas semblables relevés par notre maître, M. le professeur Gosset, dans un article du *Journal de Chirurgie*, le diagnostic clinique a été erroné et a été fait seulement à l'ouverture de l'abdomen. Malgré les crises nombreuses de coliques hépatiques signalées par la malade, à cause de l'absence de tout signe physique sous hépatique, nous avons pensé à une appendicite.

Quelle a pu être la cause de la perforation ? La vésicule contenant un calcul brisé, nous croyons possible que les arêtes tranchantes créées par cette brisure aient provoqué la perforation d'une paroi vésiculaire rendue moins résistante par l'inflammation.

D'abord, point de vue clinique : ainsi qu'il est presque de règle dans les perforations de la vésicule biliaire, le diagnostic a été orienté vers la péritonite appendiculaire. Il est assez remarquable, en effet, que les perforations de la vésicule ne donnent pas lieu, très souvent, comme les perforations gastriques ou duodénales, à une contracture épigastrique avec maximum à droite, dont le siège et la dureté intense permettent presque toujours de faire un diagnostic immédiat. Dans les perforations vésiculaires, au contraire, il est fréquent que la contracture soit généralisée à tout l'abdomen, ou localisée à la fosse iliaque droite. Le diagnostic porté habituellement est celui d'appendicite, et c'est ce qui est arrivé dans le cas de MM. Larget et Lamare où tous les symptômes : douleur, contracture, vomissements, attiraient l'attention du côté de l'appendice et non du côté de l'étage supérieur de l'abdomen.

Il est vrai que la malade en question avait eu des crises de coliques hépatiques, mais il faut reconnaître que, malgré les antécédents de lithiase biliaire, lorsque les signes locaux se trouvent réunis en la fosse iliaque droite, on est en droit de penser, d'abord, à l'appendicite.

2° Lors de l'ouverture de l'abdomen, la bile s'écoula instantanément et je crois que MM. Larget et Lamare ont eu tout à fait raison, au lieu de prolonger leur incision appendiculaire vers la région sous-hépatique, de se reporter d'emblée dans cette zone par une incision transversale. Je n'ai d'ailleurs jamais compris pourquoi on fait souvent les opérations « à chaud » sur la vésicule par une incision verticale, alors que les cholécystectomies à froid ressortissent, pour les mêmes chirurgiens, de l'incision transversale. L'incision transversale convient également aux cholécystostomies ou aux cholécystectomies pour lésions aiguës, et il n'y a pas de raison d'aborder différemment un organe suivant les circonstances, qui ne doivent pas modifier la technique de cet abord.

MM. Larget et Lamare sont tombés sur une vésicule adhérente au niveau du confluent bilieux supérieur. Cette vésicule était scléreuse, dure, et, dans ces conditions, ils ont pris, à mon avis, la très sage détermination de renoncer à la cholécystectomie et de se borner à faire l'ouverture de la

vésicule, avec drainage de cette dernière. A moins que l'on ne se trouve en présence d'un sphacèle total de la vésicule et d'une vésicule facilement enlevable, lorsqu'on opère en milieu septique, que la vésicule est adhérente, il y a un intérêt primordial, comme ont fait les auteurs, à se borner au minimum et à drainer simplement la vésicule.

La malade de MM. Larget et Lamare a guéri avec la plus grande simplicité et sa cicatrisation a été complète le vingt-cinquième jour. La rapidité de cette guérison qui, il faut le reconnaître, se voit lorsqu'on se borne à un traitement chirurgical, a-t-elle été facilitée par l'emploi d'un auto-vaccin formolé préparé par M. Moreau, Chef de Laboratoire à l'hôpital? Nous ne pouvons le dire, mais ils ont eu raison de l'employer.

La bile examinée et ensemencée était infectée en grande partie par des streptocoques non hémolytiques formés d'éléments plus ou moins arrondis à chaînettes longues (15 à 20 éléments), streptocoques signalés pour la première fois par Libert dans le *Journal Médical Français* de décembre 1924, et que cet auteur croit fréquents dans les infections vésiculaires. La paroi vésiculaire qui contenait un abcès intra-pariétal ne présentait pas d'altération néoplasique, mais des lésions de cholécystite chronique. MM. Larget et Lamare attribuent la perforation au fait que le calcul était brisé et que ses arêtes tranchantes ont pu altérer la paroi vésiculaire. Cette hypothèse est fort plausible, mais il faut reconnaître qu'une lésion traumatique du calcul est loin d'être nécessaire pour que se produise un sphacèle. Il peut être dû à la virulence microbienne des micro-organismes contenus dans la paroi vésiculaire, en dehors de tout traumatisme endo-vésiculaire.

Telles sont, Messieurs, les raisons pour lesquelles l'observation de MM. Larget et Lamare m'a paru intéressante. Elle concerne une malade qui a été fort bien opérée, chez laquelle le chirurgien, M. Larget, a su prendre rapidement et avec décision la détermination nécessaire, chez laquelle il a su faire le minimum, ce qui, en chirurgie d'urgence, est souvent une fort bonne mesure, et dont l'observation très complète concerne une malade très étudiée aux points de vue clinique, opératoire et bactériologique.

M. Larget, que j'ai eu comme collaborateur direct, en tant qu'assistant d'équipe chirurgicale à l'ambulance 13-18 pendant la guerre, et qui est un élève de mon maître Gosset, m'a montré, une fois de plus, ses qualités cliniques et opératoires.

Je vous propose, Messieurs, de publier cette observation dans nos Bulletins et d'en remercier les auteurs, en nous souvenant de leur nom, dans l'avenir.

Trois cas de pseudarthrose des membres. Greffes osseuses par un procédé mixte (greffe libre intrasegmentaire, greffe ostéopériostique),

par M. **Aumont** (de Versailles).

Rapport de M. Dujarier.

Voici d'abord les trois observations du Dr Aumont.

Observation I. — Je résume cette observation déjà publiée dans un travail de la *Revue de Chirurgie* de 1924.

En juillet 1923, Mlle X... subit un grave écrasement de la jambe. Fracture largement ouverte : décollement étendu des parties molles, artère tibiale antérieure rompue, artère tibiale postérieure lésée par une petite esquille.

M. Aumont, alors interne de Michon, opéra la malade à Beaujon quelques instant après l'accident : il pratiqua une ostéosynthèse immédiate.

Il obtient une réunion *per primam*. Mais la consolidation ne se fait pas, malgré l'ablation de la plaque faite quatre mois après l'accident.

Le 23 septembre 1923, nouvelle intervention. Nettoyage des deux fragments du tibia, taille sur le fragment supérieur d'une baguette osseuse, à la manière d'Albee : on creuse sur le fragment inférieur une rigole de même dimension. Mais pour rendre de la longueur au membre, on insinue entre les deux fragments du tibia un segment prélevé sur le péroné et enfoncé à coups de maillet. Le greffon en baguette est alors mis en place à cheval sur la pseudarthrose, fixé par un double cerclage au catgut chromé. Par-dessus, mise en place d'une greffe ostéopériostique prélevée sur le tibia du côté opposé. Drainage filiforme. Immobilisation plâtrée.

La consolidation n'est pas obtenue. Le greffon s'est soudé avec le fragment supérieur, mais non avec le fragment inférieur.

Le 29 mai 1924, nouvelle intervention partant sur le tibia et le péroné. On dégage d'abord les deux fragments tibiaux et on creuse, non sans peine, une tranchée sur chaque fragment, pénétrant jusqu'au canal médullaire. On prélève sur le péroné une greffe longitudinale par dédoublement de ce dernier. Suture des deux fragments du péroné au crin et par-dessus greffe ostéopériostique. Puis revenant au tibia, on met le greffon à cheval sur la pseudarthrose dans les deux gouttières préalablement creusées : par-dessus greffe ostéopériostique. Suture de la peau avec drainage filiforme. Immobilisation plâtrée. En décembre, la consolidation est complète. La radiographie montre une soudure du tibia et du péroné. Le résultat fonctionnel est excellent.

Obs. II. — *Pseudarthrose de cuisse gauche* : un blessé est adressé, cinq mois après l'accident qui l'avait fait hospitaliser dans la circonscription, à l'hôpital civil. Il présente une pseudarthrose complète de la cuisse gauche, suite d'une fracture fermée. Nous constatons une interposition musculaire et décidons de libérer les fragments osseux et de pratiquer une ostéosynthèse. Suivant la technique habituelle, ostéosynthèse après légère résection du fragment supérieur pour permettre un bout à bout facile. On constate que les os sont particulièrement décalcifiés et friables. La synthèse est faite au moyen d'une large plaque de Schermann, fixée par une lame de Parham sur le fragment inférieur. On a la sensation que la synthèse tient bien. Plâtre au bout de huit jours. Radiographie.

On constate que la plaque a lâché sur le fragment inférieur. On attend deux mois. Aucune réaction osseuse. On décide de réintervenir en complétant la synthèse par une greffe osseuse suivant la technique déjà décrite, greffe ostéopériostée périphérique, greffe libre intrasegmentaire. Deux cercles de Pârham fixent à nouveau le fragment inférieur du fémur sur la plaque. Grand appareil plâtré immédiat, avec fenêtre de surveillance. On assiste malgré cela à une angulation progressive des fragments. Plusieurs radiographies ne montrent aucune trace de consolidation osseuse. On allait presque désespérer du résultat quand, six mois après l'intervention, une dernière radiographie montre l'existence d'un gros cal. La cuisse est tout à fait solide. Elle présente malheureusement une déformation en crosse que nous n'avons pu éviter malgré nos soins. Le blessé rentre chez lui. Nous n'avons plus eu de ses nouvelles, il s'agissait d'ailleurs d'un débile mental, dont le Bordet-Wassermann avait été ultra-positif, mais aucun traitement actif n'avait pu lui être appliqué sans déterminer chez lui des phénomènes d'intolérance sérieux.

Obs. III. — *Pseudarthrose du tibia droit* :

T..., quarante-sept ans, est victime en juin 1925 d'un accident survenu au cours de son travail sur une voie ferrée. Une poutre métallique qu'il portait avec plusieurs compagnons est malencontreusement lâchée, et lui tombe sur la jambe droite. Il en résulte une fracture compliquée de deux os pour laquelle il est transporté à Beaujon. Il y fut opéré par un de nos anciens collègues le Dr Berthon, qui pratiqua une ostéosynthèse avec suture primitive. La guérison fut rapide et sans incident. La plaque enlevée au bout de quelques semaines, sans qu'il fût constaté de consolidation osseuse. Un appareil de Delbet appliqué, le blessé rentre chez lui à Versailles.

Nous fûmes appelés à le voir quelque temps après pour une réaction inflammatoire avec ostéite, nécessitant un évidement osseux peu étendu, qui fut pratiqué le 30 septembre 1925. Le 1er février 1926, une esquillectomie devient nécessaire. Progressivement, les phénomènes inflammatoires disparurent, sans qu'il y eût la moindre trace de consolidation osseuse.

La pseudarthrose ne fut traitée qu'après certitude du refroidissement complet des lésions, le 4 décembre 1926, avec l'aide du Dr Maltais, médecin traitant.

Voici, rapidement résumée, la technique suivie : Prélèvement sur la jambe saine d'une très large greffe ostéopériostée, et d'une greffe péronière de 3 centimètres, dédoublée. L'incision d'accès à la pseudarthrose est faite un peu en dehors de la crête tibiale pour éviter les tissus fragiles de la face interne, siège de plusieurs interventions et d'une suppuration assez longue. Il ne nous paraît pas cependant indispensable de faire précéder notre intervention d'une greffe italienne.

La découverte du foyer osseux est rendue de ce fait un peu plus difficile. Décapage des extrémités tibiales. Ouverture des canaux médullaires. L'inférieur est facilement trouvé; le *supérieur* ne peut *être atteint*, l'os est complètement éburné et massif sur plus de 3 centimètres de hauteur. Nous n'insistons pas davantage, ce qui fut une erreur comme nous le pensons. La greffe péronière est placée en position intersegmentaire, la greffe périostée sur la *face antéro-externe du tibia*. Le péroné, consolidé en position angulaire, n'est pas abordé, car nous n'avons pu réaliser l'intervention que nous projections, vu les conditions du terrain. Suture avec drainage, immobilisation plâtrée. Suites opératoires sans aucun incident.

Une étude attentive du blessé nous a permis de constater que la greffe ostéopériostée avait considérablement proliféré, elle forme maintenant une saillie grosse comme un œuf sur la face antéro-externe du tibia. Mais la pseudarthrose n'en a pas été modifiée; elle paraît seulement un peu plus serrée. Le blessé se déplace sans aucun appareil, en s'aidant d'une canne. Nous considérons ce cas

comme un insuccès, mais nous n'hésitons pas à proposer au blessé une nouvelle intervention, convaincu que si nous placions dans les canaux médullaires une nouvelle greffe nous pourrions obtenir la guérison. Et dans ce cas, au lieu de chercher la lumière du canal, comme nous l'avons fait jusqu'ici, en partant de la pseudarthrose, nous aborderons le fragment supérieur à 5 ou 6 centimètres au-dessus d'elle et nous l'ouvrirons par une large tranchée.

J'ajouterai à ces trois observations, les réflexions suivantes :

Nous avons à notre disposition pour la greffe osseuse deux procédés : la greffe ostéopériostique et la greffe massive type Albee. Je ferai d'abord observer que M. Aumont n'a jamais employé la greffe typique d'Albee. Cette greffe nécessite l'usage de la scie jumelée qui permet de tailler une baguette osseuse d'un diamètre égal aux rigoles osseuses qu'on taille dans les deux fragments osseux. Cela permet une coaptation exacte et rigide que n'a pu obtenir M. Aumont en taillant ses greffons. De plus, comme on peut s'en rendre compte sur les radiographies, le greffon employé est beaucoup trop court et dépasse à peine de chaque côté le foyer de la pseudarthrose.

Enfin, M. Aumont emploie systématiquement les deux greffes combinées, greffe massive et greffe ostéopériostique. Que cette technique puisse être utilisée dans certains cas particuliers, je le veux bien, mais je crois qu'il y a exagération à vouloir en faire le procédé habituel.

On est toujours mal venu en présence d'un beau succès comme celui de la première observation de venir chicaner l'auteur sur le procédé employé ; je crois pourtant qu'en employant une technique plus simple et plus adaptée, M. Aumont aurait guéri ses malades plus rapidement et à moins de frais.

M. Aumont considère également l'ouverture du canal médullaire des deux fragments comme une condition indispensable au succès. Je crois que cette opinion est un peu exeessive.

L'ouverture du canal médullaire favorise la formation du cal, mais elle n'est pas indispensable, témoins les nombreux succès qu'on obtient dans le traitement des pseudarthroses par la simple greffe ostéopériostique sans aucune résection du tissu fibreux interposé et sans aucun avivement de l'extrémité des fragments.

Malgré ces quelques restrictions, je vous propose de remercier M. Aumont des trois observations qu'il nous a adressées et qui lui ont permis d'obtenir deux succès sur trois cas.

Gangrène du pied après ligature de la fémorale commune, traitée par l'amputation retardée et économique,

par M. **R. Leibovici** (Paris).

Rapport de M. Paul Moure.

Observation I. — Le 8 juillet 1928, à 2 heures du matin, un homme de trente-deux ans est frappé, au cours d'une rixe, d'un coup de couteau au niveau du tiers moyen de la cuisse gauche.

Un violent jet de sang jaillit. Le blessé a la force de placer son mouchoir comme garrot, mais s'évanouit avant de pouvoir le serrer. Les témoins de l'attentat serrent ce garrot et amènent de toute urgence le malade dans une clinique de province.

A son arrivée, il a déjà perdu une quantité considérable de sang. Il est sans voix, exsangue, dans un état syncopal ; le pouls est imperceptible.

A l'examen : On constate, à la cuisse gauche, au niveau du tiers moyen, l'existence d'une plaie par coup de couteau, longue de 2 centimètres. Elle est située, non pas en regard de la ligne de l'artère fémorale, mais presque en plein milieu de la face antérieure de la cuisse.

Un garrot improvisé est serré au-dessus, empiétant sur le tiers supérieur de la cuisse.

Malgré le garrot, un peu de sang s'écoule, mêlé de caillots. Il existe en profondeur un hématome notable, mais pas très volumineux ni très diffus.

L'intervention d'urgence paraît s'imposer, mais l'état général du malade est des plus inquiétants.

A peine applique-t-on sur son visage le masque d'Ombrédanne qu'il tombe en syncope et qu'on est forcé de lui faire de la respiration artificielle, du sérum et des injections répétées de toni-cardiaques. Peu à peu, les mouvements respiratoires reviennent, mais le blessé paraît toujours en état de mort imminente.

Aussi, on décide de faire le plus rapidement possible une ligature de la fémorale. Presque sans anesthésie, on découvre en quelques minutes l'artère fémorale commune au-dessous de l'arcade crurale et on la lie par un solide catgut.

On enlève alors le garrot sous-jacent et on examine la plaie causée par le coup de couteau. Elle ne saigne plus. On se contente de la suturer par quelques points cutanés et de la recouvrir d'un pansement occlusif.

Le blessé, ramené dans son lit, est traité énergiquement par les moyens habituels. Il finit par se remonter lentement et reprend entièrement connaissance.

C'est seulement dans la journée du 8 juillet que nous sommes amené à examiner et à traiter ce blessé.

Le pansement appliqué sur la plaie inférieure est à peine imbibé de sang, mais, d'emblée, nous émettons des doutes sur la vascularisation du membre inférieur. En effet, le pied est froid, la peau marbrée de taches rose-violacées confluentes. Le blessé accuse quelques fourmillements douloureux dans la plante du pied.

Les jours suivants, la menace de gangrène se précise.

Dès le deuxième et le troisième jour, les cinq orteils deviennent insensibles et se racornissent en commençant par leur pulpe. Le pied s'œdématie, la peau rougit. Sur le dos du pied et autour des malléoles, de volumineuses phlyctènes apparaissent contenant un liquide citrin.

La jambe est tuméfiée et œdématiée, surtout au niveau du mollet. Là, la peau est tendue, les masses musculaires sont empâtées, tuméfiées, indurées et douloureuses à la pression. Il n'existe pas d'ecchymoses cutanées. Cette induration des muscles est maxima à la partie supérieure du mollet et semble remonter jusqu'au creux poplité. Les muscles de la loge antéro-externe présentent la même consistance et la même sensibilité au niveau du tiers supérieur de la jambe.

Enfin, vers le troisième jour, à la partie toute supérieure de la jambe, une phlyctène se constitue un peu au-dessous du tubercule de Gerdy. Son ouverture laisse à découvert une plaque d'escarrification cutanée, grande comme une pièce de 1 franc.

A la palpation, on ne sent pas le pouls de la pédieuse ni de la tibiale postérieure. Enfin, le Pachon ne montre aucune oscillation au niveau de la jambe.

Pendant ce temps, le blessé souffre beaucoup, tant au niveau du pied qu'au niveau de la jambe. Il se plaint de fourmillements, de crampes, surtout vives pendant la nuit.

La gangrène s'étend progressivement pendant la première semaine. Elle monte des orteils sur l'avant-pied et atteint l'interligne de Lisfranc. Tant qu'elle s'étend, les douleurs persistent et surtout la température monte jusqu'à 39-40° où elle reste stationnaire près de huit jours avec, tout au plus, de petites oscillations de 1° environ.

Plutôt que d'amputer précocement, et forcément assez haut puisque la vitalité des tissus paraît douteuse sur toute la hauteur de la jambe, nous préférons attendre que la gangrène se limite pour pratiquer une exérèse aussi économique que possible. Naturellement, si l'état général du malade s'aggravait du fait d'accidents de résorption toxique ou d'infection, nous amputerions d'urgence en tissus sains.

On ponctionne les phlyctènes. On répand sur le pied et sur la jambe de la poudre de talc aseptisée. On place le membre dans un grand enveloppement ouaté et on prend soin de le maintenir au chaud.

La gangrène évolua nettement en deux stades.

Pendant une dizaine de jours, elle s'étendit progressivement sur l'avant-pied, d'abord mal limitée, puis peu à peu stabilisée. Enfin le sillon d'élimination apparut au niveau de l'interligne de Chopart sur le dos du pied, peut-être un peu moins haut au niveau de la plante. La tuméfaction des muscles du mollet diminua peu à peu, mais le triceps sural devint atrophique, dur, rétracté, sec et comme ligneux. La peau perdit son œdème et devint parfaitement mobile sur les muscles sous-jacents.

Au début d'août 1928, la gangrène était parfaitement circonscrite. Le sillon d'élimination était nettement creusé. La température était redevenue normale. Le blessé ne souffrait plus. Il avait repris des couleurs et du poids. Aussi à froid, nous décidâmes de pratiquer une amputation du pied.

Opération le 9 août 1923, un mois après la blessure.

Rachi-anesthésie : 6 centigrammes de scurocaïne.

Amputation de Syme typique : l'incision cutanée dorsale passe à 1 centimètre du sillon d'élimination.

Aucun vaisseau ne saigne pendant la section plantaire, ni pendant la décortication de la coque talonnière.

C'est seulement quand on a dégagé les tendons et scié la mortaise, qu'une petite artère saigne, probablement une petite collatérale ostéo-musculaire détachée de la terminaison de la tibiale postérieure. Le jet de sang qu'elle donne est d'ailleurs minime et nullement pulsatile.

Fermeture cutanée par quelques crins largement espacés, sur un drain sortant transversalement aux deux extrémités de l'incision.

Les suites opératoires ont été excellentes. La cicatrisation s'est faite de façon absolument normale. Le moignon a toujours été chaud et bien nourri. Par

contre, l'escarre cutanée que le malade présentait au-dessous du genou a été longue à se détacher et à se réparer. C'est seulement un mois après l'opération que l'épidermisation en a été complète.

Actuellement (novembre 1928), le blessé est appareillé ; il ne souffre plus du tout. Il vaque à ses occupations, marche sans fatigue, et conduit sa voiture sans difficulté. Le moignon a fort bon aspect. La jambe est par contre extrêmement atrophiée et ses muscles réduits à presque rien, sans que leur sclérose entraîne aucun trouble de la marche ni de la station.

M. Leibovici fait suivre cette observation d'un certain nombre de considérations qu'il me paraît intéressant de rapporter et de discuter :

1° Je n'ai pas, dit M. Leibovici « à discuter l'opportunité ni la valeur de la ligature de la fémorale primitive qui avait été pratiquée d'urgence avant que je n'aie vu le blessé » ; M. Leibovici me permettra de le faire à sa place.

Il est, en effet, incontestable qu'il faut en présence d'une plaie portant sur un gros tronc artériel, pour lequel la ligature paraît indiquée, lier non pas à distance en amont, mais au niveau même de la lésion et lier les deux bouts du tronc artériel lésé. Dans le cas particulier, la ligature dans la plaie aurait vraisemblablement permis de lier la fémorale superficielle et d'éviter la gangrène qui a suivi la ligature de la fémorale commune. En présence de cette plaie siégeant au tiers moyen de la cuisse sur un blessé très anémié il eût mieux valu à l'anesthésie locale découvrir la fémorale commune sous l'arcade, la comprimer, puis débrider la plaie et lier les deux bouts de la fémorale superficielle au niveau même de sa lésion.

Quoi qu'il en soit, il est hors de doute que cette intervention hâtive a sauvé la vie du blessé et M. Leibovici s'est trouvé placé devant un fait accompli dont il a cherché à restreindre les conséquences fâcheuses.

2° *L'étendue et la cause de la gangrène* présentent quelques particularités qui méritent d'être notées.

La gangrène du pied a porté sur toute l'épaisseur de l'avant-pied. C'était une gangrène sèche, typique, dont la ligature de la fémorale primitive semble à elle seule responsable. Mais, à côté de ce sphacèle segmentaire et périphérique, il y eut incontestablement d'autres foyers de nécrose.

Les muscles de la jambe et surtout le triceps sural ont été sûrement frappés de nécrose ischémique.

La tuméfaction douloureuse, l'empâtement dur du mollet, l'œdème sous-cutané et profond de la jambe en ont été les premiers symptômes. Puis, comme dans la rétraction ischémique de Volkmann, la sclérose est survenue, transformant les muscles en cordages fibreux presque inextensibles. *Ces nécrobioses musculaires aseptiques, situées sur la jambe bien au-dessus de la gangrène périphérique, nous paraissent d'une très grande importance.* Déjà au cours de l'étude des gangrènes par artérite que M. Leibovici a faite dans sa thèse (Paris, 1928), il a été frappé par l'*inégale résistance des tissus à l'ischémie*. Le sphacèle n'a pas toujours une localisation périphérique et segmentaire. Il ne frappe pas toujours le membre en commençant par son extrémité, ni tous les tissus au même niveau. Cette conception purement hydraulique ne répond pas à tous les cas. *La gangrène*

frappe aussi électivement certains tissus, les muscles en particulier, qui, même au repos, sont de gros consommateurs de sang. Leur irrigation insuffisante entraîne bientôt l'œdème. S'ils sont contenus dans une loge ostéo-aponévrotique inextensible, ou si l'aponévrose d'enveloppe du membre se laisse difficilement distendre, l'œdème aggrave encore l'ischémie et précipite la nécrose.

Ce fait explique le danger d'une amputation prématurée, même quand elle est faite à notable distance du pied, si elle coupe dans ces muscles ischémiés ou en voie de mortification aseptique qui sont alors voués à l'infection gangreneuse.

3° *L'escarre cutanée* qui apparut au-dessous du genou n'était sûrement pas, vu son siège, une escarre de décubitus ou de compression cutanée. Il est probable qu'elle fut la conséquence d'une petite embolie partie de la blessure artérielle qui bloqua complètement le territoire d'une artériole cutanée à distribution presque terminale.

4° Cette observation confirme les avantages des amputations retardées et économiques dans les gangrènes sèches.

On sait depuis longtemps qu'il y a tout intérêt à attendre que la gangrène soit limitée, si l'on veut faire des amputations économiques en tissus dont la vitalité soit sûre.

Si M. Leibovici avait voulu amputer lorsque la gangrène était en train de s'étendre, *il lui eût fallu faire une amputation basse de cuisse*, puisque les muscles du mollet étaient nettement en nécrobiose ischémique et que la peau et du haut de la jambe présentait une escarre.

L'amputation au-dessous du genou risquait de provoquer le sphacèle de la peau des muscles du moignon.

M. Leibovici a préféré attendre et baser son intervention sur l'évolution clinique des accidents.

La gangrène s'est cantonnée à l'avant-pied ; elle est restée sèche et aseptique. L'expectative était donc possible.

M. Leibovici a amputé, au ras du sphacèle, quand le sillon d'élimination a été nettement tracé, que les douleurs ont disparu et que la température est tombée, sans recourir à l'exploration oscillométrique ni à la manœuvre de Morskowicz pour préciser le niveau de cet exérèse et le bon résultat qu'il a obtenu lui a donné raison.

L'amputation économique a été pratiquée en tissus sains, et la cicatrisation s'est faite *per primam*. M. Leibovici a préféré l'amputation de Syme à une amputation de jambe au lieu d'élection. La jambe, dit-il, semblait, en effet, avoir une vitalité précaire et le pouvoir de cicatrisation eût été insuffisant. Par contre, il n'a pas hésité à conserver la jambe malgré la rétraction scléreuse de ses muscles, puisque le Syme ne lui demandait plus que d'être une tige solide et indolente pour supporter une chaussure orthopédique.

M. Leibovici mérite d'être félicité pour l'heureux résultat de son intervention, qui prouve que, même dans des cas en apparence défavorables, l'amputation retardée économique est possible. *Même avec des*

muscles jambiers nécrobiosés et une peau escarrifiée juste au-dessous du genou, on peut parfois réussir à ne faire qu'une amputation du pied, et la supériorité d'un Syme sur une amputation de jambe justifie bien les tentatives de conservation à outrance, *à condition toutefois que le malade puisse être surveillé de très près.*

M. **Métivet** : L'observation à laquelle M. Moure vient de faire allusion concerne une femme de quatre-vingts ans, à état général très mauvais, atteinte de gangrène sénile portant sur les orteils et la partie antérieure du pied, présentant de la fièvre et accusant des douleurs atroces.

Je fis, sous anesthésie générale au protoxyde, une amputation basse de cuisse qui fut suivie de succès. A l'examen de la pièce, je fus frappé par ce fait qu'alors que tous les autres muscles de la jambe paraissaient être sains, le soléaire dans toute son étendue était atteint de nécrobiose aseptique. Je pense qu'il aurait constitué un excellent milieu de culture si l'infection avait gagné la jambe.

Leibovici a eu raison, dans sa thèse, d'insister sur l'inexactitude de tous les essais de schématisation de la topographie, en superficie ou en profondeur, des lésions dans la gangrène des membres. Mon observation montre qu'à côté de téguments, de muscles, intacts jusqu'à l'avant-pied, un autre muscle peut être en voie de nécrobiose jusqu'à la partie haute de la jambe.

Rupture spontanée d'une artère iliaque primitive athéromateuse,

par M. **F. Ferrari** (d'Alger).

Rapport de M. Paul Moure.

Observation. — M. X..., âgé de soixante et onze ans entre à l hôpital de Mustapha le 24 mars 1927 avec le diagnostic de hernie étranglée. Le début des accidents remonte à six jours. Le malade était allongé dans son lit quand on vient lui apprendre la mort de sa fille. En proie à une émotion intense, il se lève brusquement et au même instant, il éprouve dans la fosse iliaque gauche une vive douleur qui l'oblige à se recoucher. Cette douleur persiste, très aiguë, pendant une heure environ, toujours localisée à la fosse iliaque sans irradiations spéciales et sans être accompagnée de vomissements. Quand elle fut apaisée, le malade se releva et se rendit au chevet de sa fille. Il suivit même le convoi funèbre. Mais alors les douleurs le reprirent et il s'alita définitivement. Depuis le début des accidents, le malade présenta une constipation opiniâtre qui motiva de la part de son entourage une purgation et des lavements nombreux. Malgré le repos, les applications chaudes sur l'abdomen, l'état du malade s'aggrava progressivement. La température s'éleva jusqu'à 39°8. Toujours pas de vomissements. A ce moment un médecin consulté constate une tuméfaction de la bourse gauche et envoie le malade d'urgence à l'hôpital avec le diagnostic de hernie étranglée. C'est, à ce moment que nous sommes appelé à l'examiner.

L'interrogatoire de la famille sur les antécédents du malade nous apprend que depuis trois mois il présente des alternatives de diarrhée et de constipation. A aucun moment on n'a constaté l'existence d'une hernie et la tuméfaction des bourses est toute récente.

L'examen somatique montre qu'il existe dans la bourse gauche une tuméfaction dure, douloureuse à la pression, non réductible. La palpation de l'abdomen permet de constater l'existence d'une tuméfaction volumineuse, remplissant toute la fosse iliaque gauche, remontant jusqu'au niveau du flanc gauche et confinant en dedans et en haut à l'ombilic et à la ligne ombilico-pubienne. Cette tuméfaction, très douloureuse à la pression, ne permet pas de se rendre compte si elle est fluctuante. *Elle n'est pas animée de battements.* La percussion révèle de la matité. Le reste de l'abdomen est souple, sans être tendu. On ne constate pas de mouvements péristaltiques. Le toucher rectal est négatif. En outre, l'état du malade est très grave : dyspnée légère, faciès grippé. Température rectale : 39°6. Pouls : 140 très faible. Langue rôtie. En somme, tous les signes d'un état infectieux très accentué.

Le diagnostic de hernie étranglée semblait devoir être écarté malgré la tuméfaction de la bourse gauche. Mais l'état infectieux présenté par le malade, cette tuméfaction de la fosse iliaque gauche, très douloureuse à la pression, la fièvre élevée, nous orientaient plutôt vers le diagnostic de collection purulente. Cependant l'origine en demeurait obscure et ce n'étaient pas les alternatives de diarrhée et de constipation signalées dans les antécédents du malade qui pouvaient nous faire penser à une tumeur du côlon sigmoïde ou bien à une sigmoïdite. Au contraire, la continuité de la tuméfaction iliaque avec celle des bourses, nous incitait vers un siège sous-péritonéal de la collection. Quoi qu'il en soit, l'incertitude ne pouvait nous laisser inactifs et nous décidâmes d'intervenir sur le champ.

Intervention. — Anesthésie locale à la cocaïne depuis la face antérieure de la bourse gauche jusque sur la paroi abdominale, parallèlement à l'arcade crurale et à deux travers de doigt au-dessous d'elle, sur une longueur totale de 15 centimètres.

A l'incision des enveloppes scrotales, nous constatons l'existence d'une infiltration ecchymotique. Le cordon lui-même est énorme et présente la même infiltration sanguine. Cette constatation pouvait s'expliquer par des manœuvres de taxis que le malade avait subies. L'incision est prolongée sur la paroi adominale. Le péritoine pariétal est décollé comme pour la laparotomie sous-péritonéale. A ce moment s'échappent des caillots sanguins en assez grande quantité. Nous prolongeons encore notre incision pariétale vers le haut, pour poursuivre le décollement du péritoine et nous donner plus de jour pour découvrir l'origine de ce volumineux hématome. Nous enlevons encore une certaine quantité de caillots, puis, tout à coup se produit un écoulement de sang rouge qui nous oblige à faire dans la profondeur de la fosse iliaque une compression avec la main. Mais à ce moment, le malade présente des symptômes alarmants : pâleur de la face, respiration suspirieuse, pouls filant et il meurt en quelques secondes.

Autopsie. — L'autopsie a permis de découvrir l'origine de ce volumineux hématome. L'artère iliaque primitive gauche présente à sa partie moyenne, sur sa face antéro-externe, une perforation de 1 cent. 5 à 2 centimètres de diamètre. Cette perforation était à l'origine de l'hématone qui était sous-péritonéal. Il occupait non seulement toute la fosse iliaque gauche, mais le sang avait encore infiltré le scrotum, les éléments du cordon, et il s'étendait, en haut jusque dans la fosse lombaire gauche. La capsule adipeuse du rein était elle-même le siège d'une infiltration sanguine, très accentuée.

La perforation qui mesurait 1 cent. 5 sur 2 centimètres de diamètre présentait des bords dentelés. Dans la lumière de l'artère se trouvait une plaque d'athérome encore attachée à la partie supérieure de la perforation par un mince

pédicule de paroi artérielle et formant comme un clapet. Par ailleurs, l'artère iliaque primitive, l'iliaque externe et l'hypogastrique, ainsi que l'aorte étaient manifestement athéromateuses. La lumière de l'artère iliaque primitive sans être obturée était cependant rétrécie.

Il s'agit en somme d'une rupture spontanée de l'artère iliaque primitive gauche au niveau de la plaque d'athérome. La constatation des lésions explique bien le mécanisme de cette rupture. La plaque d'athérome s'est désinsérée de la paroi artérielle sur presque tout son pourtour, sauf à la partie supérieure où elle est restée encore très adhérente. Il est très vraisemblable que l'émotion du malade et l'effort qu'il fit en se levant, ont amené la rupture, ce qui explique la vive douleur spontanée qu'il ressentit. Cependant, l'hématome n'a pas dû être d'emblée abondant, puisque le malade ne présenta pas de signes d'hémorragie interne, qu'il put se relever et suivre le convoi funèbre de sa fille. Mais les efforts successifs ont fait que cet hématome a progressivement augmenté de volume. La grande quantité de caillots qui entouraient la perforation artérielle peut expliquer l'absence de battements et d'expansion de la tumeur. Tous les signes cliniques semblaient en effet réunis pour égarer le diagnostic. Pas de signes d'anémie, pas de troubles circulatoires, ni de douleurs du côté du membre inférieur gauche, pas de battements, ni d'expansion de la tumeur. Au contraire, la tuméfaction douloureuse, l'état infectieux, la fièvre élevée, orientèrent M. Ferrari vers le diagnostic de collection purulente. Au cours de l'incision, M. Ferrari fut malheureusement débordé par une hémorragie brutale contre laquelle il resta désarmé.

Je vous propose, Messieurs, de remercier M. Ferrari de nous avoir communiqué cette intéressante observation. Je pense, en effet, que son erreur de diagnostic est bien excusable et que chacun de nous peut être exposé à en commettre une semblable.

M. **Lenormant** : Mon ami Moure me permettra de lui faire remarquer qu'il est peut-être excessif de poser en principe que :

1° On ne peut cliniquement distinguer un anévrisme diffus par rupture artérielle d'un abcès ;

2° Lorsque ce malheur arrive et que l'on a ouvert l'hématome pulsatile, il n'y a rien à faire pour arrêter l'hémorragie ; je crois que, si l'on garde son sang-froid, la compression directe du vaisseau dans la plaie ou la compression en amont permettent souvent de s'y reconnaître et d'aveugler par une pince ou une ligature la brèche artérielle.

M. **Proust** : Je considère qu'il y a lieu de remercier M. Ferrari de nous avoir communiqué un cas malheureux qui peut contribuer à préciser le diagnostic dans des circonstances semblables. En effet, il est très intéressant de noter la symptomatologie à type intestinal de cet anévrisme iliaque. Et le fait de répandre ces notions pourra servir à éviter des méprises aussi funestes.

M. P. Moure : Il est bien difficile de pouvoir juger un acte opératoire auquel on n'a pas assisté. Il est probable que la large perforation qu'observa M. Ferrari sur une artère athéromateuse rigide, donna brusquement un violent jet de sang qui vida le malade en quelques secondes, comme le font les hémorragies brutales des gros troncs artériels largement ouverts. J'ai le souvenir d'une malade que j'opérai d'urgence pour une tumeur pulsatile du médiastin qui entraînait des troubles asphyxiques menaçants; j'espérais trouver un anévrisme de la carotide primitive, de la sous-clavière ou du tronc brachio-céphalique; j'ouvris en réalité un anévrisme sacciforme de la crosse de l'aorte et je me trouvai en présence d'une brèche de la connexité de l'aorte; je n'eus pas le temps d'introduire mes doigts dans cet orifice avant que la malade ne mourût. La brutalité de ces hémorragies est souvent telle qu'on peut vraiment les considérer comme foudroyantes.

L'erreur de diagnostic de M. Ferrari est classique et d'illustres chirurgiens l'ont commise avant lui; cette erreur est certainement plus facile à éviter lorsque l'anévrisme suppuré ou l'hématome siège dans la continuité des membres. Mais, dans le cas de M. Ferrari, cette tuméfaction inflammatoire aiguë de la fosse iliaque gauche devait avant tout faire penser à une collection suppurée péri-sigmoïdienne.

Une seule critique pourrait être faite à M. Ferrari, c'est de n'avoir pas ausculté la tumeur et de n'avoir pas recherché le pouls de la fémorale, bien qu'il n'existât aucun trouble circulatoire apparent du membre inférieur.

Messieurs, je vous propose à nouveau de remercier M. Ferrari d'avoir eu la loyauté de soumettre cette observation à votre critique; puisse-t-elle, en pareille occurrence, nous éviter semblable accident!

COMMUNICATIONS

Appendicite chronique fistulisée dans la trompe et l'utérus,

par **M. H. Gaudier** (Lille) Correspondant national.

Il n'est pas rare au cours des appendicectomies ou des interventions sur les annexes d'observer entre l'appendice et la trompe des adhérences établies le plus souvent entre la pointe de l'appendice et la face externe de la trompe normale ou suppurée, en revanche le fait que je viens rapporter ici est le premier de ce genre qu'il m'a été donné d'observer; c'est la raison pour laquelle je le publie dans les Bulletins : l'appendice chroniquement enflammé, ptosé dans le pavillon, se vidait par une perforation terminale dans la trompe et l'utérus donnant lieu à un écoulement métritique fécaloïde.

Mme B..., âgée de vingt-six ans, fait depuis plusieurs années des crises douloureuses étiquetées appendiculalres et qui en ont tous les caractères, survenant une ou deux fois par an, durant deux à trois jours et ne laissant pas de séquelles appréciables, ce qui explique peut-être pourquoi elle n'a pas été opérée plus tôt, quand en avril 1928 elle fut atteinte plus sérieusement; la réaction péritonéale fut assez importante, il y eut un petit plastron qui se résorba en une quinzaine de jours, la fièvre fut modérée (38°5 maximum); elle fut soignée par le repos, la glace sur le ventre, la diète et un régime alimentaireu ltérieur; l'intervention fut discutée et remise à plus tard.

Les premières règles furent très douloureuses du côté droit, alors que tout se passait auparavant de la façon la plus normale, et trois jours après leur cessation la malade accusa un écoulement vaginal purulent, d'odeur fécaloïde qu'elle demanda à son médecin de venir constater. Il recueillit à l'entrée du col un peu de pus odorant que l'analyse déclara être stercoral. Le cul-de-sac vaginal droit était douloureux au toucher et l'on percevait, accolée à l'utérus, une masse qu'il déclara être la trompe enflammée; l'utérus était moins mobile, le cul-de-sac gauche ainsi que le Douglas intacts; la palpation dans la fosse iliaque interne droite révéla de la douleur et un léger degré d'empâtement; repos, glace, grandes irrigations vaginales; tout parut se calmer et la malade reprit sa vie habituelle, quand après une crise légère, douloureuse au-dessous du Mac-Burney, coïncidant avec de la constipation, de nouveau il se produisit un écoulement vaginal fétide; c'est alors que je vis la patiente pour la première fois, le lendemain.

Pas de température, pouls normal, léger état saburral; la constipation a cédé à l'emploi d'un suppositoire. Il n'y a pas de défense de la paroi, mais la palpation profonde est sensible; le cæcum est gros et très bas; par le toucher on sent dans le cul-de-sac vaginal droit une masse assez régulière qui le distend, sans adhérences à la paroi vaginale; la douleur provoquée par le toucher est modérée; il semble que cette masse soit en relation avec l'empâtement profond perçu par le palper; l'utérus est fixé à droite, augmenté de volume; le col est normal mais la muqueuse cervicale est rouge et on peut recueillir dans le canal du pus grisâtre odorant; rien dans le cul-de-sac gauche ni dans le postérieur.

Devant cette histoire si nette, et la présence du pus fécaloïde à l'entrée du col, nous pensons à l'ouverture dans la trompe droite d'une lésion appendiculaire suppurée qu'affirmaient les antécédents.

La masse perçue dans le cul-de-sac, en raison de sa régularité, de son indolence et de l'absence de réaction inflammatoire périphérique, nous parut être une lésion ovarienne kystique, la lésion de l'appendice et de la trompe devant être au niveau de l'empâtement senti dans la fosse iliaque.

Un cachet de carmin pris par la bouche fut, trente-six heures après, constaté dans le pus fécaloïde sous l'aspect de petits grains rouges. Le diagnostic était confirmé et nous n'essayâmes pas un transit baryté non plus qu'une injection de lipiodol par la voie utérine qu'un de nos confrères nous incitait à tenter pour avoir une certitude radiographique, et qui étaient tout à fait contre-indiqués.

Intervention le 2 juin 1928 : rachi-anesthésie, laparotomie médiane sous-ombilicale. Le grand épiploon adhère en bas et à droite, il se laisse facilement détacher; le cæcum est volumineux ainsi que tout le gros intestin : l'appendice en situation rétro-cæcale n'est visible que sur 2 centimètres environ depuis sa base d'insertion. Il est volumineux et rouge, et plonge dans une masse adhérente qui est la trompe et son pavillon ; au dessous un petit kyste ovarique. L'appendice est sectionné à sa base et disséqué de haut en bas ; on résèque au ras de la corne utérine la masse que constituent appendice, pavillon, trompe et kyste. La ligature de l'appendice est enfouie; le trajet tubaire dans la corne utérine est réséqué jusqu'à l'ostium utérin et la brèche fermée en deux plans après instillation dans la cavité utérine de quelques gouttes de teinture d'iode : fermeture sans drainage.

Pour terminer, grand lavage vaginal puis dilatation du collet, badigeonnage de la muqueuse utérine qui est très épaisse et saignante. Léger tampon vaginal.

Suites normales sans aucune complication.

L'examen de la pièce enlevée est très intéressant; l'appendice perforé à sa pointe est fixé dans le pavillon qui l'entoure comme une collerette et se continue avec la trompe qui, comme l'appendice, est perméable sur sur toute son étendue. Le pavillon est épaissi, ses franges réunies en une masse par des adhérences. Il y a du pus dans la trompe qui draine littéralement l'appendice, mais pas de collection salpingée, le drainage devant être suffisant.

Les muqueuses de l'appendice et de la trompe sont épaissies et atteintes de lésions catarrhales avec œdème des parois.

Tel est ce fait qui doit être très rare, puisque je n'en ai pas trouvé d'analogues signalés ; mes recherches sont peut-être aussi un peu sommaires. Faure et Siredey rappellent un cas de Quénu (p. 664) où l'appendice perforé s'ouvrait dans le pavillon de la trompe.

N'ayant pu trouver l'indication bibliographique, je ne sais quelle en a été l'évolution clinique et s'il ne s'est pas agi simplement d'un pyo-salpynx avec inclusion de l'appendice sans écoulement intratubaire et utérin du pus intestinal.

Bérard qui signale les fréquentes relations des inflammations appendiculaires et salpingées ne parle pas de faits semblables. Ce doit être certainement une lésion rare, rare surtout à cause de la persistance, de la perméabilité de la trompe sur toute sa hauteur, ce qui permettait la vidange appendiculaire, alors que dans le cas d'occlusion de la trompe on retombe dans les faits des appendices flirtant avec une collection salpingée.

Il est aussi intéressant de constater, que malgré la présence de pus fécaloïde dans l'utérus (entérocoque) il n'y ait pas eu d'infection de la trompe gauche, ou du paramètre. Probablement virulence atténuée du pus appendiculaire.

Électrocoagulation et bistouri électrique.

par M. **Heitz-Boyer.**

M. Heitz-Boyer n'ayant pas remis son manuscrit, sa communication ne peut paraître aujourd'hui et ne sera insérée dans le Bulletin que lorsqu'il aura remis ce manuscrit.

Néanmoins, étant donné l'importance de cette question, et plusieurs orateurs ayant déjà pris part à la discussion, le Secrétaire général a décidé de faire insérer immédiatement tout ce qui lui a été remis en manuscrit sur ce sujet.

M. **Roux-Berger** : L'électrocoagulation n'a guère été employée, en France, en dehors de certaines affections vésicales (Heitz-Boyer), que pour des cancers de la peau, en particulier des nævo-carcinomes (Ravaut). En ce qui concerne cette dernière application, le résultat obtenu est une volumineuse escarre, qui se détache en laissant une plaie dont la cicatrisation se fait par bourgeonnement. Nous connaissons tous l'intérêt de cette pratique.

Mais l'électro-coagulation a été employée autrement, et il faut bien reconnaître qu'en France nous sommes en retard.

C'est en Amérique, d'abord, je crois, que le « couteau, l'aiguille diathermique » a pu être substitué au bistouri, dans les opérations réglées aseptiques, suivies de suture immédiate.

Il ne s'agit donc plus de faire une escarre qui ne permet aucune suture, mais d'obtenir une zone étroite de coagulation partout où l'électrode passe dans les tissus, sans escarre, et laissant la possibilité d'obtenir une réunion par première intention.

C'est évidemment là une technique relativement nouvelle, et que, d'une façon générale, nous connaissons mal. Néanmoins, elle a été beaucoup travaillée.

Je suis loin d'être en état de fournir une bibliographie complète de la question. Mais l'important livre de George A. Wyeth [1] en donne une bonne vue d'ensemble. Le cancer du sein semble avoir été particulièrement étudié à ce point de vue, et je ne ferai que citer ici les travaux de Howard A. Kelly et G. E. Ward [2] et ceux de J. Anderson [3].

Tous ces auteurs insistent sur la sécurité que donne l'électrocoagulation en ce qui concerne les ensemencements opératoires et la réduction

1. George A. Wyeth (New-York). *Surgery of neoplastic diseases by electrothermic methodes*, 298 pages.

2. Howard A. Kelly et G. E. Ward (Baelimore). L'opération radicale du sein avec couteau endothermique et sans ligature. *Annals of Surgery*, vol. LXXXIII, janvier 1926.

3. John Anderson. Surgical diathermy in breast cancer. *British Journal of Surgery*, n° 59, janvier 1928, p. 500-513.

considérable du nombre des ligatures, mais certains signalent également un risque d'hémorragies.

Cette action coagulante est très séduisante. Heitz-Boyer vous en a montré tout l'intérêt ici (rein, foie).

Il est probable qu'elle aura un effet très heureux lorsqu'on emploiera plus souvent l'électrocoagulation dans le traitement chirurgical des cancers du *pharynx* et de la *bouche*, des *maxillaires supérieurs* [1].

En Angleterre, l'utilisation du couteau diathermique paraît se propager : W. Sampson Handley l'utilise, et, en juillet 1928, opérait deux cancers du sein devant la Conférence internationale [2].

Quelle influence aura sur la thérapeutique du cancer l'emploi de la diathermie?

Dans quelle proportion sera amélioré le pronostic à longue échéance? Il est impossible de le dire, la méthode est encore trop récente. L'avenir, en apportant des statistiques importantes, nous le dira.

Mais nous serons reconnaissant à Heitz-Boyer si son ingéniosité nous apporte un appareil supérieur à ceux employés jusqu'à ce jour qui nous permette de substituer plus couramment dans la chirurgie du cancer le couteau diathermique au bistouri.

M. Gernez : Il ne s'agit pas de vous faire l'historique d'une méthode déjà vieille connue partout et à laquelle se rattachent en France les noms de Doyen (1909), Bordier, de Bordeaux et de notre collègue Heitz-Boyer.

Il s'agit tout simplement de dire ce que l'on a vu et ce que l'on a fait avec les instruments présentés par Heitz-Boyer, l'un ancien, l'appareil à éclateur, l'autre récent, l'appareil à ondes entretenues et c'est pour appuyer les dires d'Heitz-Boyer que j'interviens dans la discussion.

J'ai été voir opérer Doyen, j'ai suivi chaque année au Congrès de Chirurgie l'effort de Stefani pour modifier l'instrumentation, je me suis servi de l'ancien appareil d'Heitz-Boyer, j'ai accueilli avec plaisir le nouveau, j'ai associé les deux, voilà le départ.

Quels sont aujourd'hui les points acquis?

Je reste sur l'étude clinique des effets immédiats et lointains des courants de haute fréquence sur les tissus humains.

Les deux appareils d'Heitz-Boyer produisent des effets tout différents; ils ne s'excluent pas, ils se complètent.

L'ancien permet l'électroagulation, avec des effets comparables au cautère à boule d'autrefois.

Le nouveau permet la section des tissus : comme un bistouri.

1. Holmgrenn (Gunnar) et H. Nerven (Elis). Erfahrungen ueber die klinik gewisser bosarligen Geschwulste der oberen Luft und Speiseweg (mit besonderer beruck sichligung der Prognose und Therapie (1 vol. Helsingfors, 1926).
Hautant. *Annales des maladies de l'oreille, du larynx, du nez et du pharynx*, t. XLVII, 8 août 1928.

2. W. Sampson Handley (London). Radiation as un adjuvant to Surgery in the treatment of breast cancer. International Conference on Cancer. London 1928.

1° *L'électrocoagulation.* — J'ai employé l'électrode en boule olivaire ou volumineuse, l'électrode en disque, l'électrode pointue.

Prenons comme exemple une tumeur latérale de la langue à électrocoaguler (suivant la technique que nous avons décrite, Mallet et moi, dans une communication à la réunion de Strasbourg, octobre 1928).

On appuie l'aiguille à la périphérie de la tumeur, on fait passer le courant au moyen d'une pédale commandée au pied et l'on enfonce la pointe jusqu'à la profondeur et dans la direction désirée.

Bientôt le tissu blanchit autour de la pointe enfoncée, c'est le stade *blanc* avec coagulations intravasculaires.

Si on continue, le tissu noircit, des étincelles jaillissent et grésillent, c'est le stade de carbonisation avec effets faradiques.

L'assistant gradue l'intensité du courant à la demande, on cerne aussi une tumeur par des points s'entrecroisant dans la profondeur où l'électrocoagule ensuite elle-même en piquant dans son intérieur.

Il m'a paru qu'il y avait intérêt à ne pas donner au courant une trop grande intensité.

Et surtout, qu'il ne fallait pas revenir sur un point déjà électro-coagulé.

Si on prend toutes précautions pour éviter les effets faradiques (sous la dépendance de la forme du courant) et l'étincelage (conséquence de la carbonisation), si on ne fait pas trop vite, qu'on gradue le courant en augmentant peu à peu son intensité sans monter trop haut, l'électrocoagulation est peu douloureuse d'après ce que j'ai pu constater.

Pratiquement deux conditions indispensables :

1° Une électrode toujours propre, et débarrassée des tissus carbonisés ;

2° Une pédale à pied fonctionnant parfaitement bien pour ouvrir ou fermer le courant.

L'escarre sur les muqueuses n'a rien de très spécial, elle tombe du huitième au dixième jour, on est surpris de la rapidité de la cicatrisation. Je constate simplement les faits.

Sur la peau on dirait d'une escarre de gangrène sèche, elle se raccornit, le sillon d'élimination se forme sous pansement aseptique (j'emploie l'alcool ou l'éther camphré), puis l'élimination se produit et on est tout étonné quand l'escarre est tombée d'être en présence d'une surface quasiment cicatrisée et cela *sans infection, sans douleurs.*

2° *Le couteau dit diathermique.* — Les fabricants français depuis longtemps travaillaient la question suivante : présenter un bistouri dit diathermique permettant une section nette et franche des tissus, *sans concomitance d'effets faradiques douloureux.*

En mars 1928, j'essayai un couteau, il ne coupait pas, un étincelage intense se produisait quelque précaution que l'on prît dans son emploi.

Actuellement, l'appareil présenté par Heitz-Boyer et mis au point par M. Combet, paraît précis. Bien entendu le réglage de l'appareil varie suivant la surface de l'électrode active.

La forme bistouri donnée à cette électrode active, est surannée, c'est aujourd'hui un simple fil, mieux encore une anse, en la présen-

tant de champ c'est un bistouri, de face, elle fait l'office d'une curette.

Les ondes entretenues ont réduit au minimum les effets faradiques. Et comme on vous l'a dit, les tissus semblent s'ouvrir devant le fil.

Il faut aller assez vite, ni trop ni peu. Varier la vitesse et l'intensité suivant les tissus sectionnés, peau, graisse, muscles.

Je me suis servi du bistouri diathermique pour une amputation de langue, tumeur latéro-dorsale droite empiétant en avant sur la ligne médiane et allant en arrière jusqu'au *V. lingual.* Section parfaite, la linguale seule saigne comme si on l'avait sectionnée au bistouri, une pince et sur cette pince quelques secondes d'application de l'électrode pour coaguler, on l'enlève, l'hémostase est parfaite, pas de ligature, anesthésie régionale bien entendu. Réunion comme dans une amputation au bistouri avec de gros crins. Aucun incident.

Quand on associe les deux appareils pour avoir section et électrocoagulation, on doit demander à l'assistant l'ouverture et la fermeture du courant, c'est un inconvénient; avec l'appareil ancien, je travaille seul avec la pédale, et j'interromps à ma volonté le courant. J'espère que bientôt l'inconvénient que je signale n'existera plus.

Mes préférences pour l'ablation des tumeurs de la langue, du plancher buccal, de la voûte palatine et du voile, vont à l'électrocoagulation avec l'aiguille cernant la périphérie.

Nous avons, avec Mallet, à la réunion des chefs de centres à Strasbourg, octobre 1928, développé les raisons qui nous faisaient envisager cette méthode comme capable de se substituer souvent à l'aiguille radifère, réservant la stérilisation cellulaire à la curiethérapie de surface.

Ce n'est ni le lieu, ni le moment de discuter cette question spéciale.

Pour les biopsies. — L'anse diathermique est le procédé de choix, langue, amygdale, utérus, etc., procédé rapide, facile, indolent, sans hémorragie, avec absence totale de meurtrissure des tissus.

Roussy vient d'entendre la cause à la Société anatomique. Champy s'en montre partisan. Ce parrainage me suffit.

Lésions histologiques sur les tissus sains et pathologiques. — Dès 1912, Stefau de Tubinge a étudié la question, elle est reprise par Champy et Heitz-Boyer. Mes collaborateurs Mallet, Colliez, Surmont présenteront les résultats de leurs expériences en cours à l'Association française du Cancer, mais ceci est une autre affaire.

Je me contente aujourd'hui de vous présenter un épithélioma du plancher de la bouche afin que vous puissiez juger de la valeur de la cicatrice (pas autre chose).

M. **Proust** : Lorsque cet été je me suis rendu à Londres pour assister à une conférence contre le cancer et que j'ai vu mon éminent ami Handley pratiquer de multiples ablations du sein au moyen du bistouri diathermique, j'ai été véritablement émerveillé de voir quelles parfaites exérèses pouvaient être obtenues permettant la réunion par première intention. C'est pourquoi dès mon retour je me suis préoccupé de pouvoir appliquer cette

méthode. Mon ami Vignal, électrologiste à l'hôpital Beaujon a mis à ma disposition l'appareil de Beaudoin à ondes entretenues avec lequel j'ai enlevé le sein que je vous ai présenté. Cet appareil excellent, celui que vous présente Heitz-Boyer, a toutefois l'inconvénient de donner de véritables soubresauts musculaires : ils cessent si l'on retire la deuxième électrode, mais alors l'effet de coagulation est trop marqué. Il y a là un perfectionnement à trouver. Je crois à cette méthode un grand avenir pour l'ablation des seins, car je pense que la stérilisation cellulaire doit être suffisante pour éviter tout ensemencement opératoire, ce qui est toujours à redouter dans l'ablation du sein. Si cette donnée se confirme, l'indication se généralisera de plus en plus. La malade que j'avais opérée par bistouri diathermique et dont je vous avais présenté le sein et dont les suites étaient à ce moment favorables a ultérieurement fait une phlébite de la veine axillaire qui a entraîné la mort. Je ne crois pas que cette complication survenant dans un cas extrêmement avancé puisse être retenue à l'encontre de la méthode.

Je tiens à remercier Heitz-Boyer à qui nous devons beaucoup pour ses patientes recherches. Je tiens aussi à rappeler qu'à l'origine de toute la lutte actuelle qui emploie l'action électrique contre le cancer, il faut inscrire le nom de mon vénéré et bien-aimé maître Pozzi qui nous a montré l'utilité de la fulguration, mère de l'électro-coagulation.

Diathermo-coagulation pré-opératoire dans le traitement chirurgical du cancer du col de l'utérus,

par M. J. de Fourmestraux (de Chartres).

Si les chirurgiens urinaires et les oto-rhino-laryngologistes utilisent aujourd'hui de façon habituelle les courants de haute fréquence et de basse tension, il ne semble pas qu'en France tout au moins cette technique soit très employée en chirurgie générale. Ses indications sont cependant nombreuses. A part les communications intéressantes de Proust et de Heitz-Boyer, les bulletins de la Société de Chirurgie ne contiennent aucun travail à ce sujet. Cette méthode cependant est d'origine française et n'est pas nouvelle, puisqu'il y a plus de vingt ans Doyen en conseillait l'emploi. L'électro-coagulation de tumeurs lui avait disait-il donné de bons résultats. Si le principe de la méthode était excellent, l'appareillage utilisé alors était défectueux. Il semble bien en effet que Doyen employait des courants de haute fréquence et de haute tension, et non des courants de haute fréquence et de basse tension.

Il faisait en réalité sous le nom d'électro-coagulation de l'étincellage, de la fulguration.

C'est également ces courants de haute fréquence et de haute tension qu'utilisèrent plus tard de Keating Hart et Juge, avec des résultats qui du reste étaient loin d'être dépourvus d'intérêt.

Peu de travaux chirurgicaux ont paru en France tout au moins sur la diathermo-coagulation. Dans ces dernières années cependant, il faut noter les observations de Stéfani et de Jullien présentées au Congrès français de Chirurgie; les travaux de Bordier, qui par ses diverses publications a eu le très grand mérite de mettre en évidence les résultats heureux que l'on pouvait attendre de la diathermie et de vulgariser son emploi.

Divers constructeurs mettent à l'heure actuelle à notre dispositiou des appareils excellents, celui d'Heitz-Boyer en particulier paraît être au point. Nous avons utilisé pour notre part un appareil à éclateur[1], montage d'Arsonval qui nous a donné toute satisfaction. C'est celui qu'emploie également en urologie, je crois, notre collègue Chevassu. Il nous a paru très facile à utiliser, et permet vraiment entre 300 et 2.500 milliampères une très grande souplesse, dans le dosage du courant à employer.

Nous avons d'abord uniquement utilisé la diathermo-coagulation pour des lésions superficielles. Dans l'ablation des cancers cutanés, cette technique nous apparaît comme vraiment supérieure à l'intervention sanglante, qui, si les lésions sont étendues, doit être complétée par des greffes. Nous avons coagulé de vastes épithéliomas du nez, de l'oreille, des paupières qui restent sans récidive. Dans les cancers des muqueuses facilement accessibles, lèvre, langue, canal anal, l'exérèse diathermique nous a donné des résultats intéressants. Nos interventions sont encore trop récentes pour pouvoir faire utilement état de nos observations, et nous savons, quand il s'agit de cancer histologiquement confirmé, quelle prudence il faut apporter dans ses conclusions quand on parle de guérison.

Dans les cancers de l'utérus, notre expérience est plus longue, nos résultats plus précis. Nous considérerons successivement les cancers inopérables et les cancers opérables.

Cancers du col inopérables. — Résultats très encourageants. Sur divers malades, chez lesquels les traitements palliatifs antérieurs n'avaient donné que des mécomptes et où les bourgeons cancéreux envahissaient col et vagin, deux à trois séances de diathermo-coagulation amenèrent rapidement la suppression des sécrétions ichoreuses et une diminution des douleurs. Au bout de cinq à six semaines, les bourgeons avaient disparu et fait place à une induration en plaque, à une gangue dure au toucher ayant l'aspect que donne un col néoplasique après une application de radium. Il ne saurait être question de guérison, mais c'est certainement un des traitements palliatifs qui dans ces lésions lamentables m'a donné les meilleurs résultats. C'est une technique peu traumatisante et qui ne provoque pas de shok comme le fait parfois le radium. Anesthésie locale ou quelques gouttes de kélène.

Cancers du col opérables. — Le gros danger dans l'admirable opération qu'est l'hystérectomie élargie est le danger d'infection au moment de l'ouverture du vagin. Quoi que l'on fasse, l'intervention cesse d'être aseptique. Dans un tissu cellulaire pelvien traumatisé, contus, une hémostase qui

1. Appareil Piquet-Jaffrenon.

doit être parfaite a nécessité des ligatures multiples. La cellulite pelvienne, souvent bien difficile à éviter, constitue une complication post-opératoire d'une singulière gravité, et seule peut la limiter le drainage par sac de gaze et mèches qui donne de si remarquables résultats. Cette question a été trop souvent discutée ici pour qu'il soit utile d'y revenir. Alors même que l'on change de gants, de matériel opératoire après le temps vaginal, comme il faut toujours le faire, l'inoculation du tissu cellulaire pelvien par un col septique est bien difficile à éviter. De nombreux procédés ont été conseillés pour y remédier. Encapuchonnement du col par la muqueuse vaginale éversée, hystérectomie en vase clos, cela complique les manœuvres opératoires et dans les cas de gros cols exubérants difficiles à réaliser. Abrasion des bourgeons charnus à la curette, au galvano-cautère, pansements vaginaux répétés. Le principe de la vaccinothéraphie locale et de la vaccinothérapie sous-cutanée préopératoire est très judicieux, mais est également compliqué dans son application. Si l'on utilise un stok vaccin, on emploie une méthode empirique en son principe ; si l'on emploie un auto-vaccin, on se heurte à des difficultés techniques très réelles, dues au fait du polymorphisme de la flore vaginale. Il semble bien aujourd'hui que la majorité des chirurgiens se rallie à la méthode de la radiumthérapie préopératoire qui, en dehors de son rôle de destruction éventuelle des cellules cancéreuses en évolution, réduit en tout cas de façon certaine les masses néoplasiques et atténue l'infection locale. Nous avons fait de nombreuses applications de radium préopératoire. Je ne sais si ma technique a été imparfaite, mais j'ai eu trop de mécomptes, après avoir eu trop d'espoir pour employer maintenant la curiethérapie de façon habituelle.

La diathermo-coagulation pré-opératoire dans le cancer du col nous semble présenter un intérêt réel et constituer un procédé dont on ne saurait se désintéresser. Nous avons vu des masses néoplasiques diminuer, s'atrophier, s'éliminer ; une muqueuse d'apparence saine, sur un col qui restait certainement induré et néoplasique, mais qui réduit dans son volume et moins infecté permettait un Wertheim dans d'excellentes conditions.

La technique de la diathermo-coagulation est d'une réelle simplicité.

Disposer d'un appareil producteur de courant de haute fréquence et de basse tension. Il en est, nous l'avons vu, d'excellents. Large électrode abdominale ou dorso-lombaire strictement au contact cutané. L'électrode active, en l'espèce le couteau diathermique, appliqué au contact immédiat des bourgeons à détruire pour éviter l'étincellage. En moyenne, courant de 8 à 900 milliampères, au-dessus de 1.200 milliampères les effets destructifs sont assez difficilement limités. Il vaut mieux croyons-nous diminuer l'intensité du courant et prolonger la durée de l'application. En cinq minutes environ, avec 500 milliampères, réduction totale d'une masse d'un volume d'une grosse noix.

Il est utile mais non indispensable d'employer des valves isolantes en bois ou en verre, j'ai toujours utilisé de larges valves métalliques ordinaires sans incidents. Il faut, cela est élémentaire, éviter le contact de la valve

avec l'extrémité active du couteau diathermique. L'intervention est en général peu douloureuse, l'anesthésie locale peut être suffisante, nous utilisons l'anesthésie générale au Kélène.

Si à l'heure actuelle les appareils producteurs de courant permettent de disposer d'une source d'énergie électrique d'une grande maniabilité, l'appareillage chirurgical de diathermo-coagulation est loin d'être au point.

Le couteau et les électrodes de Bordier m'ont rendu de grands services, mais sont difficilement stérilisables.

L'instrumentation de Jullien constitue un progrès réel, je n'ai pas vu le bistouri diathermique qu'a présenté notre collègue Proust. La maison Gaiffe a réalisé, à ma demande, un instrument bien en main et qui me paraît susceptible de rendre des services. La question difficile à résoudre est celle de l'isolement. On ne peut utiliser un bistouri à manche métallique.

Le manche en ébonite, qui fixe fortement une lame en nickel et qu'a construit Gaiffe constitue un isolant parfait, il n'est malheureusement possible à stériliser que par ébullition ; c'est peu chirurgical et insuffisant. La question n'est pas insoluble. Il doit être possible de faire à ce couteau un manche en porcelaine ou en verre stérilisable à l'autoclave comme le reste de notre matériel chirurgical.

Quoi qu'il en soit, la diathermo-coagulation apparaît comme une méthode pleine d'avenir, qui dans la lutte contre le cancer joue un rôle très utile, et dont on ne saurait se désintéresser en chirurgie générale.

PRÉSENTATIONS DE MALADES

Talalgie blennorragique. Opération. Guérison,

par M. **Anselme Schwartz.**

M. L.... vingt-sept ans, entre dans mon service de l'hôpital Necker pour des douleurs intenses au niveau des deux talons.

Le début de l'affection remonte à mars 1927. A ce moment il ressent, surtout le soir après la fatigue de la journée, de petits élancements dans les mollets. Progressivement, en quelques semaines, ces douleurs s'intensifient, s'accompagnent d'une fatigue marquée des deux membres inférieurs, à tel point qu'il lui devient difficile, puis impossible d'exercer son métier de vendeur. La douleur était alors localisée au niveau du talon. Elle était spontanée, très intense, bilatérale, et ne s'atténuait que par le repos absolu au lit. Elle était réveillée par le moindre mouvement et surtout par le frottement au niveau des talons.

Le malade garda le lit *pendant quatre mois* et fut traité par le médecin

de son quartier qui épuisa toute la gamme des médications calmantes, sans succès d'ailleurs.

Le malade entra alors à l'hôpital Broussais. Là, il présenta une série de localisations douloureuses au niveau de diverses jointures : poignet gauche, épaule droite, genou gauche.

Ce rhumatisme blennorragique — car c'est bien de cela qu'il s'agissait — fut traité par des injections de sérum spécifique. A la suite de ce traitement toutes les localisations articulaires disparurent, mais la talalgie persista, toujours intense, à tel point que le malade ne put même pas se lever.

C'est alors qu'il fut adressé à mon ami Mondor, qui est bien placé pour connaître la question et qui voulut bien me confier le malade.

Le diagnostic de talalgie sous et rétro-calcanéenne, ne faisant aucun doute, on fit faire une radiographie des deux pieds.

Sur ces radiographies, les deux calcanéums présentent des lésions à peu près identiques : Exostose sous-calcanéenne très nette, plus marquée et plus nette à droite; hyperostoses rétro-calcanéennes irrégulières, diffuses.

M. L... a eu trois blennorragies successives : en 1919, en 1923, en 1924.

Opération le 14 mai 1928, suivant la technique que j'ai décrite avec Reclus, dans notre mémoire de la *Revue de Chirurgie* de 1909.

En arrière, incision verticale et médiane traversant le tendon d'Achille et excision d'une grosse bourse séreuse fongueuse prétendineuse. Nivellement du calcanéum au ciseau.

Sous le calcanéum, incision en fer à cheval encadrant le talon, soulèvement d'un lambeau cutanéo-adipeux, libération de la grosse tubérosité, de ses insertions musculaires et ablation au ciseau de toute la partie de la face inférieure du calcanéum qui porte l'éperon malade.

Fermeture des plaies par première intention. Guérison sans incident.

Les pièces enlevées ont été confiées à M. Mondor qui les a fait examiner et voici le résultat de cet examen histologique.

757-758. M. Lot... Exostoses calcanéennes.

N° 757. *Pied gauche* : Tous les fragments contiennent du tissu osseux, et à sa périphérie de petits fragments de tissu fibreux.

Les lésions d'ostéite subaiguë sont manifestes, caractérisées en certains points par de la congestion des vaisseaux et par la présence de traînées lymphocytaires à leur pourtour.

En d'autres points, la moelle est d'aspect fibreux, avec épaississement des parois vasculaires; dans ces zones, la réaction cellulaire est presque nulle, l'aspect est celui d'une lésion chronique.

Le tissu fibreux présente au voisinage de l'os deux nodules circonscrits formés de lymphocytes et plusieurs vaisseaux à parois épaissies.

N° 758. *Pied droit* : Les fragments prélevés contiennent : du tissu osseux, du tissu fibreux, une bourse séreuse.

Dans l'ensemble, les lésions sont ici beaucoup plus intenses qu'au pied gauche. Elles sont surtout plus diffuses, plus régulièrement réparties.

Sur un fragment qui répond à de l'os revêtu par les parties molles voisines on voit nettement l'état congestif des vaisseaux dont les parois ne sont pas épaissies. Ils contiennent du sang et quelques cellules blanches en voie de diapédèse. Cet aspect des vaisseaux est identique dans les espaces médullaires, dans le surtout périosseux, et dans la bourse séreuse. De plus on observe de nombreux nodules lympho-plasmocytaires autour de ces vaisseaux, et, au niveau de la bourse séreuse, une stratification du bord libre de sa paroi.

En résumé, on ne peut pas ici assigner un siège précis au maximum des lésions : l'os présente des lésions d'ostéite subaiguë, le tissu péri-osseux et la bourse séreuse présentent des lésions inflammatoires évidentes et de même ordre. Il s'agit de lésions subaiguës, les polynucléaires et les lésions destructives faisant partout défaut.

Pas de microbes visibles sur aucune des coupes.

Environ un mois après son opération le blessé commence à marcher et actuellement il marche avec une très grande aisance.

Je voudrais, à l'occasion de ce fait, revenir un peu sur la question de la talalgie.

Il existe, à mon avis, au point de vue anatomique et au point de vue étiologique, trois catégories de talalgies (cela est surtout vrai pour la talalgie sous-calcanéenne).

I. *La talalgie avec exostose préalable devenue secondairement douloureuse.*

Dans un mémoire publié dans la *Revue de Chirurgie* de 1909, en collaboration avec Reclus, nous avons montré, nous basant sur l'examen de plusieurs centaines de radiographies et de tous les squelettes de l'Ecole Pratique et de Clamart, que l'exostose sous-calcanéenne était extrêmement fréquente, dans la proportion de 20 à 25 p. 100.

« *Nous avons eu nettement l'impression* — je répète notre phrase — *de nous trouver en présence d'une disposition pour ainsi dire normale ou plutôt de l'exagération d'une disposition normale.* »

Si j'insiste sur ce fait et si je cite cette phrase c'est parce que j'ai lu, non sans étonnement, dans un article de *Paris Médical* de 1926 (dix-sept ans après mon mémoire) sous la plume de M. Rœderer, cette phrase : « Aussi M. Mouchet d'abord et M. Tavernier ensuite pensent-ils qu'il peut y avoir des *exostoses vraiment fortuites, simple exagération d'une disposition normale.* »

Donc, exostose préalable qui devient douloureuse, soit à la suite d'un traumatisme, ce qui est très rare, soit à la suite d'une infection : tuberculose, syphilis, et surtout blennorragie. Nous avons vu et rapporté de nombreux exemples.

II. *Talalgie avec ostéite et exostose pathologique.* — Ici l'exostose n'existait pas avant l'infection qui a donné naissance à la talalgie et cette infection a provoqué, du même coup, une ou plusieurs exostoses par ostéite et l'inflammation des parties molles voisines.

Nous avons décrit cette variété dans notre mémoire en montrant même

que l'aspect du calcanéum et celui de l'exostose ne sont pas les mêmes que lorsqu'il s'agit de l'exostose de développement. Là encore c'est la blennorragie qui occupe la première place dans l'étiologie de la lésion, mais à côté d'elle il faut citer la syphilis et le rhumatisme.

III. *Talalgie sans lésion osseuse et sans exostose.* — Cette variété est certainement très rare, car le plus souvent, dans la talalgie on trouve une exostose ou de l'ostéite, du moins dans la talalgie sous-calcanéenne. Derrière le talon, au-devant du tendon d'Achille, on trouve quelquefois une simple bursite prétendineuse ; mais sous le talon, à notre avis, cela est très rare.

Souvent, et Mondor a bien insisté sur ce fait, la radiographie faite pour une talalgie ne montre pas de lésion osseuse, mais celle-ci existe cependant, seulement les tissus osseux de nouvelle formation sont longtemps perméables aux rayons. C'est ainsi qu'il faut expliquer ces cas dans lesquels une radiographie et une opération n'avaient rien montré sur le squelette alors qu'une intervention secondaire pour récidive des douleurs permit d'enlever une exostose. Dans ces cas la talalgie précède l'exostose.

Eléphantiasis du membre inférieur traité par drainage perdu. Résultat constaté douze ans et demi après l'intervention,

par **M. C. Walther.**

J'ai revu, il y a quelques jours, cet homme et je me permets de vous le présenter à nouveau ; il y a intérêt, je pense, à vérifier, après plus de douze ans et demi, le résultat de l'intervention.

Je l'ai opéré, en effet, le 13 juillet 1916, et c'est chez lui que j'ai, pour la première fois, fait l'application du drainage à tube perdu pour rétablir le courant de la lymphe en franchissant la barrière constituée par les ganglions inguinaux sans doute oblitérés.

Je vous l'avais présenté le 5 juillet 1916 porteur d'un éléphantiasis énorme du membre inférieur droit[1], puis le 9 août[2] pour vous permettre de constater le premier effet très saisissant de l'opération.

A plusieurs reprises, en 1917 et en 1918[3], vous avez pu suivre la régression des lésions cutanées et voir la peau reprendre sa souplesse, ses caractères normaux.

Aujourd'hui, vous voyez que le résultat s'est maintenu excellent depuis plus de douze ans et demi. Le tube que l'on sent facilement est toujours bien toléré et est resté largement perméable comme le prouve l'absence de toute poussée nouvelle d'œdème lymphatique.

1. *Bull. de la Soc. de Chir.*, 1916, p. 1691.
2. *Ibid.*, 1916, p. 1996.
3. *Ibid.*, 11 octobre 1916, p. 2295 ; 10 janvier 1917, p. 126 ; 18 juillet 1917, p. 1652 ; 31 juillet 1918, p. 1472.

Il convient de noter que, depuis qu'il est sorti de la Pitié, à la fin de 1916, cet homme a toujours mené une vie très active ; pendant les dernières années de la guerre, travaillant debout, dans une usine, plus tard, travaillant à la campagne, maintenant conduisant une automobile municipale.

Corps étranger du duodénum. Intervention. Guérison,

par M. G. Küss.

M. Küss présente le malade, la radiographie et le corps étranger (clou de 6 centimètres).

L'observation sera publiée dans le prochain Bulletin.

Le Secrétaire annuel, M. F. Cadenat

Paris. — Imprimerie de la Cour d'Appel, 1, rue Cassette.

BULLETINS ET MÉMOIRES

DE LA SOCIÉTÉ NATIONALE DE CHIRURGIE

Séance du 6 février 1929.

Présidence de M. GOSSET, *vice président.*

PROCÈS VERBAL.

La rédaction du procès-verbal de la précédente séance est mise aux voix et adoptée.

CORRESPONDANCE

La correspondance comprend :

1° Les journaux et publications périodiques de la semaine.

2° Un travail de M. WILMOTTE, intitulé : *Un cas de volvulus du cæcum.*

M. LENORMANT, rapporteur.

3° Un travail de M. HARTGLASS, intitulé : *Un cas de volvulus du cæcum.*

M. LENORMANT, rapporteur.

4° Un travail de M. FRUCHAUD (d'Angers), intitulé : *Gangrène pulmonaire traitée par pneumothorax, puis thoracoplastie.*

M. GRÉGOIRE, rapporteur.

5° Un travail de M. DELAHAYE, intitulé : *Deux cas d'os acetabulum.*

M. MOUCHET, rapporteur.

6° Un travail de M. MASSART, intitulé : *L'os supra cotyloïdien.*

M. MOUCHET, rapporteur.

7° Un travail de MM. J.-CH. BLOCH et LEROUX, intitulé : *Contusion isolée du pancréas.*

M. ROUX-BERGER, rapporteur.

A PROPOS DU PROCÈS-VERBAL

Ablation du sein et des ganglions axillaires par section au bistouri diathermique (Hôpital de la Cité du Miai, 18 octobre 1923).

par M. **Tuffier**.

Les observations publiées dans la dernière séance me font publier le fait suivant que je transcris du registre de mon hôpital.

Femme robuste, soixante-quatre ans, 1 enfant (vingt-trois ans). Mère morte à soixante ans (cancer de l'utérus), père mort à soixante-dix-huit ans d'une maladie de cœur. Opérée d'un fibrome en 1904 par M. Tuffier (hystérectomie abdominale subtotale), hôpital Beaujon. S'est aperçue au mois d'août 1923 de la présence d'une tumeur de la grosseur d'une petite mandarine dans le sein gauche. De temps en temps, la malade éprouve une légère douleur à ce niveau. Actuellement, tumeur du volume d'une orange environ, dure ; sans adhérences périphériques, aisselle grasse, adénopathie probable.

Opérée le 24 octobre 1923. Ablation du sein au bistouri, la thermo-coagulation étant trop lente. Dans toute la partie profonde de l'aisselle, au point où se font si facilement des inoculations lymphatiques, je pratique l'extirpation des parties malades au ras du thorax et au ras des vaisseaux, même au niveau de la veine que je lie, au moyen du couteau diathermique qui fait une section parfaite, avec ablation de toutes les voies lymphatiques. Fermeture complète et drainage.

L'impression qui me reste de cette opération, c'est que cette section au couteau électrique est lente, qu'elle ne doit pas s'appliquer aux muscles où elle provoque des contractions extrêmement violentes, mais au niveau des tissus graisseux, elle est parfaite, l'escarre est extrêmement mince et l'hémostase complète. C'est la première fois que je pratiquais cette opération. Réunion *per primam*.

A l'examen de la pièce, je trouve un épithélioma sous forme de végétations saillantes dans une cavité, et ressemblant à des végétations épithéliales d'un kyste de l'ovaire. Suites opératoires normales.

Institut de radium, 26, rue d'Ulm, à Paris.

Prélèvement fait le 24 octobre 1923 par le Dr Tuffier. Femme de soixante-quatre ans, néo du sein opéré. Ganglions enlevés à la thermo-coagulation. Les fragments remis sont constitués par une tumeur épithéliale villeuse rappelant la structure *de l'épithélioma dendritique* du sein. Rien n'autorise à dire, au point de vue histologique, qu'il s'agit de ganglions (10 novembre 1923).

10 décembre. — Cicatrice en parfait état.

10 juin 1926. — Etat général parfait.

18 mars 1927. — Il y a un an est apparu un petit noyau actuellement du volume d'une grosse noisette dans la profondeur de la cicatrice.

RAPPORTS

Deux cas de Cholécystite chronique non lithiasique sans lésion apparente de la vésicule Guérison radicale par cholécystectomie.

par MM. **Ibos** et **Legrand-Desmons** (de Saint-Quentin).

Rapport de M. Mocquot.

Sous ce titre MM. Ibos et Legrand-Desmons nous ont adressé deux observations dont voici les traits essentiels :

Observation I. — Une jeune fille de seize ans se plaint depuis trois ans de douleurs continues dans la partie droite de l'abdomen. Il y a dix-huit mois, elle a eu un ictère très léger, fugace et sans fièvre. Depuis six mois, ellea maigri de 5 kilogrammes, elle éprouve une douleur sourde permanente et par moments très intense, et chaque jour, trois à quatre heures aprés le repas, elle a un vomissement atrocement douloureux de quelques cuillerées à soupe de liquide bilieux et fade.

Le 1er octobre 1928, elle est très amaigrie et déprimée, présente un léger subictère des conjonctives et un point douloureux cystique des plus nets avec signe de Murphy. La région appendiculaire est indolore; l'urée sanguine est à 0 gr. 38; les urines contiennent des traces de corps biliaires. La cholécystographie après absorption buccale de tétaiode montre une vésicule à contours nets, sans calcul décelable.

Ayant posé le diagnostic de cholécystiste non lithiasique, M. Ibos opère le 11 octobre 1928, trouve une vésicule tout à fait normale, sans adhérence ni épaississement, distendue par la bile et comme prête à éclater. Il pratique une cholécystectomie rétrograde, et après péritonisation, suture la paroi sans drainage.

Dans les trois premiers jours, la malade vomit chaque jour un à deux litres de liquide bilieux et la température monte à 39° puis brusquement tombe à 37°5, les vomissements cessent et la malade quitte la clinique le seizième jour.

Revue depuis à plusieurs reprises, elle a engraissé de 3 kilogrammes, n'a plus de vomissements, ne souffre plus et mange tout ce qui lui plait.

Obs. II. — Une jeune fille de dix-sept ans, se plaignant de douleurs abdominales droites avec vomissements sans fièvre subit le 1er décembre 1927, peut-être après examen insuffisant, l'ablation de l'appendice. Mais les douleurs et les vomissements persistent et s'aggravent ; trois mois après, le Dr Ibos constate que la région appendiculaire est souple et indolore mais provoque une douleur

vive dans la région vésiculaire. Il propose une nouvelle opération qui est refusée. Mais après six mois de traitement médical, sans résultat, la malade à bout de forces, vomissant sans cesse, réduite à un état presque squelettique, se décide à subir une nouvelle opération.

A ce moment, elle a une hématémèse (100 grammes environ de sang noir) suivie de melœna. L'exploration radiologique du tube digestif est cependant négative.

L'opération est pratiquée le 14 décembre 1928 : la vésicule d'aspect normal est cependant unie par quelques adhérences friables au pylore et à la première portion du duodénum. Elle est gonflée de bile et rénitente, les organes voisins ne présentent rien d'anormal. M. Ibos pratique une cholécystectomie rétrograde et laisse une mèche.

Pendant cinq jours, la malade a des vomissements abondants puis ces vomissements cessent brusquement et la malade sort le seizième jour : elle a été revue deux mois après l'opération en bon état, n'ayant plus ni douleur, ni vomissements et s'alimentant de fort bon appétit.

MM. Ibos et Legrand-Desmons ont été surpris du contraste frappant relevé chez leurs malades entre l'intensité des troubles fonctionnels et l'absence de lésions sur la vésicule. Ils ont hésité à enlever ces vésicules d'apparence saines et « pourtant, disent-ils, les résultats opératoires sont venus de façon heureuse et presque inespérée, légitimer notre conduite ».

Ces résultats paraissent en effet remarquables ; je ne puis cependant me tenir de noter qu'ils ne datent encore que de peu de temps et que dans les faits de ce genre, une observation prolongée est indispensable ; les réserves me semblent nécessaire surtout pour la deuxième malade qui a eu une hématémèse et du melœna.

Le terme de cholécystite non lithiasique s'applique-t-il bien à ces faits : ce diagnostic ne repose que sur les symptômes douloureux localisés ; à l'intervention les vésicules ont paru saines : les auteurs n'ont pas donné la description macroscopique des pièces ; ils ne font mention ni d'examen histologique, ni d'examen bactériologique ?

S'agirait-il de ces *états douloureux vésiculaires* sans lésion importante dont il a été question ici à diverses reprises et aussi à la Société de Chirurgie de Lyon et pour lesquelles les thérapeutiques les plus diverses ont été proposées ?

La pathogénie de ces troubles qui simulent la lithiase est encore bien obscure et leur traitement ne l'est pas moins. Les observations qui nous sont soumises aujourd'hui ne sont pas assez précises pour contribuer à la solution du problème et ne constituent pas des arguments décisifs en faveur de la cholécystectomie pratiquée sur ces vésicules d'apparence saine ou presque.

Je vous propose, Messieurs, de remercier MM. Ibos et Legrand-Desmons, de nous avoir adressé ces deux observations.

M. J. Okinczyc : Je demande à mon ami Mocquot si l'auteur de la communication a fait, au cours des opérations pratiquées, une exploration du pancréas.

Car, à défaut de lésions constatées sur la vésicule, on pourrait cliniquement rapporter à une pancréatite la localisation douloureuse à la palpation, les troubles observés et même l'ictère passager qui a été observé.

La pancréatite peut encore expliquer la distension vésiculaire.

Elle peut encore expliquer la guérison obtenue par une opération qui semble peu indiquée, puisque nous savons que les pancréatites sont souvent guéries ou amendées par une simple cœliotomie exploratrice et la mise à l'air du pancréas.

Et dans le cas de pancréatite, la cholécystectomie ne me paraît nullement justifiée.

M. Métivet : J'ai eu l'occasion de réopérer, il y a huit mois, une malade chez laquelle j'avais, en 1920, pratiqué une castration pour kystes volumineux des deux ovaires. En 1921, elle fut opérée par le Dr Villandre pour des adhérences péricoccales. En 1927, elle vient me consulter pour des crises douloureuses siégeant dans le flanc droit, ce que je crus devoir rattacher à des lésions vésiculaires. M. Chiray, à qui j'adressai cette malade, l'examina pendant de longs mois. De nombreux examens par tubage duodénal ne donnèrent aucun résultat, quand un dernier examen avec injection d'huile chaude amena un flux de bile noire. A la demande de M. Chiray, je fis la cholécystectomie d'une vésicule en apparence parfaitement saine. La pièce a été recueillie et examinée par M. Liégeois, l'observation sera publiée en détail par M. Chiray. Ce que je puis dire, c'est que l'ablation de cette vésicule, en apparence saine, a été suivie de disparition des crises douloureuses.

M. Pierre Mocquot : A la question posée par Okinczyc, je réponds que, dans la première observation, il est dit que « la palpation du pylore et du duodénum n'a rien montré d'anormal »; dans la seconde, « le pylore, l'estomac, le duodénum et la tête du pancréas explorés au doigt ne révèlent absolument rien d'anormal ».

Les états douloureux vésiculaires, dont Métivet nous cite un bel exemple, sont connus : on en a parlé à diverses reprises ici même et les interventions les plus diverses ont été proposées : cholécystostomies, cholécystectomies, anastomoses de la vésicule avec l'estomac ou le duodénum, etc. Cotte, qui avait préconisé dans ces cas l'anastomose cholécysto-gastrique, a dit depuis que les résultats d'abord favorables ne s'étaient pas toujours maintenus.

Il m'a semblé que les observations de MM. Ibos et Legrand-Desmons pouvaient se rapprocher de ces faits bien connus, mais en l'absence d'examens approfondis, il est difficile de les classer.

1° *Corps étranger du duodénum, chez un nourrisson de quatre mois; refoulement dans l'estomac. Extraction. Guerison,*

par M. **Matry** (de Fontainebleau).

[2° *Corps étranger de l'angle duodéno-jéjunal. Extraction par voie gastrique,*

par M. **André Guillemin** (de Nancy).

Rapport de M. Pierre Mocquot.

Voici une nouvelle contribution à l'étude des corps étrangers du tube digestif chez l'enfant, question souvent abordée et discutée dans ces dernières années à notre Société. Les deux observations de M. Matry et de M. Guillemin comportent surtout un enseignement de technique opératoire.

M. Matry est appelé, le 6 mars 1926, auprès d'un nourrisson de quatre mois et demi, qui, le matin même, a avalé une barrette fixée sur ses vêtements.

La bavette s'est rabattue sur le visage. Les efforts de succion pratiqués sur la barrette ont pu l'ouvrir. Le bijou a disparu. Les parents supposent que l'enfant l'a absorbé.

Un examen radioscopique aussitôt pratiqué me montre que le corps étranger est en effet dans l'œsophage, près du cardia, barrette ouverte, pointe en haut. Image fixée sur le cliché ci-joint.

L'enfant a continué à s'alimenter sans incident, je conseille l'attente avec surveillance attentive.

Le 7 mars, un nouvel examen radioscopique montre que l'épingle est dans l'estomac, pointe dirigée vers le pylore. Je pense que le volume du corps ne permettra pas un passage facile, chez un nourrisson aussi jeune et je laisse entendre à la famille la possibilité d'une intervention.

Le 8 mars, l'épingle a quitté l'estomac. Elle est située dans le duodénum (2e portion), pointe en haut.

Le 9 mars, elle a pris une position oblique, talon en haut et à gauche.

Le 10 et 11 mars, situation inchangée.

Le corps étranger semble donc fixé dans la portion terminale du duodénum; il est arrêté à l'angle duodéno-jéjunal.

Aucun trouble digestif.

Le 12 mars, en raison de la fixation du corps étranger, redoutant l'action de la pointe sur la paroi intestinale, je puis décider la famille à l'intervention.

Intervention : Chloroforme. Laparotomie sus-ombilicale. Issue de l'estomac très distendu à travers l'incision. L'organe est normal d'aspect. La palpation de l'origine du duodénum est négative. On relève le transverse et repère la terminaison duodénale. La barrette est bien là où l'a repérée l'examen radiologique.

L'épingle n'est pas fixée, je la sens glisser facilement dans le tube intestinal, à bout de doigt.

Intervenir sur le duodénum terminal dans des conditions assez pénibles, au fond d'un abdomen d'accès très restreint, chez un très jeune enfant qui pousse, me semble dangereux. Et puisque la barrette se mobilise, je songe à en profiter.

Entre pouce et index droits plongeant sous le méso-côlon et pouce et index gauches placés au-dessus du méso-côlon, sur l'origine du duodénum, je refoule l'épingle.

Le cheminement est, à ma surprise, assez facile, pointe en haut. Progressivement, l'épingle arrive au pylore et rapidement regagne l'estomac.

Dès lors, une ponction au bistouri sur le talon de la barrette me permet une extirpation facile. La petite médaille soudée sur la tige m'oblige à agrandir un peu, très peu, l'incision, pour éviter une éraillure.

Suture en deux plans, classique.

L'estomac est réintégré. La paroi est refermée en un plan, par crins accouplés.

Pansement serré au moyen d'une large ceinture en leucoplaste.

Deux heures après l'intervention, l'enfant est mis au sein. Un vomissement de lait teinté de sang le soir même.

Aucun autre incident.

Le pansement vérifié régulièrement a parfaitement maintenu la paroi.

Le leucoplaste a été enlevé le vingtième jour, en même temps que les crins.

Voici maintenant l'observation de M. Guillemin :

La jeune V..., âgée de neuf ans, tenait entre ses lèvres une grande épingle de sûreté ouverte, quand par un mouvement d'aspiration brusque et violent, elle l'avala. Il était environ cinq heures. Elle ne ressentit pas de douleur dans le pharynx. Immédiatement, sa mère la conduisit chez le médecin, qui habitait à quelques mètres. Celui-ci explora le pharynx avec un miroir pharyngien, avec son doigt, sans voir ni sentir le corps étranger. Il fit absorber à l'enfant de la mie de pain, de la panade, des potages épais sans que la déglutition fût gênée.

La fillette me fut amenée le lendemain après-midi (12 août 1925). Elle ne ressentait aucune douleur; sa digestion n'avait nullement été entravée. La palpation était négative.

Un examen radioscopique pratiqué aussitôt montre l'image de l'épingle de nourrice se projetant sur la paroi antérieure à 2 centimètres au-dessus et à 1 centimètre à gauche de l'ombilic. Sur la paroi postérieure, elle est à gauche de la colonne vertébrale; sa charnière affleure la douzième côte. Elle se présente pointe en bas et à gauche, obliquement, la charnière en haut et le cache-pointe verticalement en bas, position défavorable par conséquent.

L'intervention immédiate est décidée. Laparotomie sus-ombilicale. L'exploration de l'estomac est négative. L'épingle est fixée à l'angle duodéno-jéjunal. Néanmoins, de parti pris, on incise la paroi gastrique antérieure. L'auriculaire est alors introduit dans le pylore, qu'il franchit facilement, puis dans la 1re, la 2e et la 3e portion du duodénum. On reconnaît la charnière. Une pince introduite le long du doigt la saisit et la faisant basculer l'attire sans difficulté à travers le trajet duodéno-pylorique.

La pointe se trouvait fichée dans la muqueuse du coude duodéno-jéjunal de façon telle que la charnière, empêchée de tourner par la partie supérieure de cet angle ne pouvait progresser, alors que le cache-pointe restait dans la 4e portion du duodénum. Tout mouvement était donc impossible.

La plaie gastrique est suturée en 2 plans. Fermeture de la paroi en 3 plans, sans drainage.

Suites opératoires simples. La petite malade sort guérie le dixième jour.

Pour le bébé de quatre mois et demi observé par Matry, l'indication opératoire a été fournie par la *fixité du corps étranger* constatée pendant trois jours à l'examen radioscopique dans une situation qui paraissait correspondre à la portion terminale du duodénum. L'opération a été pratiquée six jours après l'accident.

L'enfant de neuf ans suivi par M. Guillemin, a été opéré dès le lendemain : c'est *la position du corps étranger* (épingle de sûreté ouverte) qui a fourni l'indication opératoire.

Comme dans un fait présenté ici par M. Ombrédanne, l'épingle, longue, de 5 cent. 1, ouverte, était immobilisée au niveau du coude duodéno-jéjunal, charnière en haut, pointe en bas, fichée dans la muqueuse, le cache-pointe restant dans la 4e portion du duodénum. Tout mouvement semblait donc impossible.

L'intérêt des 2 observations réside surtout dans la *technique d'extraction* des corps étrangers qui ont pu être refoulés ou attirés dans l'estomac et *extraits par gastrotomie*.

M. Matry, ayant constaté que le corps étranger, en l'espèce une barrette, était *mobile*, en a profité pour le refouler assez facilement, pointe en haut, depuis la 4e portion de duodénum jusque dans l'estomac d'où il l'a extrait par une petite incision.

M. Guillemin, ayant reconnu l'épingle dans le coude duodéno-jéjunal, a pratiqué d'emblée une *gastrotomie*, puis il a introduit le petit doigt à travers le pylore et le duodénum jusqu'au contact du corps étranger et faisant glisser une pince sur son doigt, il put avec elle saisir la charnière, faire basculer l'épingle et l'attirer sans difficulté, à travers le trajet duodéno-pylorique.

M. Guillemin nous dit bien qu'au cours de l'exploration il avait reconnu que l'index refoulant la paroi gastrique antérieure, pouvait cheminer à travers le pylore et le duodénum, que d'autre part il jugeait plus sûre la suture de l'estomac que celle du jéjunum, enfin que le refoulement par voie externe risquait de blesser la muqueuse duodénale. Cependant j'avoue que ce cathétérisme digital de tout le duodénum suivi de l'introduction d'une pince et de la traction de l'épingle ouverte, me paraît une manœuvre un peu hasardeuse.

Il me semble que chez cette enfant de neuf ans, j'aurais essayé d'abord de fermer l'épingle à travers la paroi intestinale et ensuite de la refouler dans l'estomac, et si je n'avais pu réussir, j'aurais préféré l'extraire par une incision directe. Aussi bien M. Ombrédanne a pu extraire ainsi avec succès chez une enfant de vingt-deux mois une épingle ainsi fixée dans l'angle duodéno-jéjunal et dont la pointe avait perforé l'intestin.

J'ajoute que M. Guillemin a incisé l'estomac alors qu'il n'était pas sûr de pouvoir attirer jusque-là le corps étranger, il s'exposait donc à la nécessité de refaire une nouvelle incision sur l'intestin, après des manœuvres septiques, dans le cas où sa tentative hardie n'aurait pas réussi. Fort heureusement, il n'a pas été réduit à cette fâcheuse extrémité et il s'est très habilement tiré d'une situation difficile.

Je ne pense pas néanmoins que cette technique puisse être proposée en exemple. Avant d'ouvrir l'estomac, pour extraire un corps étranger duodénal, surtout une épingle à ressort ouvert, il me paraît opportun de s'assurer par des manœuvres douces à travers l'épaisseur de la paroi intestinale que le corps étranger est mobile et peut être refoulé, ou attiré. Dans le cas contraire, je préférerais l'ouverture directe de l'intestin sur le corps étranger.

Je vous propose, Messieurs, de remercier MM. Matry et Guillemin de leurs intéressantes observations qui me permettent de les rappeler à notre bienveillant souvenir.

Tarsoplastie dans les pieds bots varus équins récidivés,

par M. **H.-L. Rocher** (Bordeaux).

Rapport de M. Étienne Sorrel.

Le professeur Rocher, de Bordeaux, nous a envoyé un travail sur les tarsoplasties d'Albee dans le traitement des pieds bots varus équins récidivés. Il rappelle tout d'abord qu'ici-même, dans la séance du 25 février 1925, à propos d'un rapport de M. Mathieu sur un travail de MM. Massart et Magnoni d'Intignano, M. Ombrédanne a étudié de la façon la plus claire et la plus nette les différentes indications dans le traitement du pied bot varus équin congénital.

M. Rocher croit comme lui que les indications sont essentiellement variables suivant les cas : il croit aussi que parfois, malgré tous les efforts du médecin et les soins des parents, les résultats obtenus par les simples manœuvres modelantes sont imparfaites, soit que la réduction complète n'ait pu être obtenue, soit qu'après bonne réduction la déformation se soit partiellement reproduite; car on ne saurait assez se souvenir, dit-il fort sagement, que « l'ostéogénèse est originellement troublée au niveau du « pied bot et que la croissance peut continuer à se faire irrégulièrement « dans le jeune âge, malgré les soins et les appareils ». Seules alors les *opérations ostéoplastiques* peuvent avoir des résultats définitifs.

Dans les pieds bots varus équins congénitaux irréductibles à grosse déformation, à forte supination et à appui dorsal, M. Rocher donne la préférence à l'opération de Gross (tarsectomie cunéiforme dorsale externe et astragalectomie) en prenant la précaution de reposer, comme le conseille Whitman, la mortaise tibio-péronière sur la partie tout antérieure du calcanéum amputé de son quart antérieur du fait de la résection calcanéo-cuboïdienne. Mais il pense que chez les jeunes enfants il y a intérêt à être économe et à ce point de vue la technique conseillée par Albee (que M. Ombrédanne appelle *tarsoplastie par transplant osseux cunéiforme* ou simplement *cunéiforme par transplant*) est à recommander

(les récidives des pieds bots chez les enfants de quatre à six ans rentrant le plus souvent dans cette catégorie).

Cette tarsoplastie libre par « transbordement » ne peut d'ailleurs s'adresser aux enfants dont le varus prononcé s'accompagne d'une forte rétraction musculo-aponévrotique avec coudure du bord interne du pied. Il faut en effet faire bâiller largement la partie interne de la tarsotomie pour y enclaver le greffon ostéo-cartilagineux et chez eux la chose est impossible.

Si d'autre part au varus s'ajoute une supination notable, il faut comme le conseille M. Ombrédanne, joindre à la tarsoplastie par transplant la *résection transversale cunéiforme* à base externe de l'articulation sous-astragalienne.

On peut enfin avoir à pratiquer, comme temps complémentaire, soit primitivement, soit en fin d'opération une *section du tendon d'Achille* avec une *aponévrotomie plantaire* ou un *modelage de l'astragale* par excision d'une couche de cartilage sur la face dorsale et externe du corps.

A l'appui de ces idées, M. Rocher relate trois observations, concernant des enfants de deux ans et demi, quatre ans et demi et six ans, dont l'un avait un double pied bot. Les résultats, dit-il, ont été très bons dans un cas (observation II) et pour l'un des pieds du malade de l'observation III, moins bons pour un autre malade (observation I), car il présentait un certain degré de métatarsus varus et de cavus et pour l'un des pieds du malade de l'observation III, car il persistait un peu de supination et de cavus. Voici ces 3 observations.

Observation I. — *Pied bot varus équin congénital droit récidivé. Opération d'Albee.*

Maurice S..., deux ans et demi, entre à l'hôpital des enfants le 27 juillet 1927, pour pied bot varus équin congénital droit récidivé.

Pas d'antécédents héréditaires.

A l'âge de un an, ténotomie d'Achille et redressement avec appareil plâtré par le Dr A... Plusieurs appareils ont été ainsi appliqués jusqu'en novembre 1926, c'est-à-dire pendant une durée de six mois environ.

Le 28 juillet 1927, récidive maniteste du pied bot caractérisée par un très léger degré d'équin, d'ailleurs irréductible ; varus très marqué constitué par : *a*) supination du pied à 20° ; *b*) cavus et *c*) coudure du bord interne avec adduction tellement accentuée que le bord externe est véritablement devenu antérieur. Irréductibilité complète.

Outre cette malformation, on constate des déformations rachitiques : coxa vara bilatérale et genu valgum accentué (l'angle fémoro-tibial atteignant 150°) ; bourrelet juxta-épiphysaire au niveau des malléoles et du poignet ; incurvation diaphysaire légère du fémur ; chapelet costal et enfin gros ventre trilobé par insuffisance de la musculature abdominale.

Le 29 juillet 1927, anesthésie générale à l'éther. Longue incision dorsale externe, ouverture de la tibio-tarsienne ; astragale délogée partiellement de la mortaise tibio-péronière. Au moyen de la rugine de Massart, on sectionne les ligaments astragaliens postérieurs ; puis on modèle l'astragale en rabotant dans son épaisseur cartilagineuse la face externe, mais la réduction est encore impossible ; on pratique alors la section du ligament latéral interne ; la réduction du varus est alors obtenue. Devant la persistance d'un certain degré d'équin, on effectue la ténotomie d'Achille par voie sous-cutanée. Quarante-huit

heures après l'opération on confectionne un appareil plâtré et on constate que la réduction obtenue par cette intervention, est pleinement satisfaisante. L'enfant quitte l'hôpital.

Le 23 septembre 1927, par suite de la négligence de l'entourage, l'enfant n'a

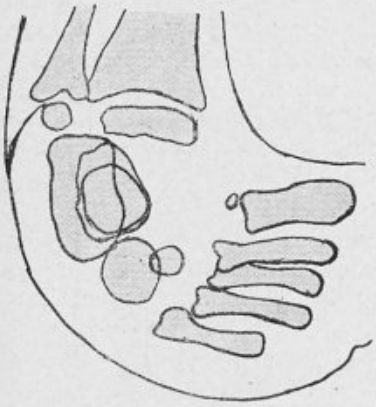

Fig. 1. — Maurice S..., avant l'opération (le 21 juillet 1927).

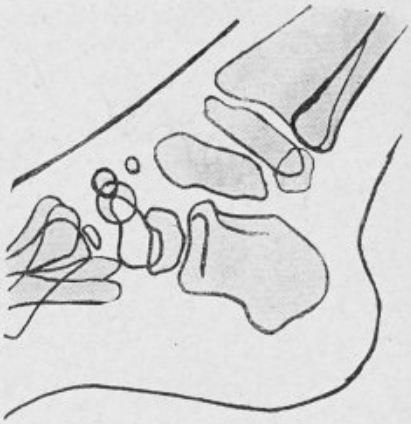

Fig. 2. — Maurice S..., après l'opération (le 21 juillet 1928).

pas été ramené à l'hôpital et le plâtre, souillé, n'a pas maintenu la position correcte qui avait été donnée.

On constate : Pied dévié en métatarsus varus (l'angulation au niveau de

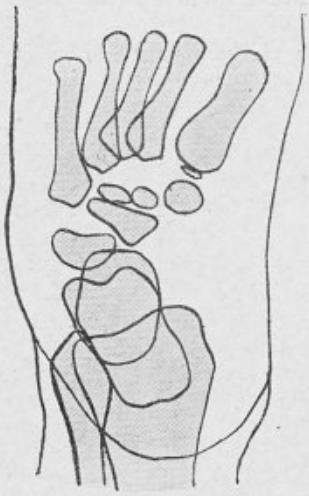

Fig. 3. — Maurice S..., après l'opération (le 21 juillet 1928).

l'articulation médio-tarsienne équivaut à environ 35°). L'arrière-pied est en position correcte par rapport à la jambe. On se propose alors, dans une deuxième

intervention, de corriger ce métatarsus varus et de traiter également le genu valgum d'origine rachitique.

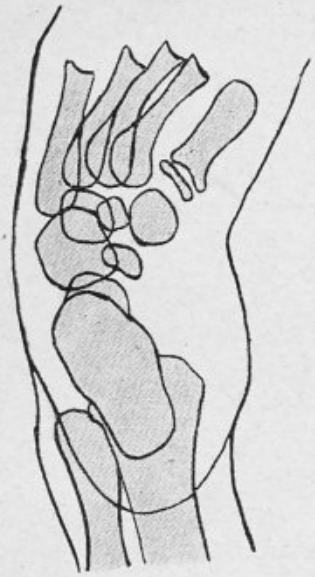

Fig. 4. — Jacqueline G..., avant l'opération (le 10 novembre 1927).

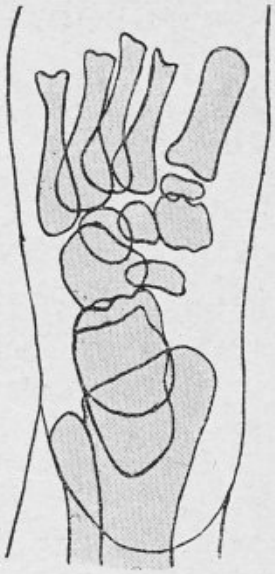

Fig. 5. — Jacqueline G..., après l'opération (le 20 juillet 1928).

Le 23 septembre 1927, intervention sous anesthésie générale. Chloroforme-éther.

1° Tarsoplastie d'Albee. Incision dorsale externe. Tarsectomie cunéiforme

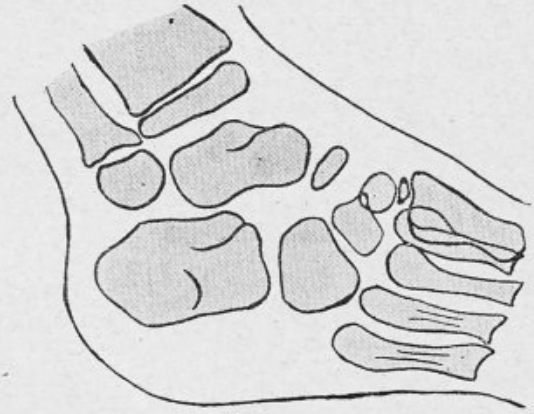

Fig. 6. — Gilbert D..., avant l'opération (le 8 mars 1926). Gauche.

dorsale externe sur laquelle se branche une brèche transversale dans la portion interne du tarse, au milieu du scaphoïde; on y transplante le greffon ostéo-

cartilagineux emprunté au massif cuboïdo-calcanéen. Suture cutanée, sans drainage.

2° Ostéotomie du tibia au tiers supérieur. On réduit le genu valgum compliqué de recurvatum.

L'appareil plâtré pelvi-pédieux placé quarante-huit heures après l'intervention, est laissé trois mois.

Le 25 juillet 1928, le résultat est bon sans être parfait. En effet, bien que

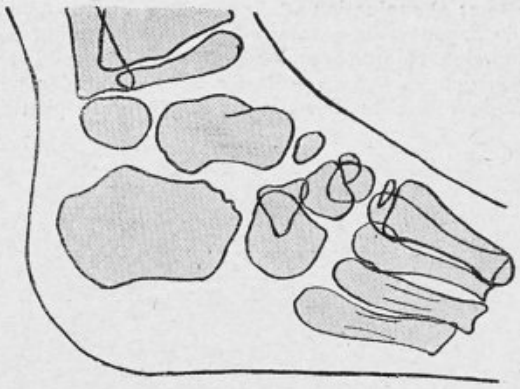

Fig. 7. — Gilbert D..., le lendemain de l'opération (le 11 mars 1926). Gauche.

l'équin soit corrigé et que la plante du pied regarde directement le sol, il existe un certain degré de métatarsus varus et un peu de cavus. La marche est normale, quant à l'appui du pied sur le sol.

A cause des lésions rachitiques du genou, il est nécessaire de faire porter un appareil de cuir qui prend tout le membre.

L'étude des radiographies prises après l'opération, montre que le greffon

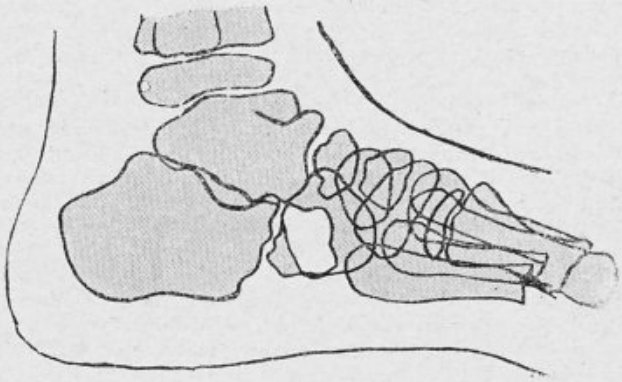

Fig. 8. — Gilbert D..., après l'opération (le 26 novembre 1928). Gauche.

est très visible et a l'apparence du tissu osseux normal. Il est placé avant les trois cunéiformes. Sa forme est triangulaire; il est au-dessous du niveau de la tête astragalienne, ce qui, probablement, est la cause du cavus persistant.

Obs. II. — *Pieds bots varus équins congénitaux bilatéraux. Récidive du côté droit. Opération d'Albee.*

Jacqueline G..., quatre ans et demi, entre à l'hôpital des Enfants le 9 novembre 1927, pour pied varus équin droit recidivé.

Traitée dès sa naissance (Dr D...) par massages; le pied gauche est revenu à la forme normale; la malformation droite persiste. A un an, subit du côté droit la ténotomie d'Achille et un redressement.

Le 9 novembre 1927, pied bot varus équin droit récidivé, caractérisé par : *a*) léger équinisme; *b*) supination atteignant 25°; *c*) varus de 60°; *d*) cavus dû à la rétraction de l'aponévrose plantaire interne; *e*) torsion des deux os de la jambe en dehors, de sorte que la malléole péronière regarde presque en arrière. Les mollets sont excessivement grêles. L'irréductibilité absolue paraît tenir actuellement à la rétraction fibreuse de l'aponévrose plantaire et à la sub-

Fig. 9. — Gilbert D..., avant l'opération (le 8 mars 1926). Droit.

luxation de l'astragale qui a perdu presque droit de domicile dans la mortaise tibio-péronière. L'intervention envisagée aura surtout pour but de corriger le varus.

Le 14 novembre 1927, tarsoplastie Albee. Anesthésie générale chloroforme-éther.

1° Aponévrotomie plantaire interne sous-cutanée;

2° Incision dorsale externe. Tarsectomie dorsale externe portant sur la tête de l'astragale et la grosse apophyse du calcanéum. Le greffon est « transbordé » et placé à frottement dur dans la partie interne de la tarsotomie médio-tarsienne. Suture aux crins sans drainage. Le pied est parfaitement maintenu dans un bandage revêtu extérieurement de leucoplaste.

Le 30 novembre 1927, c'est-à-dire quinze jours après, appareil plâtré qui est laissé en place un mois et demi.

Le 14 novembre 1928, le pied est normal : Pas de varus ni d'équin. La plante regarde directement en bas; la marche est normale. On conseille le port de chaussures montantes, de façon à maintenir la parfaite position du membre pendant toute la durée de la croissance.

Les radiographies exécutées après l'intervention (le 4 janvier 1928 et le 20 juillet 1928) indiquent que le greffon transplanté ne se distingue pas. On voit la tête de l'astragale ébréchée, la grosse apophyse du calcanéum diminuée de volume. La morphologie osseuse du pied est satisfaisante; très léger métatarsus caractérisé par le glissement scaphoïdien interne sur la tête de l'astragale (d'où nécessité du port des chaussures faites sur mesure).

Obs. III. — *Pieds bots varus équins congénitaux bilatéraux récidivés. Opération d'Albee.*

Gilbert D..., six ans, entre à l'hôpital des Enfants le 4 mars 1927 pour pieds bots varus équins congénitaux bilatéraux récidivés.

L'enfant a été opéré par le Dr L..., d'abord à seize mois, puis à trois ans. Dans les deux interventions, on a pratiqué la ténotomie d'Achille et le redressement orthopédique, avec appareil plâtré maintenu chaque fois trente jours environ.

A la deuxième intervention, on aurait pratiqué à droite une intervention de Phelps; le mère nous signale la présence d'une cicatrice presque invisible.

Le 5 mars 1926, pieds bots varus équins caractérisés par : *a*) équinisme de 110°; *b*) coudure très importante du bord interne du pied; *c*) cavus avec supination marquée. Les déformations sont absolument irréductibles et égales

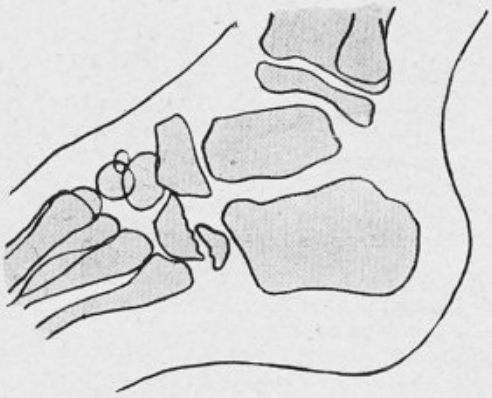

Fig. 10. — Gilbert D..., le lendemain de l'opération (le 11 mars 1926). Droit.

des deux côtés : Forte saillie de la tête astragalienne. L'enfant marche sur le bord externe de ses deux pieds. Les mollets sont grêles, atrophiés.

Le 10 mars 1926, intervention : Anesthésie générale chloroforme-éther. A droite et à gauche, tarsectomie cunéiforme dorsale externe; comme le pied est plus creux à gauche, le coin prélevé est, de ce côté, à base dorsale plus large; d'autre part, pour essayer de faire rentrer l'astragale dans la mortaise tibio-péronière, il est nécessaire, à gauche, de diminuer un peu de l'épaisseur du cartilage sur les faces dorsale et latérale externe de l'astragale.

La ténotomie d'Achille a été faite des deux côtés.

Le 26 novembre 1928, du côté gauche : le pied est complètement redressé, à angle droit sur la jambe ; pas de déviation de l'axe de la plante du pied. L'articulation tibio-tarsienne est enraidie. Les mouvements de flexion du pied se passent dans la médio-tarsienne et la sous-astragalienne. Il semble donc que l'intervention faite pour diminuer l'astragale, ait déterminé une ankylose fibreuse serrée de la tibio-tarsienne.

Du côté droit, le résultat est moins satisfaisant à cause de la persistance du cavus; le pied est très bombé au niveau de la médio-tarsienne. L'appui du pied et la marche se font parfaitement du côté gauche. Du côté droit — par contre — l'enfant marche en surélevant légèrement le bord interne du pied.

En examinant l'enfant de dos, on constate qu'à droite l'axe du talon est légèrement déjeté en dedans. Par ailleurs, l'axe de la plante du pied est correcte.

Radiographiquement, du côté droit, il y a une déformation en cavus assez manifeste, intéressant le bord interne du pied. Le greffon s'est nettement hypertrophié et apparaît sous la forme d'une bande presque verticale située en avant du tarse postérieur. Cet os est sombre et sa structure paraît formée de tissu condensé.

Du côté gauche, on constate que le redressement de la plante du pied est

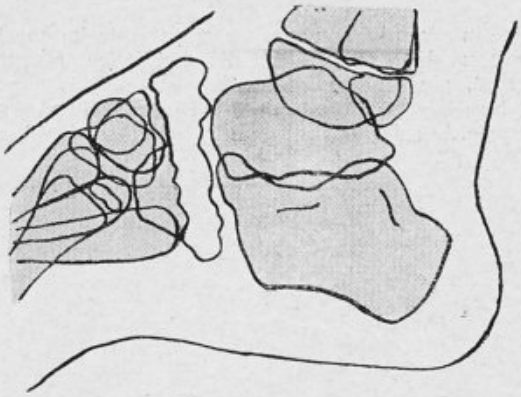

Fig. 11. — Gilbert D..., après l'opération (le 26 novembre 1928). Droit.

parfait. Pas de pied creux. Les greffons apparaissent sous la forme d'une masse osseuse cubique, se profilant en avant de la grande apophyse du calcanéum réséqué, cette masse est sombre et se projette sur l'ombre du cuboïde qui est beaucoup plus clair. La tête de l'astragale est abrasée et s'articule avec un noyau osseux qui paraît être le scaphoïde.

Je vous propose, Messieurs, de remercier M. Rocher de son intéressant travail et de le publier dans nos Bulletins.

Fracture transcervicale récente du col du fémur opéré sous écran par greffe péronière et immobilisée trois mois dans un plâtre en flexion à 90°. Résultats après vingt-six mois,

par M Raymond Bernard,
Chef de clinique à la Salpêtrière, Prosecteur à la Faculté.

Rapport de M. Ch. Dujarier.

Voici d'abord l'observation de M. Bernard :

M. N..., soixante-six ans, homme très fort. Fracture transcervicale typique du côté gauche, après chute du trottoir.

Nous voyons le blessé au troisième jour. Très forte rotation externe, raccourcissement de 3 centimètres.

Opération le 25 septembre 1926. Rachiscurocaïne faite *au lit du blessé*. On habille le blessé d'un maillot de jersey allant jusqu'aux aisselles et on l'installe *sur le tracteur de Girode*, lui-même posé sur une table en bois perméable aux rayons X. Tout le soin nécessaire est apporté pour que les membres inférieurs et le bassin soient en symétrie parfaite sur l'appareil. Des étriers préparés à l'avance sont passés autour des cous-de-pied, et des sangles passées autour de la racine des cuisses *pour réaliser la réduction de la fracture dans le sens transversal*.

On opère la réduction *d'abord en abduction, puis en rectitude*, à la fois dans le sens longitudinal, en vissant les volants du tracteur de Girode, et dans le sens transversal, deux aides tirant en dehors les sangles placées à la racine des cuisses[1].

Pendant la réduction, un aide maintient le membre fracturé en *très forte rotation interne*.

On arrête la réduction lorsque l'index mobile du tracteur de Girode étant placé au ras de la malléole interne saine, la malléole du membre fracturé *le dépasse de 1/2 centimètre*.

Les deux avant-pieds sont alors solidarisés fortement par une bande de leucoplaste, alors que les talons sont très fortement écartés par des rouleaux de toile.

On prend *une plaque radiographique* et, pendant qu'on la développe, le radiographe, à l'aide de sa lunette, marque sur la peau les rayons normaux : 1° du centre de la tête ; 2° de la tangente à la tête fémorale ; 3° de la tangente au trochanter. La distance trochanter-cotyle est de 10 centimètres.

On commence l'opération et, lorsque le trochanter est dénudé, on apporte la plaque radiographique qui indique une hyperréduction qu'on se garde de détruire, car les fragments se présentent dent à dent.

On enfonce alors la mèche de 6 millimètres et l'on fait prendre une *plaque de face, et une de profil. Celle-ci est obtenue en fléchissant la cuisse saine, et en plaçant l'ampoule du côté sain, horizontale*, les rayons remontant en avant le périnée et impressionnant une plaque entourée de champs stériles placée debout contre l'épine iliaque antérieure et supérieure.

On prélève le péroné pendant qu'on développe ces plaques; ce temps est achevé quand les plaques sont apportées. *Celle de face indique un tir légèrement trop élevé*; la mèche est en pleine tête, mais trop près du bord supérieur du col. On corrige alors le tir en passant les mèches de 8, de 10, et enfin de 12.

On amenuise le tunnel avec des queues de rat et des curettes selon le profil du péroné, préférant laisser à ce dernier sa forme naturelle. On enfonce le péroné au marteau mais on en casse l'extrémité. On a cependant l'impression que le péroné est largement pénétré dans le fragment céphalique.

Fermeture de la plaie et suppression de l'extension. On constate déjà que la malléole ne remonte pas et que la rotation externe, complètement supprimée, ne se reproduit pas.

Nouvelles radios, face et profil. Sur les deux clichés, le péroné est au centre géométrique de la tête et du col et le trait de fracture n'est plus perceptible que sur un quart de sa longueur.

Notre plan étant d'immobiliser rigoureusement la hanche pendant trois mois, nous avions décidé de plâtrer notre opéré, mais *en flexion complète*, afin qu'on puisse l'asseoir dans un appareil maintenant la cuisse à 90° sur le bassin, et la jambe à 90° sur la cuisse. Pour cela, ne voulant pas confier le membre opéré à des aides qui se seraient fatigués, nous avions préparé à l'avance dans le fond de la salle d'opération une table ordinaire surmontée d'une potence et

(1) Pour remplacer ces sangles et la traction manuelle nous avons fait construire un appareil très simple, copiant celui que comporte l'appareillage de MM. Robineau-Contremoulins, composé de deux cuillerons écartés par un pas de vis.

destinée à soutenir le membre dans la position voulue à la manière d'un appareil à suspension américaine.

Nous pensions que l'enchevillement par le péroné devait suffisamment maintenir les fragments et les empêcher de se quitter, mais pour plus de certitude encore, nous avions préparé une sangle en très forte toile munie de trois courroies d'accrochage. *Nous serrons cette sangle à force, juste au-dessus des trochanters*, de façon à empêcher toute ascension du trochanter opéré pendant le transport du blessé et la confection du plâtre.

On transporte alors le blessé sur le pelvi-support. La cuisse opérée est dressée verticalement, la jambe étant, au contraire, horizontale et le pied en léger talus. Pour maintenir mécaniquement cette position, nous avions placé dans la potence les poulies de réflexion nécessaires pour supporter un lac en toile soutenant le jarret et une semelle plantaire en leucoplaste maintenant le talus.

Le blessé est bien équilibré, et comme il est toujours sous l'effet de la rachi, le plâtre est fait en toute tranquillité. Des couches d'ouate sont disposées en bonne place et l'on fait très simplement un plâtre complet, du thorax à l'extrémité des orteils, renforcé en cours de confection de trois attelles grillagées, une à la fesse, une au jarret, et une à la hanche.

Lorsque le plâtre est pris, on enlève le lac poplité qui vient facilement, parce qu'on avait pris la précaution de le vaseliner, on échancre convenablement le plâtre, et par la fesse on coupe et enlève la sangle qui serrait le bassin au-dessus des trochanters.

Le blessé est porté dans son lit *et mis d'emblée en position assise*.

Les suites furent simples et totalement apyrétiques. *Le sixième jour, on assit l'opéré dans un fauteuil*, et pendant trois mois, à part une période de quinze jours, pendant laquelle il fallut soigner une escarre fessière, le blessé passa ses journées entières confortablement assis, de 9 heures du matin à 6 heures du soir. Il se fit construire une table échancrée et put même diriger ses affaires. Le transport du lit au fauteuil fut toujours simple, et à aucun moment ne réveilla la moindre douleur, *ce qui permet de penser que jamais il ne se produisit de mobilité dans le foyer de fracture*.

Le vingt-cinquième jour, *on détacha la moitié antérieure de la partie jambière* de l'appareil plâtré et l'on put ainsi entretenir la mobilité du genou et du cou-de-pied par du massage et de la mobilisation active, qui, en même temps, conservait en bon état la musculature de tout le membre.

Le quatre-vingt-dixième jour, on enleva le plâtre, et la hanche fut étendue dès le premier jour sans occasionner de douleur. Par contre, l'extension complète du genou fut plus longue à revenir. On autorisa la marche avec des béquilles, mais le blessé n'eut la permission de s'appuyer sur son membre opéré qu'au bout *de six mois écoulés*. A ce moment, la hanche avait tous ses mouvements, au point qu'au premier exercice de gymnastique, le blessé put s'accroupir presqu'à toucher les fesses avec ses talons. D'ailleurs, s'il eut à souffrir assez longtemps de son genou et de son cou-de-pied, jamais il ne ressentit de douleur dans sa hanche.

Une radio faite à ce moment montra que le col avait son profil *rigoureusement normal*, sans le moindre tassement.

Cependant, la partie du péroné qui est introduite dans la tête fémorale commence à se résorber.

Les progrès furent rapides et, un an après l'opération, le blessé pouvait accomplir des marches de plusieurs kilomètres. Aujourd'hui, vingt-six mois après l'opération, il peut jardiner toute une journée, jouer au billard trois heures de suite, monter et descendre un escalier sans canne et sans faire la pause à chaque marche. Il ne boite pas et d'ailleurs il n'a aucun raccourcissement.

Il ne souffre jamais. Il est même capable de se tenir à cloche-pied sur le membre fracturé.

Deux nouvelles radios montrent que le col n'a pas diminué de longueur. Il n'y a aucune espèce de résorption, mais l'ombre du péroné commence à s'estomper.

M. Bernard fait suivre son observation des réflexions suivantes :

On peut objecter : si nous avons plâtré, pourquoi avoir aussi opéré?

Pour maintenir une fracture du col supposée réduite, il faut la technique de Withman, en extension. Or, cette attitude, quoi qu'on en dise, est malgré tout un décubitus déguisé, et des blessés âgés peuvent en souffrir.

Par ailleurs, si l'on veut faire un plâtre en flexion, la réduction ne se maintient pas, parce que les masses musculaires fondent rapidement et qu'il y a vite du jeu dans le plâtre. Judet, dont la méthode nous a d'ailleurs donné l'idée des plâtres en flexion, donne deux guérisons sur cinq cas. Personnellement, nous avons plâtré en flexion sans opération un homme qui nous parut trop sénile pour supporter toute intervention. Quitte à l'asseoir dans un fauteuil, nous avons préféré l'y asseoir plâtré en flexion et après réduction. Nous avons réduit sur tracteur de Girode et sous écran, et nous avons obtenu une réduction mathématique sur les clichés de face aussi bien que de profil. Nous avons fait alors un plâtre en flexion dans lequel des radios nouvelles ont montré à l'évidence que la réduction était encore complète. Or, le malade a fait une ascension secondaire du fragment externe avec résorption du col, et s'il a guéri cependant avec une pseudarthrose assez serrée, le cas représente néanmoins un échec.

On peut objecter aussi : si nous avons opéré, pourquoi avoir plâtré?

1° *Nous avons plâtré* pour assurer une immobilité rigoureuse du foyer greffé, condition donnée par tous comme essentielle pour la réussite d'une greffe. Or si les vis immobilisent bien, si un greffon enfoncé à frottement immobilise au moment de l'opération, nous avons craint que l'immobilisation rigoureuse soit de courte durée. Nous nous sommes en particulier donné comme justification de cette manière de penser la grande fréquence des fractures du greffon et la constance, peut-on presque dire, d'un certain degré de ré-orption du col.

2° *Nous avons plâtré en flexion* pour permettre au sujet de rester assis, de 9 heures du matin à 6 heures du soir, depuis le sixième jour de son traitement jusqu'au bout de ses trois mois. La photographie ci-contre montre comment un fracturé du col fémoral opéré, a pu attendre sa consolidation. Il nous semble, toutes proportions gardées, qu'il y a là quelque chose d'analogue pour les fractures de jambe, entre le traitement par une gouttière et celui par un appareil de marche.

J'ajouterai peu de chose à la belle observation de M. Bernard.

Je ne peux que le féliciter d'avoir opéré son malade sur une table orthopédique et sous le contrôle de la radiographie : j'ai défendu depuis assez longtemps cette technique pour être enchanté de voir de jeunes chirurgiens l'utiliser. M. Bernard a même fait mieux que moi : il a pu obtenir au cours de l'opération des radiographies de profil et a pu donner aussi la démon-

stration absolue que son greffon était en bonne place. Je n'ai pas été assez heureux jusqu'ici pour obtenir ces radiographies de profil.

Il a plâtré son malade en flexion, ce qui est une technique parfaitement défendable. Il l'a laissé trois mois dans ce plâtre et ne l'a laissé marcher avec plein appui qu'au bout de six mois. C'est la technique que je recommande depuis longtemps et l'excellent résultat qu'il a obtenu vient montrer à nouveau que si elle est lente elle est sûre.

Reconstitution du sphincter de l'urètre chez la femme, au moyen du droit interne de la cuisse,

par M. **Jean Madier.**

Rapport de M. Raymond Grégoire.

Rien n'est plus difficile que de rétablir la continence d'un urètre féminin lorsqu'un traumatisme a détruit le sphincter. Le rétrécir n'est qu'un mauvais moyen, le tordre à la façon de Gersuny ne paraît guère préférable. Récemment Leroy-Deming[1] a publié un essai fort intéressant qui consiste à greffer un nouveau sphincter. M. Jean Madier a utilisé cette technique et le résultat a été meilleur qu'il ne pouvait l'espérer dans un aussi mauvais cas. De fait, cette femme avait déjà subi une douzaine d'opérations réparatrices sans en obtenir de bénéfice appréciable. A la façon de Leroy-Deming, Madier se servit d'une bande découpée dans le droit interne de la cuisse et qu'il enroula autour de l'urètre disséqué.

Depuis cette intervention, l'état de la malade a été très grandement amélioré. Elle ne perd plus ses urines lorsqu'elle est debout et lorsqu'elle marche. La continence n'est cependant pas absolument parfaite, en ce sens que lorsqu'elle est très fatiguée il y a, pendant la marche et dans les efforts, un léger suintement.

Voici d'ailleurs les détails que M. Madier donne de son opération :

Je vis cette jeune fille au début de 1927. Elle était alors obligée d'être constamment garnie de volumineuses serviettes dans la journée; toute la région périnéale et la face interne des cuisses étaient rouges et macérées par l'urine. Le moral de cette jeune femme était très atteint par son infirmité.

Localement il est difficile de décrire l'état de l'urètre. Toute la partie antérieure de la vulve était sillonnée de cicatrices au milieu desquelles s'ouvrait un orifice anormalement béant, sans élasticité, admettant facilement une bougie de calibre 18 ou 20; la longueur de cet urètre était minime.

Je décidai de tenter la cure de cette incontinence, non par une nouvelle opération plastique qui aurait été vraisemblablement vouée à un échec étant donné l'état cicatriciel de la région, mais par la confection d'un nouveau sphincter par la technique décrite par Leroy-Deming.

1. *Journal of the American Medical Association*, t. LXXXVI, n° 12, 20 mars 1926, p. 822-825.

Cet auteur dissèque l'urètre après avoir incisé circulairement son orifice. Puis il découvre le droit interne de la cuisse, le sectionne à sa partie moyenne et par une incision transversale amène la partie supérieure du muscle au contact de l'urètre, l'enroule autour de lui, la fixe, puis suture peau et muqueuse par-dessus le tout.

C'est ce que je fis le 2 février 1927.

Une incision circulaire me permit de disséquer dans toute sa longueur l'urètre ou plutôt le canal muqueux qui avait été reconstitué par les autoplasties antérieures. Je découvris ensuite le droit interne de la cuisse. Au lieu de le sectionner dans sa totalité, ce qui m'aurait donné une bande musculaire vraiment par trop épaisse, je prélevai un ruban représentant la moitié du tiers supérieur du muscle, 15 à 20 centimètres environ dont je conservai l'insertion supérieure. L'incision de découverte du muscle fut prolongée transversalement découvrant la branche ischio-pubienne, sectionnant la grande et la petite lèvres droite, la branche droite du bulbe vaginal, me permettant d'enrouler la bandelette musculaire autour de l'urètre isolé et de l'y fixer par quelques points de catgut fin. Peau et muqueuse furent suturées au fil de lin. Une petite sonde de Pezzer fut laissée pendant cinq jours dans la vessie. Cicatrisation sans incident.

Depuis un an et demi, cette malade persiste à trouver « qu'elle est maintenant comme tout le monde ». Elle est très satisfaite du résultat obtenu.

Je vous propose de remercier M. Madier de son observation et de le féliciter du résultat de son opération.

Quelques réflexions cliniques et thérapeutiques inspirées par 252 interventions chirurgicales pour amibiase hépatique,

par M. **H. Lacase**, professeur agrégé au Val-de-Grâce.

[Rapport de M. Raymond Grégoire.]

Le très important travail que nous a envoyé M. Lacase est le résumé de quatorze ans de pratique en Afrique du Nord, et spécialement au Maroc « terre de prédilection de l'amibiase ».

Il est fondé sur 252 cas d'hépatite amibienne suppurée ou non suppurée. Il faut bien reconnaître qu'un chirurgien qui a opéré un tel nombre d'abcès des pays chauds a acquis une expérience qui dépasse de beaucoup celle des chirurgiens métropolitains. Aussi ce travail présente-t-il l'incontestable valeur de toute connaissance vécue et patiemment acquise.

De fait, l'auteur précise certains points insuffisamment connus et ajoute des notions nouvelles aux données jusqu'ici classiques. J'y insisterai davantage.

La douleur hépatique exquise et limitée à l'exploration digitale du foie, la leucocytose sanguine sont les deux signes essentiels qui imposent la ponction.

La radioscopie est de médiocre valeur diagnostique.

La ponction est un complément indispensable de l'examen clinique. Il ne faut pas craindre de la répéter. Le seul cas dans lequel on doive opérer sans ponction, disaient Bertrand et Fontan, est celui de la présence d'une fistule, reliquats d'une ouverture spontanée à la paroi. C'est aussi l'opinion de M. Lacaze. Cependant, le fait qu'elle ne ramène pas de pus, ne doit pas désarmer le chirurgien. Dans 11 cas, l'auteur trouva un abcès là où la ponction répétée avait été négative.

Il est de notion courante que les grands abcès hépatiques des pays chauds sont le plus souvent uniques ou doubles tout au plus. Les abcès multiples seraient l'exception. Nous avions conservé le souvenir des chiffres que donne Rendu dans l'article du *Dictionnaire Encyclopédique* : Rouis trouve 126 abcès uniques ou doubles sur 143, la statistique de l'hôpital de Saïgon donne 33 sur 39 cas. Bertrand et Fontan s'élevaient déjà contre le trop absolu de cette opinion. Nous pensons, disent-ils, que les auteurs ont exagéré cette fréquence relative.

Mais voilà que M. Lacaze nous montre que les abcès multiples sont bien autrement fréquents qu'on ne l'avait cru jusqu'ici. Sa pratique de large voie d'accès lui a montré que sur 252 cas d'amibiase hépatique, il a constaté 53 cas d'abcès multiples, c'est-à-dire 1 cas sur 5 environ. Et encore, dit-il, cette proportion est au-dessous de la réalité, car souvent un abcès qui paraît unique est nettement la réunion de deux ou trois poches confluentes.

De ces constatations, M. Lacaze conclut que les incisions étroites dirigées par une aiguille à ponction doivent être rejetées et qu'il faut leur préférer les voies d'abord larges qui permettent une exploration étendue du foie. De fait, dans 16 cas, il dut réintervenir.

De même aussi, on ne peut se fier au traitement général même intensif et prolongé par l'émétine seule. Mais le traitement chirurgical doit toujours être accompagné du traitement par l'émétine.

L'association éméto-chirurgie est indivisible.

La voie d'accès doit toujours être large en raison de la fréquence des abcès multiples. Aussi M. Lacaze combine-t-il son incision de telle façon qu'il puisse la prolonger à volonté. Si, pour les abcès supérieurs, latéraux ou postérieurs, il emploie la voie thoracique; pour les abcès du bord antérieur du foie la voie abdominale, il a soin de disposer son incision de telle sorte qu'il pratiquera une thoraco-phréno-laparotomie, s'il se trouve dans la nécessité d'agrandir sa voie d'accès. La voie d'accès, quelle qu'elle soit, doit toujours être large de façon à permettre l'exploration de la glande hépatique et le dépistage des abcès multiples.

Mais, dira-t-on, cette large voie d'abord va avoir le terrible inconvénient de rendre impossible la protection du péritoine ou de la plèvre. Il faut se souvenir de l'importance que les chirurgiens de jadis donnaient à ce temps opératoire : la pâte de Vienne, les interventions en deux temps, les hépato-fixations. M. Lacaze se contente de protéger la séreuse au moyen d'une couronne de compresse inter-hépato-pariétale, s'il n'y a pas d'adhérences, et il incise franchement les abcès.

Le curage est inutile et risque de provoquer des hémorragies.

La fermeture immédiate est dangereuse, car 11 p. 100 de ces abcès contiennent des microbes et en particulier du staphylocoque.

Tout ceci concerne le traitement des abcès collectés. Avec quelques variantes, l'auteur emploie les méthodes habituelles.

Il apporte un aperçu intéressant en ce qui touche l'hépatite à sa phase congestive, présuppurative, comme disaient Kelch et Kiener.

A cette phase, la ponction et la capsulotomie peuvent amener des transformations surprenantes.

La ponction, au dire de l'auteur, agit comme une véritable phlébotomie. Cette saignée hépatique peut, à cette période, produire des chutes de température de 40° à 38°. L'émétine suffira ensuite à assurer la guérison.

En cas d'insuffisance de la ponction à la phase congestive, Lacaze a obtenu des guérisons rapides par capsulotomie avec hépatotomie.

Sur 252 opérations pour amibiase hépatique, M. Lacaze a eu seulement 8 décès. C'est un résultat remarquable d'autant plus qu'il est obtenu sur une statistique intégrale.

Mais le résultat opératoire n'est pas tout, il ne représente que le traitement de la complication hépatique d'une maladie générale et il est nécessaire de s'attaquer en même temps, par l'émétine et les arsenicaux, au foyer de pullulation de l'amibe pathogène : l'intestin.

Je vous propose, Messieurs, de remercier et de féliciter M. Lacaze de son intéressante contribution.

A propos du traitement des pleurésies purulentes.

M. Sauvé : Mon ami Grégoire a apporté devant notre Société un matériel de 20 pleurésies purulentes opérées par sa technique. J'ai personnellement, depuis 1926, opéré 28 pleurésies purulentes, avec ou sans lésions pulmonaires. Ce chiffre me permet de participer au débat qu'a ouvert la très remarquable communication de notre collègue.

Il y a des points sur lesquels Grégoire et moi sommes d'accord ; il en est sur lesquels nous différons; enfin et surtout il y a, en dehors de la technique opératoire des soins pré- et post-opératoires capitaux pour la réussite. Je sais bien que Grégoire a limité expressément sa communication à une technique opératoire spéciale ; mais, précisément, j'estime qu'il n'est pas sans inconvénient de laisser croire que tout le succès, dans le traitement des pleurésies purulentes, peut dépendre d'une technique opératoire. La façon dont le malade est suivi, traité tant avant l'opération qu'après, joue un rôle de première importance, et si Grégoire a pu nous apporter sa belle statistique, c'est non seulement parce qu'il a bien opéré, mais bien suivi ses malades.

I. Les points sur lesquels nous sommes d'accord sont les suivants : nécessité, bien entendu, d'une anesthésie strictement locale; nécessité

d'une thoracotomie limitée et bien faite au point déclive; nécessité surtout du drainage en thorax fermé par l'emploi d'un procédé permettant le drainage de l'empyème et empêchant la rentrée de l'air dans la plèvre.

Grégoire a eu hautement raison d'insister sur la nécessité du drainage en thorax fermé. J'estime que la différence de la mortalité dans les drainages en thorax fermé et dans ceux en thorax ouvert est encore plus considérable qu'il ne l'a dit. Quand le drainage en thorax ouvert ne tue pas, il expose du moins à la fistule : sur ces points capitaux, anesthésie locale, thoracotomie économique, drainage en thorax fermé, nous sommes pleinement d'accord.

II. Là où le désaccord, léger du reste, existe, c'est dans le procédé employé pour réaliser le drainage en thorax fermé, le drainage irréversible. Certes, la technique de Grégoire, élégante et ingénieuse, l'obtient; mais j'estime qu'il n'est pas nécessaire d'employer cette technique relativement complexe, et que le procédé de siphonage de Delbet-Girode — procédé prévu et employé il y a cent ans déjà par l'illustre Récamier — permet, à moins de frais, d'obtenir des résultats comparables. Voici, au demeurant, les résultats de ma statistique portant sur 28 cas opérés par ce procédé depuis trois ans.

28 cas avec une mortalité brute de 4 cas.

3 fistules consécutives, dont 2 ont guéri par une opération plastique ultérieure, la 3e morte au bout de 8 mois de tuberculose pulmonaire.

Durée moyenne du traitement : quarante jours.

Le record de la brièveté du traitement a été atteint, chose curieuse, chez une dame de quatre-vingt-quatre ans, que j'ai opérée l'an passé sur le conseil de mon ami Grenet et qui a guéri en dix-huit jours sans fistule.

J'ajoute que je n'ai pas choisi mes cas et que je n'ai jamais refusé d'opérer, si désespéré qu'il fût, un des cas pour lesquels on a demandé mon secours. Un des cas que j'ai perdus, notamment, était une septicémie blennorragique avec abcès métastatiques multiples et un empyème bilatéral. Au résumé, 28 cas opérés, 24 cas guéris en quarante jours de moyenne et une seule fistule persistante.

J'estime encore une fois que ces résultats favorables ne tiennent pas seulement au procédé opératoire, mais pour autant au traitement pré- et post-opératoire.

III. Le traitement des pleurésies purulentes est en effet un de ceux qui exigent le plus une observation suivie du malade et des soins incessants. Ai-je besoin de rappeler qu'il ne faut pas opérer les pleurésies purulentes trop précocement, alors que les lésions pulmonaires sous-jacentes sont en pleine évolution, le patient supportant mal le choc de l'établissement d'un pneumothorax sus-jacent à un poumon infecté. Chez le nourrisson, notamment, cet axiome est formel, l'opération trop hâtive ou trop large conduisant à de véritables désastres : la vaccination, l'évacuation par ponctions permettent d'attendre le moment favorable où l'intervention qui, chez le tout jeune enfant, doit être particulièrement économique, sera pratiquée avec succès.

Chez l'adulte, la marge de sécurité est plus grande : j'estime qu'on dépasse la mesure en reculant trop la date de l'intervention. Si je n'interviens pas quand les lésions broncho-pneumoniques sont en pleine évolution, je ne crains pas d'opérer quand elles sont en décroissance et sans attendre qu'elles soient éteintes.

Je suis ainsi intervenu, avec notre collègue Bize, il y a trois ans, sur un de nos confrères parisiens, au décours d'une très grave broncho-pneumonie, et alors qu'il existait des troubles myocardiliques impressionnants : notre malade a guéri. C'est à la sagacité de nos collègues de médecine, comme dans le cas précédent, et, si possible, à l'examen radioscopique indiquant la reproduction rapide de l'empyème après ponction que nous devrons de fixer la date optima de l'opération.

Non seulement l'examen clinique et radiologique, mais l'examen bactériologique, ont une grosse importance pré-opératoire : il est évident que la constatation du streptocoque ou des anaérobies doit inciter à une opération plus précoce, tandis que les pleurésies pneumococciques supportent une plus longue attente.

Enfin, dernière précaution, la thoracotomie doit être faite au point strictement déclive. Nous avons pour cela deux moyens efficaces qu'il faut employer de concert, deux sûretés valant mieux qu'une : la radioscopie préalable et les ponctions exploratrices étagées. Encore faut-il que ces ponctions étagées soient faites, ou mieux, répétées au début même de l'opération dont elles ne sont que le premier temps. C'est en effet s'exposer à de sérieux mécomptes que de se baser sur des ponctions datant de la veille, des cloisonnements ayant pu, pendant ce laps de temps, se constituer, oblitérer le cul-de-sac costodiaphragmatique et le chirurgien risque alors de ne pas tomber sur un épanchement.

Je n'insisterai pas sur ma technique opératoire, qui est exactement celle de Delbet-Girode. Je dois dire, néanmoins, que j'incise non sur la ligne axillaire, mais en plein dos, le point le plus déclive de la plèvre n'étant pas dans la position demi-assise qui est celle des malades sur la ligne axillaire, mais dans le dos. J'incise horizontalement sur la ligne, passant par la ponction positive qui est la plus inférieure, et je fais toujours constater à mes assistants que le plancher de mon incision est sur le même plan que le plancher diaphragmatique.

Pour le reste, je résèque un fragment de côte suffisant pour laisser passer un drain non perforé, je suture exactement autour du drain plèvre, muscles et peau, de façon à avoir une fermeture hermétique. Par un ajustage en verre le drain communique avec un tuyau plongeant dans un bocal plein d'eau permanganatée.

Cette technique simple réalise facilement un drainage irréversible, et permet d'obtenir des résultats très satisfaisants.

Je sais bien que Grégoire accuse ce procédé d'insuffisance. Au bout de quelques jours, d'une huitaine, dit-il, les sutures infectées cèdent, et le drainage, primitivement en thorax fermé redevient un drainage en thorax ouvert.

C'est là, d'après mon expérience, un reproche injustifié dans la grande majorité des cas. Les sutures cutanées peuvent parfois céder, les sutures musculaires et pleurales tiennent presque toujours. Je ne nie pas que, dans quelques cas, ne se produise l'incident signalé par Grégoire, mais toujours suffisamment tardivement pour que ce ne soit pas un accident, mais un simple incident. Au bout de huit jours, la plèvre a été désinfectée par le drainage, l'état général s'est relevé, le poumon est déjà revenu près de la paroi thoracique, et des adhérences ont commencé à s'établir qui le maintiennent dans cette position : la partie n'en est pas moins aux trois quarts gagnée.

Tout en reconnaissant l'excellence et l'originalité du procédé de Grégoire, je reste donc fidèle à celui de Delbet-Girode qui me donne, avec une technique simple, d'excellents résultats.

IV. Ce n'est pas seulement pour défendre ce procédé que j'ai pris la parole, c'est aussi pour insister sur ce fait qu'il ne suffit pas d'avoir une bonne technique opératoire pour obtenir de bons résultats : il faut, après l'opération, des précautions fondamentales pour assurer le succès final.

L'important est de sauver la vie du malade, et de lui éviter une fistule. Le drainage en thorax fermé sauve la vie, il faut autre chose pour éviter la fistule. Et rien n'est plus délicat que de supprimer le drainage au bon moment : ni trop tôt, pour ne pas avoir de rétention, ni trop tard, pour éviter la fistule. Or, deux moyens me semblent capitaux : l'examen radioscopique répété, et la gymnastique respiratoire en expiration bloquée.

C'est en effet l'examen radioscopique, peu utile dans les huit premiers jours post-opératoires, répété tous les quatre ou cinq jours ensuite, qui permettra de suivre le reflux du poumon vers la paroi, et la disparition progressive de la cavité pleurale infectée. Quand la radioscopie montre cette cavité disparue et le poumon complètement revenu à la paroi, alors, et alors seulement il faut enlever le drain, la fistule est évitée, si la thoracotomie a lieu juste au point déclive.

C'est aussi par la gymnastique respiratoire en expiration bloquée, telle que Pescher nous a appris à la faire, qu'on permet au poumon malade d'être distendu par l'air venant du poumon sain par la bifurcation trachéale, et de revenir progressivement à la paroi. On peut, par l'appareil de Pescher, mesurer l'augmentation progressive de la capacité respiratoire, et le reflux du poumon.

J'ajoute enfin que, dans les pleurésies gangréneuses je pratique systématiquement et largement la sérothérapie avec le sérum de l'Institut Pasteur.

Il ne devrait pas être utile, actuellement, de dire que s'il y a des choses à faire, il y en a à ne pas faire : mais il est des morts qu'il faut tuer plusieurs fois, et des erreurs incompréhensibles qui ressuscitent. Rien n'est plus néfaste, je ne dis pas que les lavages pleuraux, la question est jugée, mais que l'injection en petite quantité de liquides variés, vaccins, sérums, osdiums : tous les ans, j'entends parler de réflexes graves et parfois mortels, déclanchés par cette thérapeutique.

La vérité est que les pleurésies purulentes peuvent et doivent guérir

sans cela. Mais la vérité aussi est que la technique opératoire n'est qu'un des facteurs, certes fondamental du succès. Elle risque d'être inopérante si le malade n'est pas opéré en temps voulu, s'il n'est pas suivi constamment médicalement et radioscopiquement. Les pleurésies purulentes nécessitent des soins de tous les instants. Médecins et chirurgiens sont récompensés largement de leurs peines par l'intérêt passionnant de ces malades arrachés difficilement à la mort grâce à des efforts constants et par le succès qui, dans les cas bien conduits, est obtenu dans la très grosse majorité des faits.

M. A Schwartz: La communication de Grégoire a appelé, de nouveau, notre attention sur le traitement des pleurésies purulentes ou plutôt sur la manière de drainer ces pleurésies.

Lorsqu'on a pratiqué la pleurotomie, on a paré au danger immédiat de la rétention purulente, mais on n'a rien fait pour supprimer le collapsus pulmonaire et pour favoriser l'accolement du poumon à la paroi thoracique, condition *sine qua non* de la guérison de l'empyème.

Si cet accolement ne se fait pas, les deux parois de la cavité pleurale se recouvrent d'une coque très extensible qui fixe le poumon dans sa position vicieuse, tandis que la paroi thoracique se déprime pour essayer de combler le vide sans y parvenir; une fistule pleurale s'installe, c'est l'empyème chronique fistuleux. Aussi toutes les techniques de drainage pleural ont-elles pour but essentiel et même unique l'effacement de la cavité suppurante par accolement du poumon à la paroi thoracique.

Je vous demande la permission de vous donner ma conception personnelle du traitement des pleurésies purulentes, et la technique que je suis depuis plus de dix ans; je l'ai exposée dans un article du *Paris médical* en janvier 1922 et dans la thèse d'un de mes élèves (Thèse de Godbille, 1923).

Tandis que la plupart des techniques récentes ont pour but, pour obtenir l'accolement du poumon à la paroi thoracique, de réaliser constamment le vide pleural, je ne m'occupe en aucune façon et à aucun moment de vide pleural, je ne fais à aucun moment de l'aspiration et je néglige l'ouverture de la plaie de thoracotomie. Je cherche et j'obtiens toujours d'une façon parfaite l'accolement du poumon à la paroi par une gymnastique respiratoire méthodique et continue.

Grâce à l'effort que fait l'opéré pour souffler dans l'appareil, comme l'a fort bien montré M. Pescher, le poumon malade est insufflé par l'air du poumon sain et grâce à cette insufflation répétée, le poumon malade, peu à peu, reprend sa place au contact de la paroi.

On peut se demander par quel mécanisme le poumon collabé, insufflé *au moment* de l'effort, garde sa position nouvelle et ne reprend pas toujours, après l'insufflation, sa position de collapsus. J'ai, à ce sujet, interrogé M. Hallion et voici l'explication qu'il m'a donnée : « En conséquence du processus inflammatoire, il se produit, à la surface du poumon, un exsudat fibrineux et au-dessous de cette surface une induration en cuirasse. Par l'artifice thérapeutique employé (insufflation avec l'appareil de Pescher), on contraint cette cuirasse à se distendre et le gain de volume que l'on obtient

reste acquis partiellement. Dans l'intervalle des exercices respiratoires effectués, on peut comprendre que finalement le poumon en arrive à conserver un volume suffisant pour prendre et garder contact avec la paroi thoracique, la rigidité de la coque où il est enfermé suffisant à triompher des forces élastiques intérieures assez faibles qui tendent à produire des rétractions. Viennent ensuite des adhérences entre la plèvre viscérale et la plèvre pariétale; l'organe est alors fixé dans le volume acquis. Désormais il va respirer activement, étant devenu étroitement solidaire des mouvements thoraciques dans l'inspiration comme dans l'expiration. La coque pulmonaire ne sera pas sans gêner plus ou moins ce va-et-vient, mais la résistance de cette coque, suffisante pour contrebalancer l'élasticité pulmonaire, force minima, est relativement négligeable par rapport à la puissance motrice des muscles respiratoires. »

J'ajoute qu'une fois la plaie pariétale fermée la solidarité du poumon et de la paroi est redevenue absolue et définitive.

Cet accolement du poumon à la paroi, qui se produit très rapidement, n'est pas une vue de l'esprit. Chez un malade dont je vous rapporte l'observation plus loin, j'ai pu voir, vers le vingt-cinquième jour après la pleurotomie, à travers la petite plaie, le poumon se mobiliser pendant les mouvements respiratoires. Dans un autre cas, où le médecin chargé de faire les pansements avait laissé le drain se perdre dans la cavité pleurale, j'ai pu constater que ce drain était coincé entre le poumon et la paroi et je n'ai eu aucune peine à le retirer. Enfin dans plusieurs cas le médecin traitant, — le Dr Lesné dans un cas, le Dr Bigart dans un autre, — a constaté que le murmure vésiculaire s'entendait d'une façon parfaite dans toute la hauteur de la poitrine, que partout le poumon était au contact de la paroi et cela vers le cinquième ou le vingtième jour.

Non seulement, par la gymnastique respiratoire je réalise l'accolement du poumon à la paroi, mais je m'efforce de dilater cette paroi, obligeant le poumon à la suivre pour conserver au périmètre thoracique sa forme et son contour. Un malade guéri de sa pleurésie pariétale ne doit avoir aucune déformation thoracique.

J'obtiens ce résultat, sans m'occuper autrement de la plaie pariétale, qui est toujours drainée par un simple drain. Voici comment je procède : Incision au point déclive; je traverse le plan musculaire par le procédé de la dissociation, parce que je pense qu'il n'est pas indifférent de laisser, dans ce foyer infecté des muscles sectionnés; résection, sur la 9e côte, d'un fragment de 4 centimètres; ouverture de la plèvre et évacuation lente de l'épanchement.

Un gros drain est placé dans le trajet, pénétrant à peine dans la cavité pleurale et un fil le fixe à la peau; fermeture de la plaie cutanée autour du drain; pansement.

Dès que cela devient possible, parfois le lendemain de l'opération, quelquefois le troisième ou le quatrième jour seulement, je commence la gymnastique respiratoire, qui est à la fois une gymnastique pariétale et une gymnastique pulmonaire.

Cette gymnastique respiratoire, *qui doit avoir pour résultat d'empêcher la paroi de se déprimer* et *d'obliger le poumon à se déplisser*, doit être, à mon avis, comprise de la façon suivante :

1° Dès que la température aura baissé, le malade devra se lever et marcher, et cela tous les jours davantage ; c'est ainsi qu'un de mes malades, qui s'est levé vers le cinquième ou le sixième jour, faisait, vers le vingtième ou le vingt-cinquième jour de son traitement, plusieurs kilomètres à pied au Bois de Boulogne ; comme on l'a dit fort justement, marcher, c'est respirer ; pourtant, la simple marche serait tout à fait insuffisante et il faut faire plus pour faire fonctionner le poumon du côté malade ;

2° Tous les jours, et deux fois par jour, pendant une séance de vingt à trente minutes, je fais pratiquer au malade des mouvements d'extension et d'abduction des bras, en faisant pendant ces mouvements une inspiration lente et profonde ; c'est une gymnastique bien connue et que bien des gens bien portants mettent en pratique tous les jours ; ces exercices distendent la cage thoracique et partant s'opposent à la dépression de la paroi ; d'autre part, par les inspirations et les expirations profondes, ils mettent puissamment en jeu l'élasticité pulmonaire ;

3° Tous les jours et deux fois par jour pendant une bonne demi-heure, je fais souffler le malade dans des bouteilles contenant de l'eau qu'il chasse d'une bouteille dans une autre [1]. Gymnastique pariétale et gymnastique pulmonaire arrivent à conserver à la paroi thoracique sa forme et obligent le poumon à la suivre en se déplissant au maximum.

Au point de vue local, du côté de la plaie, je change mon premier drain au bout de trois à quatre jours ; je le remplace par un drain plus petit, et pour qu'il se maintienne dans le trajet pariétal, sans risquer de tomber dans la plèvre ou à l'extérieur, je laisse en dehors de la plaie un très long bout du drain, 15 à 30 centimètres ; je fends ce bout par le milieu, dans le sens de sa longueur, de façon à obtenir deux grandes lanières que je colle sur la paroi thoracique avec du leucoplaste. Tous les quatre ou cinq jours, je diminue le drain d'épaisseur et, le plus souvent, vers le trentième jour, la guérison est complète.

Deux incidents à noter dans l'évolution de ces pleurésies ouvertes. Souvent, l'épanchement pleural est extrêmement septique, à tel point que dès le lendemain les fils de la suture pariétale coupent et les parois de la plaie prennent un aspect sphacélique qui rappelle ce que l'on voit à la suite de l'opération dans certaines appendicites gangréneuses. Cet accident ne contrarie aucunement ma manière de drainer, mais je pense qu'il doit gêner la manœuvre dans le mode de drainage de Delbet et de Girode, et peut-être aussi dans la technique de Grégoire.

D'autre part, dans les pleurésies à pneumocoques, il s'élimine parfois dans la première semaine d'épaisses masses de fausses membranes qui peuvent venir boucher le drain ; il suffit de l'enlever pour que les

1. Appareil de Pescher.

fausses membranes sortent. Mais peuvent-elles s'évacuer avec le drainage de Grégoire?

J'ajoute, pour terminer cette description que, à partir du quatrième ou du cinquième jour, je fais tous les jours un petit lavage de la plèvre avec de l'eau bouillie ou du sérum tiède.

Les résultats de ma manière de faire sont constamment très bons. J'obtiens la guérison complète en une moyenne de trente jours et je n'ai jamais observé d'empyème chronique fistuleux à la suite de l opération d'une pleurésie purulente aiguë.

Voici, à titre d'exemple, un cas très grave, où j'ai obtenu la guérison en un mois.

M. B..., cinquante-neuf ans, prend froid en juillet 1921, à l'occasion d'un incendie au milieu de la nuit. Vers le 15 août, il est pris de frissons, de fièvre (40°) et de délire, avec une toux quinteuse et une haleine nettement fétide; tout cela disparaît très rapidement, si bien qu'un excellent praticien, qui l'examine le 20 août, ne lui trouve absolument rien; le 25 août, le malade est vu par le Dr Richet, qui constate l'existence d'une laryngite simple avec une toux sans aucun caractère, et d'un excellent état général, et il conseille à B... d'aller à Houlgate; mais le 27 août un nouvel accès de fièvre apparaît (40°3), avec frissons, sans point de côté, avec des crachats sans odeur.

Le 28 août, les phénomènes se précisent; l'odeur de l'haleine devient nettement fétide et le tableau clinique devient celui d'une *pleurésie gangréneuse ou putride de la région interlobaire droite.*

De temps à autre, le malade avait eu un crachat fétide; mais le 5 septembre, il y eut une véritable vomique, par crachats nummulaires, de 15 cent. cubes environ.

A dater de ce moment : expectoration purulente, fétide et abondante tous les jours, avec ascension thermique très élevée, mais irrégulière, et aggravation notable de l'état général, malgré la médication énergique mise en œuvre par M. Richet et par M. Lesné qui avait pris en main le traitement à partir du 19 septembre. Le malade a reçu plusieurs injections de sérums antigangréneux. Puis, à la base droite se montrent des signes d'un épanchement pleural, auxquels, en quelques jours, se superposent des signes de pneumothorax enkysté, et ce diagnostic est confirmé par l'écran. Une ponction exploratrice au niveau de la matité de la base droite ramène un liquide séro-purulent fétide. La température est à ce moment de 39°5 le soir.

Un examen des crachats, fait le 17 septembre, montre l'existence du *perfringens.*

Le 30 septembre, en présence de M. Lesné qui a bien voulu me confier ce malade, je pratique, à l'anesthésie locale, une pleurotomie avec résection d'un fragment de la 9e côte, et j'évacue un épanchement séreux trouble, horriblement fétide, épanchement de la grande cavité, car le lendemain et le surlendemain de l'opération le malade inonde plusieurs fois son lit. Ce liquide était extrêmement septique, car en vingt-quatre heures toutes les parois de la brèche (que j'avais suturées) furent sphacélées.

Très rapidement le liquide diminue, ainsi que son odeur, les crachats deviennent moins abondants, moins odorants et l'état général se relève, tandis que la température, dès le onzième jour, tombe définitivement au-dessous de 38°.

Le 28 octobre, vingt-cinq jours après l'opération, toute expectoration a disparu; l'état général est excellent; le malade fait, tous les jours, plusieurs kilomètres à pied au Bois de Boulogne; il joue au billard, fait consciencieusement de la gymnastique suédoise et de la gymnastique respiratoire pendant des

heures. La suppuration, à partir du 25 octobre, diminue de jour en jour et je puis diminuer le drain de façon à ce qu'il affleure l'orifice pleural sans y pénétrer; au fond de l'orifice, ce jour-là, *j'ai pu voir la surface du poumon se mobiliser pendant les mouvements respiratoires*; la plaie est devenue très rouge, très vivace.

Le 27 octobre, un examen bactériologique du pus y montre encore des staphylocoques blancs et le bacille pseudo-diphtérique; malgré cela, en présence du peu de suppuration et de l'excellence de l'état général, je supprime le drain complètement trente jours après l'opération; dès lors la plaie se ferme rapidement; la température ne monte plus au-dessus de 37°3 le soir; l'état général est parfait; le 9 novembre, M. Lesné ausculte le malade et il constate que *partout le murmure vésiculaire s'entend parfaitement*; *partout le poumon est au contact de la paroi et cette paroi ne présente pas la moindre déformation*. Le malade est considéré comme guéri.

Ainsi, malgré la nature putride de l'épanchement, malgré l'existence d'un foyer de gangrène pulmonaire montré par l'écran, malgré l'existence d'une communication bronchique, j'ai réussi, grâce à une collaboration admirable du malade, à guérir rapidement et complètement cette pleurésie, sans aucune manœuvre spéciale, avec un drainage absolument simple.

Deux facteurs me faisaient craindre la fistule pleurale : d'une part, la communication bronchique, d'autre part, l'ostéite costale, car dès le huitième jour j'ai pu voir dans la plaie un fragment costal dénudé et d'aspect gris noirâtre. Or, la fistule broncho-pulmonaire s'est fermée spontanément, et la côte s'est recouverte complètement, après élimination spontanée du tissu nécrosé. J'ajoute enfin que, grâce à la gymnastique méthodique et intense qu'exécuta ce malade, j'ai obtenu une guérison rapide *sans la moindre déformation du thorax*.

Dans tous les cas que j'ai soignés moi-même j'ai obtenu des résultats analogues, quand le malade n'a pas été emporté par sa maladie.

Ceci m'amène à la question de la mortalité qu'a traitée Grégoire. Je ne crois pas que la mortalité opératoire ait un rapport important avec la technique suivie; elle dépend surtout de la nature bactériologique de l'épanchement, de l'état général du malade, de l'anesthésique employé et des complications post-opératoires dues à la cause même de la pleurésie.

Pendant mon internat et encore plus tard, j'ai vu mourir des quantités de malades atteints de pleurésie purulente parce qu'il les endormait. Depuis qu'on s'adresse à l'anesthésie locale les choses ont changé et l'acte opératoire n'a plus une grande importance.

J'ai perdu, personnellement, deux malades; l'un a fait, vers le huitième jour, un foyer de pneumonie ou de broncho-pneumonie dans *le poumon sain*; c'est là une complication des plus graves chez un malade thoracotomisé pour pleurésie purulente. L'autre avait une pleurésie gangréneuse consécutive à l'ablation, par un autre chirurgien, d'un diverticule de l'œsophage.

Après la pleurotomie ce malade élimina, pendant dix jours et tous les jours, des masses énormes de tissus sphacélés, qui venaient certainement de son poumon.

Ces deux malades, j'en ai la conviction, seraient morts avec n'importe quelle technique.

Les résultats dépendent aussi de la qualité des soins donnés.

Dans la plupart de mes cas personnels, la guérison a été obtenue en une trentaine de jours. Dans ceux de l'hôpital le drainage a duré de quarante à soixante jours.

Je crois donc pouvoir dire que le facteur principal de la guérison des pleurésies purulentes aiguës est la mobilisation du poumon par la gymnastique respiratoire sous toutes ses formes et que l'idéal auquel doit tendre le chirurgien est non seulement la guérison sans fistule, mais la guérison sans déformation du thorax; c'est le poumon qui doit seul faire tous les frais de l'effacement de la cavité suppurante, et ce résultat on peut l'obtenir avec le drainage le plus simple.

COMMUNICATIONS

Emploi des courants de haute fréquence en chirurgie.

(Seconde communication[1]).

Mécanisme d'action et effets des courants produits par les appareils à lampes : leurs applications chirurgicales[2],

par M. **Heitz-Boyer.**

Je veux vous entretenir de l'utilisation chirurgicale des courants de haute fréquence dits à ondes entretenues qu'on obtient avec les nouveaux appareils à lampes. Je vous montrerai, à la fin de la séance, un modèle que j'ai pu réaliser grâce au concours de mon collaborateur et ami Gondet et de mes vieux amis Beaudoin[3]. Cet appareil a déjà été présenté en octobre dernier au Congrès français d'Urologie. Si j'ai tardé à le soumettre à votre Société, c'est que je voulais vous exposer en même temps les recherches histologiques et électriques poursuivies avec mes collaborateurs, MM. Champy et Gondet, et qui nous ont permis d'élucider par quel méca-

1. Cette communication fait suite, après un intervalle de neuf ans, à un premier travail présenté à votre Société en 1920, intitulé : « Emploi des courants de haute fréquence pour la destruction des tumeurs de vessie : utilisation de ces courants en chirurgie urinaire et générale », 12 mai 1920.

2 Cette communication, inscrite à la séance du 12 décembre, a été remise successivement jusqu'à celle du 9 janvier, et complétée par des projections fixes et cinématographiques à la séance du 30 janvier : un retard dans les figures la fait paraître seulement dans ce bulletin. D'autre part, les recherches exposées dans ce travail ont pu être poursuivies grâce à la donation La Redorte faite à l'Institut Pasteur.

3. Je tiens à exprimer une fois de plus à MM. Beaudoin et Gondet ma gratitude pour leur dévouement inlassable, et pour leur compétence sans prix.

nisme très particulier ces courants à ondes entretenues détruisent les tissus.

Ce mécanisme est fort différent de celui des courants à ondes amorties produits par les appareils à éclateurs, dont je vous ai présenté il y a neuf ans un modèle, partout employé aujourd'hui ; et cette année encore, mon ami Ravaut vous rapportait les remarquables résultats obtenus avec cet appareil dans certaines lésions de la face, en particulier les lupus. En 1920, j'avais profité de cette présentation pour envisager les utilisations que pourrait avoir en chirurgie générale cet agent thérapeutique vraiment merveilleux, que depuis dix ans déjà j'employais en chirurgie urinaire ; mais j'avais rencontré parmi vous un réel scepticisme, et provoqué même quelques sourires, quand j'avais prédit qu'il pourrait un jour servir « à tout » en chirurgie, et « remplacer au besoin non seulement le thermocautère et le galvanocautère, mais aussi la curette, les ciseaux, le bistouri ».

Cette prédiction va d'autant mieux pouvoir s'accomplir à présent grâce aux progrès réalisés par les récents appareils à lampes, qui apportent en effet au chirurgien de précieuses ressources nouvelles, sans prétendre remplacer les anciens appareils à éclateurs qui conservent leurs indications.

Je voudrais aujourd'hui envisager alternativement devant vous les effets des deux sortes d'appareils, et le mécanisme biologique et physique par lesquels ils agissent respectivement. Cette étude comparative permettra de comprendre les avantages réciproques des deux modalités de courants à ondes amorties et à ondes entretenues, et d'en déduire leurs indications particulières en chirurgie. Enfin, je montrerai en dernière analyse que si l'on associe les deux modalités de courants en superposant leurs effets, on obtient une troisième modalité de haute fréquence, encore plus nouvelle et dont l'action semble devoir être particulièrement précieuse pour le chirurgien.

Je vais faire cette étude parallèle des différents courants de haute fréquence ainsi réalisés, au triple point de vue macroscopique, microscopique et électrique.

I. Courants a ondes amorties (appareils a éclateurs).

A. — Au point de vue macroscopique, quand on applique une électrode en forme de couteau telle que celle-ci sur un tissu, en utilisant un appareil à éclateur en *forte intensité* et *faible voltage*, c'est-à-dire en action thermique pure ou électro-coagulation, on constate :

a) la formation, au contact de l'électrode, d'une zone, blanchâtre d'abord, qui commence à fumer, pour devenir ensuite noirâtre, et qui formera finalement autour de l'électrode, si l'on insiste, un véritable *manchon de tissu carbonisé*, manchon qui fait bloc avec elle et l'immobilise complètement. D'autre part, cette zone de charbon constitue un isolant qui empêche dès lors le courant de passer et arrête automatiquement l'action du couteau diathermique. On comprend qu'un mode de section,

ainsi rapidement limitée par la carbonisation, perd singulièrement de ses avantages : au bout d'une minute de destruction, il faut s'arrêter, retirer l'électrode, la nettoyer ou la changer. Cet inconvénient m'avait beaucoup gêné lors de ma série de prostatectomies par haute fréquence à vessie ouverte, faites en 1919 et 1920 dans le service de M. Michon, et que j'ai présentées au Congrès de Chirurgie de 1920.

b) Deuxième inconvénient au moins aussi important : la zone de destruction autour de l'électrode *s'étend loin, diffuse rapidement à 2 et 3 centimètres* et même plus, comme on peut le constater simplement par le changement de coloration des tissus et leur élévation de température. Dans certains organes très vasculaires, comme la verge, cette propagation peut même atteindre un périmètre de 4 à 5 centimètres : j'ai vu ainsi un pénis chez un jeune homme se coaguler complètement à la suite de la destruction d'un épithélioma du gland et tomber en entier. Outre le danger que présente ce défaut de limitation de l'action, la diffusion de la nécrose ne permet pas la suture immédiate des tissus ainsi sectionnés; et cela encore restreignait beaucoup l'emploi de ce mode de section des tissus, puisqu'il empêchait, dans la plupart des cas, leur réunion par première intention, contrairement aux règles actuelles de la chirurgie.

c) Enfin, troisième inconvénient grave, ces larges nécroses produites aux alentours de l'électrode entraînaient, les jours suivant l'opération, des *résorptions massives* : j'avais été frappé, dans mes essais de prostatectomie, de voir l'état de mes opérés devenir beaucoup moins bon à partir du sixième ou huitième jour, alors qu'il n'y avait ni hémorragie, ni infection ; ils étaient intoxiqués par ces tissus mortifiés, dont la résorption et la phagocytose entraînaient à la fois un gros effort d'absorption et un véritable empoisonnement, tout comme nos shockés de guerre après les grands écrasements des membres.

B. — Les constatations MICROSCOPIQUES, faites avec M. Champy sur des coupes histologiques, confirment et expliquent ces observations macroscopiques. On peut les résumer ainsi, en les étudiant sur cette pièce provenant d'une tumeur de vessie électro-coagulée :

1° Il y a une couche superficielle large, où les cellules sont *coagulées violemment* au point d'être complètement détruites et méconnaissables (voir fig. 1) : les couches les plus superficielles peuvent même être transformées en une croûte de *carbonisation*, dont une partie s'élimine souvent immédiatement, en s'effritant.

2° Au-dessous, se retrouvent des formes cellulaires reconnaissables, dans lesquelles le protoplasma est cependant encore coagulé, mais où il a surtout une *élongation* [1] considérable et tout à fait typique des cellules dans la direction du courant (voir par comparaison les fig. 2 et 3).

Or, l'ensemble de ces couches cellulaires *coagulées* à différents degrés,

1. Ce phénomène a paru à M. Champy d'une importance extrême au point de vue biologie cellulaire : c'est la première fois qu'il a constaté un phénomène semblable, en histologie expérimentale, et nous nous réservons de l'étudier en détail.

depuis la carbonisation jusqu'à une simple modification du protoplasma difficile à reconnaître pour un œil non exercé, atteint toujours plusieurs millimètres, allant même sur des coupes faites immédiatement après l'application, jusqu'à 20 et 30 millimètres, et au-delà (fig. 1).

C'est dire la brutalité d'action de cette destruction foudroyante, que dénote l'étendue de la zone coagulée, où les albumines profondément transformées deviennent de véritables corps étrangers à l'organisme et

Fig. 1. — *Tumeur de vessie détruite avec l'appareil à éclateurs par ondes amorties de bas voltage et forte intensité, en diathermacoagulation (Bordier).* — Grossissement faible.)

a) En haut de la figure, couche de *nécrose* superficielle par *coagulation thermique* ayant atteint par endroits la *carbonisation* ; elle mesure plus de 800 μ, occupant à peu près le 1/3 supérieur de la préparation, et cependant (vers la droite) il y en a déjà toute une partie qui s'est détachée, tombée immédiatement après l'application du courant (plage claire en haut de la figure à droite); *b*) Au-dessous de cette couche en grande partie carbonisée, plus du 1/3 moyen de la coupe est occupé par une zone de *coagulation simple*, avec *élongation* des cellules (voir le détail fig. 3), qui sont encore reconnaissables ; *c*) Enfin, tout en bas et à droite apparaît dans le coin de la figure une zone de tissu peu touchée et restée presque normale. — Cette coupe montre bien la brutalité et la diffusion à grande distance des effets des courants à ondes amorties sur les tissus.

toxiques pour lui. Si, en effet, les jours qui suivent l'acte opératoire, les couches superficielles de cette zone immédiatement détruite peuvent s'éli-

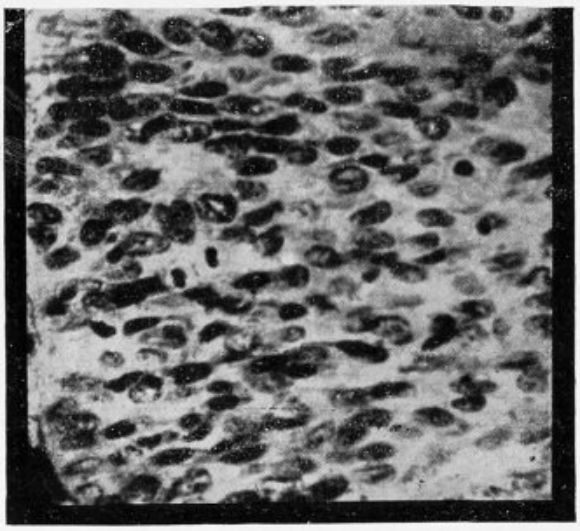

Fig. 2. — (Grossissement moyen). Elle montre la même tumeur à plus fort grossissement, dans une partie qui n'a pas été touchée par la haute fréquence : aspect habituel des cellules néoplasiques.

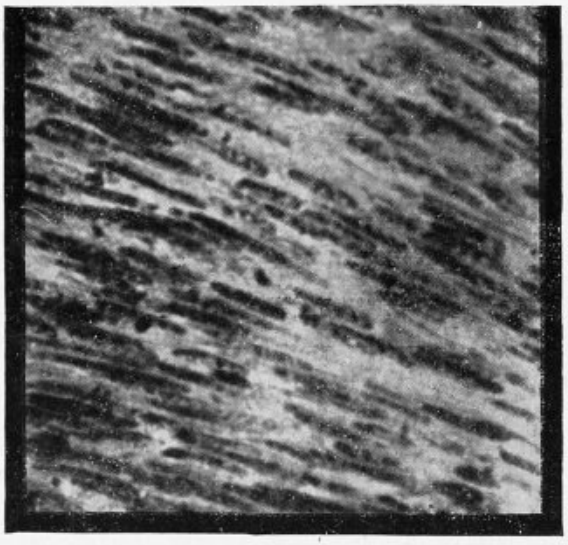

Fig. 3. — (Même grossissement). La même tumeur dans une partie qui a été détruite par les courants à ondes amorties : zone de *coagulation simple*, avec ÉLONGATION *des cellules*. Cet étirement est tout à fait typique, et il s'est fait dans le sens du courant. Cet aspect constitue un phénomène histologique tout à fait remarquable, et qui n'avait jamais été observé jusqu'ici en biologie cellulaire : il semble devoir conduire à des constatations très importantes, et que nous sommes en train d'étudier.

miner en partie sous forme de la chute d'une escarre, les couches profondes se trouveront nécessairement phagocytées par les éléments cellulaires adjacents, avec phénomènes de résorption intense.

La *cicatrisation* se fera donc en pareil cas par un double mécanisme, en partie après élimination des cellules superficielles les plus mortifiées, mais aussi en partie après absorption des cellules plus profondes simplement coagulées. Il en résulte un double inconvénient au point de vue chirurgical : d'abord possibilité d'une hémorragie secondaire consécutive à la chute précoce de l'escarre, ensuite fatigue ultérieure imposée à l'organisme

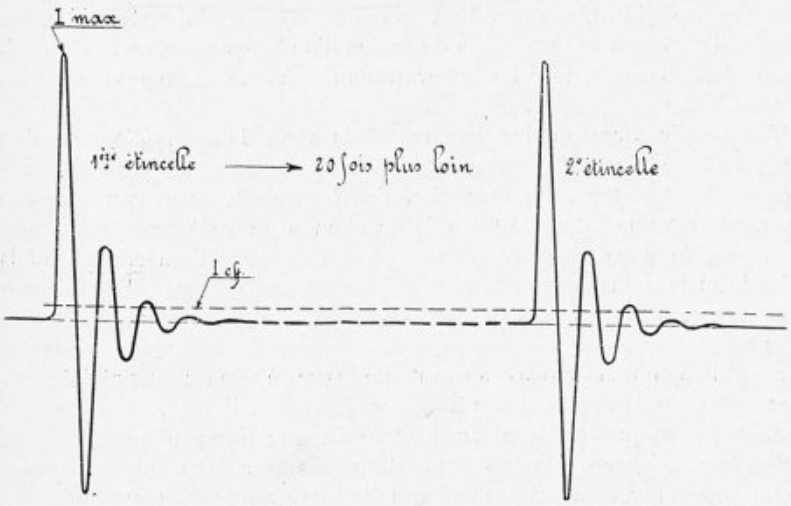

Fig. 4. — *Graphique électrique caractérisant le mode de production des courants à ondes amorties ou interrompues.* — On voit deux trains d'ondes, séparés par un long intervalle nul, où il ne passe pas de courant : *le temps utile correspond à peine au 1/10 du temps total* de passage du courant du secteur. Noter d'autre part l'amplitude extrême de la première onde produite, les suivantes s'amortissant avec une telle rapidité qu'après la quatrième ou cinquième onde elle tombe à rien. Cette figure fait comprendre le gaspillage d'énergie existant dans cette modalité de courants de haute fréquence, en même temps qu'elle montre l'intensité formidable qu'elle atteint dans le bref laps de temps où elle agit : ainsi s'expliquent au point de vue biologique sa brutalité d'action sur les tissus, en même temps que sa diffusion à grande distance à leur intérieur.

par suite de la résorption des couches profondes demeurées en place et constituant un foyer toxique.

Enfin, notons qu'entre la zone détruite et la zone intacte, il n'y a pas de transition : la démarcation se fait brusquement, ce qui explique que, lorsque l'escarre tombe, il n'y ait pas toujours une oblitération des vaisseaux suffisamment organisée pour éviter l'éventualité d'une hémorragie secondaire.

Ces inconvénients de l'électrocoagulation diathermique, obtenue au

moyen des appareils éclateurs utilisés en courants de haute intensité, m'avaient fait préconiser en beaucoup de cas l'emploi des courants de faible intensité et de haute tension, de ce que j'ai appelé l'*étincelage*, par étincelles froides ou demi-froides; mais il faut reconnaître que, si elles ne présentent pas tous les inconvénients de diffusion et de nécrose étendues des courants de forte intensité, elles n'ont pas en revanche un pouvoir de destruction aussi prononcé.

C. — Au point de vue ÉLECTRIQUE, tous ces phénomènes biologiques de diffusion et de nécrose étendues s'expliquent par le mode de production de ces courants de haute fréquence dits à ondes amorties ou encore interrompues, que produisent les appareils à éclateurs. Ils se traduisent sur des graphiques électriques par une série de trains d'ondes successives, progressivement décroissantes, avec des intervalles nuls où il ne passe pas de courant (voir fig. 4).

L'effet utile correspond strictement à la série de trains d'ondes, c'est dire qu'elle représente *à peine le dixième du temps total* de passage du courant du secteur. En revanche, l'effet produit, en ce court laps de temps, atteint une intensité formidable et se propage à grande distance, engendrant dans les tissus avoisinants des phénomènes de nécrose à la fois profonde et largement diffuse. Il y a donc un véritable gaspillage d'énergie avec ce courant qui agit par décharges intermittentes et brutales, véritables « coups de bélier successifs »; elles sont terriblement traumatisantes pour les éléments cellulaires, surtout si elles se répètent; or, précisément, avec ces appareils à éclateurs utilisés en intensité, il faut, pour arriver à des effets thermiques suffisants, une durée d'application prolongée, puisque l'action locale s'exerce à la fois pendant un très court laps de temps et avec une puissance inversement proportionnelle à sa grande diffusion.

Nous avons cherché avec Gondet à connaître les températures qui se produisaient à l'intérieur des tissus dans ces phénomènes de diathermocoagulation, et nous sommes arrivés à constater des chiffres de 300° !

En résumé, avec les appareils à éclateurs dans leur utilisation en électrocoagulation, c'est-à-dire en forte intensité sans l'intervention d'un résonateur (c'est-à-dire en basse tension), les caractéristiques électriques et biologiques seront les suivantes :

1° Nécessité de très hautes températures atteignant 300° pour obtenir une action vraiment destructive;

2° Nécessité pour obtenir cet effet destructif de prolonger l'action locale;

3° Action locale ne se limitant jamais, de par la nature même du courant, au point d'application, mais se diffusant au loin;

4° Pas de zones de transition entre les parties coagulées et les parties saines, cette absence de démarcation tenant à la brutalité même de l'action de ces courants.

II. Courants a ondes entretenues (appareils a lampes).

Avec les courants à ondes entretenues que produisent les appareils à lampes, les effets sur les tissus et leur mécanisme de production vont être tout différents. Et c'est l'histologie qui nous en donnera l'explication.

A. — Macroscopiquement, on voit les tissus se modifier très peu au contact de l'électrode. A peine note-t-on un peu de blancheur; il n'y a pas ou peu de chaleur dégagée, pas ou guère de zone noirâtre adjacente; et, pour arriver à produire une mince couche de carbonisation, il faut prolonger longtemps l'application en un même point et se servir d'une électrode fine, type aiguille. Lorsqu'on veut faire une section, l'électrode progresse aisément à travers les tissus aussi bien en surface qu'en profondeur; elle reste libre et mobile dans les chairs, s'y déplaçant même avec trop de facilité : on dirait que la chair s'entr'ouvre devant elle et en quelque sorte la happe. Aussi, lorsqu'on sectionne pour la première fois par ce procédé, on éprouve véritablement une étrange impression à sentir sa main, habituée à la résistance qu'opposent les tissus au tranchant du bistouri, entraînée comme dans une substance semi-fluide trop rapidement. Trop rapidement, en effet, car ainsi que nous le constaterons sur les coupes microscopiques, la rapidité de la section pratiquée ainsi ne laisse pas à l'effet hémostatique le temps de se produire.

En revanche, faite rapidement ou lentement (à condition de ne pas exagérer cette lenteur), la section sera toujours *linéaire* et aussi rigoureusement étroite que celle d'un bistouri : on peut donc vraiment, en pareil cas, parler de *bistouri électrique*; mais je me refuse à dire « bistouri diathermique », puisque, comme nous allons le voir par l'étude des phénomènes histologiques, les effets thermiques produits avec ces courants restent normalement minimes et peuvent même être presque inexistants; en pareil cas, la destruction ne se produit plus essentiellement par la chaleur, mais par une action tout à fait curieuse qu'ont pu éclaircir nos constatations microscopiques.

B. — Au point de vue microscopique, voici (fig. 5, 6, 7 et 8) les coupes d'un rein de cobaye, qui a été sectionné au moyen du couteau à haute fréquence par ondes entretenues :

A. Ce premier prélèvement a été fait *aussitôt après l'opération* (voir fig. 5 et 6). On est frappé avant tout par *la limitation* de la destruction, qui contraste avec la diffusion et l'étendue des lésions produites par les courants à ondes amorties : la couche détruite par les courants à ondes entretenues reste toujours mince, ne dépassant pas quelques μ. D'autre part, dans cette minime zone où les cellules sont plus ou moins détruites, elles le sont par un double mécanisme : en partie encore par coagulation (pouvant même aller superficiellement jusqu'à la carbonisation), mais surtout par *dislocation* cellulaire, *sans intervention de phénomènes thermiques notables*. Le rapport entre ces deux facteurs, ainsi que l'étendue de la destruc-

tion, vont d'ailleurs varier en fonction de la lenteur ou de la rapidité de la section.

a) Lorsque la section est *rapidement* faite, la couche détruite totalement arrive à être extrêmement réduite, atteignant à peine 20 μ, au lieu de 1.000 à 3.000 μ qui étaient le minimum avec l'électrocoagulation diathermique : on peut mesurer ainsi l'énorme différence d'action qui existe entre les deux variétés de courants. Voici le détail de ce qu'on peut observer sur une telle coupe.

1° En surface, on constate une zone, où il y a coagulation et même carbonisation, mais elle reste elle-même *tout à fait limitée*, puisqu'elle

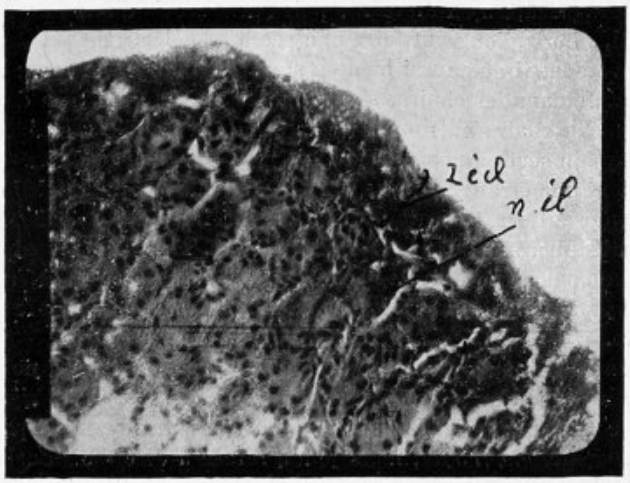

FIG. 5. — *Rein sectionné au moyen du couteau à haute fréquence avec l'appareil à lavages par ondes entretenues* (Grossissement faible). — La coupe a été prélevée immédiatement après l'application du courant : *a*) En haut de la figure, couche de nécrose superficielle par *coagulation thermique*, avec en quelques points seulement une pellicule de carbonisation : cette couche mesure à peine 8 à 10 μ (au lieu de 800 constatés avec l'appareil à éclateurs par ondes amorties). On voit la différencé si grande d'action des ondes amorties et des ondes entretenues; *b*) au-dessous, petite zone de tissu (indiqué par le trait *n. el*), où il y a encore *élongation simple* des cellules, mais *sans la moindre coagulation thermique* : les cellules des tubuli sont encore reconnaissables. Cette zone, également détruite mais sans intervention de chaleur, mesure de 10 à 15 μ; *c*) au-dessous, tissu du rein presque normal, avec cependant par places *allongement* des cellules : c'est la « zone limite » qui sera si intéressante à étudier à propos de l'action des courants de haute fréquence sur les vaisseaux (voir fig. 9 et 10). Tout en bas de la coupe, aspect normal du rein.

correspond souvent à *une ou deux couches de cellules* seulement, au maximum 8 ou 10.

2° Au-dessous de cette couche de destruction totale existe une zone plus étendue, où le tissu est également atteint et nettement modifié, mais *sans qu'il y ait coagulation* : les cellules présentent les mêmes phénomènes d'*élongation* cellulaire observés avec les courants à ondes amorties ;

seulement, ces modifications sont d'ordre *purement mécanique*, relevant d'une sorte d'ébranlement moléculaire, qui disloque la cellule; et ces cellules sont capables de réparation, ainsi que nous l'a révélé l'étude des processus de régénération. Autre conséquence importante : ces cellules modifiées, mais *non coagulées*, ne constitueront pas pour l'organisme des corps étrangers qu'il aura à résorber, avec les phénomènes toxiques qui s'ensuivent et la fatigue qui en résulte. On comprend d'autre part que, vu

Fig. 6. — *Même coupe du rein sectionné avec ondes entretenues, mais à très fort grossissement.*

a) On voit en haut de la figure la zone détruite coagulée par la chaleur, où les cellules ne sont pas reconnaissables ; *b*) Au-dessous (1/3 moyen) un tube du rein, où les cellules sont disloquées et éclatées, mais le tube a encore conservé sa structure. Plus à droite, quelques cellules plus reconnaissables et nettement allongées ; *c*) Enfin, en bas, on voit un tube urinifère presque normal, avec cellules conservées.

Cette figure permet encore mieux de saisir *la stricte limitation* des effets des courants à ondes entretenues, contrastant avec la diffusion si étendue des courants à ondes amorties (voir fig. 1).

l'extrême minceur de la zone modifiée et escarrifiée, il soit possible d'obtenir la réunion par première intention des tissus ainsi sectionnés et qu'on puisse suturer immédiatement, comme après une section sanglante.

Ce nouveau mode de courant de haute fréquence présente ainsi d'évidents avantages sur celui produit par les appareils à éclateurs exclusivement employés jusqu'à ces dernières années.

b) Lorsque la section est pratiquée *lentement*, en faisant cheminer plus doucement le couteau à haute fréquence, l'aspect est un peu différent et se rapproche davantage de celui de l'électrocoagulation produite par les courants à ondes amorties : en effet, la *coagulation atteint également la zone des cellules présentant les phénomènes d'élongation*, qui ne sont plus alors seulement perturbées par des phenomènes d'ordre mécanique, c'est-à-dire produits par une simple dislocation avec éclatement cellulaire. Néanmoins, et c'est là un fait capital, *cette zone de destruction, même lorsque la destruction y est intense, reste toujours limitée et localisée*, mesurant au maximum 600, 800 μ, parfois, ne dépassant 1 centimètre que si on insiste longtemps sur un même point. Cette prolongation de l'action du courant n'aurait d'utilité que si l'on vôulait obtenir l'hémostase de vaisseaux déjà assez gros, et cela ne se produira que dans des cas spéciaux, tels que section de parenchymes très vasculaires (reins ou même foie), et dans ce cas nous verrons qu'une solution meilleure consistera à combiner l'action simultanée des deux sortes de courants.

En résumé, les constatations histologiques *immédiates* faites après l'application dans un but chirurgical des courants à ondes entretenues montrent :

a) La destruction strictement limitée à une couche minime, qui en un laps de temps égal atteint à peine le dixième ou même le vingtième de celle produite par les courants à ondes amorties ;

b) Le peu d'intensité des phénomènes thermiques qui, lorsque la destruction est rapide, peuvent être réduits à presque rien, et qui, même aprés une section lente, ne produisent jamais qu'une croûte superficielle et très mince de coagulation ;

c) L'intervention habituellement prépondérante, dans cette action destructive, de phénomènes mécaniques de dislocation cellulaire, modifiant les cellules, en dehors de toute coagulation thermique et n'en faisant pas des corps étrangers pour l'organisme.

B. L'étude des phénomènes histologiques *ultérieurs*, observés à quelques jours de distance de l'application, au cours de la *cicatrisation*, vient confirmer ces constatations, (en opposition presque complète avec celles faites après la destruction par les appareils à lampes).

Voici deux coupes du même rein de cobaye, sectionné par le couteau à haute fréquence à ondes entretenues ; mais prélevées cette fois quinze jours après l'application de l'électrode ; l'une est à faible et l'autre à fort grossissement (fig. 7 et 8).

Elles montrent que la mince couche, coagulée immédiatement, est tombée, sans qu'il se soit produit à son voisinage de phénomènes de réaction violente, ni de cicatrisation épaisse ou rétractile : la cicatrice est réduite à une zone tout à fait minime. Au-dessous, on retrouve la couche de cellules *allongées* observée aussitôt après la destruction, cellules simplement disloquées et non coagulées : ces cellules n'ont pas été résorbées et n'ont provoqué aucun trouble, preuve qu'elles n'étaient pas très



FIG. 7. — *Coupe du même rein sectionné par les courants à ondes entretenues, mais prélevées quinze jours après l'opération, en période de cicatrisation* (faible gr.).

On est frappé par la minceur de la cicatrice, réduite à une mince pellicule. Au-dessous d'elle, le tissu est presque normal sans trace de réaction cellulaire vis-à-vis des corps étrangers, et avec absence de tout phénomène de résorption pouvant entraîner des troubles d'absorption toxique pour l'organisme. Les cellules ont presque repris leur aspect normal : en particulier, vers la droite, un tube urinifère redevenu presque normal, et, tout en bas, il y en a un qui présente l'aspect habituel. On voit combien le tissu a été modifié à peu de distance par la destruction de haute fréquence.

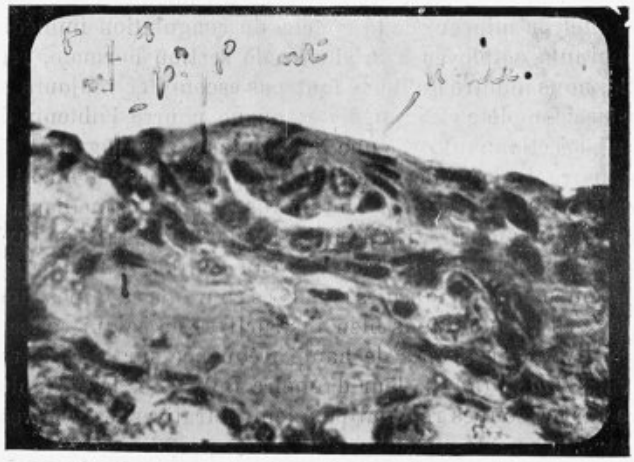

FIG. 8. — *La même coupe du rein prélevée après cicatrisation, mais à fort grossissement.*

On voit d'une façon encore plus saisissante la limitation extrême de la zone de destruction produite par les courants à ondes entretenues. Même à ce grossissement, la couche cicatricielle se réduit à un ou deux μ et immédiatement au-dessous d'elle, un tube urinifère en voie de réparation : ses cellules « allongées et disloquées » n'ont pas été résorbées : elles persistent comme un corps étranger bien toléré.

modifiées au point de vue chimique, et que l'action mécanique qu'elles ont subie a laissé intactes leurs qualités spécifiques et leur pouvoir de réparation. La persistance de ces cellules atteintes par le courant, l'absence de phénomènes de défense autour d'elles, est d'une importance capitale ; cela explique qu'il n'y ait pas, comme après la destruction par les courants à ondes amorties, une résorption cellulaire intense s'accompagnant de troubles toxiques.

Ces constatations microscopiques sont déjà d'un grand intérêt pour nous faire comprendre le mécanisme général (vraiment un peu étrange) de cette destruction des tissus par les nouveaux courants à ondes entretenues. L'étude histologique va nous apporter encore d'autres éclaircissements très précieux, concernant leur action particulière sur les *vaisseaux sanguins et lymphatiques*, action d'ailleurs qui est commune dans ses grandes lignes[1] aux deux variétés de courants à ondes amorties et à ondes entretenues[2], et aura un effet d'hémostase sur les artères et les veines et d'obstruction sur les voies lymphatiques. Or, c'est cela, je crois, qui intéressera le plus le chirurgien général dans l'emploi de la haute fréquence : pouvoir couper des tissus dans les conditions ordinaires du bistouri sanglant (section linéaire, réunion *per primam*), sans qu'ils saignent et en calfatant leurs lymphatiques ouverts : un tel résultat constituerait certainement un grand progrès pour beaucoup d'opérations.

Dans quelle mesure les courants à ondes entretenues le réalisent-ils? Dans une très grande mesure certes, mais qu'il ne faudrait pas exagérer : je tiens à insister sur ce point, et l'histologie va justifier et expliquer cette réserve. En effet, la minceur de la couche de coagulation immédiate, qui, avec ces courants employés à la vitesse de section normale, reste toute superficielle, nous montre qu'il ne faut pas escompter toujours avec eux une hémostase complète et immédiate; on ne pourra l'obtenir dans certains cas qu'en sectionnant avec une telle lenteur, en coagulant si profondément les lèvres de la plaie, que l'on retombera partiellement dans les inconvénients des appareils à éclateurs. (Aussi bien une meilleure solution sera, nous le verrons plus loin, d'associer les deux courants, en juxtaposant leurs effets par la réalisation d'un nouveau courant « mixte » si intéressant.) De l'examen histologique des effets des courants à lampes, nous allons pouvoir tirer des constatations bien instructives en ce qui concerne cette influence élective des courants de haute fréquence sur les vaisseaux.

a) Pour les *lymphatiques*, leur diamètre infime, et la difficulté de les reconnaître sur les coupes rendent peu démonstratives les preuves histolo-

1. Elle ne l'est pas en effet dans les détails, qui diffèrent sur plusieurs points, en particulier sur la répartition inégale des zones de coagulation immédiate thermique, et de coagulation plus lente d'ordre mécanique par dislocation cellulaire; il en résultera des conséquences importantes pour la réalisation de l'hémostase secondaire précoce et de la tardive définitive. J'expliqueral ces termes plus loin.

2. Mais avec, en plus pour les courants à ondes entretenues, cet avantage si précieux de pouvoir trancher comme avec un bistouri ordinaire et de faire des sutures immédiates.

giques; mais il n'est pas douteux que la lymphe ne soit coagulée comme le sang des petits vaisseaux.

b) En ce qui concerne les *vaisseaux sanguins*, les coupes (fig. 9 et 10) montrent bien cette action élective sur eux, aboutissant à leur oblitération, et par suite réalisant l'hémostase soit immédiate, soit ultérieure (j'ai déjà fait allusion à cette distinction, et je vais y revenir plus loin).

Dans la zone coagulée, les vaisseaux, paroi et contenu, sont, comme tout le reste du tissu, coagulés brutalement; le fait est évident et se passe de commentaires. Par contre, il est très intéressant d'étudier avec détail la zone adjacente, ou « zone limite », qui présente les phénomènes d'*élongation* des cellules, si caractéristiques de l'action des courants de haute fréquence. Or, on constate que ces phénomènes ont lieu *électivement autour des vaisseaux*, donnant la preuve que c'est à leur niveau que le courant se propage avec le plus d'intensité. On voit alentour les cellules élongées et étirées se disposer en groupes, comme attirées par la lumière vasculaire, et leur allongement se faire vers elle; il se crée ainsi autour des artérioles et des veinules un véritable « manchon » de ces cellules modifiées, qui aboutira, lorsque le processus aura été particulièrement intense, a la formation d'une cicatrice progressive, arrivant à oblitérer leur lumière. Cette oblitération se faisant peu à peu, elle aura, dans cette zone limitrophe, déjà fini le plus souvent de se constituer lorsque l'escarre de coagulation tombera : ce qui évitera les hémorragies secondaires. Cette

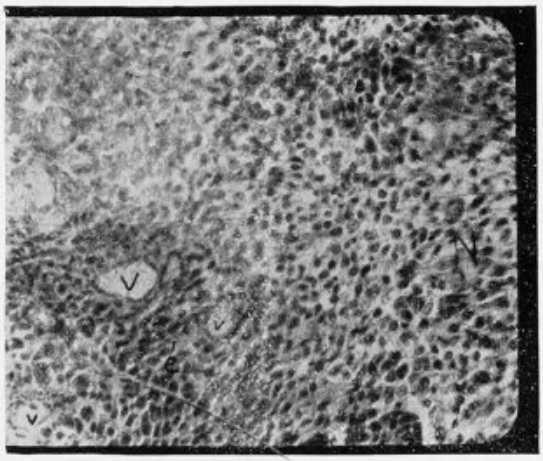

FIG. 9. — *Portion de foie, qui a été sectionnée par le couteau à haute fréquence avec ondes entretenues* : la coupe passe *à distance* de la zone détruite, dans la zone adjacente, ou « zone limite ». On est frappé par l'agglomération des cellules autour des deux vaisseaux surtout du plus gros d'entre eux : tout autour de lui, les cellules sont comme attirées vers sa lumière, allongées e étirées dans sa direction, en même temps qu'elles sont éclatées et comme écrasées les unes contre les autres. Il se constitue ainsi un véritable « manchon périvasculaire » dont l'aspect est typique.

heureuse évolution a d'autant plus de chances de se produire avec les courants à ondes entretenues, que ceux-ci ont un rayon d'action destructive bien circonscrite et qu'on n'a pas avec eux à redouter les nécroses largement diffuses des courants à ondes amorties : ce sont ces nécroses qui risquent en effet de provoquer, les jours suivants, la chute prématurée d'escarres volumineuses, chute trop précoce parfois pour que cette hémostase secondaire et définitive ait eu le temps de s'organiser.

Ainsi donc, après toute destruction par la haute fréquence, se réalise un double processus d'hémostase dans les tissus touchés par ces courants : une hémostase *immédiate*, du fait de la coagulation instantanée et brutale, qui obstrue de suite les vaisseaux ouverts par des effets thermiques, comme le ferait un cautère (cautère simple, galvano ou thermocautère), et une hémostase *secondaire*, d'un caractère très spécial, dont nos coupes montrent l'existence et le mécanisme probable : elle est d'abord préparée (et sans doute aussi réalisée) par cette « attraction », cet « étirement » vers les vaisseaux des cellules allongées, attraction qui se produit dans la zone non coagulée, et qui aboutira à la formation de véritables « manchons périvasculaires », dont l'organisation, puis la rétraction aboutiront à l'étouffement et l'occlusion du vaisseau ; mais elle doit être aussi le résultat

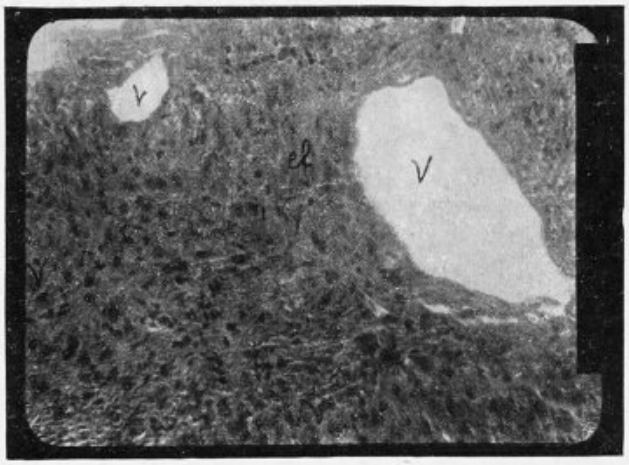

FIG. 10. — *La même coupe de foie dans la « zone limite »* mais à fort grossissement. — On voit le détail de ce manchon périvasculaire, et on y distingue bien les cellules, étirées, allongées, s'écrasant mutuellement contre la lumière du vaisseau, vers lequel elles ont subi une « attraction ». Les cellules endothéliales vasculaires sont elles-mêmes très modifiées et on comprend que de cet ensemble de corps cellulaires vasculaires et juxtavasculaires disloqués et éclatés, soient mis en liberté les ferments coagulants qui y sont contenus.

Ainsi nous est révélé le mécanisme de l'*hémostase secondaire précoce* caractéristique des courants de haute fréquence, mécanisme double, par organisation et rétraction progressive de ces « manchons périvasculaires », sortes de « ligatures vivantes », se formant à distance notable de la zone de destruction, et par mise en liberté du fibrinferment de ces cellules disloquées et éclatées.

de la dislocation, de la disruption des cellules vasculaires et périvasculaires, dont l'éclatement met en liberté leur ferment coagulant, avec production de thrombose des vaisseaux. D'autre part, l'existence de cette hémostase *secondaire précoce* s'appuie sur la constatation clinique, que dans les opérations par la haute fréquence, même si le saignement immédiat est assez abondant, il se tarit dans les heures suivantes avec une rapidité qu'on ne rencontre pas dans les opérations sanglantes.

Ce processus si curieux, évoluant en dehors de tout phénomène thermique, est plutôt le fait des courants à ondes entretenues, et un rapport avec la présence dans la couche profonde modifiée, mais non coagulée, de ces « manchons périvasculaires » de cellures étirées et éclatées. Or, le même processus histologique se produit et peut être constaté après l'application des courants à ondes amorties, à condition qu'ils soient utilisés en *haute tension* et *faible intensité*. Ainsi cette variété spéciale de courants produits par les appareils à éclateurs provoque les mêmes avantages de limitation dans les effets destructifs et de sécurité dans l'évolution que donnent les appareils à lampes, avantages que la clinique nous a fait leur attribuer et que l'histobiologie nous a permis de vérifier et d'expliquer. Il y a longtemps déjà, dès mes premières recherches avec Oudin en 1910, j'avais insisté dans l'utilisation de ces appareils à éclateurs, seuls existant alors, sur ces propriétés heureuses et bienfaisantes pour toute une série de cas de ce que j'ai appelé l'*étincelage* par étincelles tièdes et froides (ou presque froides) plus scientifiquement dénommables étincelles de moyenne et haute tension (ou voltage); dans de nombreuses publications et communications faites depuis dix-huit ans, je n'ai cessé de préconiser cet étincelage pour toute une série de cas, particulièrement en chirurgie urinaire, en le préférant à l'électrocoagulation à effets beaucoup plus brutaux et susceptibles d'amener ces nécroses diffuses avec larges eschares, elles-mêmes capables de produire des hémorragies secondaires. Mes collègues urologues ont certainement trouvé fastidieuse cette insistance de ma part, et bien subtile probablement cette distinction que je rappelais inlassablement : or voici que ces nouveaux courants d'appareils à lampes en apportent la lumineuse démonstration, et il est curieux de retrouver, réalisés par eux dix-huit ans après, ces avantages que je préconisais, et réalisés, il faut le reconnaître, avec des effets destructifs beaucoup plus énergiques et puissants, mais en restant limités et conservant les mêmes garanties de sécurité.

C. — L'étude des propriétés ÉLECTRIQUES des courants à ondes amorties va nous faire mieux comprendre encore leur mode d'action biologique, et les propriétés si particulières qu'ils présentent pour détruire les tissus.

Leur caractéristique électrique est la *continuité de leur effet utile*. Sur des graphiques, ils se présentent sous la forme d'une succession régulière et ininterrompue d'ondes (voir fig. 11) de même grandeur, si le courant reste égal.

Il n'y a pas, comme dans les courants à ondes amorties, ces espaces nuls, séparant par de longs intervalles des trains d'ondes successifs (chaque

train commençant par une onde d'amplitude maxima pour finir à rien), et nous avons vu que dans ces conditions à peine un dixième du temps de passage du courant absorbé était efficient. Outre ce gaspillage de courant, il en résulte aussi, nous l'avons vu, une mauvaise répartition de son énergie qui dans ce court laps de temps doit se développer avec une intensité décuplée, d'une brutalité extrême pour les tissus, dans lesquels elle diffuse à grande distance : c'est un peu comme si pour réduire une fracture, on procédait par chocs successifs et violents sur le fragment saillant en ébranlant sans nécessité les os et articulations adjacents. Enfin cet éparpillement de l'action du courant rend nécessaire, pour obtenir en chaque point une destruction suffisante, de prolonger considérablement sur chacun d'eux cette énergie « désordonnée et intempestive ».

Au contraire, la continuité d'action des courants à ondes entretenues, permet une très notable diminution des énergies mises en jeu instantanément : avec dix fois moins de courant ou en dix fois moins de temps, elles

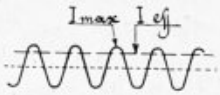

FIG. 11. — *Graphique électrique, caractérisant le mode de production des courants à ondes entretenues.*

Les onds sont produites successivement d'une façon régulière et ininterrompue, le courant restant semblable. Leurs amplitudes sont égales, et leurs intervalles sont identiques, il n'y a pas d'espace nul Le co· rant est produit *a·ec une continuité et une constance absolues*. On voit la différence complète entre cet aspect et celui donné par le graphique des ondes amorties, avec ses irrégularités et ses grands intervalles séparés par des trains d'ondes (voir fig. 4).

produisent des effets égaux aux points touchés, et qui sont d'autant plus efficients qu'ils restent cantonnés dans une zone très circonscrite. Il n'y a plus cet effet pour ainsi dire « explosif », diffusant à grande distance, des courants à ondes amorties.

Ainsi la physique explique et confirme la limitation et le caractère peu thermique des effets histologiques produits par les appareils à Lampes.

De cet ensemble de constatations macroscopiques, microscopiques et électriques concernant les courants à ondes entretenues, nous pouvons conclure qu'ils se caractérisent :

1° Et avant tout, par la *limitation* de leur action destructive, la zone détruite, mesurant toutes les choses égales (temps et intensité) à peine le 1/10 et le plus souvent même le 1/20 de celle produite par un appareil à éclateurs.

2° Par la *rapidité* d'action, qui est fonction de la non diffusion du courant, et permet dans le même laps de temps d'obtenir dix fois plus vite un effet destructif d'égale étendue.

3° Par la *limitation de l'effet thermique*, localisé à une croûte superficielle extrêmement mince, alors que les éléments sous-jacents n'ont subi qu'une perturbation mécanique, ne modifiant pas leurs propriétés chimiques, et ne provoquant pas de réaction sur l'organisme.

4° Il en résultera, en même temps que l'absence d'escarres larges, — d'où *section linéaire possible*, — et des phénomènes de résorption d'albumines coagulées toxiques pour l'organisme, la possibilité de *réunir immédiatement* les tissus sectionnés.

5° Quand à l'action *hémostatique*, nous avons vu qu'elle existait et par quel double mécanisme elle se produisait. Mais ici, il faut faire des réserves : l'action hémostatique dans les conditions habituelles d'application, après une incision faite à vitesse normale, est souvent insuffisante dans les tissus très vasculaires, la couche de coagulation se réduisant, comme nous l'a montré l'histologie, à une mince pellicule de 2 à 4 μ parfois, le plus souvent de 5 à 7 μ, incapable d'obstruer des vaisseaux pour peu que la pression y soit un peu élevée.

Voici la réserve qu'il convient de faire en ce qui concerne les applications chirurgicales de ces courants à ondes entretenues : action complètement efficiente sur les voies lymphatiques pour les obstruer, action souvent insuffisante sur les vaisseaux sanguins pour les coaguler. On peut y pallier en prolongeant leur application, mais alors la nécrose s'étendra largement de part et d'autre de l'électrode, et on retrouvera, quoique atténués, les inconvénients des courants à ondes amorties. Les observations cliniques, comme les pièces histologiques, mettant en lumière cette insuffisance relative de l'hémostase des courants à ondes entretenues, on est ainsi conduit[1] à recourir à une troisième modalité MIXTE qui est l'association des deux autres sortes de courants de HAUTE fréquence ; cette combinaison semble devoir réunir les avantages des deux méthodes précédentes, en évitant leurs inconvénients ; mais cette communication est déjà trop longue pour que je décrive en détail les effets macroscopiques, microscopiques et électriques de ce courant mixte, et je n'en dirai qu'un mot aujourd'hui.

III. Courants mixtes.

On peut les définir en deux lignes : ils possèdent *le pouvoir de diffusion de l'action hémostatique des courants à ondes amorties* (*appareils à éclateurs*), tout en gardant la *stricte limitation des effets de coagulation des courants à ondes entretenues* (*appareils à lampes*). Ils réalisent donc la forme de haute fréquence la plus efficace pour éviter le saignement au cours d'une opération chirurgicale et empêcher ultérieurement une hémorragie secondaire. Cette action hémostatique qui, je le répète, me semble devoir séduire avant tout le chirurgien lorsqu'il laissera le bistouri pour recourir à la haute fréquence, rendra ce courant mixte particulièrement précieux pour les régions et surtout les viscères très vascularisés (rein, foie, rate) ou difficiles à hémostasier (poumon, cerveau).

1. Je tiens à dire la part qui revient à de Martel dans la réalisation de ce courant mixte « coupant et coagulant », qu'il réclamait à M. Gondet pour l'ablation des tumeurs cérébrales suivant la technique de Cushing, et qui lui a rendu des services inappréciables pour faire cette exérèse sans hémorragie.

CONCLUSIONS PRATIQUES

Dans cet exposé plus ou moins théorique, je me suis efforcé de mettre en lumière les caractéristiques biologiques et électriques des deux modalités différentes de courants de haute fréquence, à ondes amorties et à ondes entretenues; et il en résulte (en dépit de mon plaidoyer final pour une troisième modalité mixte) que la *réalisation des appareils à lampes a apporté au chirurgien des ressources nouvelles importantes* : ces appareils ne sauraient certes se substituer aux appareils à éclateurs dont certains effets sont irremplaçables; mais ils vont pouvoir étendre singulièrement le champ chirurgical de la haute fréquence, jusqu'ici resté trop cantonné dans le domaine des spécialistes, des urologues surtout.

Je résumerai ainsi ces nouveaux avantages *pratiques* :

a) Le couteau à haute fréquence utilisé avec les appareils à lampes peut remplacer avantageusement dans beaucoup de cas le bistouri sanglant, puisque, à l'inverse du couteau « diathermique », il permet des *incisions linéaires* et susceptibles de *suture immédiate*. Avec ces courants, la zone de carbonisation gênante et empêchante reste microscopique.

b) Cette section à la haute fréquence est en général suffisamment hémostatique (à condition de ne pas la faire trop rapidement), pour constituer un réel avantage dans la section des organes très vasculaires, où l'hémorragie deviendra minime. On pourrait d'ailleurs augmenter cette action *hémostatique* en sectionnant plus lentement;

c) Ce mode de section, même rapidement faite, suffit dans la plupart des cas pour *coaguler les lymphatiques* et produire, par conséquent, un véritable calfatage de leurs conduits;

d) Enfin l'action destructive ainsi produite garde les avantages de *désinfectoin*, de souplesse de maniement (tout particulièrement de maniement à distance dans les organes creux), d'indolence d'évolution, de sécurité de cicatrisation, inhérents à toute utilisation de haute fréquence en chirurgie, et cela non plus ne sera pas négligeable, nous allons maintenant le voir dans l'énoncé des applications chirurgicales proprement dites.

Applications chirurgicales. — Pour sectionner simplement la *Peau* et le tissu cellulaire sous-cutané, on ne voit pas en principe d'avantage à recourir au bistouri de haute fréquence à ondes entretenues. On peut continuer à s'en servir pour cet usage, lorsqu'on l'a déjà en mains pour une utilisation plus justifiée; mais en dehors de cette éventualité, il ne semblerait pas y avoir de raison pour le préférer au bistouri sanglant.

Et pourtant si, il y en a une indirecte et qui n'est pas sans intérêt. En effet, grâce au bistouri à haute fréquence, on peut réaliser au cours de toute incision (peau, muscles ou viscères), ce que j'appellerai *l'hémostase sans ligatures*, technique que d'ailleurs permettent également les ondes amorties. La manœuvre en est très simple; elle consiste, après avoir

pincé comme à l'ordinaire tous les vaisseaux importants qui saignent dans l'incision faite, à mettre l'électrode de haute fréquence au contact de chaque pince maintenue par l'autre main, le contact pouvant être fait en un point quelconque de la pince : il se produira à l'extrémité pinçante une zone de coagulation; un léger bouillement et un claquement indiquent que la coagulation hémostatique est suffisante, et on peut enlever alors chacun des clamps. A l'endroit du vaisseau pincé s'est formée une tâche noirâtre, et le saignement se trouve arrêté définitivement. Cette technique dans une incision des parties molles n'apporte pas grand avantage; en revanche, elle devient très précieuse si l'on a à sectionner des viscères vasculaires, où il est difficile de poser des ligatures, tels que le poumon, le cerveau. Mais nous rentrons alors dans une des grandes indications générales du bistouri à haute fréquence, découlant de l'exposé fait plus haut et que je vais préciser.

De ces indications, deux me paraissent essentielles pour le chirurgien général ; une série d'autres, pour être très intéressantes, demeurent accessoires.

1° L'indication capitale est la *section de parenchymes très vasculaires*, tels que le rein, le foie, la rate, ou bien moyennement vasculaires, tels que le poumon et le cerveau, mais où il est difficile pour ne pas dire impossible de placer des ligatures. Cette action coagulante ne sera pas non plus négligeable pour la section des viscères creux, tels que la vessie, lorsqu'on y pratique une large résection, et où dans le fond de la plaie des ligatures peuvent être très difficiles à placer.

L'avantage de l'incision à la haute fréquence est double : la section même par l'électrode empêche d'abord l'hémorragie en nappe, si ennuyeuse et gênante dans tous les parenchymes vasculaires, et le pincement avec coagulation sans ligature complète l'hémostase des vaisseaux plus importants : la haute fréquence est seule capable de réaliser cette double action qui est d'un intérêt inappréciable pour le chirurgien. Je vous ai déjà communiqué en décembre le très beau résultat obtenu dans la *néphrolithotomie* et montré un très gros calcul enlevé ainsi; la chirurgie de la lithiase rénale, la redoutable et si redoutée néphrotomie, sont vraiment transformées par le couteau à la haute fréquence. De même, la chirurgie du *Cerveau*; et mon ami de Martel vous le démontrera par toute une série d'observations. La chirurgie du *Foie* pourra aussi en bénéficier, pour éviter par exemple l'hémorragie en nappe au cours de la cholecystectomie, ou même pour une résection partielle du foie; nous avons pu réaliser celle-ci avec M. Champy sur le lapin sans saignement.

Dans le *Poumon* également, la section par la haute fréquence me semble devoir être très avantageuse; en particulier, le pincement coagulant apporte une grande commodité, puisqu'il évite de laisser les pinces à demeure dans ce tissu friable où les ligatures sont presque impossibles à placer.

Enfin, une indication particulière, concernant l'obstétrique, semble intéressante, ce serait l'incision de l'utérus dans l'*opération césarienne* : bien que l'enfant une fois retiré, la paroi cesse spontanément de saigner

le plus souvent, l'incision hémostatique serait une assurance de plus contre les dangers d'hémorragie.

On peut d'ailleurs déduire de multiples indications de cette propriété hémostatique des courants à ondes entretenues, qui, sans être je le répète toujours très complète et immédiate, constitue déjà un bénéfice considérable, inestimable même, sur les incisions au bistouri. Si dans ce but d'hémostase on doit préférer le courant mixte, il n'en reste pas moins que grâce à ces appareils à lampes, on diminue les risques d'hémorragie de 50 à 70 p. 100 dans la plupart des cas; c'est bien quelque chose déjà.

2° La seconde indication essentielle concerne l'action *coagulante et obstruante sur les Lymphatiques*, et elle prendra toute sa valeur dans la chirurgie des *Cancers*.

On connaît les travaux d'Handley sur l'essaimage des cellules cancéreuses par les lymphatiques cutanés, et d'autre part, les précautions que prennent certains chirurgiens pour ne pas contaminer les tissus par leurs bistouris ayant été en contact avec les cellules néoplasiques. Par l'incision à haute fréquence, on évitera ces dangers de contamination directe ou indirecte, en particulier en réalisant dans ce but ce que j'appelle le « calfatage » des voies Lymphatiques.

Inutile d'insister sur les avantages de ce mode de section comme sécurité ultérieure; une opération de cancer de la langue serait ainsi complètement modifiée. Or, cet avantage, il faut bien le dire, est l'apanage et la conséquence directs des nouveaux appareils à lampes, produisant ces ondes entretenues : ce sont eux qui ont rendu pratique cette incision au bistouri de haute fréquence, alors qu'avec le couteau diathermique elle était d'une technique difficultueuse et si peu satisfaisante que la plupart des chirurgiens l'avaient abandonnée. Il faut, cependant, faire encore une réserve à ce point de vue dans les effets des ondes entretenues : elle découle de nos constatations histologiques. Nous savons, en effet, combien peut être mince la couche coagulée lorsqu'on sectionne rapidement; elle peut même être inexistante si on sectionne trop vite; et alors le bouchage des voies lymphatiques ne se produisant plus, le chirurgien n'aura eu que l'illusion d'avoir créé ce calfatage qu'il recherchait. J'insiste beaucoup sur ce point, et il faut reconnaître que là encore le courant mixte constitue un progrès en donnant une sécurité absolue et la certitude que toute voie lymphatique sectionnée a été coagulée et obstruée.

3° Parmi les indications secondaires, mais pourtant très précieuses, il en est une très importante, c'est la possibilité d'utiliser avec ces courants une *anse* fine, qui sectionnera les tissus, non seulement aussi bien, mais même *mieux* que le bistouri ou les ciseaux.

Et tout d'abord, ce mode de section rendra des services inappréciables dans un cas qui se présente souvent, je veux dire dans les *biopsies*, pour prélever un fragment d'un tissu suspect. C'est véritablement merveille de voir avec quelle aisance se fait la section d'un fragment de tumeur, par exemple sur la langue, dans le fond d'un pharynx, sur un col utérin.

Mais l'anse de haute fréquence a bien d'autres applications : par

exemple, dans la cavité rectale, ou vésicale, ou nasale, ou laryngée, pour sectionner un polype à sa base ; pour enlever un lobe médian prostatique, pour abraser toute une portion du col vésical dans la « maladie du col » de Marion, au fond d'une gorge pour enlever les amygdales. Mais, dans tous ces cas, il convient de sectionner très lentement pour laisser à l'effet hémostatique le temps de se produire.

Je me suis borné à citer quelques emplois seulement de cette anse de haute fréquence qui rendra de grands services.

4° Comme autre indication secondaire du bistouri à haute fréquence, il faut tenir compte de son pouvoir de *désinfection*. Et je pense à la section des *hémorroïdes* en la combinant avec leur destruction directe par électrocoagulation, ainsi que j'ai été le premier à le faire il y a dix-sept ans. (Qu'on excuse cette revendication de paternité.)

Je pense aussi à la section d'un *utéras très infecté* dans une *hystérec-*

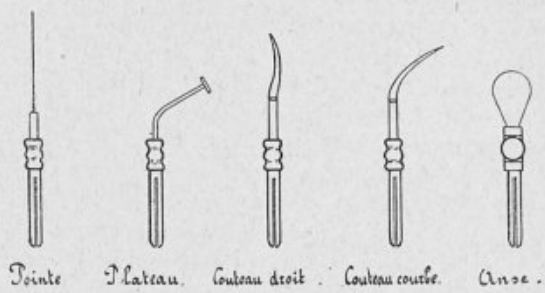

FIG. 12. — La série d'*électrodes chirurgicales pour ondes entretenues*, reproduisant, en surface restreinte, les électrodes créées en 1912 et 1919 pour les courants à ondes amorties.

tomie pour salpingite. Je pense surtout à la libération d'un *cancer rectal* dans son extirpation complète, comme l'a si bien réglé mon maître Cunéo ; vraiment, dans ce cas, on mettra à profit tous les avantages de la section par haute fréquence, puisqu'on bénéficiera à la fois de son action hémostatique, de son action obstruante des voies lymphatiques et de son action désinfectante ; je la crois propre à transformer heureusement cette chirurgie des cancers rectaux et sigmoïdiens, si redoutables de par le milieu même où on travaille.

Je n'ai fait que signaler quelques-unes des utilisations de ce bistouri à haute fréquence dans toutes les régions profondément septiques où on aura à travailler. On peut les multiplier à l'extrême.

5° Enfin, d'autres utilisations se présenteront dont l'intérêt sera moindre ou plus discutable, par exemple pour sectionner un intestin, pour coaguler un pédicule, pour obturer un conduit (uretère ou bronche), ces dernières applications pouvant se faire par l'intermédiaire d'une pince rendue coagulante par contact avec l'électrode. Peut-être aussi la section au bistouri de haute fréquence sera-t-elle utile pour extirper des lésions tuberculeuses (?)

En résumé, le champ des applications de la haute fréquence, grâce à ces appareils à lampes (dont l'action pourra être encore renforcée par leur association avec les appareils à éclateurs), s'ouvre très grand, je n'ose pas dire illimité pour le chirurgien. Et ainsi se confirme la prédiction que je faisais devant vous en 1920 et que je me suis permis de vous rappeler au début de cette communication.

INSTRUMENTATION.— Je parlerai très succinctement de l'instrumentation chirurgicale, permettant d'appliquer ces courants à ondes entretenues. Elle est représentée ci-contre (voir fig. 12) et inspirée de celle que j'avais créée

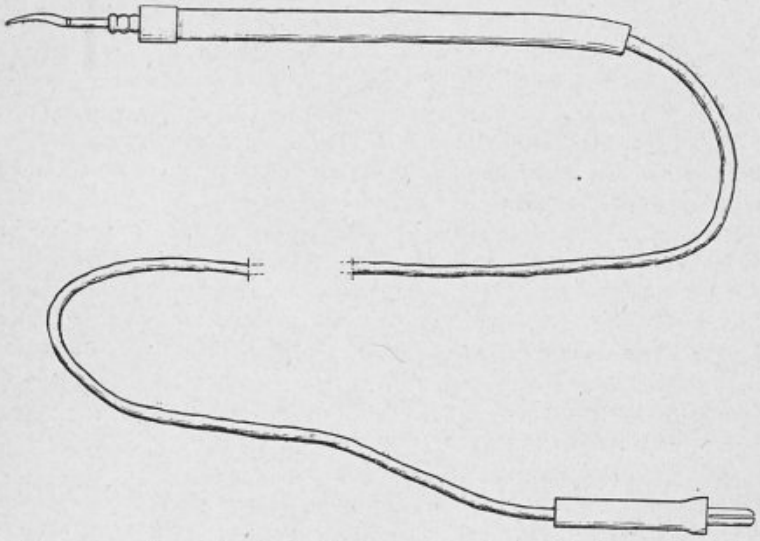

FIG. 13. — *Porte-électrode stérilisable*, pour recevoir les électrodes chirurgicales.

pour les courants à ondes amorties, d'abord en 1912, puis en 1919 et 1920.

Elle se compose essentiellement comme celle-ci d'un *couteau* droit, d'un couteau coudé, d'une *pointe*, d'un *plateau*, de modèles et de formes un peu variables, — mais tous ces instruments étant d'un modèle *beaucoup plus réduit* que ceux pour les appareils à éclateurs, du fait que la surface de passage du courant doit être aussi restreinte que possible avec ces ondes entretenues. D'autre part, y est adjointe une *anse* qui n'avait guère d'utilité pour les ondes amorties et dont de Martel avait tout particulièrement besoin pour sa chirurgie cérébrale.

Enfin est représenté un *porte-électrodes*, très simple et stérilisable par la chaleur, sur lequel se montent instantanément tous les instruments énumérés plus haut.

Quant à l'*Appareil* producteur des courants, le voici devant vous : c'est un appareil à deux lampes, dont les caractéristiques électriques ne sauraient vous intéresser.

Examen critique des idées actuelles sur le traitement des ulcères gastro-duodénaux en fonction de nos connaissances sur l'histo-physiologie gastrique.

par M. R. Leriche.

Il est assez de mode de dire aujourd'hui que les Congrès ne servent plus à grand'chose, et moi-même j'ai été assez de cet avis. Cependant, à la suite de la discussion qui a eu lieu au dernier Congrès de Chirurgie sur le traitement de l'ulcère duodénal, je me suis mis à réfléchir au problème de la guérison post-opératoire des ulcères gastro-duodénaux, et cela m'a conduit à examiner du point de vue de la physiologie gastrique et de la physiologie pathologique de l'estomac ulcéreux ce que nous faisons chaque jour. J'ai été surpris des conclusions auxquelles j'ai abouti, et je voudrais vous en soumettre quelques aspects.

J'ai abordé la question par un côté assez spécial, celui de la thérapeutique des ulcères calleux pénétrants dans le foie et dans le pancréas.

Jusqu'ici j'ai presque toujours réséqué ces ulcères. De 1919 à octobre 1928, j'en ai vu 20, et réséqué 19 avec 2 morts. Ces deux morts sont survenues par suite d'un défaut dans la suture muqueuse à la partie toute supérieur du bout cardiaque, toujours si difficile à fermer, même en enlevant le clamp, quand on est sous les côtes, au-dessus de la courbe de la coronaire. Sur 5 ulcères de ce type réséqués, j'en avais perdu 2. Cela fait 40 p. 100, et je trouvais que c'était trop.

En pensant à ces ulcères juxta-cardiaques, et en cherchant la meilleure manière de les opérer, puisque la gastro-entérostomie ne les améliore guère, j'ai songé qu'il serait peut-être possible d'agir directement sur eux, sans cependant les réséquer.

Ces ulcères ne sont en effet pas des ulcères vraiment pénétrants dans les organes voisins. Même quand il y a radiographiquement une grande niche, même s'il reste après ablation de l'ulcère, une cupule en apparence creusée dans le fond pancréatique, le fond est toujours un fond péritonéal, et le tissu pancréatique, hyperhémié ou sclérosé, n'est pas envahi. L'ulcère, dit pénétrant, reste toujours essentiellement l'ulcère perforé en perforation couverte qu'il était au début. L'adhérence pancréatico-gastrique n'est qu'une adhérence péritonéale, la muqueuse éversée n'adhère pas au tissu glandulaire. Il y a bien une différence, et d'importance : tandis que l'ulcère qui se perfore est généralement petit, lenticulaire, l'ulcère dit pénétrant est toujours un ulcère de vastes dimensions, et il représente parfois une perte de substance énorme, dès que le froncement des parois gastriques attirées vers la zone d'adhérence a été supprimé.

Malgré cela, faisant le rapprochement de l'ulcère pénétrant avec l'ulcère perforé habituel, songeant qu'une simple suture d'enfouissement suivie

de gastro-entérostomie suffit à amener 75 fois sur 100 la guérison à longue échéance des ulcères perforés, je me suis demandé s'il ne serait pas possible de traiter les ulcères pénétrants dans le foie ou dans le pancréas, par le décollement et la suture directe, muqueuse à muqueuse, séro-musculeuse à séro-musculeuse, des bords de la perte de substance, et en terminant par une gastro-entérostomie. Évidemment, je me disais bien que cela risquerait de déformer considérablement l'estomac, mais l'expérience m'a appris que les déformations purement mécaniques de l'estomac ont peu d'importance quand il n'y a pas de processus en activité à leur niveau [1].

J'ai eu l'occasion d'essayer cette manière de faire, et il résulte de mes essais que l'on peut parfaitement détacher l'ulcère postérieur de son fond pancréatique ou hépatique, pédiculiser les bords, suturer plans par plans, terminer par une gastro-entérostomie et avoir un très bon résultat anatomique et fonctionnel.

Mes observations montrent que la zone d'ulcère est apte sans la moindre excision à la réunion par première intention, et que l'ulcère ne reparaît pas immédiatement sur la ligne de suture. Ce qui tend à prouver : 1° que l'ulcère de l'estomac, même le plus invétéré, n'est pas un ulcère trophique ; 2° que les bords de l'ulcère ne sont pas des zones aussi profondément infectées qu'on pourrait le penser.

Je ne vous rapporterai qu'une observation pour vous montrer ce que j'ai obtenu. Les autres seront publiées ailleurs intégralement.

Observation. — Chez un homme de cinquante-six ans, souffrant par intermittence de l'estomac depuis l'âge de vingt-huit ans, dont l'état douloureux s'était beaucoup aggravé dans le courant de l'année 1928, et chez lequel la radiographie révéla une très grande niche sur la petite courbure avec niveau horizontal, couche d'hypersécrétion et bulle d'air, je suis intervenu le 5 novembre dernier. Je trouvai une grosse masse inflammatoire de la petite courbure recouverte par le petit épiploon tout ratatiné. Par l'arrière-cavité, après décollement côlo-épiploïque, je vis qu'il s'agissait d'un ulcère de la face postérieure pénétrant dans le pancréas, sur une large surface. Je commençai par détacher le petit épiploon de la petite courbure et de la masse inflammatoire, puis, en éversant la petite courbure, je décollai au tampon les bords gastriques de la surface pancréatique. La cavité gastrique ouverte, je vis qu'il y avait une grande niche profondément creusée dans le pancréas, et encore pleine de liquide. L'aspirateur la vida de son liquide, évacua le contenu gastrique puis le décollement complet du pourtour gastrique fut poursuivi, les lèvres de la perte de substance gastrique étant repérées au fur et à mesure avec des pinces de Chaput, attirées et pédiculisées au-dessus de la petite courbure. Quand l'estomac fut libre, j'examinai la perte de substance. Elle avait la dimen-

1. En décembre 1913, j'ai présenté à la Société de Chirurgie de Lyon une malade qui, après excision d'un ulcère calleux de la petite courbure, avait, une fois les sutures terminées, la plus magnifique biloculation anatomique qui se puisse voir, ce qui m'avait conduit à lui faire dans la même séance une gastro-gastrostomie au bouton. L'intervention datait alors de dix-huit mois et le résultat fonctionnel et thérapeutique était parfait. En 1922, j'ai revu cette malade, soit plus de dix ans après son opération, ayant toujours une biloculation radiographiquement constatée et ne présentant aucun trouble digestif.

sion de la paume de la main. Ses bords étaient moins indurés que je l'avais craint; la muqueuse paraissait saine. Je la suturai lèvre à lèvre sans difficulté par un surjet de catgut descendant, puis ascendant. La cavité gastrique étant ainsi bien fermée, j'attirai la face postérieure de l'estomac dans l'arrière-cavité et par là je fis une suture séro-séreuse à deux plans. Les sutures étant très satisfaisantes, je terminai par une gastro-entérostomie postérieure au bouton de Jaboulay. Puis la paroi fut fermée en un plan.

Les suites furent très simples, sans le moindre incident. La température ne dépassa pas 37°4 (voir la feuille). Le malade se leva le quinzième jour et quitta l'hôpital en parfait état, ne souffrant plus, digérant bien et ayant repris plusieurs kilogrammes. Avant son départ, on fit un examen du suc gastrique qui fut trouvé normal, et un examen radiographique dont voici le résultat : estomac vertical, légèrement allongé, petit, à grande courbure dentelée. La région pylorique ne se remplit pas. Evacuation seulement par la bouche gastro-jéjunale, bien située au pôle inférieur de l'estomac, fonctionnant très bien. Evacuation en deux heures.

Le malade a été revu fin décembre en parfait état, ne souffrant plus et digérant bien.

Le 25 janvier, il est venu me voir, très content, digérant bien, ayant repris 7 kilogrammes. La radiographie montre un estomac parfaitement reconstitué, se vidant bien, en temps normal. Sur la petite courbure, là où se trouvait la grande niche, on voit seulement un petit épaississement, mais sans niche, ni rétraction, ni incisure.

Évidemment, il manque à cette observation la sanction du résultat éloigné, mais, telle quelle, elle tend à montrer qu'il est possible de guérir un ulcère pénétrant, en reconstituant la cavité gastrique, par suture directe des bords mêmes, de l'ulcère décollé du fond pancréatique, que ceux-ci se réunissent les uns aux autres par première intention, ce qui me paraît assez intéressant.

Ce résultat, qui m'a vivement intéressé, ne m'a pas beaucoup surpris, car, si j'en juge par ma propre expérience (et je pense que ce qui m'est arrivé est arrivé à bien d'autres aussi), assez souvent, quand on enlève des ulcères calleux on s'aperçoit, une fois la pièce enlevée, qu'il reste un bout d'ulcère sur le bout cardiaque ou que l'on a coupé en plein tissu calleux. On ne recoupe pas parce qu'on manque d'étoffe, et les malades cependant guérissent très bien. D'autre part, dans les ulcères peptiques, où souvent on fait ce qu'on peut et non ce qu'on veut, il m'est arrivé au moins trois fois de coudre en pleins bords d'ulcère et de n'avoir aucun ennui post-opératoire. Je ne dis pas que c'est là l'idéal, et je ne viens pas prétendre que dorénavant il faut abandonner les résections en tissus sains pour faire de simples sutures en tissus calleux. Ce serait purement absurde. Je voudrais simplement (après avoir indiqué un moyen de se tirer d'affaire devant ces ulcères pénétrants haut situés pour lesquels la résection est très difficile faute d'étoffe et où il faut cependant intervenir sur l'ulcère), montrer que les bords mêmes de l'ulcère sont aptes à la réparation, et qu'au delà de la perte de substance qui constitue l'ulcère, la paroi gastrique, même là où elle est calleuse, c'est-à-dire avant tout œdémateuse, est susceptible de réparation. Je parle ici pathologie et non thérapeutique. Or, le fait que les bords de l'ulcère sont aptes à la cicatrisation,

montre que l'ulcère n'est pas une lésion trophonévrotique, et qu'il ne faut pas s'embarquer dans cette voie fausse, cliniquement et thérapeutiquement.

Cette observation montre aussi qu'il n'est peut-être pas nécessaire, pour amener une modification de l'hyperchlorhydrie et de l'hypersécrétion, de réséquer une grande étendue de la muqueuse gastrique. Le malade dont je vous ai rapporté l'observation avait avant l'opération une forte hypersécrétion ; depuis trois mois, il n'en a plus. Cependant je n'ai pas touché à son antre. Dans un autre de mes cas, il en est de même. J'ai vu la même chose après des opérations pour ulcère peptique de la bouche, dans lesquelles je n'avais rien réséqué, alors que chez d'autres, auxquels j'avais enlevé l'antre, il n'en a pas été ainsi. Le fait est d'ailleurs bien connu, et ce n'est pas d'aujourd'hui que l'on a recherché l'influence de la gastro-entérostomie sur l'acidité gastrique. Il y a d'importantes statistiques à ce sujet : elles montrent que la réduction immédiate de l'acidité est constante, et qu'elle est durable dans 20 à 40 p. 100 des cas.

Or, c'est là actuellement le point nodal de la question du traitement de l'ulcère.

Il n'y a pas à remettre en discussion les indications établies de la résection, que souvent des nécessités cliniques, anatomiques ou techniques nous imposent. La vraie question d'aujourd'hui tourne autour du problème de la réduction de l'hyperchlorhydrie. On nous a dit qu'il fallait toujours réséquer le pylore et l'antre pour diminuer l'acidité, et qu'il valait mieux réséquer l'antre en laissant l'ulcère en place que faire l'inverse. Est-ce exact? Avant de l'admettre, je pense que nous aurions besoin de savoir :

1° *Si l'acidité naît bien au niveau de l'antre pylorique*;

2° *Si l'hyperacidité conditionne vraiment l'apparition de l'ulcère.*

Or, cela ne me paraît nullement démontré.

1° *Physiologiquement*, rien ne nous dit que l'antre soit générateur d'acide. J'ai depuis quelques mois consulté beaucoup de livres de physiologie français et étrangers. Je n'ai nulle part vu indiqué que l'acide chlorhydrique apparaisse au niveau de l'antre. A vrai dire, on ne précise pas le lieu de sa fabrication. La majorité des auteurs admet qu'il n'est pas formé par sécrétion comme la pepsine ou comme le mucus. On sait qu'il n'y en a pas à l'intérieur des glandes dont le contenu est alcalin, qu'il n'apparaît qu'à la surface de l'épithélium, apporté par le sang sous forme de chlorure de sodium, que celui-ci se décompose, sous l'effet d'un processus purement physico-chimique, et non sécrétoire, bien que le système nerveux joue un grand rôle dans la mise en train, le développement et l'arrêt de la chlorhydrie.

J'ai posé la question à divers histophysiologistes ou physiologistes, à Policard, à Bouin, à Ambard. Ils ont paru fort surpris que l'on puisse faire jouer à l'antre ce rôle quasi spécifique. Car, en fait, le pylore, l'antre et une partie de la petite courbure sont tapissés uniquement de glandes à mucus, et ce mucus, bien que renfermant un complexe acide spécial, n'a jamais d'acidité chlorhydrique. Ce mucus semble avoir pour fonction de

recouvrir la surface gastrique d'une couche protectrice. Il serait vraiment bien singulier que l'acide chlorhydrique apparaisse juste à son niveau.

Mais il y a plus. Si nous ne savons pas où et comment naît l'acide, nous savons bien où naît la pepsine et comment elle est sécrétée. Elle est fabriquée par les glandes fundiques qui tapissent la grande courbure, le grand cul-de-sac, les parois. Le véritable estomac glandulaire, digestif, est la région du fond. Or, la pepsine n'agit qu'en milieu acide, Ne serait-il pas vraiment extraordinaire, que HCL nécessaire à l'action de la pepsine soit fabriqué au pôle opposé, au niveau de l'estomac évacuateur?

Il y a autre chose encore. Cade[1] a montré, il y a longtemps déjà, qu'au voisinage d'une gastro-entérostomie faite sur la grande courbure, au milieu des glandes peptiques, ces glandes se modifient bientôt, changent de type et se mettent à ressembler à des glandes pyloriques, tandis que la couche du mucus de surface paraît augmenter. Si les glandes pyloriques étaient le lieu de dégagement de l'acide, ne serait-il pas déconcertant de voir les glandes peptiques en prendre l'aspect quand on fait de la grande courbure une zone d'évacuation ?

Enfin, on ne devrait pas oublier que les glandes de Brünner qui n'existent que dans la 1re portion du duodénum, qui elles aussi fabriquent du mucus, ressemblent tellement aux glandes pyloriques que beaucoup d'histologistes les unissent à celles-ci sous le nom de glandes pyloro-duodénales. Or, il n'y a pas naissance d'acide chlorhydrique dans le duodénum.

On pourrait donner d'autres arguments encore. Mais rien ne sert de les multiplier. J'en ai dit assez pour montrer que la question doit être reprise *ab ovo*. Ni l'histologie, ni la physiologie n'incitent à penser que l'antre soit le lieu de formation de l'acidité chlorhydrique normale. Il y a beaucoup de raisons pour qu'il en soit autrement. Bref, on ne peut pas affirmer *aujourd'hui* qu'en sacrifiant la région pyloro-antrale, on diminue sûrement la sécrétion acide de l'estomac. Il est certainement beaucoup plus sûr pour atteindre ce but de mettre tout simplement le malade au régime déchloruré, comme le recommande Ambard.

Mais, en dehors de toute question thérapeutiqne, nous avons besoin de savoir où nait l'acide. Avec l'aide de deux de mes assistants, MM. Johnson et Desloyers, j'ai entrepris des recherches expérimentales sur ce sujet. Réussirons-nous ? Je ne le sais pas. Actuellement, nous cherchons à voir si la résection de la grande courbure et du fond qui respecte l'innervation de l'estomac rend les chiens hypochlorhydriques. S'il en est ainsi, on pourra objecter que c'est parce qu'ils sont hypopeptiques. Mais par ailleurs, il est certain que quand on leur enlève l'antre, leurs capacités digestives ne sont pas modifiées. En tout cas, quand on fait une exclusion de la région pylorique par section antrale, le segment exclu n'a pas un contenu acide.

1. Cade : Etude de la constitution histologique normale et de quelques variations fonctionnelles et expérimentales des éléments sécréteurs des glandes gastriques du fond. *Thèse de Lyon*, 1901.

2° La seconde question à examiner est *celle de l'influence de l'hyperacidité sur l'apparition de l'ulcère*. On l'admet communément.

Que les deux choses coexistent, c'est bien certain. Mais cela ne veut pas dire que l'une soit conditionnée par l'autre. L'hyperchlorhydrie est une grande cause de douleurs gastriques. Est-elle une cause d'ulcère? Ce n'est pas prouvé. Si elle était à l'origine des ulcères, les ulcères duodénaux, qui, presque tous, sont accompagnés d'une augmentation de l'acide chlorhydrique libre, devraient être secondairement compliqués d'ulcère gastrique. Or, c'est là plutôt chose exceptionnelle. Dans un tout récent travail, Wilkie donne la proportion de 15 p. 100 Personnellement, je n'en ai vu qu'un cas.

Je pense donc qu'il faudrait étudier à nouveau cette question et voir si hyperchlorhydrie et ulcère ne sont pas simplement deux manifestations *habituellement associées* de la même maladie dont nous connaissons les effets sans en savoir trouver la cause.

Je m'excuse de vous apporter un travail de critique plutôt qu'un travail de faits. Mais je pense qu'il n'est pas inutile de raisonner un peu des questions que nous avons essayé jusqu'ici de résoudre presque uniquement par la thérapeutique et qui, en fait, ne progressent plus guère.

Au reste, l'examen critique de la question de l'ulcère révèle encore d'autres faits, j'allais dire d'autres surprises.

Quand, partant des données histo-physiologiques classiques que j'ai rapportées plus haut, on cherche à savoir où siègent histologiquement les ulcères, on voit de suite que la topographie des ulcères gastro-duodénaux est assez exactement superposable à la topographie des glandes pyloro-duodénales, des glandes à mucus, et qu'il n'y en a presque jamais dans la zone des glandes peptiques. Personnellement, je n'y avais jamais songé. L'ulcère n'est pas une maladie de l'estomac digestif, permettez-moi cette expression, mais de l'estomac évacuateur. C'est une maladie de la zone des glandes contournées à mucus, des glandes pyloro-brünnériennes. On sait qu'il y a sur toute la surface de la muqueuse gastrique une couche unique de cellules à mucus. Mais les glandes contournées à mucus n'existent que dans une région bien déterminée, et où il n'y a plus de glandes peptiques. Or, c'est là que sont presque tous les ulcères. J'ai demandé à un de mes assistants, le Dr Cogniaux, d'examiner à l'Institut d'anatomie pathologique de Strasbourg une série de coupes d'ulcères. Sur 45 pièces d'ulcères, presque toutes pièces de résection, il n'en a trouvé que 2 où l'on ne voit que des éléments des glandes du fond. Sur 3, il y avait glandes pyloriques et glandes du fond. Ces coupes avaient été prélevées sur des ulcères très étendus. Dans tous les autres cas, soit 40 fois sur 45, l'ulcère était développé au milieu de glandes à mucus et il n'y avait pas trace de glandes peptiques. Ce n'est peut-être pas très surprenant. Il serait extraordinaire que les glandes à pepsine soient attaquées par la pepsine acidifiée. Ces glandes sont certainement acido- et pepto-résistantes. Sans cela, nous aurions tous des ulcères de la grande courbure et du fond, alors que ces ulcères sont rarissimes.

Le fait est sans doute connu des anatomo-pathologistes. Mais, chose curieuse, les traités d'anatomie pathologique n'y font aucune attention. J'ai consulté plusieurs livres et ne l'ai pas vu mentionné. Mais je ne veux pas m'aventurer sur ce terrain qui ne m'est pas familier.

Je voudrais, en terminant, aborder une dernière question dont j'ai parlé au Congrès de Chirurgie, celle de la gastro-duodénite. On a dans ces dernières années parlé beaucoup de la gastro-duodénite, du « red stomach » de Shoemaker, et on y a vu un état inflammatoire grave de la muqueuse gastrique exigeant la résection. Or, expérimentalement, on produit assez facilement les apparences de la gastro-duodénite humaine.

En effet, si l'on fait à un chien une fistule œsophagienne et qu'on lui administre des repas fictifs, dès la deuxième semaine, il se produit une hyperacidité gastrique qui atteint le double ou le triple de la valeur normale. Simultanément la muqueuse gastrique et duodénale se congestionne, s'oedématie. Fréquemment il se fait des hémorragies sous-muqueuses. Il y a parfois même des hémorragies dans la cavité gastrique ou duodénale. Macroscopiquement, l'estomac est très rouge. Histologiquement, la muqueuse est très congestionnée surtout au niveau des pointes des villosités. Et le tissu conjonctif envahit le tissu glandulaire. Le duodénum présente généralement les mêmes lésions, bien plus accentuées, et fréquemment on trouve à la surface de sa muqueuse de petites érosions, des ulcères multiples en miniature.

Or, quand il est ainsi, il suffit de réinjecter dans le bout inférieur de l'œsophage de la bouillie alimentaire et salivaire mastiquée par le chien et sortie par la fistule œsophagienne pour que les lésions régressent. Les animaux témoins, auxquels on réinjecte de suite la bouillie sortie par la fistule, gardent un estomac normal.

Ces expériences ont été faites dans mon laboratoire par MM. Brenckmann et J. White. Ils ont opéré et étudié sept chiens en faisant des dosages réguliers d'acide et en pratiquant le moment venu, soit des gastrectomies, soit des autopsies, le tout suivi d'examens histologiques, et c'est le résultat de leur travail que je vous indique ainsi.

Il semble en résulter que la gastro-duodénite est la conséquence soit d'une alimentation mal réglée, soit d'une digestion salivaire insuffisante, soit d'une déperdition de salive avec mise en contact direct de l'estomac avec des aliments variés non insalivés, soit de questions humorales. Mais, en matière d'expérimentation sur le chien, il convient de ne pas tirer de conclusions trop rapides. On peut si facilement se tromper : je fais poursuivre ces recherches et j'espère que nous arriverons dans quelques mois à des conclusions inattaquables.

Il résulte de tout ceci que la question du traitement de l'ulcère a plus à gagner désormais des études de physiologie pathologique que de l'étendue indéfiniment croissante des résections et des statistiques.

Le moment me semble venu d'entreprendre ces recherches. C'est pour cela que j'ai cru intéressant de poser le problème devant la Société.

PRÉSENTATIONS DE MALADES

Corps étranger du duodénum. Intervention. Guérison[1],

par M. G. Küss.

Les présentations récentes de M. Doubrère, d'Ajaccio, rapportées par M. André Martin à la séance du 7 novembre et de M. Gouillioud, de Lyon, à la séance du 28 novembre 1928 m'incitent à vous présenter : 1° un malade que j'ai opéré pour un corps étranger de la 4e portion du duodénum ; 2° le clou de 6 centimètres que j'ai retiré, après laparotomie, non du duodénum, mais de la partie tout initiale du jéjunum où mes manœuvres l'avaient fait progresser et 3° la très belle radiographie qui avait montré ce clou fixé dans la 4e portion du duodénum. Le malade que je vous présente a été opéré le 17 janvier 1929, il n'y a pas treize jours par conséquent. Voici son observation :

M. L. R..., vingt-trois ans, m'est adressé par le Dr Halphen, oto-rhino-laryngologiste des hôpitaux, le 17 janvier 1929 à 11 heures. Cet ouvrier, exerçant la profession d'emballeur, a avalé par mégarde la veille, le 16 janvier à 11 h. 3/4, un clou de 6 centimètres de long, à extrémité très pointue, qu'il tenait à la bouche selon une habitude professionnelle banale. Inquiet, il se purge avec deux pilules Dupuis le soir du même jour ; il prend la même purgation le 17 au matin. Ces purges font leur effet, mais le clou n'est pas dans les selles, ce qui inquiète ce malade singulièrement pressé de se débarrasser de son corps étranger. Il vient alors à la Pitié où l'examen radioscopique est pratiqué dans le service du Dr Delherm et où une radiographie est faite, celle-là même que nous reproduisons ci-dessous (fig. 1).

Radioscopie et radiographie montrent que le clou, mesurant bien exactement 6 centimètres, est arrêté, fixé, dans la 4e portion du duodénum. Il y occupe une situation oblique : la tête en haut et à gauche, orientée vers l'angle duodéno-jéjunal, la pointe orientée en bas et à droite *a l'air* de perforer la 3e portion horizontale du duodénum.

R... ressent une légère douleur au creux épigastrique ; la pression à ce niveau est un peu douloureuse ; il n'existe aucune contracture réelle de la paroi.

Connaissant les cas heureux d'élimination spontanée par les voies naturelles des corps étrangers du duodénum, mais nous rappelant aussi que les corps étrangers pointus peuvent être arrêtés, dans la traversée duodénale, fixés, et donner lieu à des perforations, nous décidons l'intervention et pratiquons celle-ci, après quelques heures de repos au lit avec glace sur le ventre, le 17 janvier à 18 h. 1/2, dans le service de M. le Dr Lenormant.

1. La présentation du malade, de la radiographie et du corps étranger a été faite à la séance du 30 janvier 1929.

Fig. 1. — Radiographie de face confirmant l'examen radioscopique et montrant un clou de six centimètres bloqué dans la quatrième portion du duodénum et dont la pointe, située dans la portion horizontale du duodénum, paraît perforer la paroi inférieure de celle-ci. Radiographie faite après ingestion de gélobarine.

Masson et Cie, Éditeurs.



Opération sous anesthésie générale à l'éther. Anesthésiste, M. Gilbert. Aide, M. Thomas. Laparotomie médiane para-ombilicale gauche, dépassant en bas à peine l'ombilic. On relève rapidement le grand épiploon et le côlon transverse.

Par la palpation, l'index croit sentir le clou dans la 4e portion du duodénum, puis cette sensation disparaît, et après quelques recherches la sensation de la tige dure du clou se précise dans la portion initiale du jéjunum où nous bloquons le clou très mobile à 8 centimètres environ de l'angle duodéno-jéjunal entre deux clamps à estomac. Nul doute que nos manœuvres de recherches n'aient mobilisé le clou primitivement fixé dans la 4e portion du duodénum et que ces manœuvres et les tractions exercées sur le mésocôlon par l'intermédiaire du transverse maintenu rabattu ne l'aient fait franchir l'angle duodéno-jéjunal et s'engager dans la portion initiale du jéjunum. Faisant saillir la tête du clou sous la paroi intestinale, je fais une incision des parois intestinales juste suffisante pour permettre de lui donner passage. Une pince saisit cette tête et extrait le clou sans difficulté. Les deux clamps sont alors enlevés. La petite incision intestinale est fermée par un double surjet à la Lambert au fil de lin fin. Fermeture de la paroi en trois plans sans drainage. Les suites opératoires furent des plus simples et je vous présente mon opéré d'il n'y a pas tout à fait treize jours, entièrement guéri et à la veille de quitter l'hôpital.

Malgré la mobilisation du clou au moment de l'opération, j'ai préféré l'extraire par entérostomie plutôt que d'attendre et de courir les risques d'une perforation que pouvaient me faire redouter la longueur du clou, sa pointe particulièrement piquante et son arrêt antérieur dans la 4e portion du duodénum.

Fracture du calcanéum traitée par l'opération sanglante. Résultat au bout de deux mois,

par MM. **Lenormant**, **Wilmoth** et **Lecœur**.

Le blessé que voici s'est fait, dans une chute sur les pieds, de six à sept mètres de hauteur, une fracture par écrasement du calcanéum droit. Comme on le voit sur la radiographie, il s'agissait d'une fracture sous-thalamique du troisième degré avec décalage de l'articulation sous-astragalienne. Ce blessé a été opéré le 3 décembre 1928, suivant la technique que nous vous avons exposée dans la séance du 5 décembre 1928. Après désenclavement du thalamus, la perte de substance a été comblée au moyen de greffons ostéo-périostiques empruntés à la malléole externe.

L'intervention date exactement de soixante-cinq jours, et le blessé marche sans douleur et peut se tenir en équilibre sur le pied opéré. La radiographie faite récemment montre le résultat anatomique obtenu.

Je vous présente ce blessé parce que son observation me paraît plaider en faveur du traitement sanglant des fractures graves du calcanéum, et

puis aussi pour répondre à mon ami Leriche qui m'a très aimablement pris à partie sur ce sujet.

Leriche me reproche d'avoir dit que l'ostéosynthèse est difficilement applicable aux fractures du calcanéum, et il apporte de très beaux résultats obtenus par l'osthéosynthèse. J'ai donc eu tort.

Mais Leriche ajoute que l'ostéosynthèse est nécessaire pour le maintien solide de la réduction et que le bourrage par greffes ne peut y suffire. J'apporte un résultat excellent obtenu par cette seule ostéoplastie. Donc Leriche a tort, à son tour.

La vérité est que les deux procédés ont leurs indications, qu'ils peuvent s'associer et qu'il ne faut pas les opposer l'un à l'autre. La vérité, surtout, c'est que le traitement sanglant des fractures du calcanéum est susceptible de donner des résultats nettement supérieurs à ceux de la classique abstention.

PRÉSENTATIONS DE PIÈCES

Mal de Pott avec paraplégie traité par greffe,

par M. Leriche.

Je vous présente une pièce très intéressante préparée par mon chef de clinique Fontaine. Il s'agit d'un mal de Pott avec abcès froid postérieur développé aux dépens des corps vertébraux D 1 à D 4 qui s'était accompagné d'une paraplégie spasmodique rapide moins d'un mois après le début apparent de la maladie. J'avais mis un greffon rigide de 15 centimètres sous les apophyses épineuses basculées latéralement, le 14 avril 1926, un mois et demi après le début des accidents. La paraplégie fut aggravée et le malade mourut le 14 octobre 1926.

L'autopsie permit à Fontaine de prélever la pièce que voici. Elle montre :

1° Des lésions osseuses allant de D 1 à D 6;

2° Le greffon bien soudé et ankylosant les vertèbres de C 6 à D 7, donc jouant parfaitement son rôle;

3° Une compression de la moelle par un tuberculome à peine abcédé, rétro-médullaire, extra-dural type tumeur, de D 2 à D 7.

La dure-mère est intacte, sans trace de pachyméningite. L'intégrité de la moelle est complète, si l'on met à part une petite zone de dépression avec arrêt lipiodolé au niveau de D 2. Le tuberculome est en communication avec un petit abcès froid antérieur, très limité qui se trouve au niveau de la 4e dorsale, et qui semble avoir fusé à travers le trou de conjugaison.

C'est là un mécanisme d'exception.

Je conclus de ce cas que, quand on intervient pour une paraplégie

pottique, il ne faut pas se contenter de mettre une greffe. Il faut ouvrir l'arc postérieur, voir s'il n'y a pas compression par un abcès, enlever le tuberculome s'il est possible, ou mieux laisser l'abcès en place après décompression de la moelle, et mettre deux greffons latéraux ankylosants entre les muscles et les lames latérales. C'est ce que j'ai fait dans un cas et le malade a très vite guéri de sa paraplégie.

L'observation complète du malade dont voici les pièces a été présentée à la Société de Neurologie de Strasbourg par Fontaine et Draganesco.

Portion de poumon provenant d'une lobectomie partielle exécutée au moyen du bistouri à haute fréquence,

par MM. **Baumgartner** et **Heitz-Boyer**.

La pièce provient d'un malade, dont l'un de nous vous rapportera ultérieurement l'histoire complète. Il s'agit d'une suppuration chronique diffuse avec bronchectomie des lobes moyen et inférieur du poumon droit, pour laquelle une lobectomie avait été décidée, et dont les premiers temps opératoires (thoracectomie partielle) avaient été déjà exécutés.

L'ablation de la plus grande partie des lobes malades a été faite au moyen du « bistouri à haute fréquence » et de l'appareil de Heitz-Boyer et Gondet.

La résection du poumon a eu lieu sans aucun saignement, jusqu'au confin du pédicule. A ce niveau, cinq à six vaisseaux adjacents à de grosses branches ont dû être pincés. Toute ligature, étant donné l'état du poumon, était impossible, et il aurait fallu laisser des pinces à demeure. Grâce à l' « hémostase sans ligature » par coagulation, réalisée en appliquant l'électrode contre chacune des pinces, celles-ci ont pu être immédiatement enlevées sans le moindre saignement.

La cavité, profonde de 20 centimètres, résultant de cette lobectomie partielle, a été simplement comblée avec de la gaze, sans compression, et, depuis quarante-huit heures que le malade est opéré, la plaie est restée absolument exsangue.

Il est certain qu'il eût été difficile de réaliser aussi simplement et surtout sans perte de sang cette intervention avec le bistouri ordinaire ou le thermocautère.

PRÉSENTATION D'INSTRUMENT

M. Heitz-Boyer présente en son nom et en celui de M. Gondet un appareil à haute fréquence, *mixte* (ondes entretenues et amorties), construit par M. Baudouin.

La Société est appelée à voter sur la demande d'honorariat de M. Ombrédanne.

Votants : 59

A l'unanimité des voix, M. Ombrédanne est nommé membre honoraire de la Société de Chirurgie.

La Société de Chirurgie se réunit en Comité secret pour entendre le rapport de la Commission nommée pour examiner les candidatures aux places vacantes de membre titulaire.

Dans sa prochaine séance, la Société procédera à l'élection de trois membres titulaires.

Le Secrétaire annuel, F. CADENAT.

Imprimerie de la Cour d'Appel, 1, rue Cassette, Paris.

BULLETINS ET MÉMOIRES

DE LA SOCIÉTÉ NATIONALE DE CHIRURGIE

FACULTÉ DE MÉDECINE DE PARIS BIBLIOTHÈQUE

Séance du 13 février 1929.

Présidence de M. Gosset, *vice-président.*

PROCÈS-VERBAL

La rédaction du procès-verbal de la précédente séance est mise aux voix et adoptée.

CORRESPONDANCE

La correspondance comprend :

1° Les journaux et publications périodiques de la semaine.

2° Des lettres de MM. Mouchet, Alglave, Proust et Houdard, s'excusant de ne pouvoir assister à la séance.

3° Un travail de M. Raoul Monod, intitulé : *Un cas d'ictère chronique traité par cholécystostomie. Exploration lipiodolée de la voie principale.*

M. Mocquot, rapporteur.

4° Un travail de MM. Ferrari et Vergos (d'Alger), intitulé : *Trois cas d'épanchement gélatineux du péritoine.*

M. Lecène, rapporteur.

5° Un travail de M. A. Raiga, intitulé : *Trois cas de phlegmon d'origine dentaire traités par le bactériophage.*

M. Gosset, rapporteur.

6° Un travail de MM. Paitre et Courboulès, intitulé : *Fistule pancréatique post-traumatique.*

M. Maisonnet, rapporteur.

7° Un travail de M. Vanlande, intitulé : *Luxation du cubitus avec fracture de la diaphyse radiale.*

M. Maisonnet, rapporteur.

8° Un travail de M. Vanlande, intitulé : *Traumatisme complexe tarso-métatarsien.*

M. Küss, rapporteur.

9° Un travail de M. R. Soupault, intitulé : *Tuberculose pseudonéoplasique du sein.*

M. Hartmann, rapporteur.

10° Un travail de M. Baillot (Toulon), intitulé : *Occlusion intestinale par calcul biliaire.*

M. Robineau, rapporteur.

11° Un travail de MM. Rocher et Guillermin (de Bordeaux), intitulé : *Observations de disjonctions traumatiques de la symphyse pubienne.*

M. Chevassu, rapporteur.

A PROPOS DU PROCÈS-VERBAL

A propos de la communication de M. Leriche sur les ulcères gastriques,

par M. G. Métivet.

J'ai écouté avec beaucoup d'attention la communication faite par M. Leriche dans la dernière séance. Je voudrais en retenir deux points.

1° M. Leriche insiste avec raison sur le caractère paradoxal de la facilité avec laquelle se réunissent et se cicatrisent les tissus épaissis qui entourent les ulcères calleux. C'est une notion que nous possédions sans nous en rendre compte. Il est, en effet, arrivé à chacun d'entre nous de fermer une perforation d'ulcère gastrique par quelques points placés en tissus manifestement malades et de voir cependant la cicatrisation de la brèche gastrique se faire. Nous devons néanmoins remercier M. Leriche d'avoir attiré notre attention sur le caractère étrange de cette cicatrisation.

2° M. Leriche nous dit avoir été amené à pratiquer des résections limitées des ulcères calleux avec niches, à la suite d'échecs consécutifs à des gastro-pylorectomies. J'ai demandé à M. Leriche à quoi il attribuait ces échecs. Il m'a répondu que c'était à la défaillance des sutures gastriques, et que celles-ci n'avaient pas été drainées. Je tiens à insister sur ce point.

En effet, si les gastro-pylorectomisés peuvent mourir, soit de choc opératoire, soit de complications pulmonaires, ils meurent souvent de péritonite consécutive à une insuffisance des sutures duodénales ou gastriques. Je ne veux retenir pour preuve de la fréquence de cette complication, — au moins en ce qui concerne l'insuffisance des fermetures duodénales, — que la multiplicité des procédés décrits par les auteurs pour réaliser la fermeture du duodénum.

Or, il est un moyen simple et efficace pour éviter l'éclosion d'une péritonite consécutive à une défaillance d'une suture gastrique ou duodénale : c'est de mécher cette suture quand elle n'est pas parfaite.

J'ai eu recours pour la première fois à ce moyen, il y a cinq ans. Il s'agissait d'un homme de cinquante-cinq ans atteint d'un vieil ulcère pylorique calleux avec niche et pour lequel je pensais faire une simple gastro-entérostomie. Je trouvai un estomac presque entièrement symphysé, rigide dans toute sa partie horizontale, avec un ulcère calleux ayant creusé une niche du volume d'une petite noix dans le foie. Je pratiquai péniblement une pylorectomie, je pus facilement fermer l'estomac et terminer par une gastro-entérostomie antérieure précolique. Mais en dépit d'efforts qui durèrent plus d'une heure (l'opération était faite sous-anesthésie locale), je ne pus fermer le duodénum dont les parois coupaient sous le fil. Je terminai l'opération par un large méchage de l'orifice duodénal. Il résulta de ceci une fistule duodénale qui guérit en six semaines. Le malade est complètement guéri depuis cinq ans.

Depuis cette époque, chaque fois que la suture duodénale ou gastrique ne me paraît pas parfaite, je la mèche. Assez souvent une fistulette s'établit et je veux bien croire que la mèche est pour quelque chose dans l'apparition de cette fistule. Mais celle-ci se ferme toujours spontanément et je n'ai pas eu à déplorer de mort par péritonite.

Je sais bien que tout ceci est en contradiction formelle avec les règles de chirurgie gastrique. Je serais reconnaissant à ceux d'entre vous qui pourraient me donner le moyen d'éviter certainement la péritonite par insuffisance des sutures gastriques ou duodénales. Et, d'autre part, je serais heureux de savoir si quelqu'un d'entre vous a observé à la suite de méchage de l'estomac ou du duodénum une fistule qui n'ait pu se tarir et qui ait entraîné la mort du malade.

RAPPORTS

A propos du traitement des fractures de Dupuytren

par MM. **Boppe** et **Vassitch**.

Rapport de M. Henri Hartmann.

La question du traitement des fractures de Dupuytren est encore discutée. Nous n'en voulons pour preuve que l'histoire d'une malade que nous avons eu l'occasion de traiter il y a deux ans. En dansant un dimanche après-midi elle glisse, tombe et se fracture la région malléolaire. Un de mes collègues appelé parle de faire immédiatement une ostéosynthèse. A

l'idée d'une intervention sanglante, la malade, que j'avais quelques années auparavant opérée pour une affection abdominale, se fait transporter dans la maison de santé où je l'avais traitée et me fait prévenir téléphoniquement par son médecin, le Dr Lévy Klotz. Je la vois à 18 heures, trois heures après l'accident. Il existait une fracture de Dupuytren basse, avec une grosse fracture marginale postérieure et déplacement considérable du pied en arrière. La réduction des plus faciles est suivie de l'application d'une gouttière plâtrée et la malade guérit sans la moindre déformation, sans la moindre boiterie, sans le moindre trouble fonctionnel.

De pareils résultats sont-ils fréquents et dans quelles conditions s'observent-ils ? C'est à cette question que permet de répondre le mémoire que nous ont envoyé MM. Boppe et Vassitch qui ont réuni tous les cas de fractures de la région malléolaire, entrés en 1926, 1927 et 1928 dans le *service de traumatologie* que j'ai organisé à la clinique chirurgicale de l'Hôtel-Dieu.

Au cours des trois années il y est entré 146 fractures de la région malléolaire, 30 fractures isolées de la malléole externe, 8 fractures isolées de la malléole interne, 4 fractures bi-malléolaires, 2 fractures de Maisonneuve, 4 fractures complexes avec écrasement du pilon tibial, 98 fractures de Dupuytren.

C'est de ces dernières seules que s'occupent MM. Boppe et Vassitch dans leur mémoire. A juste titre ils distinguent les fractures hautes et les fractures basses de la malléole externe ainsi que l'avait du reste déjà fait Dupuytren qui écrit dans ses leçons orales : « La fracture du péroné siège le plus souvent à deux pouces et demi du sommet de la malléole externe, d'autres fois elle est plus basse, sur la partie de l'os qui est logée dans la gouttière du tibia. »

Dans la fracture haute le trait est transversal et au-dessus des ligaments tibio-péroniers ; dans les fractures basses il est oblique en bas et en avant ; il intéresse toujours l'articulation péronéo-tibiale. Sur les 98 fractures de Dupuytren entrées dans la clinique, il y avait 75 fractures basses, 23 fractures hautes.

Dans les fractures hautes, le *diastasis* a été fréquent, 14 cas sur 23 ; 4 fois il était considérable, 4 fois léger, 6 fois très léger, les deux ombres, tibiale et péronière, arrivant au contact.

Dans les fractures basses il a, au contraire, été exceptionnel, le fragment supérieur du péroné restant solidement attaché au tubercule antéro-externe du tibia ; trois fois seulement, sur les 75 cas, il existait une fracture par arrachement de ce tubercule. Le fragment péronier inférieur mobile peut être déplacé en arrière, en dehors, en arrière et en dehors, exceptionnellement en dedans. Ce déplacement peut être considérable ; dans un cas le fragment était à angle droit sur le fragment supérieur et s'était placé complètement au-dessus et en arrière de lui. Même dans ces déplacements énormes il est exceptionnel qu'il perde ses connexions tibiales et qu'il existe un diastasis tibio-péronier postérieur pour employer l'expression de Destot.

Le ligament péronéo-tibial postérieur, épais et puissant, résiste et, si le

le traumatisme est suffisant, arrache la marge postérieure du tibia. Aussi la *fracture marginale postérieure* de celui-ci est-elle fréquente. Boppe et Vassitch l'ont notée 63 fois sur 75 cas.

Ce fragment marginal postérieur peut être énorme, remonter jusqu'au quart inférieur du tibia (5 cas) ; il s'accompagne alors d'une luxation complète du pied en arrière. Dans 3 cas la radiographie a montré une continuité manifeste entre la marge détachée et la malléole interne fracturée ; il y avait alors un véritable découronnement en demi anneau du pilon tibial, disposition sur laquelle nos collègues, Cunéo et Picot, ont déjà attiré l'attention ; 10 fois ce fragment marginal postérieur était petit, 5 fois même sur la radio de profil il était invisible ; mais après la réduction, les manœuvres ayant déterminé un léger déplacement, on le voyait nettement sur la radiographie.

Une seule fois MM. Boppe et Vassitch ont constaté, associée à une fracture de Dupuytren basse, une fracture marginale antérieure.

Dans les fractures hautes, la fracture marginale du tibia est, au contraire, rare ; on n'en a observé que 5 sur les 23 cas, et encore sur ces 5 cas, il s'agissait 3 fois de fracture de la marge antérieure intéressant le tubercule antéro-externe, 2 fois seulement il y avait un fragment marginal postérieur d'ailleurs fort petit.

Comme on le voit, lésions péronières, fractures marginales du tibia, diastasis présentent de grandes différences dans les deux variétés, haute et basse, de la fracture de Dupuytren. Par contre, les lésions malléolaires internes sont comparables dans les deux. On peut observer, aussi bien dans les fractures hautes que dans les basses, toute une gamme de lésions, absence de fracture 17 cas (8 hautes, 9 basses), arrachement de la pointe, fracture de la base, gros fragment cunéen interne (3 cas).

A titre purement documentaire, MM. Boppe et Vassitch signalent, dans les fractures basses, 3 cas avec lésions osseuses de voisinage (1 fracture du sustentaculum tali, 1 fracture de l'astragale, 1 fracture sus-malléolaire du tibia); dans les fractures hautes, 1 cas avec lésion osseuse de voisinage (1 fracture de l'os trigone).

Dans une observation de fracture de Dupuytren basse il s'agissait d'un blessé atteint de maladie de Paget, dans deux autres, de blessés porteurs d'une fracture ancienne supra-malléolaire.

Traitement. — *Utilité d'une réduction précoce.* — MM. Boppe et Vassitch posent en principe que *la réduction doit être effectuée d'urgence*, au même titre que l'intervention pour appendicite aiguë ou hernie étranglée. C'est là un point sur lequel j'insiste depuis longtemps. Lorsqu'on voit le blessé dans les premières heures, le diagnostic est évident et la réduction facile peut être très exactement contrôlée cliniquement. Il est déplorable de voir, comme cela arrive encore trop souvent, mettre le membre dans une gouttière, l'envoyer le lendemain matin au laboratoire de radiologie de l'hôpital et ne réduire la fracture que lorsqu'on a l'épreuve radiographique. La réduction est alors plus difficile et moins parfaite. Je sais bien

que, dans la pratique, la réduction immédiate est loin d'être toujours possible. Si des fractures de Dupuytren sont hospitalisées dans les premières heures et peuvent bénéficier des avantages de la réduction précoce, trois fois sur quatre le blessé arrive plus tardivement à l'hôpital. Les fractures résultent généralement d'un faux pas, le blessé ne pense pas immédiatement à la gravité de l'accident, comme lorsqu'il s'agit d'une fracture de jambe ou d'une fracture de cuisse; il est généralement soigné tout d'abord à domicile et lorsqu'il arrive à l'hôpital, trente à soixante-douze heures après l'accident le plus souvent, le gonflement est déjà considérable, le diagnostic précis malaisé, on est même exposé à des erreurs grossières. MM. Boppe et Vassitch en ont commis, ils ont cru à une fracture de Dupuytren alors qu'il s'agissait dans un cas d'une fracture sus-malléolaire, dans l'autre d'une fracture grave de l'astragale. L'examen radiologique est alors nécessaire. A ce point de vue, notre organisation hospitalière est des plus défectueuses. Pendant un temps, M. Boppe a pu faire un examen avec un appareil très simple, d'un maniement très facile, celui de Philipps qu'il s'était procuré. Malheureusement, l'administration hospitalière, sur l'avis donné par la commission radiologique des hôpitaux, nous a interdit de continuer à nous en servir.

Dans les cas arrivés tardivement à l'hôpital, la réduction a été faite immédiatement malgré l'existence d'un gonflement parfois énorme, des ecchymoses étendues, des phlyctènes confluentes. MM. Boppe et Vassitch se sont contentés d'exciser ces dernières, de faire un badigeonnage avec de l'alcool iodé et de protéger les parties avec une lame de gaze iodoformée; jamais ils n'ont observé d'escarres consécutives.

Sept fois, la fracture était compliquée de plaie de la région malléolaire interne, 5 guérisons sans incident, 2 arthrites suppurées tibio-tarsiennes; l'astragalectomie pratiquée dans les deux cas a été suivie une fois de guérison, une fois de mort. Chez un troisième malade, le tibia faisait entièrement saillie hors de la plaie. L'épluchage des parties molles suivi d'un nettoyage et de la réduction a été suivi d'arthrite suppurée. L'astragalectomie pratiquée quinze jours après le traumatisme a été suivie d'une mort brusque quelques heures après l'intervention.

Technique de la réduction. — Pour pratiquer facilement la réduction, on a eu recours généralement à la rachianesthésie (56 cas). Trois fois seulement des fractures avec gros déplacement ont été réduites sans anesthésie; une fois il s'agissait d'un blessé dont la fracture ne datait que de deux heures; la remise en place se fit avec la plus grande facilité et sans douleur; dans les deux autres cas, il s'agissait de malades en état d'éthylisme aigu. Pour faire cette réduction, on n'a jamais eu recours à l'extension continue et l'on s'est contenté des manœuvres classiques de réduction manuelle.

Dans les fractures de Dupuytren basses, même avec gros déplacement, valgus considérable, luxation du pied en arrière, le déplacement est très aisément corrigé. Par suite de la conservation de l'appareil ligamenteux, tous les fragments sont solidaires entre eux et avec l'astragale. Que l'on

abaisse et que l'on refoule en dedans la malléole externe, que l'on agisse sur l'astragale en portant le pied en avant, que l'on arrache la botte pour entraîner le fragment marginal postérieur, tous les fragments sont entraînés en même temps et reprennent leur place normale, se réduisant d'un coup comme une luxation.

C'est cette solidarité des fragments qui explique les succès qu'obtiennent par des procédés divers les partisans de l'intervention sanglante. Les uns fixent la malléole externe au tibia par un fil métallique; d'autres par une voie externe suturent les fragments péroniers, d'autres par voie postérieure agissent sur le fragment marginal et le vissent au tibia. Tous obtiennent des succès. Ces succès, on les obtient, comme le montrent les radiographies, aussi parfaits sans intervention sanglante.

Deux fois la réduction, faite par de jeunes internes inexpérimentés, a été insuffisante. Le lendemain, M. Boppe a pu facilement obtenir une réduction correcte. Dans deux autres cas, celle-ci n'a été obtenue qu'avec certaines difficultés ; pour dégager et abaisser le fragment marginal postérieur, on a dû recourir à des tractions du pied en avant combinées au refoulement en arrière de la jambe.

Une seule fois, sur 75 fractures de Dupuytren basses, dont 61 avec déplacement, MM. Boppe et Vassitch n'ont pas pu obtenir la réduction par les simples moyens orthopédiques. Après deux essais infructueux ils durent recourir à une intervention sanglante. Il existait un fragment péronier accessoire coincé dans l'articulation péronéo-tibiale. Après ablation de ce fragment, la réduction fut obtenue, puis maintenue par un vissage tibio-péronier. Le résultat anatomique fut très bon, mais le résultat fonctionnel médiocre. Huit mois après l'intervention, la malade, âgée de cinquante-huit ans, marche sans canne, mais présente de l'œdème et une raideur marquée du cou-de-pied. La radiographie montre une ostéite raréfiante très prononcée.

La réduction obtenue, le membre est immobilisé dans un plâtre. Au début, MM. Boppe et Vassitch l'immobilisaient en hypercorrection, en varus forcé. L'immobilisation dans cette attitude était gênante, lorsque dix jours après, on appliquait secondairement l'appareil de Delbet, et rendait la marche difficile. Aussi se sont-ils ensuite contentés de mettre le pied à angle droit, dans l'axe de la jambe. Aucun déplacement secondaire ne s'est reproduit, sauf dans un cas, par la faute du malade qui, rentré chez lui avec un appareil de marche, l'a coupé et a vu se reproduire un déplacement en valgus. Une nouvelle réduction donna un résultat satisfaisant.

Dans les fractures de Dupuytren hautes, la correction du valgus et de la bascule astragalienne est facile à obtenir et à maintenir, mais le diastasis est plus difficile à supprimer malgré un modelage énergique des deux malléoles maintenu jusqu'à la prise complète du plâtre. Très vite, par suite de la disparition rapide de l'œdème, l'appareil devient trop large et, malgré un resserrement journalier par des colliers d'emplâtre adhésif, le diastasis tend à se reproduire. Sur 14 cas de diastasis, MM. Boppe et Vassitch comptent 9 réductions parfaites et 5 réductions incomplètes malgré deux,

quelquefois trois appareils plâtrés successifs, faits à quelques jours d'intervalle et soigneusement modelés.

Il est certain que pour ces fractures de Dupuytren hautes, MM. Boppe et Vassitch n'ont pas été assez interventionnistes, ce qu'ils reconnaissent du reste dans leur mémoire. Une seule fois ils ont fait un cerclage, ce qui est loin de constituer la meilleure opération. L'intervention de choix est le simple vissage du péroné au tibia, intervention simple, facile à exécuter par une petite incision cutanée, sous anesthésie locale.

Dans les fractures sans déplacement, MM. Boppe et Vassitch appliquent d'emblée l'appareil de marche de Delbet. Dans celles avec déplacement, 13 sur 23 cas, ils immobilisent, après réduction, le membre dans une gouttière plâtrée, ne mettant un appareil de marche qu'entre le dixième et le quinzième jour, lorsque le gonflement a disparu. Il est souvent nécessaire d'appliquer deux à trois appareils successifs, changeant le plâtre dès que les attelles latérales jouent tant soit peu, car tout appareil non exactement ajusté est douloureux et expose à la formation d'escarres malléolaires. Le dernier appareil est enlevé entre le soixantième et le soixante-dixième jour suivant l'âge du blessé et la gravité de la fracture.

Très convaincus de l'excellence de l'appareil de marche, MM. Boppe et Vassitch reconnaissent cependant que, dans la pratique hospitalière, il n'atteint souvent pas son but. Des malades gardent le lit, d'autres ne marchent pas franchement sur la plante du pied, un équin se constitue qu'une petite botte plâtrée, maintenant le pied à angle droit, aurait évité. Des fracturés rentrés chez eux avec leur appareil de marche, reviennent avec un gros œdème déclive avec pied boudiné par les attelles latérales et le collier inférieur, de petites escarres au niveau du bord antérieur des attelles. D'autres rognent un peu chaque jour leurs attelles et reviennent avec des appareils déchiquetés, laissant plus ou moins à découvert leurs malléoles.

Tous ces inconvénients disparaîtront le jour où l'on aura des services de traumatologie bien organisés, où le personnel sera éduqué et pourra éduquer les malades. Cela arrivera peut-être avec l'application de la loi sur les assurances sociales, les caisses devant trouver des économies finales en dépensant un peu plus pour assurer aux fracturés des soins méthodiques.

Résultats. — Il était intéressant de connaître le résultat final de ces traitements. A ce point de vue, le mémoire de MM. Boppe et Vassitch nous donne d'utiles renseignements. Ils n'ont tenu compte que des blessés suivis pendant plus de six mois. Ils ont considéré comme *résultats parfaits*, ceux où il y avait restitution anatomique intégrale vérifiée radiologiquement et cliniquement (pas d'épaississement des malléoles, pas d'élargissement de la pince malléolaire mesurée au pied à coulisse, jeu articulaire normal, absence d'œdème, de douleurs, reprise sans fatigue de la profession exercée avant l'accident). *Résultats bons*, ceux où il existe un épaississement souvent assez marqué des malléoles, en particulier de la malléole externe, un léger élargissement de la pince malléolaire (2 à 10 millimètres),

une absence de valgus, de ballottement, d'affaissement de la voûte, une légère limitation des mouvements de la tibio-tarsienne, surtout dans le sens de la flexion dorsale ; une marche facile, sans canne et sans boiterie, mais une fatigue assez fréquente après une marche prolongée et un peu d'œdème le soir. *Résultats médiocres* : ceux avec gros épaississement souvent douloureux des malléoles avec léger ballottement du pied, un peu de boiterie, marche avec une canne surtout dans les terrains accidentés. *Résultats mauvais* : ceux avec déviation latérale du pied, affaissement de la voûte plantaire, marche pénible avec une canne.

37 malades ont pu être revus plus de six mois après leur accident. En bloc, 23 fois le résultat était parfait, 10 fois bon, 4 fois médiocre ; il n'y a pas eu un seul mauvais résultat.

Analysant les observations des malades revus, MM. Boppe et Vassitch trouvent :

1° *Fractures de Dupuytren basses.*

VARIÉTÉ	RÉSULTATS parfaits	RÉSULTATS bons	RÉSULTATS médiocres
Sans déplacement : 9	7	2	0
Valgus : 12	6	4	2
Varus : 2	2	0	0
Luxations postérieures complètes : 5	4	1	0
Luxations postérieures incomplètes : 4	2	1	1
Luxations postérieures avec valgus : 4	1	2	1
Luxation postérieure avec varus : 1	1	0	0

En ajoutant aux blessés revus quelques-uns qui leur ont répondu par lettre, ils trouvent au point de vue incapacité de travail : 2 employés de bureau ont repris leur travail au bout d'un mois avec un appareil de marche, 8 l'ont repris au bout de deux à trois mois, 12 au bout de trois à cinq mois, 10 au bout de cinq à six mois, 2 au bout de six à huit mois, 1 au bout de dix mois. La moitié de ces fracturés a donc présenté une incapacité de cinq mois au moins.

2° *Fractures de Dupuytren hautes.*

VARIÉTÉ	RÉSULTATS parfaits	RÉSULTATS bons	RÉSULTATS médiocres
Sans diastasis : 6	4	2	0
Diastasis moyen : 4	2	0	2
Diastasis considérable : 3	2	1	0

Les deux résultats médiocres sont dus à une insuffisance de réduction du diastasis, comme le prouvent l'examen clinique et l'examen radiogra-

phique (élargissement de la pince malléolaire, augmentation considérable de l'espace clair entre la joue interne de l'astragale et la facette malléolaire interne). En position couchée l'axe du pied est bon, mais en position debout il y a un peu de valgus ; les empreintes du pied montrent cependant une voûte plantaire presque normale, à peine affaissée.

La durée de l'incapacité de travail a été 2 fois de trois mois, 3 fois de quatre mois, 4 fois de cinq mois, 1 fois de six mois.

Conclusions. — De cette *statistique intégrale* des fractures de Dupuytren traitées dans notre clinique pendant une période de trois ans, on peut avec MM. Boppe et Vassitch, conclure :

1° La réduction des fractures de Dupuytren peut, dans l'immense majorité des cas, être obtenue facilement et du premier coup par de simples manœuvres orthopédiques effectuées d'urgence ;

2° L'indication d'une intervention sanglante est exceptionnelle dans les fractures de Dupuytren basses ; elle est plus fréquente dans les fractures de Dupuytren hautes ; nous avons eu tort de ne pas y avoir eu recours plus fréquemment. Il y a lieu d'intervenir dans tous les cas où le diastasis n'est pas corrigé complètement, d'autant que limitée à un vissage péronéo-tibial, elle est simple, inoffensive et facile à pratiquer, sous l'écran, à l'anesthésie locale ;

3° Si la durée d'incapacité est trop longue, si l'on voit trop souvent de l'œdème, des raideurs, des algies, malgré une excellente réduction primitive, cela tient à ce que le traitement consécutif est insuffisant par suite de manque de personnel pour surveiller les blessés, les éduquer à marcher et les masser.

M. Picot : Je suis tout à fait d'accord avec M. Hartmann lorsqu'il demande que les fractures de Dupuytren soient immédiatement réduites. L'ostéosynthèse n'est indiquée que si la fracture n'est pas réductible ou si la réduction laisse à désirer. La réduction est habituellement facile dans les premières heures ; il n'en est plus de même dans les jours suivants. Or il y a des blessés qui ne se présentent à l'examen que plusieurs jours après l'accident, leur fracture est quelquefois devenue irréductible et l'ostéosynthèse est le seul moyen de les réduire.

Je suis très heureux d'entendre M. Hartmann dire qu'il suffit de réduire un des éléments de la fracture pour obtenir une réduction parfaite de tout déplacement. Il y a sept ans, lorsque j'ai présenté ici-même des blessés chez lesquels j'avais dû intervenir, j'ai fait remarquer que dans tous les cas que j'avais opérés, c'est-à-dire dans 12 cas j'avais toujours trouvé la disposition suivante des fragments : Il y a toujours une fracture de la marge postérieure du tibia ; elle est quelquefois formée d'une simple petite bande, elle forme souvent un fragment important ; ce fragment se prolonge en dedans jusqu'à la malléole interne qu'il comprend. Or, la malléole externe reste unie à la marge postérieure par le ligament péronéo-tibial postérieur conservé de sorte que les deux malléoles unies par ce système

ostéo-ligamenteux, solidaires de l'astragale, se déplacent avec cet os. Le tibia, libéré de toute attache, s'échappe en avant et en dedans. Il suffit de mettre en place et de fixer un des éléments de cet anneau ostéo-fibreux pour réduire et maintenir réduite toute la fracture.

Arrachement du nerf radial au pli du coude. Issue du tronc nerveux au travers d'une plaie axillaire. Reposition. Suture. Guérison.

par M. **Jacques Charles Bloch**.

Rapport de M. Auvray.

Voici l'observation qui nous a été adressée par M. Bloch. :

G..., (Lucien) âgé de quinze ans et demi est victime d'un accident de motocyclette le 28 mai 1927.

Il est amené dans le coma à l'hôpital Laënnec dans le service de M. le Dr Auvray à 1 heure du matin. L'interne de garde constate l'existence d'une énorme plaie de la base de l'aisselle de laquelle pend un gros tronc nerveux du bras qu'il croit être le cubital. Je suis appelé en qualité de chirurgien de garde et trouve le blessé dans l'état suivant :

Commotion cérébrale sans signe objectif de fracture du crâne. Plaie de l'aisselle occupant toute la base du creux et mettant à nu le paquet vasculo-nerveux qui apparaît dénudé sur une étendue de 7 à 8 centimètres comme dans une préparation anatomique. De cette plaie axillaire fait issue à l'extérieur un gros tronc nerveux, dont les connexions proximales sont conservées et qui pend le long de la cage thoracique sur une longueur de 25 centimètres environ. Il s'agit manifestement d'un des trois gros troncs nerveux du bras dont l'arrachement étant donné la longueur extériorisée du nerf, s'est fait au niveau du coude.

En raison de l'état comateux du blessé il est impossible de savoir quel est le territoire paralysé, l'origine apparente du nerf à la face interne du paquet vasculaire donne seule quelques indications et fait penser qu'il s'agit du cubital.

Le blessé est anesthésié à l'éther et est opéré.

Opération : 1° Je fais en premier lieu une courte incision dans la gouttière épitrochléo-olécranienne, je tombe sur un cubital normal, je referme cette incision et conclus étant donné le point d'émergeance et l'absence de fourche à l'origine du nerf, qu'il s'agit du radial.

2° Je fais présenter le bras par sa face postérieure et pratique l'incision oblique de découverte du radial au bras. Dissociant le vaste externe du long triceps je découvre la gouttière du nerf radial qui est effectivement vide. Seule l'artère humérale profonde arrachée saigne au fond de cette gouttière, je lie ses deux bouts, et faisant récliner le vaste externe je vais à la découverte du bout périphérique du nerf.

Mes recherches à la face postérieure du bras sont vaines; je prolonge donc mon incision cutanée en contournant le bord externe du bras, puis en suivant la gouttière bicipitale externe à la face antérieure du coude.

3° Utilisant alors au niveau du bord interne du long supinateur la voie classique de découverte du radial au pli du coude, j'aperçois enfin *à la face antérieure de l'articulation le bout périphérique du nerf arraché* fort heureusement *à 1 ou 2 centimètres avant sa terminaison.*

4° Je reprends alors le gros nerf qui pend le long du thorax, je le nettoie à l'éther, j'avive très légèrement son extrémité contuse que je protège avec une compresse. Je réintégre le nerf dans la gouttière en le glissant sous les plans musculaires postérieurs, puis en dedans du long supinateur.

Je fais alors maintenir l'avant-bras en flexion sur le bras afin de relâcher au maximum le nerf et je suture les deux extrémités par quatre points névrilemmatiques à la soie fine. Je referme les interstices musculaires par quelques points de catgut et suture la peau dans tout le trajet répondant à la ligne d'incision, seule la plaie axillaire contuse et souillée est laissée ouverte et pansée à plat au tulle gras.

Le membre est immobilisé en flexion dans une gouttière métallique.

Suites opératoires : Les suites ont été normales. Le blessé sort progressivement de son coma, les plaies évoluent aseptiquement, seule la plaie axillaire suppure légèrement.

La gouttière est maintenue un mois, le blessé quitte l'hôpital le 25 juillet 1927.

La cicatrisation est complète à la fin d'août. Le blessé présente à ce moment une paralysie radiale totale tant à la main qu'à l'avant-bras et au bras.

Je le confie au Dr Bourguignon qui a l'obligeance de vouloir bien s'en occuper avec son assistant M. Humbert et qui m'a remis la note suivante :

L'examen des réactions électriques pratiqué pour la première fois le 20 septembre 1927 (l'accident est de la fin du mois de mai 1927) au laboratoire d'électrothérapie de la Salpêtrière par MM. Bourguignon et R. Humbert montre une dégénérescence grave avec inexcitabilité par le nerf et chronaxies très augmentées (20 à 200 fois la normale) dans tout le territoire du nerf radial à l'exception de la longue portion et du vaste interne du triceps qui présentent des contractions vives et des chronaxies normales.

Le malade est mis au traitement par l'*ionisation iodée* : électrode négative (solution d'iodure de potassium à 1 p. 100) rigoureusement limitée à la région de la cicatrice, électrode positive (eau pure) en regard de la précédente à la face externe du bras. Séance quotidienne pendant six jours, puis trois séances par semaine (un jour sur deux) pendant les trois semaines suivantes. Repos pendant un mois et reprise selon la même technique. Durée de la séance : trente minutes. Intensité 6 à 8 milliampères.

De septembre 1927 à ce jour, le malade ayant suivi le traitement sans interruption en dehors des périodes de repos prévues, a reçu six séries complètes de 15 séances, la septième série est actuellement en cours. Aucun autre mode de traitement électrothérapique (galvanisation rythmée, courants ondulés, etc.) n'a été institué.

Dès le second examen pratiqué le 31 janvier 1928, soit quatre mois après le premier, *la diminution des chronaxies permit d'affirmer l'existence d'un processus de régénération du nerf.* Au cours des examens échelonnés, pratiqués par la suite, cette régénération put être confirmée et suivie pas à pas dans sa marche progressive *bien avant l'apparition des premiers mouvements volontaires.*

En même temps qu'on assistait à la régénération régulière et rapide du nerf, on a vu se produire des modifications importantes au niveau de la cicatrice dont la teinte a notablement pâli et qui progressivement est devenue plus souple et moins adhérente.

Ce résultat n'est du reste pas un cas isolé, il représente l'évolution constante que l'on observe quand on fait suivre l'acte chirurgical du traitement par l'ionisation iodée. M. Bourguignon a relaté un certain nombre de faits analogues dans son livre et dans une présentation de malade le 2 février 1927 à la Société de Chirurgie, intitulée : « Résultats et action de l'ionisation d'iode sur les cicatrices et sur la régénération des nerfs ». Ce blessé a été présenté par M. Bourguignon ; l'observation n'est pas encore parue.

A l'occasion de ce nouveau cas, MM. Bourguignon et R. Humbert insistent encore sur les heureux effets que l'on peut attendre de l'association de l'intervention chirurgicale et de l'ionisation iodée.

L'étude de la chronaxie permit à M. Humbert d'affirmer, dès le mois de février 1928, que le processus de régénération commençait, alors qu'il n'existait à ce moment aucun signe clinique de régénérescence.

C'est seulement à la fin de mars que la sensibilité semble réapparaître à la face dorsale de la main. En mai, je note la réapparition d'un certain tonus musculaire avec ébauche de quelques contractions dans la masse des extenseurs des doigts.

Pendant toute cette période le malade porte un petit appareil destiné à lutter contre la chute de la main.

En juillet, les mouvements réapparaissent manifestement, notamment l'extension du poignet et la supination.

En octobre, la presque totalité des mouvements volontaires existe et le blessé est présenté à la Société de Chirurgie à la séance du 17 octobre 1928.

On note une atrophie légère des masses musculaires.

La sensibilité est complète dans le domaine du nerf radial.

Tous les mouvements sont revenus avec force sauf deux, l'abduction du poignet et celle du pouce.

Il y a donc eu régénérescence complète du nerf à l'exception des fibres du long abducteur du pouce et du long supinateur.

L'observation qui nous a été adressée par M. Bloch est intéressante à plusieurs points de vue : d'abord elle appartient à un groupe de faits très rares au point de vue anatomique; l'arrachement du nerf radial au pli du coude, avec issue du tronc nerveux au travers d'une plaie axillaire n'est pas chose banale et si des faits analogues ont été publiés, ils ne doivent pas être bien nombreux.

A première vue, au cours de l'opération, il n'était pas aisé de déterminer quel était le nerf lésé et la conduite tenue par M. Bloch au cours de son intervention me paraît parfaitement justifiée. Il a supposé d'abord que la lésion intéressait le nerf cubital, il a incisé dans la gouttière épitrochléo-olécranienne, il a mis le cubital à nu et reconnu qu'il était normal. Il s'est porté alors vers le radial et l'a cherché à la partie moyenne du bras, dans la gouttière du nerf, il l'a trouvée vide. Il a acquis ainsi la certitude que le nerf arraché était bien le radial. Il s'est mis alors à la recherche du bout périphérique qu'il a trouvé rompu au pli du coude, ce qui était à prévoir puisque le tronc nerveux qui pendait hors de la plaie axillaire mesurait 23 centimètres environ de longueur. Alors très judicieusement M. Bloch a réintégré le nerf dans sa gouttière en le glissant sous les plans musculaires postérieurs, puis en dedans du long supinateur et a suturé son extrémité avivée au bout périphérique.

Le résultat qu'il a obtenu a été la *restitutio ad integrum* à peu près complète de la fonction du radial. Ce résultat n'est pas fait pour nous surprendre, car nous savons aujourd'hui que le nerf radial est particulièrement favorable à la régénération et que de tous les nerfs c'est celui qui donne à la suite des interventions nerveuses les meilleurs résultats. Voici quelques statistiques qui nous donneront une idée des résultats éloignés fournis par la *suture* à la suite des sections du nerf.

La plupart de ces statistiques sont empruntées au rapport du Professeur Gosset au VIe Congrès de la Société internationale de Chirurgie tenue à Londres en 1923 :

Delagenière et Tinel, au Congrès français de Chirurgie de 1918, signalaient que, à la suite de 181 sutures du radial, ils avaient observé 88 p. 100 de résultats positifs.

Wiart, au Congrès français de Chirurgie de 1918, sur 25 sutures comptait 20 p. 100 de guérisons complètes, 20 p. 100 d'améliorations motrices, 8 p. 100 d'améliorations sensitives, 62 p. 100 d'échecs.

Villard a fait 8 sutures avec 4 succès.

Auvray apporte à la Société de Chirurgie en 1919, 11 cas de sutures qui ont donné 8 guérisons et 3 échecs soit 72 p. 100 de guérisons.

Cestan, dans la *Revue neurologique*, Paris, 1918, pour 11 sutures a constaté 5 guérisons ou grandes améliorations, 4 améliorations, 2 échecs.

Putzzu, au XXVIe Congrès de la Société italienne de Chirurgie, 1919, a vu à la suite des sutures 47 p. 100 de guérisons.

Dane, dans le *British Med. Journ.*, 1921, accuse à la suite des sutures 50 p. 100 de bons résultats.

Platt, dans le *British Med. Journ.*, 1921, donne sur 35 sutures, 74 p. 100 de résultats très bons.

Gosset et Charrier, dans leur statistique de 38 cas où il y avait interruption complète avec section du nerf, distinguent *13 cas* où les deux bouts étaient séparés par une solution de continuité; l'avivement suivi de suture a donné : 4 guérisons, 6 améliorations partielles, 3 échecs; et *21 cas* où il existait un tractus fibreux interposé entre les deux bouts, dont 16 ont été avivés et suturés avec : 56 p. 100 de bons résultats, 25 p. 100 d'améliorations partielles et 18,8 p. 100 d'échecs.

Ce sont là, même avec l'intervention chirurgicale seule, des résultats très appréciables en ce qui concerne la suture dans les plaies du radial. Peut-être avec l'ionisation iodée pouvons-nous espérer des résultats meilleurs encore. Sous ce terme d'ionisation il faut voir une application de l'électrolyse médicamenteuse consistant dans l'introduction d'ions par le courant électrique dans l'organisme. Ceux que la question intéresse trouveront dans le *Journal de Médecine et de Chirurgie pratiques*, 10 novembre 1928, une étude d'ensemble présentée sur cette question par M. Bourguignon, électro-radiologiste de la Salpêtrière. Chez le malade de Bloch, M. Bourguignon a appliqué l'ionisation iodée; on a pu lire au cours de l'observation dans quelles conditions elle avait été appliquée. L'ion iode introduit électrolytiquement a, d'après Bourguignon, une action résolutive sur la cicatrice et une action excitatrice. L'action résolutive se manifeste dans la libération des cicatrices adhérentes, dans l'affaissement des chéloïdes, dans la disparition de la douleur lorsque ces cicatrices sont douloureuses. L'action excitatrice se manifeste par une régénération de l'épiderme sur la cicatrice; les cicatrices rouges reprennent leur couleur normale; les plaies atones se cicatrisent.

En ce qui concerne les nerfs M. Bourguignon admet que « l'électrolyse

post-opératoire localisée au foyer opératoire permet d'éviter les adhérences secondaires et assure le succès des sutures nerveuses, comme il l'a vu avec divers chirurgiens et des sutures tendineuses, comme il l'a vu en collaborant d'abord avec le professeur Cunéo ». La régénération nerveuse est certainement activée par l'ionisation d'iode. Bourguignon, entre autres cas, cite celui d'une atrophie musculaire avec paralysie complète des racines C^5 et C^6, et dégénérescence totale, consécutives à un accident datant de sept mois; dans ce cas, il a vu les mouvements et l'excitabilité du nerf revenir en un mois de traitement.

Au point de vue technique, pour les lésions nerveuses périphériques, il faut placer les électrodes, comme l'a fait M. Bourguignon chez le malade de Bloch, de façon que le courant traverse transversalement le foyer des lésions.

La question de l'ionisation iodée paraît intéressante; mais pour nous prononcer sur la valeur de la méthode, nous devons attendre qu'un nombre de cas plus important ait été publié.

Je vous demande, Messieurs, d'adresser des félicitations à M. Bloch et de le remercier de nous avoir envoyé son observation intéressante à beaucoup de points de vue.

Hématome sous-dure-mérien. Trépanation. Cranioplastie au moyen d'une plaque de platine,

par **M. Ch. Cornioley** (de Genève).

Rapport de M. Maisonnet.

Si les indications et la technique de la cranioplastie ont été souvent débattues à cette tribune en 1917 et en 1918, depuis cette époque, cette opération, de moins en moins pratiquée, n'a été l'objet, ici tout au moins, d'aucune discussion.

A l'occasion de l'étude des séquelles des traumatismes craniens, MM. Alajouanine, Petit-Dutaillis et moi, avons essayé, au dernier Congrès de Chirurgie, de préciser la valeur et le résultat à longue échéance des prothèses craniennes, et c'est sans doute ce qui me vaut l'honneur de vous rapporter aujourd'hui une intéressante observation du Dr Cornioley (de Genève).

Notre confrère s'est, en effet, trouvé dans la nécessité de pratiquer le 1er septembre 1926, sur un jeune homme de vingt ans, une large trépanation (6 centimètres de diamètre) de la région pariétale gauche.

Son blessé présentait une fracture étendue, mais fermée, de la voûte et de la base du crâne, avec coma complet, et aggravation progressive de l'état général. Les symptômes cliniques permettant de soupçonner une compression par un hématome, l'intervention était parfaitement indiquée. Notre confrère put constater : que la dure-mère était « bombée », ne bat-

tait pas. De l'incision semi-circulaire des méninges qui fut pratiquée, s'écoula une assez grosse quantité de sang, mi-liquide, mi-coagulé. L'hématome occupait toute la zone rolandique, sur la surface d'une paume de main. Son épaisseur atteignait en certains points 2 centimètres. La région nettoyée, il apparut qu'à la partie moyenne de la première circonvolution temporale, à l'endroit où il convient de localiser le centre du langage sensoriel, il existait une contusion-destruction limitée de l'écorce cérébrale, sur une étendue d'une pièce de 1 franc. Sur toute la région découverte de la corticalité, les méninges molles présentaient un piqueté hémorragique très abondant. L'hématome vidé, la dure-mère et les parties molles furent suturées.

A la suite de l'intervention, le blessé guérit facilement, et, au moment de sa sortie de l'hôpital, la seule séquelle qui persistait était une perte complète de l'odorat.

Nous ne pouvons qu'approuver la conduite qui fut suivie, et retenir que les séquelles immédiates, et peut-être tardives, furent réduites au minimum par l'évacuation précoce d'un hématome sous-dure-mérien, fait qui vient à l'appui de l'opinion de ceux qui préconisent l'ouverture systématique des méninges chaque fois qu'il existe un épanchement sous-dural; nous ne voulons que signaler aujourd'hui l'importance de ce problème thérapeutique.

Deux ans après la guérison de son blessé, M. Cornioley s'est trouvé dans la nécessité de pratiquer une cranioplastie, en raison même de l'étendue de la brèche osseuse, et d'accidents sur lesquels nous aurons à revenir.

Il a choisi, et dans le cas particulier je ne puis que l'approuver, la prothèse métallique. Voici ce qu'écrit notre confrère :

« Ici se pose pour nous la question de la matière à employer : greffe ostéo-cartilagineuse, ou plastie métallique. A vrai dire, la première éventualité fut presque d'emblée écartée, car il ne faut pas oublier que le défect consistait en une perte de substance circulaire, de 6 centimètres de diamètre et, pour combler une telle brèche, il fallait disposer d'un matériel abondant, qu'on ne se serait procuré qu'au prix de beaucoup de peine, si l'on voulait faire une greffe homogène. D'autre part, comme nous doutions quand même de la cause exacte de ces crises, nous redoutions d'avoir à amonceler sur la dure-mère une quantité de copeaux, plus ou moins bien fixés, qui auraient pu déterminer juste l'effet contraire qu'on voulait obtenir. Nous choisîmes le platine parce que plus dur que l'or à l'état pur. »

Il est incontestable que la prothèse métallique, si elle nous a paru parfois moins bien tolérée que les greffes ostéo-périostiques ou cartilagineuses, était la seule applicable pour combler une perte de substance osseuse aussi étendue; sans m'arrêter aux détails de la technique opératoire suivie, je ne fais que signaler l'utilisation du platine, qui n'a été, jusqu'ici, je crois, que très exceptionnellement employé, en raison sans doute, pour nous tout au moins, de son prix élevé.

Le résultat anatomique obtenu fut excellent; il en fut de même, nous

dit-on, du résultat sur les séquelles fonctionnelles. Je vous demande la permission de m'arrêter sur ces deux points :

Il est incontestable que les résultats anatomiques donnés par la prothèse sont, dans l'immense majorité des cas, excellents. Mais le problème qui se pose est le suivant : est-il souvent nécessaire de réparer une brèche cranienne, en raison des troubles qu'elle détermine à elle seule? A cette question, nous croyons pouvoir répondre : oui, lorsqu'il s'agit de trépanations de la région frontale, quel que soit l'étendue de la perte de substance osseuse, et ne fût-ce que par des raisons d'esthétique ; oui, lorsqu'il s'agit de trépanations très étendues des autres régions, lorsqu'elles déterminent des accidents. Par contre, nous croyons la cranioplastie inutile, lorsque la perte de substance osseuse est limitée, car elle ne détermine généralement aucun trouble.

Or, dans la pratique, si on exclut les vasles trépanations décompressives, pour lesquelles une cranioplastie serait paradoxale, les pertes de substance étendues, même à la suite des plaies de guerre, sont exceptionnelles et le plus souvent inévitables.

Au reste, je ne fais que suivre M. Cornioley qui, dans les commentaires de son observation, écrit : « On dira avec raison : voilà bien toute une histoire qui eût été évitée si, pour faire la trépanation, on s'était servi des procédés de Doyen ou de de Martel, qui eussent permis de conserver le lambeau osseux. C'est parfaitement vrai et nous avons été les premiers à la regretter lorsque nous eûmes la conviction que notre malade se tirait d'affaire. Cependant, le jour où nous l'opérâmes, le temps pressait, on craignait un exitus sur la table. Or, le trépan de Jentzer, quand on sait le manier, réalise, comme je l'ai dit, une vaste trépanation en deux minutes, pas plus, sans qu'il soit nécessaire de donner un seul coup de maillet, qui peut, dans certains cas, ajouter au traumatisme, comme nous l'avons vu une fois. La fin justifie les moyens, dit-on. Or, notre patient est actuellement en parfaite santé, n'ayant plus, de son terrible accident, qu'un mauvais souvenir ».

J'aurai mauvaise grâce à insister sur ce point, et je crois que nous serons d'accord pour préconiser de plus en plus, dans les trépanations qui risquent d'être étendues, l'emploi d'un volet ostéo-cutané, et nous ne pensons pas qu'en chirurgie cranienne il y ait intérêt à rechercher une économie de temps ; les meilleurs résultats ne sont-ils pas dus aux procédés « de douceur et de lenteur ».

Je crois donc pouvoir dire que l'observation de M. Cornioley confirme les conclusions de notre rapport au Congrès de Chirurgie. La prothèse cranienne donne d'excellents résultats anatomiques. Ses indications restent rares, et, quelle qu'en soit la simplicité, le chirurgien, au moment de l'intervention, s'efforcera, par une trépanation aussi économique que les lésions le permettront, d'éviter au blessé une intervention secondaire.

J'en arrive au résultat fonctionnel qu'a obtenu M. Cornioley grâce à une prothèse cranienne. A vrai dire, quatre mois ne suffisent pas pour juger de la valeur d'une telle intervention sur l'évolution des accidents

nerveux. Seuls les résultats éloignés auraient une valeur absolue. Les recherches que nous avons faites nous ont conduit à penser que les cranioplasties correctement exécutées n'influençaient ni en bien, ni en mal, l'épilepsie, les troubles subjectifs, les symptômes moteurs ou sensitifs des trépanés.

L'observation de notre confrère n'ajoute à nos constatations qu'une interprétation particulière, et que nous ne sommes pas autorisés à discuter. Voici ce qu'écrit M. Cornioley :

« Deux ans se sont écoulés depuis le traumatisme. Grand, fort, très sportif, notre ancien opéré est mortifié de la perte de substance osseuse de sa calotte cranienne qui l'oblige à renoncer à certains sports violents et qui le limite dans ses moyens.

« D'autre part, à cinq reprises différentes, il s'est passé les phénomènes suivants : le matin, au réveil, si la veille notre ami a fait un copieux repas, ou si au matin il est resté trop longtemps dans son lit, il perd connaissance. Il dit lui-même qu'il « sent cela venir, il a comme un brouillard devant les yeux ». Petit à petit, au bout de quelques minutes, il revient à lui, se rappelant fort bien ce qui vient de se passer, mais conserve, pour le reste de la journée, un fort mal de tête.

Au début, nous avions naturellement pensé, vu les graves lésions constatées à l'opération, à des crises d'épilepsie jacksonienne.

Ayant mis les parents, qui appartiennent à un milieu d'intellectuels, au courant de nos craintes, nous pûmes obtenir d'eux suffisamment de précisions pour pouvoir écarter ce diagnostic sévère. En effet, lors des crises suivantes, notre malade fut consciencieusement observé par son entourage et l'on put acquérir la conviction que la crise ne débutait pas par des contractions localisées. Il n'y eut jamais ni morsure de la langue, ni séquelles parésiques.

Bref, d'accord en cela avec le Dr de Saussure, de qui nous sollicitâmes l'avis, on arriva à la conviction que l'on se trouvait en face de pertes de connaissance dues à une congestion cérébrale localisée, provoquée par la compression de la région trépanée par le coussin sur lequel repose la tête du malade pendant son sommeil.

S'il ne s'agit pas d'épilepsie larvée, la pathogénie des troubles présentés par le malade et invoquée par M. Cornioley doit être très exceptionnelle, et je n'ai pas retrouvé de cas analogues. Si elle est démontrée, elle serait sans doute une indication de la cranioplastie; mais, dans l'état actuel, je ne pense pas que ce fait puisse constituer un argument indiscutable pour que les chirurgiens estiment que la cranioplastie améliore les séquelles subjectives ou organiques des traumatismes craniens, et, pour ma part, mon opinion ne change pas.

Quoi qu'il en soit, j'estime que nous devons remercier M. Cornioley de nous avoir envoyé une intéressante observation de traumatisme grave du crâne, ayant nécessité, après une large trépanation, une cranioplastie par plaque de platine. Je vous propose de l'insérer dans nos Bulletins.

Le traitement des plaies par électrolyse diffuse (méthode Chevrier Grille),

par M. **Planque**, médecin chef des usines Citroën.

Rapport de M. G. Métivet.

Le 21 décembre 1926, M. Chevrier, de Bordeaux, faisait à l'Académie de Médecine une « lecture » sur : « une nouvelle méthode de stérilisation et de cicatrisation des plaies par électrolyse diffuse d'un sérum physiologique ».

Après avoir montré que les procédés de E. Gley et R. Lœwy et de Maurice de Fleury, basés sur l'emploi de liquide de Ringer-Locke ou d'eau de mer, comportaient l'utilisation de solutions isotoniques mais non antiseptiques et que le procédé de Carrel était caractérisé par l'emploi d'une solution antiseptique mais exceptionnellement isotonique, l'auteur décrivait un procédé permettant d'obtenir par électrolyse d'une solution salée physiologique un liquide à la fois isotonique et antiseptique. En fait : « par « l'électrolyse d'un litre de liquide de Ringer-Locke, on obtient en cinq « minutes, sous une tension de 120 volts et avec une densité anodique « voisine de 10 ampères par centimètre carré, un liquide isotonique, de « toxicité sensiblement nulle, de réaction légèrement alcaline (*p*H voisin « de 9), à une température de 37° (par effet Joule) et dont le pouvoir anti- « septique correspond à environ 0 gr. 20 de chlore libre par litre. » Fait important, ce procédé permet d'obtenir par électrolyse, en milieu alcalin, de l'ozone.

M. Chevrier apportait quelques observations concernant des plaies de jambe anciennes, des pyodermites, deux cas de fissures anales guéris rapidement par cette méthode.

Les circonstances m'ayant amené à entretenir mon ami, le Dr Planque, de l'existence de ce procédé de traitement des plaies, il installa au début d'avril 1928 deux postes électrolytiques à l'usine de Javel. Les résultats obtenus furent tels que trois mois plus tard il installait des postes dans toutes les usines Citroën. Il nous apporte aujourd'hui les résultats de neuf mois d'expérience basés sur le traitement de plus de 1.500 blessés.

J'ai eu l'occasion de voir un certain nombre de blessés traités par cette méthode ; les plaies avaient toutes un très bon aspect. Certaines occasionnées par des feuilles de tôle (et que M. Planque avait renoncé à suturer autrefois) réunissaient par première intention.

Je vous propose de remercier M. Planque de nous avoir fait connaître une méthode nouvelle de traitement des plaies ; méthode qui paraît réaliser souvent la désinfection primitive de la plaie et permet de pratiquer avec succès une suture immédiate, et qui paraît également hâter la désinfection et la réparation des plaies infectées et enflammées.

Voici d'ailleurs le mémoire de M. Planque :

Au début d'avril 1928, j'installais, à titre d'essai, à l'infirmerie de l'usine de Javel, deux postes électrolyseurs pour le traitement des blessures de nos ouvriers.

Trois mois après, devant les succès obtenus, la Société Citroën décida la création d'un poste d'électrolyse diffuse dans chacune des infirmeries de ses quatre grandes usines (Javel, Levallois, Saint-Ouen et Clichy).

J'apporte aujourd'hui les résultats d'une expérience de neuf mois, portant sur plus de 1.500 cas.

I. Principe. — Un grand principe domine le traitement des blessures d'usine : toute plaie, due à un accident du travail, doit être tenue comme infectée.

Il faut donc, de prime abord, procéder à une désinfection large et profonde de cette plaie.

C'est le rôle du bain électrolytique. Toute blessure récente y est soumise systématiquement pendant une heure. La plaie détergée et désinfectée est prête alors pour le pansement ou pour l'intervention.

Si le blessé se présente avec une plaie déjà infectée cliniquement, il reste justiciable du bain électrolytique. Mais il faut y adjoindre l'acte chirurgical (incision large des abcès et des panaris) et la vaccination générale anti-infectieuse.

II. Technique. — La méthode de l'électrolyse diffuse consiste dans l'emploi, en bain et en pansements, d'une solution saline particulière, dite électro-sérum, de composition voisine de celle de la solution de Ringer-Locke, et rendue extemporanément aseptique et antiseptique par électrolyse. Celle-ci est obtenue par un appareil électrolyseur spécial, immergé dans le liquide et relié à une prise de courant continu.

L'électrolyse donne naissance dans l'électro-sérum, à de l'oxygène, de l'ozone, des chloramines, etc., qui stérilisent presque immédiatement le liquide et lui donnent en quelques minutes un fort pouvoir antiseptique. Cependant la composition particulière de l'électro-sérum réduit au minimum son action irritante possible pour la cellule.

D'autre part, l'électrolyse produit l'échauffement du liquide (effet Joule).

Chaque blessé est assis et a devant lui un récipient contenant deux ou trois litres de solution saline (électro-sérum) dans laquelle plonge un électrolyseur. Le courant passe. Quand le liquide est tiède, le blessé qui est débarrassé des couches superficielles de son pansement, immerge sa plaie dans le bain. Si quelques compresses adhèrent encore à celle-ci, il est inutile des les détacher ; elle tomberont seules.

Le blessé surveille lui-même l'électrolyse d'une façon simple : il maintient la température tiède du bain 37°, 40° en coupant et redonnant alternativement le courant.

Pendant le bain, la plaie se déterge, on y aide, si besoin est, avec de petits bourdonnets de coton trempés dans le liquide du bain ; on enlève

aux fins ciseaux et à la pince les débris d'épiderme, ou autres tissus sphacélés, on ouvre soigneusement les clapiers.

Après le bain, on fait un pansement simple et léger avec des compresses stérilisées dans du sérum électrolysé, puis fortement exprimées.

A chaque pansement, un nouveau bain est donné, qui soulage le blessé et assure l'asepsie.

La durée des bains varie avec la blessure et la profondeur de l'infection. En principe, les premiers bains sont de une heure, pour les suivants, vingt à trente minutes suffisent.

Les bains sont d'abord quotidiens et même bi-quotidiens dans les infections profondes (panaris des gaînes, phlegmons de la main, par exemple). On peut ensuite les espacer. En fin de traitement, on se contente de pansements au sérum électrolysé.

III. Applications. — Laissant de côté les grands broiements des membres qui nécessitent une intervention immédiate et l'hospitalisation, nous avons réservé la méthode de l'électrolyse diffuse aux blessures, de gravité moyenne immédiate, qui atteignent la main, l'avant-bras, le pied et la jambe.

Ce sont :

Les plaies des téguments :

Plaies nettes par coupure;

Plaies contuses;

Plaies par tôle;

Plaies par meule;

Plaies avec contusion et attrition des plans cellulaire et musculaire sous-jacents.

Les plaies contuses compliquées :

De fracture;

De l'ouverture d'une articulation;

De la section d'un tendon.

Les plaies par piqûre, entraînant :

De la lymphangite;

Un abcès sous cutané;

Un panaris sous-cutané.

Un panaris des gaines.

Les brûlures, desquelles il faut rapprocher les plaies érosives;

Les pyodermites, boutons d'huile, furoncles etc...

Voyons ce que donne, dans ces différents cas, la méthode de l'électrolyse diffuse.

1° *Plaies des téguments*. — A. Les plaies *par coupure* sont très différentes selon que la tranche est nette ou non. Si la tranche est nette, après un bain, j'opère immédiatement la suture et j'obtiens le plus souvent une réunion par première intention. J'ai ainsi un pourcentage de succès que je n'avais jamais atteint.

B. Quant aux coupures à bords déchiquetés, je ne les suture pas, même

après épluchage, mais grâce aux bains électrolytiques, ces plaies peuvent être maintenues sans suppuration et se ferment rapidement.

C. Les coupures par tôle méritent une mention spéciale : ce sont toujours de plaies profondément infectées. J'avais autrefois la règle de ne pas les suturer. Aujourd'hui après un bain, je les sutures le plus souvent avec succès.

D. Les plaies par meule ont aussi une physionomie particulière. Ce sont de véritables brûlures. La tranche a été échauffée, brûlée, sur une profondeur de plusieurs millimètres. Il ne peut s'agir ici de suture par première intention. Mais la méthode des bains électrolytiques, amène une élimination des tissus mortifiés, un bourgeonnement rapide, et la guérison survient le plus souvent sans suppuration.

E. Les plaies contuses avec attrition des plans cellulaire et musculaire sous-jacents, retirent le plus grand bénéfice de la méthode. Selon moi, il y a danger grave à suturer ces plaies. Il faut, au contraire, les débrider, les éplucher, les parer et les soumettre aux bains prolongés.

Sans douleur pour le blessé, le liquide du bain pénètre dans les anfractuosités de la plaie. Celle-ci se déterge facilement. Les tissus sphacélés s'éliminent : la plaie est rose, bourgeonnante, sans suppuration. Et la guérison arrive, rapide, avec des tissus de qualité remarquable.

2° *Plaies contuses compliquées.* — Ce que je viens de dire pour les plaies avec attrition s'applique mieux encore aux plaies contuses compliquées. Il faut faciliter la pénétration du liquide dans les moindres interstices de la plaie, afin d'éviter toute rétention de produits septiques.

A. J'ai pu, ainsi, dans des cas de plaies contuses des doigts avec *fracture communiquante* ou *articulation ouverte*, conserver des phalanges que j'aurais autrefois amputées.

Il faut noter aussi que cette méthode facilite l'élimination des séquestres.

B. Les plaies du poignet, de la main et des doigts, avec *section tendineuse* bénéficient largement de la méthode. Les tendons sont-ils sectionnés au niveau du poignet ou au dos de la main ? La désinfection primitive de la plaie par le bain électrolytique permet de les suturer primitivement avec plus de chance de succès.

Quant aux sections tendineuses des doigts, la conduite diffère, suivant qu'il s'agit d'un tendon fléchisseur ou d'un extenseur.

Dans le premier cas, il vaut mieux, selon moi, s'abstenir de la suture primitive; le résultat fonctionnel est le plus souvent mauvais; il est, en tous cas, inférieur à celui d'une suture secondaire avec ou sans greffe.

Il n'en est pas de même de la suture des extenseurs. Je la pratique régulièrement, sauf en cas de perte de substance, et j'obtiens de bons résultats.

3° *Plaies par piqûre.* — On peut dire que c'est le triomphe de la méthode. En effet par leur action sur la circulation et par leur action antiseptique, les bains électrolytiques amènent rapidement la diminution de la rougeur, de l'empâtement, des œdèmes.

L'infection se localise; le phlegmon, le panaris, etc. sont le plus souvent évités.

Pour les panaris, la règle est d'ouvrir aussi largement que possible. Le bain touche alors au foyer d'infection et celle-ci est rapidement arrêtée.

De même, pour le panaris des gaines : aucune méthode ne limite aussi rapidement l'infection, ne hâte autant la réparation des tissus, ne donne un meilleur résultat fonctionnel.

Il ne faut pas omettre pour le blessé la sédation rapide de la douleur et la reprise du sommeil.

4° *Brûlures.* — Voici les résultats obtenus :

Notons tout d'abord que le traitement est bien supporté. Le pansement se décolle de lui-même dans le bain. Le blessé recouvre vite le sommeil. Aucune suppuration n'apparaît sur les plaies qui, demeurant à peu près aseptiques, deviennent très vite roses et bourgeonnantes. L'épidermisation se fait rapidement. Les nouveaux tissus sont remarquablement souples.

On peut traiter complètement avec la seule méthode.

Parfois, je fais mettre dans l'intervalle des derniers bains une pommade adoucissante. Je préfère alors les stéarates, qui sont solubles et n'empêchent pas l'action antiseptique des bains.

5° Dans les *pyodermites*, le bain électrolytique est appliqué avec succès. Quelquefois, cette méthode peut être employée seule jusqu'au bout du traitement.

Souvent, lorsque l'infection est éteinte, j'alterne avec l'emploi de topiques; mais dans ce domaine aussi, la méthode de l'électrolyse diffuse conduit plus vite à la guérison.

IV. Résultats. — Ayant ainsi passé en revue l'application de l'électrolyse-diffuse aux diverses lésions du travail à l'usine, je peux en tirer la conclusion que cette méthode m'a paru supérieure à celles que j'avais employées jusqu'ici. Sa technique est propre, élégante, facile. Quiconque voit une plaie traitée par ce procédé est frappé par son bel aspect. La plaie est nette, rose, sans suppuration. Le tissu de cicatrisation est remarquablement solide et souple.

1° Cette méthode est agréable au blessé qui l'accepte volontiers, qui la réclame. L'enlèvement du pansement se fait dans le bain lui-même sans douleur. Si l'on interroge le patient, il vous dira le bien-être qu'il a ressenti dans le bain et après le bain; il vous dira la sédation de la douleur qui s'est traduite par le retour du sommeil. Le blessé est intéressé par le bel aspect de sa plaie dont il suit les progrès. Les œdèmes, le gonflement, la rougeur rétrocèdent vite et disparaissent.

2° Pour le chirurgien, cette méthode est particulièrement intéressante.

Diminuant les chances d'infection immédiate et secondaire, prévenant ainsi, dans beaucoup de cas, les complications septiques, elle permet souvent la suture immédiate des plaies; elle augmente, grâce aux conditions d'asepsie qu'elle crée les possibilités de la chirurgie conservatrice.

3° Enfin, il est un avantage de cette méthode qui les résume tous. Je

l'appellerai social. C'est le temps gagné, c'est la marche plus rapide à la guérison.

Il est difficile ici de donner des précisions, chaque blessure étant un cas d'espèce.

Je puis cependant dire, par comparaison avec les résultats des méthodes antérieures, que la méthode de l'électrolyse-diffuse diminue d'un quart environ la durée de l'invalidité temporaire chez les accidentés du travail.

COMMUNICATION

Les avantages de la vaccination locale dans le traitement du cancer du col utérin.

par **Marguerite Aïtoff, Sophia Fabre** et **Henri Hartmann**.

Vous avez tous vu fréquemment des femmes atteintes de cancer du col qui ont un écoulement purulent, sanieux, fétide résultant du sphacèle partiel de la tumeur, écoulement quelquefois si abondant qu'il irrite la vulve et même la face interne des cuisses.

Dans ces cas, il y a dans l'écoulement une flore microbienne abondante et variée, des bacilles (coli, proteus, pyocyanique, fluorescens, liquefaciens, pseudodiphtérique, etc.), et des microcoques, (streptocoques, entérocoques, staphylocoques, enfin un gros diplocoque). La présence de ces agents infectieux aggrave le pronostic opératoire et même les traitements curiethérapiques. Les bons résultats obtenus dans maintes circonstances à la suite de la vaccination locale par l'antivirusthérapie de Besredka, nous ont engagés à l'appliquer à cette catégorie de malades.

Après lavage à l'eau bouillie chaude, nous introduisons dans le vagin le contenu d'une ampoule de 10 cent. cubes de vaccin, puis nous tamponnons à la gaze stérilisée. Le vaccin est laissé en place pendant la nuit. Le lendemain matin ablation des mèches, lavage à l'eau bouillie. Le soir application nouvelle de vaccin. L'écoulement subit des modifications rapides; en quelques jours la fétidité disparaît, les parties s'assèchent; au lieu de présenter un aspect sphacélique, le néoplasme apparaît avec l'aspect de tissus bourgeonnants rouge vif. En même temps la flore tend à devenir monomicrobienne. Le dernier microbe persistant est un diplocoque Gram-positif non encore identifié par Mme Aïtoff qui poursuit son étude à l'Institut Pasteur. Un point intéressant à mentionner est que cette amélioration de l'état local s'accompagne constamment d'une phagocytose intense, et qu'au moment où l'écoulement est presque tari, les microbes persistant se rencontrent presque exclusivement à l'intérieur des leucocytes.

Lors d'application de radium, nous avons remplacé les tamponnements

à la gaze imbibée d'huile goménolée par des tamponnements avec de la gaze imbibée de vaccin et fait de même des applications de gaze imbibée de vaccin après l'ablation du radium.

Il nous a semblé qu'en procédant comme nous venons de l'indiquer les résultats étaient supérieurs à ceux que nous obtenions auparavant. L'amélioration est surtout rapide quand au lieu d'appliquer un vaccin avec les sécrétions d'une autre malade, on se sert d'un autovaccin. Ces pansements avec un autovaccin polymicrobien nous ont donné des résultats qui nous ont étonnés et qui sont très supérieurs à ceux faits avec les simples vaccins antistreptococciques qu'avait employés en 1923 M. Muttermilch. Aussi, bien que nous n'ayons encore que dix malades traitées de cette manière, nous avons cru devoir en faire l'objet de cette courte communication.

PRÉSENTATION DE PIÈCE

Néoplasme étendu de la langue enlevé par voie buccale au moyen du couteau à haute fréquence.

par MM. **Cadenat** et **Heitz Boyer**.

Nous vous présentons cette pièce faute de pouvoir vous présenter le malade qu'il eût été dangereux de faire voyager par ce grand froid.

Il s'agit d'un néoplasme du bord droit de la langue étendu en arrière au pilier antérieur et à la base de la langue jusqu'au contact de l'épiglotte, et qui cependant a pu être enlevé par voie buccale grâce aux facilités opératoires qu'a données le couteau électrique.

Après mise en place de la canule de Butlin-Poirier, le débridement commissural de la joue fut pratiqué au couteau diathermique, sans qu'il soit nécessaire de placer une seule ligature. On s'aperçut alors que le néoplasme était plus étendu en arrière qu'on ne le pensait, et l'on eût renoncé à l'aborder par voie buccale si l'on avait compté sur l'hémostase donnée par le bistouri à haute fréquence. On put ainsi circonscrire la tumeur, enlever une partie de la muqueuse du plancher de la bouche et du pilier antérieur et aller en profondeur jusqu'au contact de l'épiglotte sans avoir d'autre ligature à mettre qu'un fil sur l'artère linguale. La surface de section linguale fut ensuite suturée à points séparés, ainsi que la plaie de section jugale.

En plus des facilités techniques, ce qui nous a également frappés c'est la bénignité des suites opératoires. Le malade ne saignant pas, les soins d'asepsie buccale furent très simplifiés, de plus l'indolence remarquable de la région opérée permit au malade de reposer et il lui fut possible de se

lever dès le deuxième jour malgré ses soixante ans, enfin à aucun moment la température n'a dépassé 38° ce qui démontre qu'il n'y eut aucune résorption septique.

Pour toutes ces raisons le couteau à haute fréquence nous semble présenter sur le bistouri ordinaire de sérieux avantages dans la chirurgie linguale.

PRÉSENTATIONS DE RADIOGRAPHIES

Image radiographique des ulcères de l'estomac,

par M. **Henri Hartmann.**

L'étude radiologique des ulcères de l'estomac se borne en général à celle de signes indirects et aux images de niche qu'a bien décrites Haudek. En dehors de ces signes, il est possible par l'examen des plis de la muqueuse gastrique de constater l'aspect rayonné de ces plis qui existe habituellement autour des ulcères gastriques.

L'étude de ces plis a été, je crois, faite pour la première fois par Berg (de Francfort), puis par Chaoul (de Berlin). En incrustant par compression la substance opaque dans le fond des plis, ceux-ci apparaisssent sur l'image radiographique.

M. Dioclès, chef du laboratoire de radiologie de l'Hôtel-Dieu, a récemment repris cette étude. En se servant d'un ballon fixé à l'extrémité d'un localisateur et distendu progressivement avec une soufflerie, il comprime méthodiquement l'estomac jusqu'à ce que les plis de la muqueuse soient nettement visibles, comme vous pourrez le voir sur les radiographies que je vais projeter devant vous. Sur ce premier cliché, les plis de la muqueuse sont parallèles, c'est l'état normal. Sur ce deuxième, vous voyez autour d'une niche caractéristique les plis muqueux converger vers l'ulcère, affectant l'aspect rayonné que présente la muqueuse qui est comme attirée vers le centre de l'ulcère, disposition que vous connaissez tous. Sur ce troisième cliché, il n'y a pas de niche, mais la muqueuse présente une série de plis en étoile convergeant vers le centre d'un ulcère.

Il est donc possible d'avoir des images radiographiques d'ulcère même en l'absence de niche.

Si j'ajoute que M. Dioclès a fait construire un appareil permettant de faire des radioscopies stéréoscopiques, le simple examen des radiographies permet non seulement d'établir l'existence d'un ulcère, mais encore de dire s'il siège sur la face antérieure ou sur la postérieure de l'estomac.

Tumeur osseuse à myéloplaxes,

par **M. Pierre Fredet.**

Voilà la série des radiographies concernant la malade dont j'ai parlé à la séance du 23 janvier. J'ai peu de choses à ajouter à l'observation succincte que j'en ai donnée.

Lésions initiales : destruction presque complète de l'extrémité supérieure du tibia. Récidive cinq mois après l'opération primitive (31 octobre 1924).

Après le vaste évidement que j'ai pratiqué le 18 août 1925 (âge de la malade, quarante et un ans), on peut noter au bout de cinq mois une réparation spontanée et déjà très avancée. Une nappe continue d'os compacte renforce la paroi postérieure du tibia et la face profonde du cartilage articulaire : dès cette époque la malade peut commencer à marcher avec un appareil de soutien. Au bout de neuf mois, la solidité du membre est parfaitement rétablie. Vers le dix-septième mois, le travail de réparation semble achevé : on ne remarque pas de différence sensible entre les radiographies exécutées à cette époque et les toutes récentes, faites quarante et un mois et demi, trois ans et demi environ, après l'opération. Une radio de profil montre que la flexion du genou dépasse 135°.

Grosses adénopathies médiastiniques secondaires à un cancer du testicule (*séminome*),

par **M. A. Lapointe.**

Cette radiographie de thorax m'a paru intéressante et digne d'une présentation.

Elle montre, attenant à l'image du cœur et des gros vaisseaux, deux ombres à contours arrondis parfaitement limités, qui empiètent largement, de chaque côté du médiastin, sur la clarté pulmonaire.

Celle de droite, presque égale en surface à l'ombre cardiaque, est un peu au-dessus de la ligne du diaphragme. A l'écran, on la voit soulevée par les battements du cœur.

L'ombre gauche, presque deux fois plus étendue que l'autre, surmonte le cœur et occupe une grande partie de l'hémithorax gauche : son contour externe est tangent à la verticale abaissée de l'union du tiers moyen et du tiers externe de la clavicule.

On dirait, n'est-il pas vrai, une radio de kystes hydatiques des deux poumons.

Voici de quoi il s'agit :

Le porteur de ces deux tumeurs endothoraciques est un homme de trente-sept ans à qui j'ai enlevé, le 9 janvier 1925, il y a quatre ans passés,

un séminome du testicule gauche. Castration avec résection haute du cordon, sans recherche des ganglions paravertébraux.

Je revis mon opéré une première fois dix mois après la castration ; il était fort amaigri et présentait une adénopathie paralombaire gauche, plus grosse que mon poing.

Après huit séances de radiothérapie pénétrante, cette masse disparut comme par enchantement ; du moins, elle cessa d'être perceptible au

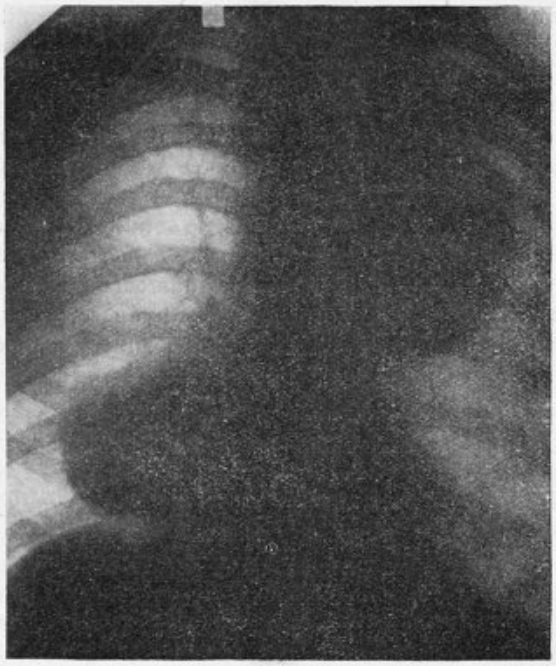

FIG. 1.

palper. On sait que les séminomes ganglionnaires sont très radiosensibles.

En janvier, puis en juin 1927, on fit, par prudence, deux nouvelles séries d'irradiations, une de huit et l'autre de quatre séances, sur l'abdomen.

Très négligent, le malade n'est revenu me voir qu'il y a quelques jours. Il est pâle, se plaint de fatigue générale et de vagues douleurs dans la partie supérieure de l'hémithorax gauche avec irradiations dans l'épaule.

Il accuse un peu d'oppression à l'occasion des efforts, mais ne tousse pas et ne crache pas.

On ne constate rien d'anormal au siège de l'ancienne adénopathie.

Je l'examinai immédiatement sous l'écran et je fus stupéfait de constater ces deux énormes tumeurs ganglionnaires du médiastin que j'ai fait radiographier à votre intention.

Jusqu'alors, elles troublent réellement bien peu la santé de ce malade qui n'a pas cessé son travail, il est vrai peu fatigant, d'employé à la Compagnie du gaz.

Mon collègue de Saint-Antoine, M. Faure-Beaulieu, l'a examiné très attentivement au point de vue pulmonaire : aucun signe stétacoustique du côté droit ; à gauche, matité avec diminution du murmure vésiculaire dans la région sous-claviculaire.

Je me demande s'il ne convient pas de voir dans le développement de cette grosse adénopathie thoracique une conséquence du traitement de l'adénopathie lombaire par les rayons.

Entendons-nous bien, je ne veux pas dire que la radiothérapie soit directement responsable de l'essaimage d'un cancer dans des ganglions éloignés de la tumeur primitive, Je crois tout simplement qu'en prolongeant la vie des malades la radio ou radiumthérapie donne aux ensemencements à distance le temps d'évoluer et qu'ainsi nous est fournie l'occasion d'observer l'extension de certains cancers sous une forme à laquelle nous n'étions pas habitués.

M. le Président annonce que par suite de la nomination à l'honorariat de M. Ombrédanne, une place de membre titulaire est déclarée vacante.

Les candidats ont un mois pour faire acte de candidature à cette place vacante.

ÉLECTION DE TROIS MEMBRES TITULAIRES

Nombre de votants : 51.

MM.	Leveuf	44 voix.	Élu.
	Gouverneur	44 —	Élu.
	Bergeret	30 —	Élu.
	Chastenet de Géry	14 —	
	Hertz	6 —	
	Madier	1 —	
	Moulonguet	1 —	
	Clavelin	1 —	
	Bulletins blancs	2	

En conséquence, MM. Leveuf, Gouverneur et Bergeret sont élus membres titulaires.

Le Secrétaire annuel, M. F. Cadenat

Paris. — Imprimerie de la Cour d'Appel, 1, rue Cassette.



BULLETINS ET MÉMOIRES

DE LA SOCIÉTÉ NATIONALE DE CHIRURGIE

BIBLIOTHÈQUE DE PARIS

Séance du 20 février 1929.

Présidence de M. CUNÉO, *président.*

PROCÈS-VERBAL.

La rédaction du procès-verbal de la précédente séance est mise aux voix et adoptée.

CORRESPONDANCE

La correspondance comprend :

1° Les journaux et publications périodiques de la semaine.

2° Des lettres de MM. GOUVERNEUR et LEVEUF remerciant la Société de les avoir nommés membres titulaires.

3° Des lettres de MM. CHEVRIER et DENIKER s'excusant de ne pouvoir assister à la séance.

4° Une lettre de candidature de M. CHASTENET DE GÉRY à la place de membre titulaire vacante.

5° Un travail de M. BRUGEAS (de Shanghaï), intitulé : *Grossesse tubaire opérée au onzième mois.*

M. CADENAT, rapporteur.

6° Un travail de M. D. FÉREY (de Saint-Malo), intitulé : *Résultat paradoxal d'une rachi-anesthésie.*

M. MATHIEU, rapporteur.

7° Un travail de M. DUVAL (du Havre), intitulé : *Déchirure de la partie terminale du mésentère.*

M. ROBINEAU, rapporteur.

8° Un travail de M. Mirizzi (de Cordoba, Argentine), intitulé : *Brûlures étendues des deux avant-bras et du dos de la main.*

M. Mocquot, rapporteur.

9° Un travail de M. Tanacesco (de Jassy), intitulé : *Un cas peu commun de migration d'un corps étranger dans l'organisme.*

M. Mathieu, rapporteur.

10° Un travail de MM. Larget et Lamare, intitulé : *Cardiospasme, dilatation forcée du cardia.*

M. Desplas, rapporteur.

11° M. Mondor dépose sur le bureau son ouvrage sur les arthrites gonococciques. Des remerciements sont adressés à M. Mondor et son livre sera déposé dans la bibliothèque de la Société.

M. le Président invite MM. Gouverneur, Leveuf et Bergeret, nommés membres titulaires, à prendre place parmi leurs collègues.

M. le Président fait part à la Société du décès de M. le Dr Georges Dehelly, ancien interne des hôpitaux de Paris, et membre correspondant national de la Société depuis 1920. M. Dehelly a collaboré pendant la guerre avec Carrel, et a contribué à mettre au point l'importante question de la suture primitive retardée des plaies de guerre après leur désinfection chimique.

Dehelly a publié de nombreux travaux de chirurgie ; en particulier sur les arthroplasties (en collaboration avec Guillot, du Havre), sur les greffes cutanées totales, sur l'opération de Hibbs.

Le Président propose à la Société d'envoyer à la famille du Dr Dehelly l'expression de ses très vives condoléances.

A PROPOS DU PROCÈS-VERBAL

Récidive de séminome du testicule arrêté dans son évolution clinique depuis deux ans,

par M. Jean Berger.

Je profite de l'occasion qui m'est donnée par l'intéressante présentation de radiographies faite à la dernière séance par M. Lapointe, et où il nous a montré une métastase thoracique de séminome, pour vous apporter une

observation concernant une métastase de tumeur de même nature que je me permets de vous détailler.

Bien que l'observation que je vous communique aujourd'hui ne comporte, en réalité, pas de conclusion pratique, et qu'on puisse à peine se livrer, à son sujet, à des hypothèses assez vagues, il m'a paru intéressant de vous la communiquer, car elle me semble être de celles qui méritent de retenir notre attention.

Il s'agit d'un malade porteur d'une métastase néoplasique contrôlée histologiquement et qui, malgré une intervention notoirement insuffisante, se trouve au bout de vingt-six mois dans un très bon état général, les signes locaux de récidive cancéreuse ayant cliniquement disparu.

Le capitaine R..... a été opéré par moi, pour la première fois, le 18 janvier 1922 (il y a sept ans) à la clinique de la rue Antoine-Chantin, pour une volumineuse tumeur du testicule droit, attribuée par le malade à deux chutes faites pendant la guerre et en 1920, chutes au cours desquelles la glande aurait été contusionnée. J'ai pratiqué une castration en suivant le cordon spermatique et en le sectionnant au niveau de l'orifice inguinal profond.

L'examen histologique fait par le Dr Leroux montre une tumeur légèrement lobulée par des travées conjonctives épaisses limitant des espaces comblés de cellules présentant l'aspect typique du séminome.

Après des suites opératoires des plus simples, six applications de rayons X furent faites par mon ami regretté le Dr Keller. En janvier 1926, c'est-à-dire quatre ans après l'intervention qui avait été suivie d'un état général parfait, le malade se mit à maigrir rapidement, présentant un changement impressionnant de physionomie. En mars 1926, il avait déjà perdu 10 kilogrammes. Le 3 juin 1926, apparition d'une tumeur abdominale siégeant dans la fosse iliaque droite, tout près de l'arcade crurale, tumeur dure, à limites imprécises, absolument indolore, absolument immobile. Elle est perceptible par le toucher rectal, et on la sent à droite, au-dessus de la région prostatique. Le malade, examiné plusieurs fois pendant les mois de juin et juillet, ne souffre toujours pas, bien que la tumeur semble augmenter légèrement de volume. Le 7 août 1926, des douleurs apparaissent, légères, d'abord, puis violentes, accompagnées d'une élévation de température, d'une augmentation de la tumefaction, le tout donnant l'impression clinique d'un abcès péritonéal localisé et faisant penser à une poussée aiguë d'appendicite suppurée.

Le malade entre à la maison de santé, 50, avenue du Roule, est mis à la glace, au repos et à la diète pendant quelques jours. Durant cette période, la température reste élevée ; douleurs locales vives, en même temps que la tumeur augmente de volume, fait bomber la peau, devient plus molle et donne nettement l'impression d'un abcès en train de se collecter.

Au bout d'un mois, la température est devenue normale, la tuméfaction a diminué, les douleurs ont disparu et le malade demande à reprendre une existence à peu près normale.

Étant donné les antécédents, on pouvait penser, logiquement, à une poussée inflammatoire au niveau d'une métastase néoplasique. Néanmoins,

il fallut admettre la possibilité d'une appendicite, un examen radiologique ayant montré l'existence d'un appendice très long et bas situé.

Dans ces conditions, à la suite d'une nouvelle crise, de température, de douleurs et d'augmentation de volume de la tumeur, je décidai d'intervenir le 13 janvier 1927, sans avoir pu faire de diagnostic précis.

Opération : Incision oblique en avant de l'épine iliaque. Le péritoine une fois ouvert, on tombe sur le cæcum et l'appendice refoulés en avant par une masse volumineuse. L'appendice est enlevé chemin faisant; il ne paraît pas particulièrement atteint. Le péritoine pariétal postérieur qui bombe fortement est incisé en dehors du cæcum. On se trouve en présence, alors, d'une masse volumineuse, assez régulière à sa partie inférieure, de la grosseur d'un fort œuf et se continuant vers le haut par une série d'indurations mal limitées. La masse principale est fluctuante. On essaie en vain de l'énucléer pour l'extérioriser, mais on ne peut y arriver; elle est alors ponctionnée au bistouri. Il s'en écoule un liquide épais, noirâtre, ayant l'aspect de raisiné, très abondant, et sous une assez forte pression. La tumeur, dont les parois s'affaissent, mais qui conserve néanmoins une consistance cartonnée, est laissée, et un fragment important de sa paroi en est prélevé pour examen histologique. Drainage par drains et mèches, et fermeture partielle de la plaie abdominale.

Suites opératoires très simples. Après l'ablation des mèches, le dixième jour, la plaie se ferme rapidement, et, au bout d'un mois, le malade rentre chez lui, complètement cicatrisé.

Le fragment prélevé a été envoyé au Dr Le Roux qui a rédigé la note suivante : « Le fragment est constitué par du tissu conjonctif au voisinage duquel on note une masse épithéliomateuse atypique, dont les éléments montrent seulement en un point une ordination canaliculaire. Généralisation d'un épithélioma de voisinage. »

J'ai demandé, par la suite, à M. Lecène d'examiner la coupe que j'avais entre les mains. Il a bien voulu le faire en mettant à ma disposition sa complaisance et sa compétence indiscutées. Il m'a répondu qu'il s'agissait bien d'une récidive néoplasique offrant tous les caractères d'un séminome typique. Il a bien voulu me faire fixer un cliché de cette coupe, cliché qui paraîtra dans notre Bulletin et dont je le remercie bien vivement (voir fig. 1).

Il est certain que les groupes lymphatiques tributaires du testicule, ne se trouvant pas dans la fosse iliaque, ne sont pas le siège de cette métastase qui s'est vraisemblablement développée aux dépens d'un des éléments du moignon du cordon.

Au moment de son départ, le malade a été soumis, sur la demande de son médecin, mon ami le Dr Durey, au traitement de Baronaki-Sebencq. Le Dr Sebencq, collaborateur de Baronaki, lui a fait une série de piqûres et lui a administré, par la voie digestive, les produits qui sont la base de ce traitement. Celui-ci consistait, à ce moment tout au moins, en l'introduction dans l'organisme d'extraits de glandes à sécrétion interne et de sels minéraux lourds; les promoteurs de la méthode de Baronaki le donnaient comme devant aider surtout au relèvement de l'état général et à la mise de

l'organisme en état de défense contre la néoplasie. Ce traitement a été poursuivi depuis cette époque par intermittences, mais sans jamais l'interrompre d'une façon complète.

Environ un mois après l'intervention, le malade avait augmenté de 15 kilogrammes ; déjà très rapidement après l'ablation des mèches, la

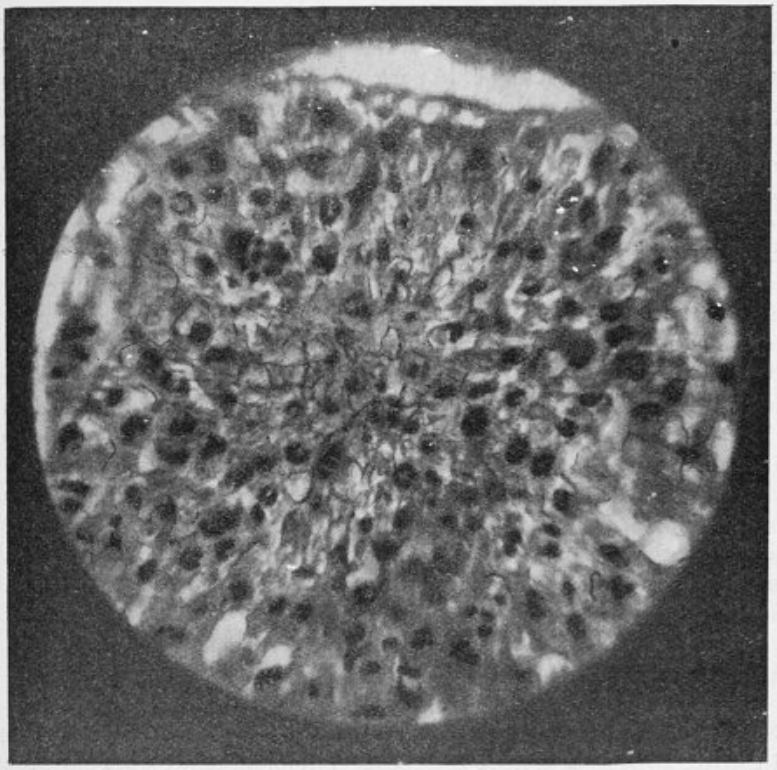

Fig. 1. — Microphotographie d'une coupe de la récidive du séminome (Lecène).

plaie s'était cicatrisée dans des conditions de facilité qui m'avaient surpris.

J'ai revu le malade tout dernièrement, c'est-à-dire plus de deux ans après cette intervention. La cicatrice est de bonne qualité. A peine sent-on, dans la profondeur et à sa partie inférieure, une petite zone légèrement indurée qui existe depuis plus d'un an et a plutôt diminué. On ne perçoit, par la palpation, aucune tuméfaction appréciable, et le toucher rectal montre simplement une induration correspondant à ce que l'on sent par la palpation du ventre. L'état général s'est maintenu excellent. Le malade a repris son métier d'officier de carrière. Il y a quelque temps, il a subi un

léger amaigrissement, mais, depuis, son état général s'est relevé à nouveau et l'on est en droit de mettre cette déperdition de poids sur le compte de grosses fatigues et de soucis causés par l'état de santé de son entourage.

Il ne peut venir actuellement encore à l'esprit de personne de parler de guérison, le temps écoulé n'étant pas assez long pour qu'on puisse employer cette expression, mais on ne peut voir sans étonnement une amélioration aussi considérable et aussi durable de l'état général et de l'état local d'un malade porteur d'une récidive néoplasique.

Si l'on cherche à expliquer le résultat tout à fait favorable obtenu, on ne peut dire, à l'heure actuelle, la part qui revient au traitement de Baronaki dans cette amélioration, si ce n'est en ce qui concerne le relèvement de l'état général, que j'ai déjà vu se produire dans un autre cas, d'une façon remarquable, à la suite de ce traitement. Mais on peut, par ailleurs, se demander si l'existence d'une poussée inflammatoire violente dans la masse néoplasique n'a pas été pour une part importante dans l'amélioration de son évolution. Que s'est-il passé au juste dans cette masse? Y a-t il eu une hémorragie ou une poussée infectieuse? On ne peut tirer de conclusion ferme. Toujours est-il qu'il a existé pendant plusieurs semaines une grosse masse fluctuante, douloureuse, avec élévation considérable de température, présentant tous les caractères cliniques d'un abcès et qui s'est améliorée par le traitement de la glace et du repos. Que l'infection locale ait joué un rôle dans la guérison apparente de ce malade, ou qu'elle n'ait été qu'un phénomène fortuit qui l'ait accompagnée, il m'a paru intéressant de la rapprocher d'une observation rappelée, il y a quelque temps, par Avramovici, dans un bel article du *Lyon Chirurgical* de juin 1927. L'infection semble, en effet, pouvoir jouer parfois un rôle favorable dans l'évolution des tumeurs malignes. Il peut s'agir d'une infection générale, comme dans une observation personnelle de l'auteur, où un cancer de la lèvre étendu et histologiquement constaté a disparu complètement à la suite d'une grosse poussée de paludisme.

Il y a déjà soixante ans, Busch et Strauss avaient constaté des guérisons de sarcome à la suite d'un érysipèle et Muller a vu un néoplasme du sein disparaître à la suite d'une fièvre typhoïde. De ces faits est née la méthode de Colley; elle consiste en injections au niveau de la tumeur et à son voisinage de cultures de streptocoques et de prodigiosus et a pris le nom de pyrétothérapie. D'après la théorie lymphocytaire de Murphy, d'après Roussy, Le Roux et Peyre, le cancer serait combattu par une réaction locale à type métaplasique, qui, dans les cas habituels, se montrerait insuffisante.

Dans la conviction où j'étais que la tumeur de mon malade aurait une évolution fatale et rapide, je n'ai pas fait pratiquer de culture du liquide retiré; ce liquide avait évidemment l'aspect d'un vieil hématome transformé, mais il me paraît vraisemblable qu'il a existé un élément infectieux primitif ou secondaire, en raison des phénomènes inflammatoires violents que j'ai constatés chez mon malade.

Quel rôle a joué l'infection dans ce cas? Quel rôle a joué le traitement

médical qu'a subi le malade? Quel rôle aurait joué un facteur inconnu qui intervient parfois sans que nous puissions le soupçonner dans le ralentissement des étapes de certaines néoplasies? Il m'est impossible de le dire, mais il me paraît intéressant de signaler cette observation, en la rapprochant d'autres cas où l'infection a semblé jouer un rôle favorable dans la marche d'une tumeur maligne, et je serais heureux de savoir si certains de nos collègues possèdent des observations comparables. Je leur serais reconnaissant de vouloir bien nous les communiquer, l'accumulation de faits de ce genre pouvant seule, peut-être, permettre de se livrer à des hypothèses vraisemblables.

Emploi des courants de haute fréquence en chirurgie. Mécanisme d'action et effets des courants produits par des appareils à lampes : leurs applications chirurgicales.

M. T. de Martel. — Je veux dire un mot et apporter quelques précisions chronologiques au sujet du bistouri électrique que vous a présenté notre collègue Heitz-Boyer.

J'ai été aux États-Unis en octobre 1927; avec mon ami Clovis Vincent nous avons passé trois semaines environ auprès de Cushing, et nous l'avons vu se servir d'un bistouri électrique parfait. Cet instrument détachait avec facilité et légèreté des tranches de tumeurs cérébrales très vasculaires et laissait derrière lui une surface de section à peu près sèche.

Cushing se servait de cet instrument depuis quelques mois seulement. Il le devait à son ami W. T. Bovie qui en était l'inventeur.

Cushing, avec la prudence d'un vrai scientifique, qui ne parle que de ce qu'il connaît, ne nous donna aucune explication électrique; il se contenta de nous dire combien il était satisfait de ce bistouri constitué par une simple anse de fil.

En rentrant à Paris, notre première idée fut d'utiliser pour nos opérations cérébrales un outil analogue.

Je savais qu'Heitz-Boyer vantait beaucoup l'appareil de M. Baudoin dont il se sert en chirurgie urinaire. Je me procurai cet appareil et je demandai à M. Gondet, l'ingénieur de M. Baudoin, de vouloir bien nous assister et nous conseiller.

Jusqu'en décembre, toutes les expériences que nous fîmes furent déplorables. Nous essayâmes pendant quelques semaines les courants fournis par l'appareil. Ils étaient inutilisables, provoquaient de la coagulation sans aucune section.

Nous essayâmes ensuite les derniers courants dont avait parlé Heitz-Boyer en octobre dernier, au Congrès d'Urologie. Ils ne coupaient pas le cerveau; ils s'attachaient à la substance cérébrale et l'étiraient en longues

bandes qui se carbonisaient. En outre, le malade était secoué de telle façon que l'usage de l'instrument devenait un véritable supplice.

Alors M. Gondet résolut de chercher pour notre usage un courant nouveau : et il y a environ deux mois il nous apporta un bistouri électrique absolument parfait qui coupe aussi bien que celui de Cushing et qui nous a permis de réaliser des interventions extrêmement difficiles.

Je ne vous dirai rien du courant utilisé. J'en serai incapable, mais pourtant je peux vous dire que M. Gondet a eu l'idée de faire passer simultanément dans l'anse coupante le courant coagulant et le courant coupant, si bien que leurs effets se superposent.

Cushing nous avait aussi appris à faire l'hémostase des vaisseaux en les pinçant avec une pince sans griffes et en touchant cette pince avec la base du bistouri électrique. On entend un petit claquement, une étincelle jaillit entre les mors de la pince et l'hémostase du vaisseau pincé est souvent obtenue.

En résumé, M. Gondet a pour notre usage inventé, avec une ingéniosité remarquable, un bistouri électrique excellent; c'est à Cushing, par notre intermédiaire, qu'il a dû l'idée de le chercher. Cushing nous a également appris à faire l'hémostase des petits vaisseaux, comme je vous l'ai dit.

Notre collègue Heitz-Boyer, probablement sans connaitre les travaux de M. Gondet et nos opérations, a retrouvé les mêmes choses.

Je l'en félicite.

M. **Heitz-Boyer** : Il y a dans ce que vient de dire mon collègue de Martel plusieurs inexactitudes, dues à ce que, comme il vient de le déclarer lui-même, il est incapable de parler avec compétence, au point de vue électrique, des courants de haute fréquence, qui sont d'ailleurs encore assez mystérieux. Comme depuis plus de vingt ans, je me suis astreint à les étudier [1], avec Oudin et son neveu Cottenot d'abord, avec Beaudoin et

1. Nouveau traitement endoscopique des tumeurs de vessie (avec Cottenot). *XVe Congrès français d'Urologie*, octobre 1911. — Technique intra-vésicale des tumeurs de vessie par la haute fréquence. *Journ. d'Urol.*, décembre 1913. — Traitement mixte de certaines tumeurs vésicales. *Journ. d'Urol.*, novembre 1913. — Résultats et technique du traitement endoscopique des tumeurs de vessie par la haute fréquence. *XVe Congrès français d'Urologie*, octobre 1913. — Traitement endoscopique de la tuberculose vésicale par les courants de haute fréquence. *Journ. d'Urol.*, février 1914. — Traitement des cystites végétantes et incrustées par la haute fréquence in *Traité de Cystoscopie et de Cathétérisme*, par Marion et Heitz-Boyer, juin 1914. — Traitement des tumeurs de vessie par la haute fréquence. *XVIe Congrès français d'Urologie*, octobre 1919. — Emploi de la haute fréquence contre l'hypertrophie de la prostate. *XXe Congrès français de Chirurgie*, octobre 1919. — Des Etincelages de haute fréquence dans les urétrites chroniques. *Soc. franç. d'Urol.*, décembre 1919. — Nouvel appareil à haute fréquence pour les besoins chirurgicaux. *Soc. de Chir.*, avril 1920. — Curettage électrique de la vessie. *Soc. de Chir.*, avril 1920. — Traitement de l'hypertrophie de la prostate par la haute fréquence. *Soc. de Chir.*, avril 1920. — Emploi des courants de haute fréquence pour la destruction des tumeurs de vessie; utilisation de ces courants en chirurgie urinaire et générale. *Bull. Soc. de Chir.*, 12 mai 1920. — Volumineuse tumeur vésicale détruite en une séance au moyen de la haute fréquence par voie endoscopique. *Bull. Soc. de Chir.*, 9 mars 1921. — La Chirurgie par la haute fréquence. *Conférence au Congrès pan-*

Gondet ensuite, j'espère pouvoir préciser les points où son argumentation est en défaut : son erreur est d'ailleurs explicable; elle provient de ce que dans nos appareils à haute fréquence successivement utilisés par lui ces derniers mois avec mon collaborateur Gondet, — auquel je l'avais présenté sur sa demande, — il n'a pas su discerner les différences, ni pu se rendre compte des étapes que nous avions mis, Gondet et moi, des années à parcourir.

A. — Pour ses premiers essais, il s'est servi de mon appareil A ÉCLATEUR A ONDES AMORTIES, qui, naturellement, ne pouvait lui donner satisfaction pour le but qu'il poursuivait : d'avance, il allait à un échec; j'ai longuement décrit, dans le dernier Bulletin de notre Société, les inconvénients de ces courants lorsqu'on les emploie en électro-coagulation pour faire des sections chirurgicales. Ces inconvénients, qui ne doivent pas d'ailleurs, j'y insiste à nouveau auprès de vous, faire oublier les services qu'ils rendent dans beaucoup d'autres cas [1], m'avaient fait depuis longtemps renoncer au « couteau diathermique », en particulier dans les exérèses circonscrivant à distance les tumeurs.

B. — Lorsque parurent les LAMPES A T. S. F. produisant d'une façon pratique des courants A ONDES ENTRETENUES, nous avons Gondet et moi pensé aussitôt aux applications médico-chirurgicales qu'on en pourrait faire; mais la maison Beaudoin, absorbée par le succès de l'appareil à éclateur, ne nous permit pas d'en poursuivre les études comme nous le voulions. Aussi, je dus, au début de 1925, m'adresser à un ami de Gondet, devenu mon client et celui de Clovis Vincent : il me construisit un premier modèle, qui ne me donna pas satisfaction. Un second modèle ne réussit pas mieux. Ce fut seulement le troisième appareil, réalisé cette fois par Gondet personnellement

américain de Médecine. La Havane, décembre 1921. (In *Comptes rendus du Congrès*). — La Chirurgie par la haute fréquence. *Conférence à la Faculté de Mexico, et communication à l'Académie de Médecine du Mexique*, février 1922. — Rétrécissements et polypes du rectum traités par la haute fréquence : emploi de ces courants dans la rectite chronique. *Bull. Soc. de Chir.*, 12 juillet 1922. — Appareil médico-chirurgical de haute fréquence. Classification et terminologie des effets de haute fréquence. *Communication à la Société d'Electrothérapie et de Radiologie*, mars 1923, et in *Bulletin*, avril 1923. — La Diathermie en oto-rhino-laryngologie. *Communication faite sur invitation au Congrès français d'Oto-Rhino-Laryngologie*, octobre 1924. — Les courants de haute fréquence en thérapeutique chirurgicale. *Leçon faite dans le cours complémentaire de Physiothéraphie de la Faculté de Médecine*, Professeur Carnot, février 1925. — Chirurgie de l'anus et du rectum par la haute fréquence. *Conférence et démonstration opératoire à l'hôpital Saint-Michel devant la Société de Chirurgie américaine (en voyage en Europe)*, juillet 1925. — Emploi de la haute fréquence en chirurgie urinaire. *Leçon faite à la Faculté de Médecine de Liége*. Service du professeur Hogge, mai 1926. — Traitement des tumeurs de vessie par les agents physiques. *Rapport au Congrès International d'Urologie*, août 1927, Bruxelles. — Nouvel appareil de haute fréquence à lampes (avec M. Gondet). *Congrès français d'Urologie*, octobre 1928.

1. Sans parler de la transformation qu'ils ont amenée dans la chirurgie urinaire (et aussi dans la chirurgie oto-rhino-laryngologique), ils ont profondément modifié entre les mains de Ravaut la thérapeutique dermatologique et apporté de précieuses ressources pour le traitement des lésions ano-rectales, entre mes mains d'abord, puis entre celles de Bensaude en collaboration avec moi et seul ensuite. Tout cela a été réalisé grâce aux appareils à éclateurs....

dans les ateliers Beaudoin, et que nous avons présenté tous deux au dernier Congrès d'Urologie en octobre 1928, qui réalisa ce que nous voulions. En particulier on arrivait à faire avec lui une *section chirurgicale linéaire* avec possibilité de *réunion par première intention*, mais on provoquait des *contractions douloureuses*. Ce sont ces contractions qui avaient impressionné Proust en octobre dernier, expérimentant le procédé dans une amputation du sein, et sur lesquelles il a insisté avec complaisance à la suite de ma communication. Ceci se passait en octobre et au début de novembre de l'année dernière. Ce sont ces mêmes courants qu'utilisait également de Martel, lorsqu'il constata en chirurgie cérébrale ces effets douloureux dont il vient de vous faire un tableau vraiment peu engageant, pour ne pas dire terrifiant. Mais c'est à tort qu'il accuse ces courants « de ne pas couper, de s'attacher à la substance cérébrale, et de l'étirer en longues bandes qui se carbonisaient »; car s'il est exact qu'avec cet appareil les *sections chirurgicales étaient encore douloureuses et un peu convulsantes*, du moins étaient-elles déjà *parfaitement coupantes*; j'insiste auprès de de Martel sur l'erreur qu'il a commise sur ce point, qui tient à cœur à M. Gondet et qu'il m'a demandé de rectifier. J'avais moi-même éprouvé, en faisant avec Champy en octobre nos expériences sur les lapins et les cobayes, des difficultés à cause de ces contractions, et je les avais également constatées avec Gondet en opérant dans mon service de Saint-Louis.

Aussi, M. Gondet mit-il toute sa compétence de technicien à supprimer cet inconvénient, mineur sans doute, mais fort gênant pour un acte chirurgical. Il y arriva (je ne dirai pas comment, car c'est un secret de technique) dans le courant de novembre; je pus m'en rendre compte en pratiquant au début de décembre une néphrolithotomie sur un malade que je vous ai présenté ici complètement guéri.

Ce bistouri à haute fréquence était donc devenu absolument indolore en même temps qu'il coupait parfaitement, et en donnant déjà une hémostase très notable; néanmoins, il m'avait semblé insuffisamment hémostatique pour un viscère très vasculaire comme le rein : j'ai longuement insisté sur ce point devant vous au cours de ma communication. Or, de Martel, de son côté, avait fait les mêmes remarques, et plus instamment encore que moi, il demanda à Gondet de renforcer cette action hémostatique, dont le besoin se faisait sentir davantage en chirurgie cérébrale. Je lui ai rendu justice à ce point de vue, comme il a pu le constater dans ma communication à la *Société de Chirurgie*.

C. — C'est alors que Gondet, réalisant une idée que je lui avais suggérée dès le début de nos recherches, *associa nos deux appareils* à éclateur et à lampes. Je n'avais eu en vue, en demandant cette association, que de « renforcer » un courant par l'autre, et je ne prévoyais pas que de cette combinaison résulterait le courant de haute fréquence à la fois plus coagulant et plus coupant, que de Martel avait réclamé à Gondet pour sa section des tumeurs de cerveau. C'est ainsi que, de cette association de nos deux appareils, l'ancien à éclateur, le nouveau à lampes, est né le courant que

j'ai appelé *Courant mixte*, qui, sans supplanter les deux autres, présente dans certains cas des avantages extrêmement précieux. Je compte d'ailleurs, comme je l'ai annoncé dans ma communication, vous en présenter une étude détaillée au point de vue physique, biologique et chirurgical.

Telles sont les précisions chronologiques que vient de réclamer de Martel, et que je vous apporte avec une entière impartialité ; je le fais en plein accord avec mon collaborateur Gondet, qui est heureux de pouvoir dire à son tour combien les suggestions chirurgicales de de Martel et de son collaborateur en chirurgie nerveuse Clovis Vincent ont été profitables pour mettre au point notre dernier appareil à courant mixte.

Reste la question de PRIORITÉ de Cushing, qui tient à cœur à de Martel. De Martel a vu, à Boston, Cushing sectionner avec le courant électrique dans des opérations de tumeurs cérébrales. Je n'avais pas à en parler longuement dans une communication où je rendais compte de recherches poursuivies en France, et faites, au point de vue électrique, dans l'ignorance absolue des travaux du collaborateur physicien de Cushing, Bovie : mon ami Gondet tient à insister formellement sur ce point qu'il n'a jamais eu le moindre renseignement sur les procédés techniques mis en œuvre par celui-ci pour obtenir un courant sectionnant et coagulant, et, à son avis, notre appareil français a dû arriver au même résultat par des moyens différents.

Quoi qu'il en soit, ma très ancienne amitié avec le grand chirurgien américain et mon admiration pour lui me font un plaisir de lui rendre hommage, et de reconnaître qu'il a le premier utilisé un tel courant en Amérique. Mais, d'autre part, de Martel est trop bon patriote pour ne pas se réjouir qu'en France les recherches que nous poursuivons avec la maison Beaudoin et Gondet (depuis bientôt dix-huit ans) pour réaliser des appareils chirurgicaux de haute fréquence aient abouti (sa collaboration aidant, j'ai grand plaisir à le reconnaître) à des résultats qui ont marqué des progrès successifs dans la technique chirurgicale.

Quant à la COAGULATION PAR PINCES, que j'ai appelée « Hémostase sans ligature », les courants à ondes amorties produits par les anciens appareils à éclateur la réalisaient déjà bien antérieurement à ce que de Martel a vu chez Cushing ; et il y a longtemps que j'appliquais ce mode d'hémostase, en particulier à la cure des hémorroïdes, application très intéressante de cette chirurgie à la haute fréquence et qui fera le sujet d'une présentation se basant sur des résultats dont quelques-uns datent d'avant-guerre [1].

Je regrette que, avant de prendre la parole, notre collègue de Martel ne se soit pas documenté sur mes recherches avec Gondet et sur les opérations que j'ai pratiquées avec celui-ci concurremment aux siennes. J'aurais trouvé déplacé de ma part et fastidieux pour vous de préciser la part qui

1. La première opération date de juillet 1911 et a été faite sur un confrère député.

me revient dans cette chirurgie par la haute fréquence, si mon collègue ne m'avait mis dans l'obligation de le faire.

Je l'en remercie.

RAPPORTS

Goitre aberrant de la région du pneumogastrique gauche. Bradycardie paroxystique. Extirpation. Guérison,

par MM. **Cornioley** et **Second** (de Genève).

Rapport de M. Ch. Lenormant.

MM. Cornioley et Second nous ont communiqué une observation de bradycardie paroxystique déterminée par une tumeur thyroïdienne aberrante latéro-cervicale et guérie par l'ablation de cette tumeur. Cette observation me paraît intéressante par sa rareté, et surtout par les conclusions qu'on en peut tirer sur les effets des compressions pathologiques du tronc du pneumogastrique.

Elle concerne un homme de trente-cinq ans qui souffrait, depuis longtemps, d'une dyspnée d'effort et d'une toux continuelle qui, malgré sa robustesse apparente, l'avaient fait regarder comme un tuberculeux, si bien qu'il avait été réformé comme tel et avait fait une cure sanatoriale à Leysin. Cet homme présentait, en outre, des irrégularités du pouls, constatées à diverses reprises, et que l'on avait attribuées à du nervosisme.

La crise grave, pour laquelle il fut vu par MM. Cornioley et Second, éclata en septembre 1927. Le malade, employé au service vicinal, l'attribuait au fait que, les jours précédents, il avait travaillé, en plein soleil, au goudronnage des routes et aspiré les vapeurs du goudron chaud, amené directement de l'usine à gaz et renfermant encore du gaz d'éclairage.

Toujours est-il que, lorsque MM. Cornioley et Second l'examinèrent pour la première fois, le 12 septembre, cet homme était dans un état des plus alarmants.

Le pouls, imperceptible, oscillait autour de 30 pulsations par minute, du reste synchrones aux battements cardiaques. Le fait de lui soulever la tête plongeait le malade dans un état syncopal. Les yeux étaient vitreux, le teint cadavérique. Il était atteint de transpiration froide et profuse et d'une oppression respiratoire formidable. Pendant plusieurs dizaines de secondes, la respiration s'arrêtait, puis le rythme reprenait irrégulier, s'accélérait pour s'arrêter à nouveau tout d'un coup, comparable à un Cheyne-Stockes.

Bref, cet homme faisait l'impression d'un agonisant.

Il fallut tout d'abord parer au plus pressé : digitale, stimulants diffusibles, repos absolu, diète.

Le 14 septembre, l'état s'était sensiblement amélioré, la respiration était plus régulière, le Cheyne-Stockes avait disparu, pour faire place cependant à un état d'oppression continuel. Le cœur battait régulièrement, à 40 pulsations par minute ; cependant, l'auscultation en était particulièrement difficile, en raison de la faiblesse des battements. La température était normale.

Devant ce tableau, on pensa avoir affaire à une lésion du faisceau de His et, à tout hasard, on ordonna des iodures.

Le 20 septembre, le malade était très amélioré ; la dyspnée persistait, mais très atténuée; le pouls oscillait entre 60 et 65 pulsations, les forces revenaient petit à petit.

Dans le courant d'octobre 1927, le malade allant de mieux en mieux fut revu plusieurs fois. Le pouls était remonté à 70 pulsations, mais il existait toujours un état de dyspnée, ce qui l'obligeait, durant de petites promenades, à s'asseoir de temps en temps.

Le 22 octobre 1927, à l'occasion d'un *examen somatique complet*, la cause de ces phénomènes dramatiques échappant encore, on découvre, profondément incluse dans la partie médiane de la gouttière carotidienne gauche, une tuméfaction ovalaire, bien limitée, de la dimension d'une grosse olive. Cette tumeur, de consistance très dure, mobile, fuyant sous le doigt, non expansible, paraissait faire corps avec le paquet vasculo-nerveux gauche du cou. Elle semblait, d'autre part, rentrer dans la cage thoracique à chaque inspiration. Il fallait palper profondément, sous le bord antérieur du sterno-cléido-mastoïdien, pour la sentir.

En pinçant cette tumeur, on provoqua immédiatement une crise très intense de dyspnée soudaine avec chute du pouls à 40 pulsations. Cette crise, du reste, cessa au bout de cinq minutes environ.

Dès lors, la cause de tous les phénomènes alarmants ne pouvait plus être douteuse; on se trouvait en face d'un cas d'irritation d'un pneumogastrique par compression tumorale, d'origine indéterminée.

Parmi plusieurs hypothèses qui pouvaient être émises, quoique le malade ne présentât plus, en réalité, de phénomènes pulmonaires, on pouvait admettre comme plausible le diagnostic de mono-adénite tuberculeuse, plus ou moins calcifiée, de la région cervicale profonde.

D'autre part, bien que possédant un corps thyroïde normalement développé, il pouvait s'agir d'un noyau goitreux aberrant, non relié.

On ne devait pas non plus abandonner l'idée qu'il pût s'agir d'un corps parathyroïde hypertrophié.

Enfin, diagnostic moins probable, en raison de la mobilité relative de la tuméfaction par rapport au paquet vasculo-nerveux, on devait penser à une tumeur bénigne (fibrome, névromes).

Un moment, l'idée d'anévrysme de la carotide primitive vint à l'esprit, à cause des phénomènes d'irritation du nerf pneumogastrique. On sait, en effet, que l'anévrysme, en raison de son accroissement, provoque une réac-

tion conjonctive de voisinage, qui finit par englober et comprimer le nerf adjacent. Cependant, cette tumeur n'était animée d'aucun battement propre, était trop dure et trop mobile pour un anévrysme.

MM. Cornioley et Second finirent par admettre, comme étant le plus plausible, le diagnostic de goitre aberrant non relié de la chaîne carotidienne.

L'*intervention chirurgicale* s'imposait, sans plus attendre.

Le 25 octobre 1927, sous anesthésie régionale à la novocaïne, par incision longitudinale, le long du bord antérieur du sterno-cléido-mastoïdien, on découvrit le paquet vasculo-nerveux gauche du cou. La tumeur fut rapidement mise à jour. Elle siégeait dans la gaine des vaisseaux, à 2 centimètres environ au-dessous de la bifurcation de la carotide primitive, insinuée entre les vaisseaux en avant et le pneumogastrique, qui paraissait repoussé en arrière. Un tissu fibreux assez dense l'unissait à ces organes, mais il ne fut pas difficile de l'en séparer entièrement. Le nerf, en particulier, ne la pénétrait pas et ne semblait pas macroscopiquement modifié, ni envahi. L'extirpation fut, en somme, très simple et ne donna lieu à aucune ligature vasculaire.

Fermeture de la gaine au catgut. Suture de l'aponévrose antérieure du cou. Suture de la peau aux agrafes de Michel. Réunion per primam. Suites opératoires normales.

Dans les jours qui suivirent, la dyspnée cessa entièrement et le nombre des pulsations remonta à 72-75, pour s'y maintenir. Le malade fut revu à plusieurs reprises, dans les mois qui suivirent : il ne se plaignait plus de rien. Nous l'avons examiné une dernière fois, en octobre 1928, et rien n'est venu troubler cet état de guérison qui paraît bien définitive.

L'examen de la tumeur enlevée, pratiqué par le professeur Askanazy, montra qu'il s'agissait d'un goitre micro-folliculaire riche en vaisseaux.

L'intérêt de cette observation si démonstrative est considérable. Les expériences des physiologistes et les constatations cliniques des chirurgiens nous ont bien fait connaître les effets de la section ou de l'excitation du tronc du pneumogastrique au cou. En ce qui concerne plus spécialement les observations faites chez l'homme au cours des interventions chirurgicales, elles ont été réunies dans trois importants mémoires : celui de Reich, paru en 1908 dans les *Beitræge zur klinische Chirurgie*, celui de Bérard et Chalier publié en 1912 dans le *Lyon chirurgical*, et celui de Weber dans le *Roussky Vratch* de 1914.

Physiologistes et chirurgiens sont d'accord sur ce fait que la vagotomie unilatérale ne détermine jamais d'accidents immédiats sérieux : l'accélération du pouls qui en résulte est toujours passagère et ne s'accompagne d'aucun trouble important du fonctionnement du cœur.

L'excitation du nerf apparaît comme beaucoup plus redoutable. Elle entraîne un ralentissement du cœur qui, lorsque l'excitation est suffisamment forte, aboutit à l'arrêt complet des battements, et qui s'accompagne d'une baisse parallèle de la pression artérielle.

Mais ici les expériences sur l'animal et les constatations faites chez l'homme cessent d'être tout à fait concordantes. En physiologie, si violente

et si prolongée que soit l'excitation, elle n'entraîne jamais la mort de l'animal : l'arrêt du cœur ne se prolonge pas au delà d'une minute ou d'une minute et demie ; puis les battements reprennent, d'abord lents, peu à peu plus rapides, jusqu'à revenir au rythme normal en deux heures environ.

Chez l'homme, au contraire, il y a toute une série d'observations qui établissent qu'une irritation brusque et violente du tronc du pneumogastrique, telle que celle qui résulte de sa prise dans une pince ou dans une ligature, peut déterminer un arrêt prolongé du cœur, une syncope qui persiste après la suppression de la cause d'irritation, qui ne cesse qu'après des manœuvres de réanimation (respiration artificelle, massage du cœur). Il y a même un certain nombre de cas où cette syncope a été mortelle. M. J.-L. Faure en a rapporté un ici même, survenu au cours d'une sympathicectomie bilatérale chez un basedowien. Des faits semblables ont été publiés par Roux, par Caselli, par Reich (2 cas), par Weber, par Gayet (cité par Bérard et Chalier). Moi-même, au cours d'une extirpation difficile de ganglions tuberculeux du cou, j'ai vu succomber brusquement un malade au moment où je plaçais par mégarde une pince sur le tronc du pneumogastrique.

Je sais bien que tous ces cas prêtent à discussion et qu'aucun n'a la netteté et la simplicité des expériences des physiologistes. Il s'agissait d'opérations graves et complexes, le plus souvent d'ablations de tumeurs malignes ou de ganglions cancéreux ; le pneumogastrique n'a pas été le seul organe lésé ; la jugulaire interne, presque toujours, la carotide ou d'autres troncs nerveux, assez fréquemment, ont été intéressés également. Il faut tenir compte de l'état souvent grave de l'opéré, de l'importance de l'intervention, de l'anesthésie, etc. N'empêche que l'irritation du pneumogastrique joue un rôle indiscutable, puisque, le plus souvent, la syncope cesse lorsqu'on enlève la pince ou la ligature qui étreignait le nerf ; et les cas de mort que j'ai rappelés nous engagent à le traiter avec beaucoup de ménagements.

Autre différence entre les observations sur l'animal et sur l'homme. Les physiologistes ont surtout étudié, depuis l'expérience classique de Weber, les effets de l'excitation (électrique) du bout périphérique du pneumogastrique sectionné : c'est elle qui détermine le ralentissement (ou l'arrêt) du cœur avec baisse de la tension artérielle. Mais il résulte d'expériences de François-Franck que l'excitation du bout central du nerf détermine, elle aussi, par action réflexe, un ralentissement du cœur (accompagné, il est vrai, d'une forte hypertension). Or, il semble que, chez l'homme, ce soit surtout l'irritation du bout central du pneumogastrique qu'il faille redouter et que la syncope grave résulte essentiellement de cette action centripète sur le bulbe. Cela paraît ressortir d'expériences de Reich qui ont montré que le badigeonnage avec une solution de cocaïne à 20 p. 100 rend le nerf inexcitable et qu'alors les irritations les plus brutales sont sans effet sur le cœur. Quelques faits cliniques sont aussi bien démonstratifs. Venot, opérant une tumeur du pneumogastrique, observe, lorsqu'il tiraille le nerf, non pas un arrêt du cœur, mais un spasme de la glotte très menaçant : le

spasme cesse au moment où il sectionne le tronc nerveux. Weber, au cours d'une ablation de ganglions cancéreux, coupe le pneumogastrique au-dessous de la tumeur : rien ne se produit du côté du cœur; mais, poursuivant sa dissection, il tire sur le bout central et aussitôt survient une syncope qui cesse lorsqu'il a sectionné ce bout au-dessus de la tumeur.

Tout ceci correspond à une irritation soudaine et brutale du pneumogastrique. Les troubles provoqués par l'irritation lente qui résulte d'un processus pathologique, comme le développement d'une tumeur au contact du nerf, sont beaucoup moins connus et apparaissent, d'ailleurs, comme beaucoup plus rares.

Wölfler a bien attribué le ralentissement respiratoire observé chez certains goitreux à la compression du pneumogastrique; mais c'était là une vue théorique, que n'appuyait aucun fait clinique précis. Les observations anciennes de Bruberger et de Pinner signalent de la tachycardie dans des goitres comprimant le pneumogastrique, ce qui correspondrait à une destruction, et non à une irritation du nerf. Au contraire, dans le cas de Vette, un goitre rétro-œsophagien s'accompagnait de ralentissement notable du pouls.

Dans les goitres aberrants de la région carotidienne qui menacent plus directement le pneumogastrique, jamais, avant l'observation de MM. Cornioley et Second, il n'a été signalé de troubles cardiaques pouvant résulter de la compression du tronc nerveux Je n'ai, du moins, rien trouvé de semblable dans les mémoires de Parecelier, Venot et Bonnin, et de Fedeli, qui sont les deux travaux les plus récents et les plus complets sur la question des tumeurs thyroïdiennes de la région cervicale latérale.

Et, parmi les autres tumeurs du cou, je ne connais, comme pouvant être rapprochée de l'observation de MM. Cornioley et Second, que celle de Knighton (*New Orleans medical and surgical Journal*, 1924) : elle concerne une tumeur de la glande carotidienne observée chez un homme de cinquante-huit ans; ce malade avait présenté des syncopes plus ou moins graves à plusieurs reprises, sans qu'il existât la moindre lésion cardiaque; la pression exercée sur la tumeur cervicale déclanchait automatiquement un état syncopal avec arrêt du cœur, lequel cessait avec la pression; l'ablation de la tumeur fut suivie de la disparition complète de ces accidents. Knighton signale également une observation d'Osler, dans laquelle la compression d'une tumeur située au contact du pneumogastrique déterminait à volonté une syncope, et une autre de pouls lent permanent par compression tumorale du nerf vague; mais je n'ai pu vérifier ces cas.

Les observations de ce genre sont donc exceptionnelles. Celle de MM. Cornioley et Second a toute la valeur d'une expérience et nous pouvons remercier les auteurs de nous l'avoir fait connaître. La seule critique que je me permettrai, en terminant, est que cette observation, par ailleurs très complète, ne fasse pas mention du réflexe oculo-cardiaque, qu'il eût été intéressant de rechercher : on sait, en effet, par les travaux de Collet et Petzetakis et par un cas fort intéressant de Picot, que ce réflexe se trouve inverti (accélération du pouls) dans les lésions destructives du pneumo-

gastrique, tandis qu'il est exagéré (ralentissement du pouls) dans les lésions irritatives.

M. **Robineau** : J'ai eu l'occasion de couper trois fois le pneumogastrique droit, au-dessous de l'origine du récurrent, bien entendu. Ni au cours de la dissection du nerf, ni au moment de la section, il n'a été observé une modification quelconque du rythme cardiaque. Il est vrai que les malades étaient endormis, ce qui diminue sérieusement ou même supprime les actions réflexes.

M. **T. de Martel** : Je ne crois pas qu'une section nette d'un nerf soit l'équivalent d'une excitation légèrement prolongée.

Une section provoque une excitation extrêmement courte. Je le vérifie chaque fois que j'opère sur la moelle et que je suis obligé de couper une racine ou de l'irriter par des frottements répétés. Les opérés supportent très facilement la première de ces excitations, très mal la seconde.

M. **Paul Moure** : Il est incontestable que la section nette et brusque ou au contraire le tiraillement et l'écrasement du pneumogastrique produisent des effets bien différents. J'ai eu plusieurs fois l'occasion de sectionner le pneumogastrique au cours de larges évidements du cou, sans jamais constater aucun symptôme fâcheux immédiat. Par contre, durant la guerre, j'opérai un anévrisme de la carotide interne. J'avais pratiqué une extirpation du sac, et j'avais sectionné la carotide très près de la base du crâne. N'ayant pu placer une ligature, j'avais laissé une pince à demeure sur le bout supérieur de la carotide. Or, au moment où la peau était suturée, la pince cassa. Je plaçai alors à l'aveugle une nouvelle pince, mais, au moment où je la serrai, l'opéré eut une brusque syncope mortelle. Je lâchai la pince, la plaie saigna un peu, mais le blessé était définitivement mort et rien ne put le ranimer. Je fis sauter les points de suture et je constatai que j'avais pincé et écrasé le pneumogastrique.

Volvulus du cæcum,

par M. **Hartglass** (de Dourdan).

Un cas de volvulus du cæcum,

par M. **Wilmoth** (de Paris).

Rapport de M. Ch. Lenormant.

M. Hartglass, ancien interne des Hôpitaux de Paris, chirurgien à Dourdan, et mon assistant, M. P. Wilmoth, nous ont adressé, chacun, une observation de volvulus du cæcum traité par détorsion et guéri.

Voici ces deux observations :

I. Hartglass. — Un homme de trente ans, ouvrier agricole, nous est envoyé, le 2 novembre 1927, avec le diagnostic de crise appendiculaire aiguë. Cette crise aurait débuté brusquement dans la matinée. Nous voyons le malade à 2 heures de l'après-midi.

Nous sommes tout de suite frappé par la violence des douleurs, survenant comme par crises, pendant lesquelles le malade se tord littéralement. Température à 37°5. Pouls à 80-90, bien frappé. Pas de vomissements.

A l'examen de l'abdomen, contracture très intense, à droite, dans la fosse iliaque, qui est très douloureuse à la moindre pression. Pas de météorisme. Pas de signe de von Wahl.

Nous faisons le diagnostic d'appendicite aiguë avec menace de perforation, malgré l'absence de fièvre, ayant observé quelque temps auparavant un cas de gangrène de l'appendice pour ainsi dire apyrétique.

L'intervention est décidée et pratiquée deux heures plus tard.

Opération. — Anesthésie : Sédol-Balsoforme. Incision de Mac-Burney. A l'ouverture du ventre notre attention est tout de suite attirée par une quantité très abondante de liquide sanguinolent et par une distension du cæcum qui gêne toute manœuvre intra-abdominale. Nous transformons notre incision de Mac-Burney en incision de Roux et pouvons ainsi aborder l'appendice qui est sain. Le diagnostic de volvulus du cæcum et du côlon ascendant est alors fait. Nous rétrécissons rapidement notre incision latérale et nous nous portons vers la ligne médiane.

Le cæcum et le côlon jusqu'à l'angle sous-hépatique sont tordus à 80°-90° dans le sens des aiguilles d'une montre, de droite à gauche, autour de leur axe vertical. La paroi externe du gros intestin est devenue antérieure. Un pli profond sépare la partie flottante du côlon ascendant de la partie fixe sous-hépatique et montre la limite de l'intestin tordu. L'intestin grêle n'est pas intéressé. Cette torsion pouvait se produire à cause de l'existence d'un méso libre et flottant. Le gros intestin tordu est très dilaté, atteignant les dimensions du genou d'un adulte, et ne présente aucune lésion de ses tuniques.

La détorsion est facile, mais comment la maintenir ?

La suture au péritoine pariétal ou à celui de la fosse lombo-iliaque ne nous tente guère, d'une part à cause de la difficulté de la manœuvre par incision médiane, et d'autre part en raison de l'énorme distension du cæcum qui se prête mal à la pose de points non perforants. Nous décidons alors de mettre à profit notre incision latérale et de nous servir de l'appendice comme moyen de fixation et comme soupape de sûreté en cas de paralysie intestinale post-opératoire. L'appendice est donc amené dans la plaie latérale après ligature et section de son méso.

Il est très fortement attiré en dehors du ventre par le catgut liant sa base pour que la plus grande surface possible de la paroi antérieure du cæco-ascendant se mette au contact du peritoine. La base de l'appendice est fixée par quelques points au fil de lin au péritoine pariétal et aux muscles de la paroi. Le reste de l'incision latérale est suturé par plans successifs. L'incision médiane est suturée en un seul plan aux fils de bronze. Un drain et trois mèches iodoformées dans le Douglas par mesure de prudence.

Suites opératoires normales et apyrétiques. L'opéré rend des gaz au bout de vingt-quatre heures; il va à la garde-robe le troisième jour. On enlève le drain le troisième jour et les mèches le cinquième. La plaie médiane est cicatrisée complètement en quinze jours. Quant à l'appendice, il se flétrit et se sphacèle. Nous le coupons à la base le quatrième jour au-dessus de sa ligature. Il ne se produit aucune fistule stercorale et cette plaie latérale se cicatrise par bourgeonnement.

Depuis nous avons revu notre opéré qui travaille normalement comme

ouvrier agricole sans trop peiner. Pas de tendance à la récidive de son vulvulus. Nous pensons que la paroi antérieure du cæco-ascendant, tout au moins dans une partie, est restée adhérente au péritoine pariétal. Nous ne voulons pas l'affirmer, n'ayant pas pu pratiquer un examen aux rayons X.

II. Wilmoth. — Femme de soixante-quatorze ans, entrée à la Pitié dans l'après-midi du 17 décembre 1928.

Lorsqu'on l'examine, le 18 au matin, on constate qu'elle présente un ballonnement abdominal considérable. Le ventre est fortement saillant sur la ligne médiane. Quelques anses intestinales dessinent discrètement sous la paroi distendue des mouvements de reptation, à intervalles irréguliers. L'interrogatoire nous apprend que la malade n'a pas été à la selle depuis six jours, qu'elle ne rend aucun gaz, qu'elle a quelques vomissements. Le facies est altéré, la langue est sèche, recouverte d'un enduit brunâtre ; le pouls est mal frappé, la température est normale.

On a l'impression qu'il s'agit d'un volvulus, sans autre précision, et l'on décide d'intervenir sans tarder.

Opération, sous anesthésie générale au chloroforme; incision médiane sous-ombilicale. L'écarteur de Gosset placé, on voit des anses grêles de coloration normale, mais très distendues. Tout de suite, à droite de la ligne médiane et remplissant toute la fosse iliaque droite et le flanc droit, on trouve une anse intestinale énormément distendue, de couleur violacée, très lourde, qui se laisse soulever et qui présente sur sa face antérieure un sillon profond dirigé de haut en bas et de gauche à droite. En soulevant l'anse distendue, on voit qu'une anse grêle passe derrière elle et vient aboutir sur son flanc externe. Il s'agit donc du cæcum. En prenant cette anse à pleines mains, on lui fait décrire un tour complet et un demi-tour en sens inverse des aiguilles d'une montre. Cela fait, iléon et cæcum ont repris une situation quasi-normale. Mais le cæcum ne se vide pas et on constate alors, sur le côlon ascendant, une bride, épaisse comme un ligament de Bertin, tendue d'un paquet d'anses grêles au péritoine de la fosse iliaque interne droite. On la sectionne et on se rend compte alors que l'iléon, le cæcum et le côlon ascendant ne sont pas fixés comme normalement à la paroi abdominale postérieure. Ils ont conservé la disposition fœtale.

Malgré la détorsion du segment cæco-colique et la section de la bride, le cæcum ne se vide pas ; il reste lourd. On décide de le fistuliser; mais, en raison de l'état précaire de la malade et pour aller vite, une sonde de Pezzer est implantée dans le cæcum et maintenue par un fil de lin en bourse, le cæcum est fixé par quatre fils de lin à l'extrémité inférieure de l'incision médiane dont le reste est fermé en un plan par trois fils de bronze.

Les *suites* ont été très simples. La sonde de de Pezzer permet une vidange rapide et abondante de l'intestin. L'état général devient satisfaisant. La malade s'alimente. Le troisième jour, il y a une selle par l'anus. Le dixième jour, la sonde de de Pezzer tombe spontanément; la petite plaie hypogastrique se ferme rapidement. Les fils de bronze sont enlevés le douzième jour. La malade quitte l'hôpital en bon état trois semaines après l'intervention. Nous l'avons revue depuis; son intestin fonctionne normalement [1].

Ces deux observations concernent des volvulus vrais du cæcum, car je pense, avec Wilms, qu'il faut réserver cette dénomination aux seuls cas où il y a une torsion limitée au cæcum, au côlon ascendant et à la partie terminale de l'iléon, et qu'il faut en distinguer les coudures du cæcum autour

1. J'ajoute, pour être complet, que cette femme est revenue mourir dans mon service ces jours derniers (22 février 1929), d'un *volvulus du côlon pelvien*; le cæcum était en situation normale à l'autopsie, bien fixé à la paroi abdominale.

d'un axe transversal, qui ne sont pas des torsions véritables, et les torsions qui intéressent, avec le cæcum et le côlon ascendant, la totalité ou la plus grande partie de l'intestin grêle (volvulus de l'anse vitelline de Guibé).

Ainsi compris, le volvulus du cæcum est une variété rare de l'occlusion intestinale, rare surtout dans notre pays. Le travail d'ensemble le plus récent sur la question, celui de Podlaha, paru en 1926, ne réunit que 168 observations. La plupart proviennent d'Allemagne ou des pays de l'Europe orientale et septentrionale (Finlande, Pologne, Russie, pays scandinaves), qui, pour des raisons de race et surtout de régime alimentaire, sont les terres d'élection du volvulus. C'est à Dorpat que Zœge von Manteuffel a recueilli les éléments de la première description du volvulus cæcal (1898). Ce sont les chirurgiens polonais, finlandais et baltes qui ont pu réunir des séries relativement nombreuses de cas personnels : Fechter : 6 cas; Jankowski : 5 cas; Podlaha : 5 cas; Faltin en aurait même observé, à lui seul, une trentaine de cas, mais la discrimination du volvulus cæcal vrai et des torsions étendues à de plus grandes parties de l'intestin n'a pas toujours été faite dans cette série.

Même dans les pays de l'Europe orientale, le volvulus cæcal apparaît comme bien moins fréquent que les autres torsions de l'intestin. D'après Eljasberg, il ne représente que 4 ou 5 p. 100 des cas d'iléus. Guibé, dans un travail d'ensemble très documenté, relève 50 volvulus du cæcum pour 235 volvulus de l'anse sigmoïde et 186 volvulus de l'intestin grêle. La statistique personnelle de Spassokukozki comprend 1 volvulus cæcal pour 18 volvulus sigmoïdiens et 28 volvulus du grêle; celle de Jankowski, qui a réuni tous les cas de volvulus du gros intestin observés en dix ans (1903-1913) à la clinique de Riga, en compte 5 du cæcum et 48 du côlon sigmoïde.

En France, où l'affection a été bien étudiée dans les mémoires de Cavaillon et Delvoye (1906) et de Guibé (1907), les cas publiés de volvulus du cæcum sont très peu nombreux. En 1910, à propos d'un fait personnel, je n'avais pu retrouver que 14 observations françaises; je ne crois pas qu'il en existe, à l'heure actuelle, plus de 20 ou 25. Dans nos Bulletins, depuis 1910, je n'ai trouvé que le seul cas de Farganel et Brisset (1917). C'est donc une affection rare. Personnellement, sur un total de 88 occlusions intestinales aiguës de causes diverses que j'ai opérées comme chirurgien de garde ou qui ont été opérées dans les services que j'ai dirigés, je n'ai rencontré que trois fois un volvulus du cæcum. J'ai publié le premier de ces cas au Congrès de Chirurgie de 1910; un second est celui de Wilmoth, rapporté plus haut. Voici le troisième qui est inédit :

Femme de quarante-trois ans, entrée le 28 février 1927 à la Pitié.

Cette malade a été prise, la veille, de douleurs très aiguës dans tout le côté droit du ventre et de vomissements. La douleur persiste depuis lors, sans atténuation. A l'examen, on trouve une sensibilité très vive dans l'hypochondre et la fosse iliaque droite, avec contracture musculaire très marquée; la malade a tendance à tenir la cuisse droite fléchie. Le pouls est rapide, mais bien frappé; la température à 38°4. On fait le diagnostic d'appendicite aiguë, et l'on décide d'intervenir immédiatement.

Opération, le 28 février 1927, sous anesthésie à l'éther. La malade est très grasse. Longue incision latérale droite, sur le bord externe du muscle grand droit. Le péritoine ne renferme qu'un peu de sérosité; pas d'adhérence. L'épiploon, qui se présente d'abord, est relevé, et l'on arrive sur le cæcum et le côlon ascendant, énormément distendus, gros comme une tête d'enfant. L'appendice est gros, court, turgescent, mais sans pus et sans fibrine. Le cæcum et le côlon ascendant sont pourvus d'un méso complet et présentent un début de torsion, avec rétrécissement à l'union du côlon ascendant et du transverse, point où les gaz ne passent pas. Il y a, en outre, une lame vasculaire assez dense qui, de la paroi latérale de l'abdomen, se porte sur le gros intestin en le comprimant. Après section de cette membrane et remise en place du cæcum et du côlon ascendant, les gaz passent librement dans le transverse. Appendicectomie. Suture de la paroi abdominale au catgut et aux crins de Florence.

Suites opératoires normales. La malade sort guérie, le 13 avril 1927.

Le volvulus cæcal nécessite, pour se produire, l'existence d'un défaut d'accolement, la persistance d'un méso du cæcum et du côlon ascendant; parfois la malformation est plus complexe, comme dans le cas de Viannay où le cæcum seul était libre et mobile et où le côlon ascendant, complètement masqué par un voile péritonéal, blanchâtre, épaissi et membraneux, ne put être reconnu qu'à l'autopsie. La persistance d'un méso du cæcum et du côlon ascendant est une malformation assez banale, puisqu'on la rencontrerait, d'après les recherches anatomiques de Kaufmann et de Trèves, chez 10 à 15 p. 100 des sujets. Or le volvulus cæcal est rare. Il faut donc qu'à la malformation, condition nécessaire, mais non suffisante, s'ajoutent d'autres facteurs. On a incriminé les efforts — ce qui expliquerait que la torsion du cæcum s'observe plus souvent chez l'homme —, les écarts alimentaires, en particulier les repas copieux après une période de jeûne, les fermentations intestinales qui amènent la distension brusque du cæcum par des gaz, etc.

Mais il est une circonstance qui m'a frappé parce que je l'ai retrouvée dans mes trois observations et qui me paraît jouer un rôle dans la production du volvulus : c'est l'existence, au voisinage de l'angle colique droit, d'une bride péritonéale, plus ou moins développée et plus ou moins épaisse, bride qu'il a fallu sectionner dans tous mes cas pour détordre le volvulus et rétablir la circulation intestinale. L'association d'une telle bride péritonéale ou épiploïque avec le volvulus du cæcum a été signalée dans nombre d'observations (Lagoutte, Lecène, Chalfaut); dans le cas d'Eccles Smith, il y avait au niveau de l'angle hépatique du côlon un ganglion calcifié et de ce ganglion partait une bride épaisse qui allait se fixer sur l'iléon; dans celui de Monti, il y avait une torsion cæcale de 360° et le côlon ascendant était étranglé par un cordon tendu de haut en bas et de gauche à droite et aboutissant à la rate ectopiée et fixée dans la fosse iliaque droite. Il me semble évident que de semblables dispositions anatomiques, en gênant la circulation intestinale, en créant la stase et la distension d'un cæcum libre et mobile, doivent en favoriser la torsion. De même, la coexistence d'une hernie volumineuse (hernie ombilicale dans le cas de Cohn, hernie inguinale dans celui de Viannay), en modifiant les

conditions de la statique intestinale, peut expliquer la production de certains volvulus.

Faltin indiquait, comme signes caractéristiques du volvulus cæcal, une triade symptomatique : existence dans les antécédents de crises abdominales douloureuses, plus ou moins nombreuses et intenses, en rapport avec la mobilité du cæcum et des ébauches de coudure ou de torsion, — rémission des symptômes au deuxième ou troisième jour, bientôt suivie d'une reprise foudroyante des accidents d'iléus, — enfin, signe de von Wahl, c'est-à-dire ballonnement localisé très net, avec ou sans ondulations péristatiques au voisinage, siégeant le plus souvent au-dessus de l'ombilic et à gauche (par suite du déplacement dans ce sens du cæcum tordu). En fait, cette triade est rarement au complet. En particulier, je n'ai trouvé signalée la détente dont parle Faltin dans aucune des observations récentes. Les antécédents de colique cæcale, que Faltin avait retrouvés chez un tiers de ses malades, manquent souvent; ils n'existaient ni dans les cas d'Hartglass, ni dans celui de Wilmoth, ni chez les deux malades que j'ai opérées; c'est, d'ailleurs, un fait curieux, que relève Podlaha, que le volvulus cæcal soit bien plus fréquent chez l'homme, alors que le cæcum mobile a été surtout rencontré chez des femmes.

Le signe de von Wahl est plus constant, et il est souvent plus net ici que dans toute autre variété d'occlusion intestinale. Eljasberg a cependant signalé son absence dans certains cas. Il existait chez ma première malade au point que je crus d'abord à une distension gastrique et que je commençai par faire un lavage de l'estomac; il existait aussi chez la malade de Wilmoth, et c'est grâce à lui que l'on posa le diagnostic de volvulus probable; mais il manquait dans le cas d'Hartglass et dans mon second cas, où l'on crut à une appendicite.

Comme toutes les variétés d'iléus aigu, le volvulus cæcal nécessite une intervention immédiate; comme tous les volvulus, il ne peut guérir que par la détorsion ou la résection, que dans les cas, par conséquent, où la cause de l'occlusion est reconnue à l'opération. Tous les malades qui n'ont pas été opérés sont morts, et aussi tous ceux chez lesquels, la nature de l'obstacle ayant été méconnue, on a fait une opération « palliative », anus artificiel sur le cæcum ou en amont, ou anastomose.

Si l'intestin tordu a conservé sa vitalité, si ses vaisseaux ne sont pas thrombosés, la détorsion suffit; elle est généralement facile. Hartglass, Wilmoth ont pu la pratiquer sans peine et guérir ainsi leurs malades. La période de temps où elle reste possible est variable, car il y a de grandes différences dans la rapidité d'évolution des volvulus cæcaux : j'ai pu, dans un cas, faire avec succès la détorsion simple au sixième jour de l'occlusion; la malade de Wilmoth était également au sixième jour de son occlusion; celle de Lagoutte au cinquième jour. Mais il y a des cas à marche vraiment foudroyante : Faltin a trouvé l'intestin gangrené et perforé à la cinquante-cinquième heure; des malades sont morts au bout de vingt-quatre heures (Sargent) et même de dix-huit heures (Heiler).

Lorsqu'on a pu réussir la détorsion du volvulus, y a-t-il lieu de la

compléter par l'ouverture de l'intestin ou par une fixation du cæcum?

L'ouverture de l'intestin s'est imposée souvent pour vider un cæcum distendu, prêt à se rompre et impossible à rentrer dans le ventre; d'autres fois, on l'a faite par précaution, pour lutter contre la paralysie de l'intestin et assurer l'évacuation rapide de son contenu toxique. Toujours est-il que beaucoup de détorsions ont été complétées par une typhlostomie : c'est une pratique qui ne peut avoir de sérieux inconvénient et qui a parfois une grande utilité. J'ai fait un anus cæcal après détorsion à ma première, malade, et cet anus n'a rien donné; mais Wilmoth, qui avait fait, lui aussi, un anus, a vu un écoulement très abondant de matières par cet anus pendant les premières heures, et son opérée en a certainement bénéficié.

M. Hartglass a pratiqué également une dérivation intestinale, mais en employant l'appendice ouvert et fixé à la paroi. Maunsell, Lapeyre l'avaient fait avant lui. Il ne semble pas que cet anus appendiculaire ait beaucoup fonctionné. Pour ma part, j'ai fort peu de confiance dans l'appendicostomie comme moyen d'évacuation des matières et je crois que, si l'on veut assurer la vidange de l'intestin, c'est toujours à l'anus cæcal qu'il faut s'adresser.

La fixation de l'intestin détordu semble une conduite tout à fait logique, car le volvulus cæcal, comme les autres volvulus, doit avoir tendance à se reproduire. Il ne semble pas cependant qu'elle ait été faite très souvent, probablement parce que l'état grave des malades ne permet pas de prolonger l'opération. Si on la jugeait utile et réalisable, il faudrait la faire aussi large que possible, par les procédés habituels de cæcopexie. Je ne puis approuver, sur ce point, la conduite de M. Hartglass qui a fixé le cæcum par l'appendice : fixer un intestin mobile par un seul point, très limité, de sa paroi, c'est, me semble-t-il, augmenter, et non pas diminuer, les chances de torsion nouvelle.

Lorsque l'intestin tordu est gangrené, sa résection s'impose. Elle est, sans doute, une intervention de haute gravité, mais elle est la seule logique et la seule qui ait donné des succès.

Le pronostic du volvulus cæcal reste grave. Podlaha trouve, pour les 168 cas qu'il a réunis, 38 p. 100 de guérisons; et ce pourcentage est voisin de ceux des statistiques plus anciennes de Wilms, de Bundschuh, de Chalfaut; mais ces relevés globaux mélangent les cas opérés et les non opérés, ceux où la nature de l'occlusion a été méconnue, ceux où l'on a fait la détorsion et ceux où l'on a dû réséquer.

Il semble à lire les observations récentes, que si l'on opère tôt, si l'on reconnaît immédiatement l'existence du volvulus, la détorsion peut donner une proportion notable de succès et je n'en veux pour preuve que la guérison des malades d'Hartglass et de Wilmoth et de mes deux opérés. Bien entendu, les choses changent lorsqu'on intervient tardivement, qu'on trouve un intestin gangrené et qu'on est acculé à la résection : la mortalité dépasse alors 50 p. 100 (Bundschuh, Eljasberg).

Je vous propose de remercier MM. Hartglass et Wilmoth et de publier leurs observations.

M. Lecène : Je pense comme Lenormant que dans le cas d'occlusion aiguë l'appendicostomie n'est pas à recommander. Par contre, cette appendicostomie a de très grands avantages dans les cas où l'on désire à la fois *drainer le cæcum* et *injecter dans le gros intestin des substances médicamenteuses*. C'est ainsi que dans les dysenteries amibiennes surinfectées et devenues rebelles à tout traitement chimiothérapique l'appendicostomie est une très bonne opération : elle permet de faire un drainage très suffisant du gros intestin, *sans aucune incontinence* et de plus, en laissant une sonde à demeure dans le moignon appendiculaire fistulisé, d'injecter dans le gros intestin toutes les solutions médicamenteuses nécessaires. Il y a quelques mois j'ai eu l'occasion de faire, à Saint-Louis, une appendicostomie (à l'anesthésie locale) chez une jeune femme que mon ami Ravaut m'avait confiée; cette jeune femme présentait une dysenterie amibienne absolument rebelle à tous les traitements médicaux : j'ai pu drainer le gros intestin pendant trois mois *sans aucune incontinence*, et améliorer considérablement la dysenterie chronique de la malade, grâce à des lavages quotidiens du gros iniestin avec 5 litres de solution de nitrate d'argent à 1 p. 10.000. C'est du reste pour drainer le cæcum dans ces conditions que Weir (de New-York) proposa l'appendicostomie il y a trente ans environ. Il ne faut donc pas condamner sans appel l'appendicostomie qui peut, quand elle est bien indiquée, nous rendre de grands services.

Invagination intestinale du nourrisson. Lavement baryté, intervention, sérum salé hypertonique. Guérison,

par **M. Paul Foucault** (de Poitiers).

Rapport de M. Albert Mouchet.

M. Foucault (de Poitiers) nous a adressé une intéressante observation qui vient à son heure : c'est celle d'une invagination intestinale qu'il a traitée avec prudence par le lavement baryté, parce que l'état général de l'enfant était excellent et qu'il fallait convaincre des parents hésitants par un supplément d'information de la nécessité d'une opération chirurgicale. Voici d'abord l'observation de M. Foucault :

M... (Robert), dix mois, est pris subitement, le 17 décembre dernier, à la suite d'un léger traumatisme abdominal (heurt contre une table), d'un vomissement et de coliques.

Le 18 décembre, l'enfant a quelques coliques mais garde un ventre souple.

Le 19 décembre, soit quarante-huit heures après le vomissement, l'enfant a une émission abondante de sang noir très fétide par l'anus.

Le 20 décembre, l'enfant a une nouvelle émission de sang par l'anus, et son abdomen commence à se ballonner.

Le 21 décembre, le Dr Orlowsky, de Mirebeau, appelé, constate du météo-

risme abdominal, un boudin dur le long du côlon transverse et dans l'hypocondre gauche. Il pose le diagnostic d'invagination intestinale, et ordonne le transfert immédiat à la maison de santé.

Je le vois à 5 heures de l'après-midi, plus de quatre jours après le début des accidents ; le boudin n'est pas perceptible à cause du ballonnement, le toucher rectal ne donne aucun renseignement, la température est à 37°9 ; le pouls à 104, bien frappé ; je confirme le diagnostic.

Je demande au Dr Ducellier, radiographe à Poitiers, de pratiquer sous

Fig. 1.

écran un lavement baryté. L'opération est conduite de la façon suivante :

L'enfant est couché sur le dos : on met le bock à 50 centimètres au-dessus du plan de la table. Le lavement pénètre jusqu'à l'angle splénique qu'il ne peut dépasser (voir fig. 1).

On élève le bock à 75 centimètres, le lavement franchit l'angle splénique, pénètre dans le côlon transverse, et permet d'obtenir une image typique, cupuliforme, de la tête du boudin invaginé. Le début de réduction s'opère avec certaines coliques et une partie du lavement est rejetée (fig. 2).

On élève le bock à 90 centimètres. La tête de l'invagination est arrêtée à l'angle colique droit qu'elle ne peut dépasser (fig. 3).

L'intervention chirurgicale est immédiatement décidée. Anesthésie générale à l'éther (Dr Orlowsky).

Aide : Dr Ferru.

Je pratique une incision iliaque droite ; je trouve très facilement le boudin d'invagination dont la tête est située à l'angle hépatique.

Je refoule le boudin le long du côlon ascendant.

Les 2 derniers centimètres sont difficiles à désinvaginer. La tête est formée par la terminaison de l'iléon, et pour obtenir une bonne réduction je dois sectionner entre deux pinces une bride cæco-mésentérique qui représente le méso de l'artère cæcale antérieure, au-dessus de laquelle l'iléon terminal est comme étranglé et propulsé en avant.

Fermeture de la paroi en 2 plans.

Durée : cinq minutes.

Fig. 2.

Je pratique le soir même une injection intramusculaire de 10 cent. cubes de sérum salé hypertonique.

Le lendemain, je pratique une autre injection intramusculaire de 10 cent. cubes de sérum hypertonique, et un goutte à goutte rectal hypersalé ; l'état général se maintient excellent.

Vingt heures après l'intervention surviennent les premiers gaz ; trente heures après, apparaissent les premières selles, après une émission de sang fétide, due probablement à la désinvagination.

Guérison sans incident, dans les délais habituels.

L'observation de M. Foucault montre tout d'abord l'heureuse action du sérum salé hypertonique dont l'emploi systématique, aussitôt après et le lendemain de l'intervention, a coïncidé avec une conservation parfaite de l'état général, l'absence de tout vomissement, et la reprise rapide des fonctions intestinales. Il semble bien que le shock, si fréquemment observé

chez le nourrisson, après les interventions abdominales, ait été ici réduit au minimum.

Mais ce n'est pas là le principal intérêt de l'observation de M. Foucault; cette observation a le mérite de préciser l'action du lavement baryté dans l'invagination intestinale du nourrisson. Nous n'avions guère, en fait de documents sur ce sujet en France, que les 4 observations présentées à la *Société de Chirurgie* le 6 juillet 1926 par notre collègue Pouliquen (de

FIG. 3.

Brest) et une autre de son associé de la Marnierre, publiée dans la *Gazette médicale du Centre* du 15 décembre 1927.

M. Foucault ne se serait pas attardé à tenter la désinvagination par le lavement baryté, si l'état général de l'enfant n'avait pas été excellent, et si les hésitations des parents n'avaient pas été telles qu'un supplément d'information était parfaitement justifié pour les convaincre de la nécessité urgente d'une opération.

Le lavement baryté, administré avec douceur et prudence, n'a pas seulement été utile parce qu'il a permis de ne pas différer l'opération; il a fait passer la tête de l'invagination de la fosse iliaque gauche à la fosse iliaque droite, et a permis de faire connaître au chirurgien où était exactement située la tête du boudin.

Il y a là un avantage certain : l'incision iliaque droite est supérieure

chez le nourrisson à l'incision médiane, car elle n'expose pas à l'éviscération qui est si shockante, et aux difficultés parfois si grandes de la réduction des anses grêles distendues. Les manœuvres opératoires sont rendues plus simples et plus courtes, et il n'est pas indifférent d'avoir à réduire un boudin de 20 centimètres ou de 5 centimètres. Enfin la durée de l'anesthésie est moins longue.

Mais il serait vain de demander davantage au lavement baryté; la tête de l'invagination n'a pas pu être réduite au delà de l'angle hépatique, véritable zone d'arrêt, déjà notée dans une observation de Pouliquen; cela n'a rien d'étonnant, si l'on songe aux difficultés de la désinvagination des derniers centimètres du boudin, et aux pressions que le chirurgien est obligé de faire pour réduire et maintenir réduite la tête de l'invagination; enfin à la nécessité de sectionner parfois une bride ou un méso qui semble jouer un rôle dans l'éclosion des accidents.

Aucune pression hydraulique ne peut donner la certitude et la précision de la réduction manuelle.

Ainsi semble-t-il bon de rappeler hautement que s'il est vrai que le lavement baryté peut réduire partiellement le boudin d'invagination, s'il facilite dans une certaine mesure l'acte opératoire, et s'il lui apporte quelque précision, par contre, *il ne peut le supplanter*, et que, par conséquent, il ne diminue en rien les indications chirurgicales.

En matière d'invagination intestinale du nourrisson, la *chirurgie ne perd aucun de ses droits*.

Ces très sages conclusions de M. Foucault, que notre Société ne peut qu'approuver, étaient déjà rédigées lorsque a paru dans un tout récent numéro de la *Gazette du Centre* un travail de deux anciens internes des hôpitaux de Paris, MM. Fruchaud et Peignaux (d'Angers), qui tend à réhabiliter — plus qu'il ne convient — la méthode des lavements barytés. Le titre seul du travail en indique bien la tendance : « Du traitement de l'invagination intestinale aiguë des nourrissons par le lavement sous-pression ».

Les auteurs sont d'accord avec M. Foucault en ce qui concerne la zone d'arrêt de liquide à l'angle hépatique du côlon.

Mais où ils exagèrent, c'est quand ils pratiquent le lavement avec hyperpression (le bock élevé de 1 mètre environ au-dessus de la table) après avoir cerclé l'anus avec un gros fil de soie. Cette technique nous paraît réellement dangereuse.

Enfin, les auteurs aident le lavement comme ils disent par des tractions manuelles au travers de la paroi abdominale. Cette manœuvre ne nous paraît pas innocente et nous ne l'emploierons jamais même sous l'écran.

Le fait que MM. Fruchaud et Peignaux ont eu 7 succès sur 8 cas ne saurait nous faire oublier les dangers que présente leur méthode de traitement. D'autant plus que celle-ci peut fournir une fausse sécurité : la fillette de l'observation VI avait paru avoir une réduction satisfaisante de son invagination, parce que l'image radiographique du lavement baryté

semblait se terminer par un cul-de-sac cæcal. Mais les vomissements et l'expulsion de sang par l'anus continuant, on dut l'opérer le lendemain, trop tard sans doute et l'enfant mourut. Il s'agissait d'une invagination à point de départ iléal qui s'était reproduite; on perdit un temps précieux.

La méthode ne met donc pas à l'abri d'une récidive rapide; en outre, elle ne donne pas la certitude de la réduction. MM. Fruchaud et Peignaux disent que l'expulsion de sang véritable après le lavement baryté est l'indice d'un échec. Nous ne croyons pas du tout à l'infaillibilité de ce signe; M. Foucault a observé chez son malade douze heures après la réduction opératoire une hémorragie, une émission de sang noir par l'anus et j'ai observé, de mon côté, le même fait.

Je vous propose donc, Messieurs, de remercier M. Foucault d'avoir mené le bon combat en faveur du traitement chirurgical de l'invagination intestinale du nourrisson contre lequel des offensives dangereuses se sont produites dans ces dernières années. Son observation nous apporte un document intéressant dont il a tiré des conclusions judicieuses qui sont certainement les vôtres.

M. **Paul Mathieu** : Je crois qu'il faut souligner la sagesse des conclusions de M. Mouchet, conclusions auxquelles je m'associe.

L'article de M. Fruchaud m'a intéressé, mais son observation VI m'a inquiété.

J'estime que le lavement baryté est utile au point de vue du diagnostic : il peut permettre d'affirmer une invagination douteuse ou de reconnaître la réduction spontanée d'une invagination. Le lavement peut dans certains cas, M. Mouchet l'a justement dit, permettre de localiser l'invagination dans la fosse iliaque droite et d'autoriser ainsi une laparotomie latérale droite particulièrement bénigne. Mais au point de vue thérapeutique il faut être prudent dans l'emploi du lavement baryté.

COMMUNICATIONS

Ulcération de l'artère iliaque externe par un drain, après une appendicectomie à chaud suivie de drainage,

par M. **Charles Viannay** (de Saint-Étienne), correspondant national.

Je n'ai point l'intention de rouvrir le débat sur la question du drainage après l'appendicectomie à chaud.

Mais ayant pris la parole au Congrès de Chirurgie de 1927, en faveur du drainage dans l'appendicite aiguë, j'ai le devoir de faire connaître un cas malheureux que je viens d'observer, dans lequel un drain, placé jusqu'au

fond du Douglas après une appendicectomie à chaud, ulcéra l'artère iliaque externe, ce qui entraîna la mort de la malade.

Observation. — Une jeune fille de seize ans est prise, en pleine santé, le 20 décembre 1928, d'un syndrome abdominal aigu : douleur à droite, vomissements bilieux. Un médecin la voit le lendemain et, bien que la malade ait présenté un an auparavant une crise analogue mais moins intense, il ne pense pas à l'appendicite. Les vomissements cessent, les douleurs s'atténuent et cette ouvrière reprend même son travail à l'usine pendant quatre jours. Puis, recrudescence des douleurs.

Le médecin est rappelé une semaine après sa première visite. Cette fois, il n'y a plus de doute possible : il s'agit bien d'une appendicite aiguë avec début de péritonite généralisée.

La malade entre à l'hôpital où je l'examine le 29 décembre dans la matinée. Je constate : contracture généralisée de la paroi abdominale, avec maximum de la douleur et de la défense dans la fosse iliaque droite. Traits tirés ; 39°, pouls : 128. Toucher rectal : Douglas rempli par une collection tendue et fluctuante, qui bombe dans le rectum.

Intervention immédiate, sous anesthésie générale au mélange de Schleich. Incision de Mac Burney-Gosset. A l'incision du péritoine, il s'écoule du liquide louche contenant en suspension des néo-membranes fibrineuses. Extériorisation laborieuse du cæcum dont les parois sont épaissies et infiltrées. Appendice court, turgescent, à parois épaissies, violacées, contenant une grosse boulette stercorale. Appendicectomie ; section au thermocautère, enfouissement du moignon.

L'index introduit dans la plaie, en vue de l'établissement du drainage, pénètre dans le Douglas en rompant quelques adhérences molles et évacue une collection purulente enkystée entre l'utérus et le rectum (celle qui avait été sentie par le toucher rectal). Un gros drain est introduit jusqu'au fond du Douglas, entouré de deux mèches.

Suites normales d'abord ; sédation des symptômes péritonéaux.

Dans l'après-midi du 7 janvier, la malade souffre de sa plaie et le pansement est souillé par une hémorragie de sang rouge. L'interne du service, appelé, enlève le pansement, retire le drain et voit sourdre derrière lui un peu de sang rouge. Il a le tort de ne pas me faire prévenir et se borne à tasser dans la plaie un tamponnement à la gaze, qui arrête momentanément l'hémorragie.

Je vois la malade le lendemain matin : le pansement est rouge, mais il n'y a pas eu depuis la veille d'hémorragie externe importante. La malade est pâle, a un pouls filant (130) ; mais on a l'impression moins d'une anémie aiguë que d'une infection péritonéale : il y a une contracture généralisée de la paroi abdominale, alors que depuis quelques jours le ventre était redevenu souple. Température : 39°6.

Intervention immédiate, sous anesthésie générale au mélange de Schleich. Laparotomie sous-ombilicale médiane. Un amas de caillots malodorants remplit le Douglas et la fosse iliaque droite : la masse des caillots collectés ne représente pas plus de 500 grammes de sang.

Déblayage de l'hématome ; apparition d'un jet de sang rouge venant de l'artère iliaque externe. Compression digitale, asséchement de la cavité pour voir clair : la levée de la compression met en évidence une petite ulcération de l'artère iliaque externe, près de son origine, au niveau du détroit supérieur. La compression étant reprise, je constate que l'ulcération siège sur le bord interne du ruban artériel ; une suture latérale serait possible, mais elle porterait sur des tuniques artérielles infectées et ferait courir à la malade des risques d'hémorragie secondaire. D'ailleurs, il faut aller vite, aussi je jette sur l'artère deux ligatures, au-dessus et au-dessous de l'ulcération.

Mikulicz ; trois points au fil de bronze sur la partie supérieure de l'incision de laparotomie. Durée de l'intervention : dix minutes.

Continuation de la septicémie péritonéale. Mort dans la nuit.

J'ai observé un autre cas d'ulcération de l'artère iliaque au contact d'un drain, après incision et drainage d'une salpingite haute suppurée. Il s'agissait d'une jeune fille qui, à la suite de manœuvres abortives, fut atteinte d'une infection utéro-annexielle d'allure subaiguë. Au bout de deux semaines, elle entra à l'hôpital où je constatai les signes d'une collection chaude de la fosse iliaque droite, collection haute, se tenant loin des culs-de-sac vaginaux, paraissant bien enkystée, sans réaction du grand péritoine. J'incisai cette collection au-dessus de l'arcade crurale et plaçai un drain dans la cavité de l'abcès.

Pendant une semaine, les suites furent normales ; puis, une après-midi, apparut brusquement une abondante hémorragie de sang rouge par la plaie. L'interne du service fit de la compression digitale pendant que l'on me faisait prévenir. Quand j'arrivai, la malade était exsangue et elle succomba pendant qu'on la transportait à la salle d'opérations, avant que j'aie eu le temps matériel d'intervenir.

Ces cas malheureux doivent évidemment être inscrits au passif du drainage des collections abdominales suppurées et, en particulier, des abcès appendiculaires. Doivent-ils nous inciter à restreindre les indications du drainage après l'appendicectomie à chaud ? Cela ne me paraît pas démontré.

Chez mes deux malades, il semble bien que l'ulcération artérielle ait été due au drainage : soit du fait de la compression exercée par le drain sur l'artère, soit par suite du simple contact du drain avec le vaisseau qui, à chaque pulsation, vient battre contre le drain, ce qui érode peu à peu la paroi artérielle et en amène l'ulcération. Mais cette action mécanique n'explique pas tout. L'*infection* de la paroi artérielle joue également un rôle important. La preuve en est qu'il y a des cas d'ulcération des artères, par infection de la paroi artérielle au contact du pus appendiculaire, en l'absence de tout drainage. Cette ulcération pathologique peut porter soit sur l'artère iliaque externe, soit sur ses branches : épigastrique, ilio-lombaire (Patel et Murard [1]).

Pour prévenir cette redoutable complication, Patel et Murard conseillent d'inciser précocement les abcès appendiculaires pour abréger la durée du contact du pus avec les vaisseaux, de placer les drains aussi superficiellement que possible en cherchant à les éloigner des vaisseaux (ce qui est plus facile à dire qu'à faire), et enfin de les entourer de gaze. Chez ma première malade, cette dernière précaution avait été prise, mais elle n'a pas suffi à empêcher l'ulcération artérielle.

1. M. Patel et J. Murard : L'ulcération spontanée des branches de l'iliaque externe dans les abcès appendiculaires. *Revue de Chirurgie*, 1912, p. 117.

Le groupe ganglionnaire scapulaire inféro-externe dans le cancer du sein. Déductions opératoires,

par **M. G. Jeanneney** (de Bordeaux), correspondant national.

C'est avec raison que Fiolle a insisté à propos du traitement du cancer du sein sur un groupe ganglionnaire siégeant sur le bord externe du grand dorsal à la limite inférieure de la pyramide axillaire et que l'on trouve figuré dans la plupart des traités classiques d'anatomie.

Ce groupe serait envahi soit directement, soit indirectement, avec les groupes axillaires dans un cinquième des cas de cancer du sein, ce qui entraîne comme conséquence l'examen systématique de tout le bord externe du grand dorsal, soit en clinique, soit au cours des interventions pour cancer du sein en suivant avec soin le nerf du grand dorsal autour duquel ces ganglions se disposent souvent.

Nous venons précisément d'avoir l'occasion d'enlever une volumineuse métastase ganglionnaire dans ce groupe, survenue sept mois après un Willy Meyer pour cancer du sein, chez une femme de soixante-seize ans.

Observation. — Mme D..., Berthe, soixante-seize ans, sans passé morbide. A eu deux enfants qu'elle a nourris.

S'est aperçue, en novembre 1927, de la présence d'une petite grosseur au niveau du sein; celle-ci a augmenté progressivement jusqu'à atteindre, le 4 avril 1928, le volume d'un gros œuf de poule. Siège au niveau du cadran supéro-externe du sein. La peau présente à ce niveau du capitonnage et le phénomène « de la peau d'orange ». Enfin on note, au niveau du groupe ganglionnaire interne, une masse de ganglions allant du volume d'un grain de blé à celui d'une noix.

Le 11 avril 1928, Willy Meyer avec curage axillaire au thermocautère; il existe dans l'aisselle une volumineuse adénopathie qui est enlevée en bloc, le long de la veine axillaire qui peut d'ailleurs être très facilement clivée. Les suites opératoires sont bonnes et la malade quitte la clinique quinze jours après l'intervention.

L'examen de la tumeur pratiqué par M. le professeur Sabrazès montre un « épithélioma procédant par nappes, tubes et îlots; exsudats dans les foyers, géodes, mitoses peu nombreuses ».

La malade est revue en juillet 1928 en bon état, puis perdue de vue.

Elle revient le 2 janvier 1928 et dit qu'en novembre 1928, à la suite d'une grippe [1], elle a vu apparaître dans une aisselle une grosseur.

A l'examen, on observe en effet une énorme adénopathie, du volume d'un gros œuf de poule, bosselée, formant une masse unique, mobile dans tous les sens au niveau du grand dorsal.

Cette masse est enlevée par une incision horizontale passant à la base du creux axillaire. On peut dégager cette masse du grand dorsal; elle a manifeste-

1. Jeanneney : Cancer et maladies générales. *Gaz. hebd. sc. méd.*, Bordeaux, 30 août 1925.

ment les caractères d'une masse néoplasique et l'examen histologique confirme cette donnée.

Noter que dans les suites un assez abondant épanchement lymphatique s'est produit sous la cicatrice, n'entraînant aucune complication spéciale.

Cette observation confirme l'opinion de Fiolle[1] sur l'importance anatomo-pathologique de ces ganglions, qu'il rattache au groupe de Sorgius. A ce sujet, certains points nous paraissent dignes d'être soulignés :

1° *Au point de vue anatomique*, il semble que ce groupe mérite plus le nom de groupe inféro-externe ou scapulaire postérieur que celui de Sorgius que lui donnent quelques anatomistes. Les ganglions du vrai groupe de Sorgius siègeraient, en effet, « sur la paroi interne de l'aisselle sur la troisième digitation du grand dentelé et... sont recouverts ou non par la partie inférieure du grand pectoral, suivant que le sujet est plus ou moins musclé (Sorgius). Ils constituent le groupe supéro-interne de la chaîne thoracique des ganglions axillaires... Sur le trajet de ces collecteurs on trouve parfois un petit nodule ganglionnaire interrupteur : c'est le grand paramammaire de Sorgius » (Poirier et Cunéo, *Système lymphatique*, p. 1243). Testut dit de même (t. IV, édition 1912, p. 856). « On rencontre parfois, le long du bord externe du grand pectoral, un ganglion, quelquefois deux, qui reçoivent eux aussi des lymphatiques provenant de la mamelle. Des ganglions, relativement superficiels quand ils existent, constituent le groupe de Sorgius ». Aussi bien, cette question d'appellation n'a-t-elle qu'un intérêt secondaire. L'essentiel est d'être d'accord sur le *fait* anatomo-pathologique lui-même.

2° En effet, *au point de vue clinique*, la présence de cette adénopathie peut déterminer, comme Delore et Ballivet[2] y ont insisté, dès 1908, de la *douleur scapulaire ou dorsale symptomatique*, non d'une métastase rachidienne, mais d'une compression des filets nerveux du sous-scapulaire, et surtout du petit rond, du grand rond et du grand dorsal, par une adénopathie strictement justiciable du traitement chirurgical.

3° *En pratique*, on explorera donc toujours ce groupe, en particulier lorsqu'on se trouvera en présence de malades souffrant dans la région dorsale ou scapulaire, et même, si l'examen clinique ne révèle rien, l'intervention ira explorer toute la base de l'aisselle, en particulier les chaînes ganglionnaires mammaire externe et scapulaire postérieure.

Nous pensons avec Fiolle qu'il est prudent de pousser cette exploration assez bas pour n'oublier aucun ganglion. Dans ce but, Depage et Janisz reportaient en arrière la queue de la raquette de l'incision de Willy-Meyer

1. Fiolle : L'importance du groupe ganglionnaire de Sorgius dans la propagation du cancer du sein et sa cure opératoire. Soc. nat. de Chir., séance du 5 déc. 1928, in *Bull. et Mém. de la Soc. nat. de Chir.*, t. LIV, n° 35, 15 déc. 1928, p. 1378-1381.

2. Delore et Ballivet : De la douleur dorsale dans le cancer du sein. *Revue de Chirurgie*, 1908, p. 153.

(Baumgarten[1] conseille de disséquer les ganglions groupés autour du nerf du grand dorsal ; Delbet et Mendaro[2] préconisent la même technique, mais considèrent comme exceptionnel et regrettable le sacrifice du nerf. En principe, bien que ce sacrifice entraîne des conséquences fâcheuses au point de vue physiologique, il sera indiqué toutes les fois que le groupe ganglionnaire sera nettement envahi. D'autre part, si au cours de l'examen clinique on venait à découvrir la présence d'une adénopathie axillaire dorsale basse, il n'y aurait pas à hésiter à brancher sur la ligne axillaire de la raquette une incision de débridement transversal jusqu'au niveau de ce territoire ganglionnaire.

Cependant, il ne nous semble pas que la technique classique doive être systématiquement modifiée du fait de l'envahissement possible de ce groupe; en effet, cet envahissement nous paraît moins fréquent que ne le suppose Fiolle, pour deux raisons : tout d'abord ce groupe inféro-externe reçoit les vaisseaux lymphatiques de la paroi inféro-latérale du thorax et non de la région mammaire; d'autre part, les récidives à ce niveau nous paraissent vraiment exceptionnelles : c'est la première fois, en effet, que nous avons rencontré pareille récidive, malgré le nombre assez considérable de malades atteintes de récidives diverses pour cancer du sein que nous pouvons suivre au Centre du cancer de Bordeaux.

Il était cependant très important d'insister sur l'existence de ce groupe. On ne saurait assez dire combien la chirurgie du cancer doit être large. C'est donc un progrès que d'examiner systématiquement cette région parfois délaissée au cours de nos curages axillaires.

Ainsi, au point de vue pratique, le travail de Fiolle vient utilement démontrer, une fois de plus, toute la conscience et le soin qu'il faut apporter à la chirurgie du cancer du sein.

L'injection intraveineuse d'huile camphrée (Méthode de Le Moignic), dans la syncope après rachianesthésie,

par M. **Oudard** (de Toulon), correspondant national.

Dans une récente communication[3] Cotte indiquait qu'il avait employé avec succès les injections intraveineuses d'huile camphrée dans les syncopes consécutives à la rachianesthésie.

C'est après un échec de l'adrénaline intracardiaque, dont je sais l'action ordinairement remarquable, que j'ai songé à utiliser les injections intraveineuses d'huile camphrée. J'en avais apprécié pendant la guerre les éton-

1. Baumgarten : *Nouveau traité de Chirurgie* Le Dentu et Delbet. Maladies de la mamelle, p. 269.
2. Delbet et Mendaro : *Les cancers du sein.* Masson, 1927, p. 321-323.
3. *Soc. de Chir.*, 23 janvier 1929.

nants résultats dans les cas de shock traumatique avec hypotension, à la suite de la retentissante communication d'Heitz-Boyer (*Soc. de Chir.*, 27 février 1918).

Le mode d'action de l'huile camphrée, l'innocuité des injections intraveineuses lentes et à faibles doses ont été amplement démontrés par les travaux de Le Moignic [1] rapportés ici par Heitz-Boyer, et rappelés par Cotte dans sa communication.

Nous nous contenterons donc d'apporter à la Société de Chirurgie des faits précis qui tendent à démontrer l'action *instantanée, durable, pour ainsi dire élective*, des injections intraveineuses d'huile camphrée dans les syncopes après rachianesthésie.

Observation I. — Hôpital maritime Sainte-Anne (personnelle).

D... (Jules), ex-adjudant en retraite, soixante-dix-neuf ans, adénome prostatique.

Premier temps : cytostomie en mars 1928. Le 26 juin 1928, deuxième temps ; rachianesthésie (stovaïne 6 centigrammes, et injection sous-cutanée de caféine).

Pendant l'ablation de la prostate, une dizaine de minutes après la rachi, syncope brutale : pas de respiration, inconscience, disparition du pouls, facies livide, état de mort apparente. Echec des tractions rythmées de la langue. Injection intraveineuse de 2 cent. cubes d'huile camphrée à 1/10.

Dès la fin de cette injection la respiration reprend, le visage commence à se colorer, le pouls redevient perceptible. Une minute après la conscience est complètement revenue, le malade entend et répond nettement aux questions qu'on lui pose. Le retour à la normale est définitif, il n'y eut aucune nouvelle défaillance du cœur, aucun trouble respiratoire, jusqu'à la fin de l'intervention, ni dans les suites opératoires qui furent parfaitement régulières.

Obs. II. — Hôpital maritime Sainte-Anne (Dr Guichard, chef de clinique).

G... (Marcellin), soldat réformé pour ulcère simple du grêle perforé et péritonite généralisée. Vu le 19 août 1928, vingt-quatre heures après le début des accidents, état très grave. Rachianesthésie (stovaïne 6 centigrammes, et injection sous-cutanée de caféine).

Au cours de l'intervention syncope et apnée ; inconscience, résiste à la respiration artificielle et aux divers toni-cardiaques par voie sous-cutanée.

Injection intraveineuse de 2 cent. cubes d'huile camphrée à 1/10. Reprise presque instantanée de la connaissance et du rythme respiratoire. Aucune nouvelle alerte au cours de l'intervention, ni dans les suites. Succombe aux progrès de la péritonite le neuvième jour après l'intervention.

Obs. III. — Hôpital maritime de Sainte-Anne (personnelle).

R... (Alexis), ouvrier de l'arsenal, quarante-deux ans. Néphrectomie (rein atteint d'épithélioma papillaire avec pyonéphrose et lithiase).

Rachianesthésie le 29 octobre 1928 (stovaïne 6 centigrammes et injection sous-cutanée de caféine). Cinq à dix minutes après l'anesthésie, faite entre D XII et L I avec léger barbotage, syncope grave, facies livide, état de mort apparente. Injection intraveineuse de 2 cent. cubes d'huile camphrée à 1/10. Instantanément le visage se recolore, la respiration reprend spontanément son rythme ; quelques instants après, reprise complète de la conscience.

1. Le Moignic et Gautrelet : *Soc. de Biol.*, 25 mai 1918 ; Le Moignic et Sézary : *Soc. de Biol.*, 8 juin 1928 ; Gautrelet et Le Moignic : *Soc. de Biol.*, 19 octobre 1918.

Aucune nouvelle alerte dans le cours de l'intervention, ni ultérieurement. Suites opératoires parfaitement normales.

La loi des séries nous a ainsi mis en quelques mois en présence de trois cas de *syncope grave* après rachianesthésie, accident somme toute exceptionnel dans notre pratique très étendue de ce mode d'anesthésie (environ 4.000 rachis à la stovaïne depuis neuf ans).

Notre expérience de la rachi[1] *nous permet d'affirmer qu'il s'agissait d'accidents graves, tels que ceux qui sont susceptibles d'entraîner la mort.*

Sans faire le procès de l'injection intrarachidienne de caféine, il nous est tout au moins permis de dire qu'elle est de réalisation malaisée au cours d'une intervention abdominale de quelque importance.

Aussi avons-nous adopté sans hésitation l'injection intracardiaque d'adrénaline dès que Toupet nous l'a fait connaître.

Cette méthode, de technique simple, si rapide, avait à son actif déjà de nombreux succès étudiés à cette tribune[2].

Toutefois, si la réanimation du cœur est immédiate, elle exige qu'on emploie en même temps la respiration artificielle et qu'on la continue; d'autre part, l'action de l'adrénaline s'épuise et il a fallu dans plusieurs observations la répéter même après l'opération, le malade reporté dans son lit.

Comme le dit M. Toupet : « Il ne faut pas demander à l'adrénaline plus qu'elle ne peut donner; elle n'agit pas dans tous les cas, ce serait trop beau, mais elle donne pourtant un pourcentage impressionnant de succès quand elle est correctement employée. »

Avec l'adrénaline nous avons eu un échec; trois cas d'injection intraveineuse d'huile camphrée, trois succès, il est vrai que nous aurons peut-être un échec demain!

Mais l'extraordinaire action de l'huile camphrée en injection intraveineuse dans les observations ci-dessus, la *récupération très rapide, totale et définitive du rythme cardiaque, des mouvements respiratoires*, de la conscience, sans le moindre fléchissement ultérieur, au cours de l'opération, aussi bien que dans ses suites, nous ont vivement impressionné.

Il est à souhaiter que d'autres observations viennent s'ajouter à celles de Cotte et aux nôtres, et démontrent que nous avons là une arme précieuse à employer concurremment ou non avec l'injection intracardiaque d'adrénaline.

Sans doute, cette injection pourrait-elle être utilisée préventivement comme le propose Cotte, dans le cas d'une menace de syncope. Telle l'observation suivante, toute récente, où l'association de deux anesthésies ne fut pas étrangère à l'accident :

1. Oudard et Jean Solcard : Sur la rachianesthésie. *Journal de Chirurgie*, août 1923.
2. Toupet : *Soc. de Chirurgie*, 1er décembre 1926; 6 mars 1927.

Observation. — C... (Louis), cinquante-cinq ans, ouvrier de l'arsenal, entré à l'hôpital maritime de Sainte-Anne pour tumeur probable de l'angle splénique.

Le 8 février, rachianesthésie entre D XI et D XII (stovaïne 6 centigrammes sans barbotage. L'anesthésie s'arrête à l'ombilic; et on doit compléter par anesthésie au Schleich.

Un quart d'heure après la rachi : état syncopal avec apnée et inconscience, facies violacé, mais pouls encore perceptible. Tractions rythmées de la langue et injection intraveineuse d'huile camphrée. Quelques instants après l'injection, reprise des mouvements respiratoires normaux, retour de la conscience. Aucune autre alerte au cours de l'intervention, ni ultérieurement.

Il est vraisemblable que l'injection intraveineuse préventive d'huile camphrée permettra d'utiliser la rachi dans les cas d'hypotension où ce mode d'anesthésie est contre-indiqué.

Résection du genou sur surfaces courbes,

par **M. E. Juvara** (de Bucarest), correspondant étranger.

Depuis trois ans je fais la résection orthopédique du genou avec une technique différente de la manière classique : les extrémités osseuses, qui doivent être placées et soudées en bonne attitude, sont taillées en surface courbe.

J'exécute l'opération, naturellement, avec des petites modalités techniques suivant que : les extrémités osseuses sont profondément confondues, déformées, luxées; ou suivant qu'elles sont peu altérées dans leurs formes, ou seulement partialement soudées, ou suivant que la rotule est soudée à l'extrémité du fémur ou seulement unie avec du tissu fibreux.

Le genou ouvert par la section d'un lambeau en U, l'interligne est découverte *en soulevant le tendon rotulien avec son tubercule tibial*, détaché, à la scie, par deux traits s'unissant en coin : une section transversale, peu profonde, oblique en haut, et une section longitudinale, prolongée jusqu'à la rencontre de la première.

La rotule à son tour est libérée au ciseau de Farabeuf ou au bistouri de résection, suivant qu'elle est soudée au fémur ou seulement unie avec du tissu fibreux.

Le lambeau cutanéo-musculaire disséqué et renversé, le fémur est séparé du tibia en suivant exactement l'interligne. *La plus grande partie de ce travail est faite à la scie*; il est fini au ciseau.

L'extrémité du fémur, suffisamment dégagée vers sa partie postérieure, est avivée à la scie de Farabeuf, montée d'une lame étroite très coupante et placée en champ-tourné. On coupe les deux condyles à la fois; en suivant une ligne courbe on détache une mince lame d'os, une calotte. La scie menée lentement, sans pression, suit symétriquement en dehors et en dedans, quelque peu, le contour des condyles.

La surface avivée, courbe, cylindrique, qui en résulte, décrite avec un

rayon de 35 à 40 millimètres, est parallèle avec l'axe bi-condylien. Un petit artifice, un clou enfoncé de chaque côté dans le tubercule condylien, indique cet axe et guide le chemin de la scie.

On procède ensuite à la section du tibia qui est taillé en une surface concave, qui doit répondre exactement à la surface avivée du fémur. L'axe de cette section doit être *exactement dirigé dans le sens de l'axe transversal bitubérositaire*. Autrement, les segments du membre mis en contact seront décalés; le pied trop renversé en dehors ou en dedans. C'est la partie délicate de l'opération. Si les surfaces ainsi taillées ne s'emboîtent pas exactement, ou si les axes des sections n'ont pas été bien dirigés, ou encore si les parties enlevées n'ont pas été bien jugées comme épaisseurs, les surfaces avivées sont ajustées en insistant surtout sur le tibia.

Cette retouche se fait en coupant de nouveau à la scie si la couche à enlever doit être importante, soit à la rape demi-ronde, mi-douce, de dimensions appropriées.

Quand les sections sont bien réussies, les extrémités osseuses s'emboîtent exactement, la jambe se continuant avec la cuisse, sans jeu, sans angles latéraux, avec *un soupçon d'angle de flexion*.

Les extrémités articulaires sont ainsi fixées avec des clous longs et minces. On place de chaque côté deux clous; un dans le condyle fémoral, l'autre dans la tubérosité tibiale. Ces clous, dans la profondeur, s'entrecroisent en X.

Dans certains cas la face de la rotule doit être aussi retouchée en excisant à la scie une lamelle.

La tubérosité tibiale remise en place est fixée aussi avec un clou dirigé obliquement en haut. Le lambeau cutané perforé, à la pointe du bistouri, près de son bord inférieur d'une toute petite boutonnière à travers laquelle passera le clou de fixation du tubercule tendineux, est exactement suturé avec des points séparés au crin de Florence. Les extrémités des clous latéraux passant entre les sutures feront aussi office de drain.

Les avantages de ce procédé de résection du genou sont :

1° Les extrémités osseuses s'emboîtent d'une manière exacte et solide; aucun angle ne peut les séparer, comme cela arrive fréquemment dans la résection sur surfaces planes.

Les extrémités osseuses, étant fixées avec des clous, ne peuvent se déplacer, gardent un contact étroit et, par cela, la soudure se fait mieux et plus vite.

Le raccourcissement du membre est très réduit; habituellement 1 cent. 1/2 à 2 centimètres, tout au plus.

2° Si plus tard l'opéré, mécontent de son genou raide, désire réobtenir son articulation, *il peut le faire, car rien des éléments nécessaires à la reconstitution opératoire de l'articulation ne manque* : les extrémités osseuses ont été peu altérées par la taille courbe, la rotule et les ligaments rotuliens ont été gardés.

L'observation qui suit est celle du dernier malade que j'ai opéré il y a à peu près trois mois.

S. N..., vingt et un ans, reçoit un coup de feu dans le genou droit.

L'articulation suppure et s'ankylose en angle droit. Je vois le malade neuf mois après l'accident. La suture osseuse est complète. Le profil des extrémités articulaires est bien gardé. Je propose à la famille les deux manières pour obvier à cette infirmité, l'ankylose en angle droit : la résection orthopédique ou la reconstitution de l'articulation par interposition fibro-graisseuse. Je leur explique aussi que par la première manière la guérison sera obtenue en quarante-cinquante jours, tandis que par la seconde un traitement post-opératoire minutieux et très long est nécessaire. On se contente de la première proposition : *la résection orthopédique*. Le malade est parfaitement guéri en soixante jours. Le raccourcissement du membre est de 15 millimètres.

Chez un jeune homme de dix-huit ans, opéré de la même manière huit mois auparavant, pour une ankylose osseuse en angle aigu, le raccourcissement est minime, et le résultat fonctionnel est merveilleux, l'opéré peut marcher, courir, monter les escaliers sans fatigue et sans qu'une personne non prévenue puisse se rendre aisément compte de son genre d'infirmité.

Dans ce cas les parents n'ont pas accepté la reconstitution de l'articulation, se contentant d'une guérison rapide, bonne et sans risques.

Ostéo-arthrite gonococcique rebelle. Traitement chirurgical. Guérison clinique,

par MM. **Jeanneney** (de Bordeaux), correspondant national
et **Foucault** (de Poitiers).

Les rapports de Michel et de Mondor au Congrès de Chirurgie de 1926, les discussions qui les ont précédés ou suivis dans diverses Sociétés scientifiques ont permis de préciser les formes anatomo-cliniques des arthrites gonococciques, d'établir la valeur diagnostique de la radiographie et de fixer les indications opératoires.

Une fois de plus nous nous permettons de souligner, après Tuffier, Rouvillois, Arrou, Michel, Mondor, toute l'importance de l'étude des *lésions anatomiques* dans les arthrites et les ostéo-arthrites blennorragiques. Appréciables à la radiographie, elles justifient le traitement chirurgical et expliquent les échecs des traitements incomplets.

L'*étude radiologique systématique* des arthrites blennorragiques permet de déceler l'existence de véritables lésions *d'ostéite* d'abord raréfiante (ostéoporose diffuse), tantôt nettement destructive. Dans certaines formes, on rencontre même de petits foyers d'ostéite cavitaire dans les petits os, donnant aux épiphyses un aspect lacunaire en « mie de pain », « perlé » tout à fait spécial, et sur lequel Costa et Garcin ont avec raison insisté. « l'os perdant ses sels se creuse de vacuoles qui augmentent sa porosité et lui donnent une teinte grise. En regardant plus attentivement, on remarque que l'os apparaît comme constitué par la juxtaposition d'une infinité de petites cellules rondes de la grosseur d'une tête d'épingle et

Paume sur film

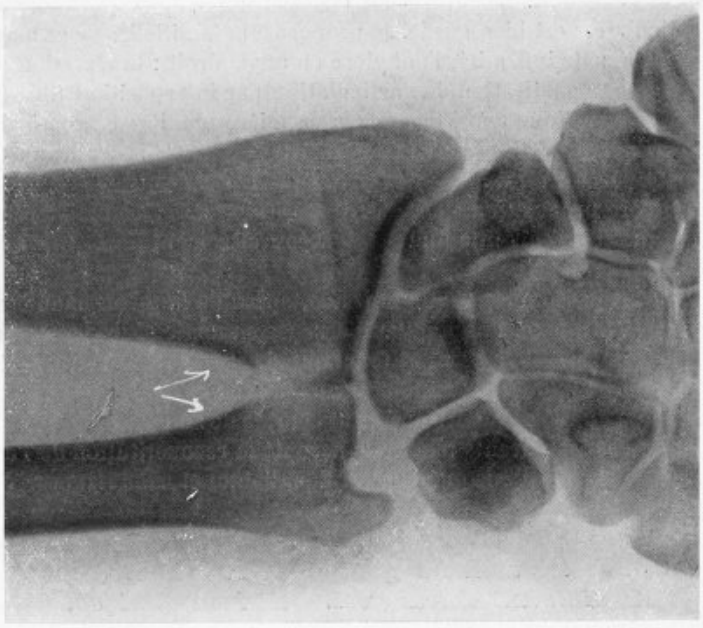

Bord cubital sur film.

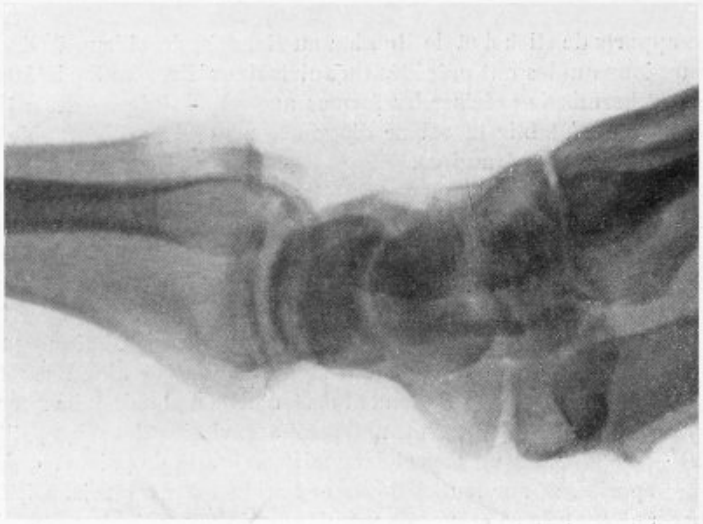

Fig. 1 (1er octobre 1928). — Arthrite de l'articulation radio-cubitale avec ulcération des surfaces osseuses (Ducellier).

dont la partie médiane vidée de sels calcaires prend une teinte claire qui leur donne l'aspect d'une petite bulle d'air ou mieux encore d'un petit grain de tapioca. En bordure de l'os, ces vacuoles apparaissent régulièrement alignées les unes à côté des autres, comme de petites perles demi-transparentes. Cet aspect perlé est d'observation à peu près constante dans l'arthrite blennorragique à la période chronique. Ces lésions d'ostéoporose subaiguë sont plus étendues que celles d'ostéoporose aiguë. Elles dépassent l'épiphyse. » Enfin, l'ostéoporose centrale tranche dans certains cas avec le contour foncé de la corticale intacte et donne ainsi l'aspect « en deuil » dont parle Mondor.

L'observation que nous rapportons met tous ces faits en évidence. Elle est en outre intéressante par sa rareté : il s'agit d'une forme grave et *tardive* apparue dix ans après l'urétrite. Enfin l'inefficacité de tous les traitements, sauf du traitement chirurgical, vient encore en augmenter l'intérêt.

Observation. — Homme de quarante ans, bonne santé apparente. Blennorragie datant de 1918.

Rétrécissement en 1922, dilatations jusqu'au 44.

Plus de manifestations blennorragiques apparentes jusqu'en 1928.

Séjour dans une station d'eaux. Surmenage, il en revient amaigri et fatigué.

8 septembre 1928. Début de l'arthrite radiocubitale. A ce moment, aucun écoulement apparent.

10 septembre 1928. Apparition brusque de la tuméfaction rosée et douloureuse au niveau de la face dorsale de l'avant-bras exactement en regard de la radio-cubitale inférieure. Un médecin appelé pense à un début de phlegmon et fait une série d'injections de vaccin I. O. D. mixte polyvalent. On fait des applications chaudes et il survient une légère amélioration qui permet au malade de reprendre une partie de ses occupations. La radiographie montre à ce moment une légère encoche au niveau des deux surfaces cartilagineuses du radius et du cubitus (fig. 1, Ducellier).

1er octobre : arthrite radio-carpienne. Un prélèvement dans l'urètre antérieur montre de nombreux germes, et en particulier des gonocoques intracellulaires.

Le cathétérisme urétral montre qu'il n'existe aucun rétrécissement ; mais il provoque une légère hémorragie quand il atteint l'urètre postérieur.

Le toucher rectal indique un lobe droit prostatique légèrement bosselé, et la vésicule terminale droite injectée.

Brusquement, à la suite d'un mouvement, reprise de tous les symptômes inflammatoires. L'œdème rosé n'est plus localisé à la radio-cubitale, mais bien à tout le poignet, qui est envahi progressivement du côté cubital au côté radial.

L'impotence est absolue, les douleurs intolérables (morphine deux et trois fois par jour), l'atrophie manifeste, et la température oscille vers 38°. Un autre confrère appelé fait huit injections intraveineuses de gonacrine. Les douleurs redoublent et l'œdème gagne le carpe. Appelé le 18 octobre, l'un de nous fait pratiquer une nouvelle radio, qui montre des lésions étendues des épiphyses radio-cubitales et des lésions perlées des os du carpe (fig. 2). Deux injections de vaccin antigonococcique de l'Institut Pasteur ne donnent aucun résultat. Voyant l'état s'aggraver nous posons d'une façon formelle l'indication opératoire.

Le 23 octobre, sous anesthésie générale, extirpation à la curette des deux épiphyses radiale et cubitale et destruction des petits foyers carpiens du scaphoïde et semi-lunaire. Attouchement au chlorure de zinc. Fermeture de l'incision dorsale, par première intention.

Face dorsale sur film.

Face palmaire sur film.

Fig. 2 (22 octobre 1928). — Lésions étendues des épiphyses radiales et cubitales. Aspect pommelé des os du carpe (Ducellier).

Les douleurs cessent le jour même; on ne fait plus de morphine, le malade ayant refusé sa piqûre le soir de l'intervention. Immobilisation sur une planchette pendant sept jours; puis au dixième jour reprise des mouvements de flexion du poignet, des doigts et des mouvements de rotation de l'avant-bras.

Un mois après le malade commence à se servir utilement de sa main.

Deux mois après les mouvements sont les suivants :

Flexion des doigts normale; extension légèrement limitée.

Bord cubital sur film.

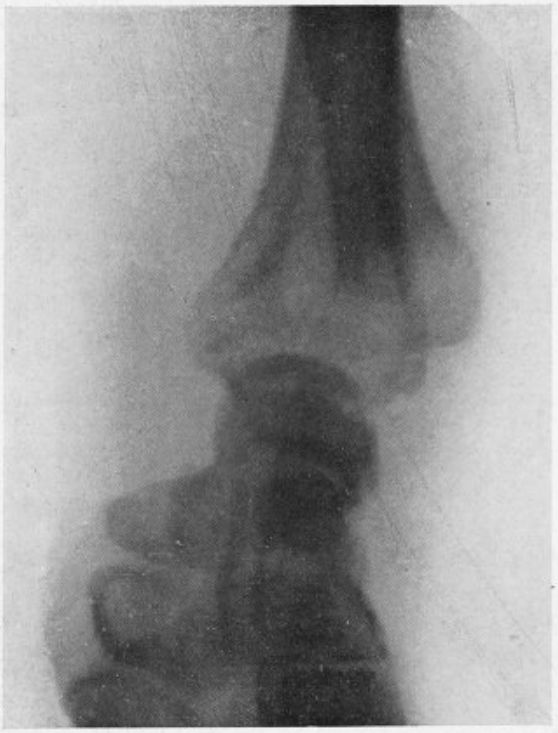

Fig. 2 (22 octobre 1928). — Lésions étendues des épiphyses radiales et cubitales. Aspect pommelé des os du carpe (Ducellier).

Flexion du poignet : 30° : extension très limitée.

Supination : 40°.

Le malade a repris toutes ses occupations.

Le résultat fonctionnel est donc bon.

Les faits suivants méritent d'être soulignés :

1° Les fragments osseux et cartilagineux prélevés au cours de l'intervention ont montré la *présence de très nombreux gonocoques* (professeur Le Blaye).

L'auto-vaccin, ainsi préparé, loin de hâter la guérison, a semblé au

Bord cubital sur film.

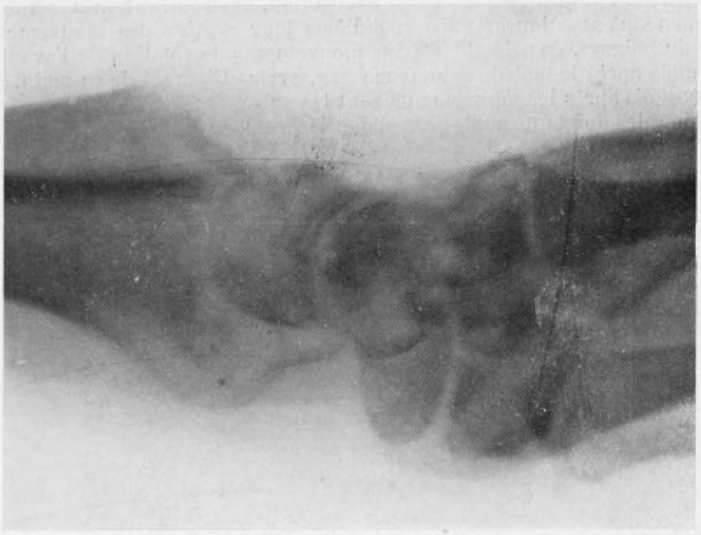

Face palmaire sur film.

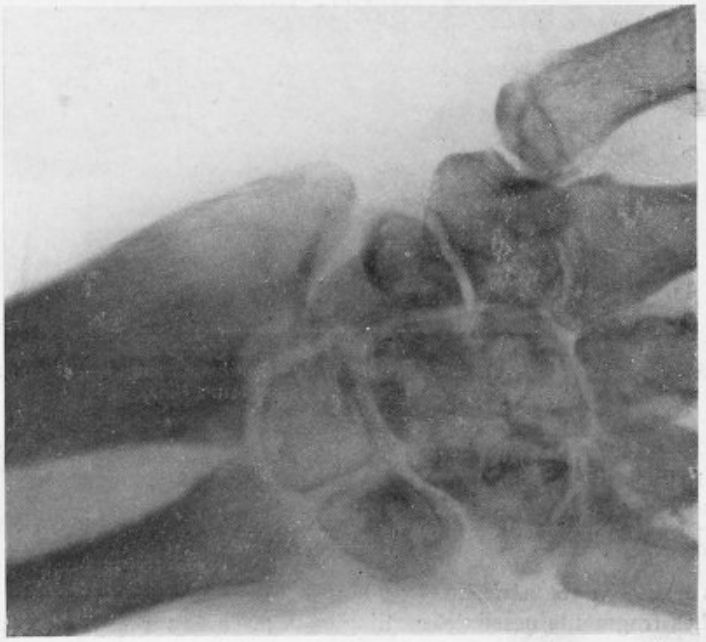

Fig. 3 (17 décembre 1928). — Destruction partielle de l'articulation radio-carpienne et radio-cubitale en voie de réparation. Ostéite tigrée de tous les os du carpe et des têtes des métacarpiens (Ducellier).

contraire donner un coup de fouet, et faire réapparaître une partie des symptômes observés avant l'intervention. On dut en suspendre les injections.

2° Un autre fait particulièrement curieux résulte de l'*examen radiographique* pratiqué près de deux mois après l'intervention. Cet examen révèle tout d'abord une *adaptation* des os du carpe à la configuration nouvelle des extrémités radio cubitales. Mais il révèle en outre *un aspect pommelé* tout à fait caractéristique et particulièrement diffus puisqu'il s'étend à tous *les os du carpe*, aux bases métacarpiennes et également sur le bord interne du cubitus (fig. 3).

Ces lésions, visibles sur les dernières radios, sont déjà perceptibles pour un œil averti sur la radio précédente, mais elles ne sont pas bordées d'une zone de condensation osseuse qui les rende extraordinairement nettes. Il convient de remarquer que la destruction du foyer principal radio-cubital a fait disparaître tous les symptômes évolutifs cliniquement perceptibles. Entre la clinique et la radio il n'y a pas à hésiter. Toutefois on ne peut s'empêcher de faire des *réserves* sur le *pronostic éloigné*.

Le processus ne serait-il pas terminé, malgré l'apparente régression de tous les phénomènes cliniques, et devrait-on craindre le réveil de l'ostéo-arthrite? Aussi nous proposons-nous de reprendre ici, outre une vaccinothérapie et une sérothérapie prudentes, un traitement sur le foyer prostato-vésiculaire, enfin un traitement par la chaleur diathermique sur le foyer ostéo-articulaire si rebelle aux traitements ordinaires.

3° En effet, il convient d'insister sur l'échec de toutes les tentatives de thérapeutique médicale faites chez ce malade. Bien des vaccins (stock et auto-vaccin) ont été employés sans résultat et parfois même avec des poussées douloureuses focales indiquant une véritable sensibilisation de l'organisme.

La Gonacrine a été faite par notre collègue Le Blaye pendant quatre semaines, et malgré l'opinion de Jausion qui dit que « les arthrites aiguës ou chroniques sont redevables à la gonacrine intraveinense de guérisons brillantes » ce furent quatre semaines de perdues : il y eut poussée inflammatoire manifeste à chaque injection.

Seule *l'intervention* a supprimé radicalement et immédiatement les *douleurs* puisque le malade qui exigeait 1 à 2 injections de morphine par jour avant son opération n'a même pas eu besoin de sédatif le soir de l'intervention.

Ce fait vient confirmer pleinement l'opinion de Michel et de Mondor au Congrès de Chirurgie et on peut dire à son sujet; avec Bezançon : « Bien « des arthrites blennorragiques ne sont pas du ressort médical, mais au « contraire commandent l'acte chirurgical », et avec Mathieu-Pierre Weil : « Il existe certaines formes d'arthrite blennorragique qui ne relèvent que de « la chirurgie ».

Encore faut-il souligner que dans tous ces cas l'œuvre du chirurgien sera complétée par un traitement médical intensif.

Splénectomie pour purpura hémorragique chez l'enfant,

par MM. **R. Leriche**, correspondant national et **R. Horrenberger.**

A l'occasion du récent rapport de M. Pierre Duval sur une observation de purpura hémorragique traité par M. Quénu par splénectomie, nous voudrions signaler une observation dans laquelle les suites très favorables ont été soigneusement suivies au point de vue hématologique.

Un jeune garçon de onze ans et demi nous est envoyé, le 2 mai 1928, par le professeur Rohmer, pour un syndrome hémorragique qui s'aggrave malgré tous les traitements.

A la fin de l'année 1927, les parents avaient remarqué qu'il avait des taches rouges sur les jambes. Des ecchymoses se produisaient au moindre heurt. L'état général restait excellent. En janvier 1928 survinrent des épistaxis et des hématémèses en même temps que de nombreuses pétéchies et des ecchymoses sur tout le corps. Bientôt l'état général devint assez alarmant pour décider les parents à amener leur enfant à la clinique infantile. L'anémie était intense. Le teint était blanc jaunâtre et rappelait celui des néoplasiques. De nombreuses pétéchies et des ecchymoses allant du pourpre au vert foncé, en passant par le violet et le jaune, couvraient tout le corps, mais surtout les membres inférieurs. Les conjonctives montraient de larges suffusions sanguines. Le signe du lacet était fortement positif.

Les poumons et le cœur ne présentaient aucune particularité, par contre la palpation de l'hypocondre gauche réveillait une douleur assez intense sans cependant qu'on puisse sentir la rate.

Les urines ne contenaient ni sucre, ni albumine; les selles étaient de couleur foncée, parfois noirâtre. Il n'existait pas d'adénopathie appréciable.

L'examen du sang montra :

Globules rouges : 5.190.000, de forme et de dimensions normales, avec une teneur en hémoglobine de 55 p. 100.

Globules blancs : 9.500 par millimètre cube, se composant de :

Polynucléaires	65 p. 100
Lymphocytes	18 —
Monocytes	9 —
Grands monocytes	2 —
Eosinophiles	3 —
Formes de transition	3 —

Le taux des plaquettes (86.000 par 1 millimètre cube) était nettement diminué. Le temps de saignement était de vingt-trois minutes; le temps de coagulation de six minutes trente secondes. Le caillot se rétracta dans le temps normal.

Cet examen sanguin était en somme, malgré une rétractibilité normale du caillot, caractéristique d'un purpura hémorragique thrombopénique.

Le malade fut mis au chlorure de calcium, reçut plusieurs injections de 10 c. c. de sang paternel, et enfin une transfusion, mais l'état ne fit qu'empirer : les ecchymoses devinrent de plus en plus étendues. Les épistaxis se multiplié-

rent. De petites hémorragies rectales apparurent. A différentes reprises il y eut des otorragies et des hémorragies gingivales. Une simple piqûre au doigt en vue d'une numération globulaire provoqua un hématome qui mit très longtemps à disparaître.

Le nombre des plaquettes se maintenant aux environs de 80.000, le temps de saignement augmenta progressivement pour atteindre finalement quatre heures. Le temps de coagulation est toujours resté normal (sept à dix minutes).

La malade restait constamment subfébrile autour de 38°.

A partir du 9 février jusqu'au 12 mars, un traitement aux rayons X fut installé. Il consista en irradiations locales sur la rate (1.400 R), sur le nez (500 R), sur la fesse gauche (1.240 R), sur les deux fémurs (900 R à gauche, 500 R à droite). Ces applications firent monter le nombre des plaquettes sanguines à 169.030 (le 29 février) et diminuer le temps de saignement jusqu'à quatorze minutes trente secondes. Mais, malgré ces modifications favorables dans la constitution physico-chimique du sang, les hémorragies cutanées ne s'arrêtèrent nullement, et dès qu'on cessa les irradiations (le 12 mars), deux jours après la fin du traitement, le temps de saignement redevint d'une heure. Des injections de coagulène et d'anthéma ne modifièrent pas davantage la situation, et c'est en désespoir de cause que le professeur Rohmer pensa à une splénectomie, la rate étant devenue palpable.

A ce moment, une numération globulaire donnait :

Globules rouges . . .	4.610.000	Hémoglobine	55 p. 100
Globules blancs . . .	9.800	Polynucléaires	62 —
		Lymphocytes	28 —
Plaquettes sanguines .	120.000	Eosinophiles	8 —
Temps de saignement.	48 minutes.	Myélocytes	4 —
Temps de coagulation.	7 min. 30 sec.	Grands mononucléaires . .	1 —

L'intervention eut lieu le 8 mai 1928, sous anesthésie générale à l'éther, par incision oblique allant de la 9e côte vers l'ombilic. L'hémostase pariétale fut difficile. Il y avait un saignement en nappe très abondant. Sans s'y arrêter, on se dirigea droit sur la rate. Elle était très augmentée de volume, libre d'adhérences, mais avec un pédicule très court. L'hémostase du pédicule fut faite par des ligatures multiples isolées. La queue du pancréas se prolongeait jusque dans le hile et fut refoulée avec soin. Puis la rate fut enlevée. On dut compléter l'hémostase par des ligatures en deux endroits sur la paroi gastrique et en deux points sur les ligaments gastrospléniques. Fermeture avec une mèche de sûreté qu'on retira le troisième jour.

L'enfant supporta très bien l'opération. Plus rien ne saigna. La cicatrisation de la plaie fut complète en dix jours, et le douzième jour le malade put quitter la clinique.

Le tableau suivant résume les modifications sanguines consécutives à l'opération.

DATE	TEMPS de saignement	NOMBRE des plaquettes
8 mai 1928 : une heure après l'intervention (11 heures)	27 min.	68.000
Le soir du même jour	»	106.000
9 mai 1928	2 — 30 sec.	180.000
10 mai 1928	2 — 30 —	230.000
11 mai 1928	2 — 50 —	345.000
12 mai 1928	2 — 25 —	358.000
14 mai 1928	1 — 45 —	400.000

Nous revîmes l'enfant deux mois après l'opération ; il se portait bien, il était moins anémique, quoique son taux d'hémoglobine restât à 65 p. 100. La formule leucocytaire était normale, le nombre des plaquettes était maintenu à 600.000[1].

Au début de novembre, soit au bout de six mois, l'état général se maintenait excellent. L'enfant n'a plus la moindre hémorragie depuis l'opération. Le 21 février, soit après huit mois et demi, l'enfant est revu en parfait état.

L'examen histologique de la rate, fait par M. Oberling, a montré l'existence de corpuscules de Malpighi normalement développés. La pulpe rouge présentait essentiellement les modifications suivantes : dilatation des sinus, prolifération de l'endothélium, congestion prononcée du tissu pulpaire, présence de polynucléaires et de plasmocytes en grand nombre. En résumé, image d'une splénomégalie infectieuse sans caractères spécifiques.

Nous rapprocherons cette observation de deux autres cas récemment publiés par l'un de nous[2], qui, elles aussi, établissent l'excellence de la splénectomie dans le purpura chronique. Nous relèverons dans une de ces observations rapportée à la Société médicale des hôpitaux de Paris[3] que la hausse du nombre des plaquettes ne s'est manifestée qu'un mois après la splénectomie ; cependant, dès la ligature du pédicule splénique, l'hémorragie s'était arrêtée. Actuellement la malade va très bien (six mois).

76 cas de calculs vésicaux de l'enfant,

par M. **Balacesco** (de Bucarest), correspondant étranger.

En lisant les rapports de M. V. Veau et de M. A. Martin dans les *Bulletins et Mémoires de la Société de Chirurgie* (séances du 17 novembre 1926 et 18 mai 1927), à propos des deux observations sur des calculs vésicaux de l'enfant, envoyées par MM. Doubrere et Trenel, j'ai été bien étonné de voir qu'en France il est exceptionnel de rencontrer les calculs de la vessie dans les services de chirurgie infantile.

Chez nous, en Roumanie, leur fréquence est assez considérable, car depuis quinze ans que je dirige la Clinique chirurgicale infantile à Bucarest j'ai eu l'occasion de pratiquer 76 cystostomies sus-pubiennes, suivies de l'ablation de calculs de différentes grandeurs, variant entre un grain de petit pois et une grosse noix.

Mes 76 cas se répartissent d'après l'âge des malades en 21 cas entre quinze mois et trois ans ; 25 cas entre trois et six ans ; 14 cas entre six et neuf

1. La première partie de cette observation a été communiquée à la Société pédiatrique de Strasbourg le 12 mai 1928 par MM. Corcan et Schneegans.

2. Leriche : Splénectomie pour purpura chronique. *Bull. et Mém. de la Soc. de Chir.*, 26 octobre 1927, p. 1132.

3. Merklen et Leriche : Un cas d'hémogénie guéri par la splénectomie. *Soc. Méd. des Hôpitaux*, 16 novembre 1928.

ans et 16 cas entre neuf et dix-huit ans. Une seule fois, le calcul s'est présenté chez une petite fille de trois ans ; tous les autres malades ont été du sexe masculin.

Dans 70 cas, la cystostomie a été suivie de cystoraphie primitive et la guérison a été obtenue en 65 cas par première intention ; en 5 cas seulement, entre le quatrième et septième jour, une petite fistulette vésicale est apparue, mais cela n'a pas duré longtemps, puisque après dix jours les malades étaient complètement guéris.

Dans les autres 6 cas, j'ai drainé, forcé par le mauvais état général consécutif à l'infection ascendante ; leur état était tellement grave que je ne pus sauver que deux malades.

Je n'ai observé rien de particulier au point de vue symptomatologique ; presque tous ont été amenés parce qu'ils présentaient de l'incontinence pendant le jour et pendant la nuit, des douleurs et interruptions brusques du jet de l'urine pendant la miction, très rarement de l'hématurie.

Le diagnostic fut toujours facile par la radiographie, ou simple radioscopie. Chez les grands enfants, on a employé aussi le cathétérisme.

Au point de vue chirurgical, je me permets d'attirer l'attention sur la bénignité de la taille sus-pubienne chez l'enfant, suivie immédiatement d'une suture vésicale en deux plans (surjet) au catgut fin.

L'anesthésie rachidienne est admirable, je l'ai pratiquée dans 30 cas avec des résultats merveilleux. Chez les tout petits, malheureusement, on ne peut pas l'employer, parce que l'enfant pleure et crie tout le temps, chose un peu désagréable pendant l'opération.

Quant à la technique, j'ai toujours suivi la technique classique ; seulement, j'ai l'habitude de faire vider complètement la vessie avant l'opération et de ne pas la remplir ni avec du liquide, ni avec de l'air, car on trouve assez facilement l'organe. L'incision de la vessie doit être faite assez large pour ne pas meurtrir les bords de la plaie vésicale au moment de l'ablation du calcul, ablation faite toujours avec une pince-tenette.

L'incision de la vessie doit être faite sur la paroi antérieure et un peu sur la pointe de l'organe bien dénudé du péritoine qui est refoulé en haut.

La cystoraphie primitive, par un double surjet, ferme la vessie dans tous les cas où il n'existe pas d'infection vésicale manifeste. Pas de drain sus-pubien, pas de sonde à demeure ; il faut laisser les enfants et les adolescents uriner tout seuls, la sonde à demeure étant supportée surtout par les petits enfants.

Maladie kystique de l'humérus,

par M. Jean Berger.

J'ai eu, dernièrement, l'occasion d'observer une maladie kystique de la diaphyse humérale chez une jeune fille d'environ vingt-quatre ans, qui venait me trouver, envoyée par mon ami le Dr Calvet, pour une fracture du tiers supérieur de cet os. J'ai eu, de suite, l'attention attirée sur une maladie kystique ou sur une tumeur osseuse, car le traumatisme avait été minime, et il existait, cliniquement, une fracture. La radiographie qui fut faite avant toute réduction, et que je vous transmets, montre qu'il existe, au niveau du quart supérieur et des trois quarts inférieurs de l'os, une fracture, avec déplacement en dedans du fragment supérieur, mais que celle-ci siège à la partie presque centrale d'une cavité osseuse, longue d'environ 7 centimètres, occupant toute la largeur de l'os. Celui-ci ne présente, à ce niveau, latéralement, qu'une coque très mince, mais très nette, Le centre de la cavité est clair, excepté à sa partie inférieure, où l'on voit une petite ombre légèrement distante du bord en question. Il s'agissait, à mon avis, nettement de ce qui a été décrit ici à différentes reprises sous le nom de *maladie kystique des os*. J'ai appliqué le jour même, c'est-à-dire le 4 mai 1925, un appareil plâtré du type Hennequin.

Une seconde radiographie fut faite le 29 mai 1925. Elle montre les mêmes lésions. Peut-être la cavité est-elle un peu moins claire. La fracture est à peu près exactement réduite.

J'ai laissé l'appareil pendant une quarantaine de jours. En l'enlevant, j'ai constaté une consolidation qui m'a paru parfaite, avec un cal qui ne m'a pas semblé exagéré comme volume.

Après l'ablation du plâtre, une troisième radiographie fut pratiquée le 30 juillet 1925. La consultation est bonne et correspond bien aux données cliniques. Quant à la cavité osseuse, elle s'est un peu comblée à sa partie inférieure et à sa partie supérieure, et sa partie toute centrale est beaucoup moins transparente.

Une quatrième radiographie fut pratiquée le 3 mars 1926, date à laquelle j'ai vu la malade qui, au point de vue clinique, est en parfait état. La cavité osseuse a diminué des trois quarts au moins et n'existe plus qu'à la partie toute supérieure de son siège primitif. A ce niveau, il persiste encore une géode très nette, dont le centre semble envahi, à son tour, par un tissu plus compact, dont les bords latéraux sont beaucoup plus épais et fortement opaques.

Quant à la partie inférieure, elle a complètement disparu pour faire place à un tissu beaucoup plus dense même que le reste de l'os normal.

Un examen radiographique nouveau a été pratiqué tout dernièrement, le 15 novembre 1928. Il montre que la cavité osseuse est encore très diminuée; on voit, néanmoins, à sa partie supérieure, qu'elle est traversée verticale-

ment par une bande foncée et, dans l'ensemble, la structure de l'os, à l'endroit de la fracture et de l'ancienne cavité, s'est considérablement épaissie, et, par conséquent, notablement améliorée.

J'ai revu la malade il y a quelques jours. Elle ne souffre jamais de son bras. On ne sent pas d'épaississement osseux à la palpation, et, jusqu'à nouvel ordre, tout au moins, on peut considérer celle-ci comme guérie.

Il m'a semblé intéressant de vous apporter ce cas, qui, comme vous le savez, est loin d'être le premier, de maladie kystique des os guérie à la suite de fracture. N'ayant jamais pratiqué de greffe dans des cas semblables, je ne puis avoir d'opinion personnelle sur ce qui se serait passé si cette maladie kystique avait été greffée, mais, étant donné l'inconstance des résultats fournis par cette méthode, il me semble qu'on peut considérer le résultat comme excellent en pareil cas. Et, puisqu'il semble à peu près avéré que les maladies kystiques des os longs ont tendance à guérir naturellement après fracture, on peut se demander s'il n'y aurait pas lieu, avant de pratiquer des greffes compliquées, et à résultat peut-être aléatoire. de commencer par les fracturer chirurgicalement. N'aurait-on pas, en suivant cette méthode très simple, des résultats souvent satisfaisants? Cela n'empêche pas, ultérieurement, de faire une greffe, si la guérison paraissait insuffisamment complète.

M. **Albert Mouchet**: Je partage l'opinion de mon collègue Dujarier et j'avoue ne pas approuver la suggestion thérapeutique de M. Berger. Cette suggestion est fondée sur l'hypothèse que le kyste osseux avec fracture se consolide mieux que le kyste osseux non fracturé : c'est ce qu'il faudrait prouver. J'avais eu cette impression au moment où mon interne Le Gac publiait sa thèse de 1922 avec des observations prises dans mon service.

J'ai vu beaucoup de kystes osseux depuis cette époque et je n'ai pas conservé l'impression que la fracture facilitait la consolidation. Je comprends que le chirurgien s'abstienne et laisse à la nature le soin de guérir le kyste, mais je ne crois pas que ce soit la meilleure conduite. On obtient la plus efficace et la plus rapide guérison, celle qui met le plus à l'abri de la récidive, par l'incision du kyste et son bourrage avec des greffons ostéo-périostiques.

PRÉSENTATIONS DE MALADES

Résection tibio-tarsienne totale,

par M. **Raymond Grégoire.**

Permettez-moi de vous présenter le résultat d'une résection tibio-tarsienne totale. C'est après avoir admiré les résultats que Lenormant nous a présentés ici que j'ai eu l'idée de pratiquer cette opération. Les conditions

étaient différentes, il est vrai, mais le succès que j'ai obtenu permet de conclure que les indications de cette intervention peuvent être étendues à d'autres affections que la tuberculose de la tibio-tarsienne.

Ce jeune homme de vingt-sept ans voulut, le 7 mai 1928, sauter d'un tramway en marche, il tomba et une roue de voiture lui écrasa le pied.

Amené d'urgence à Tenon, il fut opéré sur-le-champ. Notre collègue Fey, chirurgien de garde, me laissa la note suivante :

« Luxation ouverte double du pied gauche avec fractures multiples. Luxation sous-astragalienne avec fracture oblique de l'astragale : large plaie souillée de la face externe du pied, par laquelle sort le fragment antéro-externe de la fracture astragalienne. Luxation médio-tarsienne avec plaie cutanée au niveau de la tubérosité du 5e métatarsien.

« Les deux plaies sont réunies d'un coup de ciseau. Nettoyage et excision de tous les tissus contus ; astragalectomie en deux morceaux ; ablation en petits fragments de la malléole externe écrasée, de la base du 5e métatarsien fracturée; réduction de la luxation de Lisfranc et reconstitution tant bien que mal de l'appareil ligamenteux ; mèches dans la cavité de résection; suture partielle de la plaie. Si cela s'infecte, l'amputation ne devra pas être regrettée. »

Dès le lendemain, je fis installer au niveau de cette plaie l'irrigation au Dakin. Les parties sphacélées s'éliminèrent et la cavité se mit à bourgeonner. Peu à peu la cicatrisation progressa. Le pied fut mis dans un plâtre le 29 mai. Un mois après l'appareil est enlevé et le malade sort, marchant sur son pied, mais aidé de deux cannes. Quelques semaines plus tard, il revenait se plaignant de violentes douleurs dans le pied au moment de la marche et même au repos. En octobre 1928, les douleurs sont telles que cet homme vient demander comme un service qu'on lui ampute le pied.

Le 12 octobre 1928, au lieu d'emputer, je pratique une résection tibio-tarsienne gauche avec synostose tibio-calcanéenne : 1° dégagement du squelette jambier qui est réséqué au ciseau à froid sur une hauteur de 1 centimètre environ. Avivement au ciseau à froid de la face antérieure du tibia sur 2 centimétres de haut; 2° libération de la face supérieure du calcanéum et de la face postérieure du scaphoïde. Au ciseau à froid, je taille un onglet dans la face supérieure du calcanéum, je sectionne transversalement le scaphoïde de façon à faire sauter la surface articulaire postérieure ; 3° le pilon tibial est enfoncé dans l'onglet calcanéen et la surface scaphoïdienne mise au contact de l'avivement antérieur du tibia; 4° suture des parties molles; 5° immobilisation en bonne position dans un appareil plâtré.

Le plâtre est enlevé soixante-cinq jours plus tard et le malade autorisé à se lever. Dès ce moment, il marche sans douleur et presque sans claudication.

Depuis la guerre, j'avais conservé le sentiment que l'astragalectomie pour lésions traumatiques était une déplorable opération dans bien des cas.

Cet exemple nouveau n'est pas fait pour modifier mon impression.

Mais je regrette aujourd'hui de n'avoir pas connu les bons résultats que donne la résection tibio-tarsienne totale, car l'amputation basse de jambe me semblait alors la seule façon de permettre à ces blessés de marcher sans douleur.

J'ai tenu à vous présenter ce jeune homme pour ajouter son exemple aux résultats que nous a montrés mon ami Lenormant dans la séance du 26 octobre 1926.

M. **Ch. Dujarier** : La communication de Grégoire m'a vivement intéressé. Car si personne ne songe à condamner l'astragalectomie, il faut bien dire que les résultats fonctionnels tardifs ne sont pas toujours très bons. Dans les cas où la marche se fait mal, peut-être, au lieu d'amputer, pourrait-on avoir de bons résultats par une opération orthopédique analogue à celle de Grégoire.

M. **Paul Mathieu** : Quand une astragalectomie ne donne pas un bon résultat fonctionnel, en général cela est dû à un appui trop postérieur des os de la jambe sur le calcanéum.

L'opération que Grégoire a faite a eu l'avantage d'obtenir une transposition en avant des os de la jambe (avec appui scaphoïdien). C'est la condition bien connue d'une astragalectomie avec résultat fonctionnel favorable.

M. **Lance** : Le pronostic de l'astragalectomie est régi par deux facteurs.

L'astragale répartit le poids du corps entre le calcanéum et le pied antérieur. L'astragale enlevé, si le poids du corps est supporté par le calcanéum seul, on observe une bascule de cet os, d'où formation d'un pied creux et de varus. Après l'astragalectomie, il faut reporter le poids du corps à la fois sur le calcanéum et sur le cuboïde et scaphoïde, en repoussant le plus en arrière possible le pied sous la jambe et en enfonçant le scaphoïde et le cuboïde comme dans l'opération de Whitman.

Le second facteur du pronostic est l'adaptation fonctionnelle des os après astragalectomie. Elle se fait naturellement mieux pendant la croissance. Aussi le pronostic fonctionnel est-il meilleur après l'astragalectomie chez l'enfant que chez l'adulte.

M. **F. Sorrel** : Je ne voudrais pas que l'on puisse déduire de ce que vient de dire M. Grégoire que les résultats orthopédiques de la résection tibio-tarsienne sont comparables à ceux de l'astragalectomie. Il est possible qu'il y ait des cas, et le malade de M. Grégoire en était un exemple, où la résection fibro-tarsienne doit être faite, mais c'est un pis aller. Et, lorsqu'on a le choix entre les deux opérations, c'est l'astragalectomie qu'il faut préférer sans hésitation.

M. **Raymond Grégoire** : Je remercie tous ceux qui ont pris la parole, mais je me permets de faire remarquer que les arguments que l'on m'a

opposés ne sont pas dans la question. Il ne s'agit pas de faire le procès de l'astragalectomie.

Le sujet est celui-ci : Quand après astragalectomie le malade souffre au point de ne pas pouvoir marcher, que faut-il faire ? J'ai cru longtemps qu'il n'y avait d'autre procédé que l'amputation basse de jambe.

Les présentations de Lenormant m'ont appris qu'une résection tibio-tarsienne totale permet de garder le pied en supprimant les douleurs ; ce qui vaut mieux qu'une amputation.

Présentation de deux radiographies de fracture trochantérienne du fémur,

par M. J. Okinczyc.

Ces deux radiographies appartiennent au même blessé et ont été prises successivement le 7 janvier 1929 et le 18 février 1929 pour deux traumatismes distincts ayant atteint à cinquante-deux jours d'intervalle la même région de la hanche gauche.

Il s'agit d'un coureur cycliste qui fait une première chute sur la piste au début de janvier. Il se relève, éprouve une douleur assez vive dans la hanche gauche, mais cependant ne s'immobilise pas, continue à marcher et vient à pied consulter dans mon service.

A l'examen nous trouvons une douleur localisée sur le trochanter, mais il n'existe ni impotence fonctionnelle, le blessé pouvant soulever son talon au-dessus du plan du lit, ni attitude vicieuse, ni raccourcissement. Nous pensons à une contusion de la hanche, et la radiographie nous montre une fracture parcellaire du sommet du grand trochanter.

Le blessé est traité par un repos relatif, des massages, mais n'est pas même hospitalisé. Je conseille cependant de s'abstenir de courses à bicyclette.

Mais mon conseil n'est pas suivi. Très peu de temps après, ce coureur reprend l'entraînement et le 18 février, pendant une course, il fait de nouveau une chute dont les conséquences paraissent plus graves, et il est ramené dans mon service.

Cette fois, à l'examen, la douleur est plus vive, l'impotence plus marquée, et le soulèvement du talon est impossible. Cependant, il n'y a aucune rotation du pied en dehors, ni aucune attitude vicieuse, et il n'existe pas de raccourcissement.

La radiographie nous montre un trait transtrochantérien oblique, et un trait accessoire qui détache le petit trochanter ; c'est une fracture trochantérodiaphysaire typique, telle que l'ont décrite MM. P. Delbet et Raoul Monod.

Conformément à leurs conclusions, et à mon expérience, j'ai conclu, *en l'absence de tout déplacement*, à un traitement par l'appareil plâtré que

j'ai appliqué moi-même, escomptant chez ce blessé jeune, une consolidation rapide et dans les meilleures conditions de pronostic fonctionnel.

Mais sollicité par des influences étrangères à mon service, ce blessé, le jour même, a quitté mon service sur sa demande, et a été opéré deux jours plus tard dans une clinique privée. On lui a fait un enchevillement du col, sans me consulter.

Indépendamment de l'incorrection du procédé, je tenais à vous présenter cette observation pour vous demander si, dans un cas semblable, votre opinion n'est pas comme celle de M. P. Delbet, comme la mienne : que l'enchevillement est parfaitement inutile et fait courir à ce blessé un risque sans aucune nécessité.

Le Secrétaire annuel, F. CADENAT.

Imprimerie de la Cour d'Appel, 1, rue Cassette, Paris

BULLETINS ET MÉMOIRES

DE LA SOCIÉTÉ NATIONALE DE CHIRURGIE

Séance du 27 février 1929.

Présidence de M. Cunéo, *président.*

PROCÈS-VERBAL

La rédaction du procès-verbal de la précédente séance est mise aux voix et adoptée.

CORRESPONDANCE

La correspondance comprend :

1° Les journaux et publications périodiques de la semaine.

2° Une lettre de M. Bergeret, remerciant la Société de l'avoir nommé membre titulaire.

3° Deux lettres de candidature : l'une de M. Hertz, l'autre de M. Madier.

4° Une lettre de M. Lance, s'excusant de ne pouvoir assister à la séance.

5° Un travail de M. Arrivat (de Béziers), intitulé : *Os cotyloïdien.*

M. Mouchet, rapporteur.

6° Un travail de M. J. Cuny (d'Annemasse), intitulé : *Maladie de Kummel-Verneuil.*

M. Mouchet, rapporteur.

7° Un travail de M. Barbilian (de Jassy), intitulé : *Occlusion intestinale par bride sous-iléale.*

M. Okinczyc, rapporteur.

A PROPOS DU PROCÈS-VERBAL

A propos de la présentation de pièce de M. Leriche. Mal de Pott avec paraplégie traité par greffe,

par M. **Etienne Sorrel.**

Dans une de nos dernières séances, M. Leriche nous a présenté une pièce fort intéressante de mal de Pott dorsal (Dl, D4) avec paraplégie, traité le 14 avril 1926, un mois après le début des accidents, par greffon rigide interépineux : la paraplégie s'était aggravée et le malade était mort le 14 octobre 1926. Le greffon, cependant, était bien soudé et jouait parfaitement le rôle de fixateur que l'on attendait de lui. Il existait un abcès intrarachidien, ou plutôt une poche épaisse d'abcès à peu près sans liquide : un tuberculome à peine abcédé, dit M. Leriche.

De ce cas, M. Leriche conclut que pour traiter une paraplégie pottique il faudra dorénavant faire une laminectomie, « enlever le tuberculome, s'il est possible, ou mieux laisser l'abcès en place, après décompression de la moelle, et mettre deux greffons latéraux ankylosants entre les muscles et les lames latérales ».

Je me suis élevé au moment de notre séance de la façon la plus formelle contre ces conclusions, mais j'ai attendu d'avoir en mains le texte de M. Leriche pour pouvoir dire quelques mots à ce sujet.

Tout d'abord, M. Leriche semble étonné des constatations nécropsiques qu'il a faites : la dure-mère était intacte, l'intégrité de la moelle était complète, la poche d'abcès [1] communiquait avec un petit abcès froid antérieur très limité, qui se trouvait au niveau de la 4e dorsale et qui semblait avoir fusé à travers les trous de conjugaison. Il y avait en somme un abcès intrarachidien communiquant avec un abcès extra-rachidien. La paroi de l'abcès intrarachidien recouvrait la dure-mère et ne l'envahissait pas. Il n'y avait pas de pachyméningite. La poche intrarachidienne, enfin, ne contenait que peu de liquide ; elle était à peine abcédée. M. Leriche considère ces dispositions comme exceptionnelles.

Je me permets de lui affirmer que non : c'est celles qu'a décrites M. Ménard [2] dans son beau livre, si rempli de faits minutieusement observés sur le mal de Pott, comme étant de beaucoup les plus fréquentes, c'est celles également que nous avons vues généralement, Mme Sorrel-Dejerine et moi, et

1. Je préfère ce terme à celui de tuberculome qui peut créer des confusions et, comme M. Leriche emploie indifféremment l'un ou l'autre, je ne pense pas trahir sa pensée.

2. V. Ménard : *Etude pratique sur le mal de Pott.* Masson et Cie, éditeurs, 1900.

que nous avons décrites à plusieurs reprises [1] ; à part quelques cas de compression osseuse par séquestre et quelques cas de pachyméningite vraie, ce sont là les lésions, si je puis dire normales, du mal de Pott dorsal avec paraplégie. Un seul point de la pièce que nous a montré M. Leriche n'est pas très fréquemment observé ; l'abcès s'étalait en arrière de la moelle. C'est cependant une disposition que nous avons rencontrée et sur laquelle nous avons Mme Sorrel-Dejerine et moi insisté longuement, car c'est une des raisons — et ce n'est pas la seule — pour laquelle les propositions de ponctions d'abcès intrarachidiens faites à l'aveugle ne peuvent être sérieusement envisagées. Elle exige pour se produire une destruction du ligament vertébral antérieur : l'abcès qui naît du corps vertébral est tout d'abord en avant de ce ligament et reste en avant de lui jusqu'à ce qu'il l'ait détruit. Il s'étale alors sur les côtés, puis en arrière de la moelle, et il devient péri-médullaire plutôt que rétro-médullaire.

Par quel mécanisme ces abcès intrarachidiens, ne contenant souvent que très peu de liquide, déterminent-ils des paraplégies. Evidemment ce ne peut être par compression mécanique seule, car en bien des cas ils ne compriment pas à proprement parler et, d'après la description qu'a faite M. Leriche, ce devait être le cas pour sa pièce. On doit donc chercher une autre explication ; il semble (c'est tout au moins l'opinion qui paraît la plus généralement admise) [2] qu'il faille faire jouer un rôle fort important aux troubles vasculaires qu'entraînent la formation et la présence des abcès. C'est bien probablement pour cette raison que toutes les interventions, basées sur l'idée trop simpliste de la compression mécanique de la moelle par l'abcès et cherchant à réaliser sa décompression n'ont pas jusqu'ici donné des résultats constants et ont été successivement abandonnées par tous ceux qui les ont pratiquées, jusques et y compris la costo-transversectomie, la seule opération logique de cet ordre, que M. Ménard avait conçue et exécutée 23 fois pendant les premières années de son séjour à l'Hôpital Maritime.

Je ne veux pas développer plus longuement ces faits que nous avons exposés Mme Sorrel-Dejerine et moi dans une série de travaux [3], mais je tenais cependant à les préciser, puisque c'est partant de la constatation anatomique qu'il a faite que M. Leriche conclut qu'à l'avenir il faudra pour traiter les paraplégies pottiques faire une laminectomie, suivie ou non d'ablation de la poche d'abcès, puis mettre deux greffons para-médians.

Dans ce traitement il y a trois points à considérer :

La laminectomie sans ouverture de l'abcès ;

1. Etienne Sorrel et Mme Sorrel-Dejerine : Traitement des paraplégies pottiques d'après leurs formes anatomo-cliniques. *Archives franco-belges de Chirurgie*, mars 1926. — Formes anatomo-cliniques des paraplégies pottiques. *La Presse Médicale*, 23 juin 1926. — Traitement du mal de Pott. *Rapport au Ve Congrès international de Thalassothérapie*, Bucarest, 1928. Imprimerie Cultura.

2. Voir, à ce sujet, Sir James Purves Steward et Riddoch : Rapport sur les compressions médullaires. *IVe Réunion Neurologique Internationale*. In *Revue Neurologique*, juin 1923.

3. E. Sorrel et Mme Sorrel-Dejerine : *Loc. cit.*

La laminectomie avec ablation de la poche d'abcès ;

La mise en place des greffons para-médians.

La laminectomie sans recherche de l'abcès n'est pas une nouveauté. Le premier cas qui en est relaté dans les *Études de chirurgie médullaire* de Chipault est attribué à Meyer et date de 1846 et le deuxième à Maisonneuve et date de 1860. Elle est abandonnée depuis longtemps. De temps à autre, on la découvre à nouveau et quelque auteur publie un cas isolé. Puis il n'en reparle plus jamais, bien qu'il ait sans doute pratiqué encore cette intervention qui lui avait tout d'abord donné un succès, et je ne connais personne qui ait continué à faire pendant longtemps des laminectomies dans les paraplégies pottiques et qui ait publié une suite importante de succès : les paraplégies pottiques pourtant ne sont pas rares !

L'ablation de la poche d'abcès comme complément de la laminectomie est au contraire une manœuvre qui n'a pas été, je pense, beaucoup pratiquée : elle doit être bien souvent irréalisable, car même lorsqu'il existe une poche rétro-médullaire elle n'est, comme je le disais tout à l'heure, que le prolongement de la poche antémédullaire, et cette ablation n'est peut-être pas sans difficulté et sans danger. Mais on peut se demander de plus si elle doit être efficace. En théorie, je dirais volontiers que non, car elle repose sur une conception que je crois inexacte du mécanisme de la paraplégie. En pratique, je connais deux faits qui viennent me fortifier dans cette opinion. L'un m'est personnel, l'autre appartient à M. Robineau, mais son malade est actuellement dans mon service et c'est avec l'assentiment de M. Robineau que j'en fais état. L'un et l'autre, sans le vouloir, pourrais-je dire, car nous n'aurions consenti ni l'un ni l'autre à tenter de propos délibéré cette expérience dangereuse, nous avons été amenés à pratiquer cette opération, que recommande M. Leriche, et les résultats ont été nuls.

L'histoire de mon malade a déjà été relatée [1]. Il était atteint d'un mal de Pott dorsal (D3, D4, D5) avec paraplégie de forme grave : impotence motrice totale, troubles sensitifs, troubles sphinctériens. La radiographie montrait un abcès paravertébral gauche à hauteur des 4e et 5e vertèbres dorsales. Pensant que cet abcès paravertébral communiquait avec un abcès intrarachidien, cause de la paraplégie, nous avons voulu le ponctionner. La gibbosité étant très accentuée, les côtes, presque imbriquées près de leurs articulations costo-vertébrales, rendaient difficile le passage d'un trocart autrement que sous le contrôle de la vue. Sous anesthésie locale, une incision fut donc faite au niveau de l'angle postérieur de la 5e côte gauche. L'incision se prolongeait un peu en dedans au niveau de la lame. On vit que cette lame était complètement nécrosée et qu'un abcès faisait saillie au-dessus et au-dessous d'elle. La lame sus-jacente était également altérée. Elles se détachèrent presque spontanément l'une et l'autre

1. *In* Mme Sorrel-Dejerine : *Contributions à l'étude des paraplégies pottiques. Essais sur l'évolution et le pronostic basées sur 40 observations personnelles.* Masson et Cie, 1926. Obs. Gir. Marcelin, p. 282-288, fig. VII-LXIV et *In* E. Sorrel et Mme Sorrel-Dejerine : Traitement du mal de Pott. *Rapport au Ve Congrès international de thalassothérapie*, p. 76. Bucarest, imprimerie Cultura (1928).

et cela permit d'ouvrir la cavité de l'abcès qui se prolongeait sur la face latérale gauche du sac dural. Cet abcès contenait une grande quantité de fongosités dont on le débarrassa. Le sac dural se trouvait ainsi libéré et nous croyions être en droit d'espérer que la paraplégie céderait rapidement si c'était bien la compression par l'abcès qui la déterminait. Il n'y eut pas de drainage, la cicatrisation se fit par première intention ; rien par conséquent ne paraissait devoir retarder la guérison. Or, la paraplégie ne subit aucune modification dans les jours qui suivirent. Ce ne fut que quatre mois plus tard que G... commença à ébaucher quelques mouvements des membres inférieurs, les troubles sphinctériens et les troubles sensitifs s'améliorèrent, mais la paraplégie ne céda jamais complètement, et lorsque G... mourut, quatre ans et demi après l'intervention (l'opération avait eu lieu le 20 mars 1924 et la mort survint le 10 octobre 1928), les troubles étaient encore très importants [1]. Le malade de M. Robineau est plus intéressant encore. Il présentait aussi une paraplégie de forme grave, mais la radiographie ne montrait aucune lésion des corps vertébraux. On crut après examen au lipiodol à une tumeur de la moelle et M. Sicard, dans le service duquel cet homme était hospitalisé, demanda à M. Robineau de l'opérer. Le 30 octobre 1928 une large laminectomie fut faite (D8, D11) et permit de mettre à nu une poche épaisse d'abcès froid, ne contenant qu'une goutte de pus à trois endroits distincts. Elle couvrait la face postérieure du fourreau dure-mérien et empiétait sur la côte ; à gauche elle s'engageait dans les trous de conjugaison. Nulle part elle n'adhérait au fourreau sauf au niveau de la 10e dorsale. Ce tuberculome (la nature tuberculeuse fut vérifiée), d'une longueur totale de 10 centimètres environ, put être enlevé en deux fragments ; à gauche il fallut pour cela réséquer la 9e paire nerveuse. Les autres nerfs restèrent intacts. La dure-mère n'était pas envahie. La cicatrisation se fit par première intention.

Le point de départ osseux ne put être mis en évidence. On fit cependant le diagnostic du mal de Pott et le malade fut envoyé à Berck où il fut hospitalisé le 12 décembre 1928. Cliniquement et radiographiquement le diagnostic du mal de Pott était alors devenu évident.

Dans ce cas l'opération que demande M. Leriche avait donc été exactement réalisée : or, actuellement, le malade présente toujours une paraplégie complète. L'impuissance motrice est absolue, à part quelques mouvements infimes des orteils des deux côtés. La contracture en extension et adduction est très violente. L'anesthésie tactile est complète, jusqu'à hauteur des crêtes iliaques. La sensibilité douloureuse et la sensibilité thermique ne sont pas entièrement abolies et par plages irrégulières semblent persister ou se rétablir. Les troubles des sphincters se seraient améliorés : les envies d'uriner restent très impérieuses, mais il n'y a plus d'incontinence vraie, alors qu'il y en avait autrefois. Nous sommes d'ailleurs sur ce point réduits à nous fier aux dires du malade, car ni M. Robineau ni moi

1. La pièce put être recueillie mais n'a pas encore été complètement examinée. Le résultat de cet examen sera publié ultérieurement.

ne possédons l'observation prise chez M. Sicard avant l'opération. En tous cas la situation reste extrêmement sérieuse et la paraplégie est d'une gravité telle qu'elle ne pouvait guère être plus prononcée avant l'intervention.

Voilà deux faits qui ne plaident pas en faveur des tentatives de cet ordre.

M. Leriche nous dit incidemment qu'il a fait cette opération dans un cas et que son malade a très bien guéri de sa paraplégie. Je lui serais très reconnaissant de bien vouloir publier en détail cette observation et en particulier de bien vouloir dire si chez le malade en question il existait une paraplégie au sens propre du mot, c'est-à-dire une impuissance motrice des membres inférieurs, accompagnée ou non de troubles sensitifs et sphinctériens ou s'il s'agissait seulement de phénomènes plus légers. Je me permets de le lui demander, car nous avons déjà je crois correspondu au sujet de ce malade. M. Leriche avait en effet dans une analyse de la thèse de Mme Sorrel-Dejerine dans le *Lyon Chirurgical* exprimé le regret que je n'aie pas cru devoir traiter des paraplégies pottiques par ostéosynthèse : il n'était pas question alors de laminectomie et il ajoutait qu'il avait obtenu ainsi de beaux succès. J'avais été un peu étonné, car le professeur de Neurologie de Strasbourg, mon ami Barré, avec lequel je m'étais à plusieurs reprises entretenu de la question du traitement des paraplégies pottiques par le greffon, ne me semblait pas, fort loin de là, favorable à la méthode. J'avais donc écrit à M. Leriche et, avec une amabilité dont je lui suis fort reconnaissant, il m'avait signalé le malade en question : un ingénieur si je ne me trompe. Or, j'ai gardé l'impression que les troubles en ce cas étaient légers, car le malade pouvait marcher, et qu'il n'y avait pas de paraplégie au sens absolu du mot. Je n'ai pas retrouvé cette lettre et je m'excuse d'avance auprès de M. Leriche, au cas où ma mémoire serait infidèle.

Quant aux greffons para-médians, rattachés seulement par leurs extrémités et peut-être par leurs parties tout externes à la colonne vertébrale, passant en pont dans la région des lames qui ont été supprimées, je ne vois pas très bien comment ils pourront jouer le rôle complexe qui leur est réservé : ils devraient en effet comprimer la moelle moins que les lames ne le faisaient et pourtant remplacer cet arc postérieur dont la suppression est si dangereuse quand l'arc antérieur est déjà détruit. Cela paraît vraiment bien hypothétique.

Il ne me semble donc pas que l'on puisse tirer de l'examen de la pièce que nous a présentée M. Leriche des conclusions favorables à l'opération qu'il propose. Si je m'en rapporte par ailleurs aux constatations anatomiques que j'ai pu faire moi-même et aux faits cliniques que je connais, je crains que ce ne soit une intervention dangereuse et qu'en la pratiquant on aggrave singulièrement le pronostic de l'affection ; il ne faut pas oublier, en effet, que, malgré les apparences, ce pronostic n'est nullement désespéré ; en bloc y compris les paraplégies par compression osseuse et celles par pachyméningite qui viennent lourdement grever la statistique, les guérisons sont observées dans la majorité des cas que j'ai pu suivre et si je ne tiens compte que des paraplégies par abcès, qui sont de beaucoup les plus fré-

quentes, elles s'observent dans 90 p. 100 des cas. Or ce sont les seules que peut viser le traitement chirurgical et c'est pourquoi pour ma part je me refuse à les opérer.

Un seul fait me paraît se déduire avec certitude de l'examen de la pièce de M. Leriche : après l'opération d'Albee la paraplégie s'est aggravée et le malade est mort six mois plus tard, et cependant le greffon avait pris. Ce fait vient à l'appui de ce que j'ai toujours soutenu contre ce qu'a toujours soutenu précisément M. Leriche : à savoir que, dans les paraplégies pottiques, mieux vaut s'abstenir de cette opération. Je crois d'ailleurs n'être pas le seul de cet avis. Nous avons envoyé, Rocher et moi, pour le rapport dont nous sommes chargés au Congrès de Chirurgie prochain sur le traitement du mal de Pott par les greffons, un questionnaire à tous ceux de nos collègues français et étrangers que nous croyons intéressés par cette question. Beaucoup ont répondu déjà. Je n'ai pas encore étudié bien à fond les réponses, mais il m'a semblé que la grande majorité des partisans de l'ostéosynthèse n'opéraient pas pendant l'évolution d'une paraplégie.

Je m'excuse d'avoir développé trop longuement peut-être ces considérations; mais, comme on l'a souvent fait remarquer ici même, les paroles prononcées à notre tribune ne passent pas inaperçues et j'ai cru de mon devoir, puisque j'estimais *dangereux* le traitement qui y avait été proposé, de le dire et d'en exposer les raisons.

RAPPORTS

Dix observations de fracture transcervicale du fémur traitées par la méthode de R. Whitman,

par MM. **Boppe** (de Paris) et **Vassitch** (de Belgrade).

Rapport de M. Ch. Dujarier.

Voici d'abord le travail des auteurs :

La question des fractures transcervicales du fémur ayant été discutée récemment à la Société de Chirurgie, nous apportons les observations de dix malades traités au cours des années 1926, 1927 et 1928 dans le service de notre maître, M. le professeur Hartmann, par la méthode de réduction extemporanée et le grand appareil plâtré.

Voici, brièvement résumées, ces dix observations :

Observation I. — D..., trente-huit ans, imprimeur (20 juillet 1926), fracture transcervicale à type externe, trait irrégulier, forte adduction, pas d'engrènement.

21 juillet 1926 : réduction (rachi). Grand plâtre. Radio. Bonne réduction. Plâtre bien supporté, enlevé au quatre vingt-dixième jour. Lever à la fin du

quatrième mois. Marche (avec deux béquilles durant trois mois), avec deux cannes durant deux mois.

Revu (novembre 1928), vingt-sept mois après son accident. Marche sans canne, boiterie légère avec plongée à gauche; a repris son métier d'imprimeur (neuf heures de station debout sans fatigue).

Raccourcissement : 2 cent. 5. Atrophie musculaire de la cuisse (5 centimètres). Hanche indolore. Flexion et rotation normales. Abduction limitée à 70°, signe du ressaut très net, se tient facilement à cloche-pied sur sa jambe malade, lace ses chaussures, s'accroupit sans effort.

Résultat fonctionnel : très bon. Radio. Pseudarthrose.

Obs. II. — G..., cinquante-quatre ans, journalier (10 octobre 1926), fracture transcervicale, type interne sans engrènement, trait irrégulier, forte ascension du fragment externe.

14 octobre 1926 : rétention (rachi). Grand plâtre, cuisse en flexion à 90, genou fléchi. Le malade obèse et emphysémateux peut ainsi être assis. Radio : réduction excellente.

Plâtre bien supporté, enlevé au bout de quatre-vingt-dix jours, lever au centième jour. Marche avec deux béquilles, puis avec une béquille et une canne.

Revu (en octobre 1928), vingt-quatre mois après l'accident. Marche avec une canne en boitant assez fortement, fait de petits travaux, reste debout toute la journée, souffre de la hanche le soir.

Raccourcissement : 2 cent. 5. Atrophie musculaire : 3 centimètres. Œdème dur des deux jambes; élève sans difficulté jusqu'à la verticale le membre fracturé. Flexion et rotation de la hanche normales. Abduction limitée à 50°; s'accroupit assez péniblement.

Résultat fonctionnel : assez satisfaisant. Radio. Pseudarthrose.

Obs. III. — B..., soixante-dix-huit ans (4 janvier 1927), fracture transcervicale à type externe, sans engrènement. Malade maigre ne paraissant pas son âge.

Le 10 janvier 1927 : le malade supportant bien le repos au lit, réduction sans anesthésie.

Plâtre en abduction à 70, genou fléchi. Réduction : très bonne. L'abduction a été un peu exagérée; pénétration légère des deux fragments vers le bord supérieur du col.

Plâtre bien supporté, enlevé au bout de deux mois, quitte le service; on lui recommande de garder encore le lit deux mois. Fin mars, se lève avec deux béquilles. En avril, mort en quelques jours d'une affection aiguë des voies respiratoires.

Obs. IV. — A..., cinquante-six ans, commissionnaire (27 avril 1927), fracture transcervicale, type interne, trait irrégulier, sans engrènement, avec forte ascension du fragment externe.

Le 30 avril 1927 : réduction (rachi). Réduction paraissant très bonne. Plâtre bien supporté, enlevé au bout de trois mois, sort à ce moment; pas de raccourcissement, détache bien le talon du plan du lit.

Revu (novembre 1928), dix-huit mois après son accident; marche sans canne, ne boite pas; visite ses clients, un peu fatigué le soir. Pas de raccourcissement. Atrophie musculaire : 1 cent. 5, rotation et flexion normales. Abduction : 80°, se chausse et s'accroupit facilement.

Résultat fonctionnel : très bon. Radio : consolidation osseuse en très bonne position.

Obs. V. — D..., quarante-neuf ans, maçon (12 mars 1927), fracture transcervicale, type externe, ascension légère du fragment externe. Abduction marquée.

16 mars 1927 : réduction (rachi). La réduction paraît bonne; la fracture bâille légèrement à sa partie supérieure.

Plâtre bien supporté, enlevé au quatre-vingtième jour. Lever au centième jour, avec une béquille et une canne.

Recommence à travailler en octobre 1927, marche sans canne, ne boite pas. A repris son métier de maçon, monte aux échelles. Même état jusqu'en juin 1928.

A ce moment, douleurs dans la cuisse gauche avec crampes. La boiterie apparaît, s'accentue vite (une canne, puis deux cannes). Il doit arrêter son travail.

Examen le 19 juin 1928 : le malade détache péniblement le talon du plan du lit. Raccourcissement : 3 centimètres. Atrophie musculaire peu marquée. Rotation de la hanche normale. Flexion et abduction très limitées. A la radio : pseudarthrose.

Le 6 juillet 1928 : opération (Boppe). Rachi. Arthrotomie antérieure de la hanche. La capsule est très épaissie et adhérente par sa face profonde à un bloc fibreux qui encapuchonne et marque les deux fragments. Ce tissu fibreux excisé, on aperçoit le trait de fracture du col, celui-ci semble usé, rarcourci, la surface fractuaire est lisse. Le fragment céphalique est petit, son tissu spongieux saigne à la curette. On pratique la réduction qui est satisfaisante, mais non parfaite. Après avivement des fragments et forage d'un petit tunnel dans le fragment céphalique, on creuse deux tranchées sur la face extérieure du col, une près du bord supérieur, une près du bord inférieur. On prélève une greffe tibiale segmentaire de 8 centimètres de long, on la divise en deux fragments, un long de 5 centimètres, un court de 3 centimètres. On place les greffons dans les tranchées, le court dans la tranchée inférieure et on les pousse dans le tunnel céphalique. Appareil plâtré.

Ablation du plâtre au quatre-vingt-dixième jour. Radio : réduction approximative, les deux greffons sont bien visibles à la radio. Le malade détache facilement le talon du plan du lit. A la fin du quatrième mois, la marche est autorisée. Actuellement, le blessé boite encore un peu, marche avec une canne pour sortir. Il ne plonge pas, s'appuie facilement sur sa hanche malade qui paraît solide.

Obs. VI. — A..., soixante-huit ans (16 septembre 1927), fracture transcervicale, type externe, forte abduction avec engrènement minime à la partie inférieure du trait.

18 septembre 1927 : réduction (rachi). Abduction à 60°, forte rotation interne. Radio : la réduction paraît excellente.

Plâtre bien supporté, enlevé au bout de trois mois; détache le talon du plan du lit; hanche très raide; pas de raccourcissement; quitte le service.

Mort en mars 1928 dans un service de médecine (ictus rapide?) Pas de renseignements complémentaires.

Obs. VII. — M..., soixante et onze ans (5 décembre 1927), fracture transcervicale, type interne, avec forte abduction et grosse rotation externe non réductible. Engrènement pigmentaire. Appareil de Hennequin; on n'arrive pas à corriger la rotation externe.

Dans ces conditions, au bout de dix jours, tentative de réduction. Rachi. On ne cherche pas à désengréner complètement. Après une traction modérée, on immobilise en forte abduction et rotation interne à 45°. La radio montre que l'abduction est corrigée, le raccourcissement est incomplètement corrigé. Les deux fragments paraissent encore engrénés.

Plâtre bien supporté, enlevé au bout de quatre-vingt-dix jours. En mars 1927, quitte l'hôpital, détache facilement le talon du plan du lit; raccourcissement : 1 centimètre. Abduction très limitée; flexion : 80°.

Revu (novembre 1928), onze mois après l'accident. Marche sans difficulté

avec une canne (gêné par un abcès d'un orteil du côté opposé), boite un peu, descend facilement les escaliers. Raccourcissement : 1 cent. 5, hanche paraissant solide, pas de ressaut, rotation normale. Flexion : 80°. Abduction presque nulle ; s'accroupit sans difficulté.

Résultat fonctionnel assez satisfaisant. Radio. Consolidation osseuse probable. Col *bonu coxa abducta*.

Obs. VIII. — Mlle C..., trente-cinq ans (19 mars 1928), fracture transcervicale, type interne, avec abduction sans engrènement. Petit fragment supplémentaire libre.

Le 23 mars 1928 : Réduction. Rachi. Forte rotation interne. Radio : réduction bonne ; la tête paraît en antéversion.

Plâtre bien supporté, enlevé au bout de quatre mois. Lever à la fin du cinquième mois. Marche d'emblée facile avec une canne.

Revu (novembre 1928), sept mois après l'accident. Marche bien, se sert encore d'une canne pour sortir, boiterie légère ; pas de raccourcissement ; rotation normale ; flexion limitée. Abduction très limitée. Légère raideur du genou ; s'accroupit incomplètement.

Résultat fonctionnel satisfaisant, mais encore récent (sept mois). Radio : bonne réduction ; le trait de fracture est encore nettement visible ; la tête semble encore en antiposition.

Obs. IX. — M. H.... trente-neuf ans, voyageur, fracture transcervicale, type externe, sans engrènement avec abduction.

De plus, dislocation du carpe et fracture des côtes.

Le douzième jour, sous anesthésie générale, réduction de la lésion carpienne, puis de la fracture. Réduction satisfaisante à la radio.

Grand plâtre enlevé au bout de trois mois. A ce moment, marche avec deux béquilles, vingt-cinq jours après marche avec deux cannes.

Revu (3 novembre 1928), près de sept mois après son accident. Marche facilement sans canne, boiterie légère, se tient debout sur sa hanche malade. A repris son travail.

Raccourcissement : 1 centimètre. Atrophie : 3 centimètres. Flexion et rotation de la hanche normales. Abduction limitée 30° ; arrive à s'accroupir. La hanche paraît solide par le ressaut.

Résultat fonctionnel bon, mais récent. Radio : réduction satisfaisante ; le trait de fracture est encore nettement visible à sa partie inférieure.

Obs. X. — Mme L..., cinquante-six ans (5 octobre 1928), fracture transcervicale avec abduction et ascension marquée du fragment externe. Malade éthylique.

Le 7 octobre 1928 : réduction. Rachi. Grand plâtre. Réduction radiographique très bonne.

MM. Boppe et Vassitch font suivre leurs observations des réflexions suivantes :

Au point de vue anatomique, dans ces observations neuf fois il s'agissait de la fracture transcervicale du type habituel sans engrènement ; le trait toujours irrégulier dentelé divise le col le plus souvent à sa partie moyenne, plus rarement plus en dehors, le moignon cervical étant alors très court. L'abduction et la rotation externe étaient toujours très marqués. Le raccourcissement immédiat très variable, tantôt presque nul, tantôt assez considérable. Dans un cas, la pénétration réciproque des fragments, avec véritable engrènement en abduction, était importante (obs. III). Vu

l'âge du malade, nous avons cru devoir la respecter tout d'abord; mais la rotation externe n'ayant pas été corrigée, nous avons pratiqué un dégrènement incomplet avec traction modérée. Ces fractures transcervicales avec engrènement ne sont pas exceptionnelles. Sur un total de 36 fractures transcervicales observées en trois ans, nous en avons observé 4. Trois fois l'engrènement était en abduction et dans 2 cas nous nous sommes contentés de l'immobilisation simple au lit. Une fois nous avons pratiqué un désengrènement partiel pour réduire la rotation externe inévitable (obs. III); une fois l'engrènement avait lieu en abduction légère, nous l'avons naturellement respecté. Waldenström a eu raison d'insister sur ces fractures transcervicales engrénées, qui, en règle générale, commandent l'abstention.

La proportion de fractures transcervicales traitées par la méthode de Whitmann est à peu près de 1/3 des cas observés.

Nous comptons en effet 15 fractures pour lesquelles aucune réduction ne fut tentée (malades très âgées, pulmonaires, gâteuses, fractures engrenées), 8 fois l'extension continue fut installée (Hennequin, appareil à cadre), 1 fois enchevillement par autogreffe péronière, 2 fois réduction sanglante par antrotomie antérieure.

Dans les 10 observations rapportées ci-dessus, 8 fois la réduction fut pratiquée sous rachianesthésie, 1 fois sans anesthésie (malade de soixante-dix-huit ans), 1 fois sous anesthésie générale (malade présentant en plus une dislocation du carpe).

Dans tous les cas la réduction fut pratiquée sur la table orthopédique. Dans le service, nous utilisons la table de Howley légèrement modifiée.

Avant toute tentative de réduction, nous confectionnons une petite botte plâtrée.

Le plâtre bien sec, le pied est solidement amarré à la pédale de la table et la réduction est pratiquée :

Les deux genoux reliés par un lien solide, un lac est placé à la racine de la cuisse fracturée (face interne) et on exerce une traction continue de façon à écarter l'un de l'autre le fragment céphalique et le fragment cervical. En même temps, un aide manœuvre la pédale en faisant des mouvements de rotation interne et externe. On pratique ensuite la traction pour corriger le raccourcissement. Un dynamomètre contrôle la puissance de la traction qui, en règle générale, ne dépasse pas 20 à 25 kilogrammes. Quand le raccourcissement est complètement corrigé, et seul le mensurateur de Delbet peut en rendre compte, on bloque la vis de traction. On termine en plaçant le membre en abduction et rotation interne. La position d'abduction est variable entre 30 et 50°, nous la réglons un peu empiriquement d'après le degré de coxa adducta de la fracture avant réduction. Dans 2 cas, nous avons placé le malade en flexion à 90°, genou fléchi selon la technique de Juvet, les malades pouvant ainsi être facilement assis. Nous plaçons en général le pied à 30° de rotation interne.

Au début, lors de la confection de l'appareil plâtré nous prenions la cuisse opposée pour empêcher tout mouvement d'inclinaison ou de rotation du bassin. La plaque de contre-extension thoracique préconisée par

Ducroquet nous semble suffisante pour immobiliser le bassin et actuellement nous n'immobilisons plus la cuisse saine.

La radiographie de contrôle de la réduction a naturellement toujours été pratiquée.

Dans 6 cas, elle paraît excellente, la courbure normale du col est parfaitement reconstituée. Dans 3 cas il persistait : 1 fois un léger écartement interfragmentaire à la partie supérieure du trait, 1 fois l'abduction exagérée avait entraîné une légère pénétration interfragmentaire à la partie supérieure, 1 fois la réduction effectuée, la tête semblait en antéversion. Dans un cas, le raccourcissement était incomplètement corrigé (obs. III, fracture engrenée avec rotation externe irréductible).

Aucun incident sérieux n'a été noté pendant l'immobilisation plâtrée, 1 fois on a noté une escarre au niveau de la plaque de contre-extension thoracique contre le rebord costal. La durée d'immobilisation plâtrée a été en moyenne de trois mois, la marche autorisée vers le centième jour. Nous sommes persuadés que ce délai d'immobilisation est trop court et nous croyons qu'il faut exiger une immobilisation beaucoup plus prolongée, au moins quatre mois de plâtre et deux à trois mois supplémentaires de séjour au lit.

L'étude des résultats éloignés, anatomiques et fonctionnels, est très instructive et, il faut bien le dire, un peu décevante.

2 malades âgés de soixante-huit et soixante-dix-huit ans sont morts ultérieurement alors qu'ils se levaient et marchaient avec des béquilles (l'un d'une pneumonie, l'autre d'un ictus). Ce sont là des morts banales chez les vieillards et qui ne sauraient être inscrites au passif de la méthode. 1 malade est encore en traitement. 7 observations sont donc seulement utilisables.

Sur ces 7 cas, nous comptons 3 pseudarthroses certaines.

Une chez un homme de trente-huit ans (obs. I), robuste, revu plus de deux ans après son accident, le résultat fonctionnel est d'ailleurs très bon. Le malade est enchanté du résultat.

Voisin de palier d'un autre fracturé du col, traité par enchevillement et autogreffre péronière, il a tout d'abord envié ce blessé qui marchait facilement avec une canne alors qu'il se traînait péniblement avec deux béquilles. Actuellement, le malade enchevillé est (aux dires de notre blessé) complètement impotent.

Une chez un sujet de cinquante-quatre ans, évidemment taré, obèse, emphysémateux, dont le résultat fonctionnel est relativement satisfaisant (obs. II).

Une chez un malade robuste de quarante-neuf ans (obs. V), maçon; ce cas est particulièrement instructif. La pseudarthrose chez lui fut précédée certainement d'un stade de consolidation, tout au moins apparente. Seize mois après son accident, alors qu'il avait repris son pénible métier, des douleurs apparaissent, la boiterie s'installe; il semble bien que la pseudarthrose se soit constituée tardivement.

Dans 1 cas, la consolidation osseuse est manifestement obtenue

(obs. IV). Sujet de cinquante-six ans. Le trait de fracture est complètement invisible, la radio montre un bel éventail de sustentation partant du bord inférieur du col.

Dans 2 cas (obs. VIII et IX), la consolidation osseuse semble obtenue, mais l'exemple de l'observation V nous apprend à être très réservés et sept mois seulement se sont écoulés depuis l'accident.

Dans 1 cas enfin la consolidation osseuse est certaine, mais il s'agit d'une fracture avec engrènement dont nous avons déjà parlé.

En somme, dans cette petite statistique, mise à part la fracture engrenée, nous avons constaté au moins 50 p. 100 de pseudarthroses (1 avec un résultat fonctionnel excellent, 1 avec un résultat assez satisfaisant, 1 réopéré par greffe après arthrotomie de la hanche).

Sans vouloir aborder la question si discutée de la cause des pseudarthroses des fractures transcervicales, nous désirons seulement attirer l'attention sur deux points :

1° Dans 2 de nos observations de pseudarthrose, il s'agissait de sujets jeunes, sans tare, trente-huit et quarante-neuf ans. La réduction radiographique paraissait très bonne.

Dans l'observation IV, où la consolidation osseuse en excellente position paraît certaine et définitive, il s'agissait d'un homme de cinquante-six ans, fatigué, à aspect presque sénile.

Nous croyons que par les moyens orthopédiques habituels la réduction vraiment anatomique, face contre face, avec engrènement parfait des fragments, n'est qu'exceptionnellement obtenue, et c'est peut-être dans cette insuffisance de la réduction qu'il faut chercher une cause importante de pseudarthroses.

J'ajouterai peu de chose aux réflexions de MM. Boppe et Vassitch. En effet l'an dernier, à propos d'un rapport, je vous apportais mes résultats du traitement des fractures transcervicales par le grand plâtre de Whitmann. Je pouvais dire qu'en chiffres ronds on obtenait la consolidation osseuse dans la moitié des cas. Parmi les pseudarthroses, la moitié environ était constituée par des pseudarthroses serrées avec un résultat fonctionnel satisfaisant.

Les chiffres qu'apportent aujourd'hui MM. Boppe et Vassitch cadrent presque exactement avec les miens et cela n'est pas étonnant car ils ont utilisé une technique à peu près identique à la mienne.

Comme moi, ils ont observé des cas qui ont quitté le service avec un cal osseux incomplet et, au bout de plusieurs mois, ce cal s'est résorbé et le résultat, bon au début, est devenu mauvais.

J'insisterai un peu sur leur observation V. C'est au bout de quinze mois que le cal osseux, qui permettait un bon usage du membre, s'est résorbé. Les auteurs ont alors pratiqué, par arthrotomie, un avivement des fragments et une double greffe osseuse. Ils ont obtenu une consolidation osseuse et un résultat définitif excellent. Pour ma part, je n'ai presque jamais eu recours dans les pseudarthroses à la greffe par arthrotomie. J'avais eu d'excellents résultats par la greffe péronière sans arthrotomie suivant la méthode de

Delbet. Mais depuis un an environ j'ai été péniblement impressionné par la fréquence des fractures du greffon. Cette fracture, que pendant plusieurs années je n'avais observé qu'à titre tout à fait exceptionnel, est un accident très fâcheux dont le résultat tardif est en général médiocre.

J'espère n'avoir eu affaire qu'à une mauvaise série, car si j'obtenais par la suite un pourcentage de fractures du greffon aussi important je crois que j'imiterais MM. Boppe et Vassitch et que j'aurais recours à l'arthrotomie dans le traitement des pseudarthroses. L'avenir jugera.

Messieurs, je suis très heureux de voir de jeunes chirurgiens pleins d'ardeur et de talent s'adonner à cette chirurgie des fractures qui procure, avec quelques déboires, de si intenses satisfactions.

Je vous demande de féliciter MM. Boppe et Vassitch de leur important et intéressant mémoire et de l'insérer dans nos Bulletins.

M. **Robineau** : Autant que je puis en juger par l'inspection rapide des radiographies, je constate que la moitié des cas traités, au moins, a été suivie de pseudarthrose.

Les consolidations osseuses ont été obtenues surtout, mais non toujours, lorsque le déplacement des fragments était presque nul. Et, quand il y a consolidation osseuse, on constate cependant des déformations et du tassement du col.

Ces résultats ne me paraissent pas très encourageants; ils sont de beaucoup inférieurs à ceux que j'obtiens par la technique de Contremoulins : introduction opératoire d'une vis en os de bœuf à travers le col, dans la tête du fémur, après repérage radiologique. Les réparations anatomiques sont véritablement excellentes et durables, et les résultats fonctionnels sont en rapport avec la perfection de la restauration du col. Les échecs sont l'exception et je crois qu'on peut les évaluer tout au plus à 10 p. 100. Cependant, nous ne choisissons pas les cas à opérer, mais nous tenons compte simplement des contre-indications liées à l'âge (plus de soixante-dix ans) et à l'état général ; ces contre-indications s'opposent d'ailleurs à tout traitement sérieux, surtout à l'application prolongée d'un plâtre.

Je rappelle aussi que la consolidation osseuse, après vissage correct, est obtenue dans le très court délai de six à huit semaines. Pour moi, comme pour plusieurs de mes collègues, le vissage du col du fémur fracturé, en suivant la technique de Contremoulins, est la méthode thérapeutique qui donne les meilleurs résultats, avec une proportion infime d'insuccès.

M. **Basset** : Je partage pleinement l'opinion que vient d'exprimer M. Robineau, et s'il n'avait pas pris la parole j'aurais dit presque exactement ce qu'il vient de dire. Je voudrais demander à M. Dujarier s'il y avait chez les malades de MM. Boppe et Vassitch une contre-indication à l'opération du fait de l'âge par exemple. Sinon j'avoue ne pas être séduit par les résultats de la méthode employée qui dans la moitié des cas environ a abouti à une pseudarthrose et à un résultat fonctionnel que M. Dujarier n'a pu qualifier de très bon que dans un seul cas. Ceci d'autant plus que

le vissage primitif sans arthrotomie donne pour la grosse majorité des cas dans un laps de temps beaucoup plus court et sans faire courir aux malades de risque sérieux des résultats anatomiques et fonctionnels infiniment supérieurs à ceux qu'on vient de nous présenter.

M. **Cunéo** : Je tiens à faire observer qu'on peut obtenir des résultats parfaits dans un certain nombre de cas de fractures du col fémoral par la réduction sous anesthésie suivie de l'application d'un appareil à suspension et extension continue (type du Service de Santé).

M. **Basset** : Quelques mots encore. Je suis à la fois d'accord une fois de plus avec M. Robineau sur la qualité remarquable des résultats du vissage primitif pratiqué après repérage exact par l'excellente méthode de M. Contremoulins et d'accord aussi avec M. Dujarier. Celui-ci, en effet, en précisant, dit-il, sa position actuelle, nous a déclaré qu'en général chez les sujets ayant moins de soixante à soixante-cinq ans il opérait primitivement. Je pense, moi aussi, qu'il faut serrer les indications de près et que tous les malades ne sont pas à opérer. Si, chez les malades de MM. Boppe et Vassitch, il y avait du fait de l'âge ou de l'état général une contre-indication opératoire nette, alors je comprends qu'ils aient employé le traitement non sanglant. En terminant, je tiens à dire que je n'ai jamais songé à formuler un blâme à leur égard.

M. **Dujarier** : Messieurs, on reproche à MM. Boppe et Vassitch de n'avoir pas opéré un certain nombre de leurs malades. Certes, ils auraient pu le faire, mais ils ont voulu, ce que j'ai fait moi-même pendant trois ans, voir ce que donnait le traitement par le grand plâtre de Whitmann. 50 p. 100 de pseudarthroses, c'est beaucoup, et c'est pourquoi je vous ai dit dans une communication récente que chez les malades jeunes j'en revenais à l'opération sanglante. MM. Robineau et Basset parlent de 90 p. 100 d'excellents résultats fonctionnels et morphologiques dans les cas qu'ils ont opérés, mais ils choisissaient leurs cas et alors nous rapprochons nos points de vue. Dans les cas favorables, l'opération sanglante donne certainement de meilleurs résultats que le Whitmann. Mais dans tous les cas où l'on ne juge pas l'opération indiquée je crois que le Whitmann est une excellente méthode capable de donner un chiffre important de succès.

Mais ce que je peux dire en terminant, c'est qu'il serait dangereux de dire que dans une statistique totale des fractures transcervicales on arrive, *par quelque procédé que ce soit*, à d'excellents résultats dans 90 p. 100 des cas.

D'ailleurs, c'est seulement la publication de statistiques importantes et totales qui permettra d'apporter quelque précision dans cette très difficile question du traitement des fractures transcervicales du col fémoral.

Occlusion intestinale par calcul biliaire.

par M. G. Baillat,
Ancien chef de clinique chirurgicale à la Faculté de Toulouse.

Rapport de M. Robineau.

A propos des observations d'iléus biliaires de MM. Lamare et Larget, rapportées par M. Robineau à la séance du 18 novembre 1928, R. Monod proposait de pratiquer la ponction de l'intestin en amont du calcul et, par cette vidange, d'éviter les accidents de shock toxique post-opératoire actuellement bien connus. M. Robineau faisait remarquer que, si la ponction du grêle est préférable à la fistulisation, dans bien des cas le grêle ne se contracte pas et on ne peut le vider, l'évacuation ne sera que partielle.

Depuis longtemps, nous nous sommes efforcé, dans tous les cas d'occlusion intestinale que nous avons eu à opérer, de vider l'intestin et nous avons pu, dans un article paru sur ce sujet dans la *Revue médicale française* (février 1928), rapporter 5 observations d'iléus graves (1 volvulus d'un mégacôlon pelvien, 1 volvulus du grêle, 1 volvulus du côlon pelvien, 1 occlusion complexe par diverticule de Meckel avec volvulus de l'anse occluse, un néo du rectum) guéris grâce à cette évacuation du contenu toxique de l'intestin.

L'observation suivante montre que les objections faites par M. Robineau sont très justifiées et que la vidange du grêle par ponction peut être insuffisante.

Observation. — Il s'agit d'une femme de soixante-huit ans qui, depuis longtemps, se plaint de troubles digestifs, sans avoir jamais présenté d'ictère; le 15 novembre 1927 elle est prise brusquement d'une douleur épigastrique très vive et a immédiatement une hématémèse que l'entourage évalue à un demi-litre de sang rouge. Le médecin traitant prescrit la médication habituelle et, dans la soirée, apparaissent encore quelques vomissements de sang plus noir. Depuis, des douleurs abdominales diffuses persistent mais peu aiguës, et ce n'est que le 22 novembre, une semaine après le début, que la famille avertie des dangers courus par la malade, qui n'a pas eu de selles et de gaz depuis le 15, se décide à accepter une consultation chirurgicale.

A l'examen le diagnostic d'iléus n'est pas douteux : arrêt des matières et des gaz, hoquet, vomissements porracés, abdomen météorisé. L'état général est mauvais, le toucher rectal négatif. Beaucoup plus difficile est le diagnostic étiologique, d'autant que l'hématémèse du début vient compliquer les choses.

Dans le doute nous faisons une laparotomie médiane, sus et sous-ombilicale, à l'anesthésie locale. Une partie de l'intestin grêle est très distendue et, rapidement, le palper nous montre, à l'intérieur d'une anse située à la partie moyenne du grêle, un calcul arrondi. Ponction évacuatrice de l'intestin sus-jacent; nous nous sommes servi d'un gros trocart de Potain prolongé d'un long tube de caoutchouc, n'ayant pas à notre disposition d'aspirateur électrique; la vidange est difficile et incomplète. Incision longitudinale sur le calcul et, après extraction, suture transversale de cette incision.

En vérifiant l'intestin sus et sous-jacent, nous trouvons, en aval du premier calcul gros comme une noix, un deuxième calcul biliaire gros comme une grosse noisette que nous enlevons par le même procédé. Nous n'explorons pas les voies biliaires, car nous voulons faire vite; suture de la paroi en un plan au fil de bronze. La malade a bien supporté l'intervention : toni-cardiaques habituels.

Vers 3 heures du matin, alors que l'opération avait eu lieu à 18 heures, elle est prise de frissons, de dyspnée et meurt rapidement malgré les moyens mis en œuvre par l'infirmière de garde.

La brusquerie d'apparition et la rapidité d'évolution des accidents nous paraissent caractéristiques des phénomènes de shock toxique post-opératoire. Pas d'autopsie possible.

Comme le faisait supposer M. Robineau, la simple ponction n'a pu vider suffisamment l'intestin et la crise toxique n'a pu être évitée.

Nous ne connaissions malheureusement pas encore les travaux du professeur Gosset puisque son article est du 7 janvier 1928; peut-être le sérum salé hypertonique nous eût-il permis de sauver notre malade!

Vaut-il mieux, comme le propose Daraignez dans sa thèse, laisser s'écouler le liquide intestinal en dehors du ventre par l'incision? Cette manœuvre nous paraît bien dangereuse pour le péritoine d'autant qu'elle ne serait efficace que si, de proche en proche, on refluait le contenu des anses sus-jacentes jusqu'à ce niveau; ce brassage intra-abdominal pendant que s'écouleraient des matières ultra-septiques nous paraît être bien dangereux.

Peut-être cette manœuvre serait-elle rendue plus facile par la mise en place d'un tube de Paul qui éviterait tout contact septique. Quoi qu'il en soit, si l'évacuation de l'intestin est incomplète, nous préférons exposer notre malade au danger éloigné d'une fistule du grêle qu'au danger immédiatement terrible du shock toxique post-opératoire.

D'autre part, notre observation nous paraît intéressante par l'apparition, au début des accidents, d'une hématémèse très abondante. Celle-ci n'a, à notre connaissance, été signalée qu'une fois par Schüller, et cette hématémèse, comme l'hémorragie intestinale signalée par Körte, semble bien, ainsi que le dit Daraignez, être l'expression de la perforation bilio-digestive.

Enfin l'obligation où nous avons été, pour extraire le deuxième calcul, de pratiquer une seconde entérostomie nous paraît comporter un enseignement de « tactique opératoire ». Puisque quelquefois il existe un chapelet de calculs, le premier ayant été repéré par l'aide, il sera utile, avant de l'enlever, d'explorer rapidement tout le tractus intestinal et, à moins qu'ils ne soient trop éloignés, de refouler le ou les calculs situés en aval, de manière à les faire passer par la même incision. Ce refoulement sera facile car l'intestin n'enserre intimement que le calcul le plus volumineux, celui qui véritablement est cause de l'occlusion; il ne peut d'ailleurs être question de mobiliser le calcul situé en amont : ce serait, en permettant au contenu intestinal de passer dans les anses sous-jacentes, vouloir exposer son malade à l'intoxication que nous cherchons justement à lui éviter.

M. Baillat n'a pu préciser le diagnostic étiologique; l'absence d'antécédents lithiasiques, le résultat négatif du toucher rectal, l'abondance de l'hématémèse ne pouvaient que dérouter le clinicien. Il attribue cette hémorragie à la migration du calcul à travers la paroi du duodénum; c'est très possible; cependant au cours de la lithiase vésiculaire on peut constater des hémorragies duodénales, comme je viens d'en voir un exemple; elles sont parfois importantes.

Je n'insiste pas sur l'ablation du deuxième calcul dont la présence a été reconnue après que le premier ait été enlevé; il était gros comme une noisette, il pouvait donc passer facilement jusqu'à l'anus; pour ma part, je l'aurait abandonné à son sort. La remarque de M. Baillat est parfaitement juste; si plusieurs calculs sont engagés dans l'intestin, mieux vaut si possible les refouler jusqu'au point où siège le plus gros calcul, cause de l'occlusion, et les enlever tous par la même incision intestinale.

Je m'étendrai un peu plus sur le point particulièrement intéressant de

l'observation, la vidange du grêle. La plupart des chirurgiens s'accordent aujourd'hui pour reconnaître qu'un grand nombre de décès après opération pour occlusion aiguë, et spécialement pour occlusion par calculs, sont dus aux résorptions toxiques survenant au moment de la migration des matières accumulées en amont de l'obstacle ; d'où l'idée logique de vider au dehors l'intestin distendu. M. Baillat connaît bien cette tactique puisqu'il lui est redevable de cinq succès personnels dans des cas d'occlusion grave.

D'après l'observation qu'il nous envoie, il a ponctionné l'intestin avec un gros trocart de Potain ; la vidange a été difficile et incomplète. Il s'en est tenu là et sa malade, opérée au septième jour de l'occlusion, a succombé neuf heures après l'opération, brusquement, vraisemblablement par toxémie. M. Baillat se demande s'il ne vaudrait pas mieux ouvrir l'intestin et le vider; il hésite à cause des risques d'inoculation du champ opératoire par les matières très septiques ; ne pourrait-on alors utiliser un tube de Paul pour la vidange? Somme toute, il préfère les risques de la fistule du grêle à ceux de la toxémie.

Je tiens à répondre aux questions posées par M. Baillat, et je me permets d'exposer ici la technique que j'ai adoptée dans le traitement des occlusions aiguës graves en ce qui concerne la vidange du grêle.

Mon premier soin, aussitôt que possible, est de mettre un clamp sur l'intestin affaissé, *au-dessous de l'obstacle*, pour éviter la diffusion des matières accumulées plus haut. Il faut ensuite distinguer deux cas : ou bien il y a une raison quelconque qui va forcer à ouvrir l'intestin (ablation de calcul, résection d'une anse, etc.) ; ou bien l'ouverture de l'intestin n'est pas obligatoirement commandée par les lésions.

Dans le premier cas, je place un clamp en amont, je procède à l'opération intestinale et, *avant de fermer l'intestin*, je profite de l'ouverture faite pour introduire un tube de Paul dans le bout proximal; une ligature peu serrée le maintient en place, et j'enlève le clamp mis en amont. De deux choses l'une : ou les liquides s'écoulent spontanément, et la vidange se fait bien; ou les liquides ne s'écoulent pas. Il faut alors remédier à l'absence de contractions intestinales et vider artificiellement le grêle par expression digitale d'amont en aval. Cette manœuvre est assez laborieuse ; il faut commencer à l'angle duodéno-jéjunal, dévider l'intestin jusqu'à l'ouverture pratiquée et refouler peu à peu son contenu, segment par segment.

Dans le cas où l'intestin ne doit pas nécessairement être ouvert, il est légitime et plus simple de commencer par ponctionner le grêle distendu avec un gros trocart; si l'évacuation se fait, tout est pour le mieux ; si elle est insuffisante ou nulle, je crois qu'il ne faut pas s'en tenir là et abandonner le malade à son sort ; pour ma part, je n'hésite pas à inciser l'intestin entre deux clamps et à vidanger sur tube de Paul, comme précédemment.

Ces manœuvres faites hors du ventre, avec une bonne protection, en changeant les gants et le matériel quand le temps septique est terminé, n'exposent à aucune infection de la plaie.

Comment terminer? Si la vidange a été complète, j'enlève le tube de Paul, je suture l'intestin, j'enlève les clamps et je ferme tout. Si malgré

tous les artifices la vidange a été très incomplète, et si je n'ose pas laisser le malade exposé au risque d'une intoxication peut-être mortelle, alors, *mais seulement dans ce cas, je fistulise le grêle à la paroi.* C'est donc exceptionnellement que j'ai recours à la fistulisation du grêle. Et je crois qu'il ne faut pas continuer à mettre en opposition, d'une part l'absence de toute manœuvre d'évacuation de l'intestin, d'autre part l'abouchement du grêle à la peau; entre ces deux mesures extrêmes, il y a une large place pour la ponction ou l'incision de l'intestin suivie de suture perdue, technique à tout point de vue préférable. Il ne faut d'ailleurs pas s'effrayer outre mesure d'une fistulisation du grêle si on veut bien se contenter, comme cela a été plusieurs fois conseillé, d'un orifice très petit ; il semble suffisant pour parer aux accidents toxiques, et s'il ne se ferme pas spontanément sa cure chirurgicale est aisée.

Est-ce à dire que la vidange intestinale doive être appliquée à tous les cas d'occlusion? Certes non. C'est une question d'opportunité ; il faut réserver la vidange aux cas d'occlusion aiguë grave, avec retentissement sur l'état général, aux occlusions très serrées, quand le début des accidents est ancien, ou quand l'expérience clinique nous a appris la fréquence particulière des accidents toxiques dans une variété spéciale d'occlusion, telle que l'iléus biliaire.

Bon nombre d'observations d'occlusion par calculs nous ont été envoyées; les discussions qu'elles ont provoquées ont déjà éclairci la difficile question du pronostic opératoire et de la technique; elles ont suscité le plaidoyer de Gosset en faveur des injections salées hypertoniques. J'ai aujourd'hui l'impression qu'avec la vidange du grêle judicieusement appliquée et l'emploi du sérum hypertonique injecté suivant les indications données par Gosset, nous possédons deux moyens d'améliorer très sensiblement le pronostic des opérations pour occlusion aiguë, opérations jusqu'ici grevées d'une si lourde mortalité.

C'est pourquoi je vous propose de remercier M. Baillat d'avoir contribué, par le travail qu'il nous envoie, à la poursuite de ces études.

M. **Métivet** : Je suis heureux d'entendre M. Robineau insister sur la nécessité, devant laquelle on se trouve parfois, de vidanger mécaniquement l'intestin par expression manuelle de celui-ci à partir de l'angle duodéno-jéjunal. Souvent, l'intestin ouvert, il ne se produit aucun écoulement de liquide intestinal : l'intestin distendu, en asystolie aiguë, ne peut retrouver sa contractilité qu'après l'avoir été libéré de son contenu. La quantité de liquide que peut contenir l'intestin dans ce cas est parfois considérable : j'ai pu ainsi, d'un grêle en occlusion aiguë, évacuer mécaniquement plus de 10 litres de liquide.

J'ajouterai un détail : quand l'intestin est fistulisé, je me trouve bien de pratiquer par cette fistule des injections de sérum salé physiologique : « au goutte à goutte ». En alternant des séances de goutte à goutte et des séances de repos pendant lesquelles l'intestin peut se vider, on arrive rapidement à nettoyer celui-ci.

Appareils plâtrés à chambre libre,

par M. **Ducroquet** fils, assistant d'orthopédie à l'hôpital Bretonneau.

Rapport de M. Paul Mathieu.

M. R. Ducroquet a eu l'ingénieuse idée d'exécuter au niveau des membres des appareils plâtrés « à chambre libre », c'est-à-dire permettant, tout en immobilisant le membre dans son ensemble, de permettre pourtant dans une direction déterminée, bien limitée, le déplacement d'un segment de ce membre.

Des exemples et des figures appropriées feront bien comprendre le principe de ces appareils et leur technique très souple les mettant à la portée de tous.

1° Dans un premier groupe d'applications, M. R. Ducroquet mobilise partiellement les articulations.

Ainsi, après une réduction de luxation congénitale de la hanche, lorsque la cavité n'est pas très satisfaisante, n'a pas de rebords parfaits, une longue immobilisation, qui est de toute nécessité pour assurer la stabilité définitive de la tête fémorale, risque, on le sait, d'entraîner des raideurs articulaires. Les orthopédistes ont cherché à obtenir une mobilisation partielle précoce de la hanche à l'aide d'ingénieux appareils à charnière, coûteux, peu maniables en milieu hospitalier, car leur entretien après usage est difficile.

En exécutant le plâtre en première position, M. R. Ducroquet place au préalable sur la face quadricipitale de la cuisse un tampon bien modelé, en sorte de demi-cône (tampon de liège, de coton, de papier même). Ce tampon a la longueur du segment de membre et comme largeur le diamètre de ce dernier. Il est fixé à l'aide d'une bande Velpeau. Le plâtre habituel est construit par bandes enroulées sur le membre à appareiller, muni de cet important rembourrage (fig. 1).

Une fenêtre permettra de retirer ensuite le tampon et, lorsqu'il sera utile, la mobilisation du membre deviendra possible dans le plâtre dans le sens choisi, c'est-à-dire dans le sens de la flexion, de l'abduction, etc.

M. R. Ducroquet a utilisé surtout ces appareils dans les luxations congénitales de la hanche, difficiles, sinon à réduire, du moins à bien maintenir réduites. Il a une expérience d'une centaine de cas qui lui ont donné satisfaction.

Son procédé simple et peu onéreux a l'avantage d'être à la portée de tous et il permet d'améliorer les résultats de la réduction par manœuvres externes des luxations de la hanche chez des sujets ayant dépassé l'âge d'élection.

J'ai constaté dans le cas de luxations incoercibles traitées par opérations ostéoplastiques les avantages de ce procédé simple permettant la mobilisation articulaire précoce.

De même, dans un cas de reposition sanglante de la tête fémorale déplacée au cours d'une luxation pathologique de l'enfance dans un cas de luxation du coude avec fracture du coroné deux fois récidivée, j'ai utilisé les appareils à chambre libre de R. Ducroquet, pour obtenir des mobilisations aussi précoces que possible d'articulations instables.

2° Dans un deuxième groupe d'applications, M. R. Ducroquet a pra-

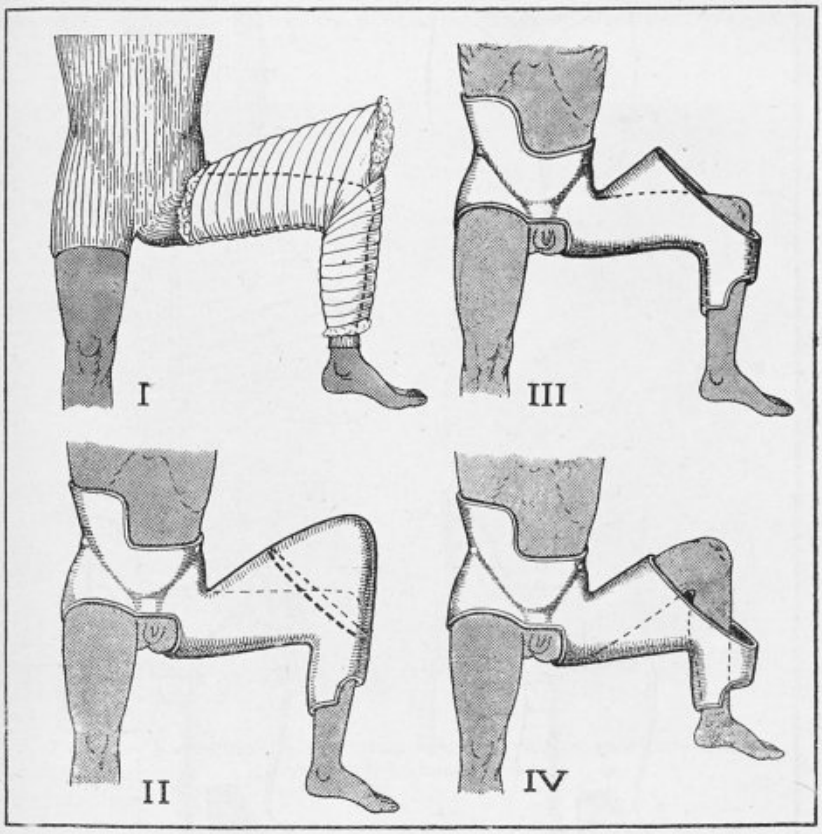

Fig. 1. — Appareil à chambre libre pour luxation congénitale de la hanche (R. Ducroquet).

tiqué, à l'aide de ses appareils, le redressement de certaines attitudes osseuses chez les très jeunes enfants. Il a eu surtout en vue les déformations rachitiques très accentuées, en varus ou en valgus, des membres inférieurs des enfants de cinq à six ans. Les indications de la méthode sont donc limitées, et les cas légers susceptibles de disparition rapide par un traitement hygiénique approprié n'y sont pas compris. Mais, nous savons qu'il existe des déviations rachitiques très accentuées qui ont conduit les chirurgiens à pratiquer des ostéotomies précoces, pratique qui garde ses

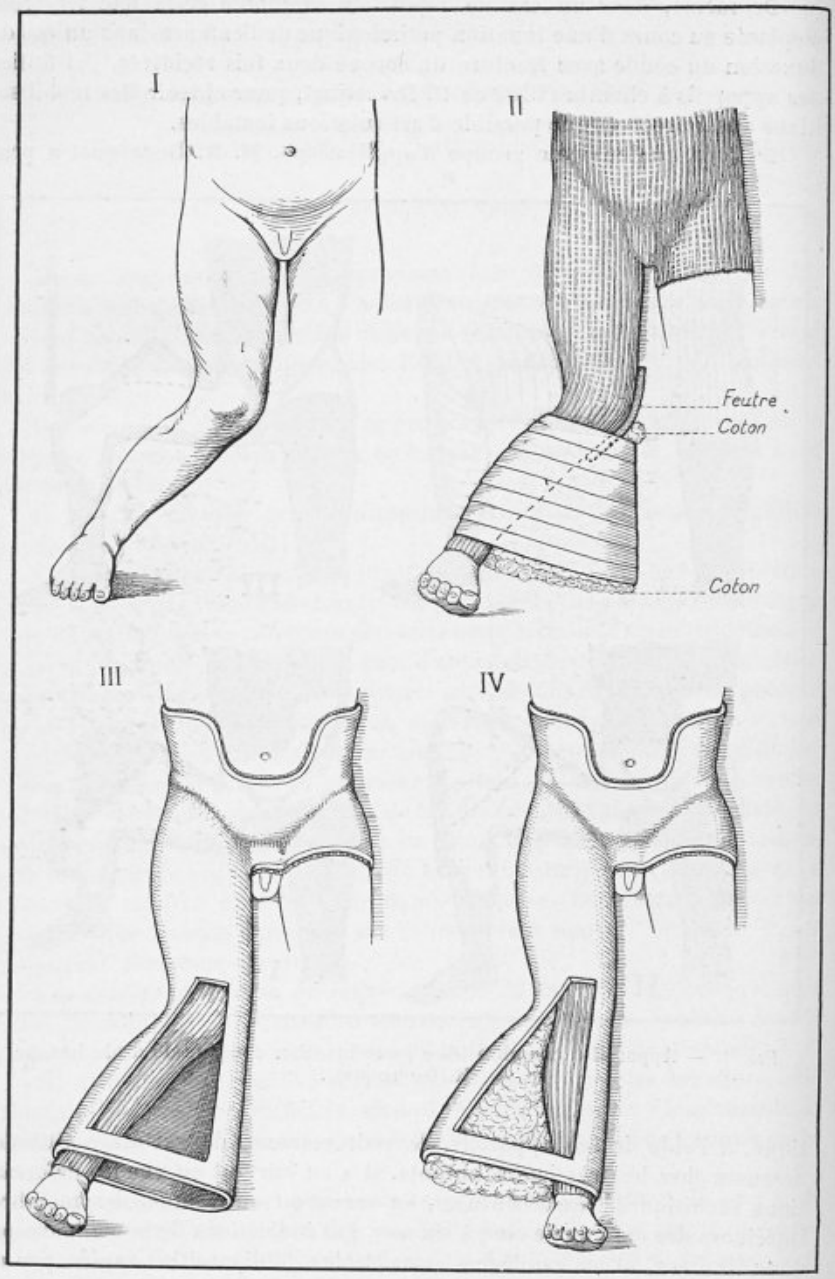

Fig. 2. — Appareil à chambre libre pour genu valgum (R. Ducroquet).

indications. Ces ostéotomies ne sont pas souhaitables chez les très jeunes enfants. Personnellement, je préfère les reculer autant que possible à la dixième et douzième année. M. R. Ducroquet nous apporte les résultats très remarquables qu'il obtient en deux ou trois mois grâce à un appareil à chambre libre fort ingénieux (fig. 2).

Dans un plâtre du membre inférieur, il insère un tampon conique sur la face interne de la jambe, en cas de genu valgum. Le tampon est enlevé après dessiccation du plâtre. On peut alors attirer très progressivement la

Fig. 3. — Radiographies d'un genu valgum avant et après traitement par appareil à chambre libre.

jambe dans cet espace et obtenir une correction d'abord légère puis plus accentuée qui, à chaque stade de correction, sera maintenue par l'application de coton floche tassé au côté opposé à l'espace libre. Tous les huit jours, par exemple, un léger degré de correction supplémentaire sera obtenu sans violence sur les ligaments. Les radiographies successives montrent que ce qui joue c'est la loi de Delpech et qu'un modelage osseux progressif est obtenu (fig. 3).

Ces résultats sont intéressants. Le procédé de M. R. Ducroquet qui rappelle avec une bien plus grande simplicité le procédé de plâtres par étapes de Julien Wolf, peut être complété par les traitements généraux du rachitisme. Je vous présente les photographies et les radiographies

très explicites de certains cas traités par notre jeune collègue (fig. 4 et 5).

Des applications du procédé dans les cas de redressements articulaires, de raideurs articulaires, de flexions légères du genou par suite de paralysie infantile, ont été faites par M. R. Ducroquet. Je ne fais que les signaler pour montrer l'intérêt qui s'attache à ce procédé d'appareillage.

Il me paraît important pour les chirurgiens de connaître les ressources

Fig. 4.

Fig. 5.

Fig. 4. — Genu valgum avant redressement.

Fig. 5. — Genu valgum après redressement.

qu'ils pourraient tirer en de nombreuses circonstances du très simple et très efficace système d'appareillage qu'a mis à leur disposition M. R. Ducroquet. Je vous propose de le féliciter pour son ingéniosité et de lui adresser nos remerciements pour son intéressante communication.

COMMUNICATIONS

La thoracoplastie dans le traitement de la tuberculose pulmonaire,

par MM. **R. Proust**, **A. Maurer** et **J. Rolland**.

Il y a un peu plus de quatre ans, le 3 décembre 1924, je vous ai présenté un rapport au nom des Drs Maurer, Rolland et Valtis, sur la résection du nerf phrénique dans le traitement de la tuberculose pulmonaire. Le 10 décembre 1924, les Drs Rolland, Maurer et Valtis présentaient une communication à la Société médicale des Hôpitaux intitulée : « Les effets immédiats de la phrénicectomie sur les cavernes tuberculeuses ».

A la suite de ces travaux les auteurs avaient eu la satisfaction de voir que les médecins phtisiologues s'intéressaient à cette méthode. Environ un an après leur communication, le 14 janvier 1926, le professeur Sergent, les Drs Baumgartner et Bordet faisaient à la Société médicale des Hôpitaux une communication sur 8 cas de phrénicectomie, et vers la même époque, le 20 février 1926, Maurer publiait dans le *Paris Médical* un mémoire intitulé : « La phrénicectomie dans les affections pulmonaires », mémoire basé sur 32 interventions.

Depuis trois mois, Maurer et Rolland, qui ont travaillé sans relâche, ont soumis à la Société de la Tuberculose leurs indications et leur technique, les résultats qu'ils ont obtenus, non plus avec la simple phrénicectomie, mais avec une thérapeutique d'un degré supérieur peut-on dire : avec la thoracoplastie. Nous vous apportons aujourd'hui un résumé de ces indications, des principes directeurs chirurgicaux de la thoracoplastie et nous terminerons cette communication en projetant les temps de la technique opératoire de Maurer et les radiographies de malades opérés et déjà présentés à la Société de la Tuberculose.

La première indication de la thoracoplastie est de suppléer à un pneumothorax irréalisable, mais il ne faut pas conclure, bien loin de là, que tout pneumothorax impossible doit logiquement conduire à une thoracoplastie. Comme l'a si bien répété Dumarest en une formule frappante : « le pneumothorax est le type de l'opération à chaud, la thoracoplastie le type de l'opération à froid. » Sans doute, dans des cas isolés et qui resteront exceptionnels, on a pu grâce à une technique bien réglée, aussi peu choquante que possible, opérer avec succès des malades fébriles avec des lésions ulcéro-caséeuses en pleine extension, mais encore une fois ces succès resteront rares et ce serait le meilleur moyen de nuire à la méthode que de généraliser dans ce sens les indications.

Avant tout, le malade justiciable d'une thoracoplastie devra présenter des lésions étendues et profondes sans doute, mais des lésions qui, pour

mettre la vie en danger à lointaine échéance, n'en sont pas moins torpides et relativement bien tolérées.

Ces lésions devront se révéler cliniquement comme des lésions fibreuses en voie de rétraction cicatricielle. Ce processus de rétraction de sclérose progressive qui s'apprécie si bien grâce à la radiologie témoigne d'un effort de la nature en vue de l'immobilisation, de l'enkystement des lésions; il est par lui-même d'un bon pronostic. Dans un cas comme celui-ci, l'intervention chirurgicale ne fera que faciliter le travail cicatriciel en levant l'obstacle que les parties osseuses de la cage thoracique opposent au progrès théoriquement indéfini de la rétraction cicatricielle.

Ce principe fondamental ne saurait être oublié et il ne faut jamais trop attendre d'une thoracoplastie opposée à des lésions qui ne témoignent d'aucune tendance à la rétraction.

Quelque précaution qu'on prenne, l'opération sera toujours sérieuse, c'est dire qu'elle n'aura de chances de succès que sur un malade ayant gardé un bon état général et une résistance satisfaisante.

A plus forte raison l'existence d'autres localisations tuberculeuses viscérales (intestinales, rénales) constitue une contre-indication formelle. La tuberculose laryngée en dehors des lésions qui témoignent d'une faillite complète de la résistance organique n'est pas une contre-indication, elle peut être, au contraire, améliorée par l'intervention, lorsque le malade n'inocule plus son larynx avec ses crachats bacillifères.

Bien plus encore que le pneumothorax la thoracoplastie exige l'unilatéralité des lésions, il faut que l'autre côté soit indemne, et si l'auscultation et surtout l'écran révèlent de ce côté des anomalies indiscutables il faut qu'une observation prolongée, de nombreux clichés faits en série, permettent d'affirmer que ces lésions sont absolument inactives.

En effet, le traumatisme opératoire et le brusque effort demandé sans transition après l'intervention au poumon du côté opposé risqueraient immanquablement de réactiver des lésions encore en évolution ou mal éteintes.

C'est précisément le caractère irrémédiable dans ses conséquences d'une intervention dont les indications ont été mal posées qui fait à juste titre hésiter les phtisiologues devant une grave responsabilité. La généralisation souvent foudroyante qui survient dans ces conditions ne peut être combattue d'aucune façon.

Dans le même ordre d'idées, un malade dont le poumon opposé présente en dehors des lésions tuberculeuses actives des lésions étendues de sclérose, d'emphysème, ne pourra pas supporter l'intervention et la dyspnée fatale qu'elle entraînera.

C'est dire que tous les dyspnéiques, tous les cardiaques, tous les emphysémateux ne pourront jamais bénéficier d'une thoracoplastie dont les conséquences encore une fois irrémédiables leur seraient fatales.

Mais il faut prendre garde que dans certains cas de sclérose cicatricielle avec attraction de l'ombre cardio-aortique plus ou moins considérable les malades chez lesquels s'est installée une dyspnée croissante avec les pro-

grès de la rétraction scléreuse ne sauraient nullement être classés dans la même catégorie que les emphysémateux ou les cardiaques pour lesquels la thoracoplastie est formellement interdite.

Pour ces sujets, au contraire, loin d'être une contre-indication, la dyspnée est une raison de plus d'intervenir. On verra d'ailleurs souvent que l'intervention en amènera la diminution, l'opération agissant dans une certaine mesure comme une opération de Brauer.

On est ainsi appelé à pratiquer la thoracoplastie dans différentes circonstances.

D'abord en cas de pneumothorax irréalisable par symphyse. Cette symphyse peut accompagner les formes de tuberculose fibreuse avec rétraction cicatrielle et déformation thoracique, ce que Laënnec appelait : « le rétrécissement de poitrine » ; ces formes constitueront toujours les indications typiques.

Dans d'autres cas, la thoracoplastie vient compléter l'action d'un pneumothorax insuffisant ; on sait avec quelle fréquence au cours du pneumothorax le décollement n'intéresse que la partie saine du poumon, laissant par exemple une cavité béante du sommet adhérer à la paroi. On conçoit tout l'intérêt dans ce cas d'une opération qui réalise précisément le collapsus de la caverne.

Les symphyses secondaires qui surviennent au cours de l'entretien d'un pneumothorax, symphyses qui succèdent si souvent à un épanchement pleural et contre lesquelles l'oléothorax lui-même reste souvent impuissant, peuvent également survenir d'emblée, qu'il s'agisse ou non de faute de technique. On sait combien est menacé l'avenir des malades dont le pneumothorax s'est ainsi symphysé beaucoup trop précocement à une époque où on ne saurait raisonnablement compter déjà sur une guérison anatomique consolidée.

La thoracoplastie dans ces cas est une très précieuse ressource ; elle vient, en effet, à un moment où le malade est apyrétique et où le traitement qu'il a déjà subi le met dans d'excellentes conditions de résistance.

La question des indications étant ainsi délimitée, abordons la question de la technique et voyons quels doivent en être les principes directeurs.

1° On doit porter la résection costale plus en arrière possible.

Comme le montre bien le schéma classique de Gravesen, plus la section est postérieure, plus l'affaissement thoracique est complet. Maurer est ainsi amené à préférer la thoracoplastie para-vertébrale en menant une incision postérieure et en réséquant un fragment de chacune des côtes de la 1re à la 11e, c'est la thoracoplastie *totale*. S'il y a lieu de compléter la résection postérieure quoique déjà très étendue par une résection antérieure, l'intervention devient la thoracoplastie *élargie* ;

2° Pour éviter à coup sûr que l'opération soit choquante, il convient de la morceler en plusieurs temps : deux ou trois pour la thoracoplastie totale, trois ou quatre pour la thoracoplastie élargie Il est préférable en effet de pratiquer un temps opératoire de plus que de faire une résection insuffisamment étendue. On ne laissera pas passer plus de quinze jour en moyenne

entre les différentes opérations, car il se fait des ossifications secondaires nuisibles pour le résultat du collapsus.

3° Quelle doit être l'étendue des résections costales dans la thoracoplastie totale ?

La résection sera progressivement plus grande de haut en bas, de la 1re à la 10e côte.

En moyenne 2 à 3 centimètres pour la 1re côte, 6 à 8 pour la 2e, 12 à 16 pour les autres côtes.

Pour la 11e, une résection de 8 à 10 centimètres est suffisante.

Mais l'étendue de la résection est fonction des formes cliniques et de la résistance du sujet. Cependant, d'une façon générale, les résections doivent être plus étendues dans les formes avec épanchement pleural (18 à 20 centimètres sur les côtes inférieures). Dans ces cas, on peut être amené à compléter les résections postérieures par des résections antérieures (c'est l'opération que nous avons désignée sous le nom de *thoracoplastie élargie*).

Technique. — *Position de l'opéré* : La position de l'opéré mérite d'être soigneusement précisée. Il faut, en effet, que l'opérateur soit à son aise pour mener à bien une intervention longue et délicate pendant laquelle ses gestes doivent rester précis, mais il faut également que le malade ne soit pas courbaturé du fait d'une position défectueuse qui ajouterait ainsi une cause de fatigue et d'impatience à celles qui résultent de l'opération.

Le sujet est placé sur la table dans le décubitus latéral reposant sur le côté sain. Un coussin de sable est glissé sous les dernières côtes et déborde dans l'espace costo-iliaque. Un deuxième coussin de sable est disposé en avant de la portion inférieure du thorax et en avant du ventre du sujet, de façon que la partie du coussin qui est la plus rapprochée de la tête reçoive sur elle le coude du côté malade. De ces deux coussins, le premier a pour but d'élargir les espaces intercostaux du côté opéré, le deuxième de caler le sujet, de l'empêcher de se déplacer au cours des manœuvres opératoires.

La main du côté malade repose sur une alèze roulée qui épouse la concavité latérale du cou de l'opéré, tandis que la tête repose sur un coussin moins épais.

On peut encore disposer le bras sain de façon qu'il soit replié sous la tête du malade. Il est placé entre deux coussins ou deux alèzes plusieurs fois pliées, de telle manière qu'il soit isolé du plan de la table et de la tête du sujet : l'alèze placée entre le bras et la tête doit épouser la forme du cou. Ainsi, le bras ne sera pas comprimé, le cou ne sera pas étiré et l'opéré n'accusera pas une sensation pénible de torticolis.

Parfois, quand il s'agit de malades ayant de volumineuses cavités sécrétantes ou une perforation pulmonaire avec un épanchement pleural infecté, on peut craindre que, placé dans le décubitus latéral du côté sain, l'opéré ne soit pris de quintes de toux et qu'il n'ensemence le côté opposé à la lésion. Aussi, nous préférons alors opérer ces malades en position assise, les bras attirés et croisés en avant de la poitrine, la tête maintenue par un aide.

Désinfection du champ opératoire : Avec de la teinture d'iode à 1 p. 20,

on badigeonnera l'hémithorax du côté malade, l'épaule, le creux axillaire. En dedans, on franchit la colonne vertébrale d'un travers de main. En bas, on va jusqu'à la crête iliaque, en haut jusqu'à la racine des cheveux en ayant soin de désinfecter également le creux sus-claviculaire du côté de la lésion.

Anesthésie : Maurer a recours aux anesthésies locale et régionale : locale pour la peau et les muscles, régionale pour les nerfs intercostaux.

Il faut éviter au malade un certain degré de choc causé par la douleur, user par conséquent d'une quantité suffisante d'anesthésique judicieusement distribuée, mais, d'autre part, être assez parcimonieux quant au volume employé. Il semble, en effet, que les injections trop abondantes soient non seulement toxiques, d'une toxicité en rapport avec la quantité de novocaïne employée, mais encore qu'elles diminuent la vitalité des tissus

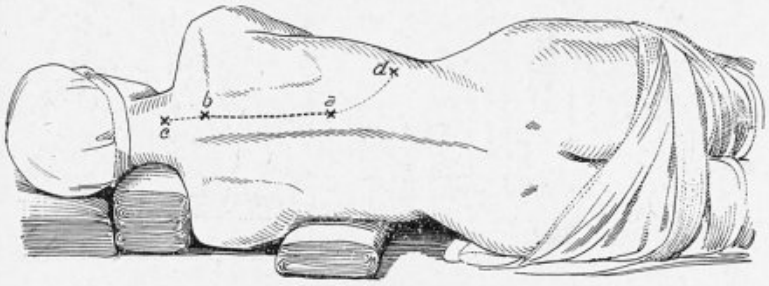

Fig. 1. — Ligne d'anesthésie intradermique et d'incision cutanée pour thoracoplastie totale.

musculaires et favorisent l'infection de la plaie opératoire. Il faut avoir présente à l'esprit cette notion que l'intervention s'accompagne de manipulations nombreuses, de dilacérations musculaires laissant dans la plaie des tissus contusionnés, bien qu'à la fin de l'intervention on puisse ébarber quelques petits faisceaux musculaires effilochés.

Comment conduire cette anesthésie ? Nous ne sommes pas d'avis de faire toute l'anesthésie locale et régionale d'emblée, car on peut manquer l'anesthésie des nerfs intercostaux. On risque fort en effet, à travers la peau, un tissu cellulaire plus ou moins abondant et des masses musculaires plus ou moins développées, de ne pas porter le liquide au contact des troncs nerveux.

Certains chirurgiens sont d'avis, si cette anesthésie des nerfs est insuffisante, de la parfaire au moment où les espaces intercostaux sont à découvert. Pour nous, c'est seulement à ce moment que nous pratiquerons les injections nécessaires, employant ainsi, comme nous le verrons, une quantité bien moins considérable de novocaïne.

L'anesthésie sera donc conduite de la façon suivante :

D'abord *locale* pour la peau et les muscles, puis *régionale* pour les nerfs intercostaux.

Locale, la solution ne doit pas être répandue dans le tissu cellulaire, car alors, dépense exagérée, inutile, du liquide anesthésique et mauvaise anesthésie de la peau. L'anesthésie doit être intradermique : trois boutons intradermiques jalonnent la ligne d'incision. Dans le cas d'une thoracoplastie intéressant par exemple les six premières côtes, un bouton inférieur est placé à égale distance entre l'angle inférieur de l'omoplate (fig. 1 *a*) et la ligne des apophyses épineuses ; un deuxième, entre le bord interne de l'omoplate à la hauteur de l'épine et la ligne des apophyses épineuses (fig. 1 *b*) ; un troisième à un travers de doigt au-dessus du bord supérieur de l'omoplate sur une verticale passant par le bord interne de cet os.

Nous ne faisons ce tracé (qui correspondra à la ligne d'incision) un peu coudé en haut et en dehors que lorsque l'opéré est adipeux ou très musclé

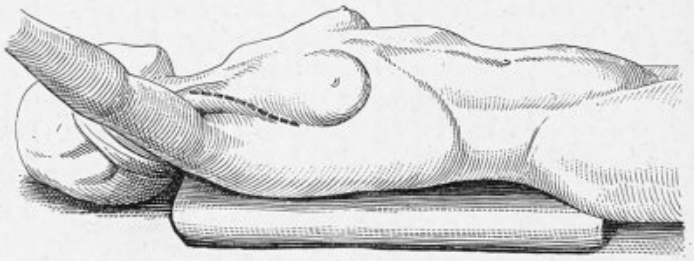

Fig. 2. — Ligne d'anesthésie intradermique et d'incision cutanée pour un temps supérieur et antérieur de thoracoplastie élargie.

et qu'on estime avoir besoin d'un peu plus de jour dans la profondeur. Sinon, et le plus fréquemment, l'incision continue parallèle à la ligne des apophyses épineuses suivant *bc* (fig. 1).

Les trois points sont réunis par toute une série de boutons intradermiques. Nous estimons qu'il faut 6 cent. cubes de solution pour obtenir la peau d'orange sur toute l'étendue de cette ligne d'anesthésie. Nous nous servons, pour l'anesthésie intradermique, d'une aiguille à court biseau de 4 centimètres de longueur et d'une seringue de Pravaz de 2 cent. cubes. Les boutons intradermiques doivent avoir la surface d'une pièce de 50 centimes.

On peut passer immédiatement à l'anesthésie des masses musculaires. Pour la réussir, on enfonce profondément au point *a* une aiguille de 8 centimètres environ, parallèlement à la paroi thoracique et au-dessous de la ligne d'anesthésie superficielle. On prend une seringue de 10 cent. cubes qu'on remplira du liquide et qu'on videra dans les masses musculaires en faisant accomplir des mouvements de va-et-vient à l'aiguille et en l'attirant progressivement à soi.

Quand elle est sortie, on la couche sur la ligne d'anesthésie cutanée, le pavillon au niveau du point *a*, la pointe dirigée en haut, et, à l'endroit où

répond la pointe de l'aiguille, on l'enfonce à nouveau et on injecte par le même procédé 10 cent. cubes de liquide. Une troisième manœuvre semblable est habituellement nécessaire vers la partie haute de l'incision.

L'anesthésie cutanéo musculaire étant réalisée, on sectionne la peau et le tissu cellulaire. On a sous les yeux le plan du muscle trapèze dont les fibres sont sensiblement horizontales dans la partie supérieure de la plaie,

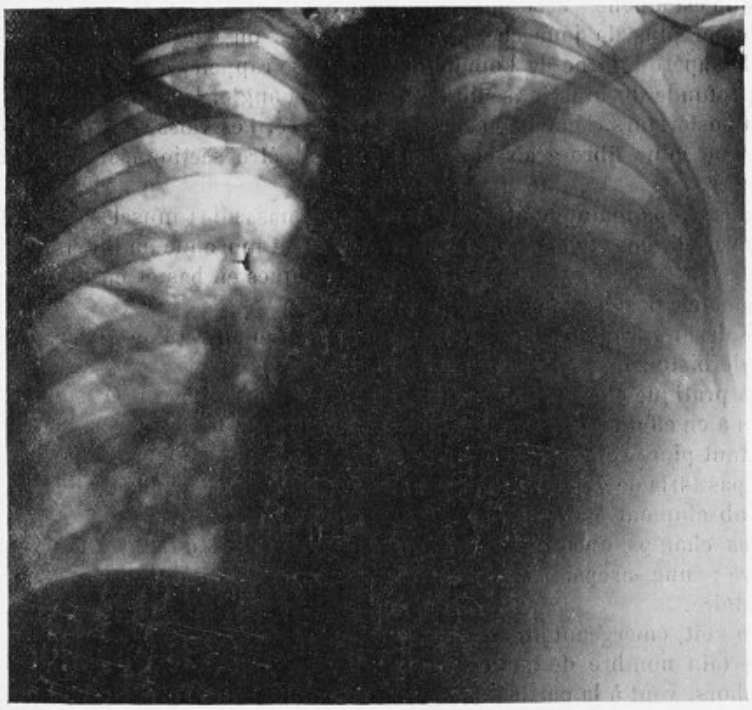

Radio 1. — Oléothorax fistulisé dans les bronches.

tandis qu'elles sont obliques en haut et en dehors dans la partie du muscle qui répond au bord interne de l'omoplate.

Maurer a fait établir ses planches de technique avec une incision légèrement coudée parce qu'elle donne plus de jour sur la région et que les figures sont ainsi plus démonstratives pour un chirurgien qui n'a pas l'habitude de la thoracoplastie. Actuellement il ne pratique plus qu'une incision verticale de moins en moins étendue vers le haut. L'opération est plus difficile, mais les résultats plus esthétiques sont meilleurs en ce qui concerne la statique de l'épaule.

Le muscle trapèze sectionné, on découvre un deuxième plan constitué par les rhomboïdes et l'angulaire.

On reconnaît les rhomboïdes, muscles plats à fibres dirigées en bas et en dehors vers le bord interne de l'omoplate, au-dessous de l'épine de cet os. On reconnaît l'angulaire, muscle plus épais, qui vient, par sa partie large, s'insérer sur le bord interne au-dessous de l'angle supérieur de l'omoplate.

On sectionne ce deuxième plan musculaire à 2 centimètres environ du bord interne de l'omoplate, afin d'avoir un lambeau musculaire suffisant pour permettre la reconstitution des muscles à la fin de l'opération.

Si on est amené à sectionner l'angulaire un peu transversalement (pour se donner plus de jour chez les sujets obèses ou très musclés) près de l'angle supéro-interne de l'omoplate, il faut se rappeler qu'on trouve à la face profonde du muscle, se dirigeant vers cet angle, les vaisseaux scapulaires postérieurs. Leur hémostase sera assurée. Les vaisseaux sont situés dans une lame fibro-graisseuse; ils peuvent être sectionnés entre deux ligatures.

Nous avons maintenant sous les yeux la masse des muscles des gouttières vertébrales et vers la partie supérieure et moyenne de l'incision, au niveau des 2e, 3e, 4e et 5e côtes, les fibres obliques en bas et en dehors du petit dentelé postérieur et supérieur.

Ce dernier constitue une mince lame musculaire qu'on divisera d'un coup de bistouri.

On pratique alors soigneusement l'hémostase avec catgut OO.

On a en effet sectionné un certain nombre de petites artères musculaires qu'il faut pincer et lier immédiatement. L'hémorragie qui en résulte, si elle n'est pas tarie de suite, est, à notre avis, une cause de choc opératoire qu'il faut absolument éviter.

Des champs opératoires sont bordés aux lèvres de la section musculaire ; une asepsie rigoureuse est une des conditions du succès opératoire.

On voit, émergeant du bord externe de la masse musculaire vertébrale, un certain nombre de languettes aponévrotiques qui, obliques en haut et en dehors, vont à la partie postérieure des côtes, entre l'angle costal postérieur en dehors de l'articulation costo-transversaire en dedans. Ces fibres appartiennent au plus externe des trois muscles de la masse commune, le muscle sacro-lombaire ou ilio-costal.

Il est capital de récliner bien nettement en dedans de cette masse musculaire, afin de découvrir la partie tout interne des côtes et les articulations costo-transversaires.

Pour que cette manœuvre se fasse sans douleur, nous conseillons d'injecter quelques centimètres cubes de cocaïne près du bord externe de la masse commune, puis, avec une rugine ou un bistouri à résection, on désinsère ces petits tendons aponévrotiques.

Dans cette manœuvre de désinsertion et de soulèvement de la masse musculaire, on est amené à sectionner de petites artères perforantes issues de la partie postérieure des espaces intercostaux.

Nous conseillons leur section un peu à distance et non au ras des aponé-

vroses, car leur pincement serait alors rendu plus difficile. Les espaces intercostaux sont maintenant bien découverts ; nous allons procéder à l'anesthésie de trois nerfs intercostaux, le nerf qui suit la côte que l'on veut réséquer, le nerf sus et le nerf sous-jacent.

Si nous voulons commencer par réséquer la 5e côte, par exemple, nous ferons l'anesthésie des 6e, 5e et 4e nerfs intercostaux ; puis, quand la 5e côte aura été réséquée, nous ferons l'anesthésie du 3e nerf intercostal

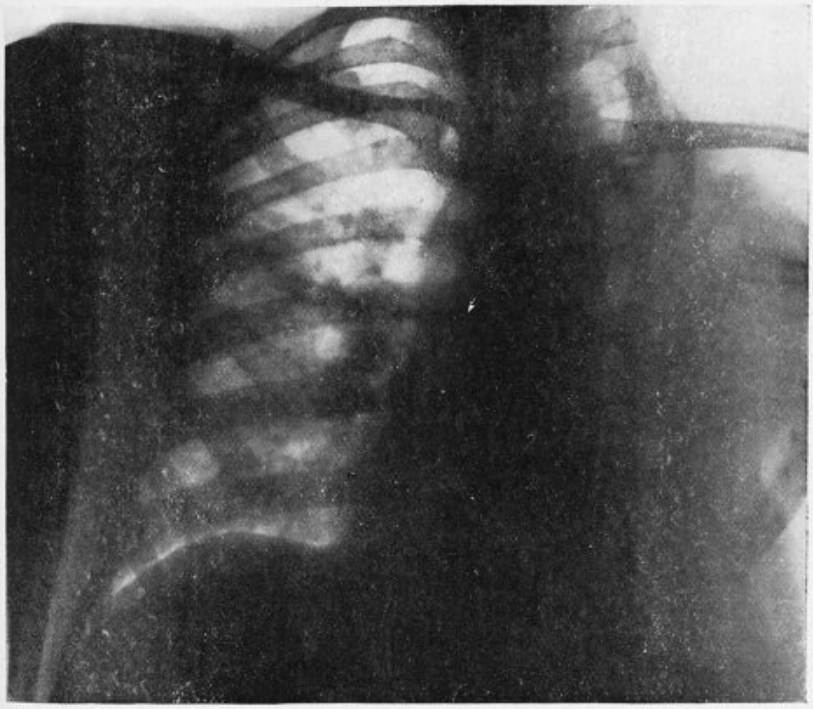

Radio 1 *bis*. — Aspect radiologique après thoracoplastie élargie (résection costale totale 2m01). Collapsus pulmonaire et effacement de la cavité pleurale.

(celle des 5e et 4e étant déjà faite) ; et nous procéderons d'une façon semblable jusqu'à la 1re côte.

Comment doit-on pratiquer cette anesthésie régionale ? Voici ce que dit Maurer : « Nous nous servons d'une seringue de 5 cent. cubes avec une aiguille longue de 5 à 6 centimètres.

« Nous repérons l'articulation costo-transversaire, et au contact de son bord inférieur, obliquant notre aiguille à 45°, dirigeant sa pointe en bas et en dedans de façon qu'elle aboutisse à égale distance entre les deux bords supérieur et inférieur de l'espace intercostal, nous enfonçons l'aiguille de 2 centimètres dans l'épaisseur de cet espace. Parfois, nous déterminons

une petite réaction douloureuse quand nous touchons le nerf intercostal. Nous poussons 4 cent. cubes de solution dans la loge du nerf, et nous voyons parfois la partie postérieure de l'espace se gonfler, grâce à sa réplétion par le liquide. »

Si l'injection est bien placée, l'anesthésie sera bonne.

Il faut encore retenir que, plus on pratique une anesthésie haut située (en particulier, pour les 3e et 2e nerfs intercostaux), plus il faut rapprocher le point d'injection du bord inférieur de la côte supérieure.

L'anesthésie étant assurée, on passe à la résection de la 5e côte.

Un doigt est glissé entre le plan costal d'une part et la fosse sous-scapulaire d'autre part. Il y a là un espace décollable.

Le doigt est ensuite remplacé par des écarteurs qui soulèvent l'omoplate.

On s'assure de nouveau qu'on a bien sous les yeux la 5e côte. On se rappellera qu'à la partie supérieure de l'incision c'est habituellement la 2e côte qu'on aperçoit, mais quelquefois c'est seulement la 3e ; si bien que nous conseillons de commencer par la résection de la 5e côte : si c'était en réalité la 6e, on ne serait ainsi entraîné qu'à réséquer six côtes, tandis que si on commençait par ce qu'on croit être la 6e et qu'on fasse erreur (que ce fût la 7e), on pourrait être amené à réséquer sept côtes, ce qui, habituellement, nous paraît exagéré pour un seul temps opératoire.

Or, il ne faut pas oublier que la résection de la 1re côte est nécessaire; il serait fâcheux d'être obligé de s'arrêter au cours de l'intervention alors qu'il resterait cette côte à sectionner.

Comment allons-nous pratiquer la résection des côtes moyennes, 5e, 4e, 3e, par exemple ?

Il faut sentir avec le doigt l'articulation costo-transversaire et sur la face externe de la côte, à égale distance des deux bords, inciser parallèlement à eux le périoste sur une longueur de 3 à 4 centimètres, puis, avec une rugine courbe, dénuder la côte au contact de l'articulation costo-transversaire.

On dénude ensuite le bord inférieur de la côte à 8 à 10 centimètres plus en dehors; au niveau de ce bord inférieur, Maurer introduit sa rugine-diamant et d'un seul coup, attirant la rugine vers la colonne vertébrale, isole le bord inférieur de la côte et la moitié inférieure de sa face profonde.

La rugination doit être faite de dehors en dedans, en raison de la direction des fibres des muscles intercostaux externes obliques en bas et en avant; on pénètre ainsi facilement dans l'angle qu'ils forment avec le bord inférieur de la côte. Maurer s'exprime ainsi :

« Avec notre rugine-diamant que nous plaçons à cheval sur le bord supérieur de la côte, au niveau de la partie postérieure qui a été dénudée dans un premier temps, nous libérons ce bord et la moitié supérieure de la face profonde de la côte sur 8 à 10 centimètres, et cela également d'un seul coup, mais en fuyant la colonne vertébrale. »

La rugination, ici, doit être faite en effet de dedans en dehors, toujours en raison de la direction des muscles intercostaux. On pénètre ainsi facile-

ment dans l'angle que forment leurs fibres avec l'angle supérieur de la côte. On s'assure que la côte est bien ruginée à sa face profonde.

On sectionne alors la côte près de son articulation costo-transversaire (qu'on a eu soin de repérer au toucher, à l'œil et à la rugine, pénétrant avec une rugine courbe dans son intérieur), soit avec la pince que Maurer a fait faire (pince coudée avec extrémité protégée), soit avec la pince de Roux (de Lausanne). On soulève ensuite la côte ainsi sectionnée avec une pince de

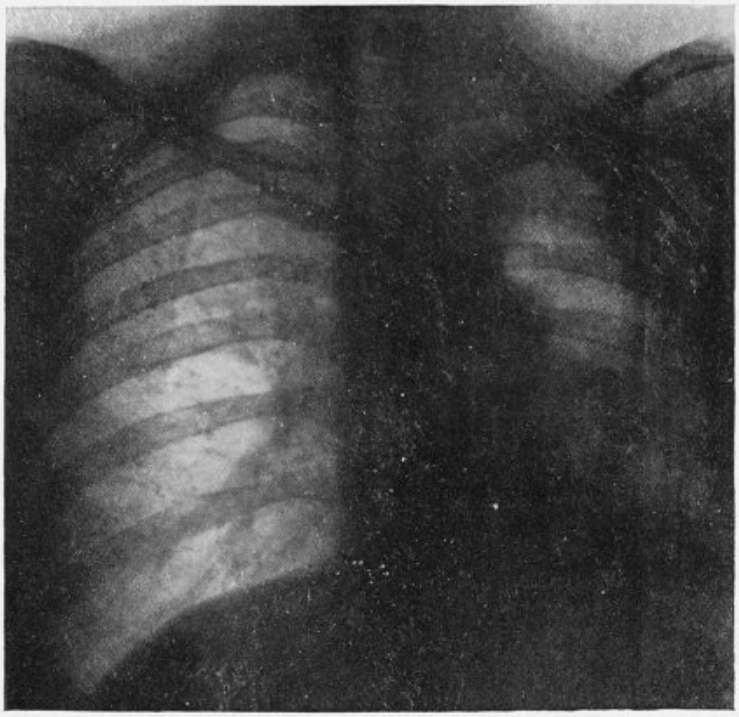

Radio 2. — Tuberculose largement excavée de la partie moyenne du poumon gauche.

Museux à griffes, puis, avec une rugine courbe, on achève sous la vue la dénudation de sa face profonde jusqu'au point où on veut faire porter la section externe.

Pour faire porter dans certains cas cette section le plus en dehors possible, on attire à soi la côte à l'aide de la pince de Museux.

La 5e côte extirpée, on dispose dans le lit osseux un champ et l'on passe à la résection des 4e, 3e côtes, suivant la même technique, assurant chaque fois l'anesthésie du nerf sus-jacent à la côte qu'on veut enlever.

La 3e côte extirpée, le 2e nerf intercostal ayant déjà été anesthésié, on pratique la résection de la 2e côte sans autre anesthésie. On fait la dénudation suivant la même technique que pour les côtes inférieures.

Il est nécessaire de bien repérer l'articulation costo-transversaire, car, au fur et à mesure qu'on réséque des côtes plus élevées, on a une tendance à se porter plus en dehors. La section interne doit être sur la même verticale que la section des côtes inférieures. L'exérèse de la 2e côte n'a généralement pas besoin de dépasser 6 à 8 centimètres. Il reste maintenant la 1re côte à réséquer.

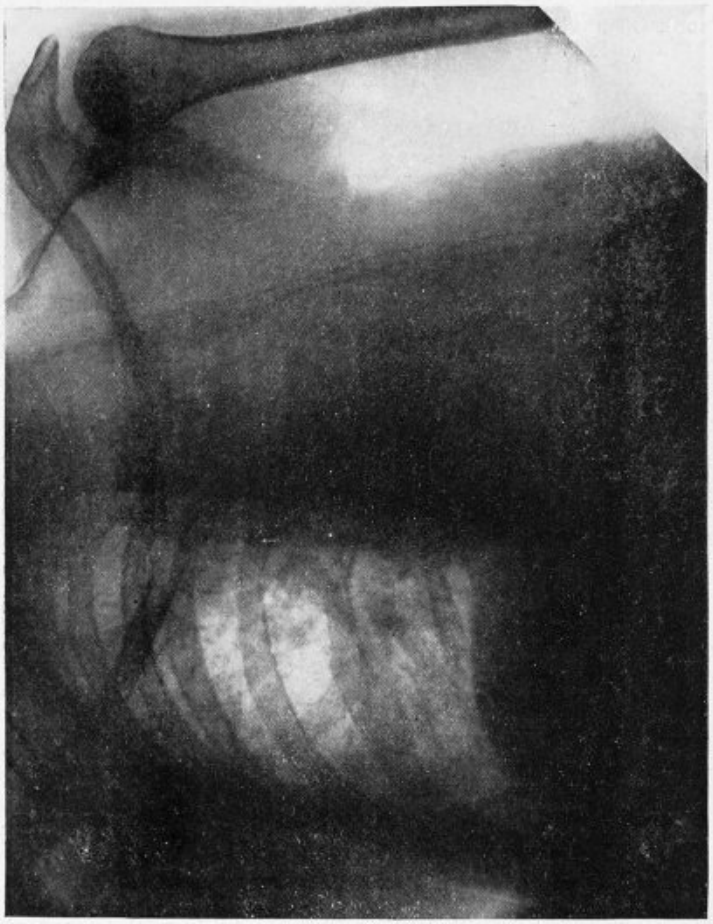

Radio 2 *bis*. — Aspect radiologique 2 mois après la thoracoplastie élargie. Disparition de la caverne.

On repère son bord externe matelassé par les fibres musculaires près de son extrémité interne. On injecte 4 cent. cubes de solution anesthésique sur les faces supérieure et inférieure de la côte et on incise sur le bord externe.

On obtient ainsi deux lèvres musculaires qu'on peut saisir entre deux pinces. On dénude la face supérieure de la 1re côte, puis sa face inférieure

sous le contrôle de la vue, se tenant soigneusement au contact de l'os, faisant agir la rugine courbe par de petits mouvements de propulsion.

Il reste la dénudation du bord interne de la côte qu'on assure sous le contrôle du doigt. L'index de la main gauche est placé sous la côte, la rugine sur sa face supérieure; poussée jusqu'au bord interne, elle va libérer ce bord, tandis que le doigt évitera toute échappée et constatera que le travail de la rugine est satisfaisant.

Ayant dénudé ainsi la côte sur une étendue de 3 à 4 centimètres, on pratique sa résection sur une étendue de 2 à 3 centimètres avec une pince à crochet protecteur.

Il faut éviter de se porter trop en dehors, car on risque de léser l'artère scapulaire postérieure qui émerge à travers les cordons du plexus brachial. Il est arrivé une fois pareil incident à Maurer. La section de l'artère donne lieu à une hémorragie importante et, l'artère se rétractant à travers les cordons du plexus, il est difficile de la pincer. Maurer a dû faire un tamponnement serré. On nous a parlé d'un cas où un chirurgien a eu une hémorragie mortelle à la suite d'une lésion de cette artère. Nous conseillons, pour éviter tout ébranlement lors de la section de la 1re côte et, partant, toute traction sur l'artère scapulaire postérieure, de commencer ici la section par en dehors et de ne faire la section interne qu'en second lieu.

L'opération est virtuellement terminée. Il reste à vérifier l'hémostase, qui doit être parfaite. On placera un long drain de la grosseur d'un petit doigt. Il est fenêtré de place en place pour recueillir le suintement qui se collecte dans chaque lit osseux. On fait ressortir le drain au point inférieur du décollement de la plaie opératoire, par une petite incision transversale pratiquée sous anesthésie locale.

Ce détail technique que Maurer a emprunté au Dr Roux (de Lausanne) évite de faire des pansements multiples dans les jours qui suivent. La plaie peut être complètement refermée. Le drain sort du pansement; un ajutage en verre y est adjoint, duquel repart un drain très long allant à un bocal qui sera placé près du lit du malade.

Le drain mis en place dans la plaie opératoire, il reste à suturer les différents plans musculaires. On aura soin de se rappeler que les muscles les plus profonds ont tendance à glisser, à se cacher sous les muscles superficiels. La réfection de la paroi peut se faire en un ou deux plans, suivant l'état de l'opéré. Puis on termine par une suture complète de la peau. Le pansement comprend seulement quelques compresses placées sur la ligne d'incision et maintenues par un leucoplaste perforé. Grâce au drain qui va à l'extérieur du pansement, celui-ci n'aura besoin d'être renouvelé que quarante-huit heures après l'opération, quand on retirera le drain.

Soins post-opératoires. — L'opéré est remis dans son lit; il est maintenu en position assise; des oreillers sont placés derrière lui, de façon que la tête appuie sur eux sans fatigue; d'autres oreillers sont placés de chaque côté du malade, sur lesquels il reposera ses avant-bras.

Une injection de pantopon et une injection d'huile camphrée sont faites immédiatement; X gouttes de digitaline sont prescrites.

L'opéré, surveillé, recevra quatre à cinq piqûres d'huile camphrée dans les vingt-quatre heures.

Les quatre jours suivants, on prescrira V gouttes de digitaline et une piqûre de pantopon chaque soir. Les fils seront enlevés du huitième au dixième jour.

Incidents. — Les seuls incidents constatés ont été un cas d'hémorragie par section de la scapulaire postérieure dont nous avons parlé plus haut et qui a cédé à un tamponnement :

Un cas de suppuration superficielle de la paroi, qui s'est tarie rapidement;

Un cas de petite embolie gazeuse sans conséquences fâcheuses. Une petite veine venait d'être sectionnée au contact de l'espace intercostal dans sa partie postérieure. Cette petite veine, qui émergeait de la masse sacro-lombaire, pénétrait dans le thorax à travers un fascia fibreux. Au même moment, on entendit un petit sifflement, on vit la lumière béante du vaisseau, et la malade accusa une tendance à la syncope. On mit immédiatement une compresse au contact du vaisseau qu'on put lier secondairement. On suspendit pendant une ou deux minutes l'intervention, on fit une piqûre d'huile camphrée et tout se borna à cette alerte. Nous pensons que, là encore, l'anesthésie locale a été bien utile, car elle a permis de se tenir en communication avec l'opérée qui, de suite, accusa une sensation de malaise.

Tels sont les incidents que Maurer a pu constater sur 32 cas de thoracoplastie représentant 55 opérations. De décès par choc opératoire, il n'en a pas eu. Il a seulement perdu à la troisième semaine, par ensemencement des parties inférieures du poumon, une opérée qui avait une lésion encore évolutive et sécrétante et chez laquelle il eût mieux valu différer l'intervention, puis faire une thoracoplastie totale en commençant par une thoracoplastie inférieure, et une autre malade également trois semaines après une thoracoplastie totale et qui est morte de néphrite aiguë.

Ce sont donc deux cas non imputables à la technique, mais aux indications qui, nous le répétons, restent parmi les causes primordiales de la réussite.

Nous avons pris comme exemple de technique la thoracoplastie supérieure, parce que cette opération est la plus complexe.

Maurer et Rolland ont déjà exposé ailleurs (Société d'Etudes scientifiques de la tuberculose, communication du 10 novembre 1928) qu'ils étaient partisans le plus souvent de la thoracoplastie totale en commençant habituellement par le temps inférieur.

Cette opération sera conduite suivant les règles que nous avons exposées pour la thoracoplastie supérieure. L'incision suit la moitié inférieure environ de l'incision de thoracoplastie supérieure, donc elle part d'un pont se trouvant sur une horizontale passant par l'épine de l'omoplate, puis elle se recourbe suivant la direction de la 11e côte (fig. 1, *b*, *a*, *d*).

Les muscles à anesthésier et à couper sont ici le grand dorsal et, au niveau des dernières côtes, le petit dentelé postérieur et inférieur.

L'anesthésie des nerfs intercostaux, la rugination et l'extirpation des côtes ne présentent rien de bien particulier, sauf que l'étendue des exérèses doit être plus importante que pour les côtes supérieures (de 15 à 20 centimètres, suivant les formes cliniques). La résection de la 11e côte n'a pas besoin de dépasser 8 à 10 centimètres.

Les soins post-opératoires seront les mêmes que pour la thoracoplastie supérieure, mais la large résection costale, particulièrement celle des 8e, 9e et 10e côtes, amène une gêne respiratoire souvent plus importante que dans la thoracoplastie supérieure.

Dans la technique de thoracoplastie totale paravertébrale que nous venons d'envisager dans ce travail, nous sommes d'avis de commencer par une thoracoplastie inférieure suivie, quinze jours après, d'une thoracoplastie supérieure.

Quand on a recours à l'opération que Maurer et Rolland proposent de désigner sous le nom de thoracoplastie élargie, il y a lieu d'envisager un troisième et un quatrième temps opératoire constitués par les résections antérieures. Nous allons examiner maintenant la technique de ces opérations.

Lorsqu'on a décidé d'avoir recours à un temps antérieur complémentaire il y a donc tout avantage à en assurer l'exécution dans un délai de quinze jours après le dernier temps de thoracoplastie postérieure.

Dans le cas que nous allons examiner, où il convient d'affaisser une volumineuse caverne du sommet, il faudra faire porter les résections sur les premières côtes.

C'est sous anesthésie locale après avoir tracé une ligne d'anesthésie constituée par une série de boutons intradermiques juxtaposés les uns aux autres le long du bord inféro-externe du grand pectoral qu'on incise la peau et le tissu cellulaire. La ligne d'anesthésie et d'incision aboutit en haut et en dehors sur la face antérieure du tendon du grand pectoral pour ne pas entraîner la formation d'une bride cicatricielle gênante dans l'aisselle (fig. 2).

Le bord du grand pectoral étant mis à nu on le récline en haut et en dedans. Son relâchement peut être mieux assuré en injectant 5 cent. cubes environ de novocaïne à la partie moyenne de la clavicule à 1 centimètre environ au-dessous de son bord inférieur. On anesthésie ainsi le nerf du grand pectoral dans la région où il croise l'artère axillaire. Le bord inférieur du grand pectoral étant récliné, on décolle sa face profonde et on aperçoit le muscle petit pectoral.

Il est important d'assurer pour la suite la mobilité la plus grande possible des vaisseaux axillaires; d'où la nécessité de repérer leurs collatérales inférieures (petite thoracique, mammaire externe) qu'on lie au contact des gros vaisseaux. On reconnaît au passage le nerf du grand dentelé. Refoulant en dehors et en arrière le tissu cellulaire de la région, on distingue les digitations du grand dentelé. On assurera alors l'anesthésie des nerfs intercostaux. Repérant au doigt la côte et les espaces intercostaux on dirigera obliquement en arrière vers le bord inférieur des côtes une aiguille

montée sur une seringue de 5 cent. cubes remplie de novocaïne à 1 p. 200. On poussera l'injection aussi loin que possible en arrière. On pratiquera d'emblée l'anesthésie de 3 nerfs, c'est-à-dire celui de la côte qu'on veut d'abord réséquer, puis le nerf sus-jacent et le nerf sous-jacent.

Le nombre des côtes à réséquer reste fonction de l'étendue des lésions et du résultat déjà obtenu par la thoracoplastie postérieure.

On commence par la résection de la côte la plus inférieure, qu'on a décidé d'extirper. Pour cela, on fait porter l'incision sur la côte, en dehors du bord externe du petit pectoral, là où elle est la plus superficielle.

On incise en arrière, sur les digitales costales du grand dentelé, puis on dépérioste la côte, selon les principes que nous avons exposés dans la technique de la thoracoplastie totale.

En avant, on arrive au contact de l'articulation chondro-costale et on peut souvent couper le cartilage au bistouri à résection. En arrière, en dépériostant progressivement et en attirant à soi la côte, on peut arriver à l'énucléer, si bien qu'en définitive la côte est extirpée en totalité, depuis l'articulation costo-transversaire jusqu'à l'articulation chondro-costale.

Parfois, l'extrémité postérieure du fragment antérieur, ainsi extirpée, est renflée, présentant des ostéophytes qui se sont développés à la suite de la résection postérieure.

On poursuit de bas en haut les résections costales. Des difficultés d'abord existent déjà pour l'extirpation de la 2e côte, mais elles sont vraiment importantes pour la section de la 1re côte. Pour rendre plus facile l'abord des deux premières, on coupe transversalement, dans sa partie charnue, près de son tendon, le muscle petit pectoral qu'on reconstituera à la fin de l'intervention.

En ce qui concerne la 1re côte, on a pour but de la réséquer, sur une longueur de 2 centimètres environ. Elle a déjà été réséquée en arrière, sur une longueur de 3 centimètres. Il restera donc un fragment moyen, sans attache osseuse, qui suivra le dôme pulmonaire dans sa rétraction. On peut évidemment faire plus et l'un de nous [1], dans un rapport lu ici même à la séance du 21 novembre 1928, nous a communiqué une technique du Dr Lauwers, de Courtrai, permettant d'enlever la 1re côte dans sa totalité. Mais cette intervention nécessite une incision sus-claviculaire. La 1re côte est alors attaquée par voie cervicale. Pratiquement, dans les opérations de Maurer, la résection incomplète de la 1re côte, avec conservation d'un fragment intermédiaire, a permis un affaissement suffisant du sommet du poumon, mais à condition, Maurer y insiste avec raison, que la résection soit très interne, aussi bien en avant qu'en arrière. Il convient alors d'avoir présent à l'esprit les rapports dangereux de cette 1re côte avec la veine axillaire qui se continue en veine sous-clavière, passant sur la face supérieure de la 1re côte, en avant du muscle scalène antérieur. Cette veine sous-clavière reçoit la grosse veine jugulaire interne et se continue derrière

1. Contribution à l'étude de l'apicolyse. *Bull. et Mém. de la Soc. de Chir.*, t. LIV, n° 31, p. 1261.

la partie interne de la 1re côte avec le volumineux tronc veineux brachéo-céphalique.

Il faut donc pouvoir récliner le plus en dehors possible le tronc veineux axillo-sous-clavier. Cela est faisable grâce aux ligatures des collatérales faites au début de l'intervention.

La côte sera incisée sur son bord externe. La face supérieure sera dépériostée à la rugine, puis la face inférieure. Quant au bord postérieur, il est délicat à isoler et il faut être assuré que sa dénudation est parfaite avant de pratiquer la résection.

Du bout de l'index gauche, on vérifie cette dénudation.

Les sections osseuses faites, on reconstitue dans sa continuité par deux points le muscle petit pectoral; un drain est placé dans l'aisselle. Le bord inféro-externe du grand pectoral est fixé en dehors du tissu cellulaire de la région. Un surjet est fait sur la peau.

Nous sommes d'avis de laisser le drain pendant trois jours, car il peut se faire, comme nous l'avons vu deux fois, un petit épanchement lymphatique. Une fois nous l'avons ponctionné; la deuxième fois, il s'est résorbé spontanément.

Tel est le type de résection complémentaire par voie antérieure des côtes supérieures. Il est des cas où il peut y avoir avantage à étendre davantage cette résection des côtes et à transformer ainsi la thoracoplastie ou thoracoplastie élargie intégrale.

Cette communication a sa base dans l'étude de 32 cas de thoracoplastie représentant 55 interventions de résection costale. Ces 32 cas comprennent :

1° Thoracoplastie partielle : 11 cas (13 interventions);

2° Thoracoplastie totale : 8 cas (16 interventions);

3° Thoracoplastie totale élargie : 6 cas (19 interventions). C'est à ce type d'opération qu'appartiennent les deux malades dont nous vous projetons aujourd'hui les radios et dont voici les observations résumées :

Observation I. — *Fistulisation pulmonaire d'un oléothorax; épanchement purulent et vomiques; thoracoplastie élargie.*

Homme, vingt ans, soigné à Leysin pour une grosse caverne du sommet gauche avec côté opposé intact. Traité par pneumothorax (M. Burnand) en décembre 1925. Epanchement en mars 1926. Oléothorax en juin 1928. Le malade quitte Leysin et revient chez lui, en Belgique. Le 7 septembre, vomique qui se reproduit à diverses reprises. Le 22 septembre, on trouve du staphylocoque dans l'épanchement. On décide une thoracoplastie (Dr d'Hour). Le 23 septembre 1928 on exécute le premier temps : thoracoplastie postérieure et supérieure; résection costale de 56 centimètres. Ponction pleurale : troisième jour, 800 cent. cubes; neuvième jour, 300 cent. cubes; dix-septième jour, 600 cent. cubes. Le 11 octobre 1928, deuxième temps : thoracoplastie postérieure et inférieure : résection costale : 86 centimètres. Ponctions pleurales, quatrième jour, 210 cent. cubes; onzième jour, 400 cent. cubes; quatorzième jour, 150 cent. cubes; dix-huitième jour, 200 cent. cubes. Le 28 octobre 1928, troisième temps : thoracoplastie antérieure portant sur les 4e, 5e, 6e, 7e, 8e côtes; résection costale : 59 centimètres. Donc total des résections costales = 2 m. 01. Les ponctions pleurales devenant difficiles (quatrième jour, 200 cent. cubes; sixième jour, 200 cent. cubes), on

décide une pleurotomie postérieure. Le drain est enlevé au quinzième jour. Guérison de la perforation. Bon résultat (Radio 1 et 1 *bis*).

Obs. II. — *Caverne volumineuse du sommet du poumon gauche; thoracoplastie élargie; présentation de la malade.*

Une femme de trente-six ans vient consulter le Dr Coulaud pour des accidents pulmonaires datant de novembre 1923. Impossibilité de pneumothorax, mais, comme il y a des lésions droites encore récentes, on diffère la thoracoplastie à laquelle on a recours en octobre 1928. A ce moment, état général médiocre, température 38°-38°2, expectoration abondante, 80 crachats purulents par jour. Le 1er octobre 1928, thoracoplastie postérieure et inférieure. Le 15 octobre 1928, thoracoplastie postérieure et supérieure. Le 30 octobre 1928, thoracoplastie antérieure et supérieure (section de la 1re côte et ablation totale des 2e et 3e côtes).

La malade, qui, au 1er octobre, emplissait les trois quarts d'un crachoir de ses expectorations purulentes, n'a plus, cinq semaines après son entrée à l'hôpital, que 4 ou 5 crachats par jour. Elle n'a plus de fièvre. La cavité volumineuse, déjà diminuée après le deuxième temps opératoire, est réduite, après le troisième temps, à une mince fente linéaire que la rétraction secondaire doit faire disparaître. Une radiographie pratiquée deux mois après l'intervention permet de constater la disparition de la cavité (radio 2 et 2 *bis*).

4° Temps complémentaire de thoracoplastie chez des malades opérés déjà par d'autres chirurgiens : 2 cas (2 interventions);

5° Malades en cours de traitement : 5 cas (5 interventions).

Sur ces 32 cas représentant 55 temps de thoracoplastie, nous n'avons perdu aucun malade de choc opératoire. Tous les malades ont quitté l'hôpital ou la maison de santé, sauf 2.

1 mort dans le service de l'un de nous à la troisième semaine après thoracoplastie partielle supérieure, et qui a succombé à une généralisation tuberculeuse avec ensemencement de la base pulmonaire.

1 mort dans le service du Dr Gernez à la troisième semaine après le deuxième temps opératoire d'une thoracoplastie totale postérieure. Il s'agissait d'une malade présentant une caverne géante du poumon avec niveau liquide. Elle succombe à uue néphrite aiguë.

Ces résultats immédiats de la thoracoplastie, autrefois si redoutés, doivent donner plus d'espoir et plus de confiance aux médecins phtisiologues et aux malades. Nous croyons que tous ceux qui voudront s'occuper de cette méthode thérapeutique obtiendront également des résultats intéressants à la condition de satisfaire aux exigences nécessaires.

1° Nécessité d'une collaboration médico-chirurgicale. Le médecin phtisiologue ayant étudié la thoracoplastie et se rendant compte de l'importance de chaque temps opératoire. Le chirurgien s'étant astreint à connaître les différentes cliniques de la tuberculose pulmonaire; médecin et chirurgien discutant sur la nécessité de l'opération, sur son moment, sur le choix d'une thoracoplastie partielle ou totale, sur l'utilité d'un temps antérieur, sur l'opportunité de commencer la résection costale par en avant ou par en arrière, de faire porter les résections d'abord sur les côtes inférieures ou sur les côtes supérieures, de recourir à des exérèses costales moyennes ou très larges et, s'il y a épanchement purulent, de pratiquer des ponctions ou

une pleurotomie et de juger du moment où il faut avoir recours à cette dernière ;

2° Nécessité d'une anesthésie locale et régionale, faite attentivement et avec de petites quantités de liquide anesthésique ;

3° Morcellement des temps opératoires dont la succession doit aboutir à un véritable modelage de la paroi thoracique : les différents temps devant se succéder à quinze jours d'intervalle ;

4° Au cours de chaque temps opératoire, asepsie rigoureuse, hémostase soigneuse, section musculaire franche, section nette des côtes, la section postérieure portant au ras de l'articulation costo-transversaire.

Maurer pense avec le professeur Brauer, qui est venu s'entretenir avec lui lors de son dernier voyage à Paris, qu'on peut dire que dans la thoracoplastie le chirurgien doit s'efforcer de remplir trois indications :

1° La survie opératoire du malade ;

2° Un collapsus parfait permettant la guérison des lésions ;

3° Une statique scapulaire bien conservée.

En suivant l'évolution de la technique on se rend compte que les premières résections pratiquées ont été nettement insuffisantes, mais elles ont eu l'avantage d'être suffisamment prudentes pour éviter de faire courir aucun danger aux malades et cela même dans de très mauvais cas ; puis, enhardi par ses résultats, Maurer a eu recours à des résections de plus en plus étendues, assurant ainsi un bon collapsus ; et enfin, dans un troisième stade, il a été possible, par une incision de plus en plus courte et en coupant de moins en moins les muscles vers la partie haute de la plaie opératoire, de mener à bien de larges interventions tout en respectant la statique scapulaire, l'omoplate restant maintenue par ses muscles malgré de véritables amputations du thorax.

M. **Picot** : Je félicite mon ami Maurer de ses beaux résultats, mais l'intervention qu'il a pratiquée a été faite il y a longtemps par Sauerbruch et par Wilms. Ce dernier auteur, sous le nom de résection columnaire, et s'inspirant de l'opération de Boiffin pour les fistules pleurales, réséquait l'angle postérieur de la côte à partir de l'apophyse transverse et il faisait en avant une seconde résection costale ainsi que M. Maurer l'a fait dans quelques cas. Mais, dans un second travail, il a modifié sa façon de faire, et, augmentant l'étendue de la résection postérieure, il a supprimé l'antérieure.

Sauerbruch et Wilms ont insisté aussi sur la nécessité de faire les résections de bas en haut pour éviter les complications pulmonaires qui se produisent très souvent à la base quand on procède inversement ou que l'on commence par la partie moyenne.

Ils ont montré la nécessité d'opérer en plusieurs temps. Aussi Wilms recommande-t-il de pratiquer les résections costales avec le périoste pour éviter justement la restauration de la côte qui est toujours très rapide. Pour faire cette résection extrapériostée, il sectionne les fibres des intercostaux au bistouri et passe une rugine bien coupante le long de la côte,

dans le sens des fibres des muscles intercostaux pour ne pas décoller le périoste.

Lorsqu'en deux ou trois fois Wilms a réséqué toutes les côtes inférieures, il sectionne dans un temps spécial la première ou les deux premières côtes. Dès que cette résection est pratiquée, la paroi thoracique, déjà très affaissée, s'effondre de haut en bas et vient se mettre complètement au contact du poumon rétracté.

Un cas d'ictère hémolytique congénital traité et guéri par la splénectomie,

par MM. **H. Gaudier**, correspondant national,
et **Ch. Gernez**, Médecin des hôpitaux de Lille[1].

L'observation que nous rapportons succinctement ici fera l'objet d'une communication plus importante de Ch. Gernez à la Société médicale des Hôpitaux ; nous ne rappelons que la partie de cette histoire ayant un intérêt chirurgical.

D... (Jean), âgé de vingt ans, est ictérique depuis sa naissance. Pas d'antécédents familiaux; mère et une sœur bien portantes; père décédé au cours d'un volumineux anthrax; aucune personne de la famille n'a jamais présenté d'ictère.

Pas d'antécédents personnels importants, sauf une broncho-pneumonie à l'âge de cinq ans; l'ictère est apparu dès le lendemain de la naissance.

Depuis un an, 8 crises douloureuses épigastriques: coliques, douleurs durant quelques heures, se terminant sans vomissements et à siège vésiculaire. D'autre part, de temps en temps, le malade présente une douleur vague dans l'hypocondre gauche; cette douleur étant suivie habituellement d'une accentuation de l'ictère.

Depuis quelques mois, dyspnée d'effort très marquée.

A l'examen, sujet de taille moyenne mais d'aspect infantile; développement génital insuffisant; système pileux peu marqué surtout dans les régions axillaires et pubiennes, thorax allongé, membres grêles, musculature déficiente. L'aspect est celui d'un adolescent de quinze à seize ans, légèrement anémié.

L'ictère est franc, généralisé, très apparent aux conjonctives qui sont nettement jaunes. L'abdomen volumineux présente une saillie au niveau de l'hypocondre gauche : on y palpe facilement une rate énorme dont le pôle supérieur atteint la 7e côte vers l'aisselle et dont le pôle inférieur affleure l'ombilic ; la palpation réveille une légère sensibilité ; on mobilise un peu l'organe.

Dans la station debout la rate, qui déborde de 10 centimètres le rebord costal, dans la position couchée, descend de 4 à 5 centimètres. Les dimensions de la rate au palper sont approximativement de 31 × 19 centimètres.

Pas de frottements dus à la périsplénite, pas de souffle splénique.

1. Les analyses sont dues au Dr Houcke, interne des hôpitaux, préparateur à la Faculté.

Pas d'ascite, mais hypertrophie hépatique; le bord inférieur du foie débordant de 2 travers de doigt le rebord costal sur la ligne mamelonnaire. La vésicule est nettement perceptible et douloureuse au palper.

Rien d'autre pour l'appareil digestif : selles normales, sans décoloration ni hypercoloration.

Appareil circulatoire normal : pression artérielle 1-16 au Vaquez, pouls à 80.

Appareil respiratoire normal : à noter seulement une légère submatité à la base droite.

Système nerveux normal : pas de signes de syphilis nerveuse; pas de prurit.

Système urinaire : urines assez abondantes, 2 litres à 2 lit. 500 par vingt-quatre heures. Urobilinurie intense sans sels biliaires dans les urines; réactions de Gmelin et Grimbert négatives; les rapports urologiques sont normaux.

Examen hématologique : légère anémie; 3.260.000 globules rouges, avec 11 p. 100 d'hématies granuleuses et 60 p. 100 d'hémoglobine.

Leucocytose marquée : 19.200 globules blancs.

Temps de coagulation et de saignement normaux.

Résistance globulaire très diminuée; début à l'hémolyse à 6,4 p. 1.000.

NaCl, hémolyse totale à 4.

Pas d'auto ni d'iso-hémolysines; hématies nucléées 3 p. 100.

Epreuve d'Erlich négative.

Au point de vue chimique l'examen du sang montre :

Cholémie à 1/15.000.

Azotémie normale à 1 gr. 30.

Glycémie à 0,815.

Les examens sérologiques ont été négatifs pour la syphilis.

En résumé, ictère hémolytique congénital avec splénomégalie et crises de coliques hépatiques consécutives. Indication opératoire très nette.

Opération le 21 novembre 1929. Assistant : le Dr E. Gaudier, chef de clinique.

Anesthésie au Schleich. Incision courbe partant de l'ombilic et remontant vers les fausses côtes, sur la ligne axillaire.

La rate est énorme et très friable; quelques adhérences; le pédicule très court présente des vaisseaux gros comme le doigt et tellement peu résistants que le seul acte d'extraire très doucement la rate en déchire d'importants; ligature en paquets; l'épiploon est fixé à la surface de la tranche du pédicule; le pancréas est normal comme volume et consistance; le foie est gros; la vésicule, distendue, contient quelques calculs, petits d'ailleurs; on n'y touche pas.

Pas de drainage et fermeture soignée de la paroi. Pendant l'opération, injection axillaire d'un litre de sérum glucosé. La rate pèse 1.250 grammes. Le Dr Houcke en fera l'examen au laboratoire du professeur Curtis; il sera publié ultérieurement.

Suites opératoires des plus simples : le malade se lève le douzième jour et sort du service le quinzième. On a vu l'ictère diminuer chaque jour et à la sortie de l'hôpital il ne restait plus que sur les conjonctives trace d'une coloration si accusée cependant avant l'intervention. Depuis elle a complètement disparu.

L'amélioration de l'état général a été surprenante et ce garçon, qui avant ne pouvait pas travailler, étant de suite fatigué et ne supportant pas le moindre effort, a repris du service dans une usine et ne se plaint plus, la besogne étant cependant dure. Les coliques vésiculaires n'ont pas reparu.

Voici quelques examens faits depuis l'intervention :

24 novembre 1928 :

Début hémolytique	5,4
Hémolyse totale	4,2

29 novembre 1928 :

Hémoglobine p. 100	70
Globules rouges	4.650.000
Globules blancs	14.000
Hématies granuleuses p. 100	4
Hématies nucléées p. 100	0,5

30 novembre 1928 :

Début hémolytique	5
Hémolyse totale	3,6
Hémoglobine p. 100	70
Cholémie	1/25.000

5 décembre 1928 : Les hématies granuleuses et nucléées ont disparu.

18 janvier 1929 :

Globules rouges	4.650.000
Globules blancs	7.200
Hémoglobine p. 100	90
Début de l'hémolyse	5,4
Hémolyse totale	3,8
Cholémie	1/30.000

Comme on peut le voir cliniquement et biologiquement, le résultat est remarquable et parfaitement conforme aux conclusions de MM. Fiessinger et Brodin dans leur remarquable rapport au Congrès de Médecine de 1927, rapport auquel nous renvoyons ceux qui désirent avoir sur les ictères hémolytiques congénitaux et leur traitement par la splénectomie des renseignements circonstanciés.

Depuis la première intervention, en 1907, les cas se sont multipliés, mais les ictères congénitaux, maladie de choix à splénectomiser (les ictères hémolytiques relevant rarement de l'intervention), restent peu fréquents (25 cas en 1925) et l'observation que nous publions ici, Gernez et moi, est une des plus intéressantes et édifiantes qu'il soit au point de vue de l'action de la splénectomie, cette action, d'après les statistiques, paraissant être durable et même définitive.

PRÉSENTATIONS DE MALADES

Résultat éloigné d'une astragalectomie pour fracture fermée de l'astragale,

par M. **Robert Soupault.**

Renvoyée à une Commission dont M. Lenormant est nommé rapporteur.

Ablation partielle du sein et du mamelon pour hémorragies répétées semblant liées à une tumeur papillaire bénigne,

par M. R. **Proust.**

J'ai vu cette malade, âgée de trente ans, il y a cinq ans. Elle avait des hémorragies fréquentes par le mamelon et on sentait une nodosité dans le quadrant inférieur et interne du sein gauche. Pas de ganglions. Je me décide pour une opération partielle, suivant en cela l'opinion si bien défendue depuis par Lecène dans le *Journal de Chirurgie*, en me réservant de faire une opération complète si l'examen opératoire m'avait donné des doutes. Je fis une incision sus-mammaire et enlevai près de la moitié du sein et du mamelon. La nodosité coupée immédiatement ne semblait pas suspecte. Les examens histologiques ultérieurs n'ont pas montré trace de néoplasme malin et n'ont malheureusement pas permis de mettre en évidence le point saignant.

PRÉSENTATION DE RADIOGRAPHIE

par M. **Georges Labey.**

Il s'agit d'une hanche atteinte d'ostéo-chondrite de l'articulation coxo-fémorale avec apparence de productions kystiques dans la tête et le col du fémur.

Le Secrétaire annuel, M. F. CADENAT

Paris. — Imprimerie de la Cour d'Appel, 1, rue Cassette.



BULLETINS ET MÉMOIRES

DE LA SOCIÉTÉ NATIONALE DE CHIRURGIE

Séance du 6 mars 1929.

Présidence de M GOSSET, *vice-président.*

PROCÈS-VERBAL.

La rédaction du procès-verbal de la précédente séance est mise aux voix et adoptée.

CORRESPONDANCE

La correspondance comprend :

1° Les journaux et publications périodiques de la semaine.

2° Un travail de M. RIVES (de Valence), intitulé : *Appendicite avec épanchement gélatiniforme.*

M. LECÈNE, rapporteur.

3° Un travail de M. SOUPAULT, intitulé : *Occlusion post-opératoire, injection de sérum salé hypertonique. Guérison.*

M. GOSSET, rapporteur.

4° Un travail de M. HARTGLASS (de Dourdan), intitulé : *Volvulus du grêle avec présence d'ascaris dans l'intestin.*

M. ROUX-BERGER, rapporteur.

5° Un travail de M. Bardon, intitulé : *Epithélioma du sein, amputation au couteau diathermique.*

M. Deniker, rapporteur.

6° Un travail de M. Wolfromm, intitulé : *Ostéite fibreuse de l'humérus* et un travail de M. Vanlande, intitulé : *Tumeur à myéloplaxes de l'humérus.*

M. Baumgartner, rapporteur.

7° Un travail de M. Yves Delagenière, intitulé : *Tumeur de la moelle chez une femme de soixante-douze ans. Opération. Guérison.*

M. Robineau, rapporteur.

A PROPOS DU PROCÈS-VERBAL

A propos du traitement des fractures transcervicales du col du fémur,

par M. **Jacques Leveuf.**

Dans la dernière séance, je n'ai pas pris la parole au cours de la discussion qui a suivi le rapport de M. Dujarier sur le travail de MM. Boppe et Vassitch me réservant de vous soumettre aujourd'hui quelques opinions étayées par des faits précis.

Vous n'ignorez pas qu'à l'occasion du Congrès de Chirurgie de 1924 j'ai réuni et commenté les éléments de la statistique la plus importante publiée jusqu'à ce jour, celle du service de mon maître le professeur Delbet. Ces documents ont été publiés dans un volume des *Annales de la Clinique chirurgicale.*

Le vif intérêt que j'ai pris à cette étude fait que j'ai suivi avec grand soin toutes les communications faites sur le traitement des fractures du col du fémur.

Voici un certain nombre de réflexions condensées en formules suivies d'un bref commentaire.

I. *A l'heure actuelle, la guérison d'une fracture transcervicale n'offre guère de difficulté que chez les sujets âgés de plus de soixante ans.*

Cette formule paraît être une manière de La Palissade. Cependant, j'ai mis quelque temps à la découvrir et aucun auteur ne tient compte de ce facteur dans une étude des résultats.

Sur 33 cas de fractures transcervicales récentes, traitées par le vissage métallique, j'ai constaté la proportion suivante d'échecs :

Avant soixante ans : 12 cas. 1 seul échec (chez un opéré de cinquante-neuf ans).

Après soixante ans : 21 cas. 10 échecs.

Et encore les 11 cas comptés comme résultats satisfaisants, chez les sujets de plus de soixante ans, comprennent-ils une certaine proportion de cals fibreux permettant la marche.

Cependant cette formule ne veut pas dire que tout sujet qui a dépassé soixante ans soit incapable de consolider une fracture du col dans d'excellentes conditions. Les deux plus beaux résultats du vissage métallique que j'ai vus ont été obtenus chez des opérés âgés de soixante-sept et de soixante-douze ans.

La règle de l'influence de l'âge sur la consolidation comporte une seule exception, mais elle est importante : *les sujets syphilitiques avérés consolident difficilement* quel que soit leur âge et quelle que soit la technique employée. Un traitement intensif pré-opératoire ne modifie pas sensiblement le pronostic. Sur 5 fractures du col chez des syphilitiques, Girode et moi n'avons enregistré qu'une seule consolidation.

La valeur pratique de ces conclusions est considérable. En voici un exemple :

M. Robineau vous a apporté en 1926 (*Bull. de la Soc. de Chir.*, 1er mai 1926, p. 439) une statistique très complète où est indiqué l'âge des opérés. Sur 14 cas, M. Robineau élimine 3 observations trop récentes où le résultat s'annonce comme devant être parfait : ces sujets sont âgés de cinquante-trois, cinquante-quatre et cinquante-six ans.

Restent 11 cas que M. Robineau classe ainsi :

3 insuccès (âge soixante-quatorze, soixante-sept et quarante-neuf ans).

3 résultats médiocres (âge soixante-huit, soixante-huit, cinquante ans).

2 bons résultats (âge cinquante-deux, cinquante-six ans).

3 résultats excellents (âge quarante-sept, soixante-cinq et « environ soixante ans »).

Des six mauvais résultats, il convient d'éliminer l'observation VIII (âge quarante-neuf ans) qui est celle d'une syphilitique et l'observation VII (âge cinquante ans) qui est celle d'une fracture datant de quarante jours, traitée par vissage métallique; ce cas de pseudarthrose ne saurait figurer dans une statistique de fractures récentes. Ainsi les mauvais résultats ont été obtenus chez des sujets âgés de soixante-sept ans et au delà.

Parmi les cinq cas de succès, un seul opéré est âgé de plus de soixante ans.

Or, M. Robineau, sans faire intervenir l'âge des opérés, met les succès obtenus sur le compte des facteurs suivants : réduction parfaite de la fracture, contention solide des fragments au moyen d'une vis d'os de bœuf, immobilisation prolongée des opérés.

En réalité, les observations du service de M. Delbet et celles de M. Robineau prouvent qu'on obtient des résultats identiques au moyen de techniques sensiblement différentes. C'est surtout la question d'âge qui intervient dans le résultat des opérations.

Dès 1924, j'avais conclu, de l'analyse des faits observés dans le service de M. Delbet, « que chez les sujets jeunes tous les procédés qui maintiennent les fragments en contact sont capables de donner des consolidations osseuses : orthopédie pure, enchevillement par vis métallique, os tué, ou péroné ».

II. *Dans la majorité des observations des fractures récentes publiées jusqu'à ce jour, la consolidation n'a été obtenue qu'après élimination d'une partie plus ou moins importante du col fracturé.*

La résorption porte toujours sur le fragment externe, comme l'a indiqué depuis longtemps M. Delbet.

Ce fait n'avait pas échappé à M. Dujarier qui, le premier, l'a signalé sans en tirer d'autre conclusion que la nécessité de maintenir les opérés au lit aussi longtemps que possible.

Le tassement post-opératoire du col m'avait beaucoup frappé, et, dans mon livre, j'en ai fait une soigneuse étude. Son importance est peut-être plus considérable que je ne l'ai pensé au premier abord. Voici pourquoi :

Dans la statistique du service de M. Delbet, nous avons enregistré une différence surprenante dans la proportion des échecs entre les fractures récentes traitées par vissage métallique et les pseudarthroses traitées par la greffe du péroné.

36,4 p. 100 d'échecs dans les vissages métalliques.

5 p. 100 seulement d'échecs dans les greffes de péroné.

Or, les échecs du vissage portaient, comme je l'ai déjà dit, sur des sujets âgés de plus de soixante ans. Par contre, dans les greffes pour pseudarthose, tous les opérés qui étaient âgés de plus de soixante ans avaient guéri. Comme dans ces deux variétés d'enchevillement du col la technique est rigoureusement identique, je n'avais tenu compte que d'un facteur variable qui est la nature de la cheville : vis métallique dans un cas, greffon de péroné dans l'autre cas.

M. Delbet avait convenu avec moi que chez les sujets âgés de plus de soixante ans atteints de *fracture récente* du col il semblait préférable de faire l'enchevillement avec un greffon de péroné. Cette modification de technique fut appliquée dès juin 1924, c'est-à-dire avant que M. Dujarier nous ait fait connaître les travaux de Noordenbos.

En réalité, il existe un deuxième facteur de différence entre les fractures récentes et les fractures anciennes. C'est l'usure du segment externe du col qui est la règle dans les pseudarthroses. L'importance de ce deuxième facteur vous apparaîtra mieux encore dans un instant.

III. *La coaptation parfaite des fragments et l'immobilisation rigoureuse du foyer de fracture ne suffisent pas à donner la consolidation dans tous les cas de fracture transcervicale.*

Cette constatation, qui va à l'encontre d'une des règles fondamentales du traitement des fractures, est l'expression d'un grand nombre de résultats enregistrés jusqu'à ce jour.

En ce qui concerne le traitement orthopédique, le fait paraît évident. M. Delbet a publié il y a longtemps un cas où la réduction parfaite, maintenue pendant trois mois dans un appareil, n'avait été suivie d'aucune consolidation.

Et par là j'arrive à la méthode de Whitman, dont nous n'avons aucune expérience dans le service de M. Delbet, mais qui a fait l'objet de deux communications à notre Société, celle de M. Dujarier (19 mai 1928) et celle toute récente de Boppe. Dans ces deux statistiques la pseudarthrose a été constatée dans au moins la moitié des cas. M. Dujarier a signalé un fait qui est d'un puissant intérêt : des sujets, qui marchaient correctement, et chez qui la consolidation, vérifiée aux rayons X, paraissait parfaite, ont été revus au bout de quelque temps avec une pseudarthrose.

Des cas analogues existent dans le travail de M. Boppe qui n'a pas encore été publié dans nos Bulletins. Or, la méthode de Whitman est caractérisée par ce fait que la réduction de la fracture est exactement maintenue aussi longtemps que le plâtre demeure en place.

Semblables faits ont été observés dans les fractures traitées par les méthodes chirurgicales. Nous en avons enregistré à la suite de vissage métallique, à la suite de greffe de péroné où la réduction avait été satisfaisante. Nous en avons enregistré surtout dans des cas de double prothèse (vis métallique et greffon de péroné) qui donnait cependant une immobilisation rigoureuse du foyer de fracture.

Quelle est la raison de ces échecs ?

Il est bien difficile de le savoir exactement et nous tombons ici dans le domaine des hypothèses de travail et des conclusions provisoires.

L'existence d'une nécrose de la tête, mise en avant par Axhausen, peut être discutée. Admettons que le fait soit vrai : il ne signifie pas grand'chose puisque la consolidation osseuse a été obtenue sans difficulté dans des cas où la soi-disant nécrose de la tête aurait été complète.

Par contre, j'ai attiré votre attention sur ces cas de fractures récentes qui ne consolident qu'après élimination d'une partie du fragment externe du col.

Et l'on peut se demander si la méthode de Whitman qui empêche le tassement secondaire des fractures du col, si certaines prothèses chirurgicales qui produisent des effets analogues, ne constituent pas un obstacle réel à une consolidation qui exigerait un remaniement de l'architecture osseuse du col.

C'est peut-être une des raisons pour lesquelles le traitement chirurgical des pseudarthroses, où un segment du col a été éliminé, donne de bons résultats constants, infiniment supérieurs à ceux qu'on obtient dans le traitement des fractures récentes. C'est peut-être aussi la raison pour laquelle les fractures du col guérissent bien chez les sujets jeunes où l'os serait moins malade, mais donnent de nombreux échecs chez certains sujets âgés et chez les syphilitiques où les lésions atteindraient leur maximum. Tout porte à croire d'ailleurs que ces lésions supposées sont le résultat de troubles circulatoires en rapport avec l'âge ou avec l'infection syphilitique.

Je m'excuse d'avoir retenu si longtemps votre attention et je me hâte de conclure par l'alternative suivante :

Ou bien le dogme de l'immobilisation absolue des fractures du col a une valeur réelle (qui ne se dégage pas nettement des faits publiés jusqu'à ce jour) ;

Ou bien il est nécessaire, chez certains sujets, qu'une partie du col malade ait été éliminée pour que la fracture puisse consolider.

Dans le premier cas les chirurgiens devront perfectionner leurs méthodes de réduction et de contention des fractures du col. A l'heure actuelle une réduction correcte est, en général, obtenue par les chirurgiens spécialisés dans le traitement des fractures du col. Mais on peut encore étudier l'influence des diverses variétés de prothèse sur la marche de la consolidation. Et c'est en quoi les essais de vis métallique enrobée de caoutchouc, que fait à l'heure actuelle M. Delbet, sont intéressants.

Dans le deuxième cas, il conviendrait de faire disparaître la zone d'os malade. Soit artificiellement, comme tendent à le faire certaines méthodes allemandes et américaines, qui consistent à provoquer la pénétration des fragments du col l'un dans l'autre par des chocs appliqués sur le grand trochanter. Soit d'une manière plus naturelle en laissant l'organisme achever la résorption du col malade, c'est-à-dire en opérant tardivement. Il resterait à déterminer le moment favorable où il faut opérer et le meilleur traitement orthopédique à appliquer en attendant que l'heure de l'intervention ait sonné.

Ces conclusions ne concernent bien entendu que le traitement des fractures transcervicales chez les sujets âgés de plus de soixante ans qui sont celles où l'on enregistre actuellement une notable proportion d'échecs.

Pour ma part j'ai tendance à laisser les sujets âgés sous extension continue pendant au moins un mois, avant de leur faire une greffe de péroné. Cette méthode donne de bons résultats. A condition cependant de respecter dans une certaine mesure le tassement du col et de ne pas chercher à trop bien réduire la fracture ; sinon l'on observe un grand nombre de fractures du greffon.

Heureusement que, dans la plupart des cas, cette fracture du greffon permet aux fragments du col de prendre l'attitude de tassement secondaire dans laquelle on obtient une bonne consolidation.

RAPPORTS

Obstruction intestinale par coudure persistante de l'anse après hernie étranglée,

par M. **E. Mourgues-Molines,**
Chef de clinique à la Faculté de Montpellier.

Rapport de M. Paul Mathieu.

M. Mourgues-Molines nous a adressé l'observation suivante :

Observation. — Le 24 septembre 1928, à 21 heures, mon ami le Dr Boulet, professeur agrégé à la Faculté, m'appelle auprès de Mme L..., qu'il soignait depuis quelque temps pour des troubles d'insuffisance cardiaque.

Cette dame, âgée de soixante-dix-neuf ans, avait depuis longtemps une hernie crurale; depuis plusieurs jours, la hernie était irréductible et douloureuse, et la malade la comprimait vainement avec un bandage. Depuis le matin, vomissements répétés.

Hernie crurale droite étranglée. Etat général précaire. Pouls à 120, avec des intermittences. *Kélotomie* d'urgence à 22 heures. Anesthésie locale.

Le sac, volumineux, contient : un peu de liquide sanguinolent; de l'épiploon très ecchymotique et adhérent aux parois, mais qui sera assez facilement libéré et réséqué; la corne vésicale; enfin, une anse intestinale distendue, violacée, étroitement serrée par le collet du sac, même après débridement du ligament de Gimbernat. Pour arriver à libérer ces divers éléments : débridement, sur sonde cannelée, du collet du sac et de l'arcade crurale. Mais, même alors, l'anse d'intestin grêle ne se laisse pas extérioriser : seul, le bout supérieur peut être attiré hors du ventre, sans qu'on y trouve de sillon d'étranglement net; par traction directe, on ne peut dégager le bout inférieur. Il faut, pour cela, soulever fortement avec un écarteur la paroi abdominale antérieure, et aller saisir l'extrémité efférente de l'anse, coincée au-dessous de la crête pectinéale. L'anse est alors étalée sur des compresses, mais elle reste figée, pliée dans la position où elle était avant. En effet, il n'y a qu'un demi-sillon d'étranglement causé par le collet du sac, formant une bride au niveau de la crête pectinéale, sur laquelle l'intestin s'est comme *cassé*, et ce demi-sillon persistant coude l'anse et tend à accoler ses deux bouts en canon de fusil. Le bout inférieur, qui était intra-abdominal, est normal; le bout supérieur, qui était intra-herniaire, est violacé et distendu; pris entre deux doigts, il donne une impression d'épaisseur cartonnée, mais sous un jet de sérum chaud il se contracte et prend une teinte rouge vif. Le demi-sillon d'étranglement, que masque l'accolement des deux branches de l'anse, est une étroite ligne livide occupant la demi-circonférence inférieure de l'intestin, exactement au pli de flexion. Ce sillon est très mince; la séreuse seule paraît conservée à son niveau.

Chez un sujet moins âgé et en état moins précaire, une résection me paraîtrait indiscutable; mais le pouls est petit et irrégulier; il a fallu, au moment de l'extériorisation de l'intestin, donner un peu d'éther à la malade qui dort très mal : il faut faire le minimum. L'accolement de l'anse en canon de fusil permet d'espérer que, si le sphacèle du sillon se produisait, ce serait sans conséquences

graves, grâce aux adhérences entre les deux branches. D'autre part, mieux vaut courir le risque d'une occlusion possible dans l'avenir que celui d'une résection immédiate qui ne serait pas supportée. L'anse est donc réintégrée dans le ventre. Le péritoine est refermé par un surjet au catgut fin. L'arcade est réparée et abaissée par deux points en U sur le ligament de Cooper et sur le pectiné. La peau est suturée aux crins.

Suites opératoires : Normales les premiers jours. Pas de température. Pouls à 90. Selles régulières obtenues par lavement. Le cinquième jour, la malade se plaint de coliques, qui se répètent les jours suivants. Pas de bruits musicaux.

Le septième jour, premier pansement. La plaie opératoire est cicatrisée. Dans la région sous-ombilicale, des anses distendues se contractent sous la paroi, contrastant avec la souplesse du reste du ventre. Le huitième jour, pas de selle depuis quarante-huit heures. Quelques nausées. Pouls à 100. L'idée d'une occlusion menaçante s'imposant, on décide de réintervenir le lendemain.

Nouvelle intervention. — Le 3 octobre 1928, neuf jours après la kélotomie, la malade ayant souffert de vives coliques toute la nuit, sans pouvoir émettre de gaz. Quelques régurgitations.

Rachi à la syncaïne : 10 centigrammes. Excellente.

Laparotomie médiane, sous-ombilicale.

L'intestin distendu est dévidé jusqu'à l'anse précédemment herniée, que l'on retrouve étroitement coudée, les deux jambes accolées. Le sommet du coude est recouvert par l'épiploon agglutiné. En le libérant sur la droite, on constate que l'appendice, très long, est venu adhérer au sommet de l'anse où il est coiffé par l'épiploon. Section première au thermo de l'appendice après ligature au catgut 3 de sa base, *sans enfouissement*. Sa dissection rétrograde permet de le séparer assez aisément de l'anse grêle, ainsi que l'épiploon. Petite résection épiploïque. L'appendice, passant en cravate sur le coude de l'intestin précédemment hernié, était venu adhérer par son méso dans la rainure constituée par l'accolement des deux portions de l'anse coudée. L'épiploon l'avait recouvert, mais ni l'un ni l'autre ne constituaient l'obstacle essentiel. En effet, après leur libération, on ne peut exprimer qu'avec peine les anses distendues; l'obstruction siège au niveau de l'anse en canon de fusil. On la retrouve telle qu'elle était neuf jours avant, comme si sa flexion avait été fixée au formol. La branche afférente sur quelques centimètres donne, au toucher, l'impression d'un bloc plein, cartonné, comme s'il y avait là un spasme permanent ; au-dessus, l'anse est considérablement dilatée.

Le segment sous-jacent au pli de flexion est plutôt diminué de calibre. L'accolement des deux branches de cet U ne peut être séparé. On pratique alors une anastomose latéro-latérale (au catgut et à la soie), entre deux portions d'anses sus et sous-jacentes à l'obstacle, réalisant un court-circuit, laissant de côté environ 25 centimètres de grêle. Fermeture du ventre en trois plans.

Suites opératoires. — L'intervention est très bien supportée. Pouls et température normaux. Premier gaz, le troisième jour. Une selle, après lavement, le cinquième jour.

Le 14 octobre (onzième jour), en mon absence, la malade se fait purger avec de l'eau de Sedlitz. Le lendemain, on constate, au niveau de la cicatrice de kélotomie qui s'est rouverte, une petite fistule stercorale, par laquelle s'écoulent des matières diarrhéiques. L'écoulement se réduit du reste très vite, puis devient insignifiant et la fermeture est complète le 30 octobre. Mais cet incident n'a pas été sans suites fâcheuses. Quatre jours après l'apparition de la fistule, en effet, on a constaté un début de *phlébite gauche*, assez discrète d'ailleurs, et qui n'empêchera pas la malade de se lever à la fin de novembre et de quitter la cliniqee le 1er décembre, en parfait état, au point de vue digestif.

Cette observation nous paraît justifier les remarques suivantes :

1° Je crois qu'en présence des lésions constatées à la première opération il eût été préférable de ne pas procéder à la réintroduction du sillon menacé de sphacèle dans la cavité péritonéale. J'aurais certainement, ou fait une résection immédiate à l'aide au besoin d'une réunion au bouton de Murphy, ou bien une extériorisation temporaire de l'anse, ce qui est un pis aller. En aucune façon je n'aurais réintégré l'anse douteuse dans l'abdomen, ce qui exposait à des risques importants sur lesquels je n'ai pas à insister.

2° Les faits qui ont suivi l'opération n'ont pas lieu dès lors de nous étonner. A partir du sillon d'étranglement un processus inflammatoire s'est propagé jusqu'à consolider la coudure de l'anse par accolement en canon de fusil et l'adhérence de l'appendice et de l'épiploon. A ce moment, M. Mourgues-Molines a bien fait en intervenant de réséquer l'appendice. Quant à la coudure, il l'a traitée par entéro-anastomose latérale des anses accolées et non par la résection. Je n'ai rien à dire, bien que j'aie une tendance à pratiquer facilement la résection d'une anse grêle malade. Il n'y a pas lieu, je crois, d'insister sur le mécanisme de production d'une petite fistule stercorale. M. Mourgues-Molines l'attribue à la fistulisation du moignon appendiculaire. Ce qui est possible, mais difficile à démontrer péremptoirement.

En résumé, M. Mourgues-Molines nous apporte une observation qui démontre que la hernie étranglée, et en particulier la hernie crurale étranglée sur arête vive, peut se compliquer de lésions intestinales assez accentuées pour déterminer une obstruction par coudure de l'intestin. Il a été gêné par l'âge et les conditions d'état général de sa malade pour remédier dès la première opération aux dangers d'obstruction que faisait courir à sa malade la persistance de cette coudure. Nous croyons qu'il doit être de règle, sur le vu des lésions primitives, de traiter l'intestin immédiatement et la résection nous paraît l'intervention de choix. Toutefois les conditions de santé générales du patient peuvent nécessiter une thérapeutique moins brillante, mais qui, pour nous, n'ira jamais jusqu'à la réintégration temporaire de l'intestin douteux. C'est ainsi que nous mettrons à l'abri nos opérés de cette complication ultérieure d'obstruction qui dans un cas de ce genre doit survenir à bref délai.

Je vous prie de remercier M. Mourgues-Molines de son observation.

Cas peu commun de migration d'un corps étranger dans l'organisme (épi de seigle),

par M. le professeur **Tanasesco** (**Jassy**).

Rapport de M. Paul Mathieu.

M. le professeur Tanasesco nous a communiqué la curieuse observation qui suit :

Observation. — Buzatu (Angélique I.), âgée de huit mois, fut amenée à la consultation par sa mère pour une fistule sur la paroi thoracique droite, en arrière de la ligne axillaire, laissant échapper du pus de temps en temps. Ce qui poussa la mère à venir présenter son enfant à la consultation, ce fut la crainte et l'indécision dans laquelle elle se trouvait lorsqu'après avoir ouvert l'abcès elle en retira un corps étranger, un épi de seigle que l'enfant avait avalé treize jours auparavant.

Ce jour-là, dit cette femme, pendant qu'elle était occupée dans la cuisine à apprêter le repas, elle déposa son enfant à terre. L'enfant pouvait se traîner et, suivant l'habitude de ses semblables, mettait dans la bouche tout ce qui lui tombait sous la main. Comme la petite se trouvait derrière sa mère, elle avala sans doute quelque chose, car elle commença à tousser de façon inquiétante avec cyanose de la face. La mère prit aussitôt son enfant qui semblait devoir rendre l'âme (ce sont les propres termes dont la femme se servit), elle lui ouvrit la bouche, mais ne remarqua rien d'anormal.

A la campagne, toutes les fois qu'un enfant est agité, habitude est de le faire téter. La mère ne manqua pas à l'usage, elle donna le sein à l'enfant qui put téter quoique de temps à autre il dût suspendre cette opération pour tousser.

Pendant douze jours l'enfant prit régulièrement le sein, mais avec moins d'avidité qu'auparavant. Il s'arrêtait souvent de téter et se mettait à geindre. Il eut des vomissements à diverses reprises.

Les nuits n'étaient pas très bonnes, l'enfant ne dormait pas bien, il avait de la température et s'agitait dans son lit, à cause des tressaillements qui lui secouaient le corps. Il toussait encore de temps en temps.

En lui changeant la chemise, la mère vit que la partie droite du thorax de son enfant était rouge et que la peau était quelque peu enflée.

Suivant l'usage à la campagne, on mit à l'enfant un cataplasme confectionné avec du savon et de l'oignon.

Le soir, en enlevant le cataplasme, elle remarqua un point blanc de la grosseur d'une tête d'allumette, au milieu de la plaque rouge. Alors, suivant en cela l'habitude de la localité elle prit une épine de bois qu'elle enfonça dans le point blanc, d'où elle vit couler quelque chose. Elle fit ensuite un pain de cire qu'elle appliqua sur la plaie. Le lendemain, après avoir enlevé le pain, elle observa que l'ouverture produite par la piqûre de l'épine s'était agrandie et qu'un corps apparaissait au milieu. Elle le saisit avec les doigts et l'attira hors de la plaie. On peut s'imaginer la frayeur de la pauvre femme lorsqu'elle vit que c'était un épi de seigle. L'épi sortit par la base, par la partie qui l'attache à la tige. Croyant alors que, pour cette raison, la vie de son enfant est en danger, elle accourut tout en larmes. Elle avait également apporté l'épi de seigle. Elle raconta tout ce qui vient d'être dit et nous supplia de lui dire si son enfant pourrait encore vivre.

Tout d'abord je ne voulus pas y croire, mais lorsque la femme nous eut

montré l'épi de seigle, qui mesurait environ 3 cent. 1/2, les barbes collées au corps de l'épi (à cause — sans doute — de la pression à laquelle ce corps fut soumis pendant la migration) et couvertes de pus et de sang à peine coagulé, nous ne pûmes plus douter de la véracité du fait, d'autant plus que nous avions en face de nous cette femme éplorée qui attendait de notre bouche l'arrêt concernant la vie de son enfant.

A l'examen, nous constatons ce qui suit :

Etat général : L'enfant est de constitution robuste (il semble que le passage du corps étranger n'a pas eu une grande influence sur son état). Le visage est un peu pâle. L'enfant est vif et tète bien. Il rit fréquemment. Il ne geint plus.

Rien à noter au point de vue de l'observation extérieure du corps, si ce n'est à la partie droite du thorax. Là, en arrière de la ligne axillaire, dans le 5e espace intercostal, approximativement sur la ligne du sommet de l'omoplate, on remarque une rougeur de la peau, un petit œdème au milieu duquel se trouve une petite ouverture, de la dimension du trou que l'on voit sur les pièces de 25 centimes. La surface rouge n'est pas plus étendue qu'une pièce de 2 francs.

Lorsque l'enfant est couché sur le côté gauche, il n'y a aucun écoulement. Lorsqu'il est couché sur le côté droit, on remarque un léger épanchement de pus, alternant avec les mouvements respiratoires.

A l'inspiration, l'écoulement est plus abondant; à l'expiration, au contraire, l'épanchement cesse tout à fait ou est très réduit. Lorsque l'on tient l'enfant assis, l'écoulement dépend des mouvements de la respiration, il est plus abondant lors de l'inspiration.

Les deux moitiés du thorax sont symétriques.

Les mouvements respiratoires se succèdent régulièrement. L'enfant n'a pas de dyspnée. La paroi thoracique droite est aussi mobile que la paroi gauche. Les espaces intercostaux sont mobiles.

En présentant le thorax dans la position droite, nous tombons sur une matité absolue, depuis la base jusqu'à 2 travers de doigt au-dessus de l'abcès, à la partie postérieure.

A la partie antérieure il existe une sous-matité à la base, sur une distance de 3 travers de doigt, en remontant; au delà, le son est presque normal.

Les changements d'attitude de l'enfant ne déplacent aucunement la matité postérieure.

Par la palpation, lorsque l'enfant pleure, on ne sent pas les vibrations thoraciques à droite, dans la partie postérieure. Mais les jeux de l'inspiration et de l'expiration donnent à la main la sensation de râles épais.

A l'auscultation, dans la partie postérieure, vers la base, on ne perçoit pas le murmure vésiculaire, mais, à mesure que l'oreille se déplace vers le haut, on a la sensation que quelque chose bouillonne à l'intérieur pendant la respiration. Vers le sommet, à la partie postérieure, on perçoit la respiration. A la partie antérieure on distingue un léger murmure à la base, qui s'accentue à mesure que l'on approche du sommet.

Le pus a une légère odeur lorsqu'il coule de l'ouverture.

M. Tanasesco ajoute les considérations suivantes :

Nous avons vu qu'il s'agissait d'un corps étranger qui étant introduit par la bouche est apparu dans un abcès intercostal. Je me demandais alors quelle voie aurait suivi le corps pour arriver à sortir juste dans l'espace intercostal. Il est possible mais peu probable que l'épi ait suivi la voie de l'œsophage. Dans ce cas, le corps étranger se serait arrêté dans l'œsophage, ensuite de quoi il l'aurait perforé, puis en provoquant une médiastinite suppurée il serait tombé dans la cavité pleurale en y amenant avec lui

l'infection, d'où pleurésie purulente consécutive, qui — en s'ouvrant — avait amené l'élimination du corps étranger.

Il est plus probable, toutefois, que le dit corps ait suivi la voie respiratoire : il serait alors passé dans la trachée, puis dans la bronche droite et, de là, il aurait continué à suivre son chemin par une des ramifications de cette bronche et serait sorti du parenchyme pulmonaire pour tomber dans la cavité pleurale, provoquant une pleurésie purulente à la suite de laquelle il serait finalement sorti.

Le fait que le corps étranger a suivi la droite plaiderait de plus pour la voie respiratoire : en effet d'après les données anatomiques la conformation de la bronche du côté droit, tant à cause de la dimension que de la direction, permet aux corps étrangers qui tombent dans la trachée de suivre le chemin de cette bronche.

S'il en avait été autrement l'épi aurait provoqué à la base du cou des phénomènes de suppuration avant de sortir du corps. Dans le cas analogue de MM. Larget et Lamare rapporté récemment dans notre Société, le corps a suivi de même le chemin de la bronche droite.

Je vous propose de remercier M. le professeur Tanasesco de son intéressante observation.

Tumeur lymphoïde maligne de l'intestin, englobant le cæcum, le côlon ascendant, l'iléon terminal et une anse grêle haute, fistulisée dans le côlon. Résection complète de la tumeur en un temps. Résultat excellent au quinzième mois,

par M. J. Braine.

Rapport de M. J.-L. Roux-Berger.

Le Dr J. Braine nous a apporté la très intéressante observation qui suit : il s'agit d'un malade qu'il a présenté ici même le 7 novembre 1928.

G. G..., trente-cinq ans, coureur cycliste, présentait depuis un an un amaigrissement progressif et des troubles intestinaux étiquetés « dysenterie » ; depuis trois mois apparaît dans le flanc droit une tumeur dure, bosselée, reconnue par le malade et s'étendant lentement vers la région mésocæliaque et la fosse iliaque droite. Il entre fin août 1927 à l'hospice d'Ivry dans le service du Dr Roux-Berger que j'avais l'honneur de remplacer. La tumeur dure, polylobée, était visible à jour frisant et occupait tout le flanc droit, du rebord costal à l'arcade crurale : un syndrome de Konig très net existait, avec ondulations péristaltiques du grêle, réveillées par le palper de l'abdomen. On pensait à une tuberculose massive, fibreuse, du cæco-côlon, mais avec les réserves qu'imposaient la consistance, le volume de la lésion et l'absence de tout signe de bacillose.

Intervention le 2 septembre 1927, avec l'aide de M. Perrin, interne des hôpitaux, sous rachianesthésie. Laparotomie médiane sus et sous-ombilicale :

aucune ascite dans le péritoine; on découvre une tumeur énorme, d'aspect blanchâtre fibroïde, bosselé, ficelé, englobant le cæcum en totalité, tout le côlon droit, l'iléon sur ses 5 ou 6 derniers centimètres; une anse jéjunale haute adhère par sa convexité au côlon ascendant, dans lequel elle est fistulisée largement; les ganglions sont très nombreux dans le mésocôlon, élastiques, du volume de gros haricots cuits et s'étendent presque jusqu'à la convexité de l'anse duodénale. L'appendice n'est pas envahi. Vu le bon état général et l'âge du sujet, vu l'impossibilité d'une anastomose préalable, de dérivation satisfaisante, on se décide à une exérèse d'emblée. La tumeur était peu mobile, mais assez aisément mobilisable par un décollement colo-pariétal droit. On sectionne d'abord l'anse grêle fistulisée dans le côlon, loin des lésions : suture termino-terminale. On sectionne ensuite l'iléon à 12 centimètres du cæcum : fermeture du bout iléal. On décolle enfin la tumeur de bas en haut jusqu'à l'angle sous-hépatique du côlon et la section du transverse est faite en tissu sain, loin des lésions. On termine par une suture latéro-latérale iléo-transverse. L'exérèse du méso et des ganglions est poussée très loin, jusqu'au voisinage du duodénum. Toutes les sutures sont pratiquées soigneusement, en trois plans, au fil de lin fin. La péritonisation est revisée, avec fixation de l'intestin anostomosé au péritoine pariétal, pour éviter toute coudure et tout diverticule péritonéal. Drain de sécurité, enlevé au bout de quarante-huit heures.

Les suites opératoires furent apyrétiques et des plus simples; le malade se levait le quatorzième jour et quittait l'hôpital le seizième jour. Après deux mois de séjour à la campagne l'opéré a repris sa profession de coureur cycliste, il a engraissé de plus de 20 kilogrammes, mange avec appétit une nourriture abondante et variée; son transit intestinal et ses selles sont normaux; il a repris son entraînement de coureur derrière motocyclette six mois après; il a accompagné le tour de France cycliste l'été dernier.

Revu ces jours-ci il présente un état de santé parfait, ne se plaint d'aucune douleur abdominale, ne présente nulle part d'hypertrophie ganglionnaire décelable cliniquement; sa rate est de dimension normale.

A un premier *examen histologique*, fait le 10 septembre 1927 à l'Institut Curie (n° 9302), la réponse fut : « *tumeur du groupe des sarcomes lymphoïdes* ».

Un deuxième examen histologique, pratiqué par le professeur Lecène sur la pièce conservée dans le formol, donna le résultat suivant (24 novembre 1928) :

« Les coupes intéressant la totalité de la paroi intestinale montrent, sous une muqueuse intestinale bien limitée et sans grandes altérations, des amas cellulaires denses qui distendent et dissocient les autres tuniques, en infiltrant jusqu'à la séreuse. Ces amas forment deux nodules principaux, mal limités par un tissu scléreux, entre les fibres duquel les éléments cellulaires diffusent en tous sens. Les nodules sont constitués pour leur majeure partie par des *lymphocytes*, très nombreux, auxquels se mêlent de plus rares *plasmocytes*, quelques-uns monstrueux. Dispersées parmi ces éléments, sans ordre, parfois par petits amas, existent de grandes cellules claires, à noyau boursouflé : *cellules du type de Sternberg-Paltauf*. La trame réticulaire manque parfois; souvent elle est dissociée et s'épaissit en tractus scléreux. Les vaisseaux sont nombreux; ils présentent en général une paroi épaisse et un endothélium tuméfié. Enfin on note quelques régions nécrosées entourées de polynucléaires. Il s'agit, en résumé, d'un aspect des stades de début de la *lymphogranulomatose aiguë maligne* (maladie de Hodgkin) *au niveau de l'intestin* ».

Deux *examens du sang* ont été pratiqués :

1° Le premier, un mois et demi après l'intervention (octobre 1927), à la Fondation Curie; il donne des résultats intéressants (leucocytose, éosinophilie, temps de saignement prolongé, etc.) dont le détail suit :

Hémoglobine 80 p. 100; *globules rouges* par cent. cube 4.890.000; *globules blancs* par cent. cube 14.880, dont 402 mono (27 p. 100) et 1.086 polynucléaires (73 p. 100).

Formule leucocytaire :

Lymphocytes et petits monos	12,0
Moyens monos	10,5
Grands monos et formes de transition	2,5
Polynucléaires neutrophiles	63,0
Polynucléaires éosinophiles (normale 2 à 3)	**12,0**

Sur lames; *série rouge* : anisocytose assez marquée; ni poïkylocytose, ni polychromatophilie, pas de globules rouges à noyaux ou à débris nucléaires.

Série blanche : pas de formes anormales.

Temps de saignement prolongé.

Coagulation totale sur lame en cinq minutes trente secondes.

2° Le deuxième, cinq mois après l'intervention (30 janvier 1928), par M. le Dr Pagniez à l'hôpital Saint-Antoine : la particularité la plus et même la seule notable est une éosinophilie importante (possibilité de parasitisme intestinal).

Formule leucocytaire :

Lymphocytes	2,0
Moyens monos	26,5
Grands monos	1,0
Formes de transition	2,0
Polynucléaires neutrophiles	59,0
Polynucléaires basophiles	0,5
Polynucléaires éosinophiles	9,0

La formule leucocytaire, très particulière aussitôt après l'intervention, est donc revenue sensiblement à la normale.

En somme, il s'agit d'une tumeur volumineuse du côlon droit, traitée avec succès par colectomie chez un malade qui reste guéri à l'heure présente, près de dix-huit mois après l'opération. Or, il s'agissait d'une lésion maligne indiscutable, étiquetée « tumeur du groupe des sarcomes lymphoïdes » à la Fondation Curie ; « maladie de Hodgkin » par le professeur Lecène. Il m'est impossible d'avoir une opinion personnelle sur cette divergence d'interprétation histologique.

La localisation à l'intestin de la maladie de Hodgkin est très rare. Et nous avons là un très bel exemple d'une forme abdominale parfaitement localisée — forme « tumeur » — n'ayant rien de comparable aux formes typhiques, cirrhotiques ou péritonite tuberculeuse qui ont été décrites.

Ce malade est actuellement guéri. Va-t-il le rester? C'est peu probable, étant donné ce que nous savons de l'évolution de la maladie de Hodgkin, dont on connaît les phases de guérison apparentes et les récidives constantes. Il faut espérer que M. Braine pourra, dans les années qui suivent, nous tenir au courant.

Les déterminations de la maladie de Hodgkin sont très sensibles à la radiothérapie, et dans les formes habituelles ganglionnaires, une fois le diagnostic posé avec certitude — le plus souvent sur une biopsie — c'est généralement aux rayons X qu'on a recours. Il va sans dire que dans un cas semblable à celui de M. Braine il ne saurait en être ainsi ; il s'agissait

d'une tumeur abdominale dont la nature ne pouvait être connue : il fallait l'opérer. On a déconseillé à l'auteur de faire irradier son malade secondairement ; je crois qu'on a eu raison, d'une façon générale, et en particulier pour la maladie de Hodgkin, dont nous savons les récidives constantes, même lorsque l'irradiation a fait disparaître de volumineuses tumeurs.

Je vous propose de remercier M. Braine de l'envoi de sa très intéressante observation.

Un cas de typhlite gangréneuse primitive compliquée de thrombo-phlébite de la veine mésentérique supérieure,

par M. **Raymond Bernard**, prosecteur à la Faculté.

Rapport de M. J. Okinczyc.

Je dois sans doute au rapport que j'ai fait à cette tribune, sur une observation de typhlo-colite aiguë, appartenant à M. Boppe, le 6 juin 1928, de vous apporter cette nouvelle observation de M. Bernard.

V..., neuf ans, est pris subitement d'une douleur en coup de poignard dans la fosse iliaque droite, avec vomissements et température. On porte le diagnostic d'appendicite aiguë, mais on décide d'en attendre le refroidissement.

Le sixième jour, la température, qui était descendue, monte à nouveau. Nous voyons l'enfant au neuvième jour. La simple inspection permet de voir dans la fosse iliaque une voussure très saillante de 10 centimètres sur 4, sensible à la palpation. Le reste de l'abdomen, complètement indolent, respire bien. La température est à 39°, l'état général étant très bon. Le diagnostic d'abcès s'impose.

A l'incision, on tombe en effet sur un abcès, mais un abcès dont le contenu noirâtre et sphacélique est nettement gangréneux.

En cherchant l'appendice, nous avons l'impression que le cæcum très épaissi se déchirerait plutôt que de se laisser amener. Les parois de l'abcès sont formées par des anses très intimement adhérentes et également très épaissies. Aussi, bien que nous nous trouvions en présence d'un abcès gangréneux, nous tenons compte de l'intégrité absolue du reste de l'abdomen, de l'excellent état général et de la lenteur de formation de l'abcès (neuf jours), et la recherche coûte que coûte de l'appendice nous semblant dangereuse nous décidons de ne pas chercher plus longtemps.

Le lendemain, la température tombe ; la cavité de l'abcès est nette. Le deuxième jour, l'enfant a une selle spontanée.

Le troisième jour, sans que la température monte, le pouls s'accélère, et l'enfant est agité. Cette agitation va devenir le symptôme dominant, rapidement inquiétant.

L'abdomen reste entièrement souple et indolent, mais on note sous le foie un point douloureux très localisé.

Douze heures après, l'enfant était mort, ayant présenté seulement un délire particulièrement violent, et une teinte subictérique des conjonctives qui nous firent penser que la mort était due à une pyléphlébite.

Nous obtenons des parents, qui s'y étaient d'abord refusés, l'autorisation de

faire l'autopsie. Nous trouvons un appendice entièrement sain, mais un cæcum gangréneux en totalité, et présentant en arrière, *sur sa face adhérente*, une perforation couverte de la dimension d'une pièce de 2 francs. La veine iléo-cæco-colique est thrombosée jusqu'au tronc de la mésentérique supérieure. Pas de réaction péritonéale. Foie normal.

Nous n'avons pas pensé à regarder le contenu intestinal et ne savons pas si cette typhlite primitive peut reconnaître une origine vermineuse.

Je me contenterai à propos de cette observation de rappeler la communication que nous fit ici Bérard, le 28 avril 1920, de deux observations de typhlite post-grippale.

Routier et Walter, dans la discussion qui suivit, n'acceptent pas ses conclusions et accusent l'appendice.

Sans vouloir rejeter absolument la typhlite *primitive*, je me permettrai de rappeler à M. Bernard que l'apparence saine de l'appendice n'est peut-être pas un argument suffisant pour rejeter l'infection primitive de cet organe.

Tout récemment encore, nous avons eu l'occasion, mes amis Ribadeau-Dumas, Brissaud et moi-même, d'observer un cas de péritonite aiguë diffuse, où l'apparence macroscopique de l'appendice était telle que l'on pouvait douter de l'infection appendiculaire primitive ; et cependant les coupes en série de l'appendice mirent en évidence un petit abcès intra-pariétal, et l'élimination secondaire, au cours du drainage post-opératoire, d'un calcul stercoral appendiculaire typique, libre dans la cavité péritonéale, nous fournit la preuve qu'il y avait eu dans les dix jours qui avaient précédé l'intervention une perforation de l'appendice, avec formation d'un abcès localisé, secondairement diffusé à la grande cavité. Pendant cette évolution des accidents inflammatoires et infectieux, l'appendice s'était complètement cicatrisé, au point qu'il ne portait pas trace de lésion apparente, et qu'au moment de l'intervention mes amis Ribadeau-Dumas et Brissaud doutaient qu'il pût s'agir d'une péritonite d'origine appendiculaire.

Un autre processus peut être invoqué en faveur de l'extension au cæcum d'une infection appendiculaire même discrète, et Moure, ici même, le 21 mars 1928, rapportant une observation de perforation cæcale au cours d'une appendicite appartenant à M. Chauvenet, s'exprimait ainsi : « Sans « nous arrêter à l'idée d'une artérite aiguë d'origine sanguine qui pro- « duirait simultanément la lésion cæcale et la lésion appendiculaire, il « n'est pas impossible d'admettre une lésion gangréneuse appendiculaire « primitive, qui provoquerait de l'artérite aiguë ascendante avec thrombose « progressive, remontant par le tronc de l'artère appendiculaire, pour « atteindre l'origine d'une artère cæcale ; ainsi peut s'expliquer l'ischémie « d'un département vasculaire de la paroi cæcale produite par thrombose « extensive ou par embolie. La perforation cæcale serait donc la consé- « quence indirecte de la lésion appendiculaire primitive, par propagation « artérielle rétrograde. »

A l'appui de cette opinion, Moure nous montrait une coupe qui mettait

en évidence la réalité des lésions d'artérite du méso-appendice, avec thrombose au cours de l'appendicite.

M. Bernard, chez son petit malade, a constaté une thrombo-phlébite de la veine iléo-cæco-colique remontant jusqu'au tronc de la mésentérique. Ce sont peut-être des lésions secondaires, mais nous n'avons pas la preuve qu'elles n'ont pas été précédées d'une lésion artérielle. Nous pouvons regretter que M. Bernard n'ait pas poussé plus loin son investigation en examinant les artères de la région, y compris l'artère appendiculaire.

L'observation personnelle que je rappelais il y a instant montre également que l'examen microscopique est parfois nécessaire pour révéler une lésion appendiculaire qui au douzième jour de son évolution pouvait être complètement cicatrisée pendant qu'évoluaient les lésions vasculaires et cæcales.

Dans la question encore controversée de la typhlite aiguë perforante, une investigation minutieuse devrait être la règle. C'est à ce prix seulement que s'éclairera une pathogénie encore obscure.

Malgré l'incertitude où elle nous laisse, je n'en suis pas moins reconnaissant à M. Bernard de nous avoir communiqué ce fait intéressant, et je vous prie de le remercier et de publier dans nos Bulletins cette observation nouvelle.

Occlusion intestinale par bride sous-iléale,

par **M. N. Barbilian** (de Jassy).

Rapport de M. J. Okinczyc.

Les occlusions intestinales *aiguës*, au cours des périviscérites intestinales, ne sont pas très fréquentes, et nous croyons utile de rapporter cette observation qui nous a été adressée par M. Barbilian (de Jassy).

Il s'agit d'un homme âgé de cinquante ans, entré d'urgence dans le service de M. le professeur Tanasesco pour un syndrome d'occlusion intestinale.

Les douleurs ont été relativement tardives et ne sont apparues que trois jours après la dernière selle. A ce moment, le malade prend une purgation qui provoque au bout de quelques heures une recrudescence des douleurs, des nausées et des vomissements. Le ventre se distend et c'est alors que le malade se décide à entrer à l'hôpital, c'est-à-dire en réalité le quatrième jour de son occlusion.

A l'examen, le facies est anxieux, le pouls est filiforme et bat à 100, la langue est sèche, la température est à 37°; les extrémités sont froides. Le malade n'a rendu ni gaz ni matières depuis quatre jours, et présente des vomissements bilieux.

Le ventre est fortement météorisé, et présente de légères ondes péristaltiques, que la percussion provoque. La douleur est généralisée à tout l'abdomen, sans localisation spéciale.

Dans les antécédents, on note de la constipation.

L'état est si précaire qu'on tente d'abord de le remonter au moyen de toni-cardiaques et de sérum physiologique.

Après rachianesthésie à la novocaïne, M. Barbilian fait, avec l'assistance de M. Sandovici, une incision sous-ombilicale. Les anses grêles rouges, distendues, font une issue hors du ventre ; en certains points la séreuse est éclatée sur une grande longueur. Le cæcum est vide, ainsi que le gros intestin. La partie terminale de l'iléon sur une longueur de 8 centimètres est rétractée, de la grosseur du petit doigt, aplatie et de coloration blanchâtre. Elle descend en bas et en dedans, accolée à la paroi postérieure de l'abdomen. Ce segment de l'iléon adhère sur toute sa hauteur par sa face postérieure. Son bord libre donne insertion à un ligament qui descend dans la fosse iliaque.

A cette partie adhérente et fixée de l'iléon fait suite, en amont, une anse surdistendue et qui forme avec la portion terminale fixée de l'intestin grêle un coude en V ouvert en haut.

M. Barbilian sectionne le ligament au voisinage de son insertion sur l'iléon, et trouve aussitôt derrière un plan de clivage avasculaire. La coudure disparaît en même temps presque totalement. Cependant, ni matières ni gaz ne franchissent le point où siégeait la coudure.

M. Barbilian se contente de placer une sonde rectale aussi haut que possible et referme le ventre en un plan. Dès la fin de l'intervention, il se fait par l'anus une débâcle abondante.

Le malade succombe le lendemain.

Dans les réflexions dont M. Barbilian fait suivre son observation, il s'attache surtout à déterminer la nature et l'origine de la coudure qui a causé l'occlusion. Il pense qu'il s'agit d'une disposition congénitale, et non d'un processus adhésif d'origine inflammatoire. L'appendice était absolument sain et les antécédents du malade ne révélaient qu'une légère constipation.

M. Barbilian pense qu'on se trouve en présence d'un processus de coalescence qui a dépassé le côlon et s'est prolongé jusqu'à la portion terminale de l'iléon; le sommet de la coudure, à la pointe du V, représenterait le sommet de l'anse intestinale primitive. Cette hypothèse est assez vraisemblable, mais il n'est pas facile d'expliquer comment cette malformation, si elle est congénitale, a mis cinquante ans à provoquer une crise aiguë d'occlusion.

Cette difficulté n'échappe pas à M. Barbilian, qui pense que la malformation avait dû provoquer un certain degré de stase, et que celle-ci a exagéré la position vicieuse de l'intestin.

C'était d'ailleurs l'opinion de Eastmann et de Bainbridge, rappelée par Lardennois dans son rapport au XXXVIe Congrès de Chirurgie, que ces brides congénitales, dès qu'elles commencent à gêner l'intestin, sont destinées à s'aggraver progressivement du fait de la stase et de l'infection chronique.

La coudure en V ouvert en haut de la terminaison de l'iléon a été décrite par Lardennois sous le nom de *bride sous-iléale*, et nettement différenciée de la bride de Lane qui forme une coudure en V ouvert en bas et qui est sus-iléale.

Lardennois la trouve une fois sur 10 sujets et il ajoute : « Son rôle dans les accidents stasiques et *même occlusifs* mérite d'être souligné. »

M. Barbilian a levé l'obstacle, mais n'a pas guéri son malade. Il a fait

deux constatations : après la levée de l'obstacle, l'intestin atone n'a pas projeté son contenu dans le segment sous-jacent devenu libre; cependant, en fin d'opération, il s'est produit une abondante débâcle de matières par l'anus.

Ce sont deux effets assez fréquents et redoutables de la levée de l'occlusion par bride, surtout quand on opère tardivement.

L'occlusion peut persister même après la levée de l'obstacle, parce que l'intestin surdistendu est forcé et paralysé. J'ai vu, dans des cas analogues, des entéro-anastomoses demeurer sans effet et les phénomènes d'occlusion persister.

Quant aux dangers de l'irruption de matières hypertoxiques dans le segment de l'intestin sous-jacent à l'occlusion, j'ai assez souvent ici insisté sur eux, pour ne pas y revenir.

Cependant, puisque l'occasion m'en est offerte, je répondrai à une objection que m'a faite à cette tribune mon ami P. Duval, dans sa conclusion à la discussion sur la rachianesthésie comme traitement de l'ileus. J'avais cru pouvoir accuser l'irruption des matières dans le segment sain de l'intestin de certaines morts survenues dans ces conditions, et P. Duval avait rejeté cette interprétation parce que la mort n'avait pas été assez rapide pour être rapportée à une intoxication massive.

Mais je ferai remarquer que l'irruption des matières n'est précisément pas toujours brutale. Elle peut se faire lentement, en plusieurs jours, et c'est le cas précisément de ces intestins surdistendus, atones, paralysés qui ne se vident pas immédiatement; l'intoxication dans ces cas peut être plus lente.

Je viens d'en observer un cas, où les accidents ne se sont produits qu'au quatrième jour, avec collapsus cardiaque heureusement surmonté, mais coïncidant avec une débâcle qui, du fait de l'atonie intestinale, avait tardé quatre jours, malgré une entéro-anastomose régulière et très large.

Mais qu'elle soit brutale, immédiate ou retardée, cette intoxication n'en est pas moins redoutable et je ne sais qu'un moyen de l'éviter, c'est la vidange patiente de l'intestin distendu. Que cette manœuvre par ponction soit difficile, je ne le nie pas, mais elle sera singulièrement facilitée par une aspiration puissante et rapide telle que celle obtenue par le moyen d'une trompe à eau, ou mieux encore par l'aspirateur électrique.

Difficile ou non, cette vidange est indispensable si l'on veut éviter des accidents graves et trop souvent mortels ; elle est la condition même d'un fonctionnement rapide et régulier d'une entéro-anastomose de dérivation. Je regrette que M. Barbilian n'y ait pas eu recours; peut-être eût-il par ce moyen sauvé son malade.

Mais les échecs sont, en général, plus riches de leçons que les succès et c'est la raison pour laquelle je vous prie de remercier M. Barbilian de n'avoir pas hésité à nous adresser son intéressante observation.

M. J. **Schwartz** : J'ai observé un fait très précis d'occlusion intestinale aiguë, où le siège de l'obstacle se trouvait sur le grêle à 10 ou 15 centimètres

du cæcum ; je n'ai pas fait la vidange du bout supérieur parce que l'obstacle siégeait près du cæcum et pourtant la malade est morte au bout de douze heures d'intoxication suraiguë par résorption du contenu toxique dans le gros intestin.

M. **J. Okinczyc** : Je n'ai nullement la prétention d'avoir inventé la vidange intestinale dans les occlusions ; j'ai seulement ici, à un moment où cette manœuvre n'était guère en faveur, insisté sur ses avantages et son efficacité.

Quant à la résorption intestinale, tout dépend encore de l'ancienneté de l'occlusion. Il y a des cas où tout l'intestin grêle est distendu même quand le siège de l'occlusion est bas situé ; dans ces cas, la quantité de liquide est considérable, et la quantité de toxines est énorme, et je reste convaincu par des faits probants que la résorption peut se faire aussi bien dans le gros intestin que dans le grêle. D'ailleurs, la physiologie nous apprend que la résorption de l'eau se fait dans le gros intestin ; pourquoi cette résorption d'eau ne se ferait-elle pas quand ce liquide est particulièrement toxique ? Je ne crois donc pas que l'intoxication ne soit à craindre que dans les occlusions haut placées du grêle.

Sur un cas de luxation récidivante et irréductible de l'épaule. Opération de Louis Bazy. Téno-suspension à la manière de Henderson. Guérison,

par M. **P. L. Mirizzi**, de Côrdoba (Argentine).

Rapport de M. Louis Bazy.

M. le Dr Mirizzi nous a envoyé un très intéressant travail qui vaut la peine de vous être communiqué.

Les luxations irréductibles de l'épaule sont fréquentes, et en les constatant il est indispensable de se rappeler que la technique de Louis Bazy est le moyen le plus efficace dont on puisse disposer pour en assurer le traitement.

Les luxations récidivantes se présentent aussi fréquemment ; en ce qui concerne leur traitement dans la littérature médicale, il y a de nombreux cas d'échecs.

La tendance générale est de créer une butée d'emblée (Oudard, Lenormant) ou de fixer une bande périostique par devant la capsule, entre l'apophyse coracoïde et l'arête de l'omoplate (Beer).

Un groupe de chirurgiens reste toutefois fidèle à la méthode de suspension imaginée par Joseph, soit en utilisant la fascia lata, comme ce dernier auteur, soit un fil métallique (Hoffmann), soit des anses de soie (Spitzy), soit une anse de soie et le tendon du long péronier latéral (Henderson).

La caractéristique des luxations récidivantes est, comme le nom l'indique, de se reproduire au moindre mouvement. Ce qui est rare, c'est de rencontrer un cas de luxation récidivante qui devienne consécutivement irréductible.

L'histoire clinique suivante est un exemple :

Salle n° 5, lit n° 5, hôpital de clinique.

Pierre Sonnberg, Français, célibataire, âgé de quarante ans, exerçant la profession de journalier.

Est entré le 22 novembre 1926.

Antécédents familiaux ne donnant rien de particulier à signaler.

Antécédents personnels : né à Paris, accouchement normal. Pas de maladies infectieuses durant l'enfance. Pas de maladies vénériennes. A eu seulement la grippe comme maladie à rappeler. Alimentation mixte, fume et boit modérément.

A déjà été dans mon service il y a un an et demi (lit 27).

On lui a réduit une luxation de l'épaule (intracoracoïdienne).

Il y a un mois, était appuyé de la main droite contre un arbre (le bras formant avec le corps un angle obtus). Pris d'une envie d'éternuer, a incliné le corps vers l'arbre. La main est demeurée en place, et il a donc fait un mouvement dans lequel l'angle d'abduction a augmenté considérablement. Il a ressenti immédiatement une douleur intense à l'épaule, et comme une sensation de descente de la tête de l'humérus ; la dite articulation est restée immobilisée.

Examen de l'épaule. — Déformation « en coup de hache » de l'épaule. Bras en abduction permanente. Déformation de la moitié externe de la portion sous-claviculaire ; sillon delto-pectoral effacé. L'articulation de l'épaule est fixe.

Il s'agit sans doute d'une luxation récidivante de l'épaule (subcoracoïdienne).

Ayant essayé une réduction sous l'anesthésie générale, avec le procédé de Kocher, toute tentative de remettre la tête à sa place fut impossible ; sûrement d'autres tentatives auraient provoqué des troubles péri-articulaires sérieux (fractures, déchirures, etc...).

Diagnostic chirurgical : luxation récidivante et irréductible de l'épaule.

Opération indiquée : réduction par intervention sanglante (méthode de Bazy). Téno-suspension de Henderson.

Date de l'opération : 6 décembre 1927.

Anesthésie générale par l'éther. Quantité : 150 grammes.

Durée de l'opération : soixante-quinze minutes.

Opération. — Incision de Morestin prolongée, suivant le bord de l'acromion (T). La technique de Bazy est rigoureusement suivie : le patient est placé au décubitus latéral avec 45° d'inclinaison du plan de l'épaule par rapport à la table d'opération. Un coup de rugine à l'insertion de la partie courte du biceps, découvrant le bord extérieur de l'apophyse coracoïdienne ; même manœuvre sur l'insertion du petit pectoral. Il devient donc facile de passer sous la coracoïde une des branches du séparateur de Farabeuf, soit de dehors en dedans comme dans ce cas, soit de dedans en dehors. Ensuite, séparation de la coracoïde avec la cisaille de Liston. On essaie alors la réduction. Le second temps de Kocher démontre que l'irréductibilité était due au sous-scapulaire qui se mettait en état de tension extrême. Dans cette opération, une petite difficulté s'est présentée pour la localisation du tendon du sous-scapulaire, afin de pouvoir le sectionner obliquement à la longueur de la lèvre interne de la coulisse bicipitale et de la trochlée. Il a fallu pour cela décoller un peu vers le bas l'insertion du deltoïde, élever un peu l'épaule, faire tourner l'humérus vers l'extérieur, et s'assurer par la palpation de la position de la coulisse bicipitale.

La réduction s'est facilement opérée, après section du sous-scapulaire. Arrivé à ce point, il a été impossible de faire disparaître la néocavité pour deux raisons :

1° Trop de profondeur dans cette cavité ;

2° L'intervalle entre la tête de l'humérus et la fosse glénoïde malgré un débridement en longueur de la capsule ne laissait pas un espace suffisant pour faire le capitonnage.

Dans ces circonstances, il a paru tout à fait à propos de réparer ce manque et d'éviter une récidive par une téno-suspension.

Avant de réaliser celle-ci, il fut procédé à une suture minutieuse de la coracoïde et du tendon du sous-scapulaire avec tendon de kanguroo et catgut chromé.

Téno-suspension. — Perforation des tunnels. — 1° *Perforation du tunnel huméral.* — Avec un séparateur, après avoir mis tout d'abord l'humérus en légère abduction et rotation interne, on sépare en arrière le deltoïde. L'insertion humérale du sous-épineux et du petit rond apparaît alors. On forme avec le bistouri un interstice auquel on donne une surface avec un coup de rugine ; on pratique un petit orifice avec un perforateur de Lermoyez ; puis on perfore la grande tubérosité, en utilisant successivement les deux premiers perforateurs de Delbet (1/2 et 1 centimètres).

2° *Perforation du tunnel acromio-claviculaire.* — A 3 centimètres du sommet de l'acromion, en suivant son bord postérieur, on sépare avec la rugine les fibres du deltoïde sur une longueur de 2 centimètres ; ensuite, perforation avec le Lermoyez et les mèches de Delbet, en direction antéro-postérieure, de façon que le tunnel intéresse les extrémités acromio-claviculaires.

3° *Résection du tendon du péronier.* — On pratique deux incisions, une de 4 centimètres, au tiers moyen de la jambe, en suivant la direction de la partie aplatie du tendon du long péronier latéral, et une autre au pied, de 4 centimètres également, parallèle et un peu au-dessus du canal du cuboïde ; on découvre le tendon du long péronier latéral sur un trajet de 3 centimètres ; on en fait de même avec le court péronier latéral un peu en avant. On prend la précaution de soutenir au niveau de la future section le tendon du long péronier latéral avec une anse de catgut. On coupe le tendon et on le suture soigneusement (le bout distal) au tendon du court péronier latéral. A travers l'incision faite à la jambe, on retire le tendon et on le sépare dans sa partie plate de la partie charnue du muscle, *le plus haut possible*, condition sans laquelle on courrait le risque que l'application soit trop juste et trop restreinte.

Suture de la partie charnue du péronier. Suture de l'aponévrose aux endroits des deux incisions. Quelques points au crin sur la peau.

On place un anneau de catgut à l'extrémité du tendon que l'on enfile sur une aiguille droite à pointe mousse.

Dans notre cas, le passage du tendon ne pouvant se faire en raison des dimensions considérables de son extrémité, une résection en longueur d'une petite portion fut pratiquée. L'application s'est faite sans difficulté, en prenant la forme d'un C ouvert largement sur le devant, de telle sorte que la partie plate du tendon soit en relation avec l'orifice antérieur du tunnel acromio-claviculaire. Avec quelques points en U et quelques points séparés faits en soie et au catgut chromé fin, on suture les deux extrémités de telle façon que le bout plat du tendon reçoive comme dans un canal le bout arrondi de celui-ci. On passe comme renforcement un anneau de soie suivant le tendon. Points séparés avec catgut n° 3 pour le deltoïde. Crins sur la peau. Le bras est placé en écharpe.

Période post-opératoire. — Guérison *per primam*. Mobilisation passive après vingt jours. Mobilisation active après quarante-cinq jours. Le patient peut, après deux mois, levér le coude au maximum d'abduction. On considère la guérison comme entière le 18 mars 1927. Comme unique suite persistante on trouve une atrophie légère du deltoïde.

(Suivant renseignement datant du mois de juillet 1928, il y a une fonction normale du membre.)

Comme l'indique M. Mirizzi dans son travail, il est rare de voir une luxation récidivante de l'épaule devenir irréductible. Mais peut-être faut-il

s'entendre sur les termes. Je crois que par luxation irréductible M. Mirizzi désigne ce que nous avons l'habitude d'appeler luxation ancienne. La luxation que M. Mirizzi eut à traiter datait, en effet, d'un mois. Bien que l'observation ne signale, sans détails, qu'une seule luxation avant celle qui exigea, pour être réduite, une opération, nous pouvons admettre qu'il s'agissait aussi d'une luxation récidivante, car le traumatisme qui la provoqua fut minime et que la radiographie montra cette déformation caractéristique de la tête humérale que j'ai décrite en 1918, qu'Alibert [1] a longuement détaillée dans sa thèse en 1920 et que j'ai toujours rencontrée sur toutes les luxations récidivantes de l'épaule que j'ai observées, sauf dans un cas, ainsi que je l'indiquerai tout à l'heure. Vous pouvez, en effet, constater sur les radiographies que nous a envoyées M. Mirizzi, surtout sur celle qui a été faite avant l'opération, que la tête humérale présente cette déformation particulière que j'ai désignée sous le nom de *déformation en hachette*. La surface articulaire, au lieu de se trouver placée dans l'axe de la diaphyse, est supportée par un véritable *col huméral* et, comme pour compenser l'élargissement transversal de l'extrémité supérieure de l'humérus, la diaphyse présente une courbure à concavité externe. Enfin, on note que la surface articulaire au lieu de présenter un développement régulièrement sphérique est nettement limitée dans son étendue et que, dans le sens de la hauteur, on la voit se terminer brusquement par des angles aigus.

Si, maintenant, l'on considère la radiographie qui a été faite après l'intervention, et dans laquelle la tête se trouve en rotation interne, on peut observer, comme nous l'avions déjà signalé Alibert et moi, que la limitation de la surface articulaire porte non pas seulement sur le diamètre vertical, mais encore sur le diamètre horizontal. C'est là une constatation des plus intéressantes. La luxation, sur les épaules semblablement conformées, se produit et récidive parce que le développement des surfaces articulaires n'est pas assez considérable pour l'excursion qu'on lui demande. Si vous voulez bien vous demander quels peuvent bien, dans l'abduction, être les rapports réciproques de la cavité glénoïde et de la tête humérale déformée, comme dans l'observation de M. Mirizzi, vous serez amené à conclure que, le bras étant en élévation, l'humérus repose en porte-à-faux sur la cavité glénoïde. Le moindre choc suffit à détruire ce contact précaire. Ainsi, l'opéré de M. Mirizzi se trouvant appuyé contre un arbre, avec la main en l'air, éternue, et l'épaule se luxe.

Comme la limitation de la surface articulaire existe aussi bien dans le sens transversal que dans le sens vertical, c'est souvent un mouvement de rotation qui déclanche la luxation. J'ai connu ainsi un jeune homme dont l'épaule s'était démise plusieurs fois dans la rue, simplement en heurtant un autre passant, bras au corps.

Il est à noter d'ailleurs que la luxation se produit presque uniquement lorsque le membre est en résolution musculaire. Ce fait était surtout frap-

1. Jacques Alibert : Les lésions de la tête humérale dans les luxations récidivantes de l'épaule. *Thèse de Paris*, 1920.

pant chez un jeune sujet particulièrement musclé et se livrant à des travaux de force et que je vis à l'hôpital Saint-Antoine. Alors que son épaule se luxait lorsqu'il se retournait dans son lit, jamais il n'avait eu le moindre ennui, même en soulevant les poids les plus lourds. Il est facile de comprendre que la contraction musculaire, en appliquant plus étroitement les surfaces articulaires l'une contre l'autre, remédie à leur défaut d'adaptation.

En somme, l'étude attentive des documents radiographiques et l'observation clinique amènent à cette conclusion que la luxation récidivante de l'épaule provient de ce que la tête humérale doit fournir des mouvements d'une amplitude que sa conformation ne lui permet pas d'exécuter. Au fond, le traitement de la luxation récidivante, quel que soit le procédé employé, consiste à proportionner les mouvements de l'épaule à la capacité d'excursion des surfaces articulaires, c'est-à-dire à produire une ankylose partielle, ou tout au moins, si l'on préfère, à établir un frein qui arrête le mouvement lorsque la tête humérale arrive dans la zone dangereuse où elle est près de se luxer. C'est en somme ce que réalisait sans opération mon maître Nélaton, qui faisait coudre le haut de la manche de ses habits au corps du vêtement, de telle sorte qu'il ne pouvait pas faire les grands mouvements d'abduction du bras dans lesquels il lui était arrivé parfois de se luxer l'épaule.

C'est à ce but que tendent également les opérations qui ont été proposées, et en particulier la téno-suspension à la manière de Henderson, qui a donné un si beau succès à M. Mirizzi. C'est également ce que réalise l'opération de Oudard et la variante qu'en a proposée M. Lenormant. Il n'est pas douteux que ces interventions ne soient parfaitement efficaces pour remédier à cette infirmité, parfois pénible, que constitue la luxation récidivante de l'épaule. Je ne parle pas de la capsulorraphie qui se montre toujours inefficace. La laxité capsulaire, en effet, est, à mon sens, secondaire à la déformation humérale, comme je le signalais déjà dans la communication que j'eus l'honneur de vous faire ici en 1918. Elle tient, en effet, aux conditions particulières dans lesquelles travaille la tête humérale déformée, et, comme ces conditions persistent, il est naturel que la capsule se distende à nouveau et que la capsulorraphie ne donne qu'un résultat temporaire.

Bien que j'aie observé environ une trentaine de luxations récidivantes de l'épaule, je n'en ai opéré que deux. L'une était bilatérale, et je n'ai opéré que le côté droit, qui se luxait le plus fréquemment. L'autre était unilatérale. Les deux sujets qui en étaient atteints étaient tous les deux des épileptiques. C'est une particularité que j'ai notée très fréquemment, sur laquelle Picqué et de Fourmestraux attiraient l'attention et que mon élève Alibert avait soulignée dans sa thèse, puisque sur 112 observations qu'il avait colligées il avait trouvé 35 fois l'épilepsie mentionnée. Il est d'autant plus intéressant de la relever que la radiographie permet de constater chez les crétins des déformations humérales extraordinaires et presque constantes. On est alors amené à se demander si la luxation récidivante de

l'épaule, conséquence d'une malformation humérale, n'est pas souvent sous la dépendance d'un trouble endocrinien.

Le premier de mes deux opérés, celui qui avait une luxation récidivante bilatérale, offrait une déformation en hachette caractéristique des deux têtes humérales. En outre, du côté droit, celui sur lequel je suis intervenu, on note également un aplatissement en écuelle de la cavité glénoïde. Si la tête humérale a un col, la cavité glénoïde, par contre, en est parfaitement dépourvue. Il y a donc vice de conformation de toutes les parties constituantes de l'articulation et ceci pourrait servir d'argument à ceux qui pensent que la luxation récidivante de l'épaule est une luxation congénitale. Chez ce sujet, j'ai utilisé la voie d'abord de l'épaule que j'ai décrite dans le *Journal de Chirurgie* et dont il a été fort souvent question ici, celle-là même à laquelle a eu recours M. Mirizzi. Je n'ai pas suivi exactement la technique de M. Oudard. J'ai sectionné la coracoïde près de sa pointe, puis, ayant bien en vue la face antérieure de l'articulation, j'ai coupé le sous-scapulaire à quelque distance de son insertion humérale et je l'ai suturé « en paletot » comme le fait Oudard. Ceci étant fait, j'ai reposé la coracoïde, et, dédoublant dans le sens sagittal le tendon du coraco-biceps, j'ai inclus dans son épaisseur une greffe ostéo-périostique à la Delagenière, prélevée préalablement sur le tibia. On peut voir cette greffe dans le prolongement de la coracoïde. J'ai pensé ainsi réaliser d'une manière plus simple que par le dédoublement de la coracoïde une butée osseuse antérieure. A vrai dire, je pense que cette butée est parfaitement inutile. Si l'on croit, comme je l'ai exposé, que la luxation se produit parce que la tête humérale a une capacité d'excursion réduite du fait du rétrécissement et de la conformation de sa surface articulaire, on pensera qu'il suffise de limiter ou de freiner l'excursion de la tête pour éviter la luxation. Or, j'ai le sentiment que le plissement du sous-scapulaire suffit parfaitement à obtenir ce résultat. C'est le grand mérite de Oudard d'avoir substitué, à la capsulorraphie insuffisante, la myorraphie du sous-scapulaire. Je pense que les succès qu'il a obtenus, et que d'autres ont remportés en suivant son exemple, tiennent, non pas tant à la création d'une butée osseuse antérieure, puisque c'est dans les mouvements d'abduction du bras que la tête se luxe vers le bas, qu'au raccourcissement du sous-scapulaire qui limite l'excursion de la tête et maintient plus étroit le contact des surfaces articulaires. On ne manquera pas à ce propos de se rappeler ce que je disais tout à l'heure, que la luxation récidivante de l'épaule ne se produit pour ainsi dire jamais dans la contraction musculaire.

Le second malade que j'ai opéré présente un certain intérêt. La radiographie ne montre pas de déformation de la tête humérale. Mais, chose curieuse, cet homme ne se luxait l'épaule que lorsqu'il portait le bras en arrière et jamais dans le mouvement d'abduction et d'élévation du bras. Cette particularité tient, à mon avis, précisément à ce que la tête humérale n'était pas déformée dans le sens de la hauteur, mais qu'au contraire elle était aplatie d'avant en arrière. Le sujet ne déboitait son articulation que

dans le seul sens où les surfaces articulaires présentaient une capacité d'excursion limitée. Comme je l'ai déjà indiqué, ce cas est d'ailleurs le seul sur lequel je n'ai pas noté de déformation en « hachette », en « maillet » ou en « hallebarde ». Il m'a paru que dans ce cas la section et le plissement du sous-scapulaire suffiraient à amener la guérison pour les raisons que j'ai développées, et c'est ce que je me suis contenté de faire par la même voie d'abord que précédemment.

Les résultats immédiats de ces deux opérations ont été excellents. Chez le premier de mes opérés, sujet particulièrement pusillanime, le résultat final n'est pas absolument satisfaisant, non pas que la luxation se soit jamais reproduite, bien au contraire, mais parce qu'il existe un certain degré d'ankylose. Comme dans toutes les interventions de chirurgie orthopédique, la volonté de l'opéré joue un rôle essentiel; on ne peut espérer tirer de ces opérations tous les résultats que l'on est en droit d'en attendre que si les patients mettent à récupérer leurs mouvements toute la ténacité nécessaire. C'est là l'écueil de toute cette chirurgie. On ne peut pas aborder une articulation, l'ouvrir, placer des sutures sur ses parties constituantes essentielles, sans créer du tissu de cicatrice qu'il faut ensuite assouplir et modeler. Comme on ne trouvera pas toujours des opérés parfaitement dociles et courageux, je crois qu'il faut s'attendre à ce que les opérations pour luxations récidivantes de l'épaule ne donnent pas toujours des résultats absolument parfaits.

En tout cas, M. Mirizzi a su exécuter une opération parfaitement réglée et il a obtenu un succès complet. Le procédé auquel il a eu recours est extrêmement ingénieux. Il semble un peu plus complexe que la section et la suture du sous-scapulaire préconisée par Oudard. Je vous propose de féliciter M. Mirizzi de sa belle observation et de le remercier de nous l'avoir envoyée.

M. Lecène : Les considérations que M. Bazy nous a faites sur les luxations récidivantes de l'épaule sont très intéressantes et instructives; mais par contre j'avoue que l'observation de M. Mirizzi me paraît très critiquable et bien peu démonstrative. Pour ma part, je ne puis admettre que le terme de luxation « récidivante » puisse être appliqué dans un cas où il n'y a eu qu'une *seule récidive de la luxation* de l'épaule ; la luxation récidivante de l'épaule (mieux nommée du reste *habituelle*) doit être fréquement renouvelée et vraiment gênante pour constituer une indication opératoire. D'autre part, je ne puis admettre que l'on déclare irréductible une luxation de l'épaule datant d'*un mois*, tout au moins sans donner des renseignements très précis sur les manœuvres employées et sur les causes de l'irréductibilité. J'ai réduit nombre de fois, sous anesthésie générale, des luxations de l'épaule datant de cinq, six et même huit semaines. Je ne pense donc pas du tout que l'indication opératoire doive être posée à la légère dans ces cas; je ne puis donc approuver la conduite de M. Mirizzi.

1° *Deux cas d'os cotyloïdien*,

par **M. A. Delahaye**, chirurgien assistant de l'Hôpital Maritime de Berck.

2° *Os cotyloïdien et os supra-cotyloïdien*,

par M. **Raphaël Massart** (de Paris).

3° *Os cotyloïdien*,

par **M. Arrivat** (de Béziers).

Rapport de M. Albert Mouchet.

Depuis la communication de Mauclaire sur l'os acétabulum supérieur à la séance du 5 décembre 1928, ma communication avec Rœderer sur l'os supra-cotyloïdien à la séance du 12 décembre 1928, qui relatait quatre cas de cet os surnuméraire, les observations se sont multipliées et chacun de leur côté, MM. Delahaye (de Berck), Massart (de Paris), Arrivat (de Béziers) ont adressé à notre Société des faits d'os cotyloïdien ou supra-cotyloïdien.

* * *

M. A. Delahaye, chirurgien assistant de l'Hôpital Maritime de Berck, a observé deux cas d'os cotyloïdien chez des garçons de quinze ans traités à cet hôpital dans le service de son maître, notre collègue Sorrel.

Voici ces deux observations :

Observation I. — Ch... (Louis), âgé de quinze ans, entre à l'Hôpital Maritime, le 13 mai 1925, pour des douleurs de la hanche droite, survenues au mois de février 1925. Il arrive à Berck, immobilisé dans un grand appareil plâtré.

L'examen clinique de la hanche suspecte ne révèle aucun signe de lésion articulaire ou péri-articulaire. L'articulation est parfaitement normale à la radiographie. A gauche, au contraire, au niveau du sourcil cotyloïdien, existe un noyau osseux bien différencié, triangulaire, à bords réguliers, séparé de l'angle du sourcil taillé en pan coupé, par une ligne claire.

A droite comme à gauche, les contours, la direction et les rapports réciproques de la tête fémorale, du col et du cotyle, sont normaux.

Deux radiographies successives montrent l'ossification progressive et régulière du noyau osseux.

Les douleurs de la hanche droite disparaissent rapidement. Le malade quitte l'hôpital à la fin d'octobre 1925, sans qu'on ait pu préciser la cause des douleurs. A aucun moment, il n'a souffert de la hanche gauche, et l'examen clinique a été, de ce côté, totalement négatif.

Obs. II. — S... (Paul), âgé de quinze ans, entre à l'Hôpital mixte le 18 mars 1925, pour des douleurs persistantes au niveau des deux hanches et plus spécialement au niveau de la hanche gauche. Ces douleurs existent depuis décembre 1924. La marche, la course, la pression sur les têtes fémorales au cours de l'examen, les exagèrent. A gauche, la flexion, l'abduction de la cuisse sont légèrement limitées. Il n'y a ni atrophie musculaire, ni adénopathies. Ces douleurs coïncident avec une poussée de croissance : depuis un an l'enfant a considérablement grandi. Une radiographie du bassin, prise le 23 mars 1925, montre des rebords cotyloïdiens et sus-cotyloïdiens anormaux : ils sont, depuis l'épine iliaque antéro-inférieure jusqu'à l'angle du cotyle, irréguliers, flous, mamelonnés. A gauche, un point osseux allongé apparaît ; il est parallèle au bord antérieur du cotyle, et en reste séparé par une travée claire. Tout comme le bord cotyloïdien, il est de densité et de contours irréguliers. A droite, un même point est à peine perceptible. Une deuxième épreuve, un mois après la précédente, confirme l'existence des deux os acétabulaires en voie de développement. L'irrégularité des contours osseux persiste, mais elle est moindre. On ne note aucune anomalie fémorale.

Après quelques semaines de repos, les douleurs ont disparu. L'examen complet du malade n'a pas permis de conclure à autre chose qu'à des douleurs de croissance, en rapport avec le développement des os acétabulaires constatés.

Les deux observations de M. Delahaye se rapportent évidemment, comme celle de M. Mauclaire, à des os cotyloïdiens proprement dits (à l'os cotyloïdien supérieur).

La radiographie du premier sujet pourrait faire coire à *un os supra-cotyloïdien* au moment de l'entrée à l'hôpital de Berck, mais les radiographies successives, en montrant l'allongement de l'osselet le long du bord antérieur du cotyle, prouvent bien qu'il s'agit en réalité de *l'os cotyloïdien supérieur*. Il y a donc intérêt, comme le fait remarquer M. Delahaye, à suivre les progrès de l'accroissement osseux.

Un second point intéressant à noter est le suivant :

Dans le premier cas, le noyau osseux est *parfaitement régulier*, quant à sa forme, ses bords, son opacité. Dans le second cas, toute la zone de développement est *irrégulière* et *d'aspect granuleux, flou*. Le travail de calcification paraît troublé. Cet aspect existe non seulement sur l'os lui-même, mais encore sur la région cotyloïdienne avoisinante, en haut jusqu'à l'épine iliaque antéro-inférieure, en bas jusqu'au bord supérieur du cotyle.

Nous savons bien qu'il existe parfois normalement de véritables crénelures sur les bords du cotyle, au cours de son développement. Ce que nous trouvons ici est différent.

Or, dans la première observation, l'os acétabulum s'est développé *sans aucun signe douloureux*, et il a été découvert par la radiographie.

Chez le deuxième malade, les *signes douloureux* ont été *très nets* et particulièrement plus précoces du côté gauche, où l'os est d'abord apparu. Nous pensons qu'il existe un rapport certain entre l'aspect radiographique qui montre une ossification troublée et les phénomènes douloureux.

Il s'agirait là d'un processus congestif comparable à celui qu'on observe dans les épiphysites et les apophysites de croissance. Mouchet et Rœderer

ont insisté sur la fréquence de ces douleurs dans le développement des os anormaux.

Enfin, nous n'avons observé *aucune autre anomalie* au niveau des hanches (coxa vara, valga, ostéo-chondrite, subluxation). C'est donc à *l'état de pureté*, si l'on peut dire, que la symptomatologie clinique et radiographique de ces deux cas a pu être étudiée.

***

M. Raphaël Massart nous a adressé un cas intéressant d'*os acétabulaire bilatéral avec, du côté droit, un os supra-cotyloïdien* bien distinct.

Il s'agit d'une fillette de quatorze ans, venue consulter pour une légère cyphoscoliose dorsale et pour des douleurs aux deux hanches. Cette jeune fille n'est pas encore réglée et a grandi beaucoup dans ces dernières années.

La *radiographie* des hanches a montré à droite comme à gauche un os cotyloïdien, acétabulaire. A droite, il existe, bien distinct et situé à quelques millimètres du toit du cotyle, un os supra-cotyloïdien.

Ce qui fait l'intérêt du cas de M. Massart c'est qu'il existe aux deux hanches un os acétabulaire bien visible et qu'à la hanche droite, en même temps que l'os acétabulaire, il existe un os supra-cotyloïdien.

En l'absence de tout traumatisme et de toute maladie de la hanche, cette interprétation n'est pas contestable.

Le fait de M. Massart prouve, en outre, que l'os supra-cotyloïdien peut n'exister que d'un côté ainsi que nous l'avions montré, M. Rœderer et moi, dans nos observations.

Cette unilatéralité des anomalies osseuses est un fait bien connu mais qu'il est bon de souligner en passant, beaucoup d'auteurs ayant trop de tendance à croire à la constance de la bilatéralité des anomalies du squelette et à rejeter le diagnostic d'une anomalie, quand elle est unilatérale.

***

Enfin, M. Arrivat (de Béziers) nous a adressé l'observation d'un homme de vingt-huit ans, sans aucun antécédent héréditaire ou personnel, qui souffrait de la hanche droite; il présentait à cette hanche un os cotyloïdien que M. Arrivat extirpa, croyant avoir affaire à une fracture parcellaire du sourcil cotyloïdien.

T... souffre de la hanche droite depuis trois ans; assez légèrement d'abord, puis de plus en plus depuis quelques mois ; les douleurs sont constantes et deviennent gênantes; les secousses, les fatigues en augmentent l'intensité. Le siège de ces douleurs est dans la fosse iliaque externe, sans irradiations.

Le matin, au lever, la hanche est enraidie et les mouvements provoquent une douleur plus vive que dans la journée: notamment le mouvement de flexion de la hanche (geste de s'asseoir et de se relever).

Il paraît y avoir eu au début de l'affection un petit traumatisme mais peu important ; le malade ne sait si ce trauma a précédé ou suivi l'apparition

des douleurs; en tout cas, il n'a laissé qu'un souvenir très imprécis et on se demande si la notion vague de ce trauma n'a pas été créée par les nombreux interrogatoires médicaux auxquels le malade a été soumis.

Au début de mars 1927, nous trouvons un adulte en parfaite santé du point de vue général, ne se plaignant que d'une légère boiterie et de douleurs ; mais il est inquiet parce qu'il sait que le diagnostic de coxo-tuberculose a été le plus communément porté et qu'il redoute la confirmation de ce diagnostic.

Les seuls signes objectifs constatés sont :

1° Une légère atrophie musculaire de la cuisse de l'ordre de 2 centimètres ;

2° Une gêne des mouvements de flexion et d'abduction de la cuisse;

3° Une douleur assez vive provoquée par ces derniers mouvements lorsqu'on essaie de les forcer.

Malgré l'absence de points douloureux osseux, de ganglions dans la fosse iliaque, et malgré le peu d'intensité des symptômes, nous n'étions pas éloigné de conclure à un début de coxalgie.

C'est alors que fut pratiqué l'*examen radiographique*. Je pensai à une fracture parcellaire du sourcil cotyloïdien avec fragment détaché et douloureux, risquant de provoquer une arthrite traumatique de la hanche plus ou moins tenace. L'extirpation de ce fragment osseux fut décidée.

Intervention le 19 mars 1927 : anesthésie rachidienne à la scurocaïne.

Incision postérieure de Langenbeck ; l'accès sur la capsule articulaire est rapide et suffisant. A la partie postéro-supérieure de l'insertion cotyloïdienne de la capsule, on repère une nodosité de la dimension d'une petite noisette qui paraît bien être le corps du délit. Cet os est englobé dans les fibres capsulaires comme la rotule dans les plans tendineux du quadriceps. Il est nettement extra-synovial. Néanmoins, son extirpation s'accompagne de l'ouverture de l'articulation d'où s'échappe une assez grande quantité de liquide citrin.

Suture malaisée au catgut des lèvres capsulo-synoviales. Suture musculaire à deux plans. Crins sur la peau.

Immobilisation relative dans un grand pansement ouaté.

Suites très simples et lever le 30 mars.

Un mois après, le malade était rétabli.

Trois mois après l'intervention, il n'y avait plus aucune gêne ni douleur d'aucune sorte. Des nouvelles que j'ai eu ces jours derniers, il résulte que le blessé est complètement guéri.

Le fragment extirpé a le volume d'un gros pois chiche ; en aucun point, il n'est recouvert de cartilage ; sur la coupe, il paraît constitué par une couche externe épaisse recouvrant un noyau interne jaunâtre moins dense. Il n'a pas été fait d'examen histologique.

* * *

Toutes ces observations ont un réel intérêt non seulement scientifique, mais pratique ; elles montrent la part — souvent prédominante — que peuvent prendre des os surnuméraires ou simplement des points osseux

normaux à ossification retardée ou à soudure entravée dans les phénomènes douloureux de croissance présentés par certains sujets adolescents ou même adultes.

En clinique, il serait fâcheux de croire à une coxalgie qui n'existe pas.

Dans la pratique médico-légale enfin, l'expert devra éviter l'erreur qui consiste à croire à une fracture qui n'existe pas.

M. **Mauclaire** : Pour affirmer qu'il s'agit bien d'un os acétabulum, il faut que celui-ci ait une forme un peu concave, à concavité inférieure avec une zone claire parallèle au-dessus. L'observation de M. Delahaye est intéressante puisque peu à peu l'os acétabulum s'est fusionné avec le cotyle.

Il faut savoir aussi que des hypercalcifications localisées au rebord cotyloïdien sont possibles et pourraient faire croire à un os acétabulum alors qu'il s'agit de l'ostéopétrose d'Albers Schomberg.

Ce qui est curieux dans ces cas d'os acétabulum c'est la bilatéralité et la symétrie de la malformation.

QUESTION A L'ORDRE DU JOUR

Anesthésie locale et adrénaline,

par M. **Maurice Chevassu**.

Si j'ai demandé la parole, il y a bien longtemps déjà, dans la discussion engagée entre nos collègues Schwartz et Moure au sujet de l'anesthésie locale, c'est pour protester contre cette phrase de mon ami Schwartz : « J'ai essayé un très grand nombre de fois de pratiquer des interventions avec la novocaïne seule : on obtient une analgésie imparfaite. »

Eduqué dans l'art de l'anesthésie locale, comme Schwartz et comme Moure, par notre maître Paul Reclus, je sais faire la différence entre une analgésie imparfaite et une analgésie parfaite. J'affirme donc à Schwartz que la novocaïne, employée seule sans adrénaline, permet d'obtenir une analgésie absolument parfaite.

Cela je l'ai démontré à mon maître Reclus lui-même, lorsqu'en 1911 il me fit l'honneur de venir assister à Necker, alors que j'y assurais le service d'Albarran, à une prostatectomie faite selon la technique que j'ai continué à employer depuis : cystostomie à l'anesthésie locale, et énucléation prostatique sous l'anesthésie générale très brève obtenue par l'administration au masque de Camus d'une ampoule de chlorure d'éthyle de 3 cent. cubes.

J'avais renoncé dès cette époque à l'emploi de l'adrénaline, non pas parce que j'en avais observé des accidents, mais parce que je craignais

théoriquement, à tort ou à raison, ses effets hypertenseurs sur des vieillards souvent déjà hypertendus.

La solution de novocaïne au 1/100 permet d'obtenir en infiltration une analgésie absolument parfaite ; j'en ai des preuves par centaines. Je reconnais qu'elle est d'apparition plus lente et de disparition plus rapide que lorsqu'on y adjoint de l'adrénaline; mais je ne vois pas entre ces deux techniques d'autre différence.

Je me méfie des effets merveilleusement vaso-constricteurs de l'adrénaline; j'en redoute particulièrement l'action sur la peau de la verge et du scrotum. J'en défends absolument l'emploi sous la forme d'injections sous-cutanées de sérum adrénaliné, ayant observé comme tant d'autres, et cela à deux reprises, des sphacèles étendus de la peau de la cuisse sur des néphrectomisées injectées ainsi par des infirmières de veille.

Je ne conçois pas qu'il existe encore dans le commerce des ampoules constituées par un mélange de novocaïne et d'adrénaline. Elles ne nous laissent aucune sécurité ni sur la valeur anesthésique de la novocaïne, ni sur la valeur vaso-constrictive de l'adrénaline et sont responsables de maints accidents.

Il y a deux ans, dans une ville de province où j'avais été appelé à faire une cystostomie d'urgence, je ne trouvai sur place pour opérer à l'anesthésie locale que des ampoules détestables. Si l'anesthésie fut excellente, il y eut dans les jours qui suivirent un large sphacèle des bords de la plaie. Il n'eut heureusement pas de conséquences graves.

Si donc nous tenons à ajouter de l'adrénaline au mélange anesthésique, faisons-le à toute petite dose, et toujours extemporanément. Mais je répète que l'adjonction d'adrénaline à la novocaïne me paraît absolument inutile.

La novocaïne seule est-elle susceptible de provoquer des sphacèles? L'observation de M. Moulonguet, que nous a rapportée Lecène, tendrait à le faire croire. Il est certain que la bague anesthésique, qui a sauvé le doigt de tant de panaris, peut infiltrer ce doigt d'une quantité de liquide telle qu'elle est capable momentanément d'y interrompre toute circulation, et la qualité anesthésique du liquide n'y est pour rien. Il y a donc tout intérêt à ne pas injecter trop de liquide, à faciliter le plus vite possible la résorption du liquide injecté et à ne rien faire qui risque de diminuer la vitalité du doigt opéré. Donc pas de constriction supplémentaire à la base du doigt pendant l'opération, et pas d'antiseptique sur le doigt après l'opération. La malade de M. Moulonguet fut placée après l'opération dans un bain d'eau oxygénée au 1/5. Il n'y a pas là, je crois, manœuvre à recommander.

COMMUNICATIONS

Ostéite fibreuse hémorragique à marche envahissante,

par MM. **Albert Mouchet** et **Carle Rœderer.**

Lors du rapport de Baumgartner dans la séance du 23 janvier 1929 sur un cas de tumeur à myéloplaxes du tibia, opérée par M. Gouverneur, je vous avais promis de vous communiquer l'observation d'une malade que j'ai vue et opérée avec M. Rœderer.

Il s'agit d'une femme de quarante-cinq ans qui présentait depuis quelques mois un gonflement du genou droit accompagné de douleurs. Cette malade était traitée pour un rhumatisme chronique quand elle vint consulter l'un de nous, en septembre 1927.

A ce moment, il existait déjà un élargissement notable de l'extrémité supérieure du tibia, particulièrement manifeste à la partie interne.

La palpation un peu poussée de cette région donnait l'impression de déprimer une plaque de carton.

Une ponction faite à ce moment amena un violent écoulement de sang. Le liquide examiné au point de vue microbien ne donna rien. L'examen histologique ne décela que des globules sanguins.

La radiographie prouva, ce qui était l'avis du consulté, qu'il s'agissait d'une ostéite fibreuse, probablement de la variété dite « tumeur à myéloplaxes ».

Le 26 septembre 1927, des greffes ostéo-périostiques prélevées, sur le tibia du côté opposé, furent placées après un curettage soigneux de la cavité, opération qui avait déterminé une grosse hémorragie et obligé à un tamponnement assez long.

Un plâtre fut placé ensuite qui dut être remplacé un mois après, ayant été sali par le suintement assez abondant des premiers jours.

La malade, revue régulièrement, se montrait très satisfaite lorsqu'elle recommença quelques mois après à souffrir d'une manière assez violente alors que la radiographie montrait que les greffes ne s'étaient pas résorbées. Par la suite, les douleurs augmentant et le genou paraissant de nouveau très œdématié, une ponction nouvelle fut refaite.

Le liquide examiné donna un résultat négatif au point de vue microbien, et au point de vue histologique ne donna non plus aucun renseignement autre que la présence des éléments figurés du sang.

Quelques séances de radiothérapie furent pratiquées, mais l'augmentation assez rapide de la tumeur à partir du mois de mars 1928, la constatation radiologique qui montra la diminution d'épaisseur de la corticale, la crainte où nous étions d'une fracture, les douleurs excessives et le mauvais état moral de la malade nous déterminèrent à amputer la cuisse en avril 1928.

L'examen de la pièce montra l'existence d'une cavité du volume d'un poing d'adulte, rempli de sang liquide en petite quantité et surtout de caillots.

La cavité est mal limitée, elle s'étend au dehors jusqu'au péroné qu'elle côtoie sur une longueur dc 8 centimètres au moins, descendant en bas dans la loge des muscles antéro-externes de la jambe jusqu'au milieu de celle-ci. D'autre part cette cavité fait le tour du tibia jusqu'à sa face interne, depuis la

surface articulaire de cet os jusqu'à l'union du tiers supérieur et du tiers moyen de la diaphyse.

A ce niveau, la diaphyse est fracturée et un gros segment de tibia cubique est libre au milieu de caillots, recouvert en haut d'aspérités aiguës.

Epars çà et là au milieu des caillots, les greffons osseux, déposés au moment de l'intervention chirurgicale.

La masse tubérositaire du tibia a complètement disparu, rongée par le processus érosif. Il ne subsiste plus pour séparer la cavité sanguine de l'articulation du genou (qui ne renferme aucun liquide et qui est d'aspect normal) qu'une mince couche osseuse de 2 millimètres d'épaisseur à peine, revêtue du cartilage articulaire. Les ménisques et les ligaments extra ou intra-articulaires sont intacts.

Deux fragments de la paroi de la poche conservés dans le liquide de Bouin ont été remis au professeur Lecène.

L'examen histologique a montré l'existence d'une tumeur à myéloplaxes typique.

« Les coupes montrent d'assez nombreux *myéloplaxes* semés dans un *tissu conjonctif dense*, très cellulaire, où l'on ne rencontre ni atypies cellulaires, ni monstruosités nucléaires, ni néo-vaisseaux » (Lecène).

Ce cas paraît rentrer, en somme, dans les formes télangiectasiques, répondant à ce qu'on a appelé les anévrismes des os.

Mais ce n'est pas une forme maligne de par l'examen histologique, puisqu'il n'y a pas de monstruosités cellulaires, pas de karyokinèses anormales, pas de mitoses.

C'est une forme où la lésion a pris un développement considérable au point de détruire toute l'extrémité supérieure du tibia.

L'intensité et la persistance des douleurs, l'accroissement continu de la tumeur qui menaçait d'envahir l'articulation du genou, l'apparition de phénomènes inflammatoires à allure phlegmoneuse nous obligèrent à recourir à une opération radicale, si pénible qu'elle fût : à l'amputation de la cuisse.

Notre observation vient à l'appui de ce fait que nous admettons tous actuellement : qu'une ostéite fibreuse hémorragique peut s'accompagner d'une rupture de la corticale sans présenter pour cela les caractères histologiques de la malignité.

Mais elle prouve, en outre, qu'une ostéite de ce genre est susceptible, dans certaines circonstances, malgré un traitement rationnel, d'augmenter progressivement de volume, sans tendre à la consolidation et de nécessiter une exérèse complète.

Voilà une cavité d'ostéite fibreuse qui a été curettée, bourrée de greffons ostéo-périostiques et qui ne s'est pas réparée, qui a continué à s'accroître avec des douleurs très vives et des signes pseudo-phlegmoneux qui ont poussé la malade à nous réclamer l'amputation !

Note sur un cas de déchirure de ligament gastro-hépatique, compliqué de déchirure du pancréas,

par M. **Le Roy des Barres** (de Hanoï), membre correspondant.

La communication faite à la séance du 5 décembre 1927 par MM. Aurousseau et Armingeat nous incite à communiquer le résumé d'une observation concernant un blessé chez lequel nous avons dû intervenir ces jours derniers.

Il s'agissait de l'Annamite Ng. V. H..., âgé d'une trentaine d'années, qui fut conduit dans notre service le 22 janvier pour traumatisme abdominal.

Cet indigène, agent de police, faisait une ronde, lorsque, par suite de la surface glissante d'une rue asphaltée, en voulant éviter une charrette, sa bicyclette dérapa et il tomba contre l'extrémité d'un brancard.

Relevé presque sans connaissance, il est transporté à l'hôpital où nous l'examinons une heure après. Le ventre est légèrement ballonné, il existe une petite écorchure à droite de la ligne médiane, à trois travers de doigt de l'appendice xyphoïde. A la palpation, on constate une contracture généralisée à tous les muscles de la paroi abdominale, il existe une matité appréciable dans les flancs. On note de plus tous les signes classiques d'une hémorragie interne; pas de vomissements; pouls à 140, filiforme. Le diagnostic précis est difficile à établir: lésion du lobe gauche du foie, déchirure de la paroi stomacale, écrasement du pancréas ou encore lésions multiples; nous examinons ces diverses hypothèses sans cependant pouvoir penser à une lésion plus qu'à une autre.

Le traumatisme ayant atteint la partie médiane de la région abdominale, nous pratiquons une laparotomie médiane épigastrique dépassant en bas l'ombilic.

A l'ouverture du péritoine, un flot de sang mélangé de caillots s'écoule. Le sang paraît venir de la face inférieure du foie; celle-ci relevée, on constate un arrachement du ligament gastro-hépatique le long de la petite courbure, avec déchirure des vaisseaux coronaires stomachiques. Ces vaisseaux liés et le sang épongé, on voit que le pancréas est séparé à la partie moyenne en deux parties par une plaie verticale à bords nets, et que les deux portions ne tiennent plus que par un petit pédicule qui paraît être le canal pancréatique intact.

En même temps que le pancréas, saigne une grosse veine qui paraît être la veine splénique.

La ligature de cette veine est pratiquée; puis les deux moitiés du pancréas sont rapprochées par trois fils de catgut.

Les bords de la déchirure de l'épiploon gastro-hépatique ne sont pas rapprochés; un tamponnement avec un drain est placé à travers cette fente au contact du pancréas.

Le ventre est ensuite vidé du sang qu'il contient en grande abondance. Fermeture en un plan, sauf au niveau du drainage.

L'opération a duré une vingtaine de minutes et l'anesthésie faite à l'éther, à très petites doses, a été bien supportée.

Malgré tous les traitements mis en œuvre, le pouls ne se remonte pas et le malade meurt six heures après l'intervention.

L'autopsie n'a pu être faite.

Cette observation nous a paru intéressante à rapporter, à cause non seulement de la lésion pancréatique, mais de l'arrachement de l'insertion gastrique de l'épiploon gastro-hépatique. Il est probable que le brancard de la charrette a frappé l'abdomen de haut en bas, accrochant pour ainsi dire la petite courbure et arrachant son insertion, en même temps qu'il écrasait le pancréas sur la colonne vertébrale.

Procédé à clapet pour l'opération de la pleurésie purulente (Drainage à thorax fermé),

par **M. E. Juvara**, membre correspondant.

Les pleurésies purulentes doivent être toujours opérées. Pour les unes, *les pleurésies gangréneuses*, tout le monde est d'accord, *l'opération est urgente*; pour d'autres, *les pleurésies compliquant un foyer pulmonaire en pleine activité*, à streptocoques ou à pneumocoques, *la pleurésie purulente autonome*, *la temporisation est avantageuse*, et pour certaines, *l'empyème double, attendre est obligatoire*.

L'expérience de nombreux médecins et chirurgiens prouve que l'opération non hâtive, l'opération faite à point, donne des résultats plus sûrs et meilleurs. D'ailleurs dans nos services de chirurgie les malades nous arrivent souvent tard, rarement à point, et aussi quelquefois trop tard.

L'opération décidée, l'abcès pleural est ouvert et drainé par un orifice fait à la paroi externe du thorax. Suivant la technique employée et la conduite des soins post-opératoires, la guérison sera rapide et bonne ou elle sera plus ou moins retardée ou même remise, par la persistance d'une fistule.

L'orifice fait à la paroi du thorax doit répondre à certaines conditions pour qu'il puisse assurer une guérison rapide et bonne.

1° *L'orifice doit être déclive*, le malade étant assis ou couché sur le dos. Situé à la partie inférieure de la poche, l'orifice doit être aussi, autant que possible, *postérieur*.

Dans les pleurésies totales, le meilleur niveau répond à la 10e ou 11e côte (ce que l'on peut établir par des ponctions) et à partir de l'angle postérieur de la côte.

2° *L'orifice doit être suffisamment large*, et la pleurotomie le long du lit d'un fragment de côte réséqué est le procédé de choix.

3° *L'orifice, et ceci est capital, doit être aussi pourvu d'un clapet ou valvule*, dispositif qui, tout en permettant la vidange aisée de la cavité purulente, s'oppose, en fermant cet orifice, à ce que l'air pénètre dans la cavité; en un mot, *le drainage de la cavité pleurale doit se faire à thorax fermé*.

Dans ce but, dès 1909, j'ai eu l'idée de créer au devant de l'orifice pleural un clapet cutanéo-musculaire suffisamment long et large, lequel, par son jeu, assure cette importante condition. Par la fonction de cette valve, pendant l'inspiration, les efforts, la toux, le pus est expulsé mais

ensuite, le clapet fermant l'orifice, le vide se fait dans la cavité pleurale et le poumon est aspiré vers la paroi thoracique. Ainsi le poumon, distendu petit à petit, reprend sa place, comble à fur et à mesure la cavité suppurante, qui finit par se fermer par l'adhérence de ses feuillets.

Il est intéressant de voir la manière parfaite dont fonctionne ce clapet, et la démonstration était éclatante sur un jeune malade dernièrement opéré.

Après quelques essais, tout à fait démonstratifs, j'ai publié mon procédé en 1910 dans la « *Revista de Chirurgie* » paraissant en Roumanie.

D'autres procédés ont été décrits dans le même but, drainage à thorax fermé : ainsi le procédé de siphonage de mon maître le professeur Delbet, le procédé valvulaire de Grégoire, dans lequel la soupape est faite d'une mince membrane en caoutchouc placée et fixée entre les lèvres de l'orifice pleural.

Le procédé initial, assez ancien, du drainage à thorax fermé est le siphonage à obturation liquide, réalisé par un tube long et mince, en caoutchouc, plongé par une de ses extrémités dans un bocal contenant une solution antiseptique, placé au pied du lit du malade, et s'emboîtant par l'autre extrémité à la gaine d'un trocart planté à travers un espace intercostal, dans la cavité purulente, et fixé à la peau.

C'est justement ce procédé, insuffisant et incommode, que j'ai vu appliquer dans un service de médecine, qui m'a inspiré mon opération à clapet, dans le désir d'assurer non seulement un drainage efficace, mais aussi une certaine commodité au malade, qui ne sera plus forcé de rester cloué à son lit.

En 1919, mon assistant, le Dr Hristidi, a publié dans la revue *Spitalul* les résultats qu'il a obtenus dans mon service, avec mon procédé, sur 30 cas de pleurésie purulente, opérés dans les trois dernières années.

En 1921, il publie (*Spitalul*) un nouveau groupe de huit observations. De ce dernier groupe, deux malades sont morts : l'un dont la pleurésie compliquait un foyer de gangrène pulmonaire, l'autre une péritonite. Les autres malades ont tous guéri rapidement, sans fistule. Parmi les nombreux cas opérés par moi-même, se trouve aussi celui d'un maître peintre et sculpteur, illustre chez nous. La pleurésie était totale et l'état général assez bas. Le malade a rapidement guéri, en cinq semaines.

Technique. — 1° *Anesthésie* : Je préfère la rachianesthésie (R. A.) ou l'anesthésie régionale (A. R.), procédés qui donnent aussi la possibilité, quelquefois indispensable, d'opérer les malades assis.

Dans la rachianesthésie j'injecte 3 à 5 centigrammes de novocaïne, dans l'espace interépineux, situé un tubercule au-dessous de l'épine de la vertèbre dont on résèque la côte. Ce lieu est précisé en comptant les apophyses épineuses vertébrales depuis la proéminente cervicale. Pour réséquer la 10e côte, il faut injecter sous la 11e épineuse dorsale. L'aiguille, mince et longue, doit être dirigée obliquement en haut et en avant. La ponction, délicate, demande un certain savoir, mais, réussie, son résultat est merveilleux.

Dans l'anesthésie régionale, on bloque les nerfs intercostaux sous la dépendance desquels se trouve la région à opérer, en les noyant d'une solution de novocaïne à 2 p. 100. L'aiguille fine et pas trop longue, enfoncée sous le niveau de l'angle postérieur de la côte, est dirigée en dedans, vers la colonne, le long du segment postérieur de l'espace intercostal. Si le malade est maigre, la technique de cette ponction est facile. Pour réséquer la 10e côte, on anesthésie le 8e, 9e, 10e et le 11e nerf intercostal. Quelques piqûres sont aussi faites sur le tracé du lambeau. Grâce à ces deux manières d'anesthésie, rachianesthésie et anesthésie régionale, les malades souvent profondément épuisés peuvent être anesthésiés sans danger. Ils peuvent même, comme je l'ai dit plus haut, être opérés assis, ce qui, dans certains cas, est obligatoire, les malades asphyxiant dès qu'ils sont couchés sur la table.

2° *Incision* : Le lambeau musculo-cutané qui va former la valve a la forme d'un U, aux branches un peu ouvertes.

Supposons qu'on ait choisi comme niveau, pour le placement de l'orifice pleural, la 10e côte. On jalonne le lambeau, en pinçant fortement sur son tracé la peau, avec une pince à dents.

L'incision commence un peu en dedans de l'angle postérieur de la 10e côte, se dirige verticalement en bas, parallèlement à l'épine vertébrale, s'incurve *à deux bons travers de doigt* en dessous de la côte à réséquer, se dirige en dehors et un peu en haut, et se termine sur le bord inférieur de cette côte. L'espace qui sépare les extrémités de l'incision est de 9 à 10 centimètres.

On coupe d'emblée la peau et la couche musculaire du grand dorsal. Le lambeau vivement disséqué, pris à son milieu avec une pince, est renversé et maintenu en haut. On fait une bonne hémostase.

3° *Résection de la côte* : On résèque à la manière classique la 10e côte. A la partie interne la côte est sectionnée un peu en dedans de l'angle costal; en dehors à 7 ou 8 centimètres. Les sections osseuses doivent être nettes; on les retouche s'il le faut, avec une pince coupante.

4° *La section du plan fibro-pleural* : Le plan fibro-pleural est incisé plus près de sa partie inférieure, en laissant de chaque côté, dans le voisinage de la section costale, une petite portion intacte. Cette partie servira tout à l'heure, par la mise d'un point de suture spécial, à encapuchonner la section costale, et par cela à lui épargner le contact avec le pus et l'ostéomyélite possible.

Le pus est complètement évacué à l'aspirateur. Dans certains cas, le *silence pleuro-pulmonaire est parfait*; le pus s'écoule sans projection.

5° *Fixation du bord adhérent du lambeau à la lèvre supérieure de l'orifice pleural et à ses commissures* : La base du lambeau musculo-cutané, le clapet, est fixé à la lèvre supérieure et aux commissures de l'orifice pleural par une série de points en U aux crins de Florence épais. Ces fils, après avoir traversé le lambeau cutanéo-musculaire le plus haut à sa base, prennent dans la profondeur la lèvre supérieure de l'orifice pleural, et repassent de nouveau par le lambeau à 1 centimètre au-dessous de la pre-

mière piqûre. Les fils placés dans le voisinage des sections costales prennent aussi l'intercostal de l'espace inférieur. Ces fils, serrés et noués sur un rouleau de gaze ou un tube en caoutchouc, fixent la racine du lambeau à la lèvre supérieure de l'orifice et à ses commissures, et ferment aussi l'entrée de l'espace sous-dorsal.

6° *Suture des bords du lambeau.* — Par des points séparés au crin, on suture de chaque côté, sur une certaine étendue, les lèvres de la plaie ; on prend en pleine épaisseur la couche musculaire et la peau. La partie moyenne de la plaie reste ouverte sur une étendue de 4 à 5 centimètres.

Pose du drain. — Par là, on glisse dans l'orifice pleural un drain plat, formé de plusieurs mèches de gaze. Dans certains cas, quand la sécrétion est très abondante, pendant les premiers jours on peut ajouter des tubes en caoutchouc à parois molles ou des paquets de crin de Florence.

On peut aussi placer le drain, et c'est peut-être même avantageux, avant la suture des bords du lambeau. Le drain, installé sur une profondeur de 2 à 3 centimètres dans la plèvre, est disposé largement pour qu'il occupe toute la longueur de l'orifice pleural ; ensuite le lambeau musculo-cutané est rabattu par-dessus. On place d'abord, de chaque côté du drain, les points de suture qui doivent limiter les commissures de l'orifice cutané ; on complète ensuite la suture des lèvres du lambeau.

Les fils sont retirés du dixième au douzième jour.

Soins post-opératoires. — Le drain est changé tous les jours. *On ne doit jamais laver la cavité pleurale.* On peut faire des instillations à la solution Dakin-Carrel, en plaçant dans le drain en gaze, jusque dans la cavité pleurale, un ou plusieurs de ces très minces tubes en caoutchouc spécialement préparés. La solution est instillée toutes les deux heures ou chaque heure. Le chlore stérilise plus rapidement la cavité pleurale.

Dès que la sécrétion est réduite, le drain est diminué, puis supprimé, d'habitude du dixième au quinzième jour. Il se peut, la sécrétion purulente étant tarie, qu'après l'enlèvement du drain un mouvement fébrile persiste encore. Plus besoin n'est de remettre le drain. En quelques jours la température, en descente graduelle, devient normale. Ce fait a été aussi très bien remarqué par mon assistant le Dr Hristidi.

PRÉSENTATIONS DE MALADES

Luxation complète du coude droit, postéro-externe, à grand déplacement. Réduction immédiate sous anesthésie générale. Résultats fonctionnels parfaits,

par M. G. Küss.

Je tiens à vous présenter une malade qui se fit une luxation du coude droit, en arrière et en dehors, s'accompagnant d'un grand déplacement des extrémités osseuses luxées et d'une rotation telle de l'avant-bras, selon son axe longitudinal, que la face antérieure du cubitus et de la cavité sigmoïde de l'olécrâne regardaient franchement en dedans et étaient en rapport avec la saillie épicondylienne de l'humérus. La réduction immédiate de la luxation sous anesthésie générale au chlorure d'éthyle et la mobilisation précoce, après six jours seulement d'immobilisation dans un appareil dextriné, m'ont permis d'obtenir le résultat fonctionnel tout à fait excellent que je vous présente aujourd'hui, en insistant sur la nécessité, dans ces luxations à grand déplacement, c'est-à-dire avec décollement périosté étendu : 1° *de la réduction immédiate et de la réduction douce*, non traumatisante, *sous anesthésie générale* pour ne pas augmenter encore les lésions anatomiques et en particulier le décollement du périoste, et 2° *la nécessité de la mobilisation précoce*, surveillée et, mieux encore, pratiquée par le chirurgien lui-même.

Voici, résumée, cette observation dont je vous présente la radiographie et vous pouvez examiner la malade qui en fait l'objet.

Observation. — Mlle L... (Alice), trente-six ans, vient consulter le 7 janvier 1929, à la Pitié, à 9 heures. Elle est tombée à 8 h. 30, le même jour, à plat ventre sur son bras droit. L'examen clinique permet de reconnaître une luxation complète, à grand déplacement, que certains cliniciens appelleraient « paradoxale » du coude droit très déformé, en arrière et en dehors. L'avant-bras a tourné sur son axe longitudinal; sa face ventrale regarde franchement en dedans ; le plan frontal de l'avant-bras est devenu sagittal et est devenu perpendiculaire au plan frontal du bras. La radiographie confirme l'examen clinique et montre la cavité sigmoïde de de l'olécrâne embrassant dans sa concavité, tournée en dedans, la saillie de l'épicondyle.

Réduction immédiate sous anesthésie générale au chlorure d'éthyle, sans aucune violence, bien au contraire, pratiquée avec la plus grande douceur.

Le coude fléchi à angle droit, pouce en haut, est simplement entouré de ouate et une bande dextrinée comprime légèrement le tout.

Mobilisation progressive au bout de six jours *sans aucun massage*, en veillant dans les derniers jours à obtenir, à chaque séance, l'amplitude maxima de tous les mouvements du coude : extension, flexion, pronation et supination.

Aujourd'hui, 6 mars 1929, la malade, entièrement guérie de sa luxation depuis plus de quinze jours, présente et conserve, comme vous le voyez, des mouvements de son coude d'une amplitude absolument parfaite.

L'extension est complète comme la flexion; pronation et supination se font au maximum et il n'existe aucune atrophie musculaire du bras ou de l'avant-bras.

Urétérographies rétrogrades dans un cas d'anurie par cancer utérin,

par **M. Maurice Chevassu.**

Ces deux urétérographies que je présente, en collaboration avec MM. Pierre Lazard et François Moret, concernent une malade en anurie depuis trois jours à la suite d'une récidive de cancer utérin. Elles n'ont d'autre intérêt que de montrer d'une façon très précise le siège des envahissements urétéraux, le calibre filiforme des uretères à ce niveau, et la dilatation des uretères au-dessus du rétrécissement. Je ne sache pas que des radiographies du même genre aient jamais été faites, du moins sur le vivant.

Radiographie d'une vésicule séminale tuberculeuse calcifiée. Radiographies pelviennes « à bassin ouvert »,

par **M. Maurice Chevassu.**

Cette radiographie concerne un malade, ancien tuberculeux génital, au toucher rectal duquel on percevait nettement une série de zones très dures en région vésiculaire. Les rayons X montrent de chaque côté, et particulièrement à droite, un semis de calcifications dont la réunion dessine assez exactement le contour de la vésicule séminale.

Je profite de cette présentation pour insister sur l'intérêt que présente, lorsqu'on veut étudier aux rayons X le contenu du bassin, une position du malade et de l'ampoule telle que le rayon traverse l'excavation pelvienne exactement selon son grand axe. Ces radiographies « à bassin ouvert » donnent des renseignements qui sont complètement dissimulés sur les radiographies à pubis relevé fermant la vue de l'excavation pelvienne.

Le Secrétaire annuel, F. CADENAT.

Imprimerie de la Cour d'Appel, 1, rue Cassette, Paris.

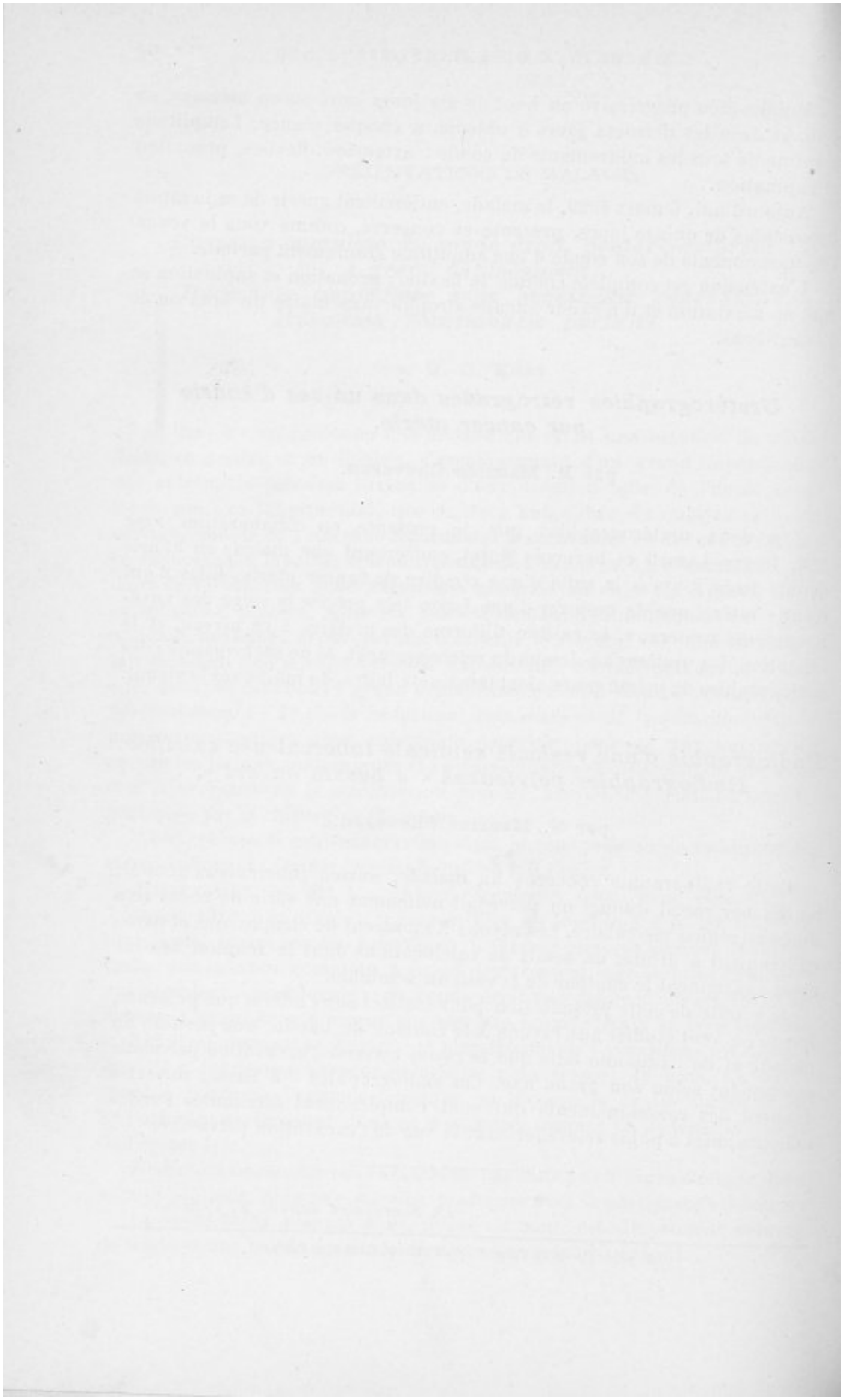

BULLETINS ET MÉMOIRES

DE LA SOCIÉTÉ NATIONALE DE CHIRURGIE

Séance du 13 mars 1929.

Présidence de M. CUNÉO, *président.*

PROCÈS-VERBAL

La rédaction du procès-verbal de la précédente séance est mise aux voix et adoptée.

CORRESPONDANCE

La correspondance comprend :

1° Les journaux et publications périodiques de la semaine.

2° Une lettre de M. MARTIN et une lettre de M. PICOT s'excusant de ne pouvoir assister à la séance.

3° Un travail intitulé : *Kyste non parasitaire du foie*, par M. LAUWERS (de Courtrai).

M. LECÈNE, rapporteur.

4° Un travail intitulé : *Plaies multiples de l'intestin par balle de revolver. Opération. Guérison*, par M. PAITRE (Val-de-Grâce).

M. MAISONNET, rapporteur.

A l'occasion des vacances de Pâques, la Société décide qu'il n'y aura séance ni *le 27 mars*, ni *le 3 avril*.

La séance de rentrée aura donc lieu le 10 avril prochain.

A PROPOS DU PROCÈS-VERBAL

A propos de l'anesthésie locale,

par M. G. Métivet, chirurgien des hôpitaux.

Dans la dernière séance, M. Chevassu nous a entretenus des méfaits et des bienfaits de l'anesthésie locale à la novocaïne pure ou associée à l'adrénaline.

1° Le fait que des spécialistes de l'anesthésie locale aussi avertis que M. Schwartz et M. Chevassu puissent avoir des opinions aussi opposées sur la valeur de la novocaïne employée seule mérite d'attirer notre attention. Il est vraisemblable qu'il existe dans le commerce des novocaïnes de pouvoir anesthésique inégal. Bien plus, il est certain que suivant le mode de préparation et de stérilisation des solutions, peut-être suivant la nature du verre des ampoules employées, on peut obtenir avec une même novocaïne des solutions de pouvoir anesthésique différent. M. Régnier, pharmacien à Ambroise-Paré, a montré autrefois que des solutions anesthésiques de même concentration moléculaire, mais de *p*H différents, avaient des pouvoirs anesthésiques variant dans de très larges limites ;

2° J'ai, moi aussi, observé des accidents après emploi de novocaïne-adrénaline. J'en ai parlé aux directeurs des Laboratoires Bruneau. Ils m'ont répondu que l'on employait des adrénalines synthétiques, qu'il existait plusieurs variétés chimiques d'adrénaline synthétique et qu'il y aurait toujours un gros intérêt à faire examiner les solutions qui auraient déterminé des accidents de gangrène ;

3° Je pense, comme M. Chevassu, qu'il existe des régions particulièrement prédisposées à la gangrène. C'est ainsi qu'après deux accidents, heureusement peu graves, j'ai renoncé à pratiquer chez l'adulte la cure des phimosis à la novocaïne-adrénaline ;

4° Enfin, je connais plusieurs cas de gangrène consécutifs à l'emploi d'injections massives de sérum adrénaliné. Mon attention a été attirée par une vieille soignante sur ce fait que ces gangrènes ne se verraient qu'après emploi de sérum glucosé adrénaliné. Je serais heureux si plusieurs d'entre vous avaient des observations permettant de fixer ce petit point particulier, dont ceux qui ont observé de tels accidents ne sauraient méconnaître l'intérêt.

RAPPORTS

1° *Fracture de l'humérus au niveau d'une zone d'ostéite fibreuse*,

par M. **Wolfromm**.

2° *Tumeur à myéloplaxes de l'humérus ; évidement osseux, sans application de greffes ostéoplastiques ; reconstitution osseuse rapide*,

par M. **Vanlande**, agrégé au Val-de-Grâce.

Rapport de M. Baumgartner.

Ces deux intéressantes observations, qui nous ont été envoyées séparément, me semblent pouvoir être étudiées dans un même rapport, malgré leur dénomination différente : « ostéite kystique », « tumeur à myéloplaxes », parce qu'elles ont trait à une même lésion dont de nombreux cas vous ont été déjà présentés récemment. Elles posent la question de l'opportunité de l'intervention chirurgicale, que notre collègue Jean Berger a soulevée à propos de sa communication du 20 février 1929, et dans laquelle il rapportait un cas d'ostéite kystique de l'humérus guéri sans opération, après fracture spontanée.

Observation I (Wolfromm). — Mlle Dh..., âgée de vingt-trois ans, fait une chute dans un bureau le 12 octobre et se fracture l'humérus gauche à l'union du tiers moyen avec le tiers supérieur, dans la région du V deltoïdien.

Elle entre à la Charité dans le service du Dr Baumgartner, puis en sort sur sa demande quelques jours après [1].

1. Cette jeune fille a été radiographiée et longuement examinée dans mon service de la Charité. Il était évident qu'il s'agissait d'une fracture pathologique due à un faible traumatisme, douleur minime, lésion de l'os visible à la radiographie (12 octobre). Le siège diaphysaire de la lésion causale me paraissait inhabituel et l'aspect difficile à interpréter. Au niveau du fragment inférieur, on voyait bien une excavation arrondie, à limites nettes, avec des trabécules osseux dans une demi-cavité kystique ; mais au niveau du fragment supérieur les limites étaient imprécises, et bien au-dessus de ce qu'on pouvait interpréter comme une « ostéite kystique » fracturée, la diaphyse présentait des zones irrégulières et floues, qui pouvaient fort bien être considérées comme un envahissement sarcomateux. Le Dr Tavernier, de passage à Paris, voulut bien l'examiner, et sans pouvoir poser un diagnostic certain il fut décidé qu'une intervention chirurgicale en vue d'une biopsie serait pratiquée. Mais la malade quitta subitement mon service, sur sa demande, « parce qu'on l'avait trop examinée ».

Elle se présente à moi le 22 octobre 1928, une quinzaine de jours après l'accident. La fracture est peu douloureuse, mais ne présente aucune trace de consolidation; l'impotence fonctionnelle du membre supérieur gauche est complète. L'humérus brisé est immobilisé dans un appareil à extension continue du Dr Pierre Séjournet.

Sur une excellente radiographie, faite par le Dr Gally (20 octobre), on voit que la fracture intéresse une zone au niveau de laquelle l'os présente une aire transparente, d'apparence marbrée et de contour assez flou. Devant un tel aspect, on se demande si on a affaire à une ostéite fibreuse kystique, à une syphilis osseuse, ou à un néoplasme osseux. Notre diagnostic penche en faveur d'une ostéite fibreuse kystique. Mais, en tenant compte de l'aspect tacheté de l'aire transparente, de son manque de toute limite nette, de son siège en pleine diaphyse, et après avoir pris l'avis de notre maître, le professeur Lecène, sur l'aspect radiographique des lésions, nous décidons de pratiquer une biopsie.

La malade qui est hospitalisée à l'hôpital de Sèvres, est endormie à l'éther le 30 octobre 1928 et nous pratiquons (Dr Wolfromm et Dr du Bouchet) une incision sur le bord postérieur du deltoïde gauche, tout près de son insertion osseuse. Le vaste externe étant décollé de l'os à la rugine, le foyer de fracture est mis à nu; il ne persiste presque aucune mobilité anormale. On prélève, à la pince gouge, quelques fragments de la corticale humérale qui se laisse très aisément couper et a une consistance seulement un peu plus dure que celle du cartilage; un curettage léger ramène quelques morceaux de moelle osseuse, prélevés au niveau des deux fragments. Durant ces manœuvres, la fracture a repris une mobilité anormale complète. Aucune intervention réparatrice (greffe osseuse ou périostique) n'est pratiquée. La plaie est refermée, sans drainage, après une hémostase attentive et la mise en place de quelques points de catgut sur l'aponévrose. Deux attelles immobilisent sommairement le bras.

Les fils sont enlevés au huitième jour; l'os paraît déjà consolidé; par prudence, les attelles sont laissées en place. Quinze jours après l'opération, tout appareil de contention est enlevé; la consolidation est complète, le cal est assez volumineux, il existe une légère incurvation de l'humérus.

Un examen radioscopique de tout le squelette est pratiqué, à la fin de novembre, à la fondation Curie. On revoit nettement l'aire transparente où s'est faite la fracture; on cherche si d'autres zones claires existent par ailleurs; une zone transparente semble visible au niveau de l'aile iliaque droite, mais une radiographie montre qu'elle est simplement due à la présence de gaz dans le gros intestin.

Les fragments prélevés par biopsie sont examinés dans le laboratoire du professeur Lecène et notre ami, le Dr Moulonguet, nous dicte la note suivante : « Les fragments examinés histologiquement montrent un tissu osseux dont la moelle est formée par des éléments conjonctifs lâches, avec quelques rares fibrilles collagènes. Dans ces espaces médullaires, on voit, de place en place, quelques petits myéloplaxes. Le tissu osseux lui-même est, par endroits, du type ostéoïde et en un point il y a très nettement formation d'os nouveau. Cette ostéogénèse, qui ne se voit guère dans l'ostéite fibreuse non compliquée, peut être ici rapportée à la fracture pathologique ».

Il s'agit donc d'un kyste osseux dans une ostéite fibreuse de l'humérus. Sur la radiographie, l'image du kyste est moins franche qu'il n'est coutume; elle présente un contour flou, des marbrures inhabituelles aux kystes et qui sont peut-être des bavures d'ossification traduisant la réaction ostéogénétique réparatrice de la fracture qui complique ici le kyste.

La malade est revue le 23 janvier 1929; la consolidation de la fracture est parfaite; il n'y a aucune douleur, aucune gêne, et le bras a récupéré toute sa force. La radiographie montre à ce moment la production d'un cal périostique, surtout marqué sur la face interne de l'os; mais le centre de la région fracturée est clair, et montre que le kyste osseux persiste encore en grande partie.

Obs. II (Vanlande). — M. G..., âgé de vingt-sept ans, se présente en mars 1928 pour des douleurs de la région de l'épaule gauche et une impotence fonctionnelle du membre supérieur.

Le début des accidents est tout récent. Brusquement, un matin, en février 1928, le malade a éprouvé au réveil une sensation de pesanteur et de gêne dans toute la partie postérieure du moignon de l'épaule. La douleur est légère et il n'y prête que peu d'attention; mais, quelques jours plus tard, il fait une chute de bicyclette, le poids du corps portant sur le coude gauche. Le traumatisme ne fut pas considérable. M. G... n'interrompt pas ses occupations et ce n'est qu'environ une semaine après cet accident que, voulant atteindre un volume dans le rayon d'une bibliothèque, il s'aperçoit de la difficulté qu'il éprouve aux mouvements du membre supérieur gauche.

A l'examen, on constate que la région de l'épaule ne présente aucune déformation. La palpation dénote une légère hypotonie du deltoïde, sans atrophie appréciable; il existe un point assez douloureux au niveau de la tête humérale, en dedans de la coulisse bicipitale; on perçoit dans l'aisselle la tête humérale non déformée, un peu sensible à la pression. Les signes physiques sont en réalité réduits à presque rien.

Les phénomènes fonctionnels sont plus accusés. L'abduction du bras est extrêmement limitée et atteint à peine un angle à 30°; la propulsion et la rétropulsion sont également très diminuées. On peut passivement donner une plus grande amplitude aux mouvements mais on est alors arrêté rapidement par la douleur.

Wassermann négatif.

Formule sanguine :

Globules rouges	6.100.000
Globules blancs	10.000
Polynucléaires	50
Moyens monos	16
Lymphocytes	18
Œsinophiles	10

L'examen radiologique pratiqué indique à ce moment une raréfaction osseuse intéressant une grande partie de la tête humérale dont il reste un croissant d'aspect normal au contact de la surface articulaire intacte. L'aspect clair de l'os se prolonge du côté diaphysaire dépassant un peu vers le bas la région du col chirurgical. La corticale est amincie mais reste très nette et la radiographie conclut : « Apparence kystique uniloculaire mal délimitée vers la diaphyse. Absence d'aspect soufflé ».

Devant cet aspect clinique et radiologique, l'hypothèse d'une tumeur osseuse paraissait éminemment vraisemblable, mais peut-être était-il permis d'hésiter sur sa nature et surtout sur la décision opératoire.

On demande au malade de revenir et il se représente le 30 avril suivant, soit six semaines après le premier examen.

On constate alors une aggravation très sensible des phénomènes fonctionnels. La douleur est devenue très vive, à exacerbation nocturne, interdisant le sommeil, Tout mouvement imprimé au corps retentit douloureusement sur l'épaule, le malade porte le bras en écharpe, le poids du membre pendant inerte le long du corps, provoquant une douleur intolérable.

Les mouvements actifs sont à peu près nuls; passifs, ils sont très douloureux. L'atrophie musculaire est devenue nette et s'étendant aux muscles de la ceinture scapulaire et du bras. La pression au niveau de la tête humérale est extrêmement sensible; l'extrémité supérieure de l'humérus semble un peu augmentée de volume.

La radiographie montre alors un aspect soufflé de l'épiphyse humérale supérieure, comprenant la tête et la région des tubérosités. La corticale, refoulée, principalement sur la face interne de l'os, paraît encore intacte, sauf en un point où, vers la partie interne du col chirurgical, l'os présente les signes d'une légère effraction. En six semaines, les lésions ont donc considérablement évolué et semblent triplées d'étendue.

MM. Lecène et Mouchet veulent bien alors examiner la radiographie et leur avis est en faveur d'une tumeur bénigne, à traiter par une intervention limitée.

J'interviens le 19 mai 1928. Incision parallèle au sillon delto-pectoral et un peu en dehors de lui. On découvre la tête humérale, boursouflée et réduite à une coque très mince que l'on incise. A la curette, évidement soigneux de la cavité, remplie d'un tissu mou et saignant. L'évidement intéresse très largement le canal médullaire jusque dans son tiers supérieur, après quoi il ne reste de l'épiphyse qu'une mince calotte de la tête humérale et de la coque corticale papyracée, fracturée à son union avec la diaphyse. L'articulation n'a pas été ouverte. En raison du suintement sanguin, on remet à un second temps la mise en place de greffons ostéopériostiques et on referme après hémostase, aussi soigneuse que possible, mais qui reste imparfaite.

Après cette intervention, en raison de la suppression de tout support osseux sur 6 à 7 centimètres, le membre est complètement ballant, en fléau. On le place en abduction et extension dans un appareil de Rouvillois.

Suites opératoires simples. Cessation immédiate des douleurs.

Trois semaines après on fait une radiographie. On constate tout d'abord que, malgré la traction imprimée au bras en abduction, un décalage s'est produit du fait du maintien en place de la corticale de la tête, dont l'appareil capsulo-ligamenteux est resté intact, et de la chute du segment diaphysaire entraînée par la pesanteur. Mais ce qui frappe surtout est la restitution d'os, déjà nettement opaque aux rayons, ayant entièrement reformé la tête humérale et un cal volumineux soudant solidement tête et diaphyse. Il ne peut plus être question de greffe ostéopériostique.

Le résultat de l'examen histologique, pratiqué par notre collègue Codvelle, avait été : « tumeur à myéloplaxes, sarcome ostéoclasique de Masson ». Diagnostic confirmé par un examen complémentaire pratiqué à l'Institut Curie.

Dès le 9 juin, les mouvements sont repris et progressent avec une extraordinaire rapidité. Le 20 juin, l'abduction, indolore, atteint l'angle droit. On confie à ce moment le malade à l'Institut Curie qui procède à une série de séances radiographiques. Départ en convalescence le 26 juillet, avec un fonctionnement du membre presque intégralement restitué, malgré le décalage des fragments et le volume du cal.

Le malade est revu en novembre 1928, il a repris intégralement son service. La radiographie montre une épiphyse humérale très déformée mais avec une surface articulaire intacte, l'os est solide, le membre vigoureux.

Dans ces deux observations, il s'agissait bien de lésions bénignes, comme l'ont prouvé l'examen pratiqué au moment de l'intervention et l'évolution clinique post-opératoire. Le premier cas, « fracture sur une ostéite kystique », n'a pas été traité chirurgicalement, puisque l'opération a consisté uniquement à prélever un fragment pour l'examen histologique ; dans le second cas, on s'est borné à curetter la « tumeur à myéloplaxes » sans appliquer de greffes osseuses. Tous deux ont guéri.

M. Jean Berger, en communiquant son observation, s'était demandé s'il n'y aurait pas lieu, puisque les maladies kystiques des os longs tendent

à guérir naturellement après fracture, de commencer par provoquer une fracture du kyste avant de recourir à des greffes.

Dans l'observation de M. Wolfromm, il est en effet curieux de constater qu'un travail d'ossification s'est déjà produit entre le 12 octobre, date de la première radiographie et le 20 octobre, date de la deuxième, c'est-à-dire avant toute intervention chirurgicale, mais après production d'une fracture spontanée. Comme vous pouvez le voir sur la deuxième des radiographies qui sont jointes à son travail, la partie inférieure de la cavité kystique est déjà en partie comblée par du tissu osseux. Mais sur la dernière radiographie, faite trois mois après, le travail d'ossification est loin d'avoir progressé; bien au contraire la cavité kystique est largement étendue, et on n'aperçoit, pour expliquer la consolidation clinique, qu'une bande interne de tissu osseux périostique. Or, dans les radiographies que je vous ai montrées dans la séance du 23 janvier 1929, se rapportant aux observations de « tumeur à myéloplaxes » traitées par greffe ostéoplastique par notre collègue M. Gouverneur, la réparation centrale de la cavité osseuse et le comblement par du tissu compact aux dépens des greffes étaient déjà très avancés trois mois après l'opération, et donnaient l'impression de solidité et de guérison bien meilleure que dans le cas de M. Wolfromm, opéré en vue de la biopsie nécessaire, mais ni curetté ni greffé. Il serait intéressant d'avoir de nouvelles radiographies de la malade de M. Wolfromm pour pouvoir constater au bout d'un temps suffisamment long l'évolution osseuse, et savoir si la cavité kystique persistera au centre du foyer de fracture consolidée, ou tendra à s'effacer.

Dans l'observation de M. Vanlande, au contraire, il faut admirer avec quelle rapidité s'est faite la reconstitution osseuse de la tête humérale : trois semaines après l'opération qui a consisté en un simple évidement de la cavité kystique, ne laissant que la mince coque osseuse effondrée, la radiographie montre la formation d'un bloc compact, volumineux et solide, remplissant l'ancienne cavité, si bien que la greffe osseuse qu'on se proposait d'exécuter ultérieurement devenait par là même inutile. Quelques mois après, l'extrémité supérieure de l'humérus, très déformée par la fracture post-opératoire, était parfaitement consolidée et le bras avait repris toute sa solidité.

Les lésions osseuses de la malade de M. Vanlande avaient évolué très rapidement ; à peine ébauchées lors du premier examen, elles avaient pris en six semaines une extension considérable, allant jusqu'à la disparition par place de la corticale. L'intervention chirurgicale a arrêté brusquement le processus destructeur, et a été le point de départ d'un processus de reconstitution aussi rapide, et cela sans le secours de greffes. Il est difficile de savoir si ce changement subit est dû uniquement à l'extirpation du contenu de la cavité osseuse, ou aussi à la fracture consécutive par tassement, comme dans l'observation de M. Jean Berger ; mais on est bien obligé d'admettre que, pour ce qui est de la consolidation osseuse, les greffes ne sont pas toujours indispensables.

Cependant, il nous semble que même dans ce cas la greffe n'eût pas

été inutile pour éviter l'effondrement de l'extrémité supérieure et la déformation considérable et définitive qui en est résultée; non pas la greffe par semis de petits fragments ostéoplastiques, mais la greffe segmentaire totale suivant la technique défendue par M. Tavernier. Elle aurait joué le rôle de tuteur dans cette région qu'il est particulièrement difficile d'immobiliser correctement et empêché le tassement de la tête humérale et du col chirurgical réduits à une mince coque osseuse.

En somme, ces deux cas, malgré la guérison obtenue, ne nous paraissent pas démontrer l'inutilité de l'intervention chirurgicale et de la greffe osseuse dans les « ostéites kystiques » ou « tumeurs à myéloplaxes ». L'évidement complet du foyer malade qui supprime la lésion causale et la greffe, soit par copeaux ostéoplastiques, soit par tuteur osseux, qui maintient les fragments et aide à l'ostéogénèse rapide, nous semblent encore le meilleur traitement à instituer, sans faire courir de grands risques aux malades, et paraît donner des résultats d'une qualité supérieure à ceux obtenus par fracture des parois du kyste sans opération, ou le simple curettage de la cavité osseuse.

Il est à souhaiter que de nouveaux cas soient publiés pour trancher cette question opératoire, et nous vous proposons de remercier MM. Wolfromm et Vanlande de nous avoir communiqué sur ce sujet discuté leurs intéressantes observations.

M. Lecène : Les observations que Baumgartner vient de nous présenter sont très intéressantes, parce qu'elles sont complètes et précises. Nous avons encore besoin de beaucoup de pareilles observations pour que nous puissions arriver à diagnostiquer à coup sûr les lésions dystrophiques du squelette (ostitis fibrosa et dystrophie hémorragique avec myéloplaxie) par la simple étude clinique et radiographique. Malgré tout ce que la radiographie nous a appris depuis dix ans à ce sujet, il ne nous est pas encore possible de faire toujours le diagnostic en examinant le malade et les radiographies. Aussi l'*ostéotomie exploratrice* (ce terme me semble bien préférable dans le cas particulier à celui de biopsie qui est imprécis et insuffisant) a-t-elle actuellement de nombreuses indications. Seule cette petite intervention nous permettra d'éviter des mutilations inutiles (j'en ai vu plusieurs bien regrettables) dans les cas douteux. Cette ostéotomie exploratrice est donc une manœuvre d'une importance capitale dans tous les cas de diagnostic douteux des lésions osseuses : autant il serait absurde de la faire à tout propos, autant il me semble essentiel de ne jamais la négliger quand il y a un doute sérieux. J'ajoute que l'examen microscopique « extemporané », qui présenterait « *a priori* » des avantages évident, n'est pas applicable dans le cas particulier, à mon avis; en effet, ou bien le diagnostic est déjà évident par le seul examen macroscopique après l'incision de la lésion osseuse, ou bien ce diagnostic est difficile et ne pourra être fait que sur des coupes très bien fixées et très bien colorées. En tout cas, j'ai tenu à insister ici, une fois de plus, sur l'importance capitale qu'il

y a actuellement à réunir un grand nombre d'observations bien complètes et suivies pour que nous puissions arriver à une connaissance anatomo-clinique vraiment précise des tumeurs osseuses véritables et des lésions dystrophiques qui peuvent leur ressembler beaucoup.

Grossesse tubaire opérée au onzième mois,

par M. **Brugeas** (de Shangaï).

Rapport de M. F. M. Cadenat.

Le 2 octobre 1928, le Dr Sibiril, chargé de la clinique obstétricale de l'Université de l'Aurore, nous fait appeler en consultation pour voir la malade Si..., âgée de trente-huit ans.

L'histoire de cette malade paraît d'abord assez confuse. C'est une IV-pare dont les règles ont cessé depuis onze mois chinois (lunaires). Elle a pensé qu'elle était enceinte et sa grossesse a évolué normalement jusqu'en août. Elle a commencé à sentir des douleurs, elle a perdu du sang et quelques caillots, les douleurs ont été très vives mais se sont rapidement calmées. Depuis ce temps-là, elle continue à perdre du sang d'une façon irrégulière, elle a de la fièvre et c'est pour cela qu'elle entre à la Maternité,

Dans ses antécédents, rien de bien spécial à signaler. Les accouchements précédents se sont faits dans de bonnes conditions, pas de fausses couches, les enfants sont vivants et en bonne santé.

A l'examen : femme de taille moyenne et de proportions normales, teint terreux, anémié. En dehors de l'appareil génital, on ne découvre qu'un peu de matité aux sommets des deux poumons, la respiration y est plus rude; crachats abondants et épais (la radiographie, faite ultérieurement, ne montre pas d'infiltration, l'examen des crachats ne montre pas de bacilles de Koch). Traces d'albumine dans les urines.

Du côté de l'appareil génital : abdomen volumineux avec une tumeur développée particulièrement dans le côté gauche; par la palpation on sent une grosse tumeur ovoïde occupant l'hypogastre, la fosse iliaque gauche, le flanc et l'hypocondre gauches. Cette tumeur est rénitente et donne une sensation kystique, mais d'un kyste à paroi très résistante; pas de ballottement, en tous cas sensation toute différente de celle que donne un utérus à terme avec ses alternatives de relâchement et de contraction. A l'auscultation, pas de bruits du cœur.

Par le palper bimanuel : le col est entr'ouvert, un peu ramolli. Au-dessus de lui, bombant comme dans un segment inférieur, la tumeur perçue par la voie haute. Cette tumeur semble bien être l'utérus lui-même, car rien d'autre n'est perçu à côté d'elle. La masse n'est pas mobile. Le promontoire n'est pas accessible. L'examen des mamelles révèle l'existence de colostrum.

L'histoire de la malade un peu confuse et son examen nous laissent dans le doute, d'autre part l'examen de cette tumeur par la palpation ne donne nullement la sensation d'un utérus, aussi se demande-t-on si l'on n'a pas affaire à une grossesse en évolution au début, surmontée d'une tumeur de l'ovaire ou mucoïde ou dermoïde, les pertes sanguines, la fièvre, signalant simplement un décollement de l'œuf.

On envoie la malade au Dr Richer, chef du service de Radiologie de l'hôpital Sainte-Marie, qui nous communique les conclusions suivantes :

« Radiographie de face et de profil. — *Constatations* : Présence d'un fœtus, présentation de la tête, siège dans le flanc gauche, dos en avant (O. I. D. A.).

« Fœtus petit, très tassé, tête en hyperflexion.

« Tête non engagée au détroit supérieur, ses dimensions apparentes sont inférieures aux diamètres apparents du petit bassin (simple approximation).

« Ossification fœtale très avancée : opacité osseuse du fœtus sensiblement égale à celle de la mère.

« On distingue très nettement (chose assez rare) sur le genou gauche le point d'ossification de l'épiphyse inférieure du fémur (point de Béclard) et celui de l'épiphyse supérieure du tibia; le premier n'apparaît qu'au cours du neuvième mois et est actuellement tenu comme « test » de la maturité fœtale [1], donc, *fœtus à terme*.

« Déformation ovoïde de la tête et chevauchement des sutures pariéto-occipitales, malgré l'absence de compression de la tête : donc présomption de pression intra-cranienne faible, *donc présomption de mort du fœtus*.

« Conclusion : Fœtus à terme, probablement mort ».

Devant cette réponse qui vient corroborer l'histoire de la malade, il n'y a aucun doute à avoir : il s'agit d'un kyste fœtal par rétention dans une grossesse tubaire datant de onze mois. On pourrait — et ce serait une élégante confirmation du diagnostic — injecter du lipiodol dans l'utérus, mais la malade a de la fièvre, est fatiguée et il est préférable de s'abstenir.

On explique la situation à la malade qui refuse d'abord toute intervention, mais, les douleurs réapparaissant, au bout de deux jours elle se décide.

Intervention (Dr Brugeas) : Laparotomie qui nous montre une tumeur volumineuse remontant jusqu'à l'hypocondre gauche, à côté d'elle l'utérus un peu augmenté de volume et séparé de la tumeur par un sillon assez profond.

La tumeur a déjà contracté des adhérences très intimes avec l'anse sigmoïde que nous sommes obligé de décoller au bistouri et à la compresse, suintement sanguin assez abondant, adhérences également dans la cavité pelvienne, si bien que l'on se décide à faire une hystérectomie subtotale en commençant par le côté droit. Le kyste se déchire en le décollant du pelvis, il s'écoule du méconium et de la matière sébacée.

La péritonisation n'étant pas possible, on termine par un Mikulicz. Opération dure une heure environ, malade choquée, mais qui se remonte vite. On enlève progressivement mèches et sac. Un peu de température, bronchite qui disparaît en quelques jours. Quatre semaines après la malade sort entièrement cicatrisée sans éventration et en excellent état.

L'examen et les photographies de la pièce extirpée montrent, après formolage, un énorme kyste accolé à l'utérus, facile à séparer de celui-ci dans la partie supérieure, mais impossible à dissocier par le toucher vaginal, si bien que l'utérus n'avait pu être localisé. La paroi du kyste est d'une épaisseur partout uniforme, sauf, cependant, à la partie inférieure où la paroi plus mince s'est rompue pendant l'opération. La grossesse s'est développée dans la portion isthmique et ampullaire de la trompe, ce qui lui a permis d'aller jusqu'au terme; le fœtus est bien conforme.

Cette observation, dit M. Brugeas, nous a paru intéressante, d'abord par la rareté relative du fait lui-même, ensuite par le problème de diagnostic posé. L'histoire paraît sans doute typique, mais, dans la bouche de la malade, elle était infiniment moins claire et, passant par le canal d'un traducteur, elle risquait fort d'être déformée. La grossesse était indéniable, mais qu'était cette tumeur?... Certainement pas l'utérus, car sa paroi dure et tendue ne ressemblait en rien au muscle utérin. Aussi, sans la radiographie, serions-nous resté dans

1. Réf : Roger Jardin, *Thèse Paris*, 1926, Etude radiologique des points d'ossification du genou chez le nouveau-né.

le doute : grossesse tubaire, sans doute, l'histoire de la malade nous y portait, ou plutôt, tumeur de l'ovaire évoluant à côté d'une grossesse normale.

La radiographie, en nous affirmant la présence, dans le kyste, d'un fœtus à terme et en voie de résorption nous a apporté la certitude qui nous manquait.

Cette radiographie, que je vous fais passer, est en effet des plus instructives, et les précisions données par le Dr Richer, concernant l'âge du fœtus et sa mort probable, témoignent de ses connaissances radiologiques et de son esprit d'observation.

Au point de vue technique, l'opérateur a montré son à-propos chirurgical en pratiquant, dès qu'il a été gêné par les adhérences pelviennes de la tumeur, une hystérectomie. Il a pu de cette façon attaquer le pôle inférieur de la masse et libérer l'ensemble en sectionnant le col. J'estime que M. Brugeas a eu une certaine chance à ne pas être davantage gêné par le suintement sanguin. Un Mikulicz a suffi à faire l'hémostase, mais le plus souvent dans ces grossesses ectopiques à terme l'hémorragie est telle que l'opérateur est très inquiet sur la façon de s'en rendre maître. Dans le cas présent il y a sans doute deux raisons pour expliquer ce fait : d'une part, la mort du fœtus et l'absence de rupture de la trompe. Le placenta ne put donc pas pénétrer les organes voisins et prendre ces connections intimes qui obligent parfois à l'abandonner dans le ventre, faute de pouvoir le détacher.

M. Brugeas nous a déjà envoyé plusieurs observations particulièrement intéressantes du fait du milieu dans lequel s'exerce son habileté chirurgicale. Le tempérament chirurgical de notre jeune collègue trouve à s'employer largement pour le plus grand bien de ses opérées, et je vous propose de l'en féliciter

Deux observations de décollement de l'épiphyse du fémur. Luxation de la diaphyse en arrière. Reposition sanglante. Guérison,

par MM. **Matry** et **Philardeau**,
Chirurgiens de l'hôpital de Fontainebleau, anciens internes des hôpitaux de Paris.

Rapport de M. Pierre Mocquot.

Les deux observations que nous ont adressées MM. Matry et Philardeau apportent une contribution intéressante au traitement délicat des décollements épiphysaires de l'extrémité inférieure du fémur.

Observation I. — Un garçon de quinze ans, employé de culture, reçoit le 30 novembre 1923, d'assez près, une ruade de cheval sur la partie inférieure et antérieure de la cuisse gauche. Jeté à terre, il présente une impotence fonction-

nelle absolue et accuse une douleur très violente au genou gauche dont la déformation est considérable.

A Fontainebleau où il est amené, on constate une flexion de la jambe sur la cuisse à 45° environ, une tuméfaction volumineuse de la région du genou qui est globuleuse, tendue et très douloureuse. Les mouvements d'extension et de flexion sont impossibles, mais il existe des mouvements de latéralité très étendus. En arrière une saillie anormale qui semble correspondre à l'extrémité inférieure du fémur soulève la région poplitée; en avant, au-dessus de l'interligne articulaire, on trouve un bloc osseux, indépendant de la rotule très mobile qui se fond en arrière dans l'épanchement sanguin qui distend les tissus. A ce niveau existe un véritable coup de hache.

Le raccourcissement est de 5 centimètres environ.

On pense à une luxation du genou en arrière avec fracture des condyles ou du plateau tibial.

La radiographie, faite le 1er décembre, montre un décollement de l'épiphyse inférieure du fémur : la diaphyse a glissé en arrière, les condyles ont passé en avant et se sont placés verticalement et de champ sur le plateau tibial.

Sous anesthésie au chloroforme, une réduction par manœuvres externes est tentée, mais malgré tous les efforts de traction sur la jambe, de refoulement en haut et en avant de la saillie osseuse poplitée, de mouvements de bascule vers le bas qu'on s'efforce d'effectuer sur la masse condylienne, on n'arrive qu'à un résultat insuffisant. La partie postérieure de l'épiphyse est engagée entre le plateau tibial et la diaphyse fémorale, mais les surfaces de séparation étant inégales, irrégulières, en dents de scie, on ne peut obtenir la remise en place complète.

L'intervention sanglante est décidée et pratiquée immédiatement.

Incision à convexité supérieure : le lambeau est rabattu en bas. On vérifie le ligament rotulien qui est indemne, les tissus péri-rotuliens sont fortement infiltrés de sang.

Arthrotomie sur le bord externe de la rotule. Incision de 8 centimètres de haut, les 2/3 au-dessus de l'interligne. On vérifie les ligaments croisés qui apparaissent intacts. On essaie, alors, un doigt appuyant sur le condyle externe, de le chasser en arrière, tandis qu'un levier de Lambotte intra-articulaire s'efforce d'accrocher l'extrémité supérieure pour la repousser en avant. Les aides tirent sur la jambe et refoulent en haut et en avant l'extrémité supérieure de la diaphyse. Ces efforts ne donnent aucun résultat.

On pratique alors une incision d'arthrotomie interne pour avoir accès sur les deux côtés de l'épiphyse, espérant que la manœuvre, mieux équilibrée, réussira. Nouvel échec.

On pratique alors une incision prolongeant en haut l'incision d'arthrotomie interne, de façon à avoir un accès direct sur le foyer de fracture. Un levier de Lambotte est introduit entre épiphyse et diaphyse. Très facilement alors, on peut obtenir l'ascension de la diaphyse et refouler à sa place le fragment épiphysaire.

Celui-ci est fixé par deux cavaliers de Dujarier placés l'un en dedans, l'autre en dehors, dans l'espoir de pratiquer une mobilisation précoce.

Suture soignée des incisions latérales, suture de la synoviale et du surtout fibreux. Drainage avec 2 faisceaux de crins.

Suites : Pendant une semaine la température oscille entre 38 et 38°5, les pansements sont vérifiés matin et soir. A partir du neuvième jour la température baisse et le vingtième jour le blessé rentrait chez lui, suivi par le Dr Battesti.

Le quarantième jour, on commence une mobilisation prudente; au quatrième mois, le blessé marche en s'appuyant sur une canne, la flexion se fait dans une étendue de 45 à 50° ; la marche était facile, non douloureuse.

Ce blessé a été revu le 23 mai 1927, c'est-à-dire trois ans et demi après l'acci-

dent. Le genou gauche est un peu plus gros que le droit (circonférence 37 à gauche, 35 à droite). Les deux cuisses ont le même volume (circonférence 45). La cicatrice opératoire est souple, la rotule très mobile. L'extension du genou est complète; la flexion se fait à 135°. Le blessé peut s'accroupir facilement jusqu'à la limite de la flexion. Il n'existe aucune claudication, aucune douleur. Le blessé a repris l'usage de la bicyclette.

Cette année, le jeune homme, soumis au conseil de révision, aurait été pris dans le service armé si les radiographies qu'il a présentées n'avaient fourni la preuve qu'il avait subi un grave traumatisme du genou.

Obs. II. — Un enfant de quinze ans se trouvait le 29 juin 1928 sur le faîte d'une voiture de foin d'où il fut projeté la tête en bas, la jambe gauche coincée entre deux gerbes; il se produisit un craquement au niveau du genou et le médecin appelé constata une sorte de luxation du genou qui lui parut irréductible.

L'examen, pratiqué le 10 juillet, montre un genou très augmenté de volume, avec quelques érosions superficielles le long de la jambe.

La rotule facile à percevoir paraît anormalement mobile au-dessus, les doigts tombent dans une dépression. Par contre, le creux poplité est rempli par une extrémité osseuse dont on peut sentir une arête assez vive un peu au-dessus de l'interligne articulaire.

La jambe peut être fléchie sur la cuisse dans une étendue de 30° environ, au prix de vives douleurs.

Le raccourcissement est de 4 centimètres.

La radiographie montre un décollement de l'épiphyse inférieure du fémur. La diaphyse fémorale a glissé dans le creux poplité et coince l'épiphyse; la convexité des condyles regarde en avant.

Le lendemain 11 juillet, le malade étant endormi, on essaie d'abord de réduire le déplacement par des tractions simples et des tractions combinées à des mouvements de flexion; toute réduction est impossible.

On découvre alors l'articulation par une incision en fer à cheval à convexité inférieure passant par le milieu du ligament rotulien. On vérifie l'intégrité de celui-ci et l'on rabat en haut le lambeau cutané jusqu'à découvrir la solution de continuité osseuse.

Le foyer de fracture est extra-synovial. Toute réduction est impossible sans un levier. On introduit un davier de Lambotte entre épiphyse et diaphyse; cette manœuvre n'est pas aussi commode qu'on pourrait le croire. Mais, le levier mis en place, la réduction se fait facilement en deux temps : dans un premier temps les surfaces articulaires condyliennes basculent et s'orientent en bas. Dans un second temps, la diaphyse remonte et se met au contact de l'épiphyse. On vérifie que l'engrènement est bon en passant un doigt dans le creux poplité. On suture en laissant un drain et l'on immobilise dans un plâtre circulaire avec fenêtre pour surveiller la plaie.

Suites opératoires : Après une certaine élévation de température 39°-38°5 les premiers jours, le drain est enlevé le quatrième jour, la température devient normale le huitième et les fils le dixième.

Une radiographie faite à cette date paraît satisfaisante, mais elle est un peu floue à cause du plâtre.

Le blessé quitte la clinique le quinzième jour. Le plâtre devant être enlevé par le médecin traitant le trente-cinquième jour.

Le blessé est revu à la fin d'août : il commence à marcher avec une canne et la flexion du genou atteint 45° environ. Mais la radiographie montre que la réduction ne s'est pas maintenue parfaite : la vue antéro-postérieure est satisfaisante; mais sur le profil la diaphyse fait saillie en arrière par un quart de sa surface environ : il y a en avant entre la diaphyse et l'épiphyse un angle comblé par un cal.

En octobre 1928, l'enfant marche normalement sans boiter; il ne se plaint

que d'une difficulté à plier le genou. La flexion atteint l'angle droit : la montée de l'escalier se fait bien. La palpation montre une légère dépression au-dessus de la rotule et le creux poplité est un peu comblé dans son tiers supérieur.

Ces deux observations méritent de retenir un instant notre attention.

La première nous apporte tout d'abord le résultat éloigné d'un décollement épiphysaire grave de l'extrémité inférieure du fémur. Cinq ans après ce traumatisme, le blessé passant le conseil de révision aurait été jugé apte au service armé si les radiographies n'avaient fourni la preuve de l'accident. Les mouvements ont leur amplitude normale ; il y a une légère augmentation du volume du genou, il n'y a aucune claudication. M. Matry ne mentionne pas les résultats de la mensuration de la longueur du membre. Le raccourcissement, si raccourcissement il y a, est assurément minime. Un pareil résultat dans un traumatisme aussi grave constitue un argument sérieux en faveur de la conduite suivie et c'est surtout la conduite à suivre dans un cas semblable que MM. Matry et Philardeau ont envisagée dans leurs conclusions que je vais brièvement discuter :

1° « Le décollement de l'épiphyse inférieure du fémur, selon le type ci-dessus décrit, constitue une lésion irréductible sans opération. »

Cette première conclusion comporte, à mon avis, une généralisation un peu excessive, parce qu'elle pourrait faire considérer comme inutile toute manœuvre de réduction non sanglante. Du fait que les manœuvres externes ont échoué chez ces deux grands garçons de quinze ans, et chez le second, elles n'ont été tentées avec anesthésie qu'au bout de douze jours, il ne s'ensuit pas qu'elles échoueront toujours, en particulier chez des enfants plus jeunes ; aussi me paraissent-elles devoir toujours être tentées et c'est l'*échec des manœuvres de réduction* bien plutôt que *le type de déplacement* qui constitue l'indication opératoire.

2° « Il faut agir sur le foyer extra-articulaire et intervenir sur le fragment condylien luxé en plaçant, entre celui-ci et l'extrémité diaphysaire, un instrument agissant comme levier. Ce levier mis en place, la réduction se fait sans effort. »

Ce sont les difficultés rencontrées dans la première opération qui ont conduit à cette conclusion. M. Matry avait fait d'abord une arthrotomie externe. L'ouverture large de l'articulation a paru inutile : c'est la conclusion à laquelle était arrivé Desmarest (*Revue de Chirurgie*, 1912). Les deux incisions latérales qu'il préconise me semblent préférables au grand lambeau cutané à convexité inférieure (obs. II) et surtout au grand lambeau à convexité supérieure (obs. I). Il semble nécessaire d'agir des deux côtés, non seulement pour fixer les fragments, mais aussi pour réduire par la manœuvre du levier.

3° « L'immobilisation plâtrée ne suffit pas à maintenir la réduction. En effet, au niveau du cartilage de conjugaison l'engrènement se fait bien, mais se maintient mal. »

C'est la deuxième observation qui conduit à cette conclusion ; mais le fait a déjà été constaté :

« Handley, dit Desmarest, avait cru obtenir une excellente réduction en ouvrant le foyer de fracture par une incision latérale externe et en maintenant le membre fléchi à l'aide d'un lien en 8 de chiffre enserrant la jambe et la cuisse. La radiographie faite quelques jours plus tard lui montra que les fragments n'étaient pas en bonne position et il dut pratiquer une seconde intervention. » M. Philardeau paraît avoir immobilisé le membre en extension après réduction. On pourrait lui en faire grief si précisément le cas de Handley ne montrait que la flexion ne met pas à l'abri d'un déplacement.

S'il était acquis que l'immobilisation plâtrée est incapable de maintenir la réduction, il faudrait intervenir même si l'on obtenait la réduction par manœuvres externes. Or il est bien certain qu'une bonne guérison peut être obtenue après réduction suivie d'immobilisation plâtrée : il semble probable, et c'est ce que disait Broca, que les réductions instables sont surtout des réductions incomplètes; quand on a réduit bien complètement, la tendance au déplacement est bien faible.

4° « Il vaut mieux terminer l'opération par une ostéosynthèse. Celle-ci permet en outre d'éviter l'immobilisation plâtrée. La simple mise en gouttière a le gros avantage de permettre une surveillance post-opératoire facile.

Je souscris volontiers à cette conclusion qui est aussi celle à laquelle était arrivé Desmarest. La fixation l'un à l'autre des fragments épiphysaire et diaphysaire soulève cependant une objection. Que vont devenir les agents de fixation au cours de l'accroissement en longueur de l'os? La première observation montre que leur présence n'offre pas d'inconvénient, mais il eût été intéressant de voir sur une radiographie prise à 4 ou 5 ans de distance ce qu'ils étaient devenus : il faut que l'os se coupe en quelque sorte sur l'agent de fixation et se reconstitue au delà, à la manière d'un tronc d'arbre enserré d'un fil de fer, avec cette différence que la section se fait dans la longueur et non dans l'épaisseur.

L'objection ne s'adresse pas d'ailleurs à l'ostéosynthèse qui est certainement très utile, elle ne pourrait atteindre que la permanence de l'agent d'ostéosynthèse. Or s'il avait des inconvénients, il serait bien simple de l'enlever. »

Je vous propose, Messieurs, de remercier MM. Matry et Philardeau de nous avoir adressé ces documents intéressants et de publier leur travail dans nos Bulletins.

Luxation en arrière du cubitus avec fracture de la diaphyse radiale,

par M. **M. Vanlande**, Professeur agrégé au Val-de-Grâce.

Rapport de M. Maisonnet.

Vous m'avez chargé d'un rapport sur une observation exceptionnelle et intéressante que nous a adressée mon collègue et ami, le Dr Vanlande.

Il s'agit, en effet, d'une luxation isolée et en arrière de l'extrémité supérieure du cubitus, compliquée d'une fracture du radius au niveau de

l'union du tiers supérieur et du tiers moyen, ou, si vous voulez bien me permettre cette comparaison, d'une fracture de Monteggia à l'envers.

Voici d'abord, en quelques mots, l'observation du blessé.

M. X..., vingt ans, tombe de cheval sur la paume de la main le 8 novembre 1927.

Aussitôt, douleur vive, impotence fonctionnelle, coude fixé en demi-flexion.

M. Vanlande examine le blessé et constate l'existence d'une luxation en arrière du cubitus, l'existence d'une fracture du tiers supérieur du radius, le maintien dans sa position normale de la tête radiale, qui ne subit aucun mouvement transmis sous l'influence des mouvements de pro-supination.

La radiographie de face et de profil confirme ce diagnostic, et met en évidence l'existence d'une fracture du radius avec fragment intermédiaire, raccourcissement de 2 centimètres et projection de la diaphyse radiale en dedans, dans l'espace interosseux.

Aussitôt, Vanlande pratique la réduction de la luxation du cubitus. Celle-ci a pour résultat de corriger entièrement le raccourcissement, mais elle est sans effet sur le fragment intermédiaire, et sur l'angulation à sommet interne que forment les deux extrémités fracturées du radius.

Dans ces conditions, notre confrère estime à juste titre l'intervention indiquée et le 17 novembre il pratique la réduction sanglante, et une ostéosynthèse au moyen d'une agrafe de Cunéo maintenue par trois anses de fil câblé.

A vrai dire, l'intervention fut difficile. Le déplacement des fragments, la situation de la branche motrice du radial, imposèrent l'emploi d'une voie d'accès antérieure, le long du bord interne du long supinateur. Elle permit de saisir les fragments sous les fléchisseurs, de les attirer en dehors, de les coapter, après remise en place du fragment intermédiaire.

Après l'intervention, immobilisation dans une gouttière plâtrée postérieure, l'avant-bras en supination et en flexion dépassant légèrement l'angle droit.

L'évolution fut normale et M. Vanlande put examiner son blessé un an après son accident.

La consolidation s'est bien faite, bien que le cal soit un peu volumineux du côté de l'espace interosseux. Elle explique également les résultats fonctionnels que M. Vanlande aurait souhaités encore plus satisfaisants. En effet, si les mouvements de flexion et d'extension sont normaux, la pronation est restée sensiblement diminuée.

Cette observation mérite quelques commentaires.

La luxation isolée de l'extrémité supérieure du cubitus, admise par Sédillot, est contestée par de nombreux chirurgiens. M. Vanlande nous en fournit un exemple exceptionnel, mais incontestable.

Je ne connais, pour ma part, aucune observation analogue. Laroyenne a cependant montré que les fractures du col radial pouvaient se compliquer de luxation de l'extrémité supérieure du cubitus en arrière.

Je n'insisterai pas sur le mécanisme de cette luxation, compliquée de fracture ; il est incontestablement le même que celui de la fracture de Monteggia, étudiée à cette tribune, il y a encore peu de temps. L'observation de M. Vanlande nous démontre une fois de plus que toute diminution de la longueur de l'avant-bras implique la fracture de l'un des deux os, et la fracture ou la luxation de l'autre.

Dans le cas particulier, le radius, pris entre le col et le condyle huméral, s'est fracturé ; les ligaments radio-cubitaux se sont rompus, l'extrémité supérieure du cubitus a été projetée en arrière de la trochlée. A la faveur de cette luxation, le raccourcissement du radius a pu se produire.

Au reste, il a suffi de réduire la luxation du cubitus pour qu'aussitôt le chevauchement des fragments du radius soit corrigé. Ceci est classique.

Par contre, si on peut répéter, avec Kirmisson, que, dans les fractures du cubitus avec luxation du radius, la luxation est tout, la fracture n'est rien, ce serait, à mon sens, une erreur d'admettre ce même principe dans les fractures du radius avec luxation de l'extrémité supérieure du cubitus.

Le radius, en effet, est l'os mobile qui tourne autour du cubitus, grâce à l'existence de son angle cervico-diaphysaire et de sa courbure externe très marquée. Toute diminution de cet angle ou de cette courbure, toute modification angulaire, constitue un obstacle osseux qui limite dans une proportion considérable la pro-supination.

C'est pour éviter cet écueil que notre confrère a jugé indispensable la réduction sanglante et l'ostéosynthèse. Cependant, le résultat fonctionnel réalisé n'a pu être absolument parfait, puisque la pronation est restée limitée. Sans doute, ce trouble peut-il être attribué en partie à l'ossification importante qui s'est faite dans l'espace interosseux ; je crois que cette limitation est due surtout, et M. Vanlande partage cette opinion, à ce que l'ostéosynthèse n'a pas permis de rétablir l'angle cervico-diaphysaire dans son intégrité. Sans doute, et surtout par voie antérieure, cette reconstitution est difficile à obtenir et à maintenir ; mais je crois que, dans un cas analogue, pour avoir les plus grandes chances de succès, il serait indiqué d'utiliser de préférence une lame du type de Lambotte ou de Lane, incurvée, maintenant les fragments en hyper-correction ; et de la placer, si on intervient par voie antérieure, de préférence sur la face interne du radius.

Et j'en arrive à cette conclusion que, dans une lésion de ce genre, le traitement de la fracture est plus important que celui de la luxation, et qu'il restera toujours délicat.

Aussi, je vous propose de féliciter M. Vanlande du résultat qu'il a obtenu dans une variété exceptionnelle de traumatisme, de le remercier de nous avoir adressé son intéressante observation, et de l'insérer dans nos Bulletins.

Résultat paradoxal d'une rachianesthésie,

par **M. Daniel Ferey** (de Saint-Malo).

Rapport de M. Paul Mathieu.

M. Ferey nous a communiqué l'observation suivante :

M. P..., âgé de vingt-neuf ans, est amené à l'hôpital du Rosaire, à Saint-Servan, le 14 janvier 1929. Il présente au niveau de la jambe gauche une fracture ouverte. Fracture complète du tibia et du péroné à leur partie moyenne.

Blessé à 11 heures, nous le voyons à 16 heures et, pour nettoyer le foyer de fracture et pratiquer la réduction de la fracture, nous lui faisons une rachianesthésie.

Le blessé est jeune, vigoureux, il n'a jamais été malade, il n'a jamais subi d'intervention.

Souffrant beaucoup, il s'est glissé péniblement du brancard sur la table d'opération, *il est dans le décubitus latéral droit*. Pour ne pas bouger la jambe gauche, qui est très douloureuse, *nous le laissons dans cette position pour faire la rachianesthésie*.

Nous pratiquons la ponction lombaire entre la 3e et la 4e vertèbre lombaire. La ponction est facile et tout de suite le liquide sort clair, limpide. Nous recueillons le liquide céphalo-rachidien dans une ampoule des usines du Rhône, contenant 0 gr. 08 de novocaïne cristallisée. La dissolution étant complète, nous réinjectons la solution anesthésique ainsi obtenue.

L'injection est poussée, selon notre habitude, très lentement et, le piston à bout de course, nous attendons toujours une demi-minute environ avant de retirer l'aiguille.

Le blessé reste deux minutes encore dans le décubitus latéral droit, puis, avec beaucoup de précautions, nous le plaçons dans le décubitus dorsal. Le déplacement est très douloureux, l'anesthésie n'ayant pas encore eu le temps de produire son effet.

Nous préparons l'appareil plâtré et, au bout de cinq minutes, nous demandons au malade s'il ressent quelque engourdissement dans les jambes.

Il soulève la jambe saine sans aucun effort. Nous sommes un peu surpris que l'anesthésie se fasse attendre aussi longtemps. Quelques instants après nous explorons sa sensibilité : à droite, elle est intacte.

Au bout de dix minutes, nous allions lui donner du chloroforme, quand il nous signale que sa jambe gauche est devenue beaucoup moins douloureuse.

La jambe gauche est en effet entièrement anesthésiée, paralysée, et nous pouvons nettoyer le foyer de fracture sans douleur. La réduction du chevauchement des fragments osseux se fait sans aucune difficulté, sans la moindre sensibilité. Pendant l'opération, la jambe droite n'a pas subi la moindre atteinte du fait de la rachianesthésie.

Le plâtre une fois sec, nous recherchons l'étendue des territoires anesthésiés et voici ce que nous trouvons :

Le membre inférieur gauche est entièrement paralysé, complètement insensible, et l'anesthésie remonte un peu au-dessus d'une ligne joignant le pubis à l'épine iliaque antérieure et supérieure gauche. On aurait pu faire la cure radicale d'une hernie inguinale gauche; on n'aurait pas pu faire un anus iliaque gauche, la partie haute de l'incision aurait été douloureuse.

En arrière : l'anesthésie est complète au niveau de la fesse gauche jusqu'à la

crête iliaque, l'anus est également insensibilisé, mais à 3 centimètres environ à droite de l'anus la sensibilité réapparaît.

En résumé: *la rachianesthésie n'a atteint que le membre inférieur gauche.* Fort heureusement, c'était le membre malade. Une heure après, les effets de la rachi ont disparu peu à peu, sans qu'il y ait jamais eu d'insensiblisation à droite.

Quelles sont les causes de ce phénomène paradoxal?

La ponction lombaire a été faite sur la ligne médiane. Elle a été facile, il n'y a pas eu d'écoulement sanguin, la réinjection s'est faite sans incident.

On ne peut pas invoquer la densité du liquide injecté. Si toute la solution anesthésique s'était portée dans la partie la plus inférieure du canal rachidien, elle aurait baigné les racines rachidiennes droites, et c'est le membre inférieur droit qui aurait été insensibilisé.

Il faut admettre alors une cloison étanche, séparant longitudinalement le canal rachidien en deux moitiés, l'une droite et l'autre gauche. L'orifice de l'aiguille de ponction se trouvant alors dans la partie gauche, toute la solution anesthésiante aurait été déversée à ce niveau et y serait restée.

MM. Forgue et Basset, dans leur rapport au Congrès de l'Association française de Chirurgie, rappellent que divers auteurs ont signalé des anesthésies unilatérales, que Fuster, dans un cas de fracture de jambe, a noté une hyperesthésie marquée de la jambe malade, avec une anesthésie complète de la jambe saine, mais ils ne signalent aucun cas aussi net dans ses détails que celui de M. Ferey.

Je vous propose de remercier M. Ferey de son observation si intéressante, au point de vue documentaire.

M. **Ch. Dujarier** : Il y a plus de vingt ans, incité par des travaux de chirurgiens anglais, j'ai cherché pendant plusieurs années à obtenir l'hémianesthésie par voie rachidienne. Le plus souvent, c'est le côté déclive qui s'anesthésie le premier, en raison de la densité plus grande du liquide injecté. Mais, dans des cas exceptionnels, j'ai vu l'anesthésie se faire du côté non déclive. Il est probable que l'extrémité de l'aiguille verse la solution anesthésique du côté non déclive et que les racines les premières touchées sont les premières anesthésiées : il est possible qu'un cloisonnement toujours incomplet de l'espace céphalo-rachidien retarde la diffusion du liquide injecté vers le côté déclive.

C'est à la suite de ces résultats paradoxaux que je suis revenu, en règle générale, à la position assise pour faire la figure contraire.

M. **Basset** : Je ne parlerai pas des anomalies de la rachi que M. Forgue et moi avons déjà signalées dans notre rapport, puisque Mathieu les a citées tout à l'heure.

Les anomalies d'effet anesthésique de la rachi sont multiples et diverses. Dans le cas particulier, et pour expliquer le résultat paradoxal dont il s'agit aujourd'hui, on est, je crois, amené assez naturellement, comme l'a fait l'auteur lui-même, à penser à la *possibilité* de l'existence d'un cloisonnement méningé, mais il est bien entendu qu'il ne s'agit là que d'une hypothèse.

COMMUNICATIONS

Le duodénum mobile en radiologie clinique.

par MM. **Pierre Duval** et **Henri Béclère.**

Depuis le travail de Miyake en 1916, le « duodénum mobile » s'est inscrit dans la pathologie duodénale.

Deux travaux importants ont paru en France sur ce sujet : ce sont les études de Banzet et de Brouet.

Dans nos examens radiologiques cliniques, il nous est apparu que cette malformation du duodénum est infiniment plus fréquente qu'on ne le croit et qu'il n'est dit.

En deux ans nous en avons observé une trentaine de cas.

Le duodénum mobile ne donne lieu à un syndrome clinique que lorsqu'il provoque une sténose incomplète du duodénum avec ou sans retentissement sur l'appareil biliaire ou le pancréas.

L'examen radiologique clinique permet seul de rapporter ces troubles à leur véritable origine, la mobilité du duodénum, et de reconnaître la variété anatomique du « duodénum mobile ». Il donne aussi l'explication du symptôme capital : disparition de tout symptôme par le décubitus, le décubitus abdominal surtout, permettant au duodénum de reprendre en ses segments sa place normale, et faisant disparaître la coudure sténosante de l'intestin (v. fig. 4).

Il me paraît utile de vous présenter les radiographies types de duodénum mobile que nous avons pu recueillir. Elles montrent les différents degrés de mobilité duodénale, les différents types cliniques, et faciliteront, nous l'espérons, la lecture toujours très difficile de ces radiographies de malformations intestinales.

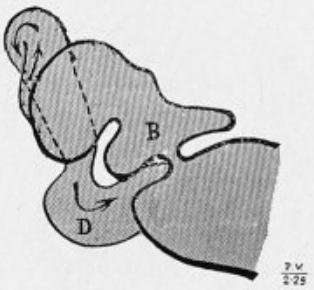

Fig. 1. — Duodénum mobile partiel. 1re portion du D (radio dans la station verticale).

La mobilité ne porte que sur la 1re portion du duodénum, celle-ci est allongée et repliée sur elle-même; entre le sommet du bulbe et l'angle fixe I-II, il y a un long segment duodénal mobile et replié sur lui-même dans le sens antéro-postérieur. Cette portion mobile du duodénum est dilatée, alors que la 2e portion, fixe et de longueur normale, ne l'est pas. Il est vraisemblable qu'il y avait une sténose légère par plicature du segment duodénal anormalement mobile. Le malade présentait des troubles légers de l'évacuation duodénale.

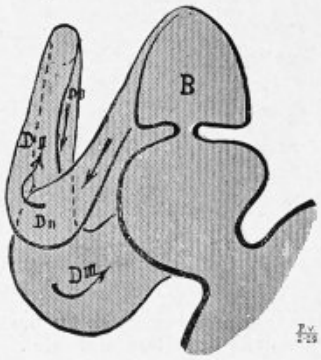

FIG. 2. — Duodénum mobile partiel. 1re portion et segment sus-vatérien de la 2e portion (radio dans la station verticale).

Le duodénum est mobile jusqu'à mi-hauteur environ de sa 2e portion. Le bulbe a sa direction normale, mais après lui commence une longue anse duodénale repliée sur elle-même dans le sens antéro-postérieur; la 2e portion fixe est très courte. L'anse mobile est composée du genu supérieur et du segment sus-vatérien de la 2e portion : repliée sur elle-même cette anse comprend un segment descendant et un segment ascendant. Elle est rétro-dilatée présente de l'antipéristaltisme, le malade accusait une gêne à l'évacuation de son estomac.

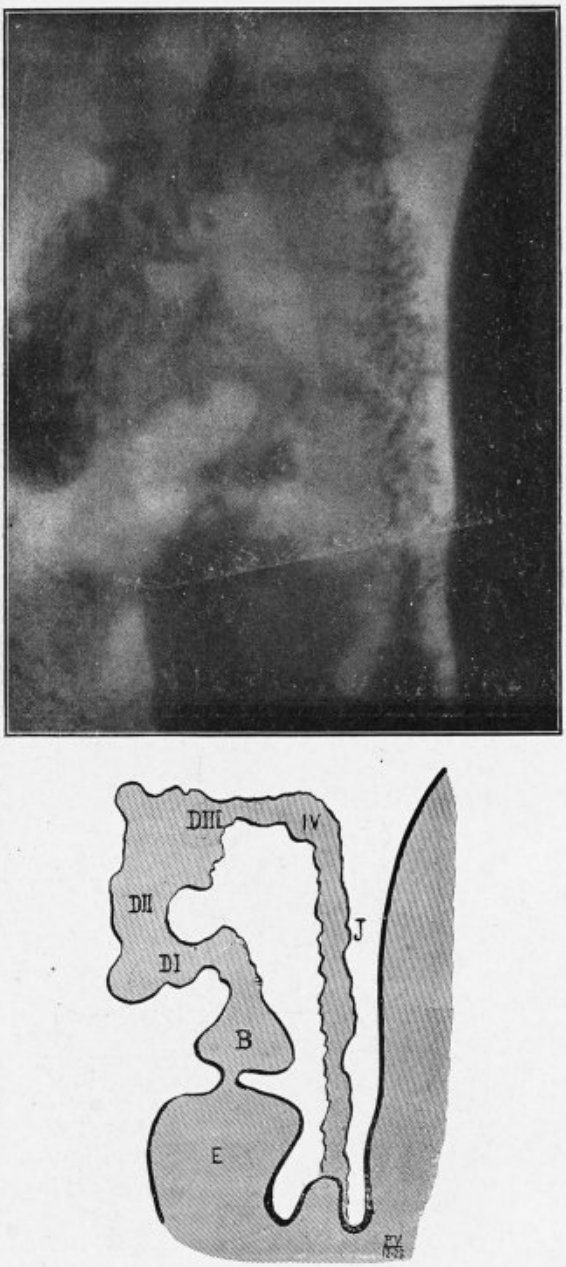

FIG. 3. — Duodénum mobile partiel. 1re et 2e portions en entier; le point fixe est à l'angle D II-D III (radio en station verticale).

Le duodénum, mobile jusqu'à l'angle D II-DIII, tombe verticalement, de façon que D I-DII soient sous-jacents à D III, lequel est en position normale, transversale, prévertébrale. On pense, non sans quelque étonnement, à l'allongement de la voie biliaire et de la tête du pancréas.

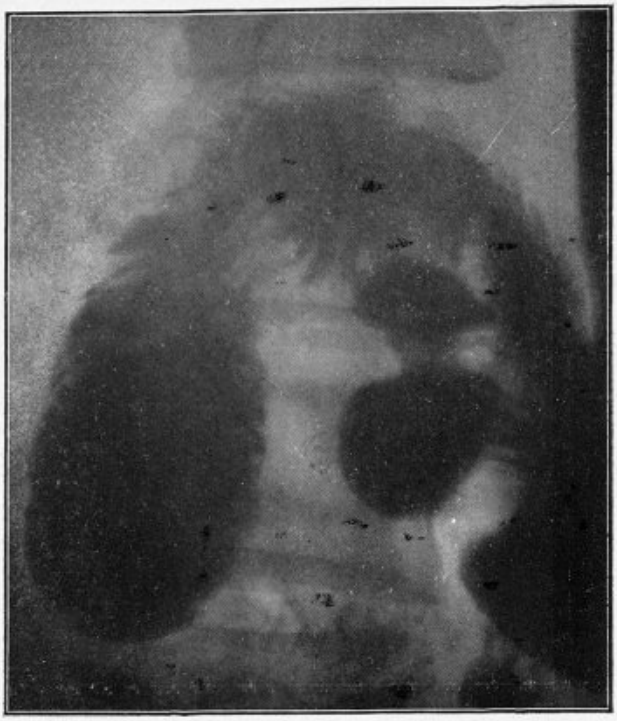

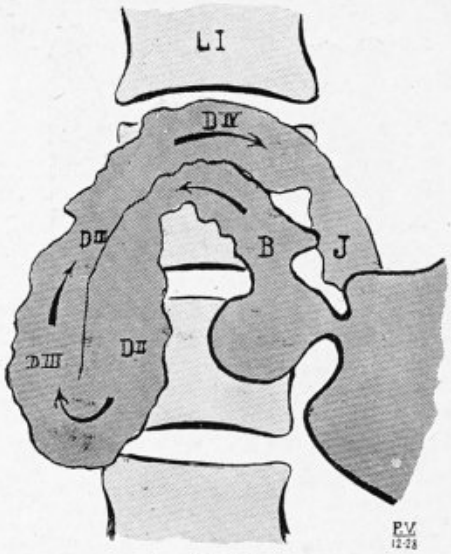

Fig. 4'.

Fig. 4. — Duodénum mobile partiel. 1re et 2e portions en entier; le point fixe est l'angle D II-D III.

Dans la station verticale (fig. 4'), la portion mobile du duodénum tombe au-

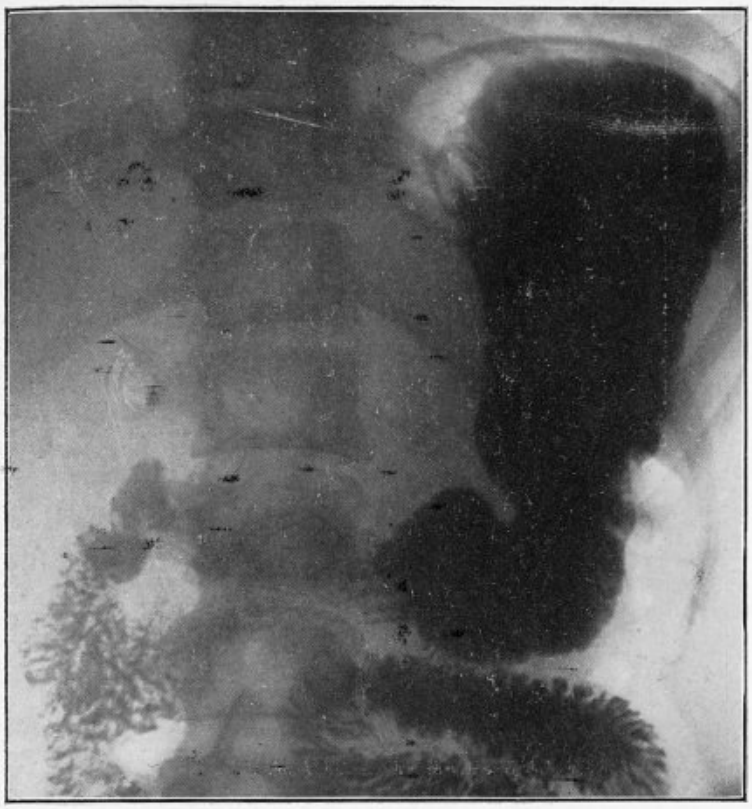

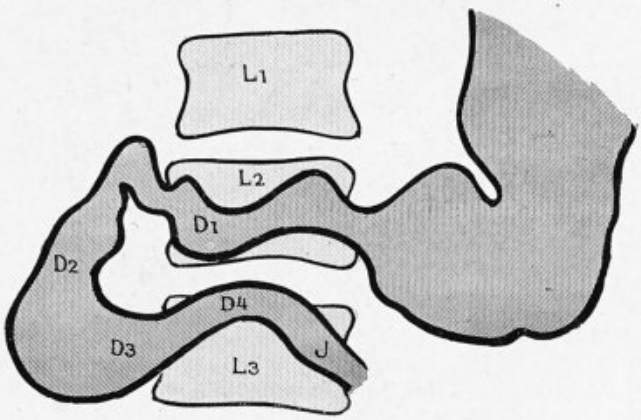

FIG. 4[3].

dessous de D III ; dans le décubitus (fig. 4[2]), la portion mobile du duodénum remonte reprend sa place normale, et le cercle duodénal retrouve sa forme habituelle. Ce malade souffrait de troubles de l'évacuation gastrique dans la station debout, et n'avait qu'à se coucher pour voir ces troubles disparaître. L'examen radiographique donne l'interprétation anatomique de ce syndrome du duodénum mobile.

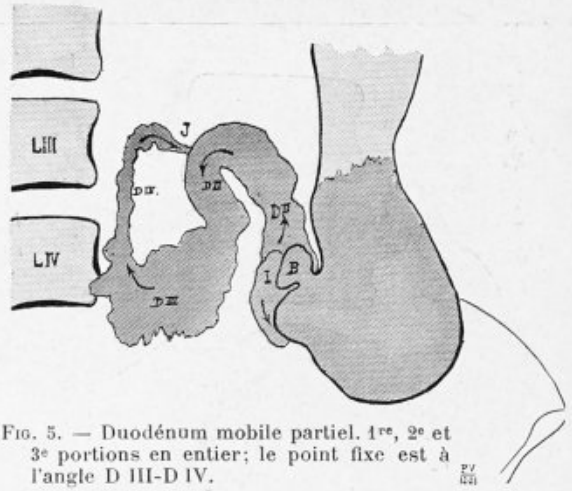

FIG. 5. — Duodénum mobile partiel. 1re, 2e et 3e portions en entier; le point fixe est à l'angle D III-D IV.

Le duodénum dans toute sa portion mobile a pivoté auteur de l'angle D III-D IV, la 4e portion est accolée au flanc gauche du rachis en position normale. Toute la portion du duodénum a pivoté et est venue se placer à gauche de la 4e portion. On se demande vraiment ce que deviennent, dans un tel cas, la voie biliaire, la tête du pancréas, forcément pliée sur le corps, et la mésentérique supérieure.

A propos du traitement des abcès amibiens du foie,

par **M. Henri Costantini**, correspondant national.

Dans une séance récente de notre Société M. Grégoire a rapporté un travail fort intéressant de M. H. Lacaze sur quelques réflexions cliniques et thérapeutiques inspirées par 252 interventions chirurgicales pour amibiase hépatique.

On peut regretter que le manque de place dans nos Bulletins ait contraint M. Grégoire à abréger ses commentaires, car il est bien certain qu'il eût été intéressant de connaître par le détail les éléments de cet important travail.

Un tel chiffre d'interventions confère à celui qui les a faites une expérience dont on aurait désiré profiter davantage. Qu'importe d'ailleurs, l'essentiel se trouve dans ce que nous a dit M. Grégoire. Il m'a suggéré quelques réflexions que je m'excuse de reprendre, car elles ont été déjà exposées en partie dans cette Société. Je me hâte de faire remarquer que mon expérience personnelle qui porte sur 20 opérations et sur un chiffre assez important d'amibiases hépatiques traitées par l'émétine sans chirurgie est loin d'égaler la vaste pratique de M. Lacaze. Elle m'autorise cependant à prendre position, car je me suis efforcé de passer au crible de la critique les faits que j'ai pu observer.

Je dirai pour commencer combien je suis d'accord avec M. Lacaze sur bien des points. D'abord sur la nécessité de pratiquer de larges incisions, que la voie d'abord soit postérieure ou antérieure. C'est une nécessité inéluctable si on veut vider complètement l'abcès de son contenu, découvrir s'il existe un second abcès impossible à constater par les seules ressources de la clinique, etc.

Lorsqu'on a choisi la voie abdominale, il est bon d'utiliser habituellement l'incision sous-chondrale. Comme le dit très bien M. Lacaze, on peut être conduit à faire une thoraco-phréno-laparotomie et j'ai pu ainsi opérer et guérir deux gros abcès hépatiques. Mais alors j'ai eu soin d'utiliser la technique que j'ai décrite dans le *Journal de Chirurgie* de 1923 et qui permet d'inciser le diaphragme tout en interdisant à l'air de pénétrer dans la plèvre. Le surjet réalisé protège parfaitement la séreuse pleurale et répond ainsi à une des préoccupations du rapport de M. Grégoire.

Encore faut-il bien remarquer que la séreuse pleurale court beaucoup moins de risques qu'on pourrait le supposer *a priori*, car le pus amibien est habituellement amicrobien.

Comme M. Lacaze, et je le pense tous les chirurgiens actuels, je ne pratique pas le curage de la paroi qu'avait préconisé Fontan.

Ayant commencé à opérer des abcès du foie après la découverte de l'émétine, j'avoue même que sachant combien ce médicament détruit aisé-

ment les amibes nichées dans les parois de l'abcès, il ne m'est jamais venu à l'esprit qu'on pût discuter que ce curage compréhensible avant l'émétine fût utile avec ce médicament.

Par ailleurs, M. Lacaze nous dit que la fermeture immédiate est dangereuse, car 11 p. 100 des abcès amibiens contiennent des microbes, en particulier des staphylocoques.

Ayant défendu ici même, par deux fois, les avantages de la réunion primitive, il m'est difficile de partager le sentiment de M. Lacaze. S'il est peut-être vrai qu'un sur dix des abcès amibiens soit infecté par des staphylocoques, c'est, je crois, une erreur d'avancer que la suture primitive est dangereuse pour tous les abcès amibiens. Elle est dangereuse, certes, pour les abcès microbiens, elle est d'une utilité non discutable pour ceux qui sont simplement amibiens. Or, il s'agit de ne fermer que ces derniers.

J'ai déjà suffisamment insisté sur les précautions à prendre, sur la nécessité de ne fermer qu'après contrôle bactérioscopique extemporané du pus prélevé, pour ne pas avoir à revenir sur ces détails et à expliquer combien il est facile de distinguer un abcès amibien banal d'un abcès amibien infecté lorsqu'on possède un microscope et quelques colorants. Quand on est dépourvu du contrôle microscopique, du moment où rien ne peut permettre de distinguer un abcès amibien infecté (sauf si le pus répand une odeur caractéristique), je suis bien d'avis qu'il est alors préférable de drainer, car il peut y avoir danger.

Mais tel n'a pas été probablement le cas pour les opérés de M. Lacaze, puisqu'il nous apporte une évaluation personnelle de la fréquence de l'infection (16 p. 100) qui prouve qu'une étude bactériologique du pus a été pratiquée chaque fois régulièrement.

Il ne faut pas d'ailleurs exagérer la valeur curatrice de la suture primitive. Elle n'a guère d'autre prétention que d'abréger la durée du traitement et de donner une guérison de meilleure qualité.

Bien de mes opérés ont pu sortir de la clinique ou de l'hôpital dix à douze jours après l'intervention avec une cicatrice parfaite et réunion *per primam* comme pour une intervention aseptique. Mais je demeure convaincu qu'ils n'auraient pas guéri en plus grand nombre si je les avais drainés.

Il importe du reste de ne pas se faire d'illusions. Si nous guérissons aujourd'hui la presque totalité de nos malades (j'en ai perdu un seul qui me fut adressé presque *in extremis*), ce n'est pas parce que nous les opérons mieux qu'autrefois, mais uniquement parce que nous avons dans l'émétine et le stovarsol deux merveilleux agents thérapeutiques. Sans ces médicaments nous ne pourrions évidemment pas songer à la réunion primitive et nous en serions encore aux terribles statistiques d'autrefois qui accusaient une mortalité de 50 p. 100.

Aujourd'hui tout est changé par l'utilisation judicieuse de la chimiothérapie. Il importait aussi de remarquer que si le pus de ces abcès était microbien, comme on le croyait autrefois, il est bien probable que nos résultats seraient moins bons malgré de larges drainages.

Le chiffre de 11 p. 100 d'infections par staphylocoques, donné par M. Lacaze, est certainement un maximum. Pour ma part, chaque fois que j'ai soumis un pus amibien à l'examen microscopique il s'est montré amicrobien.

En somme, je ne crois pas qu'il soit juste de dire que la réunion primitive est dangereuse, étant bien entendu que les précautions d'usage doivent être prises avant de la décider. Il n'est d'ailleurs nul besoin de défendre cette méthode qui n'a d'autre prétention, encore une fois, que de fournir une rapidité et une qualité de guérison supérieures à toute autre, mais qui ne s'impose pas absolument comme, par exemple, pour les kystes hydatiques non suppurés du foie.

Des publications nombreuses l'ont déjà sérieusement défendue. Elle est en usage à Alger, à Constantine, à Tunis, à Oran, en Syrie, à Marseille et sans doute aussi au Maroc et en Egypte. Ici même MM. Delbet et Leveuf, d'une part, M. Robineau, d'autre part, ont apporté des observations personnelles qui en montrent toute la valeur.

Je retiendrai aussi de la communication de M. Lacaze l'usage des ponctions. Il ne faut évidemment pas déclarer que les ponctions doivent être proscrites définitivement de notre pratique en ce qui concerne les abcès amibiens. Nous en faisons, en effet, malgré nous lorsqu'il existe une importante matité à la base thoracique parce que nous pensons à un épanchement pleural. Mais je pense qu'on doit essayer de s'en abstenir le plus possible et l'expérience m'a démontré qu'on peut généralement s'en passer.

Deux seulement de mes opérés avaient été ponctionnés avant de m'être présentés parce qu'on croyait à une pleurésie, et il y a tout lieu de penser qu'un examen radioscopique préalable aurait évité ces ponctions.

Lorsque les manifestations cliniques sont antérieures et abdominales la ponction d'exploration est, à mon avis, une erreur et une faute. L'ère du trocart explorateur, devenu le stéthoscope du médecin colonial, doit être close.

Enfin, le rapport de M. Grégoire aborde une importante question. C'est celle de l'hépatostomie et de la capsulotomie dans la phase présuppurative de l'amibiase hépatique. Il est possible, certes, que cette intervention soit suivie d'une défervescence thermique et d'une amélioration générale et locale. Mais nous supposons bien que les malades opérés par M. Lacaze ont été soumis au traitement émétinien. Nous pouvons alors nous demander si la même amélioration n'eût pas été constatée sans intervention.

D'après mon expérience, qui porte sur un nombre important d'amibiases que j'ai traitées médicalement, la phase présuppurative des abcès amibiens du foie n'appartient plus à la chirurgie. Elle relève exclusivement de la chimiothérapie et nous devons l'abandonner aux médecins.

Je terminerai par quelques réflexions concernant la valeur des moyens que nous possédons pour établir le diagnostic des abcès amibiens.

Et d'abord il faut poser en principe que ce diagnostic est souvent fort difficile. M. Lecène l'a dit ici même et c'est là une vérité sur laquelle on ne saurait trop insister.

Comme M. Lacaze, je pense cependant que l'hyperleucocytose est un excellent signe. Mais, contrairement à lui, je crois que la radioscopie, sans

avoir la valeur qu'on a voulu lui attribuer, est capable de nous rendre les plus grands services. Par exemple lorsque l'abcès est postéro-supérieur, ce qui est très fréquent.

Alors une matité thoracique de la base pourra en imposer pour un épanchement pleural. La radioscopie nous révélera la surélévation du dôme diaphragmatique et parfois une déformation. Elle pourra déceler une réaction pleurale avec comblement du sinus costo-diaphragmatique et ce n'est pas là un renseignement de petite importance puisqu'il nous dictera le choix de la voie d'abord.

Enfin, toujours en ce qu concerne le diagnostic, je m'étonne que M. Lacaze n'ait pas insisté sur l'importance de la recherche des amibes dans les selles. Je sais bien que beaucoup d'entre nous ont été fâcheusement impressionnés par la fréquence des résultats négatifs des examens de laboratoire alors que nos malades étaient franchement amibiens. Cependant, dans ces dernières années, nous avons fait des progrès qu'il n'est pas inutile de faire connaître. Nous devons savoir aujourd'hui qu'il est difficile, sinon impossible, de déceler les amibes dans des selles desséchées. Par contre, la découverte des parasites devient tout à fait simple si on a soin d'examiner les selles aussitôt l'émission. Au cours des mois qui viennent de s'écouler, j'ai pu ainsi mettre en évidence de très nombreux cas d'amibiase que la clinique étiquetait appendicite, cholécystite, périduodénite, entérocolite, etc. C'est ce que M. Carnot a appelé les « amibiases camouflées » qui sont d'une fréquence insoupçonnée dans le milieu où j'exerce et sans doute aussi dans bien des régions de la métropole, en particulier Paris et Marseille.

Les examens de selles ont été pratiqués par mon chef de laboratoire Grung qui a su déployer dans ses recherches la plus grande patience, chose absolument indispensable.

Du reste, à défaut d'examen des selles, n'avons-nous pas, dans le traitement d'épreuve, un moyen diagnostic de premier ordre?

L'émétine ne guérit pas les gros abcès constitués, mais elle améliore la situation du malade et par cela même conduit au diagnostic. Elle fait, par contre, tomber la température, supprime les douleurs et finit par guérir s'il s'agit d'une amibiase à la phase présuppurative.

Nous sommes donc, comme on le voit, armés beaucoup plus qu'on ne le dit habituellement pour établir le diagnostic d'abcès amibien tout en nous jouant de la ponction exploratrice.

Je terminerai en disant que si ce diagnostic a la réputation actuellement justifiée d'être difficile c'est que nous ne savons pas encore y penser suffisamment.

Ceux d'entre nous qui voudraient bien se donner la peine de s'imposer l'habitude clinique de soupçonner systématiquement l'amibiase en présence de tout syndrome hépatique qui n'a pas fait ses preuves, trouveront dans la recherche des amibiases sur les selles fraîches et dans le traitement d'épreuve à l'émétine le moyen de déceler certaines amibiases aussi bien hépatiques que digestives dans des circonstances où la clinique demeurera absolument déroutante.

Ectasie de la carotide interne traité par l'engainement aponévrotique,

par MM. **R. Le Fort** (de Lille), correspondant national,
et **Jean Piquet** (de Lille).

Mme J..., âgée de cinquante-sept ans, lingère au sanatorium Vancauwemberghe, vient consulter le Dr Bachmann, se plaignant d'éprouver divers troubles depuis trois ou quatre semaines. Elle ressent des douleurs dans la région cervicale gauche, de la clavicule jusqu'à la nuque, particulièrement vives dans la région occipitale. Ces douleurs sont en général peu intenses, mais continues, et entrecoupées de crises douloureuses durant à peine quelques secondes. Depuis l'époque où ces douleurs sont apparues, la malade, qui jusqu'alors n'avait jamais éprouvé de céphalée, se plaint d'avoir eu à deux reprises des maux de tête extrêmement intenses, à caractère de migraine, qui l'obligeaient à se coucher. Ces migraines s'accompagnaient de vertiges et d'incertitude de la marche; la malade était obligée de s'appuyer contre le mur pour éviter une chute. Elle aurait eu en même temps des nausées, des vomissements et quelques petits troubles visuels (brouillard devant les yeux). Ces divers phénomènes (vertiges, vomissements et troubles visuels) ne se sont manifestés qu'au moment des deux « accès de migraine ». Entre temps, la malade ne ressent qu'une vague sensation d'endolorissement dans la région du cou.

En même temps que les premiers phénomènes douloureux faisaient leur apparition, la malade a remarqué la présence d'une petite tumeur pulsatile située à la partie moyenne de la région carotidienne gauche. C'est une petite ectasie carotidienne siégeant au niveau du bulbe de la carotide primitive. Elle forme une masse allongée verticalement, conservant la forme générale du vaisseau; elle est animée de battements bien visibles sous les téguments. Cette ectasie est parfaitement réductible à la pression, et cette manœuvre provoque une légère douleur.

La carotide droite est normale d'aspect.

Chez cette malade, rien ne permet de penser à une syphilis ancienne : pas de fausses couches, les pupilles sont égales et réagissent normalement, le Wassermann est négatif.

On conseille à la malade une intervention chirurgicale, qui est pratiquée deux mois après l'apparition des premiers symptômes.

Intervention le 12 décembre 1927. Opérateur : Dr Le Fort; aide : Dr Piquet; au chloroforme : Mlle Blankoff.

On se propose de pratiquer une sympathectomie péri-artérielle pour amener la sédation des douleurs et de réaliser un engainement aponévrotique du bulbe carotidien pour réduire l'ectasie artérielle.

On commence par prélever un fragment d'aponévrose long de 5 centimètres et large de 2 cent. 5 à 3 centimètres à la face externe de la cuisse dans le *fascia lata*. Ce fragment est conservé dans une compresse imprégnée de sérum chaud.

Incision verticale des téguments de la région cervicale gauche, incision dont la partie moyenne correspond au bulbe carotidien. Le sterno-cléido-mastoïdien est récliné en dehors. Le tronc thyro-linguo-facial est découvert et sectionné entre deux ligatures. Les carotides sont dilatées mais on constate que la dilatation porte presque exclusivement sur la carotide interne. On commence par réséquer l'adventice, qui est enflammée et extrêmement adhérente au vaisseau. On est obligé de disséquer avec la pointe du bistouri. L'ablation de cette gaine ne peut pas être faite d'un seul tenant : son adhérence est telle qu'on ne peut en

pratiquer l'ablation que par lambeaux. Cette dissection est poursuivie très soigneusement sur les carotides et sur l'angle intercarotidien. Une branche artérielle, probablement la thyroïdienne supérieure, part du bulbe. Cette artère est respectée au cours de cette dissection.

Aucun vaisseau artériel n'est sectionné pendant l'intervention. On ne constate pas de contraction de la carotide. Le greffon aponévrotique est glissé derrière le bulbe carotidien. On le sectionne transversalement sur une certaine étendue pour pouvoir laisser passer la thyroïdienne supérieure. Les deux bords du greffon sont rabattus en avant après avoir fait le tour de la carotide primitive et on les suture au catgut au devant de celle-ci. La partie moyenne du bord supérieur du lambeau aponévrotique est attirée entre les deux carotides et suturée à chaque bord du greffon après avoir engainé séparément la carotide externe et la carotide interne. C'est surtout au niveau de cette dernière, où

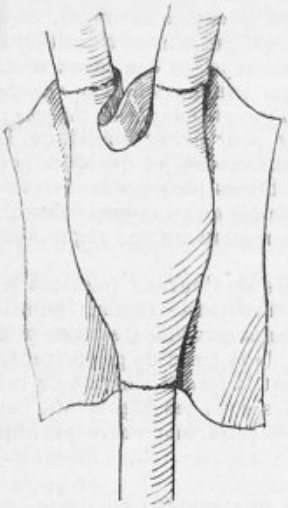

Fig. 1.

Fig. 2.

Fig. 3.

l'ectasie était la plus accentuée, que l'on exerce une striction plus serrée du greffon aponévrotique autour de l'artère. La gaine aponévrotique est enfin suturée par quelques points de catgut, à chacune de ses extrémités, à l'adventice de la carotide primitive puis à celle des carotides externe et interne. Suture des plans musculo-aponévrotiques, puis des téguments. Suites normales. Réunion par première intention.

La malade est revue le 7 janvier 1928. La douleur cervicale a entièrement disparu ainsi que les migraines.

Elle se présente de nouveau à notre examen en février 1929.

Pendant les quatre mois qui ont suivi l'intervention, elle n'a plus ressenti ni de douleurs cervicales ni de migraines. Cependant, de loin en loin, tous les trois mois environ, elle éprouve encore un peu de céphalée, mais celle-ci est beaucoup moins pénible qu'avant l'intervention; elle ne s'accompagne ni de vomissements ni de vertiges. Localement, les pulsations de la carotide sont encore visibles sous les téguments, mais l'artère et son manchon aponévrotique forment un bloc dur, fibreux, sans expansion anormale, et dont la masse est à peine plus volumineuse que celle de la carotide du côté opposé.

L'intervention pratiquée chez cette malade répondait à un double but : traiter les phénomènes douloureux, et enrayer l'évolution d'un anévrisme carotidien débutant.

Les douleurs dont se plaignait cette malade s'accompagnaient de vertiges et de troubles visuels. Ces accidents étaient en tout point comparables à ceux que nous avions observés chez un autre sujet dont l'histoire a déjà été rapportée (*Bull. et Mem. de la Soc. de Chirurgie*, 16 février 1927). Le résultat obtenu par la sympathectomie péricarotidienne chez ce premier malade portait à croire que ces troubles avaient pour origine une irritation du sympathique péricarotidien. Notre seconde malade s'est trouvée sinon entièrement guérie, du moins considérablement améliorée par l'ablation de l'adventice du vaisseau, ce qui vient à l'appui de notre hypothèse.

L'un et l'autre présentaient une ectasie carotidienne, de dimensions encore restreintes, mais dont on pouvait craindre l'accroissement ultérieur, surtout après suppression de l'adventice. Pour enrayer le développement de cette ectasie, on a pratiqué dans les deux cas un engainement aponévrotique libre suivant la technique décrite plus haut, et dont les trois figures schématiques ci-jointes donneront une idée plus exacte.

Cette intervention a parfaitement répondu au but cherché. Dans les deux cas le lambeau d'aponévrose a formé autour du vaisseau un bloc fibreux épais, une masse dure. A présent, deux ans après l'intervention dans le cas du premier malade, et un an dans le second cas, nous avons pu constater que l'ectasie ne s'était pas reproduite et que le vaisseau avait conservé ses dimensions normales. Ce procédé de la greffe aponévrotique libre semble devoir constituer le procédé de choix dans le traitement des anévrismes à leur période de début.

Deux cas d'arthrite aiguë de la hanche consécutive à une ostéomyélite de l'ischion,

par MM. **R. Le Fort** (de Lille), correspondant national
et **Jean Piquet** (de Lille).

Observation I. — Un jeune garçon de dix ans entre à la Clinique chirurgicale infantile le 29 septembre 1928 pour des douleurs vives siégeant au niveau de la région inguinale gauche. D'après ses dires, le jeune malade aurait commencé à souffrir cinq jours auparavant, le 24 septembre. Ce jour-là, jouant avec ses camarades, il avait reçu une balle à la partie supérieure de la cuisse gauche, mais ce léger trauma ne semblait pas avoir donné lieu à des désordres anatomiques importants : il a continué à marcher et à jouer jusqu'au 26 septembre, trois jours avant son admission. A cette date, il a ressenti brusquement de violentes douleurs au niveau de la racine de la cuisse s'accompagnant d'une atteinte grave de l'état général : frissons, fièvre, sueurs profuses, congestion de la face.

A son admission dans le service, on constate chez l'enfant les signes d'une septicémie aiguë. Les pommettes sont rouges, le teint terreux, la langue rôtie, le pouls très rapide. La température ne dépasse pas 38°8. Le petit malade se plaint d'éprouver de vives douleurs dans la région inguinale gauche. Cette

région est légèrement tuméfiée à sa partie interne et le pli inguino-crural est un peu effacé. Le membre inférieur est en abduction assez forte et en rotation externe. La cuisse est un peu fléchie sur le bassin.

La partie interne de la racine de la cuisse est empâtée et douloureuse à la pression, ainsi que la région périnéale. La douleur peut être localisée assez exactement : le siège de la douleur maxima est au niveau de l'insertion des adducteurs et dans la moitié gauche du périnée. La pression appuyée est tout particulièrement douloureuse.

Il n'y a pas d'adénopathie nettement caractérisée. Les mouvements de l'articulation coxo-fémorale sont possibles, à peine limités. Ils ne sont pas sans provoquer une légère sensation douloureuse.

Le toucher rectal provoque une douleur vive surtout quand on exerce une pression un peu forte sur la branche ischio-pubienne gauche.

La radiographie ne montre pas de lésions bien nettes, tout au plus un léger flou dans les contours de la branche ischio-pubienne.

On porte le diagnostic d'ostéomyélite de l'ischion et M. Le Fort décide d'intervenir immédiatement. Sous anesthésie générale au balsoforme, une incision est faite dans le pli génito-crural. Une pince de Kocher est dirigée vers la branche ischio-pubienne. Immédiatement un pus légèrement grumeleux s'écoule au dehors, très abondant. Toute la branche ischio-pubienne apparaît dénudée. Drainage.

Examen bactériologique du pus : staphylocoque doré.

Malgré cette intervention, l'état général de l'enfant ne s'améliore guère. Le soir, la température monte encore; elle atteint 39°6. La nuit, le petit malade délire ; il est en proie à une agitation extrême.

Le lendemain, après une légère rémission matinale, la température atteint 40°4 dans l'après-midi. Appelé dans le service par l'interne de garde, inquiet de voir l'aggravation progressive et rapide de l'état général de l'opéré, M. Piquet constate que l'attitude vicieuse du membre inférieur s'est encore exagérée. La flexion de la cuisse, en particulier, est plus marquée que la veille. La pression exercée sur la tête fémorale et le col du fémur provoque une douleur sourde, aussi bien dans le triangle de Scarpa que dans la région fessière. Les mouvements de l'articulation de la hanche sont douloureux et un peu limités.

On porte le diagnostic d'arthrite septique de la hanche; la ponction de cette articulation permet de retirer un liquide purulent, fluide, ce qui confirme le diagnostic.

Intervention immédiate, 30 septembre (Dr Piquet). Incision postérieure de Langenbeck. Résection de la tête fémorale pour assurer un large drainage. Ecoulement d'un pus assez abondant. Au cours de l'intervention, une artère profonde (probablement une branche de la fessière supérieure) saigne abondamment. Dans l'impossibilité de la lier, on laisse une pince à demeure.

Le lendemain, l'état général s'est un peu amélioré, la température est retombée à 39° et ne dépasse pas 39°4 l'après-midi. Cependant, l'enfant est repris par ses parents.

Il est reconduit à l'hôpital le 5 octobre. Son état général est moins mauvais. Le délire a disparu et l'état septicémique est beaucoup moins prononcé que les jours précédents. La plaie suppure abondamment. Cependant, la température oscille entre 38° et 39° et remonte progressivement les jours suivants. Le 7 octobre, elle atteignait 40° et l'état général s'aggravait, quand l'enfant succombe à une hémorragie soudaine qui l'emporte avant qu'on ait pu intervenir.

L'examen de la pièce a montré l'existence d'une suppuration diffuse des parties molles autour de l'ischion. L'ischion est dépériosté sur toute son étendue; *il est entièrement disjoint des autres os du bassin.* En avant, il est détaché du pubis et, dans la cavité cotyloïde, la partie de l'étoile cotyloïdienne formée par l'ischion est séparée des autres os. Tout l'ischion est littéralement transformé en une éponge purulente.

Cette observation a de nombreuses analogies avec un autre cas d'ostéomyélite de l'ischion publié dans notre mémoire sur les « arthrites ostéomyélitiques de la hanche » (n° 35).

Nous le résumerons brièvement :

B...., Aymard, âgé de onze ans, entre le 24 mars 1925 à la Clinique chirurgicale infantile. Le début de l'affection remonte au 18 mars (six jours avant son admission) ; il a éprouvé des douleurs, d'abord minimes, puis assez vives pour l'obliger à garder le lit, et des troubles généraux graves sont apparus. La température atteint 39°8, les pommettes sont rouges, le pouls est petit et rapide. Le membre inférieur gauche est en légère flexion, abduction sur le bassin. Toute la région de la hanche est un peu douloureuse à la pression. Les mouvements de l'articulatien coxo-fémorale sont un peu limités et douloureux. Le soir : température 41°.

Intervention (M. Le Fort). Incision verticale antérieure. A l'ouverture de la capsule, sérosité rouge (staphylocoque doré). La tête fémorale est réséquée. Drainage. Extension continue.

Radiographie : lésion de la hanche ischio-pubienne. Une tache rompt la continuité osseuse.

Malgré l'intervention, la température reste élevée, l'état général s'aggrave.

Le 2 avril, arthrite suppurée du coude droit. Arthrotomie.

Mort le 7 avril.

Dans ces deux cas, il s'agit d'arthrites aiguës, septiques de la hanche, consécutives à une ostéomyélite de l'ischion extra-articulaire ; ce sont des *arthrites indirectes*, terme dont l'un de nous a précisé la signification dans un précédent mémoire [1]. La très grande majorité des arthrites ostéomyélitiques aiguës de la hanche sont des *arthrites directes*, le foyer étant intra-articulaire ; les arthrites indirectes sont presque toujours tardives et de forme relativement bénigne.

Bénignes ou graves, les arthrites de la hanche sont rares dans les ostéomyélites de l'ischion. Von Bergmann, sur 71 observations d'ostéomyélites du bassin, ne signale qu'un cas (obs. 15) d'ostéomyélite isolée de l'ischion, et il n'y eut pas d'arthrite.

Dans notre mémoire, plus haut cité, sur 4 cas d'ostéomyélite isolée de l'ischion, une seule fois il y eut arthrite (aiguë) de la hanche.

Nos deux cas d'arthrites aiguës de la hanche consécutives à des ostéomyélites de l'ischion sont donc des faits exceptionnels ; ils nous ont paru dignes d'être rapportés.

1. Jean Piquet : Les arthrites de la hanche dans l'ostéomyélite de l'adolescence et de la seconde enfance. *Revue de Chirurgie*, 1926, page 767, et 1927, page 38.

PRÉSENTATIONS DE MALADES

Malades opérés de tumeurs cérébrales,

par M. T. de Martel.

Je vous présente aujourd'hui cinq malades opérés de tumeurs cérébrales et guéris. Le premier de ces malades était atteint d'une tumeur de l'acoustique, le second et le troisième de tumeurs du cervelet (gliomes kystiques), le quatrième a été opéré d'un endothéliome de la 3e frontale, le cinquième a subi l'ablation d'un méningiome du lobe frontal. Je n'insiste pas aujourd'hui sur cette présentation. J'ai voulu seulement avant de vous lire une communication, concernant ces malades et beaucoup d'autres, vous montrer que la chirurgie cérébrale existe réellement en France.

PRÉSENTATIONS DE RADIOGRAPHIES

Myélomes du crâne,

par M. A. Lapointe.

Voici deux curieuses radiographies d'un crâne qui est troué comme une écumoire.

De profil et de face, on voit une trentaine de pertes de substance, ou, du moins, de zones décalcifiées, dont les dimensions varient depuis celles d'un petit pois jusqu'à celles d'une pièce de deux francs. Leurs contours sont arrondis irrégulièrement, un peu dentelés.

Le malade, âgé de cinquante et un ans, est entré, il y a quelques semaines, dans mon service pour s'y faire débarrasser d'une tuméfaction qu'il avait remarquée, depuis environ un mois, dans la région frontale droite, au-dessus et en dehors de la queue du sourcil, précisément au niveau de la plus grande des pertes de substance visibles sur les clichés.

Tuméfaction en verre de montre, sans adhérence aux téguments restés intacts, paraissant faire corps avec l'os, de consistance mollasse, irréductible, sans battements, sans augmentation de volume dans la position basse de la tête ou dans les efforts.

Aucune autre saillie du même genre n'est perceptible à la surface du crâne.

Du côté de l'œil droit, on note une exophtalmie non réductible, avec limitation des mouvements du globe en dehors et surtout en haut, une

FIG. 1.

FIG. 2.

papillite intense et une réduction de l'acuité visuelle à 6/10 (Dr Welter).

Aucun signe endocranien.

Wassermann négatif. Du reste, la propagation orbitaire ne cadrait

guère avec l'hypothèse de syphilome. Celle de tumeur maligne était beaucoup plus vraisemblable.

Au vu des radiographies, je pensai qu'il s'agissait probablement d'un myélome, en raison de la multiplicité des foyers de destruction de la boîte cranienne. Je fis une biopsie et l'examen pratiqué par mon chef de laboratoire, M. A. Cain, confirma mon diagnostic radiologique.

Il s'agit d'une néoplasie rare. Quand Ribbert a écrit son *Traité des tumeurs*, il n'avait jamais eu l'occasion d'en étudier un seul cas.

Le crâne est un siège de prédilection et la multiplicité des tumeurs un caractère habituel du myélome qui se développe dans la moelle osseuse et est formé de cellules rondes rappelant les myélocytes.

Les foyers multiples apparaissent-ils d'emblée? Y a-t-il un foyer primitif avec des métastases secondaires? C'est un point qui ne paraît pas tranché. Chez ce malade la prédominance de la tumeur justa-orbitaire, la seule qui soit décelable à l'examen clinique, serait en faveur de la nature métastatique des autres foyers qui jusqu'alors sont restés latents.

La radiothérapie agira sans doute, du moins temporairement.

Le Secrétaire annuel, M. F. CADENAT

Paris. — Imprimerie de la Cour d'Appel, 1, rue Cassette.

BULLETINS ET MÉMOIRES

DE LA SOCIÉTÉ NATIONALE DE CHIRURGIE

Séance du 20 mars 1929.

Présidence de M. Cunéo, *président.*

PROCÈS VERBAL.

La rédaction du procès-verbal de la précédente séance est mise aux voix et adoptée.

CORRESPONDANCE

La correspondance comprend :

1° Les journaux et publications périodiques de la semaine.

2° Une lettre de M. Girode posant sa candidature à la place de membre titulaire vacante.

3° Un travail de M. Le Balle (de Rennes), intitulé : *Kyste rétropéritonéal avec obstruction intestinale au cours d'une grossesse. Opération; guérison.*

M. Mocquot, rapporteur.

4° Un travail de M. Leconte de Floris, intitulé : *Salpingites à symptômes extra-pelviens.*

M. Okinczyc, rapporteur.

5° Un travail de M. Bonnecaze, intitulé : *Ligature opératoire de l'uretère ; anurie réflexe.*

M. Chevassu, rapporteur.

6° Un travail de M. Tisserand, intitulé : *Deux cancers recto-sigmoïdes traités par l'opération de Hartmann avec rétablissement de la continuité du tube digestif.*

M. Schwartz, rapporteur.

7° Un travail de M. A. Richard, intitulé : *Deux cas de blessures graves du foie.*

M. Labey, rapporteur.

8° M. Sébileau dépose sur le bureau l'ouvrage récent de M. Dufourmentel sur *La Chirurgie de l'articulation temporo-maxillaire.*

Des remerciements sont adressés à M. Dufourmentel et son livre sera déposé dans la bibliothèque de la Société.

A PROPOS DU PROCÈS-VERBAL

A propos de la résection du genou en surfaces courbes,

par M. **Henri Hartmann.**

Dans un de nos derniers Bulletins, j'ai lu avec plaisir une communication de notre collègue Juvara, qui préconise, pour la résection orthopédique du genou, la section des extrémités osseuses en surface courbe, pratique qu'il suit, dit-il, depuis trois ans. Je voudrais simplement dire quelques mots à l'appui de cette pratique que j'ai suivie dans toutes les résections du genou faites soit dans un but orthopédique, soit comme traitement des lésions tuberculeuses depuis plus de vingt ans. (Voir la thèse de Papadopoulo, *La Résection du genou*, thèse de Paris 1926.) Comme Juvara, je fais avec la lame étroite de la scie à champ-tourné de Farabeuf une section courbe, cylindrique des condyles fémoraux ; puis, je taille suivant une surface concave l'extrémité supérieure du tibia, et j'emboîte la section du fémur convexe dans la section concave du tibia, immobilisant ensuite le membre dans une gouttière plâtrée.

Les seules différences entre la pratique que je suis et celle de notre collègue Juvara consistent dans ce fait que lors de lésions tuberculeuses j'enlève complètement la rotule, et dans cet autre fait que je m'abstiens d'enclouer les extrémités osseuses, le simple emboîtement des deux os associé à l'immobilisation dans un plâtre suffisant pour obtenir des consolidations parfaites.

A propos du traitement chirurgical des paraplégies pottiques chez l'adulte,

par M. R. Leriche.

En apportant à la Société le 6 février une pièce qui montrait une compression de la moelle par un tuberculome faisant tumeur, j'entendais bien soulever le problème du traitement des paraplégies pottiques. M. Sorrel a répondu à cette invitation déguisée en méprisant ma pièce et en affirmant qu'il ne peut pas y avoir de traitement chirurgical de la paraplégie pottique. Je crois qu'il a tort sur l'un et l'autre point.

Il trouve ma pièce assez banale. Je persiste à la trouver intéressante, tout justement parce qu'elle ne répond pas du tout à ce que Mme Sorrel, dans son livre si admirablement documenté, considère comme le type normal : dans ce cas, *la masse tuberculeuse comprimait effectivement la moelle et son empreinte y était très visible à l'autopsie; le tuberculome était postérieur et non antérieur; il n'y avait pas de destruction du ligament vertébral antérieur; les ligaments étaient tous intacts; le petit abcès antérieur que j'ai signalé siégeait sur la face antérieure des corps vertébraux (3e et 4e D); il entrait dans le rachis en suivant le trou de conjugaison; il n'y avait pas d'abcès entre le corps vertébral et la face antérieure de la moelle.* C'est l'inverse de ce que Sorrel nous a dit exister habituellement.

D'ailleurs, s'il en avait été autrement, je n'aurais pas pris la peine de faire faire huit heures de chemin de fer à une moelle et à une colonne imbibées de formol.

Je n'insiste pas sur cette rectification, qui n'a pas grand intérêt. Ce qui a de l'intérêt, c'est la solution que l'on doit donner à la question du traitement des paraplégies pottiques, alors que la greffe ankylosante est en train de bouleverser le traitement classique du mal de Pott.

Le fait que les chirurgiens qui opèrent les pottiques s'abstiennent généralement devant une paraplégie ne suffit pas à prouver qu'ils ont raison. Un point délicat de thérapeutique n'est jamais tranché par l'abstention systématique, c'est-à-dire par une attitude négative. Une question de thérapeutique ne peut être jugée qu'à l'aide d'observations dans lesquelles le traitement en discussion a été essayé. Dans le cas particulier, de telles observations sont encore en trop petit nombre pour nous permettre des conclusions. On ne peut pas les remplacer en faisant de la scholastique sur des pièces d'autopsie. Les pièces d'autopsie ne peuvent pas nous dire que nous devons nous abstenir. Elles nous montrent des lésions terminales énormes. Rien ne nous y indique ce qu'il en était au début et surtout ce que les lésions initiales seraient devenues si le mal de Pott avait été traité précocement par la greffe, comme s'il n'y avait pas de paralysie.

Je pense donc que maintenant où la valeur de la greffe osseuse est bien établie dans le mal de Pott ordinaire avec ou sans abcès nous devons aborder la question des paraplégies, avec prudence certes, mais sans idées préconçues, afin de pouvoir juger un jour sur des faits et non sur des impressions.

C'est pour cela que j'ai voulu poser la question devant la Société.

Sans doute chacun sait que la majorité des paraplégies pottiques guérissent par l'immobilisation : des milliers de faits le prouvent, et partout on enseigne le pronostic paradoxalement bénin de la plupart des paraplégies pottiques. Il n'empêche qu'il y a des paraplégiques qui meurent et que, dans la statistique de l'Institut Rizzoli, la mortalité des pottiques avec paraplégie est de 40 p. 100. Ne disons donc pas trop fort que la paraplégie est presque toujours bénigne.

Mais là n'est pas la vraie position du problème. S'il y a lieu d'essayer d'opérer les paralysies pottiques, ce n'est pas, à mon avis, pour les empêcher de tuer le malade. C'est pour voir si on ne peut pas guérir du même coup le mal de Pott et la paraplégie et faire bénéficier les pottiques avec troubles nerveux des avantages du traitement chirurgical. Je me place uniquement au point de vue des adultes pour bien délimiter la question. Il n'est certes pas indifférent pour ces malades de guérir de toute leur maladie d'un seul coup et en six mois, ou de guérir en deux temps de leur paraplégie d'abord en douze mois, puis de leur lésion osseuse en trois ou quatre ans. Socialement et humainement, l'expérience doit être faite de la valeur de la greffe dans le mal de Pott avec paraplégie.

On nous dit : « N'opérez pas les paraplégiques. Ce n'est pas la peine. La plupart guérissent tout seuls et pour les autres vous ne pouvez rien ». Est-ce bien sûr ? Je ne le crois pas. Mais admettons qu'il en soit ainsi. Si la plupart des paraplégies guérissent d'elles-mêmes par l'immobilisation, pourquoi ne pas appliquer aux pottiques paraplégiques l'immobilisation idéale par greffe qui dans les cas habituels fait généralement rétrocéder les abcès et arrête l'évolution de la lésion osseuse? Ne serait-ce pas là au contraire le traitement de choix, comme le disent Allison et Hagan, Noordenboos et Kopp?

C'est très possible et ceci se comprend bien dans tous les cas où les troubles médullaires sont le fait de simples phénomènes circulatoires comme si souvent.

En peut-il être de même quand il y a un abcès?

On ne le sait pas et il y a lieu de le chercher. C'est vraisemblable s'il n'y a pas compression. Mais y a-t-il parfois compression? M. Sorrel le nie.

Nous touchons ici au point essentiel de toute cette discussion et qu'il faut bien aborder au fond, à cause du légitime retentissement du livre de Mme Sorrel et de l'autorité de M. Sorrel.

A dire vrai, je pense qu'il y a quelque artifice à isoler, dans les différents troubles nerveux du mal de Pott, des mécanismes spécifiques, suivant le moment d'apparition des accidents.

Du trouble circulatoire à la compression il y a un passage progressif et lent et le mécanisme doit être mixte très souvent.

Il est très probable qu'au début il n'y a que congestion et œdème relevant des troubles engendrés par la dislocation du rachis et par le voisinage d'un foyer d'ostéite avec abcès qui comprime les veines. Puis, au fur et à mesure que l'abcès progresse, qu'il s'insinue dans l'étroit canal rachidien, il s'y ajoute sans doute de la compression.

Dire que les troubles précoces sont toujours d'un type, les tardifs toujours d'une autre espèce, que les uns sont bénins, les autres graves, c'est schématiser un peu trop. Dans la réalité, il y a des paraplégies d'installation rapide, qui guérissent très bien par la greffe dans des conditions qui font dire simples troubles circulatoires sans compression, et d'autres aussi précoces, bien que dues à des abcès, qui tuent parfaitement en quelques mois. J'ai vu, il y a deux ans, un homme de quarante-huit ans, dont les premiers signes pottiques étaient apparus cinq semaines avant l'installation d'une paraplégie grave d'emblée avec troubles sphinctériens et qui mourut trois mois plus tard du fait de sa paraplégie. A l'autopsie il y avait un gros abcès antémédullaire écrasant la moelle.

Bref, il me paraît impossible d'admettre que dans l'évolution de ces troubles, soit précoces, soit tardifs, la compression ne joue habituellement aucun rôle.

Le bon sens semble indiquer qu'un abcès enfermé dans un canal rigide, soumis à des variations de pression incessante au niveau de son lieu d'origine, puisse acquérir une tension suffisante pour comprimer la moelle, qui résiste peu à une compression rapidement installée. Lannelongue et Bouvier ont constaté autrefois que le contenu d'un abcès froid peut se trouver sous haute pression. Pourquoi n'en serait-il pas ainsi au niveau de l'abcès rachidien diverticulaire?

En fait, que voyons-nous dans les paraplégies pottiques?

1° Si l'on injecte du lipiodol, généralement le lipiodol s'arrête au niveau que les troubles cliniques indiquent comme étant le siège des lésions. Je l'ai personnellement constaté comme bien d'autres, et Mme Sorrel, dans son livre, nous dit page 190 que, chez 10 malades ayant une paraplégie en évolution, elle a observé chez tous un arrêt du lipiodol; quand, par la suite, la paraplégie a rétrocédé, le lipiodol a repris sa route. Il me semble que cela veut dire que, tant que l'abcès est là, les voies arachnoïdiennes sont bloquées complètement et qu'en un mot il y a compression.

2° Par la laminectomie décompressive, on a vu maintes fois guérir des paraplégies même anciennes. Dans sa thèse si documentée[1], Kopp cite comme exemple un cas de Noble Smith qui opéra pour une paraplégie de quatre ans; un cas de Ménard, paraplégie de six ans; un de Trendelenburg, cas de dix-sept ans. Il serait facile, je crois, d'en trouver d'autres dans la littérature, malgré le peu d'amour qu'ont les chirurgiens généraux pour la laminectomie.

1. Kopp : L'ostéosynthèse dans le mal de Pott. Thèse d'Amsterdam, 1924. (Statistique de Nonderbos.)

3° Si on vide l'abcès, la paraplégie disparaît de suite ou rapidement. Je ne sais pourquoi M. Sorrel, qui connaît bien cependant la théorie de Ménard, a voulu oublier ce que Ménard dit si expressément. Dans les observations de Ménard, on voit que sur 22 opérations avec ouverture de l'abcès, 13 fois l'amélioration fut extrêmement rapide ; pour quelques malades elle se manifesta dès le soir même et continua les jours suivants. Dans 4 cas, elle fut lente. Dans 5 cas seulement elle a été nulle.

Et cela n'est pas arrivé qu'à Ménard. Vulliet a rapporté ici un très bel exemple de laminectomie utile, l'an dernier[1].

Chez un enfant de quatorze ans, ayant un mal de Pott depuis l'âge de huit ans et une paraplégie depuis l'âge de douze ans, avec parfois de l'incontinence, l'immobilisation stricte n'ayant rien donné, Vulliet fit, plus de trois ans après le début des troubles nerveux, une laminectomie, et, au cours du dégagement de la 8e face dorsale, creva un abcès, le vida, enleva deux arcs vertébraux et le malade guérit rapidement de sa paraplégie.

Si cela ne veut pas dire qu'habituellement il y a compression et que la laminectomie peut être indiquée formellement dans certaines paraplégies pottiques, je ne sais vraiment pas comment nous devons raisonner en médecine.

Mais il y a plus.

Chacun sait que Jacques Calvé a réussi à mettre au point une méthode de ponction transrachidienne au trocart. Cette ponction est difficile. Je l'ai essayée deux fois. Je n'ai pas réussi à entrer par le trou de conjugaison dans l'espace épidural antérieur, siège habituel des abcès. Mais Calvé l'a réussi, et même si sa brillante méthode ne peut rester qu'entre des mains spécialisées il y a lieu de prendre en grande considération les enseignements qu'elle donne[2]. Or, sur 10 malades atteints de maux de Pott dorsaux en pleine évolution avec paraplégie grave, s'aggravant malgré un traitement orthopédique approprié systématiquement appliqué depuis plusieurs mois, 7 malades ont été guéris par la ponction et il n'y a eu que 3 échecs. Ces dix malades ont été longuement suivis. Leurs observations ont une grande valeur. Or on y voit la réapparition de la motilité volontaire et la disparition des troubles sensitifs et des troubles sphinctériens suivre de très près la ponction décompressive. Comment peut-on ne pas tenir compte de ces faits vraiment expérimentaux quand on veut étudier le mécanisme des paraplégies pottiques?

De tout ceci, il faut conclure qu'à côté des cas où les troubles médullaires pottiques sont l'expression de simples troubles circulatoires, il y a très souvent dans les paraplégies par abcès un élément important de compression. D'ailleurs je ne saurais mieux répondre aux affirmations

1. Vulliet : La laminectomie dans le traitement des paraplégies pottiques. *Soc. de Chir.*, 22 février 1928.

2. Calvé : Traitement des paraplégies graves pottiques par un procédé nouveau (cathétérisme du trou de conjugaison). *Archives franco-belges de Chirurgie*, mai 1926.

catégoriques de M. Sorrel que par ces phrases écrites par Mme Sorrel à la page 61 de son livre : « La présence d'un abcès intrarachidien entraîne une compression extraméningée. Dans la grande majorité des cas, les abcès ne doivent déterminer que des troubles vasculaires ou lymphatiques dans la moelle, susceptibles, lorsque la compression est levée, de disparaître complètement sans laisser de traces. Mais si la compression est particulièrement intense ou prolongée, les gaines myéliniques peuvent se fragmenter, les cylindraxes dégénérer, les cellules des cornes antérieures s'altérer, et dans ces cas des lésions définitives de sclérose médullaire s'installent ».

C'est le langage du bon sens. Et, personnellement, je ne dis rien autre.

Il est donc logique d'essayer de traiter chirurgicalement les paraplégies pottiques soit par la greffe, puisque celle-ci s'est montrée jusqu'ici capable de faire résorber des abcès radiographiquement visibles, soit par la greffe combinée à la décompression, puisqu'il est prouvé qu'il y a avantage à faire cesser rapidement la compression chez les pottiques, et quand on n'est pas capable d'y parvenir, par l'élégant procédé de Calvé.

On objectera que cela peut être grave, et que des paraplégies en peuvent être aggravées. C'est possible, dans des cas déjà très avancés, surtout si on n'apporte pas dans l'opération la douceur et la légèreté de main qu'exige la chirurgie médullaire. Mais on peut penser que plus on opérera précocement, moins le risque sera grand.

Bref, tout ceci est à voir, et il ne faut pas éluder la question en disant que les tentatives chirurgicales faites jusqu'ici n'ont rien donné. Toutes celles qui datent d'avant l'ére de la méthode d'Albee ne signifient rien, parce que la méthode d'Albee a apporté un élément nouveau : l'immobilisation parfaite, dont aucune des méthodes antérieures n'avait tenu compte et dont l'importance est capitale. Et c'est en fonction de cet élément nouveau que nous devons désormais envisager le problème thérapeutique.

Laissons donc de côté les tentatives de Ménard, de E. Vincent et d'autres, qui drainaient des abcès et exposaient les malades à la fistulation qu'au reste dans bien des cas nous saurions éviter aujourd'hui. Laissons de côté la laminectomie simple, parce qu'elle fait fi de la statique ultérieure de la colonne et néglige l'immobilisation parce qu'elle ne pense qu'à la paraplégie et pas assez à l'ostéite causale.

Et cherchons seulement si la greffe peut guérir simultanément paraplégie et ostéite vertébrale, s'il faut, dans certains cas ou toujours, adjoindre la décompression à l'immobilisation et s'il est possible parfois d'extirper le tuberculome abcédé ou non comme certains faits permettent de l'espérer.

Voilà toute la question. Elle est neuve, et pour la trancher il faudra une longue patience. Chacun jusqu'à ce que nous ayons suivi un certain nombre de malades doit s'abstenir de jugements catégoriques.

Voyons les faits que l'on peut considérer comme établis :

1° Il y en a un premier : c'est que dans les maux de Pott avec troubles

nerveux, douleurs en ceinture, faiblesse des membres inférieurs, exagération des réflexes, la greffe amène en général une disparition rapide des troubles nerveux et que le mal de Pott guérit comme si ceux-ci n'existaient pas. Les observations en sont nombreuses. Je n'y insiste pas. Mais cela a tout de même une signification, car il est bien probable que dans nombre de ces cas, ceux par exemple où il y avait un signe de Babinski, on était vraisemblablement au seuil de la paraplégie.

2° Un second fait, c'est qu'il y a des paraplégies spasmodiques avec troubles sphinctériens qui ont guéri avec la greffe seule, et dans des conditions de rapidité inconnue jusqu'alors.

J'ai présenté en 1928 à la Société de Neurologie de Strasbourg, avec mon collègue Barré, l'observation détaillée d'un ingénieur qui a guéri en quelques mois d'une quadriplégie. J'avais parlé de ce malade par lettre à Sorrel. Il y a fait allusion dans sa récente communication, mais ses souvenirs l'ont trahi. Ce malade était dans un état grave, quadriplégique, avec troubles sphinctériens, et ces accidents étaient presque les premiers signes de son mal de Pott. Il devait donc d'après la théorie avoir des troubles nerveux à pronostic grave.

Voici l'observation résumée :

Le malade m'est amené par Barré au milieu d'avril 1925 avec une quadriplégie. Sa maladie a commencé en février 1925 par des douleurs dans les deux jambes, qui bientôt refusèrent tout service. Puis le bras droit se prend et le bras gauche. En quelques semaines, la quadriplégie fut complète à l'exception de quelques mouvements du bras gauche. Elle est du type spasmodique. Le malade complètement impotent restait étendu sur son lit, ne pouvait manger seul et ne faisait aucun mouvement utile. Il avait une paralysie totale des sphincters.

La radiographie avait montré une destruction des corps vertébraux C6 et C7 et Barré me demandait d'intervenir, malgré la gravité et à cause de la gravité du cas.

Le 17 avril 1925, sous anesthésie locale, je mis deux greffons semi-rigides de 10 centimètres dans une fente médiane des apophyses épineuses, à partir de la 2e cervicale jusqu'à la 3e dorsale. Le malade fut couché à plat dans son lit durant deux mois, sans autre immobilisation. Dès la première semaine, des mouvements reparurent aux membres supérieurs, et les troubles sphinctériens disparurent. L'incontinence vésicale disparut assez vite. La vessie se vida bientôt régulièrement, sans sondage, et les fonctions intestinales reparurent. En quelques semaines, le malade récupéra l'usage de ses bras et de ses mains, mais incomplètement à droite. Puis les mouvements des jambes reparurent. En juillet 1925, l'amélioration était telle que je permis au malade de se lever, malgré la persistance d'une certaine spasmodicité. La marche se fit avec une grande incoordination : les jambes étaient lancées en avant avec brusquerie et ne se posaient qu'avec hésitation et raideur. Mais le lever n'amena aucun retour des phénomènes paralytiques. Je conseillai au malade d'aller dans le Midi et de faire trois mois de cure solaire. Il partit, et je ne le revis que huit mois plus tard, marchant beaucoup mieux, n'ayant presque plus de spasmodicité, mais gardant des réflexes très exagérés. J'appris alors qu'au lieu d'aller faire du soleil, il était rentré dans son bureau, sa place étant menacée, parce qu'on avait annoncé sa mort prochaine lorsqu'on l'avait vu partir sur un brancard complètement paralysé. Il avait voulu montrer qu'il était toujours là et depuis sa sortie de la clinique était régulièrement allé à ses affaires.

Peu à peu, l'amélioration s'était complétée et actuellement il me semblait être proche de la guérison complète. En effet, si l'on mettait à part un certain déficit moteur de la main droite, un peu de raideur musculaire des cuisses et l'exagération, très marquée encore, des réflexes rotuliens, il n'y avait presque plus aucun signe nerveux. La colonne cervicale était soudée ; radiographiquement les lésions paraissaient en voie de restauration.

En juillet 1926, j'ai revu le malade en excellent état. La rigidité avait complètement disparu. Les réflexes étaient redevenus normaux.

En décembre 1928, soit trois ans et demi après l'opération, le malade est revenu me voir, complètement guéri, n'ayant plus qu'une certaine inhabileté de la main droite qui a un peu d'atrophie et dont les mouvements ont peu de force. Tout le reste est normal au point de vue nerveux. Barré était malheureusement absent et n'a pu le réexaminer. La colonne cervicale était complètement rigide : évidemment l'aspect du malade était soudé. Mais il n'y avait plus aucun signe clinique ou radiologique d'évolution.

En somme, cet homme quadriplégique très gravement atteint a été guéri à la suite d'une greffe à la fois de ses troubles nerveux et de son mal de Pott. Il n'a passé que trois mois au lit. Je ne pense pas qu'on puisse, ayant connaissance de cette observation, dire que l'opération est sans indication dans le mal de Pott avec paraplégie.

La greffe peut donc permettre à une paraplégie pottique de rétrocéder en même temps qu'elle favorise la rétrocession des lésions osseuses.

Dans la littérature, il serait facile, je crois, d'en trouver de multiples exemples. Dans la statistique de Noordenboos en particulier, il y en a plusieurs, et Kopp, qui la rapporte, dit quelque part que dans 70 pour 100 des cas les troubles médullaires disparurent rapidement après la greffe.

Comment cela se fait-il? C'est assez difficile à dire. Il est probable que, dans ces cas, il n'y a que des troubles circulatoires de la moelle au voisinage d'un abcès juxta-rachidien, et notamment cet œdème dont depuis Schmauss on nous a si souvent parlé. On peut penser que ces troubles dépendent en majeure partie des conditions mécaniques défectueuses du rachis, et qu'une immobilisation absolue en bonne position suffit à les faire rétrocéder. Peut-être le mécanisme de la guérison est-il plus complexe? En tout cas, le fait est là.

Malheureusement, il n'en est pas toujours ainsi, sans doute parce qu'il y a des cas où, à côté des troubles circulatoires, il y a une compression mécanique, que la greffe ankylosante ne lève pas. C'est du moins la réflexion que j'ai faite en voyant l'opération d'Albee échouer dans le cas que je vous ai rapporté le 6 février. Dans ce cas, à l'autopsie, Fontaine a trouvé une compression mécanique ayant marqué son empreinte sur une moelle en apparence intacte. Sorrel nous dit que les abcès rachidiens souvent ne compriment pas à proprement parler, et il ajoute : « d'après la description qu'a faite M. Leriche, ça devait être le cas pour sa pièce. On doit chercher une autre explication ». Mais non, formellement non. Sorrel n'a ni lu ma description ni regardé ma pièce : J'ai écrit en termes explicites que l'autopsie a permis de voir une compression de la moelle par un tuberculome à peine abcédé. J'ai montré, à ceux qui ont bien voulu regarder

ma pièce, une dépression postérieure visible sur la moelle et qui était le point de pression maximum. Cette pièce est un exemple typique de compression constatée à l'autopsie, et c'est cette compression serrée qui a amené la mort en quelques mois de la façon habituelle, c'est-à-dire par les reins et la vessie. Ce fait doit donc prendre place à côté de ceux que j'ai rappelés plus haut qui prouvent le rôle néfaste de la compression par abcès.

Puisqu'il y a des paraplégies graves par compression et que certains malades en meurent, puisque ces faits sont assez fréquents pour qu'une série de chirurgiens comme Chipault, Ménard, Fraser, comme Calvé aient eu la hantise de la décompression directe ou indirecte, il n'est pas illogique de songer à associer la décompression à la greffe, celle-ci devant corriger les inconvénients de la suppression de l'arc postérieur chez des malades qui ont des corps vertébraux plus ou moins détruits et insuffisants à maintenir la continuité du rachis.

C'est pour cela que j'ai essayé de faire suivre la laminectomie d'une consolidation du rachis par deux greffes latérales. Je n'ai pas dit : « greffons paramédians, passant en pont dans la région des lames qui ont été supprimées », comme l'écrit caricaturalement M. Sorrel qui, je ne sais pourquoi, me prête gratuitement des idées absurdes.

Quand on a fait une laminectomie décompressive, rien n'est si facile que de placer dans l'angle des lames et des apophyses transverses, de part et d'autre, deux greffes rigides qui s'appuient tout le long sur l'os, qui ne sont en contact qu'avec l'os, qui ne reposent en rien sur la dure-mère et ne peuvent comprimer la moelle, et de les fixer là par des sutures musculaires et périostiques. Dans cette position, les greffes jouent parfaitement leur rôle de tuteurs rigides. J'en ai eu la preuve, en ayant mis ainsi deux fois après des laminectomies pour d'anciennes fractures et une fois pour un mal de Pott avec paraplégie.

Dans ce cas, il s'agissait d'un pottique de quarante ans dont les accidents remontaient à six mois. Ils avaient commencé par des douleurs le long du sciatique, auxquelles s'étaient adjoints peu à peu des signes de paralysie spasmodique, pour lesquels il vint trouver mon collègue Barré. Barré me l'envoya comme paraplégie pottique par compression le 4 mai 1926. Le malade ne pouvait presque plus marcher. La spasmodicité était très forte. Les réflexes très exagérés. Des deux côtés, il y avait du clonus de la rotule, de la trépidation épileptoïde du pied et un fort signe de Babinski. Troubles vésicaux. La ponction lombaire montrait de l'hyperalbuminose, et le lipiodol était complètement arrêté au niveau de la 10e dorsale. La radiographie indiquait à ce niveau des lésions de D 10 et D 11 avec énorme abcès froid entourant les dernières dorsales et les premières lombaires.

Le 13 mai 1926, je fis, sous anesthésie locale, une laminectomie de D 9 à L 1. Sur toute cette hauteur il n'y avait plus d'espace épidural, la dure-mère était collée contre l'os. On sentait la moelle plaquée contre la dure-mère. Il y avait manifestement une forte compression et l'aspect ne redevenait normal qu'au-dessus de D 9. Je réclinai doucement moelle et méninges : un tissu fongueux rougeâtre, mou, occupait l'espace épidural anté-

rieur. Je n'y touchai pas et me bornai à placer latéralement dans l'angle des apophyses épineuses et des lames deux greffons ostéo-périostiques de chaque côté. Le malade fut laissé au lit à plat, sans plâtre, et il y resta deux mois. Pendant ce temps, les signes de compression médullaire disparurent peu à peu, très lentement mais régulièrement et, au bout de trois mois, le malade quitta le service marchant bien mieux. Je le renvoyai à Barré pour complément d'observation neurologique. Il l'a observé encore trois mois, pendant lesquels l'amélioration a été régulière et progressive. Au départ en octobre, Barré a noté : sensibilité normale. Mouvements passifs bons. Réflexes encore vifs. Babinski inconstant. Peut marcher avec une canne. Plus de troubles vésicaux. Bref c'est une très grande amélioration.

Malheureusement je n'ai pu retrouver le malade ces jours derniers et je ne peux vous donner son état actuel.

* * *

Je conclus : il n'est pas prouvé que la paraplégie soit une contre-indication absolue à tout traitement chirurgical du mal de Pott. Le mécanisme de la paraplégie étant sous la dépendance directe de l'évolution du foyer vertébral pourra être très favorablement influencé par la greffe qui réalise l'immobilisation idéale du mal de Pott ordinaire. S'il y a compression, la greffe ne suffira sans doute pas, et il y a lieu d'essayer la combinaison laminectomie plus greffe, à défaut de la méthode de Calvé. Peut-être, dans certains cas particuliers, sera-t-il possible d'enlever en bloc des masses fongueuses, ou un tuberculome faisant tumeur et non encore abcédé.

De toutes façons, la question ne doit pas être considérée comme tranchée. Il est probable que si on ne réserve pas l'opération à des cas désespérés, ce qui ne doit pas être, aux cas anciens avec fièvre, infection urinaire, escarres et déchéance générale, pour lesquels la contre-indidation est évidente, on améliorera beaucoup le sort des paraplégiques. On peut tout au moins l'espérer et essayer d'y parvenir.

QUESTION A L'ORDRE DU JOUR

Traitement des pleurésies purulentes. Le drainage de la plèvre en thorax fermé.

M. **Gaston Picot** : Dans la séance du 5 décembre dernier, notre collègue Grégoire a exposé les avantages du drainage de la plèvre en thorax fermé et rappelé les temps principaux de l'ingénieuse opération qu'il a imaginée, la pleurotomie valvulaire.

Je n'ai pratiqué qu'une seule fois cette dernière intervention. Bien qu'elle ait été un succès, je suis resté fidèle au drainage avec le tube de Delbet et siphonnage. Ce n'est donc pas à propos de la pleurotomie valvulaire que je désire prendre la parole. Mais c'est pour appouver en tous points ce qu'a dit Grégoire du drainage de la plèvre en thorax fermé, car il y a dans cette façon de procéder un progrès considérable sur les anciennes méthodes.

Avant la guerre j'ai vu drainer toutes les pleurésies purulentes de la grande cavité avec de gros drains rigides et longs et cette méthode, qui était habituellement complétée par des lavages, donnait un pourcentage important de fistules pleurales.

Le raccourcissement du drain que l'on fait affleurer la plèvre a été déjà un perfectionnement; mais, ainsi que le dit fort bien Grégoire, dès que le pneumothorax est constitué, le drainage à thorax ouvert ne facilite pas la guérison, il la retarde. Il est indispensable que le poumon rétracté sur son hile puisse, après évacuation de l'épanchement, se distendre, se dilater, et revenir peu à peu au contact de la paroi avant que des adhérences l'aient fixé dans sa position rétractée; il ne faut donc pas que l'air puisse rentrer dans la plèvre. Tout cela, Grégoire l'a dit excellemment.

Le drainage en thorax fermé, qui évite presque à coup sûr la fistule pleurale, puisque, comme Grégoire, je n'en ai observé aucun cas dans les pleurésies non tuberculeuses, met aussi à l'abri des infections secondaires. Il est assez chimérique d'espérer éviter l'infection secondaire d'une plèvre maintenue ouverte quelquefois pendant plusieurs semaines, alors qu'à chaque respiration l'air extérieur y pénètre librement. La question des lésions pulmonaires qui ont précédé la pleurésie mise à part, on peut dire que le drainage en thorax fermé améliore certainement le pronostic des pleurésies purulentes. Pour ma part je le considère comme le traitement rationnel et vraiment efficace de ces affections.

Je n'ai eu recours qu'une seule fois au procédé de Grégoire, sans doute parce que je n'ai pas su l'appliquer comme il convient. Après avoir incisé le 10e espace, j'ai glissé sous le lambeau une lame de caoutchouc et l'ai fixée par un crin à chacune de ses extrémités. Rapidement un des crins a coupé et, au cours d'un pansement, j'ai trouvé la lame de caoutchouc presque entièrement aspirée. Je l'ai refixée et quelques jours plus tard le même accident s'est reproduit. Peut-être les crins étaient-ils trop serrés et ont-ils coupé? Il m'a semblé aussi que la région opératoire, où flotte ce gros corps étranger qu'est la lame de caoutchouc, avait tendance à s'infecter. Bref, au lieu de chercher à me perfectionner et à mieux faire cette pleurotomie, j'en suis revenu au procédé que j'ai toujours employé pendant la guerre et depuis.

Après avoir vidé la cavité pleurale du pus et des fausses membranes qu'elle contient, je glisse dans la plèvre un tube de Delbet n° 17 ou 18 et y adapte comme lui un gros tube de caoutchouc qui est rempli d'eau stérile et plonge dans un liquide antiseptique. Mais pour éviter justement l'inconvénient signalé par Grégoire, et qui est très réel, à savoir la désunion de la

plaie par l'infection et la disparition de l'étanchéité du thorax, je fais une incision cutanée petite, 6 à 7 centimètres environ. Je dénude la côte avec de petites rugines que Gentile m'a construites spécialement et je résèque seulement 2 centimètres de côte. C'est à travers cette boutonnière costale et à travers le périoste de la face interne de la côte que je glisse le drain de Delbet après avoir réduit les dimensions de la collerette qui, à mon avis, est beaucoup trop large. La collerette prend ainsi point d'appui sur les extrémités des côtes sectionnées et l'on obtient une étanchéité parfaite en serrant le drain avec le pavillon approprié qui est fixé sur la peau avec des bandes de leucoplaste.

En opérant de la sorte je n'ai jamais observé d'infection un peu sérieuse de la paroi, je n'ai pas eu de désunion puisque rien n'est suturé et que j'ai conservé pendant toute la durée du traitement une parfaite étanchéité du thorax.

Dès que l'opération est terminée, le tube de caoutchouc raccordé au drain est plongé dans l'eau. Il est intéressant de noter que, dès cet instant, les quintes de toux, si la pleurotomie en a déterminé, cessent complètement, la dyspnée disparaît et la respiration se régularise.

Le drainage avec siphonnage présente évidemment l'inconvénient de confiner le malade au lit. Le tube gêne un peu l'opéré et il faut savoir caler les oreillers pour lui laisser un passage sans le couder. Mais il présente l'avantage des pansements rares, l'opéré ne baigne pas dans le pus, son pansement reste propre et n'est refait que tous les deux ou trois jours.

Je n'ai pu retrouver tous les cas que j'ai opérés pendant la guerre, mais, depuis, j'ai pu retrouver 24 cas s'étageant de six à soixante-douze ans. Ce dernier malade a aussi bien guéri que le premier.

Sur ces 24 cas, un se rapporte à une pleurésie tuberculeuse infectée secondairement. Il a guéri avec une fistule. C'est la seule fistule que j'aie observée. 7 cas se rapportent à des pleurésies putrides ou gangréneuses; 6 malades ont guéri complètement, un seul est mort des progrès de la gangrène pulmonaire sous-jacente.

Tous les autres cas, infectés par le pneumocoque, le staphylocoque ou le streptocoque, ont guéri sans fistule après un drainage qui a duré de dix à vingt-cinq jours. Il est remarquable de voir avec quelle rapidité l'aspiration par le siphonnage ramène le poumon à la paroi lorsqu'il est encore souple et mobile.

Et à ce propos j'estime qu'il faut opérer les pleurésies purulentes dès que le diagnostic est porté, dès qu'une ponction exploratrice a montré la purulence de l'épanchement. La pleurotomie faite à l'anesthésie locale est une opération sans gravité. On ne gagne rien à attendre, on risque seulement d'opérer un malade plus débilité et de trouver un poumon plus rétracté et surtout en voie de fixation dans sa position rétractée.

Je suis très partisan de la gymnastique respiratoire et de l'emploi du spiromètre, mais en fin de traitement seulement, pour achever la distension du poumon et surtout pour rendre à la cage thoracique toute sa mobilité et toute sa capacité. J'y ai renoncé dans les premiers jours de la

pleurotomie. Je crois que l'insufflation du poumon malade par l'air du poumon sain et les efforts faits par le malade pour expirer à fond ont, par la congestion qu'ils déterminent, une influence fâcheuse sur les lésions pulmonaires qui ont précédé la pleurésie. L'aspiration par le siphonnage arrive au même but, mais d'une façon plus régulière, plus progressive et infiniment plus douce.

M. Raymond Grégoire : Il est surprenant que, dans une affection aussi courante que la pleurésie purulente, l'accord soit si loin d'être fait sur la meilleure conduite thérapeutique. La discussion qui a suivi ma communication montre à quel point les avis des chirurgiens divergent à ce sujet.

J'avais laissé, de parti pris, sous silence tout ce qui concerne les indications opératoires et les soins consécutifs à l'intervention. Sauvé et Schwartz ont étendu jusque-là la discussion. Ce qu'ils en ont dit est empreint d'un si grand bon sens que je ne saurais les discuter et qu'avec tous les chirurgiens, je crois, je me range entièrement à leur avis.

La discussion doit donc porter exclusivement sur les deux points suivants :

1° *Le meilleur mode d'évacuation de la plèvre;*

2° *Le meilleur moyen de ramener le poumon à la paroi.*

Sauvé, si je l'ai bien compris, résèque largement une côte et fait une incision assez grande de la plèvre.

Schwartz dissocie les muscles et résèque 4 centimètres de côte, juste assez pour insinuer un drain dans la cavité.

Y a-t-il intérêt à évacuer la plèvre par une incision large ou par une incision étroite? La résection d'une côte est-elle indispensable?

Je ne pensais pas qu'on pût discuter aujourd'hui les avantages d'une incision large. Qu'on se soit ingénié à évacuer la plèvre par des incisions toutes petites, voire par térébration d'une côte, comme faisait Sédillot, c'était compréhensible à l'époque où l'on pensait que l'entrée de l'air dans la poitrine pouvait être la cause des pires catastrophes. Ne paraît-il pas évident qu'il faut un orifice assez vaste pour faire sortir les débris sphacélés et les amas de fibrine et de fausses membranes qui bien souvent se mêlent à la suppuration ?

Je ne prétends pas convaincre mon ami Schwartz qu'il vaut mieux faire une grande incision, mais ce qu'il nous a dit ne m'a pas converti aux avantages de la dissociation musculaire et de l'étroit orifice.

A quoi sert, dès lors, une toute petite résection costale? Je comprends qu'on la fasse large dans le but d'assurer dans la suite un très libre écoulement de pus. Je pense même que cette méthode est parfaitement justifiée dans les pleurésies anciennes avec affaissement de thorax, rapprochement des côtes et disparition des intervalles costaux.

J'ai la certitude que la résection d'une côte devient inutile lorsque le thorax n'est pas déformé et que l'écartement des côtes est suffisant. J'ai la

certitude aussi que la résection costale n'est pas sans inconvénient et tous ceux qui ont eu à combattre les ennuis de l'ostéite des extrémités réséquées seront de mon avis.

Au reste, ce n'est pas dans ces points de détail que réside l'intérêt du débat. Il nous faut savoir si, au double point de vue physiologique et pratique, le drainage en thorax fermé est supérieur au drainage en thorax ouvert.

Il y a trop longtemps qu'on emploie le drainage en thorax ouvert pour nier qu'il puisse donner des succès. Mais peut-on espérer un résultat plus complet et plus rapide avec le drainage en thorax fermé? Là est toute la question.

Il est bien entendu que le choix judicieux du moment de l'opération est d'une importance capitale, que les soins consécutifs, que la gymnastique respiratoire, que les exercices à la Pescher doivent toujours être un complément indispensable de l'acte chirurgical.

Mais ce n'est là qu'un complément. Le poumon reviendra d'autant plus vite à la paroi qu'on l'aura mis dans les conditions physiologiques les meilleures pour le faire.

Or, l'expérience nous apprend que, lorsqu'on ouvre la plèvre, le poumon se rétracte du fait de son élasticité. Si la plèvre reste ouverte, le poumon se gonfle dans l'expiration bloquée, puis retombe au moment de l'inspiration. Si la plèvre est refermée et le pneumothorax supprimé, le poumon reste distendu pendant l'inspiration. Ces notions de physiologie sont aujourd'hui incontestées.

Une méthode chirurgicale qui laisse permanent un pneumothorax ouvert ne peut donc favoriser le retour du poumon à la paroi. N'est-il pas surprenant de voir des chirurgiens défendre encore cette pratique, alors que les médecins eux-mêmes la condamnent? J'emprunte à Léon Tixier et de Sèze[1] les lignes suivantes : « Nickson, disent-ils, n'exagère pas lorsqu'il considère comme une véritable « abomination chirurgicale » le drainage à thorax ouvert, avec ces deux gros drains qui laissent béante et largement ouverte à l'extérieur la cavité pleurale. »

Mais passons de l'expérimentation à la pratique. Je veux vous redire les chiffres donnés par Tourneix dans sa thèse. Il a réuni un grand nombre de statistiques de tous les pays et il montre que le drainage à thorax ouvert donne sur 2.210 cas pris au hasard 26,6 p. 100 de mortalité, une durée moyenne du traitement de soixante et onze jours et 12,6 p. 100 de fistules, alors que le drainage à thorax fermé donne sur 1.026 cas pris au hasard 10 p. 100 de mortalité, une durée moyenne du traitement de quarante-deux jours et 6,3 p. 100 de fistules.

Tixier et de Sèze dont je citais tout à l'heure le travail ont eu l'occasion de faire la comparaison des deux méthodes sur le même malade atteint de

1. Léon Tixier et Stanislas de Sèze : *Archives des maladies des enfants*, t. XXXII, n° 1, janvier 1929, p. 24.

pleurésie double. « Près de deux mois et demi après la pleurotomie, disent-ils, la cavité pleurale gauche, drainée par des drains de caoutchouc, était encore ouverte. Après la seconde pleurotomie, la cavité pleurale droite fut drainée par siphon : le onzième jour, le poumon était revenu à la paroi, tout drainage fut supprimé et la plaie pariétale se referma rapidement. »

Une telle observation devrait convaincre les plus incrédules.

J'accepte tout ce qu'a dit si excellemment mon ami Schwartz sur les soins pré et post-opératoires, mais je ne puis rien lui concéder sur la pratique du drainage avec pneumothorax ouvert.

Picot, Sauvé et moi restons donc du même avis : le drainage de la plèvre doit être établi en thorax fermé.

Picot, Sauvé préfèrent la technique de Delbet-Girode. Rien de mieux. Mon but n'est pas de faire une comparaison et un plaidoyer *pro domo*. La question du principe seule m'intéresse.

Il y a cependant bien des années que l'on montre les avantages du drainage en thorax fermé et que l'on propose des appareils pour le réaliser.

La grande majorité des chirurgiens sont, je suis sûr, convaincus de sa supériorité et ne demanderaient qu'à s'en rendre compte par eux-mêmes. Pourquoi donc cette manière de faire ne s'est-elle pas généralisée ?

J'ai la conviction que cela tient justement à ce qu'elle nécessite des appareils spéciaux que l'on n'a pas facilement sous la main. Sauvé lui-même serait très heureux, s'il se trouvait loin d'ici, de connaître une méthode qui lui permît sans appareil spécial de réaliser le drainage en thorax fermé et c'est cela que j'ai tâché de réaliser.

Comme Schwartz, je pense qu'il y a tout intérêt à ne pas laisser au lit un opéré de pleurésie purulente. Marcher c'est respirer, a-t-il dit très justement. On ne peut marcher quand on porte un appareil dont l'extrémité plonge dans un bocal plein de liquide antiseptique. Scott Schley [1] avait imaginé d'adapter au drain une poire de Politzer à demi déprimée. Ainsi le malade pouvait circuler. Encore, faut-il avoir une poire de Politzer à sa disposition.

Enfin, je ne reviendrai pas sur les inconvénients de l'infection des sutures et la désunion de la plaie dans les méthodes à appareils. Il est rare, d'ailleurs, qu'une suture soit recommandable en milieu septique. Sauvé s'en est bien rendu compte.

La méthode valvulaire ne comporte pas de suture, il n'y aura donc pas désunion. La valve sera permanente et efficace, si l'on a soin de faire l'incision cutanée *rectiligne* et non curviligne, comme l'ont fait certains que le mot « valvulaire » avait abusés. Il ne faut pas faire un lambeau, si court soit-il, car il se rétractera dans la suite et laissera l'air entrer dans la plèvre.

Enfin, la lame de caoutchouc n'est nullement faite, comme le pense Juvara, pour jouer le rôle de valve. Elle n'a d'autre raison d'être que d'empêcher l'accolement et la fermeture des lèvres de la plaie et d'assurer la permanence de l'orifice pleural.

1. Scott Schley : *The american Journ. of the medical Sciences*, janvier 1908.

Au reste, quelque ingénieux ou compliqués que soient les moyens que nous imaginons pour drainer la plèvre, il reste dans le pronostic de la pleurésie purulente un élément que le bistouri ne saurait atteindre et qui est le microbe lui-même. Tant que nous n'aurons pas de moyens plus efficaces de lutter contre sa virulence, l'avenir des pleurésies purulentes opérées restera pour nous un sujet de préoccupations et d'inquiétude.

M. **Anselme Schwartz** : M. Grégoire, pour établir ses conclusions, se base sur des faits de physiologie et des statistiques générales ; sur ces faits, nous sommes d'accord. Mais il y a un fait qui est non moins incontestable, c'est que si, sur une pleurésie ouverte, on pratique l'insufflation par la méthode de Pescher, le poumon rejoint la paroi thoracique et y reste. Grâce à cette méthode, je n'ai plus vu une seule fistule pleurale depuis plus de dix ans et mes opérés guérissent en une moyenne de trente jours.

M. **Sauvé** tient à dire qu'il ne pratique pas systématiquement une large résection costale : bien au contraire, il cherche à ne réséquer de côte que ce qu'il faut pour évacuer les fausses membranes et passer le drain. L'étendue de la résection costale est donc fonction de ces deux facteurs.

Sur un autre point, sans doute, M. Sauvé est-il toujours fermement convaincu de l'excellence du drainage en thorax fermé. Mais il a eu aussi l'occasion d'observer le fait paradoxal signalé par Schwartz : un pneumothorax dans lequel le poumon devrait classiquement être atélectasié et dans lequel, au contraire, le poumon est complètement collé à la paroi. Ce paradoxe physiologique est dû, semble-t-il, au bon fonctionnement musculaire par suite d'une bonne gymnastique respiratoire à la Pescher.

COMMUNICATION

L'opération de Fredet. Traitement de la sténose hypertrophique du pylore des nourrissons,

par M. **H. Billet**, correspondant national,
Professeur à la Faculté libre de Médecine de Lille.

Ma communication constituera tout d'abord un nouveau témoignage en faveur de l'opération de Fredet, la pylorotomie extramuqueuse, l'opération curatrice de la sténose hypertrophique du pylore chez les nourrissons.

L'opération de Fredet réunit en effet toutes les qualités qu'on est en droit

d'exiger d'une intervention chirurgicale. Elle est d'exécution simple ; sa gravité n'est point excessive; elle guérit toujours, je ne crains pas de l'affirmer. Ce sont ces divers points que je désire mettre en lumière dans ce travail.

Je ne parlerai ni de l'étiologie, ni de la pathogénie, ni du diagnostic de la sténose hypertrophique. Cette affection, à peu près ignorée, il n'y a pas encore très longtemps, commence à être connue. Les travaux des pédiatres se sont multipliés au cours de ces dernières années, et s'il reste encore bien des points obscurs sur la nature de cette curieuse maladie, du moins l'attention des médecins est-elle éveillée. On connaît les moyens de la reconnaître, de poser un diagnostic ferme. On sait qu'il ne faut point s'obstiner à confondre un spasme avec une sténose. De la précision du diagnostic dépend une thérapeutique non moins précise.

Grâce à la compétence toute particulière et à l'amicale collaboration de mon collègue M. Deherripon, professeur de clinique médicale infantile, j'ai pu opérer six nourrissons, *tous des garçons*, atteints de sténose hypertrophique du pylore. En voici la simple énumération [1] :

Observation I. — D... (Marcel), âgé de dix-sept jours. Opéré le 8 mars 1926. Sorti de la clinique le 25 mars 1926. Guérison.

Obs. II. — P... (Pierre), âgé de six semaines. Opéré le 22 juin 1928. Sorti de la clinique le 16 juillet 1928. Guérison.

Obs. III. — A... (Hubert), âgé de cinq semaines. Opéré le 24 juin 1928. Sorti de la clinique le 21 août 1928. Guérison.

Obs. IV. — C... (Claude), âgé de trois semaines. Opéré le 10 juillet 1928. Sorti le 31 juillet, guéri. Succomba le 24 août 1928 des suites d'une gastro-entérite aiguë.

Obs. V. — V... (Emile), âgé de quatre semaines. Opéré le 9 janvier 1929. Guérison opératoire. Succombe le 8 février d'une broncho-pneumonie aiguë.

Obs. VI. — D... (Jean), âgé de six semaines. Opéré le 9 février 1929. Guérison opératoire.

Je ne m'étendrai pas longuement sur la technique opératoire, bien connue de tous, et à laquelle Fredet a consacré un long article dans le *Journal de Chirurgie*. Je crois pourtant devoir signaler les quelques détails suivants.

J'ai toujours pratiqué la laparotomie médiane, qui me paraît préférable à toute autre, en raison du volume relativement considérable du foie chez les nourrissons. Je tends, de plus en plus, à faire de très petites incisions, juste suffisantes pour me permettre d'attirer au dehors l'estomac et l'« olive pylorique ». Je n'ai jamais eu l'impression d'être gêné; en

1. Les observations détaillées paraîtront prochainement dans la *Thèse* de Delebarre, qui a été successivement notre interne et celui du professeur Deherripon.

revanche, je n'ai jamais eu d'éviscération, ce qui est important au point de vue du pronostic.

Une fois la tumeur en main, il importe de l'inciser en bonne place, pour ne pas avoir d'hémorragie. Généralement, les petits vaisseaux sont parfaitement visibles, comme s'ils étaient injectés tout exprès ; il est facile de trouver la zone avasculaire qui correspond à la terminaison des vaisseaux qui irriguent chacune des faces du tube digestif. Dès lors, au lieu de faire une simple incision longitudinale de la paroi musculaire, ou même, comme l'a recommandé Fredet, de faire des incisions parallèles, j'ai pris l'habitude de réséquer une petite tranche de la tumeur. Cela m'a paru très facile, parce que le plan de clivage entre la musculeuse et la muqueuse est habituellement très net. Grâce à cette petite manœuvre, je libère largement la muqueuse que je vois, en quelque sorte, se dilater sous mes yeux. Il m'est arrivé une fois, parce que j'avais sans doute un peu trop empiété sur le duodénum, de faire une petite perforation de la muqueuse, aux confins de la tumeur pylorique et du duodénum. Le trou, punctiforme, a été immédiatement refermé et l'incident n'a eu aucune suite. Je n'ai jamais observé d'hémorragie, ni de suintement sanguin important, ni même gênant à la suite de la résection de la tranche musculaire.

Une fois la muqueuse dégagée et libérée, celle-ci se trouve dépourvue de tout revêtement protecteur. Que faire pour parer à cet état de choses contraire à tous les principes de chirurgie abdominale? Faut-il compléter la pylorotomie par une pyloroplastie? Je l'ai essayé au début. J'ai dû y renoncer. La pyloroplastie est pratiquement impossible quand la pylorotomie a une certaine étendue, *a fortiori* quand on a réséqué un coin de la paroi pylorique. Les parois de la tumeur sont très friables et les fils la coupent. Je ne tente même plus aujourd'hui cette suture.

Chaque fois que j'ai pu — mais la chose n'a pas toujours été possible à cause de l'extrême minceur de l'épiploon chez les tout jeunes nourrissons — j'ai ramené par-dessus la brèche pylorique une lame d'épiploon, que je fixe par deux points de catgut. Cette péritonisation, qui semble logique, est-elle indispensable? Je n'oserais l'affirmer, car, plusieurs fois, je n'ai pu la réaliser et je n'ai noté, après l'intervention, aucun signe anormal, aucun incident spécial.

L'opération terminée, je referme très soigneusement la paroi, en trois plans, comme c'est de règle chez le nourrisson.

Les résultats opératoires ont toujours été excellents. Pas une seule fois, je n'ai observé de l'hyperthermie, cette complication mystérieuse et si redoutable qui se produit parfois à la suite d'interventions bien moins importantes et bien moins graves. Quatre de mes petits malades ont guéri sans le moindre incident, avec une réunion *per primam*. Chez les deux autres, dont le pansement avait été copieusement arrosé d'urine, il y eut une désunion partielle des lèvres cutanées ; mais, grâce à la petitesse de l'incision et à la solidité de la suture musculaire sous-jacente, la paroi a tenu ; il n'y a pas eu d'éventration.

La mortalité opératoire a été nulle. Mes six opérés ont guéri, et je puis

certifier que la guérison opératoire a été accompagnée d'une guérison fonctionnelle absolue. Plusieurs, du reste, ont été vérifiées radiographiquement.

Le jour même de l'intervention, on commence à faire boire le petit malade; on observe parfois, je dirai même souvent, quelques signes de rébellion de l'estomac; les enfants vomissent, et l'on pourrait craindre que l'opération n'a pas réussi. En fait, à condition de procéder avec prudence, la résistance gastrique cède bientôt et l'on acquiert rapidement la conviction que l'obstacle pylorique est définitivement levé. Les radiographies que j'ai l'honneur de vous présenter vous montrent que cette affirmation n'est pas vaine; avec les courbes de poids que Fredet nous a montrées ici même à différentes reprises, elles sont l'éclatante confirmation des effets bienfaisants de l'opération.

Deux de mes petits malades ont succombé, l'un quatre semaines, l'autre six semaines après la pylorotomie. Mais ni la sténose, ni l'intervention ne sauraient être incriminées : le premier de ces enfants est mort de gastro-entérite aiguë (diarrhée verte), l'autre de broncho-pneumonie. Tous deux étaient en parfait état au moment où ils ont contracté l'affection qui devait les emporter. L'un avait quitté la clinique depuis plus de quinze jours; l'autre allait être repris par sa famille. Ce dernier même avait été radiographié quelques jours auparavant. C'est à lui que se rapportent quelques-uns des clichés qui sont passés sous vos yeux.

Sur ce même petit malade j'ai pu faire la vérification anatomique du résultat opératoire. L'intervention datait de six semaines. Les constatations que j'ai faites sont de tous points identiques à celles qu'ont rapportées Fredet et Lesné le 11 juillet dernier.

A l'inspection de la pièce, c'est à peine si l'on peut découvrir les traces de l'opération. La tumeur olivaire a disparu. On note une légère dépression à la surface du pylore, qui indique, à quelqu'un d'averti, la place de la résection pariétale. Le pylore était tout à fait perméable; son calibre normal. L'examen histologique est actuellement en cours.

Les quatre autres enfants sont en vie. S'il est évidemment prématuré de parler du dernier petit malade, dont l'opération a eu lieu le 9 février 1929, je puis dire, par contre, que les trois autres, opérés respectivement depuis trois ans, neuf mois et huit mois, sont des enfants magnifiques, qui se sont développés de façon très normale. L'opération de Fredet leur a sauvé la vie.

Il est à souhaiter que les résultats de cette opération soient connus. Il n'est pas douteux que la sténose hypertrophique du pylore est une affection beaucoup plus fréquente qu'on ne le supposerait, si l'on s'en tenait aux seuls cas relatés dans la littérature médicale. Le fait que mon collègue Deherripon a pu en recueillir et m'en faire opérer un nombre important dans un espace de temps restreint semble bien le prouver. Il y a donc certainement des cas qui sont méconnus, et la mort est attribuée à la gastro-entérite ou à quelque autre affection. Et puis, il faut bien le dire, l'idée du traitement chirurgical n'est pas encore acceptée délibérément par

tous. Qu'il y ait des parents qui hésitent à faire opérer un enfant âgé de quelques semaines seulement, leur sentiment est trop naturel pour que je songe même à le discuter. Mais aussi combien de médecins n'ont pas encore d'opinion ferme sur la question, n'ont pas, en particulier, de notions précises sur la nécessité, l'efficacité, et — je n'hésite pas à le proclamer hautement — la bénignité, grâce à l'opération de Fredet, du traitement chirurgical de la sténose hypertrophique du pylore, et qui, au lieu de pousser dans le sens de l'intervention, favorisent par leurs réticences des atermoiements, conseillent même parfois une abstention, qui conduisent presque toujours à un désastre.

Mon collègue Deherripon et moi-même en avons observé des exemples malheureux. C'est une des raisons essentielles qui m'ont incité à vous présenter ce travail.

M. **Pierre Fredet** : Je remercie M. Billet d'avoir bien voulu apporter de nouveaux documents sur une question qui m'intéresse particulièrement. L'habileté avec laquelle il a conduit ses interventions lui a procuré des succès constants et je suis heureux de l'en féliciter.

Qu'il me permette de revenir sur quelques-uns des points qu'il a envisagés dans sa communication.

Tout d'abord, la voie d'accès. — Je ne puis qu'approuver M. Billet d'avoir utilisé l'incision longitudinale médiane sus-ombilicale. Cette incision fournit tout le jour nécessaire pour l'exploration et pour l'opération proprement dite ; elle a l'avantage de n'intéresser ni muscles, ni nerfs, ni vaisseaux ; elle est facile à réparer et donne une bonne cicatrice. Si l'on veut bien la faire un peu trop haute, c'est-à-dire découvrant le foie, elle permet d'amener la tumeur au dehors et de la traiter, sans éviscération de l'intestin et surtout de l'épiploon, organe dont l'issue cause une gêne insupportable dans les opérations de ce genre.

M. Billet ne se contente pas de sectionner l'anneau musculaire sténosant, il enlève un petit coin de la musculeuse, espérant ainsi donner plus de jour à la muqueuse. Je crois pouvoir lui dire qu'il se donne une peine superflue. Quand la virole musculaire sténosante a été bien coupée, c'est-à-dire sur toute sa longueur et sur toute son épaisseur, les deux bouts de l'anneau s'écartent angulairement et bâillent très suffisamment pour laisser à la muqueuse le jeu nécessaire. Un des principaux mérites de la pylorotomie est sa simplicité d'exécution ; je ne crois pas qu'il y ait danger à enlever un coin de musculeuse, mais je pense que cela est inutile. Au reste, deux incisions longitudinales parallèles me semblent plus efficaces pour libérer largement le canal muqueux.

M. Billet, comme bien d'autres, semble éprouver quelque appréhension à laisser la plaie béante. Je reconnais volontiers que cela choque les principes généraux de la chirurgie. Mais la théorie doit céder devant le fait : la réparation spontanée se produit toujours et avec une extrême rapidité. Je rappelle que Mrs Martha Wollstein a eu l'occasion d'observer 23 pièces opératoires provenant de sujets morts depuis vingt-quatre heures jusqu'à

deux ans après l'intervention et qu'elle a suivi, pas à pas, les modalités de la réparation. Les berges de la plaie musculaire et le conduit muqueux mis à nu se recouvrent très vite d'un vernis péritonéal, grâce à la prolifération et à l'adaptation des cellules péritonéales qui affleurent les bords de la plaie et des cellules conjonctives de la sous-muqueuse, au point que la cicatrisation est complète dès le neuvième jour.

Lorsque Mrs Martha Wollstein a publié son travail, en 1922, je n'avais pas encore pu vérifier moi-même les résultats anatomiques de l'opération et j'avoue que j'étais un peu surpris de ses conclusions. Mrs Martha Wollstein ne disait-elle pas avoir constaté, au bout de deux ans, une reconstitution telle qu'on ne trouvait plus trace extérieure de la profonde incision faite sur le pylore? Mais, j'ai apporté ici même, en juillet dernier, une pièce recueillie sur un sujet que j'avais opéré trois mois auparavant. La configuration était celle d'un pylore normal; aucune dépression ne marquait la place des deux incisions qui avaient été pratiquées au travers d'une couche musculaire, épaisse de 5 à 6 millimètres. L'examen histologique seul révélait l'existence d'une mince traînée cicatricielle, discontinue. J'ai donc acquis personnellement la preuve qu'il n'était pas exagéré de parler — comme Mrs Martha Wollstein — de guérison, tant du point de vue physiologique que du point de vue anatomique.

La pièce de M. Billet confirme une fois de plus cet heureux effet de l'opération.

Un mot sur l'hyperthermie post-opératoire que j'ai signalée dans diverses publications. Je crois aujourd'hui que cette hyperthermie est un peu artificielle. Ayant affaire à des sujets souvent très cachectisés et en hypothermie, je m'efforçais, durant les premières heures, de les préserver du refroidissement en les enveloppant d'ouate et en les maintenant dans une atmosphère surchauffée. C'était sans doute excessif. Depuis un certain temps j'atténue la rigueur de ces précautions et, dès lors, j'observe que l'élévation de température est moindre que jadis et parfois insignifiante.

J'approuve sans réserves M. Billet d'alimenter rapidement ses petits opérés. J'estime que c'est là une condition primordiale de succès. Les petits enfants, souvent inanitiés et profondément déshydratés, ont un besoin urgent d'eau et d'aliments. Pour moi, je commence à les faire boire dès la deuxième heure après l'opération et, quand on a la chance d'avoir une nourrice, je leur donne du lait dès la sixième heure; bien mieux, je les mets au sein si cela est possible. En agissant ainsi, on n'observe jamais les accidents de collapsus, que certains auteurs ont signalés.

PRÉSENTATION DE MALADE

Mégacesophage. Opération par voie abdominale,

par M. **Pierre Delbet.**

J'ai l'honneur de vous présenter une femme de quarante-trois ans que j'ai opérée par voie abdominale pour un mégacesophage énorme, le 23 janvier 1929. Beaucoup d'entre vous la connaissent sans doute, car elle a été dans presque tous les hôpitaux de Paris, où l'on avait, dit-elle, refusé de l'opérer.

Les radiographies montrèrent une poche de grandes dimensions développée à droite.

La déglutition était devenue de plus en plus difficile. La malade ne pouvait avaler une gorgée d'eau sans faire des contorsions singulières. M. Barret a démêlé sous l'écran que ces contorsions avaient pour but de déglutir de l'air. L'air s'accumulait dans la poche œsophagienne, y augmentait la pression et, quand celle-ci avait atteint un certain degré, brusquement le liquide traversait le défilé de la partie inférieure de l'œsophage avec un bruit intense de borborygmes.

La voie abdominale n'est pas nouvelle. Elle a été employée pour la première fois par Wendel en 1909, puis par Heller en 1913. Ces deux auteurs ont bien montré qu'il est facile d'abaisser à travers l'hiatus du diaphragme une notable portion de l'œsophage thoracique.

Sans vouloir faire la bibliographie de la question, je rappelle que Lecène et Sencert ont publié chacun un cas d'œsophagoplastie totale faite par voie abdominale. Tous deux ont fait la résection du rebord costal gauche.

J'ai fait une simple incision médiane et j'ai fait une œsophagoplastie partielle, c'est-à-dire que je n'ai pas sectionné la muqueuse.

Si je vous présente cette malade, c'est surtout pour insister sur le jour que donne sur la partie inférieure de l'œsophage thoracique une simple incision médiane.

En vous présentant un malade que j'avais opéré par voie abdominale d'une hernie diaphragmatique à vaste orifice, je vous ai dit que j'avais vu employer cette voie à Sao Paulo par notre collègue Camargo, pour les troubles de déglutition que l'on appelle au Brésil l'engasco. J'avais été surpris de la facilité d'aborder non seulement le cardia, non seulement l'œsophage abdominal, mais la partie inférieure de l'œsophage thoracique par une laparotomie médiane sous-ombilicale.

Depuis j'ai employé trois fois cette technique simple. Elle permet de libérer facilement l'œsophage du diaphragme et de pénétrer dans le médiastin.

Dans un cas, elle m'a permis de réséquer un épithéliome cardio-gastrique. J'ai pu abaisser l'œsophage et le suturer à l'estomac. Malheureusement la suture n'a pas tenu et le malade a succombé.

Mes deux autres opérations ont été faites pour des dilatations œsophagiennes et elles ont donné des résultats satisfaisants.

Chez la malade que je vous présente, j'ai pu voir la poche, développée comme je vous l'ai dit, à droite de l'œsophage, j'ai pu l'abaisser et je me suis demandé un moment si je ne l'anastomoserais pas avec l'estomac. Cette poche commençait à 8 ou 9 centimètres au-dessus du cardia. Entre elle et l'estomac existait un long défilé rétréci et dur.

J'ai incisé ce défilé à sa partie inférieure et coupé ainsi des lames épaisses. Pour mon incision, j'ai glissé sous ces lames une sonde cannelée que j'ai fait remonter jusqu'à la poche et j'ai pu sectionner toutes ces lames sur la sonde jusqu'à la poche œsophagienne.

Je ne veux pas insister sur les détails de technique. Mon but en vous présentant cette malade est, comme je vous l'ai dit, d'attirer votre attention sur le jour et la liberté d'action que donne une simple incision médiane sus-ombilicale.

Le résultat fonctionnel est chez cette malade meilleur que le résultat radioscopique.

L'amélioration fonctionnelle a été progressive. Actuellement la malade déclare « manger de tout et comme tout le monde ». Ce sont ses propres expressions. Elle se considère comme redevenue normale.

La malade a été suivie radioscopiquement. Voici le résultat du dernier examen fait hier par M. Delbreuil. « Amélioration considérable des symptômes radiologiques... La traversée œsophagienne de la bouillie barytée est très rapide. 100 cent. cubes tombent presque complètement dans l'estomac en trois-quatre minutes, alors qu'avant l'opération la stase durait dix-huit heures. Au bout de ces trois à quatre minutes, il ne persiste plus qu'un petit godet de liquide opaque... Il s'agit probablement d'une petite poche qui se vide mal... L'évacuation cardiaque est facile à suivre : elle se fait en grande partie sans anomalie, par passage direct, mais on peut encore retrouver des ébauches de crises d'aéro-œsophagie... On n'a plus la grande dilatation aéro-œsophagienne. »

L'écran révèle en somme une grande amélioration, plus grande même qu'on ne devait l'espérer : car, quelle que soit la pathogénie de cette énorme dilatation œsophagienne, elle ne pouvait rétrocéder en deux mois.

Quant au résultat fonctionnel, il est parfait.

M. Hartmann : L'an dernier, chez une malade ayant un mégaœsophage et ne pouvant rien avaler, je suis intervenu.

L'œsophage était dans sa partie thoracique très allongé, comme couché sur le diaphragme, fait déjà signalé par divers auteurs. Par voie abdominale, j'ai très facilement abordé le cardia ; puis, pensant que la gêne au passage des aliments était due à la coudure de l'œsophage, j'ai simplement attiré la partie terminale de ce dernier du thorax dans l'abdomen ; puis, j'ai fixé l'œsophage abaissé aux piliers du diaphragme, sans faire d'œsophagoplastie ; la malade put immédiatement avaler.

PRÉSENTATIONS DE RADIOGRAPHIES

Radiographie d'un os acetabulum supérieur avec arthrite douloureuse chez un homme de cinquante ans,

par MM. **Mauclaire** et **Dioclès**.

Voici encore la radiographie d'un os acetabulum.

Il s'agit d'un homme, âgé de cinquante ans, souffrant depuis très longtemps de sa hanche.

Sur la radiographie, on voit un os acetabulum supérieur de forme

FIG. 1.

semi-lunaire, complétant bien le cotyle, s'adaptant bien par sa concavité à l'extrémité externe du cotyle et représentant bien le toit du cotyle intra-articulaire. Ce n'est pas un osselet supplémentaire sus-cotyloïdien extra-articulaire.

L'extrémité fémorale est en coxa hypoflecta.

Dans le cas que l'un de nous a présenté ici, en décembre 1928, il s'agissait d'un os acetabulum antérieur se présentant par sa tranche suivant une direction oblique en bas et en dedans.

Il y a donc plusieurs variétés d'os acetabulum comme siège, et elles se présentent sous des aspects divers à la radiographie.

On peut se demander pourquoi l'os acetabulum n'est pas encore soudé chez cet homme de cinquante ans.

L'un de nous a montré ici un cas de tubérosité tibiale non encore soudée chez un homme de quarante-quatre ans. (Maladie de Schlatter bilatérale et douloureuse. Société de Chirurgie, décembre 1915.)

Ces retards de consolidation des épiphyses, dénommés épiphysites, sont encore bien difficiles à expliquer.

Chez le malade dont je présente la radiographie, l'extirpation serait indiquée comme l'a fait Arrivat. (Rapport de Mouchet à l'avant-dernière séance).

Artériographie des membres, de l'aorte et de ses branches abdominales,

par M. **Reynaldo dos Santos** (de Lisbonne).

Rapporteur : M. Gosset.

En raison des vacances de Pâques la prochaine séance de la Société aura lieu le 10 avril.

Le Secrétaire annuel, F. CADENAT.

Imprimerie de la Cour d'Appel, 1, rue Cassette, Paris.

BULLETINS ET MÉMOIRES

DE LA SOCIÉTÉ NATIONALE DE CHIRURGIE

Séance du 10 avril 1929.

Présidence de M. CUNÉO, *président.*

PROCÈS VERBAL

La rédaction du procès-verbal de la précédente séance est mise aux voix et adoptée.

CORRESPONDANCE

La correspondance comprend :

1° Les journaux et publications reçus pendant les vacances de Pâques.

2° Une lettre de M. CHEVRIER s'excusant de ne pouvoir assister à la séance.

3° Un travail de M. GAUDIER, correspondant national, intitulé : *A propos du traitement des fractures de Dupuytren : ténotomie du tendon d'Achille facilitant leur réduction.*

4° Un travail de M. JUVARA, correspondant étranger, intitulé : *Reconstitution par greffe de la tige fémoro-tibiale interrompue par la résection d'une des extrémités articulaires du genou.*

5° Un travail de M. HORTOLOMEI (Jassy), intitulé : *Le drainage systématique après les gastro-pylorectomies larges.*

M. PIERRE DUVAL, rapporteur.

6° Un travail de M. LE LORIER (Paris), intitulé : *Deux observations de phlegmons diffus traités avec succès par des injections sous-cutanées de glycérine phéniquée concentrée.*

M. CUNÉO, rapporteur.

RAPPORTS

Reconstitution de la clavicule par une greffe osseuse,

par M. **Jean Madier**, chirurgien des Hôpitaux de Paris.

Rapport de M. Albert Mouchet.

M. Jean Madier nous a présenté, il y a quelques mois, une jeune femme de vingt-six ans dont il avait traité, avec succès, une pseudarthrose de la clavicule par l'emploi d'une greffe osseuse il y a trois ans et demi.

Cette jeune femme présentait une pseudarthrose de la clavicule droite, consécutive à une fracture survenue dans les premières années de la vie, peut-être obstétricale, et à la suite de deux ostéosynthèses suivies d'échecs il s'était fait à la partie moyenne de l'os une perte de substance de 4 à 5 centimètres.

La greffe a reproduit une clavicule de solidité et de longueur suffisantes, faisant disparaître presque totalement l'impotence et les douleurs, et permettant à cette jeune femme de travailler normalement.

Voici l'observation de M. Madier :

Gou... (Germaine), dix-sept ans, entre le 10 juin 1920 à l'hôpital des Enfants-Malades, dans le service du professeur Aug. Broca, dont M. Madier était à ce moment le chef de clinique. Depuis l'âge de cinq ans, sa mère s'est aperçue de l'existence d'une saillie anormale à la partie moyenne de la clavicule droite. Plusieurs médecins consultés ont constaté l'existence d'une pseudarthrose et ont déclaré qu'il n'y avait pas de remède, sauf cependant le dernier qui adresse l'enfant aux Enfants-Malades.

La fracture siège un peu en dehors de la partie moyenne; le fragment interne fait une forte saillie par son extrémité mousse. Le fragment externe est abaissé; un cordon fibreux vertical réunit les deux fragments. La radiographie montre la disposition des fragments. L'épaule est abaissée, rapprochée du tronc et projetée en avant.

Les mouvements de l'articulation scapulo-humérale sont normaux; l'élévation du bras se fait sans force. La jeune femme se plaint de douleurs spontanées, de pesanteur dans le membre supérieur. Il existe également de la douleur provoquée par la pression dans les fosses sus-épineuse et sus-claviculaire.

Première opération le 2 août 1920 (Prof. Broca). — Découverte du foyer de fracture. Avivement des extrémités des deux fragments. Le fragment interne est épointé; l'externe, aplati. Un fil de bronze est passé dans chacun d'eux pour les réunir. Les muscles voisins sont suturés par-dessus le tout par un surjet. Cicatrisation sans incidents.

Une radiographie faite le 21 août montre que le fil de bronze s'est rompu et que les fragments ne sont plus au contact. A la palpation, les extrémités osseuses se sont tuméfiées et écartées.

Deuxième opération le 6 septembre 1920 (M. Madier). — Découverte du foyer de fracture; extraction du fil rompu. Avivement des fragments qu'on écarte et

sur lesquels on pose une plaque de Lambotte vissée (4 vis sur chaque fragment, plus une ligature sur le fragment externe).

La plaque est extraite le 27 octobre. Une radiographie faite le 9 novembre montre l'existence d'un cal en formation. On croit avoir obtenu la consolidation et la jeune femme sort le 14 novembre faisant facilement tous les mouvements du bras.

Malheureusement, revue le 25 mai 1921, elle présente toujours sa pseudarthrose. Une radiographie nouvelle montre non seulement qu'il n'y a pas de consolidation, mais, en outre, que les extrémités osseuses sur lesquelles étaient posées les vis se sont partiellement résorbées, et qu'entre les deux fragments il existe une assez large perte de substance.

Les douleurs ont reparu spontanément et à l'occasion des mouvements du bras.

La malade rentre de nouveau à l'hôpital le 18 janvier 1922 pour être examinée. Il existe toujours une déformation considérable due au chevauchement du fragment interne au-dessus de l'externe. La palpation de ce fragment mousse, sur lequel glisse facilement la peau, est douloureuse. La fosse sus-épineuse est également le siège d'une douleur réveillée par la pression. Douleurs spontanées dans le membre supérieur, dans le deltoïde, le triceps, jusque dans la partie supérieure des fléchisseurs de l'avant-bras. L'avant-bras droit est un peu moins chaud que le gauche; la radiale droite a des battements un peu moins forts que la gauche. Néanmoins, M. Broca refuse de faire une nouvelle tentative et rend l'enfant à sa famille le 30 janvier 1922.

Celle-ci revint trouver M. Madier en 1925, se plaignant de douleurs persistantes dans le membre supérieur droit, d'une sensation de pesanteur et d'un œdème qui lui rendaient l'usage de son bras très pénible et la mettaient dans l'impossibilité de travailler, la main étant engourdie et maladroite, le membre sans force. L'état était en somme le même qu'en 1921; le raccourcissement de l'espace acromio-sternal était de 4 centimètres.

Il s'agissait de troubles fonctionnels dus non seulement à l'absence de l'arc-boutant claviculaire, qui, par elle-même, n'est pas habituellement suivie d'une impotence considérable, mais surtout à la compression des organes du paquet vasculo-nerveux de l'aisselle.

M. Madier décida donc de tenter la réfection de la clavicule au moyen d'une greffe osseuse.

La première partie du problème lui parut être de placer les deux fragments claviculaires dans le prolongement l'un de l'autre, en leur donnant un écartement maximum, et de les maintenir invariablement fixés dans cette position jusqu'à ce que la greffe ait pris.

Dans ce but, M. Madier résolut de fixer temporairement l'omoplate au thorax, puis de mettre le fragment interne de la clavicule en regard du fragment interne en élevant le moignon de l'épaule et en le maintenant par un appareil plâtré. Alors seulement il placerait la greffe.

Première opération le 29 janvier 1925 : Fixation de l'omoplate.

Anesthésie générale. Longue incision concave en dehors suivant le bord spinal de l'omoplate.

1° Découverte de l'angle supéro-interne et de l'apophyse épineuse correspondante qui est celle de la 4e dorsale. Fixation de l'un à l'autre par un fil de bronze d'aluminium ;

2° Découverte de la partie moyenne du bord de l'omoplate qui est réuni de la même manière à la 6e côte ;

3° Enfin fixation de l'angle inférieur à la 8e côte.

L'omoplate est ainsi collée au thorax et fixée; le moignon de l'épaule est rejeté en arrière, la bandelette fibreuse qui unit les deux fragments claviculaires est fortement tendue, mais le fragment externe reste toujours plus abaissé que l'interne.

Le 25 février 1925, un grand appareil plâtré prenant le thorax et le membre supérieur droit, coude fléchi, maintient l'épaule à bonne hauteur et place le fragment externe au niveau de l'autre. Une fenêtre découvre largement la clavicule.

Deuxième opération le 13 *mars* 1925 : greffe. Anesthésie générale.

1° Incision parallèle à la clavicule. Les deux fragments sont écartés de 4 centimètres environ et réunis par une bande fibreuse. Cette bande est fendue longitudinalement et ses deux lèvres écartées de manière à former le lit de la greffe.

Les deux extrémités osseuses sont dénudées; le canal médullaire est ouvert et à la pince-gouge une encoche est faite sur chacune d'elles;

2° Prélèvement sur le tibia droit : *a*) d'une baguette épaisse de 1 centimètre, longue de 6 centimètres; *b*) d'une bande ostéo-périostique;

3° La bandelette ostéo-périostique est placée en arrière, sa face périostique tournée vers les organes rétro-claviculaires. La baguette est placée dans les encoches préparées et fixée par des points de catgut qui referment la gaine fibreuse qu'on lui a préparée.

Cicatrisation sans incident.

Le plâtre est enlevé vers le 15 juin 1925, soit trois mois après la greffe. A ce moment, on sent le greffon sensiblement uni à chacune de ses extrémités avec le fragment correspondant.

Troisième opération fin juin 1925. — Libération de l'omoplate. Les trois fils de bronze qui maintiennent cet os sont sectionnés et enlevés.

Très rapidement les mouvements de l'épaule et du membre supérieur sont récupérés. Les douleurs ont disparu; la greffe est indolore. La différence de longueur entre les deux clavicules n'est plus que de 2 centimètres (11 centimètres à droite contre 13 centimètres à gauche).

En juillet la malade se sent déjà fort bien de son bras, mais elle accuse une douleur dans le dos.

Une radiographie faite le 22 juillet montre l'excellent état du greffon ; par contre elle permet de constater que deux fragments de fils de bronze ont été laissés, l'un sur la 4e apophyse épineuse, l'autre sur la 8e côte.

Le 26 août 1925, ces deux fragments sont enlevés.

Depuis ce moment la malade a complètement récupéré l'usage de son bras et de la main et a vu disparaître toute douleur. Elle a pu travailler et faire par moment un métier pénible sans autre inconvénient que de la fatigue à la fin de la journée.

La clavicule est constituée dans toute sa partie moyenne par le greffon que l'on sent sous la peau, épais, arrondi, solide et indolore. Les mouvements de l'épaule, tant ceux de l'articulation scapulo-humérale que ceux du moignon de l'épaule qui se passent dans les articulations claviculaires, ont une amplitude absolument normale et ne s'accompagnent d'aucune douleur.

Ainsi que le prouve l'observation de M. Madier, la pseudarthrose claviculaire de sa malade n'était point compatible avec un bon fonctionnement du bras droit. Certaines de ces pseudarthroses n'entraînent point de troubles fonctionnels et il n'y a pas lieu de les opérer. Mais la malade de M. Madier avait des douleurs persistantes dans tout le membre supérieur, une sensation de pesanteur et même dans les derniers temps de l'œdème du bras, de l'engourdissement de la main qui la mettaient dans l'impossibilité de travailler.

L'indication opératoire était donc nette et devant l'échec de deux premières opérations — l'une d'avivement et d'encadrement au fil de

bronze, l'autre d'ostéosynthèse par une plaque de Lambotte — l'idée de la greffe osseuse se posait tout naturellement.

M. Madier a réalisé cette greffe d'une façon ingénieuse qui lui a donné un succès complet. Il a dans un premier temps assuré la fixation de l'omoplate au thorax de façon à placer les deux fragments claviculaires dans le prolongement l'un de l'autre avec un écartement maximum. Cette fixation de l'omoplate a été obtenue par trois fils de bronze fixant de haut en bas l'angle supéro-interne à l'apophyse épineuse de la 4e dorsale, la partie moyenne du bord spinal de l'omoplate à la 6e côte et l'angle inférieur à la 8e côte. Au bout d'un mois, application d'un grand appareil plâtré thoraco-brachial.

Dans un deuxième temps opératoire, M. Madier a procédé à la greffe osseuse avec une bande ostéo-périostique placée en arrière d'une part et d'autre part avec une baguette longue de 6 centimètres, épaisse de 1 centimètre, — bande ostéo-périostique et baguette empruntées au tibia droit.

Trois mois après la greffe, le succès était parfait et M. Madier enlevait les fils de bronze qui fixaient l'omoplate.

Son opérée ne souffre plus, et les mouvements de son épaule ont une amplitude normale.

Je ne sais pas si d'autres chirurgiens ont eu — avant de recourir à la greffe pour pseudarthrose de la clavicule — l'idée de fixer préalablement l'omoplate au thorax ; cette idée est certainement ingénieuse et mérite d'être retenue. Dans un cas difficile à traiter comme celui qu'avait M. Madier, la fixation préalable de l'omoplate devait placer la greffe dans les meilleures conditions de réussite.

Je vous propose donc de remercier M. Madier de nous avoir envoyé son intéressante observation, de la publier dans nos Bulletins et de ne pas oublier le nom de notre jeune collègue lorsqu'il se présentera prochainement à nos suffrages.

A propos de la prothèse externe dans la chirurgie osseuse,

par M. **Charbonnel.**

Rapport de M. Alglave.

Comme suite à une communication que nous a faite M. Verbrugge (d'Anvers) et que je vous ai rapportée le 11 juillet de l'année dernière, M. Charbonnel, chirurgien des Hôpitaux de Bordeaux, nous a adressé un travail dans lequel il nous fait part des résultats qu'il a obtenus par l'emploi du fixateur externe de Lambotte, comme moyen de prothèse osseuse. Je vais résumer ce travail dans ses données essentielles.

Dès le début de son exposé M. Charbonnel rappelle les avantages du fixateur.

Ce sont ceux d'un appareil solide par les points d'appui qu'il prend sur

l'os brisé, à distance du foyer de fracture, permettant la mobilisation précoce, quotidienne et complète, des articulations voisines de la fracture, appareil qui par son ablation, après consolidation, ne laisse aucun corps étranger dans l'os.

Ayant parlé des avantages, M. Charbonnel nous dira plus loin ce qu'il pense des inconvénients.

Depuis 1907, époque où il avait vu appliquer le fixateur par M. Lambotte lui-même, M. Charbonnel l'a utilisé 43 fois pour traiter des fractures, fermées ou ouvertes, et aussi des pseudarthroses simples ou ostéitiques.

Pour *les seules fractures fermées*, M. Charbonnel l'a employé 22 fois et il consigne en un tableau très succinct les résultats qu'il a obtenus.

Voici ce tableau :

a) Humérus : 7 cas, avec 7 bons résultats anatomiques et 6 très bons résultats fonctionnels, 1 seul cas a gardé une paralysie radiale définitive. Aucune fistule ostéitique résiduelle.

b) Fémur : 8 cas, avec 5 guérisons anatomiques intégrales, 3 incomplètes (incurvations externes), 6 cals normaux, 2 volumineux, 5 guérisons fonctionnelles parfaites, 2 moyennes (claudication, raideur du genou), 1 mauvaise (ce cas a présenté de plus une ostéite résiduelle).

c) Jambe : 7 cas, avec 5 guérisons anatomiques intégrales, et 2 incomplètes incurvations, 6 cals normaux, 1 volumineux, 6 résultats fonctionnels parfaits (dont l'un a eu 10 °/₀ d'I. P.) et 1 incomplet, 2 ostéites, l'une passagère guérie par un curettage, l'autre rebelle malgré « mise à plat (a eu 25 °/₀).

Au total, 22 cas : 17 guérisons anatomiques et 17 guérisons fonctionnelles parfaites ; 3 ostéites.

Malheureusement ce tableau ne peut pas nous fournir certains des éléments essentiels que nous aimons pouvoir apprécier pour nous faire une opinion.

Il ne nous dit pas, en particulier, quel a été, pour chaque catégorie de fractures, le temps moyen de l'application de l'appareil, ni le temps moyen qu'a nécessité la guérison.

Et surtout, il nous manque les images radiographiques obtenues avant l'appareillage et après la guérison, images très importantes pour juger de l'opportunité d'une intervention, des qualités de la réduction obtenue, du volume du cal, de sa solidité apparente, après un temps déterminé.

A nous en tenir aux seules indications que M. Charbonnel nous donne, nous constatons que pour 7 cas de fractures de l'humérus il a obtenu 6 résultats fonctionnels très bons, mais que, dans un cas, la consolidation s'est accompagnée d'une *paralysie radiale définitive*.

Quel a été le mécanisme de cette paralysie grave ?

L'auteur ne nous le dit pas et cependant nous voudrions le *savoir*.

Dans son livre de la chirurgie des fractures, M. Lambotte insiste précisément sur la nécessité qu'il y a de mettre le radial à découvert avant d'enfoncer une tige qui pourrait le léser au passage.

Pour 8 cas de fractures du fémur, nous trouvons :

Au point de vue anatomique : 5 bons résultats et 3 incurvations externes de l'os, 6 cals normaux volumineux.

Au point de vue fonctionnel : 5 bonnes guérisons, 2 moyennes, dit l'auteur, avec claudication et raideur du genou et un résultat mauvais avec *ostéite rebelle* consécutive.

Il faut convenir, d'après ces indications, qu'il y a quelques ombres dans le tableau des fractures de cuisse de M. Charbonnel.

Il y en a de non moins sérieuses dans celui des fractures de jambe et je les retiens d'autant plus que tout à l'heure M. Charbonnel nous proposera de conserver le fixateur au moins pour leur traitement.

Pour 7 cas, nous trouvons 5 bonnes guérisons anatomiques, mais 2 incurvations de l'os, 6 fois le cal a été normal et 1 fois volumineux. Finalement, 6 bons résultats fonctionnels, mais 1 résultat incomplet.

Sous quel aspect ce résultat incomplet se présentait-il ? L'auteur ne nous le dit pas.

Et enfin, conséquences plus fâcheuses, il y a eu, pour 7 cas, 2 ostéites qui ont nécessité le curettage de l'os. Et de ces deux ostéites l'une s'est montrée rebelle à la guérison.

Si bien que, de l'exposé des 22 cas dont nous venons de parler, M. Charbonnel retient, comme inconvénients de l'emploi du fixateur :

Les incurvations au niveau du cal : 3 fois sur 22 cas.

Le développement de cals volumineux : 3 fois sur 22 cas.

L'ostéite possible au niveau de la fracture : 3 fois sur 22 et qui fut rebelle à la guérison dans 2 cas, 1 à la cuisse, 1 à la jambe.

Et cependant, M. Charbonnel nous fait remarquer qu'il ne manque pas de précautions en opérant :

1° Il a soin de flamber chaque fiche avant le vissage ;

2° Il entoure chacune d'elles d'une gaine de caoutchouc de façon à éviter l'ulcération compressive de la peau contre la tige métallique, ulcération qui s'infecte et d'où l'infection s'enfonce vers la profondeur ;

3° Il débride la peau autour de chaque fiche pour qu'elle ne frotte pas et s'infecte moins facilement ;

4° Enfin, malgré « l'odeur spéciale », dit-il, que présente bientôt la région opérée, il ne fait que des pansements rares, pour diminuer les chances d'infection des petites plaies créées par les tiges.

Malgré ces précautions contre l'infection, dit M. Charbonnel, il peut arriver, quand on retire les tiges vers le trente-cinquième ou le quarante-cinquième jour, qu'elles soient devenues mobiles par l'*ostéite raréfiante* qui s'est établie autour d'elles et même que leur extraction s'accompagne de l'issue, par le trajet qu'elles occupaient, d'un liquide séro-purulent ou purulent.

Ceci dit, pour ce qui concerne les fractures, M. Charbonnel envisage l'application du fixateur aux pseudarthroses.

Et ici il distingue, pour son étude, celles qui sont *fermées* de celles qui sont *ouvertes et infectées*.

Il nous dit que pour les premières il a eu recours au fixateur : 5 fois

pour l'humérus, 1 fois pour les os de l'avant-bras, 3 fois pour le fémur, 5 fois pour les os de la jambe.

Dans chacun de ces cas, les os avaient été préalablement avivés et bien rapprochés avant l'application de l'appareil et dans 2 d'entre eux : 1 fois pour l'humérus et 1 fois pour la jambe, M. Charbonnel a associé des greffes ostéo-périostiques à l'appareil.

D'une façon générale, les résultats obtenus ont été satisfaisants et avec un seul accident d'ostéite passagère sur un tibia.

Enfin, pour les *pseudarthroses infectées*, M. Charbonnel s'est servi 2 fois du fixateur avec un résultat satisfaisant dans 1 cas, 1 échec dans l'autre.

Sur le point de terminer son étude, M. Charbonnel, qui avait été séduit par les avantages du fixateur, ne peut, après les essais qu'il a faits, en méconnaître les inconvénients et il déclare qu'il l'emploie moins souvent qu'il y a quinze ans. Il dit même que depuis assez longtemps déjà il ne s'en est plus servi pour l'humérus, les os de l'avant-bras, le fémur.

Il continue seulement à l'appliquer dans les fractures transversales de jambe à grand déplacement.

Sa pratique s'est ainsi rapprochée de celle que M. Lambotte lui-même a adoptée dans ces dernières années.

Je vous rappelle qu'en effet, dans la communication que M. Verbrugge (d'Anvers) nous a adressée l'année dernière, cet auteur nous disait qu'à la suite d'accidents infectieux, parfois très sérieux, que M. Lambotte avait vus se développer par l'emploi de son fixateur pour les fractures de la clavicule, du bras, de l'avant-bras, de la cuisse, il n'utilisait plus son appareil que pour les fractures de jambe.

Pour conclure, M. Charbonnel n'oublie pas le plus gros des reproches qu'on a faits au fixateur et qui est de favoriser l'ostéite. Il ajoute que c'est certainement la menace de l'infection exogène de l'os et de la moelle osseuse, malgré le pansement le mieux fait, qui a écarté la majorité des chirurgiens de l'emploi de cet appareil.

Néanmoins, estimant que le fixateur n'expose pas plus à l'infection de l'os que les broches de Steimann, de Patel, de Lambret et leurs dérivées, il pense qu'il mérite d'être conservé comme appareil de prothèse osseuse.

En terminant, je vous propose de remercier M. Charbonnel de son intéressant travail et d'insérer dans notre Bulletin le résumé que je vous en ai présenté.

M. Picot : J'ai employé, pendant la guerre, le fixateur de Lambotte et je suis tout à fait d'accord avec Alglave sur les inconvénients qu'il signale; très rapidement les vis jouent dans l'os et le maintien de la fracture n'est plus réalisé. Les trous faits dans l'os par ces vis s'infectent très fréquemment et deviennent autant de foyers d'ostéite. M. Charbonnel a déjà limité les indications du fixateur au traitement des fractures de jambe. Je crois que dans quelque temps, avec une pratique plus longue, il rejettera, même pour ces fractures, l'emploi de cet appareil.

M. **Pierre Fredet** : Il est bien vrai que les fixateurs externes sont passibles de critiques justifiées. L'expérience montre, qu'au bout de peu de jours, les appareils de ce genre ne maintiennent pas rigoureusement les fragments coaptés : la légère raréfaction osseuse qui apparaît autour des fiches, même avec une asepsie parfaite, permet quelque mobilité. L'ostéosynthèse directe, et tout particulièrement la prothèse par plaques vissées, assure une contention plus solide et durable. J'ajoute qu'enfoncer une fiche dans un os, par une incision cutanée, c'est créer une fracture ouverte risquant d'être contaminée par la suite, si l'on ne prend pas des précautions très attentives.

En l'état actuel, il n'y a donc pas lieu, à mon avis, de préconiser l'emploi systématique du fixateur externe pour l'ostéosynthèse ; mais il serait excessif de rejeter complètement un appareil qui peut rendre de précieux services dans des circonstances rares mais bien déterminées.

J'estime que l'emploi du grand fixateur externe est indiqué toutes les fois qu'il y aurait péril ou inconvénient à placer une pièce métallique sur les fragments osseux, dans le foyer de la fracture, qu'il s'agisse de fracture ouverte ou de fracture fermée, avec fragment intermédiaire.

Dans le premier cas, la désinfection la plus soigneuse ne saurait donner une sécurité absolue. Mais on peut sans danger maintenir une réduction pratiquement suffisante en prenant point d'appui loin du foyer, sur de l'os résistant et non pollué, tout en laissant le foyer ouvert pour surveillance ou désinfection prolongée.

Dans le second cas, il est souvent nécessaire d'isoler complètement le ou les fragments intermédiaires pour réduire. Ceux-ci constituent des autogreffes idéales ; mais leur vitalité, déjà compromise, le serait plus encore si on leur faisait subir des manipulations compliquées. Ils survivent au contraire, habituellement, quand on se borne à les intercaler entre les fragments principaux seuls soumis à la morsure des fiches.

De fait, sur un total de 150 ostéosynthèses environ portant sur la diaphyse des os longs, j'ai trouvé quatre fois l'occasion d'utiliser le grand fixateur de Lambotte dans les conditions que je viens d'indiquer. Chaque fois, il m'a procuré un succès que je n'aurais pu attendre, semble-t-il, d'aucun autre moyen de synthèse.

M. **Alglave** : Je remercie nos collègues Picot et Fredet d'avoir bien voulu donner leur opinion sur l'emploi du fixateur.

Comme Picot, j'ai renoncé à l'emploi de cet appareil après quelques essais. Je vous ai dit pour quelles raisons en juillet 1928. Malgré les soins attentifs dont j'avais entouré mes opérés, les résultats qu'il me donnait ne valaient pas ceux obtenus par les autres modes d'ostéosynthèse.

Néanmoins, je conviens, avec Fredet, que pour certaines fractures de jambe qui ont été ouvertes et qui sont susceptibles d'avoir été infectées, l'appareil mérite d'être conservé, puisque les tiges vont être placées à distance du foyer de la fracture, lequel peut être plus ou moins septique.

Rupture traumatique totale de l'isthme du pancréas. Pseudo-kyste et fistule pancréatique consécutifs,

par MM. **Paitre**, professeur du Val-de-Grâce
et **Courboulès**, professeur agrégé du Val-de-Grâce.

Rapport de M. Maisonnet.

Mes collègues et amis, Paitre et Courboulès, nous ont adressé une observation très complète et très détaillée de rupture traumatique totale du pancréas, suivie de guérison, après fistule pancréatique de courte durée.

Avant de résumer l'histoire du blessé, je me permets de vous rappeler que les ruptures du pancréas ont donné lieu, au cours des dernières années, à un travail important de MM. Mocquot et Costantini[1]; qu'ici même MM. Baudet, Bérard, Dupont, Aurousseau, Armengeat, Basset, Sauvé, Tillaye, en ont rapporté des observations; enfin, que M. Courboulès a eu l'occasion d'observer antérieurement deux cas de pseudo-kystes traumatiques du pancréas, le premier rapporté à la Société nationale de Chirurgie par M. Rouvillois (séance du 18 juin 1924, p. 728); le second qui a été l'objet d'un travail paru dans la *Revue de Chirurgie* (n° 5, 1926, p. 63) et qui concernait une rupture du pancréas, associée à une hernie traumatique de l'estomac à travers une déchirure du muscle grand droit.

J'aurai à revenir sur ces deux dernières observations, après vous avoir résumé le cas observé par MM. Paitre et Courboulès.

Observation. — Em... (Henri), adjudant, trente-cinq ans, entre d'urgence à l'hôpital le 28 août 1928 à la suite d'un accident un peu exceptionnel. Assurant la manœuvre d'une section de tanks, et placé entre l'arrière de l'un d'eux et le capot du suivant, il est pris entre les deux chars, à la suite d'un coup inopportun d'accélérateur de celui qu'il avait mission d'arrêter.

La striction, très violente, porte sur la base du thorax et l'épigastre; le blessé tombe sans connaissance et est amené à l'hôpital dans un état de shock prononcé. A l'examen, on note de petites plaies superficielles en traînées ascendantes de l'ombilic à la partie moyenne du sternum; le ventre présente une défense modérée avec un maximum de douleur au niveau de l'épigastre. Pas de matité dans les flancs, pas de disparition de la matité hépatique, pas l'hémoptysie, pas d'hématurie. La palpation de l'abdomen ne provoque en réalité aucune douleur précise; par contre, le blessé accuse une douleur spontanée particulièrement violente au niveau de la colonne dorso-lombaire et se croit atteint d'une fracture du rachis. Le pouls est à 110, la température à 37°2.

Pendant toute la journée du 27, on le tient en observation; glace sur le ventre, sérum adrénaliné et morphine. Il est vu de deux heures en deux heures : aucune indication opératoire ne se précise.

Etat stationnaire le deuxième jour; amélioration nette le troisième. Les symptômes péritonéaux s'amendent de plus en plus, le ventre devient souple, toutefois la douleur vertébrale aussi violente persiste. Léger mouvement thermique le soir du troisième jour, 38°9.

1. Mocquot et Costantini. *Revue de Chirurgie*, 1923.

La fièvre demeure en plateau pendant trois jours, cependant que le pouls diminue de fréquence et tombe à 70.

Au bout d'une semaine, alors que toutes les autres régions sont souples et indolores, une tuméfaction régulière apparaît au niveau de l'épigastre. Elle s'accroît lentement les jours qui suivent. Elle est nettement médiane, quoique un peu plus latéralisée à droite qu'à gauche. Sa percussion montre une sonorité superficielle en avant d'elle, tandis qu'au doigt appuyé elle se confond avec la matité hépatique. La radiographie, après repas opaque, montre que l'estomac est plaqué contre la paroi antérieure et en situation assez haute.

On pense alors, soit à une collection hématique de l'arrière-cavité des épiploons, soit plutôt à un kyste traumatique du pancréas, en raison des cas déjà observés et de la violente douleur rachidienne. L'état général du malade s'est amélioré, bien que l'amaigrissement soit évident. La température est descendue au voisinage de la normale lorsqu'on se décide à intervenir le quinzième jour après l'accident.

LIQUIDE EN 24 HEURES en flacons de 3 en 3 heures	VOLUME en cent. cubes	RÉACTION 100 cent. cubes de suc	AZOTE titrable au formol en cent. cubes NaOH $\frac{N}{20}$
Flacon n° 1 (8 h. à 11 h.) .	17	8 cent. cubes NaOH $\frac{N}{20}$.	10
Flacon n° 2 (11 h. à 14 h.).	39	10 cent. cubes NaOH $\frac{N}{20}$.	7
Flacon n° 3 (14 h. à 17 h.) .	38	4 cent. cubes NaOH $\frac{N}{20}$.	6
Flacon n° 4 (17 h. à 20 h.) .	35	Neutre à la phtaléine.	6
Flacon n° 5 (20 h. à 23 h.) .	29	Neutre à la phtaléine.	6
Flacon n° 6 (23 h. à 2 h.) .	22	1 cent. cube SO^4H^2 $\frac{N}{20}$.	6
Flacon n° 7 (2 h. à 5 h.) . .	20	4 cent. cubes SO^4H^2 $\frac{N}{20}$.	12
Flacon n° 8 (5 h. à 8 h.) . .	30	1 cent. cube SO^4H^2 $\frac{N}{20}$.	10
Total en 24 heures . .	230		

Densité moyenne du liquide : 1.014.
10 cent. cubes du flacon n° 2 donnent après 1 heure de contact avec empois d'amidon à 50° 1 gr. 60 de glucose.
10 cent. cubes du flacon n° 6 neutralisé donnent dans les mêmes conditions 1 gr. 56 de glucose.

10 *septembre, opération* (opérateur : M. Paitre, assisté de M. Courboulès) : incision sus-ombilicale; la première mouchetur faite sur la ligne blanche laisse sourdre un liquide d'aspect purulent dont on prélève un échantillon. Le grand épiploon est adhérent à la paroi. Le tissu cellulaire sous-péritonéal, le péritoine et les couches supérieures de l'épiploon ont un aspect blanchâtre, mucilagineux comme du mastic blanc. Au début, on a peine à se repérer, mais une ponction exploratrice avec une aiguille fine faite au centre de ce magma ramène du liquide clair et précise le diagnostic de pseudo-kyste du pancréas.

On tente de créer une brèche au niveau du ligament gastro-colique et au point où la ponction a ramené du liquide, mais ce serait aller à l'aveugle, la stéato-nécrose a modifié la morphologie de la région au point de ne permettre plus de distinguer la grande courbure de l'estomac. On se porte alors en haut où l'on repère plus aisément l'épiploon gastro-hépatique.

On effondre au doigt la *pars flaccida* et une inondation du liquide se produit aussitôt, 2 litres environ. Ce liquide est d'abord clair, puis un peu filant, puis rouge brique et vineux. Quelques débris blanchâtres sortent en même temps que le liquide. A travers la brèche de l'épiploon, on aperçoit des fragments de pancréas, sous forme de lobules d'aspect choléstéomateux. Avec deux écarteurs convenablement placés, on peut explorer la région profonde et constater qu'il existe une rupture totale du pancréas, au niveau de son corps. Les deux fragments de la glande sont séparés l'un de l'autre et sous le fragment gauche on palpe directement l'aorte sans aucune interposition.

On termine l'intervention par la mise en place d'un Mikulicz. Des échan-

Deuxième jour : 5 octobre.

LIQUIDE EN 24 HEURES en flacons de 3 en 3 heures	VOLUME en cent. cubes	RÉACTION 100 cent. cubes de suc	AZOTE titrable au formol en cent. cubes NaOH $\frac{N}{20}$
Flacon n° 1 (8 h. à 11 h.) .	35	11 cent. cubes NaOH $\frac{N}{20}$.	6
Flacon n° 2 (11 h. à 14 h.) .	36	8 cent. cubes NaOH $\frac{N}{20}$.	7
Flacon n° 3 (14 h. à 17 h.) .	36	8 cent. cubes NaOH $\frac{N}{20}$	7
Flacon n° 4 (17 h. à 20 h.) .	50	2 cent. cubes NaOH $\frac{N}{20}$.	7
Flacon n° 5 (20 h. à 23 h.) .	17	12 cent. cubes NaOH $\frac{N}{20}$	12
Flacon n° 6 (23 h. à 2 h.). .	9	8 c.c. 8 NaOH $\frac{N}{20}$.	13
Flacon n° 7 (2 h. à 5 h.). .	19	4 cent. cubes SO^4H^2 $\frac{N}{20}$	11
Flacon n° 8 (5 h. à 8 h.) . .	14	6 cent. cubes NaOH $\frac{N}{20}$	15

Densité moyenne du liquide : 1.011.
10 cent. cubes du flacon n° 1 après 1 heure de contact avec l'empois d'amidon à 50° donnent 1 gr. 20 de glucose.
10 cent. cubes du flacon n° 7 neutralisé dans les mêmes conditions donnent 1 gr. 48 de glucose.

tillons de liquide ont été recueillis pour les examens chimiques et bactériologiques.

Suites opératoires : Assez simples, pendant les premiers jours. Ascension thermique passagère le troisième jour, 39°; le pansement inondé de liquide est refait. A partir du huitième jour, on commence à enlever les mèches qui garnissent la poche du Mikulicz; la dernière mèche ne sera enlevée que le douzième jour.

A partir du 22 septembre, on place dans le trajet un drain maintenu par un

petit tamponnement. C'est une sonde de Nélaton n° 24, elle ressort en dehors du pansement, et elle est destinée à produire une dérivation externe permettant de recueillir en partie ou en totalité le liquide sécrété par la fistule.

Pendant quelques jours, le fonctionnement de ce drainage par dérivation externe demeure imparfait; puis il s'améliore à mesure que le trajet se rétrécit, et, comme dans les observations antérieures, il permettra de recueillir dans des flacons stériles la presque totalité du liquide sécrété. C'est le même artifice qui, dans notre deuxième observation, nous avait permis de pratiquer pendant plusieurs semaines consécutives l'examen du liquide de la fistule pancréatique dans des conditions parfaites.

Le 5 octobre, la plaie opératoire, bien protégée, s'est cicatrisée parfaitement sans phénomènes d'autodigestion. L'amaigrissement du malade, qui atteint son maximum à cette date, est de 20 kilogrammes. C'est à cette époque, du 5 au 15 octobre, que sont pratiquées sur le liquide de la fistule les différentes épreuves dont nous parlerons plus loin.

Troisième jour : 10 octobre.

LIQUIDE EN 24 HEURES en flacons de 3 en 3 heures	VOLUME en cent. cubes	RÉACTION 100 cent. cubes de suc	AZOTE titrable au formol en cent. cubes NaOH $\frac{N}{20}$
Flacon n° 1 (8 h. à 11 h.) .	6	6 cent. cubes NaOH $\frac{N}{20}$.	16
Flacon n° 2 (11 h. à 14 h.) .	0	»	»
Flacon n° 3 (14 h. à 17 h.) .	7	3 cent. cubes NaOH $\frac{N}{20}$.	56
Flacon n° 4 (17 h. à 20 h.) .	9	4 cent. cubes NaOH $\frac{N}{20}$.	40
Flacon n° 5 (20 h. à 23 h.) .	34	2 cent. cubes NaOH $\frac{N}{20}$	10
Flacon n° 6 (23 h. à 2 h.). .	13	6 cent. cubes NaOH $\frac{N}{20}$	8
Flacon n° 7 (2 h. à 5 h.) . .	20	Neutre.	6
Flacon n° 8 (5 h. à 8 h.) . .	30	4 cent. cubes NaOH $\frac{N}{20}$	4

Densité moyenne du liquide : 1.011.
Les flacons n°s 5 et 7 après 1 heure de contact avec empois d'amidon à 50° donnent 1 gr. 32 de glucose.

En effet, contrairement à nos prévisions basées sur l'observation antérieure, l'écoulement de cette fistule, une fois stabilisé, n'atteindra jamais ni le volume total, ni la régularité d'écoulement précédemment constatés.

Le 19 octobre, le poids du malade (qui de 75 kilogrammes était tombé à 54 kilogrammes) est de 59 kilogrammes.

Le 25 octobre, l'écoulement de la fistule, après s'être arrêté pendant plusieurs jours, a repris d'une façon assez irrégulière ; sur les 8 flacons placés en vingt-quatre heures, en raison d'un toutes les trois heures, plusieurs demeurent abso-

lument vides. Il ne se produit pourtant pas de phénomènes de rétention et l'état général continue à s'améliorer progressivement.

Le 2 novembre, la fistule est complètement tarie, après un régime constitué surtout par des viandes grillées sans pain.

Le 18 novembre, le malade quitte l'hôpital en bon état. Son poids est de 65 kilogrammes, l'examen clinique de l'abdomen est absolument négatif. Il n'existe aucun trouble fonctionnel du pancréas, aucun trouble de l'appareil urinaire.

Il faut noter cependant que pendant tout son séjour à l'hôpital le blessé n'a jamais présenté, malgré l'importance de la rupture de son pancréas, aucun trouble fonctionnel important et notamment pas de polydipsie, de polyphagie ni de glycosurie.

La teneur du sang en glycose n'a atteint qu'une fois le chiffre de 1 gr. 64. Jamais les urines n'ont renfermé de sucre et les différentes analyses pratiquées n'ont pas traduit de déficience fonctionnelle du rein. On a simplement noté, à

Quatrième jour : 11 octobre.

LIQUIDE EN 24 HEURES en flacons de 3 en 3 heures	VOLUME en cent. cubes	RÉACTION 100 cent. cubes de suc	AZOTE titrable au formol en cent. cubes NaOH $\frac{N}{20}$
Flacon n° 1 (8 h. à 11 h.) .	10	12 cent. cubes NaOH $\frac{N}{20}$.	5
Flacon n° 2 (11 h. à 14 h.) .	23	14 cent. cubes NaOH $\frac{N}{20}$.	7
Flacon n° 3 (14 h. à 17 h.) .	27	6 cent. cubes NaOH $\frac{N}{20}$	9
Flacon n° 4 (17 h. à 20 h.) .	19	2 cent. cubes NaOH $\frac{N}{20}$.	10
Flacon n° 5 (20 h. à 23 h.) .	26	4 cent. cubes NaOH $\frac{N}{20}$.	9
Flacon n° 6 (23 h. à 2 h.). .	17	2 cent. cubes SO^4H^2 $\frac{N}{20}$.	13
Flacon n° 7 (2 h. à 5 h.) . .	22	3 cent. cubes SO^4H^2 $\frac{N}{20}$.	11
Flacon n° 8 (5 h. à 8 h.) . .	17	4 cent. cubes SO^4H^2 $\frac{N}{20}$.	8

Remarques : 1° Il n'y a pas de rythme de sécrétion, contrairement à ce qui avait été observé dans l'étude du liquide de fistule du malade d'une observation précédente (*Revue de Chirurgie*, 1926);
2° A l'acidité correspond ordinairement une dose élevée d'azote titrable au formol;
3° Le suc acide neutralisé et le suc alcalin ont un même pouvoir amylolitique.

côté de l'amaigrissement très caractéristique, une diarrhée passagère dans la première semaine qui a suivi l'accident.

Revu en janvier 1929, le blessé est toujours en excellent état, il continue à se plaindre d'une douleur lombaire déjà signalée avant son départ de l'hôpital, sans que les examens cliniques ou radiographiques aient pu fournir une raison autre que la lésion du pancréas. Son poids est de 70 kilogrammes.

Examens chimiques : Comme pour le malade de l'observation II, notre

excellent camarade le professeur Leulier a bien voulu nous fournir au sujet de celui-ci le résultat de ses nombreux examens :

« Le liquide présente les propriétés essentielles du suc pancréatique ;

« Il hydrolyse rapidement l'empois d'amidon à la température de 50° ;

« Il saponifie les substances grasses dont l'acidité double en deux heures de chauffage au bain-marie à 50° ;

« Il solubilise partiellement la fibrine sèche. C'est ainsi que dans un essai où l'on avait utilisé 2 gr. 50 de fibrine sèche, il n'a été trouvé que 1 gr. 60 de résidu protéique après quatre heures de digestion au bain-marie à 50° (quantité de liquide employé, 20 cent. cubes) ».

D'autre part, les progrès de la digestion ont été suivis par le dosage de l'azote au formol dont la quantité devient quatre fois plus considérable qu'au début de l'expérience.

Sans doute, la plupart des liquides de fistules pancréatiques sont inactifs vis-à-vis des protéides ; mais ici nous avons un liquide spécial qui semble activé par apport plus ou moins considérable de sucs étrangers. Ceci est confirmé par les recherches suivantes où l'on voit le liquide devenir acide à certaines heures comme s'il renfermait un peu de suc gastrique.

Nous avons noté le débit, la réaction de titration exprimée en centimètres cubes de liqueur titrée et l'azote titrable au formol, sur le liquide fourni par la fistule du malade pendant quatre jours consécutifs.

Je ne puis, dans les limites de ce rapport, reprendre entièrement l'étude des pseudo-kystes post-traumatiques du pancréas et je n'insisterai que sur quelques points particulièrement intéressants de cette observation.

Les ruptures du pancréas sont isolées ou associées à d'autres lésions abdominales. Dans ce dernier cas, elles résultent d'un traumatisme violent agissant sur une étendue plus ou moins considérable de la paroi abdominale ; par contre, les ruptures isolées, les seules que nous envisagerons, ne s'observent qu'à la suite d'un traumatisme très localisé.

L'étendue de la rupture du pancréas est variable. Dans l'observation que nous communiquent aujourd'hui MM. Paitre et Courboulès, la rupture était complète, ils s'attendaient en raison de la lésion certaine du canal de Wirsung à une évolution grave et à une fistulisation rebelle, ce fut le contraire qui se produisit, les troubles consécutifs ne sont donc pas forcément proportionnels à la gravité des lésions anatomiques.

Je ne puis que signaler la latence des ruptures isolées du pancréas et je ne m'arrêterai pas au mécanisme de la formation du pseudo-kyste traumatique qui résulte à n'en pas douter de la rupture des canaux excréteurs importants du pancréas, fait sur lequel ont insisté Mocquot et Costantini.

Il est en effet intéressant de noter que, dans les plaies du pancréas par projectiles de guerre (nous en avons rapporté ici même deux cas), il ne se produit généralement aucun écoulement de suc pancréatique par la plaie, la lésion étant le plus souvent limitée et les canaux excréteurs n'étant pas ou n'étant que fort peu intéressés.

MM. Paitre et Courboulès firent le diagnostic de la lésion pancréatique grâce à la notion du traumatisme antérieur, à l'amaigrissement rapide du malade, aux caractères cliniques et radiographiques de la tumeur, et malgré l'absence de polyphagie, de polydipsie, de polyurie, azotémie, 0,50, glycémie, 1 gramme à 1 gr. 20.

Ils ont opéré leur blessé douze jours après l'accident, dès que les symptômes ont mis en évidence le pseudo-kyste pancréatique et ont pu, au travers de l'épiploon gastro-hépatique, marsupialiser la poche. Mais au cours de l'opération ils ont pu constater, fait important, que, si la suture du pancréas est possible lorsqu'on intervient aussitôt après le traumatisme, — c'est le cas des ruptures du pancréas associées à d'autres lésions viscérales — celle-ci paraît absolument impraticable lorsque le pseudo-kyste est constitué et que le tissu pancréatique présente des altérations secondaires. Tardivement, le drainage et le tamponnement de la poche peuvent seuls être réalisés; procédé de nécessité, il aboutit dans la majeure partie des cas à la production d'une fistule pancréatique (50 p. 100 des cas d'après Mocquot et Costantini). Celle-ci s'est produite dans les trois cas observés par les auteurs, deux fois la fistule s'est fermée spontanément, une fois elle nécessita une anastomose pancréatico-gastrique, par l'intermédiaire du trajet fistuleux. Je n'insiste pas sur le mécanisme et le traitement de ces fistules, ce dernier ayant été étudié récemment par Sénèque (*La Presse Médicale*, 27 novembre 1926, p. 1492) et par Manuel Corachin (*La Presse Médicale*, 3 novembre 1928, p. 1394). Je crois en effet préférable de m'arrêter plus longuement sur les constatations qu'ont pu faire MM. Paitre et Courboulès au cours de leur étude du liquide recueilli par la fistule.

Dans la séance du 18 juin 1924, M. Okinczyc faisait observer que lorsqu'un pseudo-kyste du pancréas ne communiquait pas avec le canal pancréatique, la fistule pancréatique ne se produisait pas, le liquide recueilli ne présentant que des traces de ferments pancréatiques ou même l'absence de ces ferments.

Par contre il faut admettre que la fistule est la règle lorsque le kyste communique largement avec un canal excréteur, et dans ce cas le liquide recueilli présente un pouvoir digestif marqué.

Or MM. Paitre et Courboulès ont pu faire à ce sujet des remarques d'autant plus intéressantes que le liquide recueilli est resté complètement stérile au cours de leur période d'observation.

Je résume brièvement ces constatations.

1° Le volume du liquide sécrété en vingt-quatre heures, qui atteignait 800 centimètres cubes dans l'observation II de M. Courboulès, n'a jamais dépassé 360 centimètres cubes dans l'observation III. Nos confrères en tirent cette conclusion : « la fistule qui succède à un kyste traumatique est en général moins importante et plus vite tarie que celle qui apparaît après une rupture glandulaire, opérée immédiatement après l'accident ». Cette conclusion confirme les remarques de M. Okinczyc.

2° Rythme de la sécrétion par la fistule. Il est variable suivant la nature de la lésion et vraisemblablement de son siège. Dans un cas Courboulès a constaté l'arrêt de la sécrétion pendant le sommeil, son augmentation après les repas; dans un second il n'existait aucune variation du rythme, quelles que soient les circonstances. Mais nous ferons remarquer que, dans le premier cas, la fistule n'avait aucune tendance à la fermeture; dans le second, au contraire, celle-ci fut rapide et spontanée.

3° Composition du liquide. MM. Paitre et Courboulès, avec la collaboration du professeur Leulier, ont fait une remarque importante;

« *Le liquide d'une fistule pancréatique traumatique succédant à une section totale de l'organe peut présenter une réaction acide à certains moments et alcaline à d'autres...* » et ils émettent l'hypothèse suivante dont l'examen chimique n'a pas malheureusement permis de faire la preuve avant que la fistule ne fût tarie.

« Etant donné la lésion constatée opératoirement dans le dernier cas, on peut se demander si, à certains moments, le contenu duodénal ne pouvait pas refluer plus ou moins dans le canal de Wirsung, et venir ainsi modifier le liquide de la fistule ». Cette hypothèse semble confirmée par les constatations faites sur le pouvoir digestif du liquide pancréatique recueilli par la fistule, et la coïncidence d'une coloration verdâtre du liquide indiquant la présence de la bile.

Dans son observation antérieure, M. Courboulès avait constaté que le liquide recueilli digérait les graisses et les hydrocarbones, mais restait à peu près sans effet sur les albuminoïdes. Dans l'observation que nous communiquent aujourd'hui MM. Paitre et Courboulès, le liquide recueilli s'est montré actif à la fois sur les graisses, les hydrocarbones et la fibrine, les dosages successifs de l'azote titrable au formol ayant permis de suivre les progrès de la digestion des albuminoïdes. Cette constatation chimique est à rapprocher d'une constatation clinique. En effet, tandis que chez le blessé dont le liquide ne présentait aucune action sur les albuminoïdes, il n'existait aucune cytostéatonécrose, au contraire, chez le malade dont le suc pancréatique se montrait actif sur la fibrine, l'opération a permis de constater l'existence de placards d'autodigestion dans le tissu cellulaire sous-péritonéal et sur la partie du grand épiploon qui constituait la paroi antérieure du pseudo-kyste.

La possibilité du reflux du contenu intestinal dans le canal de Wirsung, dans les ruptures traumatiques du pancréas demande à être confirmée; elle apparaît d'un grand intérêt, non seulement au point de vue physiologique, mais peut-être aussi au point de vue thérapeutique. Il est actuellement démontré que l'anastomose du trajet fistuleux pancréatique à un point quelconque du tractus digestif a toujours pour résultat de guérir la fistule. MM. Paitre et Courboulès se demandent si le reflux intestinal, dont on connaît cependant les dangers dans la production des pancréatiques hémorragiques, n'a pas joué le même rôle dans la guérison de leur malade, qui présentait une lésion anatomique considérable et qui semble voué à une fistule prolongée sinon définitive.

Quoi qu'il en soit de ces considérations, le travail de nos confrères constitue une contribution importante à l'étude des traumatismes du pancréas et de leurs complications. Je vous propose de remercier les auteurs de nous l'avoir adressé et de l'insérer dans nos Bulletins.

Plaies associées du foie, de l'estomac, du pancréas, de l'angle duodéno-jéjunal et de l'S iliaque par balles de revolver. Laparotomie. Guérison.

par M. **Paitre**, professeur au Val-de-Grâce.

Rapport de M. Maisonnet.

Vous m'avez chargé d'un second rapport sur une observation de mon collègue et ami Paitre. Elle concerne une plaie de l'abdomen ayant intéressé le foie, le pancréas, l'estomac, la première partie de l'intestin grêle au niveau de l'anse fixe et l'S iliaque. Cette observation mérite de nous retenir, non seulement parce qu'une intervention bien conduite a permis d'obtenir la guérison du blessé, mais surtout, parce qu'elle montre l'évolution très différente des ruptures traumatiques et des plaies du pancréas, et en outre parce qu'elle attire notre attention sur un point de technique encore imprécis relatif au traitement des plaies du début du jéjunum.

Voici d'abord l'observation du blessé :

C... (Charles) est blessé par deux balles de revolver le 16 novembre 1928. Homicide ou suicide, on ne peut faire préciser, car l'homme, en état d'ivresse lors de sa blessure, dit ignorer tout des circonstances de la blessure. L'accident a eu lieu à Coulomniers, dans la soirée du 16; le blessé entre à l'hôpital du Val-de-Grâce le 17 au matin, est examiné dix-huit heures après la blessure et opéré à la vingtième heure seulement.

L'examen, à l'entrée, révèle deux plaies: l'une siège dans le 6e espace intercostal droit à 4 centimètres de son extrémité sternale, l'autre à la partie supérieure de la région épigastrique, à gauche de la ligne médiane.

Le ventre est ballonné, tendu, mat dans les parties déclives, mais ne présente pas de disparition de la matité hépatique. La paroi est en état de contracture généralisée. Le malade a vomi durant tout le trajet, mais conserve un état général relativement favorable: température 38°, pouls à 140 mais assez tendu. Pas de signes d'hémothorax. Pas d'hématurie. La radiographie révèle la présence de deux balles de revolver dans l'abdomen : l'une est située dans l'hypocondre droit, dans la région hépato-colique ; l'autre est immobilisée à hauteur de la crête iliaque, un peu à gauche de la ligne médiane, à 12 centimètres de la paroi abdominale antérieure.

Il est logique de penser que la première correspond à la plaie de la base du thorax et a intéressé le cul-de-sac pleural, le diaphragme et peut-être l'angle colique, et que la seconde a traversé l'estomac et la masse du grêle.

Intervention. — Laparotomie médiane xypho-ombilico-pubienne sous anesthésie à l'éther.

L'exploration de l'étage supérieur de l'abdomen permet de constater :

1° Une plaie transfixiante du foie qui ne semble pas être la source actuelle de l'important hémo-péritoine qui encombre la grande cavité. La balle n'est pas poursuivie dans l'hypocondre droit, l'angle hépatique du côlon paraît indemne;

2° Une plaie de la face antérieure de l'estomac et, après décollement colo-épiploïque, une plaie de la face postérieure;

3° Une large gouttière creusée obliquement de haut en bas et de droite à

gauche en plein tissu pancréatique, et une perforation du mésocôlon transverse près de sa racine. Les plaies de l'estomac sont rapidement obturées, la blessure du pancréas tamponnée pendant quelques minutes ne saigne pas, on s'abstient de toute suture de la glande.

L'exploration de l'étage inférieur de l'abdomen révèle :

4° Une double transfixion de l'anse fixe, un hématome sous-péritonéal para-vertébral gauche infiltrant la gouttière mésentéro-colique gauche ;

5° Une double transfixion de l'S iliaque. La cavité péritonéale est pleine d'un sang poisseux qu'on étanche ; les anses intestinales sont rouges, mais ne présentent pas d'exsudats. Les plaies de l'anse fixe sont béantes, montrent une évagination en large collerette de la muqueuse ; sur elles, le tablier mésocolique faisait clapet et les obturait ; dès qu'on le relève un flux de liquide bilieux envahit la région et masque tout. Les plaies du gros intestin sont punctiformes mais non étanches : des gaz s'en échappent avec une petite quantité de liquide.

Après l'inventaire méthodique des lésions et l'asséchement complet de la cavité péritonéale, on procède aux sutures. Celles-ci sont très laborieuses au niveau de l'anse fixe car l'état assez précaire du malade nous a fait abréger les manœuvres de clivage après section des plis duodéno-jéjunal et duodéno-mésocolique. Après oblitération des perforations par sutures totales et séro-séreuses, il nous reste quelque inquiétude sur la perméabilité de l'anse et l'étanchéité des sutures mais le mésocôlon, en retombant sur elles, semble assurer une protection très efficace.

Enfouissement rapide des perforations de l'S iliaque, asséchement du Douglas. On ne poursuit pas la balle qu'on suppose logée dans le psoas.

Fermeture de la paroi aux fils de bronze en un seul plan sans drainage.

Durée de l'opération : cinquante minutes, dont la moitié a été consacrée au traitement des plaies de l'anse fixe.

Les suites sont troublées par des incidents pulmonaires (bronchite diffuse, mais pas d'infection pleurale), une légère infection de la plaie opératoire (sans désunion pourtant après ablation des fils); aucune réaction péritonéale, aucun trouble du transit intestinal. Lever le vingtième jour, contrôle radiographique le vingt-cinquième : pas de rétrécissement de l'anse fixe. Une des deux balles a disparu, c'est celle de la région hépato-colique, elle a dû migrer dans le gros intestin. La deuxième persiste dans le Douglas, semble-t-il, et on la sent à bout de doigt par le toucher rectal.

Une deuxième intervention est faite le 30 janvier 1929, deux mois et demi après la première, pour refaire la paroi en raison de l'éventration qui s'est produite. On profite de cette nouvelle intervention :

1° Pour enlever la balle qui est logée dans la paroi postérieure de la vessie ;

2° Pour explorer l'anse fixe sur laquelle est fixé le mésocôlon transverse par des adhérences intimes. Par ailleurs, aucune autre adhérence entre les anses grêles. Le blessé sort, guéri, le 20 février.

M. Paitre fait suivre son observation des remarques suivantes :

Cette observation d'un cas heureux de blessures complexes thoraco-abdominales, avec lésions associées du foie, de l'estomac, du pancréas, du grêle, du gros intestin et de la vessie, présente à l'analyse quatre points particuliers sur lesquels nous devons nous arrêter :

1° Le long délai écoulé entre la blessure et l'opération (vingt heures) dans des conditions indépendantes de notre volonté. Malgré ce délai et un transport pénible, malgré l'hémorragie intrapéritonéale et la béance des lésions des viscères creux, il n'y avait pas d'infection primitive décelable lors de l'intervention et il n'y en eut pas dans la suite.

2° Les constatations objectives ont permis cependant de préciser un point d'anatomie pathologique, toujours contesté, sur le rôle du bouchon muqueux obturant : il n'existait sur aucune des perforations; toutes laissaient échapper des liquides et des gaz.

3° La plaie assez étendue du pancréas est restée silencieuse ; nous avons guetté en vain l'apparition du pseudo-kyste pendant les trois mois où ce blessé a été observé. Rien ne s'est produit à ce niveau. Cela ne fait d'ailleurs que confirmer les idées classiques et les constatations faites par Maisonnet à propos des plaies du pancréas par projectile de guerre.

4° La suture des plaies de l'anse fixe est particulièrement difficile. Si la situation précaire de l'opéré et la crainte d'infecter le tissu cellulaire rétro-péritonéal infiltré déjà par l'hématome ne nous avaient arrêté, nous aurions pratiqué la mobilisation du duodénum par la manœuvre que préconise Clairmont dans les réinterventions pour *circulosus vitiosus* après gastro-entérostomie. Nous n'avons fait qu'esquisser la manœuvre par section des plis duodéno-jéjunal et duodéno-mésocolique préalablement tendus, pour avoir de l'aise dans nos sutures, mais nous aurions gagné du temps en décollant d'abord l'anse jusqu'à l'angle duodénal inférieur.

Je n'ajouterai rien à ces commentaires; les règles du traitement des blessures de l'abdomen, si complexes soient-elles, sont maintenant classiques. Cependant, il n'était pas sans intérêt de rappeler ici l'évolution favorable des plaies par projectiles du pancréas, et d'insister sur la difficulté qu'on éprouve à suturer les perforations intestinales, lorsqu'on ne peut extérioriser la portion atteinte du tube digestif. Aussi, je vous propose de remercier M. Paitre de nous avoir adressé cette intéressante intervention, de l'insérer dans nos Bulletins, et de féliciter son auteur du beau succès obtenu par son intervention.

Tumeurs à myéloplaxes du 2e métacarpien droit. Enchondrome de la 2e phalange de l'annulaire droit.

par M. Michon.

Rapport de M. Cunéo.

Observation I. — Mme B..., trente et un ans, entre à Beaujon le 13 février 1926 pour une tumeur volumineuse du 2e métacarpien droit. Cette tumeur est dure mais présente pourtant une certaine élasticité. Une palpation insistante met en évidence à diverses reprises la sensation de crépitation parcheminée : on a en quelque sorte l'impression d'effondrer de minces lames osseuses. Cette tumeur est absolument indolore et ne s'accompagne d'aucune adénopathie. L'articulation métacarpo-phalangienne est libre; les mouvements de flexion ne sont limités que par suite du volume de la tumeur. On pose cliniquement le diagnostic de tumeur bénigne du 2e métacarpien, restant hésitant entre le diagnostic d'enchondrome et celui de tumeur à myéloplaxes.

La radiographie (radio I) montre que la tumeur envahit la presque totalité du métacarpien ; la base de l'os est pourtant entièrement respectée. Le cartilage de la tête a également conservé sa forme. La coque osseuse est très mince ; il n'y a aucune prolifération périostique. La tumeur est d'aspect clair, mais le fait le plus caractéristique paraît résider dans la présence de très nombreuses cloisons osseuses, très minces, donnant un véritable aspect en « nid d'abeilles ». C'est évidemment l'effondrement de ces cloisons osseuses qui donnait à la palpation la sensation de crépitation parcheminée. Sur le vu de

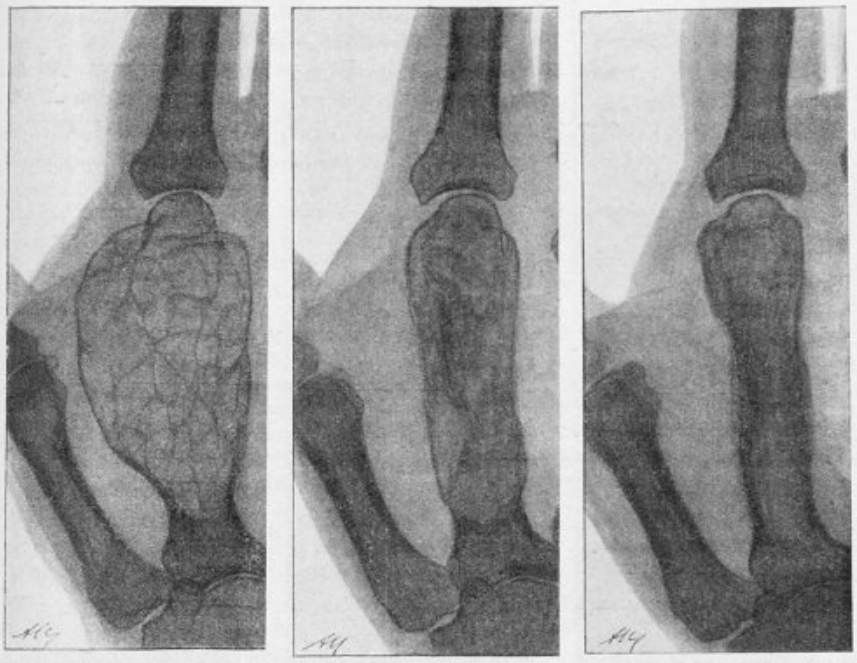

Radio I. Radio II. Radio III.

FIG. 1.

Radio I, avant l'intervention ; radio II, un mois après l'intervention ; radio III, vingt-deux mois après l'intervention.

la radiographie on se croit en droit de poser le diagnostic de « tumeur à myéloplaxes ».

Opération (Dr Louis Michon) le 25 février 1926. Anesthésie générale à l'éther.

Premier temps : Incision face dorsale du métacarpien. On récline le tendon extenseur. Le bistouri effondre alors une coque osseuse très mince à l'intérieur de laquelle on trouve une tumeur très molle, rougeâtre, très vascularisée : c'est l'aspect typique de la tumeur à myéloplaxes.

Curetage minutieux de toute la tumeur. Ce faisant, une partie du cartilage de la tête métacarpienne, entièrement ramollie, se trouve être abrasée, ce qui donne des craintes pour la fonction ultérieure de l'articulation.

Le curetage paraissant bien complet, on enlève une bonne partie de la coque

osseuse dans sa moitié externe, puis on effondre la coque osseuse restante de façon à reconstituer un métacarpien dont le volume soit plus voisin de la normale.

Deuxième temps : on découvre la face interne du tibia droit pour y tailler une greffe ostéo-périostique. Celle-ci est enroulée sur elle-même, périoste en dedans et la baguette ainsi constituée est placée à l'intérieur de la coque osseuse

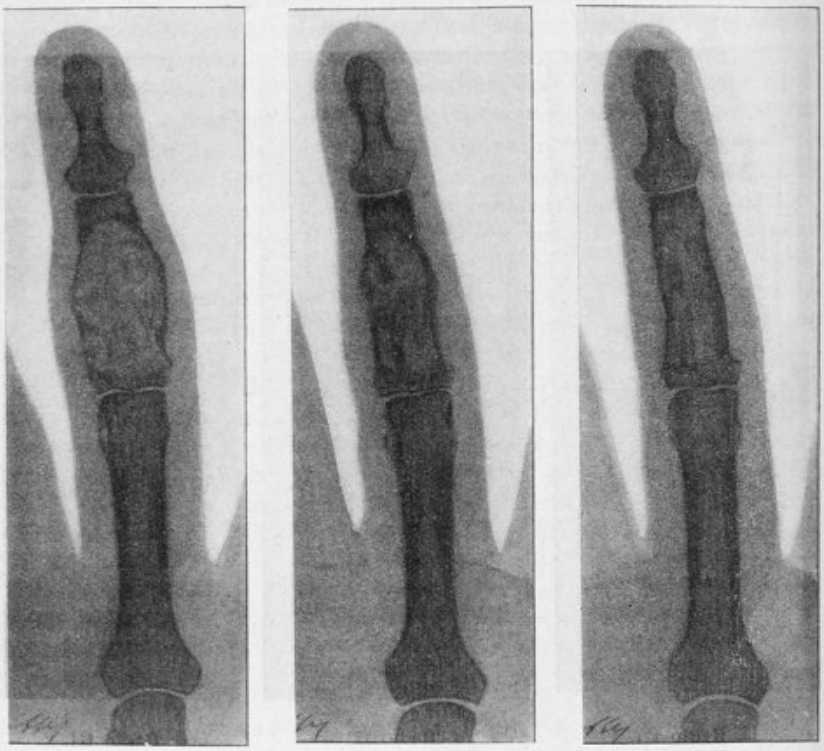

Radio I. Radio II. Radio III.

FIG. 2.

Radio I, avant l'intervention; radio II, un mois après l'intervention; radio III, un an après l'intervention.

dont elle occupe toute la longueur. La greffe est fixée par quelques points de catgut fin. La peau est suturée sans drainage.

Le métacarpien ainsi reconstitué n'ayant aucune rigidité, on place sur le doigt un appareil à extension continue destiné à empêcher la rétraction du doigt.

Suites opératoires : une série de radiographies permet d'assister au modelage rapide et progressif du nouveau métacarpien. La radiographie II, faite le 29 mars 1926, trente-deux jours après l'opération, montre déjà une réparation très avancée. A cette date l'extension continue pouvait être supprimée et la mobilisation du doigt paraissait devoir se faire très favorablement.

Une radiographie faite un an après l'opération montrait une réparation beaucoup plus avancée, mais vers la base du métacarpien il existait une zone d'aspect pseudo-kystique qui pouvait faire craindre une récidive par curettage insuffisant. A cette date il n'y avait plus de déformation apparente et il n'y avait aucune diminution dans la valeur fonctionnelle du doigt.

Une autre radiographie (radio III) faite le 22 décembre 1928, soit plus de vingt-deux mois après l'opération, montre que toute crainte de récidive peut être écartée, le métacarpien prenant un aspect de plus en plus homogène. La malade est enchantée du résultat, tant au point de vue fonctionnel qu'au point de vue esthétique. Les mouvements de l'articulation métacarpo-phalangienne sont normaux.

Examen histologique de la tumeur (Prof. Lecène) : tumeur à myéloplaxes typiques, sûrement bénigne.

Obs. II. — Mme Bo..., trente-neuf ans, entre à l'hôpital Beaujon, en décembre 1927, pour une tumeur de la deuxième phalange de l'annulaire droit.

Cliniquement et radiologiquement (radio I, figure 2) le diagnostic d'enchondrome s'impose.

La radiographie permet de préciser que la tumeur envahit la presque totalité de la 2e phalange, mais la tête et la base de la phalange sont respectées.

On propose à la malade de tenter une opération conservatrice, ce qui est immédiatement accepté, le malade ayant assez le souci de l'esthétique de sa main.

Intervention (Dr Louis Michon) le 17 décembre 1928. Anesthésie générale au mélange de Schleich.

Premier temps : Incision aux confins de la face dorsale et de la face latérale externe de la 2e phalange, sur toute la longueur de cette phalange. Effondrement de la coque osseuse très mince et curetage minutieux de tout l'enchondrome.

Deuxième temps : on prélève sur le tibia droit des greffes ostéo-périostiques. Les enroulant sur elles-mêmes, périoste en dedans, on constitue une sorte de baguette ayant la longueur de la cavité phalangienne. Les greffes étant placées à l'intérieur de la cavité, on effondre la coque osseuse par des pressions successives pour faire disparaître toute tuméfaction visible. Suture de la peau sans drainage.

La 2e phalange n'ayant plus aucune rigidité, il est indispensable d'exercer sur le doigt une traction continue. Pour cela, on passe à travers l'ongle un gros fil de soie grâce auquel il est facile d'appliquer une traction élastique. Celle-ci est très bien supportée, maintenue environ trois semaines, puis on commence la mobilisation du doigt.

Une série de radiographies permet de suivre l'évolution de la réparation et le modelage progressif de la phalange reconstituée. La radiographie II (21 janvier 1928) montre l'état un mois après l'intervention. La radiographie III (6 décembre 1928) montre à quel point le résultat s'est parfait un an après l'opération. A cette date, l'annulaire ne présente plus aucune déformation; la cicatrice elle-même n'est plus visible. Les diverses articulations du doigt ont un fonctionnement rigoureusement normal.

Examen histologique de la tumeur (M. Mauté) : fibro-chondrome.

M. Michon fait suivre ses deux observations de quelques remarques fort intéressantes.

Au point de vue radiologique, comparez avec soin les radiographies des deux tumeurs ; vous verrez que sur celle de la lésion à myéloplaxes il existe des travées osseuses, très fines, bien visibles surtout sur le négatif. Ces travées se coupent sous des incidences diverses et donnent à la section

optique de la tumeur un aspect en nid d'abeilles. Sur la radiographie du chondrome, il existe également des images osseuses à l'intérieur de la tumeur. Mais ces images figurent un semis de points, irrégulièrement groupés et d'un volume variable quoique toujours assez minime. Ces deux aspects sont-ils respectivement caractéristiques de chacune des deux variétés de tumeurs ? La constatation ne portant que sur deux cas la question ne se pose même pas. Mais l'examen de mes radiographies personnelles de tumeurs à myéloplaxes et de chondromes m'a permis de faire les mêmes constatations que M. Michon. Je serais très reconnaissant à mes collègues d'examiner les documents radiographiques qu'ils possèdent et de faire connaître à la Société les résultats de leur examen. Il ne serait pas indifférent en effet de savoir si la radiographie ne pourrait pas nous fournir un moyen de diagnostic précis de ces deux variétés osseuses.

Au point de vue thérapeutique, M. Michon s'est contenté dans les deux cas d'ouvrir la coque osseuse et d'en cureter le contenu. Il a remplacé celui-ci par des greffes ostéo-périostiques. Je n'insisterai pas sur l'emploi de ces greffes qui ne sont pas indispensables, mais qui ont peut-être l'avantage de hâter la reconstitution de l'os. Le choix d'une opération conservatrice pour la tumeur à myéloplaxes obtiendra certainement l'approbation générale.

Faut-il au contraire faire des réserves pour le chondrome ? En ce qui me concerne je ne peux désapprouver la conduite de M. Michon, car j'ai suivi la même il y a quelques mois en opérant un chondrome central du radius. Je pense cependant que, dans les cas de chondrome, le curetage doit être extrêmement minutieux, et qu'il faut avec une curette fine fouiller les moindres recoins pour pouvoir espérer une guérison définitive.

M. Michon insiste sur des points d'importance plus secondaire comme l'emploi de l'extension continue surtout dans le cas de lésions des métacarpiens afin d'éviter le retrait du doigt correspondant. — Il note également la facilité avec laquelle on peut conserver le jeu articulaire ; alors même que la tumeur envahit l'os jusqu'au cartilage articulaire, dont une partie peut même être abrasée sans inconvénient. La traction continue joue un rôle important dans cette conservation du jeu articulaire. — Enfin M. Michon montre la tendance des os opérés à reprendre leur morphologie normale, ce qu'il attribue, peut-être sans preuve suffisante, au bourrage des cavités par des greffes ostéo-périostées.

Vous voyez quel parti M. Michon a tiré de ses deux observations qui, à mon avis, valent surtout par leur comparaison.

Je vous propose de remercier M. Louis Michon et de vous souvenir de ce nouveau travail qui, s'ajoutant à ceux qu'il vous a déjà soumis, lui constitue un nouveau titre pour le jour où il sollicitera vos suffrages.

M. **Ch. Dujarier** : J'ai opéré 4 ou 5 cas d'enchondromes multiples des mains ou des pieds. J'ai suivi plusieurs malades pendant des années et je n'ai jamais vu de récidive ou de généralisation.

Je n'ai pas non plus fait de greffes ostéo-périostiques pour combler ces

petites cavités et la guérison s'est faite facilement dans tous les cas sans fracture ni pseudarthrose.

M. **Lenormant** : Au sujet de la question que vient de poser Cunéo : « Suffit-il de faire un évidement dans les chondromes ? » je crois qu'il y a une distinction essentielle à faire et que le diagnostic histologique de *chondrome* ne donne pas le pronostic avec certitude. D'après ce que j'ai observé, je pense qu'il faut faire une classe à part des chondromes multiples des métacarpiens, des métatarsiens et des phalanges, affection toujours bénigne, qui ne récidive pas après les interventions conservatrices complètes ; ces chondromes de la main et du pied constituent une maladie très spéciale, qui me paraît s'apparenter bien plus aux dystrophies osseuses, telles que les exostoses ostéogéniques, les kystes des os et l'ostéite fibreuse, qu'aux néoplasmes véritables, et je n'en veux pour preuve que le fait que ces chondromes peuvent s'accompagner des mêmes troubles de croissance osseuse que les exostoses ostéogéniques.

Au contraire, les chondromes des grands os des membres et surtout du squelette du tronc — omoplate, côtes, bassin — sont des tumeurs véritables, d'évolution souvent maligne, nécessitant une exérèse large qui ne met pas toujours à l'abri des récidives ou des métastases.

M. **Paul Mathieu** : A l'appui des remarques que vient de faire M. Cunéo, je citerai l'observation d'un cas de tumeur de l'extrémité supérieure de l'humérus, que j'ai opérée une première fois par résection de l'extrémité osseuse malade.

L'examen histologique de cette tumeur, fait par M. Letulle, concluait à un chondrome pur. Une récidive survint. Je pratiquai une désarticulation interscapulothoracique. M. Lecène reconnut qu'il s'agissait d'un chondrosarcome. L'observation figure dans la thèse de Huet (Paris, 1925-1926).

M. **Cunéo** : Je suis entièrement d'accord avec Dujarier sur la bénignité habituelle des chondromes de la main. Mais je pense que Lenormant exagère en limitant à la main le siège des chondromes bénins. Le chondrome du radius dont j'ai parlé tout à l'heure était rigoureusement comparable par sa disposition anatomique aux chondromes des phalanges. Il avait l'aspect d'une masse blanche comparable à la cire d'une bougie, occupant le centre du radius dont elle refoulait la partie corticale amincie. Je me suis contenté d'enlever à la curette cette masse blanche et, bien que l'opération date de plus d'un an, il ne s'est produit aucune récidive.

J'admets cependant, avec Lenormant, que les chondromes à allure maligne siègent de préférence au niveau des grands os longs (humérus, fémur), au niveau des ceintures scapulaires et pelviennes. Le squelette du tronc, et tout particulièrement les côtes, représente également une localisation fréquente. Mais, plus que le siège, les caractères macroscopiques de la tumeur peuvent faire soupçonner la malignité du chondrome. Il ne s'agit plus ici d'une coulée centrale. La tumeur a souvent un point de

départ sous-périostique et, si elle débute dans l'intérieur de l'os, elle le perfore rapidement pour former à sa surface une masse dure et lobulée. Histologiquement, des chondromes purs peuvent présenter une malignité indiscutable, attestée par une généralisation.

Ce qui complique encore la question c'est que, dans des cas de tumeurs qui à l'œil nu ont l'aspect d'un chondrome pur, un examen histologique trop limité montre une structure cartilagineuse typique, alors qu'un autre examen plus étendu permet de découvrir des îlots sarcomateux.

Ce sont là des données classiques mais qu'il n'est peut-être pas inutile de rappeler pour éviter de laisser croire que tous les chondromes possèdent la bénignité que l'expérience a permis de reconnaître aux chondromes de la main.

COMMUNICATIONS

Le traitement des abcès intrapulmonaire et interlobaire par l'incision et le drainage,

par M. **René Le Fort** (de Lille).

La distinction entre les abcès du parenchyme pulmonaire et les abcès interlobaires est le plus souvent impossible. La thérapeutique chirurgicale des uns et des autres doit être actuellement la même; c'est elle qui fera l'objet de cette courte étude. Par contre, les suppurations primitivement intrapulmonaires qui ont secondairement infecté et envahi la grande cavité pleurale présentent des indications spéciales; nous les laisserons de côté.

Depuis quelques années, j'ai opéré beaucoup d'abcès du poumon. La plupart m'ont été adressés par des collègues médecins fort instruits, en particulier MM. les professeurs Carrière, Minet, Legrand et Duhot, et je me suis, au début, laissé influencer par leurs suggestions. J'ai pratiqué des interventions variées : phrénicectomies, pneumolyses, thoracectomies extrapleurales. La pneumolyse directe par thoracotomie est très satisfaisante *a priori* pour les abcès ouverts dans les bronches; elle permet de compléter aisément un pneumothorax et d'affaisser mécaniquement le poumon. Elle m'a paru peu grave (2 cas), mais elle ne met pas à l'abri de la reproduction des adhérences.

Ces opérations peuvent avoir des indications exceptionnelles, mais, dans la plupart des cas, l'opération de choix est *l'ouverture et le drainage de l'abcès*.

Cette opération, la plus logique, est redoutée des médecins parce qu'elle est grave. Nous pensons que sa gravité peut être fortement atténuée par divers moyens.

Laissant de côté les observations antérieures à 1926 et deux cas opérés par mes aides dans mon service de clinique, j'ai traité 11 abcès du poumon par incision et drainage avec 2 morts et 9 guérisons suivies à distance. Encore un des deux sujets qui ont succombé a-t-il été renvoyé chez lui presque guéri après opération, et n'a succombé qu'à la suite d'une rechute et plusieurs mois après une nouvelle intervention. C'était un vieillard fatigué.

L'état général du malade, si inquiétant qu'il fût, n'a jamais été considéré comme une contre-indication opératoire ; il était très grave dans la plupart des cas ; les cas bénins ne sont pas présentés au chirurgien.

Cette statistique, satisfaisante, ne signifie pas grand'chose. Ce qui est plus important et ressortirait de la lecture des observations complètes, c'est l'amélioration progressive des résultats, l'évolution meilleure des foyers et plaies opératoires, survenues au fur et à mesure que la technique se précisait.

Voici l'exposé de ces moyens techniques :

1° Il est de la plus haute importance que le chirurgien fasse lui-même l'examen radioscopique du patient. Si le chirurgien n'a pas l'expérience de la radioscopie du poumon, il doit l'acquérir ou renoncer à opérer les abcès pulmonaires. Il doit déterminer la forme, le siège de l'abcès et en connaître la topographie au point de pouvoir l'atteindre par n'importe quel endroit de la cavité thoracique. Il choisira, bien entendu, le chemin le plus direct et, si possible, la voie la plus déclive.

2° La radiographie peut induire en erreur. Récemment, un malade m'était adressé pour un abcès paraissant bien limité et circonscrit sur deux radiographies. A la radioscopie, en faisant incliner le patient en tous sens, l'ombre unique se dissociait en trois ombres séparées. J'ai pratiqué une thoracectomie extrapleurale et non l'ouverture et le drainage.

A l'heure actuelle, en effet, les abcès uniques paraissent seuls justiciables de l'intervention directe. Un des deux opérés qui ont succombé avait un abcès double ; c'était le seul de la série.

3° Les abcès du poumon, surtout ceux qui sont ouverts dans les bronches, sont gangréneux ou ont tendance à le devenir. Chez un de nos malades (obs. II), les premiers examens révèlent la présence du staphylocoque, et, plus tard, celle du *perfringens* et du *micrococcus parvulus* et *fœtidus*.

Il n'est pas rare de voir, après opération, la gangrène se propager à toute la plaie opératoire et même au delà.

Il y a lieu de pratiquer chez tous les sujets la sérothérapie antigangréneuse, par injections sous-cutanées avant et après l'opération, par le tube de drainage après opération. Il faut prolonger ce traitement sérothérapique et parfois y revenir à diverses reprises. Le pronostic en est considérablement amélioré.

4° L'anesthésie locale suffit chez l'adulte ; l'anesthésie générale est utile chez l'enfant. Même chez l'adulte, elle rend des services et n'a pas, à condition d'observer certaines règles, la gravité qu'on lui attribue souvent. L'éther est contre-indiqué.

5° Les abcès sont, les uns fermés, les autres ouverts dans les bronches. Ceux qui sont fermés peuvent s'ouvrir en cours d'opération, ceux qui sont ouverts sont mal ouverts et ne demandent qu'à se vider pendant l'intervention. Les sujets doivent être opérés en position déclive inversée, pour éviter l'évacuation et le brassage dans les bronches du contenu de l'abcès. On évite ainsi les complications post-opératoires communes et redoutables du côté du poumon sain.

6° Le lieu d'attaque et la direction d'attaque bien déterminés à la radioscopie, le chirurgien résèque un fragment de côte en respectant le périoste profond. Une incision prudente de ce périoste permet d'atteindre la plèvre. Si le périoste adhère à la plèvre et ne se décolle pas, il y a tout lieu de penser que la plèvre adhère au poumon. Si le périoste est resté décollable, il est probable que la plèvre est libre, et, par transparence, on voit le poumon glisser sous elle. De toute façon, et à moins d'adhérence évidente et solide de la plèvre, il est prudent d'amarrer le poumon.

Cette fixation doit être faite pendant les mouvements d'expiration. Si le poumon bombe, au moins à l'expiration, elle est aisée. Si le poumon s'affaisse, si la plèvre est déprimée, la fixation exige quelques précautions : des points séparés pleuro-pulmonaires au catgut laissent entre eux de fâcheux intervalles ; il vaut mieux passer à l'aiguille de grands points qui embrochent largement le poumon ; il faut surtout ne pas serrer isolément chacun de ces points, ce qui déchire la plèvre et crée du pneumothorax, mais fixer les fils deux à deux, chaque fil noué au voisin, de façon à constituer un hamac en forme de cadre au centre duquel on pourra évoluer.

7° La fixation assurée, inciser au thermo au centre du rectangle limité par les fils, attaquant seulement la couche pulmonaire la plus superficielle.

Deux cas peuvent se présenter :

a) Si la plèvre est adhérente au poumon, sectionner au thermo vers l'abcès. La ponction exploratrice donne des résultats inconstants, on peut l'essayer. En général, le thermo conduit directement sur l'abcès. Si on ne le trouve pas aisément, mettre un drain d'appel.

Ordinairement, dès le lendemain, le pus a gagné le drain. S'il ne s'est pas évacué, placer une sonde cannelée dans le drain et réexaminer le malade à l'écran. Il sera facile de compléter l'intervention.

b) Si la plèvre était libre, on se trouve encore en présence de deux éventualités :

1° En cas d'accidents menaçants, rechercher l'abcès au thermo et le drainer en protégeant avec soin la plaie par un tamponnement serré autour du drain ;

2° Si les accidents permettent d'attendre vingt-quatre ou quarante-huit heures, laisser la plaie thoracique largement ouverte, la tamponner et le lendemain ou mieux le surlendemain, le plus souvent sans anesthésie et sans provoquer de douleur, poursuivre la recherche au thermo ou à la pince, au besoin après nouvelle radioscopie.

Le thermo est l'instrument de choix pour la surface du poumon. Au delà de quelques centimètres, une pince de Kocher fermée, maniée prudemment,

rend les mêmes services. Jamais le poumon ne saigne à l'opération.

La paroi des abcès est formée de tissu pulmonaire plus ou moins altéré et infiltré de pus ou non. Rarement, l'abcès est entouré d'une coque excessivement dure, résistant à l'effort de la sonde cannelée ou d'une pince de Kocher vigoureusement maniée. Il y a quelques années, j'ai publié l'observation d'un sujet que j'ai cru atteint de kyste dermoïde suppuré, n'ayant pu arriver à perforer une coque épaisse de dureté cartilagineuse; je pense aujourd'hui qu'il s'agissait d'une paroi d'abcès interlobaire anormalement dure, en ayant depuis rencontré une semblable (obs. III).

8° L'abcès drainé se vide parfois complètement. Plus souvent le drainage est imparfait parce que l'abcès est anfractueux ou atteint en un point non déclive. Certains abcès ne s'évacuent pas quand le sujet est couché sur le côté sain et se vident dès qu'on le retourne. A chaque inspiration, l'air tend à rentrer par le drain et à en sortir à chaque expiration. Tout liquide au contact de la plaie tend donc à pénétrer dans la cavité de l'abcès et à y être brassé. On utilise ce fait avec grand avantage en versant de l'huile goménolée dans le drain et la plaie, le sujet étant couché sur le côté sain.

9° Le drain sera fixé à la plaie et coupé au ras de la peau pour ne pas être exposé à subir des déplacements sous le pansement. Le malade sera couché sur la plaie, tête et épaules un peu relevées.

10° En dehors de la sérothérapie antigangréneuse, on utilisera avec avantage les auto-vaccins préparés avec le pus des abcès fermés opérés.

11° L'importance des pansements consécutifs est capitale. Il n'est pas aisé, dans tous les milieux, de maintenir sans qu'ils se déplacent jamais de grands pansements aseptiques absorbants. Chez un de mes malades (obs. X), l'opération a eu lieu le 12 janvier 1928 en maison de santé; le 24 janvier, le patient rentre chez lui complètement apyrétique avec un petit drain qui donne à peine quelques gouttes; le 9 février, il revient à la maison de santé avec de la fièvre et suppurant davantage; on rétablit le drainage, la fièvre tombe, le malade rentre chez lui; le 19 février, il revient à nouveau, il a 39° depuis plusieurs jours et suppure abondamment. Cette fois, on le garde à la maison de santé; mieux drainé et pansé, sa fièvre tombe le lendemain: le 12 mars, tout drainage est supprimé; le 13, il rentre chez lui, guéri, ayant engraissé de 2 kilogrammes en une semaine.

Un des patients qui ont succombé (obs. IV) avait été opéré le 16 février 1927. Il était rentré en très bonne voie chez lui le 6 mai. Dès ce moment, son état cesse de s'améliorer. Le 29 juin, j'étais obligé d'intervenir à nouveau pour des accidents locaux infectieux graves. Le 9 juillet, il quittait à nouveau la maison de santé et succombait chez lui dans le courant de l'année.

12° On ne saurait oublier l'emploi de la gymnastique pulmonaire prudente en expiration bloquée dans le traitement post-opératoire.

Celui-ci peut aussi comporter des actes plus importants. Chez quatre sujets nous avons dû intervenir secondairement, deux fois pour drainer la cavité pleurale infectée (deux fois sur onze), ailleurs pour replacer un drain sorti de sa loge (obs. III), ailleurs enfin pour des lésions d'ostéite costale

au voisinage de la plaie. Tout récemment, nous avons dû ouvrir un nouvel abcès chez un malade opéré plus d'un an auparavant et resté guéri pendant plusieurs mois (obs. VII).

Enfin, le contrôle radioscopique, en cours de traitement, permet de se rendre compte de l'évolution des lésions. On pourra voir l'ombre radioscopique quitter les régions hilaires ou médiastinales pour s'approcher en suivant le drain de la paroi thoracique et s'effacer et se fondre peu à peu.

Reprenant les faits de cette courte statistique, nous trouvons qu'il s'agissait huit fois sur onze d'abcès ouverts dans les bronches, et dans tous ces cas l'expectoration était fétide, souvent au plus haut degré ; l'abcès présentait, en général, des caractères gangréneux au moment de l'ouverture. L'importance du contenu sanieux et purulent de ces abcès, malgré les vomiques, montre combien l'évacuation par les bronches est imparfaite. Après avoir vu et senti ce qui sort de la plupart de ces abcès du poumon, il est difficile de ne pas considérer l'ouverture et le drainage de pareils foyers d'infection autrement que comme le traitement chirurgical de choix.

Ce drainage direct est suivi dans la grande majorité des cas de la chute rapide de la température, du relèvement de l'état général ; il aboutit, le plus souvent, à bref délai, à la guérison complète.

Observations (très résumées). — Les résultats des examens stéthoscopiques ont été négligés dans ces résumés. La question, d'ordre médical, dépasse notre compétence, et les médecins eux-mêmes déclarent que ces résultats passent au second plan, de gros abcès pouvant parfois n'être révélés par aucun signe stéthoscopique.

Observation I. — R.... (François), quarante et un ans. Abcès du poumon droit, paramédiastinal, localisé en avant par le radiographe, en arrière par le chirurgien. Vomiques fréquentes, très fétides, déchéance physique, fièvre souvent élevée, signes stéthoscopiques négatifs.

Opération le 22 juin 1926, anesthésie générale. Résection de la 7e côte en arrière. Le poumon a filé. On le ramène à la paroi. Tamponnement de la plaie pendant quarante-huit heures. Ouverture de l'abcès au thermo le 24 juin. Fétidité extrême. Sérum antigangréneux, etc. Progrès très rapides. Suppression du drain le 26 juillet. Sort guéri le 3 août.

Obs. II. — D.... (Fernand), sept ans. Congestion pulmonaire en 1925, puis en avril 1926. Vomiques fétides, état grave. Staphylo et pneumo dans les crachats. On a tenté le 1er septembre 1926 un pneumothorax, résultat incomplet.

Radioscopie : gros abcès interlobaire droit probable.

Opération d'urgence le 2 septembre 1926, sous anesthésie générale. Résection postéro-externe de la 7e côte, fixation de sûreté du poumon paraissant adhérent, drainage immédiat d'une cavité anfractueuse, pus très fétide. Suites difficiles et longues. Quitte la maison de santé encore drainé et toujours fébrile le 19 octobre. Guéri depuis.

Obs. III. — D.... (Gérard), trente ans. Abcès gauche, probablement interlobaire. Vomiques non fétides, nombreux cocci et bacilles de Pfeiffer.

Opération le 17 décembre 1926, sous anesthésie générale. Attaque latérale par la 4e côte. Le poumon est partiellement adhérent. Ouverture et drainage. Ren-

trant de vacances, je trouve le drain hors de la cavité. Le 5 janvier 1927, je perfore avec peine la coque excessivement dure de l'abcès et replace un drain. Le 10 janvier, complété au thermo l'ouverture de la coque dure qui résiste aux pinces, drainage de la cavité extrêmement fétide.

Amélioration rapide.

Le drain est enlevé le 3 février. Le malade sort guéri quelques jours plus tard. Excellentes nouvelles depuis lors.

Obs. IV. — P...., cinquante-cinq ans. Abcès gangréneux postérieur gauche.

Opération le 16 février 1927. Poumon adhérent, incision au thermo ; on arrive au péricarde sans trouver l'abcès. Drainage d'appel. Le lendemain, sous écran, on trouve l'abcès un peu au-dessous du drain. Ouverture, fétidité extrême.

La plèvre s'infecte secondairement. Empyème le 7 mars. Sort le 6 mai en très bon état, encore drainé.

Revu six semaines plus tard, aggravé et mal drainé chez lui.

Le 29 juin, résection de deux côtes, nouveau drainage du poumon. Sort le 9 juillet assez peu amélioré et encore drainé. Meurt chez lui dans l'année.

Obs. V. — D.... (Sylvette), dix-neuf mois. Grippe, accidents graves pris pour miliaire aiguë.

M. le professeur Minet découvre un abcès du lobe supérieur droit. Etat grave.

Opération d'urgence le 13 janvier 1928. Résection de la 3e côte, fixation du poumon libre, incision au thermo sans ouvrir l'abcès, car un peu d'air a filtré dans la plèvre. Placé un drain d'appel et fait tamponnement.

Le 15 janvier, drainage sous écran. Suintement abondant, plutôt rosé que purulent, contenant des cocci. Chute immédiate de température.

Guérison très rapide. Sort guérie le 25 janvier.

Obs. VI. — C.... (Carlos), cinquante-deux ans. Vomiques fétides. Abcès gangréneux. Etat grave.

A la radioscopie, deux foyers à droite : un postéro-externe bas situé, un au hile.

Opération le 29 février 1928.

Attaque postérieure, poumon adhérent, incisé au thermo à plus de 3 centimètres de profondeur ; pas de pus, drainage d'appel.

Le lendemain, sérosité dans le pansement ; le surlendemain, pus très fétide. Chute de température, amélioration très rapide. Le 10 mars, alors qu'il paraissait guéri, hémoptysie foudroyante et mort.

Obs. VII. — S... (Marie), quatre ans. Début de bronchite, il y a un an ; expectoration extrêmement fétide. Vaccin, acétylarsan, oléogoménol sans succès (professeur Minet). Abcès poumon gauche, profond, volumineux, au tiers inférieur.

Opération le 22 mars 1928 : résection antéro-latérale de la 5e côte, fixation du poumon.

Le 23 mars, ouverture de l'abcès au thermo. Staphylocoques blancs et streptocoques. Chute de la fièvre.

Sort presque complètement guérie (hôpital) le 6 mai.

La guérison se maintient jusqu'au mois d'août. A partir de ce moment, l'enfant recommence à tousser et à cracher, puis elle fait de nouvelles petites vomiques pour lesquelles on nous la ramène, en excellent état général d'ailleurs le 3 avril 1929. Le 4, localisation d'un abcès très profond, à la partie moyenne du poumon, plus haut situé et plus postérieur que celui de 1928.

Le 6 avril, incision en arrière, résection de la 6e côte. La plèvre est libre ; fixation en cadre du poumon. Incision superficielle au thermo. Tamponnement de la plaie.

Le 8 avril, drainage après nouveau repérage sous écran.
Hier, 9 avril, bon état, le drainage s'effectue bien.

Obs. VIII. — P... (Marcelle), quarante-deux ans. Abcès paramédiastinal droit lobe inférieur. Fièvre.
Opération le 25 avril 1928. Fixé poumon libre, drainage profond d'appel. Pas de pus franc, sérosité stérile. L'ombre radioscopique diminue lentement. Infection pleurale secondaire, histoire très complexe.
En janvier 1929 a beaucoup engraissé, mais conserve encore un petit drain qui donne peu de chose.

Obs. IX. — H... (Albert), quarante-cinq ans. Abcès poumon gauche, vomiques fétides, état très grave.
Opération le 12 juin 1928. Réséqué une côte en arrière et en dehors. Poumon adhérent incisé au thermo. Odeur infecte, gangrène évidente. Drainage.
Transformation rapide. Suppression du drain le 2 juillet.
Sort guéri le 8 juillet.

Obs. X. — D... (Marcel), vingt ans. Abcès profond gangréneux du poumon gauche. Etat très grave.
Opération d'urgence le 12 janvier 1929. Attaque au niveau de la pointe de l'omoplate. Poumon adhérent. Incision au thermo. Pus infect.
Le 24 janvier, sort presque guéri avec un petit drain.
Le 9 février, revient avec de la fièvre; le drain est remis en place, chute immédiate de température; rentre chez lui.
Le 19 février, revient très fébrile; nouveau drainage, chute de température en quarante-huit heures, guérison rapide.
Suppression du drain le 13 mars. Sort le 16 mars, plaie fermée, ayant engraissé de 2 kilogrammes la semaine précédente.

Obs. XI. — R... (Elisée), neuf ans. Congestion pulmonaire droite post-opératoire (hernies), le 6 février.
Au début de mars, abcès du poumon droit, paramédiastinal, région hilaire et sous-hilaire. Fièvre.
Le 9 mars 1929, résection postérieure 8e côte. Plèvre adhérente. Incision au thermo de 2 centimètres de profondeur. Pus verdâtre, drainage. Drain enlevé le 19 mars. Guérison complète très rapide.

De l'intervention chirurgicale dans certains états infectieux pulmonaires en dehors des collections suppurées,

par M. **René Le Fort** (de Lille).

Il y a vingt et quelques années, mon regretté confrère, le Dr Richard, me demandait si la chirurgie ne pouvait rien pour une de ses patientes atteinte de spléno-pneumonie persistante et rebelle à toute tentative médicale et dont l'état, fort inquiétant, s'aggravait de jour en jour. L'idée d'appliquer au poumon la conduite suivie dans les autres tissus et de placer un drain dans un bloc enflammé dont la résolution ne se fait pas m'apparut logique

et tentante. La malade et sa famille étant prévenues de la nouveauté et de l'incertitude de la méthode, l'intervention eut lieu.

Les suites furent remarquables. En quelques jours, le drain donna issue à une quantité considérable de sérosité. la température tomba, la guérison fut rapide.

Pendant vingt ans, malgré mes demandes réitérées, il me fut impossible de trouver l'occasion de renouveler la tentative. Des erreurs de diagnostic devaient, depuis, me la fournir.

En 1925, un malade de cinquante-sept ans, habitant Vieux-Condé, m'était adressé dans un état grave par suite d'une lésion pulmonaire fébrile étiquetée pleurésie interlobaire ou abcès du poumon. Les crachats du malade étaient ceux de l'hépatisation grise. La radio montrait à droite une large bande opaque; le tiers inférieur du poumon était clair ainsi que le tiers supérieur.

J'incisai sous novocaïne en arrière, en dedans de l'omoplate, réséquai une côte, trouvai le poumon adhérent, l'incisai au thermo sans rencontrer de collection; il n'y avait qu'une masse dure, infiltrée, qui, sur la tranche de section faite par le thermo, laissait voir de fines stries purulentes.

Le suintement par le drain fut peu abondant, mais la température tomba, et rapidement l'état général et local s'améliorèrent et le malade guérit. Opéré le 23 octobre 1925, il rentrait chez lui le 8 novembre.

On pourrait rapprocher des faits précédents un de ceux qui viennent d'être rapportés dans la communication sur les abcès du poumon. Chez l'enfant de l'observation V, l'opération ne permit pas d'évacuer un abcès collecté; le drainage fournit un liquide plutôt séreux et rosé que franchement purulent; douze jours plus tard, l'enfant était guéri. Ici encore l'état était grave au moment de l'intervention et l'amélioration fut très rapide.

Tout récemment, le 16 janvier 1929, un malade de trente-neuf ans m'était adressé par M. le professeur Minet avec le diagnostic d'abcès du poumon ou de pleurésie interlobaire. Le 8 janvier, il avait été pris d'un violent point de côté à droite, accompagné de dyspnée marquée, contracture de la paroi abdominale, fièvre à 40°2.

L'auscultation dénotait un peu de rudesse respiratoire accompagnée de submatité au niveau du tiers moyen du poumon droit. Le lendemain, la respiration devient plus soufflante et la toux s'accompagne d'une expiration jaunâtre, puis, au troisième jour, apparaît du souffle tubaire au tiers supérieur et moyen; expectoration rouillée.

Jusqu'au 12 janvier, les symptômes persistent, température 40° à 40°2 en plateau, pouls 112 à 120, urines rares, état général relativement bon.

Le 12, chute brusque de la température à 37°6 le matin, décharge urinaire (1.200 grammes), amélioration; le souffle s'étend à la partie antérieure du poumon.

Le 13, 37°6 le matin, 39°8 le soir. L'état général fléchit brusquement. L'aggravation s'accentue les jours suivants. M. le professeur Minet craint un abcès pulmonaire et me présente le malade, se demandant s'il est encore possible de tenter quelque chose malgré l'extrême gravité de l'état général.

Le sujet est trop faible pour subir debout l'examen radioscopique qui a lieu sur un brancard. L'opacité du poumon droit, très étendue, se confond en dedans avec l'ombre médiastinale, s'étend en haut jusqu'à la clavicule, et se trouve séparée du diaphragme et de la paroi costale externe par une bande claire de deux petits travers de doigt. Les crachats sont épais, visqueux, épais, brun rougeâtre, sans odeur gangréneuse.

Je crois pouvoir confirmer le diagnostic d'abcès du poumon.

Anesthésie locale immédiate. J'enlève un bout de côte au-dessous de la pointe de l'omoplate. La plèvre est libre. Le poumon est fixé en cadre par 4 fils en hamac. J'incise la plèvre, puis le poumon. Les ponctions restent négatives. Je crée au thermo une brèche dans la masse infiltrée et place un gros drain intrapulmonaire.

Le lendemain, le pansement est modérément souillé. L'état reste grave, le pouls extrêmement irrégulier. J'introduis une pince de Kocher fermée dans le trajet du drain, l'enfonce doucement jusqu'aux anneaux et l'ouvre prudemment deux ou trois fois en la tournant sur elle-même d'un quart de tour après chaque ouverture des mors. Sérum antigangréneux.

Le jour suivant, le suintement dans le pansement a augmenté. L'amélioration est rapide. Le suintement conserve ses caractères séreux et ne devient nettement purulent à aucun moment. Les crachats diminuent dès les premiers jours.

La radioscopie permet de suivre l'éclaircissement progressif de l'opacité pulmonaire, qui marche de pair avec l'atténuation de tous les symptômes.

Le drain est changé le 25, supprimé peu après; le malade rentre chez lui le 30 janvier, entièrement transformé. La guérison se maintient.

La rapidité et l'excellence des suites ont été surprenantes dans tous les cas. Chez ces divers malades, sauf le premier, l'intervention chirurgicale a eu lieu à la suite d'une erreur de diagnostic clinique; tous en ont grandement profité.

De pareils faits permettent de mieux comprendre l'efficacité du drainage des abcès du poumon, puisque ce drainage peut avoir pour effet, non seulement d'évacuer l'abcès, mais de faciliter la résorption des infiltrations inflammatoires qui l'environnent. Ils montrent encore que l'incertitude dans laquelle se trouve le médecin au sujet de l'existence ou non d'une collection intrapulmonaire ne crée pas une contre-indication chirurgicale.

Drainer des infiltrations diffuses du poumon sans abcès collecté, c'est étendre à certaines affections pulmonaires, considérées jusqu'ici comme purement médicales, l'usage de la chirurgie. Quelles sont exactement les indications du drainage dans les affections dites médicales? Faut-il le conseiller lorsque le médecin se trouve impuissant à obtenir par les moyens médicaux la résolution d'un foyer pulmonaire circonscrit et que la situation va s'aggravant?

Les faits que nous avons rapportés sont trop disparates pour permettre d'apporter une réponse à la question, mais ils autorisent à la poser. Elle ne pourra être résolue que par la collaboration étroite et fort désirable du médecin et du chirurgien dans les maladies du poumon.

Accidents aigus de compression de la veine cave supérieure par une tumeur du médiastin. Médiastinotomie décompressive. Guérison.

par M. **René Le Fort** (de Lille).

Si les accidents liés à la compression de la veine cave supérieure par une tumeur du médiastin sont bien connus, il ne semble pas qu'ils aient souvent donné lieu à des interventions chirurgicales.

Dans un cas de ce genre, j'ai dû cependant intervenir d'urgence. Le sujet, qui paraissait n'avoir plus que quelques heures à vivre, a vu disparaître d'emblée tous les accidents. La tumeur a, depuis, fondu sous un traitement radiumthérapique.

Observation. — D... (Louis), vingt-six ans, grand gaillard aux formes athlétiques, très robuste, se présente à M. le Dr Wiot au début de novembre 1928 pour des accidents de début récent : gonflement de la face qui devient violacée quand il se baisse, bourdonnements d'oreilles, œdème des jambes, polyurie. Comme il a eu récemment une scarlatine avec albuminurie, on pense d'abord à une néphrite. Les accidents s'aggravent rapidement. M. le professeur agrégé Legrand, consulté, fait le diagnostic de tumeur du médiastin, confirmé à la radiographie.

Le 27 novembre au soir, soit trois semaines après l'apparition des premiers symptômes, MM. Legrand et Wiot m'amènent le patient. Son aspect est saisissant : la face est bouffie, rouge, les yeux sont exophtalmiés, brillants et humides; le cou est énorme, proconsulaire, sans aucun relief visible, il a sensiblement grossi depuis la veille. Le malade est essoufflé, l'angoisse est peinte sur ses traits; il ne souffre pas. La circulation collatérale, en pèlerine courte, est intense; les bras ne sont pas atteints.

De l'examen radiographique de M. le Dr Lemaître, pratiqué le même jour, j'extrai les renseignements suivants. Au niveau de la partie supérieure de la cage thoracique, dans la partie interne de la région sous-claviculaire droite, une ombre arrondie, de la grosseur d'une orange, se projette sur le bord droit de la crosse aortique, débordant de deux travers de doigt le bord droit du rachis; son bord inférieur, assez net et régulier, se trouve à 6 centimètres du bord inférieur de la clavicule, son bord externe est irrégulier et s'étend à 4 centimètres du bord droit du sternum; son bord interne se confond avec la projection du pédicule aortique. Cette masse, assez opaque, n'est pas animée de battements. La trachée est déviée vers la droite, se projetant à deux travers de doigt de la ligne médiane. En oblique la masse se projette derrière le manubrium et en avant de la trachée. Aucune ombre pathologique dans le médiastin postérieur.

Le pouls est aux environs de 100, la température de 37°5.

La formule hémo-leucocytaire est normale; la réaction de déviation du complément négative.

La rapidité avec laquelle les accidents ont progressé, surtout depuis deux jours, fait craindre un dénouement proche.

Une intervention d'urgence est proposée et, après quelque résistance, acceptée pour le lendemain matin.

Le 8 novembre, avec l'aide de M. Minne, moniteur de clinique et interne de

mon service, en présence de MM. les Drs d'Halluin et Laude, elle a lieu sous anesthésie au chloroforme après injection de scopolamine.

Incision médiane cervico-sternale, coudée en L dans le deuxième espace intercostal droit. Dès la première incision, du sang noir jaillit de tous côtés; à chaque coup de bistouri, de rugine ou de ciseaux, la marée noire monte du fond de la plaie. Tout le cou n'est qu'une éponge vasculaire. Les téguments gorgés de sang sont si épais, la fourchette sternale est si profonde, que je suis obligé, à regret, d'attaquer le sternum par le deuxième cartilage costal pour atteindre la ligne médiane et remonter vers la fourchette, au lieu de suivre la route inverse. Entre temps, je fais sauter le premier cartilage costal qui est, comme le second, épaissi et ossifié en arrière, et libère en arrière la partie droite du manubrium pour l'écarter dans la limite possible. Section des ligaments sterno-claviculaires supérieurs et interclaviculaires, puis du périoste rétro-sternal. Dès lors, le médiastin s'ouvre. En quelques secondes, la situation se transforme, le sang cesse d'affluer et devient rouge; le malade, violacé, congestionné, reprend une couleur normale, sa respiration s'améliore.

L'exploration de la tumeur devient aisée. Ses dimensions sont supérieures à celles que laissait prévoir la radio. Sa surface est un peu mamelonnée, de consistance dure et cartilagineuse; son aspect est blanchâtre. Sauf à la partie supérieure, elle est intimement unie aux organes voisins, complètement immobile. Le sternum et les deux premiers cartilages costaux la comprimaient étroitement.

Sutures au crin des plans superficiels en laissant une petite mèche.

Une légère crise dyspnéique précède le réveil.

L'après-midi, douleurs dans l'épaule droite, mais très bon état. Le lendemain, on enlève la mèche; le suintement sanguin a été presque nul. La figure est rosée.

Deux jours plus tard, on commence une application de radium (40 milligrammes) dans une plaque de cire. Au bout de soixante-douze heures, le cou est gonflé à droite, le malade souffre; on doit enlever le radium qui n'est plus toléré; on le réapplique deux jours plus tard pour trente-six heures.

Le 6 décembre, on enlève les fils; la réunion est complète, l'orifice de passage de la mèche est presque complètement cicatrisé.

Le 8, le malade se lève. Sa température, légèrement élevée pendant l'application de radium, est redevenue normale. L'état général a été excellent depuis l'opération; tous les symptômes ont disparu.

Le 12. l'examen à l'écran montre une légère augmentation de l'ombre de la umeur; le diaphragme est un peu remonté à droite.

Le 19, on commence la radiothérapie profonde (20 séances en un mois par 4 secteurs). Une nouvelle radio, faite le 2 janvier, montre une diminution de la tumeur d'au moins un travers de doigt dans la partie inférieure.

La dernière radio, prise au milieu de mars, ne laisse plus discerner que de vagues ombres, la tumeur a disparu.

Le sujet, en parfaite santé, a passé ses vacances de Pâques au bord de la mer.

On ne saurait escompter régulièrement de semblables succès. Chez une femme de quarante ans, atteinte d'une énorme tumeur du médiastin, avec syndrome très grave de compression de la veine cave, tout un ensemble de phénomènes : pouls radiaux imperceptibles, pulsations à 144, voix bitonale très accusée, toux sèche incessante, oppression vive, rendait l'opération bien aléatoire. J'ai cru devoir la tenter d'urgence, elle ne pouvait réussir. Une syncope, dès le début, emportait la malade. Respiration artificielle, adrénaline intra-cardiaque, trachéotomie, tout fut tenté en vain; la trachée,

refoulée en arrière contre les côtes gauches, était écrasée contre elles par la tumeur, au point qu'une sonde Nélaton ne pouvait franchir la portion rétrécie; la masse néoplasique était un lymphosarcome à la phase de sclérose.

La technique que j'ai utilisée chez ces deux sujets est celle que j'ai préconisée dans un article de *La Presse Médicale* du 22 juillet 1918 pour l'accès du carrefour cervico-médiastinal après l'avoir expérimentée sur le cadavre et utilisée avec succès complet sur le vivant, variante de l'opération de Saüerbruch. Elle consiste à fendre le sternum en L, branche verticale sur la ligne médiane de haut en bas, branche horizontale au niveau d'un espace intercostal. Chez ces deux opérés, la branche horizontale a ouvert le deuxième espace intercostal. On pourrait, le cas échéant, ouvrir le troisième et même pratiquer l'opération bilatérale, ainsi que je l'ai indiqué dans l'article ci-dessus mentionné. L'incision du premier espace donne déjà beaucoup de jour.

C'est une voie large économique. Elle respecte les clavicules, et c'est un grand avantage parce que la clavicule est un os compact qui se prête mal à la réparation et qu'il ne faut pas sacrifier sans nécessité.

J'ai utilisé d'autres procédés d'accès dans le médiastin supérieur qui respectent la clavicule, et notamment la mobilisation temporaire du manubrium qu'on peut aisément faire pivoter autour d'une articulation sterno-claviculaire prise comme charnière et qu'on remet en place en fin d'opération (Kocher)[1].

Ces procédés — il en est d'autres — peuvent avoir des indications pour des extractions de projectiles, mais, quand il s'agit de tumeurs du médiastin, le procédé de sternotomie supérieure en L ou en ⅃ l'emporte sur les autres, parce qu'il permet de décomprimer, d'explorer et de pratiquer, le cas échéant, une ablation de tumeur.

Il donne plus de jour sur le médiastin supérieur et compromet beaucoup moins l'équilibre thoracique que la sternotomie médiane totale de Milton (1897).

Chez une malade atteinte de douleurs atroces, tirage, crises d'asphyxie provoquées par la compression d'une grosse adénite chronique spécifique rebelle au traitement, j'ai cru pouvoir m'en tenir à la résection des premiers cartilages costaux (méthode de Freund). Le résultat a été et ne pouvait être que très insuffisant. J'aurais aujourd'hui recours, dans les mêmes circonstances, à la sternotomie supérieure en L.

Quelques points de la technique méritent d'être précisés : une disposition anatomique des muscles de la région facilite beaucoup l'opération et permet de libérer aisément et sans danger la face postérieure du sternum. Il faut, pour cela, rester en avant du plan des sterno-cléido-

1. Je renverrai pour la description de ces procédés et l'accès du médiastin en général aux articles que j'ai publiés dans la *Revue de Chirurgie* 1917, à mon livre *Les projectiles inclus dans le médiastin*, Paris, Alcan 1918, à mes communications de 1916, 1917 et 1918 à l'Académie de Médecine, à la Société de Chirurgie et dans divers périodiques français et étrangers. Le 18 février 1919, j'ai communiqué à l'Académie de Médecine la statistique de mes 100 premières extractions de projectiles inclus dans le médiastin ou son voisinage immédiat.

hyoïdiens et sterno-chondro-thyroïdiens qui, grâce à leurs insertions fort basses en arrière du sternum et des cartilages costaux, isolent jusqu'au niveau du deuxième cartilage costal inclus le plan osseux des vaisseaux situés en arrière. Il suffit de ruginer de haut en bas leurs insertions en plaçant la tête en extension pour décoller, à leur suite, le périoste postérieur du sternum.

Le sternum sectionné et le volet osseux écarté, le médiastin ne s'ouvre pas et les clavicules ne s'écartent pas. Il faut pour qu'il s'ouvre sectionner les ligaments sterno-claviculaires supérieurs et le périoste rétro-sternal, mais cette section, pour être pratiquée sans danger quand on opère de bas en haut, ne doit être faite qu'après écartement du volet osseux.

ÉLECTION D'UNE COMMISSION CHARGÉE D'EXAMINER LES TITRES DES CANDIDATS A LA PLACE VACANTE DE MEMBRE TITULAIRE

Nombre de votants : 44.

MM.	Bréchot	44 voix.	Élu.
	Okinczyk	44 —	Élu.
	Capette	44 —	Élu.

Le Secrétaire annuel, F. CADENAT.

Imprimerie de la Cour d'Appel, 1, rue Cassette, Paris.

BULLETINS ET MÉMOIRES

DE LA SOCIÉTÉ NATIONALE DE CHIRURGIE

Séance du 17 avril 1929.

Présidence de M. Cunéo, *président.*

PROCÈS-VERBAL

La rédaction du procès-verbal de la précédente séance est mise aux voix et adoptée.

CORRESPONDANCE

La correspondance comprend :

1° Les journaux et publications périodiques de la semaine.

2° Des lettres de M. Wiart et de M. Deniker, de M. Moure et de M. Mathieu s'excusant de ne pouvoir assister aux séances de la Société pendant la durée du concours des hôpitaux.

3° Un travail de M. Tanacesco (de Jassy) intitulé : *Lithiase biliaire associée à une ascaridiose.*

M. Bergeret, rapporteur.

4° Un travail de MM. Barbilian et Alexandresco (de Jassy) intitulé : *Rupture traumatique pariétale du cœur.*

M. Bergeret, rapporteur.

5° Un travail de M. Sicard (d'Oran) intitulé : *Anus lombaire, fermeture intrapéritonéale.*

M. Brocq, rapporteur.

6° Un travail de M. Sicard (d'Oran) intitulé : *Fistules anales remontant au-dessus du releveur de l'anus.*

M. Brocq, rapporteur.

A PROPOS DU PROCÈS-VERBAL

A propos du traitement des fractures de Dupuytren. Ténotomie du tendon d'Achille facilitant leur réduction,

par M. H. Gaudier (de Lille), correspondant national.

Dans le remarquable rapport de M. H. Hartmann[1] à propos du traitement des fractures de Dupuytren, dont je partage toutes les directives, encore que j'aie été interventionniste jadis, moins maintenant, je n'ai pas vu citer un moyen facilitant la réduction. La ténotomie du tendon d'Achille, elle fut, je le crois, conseillée par Destot, et Prat (de Nice) l'appliquait déjà depuis longtemps sans que j'aie eu connaissance de ses travaux qu'il a résumés dans un article paru depuis dans la *Gazette Médicale du Nord* (15 janvier 1929, 8 observations).

Dans les fractures à fragment marginal postérieur, les seules dont je m'occupe dans cette note, il est un obstacle à la réduction de ce fragment qui est principalement la contracture des muscles du mollet ; si on sectionne le tendon d'Achille, si donc on lève cet obstacle, on peut mettre le pied en flexion très facilement, ce qui ramène le calcanéum en avant et en haut; l'astragale suit, entraînant le fragment marginal qui se réduit aisément. L'application d'une botte plâtrée en flexion forcée du pied, gardée un mois environ, le massage, la marche précoce permettront d'obtenir dans la majorité des cas un excellent résultat anatomique et fonctionnel.

L'observation qui suit en est la démonstration.

X..., âgée de cinquante-cinq ans, le 21 novembre 1928 tombe de sa hauteur, le pied gauche fixé dans un trou du pavage défectueux ; elle ne peut se relever et est transportée dans mon service de la Charité. On constate un gros traumatisme du cou-de-pied gauche ; gonflement extrême, phlyctènes, ecchymoses; la peau excoriée est dans un état pitoyable ; le diagnostic de fracture bi-malléolaire avec fragment marginal postérieur est vérifié par la radiographie, qui démontre clairement les traits de fracture et la subluxation du pied en arrière (fig. 1).

En raison de l'état des téguments, on ne peut penser à une opération sanglante, quoique le cas anatomiquement parût favorable à une ostéo-synthèse; cinq jours de bains froids presque continus viennent à bout du gonflement de la douleur et des phlyctènes.

Le 26 novembre, sous anesthésie générale au Schleich, après section du tendon d'Achille, je tente la réduction ; le pied est mis en flexion forcée, tandis que la main gauche, appuyant de chaque côté du tendon sectionné sur le fragment marginal postérieur, l'abaisse et le refoule en avant. Je n'ai pas utilisé le procédé de Richet (de l'étrier) qu'emploie Prat pour faire la réduction ; application d'un appareil plâtré en flexion forcée du pied; un coup d'écran a permis de constater la bonne réduction; l'appareil est supprimé le 22 décembre.

Par le massage, l'air chaud, les manipulations, on lutte contre la flexion

1. *Bull. et Mém. de la Soc. de Chir.*, 13 février 1929.

exagérée, qui cède petit à petit, et la malade marche, bien à plat, avec une voûte un peu cambrée ; la guérison est obtenue en deux mois et demi environ ; l'articulation tibio-tarsienne est souple. La radiographie (v. fig. 2) montre la bonne réduction du fragment postérieur.

Il est évident qu'il n'y a pas de comparaison à faire entre une manœuvre simple et une intervention aussi délicate et grave qu'est une ostéo-fixation. Je ne nie pas les beaux résultats obtenus cependant avec cette dernière, et ici même j'en ai publié de remarquables. Dans cette observation, l'âge de la malade, son mauvais état de santé, l'état de sa peau, contre-indiquaient l'opération sanglante ; devant l'impossibilité, la réduction non sanglante s'imposait ; j'en avais pratiqué déjà, sans ténotomie, avec d'assez grandes

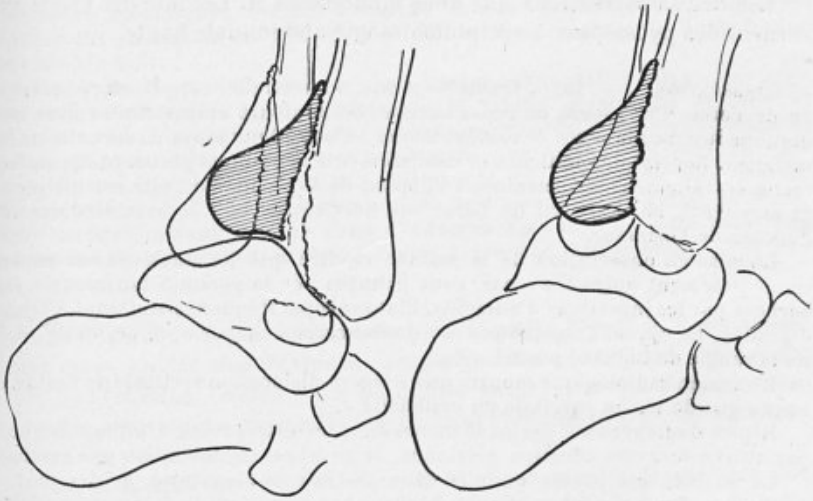

Fig. 1. Fig. 2.

difficultés et des résultats ultérieurs plus ou moins brillants, surtout comme résultats anatomiques, car avec le temps la marche finissait par devenir convenable ; la ténotomie facilite tellement la réduction que, même dans les cas de réduction non sanglante, je considère qu'il faut l'employer, et c'est ce que j'ai fait et ferai encore ; la différence de gravité entre les réductions sanglantes et non sanglantes étant pour une grande part, grâce à la ténotomie du tendon d'Achille, l'indication majeure qui dans une bonne partie des cas nous fera choisir le procédé moins dangereux et parfaitement efficace. Les deux calques qui illustrent cette observation en sont une démonstration.

RAPPORTS

Salpingites à symptomatologie extra-pelvienne,

par M. **Leconte des Floris**,
Chef de clinique chirurgicale à l'École de Médecine de Besançon.

Rapport de M. Okinczyc.

Les deux observations que nous a adressées M. Leconte des Floris concernent des pyosalpinx à symptomatologie abdominale haute.

Observation I. — Br..., trente-sept ans, domestique, est prise brusquement en décembre 1927, après un repas normal, de douleurs épigastriques avec irradiations interscapulaires et vomissements bilieux. Deux jours de lit calment ses malaises. Reprise des douleurs et vomissements deux mois plus tard. La malade reste en traitement six semaines à l'hôpital de Morteau, d'où elle est dirigée, le 22 mars 1928, sur l'hôpital de Besançon, service du Dr T..., avec le diagnostic d'ulcère de l'estomac.

La mise en observation de la malade montre que les douleurs surviennent immédiatement après les repas, sont calmées par la position horizontale, exacerbées par les ingestions d'aliments. Etat syncopal fréquent paraissant d'origine digestive. La région épigastrique est douloureuse à la pression profonde. Signe de la sangle de Glénard positif.

L'examen radiologique montre une « légère dislocation verticale de l'estomac, sans signe de lésion pariétale ou orificielle ».

Règles douloureuses, pertes blanches dans les antécédents. L'attention n'étant pas attirée vers une affection pelvienne, le toucher vaginal n'est pas pratiqué.

La malade est passée en médecine où elle est soumise à des lavages d'estomac. Ceux-ci sont suivis de fatigue avec poussées de température à 39°, non expliquées par ailleurs.

Le 1er avril, apparition de violentes douleurs épigastriques, à tel point que nous sommes appelé pour possibilité de perforation gastrique. A l'examen, épigastre souple, mais hypogastre sensible qui nous incite à pratiquer le toucher vaginal. Nous trouvons le cul-de-sac postérieur empâté et douloureux et renvoyons la malade en chirurgie. Une formule leucocytaire montre 19.000 leucocytes, dont 85 p. 100 de polynucléaires. La température qui, en médecine, était irrégulière, avec poussées à 39°, se stabilise brusquement à moins de 38°, du seul fait de la cessation des lavages d'estomac et de l'application d'une vessie de glace sur le ventre.

Le 5 avril, intervention : on trouve un double pyosalpinx avec adhérences très étendues du grand épiploon à la face postérieure de l'utérus et aux annexes. Hystérectomie. Guérison.

Nous n'avons pu, par la suite, obtenir des nouvelles précises de cette malade. Elle a cependant été employée pendant six mois à l'hôpital de Morteau, sans y être soignée et peut, par conséquent, être considérée comme guérie.

Obs. II. — Mme Gr..., quarante-six ans, soignée depuis quatre ans pour troubles digestifs mal précisés, avec interdiction du lait et des œufs.

En 1913, a gardé le lit pendant trois mois pour douleurs au bas-ventre et

« pertes blanches ». Le 24 mars 1928, apparition de douleurs vagues au-dessus de l'ombilic, s'étendant les jours suivants à tout l'abdomen. Vomissements, hoquet. La malade est dirigée d'urgence sur l'hôpital de Besançon (service du Dr C...) avec le diagnostic de « péritonite haute ».

A l'examen, traits tirés, langue sèche, température à 38°, pouls à 100. Ballonnement et sonorité de tout l'abdomen, avec maximum dans la région ombilicale. Pas de contracture de la paroi, persistance des gaz. La région hypogastrique apparaît cependant submate et sensible, vessie vide au sondage; au toucher vaginal, Douglas douloureux, avec masse mal limitée perçue à bout de doigt; l'utérus est refoulé en avant, plaqué contre la symphyse pubienne. Glace sur le ventre; la température tombe à 37° dès le troisième jour, mais le pouls reste rapide; persistance des gaz et de la sensibilité de l'hypogastre sans contracture.

Le 3 avril, dans le courant de l'après-midi, altération brusque de l'état général, pouls filant. Intervention rapide : incision verticale sus-pubienne, adhérences épiploïques considérables au milieu desquelles le doigt livre péniblement passage à un pus épais et fétide. Mise en place de deux drains. Mort dans la nuit.

A l'autopsie, la paroi abdominale étant fendue horizontalement, aucune anse intestinale n'est visible : un impressionnant tablier épiploïque tuméfié et infiltré masque à la vue tout l'étage sous-mésocolique de l'abdomen et descend de l'estomac pour aller se fixer très solidement aux organes pelviens. La libération de son bord inférieur et son relèvement mettent à jour une énorme cavité purulente, qui, développée en arrière de l'utérus et du grand épiploon, s'était secondairement rompue dans l'abdomen. La cause de cette collection était un double pyasalpinx, perforé à droite. L'estomac était indemne.

Voici donc deux malades, soignées pour troubles digestifs, l'une depuis quatre mois, l'autre depuis quatre ans, adressées à l'hôpital, l'une pour ulcère de l'estomac, l'autre pour péritonite haute, chez qui l'on découvre un double pyosalpinx avec adhérences très étendues du grand épiploon aux organes pelviens.

M. Leconte des Floris rappelle que le retentissement extra-pelvien des affections gynécologiques a déjà été observé, mais il est plus rare que cette localisation des signes dans la partie haute de l'abdomen soit presque la seule à l'exclusion de toute manifestation au moins subjective dans le pelvis.

Il rappelle à ce propos les gastralgies pures d'origine utérine signalées par MM. Jacquet et Girode; les observations de MM. Laffont et Larribère, de M. Ferrari.

L'interprétation de cette localisation haute des douleurs a été diverse : irritation directe du diaphragme (Costantini, Ollecker et Dewes), réflexe d'ordre sympathique (Laffont, Ferrari).

M. Leconte des Floris serait tenté de penser que les adhérences pelviennes du grand épiploon jouent un rôle prédominant dans ces localisations paradoxales, soit par la propagation directe de l'inflammation, soit même par les tiraillements exercés par les adhérences.

Les deux observations de M. Leconte des Floris viennent corroborer cette hypothèse et je conclurai volontiers avec lui à la nécessité, en présence de toute affection abdominale chez la femme, de pratiquer un

toucher vaginal qui révélera dans un certain nombre de cas la lésion causale dans le pelvis.

Je vous prie de remercier M. Leconte des Floris de nous avoir adressé ses deux observations qui précisent un point de clinique et de les publier dans nos Bulletins.

Deux cas d'opération de Hartmann pour cancer recto-sigmoïdien avec restauration de la continuité du tube digestif,

par M. G. Tisserand (de Besançon).

Rapport de M. Anselme Schwartz.

Vous m'avez chargé de vous faire un rapport sur deux observations de M. Tisserand (de Besançon). Voici d'abord ces deux observations et les réflexions qui les précèdent.

Dans son rapport du 31 octobre 1928, sur une observation de Leclerc, M. Schwartz regrette que l'opération de Hartmann ne permette pas d'utiliser la région sphinctérienne tout en la laissant intacte et oblige à l'établissement d'un anus artificiel définitif. « Ne serait-il pas possible dans certains cas, exceptionnels peut-être, de remédier à cet inconvénient en faisant un abaissement secondaire qui, s'il est réalisable anatomiquement, ne présentera plus la gravité opératoire de l'abaissement immédiat ? »

Je crois que M. Schwartz traduit ainsi la pensée de beaucoup de chirurgiens et personnellement j'ai depuis longtemps songé à cette question.

J'ai voulu pratiquer une fois après une amputation abdomino-périnéale de cancer du rectum l'abaissement immédiat du sigmoïde et la suture à l'anus. Cette intervention m'est apparue comme très laborieuse, exposant presque fatalement à l'inoculation septique de l'espace sous-péritonéal et de fait ma malade n'a pas tardé à succomber à des accidents graves de cellulite pelvienne.

J'ai donc cherché si par une autre technique il n'était pas possible de faciliter l'abouchement ano-sigmoïdien ; je crois avoir réussi en employant l'artifice de la suture sur un tube avec invagination. Dans les deux cas où j'ai essayé ce procédé mes malades ont guéri très simplement et sans complications. Voici schématiquement en quoi consiste cette technique.

L'exérèse de la tumeur recto-sigmoïdienne ayant été faite suivant la technique de Hartmann nous pratiquons les temps suivants :

1° Après nous être bien assuré de la vitalité du bout sigmoïdien et de sa mobilité (conditions essentielles) nous introduisons, sur une longueur d'environ 10 centimètres, l'extrémité d'un gros tube de caoutchouc du diamètre du pouce environ et de 30 centimètres de longueur. La tranche de section du bout sigmoïdien est alors suturée sur le tube au moyen d'un surjet circulaire de catgut n° 1.

Cette suture doit être solide et aussi étanche que possible; quand elle est terminée nous la badigeonnons soigneusement à la teinture d'iode.

2° Au travers du conduit ano-rectal restant, un aide introduit un long clamp courbe qui vient dans l'abdomen chercher l'extrémité libre du tube de caoutchouc.

3° Le tube de caoutchouc entraînant après lui le bout sigmoïdien est attiré en bas et vient s'invaginer dans le conduit ano-rectal.

4° Dès que l'invagination est réalisée sur 1 centimètre environ, nous appliquons une première couronne de quelques points séparés de suture au catgut unissant la face externe du rectum à la face externe du sigmoïde.

5° Une nouvelle traction de l'aide sur le tube de caoutchouc accentue l'invagination du sigmoïde et nous appliquons une deuxième rangée de points de suture qui a pour but de renforcer la première et d'accoler de plus larges surfaces.

6° Toilette du champ opératoire profond à l'éther, péritonisation aussi complète que possible. Par mesure de précaution et pour tamponner les deux parties latérales non recouvertes de péritoine, nous appliquons de chaque côté de l'anastomose une mèche iodoformée sortant par la plaie abdominale. Ces mèches pourraient être imbibées de filtrat microbien ou de sérum polyvalent anti-gangréneux, mais nous ne l'avons pas fait dans nos deux cas.

Le tube de caoutchouc est laissé en place tant qu'il n'est pas expulsé de lui-même ; cette expulsion n'a lieu que vers le dixième jour quand les catguts sont résorbés.

Voici brièvement rapportées les deux observations dans lesquelles nous avons appliqué cette technique :

Observation I. — Mme Ch..., quarante-huit ans, m'est adressée pour des troubles abdomino-pelviens consistant surtout en constipation, pesanteur du bas-ventre et ténesme rectal. Il n'y a rien de particulier à signaler dans les antécédents héréditaires ou personnels de la malade. Elle a eu deux enfants à terme, bien portants. Son mari est mort d'un cancer du rectum inopérable pour lequel j'ai dû faire un anus artificiel. Elle a la hantise de cette maladie et me répète à chaque instant qu'elle est atteinte de cancer du rectum ; elle préfère la mort à l'établissement d'un anus artificiel.

A l'examen je note un excellent état général; il s'agit d'une femme d'aspect très jeune sans embonpoint exagéré, au teint coloré. Les touchers vaginal et rectal me permettent de constater la présence d'un utérus fibromateux du volume d'un bon poing environ, rétrofléchi et enclavé et comprimant fortement l'ampoule rectale. Devant cette constatation, je crois pouvoir rassurer la malade; je lui dis que ce fibrome est la cause de ses troubles, que je ne crois pas à un cancer du rectum et je lui propose une hystérectomie qu'elle accepte.

Avant l'intervention elle me fait promettre de ne lui faire sous aucun prétexte l'anus artificiel qu'elle redoute.

Le 23 septembre 1927, opération sous anesthésie à l'éther préparée à la génoscopolamine. A ma grande surprise je constate la présence d'un cancer recto-sigmoïdien indiscutable placé immédiatement au-dessus de l'utérus fibromateux et rétrofléchi. Selon ma promesse je me contente de faire une hystérectomie qui se passe simplement et qui, dans mon esprit, facilitera l'intervention rectale que je compte faire accepter quelques jours plus tard à

ma malade. Les suites de cette première intervention sont normales, mais Mme C... accepte difficilement l'idée d'une nouvelle opération. Elle finit cependant par y consentir sur la promesse formelle que je ne lui ferai en aucun cas un anus artificiel. Le 19 octobre 1927, nouvelle laparotomie, la tumeur recto-sigmoïdienne est mobilisée assez facilement et largement réséquée. Le méso-sigmoïde est heureusement fort long et se prête admirablement à un abaissement; du côté ano-rectal il reste un segment de 6 centimètres environ.

La continuité intestinale est rétablie par le procédé de la suture sur tube avec invagination que nous avons décrit plus haut. Une mèche et un drain sont placés de chaque côté du rectum et ressortent par la plaie abdominale.

Les suites opératoires sont assez simples; le tube de caoutchouc est expulsé spontanément le septième jour; les mèches et drains sont retirés le dixième jour. Le onzième jour apparaît une fistule stercorale peu importante qui ne dure que deux jours. Puis tout rentre dans l'ordre; la cicatrisation s'effectue normalement; l'évacuation des selles se fait régulièrement à partir du 10 novembre et à la suite de quelques purgations légères d'huile de ricin.

Le 13 mars 1928, la malade est revue en excellent état, elle a engraissé et déclare jouir d'une parfaite santé. Il n'y a aucune constipation, aucun trouble digestif. Au toucher rectal nous trouvons un anus normal; à 7 centimètres au-dessus de l'orifice le doigt perçoit sur tout le pourtour du conduit une petite induration circulaire mais sans diminution de calibre et qui correspond à l'abouchement recto-sigmoïdien.

En somme, guérison parfaite sans aucun signe de récidive néoplasique constatée dix-huit mois après l'intervention.

Obs. II. — Mme V..., quarante-sept ans, ménagère, entre dans mon service de l'hôpital Saint-Jacques le 10 septembre 1927. Elle est mariée, a eu deux enfants; à l'occasion d'un accouchement, elle a fait une phlébite banale. En 1910, elle a été atteinte de bronchite.

En mai 1927, elle a pour la première fois quelques selles sanglantes, auxquelles elle attache d'abord peu d'importance. Peu à peu, pourtant, elle est incommodée par de faux besoins d'aller à la selle et par quelques évacuations de matières glaireuses. Ces symptômes vont en s'accentuant et la malade consulte pour la première fois son médecin le 3 octobre 1927. Ce dernier pense à la possibilité d'un cancer rectal et m'adresse la malade.

A son entrée à l'hôpital, Mme V... est une femme pâle et amaigrie. Le toucher rectal permet de sentir tout à fait à bout de doigt, et seulement quand la malade fait un effort pour pousser, une tumeur dure, bosselée, et dont il est impossible d'apprécier la mobilité.

Intervention le 21 octobre 1927. Laparotomie médiane sous-ombilicale. L'exploration du bassin montre à l'union du rectum et de l'S iliaque une tumeur d'allure maligne du volume d'un gros œuf encore très mobile et sans aucune adhérence aux organes voisins.

Pour me donner du jour, je pratique rapidement une hystérectomie abdominale subtotale; puis, je résèque le segment intestinal porteur de la tumeur. Cette exérèse étant terminée, j'ai d'une part une extrémité rectale de 5 à 6 centimètres de long, et d'autre part un bout sigmoïdien parfaitement mobile et abaissable.

J'emploie alors la technique relatée plus haut de la suture sur tube avec invagination du sigmoïde dans le rectum.

De chaque côté de la suture ainsi effectuée, je mets une mèche iodoformée et un drain qui ressortent par la paroi.

Suites opératoires normales au point de vue local : le tube intestinal tombe spontanément le 28 octobre.

Une selle normale le 29 octobre.

Le 6 novembre, la malade a une très grosse hémorragie par sa plaie abdomi-

nale et qui semble se produire dans le trajet même des drains. Le lendemain, grosse hémorragie buccale à point de départ surtout gingival. En même temps, abondante éruption purpurique sur presque tout le corps; ces accidents cèdent à l'administration de chlorure de calcium et la malade ne tarde pas à entrer en convalescence. Elle quitte l'hôpital le 8 décembre 1927 en excellent état, évacuant quotidiennement et facilement des selles normales.

Cette malade a été revue les premiers jours de février 1929. Elle est en excellent état, jouit d'un parfait fonctionnement intestinal ; le toucher rectal ne révèle plus chez elle aucune trace de l'intervention pratiquée.

M. Tisserand, comme on le voit par l'exposé qui précède ses deux observations, pense avoir complété et perfectionné l'opération de Hartmann pour l'ablation du rectum cancéreux.

J'ai dit, le 31 octobre 1928 — dans un rapport que j'ai développé devant vous — qu'il serait peut-être possible dans certains cas, exceptionnels sans doute, de rétablir la continuité du tube digestif lorsqu'on a pratiqué l'opération de Hartmann.

Mais, dans mon esprit, et c'est bien ce que j'ai dit dans mon rapport, il faut d'abord pratiquer l'opération de Hartmann complètement, et si l'on a constaté que l'anse colique fixée à la paroi est très longue il est permis peut-être, *un an après*, par une opération bénigne à mon sens, d'invaginer cette anse colique à travers le bout ano-rectal et de le fixer à la peau de l'anus.

Or, M. Tisserand n'a nullement pratiqué, comme il le dit, l'opération de Hartmann. Celle-ci, comme chacun sait, consiste essentiellement en l'ablation large du segment néoplasique du rectum, le bout inférieur étant fermé et le bout supérieur étant fixé à la peau, en anus définitif.

Cette opération permet, dans les cancers haut situés, de passer au large du cancer en bas, en tissu sain, et de suivre en haut le pédicule vasculaire et les ganglions aussi loin que dans l'amputation abdomino-périnéale, puisque, comme celle-ci, le bout supérieur est fixé à la peau.

L'opération de Hartmann peut donc avoir — à juste titre — la prétention d'être une opération radicale au même titre que l'abdomino-périnéale, tout en restant une opération bénigne, puisque, fermant le bout inférieur, elle ne pratique aucun délabrement pelvien.

M. Tisserand, par contre, fait une résection du segment néoplasique avec rétablissement immédiat de la continuité par invagination du bout supérieur dans l'inférieur ; cette pratique s'éloigne considérablement de celle de Hartmann, dont elle n'a plus aucun des avantages.

D'une part, en recherchant le rétablissement immédiat de la continuité du rectum, on n'a plus la même aisance pour poursuivre le pédicule vasculaire et les ganglions aussi haut que le commandent les circonstances : on risque d'être moins radical.

D'autre part, la suture des deux bouts — même par invagination — est un temps opératoire d'une certaine gravité.

D'ailleurs, la technique de M. Tisserand n'est pas nouvelle. Elle a été pratiquée par Schloffer, qui a consacré à cette voie d'ablation du rectum

cancéreux un travail important intitulé : « La laparotomie au service de l'extirpation du rectum (1904) ».

Personnellement, je me rappelle fort bien avoir vu pratiquer cette intervention par mon maître, M. Quénu, vers 1910 ; Lecène, Tixier — cités par Mondor — ont également réalisé la résection abdominale de quelques cancers du haut rectum en rétablissant la continuité intestinale soit par la suture bout à bout, soit comme M. Tisserand par l'invagination du bout supérieur dans le bout inférieur.

En résumé, il s'agit d'une technique de résection du rectum cancéreux, qui trouve rarement des indications, qui n'est pas dépourvue d'une certaine gravité, et qui, en tous cas, n'a rien à voir avec l'opération de Hartmann.

Messieurs, je vous propose cependant de remercier M. Tisserand de nous avoir envoyé deux observations intéressantes de cancer du rectum ; notre confrère a opéré et guéri ses deux malades, ce qui est toujours un beau succès pour un chirurgien.

M. **Cunéo** : Je m'associe à la remarque de M. Schwartz. Les interventions de M. Tisserand n'ont aucun rapport avec l'opération préconisée par M. Hartmann. Celle-ci se caractérise par sa simplicité, sa facilité d'exécution et sa relative bénignité. M. Hartmann, en faisant connaître cette technique, a eu le mérite de soustraire les cancers du haut rectum à l'abdomino-périnéale qui conserve une indiscutable gravité. M. Hartmann a montré que sa technique permettait de pousser très loin vers le bas l'exérèse et le moignon anal qu'il conserve est en principe de petites dimensions.

C'est dire qu'il ne se prête guère à une suture avec le bout supérieur, et plus particulièrement à une suture par invagination avec plan séro-séreux complémentaire. Il est regrettable que des chirurgiens méconnaissent à ce point la technique, et je dirais même l'*esprit* d'une intervention au point d'en donner le nom à une opération tout à fait différente.

Au demeurant, la technique décrite par M. Tisserand est loin d'être nouvelle. Comme l'a fait remarquer le rapporteur, elle implique la conservation du tronc de l'hémorroïdale supérieure et limite ainsi l'exérèse du méso et des ganglions régionaux. J'ajoute que si la réunion par invagination est séduisante sur les figures, il n'en est plus de même dans la réalité au moins sur les sujets gras. J'en ai fait tout récemment la triste expérience, et pour ma part je ne la recommanderai certainement pas.

Un cas d'ictère chronique traité par cholécystostomie. Exploration lipiodolée de la voie principale,

par **M. Raoul-Charles Monod.**

Rapport de M. Pierre Mocquot.

L'observation que nous présente M. Raoul-Charles Monod mérite à deux titres de retenir quelques instants votre attention. Elle montre le parti que l'on peut tirer de *l'exploration radiologique des voies biliaires par injection de lipiodol*, lorsqu'il existe une fistule vésiculaire. Elle pose la question difficile du *diagnostic et du traitement des ictères qui réalisent le syndrome de l'ictère par obstruction et dans lesquels il n'y a en réalité aucun obstacle sur le trajet des voies biliaires.*

Voici cette observation :

L..., Maxime, vingt-huit ans, soigné dans le service du professeur Lemierre à l'hôpital Bichat depuis le 27 février 1928, est passé dans le service de chirurgie de M. P. Mocquot au début d'avril en vue d'une intervention chirurgicale pour ictère chronique probablement calculeux. Il s'agit d'un ictère variable avec décoloration des matières fécales. La vésicule n'est pas perceptible. La température oscille depuis un mois entre 37° le matin et 37°6 ou 37°9, quelquefois même 38° le soir, mais jamais ni frisson ni grande élévation thermique.

Opération le 10 avril 1928. Opérateur : M. Raoul-Charles Monod. Laparotomie sus-ombilicale transversale sur laquelle, pour exploration plus complète et plus aisée, on est amené à brancher une incision verticale et médiane. La vésicule se présente légèrement adhérente au côlon par quelques adhérences vélamenteuses vite libérées aux ciseaux. La vésicule paraît tout à fait normale. On découvre et explore la voie principale qui paraît normale. Le cholédoque n'est pas dilaté ; on ne sent aucun calcul, mais il existe un gros ganglion le long de la voie principale de consistance nettement inflammatoire. La tête du pancréas ne paraît pas indurée. Au cours de ces manœuvres, on est frappé de la facilité avec laquelle la vésicule se vide dans la voie principale. Cholécystostomie. Les jours suivants, la température monte progressivement en deux jours jusqu'à 39°4, se maintient entre 38° et 39° pendant cinq jours, puis revient progressivement à la normale. Aucune réaction péritonéale ou pulmonaire ne paraît expliquer cette élévation thermique.

La bile coule très abondamment, d'abord très noire, puis progressivement se clarifie, mais les selles restent décolorées pendant quinze jours, puis, malgré la persistance de la fistule, se recolorent peu à peu. Le 5 mai, alors que la coloration jaune des téguments avait diminué notablement, on fait une exploration lipiodolée des voies biliaires sous rayons X et l'on prend deux clichés à quelques minutes d'intervalle. Le lipiodol passe facilement dans le duodénum, le cholédoque paraît de contours normaux, pas trace de calcul.

Le malade quitte l'hôpital en bon état le 18 mai, ne présentant plus aucune teinte ictérique, mais avec une fistule biliaire.

Revu le 27 octobre 1928, fistule fermée spontanément depuis fin juin, quelques jours après petit abcès sur la cicatrice qui s'ouvre spontanément et se ferme de même. Etat général excellent, a repris son poids normal.

Les commentaires dont M. Monod fait suivre son observation portent d'une part sur l'utilité de l'examen des voies biliaires aux rayons X après remplissage au lipiodol par la fistule vésiculaire, d'autre part sur le problème pathologique et thérapeutique des ictères par rétention sans obstacle sur les voies biliaires.

L'exploration radiologique des voies biliaires par l'injection de lipiodol. — L'examen radioscopique et radiographique, pratiqué par M. Monod, lui a permis de constater : 1° l'absence de tout calcul dans les voies biliaires; 2° l'état normal et la perméabilité parfaite de la voie principale.

Il a pu suivre sur l'écran le cheminement du lipiodol jusque dans le duodénum et il a fixé sur les deux films que voici les deux temps de cette exploration : 1° la vésicule pleine avec arrêt au col vésiculaire; 2° le remplissage du cholédoque et le passage abondant et facile dans le duodénum.

Cette exploration radiologique des voies biliaires avait été pratiquée, en 1922, par MM. Carnot et Blamoutier chez une femme qui présentait, après une cholécystostomie pour phlegmon biliaire, une fistule cutanée par laquelle s'écoulait un liquide brunâtre composé de bile et de sang. Avec une sonde introduite dans la vésicule, ils purent injecter, sous le contrôle de la radioscopie, toutes les voies biliaires avec un lait baryté; le cholédoque devint visible jusqu'au duodénum et l'hépatique avec sa bifurcation jusque dans le parenchyme du foie. Ils purent même mettre en évidence le rôle de soupape joué par un calcul logé dans le col de sa vésicule[1].

Vous avez certainement présentes à la mémoire les recherches de Cotte qui, en 1925, a exposé ici même trois observations intéressantes : l'exploration des voies biliaires au lipiodol, injecté par une fistule, lui avait permis de trouver dans un cas un kyste hydatique ouvert dans les voies biliaires et dans deux autres cas de repérer des calculs de la partie inférieure du cholédoque.

Il avait remarqué en outre, dans les examens à l'écran, que le sphincter d'Oddi s'ouvrait d'une façon rythmique pour laisser échapper chaque fois une bouchée de lipiodol.

Dans l'observation que nous présente M. Monod se posait une question de thérapeutique délicate : opérant un malade atteint d'ictère dit par rétention, il ne trouve pas d'obstacle sur les voies biliaires et constate que la vésicule se vide facilement par pression dans le cholédoque; il établit par cholécystostomie une fistule biliaire qui d'abord donne passage à la totalité de la bile ou à peu près. Quel avenir était réservé à ce malade? Y avait-il un obstacle sur les voies biliaires, fallait-il chercher à le supprimer ou à le tourner?

Or l'exploration radioscopique et radiographique, après injection de lipiodol, permet de constater le libre passage du liquide opaque à travers la voie biliaire principale et d'établir que celle-ci présente son calibre, sa forme et ses dimensions normaux.

1. Carnot et Blamoutier : *Soc. méd. des hôp.* in *Presse méd.*, 1922, n° 95.

M. Monod en conclut qu'on est en droit d'espérer la fermeture spontanée de la fistule et qu'il n'y a pas lieu d'intervenir pour rétablir le cours de la bile et l'événement lui donne raison : la bile a repris son cours normal, la fistule s'est fermée spontanément et le malade a été revu guéri, de son ictère et de sa fistule.

C'est donc un fait à joindre à ceux qui montrent déjà le parti qu'on peut tirer de l'exploration radiologique des voies biliaires lorsqu'il existe une fistule.

L'observation de M. Monod pose en outre la question difficile du *diagnostic et du traitement des ictères dits par rétention sans obstacle sur la voie biliaire principale.*

Son malade, un homme de vingt-huit ans, nous était envoyé par le professeur Lemierre qui l'observait depuis plus d'un mois : il présentait un ictère variable avec décoloration des matières fécales. La vésicule n'était pas perceptible. La température oscillait entre 37° le matin et 37°6, 37°9 et quelquefois même 38° le soir. En présence de ces symptômes, nous avions pensé à une obstruction par calcul; nous faisions quelques réserves en raison de l'absence de douleur et d'aucun crochet accentué sur la courbe thermique.

La laparotomie fit découvrir une vésicule d'aspect sain, ne présentant que quelques adhérences vélamenteuses. La palpation attentive des voies biliaires ne permit de sentir aucun calcul; la tête du pancréas ne paraissait pas indurée; le cholédoque sus-duodénal découvert était normal, non dilaté. En outre la pression exercée sur la vésicule chassait sans peine la bile vésiculaire dans la voie principale.

J'ai observé dans le service de M. Quénu en 1919 avec mon ami Brûlé un fait tout à fait analogue.

Une infirmière du service, femme de quarante-cinq ans environ, est prise brusquement, après quelques douleurs, d'un ictère par rétention : on l'observe pendant quelque temps, l'ictère présente quelques variations : on s'arrête au diagnostic de calcul du cholédoque et on décide l'intervention.

M. Quénu me confie cette malade et assiste à l'opération. Or, ayant découvert et exploré la voie biliaire principale, je ne trouve aucune altération, rien qui puisse faire penser à un calcul. Je fais part de ce résultat négatif à M. Quénu, qui rapidement met des gants et explore à son tour les voies biliaires : ne percevant pas trace de calcul, il me conseille de faire une cholécystostomie.

Une fistule biliaire s'établit, l'ictère disparaît et, au bout de quelques semaines, les matières se recolorent; cependant la fistule ne se ferma pas spontanément; je fus contraint de faire une nouvelle intervention pour fermer la vésicule, mais la malade que je vois de temps en temps est restée guérie et n'a plus jamais présenté d'accidents hépatiques.

Ces faits-là ne sont pas isolés.

MM. Fiessinger et Toupet ont rapporté l'histoire d'un ictère franc apyrétique de cinq mois, survenu sans cause apparente, qui, à plusieurs reprises,

s'accompagna de coloration des matières; le tubage duodénal donnait une bile peu colorée, mais certaine. Devant l'accentuation de l'ictère au quatrième mois et dans la crainte d'une erreur de diagnostic, on intervint et on constata l'intégrité des voies biliaires extra-hépatiques. L'intervention se termina par une cholécystostomie. Après quelques jours d'ictère grave, la bile s'écoula par la fistule biliaire bien avant d'apparaître dans le duodénum. La guérison survint au bout de cinq mois [1].

Les auteurs rapprochent ce fait de l'*ictère catarrhal prolongé* de Dieulafoy et y joignent d'autres observations.

Dans un article sur le diagnostic des calculs du cholédoque, Brûlé dit connaître plusieurs observations de malades, atteints d'ictère franc prolongé, chez lesquels l'opération n'a montré aucun obstacle cholédocien, mais seulement un foie gros et dur. Tantôt l'ictère a rétrocédé spontanément et lentement, tantôt on vit apparaître ultérieurement de l'ascite; une autopsie pratiquée ne montra qu'un processus banal de cirrhose hépatique.

Brûlé conclut qu'il existe une variété d'*hépatite ictérigène* sans ascite, qui peut simuler étrangement l'ictère chronique des calculs du cholédoque. Cette hépatite, dit-il, se rapproche et de la cirrhose biliaire de Hanot (dont elle se différencie cependant par bien des points) et des cirrhoses alcooliques et syphilitiques qui peuvent se compliquer parfois d'ictère intense et persistant, mais qui donnent presque toujours, en même temps, de l'ascite et de la splénomégalie.

Il faut ajouter à ces caractères la notion que certaines de ces *hépatites ictérigènes* sont curables par le drainage biliaire réalisé grâce à la cholécystostomie [2].

Donc le syndrome de l'ictère dit par rétention ne doit pas être considéré comme lié à l'existence d'un obstacle à l'écoulement de la bile; il peut exister sans qu'il y ait aucun obstacle sur les voies biliaires grosses ou petites.

C'est le lieu de rappeler les résultats des recherches modernes qui ont singulièrement réduit dans la genèse des ictères le rôle de l'obstacle mécanique et établi le rôle prédominant des lésions et des désordres de la cellule hépatique même.

Comme l'a dit Brûlé, « dans nombre de cas l'obstacle au cours de la bile ne peut siéger qu'au niveau même de la cellule hépatique » et l'existence des rétentions biliaires dissociées étudiées par Lemierre et Brûlé suppose l'intervention de la cellule hépatique en tant qu'organe glandulaire [3].

1. M. Fiessinger et Toupet : Ictère de quatre mois par hépatite aiguë sans lésions des voies biliaires, cholécystostomie. Guérison. *Bull. et Mém. de la Soc. méd. des Hôp. de Paris*, 6 décembre 1928, p. 1654.

2. M. Brulé : Quelques difficultés de diagnostic des calculs du cholédoque. *La Médecine*, 1924, p. 779.

3. M. Brulé : Recherches récentes sur les ictères; Lemierre et Brulé. *Soc. méd. des Hôp. de Paris*, 28 décembre 1910.

La distinction entre les ictères par obstruction des voies biliaires et les ictères par insuffisance hépatique, ajoute-t-il, ne doit pas être poussée à l'extrême; lorsque le cours de la bile est arrêté par un obstacle sur le cholédoque, la cellule hépatique en subit le contre-coup. Cependant dans les ictères par obstruction, dit Brûlé, la rétention de la bile est toujours globale, habituellement assez intense et le plus souvent brutale, c'est-à-dire qu'elle débute, varie ou cesse avec une certaine brusquerie.

Tout récemment encore, M. Garnier s'est attaqué à la conception de l'ictère catarrhal, attribué à l'obstruction des voies biliaires par un bouchon muqueux, produit de l'inflammation catarrhale de la membrane qui tapisse ces conduits, et il conclut en disant que les angiocholites aiguës et les ictères infectieux constituent deux chapitres différents de la pathologie hépatique. Sans doute ces deux sortes d'accidents peuvent se combiner, mais en aucun cas l'ictère n'est la conséquence de la localisation de l'agent infectieux sur la muqueuse des voies biliaires[1].

M. Monod, cherchant la cause de l'ictère chez son malade, n'a pas rejeté complètement l'idée de l'obstacle à l'écoulement de la bile, et il suggère l'hypothèse de l'angiocholite.

En réalité, nous devons nous faire à l'idée que certains ictères, qui simulent l'ictère par obstruction, sont en réalité indépendants de tout obstacle à l'écoulement de la bile et liés à un mauvais fonctionnement de la cellule hépatique.

Dans les faits de ce genre, l'opération n'a guère été pratiquée jusqu'ici que par surprise, alors que les caractères et la durée de l'ictère faisaient craindre l'existence d'un obstacle, en réalité absent.

Il importe cependant de déterminer quelle est la meilleure conduite à tenir dans ces conditions pour ne pas être pris au dépourvu.

Ayant donc constaté l'intégrité de la voie biliaire principale, M. Monod pensa à établir une dérivation interne, une cholécysto-gastrostomie, mais cette dérivation ne lui parut pas opportune en l'absence de tout obstacle apparent, et il décida de pratiquer une cholécystostomie.

La bile qui s'écoula à l'extérieur les jours suivants était extrêmement foncée, puis l'écoulement se clarifia; la fistule biliaire, après avoir persisté pendant plusieurs mois, finit par se fermer spontanément.

Les avantages de la *cholécystostomie* dans les cas de ce genre me paraissent incontestables, toutes les fois que la voie cystique est libre.

Tout d'abord elle est *efficace*. L'expérience montre que le drainage de la bile à l'extérieur permet le rétablissement progressif des fonctions du foie et le résultat n'est pas seulement temporaire; il peut être définitif : je ne puis préjuger de l'avenir réservé au malade de M. Monod, mais la malade que j'ai opérée il y a dix ans est restée guérie et n'a plus présenté de troubles hépatiques.

Elle permet d'*explorer*, ultérieurement, *grâce à l'injection de lipiodol*,

1. M. Garnier : L'ictère catarrhal n'existe pas. *Presse méd.*, 27 février 1929, n° 17, p. 265.

l'état du cholédoque, et d'écarter l'existence d'un obstacle qui aurait pu être méconnu.

Enfin elle laisse *toutes possibilités pour une intervention ultérieure* si celle-ci devenait nécessaire.

Quant à l'anastomose de la vésicule avec le tube digestif, si elle réalise un drainage efficace, elle ne permet pas l'exploration ultérieure des voies biliaires et elle limite les possibilités d'intervention secondaire; en outre, elle expose, quoi qu'on fasse, à des altérations lentes et progressives du parenchyme hépatique.

Quel est l'effet de la cholécystostomie ? Comment ce drainage extérieur de la bile agit-il sur les fonctions hépatiques ? Nous en sommes réduit à la constatation clinique de son efficacité : mais c'est assez pour permettre de recommander cette opération dans les ictères qui simulent l'ictère par obstruction, lorsque l'exploration la plus attentive et la plus minutieuse ne permet de déceler aucun obstacle sur la voie biliaire principale. Jusqu'ici, je l'ai dit, l'opération n'a été faite que par hasard; elle était entreprise dans le but de lever ou de tourner l'obstacle à l'écoulement de la bile.

En présence des résultats obtenus, il est permis de se demander si elle ne mériterait pas d'être quelquefois entreprise de propos délibéré, en admettant que l'examen ait permis d'écarter complètement l'hypothèse d'un obstacle.

Cette opinion n'est pas communément admise si j'en juge par l'analyse d'un travail allemand paru dans le *Journal de Chirurgie*. L'auteur ayant observé en quatre ans 9 malades atteints d'ictère catarrhal en avait opéré 7 dont 3 sont morts.

Il avait retrouvé dans la littérature 37 cas : 12 opérés sans dérivation biliaire (laparotomies 9, cholécystectomies 2, opération de Talma 1); 10 guérisons; 18 dérivations externes de la bile (drainage du cholédoque avec ou sans cholécystectomie); 12 guérisons; 7 dérivations internes (anastomose de la vésicule à l'estomac 2, à l'intestin 4; 3 guérisons [1]).

Ces résultats ne sont pas de nature à nous faire délaisser la simple et bénigne cholécystostomie, dont il n'est même pas fait mention.

L'incision et le drainage de la voie principale ne seraient à envisager que si la voie cystique était obstruée.

M. Lecène : Dans les cas d'ictère chronique avec rétention et décoloration des matières dont la cause n'est pas évidente lors de l'opération : calcul ou néoplasme ou compression extrinsèque, il faut toujours penser à la pancréatite chronique localisée à la tête de l'organe; cette lésion est souvent très discrète, et si on ne la cherche pas systématiquement et avec beaucoup de soin on peut ne pas la découvrir.

1. Kappis et Fulde : Les indications chirurgicales dans l'ictère. *Deutsche Medizinische Wochenschrift*, an. LIII, n° 10, 4 mars 1927, p. 391, annal. in *Journ. de Chir.*, t. I, 1927, p. 713.

Le traitement de ces ictères chroniques dus à la pancréatite est du reste difficile, et c'est une question de thérapeutique qui me paraît bien loin d'être résolue. Si l'on fait une simple cholécystostomie à la peau, on risque une fistule biliaire qui ne se ferme pas toujours spontanément; aussi l'anastomose cholécystogastrique ou cholécysto-duodénale est-elle assez séduisante dans ces cas. J'en ai fait un certain nombre et j'ai pu vérifier plusieurs fois de bons résultats à assez longue échéance (au delà de trois à cinq ans).

Mais j'ai vu récemment un cas de cholécysto-gastrostomie que j'avais faite quatre ans auparavant pour un ictère chronique dû à une pancréatite chronique et qui a présenté des complications sérieuses au bout de quatre ans.

Il s'agissait d'un homme de soixante ans que j'avais opéré quatre ans auparavant pour un ictère chronique avec amaigrissement et prurit intense : je trouvai la tête du pancréas nettement augmentée de volume et indurée; je pensai qu'il s'agissait d'un cancer et je fis une cholécysto-gastrostomie. Pendant *presque quatre ans*, le malade alla tout à fait bien, il avait repris du poids et s'alimentait normalement. Je considérais donc cette cholécysto-gastrostomie comme un beau résultat; mais il y a deux mois je revis mon malade présentant de nouveau de l'ictère, du prurit et de la décoloration des matières; à plusieurs reprises, il y avait eu de la fièvre ces temps derniers (39° le soir). On voyait à la radiographie *un reflux très net* de la bouillie barytée de l'estomac dans la vésicule biliaire. Le malade me demanda de réintervenir. Je l'opérai donc; je supprimai d'abord l'anastomose cholécystogastrique ; je suivis la vésicule biliaire jusqu'à la voie principale : je trouvai alors un gros calcul situé au niveau de la jonction cystico-hépatique et qui était évidemment la cause de l'ictère.

J'enlevai le calcul, je fis la cholécystectomie et je drainai le cholédoque pendant dix jours avec un tube en T. La guérison est actuellement complète. Le calcul ne contenait pas trace de cholestérine, mais était formé uniquement de bilirubinate de chaux ; il était friable et d'odeur fétide. C'était évidemment un calcul secondaire dû à l'infection des voies biliaires par l'anastomose cholécysto-gastrique, infection survenue quatre ans seulement après la première opération. J'avoue que ce cas a modéré mon enthousiasme pour l'anastomose cholécystogastrique lorsqu'il s'agit de remédier à un ictère dû à une pancréatite chronique et non à un cancer. Peut-être la cholécystostomie simple est-elle préférable dans les cas de pancréatite. Mais elle expose certainement à la fistule biliaire externe et j'ai vu, autrefois, des fistules biliaires prolongées qui ne furent pas sans inconvénient dans ces cas.

En résumé, je pense que le traitement des ictères chroniques avec rétention et décoloration des matières par pancréatite scléreuse reste une question très difficile; du reste, la lecture des travaux parus sur ce sujet depuis ces dix dernières années montre combien sont encore variables les opinions des chirurgiens des différents pays sur le traitement de ces lésions pancréatiques discrètes accompagnées d'ictère chronique. Le drainage de la voie biliaire principale avec cholécystectomie a été proposé dans ces cas ;

j'avoue que cette opération ne me séduit pas du tout : car, la cholécystectomie faite, il devient très difficile de s'y retrouver, lors d'une intervention secondaire ; or celle-ci est souvent indiquée dans ces cas. Je préfère donc provisoirement m'en tenir à la cholécystostomie ou à la cholécysto-gastrostomie, malgré leurs inconvénients.

M. **Métivet** : Je crois qu'il faut, comme le dit M. Lecène, avant d'éliminer l'hypothèse d'un obstacle sur la voie biliaire principale, être certain de l'intégrité de la tête du pancréas.

J'ai opéré un malade que m'avait confié M. Harvier et chez lequel je pensais trouver un calcul du cholédoque. L'exploration étant négative, j'ai examiné la tête du pancréas qui m'a semblé être épaissie ; j'ai fait une cholécysto-gastrostomie. L'ictère a disparu. Dix-huit mois plus tard, le malade est mort d'une affection intercurrente. A l'autopsie, on a constaté qu'il n'existait plus de lésions appréciables du côté du pancréas, et que la fistule cholécysto-gastrique s'était fermée spontanément.

Entre l'obstacle siégeant sur les voies biliaires extrahépatiques et les lésions de la cellule hépatique, il y a un intermédiaire. Je tiens à signaler la possibilité d'ictère chronique par rétention par obstacle *par calcul siégeant sur les voies biliaires intrahépatiques*.

M. **Toupet** : Dans le cas auquel mon ami Mocquot a fait allusion et que Fiessinger a publié avec moi à la Société médicale, il ne pouvait être question de pancréatite.

Il s'agissait d'un malade d'une trentaine d'années qui, depuis quatre mois et demi, avait un syndrome d'ictère chronique par rétention, et était à la veille de faire des accidents d'ictère grave. Mon ami Fiessinger me le confia en avril 1928 sans me cacher qu'il espérait bien peu d'une intervention chirurgicale. J'ai exploré très attentivement les voies biliaires et non seulement je n'ai trouvé aucun obstacle, mais j'ai constaté une atrophie notable de la voie principale et de la vésicule. J'ai ouvert le cholédoque et ai pu passer un hystéromètre jusque dans le duodénum. Il m'a été impossible de mettre un drain dans la voie principale, une sonde de Nélaton n° 10 n'a pu pénétrer.

J'ai fait difficilement une cholécystostomie à la peau. Pendant huit jours, la fistule biliaire n'a rien donné, puis la bile a coulé avec abondance et, à ma grande surprise, le malade a parfaitement guéri, malgré une hémorragie secondaire de la paroi survenue le douzième jour.

La fistule biliaire s'est fermée spontanément en juillet. J'ai eu des nouvelles du malade il y a trois jours. Il se porte tout à fait bien.

Dans ce cas, on ne peut donc invoquer qu'une lésion intrahépatique et la cholécystostomie semble avoir guéri un malade dans un état très grave.

M. **Pierre Mocquot** : La discussion qui vient d'avoir lieu montre combien nous avons peine à nous affranchir de l'idée de l'ictère par rétention ié à un obstacle biliaire.

M. Monod a exploré attentivement la tête du pancréas et n'y a pas trouvé de lésion apparente. Sans doute, on peut toujours se demander si un obstacle mécanique n'a pas été méconnu, mais c'est précisément, à mes yeux, un avantage de la cholécystostomie, de permettre l'exploration ultérieure des voies biliaires par l'injection de lipiodol, de contrôler les constatations opératoires, de vérifier l'existence ou l'absence d'obstacle.

Grâce aux renseignements ainsi obtenus, on pourra porter un pronostic sur l'avenir de la fistule biliaire, en escompter la fermeture spontanée ou en craindre la persistance et, dans ce cas, entreprendre l'opération nécessaire pour y porter remède.

COMMUNICATIONS

Reconstitution de la tige osseuse fémoro-tibiale, interrompue par la résection d'une des extrémités osseuses, qui constitue l'articulation du genou, par une greffe provenant du dédoublement de l'extrémité osseuse opposée,

par M. E. **Juvara**, membre correspondant étranger.

Observation I. — En février 1916, une jeune fille, vingt et un ans, m'est recommandée pour une volumineuse tumeur, un *ostéo-sarcome cloisonné*, de l'extrémité supérieure du tibia *droit*. Comme elle n'accepte pas l'amputation, proposée aussi par un autre chirurgien, j'étudie pour cette malade un procédé par lequel, après avoir extirpé la tumeur avec le tiers supérieur du tibia, on rétablit la continuité de la tige osseuse du membre inférieur, en substituant, à la perte de substance, une greffe provenant du dédoublement de la portion correspondante du fémur.

La technique étant précisée dans tous ses détails, la malade opérée, guérie, quitte l'hôpital, quelques mois après, en marchant, le membre inférieur soutenu dans un manchon en cuir moulé.

Je revois la malade quatre ans plus tard, en 1920. Genou d'aspect normal. On sent la greffe épaisse, solide, parfaitement soudée au tibia, mais au niveau de l'articulation du genou existe une certaine mobilité, *une pseudarthrose serrée*, entre l'extrémité supérieure du nouveau tibia, représenté par la greffe, et l'extrémité inférieure du fémur.

Je fais, par une incision en U, la résection de cette pseudarthrose, et j'obtiens rapidement une guérison complète, par la soudure osseuse. Une radiographie montre la même image que celle d'un genou réséqué orthopédiquement, et c'est cette explication que donne, sur son bulletin, un radiologue expérimenté (v. fig. 1).

Cette observation a été publiée, dans sa première partie, dans *La Presse Médicale*, n° 25, du 26 mars 1921.

La tumeur, du volume d'une grosse orange (15 centimètres dans le sens vertical, 8-9 centimètres dans le sens horizontal), est délimitée par une lame osseuse compacte et sa cavité est cloisonnée par des lamelles de même osseuses.

Quelques-unes de ces cavités sont remplies d'une matière gélatineuse, d'autres d'un tissu charnu. La surface articulaire, la lame osseuse compacte et le cartilage sont intacts.

Le bulletin de l'examen microscopique fait par le professeur Babes est : *ostéo-sarcome kystique à myéloplaxes.*

Un second cas m'est recommandé pour l'opérer de la même manière.

Obs. II. — M. M..., femme, vingt-quatre ans, épouse d'officier, est reçue le 28 octobre 1923 pour une très volumineuse tumeur du *genou droit.*

Une année auparavant, sans cause, elle commence à avoir des douleurs dans le genou. Immobilisée dans un appareil plâtré, pendant un mois, les douleurs deviennent de plus en plus intenses. Le genou se tuméfie, et la malade est internée pour deux mois dans un hôpital. Elle marche avec difficulté en s'aidant d'une canne. La tumeur a beaucoup grossi dans les derniers temps. On lui propose l'amputation.

Fig. 1. — Radiographie cinq ans après l'opération (Observation I).

Le genou, en flexion, est déformé par une tumeur globuleuse, bosselée, de la dimension d'une grosse orange. La tumeur, plus proéminente à la partie interne, occupe l'extrémité inférieure du fémur. De consistance dure, osseuse, elle ne présente pas des parties molles ou élastiques ni de parties crépitantes. Les téguments non altérés, normalement mobiles, sont sillonnés d'une riche circulation veineuse. Pas de liquide dans l'articulation. La rotule est déplacée vers la partie externe. Les mouvements sont sensiblement diminués. Pas de ganglions poplités ou inguinaux-cruraux. L'état général est assez altéré à cause des douleurs, et aussi des soucis que la jeune femme a pour la conservation de son membre.

Une radiographie de face et de profil (v. fig. 2) montre que la tumeur, volumineuse, occupe l'extrémité inférieure du fémur, qui a ainsi la forme d'une massue. La tumeur est délimitée par une lame compacte, et divisée par des cloisons en cavités : il y a des parties plus obscures, des parties plus claires, *mais partout la coque osseuse est continue.*

Opérée le 3 décembre 1923, la tumeur est enlevée par la section du fémur à deux travers de doigt au-dessus. La continuité de la tige fémoro-tibiale est rétablie par une greffe provenant du tibia, dédoublée dans son tiers supérieur.

Le cartilage articulaire est intact, mais des bosselures de la masse le débordent en avant et en arrière.

Les suites opératoires sont d'une extrême simplicité. La malade quitte l'hôpital quatre mois après l'opération, le membre soutenu dans un manchon de cuir exactement moulé et suffisamment serré.

Revue dix mois plus tard, on retire par de toutes petites incisions les clous avec lesquels on avait fixé l'extrémité inférieure de la greffe.

La malade est revue trois ans après, le 1er janvier 1926. La position du membre est bonne, le genou est d'un aspect presque normal, avec relief et

méplats. La greffe est épaisse, solide. On constate une certaine mobilité entre l'extrémité inférieure de la greffe et la partie supérieure du tibia. La rotule est parfaitement soudée.

Je pratique la résection de cette pseudarthrose, mise à nu par un lambeau en U. Les surfaces avivées sont fixées par des sutures métalliques. Le membre est placé dans une gouttière plâtrée.

La malade guérit définitivement par soudure osseuse (v. fig. 3).

En 1928, cinq ans après l'opération, la jeune femme est revue par un de mes assistants, sur une plage, parfaitement guérie, marchant presque sans boiter. La tige osseuse est épaisse, solide. Le genou donne la même impression

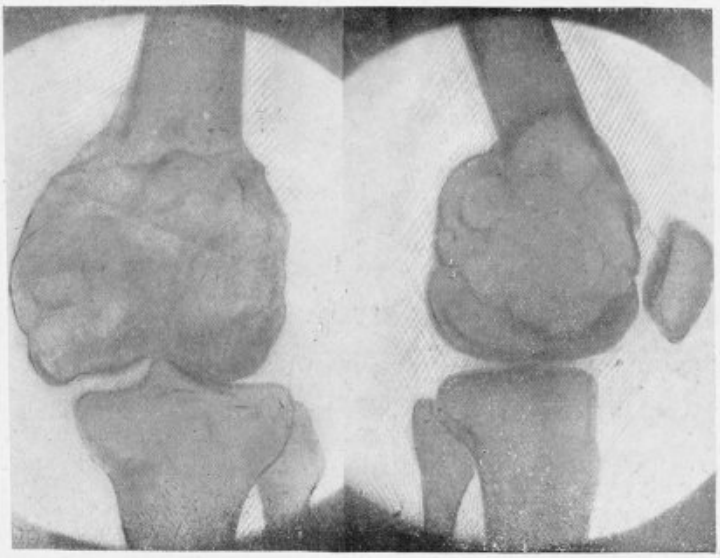

Fig. 2. — Vue de face et de côté. Le fémur a la forme d'une massue (Observation II).

qu'un genou ankylosé après résection orthopédique. Le membre est raccourci de 15 millimètres.

Obs. III. — Jeune fille, dix-sept ans, présente une tumeur douloureuse de l'extrémité supérieure du tibia gauche, irrégulièrement ronde, de la dimension d'une orange. Genou fléchi. Pas de ganglions.

Les radiographies montrent que la tumeur a le même aspect que celles des malades antérieurement opérés : irrégulièrement ronde, cloisonnée, avec des parties obscures, des parties plus claires, délimitée par une écorce osseuse compacte et continue (v. fig. 4).

Je propose le même genre d'intervention : résection de la tumeur, avec rétablissement de la tige fémoro-tibiale par greffe.

A l'étranger, on pratiqua l'amputation de la cuisse. J'ai revu l'infirme pour certains inconvénients de son moignon.

Obs. IV. — S. C..., femme, religieuse, quarante-six ans, obèse, reçue pour une volumineuse tumeur du *genou droit*, de l'extrémité supérieure du tibia. Vingt ans auparavant, elle a subi un traumatisme : le genou est resté doulou-

reux et son volume a augmenté. Depuis une année, les douleurs sont continues et intenses ; elles diminuent par le repos. Genou déformé en demi-flexion. L'extrémité supérieure du tibia est occupée par une tumeur du volume d'une orange, irrégulière, bosselée, plus proéminente vers la partie externe. Un riche réseau veineux circule sous la peau.

Les plaques radiographiques montrent que l'extrémité supérieure du tibia est occupée par une tumeur délimitée par une lame compacte. *La cavité n'est*

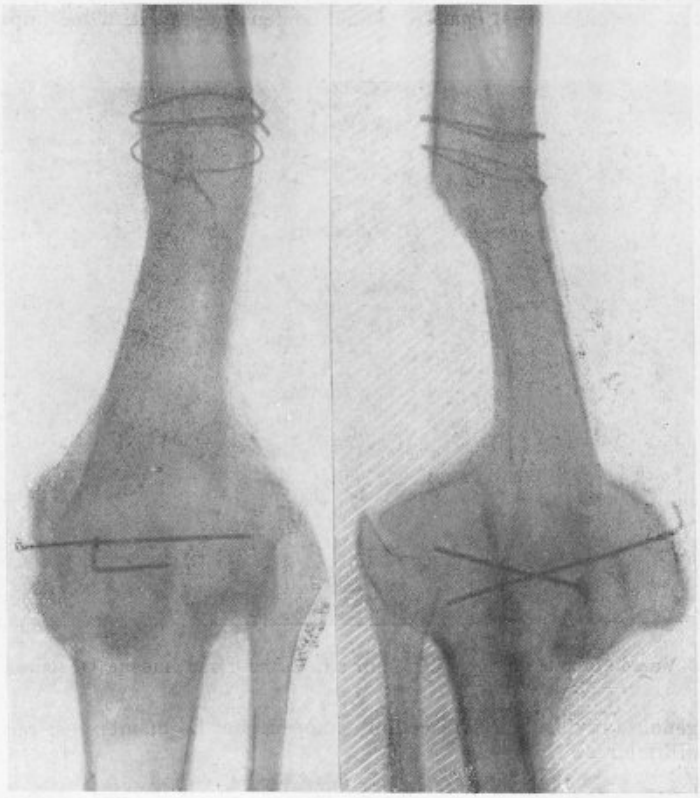

Fig. 3. — Radiographies, de face et de côté, quatre ans après la première opération. Les fils de fer en partie résorbés sont de beaucoup amincis (Observation II).

pas cloisonnée et le contenu est opaque. Pas de ganglions inguinaux-cruraux ou poplités.

Le diagnostic de sarcome paraît probable. Comme elle n'accepte pas l'amputation, je me décide à faire la résection de la tumeur avec reconstitution, par greffe, de la tige fémoro-tibiale.

Opération le 30 novembre 1925. Résection du tiers supérieur du tibia, avec reconstitution de la tige osseuse par une greffe provenant du dédoublement du fémur. L'opération est un peu difficile à cause de l'abondance du tissu graisseux.

Deux mois et demi après l'opération, on enlève les fils métalliques, et quelque temps après par l'orifice du drain, qui a continué à sécréter, on retire un

petit séquestre lamelliforme, large de 1 centimètre et long de 25 à 30 millimètres. Ce séquestre paraît provenir de la partie interne de la lame compacte du greffon.

La malade quitte l'hôpital dix mois après l'opération, le membre soutenu dans un manchon en cuir moulé. La greffe est parfaitement soudée au tibia, mais il existe au niveau de l'articulation un tout petit mouvement. La malade marche à l'aide d'une canne. Quelques mois après, nous en avons reçu de bonnes nouvelles. Tout récemment (avril 1929), nous avons pu revoir et radiographier cette malade : la greffe osseuse est parfaitement soudée au fémur et au tibia comme le montre une radiographie.

Examen de la tumeur. — La tumeur du volume d'une orange, irrégulière-

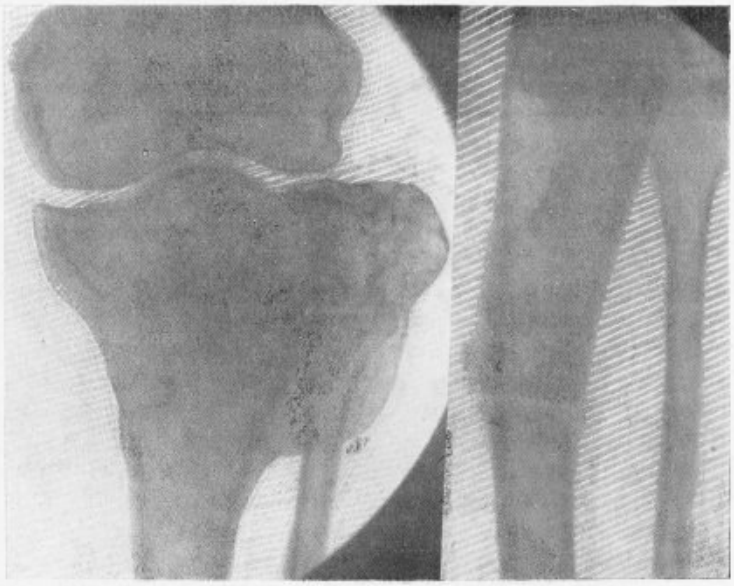

Fig. 4. — Tumeur vue de face. A côté, le greffon vers le 4e mois ; la tache blanchâtre répond au séquestre éliminé (Observation III).

ment ronde, bosselée, est délimitée par une lamelle osseuse compacte, très amincie en certaines parties. La surface articulaire n'est nullement déformée. Le contenu est formé d'un tissu granuleux. L'examen microscopique dénote de l'enchondrome pur.

Obs. V. — Z. P..., jeune fille, dix-huit ans, est reçue pour une très volumineuse tumeur du *genou droit*. Depuis un an et demi, le genou est douloureux et il a grossi. Elle a été immobilisée pendant cinq mois au lit. Les douleurs ont cessé. Elle a recommencé à marcher et a fait une saison à Teckir-Ghiol (boue salée). Le membre inférieur droit étant de beaucoup plus faible et moins sûr, elle est tombée dessus. Elle a ressenti un craquement dans l'articulation. Depuis, elle a recommencé à avoir des douleurs dans le genou, plus intenses pendant la nuit.

Le genou droit, presque en demi-flexion, déformé, est très grossi de volume. L'extrémité inférieure du fémur est occupée par une tumeur piriforme, du volume d'une très grosse orange (v. fig. 5). Douloureuse à la pression, cette tumeur, en certaines parties, est de consistance dure, en d'autres élastique, et sur le côté

interne on sent des crépitations. En haut, la tumeur se continue, en s'effilant, avec le corps du fémur qui a la forme d'une puissante massue. Léger épanchement articulaire ; choc rotulien. Les parties molles sont amincies. Peau d'aspect normal, très chaude, mobile, sillonnée par un riche réseau veineux. Flexion incomplète. Pas de ganglions poplités ou inguinaux-cruraux.

Opération le 26 novembre 1928. On extirpe un peu plus du tiers inférieur du fémur. La greffe, provenant du dédoublement du tibia, est aussi très longue. L'opération est précise, rapide.

Les suites sont simples. Le drain et les fils sont retirés le dixième jour. L'état

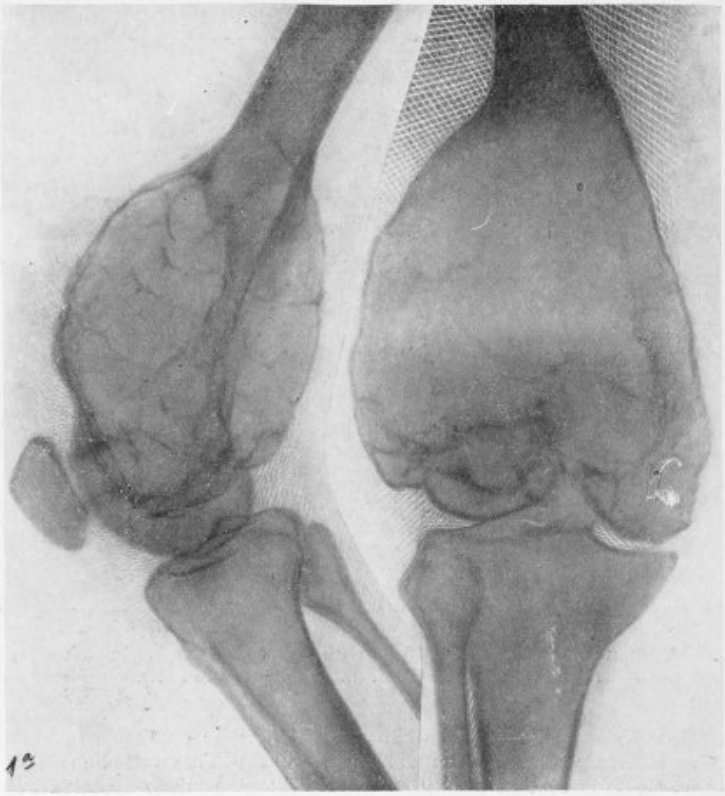

Fig. 5. — Tumeur très volumineuse donne au fémur l'aspect d'une forte massue (Observation V).

général de la malade s'améliore. Elle a repris des couleurs et a beaucoup engraissé.

Un mois après l'opération, l'aspect du genou est presque normal.

Instruit par les cas antérieurs, nous saurons mieux soigner cette opérée. Elle gardera le lit pendant cinq ou six mois, et elle ne marchera pas avant que la greffe soit soudée et suffisamment épaisse pour assurer la solidité du membre.

La radiographie faite le troisième mois après l'opération montre un cal, puissant, à l'union de l'extrémité supérieure de la greffe avec le fémur (v. fig. 6).

Examen de la tumeur. — Piriforme, délimitée par un périoste épaissi et une lame osseuse compacte, continue, qui envoie vers l'intérieur de courtes cloisons, sortes d'éperons. La cavité est remplie par une masse charnue, kystique. Examen microscopique: *kysto-sarcome à myéloplaxes* (kysto-sarcome ostéoclasique).

Technique. — Suivant que la tumeur occupe l'extrémité inférieure du fémur ou l'extrémité supérieure du tibia, l'opération, exécutée avec cer-

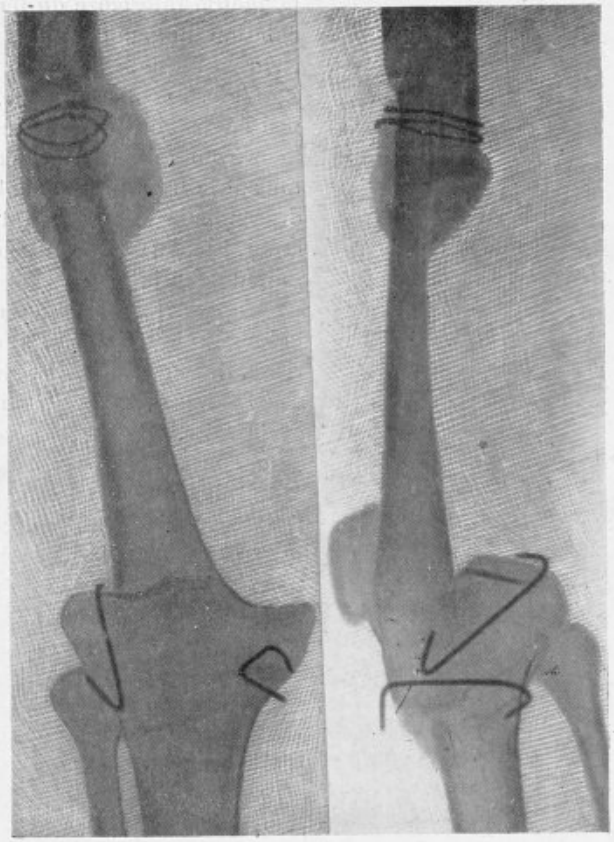

Fig. 6. — Radiographies, de face et de côté, prises à la fin du 3e mois. On se rend compte de la longueur de la greffe. A la partie supérieure, on voit un très beau cal (Observation V).

taines particularités techniques à chaque cas, porte le nom d'opération A et d'opération B.

Opération A. — *Extirpation de la portion inférieure du fémur, occupée par une tumeur, suivie de la reconstitution immédiate de la tige osseuse fémoro-tibiale, par une greffe provenant du dédoublement de la partie supérieure du tibia du même côté.*

Anesthésie. — R. A. novocaïne 0,12; 0,14; 0,16 cgr. L1-L2.

Le champ opératoire est limité tout juste à une bande étroite de peau comprise entre les lèvres d'une fente, longue de 40 à 45 centimètres, découpée dans une serviette. Les bords et les extrémités de cette fente sont fixés à la peau par des points assez rapprochés.

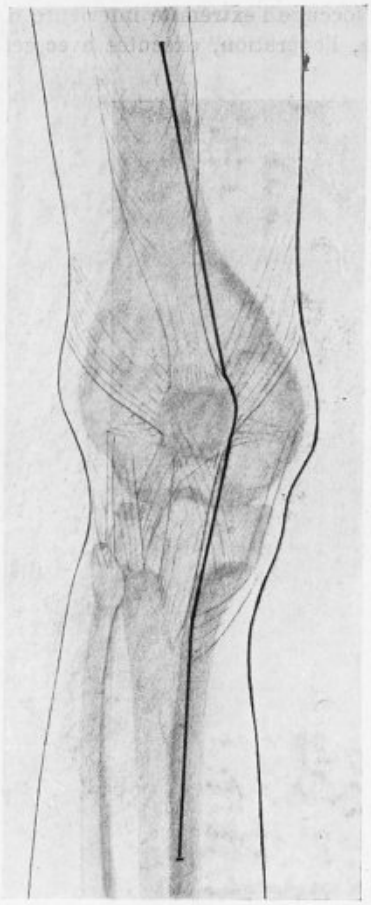

Fig. 7. — Incision.

Incision. — L'incision, longue de 35 à 45 centimètres, doit découvrir : la moitié inférieure du fémur, l'articulation du genou et la moitié supérieure du tibia.

L'incision de la peau, placée un peu en dedans du plan médian, commence au milieu de la cuisse, contourne le bord interne de la rotule et descend sur le versant interne de la crête tibiale, jusqu'à peu près au milieu de la jambe.

L'aponévrose crurale est incisée le long du bord interne du droit antérieur. Ce muscle décollé, et, plus bas, son tendon disséqué jusqu'au-dessus de la rotule; le crural découvert est, d'un coup, fendu verticalement sur son milieu jusqu'au fémur et jusqu'à la rotule; ensuite, on continue à couper près du bord interne de la rotule le tendon du vaste interne et la capsule articulaire.

Sous la rotule, l'incision de l'aponévrose suit le bord du tendon rotulien. Celui-ci, avec un ciseau mince et coupant, est détaché de sa tubérosité avec une très mince lamelle d'os.

Préparation des lèvres de l'incision.

A. *La lèvre cutanéo-musculaire externe.* — On désinsère, sur la partie inférieure du fémur, le crural et le vaste externe; plus bas, on dissèque la capsule articulaire, ensuite on coupe les insertions aponévrotiques du tubercule de Gerdy, et au niveau de la jambe on dissèque la peau sur une étendue suffisante.

B. *La lèvre cutanéo-musculaire interne.* — On désinsère du fémur la partie interne du crural, et, plus profondément, au delà de la surface libre, les fibres du vaste interne. Plus bas, on désinsère la capsule articulaire, on coupe les attaches des expansions des vastes, les tendons de la patte

d'oie, et on dissèque aussi suffisamment la peau de la partie supérieure de la jambe.

Désarticulation du genou. — Le genou fléchi est désarticulé; les ménisques restent au tibia. Le tibia luxé en arrière, l'extrémité du fémur et sa tumeur, tirée en avant, est dégagée aussi à la partie postérieure, en sectionnant : le tendon poplité, la partie postérieure de la capsule articulaire et les tendons des jumeaux près de leurs insertions. L'extrémité du fémur s'extériorise, ce que l'on complète en haut, s'il est nécessaire, par la section de quelques fibres du biceps et du grand adducteur. Le couteau suit de près le corps de l'os qui est ainsi dégagé jusqu'à deux travers de doigt au-dessus de la tumeur.

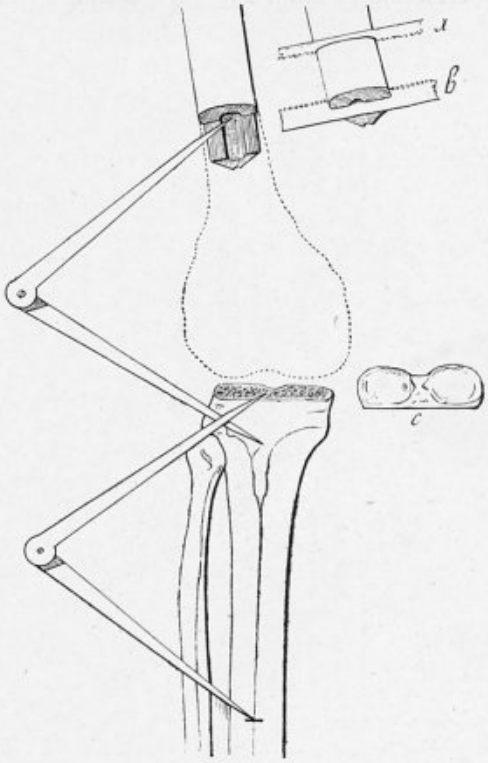

Fig 8. — Opération A. Après l'extirpation de la tumeur, représentée en pointillé, et la préparation de l'extrémité inférieure du fémur et l'avivement de la tête tibiale, détermination de la longueur de la greffe.

Résection de la tumeur. — Le corps du fémur, à un gros travers de doigt au-dessus de la tumeur, est scié transversalement.

Préparation, sur l'extrémité du fémur, de l'entaille, en forme de marche d'escalier, destinée à recevoir l'extrémité supérieure de la greffe.

Trois centimètres au-dessus de la section de l'os, le fémur est de nouveau sectionné transversalement, d'avant en arrière, presque sur la moitié de son épaisseur.

Une seconde section menée de bas en haut, suivant l'axe de l'os jusqu'à la rencontre de la première, détache un fragment. Ainsi, l'extrémité du fémur est façonnée en marche d'escalier.

Préparation du tibia. Avivement du plateau. — La tête du tibia étant luxée en avant, on scie transversalement le plateau; on détache une tranche formée par le cartilage et une mince lamelle d'os, juste ce qu'il faut pour que le tissu spongieux soit mis à nu. Cette dernière perfection apportée à la technique, l'avivement du plateau tibial est fait dans le but de forcer le cal à s'étendre aussi au-dessus et au-dessous des surfaces de

coaptation de la greffe. De la sorte, la soudure de la tête de la greffe, à la partie correspondante du tibia, sera mieux assurée, la lame du cartilage laissée au plateau étant une barrière à l'ostéogenèse de ces côtés.

L'hémostase est soigneusement faite. On lie les rameaux des articulaires et de la grande anastomatique.

Détermination de la longueur de la greffe. — Les segments, qui ont perdu leur continuité par la résection d'une portion du fémur, sont placés

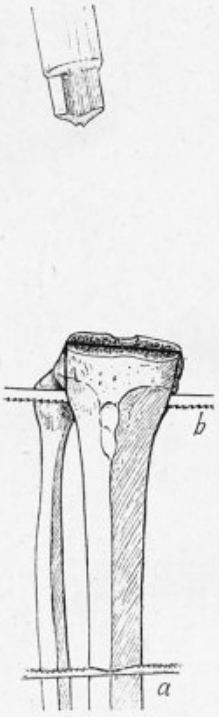

Fig. 9.

Fig. 10.

Fig. 9. — Opération A. Section de la greffe par dédoublement du tibia.
Fig. 10. — Opération A. La greffe est tournée sans la sortir de la plaie.

dans la position qu'ils doivent occuper pour que le membre ait sa longueur normale. Les malléoles internes servent de niveau.

Avec un compas, on mesure la distance qui sépare la section supérieure de l'entaille fémorale d'une ligne qui passe sous le niveau des tubérosités du tibia, à 30 ou 35 millimètres au-dessous de la section du plateau. Cette longueur, en commençant au bord de la section du plateau, est rapportée et marquée sur la crête du tibia par une entaille faite au ciseau.

La face externe du tibia est en partie dégagée, depuis la tête du péroné jusqu'au-dessous du point marqué au ciseau : on sectionne le long de la

crête l'aponévrose et on désinsère, sur la moitié externe de l'os, les attaches musculaires.

Détachement du greffon du tibia. — A. *Section transversale.* La jambe soutenue par un aide, la masse musculaire écartée et protégée par des écarteurs Farabeuf, au niveau marqué, le tibia est sectionné transversalement sur la moitié de son épaisseur.

B. *Section verticale.* — Avec la scie de Farabeuf, montée d'une lame

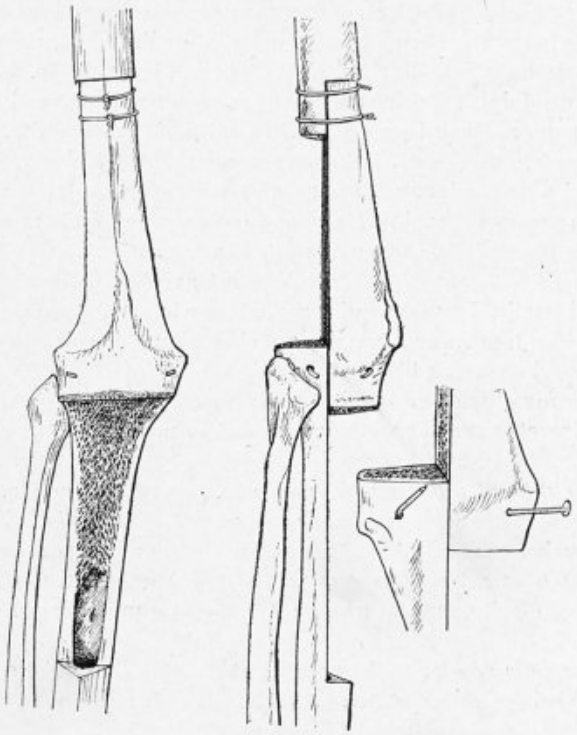

Fig. 11. — Opération A.
Fixation de la greffe : double ligature en haut, agrafage en bas.

de largeur moyenne et bien coupante, disposée en angle droit sur le porte-scie, le tibia est coupé transversalement et en longueur. La scie attaque le plateau avivé par son milieu ; elle est conduite d'une main légère pour qu'elle suive l'axe de l'os et le sépare en deux moitiés dès que la section longitudinale rencontre la section transversale. Les parties molles sont soigneusement protégées par des écarteurs que l'aide glisse au fur et à mesure vers le bas en suivant le travail de la scie.

Mise en place du greffon. — La greffe détachée sans qu'on la retire de la plaie est retournée pour que son extrémité inférieure étroite se place dans l'entaille à l'extrémité inférieure du fémur ; son extrémité épaisse, tournant

sur place, couvre, en position inverse, la partie correspondante de la section du tibia.

Avec deux gros fils en fer mou, tassés en travers, le bout supérieur de la greffe est bien serré et fixé au fémur.

A la partie inférieure, le greffon est fixé aussi au tibia. Au début, j'appliquais dans ce but des sutures au fil de fer, une de chaque côté; ensuite, j'ai eu recours au clouage. Dans les derniers cas, les bouts osseux ont été mieux fixés par deux agrafes, une de chaque côté. Ces agrafes ont été réalisées de la manière suivante : on enfonce au marteau, sur le milieu de la tête de la greffe et à un travers de doigt de l'un de ses bords, un clou mince et long. La pointe du clou, sortie à la partie profonde, reconnue avec l'extrémité du doigt, est prise avec une pince en bec de canard et recourbée en crochet sur une longueur de 10 à 12 millimètres. Ensuite, le clou pris avec la pince à l'autre bout, tiré avec force, comme si on voulait l'arracher, est recourbé d'un mouvement sec en un nouveau crochet, là où il se dégage de l'os. Le surplus est excisé. On place une pareille agrafe aussi à la partie opposée. On pourrait en placer deux de chaque côté.

Avivement de la rotule. — La rotule est avivée en découpant à la scie une mince lamelle. La place qui y répond sur le greffon est aussi avivée en découpant une très mince lamelle au ciseau ou à la scie, ou tout simplement en dépériostant au bistouri de résection.

Préparation d'une boutonnière pour le drain. — A la partie interne, au niveau du jarret, avec la pointe du bistouri on ponctionne la peau sur une longueur de 10 à 12 millimètres.

Passage des fils destinés à ramasser, autour du greffon, le manchon musculaire formé par les portions désinsérées du quadriceps. — Avec une aiguille courbe, on faufile transversalement, dans la couche musculaire détachée du fémur, trois ou quatre fils de gros catgut. Ces fils serrés et noués collent étroitement au greffon le manchon musculaire. *Ceci est très important.*

Fixation de la rotule. — La rotule est fixée au lieu qu'elle doit occuper par un clou mince qui va sortir, par sa partie libre, entre les lèvres de la plaie.

Placement du drain. — Dans la boutonnière faite plus haut, on glisse un gros faisceau de crin coudé en anse. Profondément, le drain doit être placé dans l'espace qui se trouve sous la greffe et au-dessus du tibia.

Sutures. — Par des points au catgut plus mince, on affronte aussi les lèvres de la section du crural, et, plus bas, par des fins crins de Florence, les lèvres de la section des plans fibreux au bord de la rotule et les tendons de la patte d'oie et la section du ligament rotulien au périoste de la greffe.

La peau est suturée par des points au crin. On passe d'abord les fils destinés à affronter la peau aux couches profondes. Ces fils seront noués sur un rouleau. On place ensuite les fils destinés à affronter les lèvres de la peau.

Pansements. — Pansement collé au mastisole. Par-dessus, on place aussi une couche d'ouate suffisamment serrée avec une bande. On finit

par une bonne gouttière plâtrée qui monte jusqu'à la racine de la cuisse.

Opération B. — *La tumeur occupe l'extrémité supérieure du tibia avec laquelle elle doit être enlevée. La continuité de la tige osseuse du membre est rétablie à l'aide d'une greffe détachée, par dédoublement, de l'extrémité inférieure du fémur.*

Quelques-uns des temps de l'opération B sont communs, ou presque, à ceux de l'opération A. Ainsi l'incision, en partie la préparation des lèvres

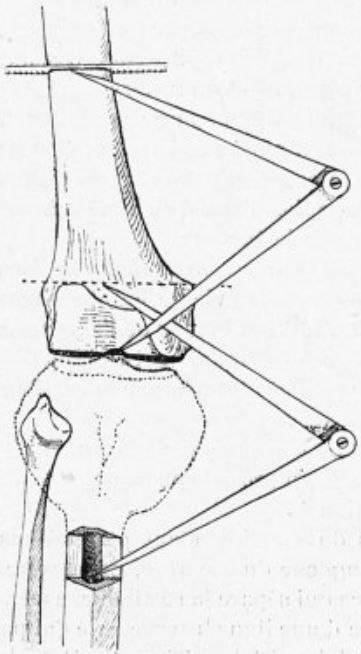

Fig. 12.

Fig. 13.

Fig. 12. — Opération B. Détermination de la longueur de la greffe.

Fig. 13. — Opération B. Fixation de la greffe.

cutanéo-musculaires, la désarticulation du genou, la mise en place de la greffe, sa fixation, etc.

Nous décrirons seulement les temps opératoires spéciaux à l'opération B.

Résection de la tumeur. — A la partie externe, le long de la crête tibiale, depuis la tête du péroné jusqu'au-dessous de la tumeur, on incise l'aponévrose. On désinsère la masse musculaire de la face externe de l'os en suivant d'assez près la surface de la tumeur. Plus profondément on incise le ligament interosseux, en suivant son insertion au tibia. On incise aussi le ligament antérieur de l'articulation tibio-péronière. A la partie

interne, on incise les tendons de la patte d'oie, et, en suivant le bord interne du tibia, l'aponévrose. En fléchissant le genou, en désarticulant et en luxant le tibia en avant, on coupe la partie postérieure de la capsule, et à son insertion le tendon du demi-membraneux et on désinsère le poplité et en partie le tibial postérieur. A la partie postérieure et en dehors, on complète la désarticulation tibio-péronière, déjà entamée à la partie antérieure. Cette partie de l'opération — dégagement de la tumeur en arrière — est la plus délicate.

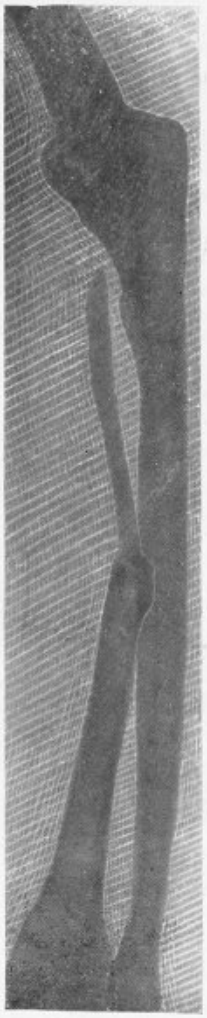

Fig. 14. — Résultat au bout de 12 ans d'une greffe du radius réséqué pour tumeur à myéloplaxes.

Le péroné étant désarticulé par l'interligne tibio-péronière ouverte et par l'espace interosseux, on complète la désinsertion des muscles. On glisse ne arrière du tibia, ainsi libéré, une scie de Gigli, et, protégeant les parties molles par un écarteur Farabeuf insinué par le même chemin et placé au-devant de la scie, on coupe l'os d'avant en arrière à un bon travers au-dessous de la tumeur.

Avivement de la surface articulaire de l'extrémité du fémur. — Avec la scie de Farabeuf montée d'une lame étroite, le tissu osseux de l'extrémité du fémur est avivé en découpant, suivant une ligne courbe, une mince calotte formée par le cartilage et un peu de tissu osseux.

Établissement de la longueur de la greffe. — La longueur de la greffe est précisée de la même manière que dans l'opération A.

Les segments du membre étant placés dans la position de la longueur du membre, on mesure au compas la distance qui sépare la section transversale de l'entaille tibiale d'une ligne transversale qui passe au-dessus des condyles, à 30 ou 35 centimètres de la surface avivée du fémur. Cette longueur, rapportée sur la face antérieure du fémur, l'os est sectionné à ce niveau, transversalement, sur la moitié de son épaisseur. Ensuite, le fémur, attaqué transversalement de bas en haut, est débité en deux moitiés égales, jusqu'à la rencontre de la section transversale. Le greffon tourné, son extrémité mince placée dans l'entaille tibiale est fixée par une double ligature au fil de fer et son extrémité épaisse est fixée par deux agrafes à la partie inférieure du fémur. On passe les fils qui entassent la couche musculaire de la jambe autour du greffon, on glisse le drain, on fixe la rotule avec un clou et on ferme la plaie.

Soins post-opératoires. — Le drain est retiré deux ou trois jours après. Les fils vers le douzième jour.

Le contrôle radiographique fait après les premiers jours nous montre si les segments ont été placés en axe. L'appareil plâtre est refait, en corrigeant toute déviation s'il en existe. Le membre sera maintenu dans le plâtre quatre à cinq mois. L'état général de la malade sera refait et soutenu par un traitement approprié : des préparations à la chaux. Le contrôle radiographique fait de temps en temps montre les progrès de la consolidation. Du deuxième au troisième mois, on voit le cal qui commence à souder la greffe, d'abord à son extrémité mince. Du cinquième au sixième mois, on permet à la malade de marcher, d'abord à l'aide de béquilles, plus tard en s'aidant d'une canne, le membre contenu dans une gaine exactement moulée et suffisamment serrée, en celluloïd ou en cuir.

Les opérés ne peuvent être considérés guéris que vers la troisième ou même la quatrième année après l'opération.

A cette date, la continuité des segments osseux est parfaite. La portion greffée épaisse comme le corps de l'os, solide, très opaque sur les radiographies, qui donnent une image qui ressemble à celle d'un genou après une résection.

La soudure de la greffe est toujours assez rapide, au niveau de son extrémité étroite, tandis qu'elle est plus lente à se produire au niveau de l'extrémité épaisse, comme si le niveau de l'interligne articulaire réclamait sa mobilité. C'est justement à ce niveau que les surfaces osseuses en contact plus large et provenant de la même portion de l'os devraient s'unir d'abord. En effet, dans les premiers cas opérés au niveau du genou persistait encore, après deux ans, une certaine mobilité, une pseudarthrose très serrée. Il a fallu que je résèque ces pseudarthroses; ensuite, la soudure a été rapide. C'est pour prévenir cette complication, la pseudarthrose entre la tête de la greffe et la partie de l'os doublé, que j'ai perfectionné la technique par l'avivement du plateau tibial ou des condyles fémoraux.

Le traitement des tumeurs des os à myéloplaxes a évolué vers la chirurgie conservatrice.

Jadis, c'était toujours l'amputation du membre au-dessus de la tumeur; j'ai vu amputer par des maîtres réputés, j'ai amputé moi-même et on ampute même encore, d'emblée; exemple, l'observation III. A toutes les malades que j'ai traitées, on avait d'abord proposé l'amputation. Aujourd'hui, ces tumeurs sont traitées le plus souvent d'une manière conservatrice.

Petites, elles peuvent être traitées par des radiations.

Pas très volumineuses, elles peuvent être vidées de leur contenu et la cavité qui en résulte bourrée avec des greffons d'os ou de cartilage. On a observé à la suite de ce traitement des récidives locales dues probablement au greffage.

L'extirpation en poche fermée est le procédé de choix, et quand ces tumeurs sont volumineuses on ne peut pas faire autrement. Pour l'extrémité du tibia ou du fémur prenant part à la constitution de l'articulation du genou, comme les cas que j'ai eus à traiter, je crois que l'opération que j'ai imaginée est la meilleure, car, tout en extirpant en entier la tumeur, on rétablit aussi, de suite, sur mesure, la continuité de la tige osseuse, ce qui est indispensable pour pouvoir conserver le membre.

En 1914, pour la première fois, j'ai eu recours au traitement conservateur dans un cas de tumeur à myéloplaxes. Le résultat parfait fut aussi confirmé par une douzaine d'années de non-récidive.

Il s'agissait d'une jeune fille de dix-huit ans qui présentait une volumineuse tumeur, fusiforme, cloisonnée, occupant la moitié supérieure du radius droit. A la suite d'un traitement spécifique intense, la tumeur devint plus douloureuse et elle augmenta de volume, qui atteignit celui d'une orange. On lui propose l'amputation du bras.

Cette jeune malade m'est recommandée. J'extirpe la tumeur et je rétablis le radius par une greffe empruntée à la crête du tibia.

L'examen microscopique de la tumeur fait au laboratoire Babes est : tumeur à myéloplaxes.

J'ai revu l'opérée une douzaine d'années plus tard, en très bonne santé. L'avant-bras, d'aspect normal, a tous ses mouvements. La cicatrice est presque invisible. La radiographie (fig. 14) représente l'état des choses à ce moment.

L'incision médiane sus-ombilicale dans la chirurgie des voies biliaires,

par M. L. **Courty**, professeur suppléant à la Faculté libre de Lille, membre correspondant national.

L'article publié récemment par MM. Gosset et Soupault (*Journal de Chirurgie*, février 1929) sur l'incision médiane sus-ombilicale, dans la chirurgie des voies biliaires, m'engage à vous dire quelques mots sur cette incision que j'emploie moi-même, depuis plusieurs années, et qui me donne satisfaction, dans la plupart des cas.

Et d'abord, c'est par hasard que je l'ai utilisée pour la première fois en août 1924 : il s'agissait d'une malade, envoyée dans le service de chirurgie de l'hôpital de la Charité, pour ulcère du pylore ; les examens radiologiques ayant paru confirmer ce diagnostic, je décidai de faire une gastro-entérostomie.

L'intervention eut lieu le 23 août 1924, avec l'assistance de M. Charles Happe, interne du service ; je fis l'incision habituelle de la chirurgie gastrique, donc médiane sus-ombilicale ; ne trouvant que peu de lésions apparentes sur le conduit pyloro-duodénal, j'explorai la vésicule biliaire que je trouvai remplie de calculs ; je décide donc d'en pratiquer l'ablation, et comme la région sous-hépatique se présentait fort bien, après avoir fait mettre la malade dans la position convenable, et appliqué un écarteur automatique, je fis la cholécystectomie très facilement par cette voie.

Surpris de cette facilité, je me promis d'essayer cette incision dans mes prochaines interventions sur les voies biliaires.

Je m'aperçus, ainsi, qu'on pouvait, dans la plupart des cas, enlever la

vésicule par la voie médiane sus-ombilicale; dans quelques cas, seulement, chez les femmes obèses, ou à thorax étroit, ou à vésicule très latérale, je fus obligé de brancher sur l'extrémité inférieure de mon incision un débridement horizontal, vers la gauche.

Le 17 décembre 1925, j'ai présenté à la *Société des Sciences médicales de Lille*, en collaboration avec le Dr A. Besson (de Lille), l'observation de Mme A..., habitant rue de Châteaudun, à Arras, que j'avais opérée avec le Dr Besson, le 7 septembre 1925, pour calcul du cholédoque et à laquelle j'avais fait, en outre, une cholécystectomie, par voie médiane sus-ombilicale. Cette malade a d'ailleurs été revue en bon état par son médecin traitant, il y a quelques semaines.

Le 24 janvier 1929, j'ai présenté également à la *Société des Sciences médicales de Lille* 6 observations de calcul du cholédoque, et j'ai, de nouveau, attiré l'attention de mes collègues, sur cette incision médiane sus-ombilicale, qui donne un jour suffisant pour faire la plupart des interventions sur les voies biliaires (le compte rendu de cette séance a paru dans le *Journal des Sciences médicales de Lille* du 31 mars 1929).

D'août 1924 à mars 1929, j'ai pratiqué environ 44 interventions pour affection des voies biliaires (cholécystectomie, ou cholédocotomie) par la voie médiane sus-ombilicale; quatre ou cinq fois seulement j'ai dû brancher une incision horizontale.

L'incision faite (de l'appendice xyphoïde à l'ombilic), j'applique un écarteur automatique de Gosset; je désinsère souvent le ligament rond qui est saisi dans une forte pince, par laquelle un aide soulève et extériorise le bord antérieur du foie, dégageant ainsi l'espace sous-hépatique; de la main gauche, le même aide refoule les viscères vers la cavité abdominale : un seul aide me suffit généralement.

La voie médiane se justifie par la situation topographique du pédicule hépatique qui se projette sur la peau, à droite de la ligne médiane (à 3 centimètres d'après Grégoire); or, le temps délicat et souvent difficile de la cholécystectomie, c'est précisément la dissection du pédicule vésiculaire pour lier le canal cystique et l'artère cystique, au ras du pédicule hépatique; c'est donc là, presque sur la ligne médiane, que git la difficulté de l'opération; il paraît donc suffisant et logique que la voie d'accès soit médiane.

Il est toujours loisible, d'ailleurs, si on a quelque difficulté à atteindre le fond de la vésicule, soit d'agrandir l'incision vers le bas, soit de brancher une incision transversale.

Sur la possibilité de la guérison de l'ulcère peptique d'une bouche gastro-jéjunale sans résection gastrique,

par M. **R. Leriche**, correspondant national.

Dans une communication que j'ai faite devant la Société le 6 février[1], j'ai fait allusion à la possibilité de guérir les ulcères peptiques sans résection gastrique. Je voudrais aujourd'hui en apporter la preuve.

L'observation que je vais rapporter tire son intérêt, non pas seulement de la série des anastomoses inhabituelles que les circonstances m'ont imposées, mais de ce que, un an et demi après une intervention pour ulcère peptique gastro-jéjunal, j'ai pu constater, *de visu*, la parfaite guérison et l'absence de récidive, bien que je n'aie pas fait de gastrectomie et bien que le malade ait toujours son pylore en place.

Les interventions pour ulcères peptiques sont si décevantes au point de vue du résultat éloigné que le fait peut retenir l'attention. On est généralement d'accord pour admettre la nécessité de réséquer largement l'estomac et la bouche dans l'ulcère peptique. Et cependant bien peu des cas opérés de cette sorte restent longtemps guéris, et ceci quoi qu'on fasse. Il serait intéressant de savoir combien il y a de malades opérés une fois pour ulcère peptique d'une bouche qui ne l'ont pas été une seconde ou une troisième fois et qui sont restés vraiment guéris. Le nombre n'en est peut-être pas très grand, si j'en juge par ce que je connais personnellement[2].

Voici mon observation :

Un homme de quarante-cinq ans entre à la clinique le 25 juillet 1927, parce qu'il souffre de l'estomac depuis 1916, et qu'une gastro-entérostomie faite en décembre 1923 dans une autre ville ne lui a procuré que six mois de soulagement. Il présente les signes cliniques d'un ulcère de la bouche et radiologiquement il y a au niveau de l'anastomose une grosse niche.

Sous rachianesthésie, le 27 juillet 1927, j'interviens. J'ai peine à entrer dans l'abdomen : le foie et l'estomac sont en étroite symphyse avec la paroi. Leur libération conduit sur le côlon transverse et sur les premières anses grêles qui sont directement accolées au côlon. A gauche de la ligne médiane se trouve un gros bloc soudant une anse grêle, le côlon transverse et l'estomac. Cette masse est extrêmement dure. J'attaque au bistouri la libération de l'anse grêle et du côlon, et la poursuit au tampon, ce qui conduit droit sur l'ulcère qui est au lieu même de l'anastomose. Cet ulcère siège au contact du côlon, le mésocôlon ayant pratiquement disparu par ratatinement, mais il n'y a pas de perforation colique. Le côlon étant séparé et isolé, je dissèque et attire le cône gastrique, siège de l'anastomose. Je fais passer par la brèche une notable bande d'estomac

1. Examen critique des idées actuelles sur le traitement des ulcères gastro-duodénaux en fonction de nos connaissances sur l'histo-physiologie gastrique. *Bull. et Mém. de la Soc. de Chir.*, 6 février 1929, p. 233.

2. A propos de 9 cas d'ulcère peptique sur bouche de gastro-jéjunostomie. *Soc. de Chir. de Lyon*, 12 mai 1927, in *Lyon Chirurgical*, novembre 1927, p. 676.

sur lequel je mets un champ et je résèque toute la zone péri-ulcéreuse qui est assez modifiée. Je ferme immédiatement la perte de substance gastrique qui a 8 à 10 centimètres de grand axe. Je fais ensuite la libération circulaire de l'anse anastomosée. L'anastomose a été faite très près de l'angle duodéno-jéjunal, et sa libération ne peut pas être faite en arrière, car on est juste à la jonction duodéno-iléale. La perte de substance ulcéreuse occupe la presque totalité de la circonférence du jéjunum et en un endroit pénètre dans le mésentère d'une anse accolée, au niveau de laquelle il y a une petite perforation au centre d'un bloc induré. Pour simplifier, je coupe transversalement le jéjunum au ras de l'angle duodéno-jéjunal et je ferme en trois plans les deux bouts, dans la zone même de l'ulcère. Je ne pouvais rien réséquer, je n'aurais plus eu d'étoffe. Ceci fait, je me trouvais avec un duodénum fermé en cul-de-sac à sa terminaison, et un jéjunum fermé à son origine. Pour rétablir les continuités nécessaires, je commence par anastomoser la deuxième portion du duodénum avec la face antérieure de l'estomac. Cette duodéno-gastrostomie se fait assez aisément au-dessous de la région vatérienne, la deuxième portion du duodénum étant assez mobile et assez dilatée, puis je fais une gastro-entérostomie postérieure au bouton latéro-latérale. Fermeture de la paroi en deux plans.

En somme, j'avais été conduit chez cet homme à faire :

1° Une suppression de la bouche gastrique avec fermeture immédiate de l'estomac;

2° Une section transversale du jéjunum au niveau de l'ulcère avec fermeture complète des deux bouts, l'ulcère étant presque circulaire, pénétrant dans le mésentère et siégeant très près de l'angle duodéno-jéjunal.

3° Une anastomose duodéno-gastrique sous-vatérienne pour rétablir le cours de la bile et du suc pancréatique;

4° Une anastomose latéro-latérale jéjuno-gastrique postérieure.

Les suites de l'intervention, qui avait été assez longue, furent très simples, apyrétiques, et trois semaines après le malade quittait la clinique en excellent état, ne souffrant plus, mangeant bien, et déjà engraissé.

Il revient en novembre, se plaignant de renvois acides, de pyrosis et de ballonnements douloureux, survenant surtout une heure et demie après les repas. Pour se soulager, il se faisait vomir en se mettant les doigts dans la bouche. Ses vomissements rejetaient un liquide amer, jaune, mais ne contenaient jamais d'aliments. Après le vomissement, la digestion se poursuivait normalement et sans douleurs. Après le repas du soir, tout allait bien et il dormait régulièrement.

Le tubage donnait un liquide clair, teinté de bile, peu acide. HCl libre, 0,62; acidité totale 1,02.

L'examen radiographique montrait un estomac très déformé dans sa moitié inférieure, à contours dentelés, avec évacuation par le pylore (en petites quantités), et surtout par une anastomose fonctionnant bien (bouton anastomotique en place). Au bout de deux heures trois quarts, l'estomac était vide, mais le duodénum était fortement rempli. Le bulbe était très dilaté. Il y avait donc rétention duodénale.

Sur cette indication très précise du radiographe, j'intervins à nouveau le 16 novembre 1927 par une laparotomie latérale droite qui me conduisit dans un espace sus-ombilical cloisonné avec fusion de l'estomac, du duodénum et du côlon à la paroi. La libération fut difficile. Mais j'arrivai sans dommage à trouver un duodénum énorme, en forte rétention. Je cherchai alors dans l'espace sous-colique le lieu de l'anastomose gastrique et le cul-de-sac terminal du jéjunum qui avait été cousu en pleine zone d'ulcère. Ils étaient en bon état. Le cul-de-sac terminal du duodénum sous le mésocôlon avait des parois épaisses et il était distendu. Je l'anastomosai à l'anse jéjunale faisant suite à l'anastomose gastrique. Pour cela, je dus préalablement vider le duodénum par

aspiration, ce qui donna 400 cent. cubes de liquide biliaire mélangé de l'eau d'un lavage d'estomac préopératoire.

Les suites furent très simples, et le malade quitta le service au bout de trois semaines en excellent état.

Depuis lors, cet homme a été revu à différentes reprises. Il va très bien, digère bien, vide bien son estomac en trois heures, a engraissé, et se trouve très heureux de ne plus souffrir. Un examen radiographique de juin montrait un estomac normalement placé, se vidant au début par le pylore dans le duodénum qui se remplit fortement. Simultanément, une anse jéjunale horizontale se remplissait au-dessous de la grande courbure. L'évacuation gastrique était complète en trois heures.

En fin octobre 1928, donc un an après sa seconde opération, je l'ai revu en bonne santé avec une éventration de sa cicatrice médiane, mais ne se plaignant de rien.

En janvier 1929, il revient se montrer parce qu'il a depuis quelques semaines des douleurs et de la pesanteur.

La radiographie montre du retard d'évacuation et très à gauche, au niveau de l'anastomose, une tache barytée persistante qui fait dire ulcère de la bouche anastomotique.

C'est avec ce diagnostic que j'interviens, le 23 mars, sous éther. Après avoir recherché les muscles droits et mis tout en état pour réparer l'éventration, j'ai cherché dans une zone de symphyse à repérer estomac, duodénum, foie et côlon. J'ai pu entrer dans l'ancienne cavité entre estomac et côlon. Elle n'était pas complètement libre, et je ne suis pas arrivé tout d'abord à y trouver mon anastomose. Etant donné les difficultés que je rencontrais et parce qu'à la palpation je ne sentais nulle part la moindre induration, j'ai voulu, pour ne rien laisser échapper, explorer l'estomac par sa cavité. J'ai donc fait une large gastrotomie antérieure. Après asséchement de la cavité gastrique, j'ai pu examiner une grande partie de la muqueuse : elle était normale, sans ulcération ni rougeur. Au doigt, j'allai à la recherche de mes anastomoses. Je trouvai d'abord à droite l'orifice de mon anastomose gastro-duodénale. J'y aspirai un peu de bile; l'orifice à bords nets et souples admettait la pointe de l'index; il avait environ 1 centimètre de grand axe. Je cherchai ensuite à gauche l'orifice de mon anastomose gastro-jéjunale. Je le trouvai assez haut, très à gauche. Lors de l'intervention j'avais dû, en effet, le mettre assez loin, à distance de l'emplacement primitif de la première anastomose que je venais de détruire, et au niveau duquel j'avais, après excision d'une bordure gastrique de 8 à 10 centimètres, fermé l'estomac à trois plans.

L'orifice de cette bouche était très petit. Il n'admettait pas la pointe de l'index. Ses bords étaient nets, comme dessinés par une mince ligne de sclérose, faisant arête vive. Il n'y avait ni ulcération, ni rougeur. Toutes les tuniques autour étaient parfaitement souples. Il me parut évident que l'orifice était rétréci, trop étroit, que les douleurs étaient dues à la difficulté de l'évacuation gastrique, et que la niche radiographique correspondait à un peu de stase barytée à ce niveau. Je refermai alors l'estomac, et, faisant attirer l'organe en haut, j'explorai par le dehors mon anastomose du côté jéjunal : elle était souple, sans induration, sans adhérences, sans bloc inflammatoire. Il n'y avait évidemment plus de bouton en place et pas trace d'ulcère. Durant ces constatations, j'incisai l'estomac et l'intestin sur la face qui se présentait à moi, laissant en place la jonction gastro-jéjunale ancienne. J'agrandis la bouche aux dimensions suffisantes, l'ancienne bouche ne représentant plus que la demi-circonférence postérieure de la nouvelle, suivant une manière de faire que je tiens de mon maître Delore.

Puis tout fut remis en place. Le péritoine fut refermé au catgut, les muscles et la peau rapprochés au fil métallique. Les suites ont été normales et le malade très amélioré a quitté la clinique le 12 avril.

Voici donc une observation qui montre la possibilité de la guérison d'un ulcère peptique, faisant tumeur, par la simple libération de l'anastomose, sans autre résection que celle de la bouche gastrique péri-ulcéreuse, c'est-à-dire sans pyloro-gastrectomie.

On me dira que si le malade a guéri, c'est à cause de son anastomose gastro-duodénale sous-vatérienne qui lui déverse régulièrement bile et suc pancréatique dans l'estomac et en neutralise le contenu. C'est bien possible. Personnellement, je ne crois pas beaucoup à cette pharmacopée. Mais, même s'il en était vraiment ainsi, cela n'en prouverait pas moins que la gastrectomie n'est pas nécessaire au maintien de la guérison d'un ulcère peptique.

C'est tout ce que je voulais démontrer.

Infarctus hémorragique de l'iléon par thrombose veineuse post-appendiculaire. Entérectomie. Guérison,

par M. **A. Lapointe.**

L'observation que je vais vous communiquer est un succès à l'actif de l'entérectomie pour un infarctus hémorragique de l'iléon consécutif à une appendicite gangréneuse.

Je reprendrai, à cette occasion, quelques points de l'histoire de l'infarctus intestinal, en particulier de l'infarctus par thrombose veineuse, dont mon observation est un exemple typique.

Observation. — Mlle T..., dix-sept ans, m'a été confiée par mon ami, le Dr G. Julien, pour une appendicite aiguë grave datant de vingt-quatre heures.

Opération immédiate, le 15 juillet 1926.

Appendice libre, gangréné en masse, mais non perforé. Péritonite fibrino-purulente à gros foyer pelvien. Appendicectomie. Drainage. Pas de suture de la peau.

Guérison sans incident dans les délais habituels.

L'opérée avait repris sa vie normale, lorsque, le 13 novembre au soir, quatre mois après l'appendicectomie, elle est prise brutalement d'une douleur abdominale atroce, accompagnée de vomissements bilieux.

Je vois la petite malade le lendemain matin. Elle est couchée sur le côté gauche, pliée en deux, et se plaint sans arrêt. Température : 37°9; pouls : 140; respiration : 40. Pâleur des téguments. Les vomissements du début ne se sont pas reproduits, mais il n'y a eu ni selle, ni gaz, depuis l'apparition des douleurs.

On arrive à mettre la malade sur le dos. Le ventre n'est pas uniformément distendu; mais on constate dans le flanc droit une voussure douloureuse, submate, un peu mobilisable. Aucun péristaltisme.

Nous pensons, néanmoins, à une occlusion intestinale aiguë et la malade est transportée à la maison de santé des Diaconesses où je l'opère à la fin de la matinée, à l'éther.

Dès que le péritoine est ouvert, issue de sang et de caillots, comme dans une grossesse ectopique interrompue. Mais j'aperçois un gros paquet d'anses grêles,

distendues, noirâtres, pleines de sang, sans aucune plaque de gangrène. Pas de bride, pas de torsion. C'est un infarctus hémorragique, intéressant à peu près 1 mètre d'iléon. Il s'arrête brusquement à 20 centimètres environ du cæcum. En haut, même démarcation nette ; aucune distension de la partie sus-jacente de l'intestin.

Le méso du segment infarci est très épais, infiltré de sang. L'infiltration a une disposition triangulaire à base intestinale.

Résection de 1m25 de grêle, un peu à distance des limites de l'infarctus. Sur la tranche du méso les artères donnent ; les veines distendues sont remplies de caillots frais.

Les deux bouts sont fixés à l'angle supérieur de l'incision.

Suites très inquiétantes pendant quatre jours. Pourtant la malade résiste et l'anus fonctionne. Mais bientôt apparaissent les ennuis habituels d'un anus grêle ; la bile et les matières liquides coulent en permanence ; la peau s'irrite et s'ulcère à distance de l'orifice et l'opérée maigrit à vue d'œil.

Tenter dans ces conditions la cure de cet anus, c'était courir à un échec certain. Trois semaines après le premier temps, j'appliquai l'entérotome de Dupuytren et après sa chute, le sixième jour, j'eus la joie de constater que les matières reprenaient la voie normale.

En quelques semaines, la paroi se répara, tandis que l'état général se remontait et, fin février, je pus faire dans d'excellentes conditions la libération des deux bouts et une entérectomie bout à bout.

Fermeture du ventre sans drainage.

Résultat complet. La malade rentre chez elle, le 20 mars, en parfait état.

Il s'agissait incontestablement d'un infarctus par thrombose mésaraïque. Cette notion du rôle possible de l'oblitération veineuse dans l'arrêt circulatoire responsable d'un infarctus intestinal a eu quelque peine à s'établir.

Pour ne parler que des opinions émises à cette tribune, je rappellerai les doutes émis par le professeur Quénu, en 1902, lors de la communication de Picqué et Grégoire sur deux cas d'infarctus dont l'origine thrombophlébitique était pourtant nettement établie, doutes qu'il réitérait, en 1918, à propos d'une observation d'Autefage.

En 1924, à l'occasion d'un rapport sur un infarctus d'origine artérielle présenté par Desplas, notre collègue P. Descomps déclare que l'arrêt circulatoire par obstruction veineuse est un fait d'exception et que l'obstruction artérielle tient, de beaucoup, la première place.

Or, dans 5 cas qui ont été présentés ici depuis 1902 et dans lesquels l'origine artérielle ou veineuse a été précisée, je trouve 4 cas de thrombose veineuse (Picqué-Grégoire, 2 cas ; Auvray, 1 cas ; Autefage, 1 cas), contre 1 seul cas de thrombose artérielle (Desplas).

Celui que je vous présente est le dixième que je vois en vingt ans : 3 étaient d'origine artérielle et 3 d'origine veineuse, confirmée à l'opération ou à l'autopsie.

Il est bien vrai qu'aux membres une thrombose, même étendue, de la veine principale n'arrête pas le retour du sang. Pour bloquer la circulation, il faudrait que la thrombose envahisse la plus grande partie, sinon la totalité, des veines profondes et superficielles. A l'intestin, il n'y a pas plus

de veines que d'artères ; le dispositif veineux reproduisant exactement le dispositif artériel, il s'ensuit que l'obstruction des veines entraîne, pour la vitalité de l'intestin, les mêmes conséquences que l'arrêt de la circulation artérielle.

Supposons que les veines efférentes d'un segment intestinal soient toutes fermées par la thrombose : si la circulation persiste, c'est que le sang veineux de ce segment a pu gagner, par les réseaux intrapariétaux, les veines efférentes restées libres des segments voisins. Or, ce long circuit pariétal ne s'accomplit pas sans difficulté. Quand il dépasse une certaine étendue, la *vis a tergo* n'agit plus et le blocage s'établit.

Dans quelles limites les réseaux intrapariétaux peuvent-ils suppléer les voies d'évacuation directe ? Autrement dit, à quelle longueur d'intestin doit s'étendre la thrombose des veines efférentes pour que la circulation s'arrête ?

Les vieilles expériences de Bégouin vont nous répondre : la désinsertion du méso amène la nécrose de l'intestin, quand elle mesure 20 à 30 centimètres. On objectera qu'en séparant l'intestin de son méso on coupe à la fois les artères et les veines et qu'on obtient de la nécrose anémique et non de la nécrose hémorragique. C'est exact ; mais, à cette différence près que l'infarctus fait défaut, les expériences de Bégouin sont applicables, *mutatis mutandis*, à la question qui nous occupe, et on peut admettre que l'arrêt circulatoire est possible, dès que le segment intestinal, dont les veines sont thrombosées, mesure 20 à 30 centimètres.

Il y a des infarctus d'origine veineuse restés dans ces limites et, pour une fois, l'expérimentation sur le chien et le lapin se trouve d'accord avec la pathologie humaine.

Lorsque les veines sont fermées, le sang, qui, pour un temps, arrive encore par les artères, rompt les capillaires altérés par la stase et inonde les tissus. Comme je l'ai montré jadis à propos de la Torsion du testicule, dans un infarctus par oblitération veineuse, c'est à l'extravasation du sang artériel qu'est due l'hémorragie, et elle est, de par cette origine, particulièrement abondante.

Comment se forment et progressent les thromboses mésaraïques suffisamment extensives pour arrêter la circulation dans un segment d'intestin dont la longueur peut varier de quelques centimètres à plusieurs mètres ?

J'ai opéré trois infarctus par obstruction veineuse : deux fois l'appendicite était en cause. Je suis convaincu que beaucoup d'infarctus, dont l'origine n'a pas été précisée, étaient la conséquence d'une appendicite antérieure.

Notons d'abord que la thrombo-phlébite appendiculaire fait partie des lésions de l'appendicite gangréneuse. Ces gros appendices violacés, « en érection », ou bien flétris et déjà perforés, parfois complètement amputés par la gangrène, offrent, à ses différents stades, le type parfait de l'infarctus hémorragique. Qu'une seule des veines qui sortent du bord adhérent de l'appendice soit obstruée par des caillots, que cette thrombose s'allonge jusqu'à la veine appendiculaire — voie à sens unique —, le sang veineux

n'a plus d'issue dans toute la portion distale, et un infarctus par flux artériel va s'y constituer.

Si, au moment de l'appendicectomie, le caillot s'était déjà formé au-dessus de la ligature, il pourra, par le mécanisme bien connu de la *thrombose ascendante* ou *centripète*, gagner la veine iléo-cæco-colique et, plus haut, le tronc de la grande mésaraïque elle-même.

Tant que la thrombose reste ainsi *monotronculaire*, tant qu'elle respecte l'admirable dispositif des arcades anastomotiques étagées dans le mésentère, le danger n'existe que pour le foie, par migration centripète d'un caillot, mais la circulation en retour du jéjuno-iléon peut encore se faire.

Ce qu'on trouve à l'opération ou à l'autopsie d'un infarctus du grêle, d'origine veineuse, ce n'est pas une thrombose monotronculaire, mais bien une thrombose massive de toutes les veines efférentes du segment infarci.

Deux processus interviennent dans cette propagation.

C'est d'abord la *thrombose rétrograde*, *descendante* ou *centrifuge*, qui commence à l'embouchure de l'éventail veineux dans le tronc primitivement obstrué par la thrombose ascendante, progresse en sens inverse du courant normal, s'étend aux branches de constitution et aux arcades qui les unissent, jusques et y compris la dernière arcade.

C'est encore, associé ou non au précédent, le processus de l'*embolie veineuse rétrograde*, décrit pour la première fois par Recklinghausen. Dans le réseau avalvulé des mésaraïques, une augmentation passagère de la pression abdominale suffit à amener un renversement passager du courant. Quand une veine se thrombose, il arrive que, sous la brusque poussée d'une ondée centrifuge, des fragments de caillots soient lancés dans les collatérales encore perméables et aillent constituer à la périphérie des centres de coagulation.

La longueur du segment intestinal infarci dépend, naturellement, du nombre de branches jéjuno-iléales obstruées secondairement par la thrombose ou l'embolie rétrogrades.

L'obstruction d'une seule branche principale, étendue aux branches constituantes et aux arcades correspondantes, arrête la circulation dans le segment intestinal dont elle provient.

Schématiquement, chacune des 12 ou 15 collectrices du jéjuno-iléon dessert à peu près $0^{m}50$ d'intestin : la longueur d'infarctus dû à la thrombose d'un de ces 12 à 15 éventails veineux n'atteindra donc pas 1/2 mètre.

Un fait qui surprend à première vue, mais que le processus de l'embolie rétrograde, n'obstruant que la périphérie du réseau, peut seul expliquer, c'est l'apparition d'un infarctus dans un segment fort éloigné du point de départ de la thrombose initiale. C'est ainsi qu'un infarctus par appendicite se constitue parfois très haut sur le jéjunum et, par suite, sa véritable origine peut passer inaperçue.

Les thrombo-phlébites capables, par leur extension, d'arrêter la circulation ont-elles toujours, comme l'appendicite, une origine radiculaire ou périphérique ?

La veine porte, la « veine artérieuse » des anciens, s'épanouit dans le foie et il y a des pyléphlébites d'origine hépatique. Quand elle se limite au tronc porte, la pyléphlébite adhésive ne compromet pas la vitalité de l'intestin. L'infarctus intestinal ne fait pas partie du tableau habituel de la cirrhose de Laënnec. Malgré le barrage hépatique, la circulation se maintient au niveau de l'intestin et la distension des veines de la paroi abdominale traduit à l'extérieur l'activité des courants de complément.

L'infarctus d'origine veineuse se voit pourtant chez les cirrhotiques. C'était le cas de mon premier opéré, mort après entérectomie.

Y a-t-il, dans les faits de cet ordre, suivant l'explication généralement donnée, thrombose rétrograde partie du tronc porte et propagée secondairement aux veines jéjuno-iléales? S'il en était ainsi, l'infarctus hémorragique devrait être fréquent chez les cirrhotiques, alors qu'il est une rareté. Je crois qu'il faut invoquer l'intervention d'un facteur surajouté, une infection à point de départ intestinal. L'obstruction portale n'aurait ainsi qu'un rôle prédisposant : favoriser la thrombose périphérique, en ralentissant la circulation.

On sait que l'infarctus hémorragique est exceptionnel au niveau du côlon et cette notion est valable pour l'infarctus d'origine veineuse, comme pour celui d'origine artérielle.

En ce qui concerne la thrombo-phlébite, on voit mal pourquoi les veines du côlon droit y seraient moins exposées que celles du grêle. Même remarque pour la petite mésaraïque, qui draine le sang de segments intestinaux où les causes d'infection veineuse sont particulièrement fréquentes.

Pour expliquer ce mystère, je ne vois que des raisons d'ordre anatomique ou physiologique. Pour 1m50 de gros intestin, rectum compris, il y a 6 à 7 pédicules vasculaires; il n'y en a que 12 à 15 pour 7 à 8 mètres de grêle; proportionnellement, la différence est à peu près du triple au simple. Même compte tenu du calibre relativement moindre des vaisseaux mésentériques inférieurs, la circulation colo-rectale est plus active que celle du jéjuno-iléon, et, partant, moins exposée qu'elle aux blocages de courant.

Ce n'est pas tout. Le jéjuno-iléon est libre dans le ventre, tandis que les côlons, en partie associés, trouvent dans le système de Retzius des *voies de sûreté*, artérielles et veineuses, capables de suppléer, dans une certaine mesure, la canalisation mésentérique.

Une autre particularité de l'infarctus par oblitération veineuse, c'est la lenteur d'évolution et la latence parfois prolongée de la thrombose responsable. Elle progresse silencieusement, jusqu'à l'instant où son extension étant suffisante pour arrêter le courant, l'infarctus se constitue brusquement et le « drame abdominal » éclate. La durée de cet « intervalle libre », qui a été de quatre mois dans l'observation que je viens de vous lire, aurait été de deux ans dans un cas de Picot (de Genève).

On a fait rarement avant d'ouvrir le ventre le diagnostic d'infarctus

hémorragique de l'intestin et je suis resté dans la règle. Dans les trois cas que j'ai opérés, j'ai cru, chaque fois, à une occlusion intestinale. C'est que manquait le signe révélateur, l'évacuation abondante de sang ou la diarrhée séro sanguinolente qui, rapprochée de la douleur atroce, constitue un syndrome vraiment caractéristique.

En présence de ce syndrome, on peut même pousser plus loin l'analyse, c'est-à-dire préciser la nature artérielle ou veineuse de l'obstruction vasculaire. Chez un cardiaque, un aortique, un artério-scléreux, c'est l'embolie artérielle ou l'artérite thrombosante qu'on doit prévoir ; chez un cirrhotique, un opéré d'appendicite ou de splénectomie, c'est la thrombose veineuse.

Mais quand toute évacuation sanglante fait défaut, ce qui est fréquent, on ne fait le diagnostic qu'une fois le ventre ouvert.

L'infarctus de l'intestin a bénéficié des progrès réalisés dans le traitement de l'occlusion aiguë avec laquelle il a été et sera encore bien souvent confondu. C'est la pratique de la laparotomie exploratrice d'urgence qui a permis de sauver par une entérectomie faite à temps des malades atteints d'infarctus intestinal qu'on croyait opérer pour occlusion.

Dans une thèse qui va paraître, mon élève Farah a rassemblé 79 entérectomies avec 41 guérisons. Je n'ai pas besoin de dire que ces chiffres n'ont qu'une faible valeur statistique et il serait absurde d'en conclure que l'entérectomie guérit au moins un opéré sur deux. La publicité est mieux faite pour les succès que pour les échecs.

Tout de même, ils montrent que la valeur curative de l'entérectomie est loin d'être négligeable.

C'est dans l'infarctus par thrombo-phlébite qu'on a obtenu, semble-t-il, le plus de guérisons. Sur les 41 guérisons à l'actif de l'entérectomie, 20 fois l'origine artérielle ou veineuse n'a pas été précisée ; dans les 21 cas où elle l'a été, figurent 15 obstructions veineuses contre 6 obstructions artérielles. Les malades atteints d'infarctus artériel — cardiaques, vieillards artério-scléreux — sont souvent profondément tarés et l'entérectomie les achève.

Il va sans dire qu'une entérectomie n'est pas toujours réalisable. Quand la presque totalité du grêle est infarcie, on est bien obligé de refermer le ventre sans rien faire. C'est ce qui m'est arrivé pour un de mes deux opérés après appendicite.

Mais on peut faire et on a fait des entérectomies étendues. J'ai supprimé 1 m 25 d'iléon à la petite malade que j'ai guérie et elle n'en ressent aucun trouble. Le record, pour l'infarctus guéri par entérectomie, serait de 3 m 60 (Addison).

Faut-il opérer en un temps ou fixer les deux bouts dans la plaie ? On n'a pas le choix, si l'infarctus est haut. C'était le cas de mon premier opéré : un cirrhotique à qui j'ai fait, sans succès, une jéjunectomie idéale.

Dans les infarctus bas, la fixation est tentante, parce que plus rapide et plus sûre. Est-on jamais certain de la bonne vascularisation des deux bouts ? Ce doute m'a fait choisir, pour le cas que je rapporte aujour-

d'hui, l'intervention en deux temps. C'est elle qui a donné à Elliot et à Sprengel les deux premiers succès publiés.

Elle a, il est vrai, des inconvénients trop connus. Même bas placé, un anus total du grêle infecte et ulcère la peau, et à la longue la dénutrition apparaît.

Il y a, heureusement, un moyen de pallier aux difficultés ainsi créées pour la fermeture. C'est de poser, sans trop attendre, la pince que Dupuytren a imaginée justement pour traiter les anus du grêle. Cette vieille méthode peut être associée utilement, dans un acte préparatoire, à la technique moderne de la cure intrapéritonéale. En rétablissant le cours des matières, elle permet d'obtenir des conditions favorables pour la résection ultérieure de l'anus.

Ma jeune opérée serait morte sans l'entérotome de Dupuytren.

Le Secrétaire annuel, M. F. CADENAT.

Paris. — Imprimerie de la Cour d'Appel, 1, rue Cassette.

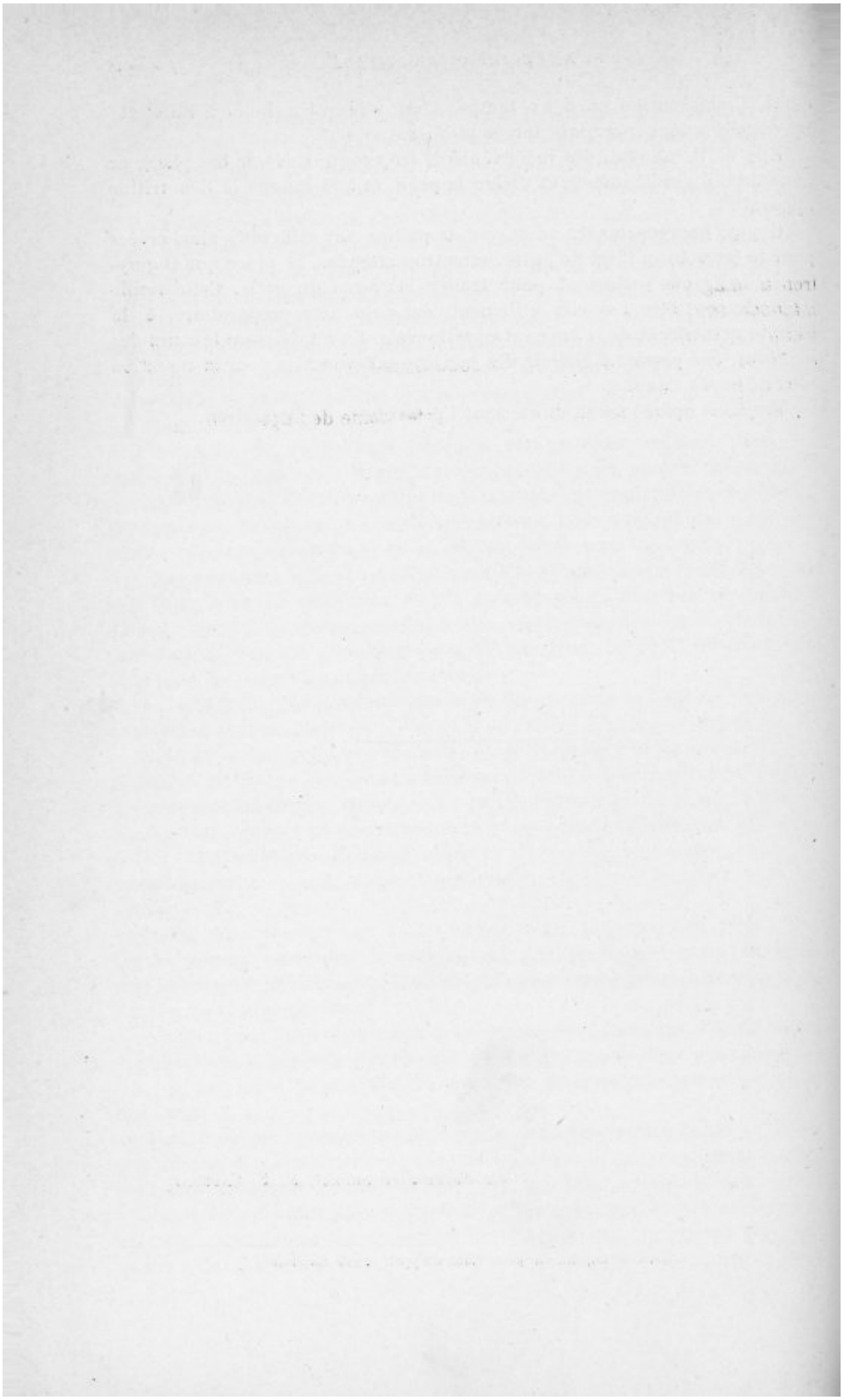

BULLETINS ET MÉMOIRES

DE LA SOCIÉTÉ NATIONALE DE CHIRURGIE

Séance du 24 avril 1929.

Présidence de M. Cunéo, *président.*

PROCÈS-VERBAL

La rédaction du procès-verbal de la précédente séance est mise aux voix et adoptée.

CORRESPONDANCE

La correspondance comprend :

1° Les journaux et publications périodiques de la semaine.

2° Un travail de M. Guillemin (de Nancy) intitulé : *Luxation du genou suivant un axe vertical.*

M. Mouchet, rapporteur.

3° Un travail de MM. Ibos et Legrand-Desmons (de Saint-Quentin) intitulé : *Appendicite perforante dans un sac de hernie crurale.*

M. Okinczyc, rapporteur.

4° Un travail de M. Ibos (de Saint-Quentin) intitulé : *Fracture trochantérienne sans déplacement du fémur.*

M. Okinczyc, rapporteur.

5° Un travail de M. Simon (de Strasbourg) intitulé : *Ulcère duodénal et gastrique rebelle et récidivant.*

M. Roux-Berger, rapporteur.

6° Un travail de MM. J.-Ch. Bloch et R. Leroy intitulé : *Un cas de contusion isolée du pancréas avec cytostéatonécrose.*

M. Roux-Berger, rapporteur.

RAPPORTS

Fistule pancréatique rebelle; anastomose de la fistule dans le jéjunum. Guérison,

par M. le Dr **Jean Madier**,
chirurgien des hôpitaux de Paris.

Rapport de M. P. Lecène.

Le Dr J. Madier, notre collègue des hôpitaux, nous a adressé une remarquable observation de fistule pancréatique rebelle au traitement médical qu'il a pu guérir par une anastomose du trajet fistuleux dans le jéjunum.

Il s'agissait d'un homme de quarante-trois ans qui avait été opéré par un autre chirurgien d'un ulcère de la petite courbure haut situé; le 13 décembre 1924, on avait pratiqué une résection gastrique étendue, terminée par une fermeture du duodénum et une fermeture de la tranche gastrique avec anastomose gastro-jéjunale à la façon de Polya.

Une fistule pancréatique était apparue le huitième jour après l'opération; malgré tous les traitements médicaux qui furent ensuite appliqués cependant avec une grande persévérance par le professeur Villaret et J. Besançon qui identifièrent la présence de suc pancréatique typique dans la sécrétion de la fistule, celle-ci persistait.

A plusieurs reprises la fistule se rétrécit beaucoup; il y eut alors des accidents fébriles et de vives douleurs; une tuméfaction volumineuse se produisait sous la cicatrice, puis survenait une évacuation de liquide pancréatique mêlé de pus; le malade était soulagé, mais la fistule donnait à nouveau un abondant écoulement qui rongeait la paroi abdominale.

Une radiographie, après injection d'iodure de sodium dans le trajet fistuleux, montra une cavité rétro-pariétale opaque assez volumineuse, sans prolongement net dans la profondeur.

Le régime antidiabétique, l'insuline, l'atropine n'avaient donné aucun résultat. Aussi, le 29 juillet 1925 (sept mois après la première opération), sous anesthésie à l'éther, Madier intervint opératoirement. Excision de la cicatrice et du bloc cicatriciel sous-jacent : celui-ci est épais, du volume d'une mandarine environ; il adhère au foie, au méso-côlon, au moignon duodénal et à la tête du pancréas.

Après dissection soigneuse de ce bloc cicatriciel, Madier le fend verticalement; il ouvre ainsi une cavité irrégulière qui a les dimensions d'une grosse noix; dans la partie profonde de cette cavité fendue, on aperçoit un orifice canaliculaire qui peut être cathétérisé. La sonde pénètre dans un

canal long de 8 à 10 centimètres, dirigé obliquement en arrière, à gauche et en haut.

Madier pensa d'abord anastomoser le canal dans le duodénum, mais toute la région était cruentée et peu recouverte de péritoine. Aussi préféra-t-il, avec raison, faire l'abouchement sur une anse jéjunale. Il choisit la branche efférente de l'anastomose gastro-jéjunale qui avait été antérieurement exécutée.

Il implanta donc dans cette anse grêle, bien recouverte de péritoine, le cordon pancréatique disséqué.

Il termina en péritonisant le mieux possible et en assurant une hémostase minutieuse; suture de la paroi en deux plans avec une mèche et un drain.

Les suites opératoires ne furent pas sans gravité : fièvre 39°5; douleurs vives; désunion partielle de la plaie six jours après l'opération et écoulement abondant d'un liquide qui digère la paroi abdominale.

L'état général s'améliore cependant peu à peu; on donne de l'insuline, le malade s'alimente, mais plusieurs fragments de tissus nécrosés s'éliminent et la fièvre remonte à 39° quinze jours après l'opération.

Enfin, dans les derniers jours du mois d'août 1925, un mois après l'opération, la cicatrisation est en bonne voie; elle n'est cependant complète que deux mois après l'opération, à la fin du mois de septembre 1925.

Le malade a été revu à plusieurs reprises : en 1926, en 1927 et enfin en 1928 : trois ans après l'opération, il travaille régulièrement, s'alimente bien et peut être considéré comme guéri.

Telle est l'observation de Madier ; elle est intéressante, car elle correspond à une variété rare de fistule pancréatique : fistule traumatique opératoire. Kleinschmidt (*Archiv für klin. Chirurgie*, 1925, t. CXXXV, p. 363) s'est trouvé en présence d'une fistule traumatique opératoire tout à fait analogue à celle qu'opéra Madier.

Elle était en effet apparue après une résection gastrique pour ulcère terminée par un Billroth II. Kleinschmidt fit comme Madier une implantation du trajet fistuleux dans le jéjunum quatre mois après la première opération et son malade guérit après avoir présenté d'assez sérieuses complications post-opératoires. Ingebrigtsen a pu également fermer une fistule pancréatique par une anastomose pancréatico-jéjunale (*Société de Chirurgie de Paris*, 1926, p. 1010).

Dans les cas tels que ceux de Madier et de Kleinschmidt, l'anastomose de la fistule avec le jéjunum paraît bien être la meilleure technique.

Il s'agit du reste là d'une opération assez grave dont les suites ne sont pas simples. Le champ opératoire est délabré, cruenté après la dissection du trajet fistuleux et le tronçon de pancréas que l'on abouche dans le jéjunum est complètement dépouillé de péritoine ; heureusement, l'anse jéjunale est en bon état et recouverte d'un péritoine normal qui permettra d'espérer une adhérence suffisante des sutures.

On pourrait peut-être avec avantage, dans ces cas difficiles (comme l'a fait du reste Doyen dès 1905), introduire dans la fistule pancréatique dissé-

quée une sonde en caoutchouc ou en gomme que l'on lierait sur la fistule ; on introduirait ensuite la sonde et la fistule pancréatique dans la lumière de l'intestin avant de faire les sutures d'enfouissement.

On sait qu'il existe actuellement déjà dans la littérature un certain nombre de cas de fistules pancréatiques qui ont été traitées par l'implantation de cette fistule dans l'estomac.

On lira avec profit sur ce sujet une très bonne revue générale de Sénèque parue dans *La Presse Médicale* du 27 novembre 1926 (p. 1492).

Dans les observations de Doyen (1905), de Michon (1911), de Jedlicka (1921), de Guiterrez (1925), de Courboulès (1926) et dans celle plus récente de Corachan (*La Presse Médicale* du 3 novembre 1928, p. 1394), la guérison d'une fistule pancréatique rebelle au traitement médical a été obtenue par l'anastomose fistulo-gastrique. Il s'agissait dans ces cas de fistules consécutives à l'incision et à la marsupialisation de pseudo-kystes du pancréas : l'estomac était intact et l'anastomose de la fistule dans ce viscère était évidemment le procédé le plus simple et le plus indiqué.

Je peux ajouter aux cas déjà publiés une observation inédite.

Le 25 juin 1928, j'opérai une femme de soixante trois ans qui présentait une collection suppurée de l'arrière-cavité des épiploons. Je découvris en ouvrant par une incision intergastrocolique, après l'arrière-cavité des épiploons, un abcès pancréatique du volume d'une orange ; cet abcès occupait le corps du pancréas ; il n'existait aucune lésion de pancréatite hémorragique ni de cytostéatonécrose ; c'était un abcès dont le pus crémeux et bien lié donna en culture pure un petit cocco-bacille en navette, Gram négatif.

Après le drainage de cet abcès, il se forma une fistule qui donnait en abondance issue à un liquide clair qui digérait la paroi abdominale. Malgré tous les traitements médicaux (régime anti-diabétique et atropine) longtemps continués cette fistule ne se fermait pas.

Aussi le 26 octobre 1928 (quatre mois après la première opération), je fis l'implantation du trajet fistuleux disséqué dans l'estomac. J'employai le procédé qui avait été utilisé par Doyen ; c'est-à-dire qu'après avoir, le mieux et le plus loin possible, disséqué le trajet fistuleux qui aboutissait au milieu du corps du pancréas, j'introduisis dans la fistule une sonde de Nélaton n° 12 que je liai sur la fistule ; puis j'abouchai la fistule munie de sa sonde dans un petit cône gastrique, soulevé au niveau de la grande courbure. Je péritonisai le mieux possible et je multipliai les sutures pour bien enfouir la fistule dans le cône gastrique.

Les suites opératoires furent d'abord simples ; mais il se produisit le quinzième jour un petit abcès pariétal, puis un écoulement de liquide clair digérant la paroi. Cette fistule se ferma spontanément. Elle se rouvrit encore un mois après et se referma définitivement seulement le 15 novembre 1928. La malade a été revue guérie complètement à la fin de mars 1929.

Il semble donc bien, à l'heure actuelle, que le traitement le plus simple des fistules pancréatiques qui sont vraiment rebelles au traitement médical

longtemps continué, c'est leur implantation, soit dans l'estomac, soit si ce viscère a été réséqué dans le jéjunum, le plus haut possible. L'anastomose sur une sonde en caoutchouc de petit calibre me semble particulièrement indiquée dans ce cas ; elle facilite certainement l'exécution technique d'une opération qui n'est jamais facile et augmente, à mon avis, notablement les chances de succès.

En terminant, je vous propose de remercier M. Madier de nous avoir adressé sa belle observation qui fait honneur à son habileté chirurgicale.

M. **Michon** : M. Lecène a bien voulu rappeler l'observation d'anastomose de fistule pancréatique dans l'estomac que j'ai présentée ici en 1911. L'opération ne présentait pas de difficultés aussi grandes que celles signalées ici, car il s'agissait d'un kyste, longtemps fistuleux, qui s'était rétracté, constituant ainsi un véritable trajet. Le trajet sous forme de conduit put être libéré, couché sur la paroi stomacale et suturé sur une certaine étendue. C'était là des conditions favorables; et la guérison fut obtenue facilement malgré une fistulette temporaire.

M. **Pierre Mocquot** : J'ai eu l'occasion de pratiquer une fois l'implantation d'une fistule pancréatique dans l'estomac, dans un cas tout à fait analogue à celui de M. Michon. C'était une fistule consécutive à la marsupialisation d'un faux kyste du pancréas. La malade avait été opérée au mois de septembre 1926 et je l'ai trouvée dans le service de chirurgie de l'hôpital Bichat présentant une fistule qui donnait issue à une quantité importante de liquide pancréatique. Après un essai loyal, mais vain, de traitement médical, je résolus de pratiquer une implantation de la fistule dans l'estomac. Je disséquai le trajet fistuleux qui passait au-dessus de la petite courbure et le suturai dans la paroi gastrique ouverte. Mais l'anastomose échoua; au bout de quelques jours, le liquide repassait par la plaie.

La fistule s'étant reconstituée, je fis au bout de quelques semaines une nouvelle intervention; cette fois j'avais laissé un petit tube de caoutchouc dans le trajet fistuleux. Le tube fut éliminé au bout de quelques jours et la guérison fut obtenue. La malade a été revue depuis en très bon état. L'abouchement de la fistule dans l'estomac n'a paru provoquer aucun trouble.

M. **P. Brocq** : Je pense qu'il faut classer les fistules pancréatiques en trois variétés :

1° Les fistules pancréatiques d'origine traumatique ;

2° Les fistules pancréatiques, consécutives à la marsupialisation d'un faux kyste du pancréas et laissant suinter un liquide qui possède un pouvoir digestif ;

3° Les fistules pancréatiques, consécutives à la marsupialisation d'un faux kyste, et laissant suinter un liquide simplement purulent, sans pouvoir digestif.

J'ai pu suivre et opérer une fistule de cette dernière variété. Il s'agissait

d'un homme qui avait eu successivement un faux kyste de la tête du pancréas, puis un faux kyste de la queue du pancréas. Ce dernier était resté fistulisé. Dans la suite ce malade fit une série de petites crises de rétention avec phénomènes péritonéaux. Tout traitement médical avait échoué (régime de Wohlgemuth, atropine, belladone, radiothérapie). J'ai dû intervenir chez un malade gras, fatigué, éthylique, à foie déficient. Comme cette fistule ne sécrétait qu'un liquide séro-purulent, dépourvu de pouvoir digestif, j'avais pensé qu'il suffirait pour la guérir d'établir un drainage au point déclive. J'abordai le fond de la fistule qui siégeait au niveau de la queue du pancréas par la voie sous-péritonéale. J'arrivai ainsi, en décollant le péritoine devant le rein, dans une petite cavité aux parois dures et contenant un peu de pus. Malheureusement, ce malade, très fatigué, mourut quelques jours plus tard d'une broncho-pneumonie. Cette observation est publiée dans tous ses détails dans mon ouvrage sur *Les pancréatites aiguës chirurgicales*. On y verra la reproduction de la pièce opératoire, reproduction qui montre une petite cavité entourée d'un épais tissu de sclérose, étouffant les éléments glandulaires; le canal de Wirsung se termine en cæcum au voisinage de la cavité.

A propos du traitement médical des fistules pancréatiques, dont le liquide présente un pouvoir digestif, je me demande comment on peut expliquer l'action du régime, dit de Wohlgemuth. Ce qui digère la paroi, c'est la trypsine pancréatique. Or, le régime riche en viandes provoque théoriquement une sécrétion pancréatique riche en trypsine. On comprend mieux l'action de l'atropine et de la belladone, qui ont une action frénatrice sur les sécrétions glandulaires.

M. **Maisonnet** : Pour répondre à la question posée par M. Brocq au sujet de l'efficacité du traitement médical dans la cure des fistules pancréatiques, je me permets de rappeler que MM. Paitre et Courboulès, qui ont eu l'occasion d'étudier chimiquement le liquide de trois cas de fistules, pensent que, suivant qu'il existe ou non par le canal de Wirsung un reflux biliaire, le liquide présente un pouvoir digestif différent. Il n'agit pas dans tous les cas sur les albuminoïdes, *in vitro* tout au moins. Cependant MM. Paitre et Courboulès ont constaté, ainsi que je le signalais il y a quinze jours à propos de leur travail, que les taches de stéatonécrose n'ont existé chez leurs blessés que dans les cas où le liquide de la fistule agissait expérimentalement sur les albuminoïdes.

Trois cas de phlegmons d'origine dentaire guéris par le bactériophage de d'Hérelle. Extraction secondaire de la dent,

par M. **André Raiga**, chef de clinique chirurgicale à la Faculté.

Rapport de M. A. Gosset.

Messieurs, au cours des essais de traitement de diverses suppurations par le bactériophage de d'Hérelle, que le Dr Raiga a faits dans mon service, expérimentation qui porte actuellement sur plus de 150 cas, il a eu l'occasion de traiter avec succès trois phlegmons d'origine dentaire : deux étaient consécutifs à l'évolution anormale d'une dent de sagesse; le troisième était survenu à la suite d'une carie grave d'une grosse molaire.

Voici *in extenso* le travail de M. Raiga.

« Il est classique de commencer le traitement des phlegmons d'origine dentaire par l'avulsion de la dent qui cause les accidents; or, il nous a semblé qu'une telle opération osseuse, d'ailleurs souvent complexe, portant sur une région si gravement infectée chez un sujet présentant une fièvre élevée et aussi un trismus parfois très intense, ne réunissait pas toutes les conditions désirables de facilité et d'asepsie. Aussi, avons-nous été tenté d'essayer sur ces ostéo-phlegmons la technique qui nous avait donné de très beaux résultats sur d'autres suppurations ; les trois succès obtenus sont venus confirmer notre espoir. Nous avons pu supprimer les phénomènes inflammatoires et pratiquer ultérieurement l'avulsion dentaire, avec une très grande simplicité et des suites opératoires extrêmement bénignes.

Nous avons employé un bactériophage polyvalent contenant en quantités variables les phages de staphylocoques, de streptocoques, entérocoques, colibacilles, paracolibacilles, pneumocoques, pneumobacilles.

L'action du bactériophage a été dirigée de deux façons :

Action locale par ponction de la collection et instillation *in situ* (obs. I et II).

Action générale par injections sous-cutanées à distance du foyer (obs. III).

Dans deux cas, il existait une collection suppurée pointant vers les téguments. Armé d'une aiguille de gros calibre, nous l'avons ponctionné, non pas directement, car la fistulation en aurait été la conséquence, et nous cherchions à l'éviter, mais en faisant suivre à l'aiguille un trajet de quelques centimètres en tissu sain avant d'aborder l'abcès ; après aspiration du pus, nous avons instillé du bactériophage dans la cavité et par un brassage du liquide injecté nous avons fait un véritable lavage de l'abcès. Nous avons évacué le liquide souillé, et avant de retirer l'aiguille nous avons instillé de 1 à 3 centimètres cubes de bactériophage que nous avons laissé *in situ*. On pourrait croire que la ponction indirecte d'un tel abcès chaud soit suivie d'une inoculation septique des tissus avoisinants. Il n'en est rien

si on prend soin de faire écouler tout le long du trajet quelques gouttes de bactériophage au fur et à mesure que l'on retire l'aiguille. Un autre avantage de la ponction indirecte est de permettre l'anesthésie locale en dehors des tissus enflammés et de rendre ainsi l'acte absolument indolore.

Nous nous sommes guidé sur les signes de fluctuation pour répéter les ponctions aussi souvent et aussi longtemps que la cavité contenait du liquide; malgré leur répétition (obs. II), elles ont été facilement acceptées des malades à cause de leur indolence et du soulagement immédiat apporté par elles.

Pour le troisième malade, dont le phlegmon était dû à la carie de la première grosse molaire (fig. 6) et ne présentait aucun point décelable d'abcédation, nous avons uniquement agi par injections à distance.

Ces trois malades ont guéri respectivement en douze, dix-neuf et onze jours. L'avulsion de la dent a été pratiquée après disparition de tous les phénomènes infectieux et n'a provoqué elle-même aucune réaction inflammatoire, ni osseuse, ni même gingivale.

Il convient de mettre en évidence la rapidité avec laquelle l'amélioration des signes fonctionnels a été obtenue. Dans les heures qui ont suivi l'application du traitement, soit local, soit en même temps local et général, les malades ont accusé un bien-être très sensible. L'observation III est tout à fait caractéristique à ce sujet : ce malade, qui présentait un œdème considérable de toute la moitié de la face et du plancher de la bouche, tel que tout mouvement d'abaissement de la mâchoire et de déglutition était impossible, a pu dès le soir même de la première injection faite à 15 heures commencer à boire. La nuit qui a suivi, il a dormi parfaitement, alors que depuis soixante-douze heures il n'avait pu reposer.

Les signes physiques sont également très rapidement modifiés : l'œdème fond pour ainsi dire. On peut s'en rendre compte par les photographies [1] de l'observation III; leur comparaison aurait montré d'une façon beaucoup plus typique cette disparition du gonflement jugal et sous-maxillaire si le premier cliché avait été pris le 24 au lieu du 29 décembre (fig. 7 et 8), alors que le malade était déjà considérablement amélioré. La deuxième plaque a été tirée le 4 janvier : le malade ne présentait plus qu'une induration gingivale limitée et absolument indolore spontanément et à la pression (fig. 9 et 10).

Les signes généraux pour les deux malades qui ont été hospitalisés, et dont nous reproduisons les feuilles de température, ont évolué différemment. Dans l'observation III (fig. 11), la chute de la température a été très rapide (de 40° à 37° en cinq jours). Dans l'observation II (fig. 5), nous avons observé, après les trois dernières ponctions-instillations, un crochet thermique passager, vraisemblablement dû, comme l'a signalé d'Hérelle, à une lyse microbienne subite; chacun d'eux, en effet, n'a pas été accompagné de frissons, ni de modifications du pouls, ni de nausées, ni de céphalées; la malade ne se plaignait absolument de rien, elle ne souffrait pas.

Nous avons demandé au Dr Rouché, chef de laboratoire de bactériologie

1. Clichés pris au Laboratoire de Photographie de la Clinique Chirurgicale de la Salpêtrière.

du service, de faire l'examen du pus prélevé par ponction. La réponse fut, pour le premier cas : association de staphylocoques-streptocoques, et pour le deuxième cas : présence d'entérocoques et de streptocoques. Ces deux phlegmons, qui cliniquement étaient à peu près semblables, n'ont pourtant pas guéri aussi vite l'un que l'autre. Nous pensons, d'après ce que nous avons observé dans d'autres cas, que c'est à la présence d'entérocoques qu'est dû ce retard. Ce microbe donnant lieu à des réactions locales acides, l'action du bactériophage se trouve, de ce fait, diminuée; nous avons pu, dans d'autres suppurations à entérocoque, lutter efficacement contre cette inactivité relative de la phagothérapie au moyen d'instillations concomitantes de sérum bicarbonaté stérile à 3 p. 100.

Voici les observations de ces trois malades.

Observation I. — Mlle P... (Denise), dix-sept ans. Phlegmon sous-maxillaire gauche (accident de la dent de sagesse).

Le début de l'affection remonte au 3 septembre : à ce moment la malade a

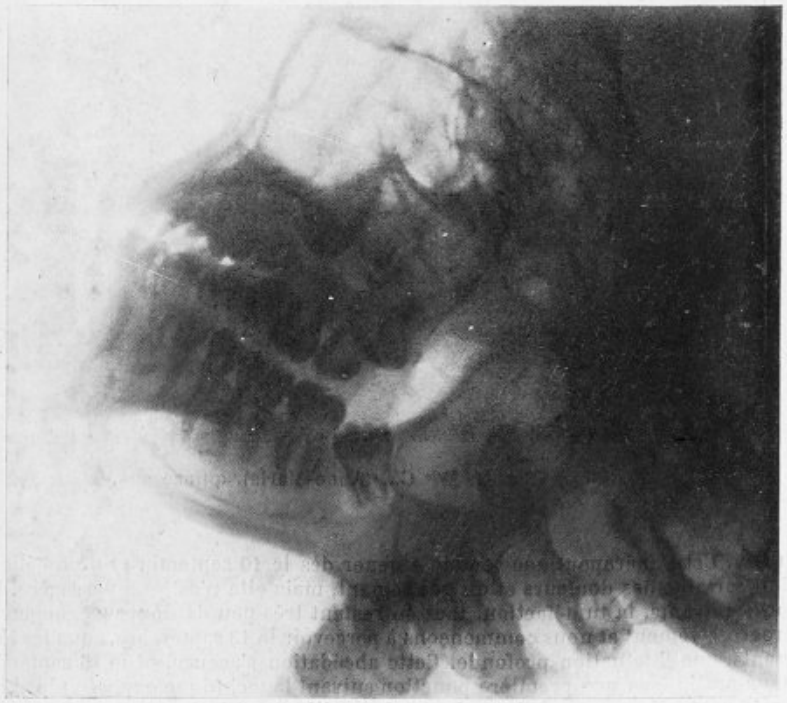

Fig. 1. — Obs. I. Mlle P... (Denise), dix-sept ans.

constaté l'apparition d'une « glande » sous la mâchoire. A partir du 7 septembre, toute la région ous-maxillaire s'est tuméfiée et le trismus est apparu.

Nous examinons la malade le 9 septembre à la consultation du service : elle présente un empâtement important de la région angulo et sous-angulo-maxillaire

gauche et une tuméfaction diffuse de la loge sous-maxillaire. La pression de toute cette zone est douloureuse. La malade peut difficilement ouvrir la bouche. Malgré le trismus, nous pouvons apercevoir, en arrière de la dent de douze ans, une ulcération muqueuse, au niveau de laquelle la pression de l'abaisse-langue est très douloureuse. Le doigt se rend compte de l'existence d'un épaississement considérable et douloureux de tout le sillon gingivo-jugal. En aucun point, on ne trouve de fluctuation.

Nous commençons par faire trois injections sous-cutanées de 2 cent. cubes de bactériophage polyvalent, à quarante-huit heures d'intervalle les unes des

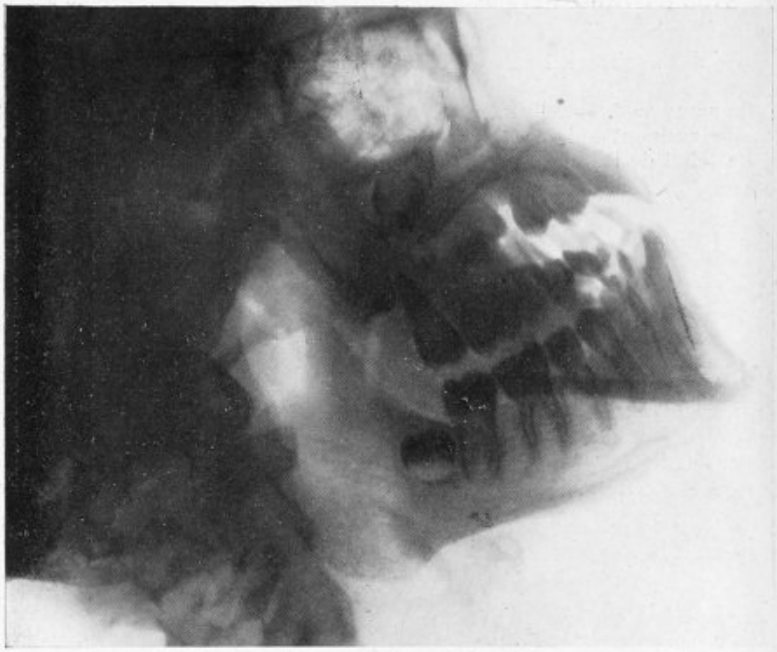

Fig. 2. — Obs. II. Mlle C..., (Anne-Marie), quinze ans.

autres. Cette thérapeutique semble amener dès le 10 septembre une amélioration certaine des douleurs et du gonflement, mais elle n'est que passagère. Les jours suivants, la tuméfaction, tout en restant très peu douloureuse, augmente progressivement et nous commençons à percevoir le 13 septembre, sous les téguments, une fluctuation profonde. Cette abcédation s'accuse, et le 15 septembre nous pratiquons une première ponction suivant la technique exposée plus haut. Le 16 septembre, la malade revient très améliorée et le 17, comme nous trouvons la zone centrale encore un peu fluctuante, nous pratiquons une deuxième ponction. Celle-ci est suivie, le lendemain, d'une amélioration considérable : disparition totale des douleurs, diminution très importante du gonflement et du trismus. Cette amélioration se poursuit jusqu'au 21 septembre, date à laquelle il ne reste plus qu'une induration légère perçue par la palpation de la région sous-maxillaire.

L'extraction de la dent de sagesse, que la radiographie (fig. 1) montre oblique-

ment dirigée et butant contre le collet de la deuxième grosse molaire, est faite le 25 septembre : anesthésie régionale à la novocaïne, puis anesthésie à l'éther, la malade étant très indocile.

Opérateurs : Dr Hulin et Dr Raiga. On sacrifie la dent de douze ans et, après avoir abrasé à la gouge le bord alvéolaire externe, on peut extraire la dent ainsi libérée au moyen d'un davier. Après l'opération, on fait les lavages de bouche au bactériophage. On ne note, dans les suites opératoires, aucune ascension thermique et aucune réaction inflammatoire locale.

Obs. II. — Mlle C... (Anne-Marie), quinze ans. Phlegmon sous-maxillaire droit (accident de la dent de sagesse).

C'est depuis quarante-cinq à soixante jours que la malade nous dit avoir

Fig. 3. — Obs. II. Mlle C... (Anne-Marie), quinze ans, 24 octobre 1928.

Fig. 4. — Obs. II. Mlle C... (Anne-Marie), quinze ans, 17 novembre 1928.

observé l'apparition d'une petite « glande » sous le bord inférieur du corps du maxillaire; mais elle ne souffre que depuis huit jours seulement. Nous voyons la malade à la consultation du service le 24 octobre. Elle est hospitalisée ce même jour. La photographie montre la déformation que nous avons observée. L'empâtement donne une sensation de tension très vive sous les téguments sans fluctuation. Le sillon gingivo-jugal est comblé par une tuméfaction très résistante et douloureuse. La pression en arrière de la dent de douze ans, sur la muqueuse qui est saine, révèle une douleur très vive; le trismus est peu accentué, la température est à 37°9.

Une injection sous-cutanée de 2 cent. cubes de bactériophage est faite à 10 heures du matin; le soir, vers 5 heures, les phénomènes douloureux n'ayant subi aucune sédation, nous pratiquons une ponction indirecte du phlegmon, instillation de bactériophage polyvalent après aspiration de quelques gouttes de pus. La nuit suivante, la malade repose sans souffrir.

Le 26 octobre, après réapparition de douleurs et de fluctuation, nous pratiquons une deuxième injection sous-cutanée. Une heure après, toute douleur a

disparu. Le soir, le thermomètre monte à 38°6 et le lendemain retombe à 37°9.

Le 29 octobre, nous faisons une nouvelle ponction ; celle-ci est suivie d'un accès de fièvre à 40° sans recrudescence des phénomènes locaux et sans signe de choc. Le 29 octobre, la température est retombée plus bas que la veille aux environs de 37°.

Le 31 octobre et le 3 novembre, nous pratiquons une quatrième et cinquième ponction : toutes les deux sont suivies d'un crochet thermique. Après la dernière, la température atteint 37°.

C'est à partir du 4 novembre que l'amélioration locale commence à nettement se manifester et le trismus disparaît.

La radiographie montre l'existence d'une dent de sagesse incluse et mal

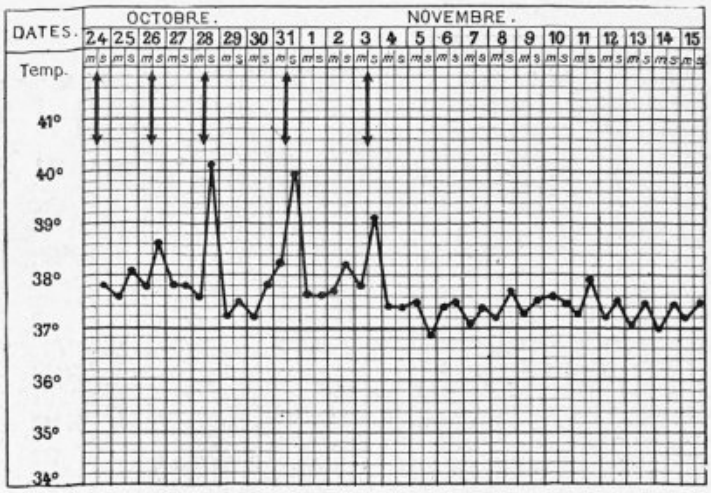

Fig. 5. — Obs. II. Mlle C... (Anne-Marie), quinze ans.

formée (fig. 2). L'extraction est pratiquée le 29 novembre: anesthésie générale à l'éther. (Opérateurs : Drs Hulin et Raiga.) On suit la même technique que dans l'observation précédente, la résection osseuse étant plus étendue du fait de l'inclusion. On fait des lavages de bouche post-opératoires au bactériophage. Les suites ne s'accompagnent ni de fièvre, ni d'inflammation locale.

Obs. III. — M. B... (Voltaire), dix-neuf ans. Phlegmon sous-maxillaire consécutif à la carie de la première grosse molaire droite.

Les accidents aigus ont débuté le 20 décembre. Le malade est hospitalisé dans le service le 24 décembre. Depuis trois nuits, il souffre terriblement et ne peut dormir. Il présente un volumineux empâtement de toute la moitié droite de la face, remontant jusqu'à la paupière inférieure qui est œdématiée et empêche l'ouverture de l'œil; il descend jusque dans la région sous-maxillaire et sous-mentale. Le plancher de la bouche est considérablement épaissi, faisant saillie derrière l'arcade dentaire et refoulant la langue contre la voûte palatine. Le trismus est très accentué et empêche le toucher buccal, sauf immédiatement derrière les incisives : on peut se rendre compte à ce niveau qu'il s'agit d'une tuméfaction œdémateuse qui n'a pas la consistance d'une angine de Ludwig. Le malade peut à peine parler; sa salive s'écoule en bavant par les commissures

labiales, tout mouvement de déglutition étant impossible; la température est de 39°6.

Nous pratiquons immédiatement une injection sous-cutanée de 2 cent. cubes de bactériophage polyvalent, le 24 décembre à 15 heures. Cinq heures après, le malade souffre déjà moins et peut boire; la nuit suivante, il peut dormir.

Le 25 décembre, la température a baissé à 38°9. Bien que nous ne sentions

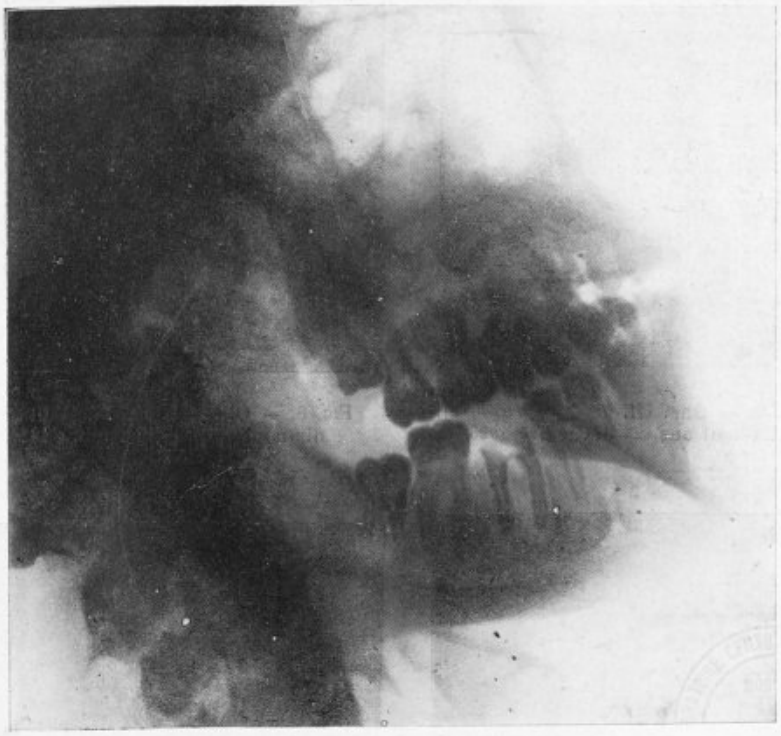

Fig. 6. — Obs. III. M. B... (Voltaire), dix-neuf ans.

aucun point fluctuant, nous pratiquons une ponction qui reste d'ailleurs blanche; nous instillons quand même 1 cent. cube de bactériophage. Le soir, la température remonte à 40°.

Le 26 décembre, le malade ne souffre plus; la dysphagie a diminué et l'œdème commence à s'atténuer; on fait une deuxième injection sous-cutanée.

Le 28 décembre, on fait une troisième injection. La fièvre continue à baisser et les signes locaux s'améliorent progressivement, si bien que le 29 décembre, date à laquelle la première photographie est prise (fig. 7 et 8), la région est considérablement modifiée dans son aspect : l'œdème jugal et palpébral a disparu. Notons que nous avons constaté à ce moment l'écoulement de quelques gouttes de pus au niveau du collet de la dent cariée.

Le 30 décembre, la température atteint 37° et reste désormais à ce niveau. L'œdème du plancher de la bouche a diminué et le malade peut maintenant s'alimenter sans difficulté.

Fig. 7. — Obs. III. M. B... (Voltaire), dix-neuf ans, 29 décembre 1928.

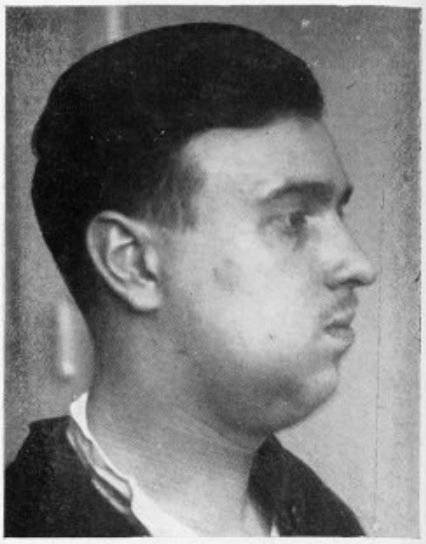

Fig. 8. — Obs. III. M. B... (Voltaire), dix-neuf ans, 29 décembre 1928.

Fig. 9. — Obs. III. M. B... (Voltaire), dix-neuf ans, 4 janvier 1929.

Fig. 10. — Obs. III. M. B... (Voltaire), dix-neuf ans, 4 janvier 1929.

L'avulsion de la dent a été pratiquée le 5 janvier à l'anesthésie locale (Dr Hulin); il ne restait plus à ce moment qu'un épaississement gingival peu important et indolent à la pression. »

La thérapeutique employée par M. Raiga nous a semblé présenter les avantages suivants :

Rapidité de la disparition des douleurs.

Rapidité de la disparition des autres signes fonctionnels : dysphagie, trismus.

Bénignité du traitement qui permet presque au malade de continuer ses occupations.

Rapidité de la guérison.

Simplicité de l'extraction secondaire de la dent en cause, toutes les manœuvres se faisant en tissus redevenus sains.

Suites opératoires sans complication inflammatoire.

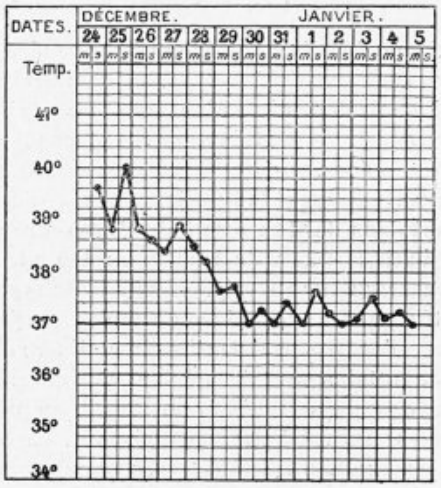

Fig. 11. — Obs. III. M B... (Voltaire), dix-neuf ans.

Aussi, avons-nous cru intéressant d'exposer cette technique nouvelle et l'histoire clinique de ces trois malades.

Messieurs, je vous propose de remercier M. le Dr Raiga pour son intéressante communication et de publier celle-ci dans nos Bulletins.

M. Louis Bazy : Les résultats obtenus par M. Raiga sont extrêmement intéressants et ne sont pas faits pour me surprendre. J'en ai obtenu moi-même d'analogues dans les infections à staphylocoques, il y a déjà quelques années, au moyen d'un bactériophage anti-staphylococcique qui

avait été isolé par le professeur Bordet, de Bruxelles, et son assistant Gratia et m'avait été fourni par eux, à la suite d'une visite que je leur avais faite. Je ne discute pas la théorie de d'Hérelle. D'autres, plus compétents que moi, s'en sont chargés et l'on connaît bien les importants travaux de Bordet et ceux de Wollmann parus dans les *Annales de l'Institut Pasteur*. Au point de vue bactériologique la question n'est pas encore tranchée et ce n'est certes pas moi qui me chargerai de le faire. Je voudrais simplement dire que j'ai eu la curiosité de contrôler au laboratoire l'action du bactériophage et voici ce que j'ai observé :

Des malades qui ont guéri dans des conditions aussi parfaites et aussi rapides que les malades de M. Raiga avaient cependant des infections dues à des staphylocoques qui, *in vitro*, n'étaient pas sensibles au bactériophage. D'autre part, même si le microbe de l'infection en cause est effectivement lysé au début, on peut constater, en poursuivant l'observation plusieurs jours de suite, que les cultures qui ont d'abord été bactériophagées, repartent consécutivement, ce qui prouve que, dans une même infection, tous les microbes ne sont pas sensibles et qu'il est parmi eux des sujets bactériophago-résistants.

Dans une deuxième série de cas j'ai tenu à me rendre compte si le bactériophage avait une action spécifique. Or, ayant utilisé un bactériophage anti-staphylococcique dans des infections que le contrôle bactériologique démontrait être incontestablement dues au streptocoque, j'ai obtenu néanmoins des guérisons rapides.

Enfin, Gratia ayant provoqué la lyse des cultures microbiennes, simplement en les laissant dans des tubes scellés, c'est-à-dire sans intervention de bactériophage, a utilisé ces lysats dans un but thérapeutique et a obtenu exactement les mêmes résultats qu'avec les lysats obtenus par bactériophagie.

J'ajoute, en outre, que les succès incontestables que j'ai tirés de l'emploi du bactériophage ne m'ont pas paru sensiblement différents de ceux que m'a procurés l'emploi de certains produits solubles d'origine microbienne, telles par exemple les endococcines que j'ai proposées il y a plus de dix ans avec mon maître le professeur Vallée. Je ne crois pas, en tout cas, que l'on puisse tirer parti des résultats thérapeutiques pour conclure en faveur de la théorie de d'Hérelle, théorie incontestablement féconde et intéressante, mais sur la valeur de laquelle nous ne sommes pas encore fixés.

Or il n'est pas douteux que la préparation du bactériophage dans un but thérapeutique ne soit extrêmement délicate et n'exige la collaboration de bactériologistes particulièrement entraînés. J'en viens donc à me demander si tout le mal que l'on se donnera pour obtenir des préparations bactériophagiques adaptées à l'usage thérapeutique en vaudra réellement la peine, étant donné que l'on peut espérer des guérisons de même nature, de même rapidité, avec des produits qui sont infiniment plus simples à fabriquer.

Je dois enfin signaler que le bactériophage présente l'inconvénient de développer dans l'organisme qui le reçoit une fonction anti-bactériophage, qui ne permet pas de renouveler longtemps son action et pourrait peut-être, si on la prolongeait, avoir une action fâcheuse sur l'infection que l'on combat.

M. Sauvé : Je m'excuse de prendre la parole après des voix aussi autorisées que celles de mon maître M. Gosset et de mon collègue et ami Bazy. La méthode bactériophagique, quelles que soient du reste les théories, est une méthode neuve, actuellement encore souvent sous l'empirisme, mais qui, en se tenant sur le strict terrain des faits, donne parfois des résultats tellement impressionnants qu'il est impossible de la condamner *a priori* ou par de simples expériences de laboratoire.

Les deux premiers faits que j'ai constatés sont les suivants :

Le premier concernait une personne atteinte d'une pyélonéphrite gravidique au troisième mois et demi, et qui oscillait depuis huit jours entre 37°5 et 40°5 ; sur les conseils de mon ami Grenet, nous avons eu recours au Dr Isaac Georges, alors son interne, et qui avait préparé plusieurs souches bactériophagiques anticolibacillaires. L'une de ses souches, *in vitro*, se montra extrêmement active contre le colibacille en jeu ; la lyse fut obtenue presque instantanément. *In vivo*, le résultat fut analogue ; après la première administration de bactériophage par la bouche, le rectum, la vessie et sous la peau, la température tomba définitivement. Cette personne refit une poussée de pyélonéphrite au sixième mois ; cette rechute fut instantanément jugulée par la même thérapeutique.

Le second cas concerne une femme de quarante et un ans, diabétique grave, soignée par mon maître M. Labbé, et qui faisait une furonculose aussi étendue que grave : elle avait plus de vingt furoncles disséminés. Je m'adressai à Isaac Georges, et dès le lendemain de la première injection les furoncles se flétrissaient et disparaissaient après la seconde pratiquée deux jours plus tard.

Impressionné par ces deux faits, j'ai utilisé, en me plaçant seulement sur le terrain clinique, les autres terrains étant hors de ma compétence, la thérapeutique bactériophagique. Mais pour aboutir à des conclusions valables il faudrait des centaines et des centaines de cas. D'autant que l'établissement des souches bactériophagiques est particulièrement difficile. L'idéal serait de préparer une souche bactériophagique valable pour le microbe précis qu'on veut combattre. Dans l'immense majorité des cas, le temps manque, et on utilise des stocks bactériophagiques dont l'activité contre un microbe donné n'est pas toujours démontrable : de plus, les souches bactériophagiques se montrent extrêmement sensibles au moindre antiseptique ou au moindre vaccin, et l'on ne peut rien en espérer si le malade a subi une de ces deux thérapeutiques.

Pour ces raisons, je me borne actuellement à rapporter les deux faits initiaux qui m'ont impressionné. Depuis quatre ans que j'ai observé le fait initial j'en ai pourtant vu d'autres. Je tiens à ajouter que, dans les différents cas que j'ai observés, je n'ai jamais observé le moindre choc, la moindre élévation thermique et que l'action du bactériophage, quand elle existait, était presque instantanée, trois différences d'avec l'action habituelle des vaccins.

Quoi qu'il en soit, la méthode bactériophagique n'est encore qu'à ses débuts ; particulièrement délicate, elle ne pourra développer son activité que peu à peu. Mais si vraiment elle tient les espoirs qu'Hérelle y a

attachés, et que, dans certains faits rares jusqu'à présent, mais impressionnants, elle a justifiés, l'avenir dira peut-être que c'est une découverte parmi les plus importantes depuis la découverte initiale de Pasteur.

M. Métivet : Je crois, comme le dit M. Sauvé, qu'il s'agit ici d'une méthode nouvelle. Et, comme pour toute méthode nouvelle, il convient d'être prudent.

J'ai eu l'occasion de soigner une malade — que connaît d'ailleurs M. Tuffier — chez laquelle une infection staphylococcique, en voie de décroissance, fut traitée par des injections de bactériophage pour hâter la cicatrisation d'ulcérations cutanées consécutives à des incisions de foyers purulents.

La deuxième injection fut suivie d'une ascension brusque de température, point de départ d'une septicémie qui entraîna à longue échéance la mort de la malade.

M. Tuffier : Je ne voudrais pas se laisser glisser ici un doute : l'observation dont vient de parler M. Métivet est complexe. J'ai vu la malade après la tentative de vaccination par le bactériophage, et je l'ai suivie comme consultant et ami de la famille pendant plusieurs mois. Elle a fini par succomber à une infection ascendante de la main jusqu'au médiastin et dont la nature tuberculeuse paraissait à la fin bien démontrée.

M. Métivet : M. Tuffier sait que cette malade est morte de tuberculose. Il n'en est pas moins certain que des accidents graves se sont déclanchés à la suite des injections de bactériophages.

M. Cadenat : Je ne prends pas la parole à propos du bactériophage dont je n'ai qu'une expérience très restreinte, mais, puisque les observations de M. Raiga ont trait à des infections d'origine dentaire, j'aimerais connaître l'opinion de la Société sur ce sujet.

Lorsque j'ai commencé mes études médicales, on conseillait, dans les ostéo-périostites, de laisser refroidir le foyer avant d'intervenir sur la dent malade. Je laisse de côté les cas où l'existence d'un adéno-phlegmon, d'un séquestre visible à la radio ou d'une infiltration du plancher de la bouche, commandaient une intervention directe sur une de ces complications.

Actuellement, à la suite de travaux récents, il est devenu presque classique d'agir directement sur la dent, et cela paraît *a priori* parfaitement logique. La dent étant la cause des accidents d'ostéo-périostite, il est normal de l'enlever si son état l'exige ou, tout au moins, de drainer par l'alvéole le foyer péri-apical.

Je n'ai utilisé cette méthode qu'une fois, et je n'ai pas eu à m'en féliciter. L'extraction de la racine, cause de l'infection, non seulement ne diminua pas les lésions d'ostéo-périostite que présentait ce malade, mais elle fut suivie au contraire d'une aggravation des phénomènes locaux, d'une forte ascension de température avec mauvais état général qui ne laissa pas de m'inquiéter. Les choses voulurent bien s'arranger, mais je sais des cas

où des malades sont morts de l'extraction à chaud d'une dent, alors que tout porte à croire (car il ne s'agissait pas de lésions particulièrement graves) qu'ils eussent guéri si on avait attendu.

Aussi en suis-je revenu à ce que j'avais appris qu'il y a une vingtaine d'années. D'ailleurs nous avons actuellement dans le Propidon un vaccin particulièrement actif que j'emploie systématiquement dès que l'évolution de la lésion ne me semble pas devoir se faire simplement. Je suis heureux de voir que le bactériophage est capable de donner, et sans réactions générales du Propidon, des résultats comparables.

M. **Louis Bazy** : Je voudrais répondre au reproche qui semble m'avoir été adressé par M. Gosset et par mon ami Sauvé de jeter le discrédit sur une méthode pleine d'avenir. La preuve que j'apprécie à sa juste valeur la méthode de d'Hérelle est que je l'ai utilisée fort longtemps avant eux. Ce que j'ai simplement voulu dire, c'est que l'on peut peut-être obtenir des résultats thérapeutiques sensiblement équivalents à ceux que donne le bactériophage de d'Hérelle avec des produits de préparation plus simple. J'ai, d'autre part, cherché ce que personne, je pense, ne songera à me reprocher, a me rendre compte du mode d'action du bactériophage pour essayer de baser mon action thérapeutique sur des bases vraiment scientifiques. Je puis d'ailleurs donner tous apaisements à M. Gosset sur la valeur du contrôle bactériologique dont j'ai tout à l'heure donné les résultats, car mes recherches ont été conduites en collaboration avec le professeur Vallée dont il voudra bien, je l'espère, reconnaître la compétence.

L'artériographie des membres, de l'aorte et de ses branches abdominales,

par M. **Reynaldo dos Santos** (de Lisbonne).
avec la collaboration de MM. **Lamas**, chirurgien des hôpitaux et **Caldas**, radiologiste des hôpitaux.

Rapport de M. Gosset.

Messieurs, vous m'avez chargé d'un rapport sur le beau travail de mon collègue et ami Reynaldo dos Santos. Je ne puis mieux faire que de vous donner simplement lecture de ce travail.

« L'idée d'appliquer la radiographie à l'étude du système vasculaire par l'injection de substances opaques dans les vaisseaux a donné lieu à des recherches cadavériques et expérimentales dont l'histoire est assez connue.

Mais le problème qui fait le sujet de notre communication, c'est celui de la visibilité de la circulation artérielle, *sur le vivant et chez l'homme*, avec ses aspects anatomo- et physio-pathologiques et ses conséquences séméiologiques et thérapeutiques.

Les travaux essentiels sur l'artériographie des membres ont débuté avec Sicard et Forestier en France (juin 1923) avec le lipiodol, aussitôt suivis de ceux de Berberich et Hirsch avec le bromure de strontium (Frankfurt, octobre 1923) et finalement ceux de Brooks en Amérique (mars 1924) avec l'iodure de sodium.

Les applications déterminées par ces premiers travaux ont été surtout ceux de D. Perla (*Surg. Gyn. a. Obstr.*, juillet 1925) sur la thrombo-angéite oblitérante, étudiée avec le Br. Str. et IK; ceux de Brilliat et Mériel (Paris) et Desplats (Lille) dans les gangrènes du membre inférieur; ceux de Cannet et Greenbaum (Philadelphie, *Journ. Amer. Med. Assoc.*, 10 décembre 1927), tous avec la technique de Sicard. Enfin, Singleton (*Arch. of Surg.*, juin 1928) avec la technique de Brooks (INa 100 p. 100) a obtenu des images artériographiques dans les gangrènes et les anévrismes, particulièrement à l'humérale.

On peut dire que jusqu'alors la méthode a été presque exclusivement employée pour explorer la perméabilité vasculaire ou le niveau de l'obstruction. Mais, en 1927, E. Moniz (de Lisbonne) a étendu l'artériographie à l'étude de la circulation cérébrale dans le but principal du diagnostic des tumeurs. En dehors de l'intérêt neurologique de sa méthode, il faut retenir ses détails techniques qui, une fois réglés, ont rendu les applications générales de l'artériographie plus sûres.

C'est en partant de la technique de E. Moniz que nous avons commencé nos études, d'abord sur l'artériographie des membres [1], aussitôt suivie de celle de l'aorte et de ses branches abdominales.

Nous dirons plus loin quelle est notre technique actuelle et les modifications que nous avons introduites dans la méthode artériographique, mais nous voulons insister tout de suite sur *la conception essentielle de notre méthode*. Dès le commencement de nos travaux, nous l'avons envisagée avec une ampleur différente des publications précédentes. Ce n'est pas seulement le problème restreint de la perméabilité des vaisseaux, mais l'étude de toutes les lésions anatomiques ainsi que physio-pathologiques, d'une région ou d'un organe, visualisés à travers leur régime circulatoire. C'est *une nouvelle méthode de séméiologie générale* que nous avons étendue autant aux membres qu'à l'abdomen, comme E. Moniz l'avait appliquée au cerveau.

Artériographie des membres.

Nous envisagerons les trois points essentiels :
Ponction de l'artère;
Injection de la solution opaque;
Radiographie.

1. Reynaldo dos Santos, A. Lamas et J. Caldas : A arteriografia dos membros. *Medicina Contemporanea*. Lisbonne, 6 janvier 1929. Quelques jours après notre article, Charbonnel et Massé (Bordeaux) ont publié une artériographie du membre inférieur (gangrène) avec la technique de E. Moniz.

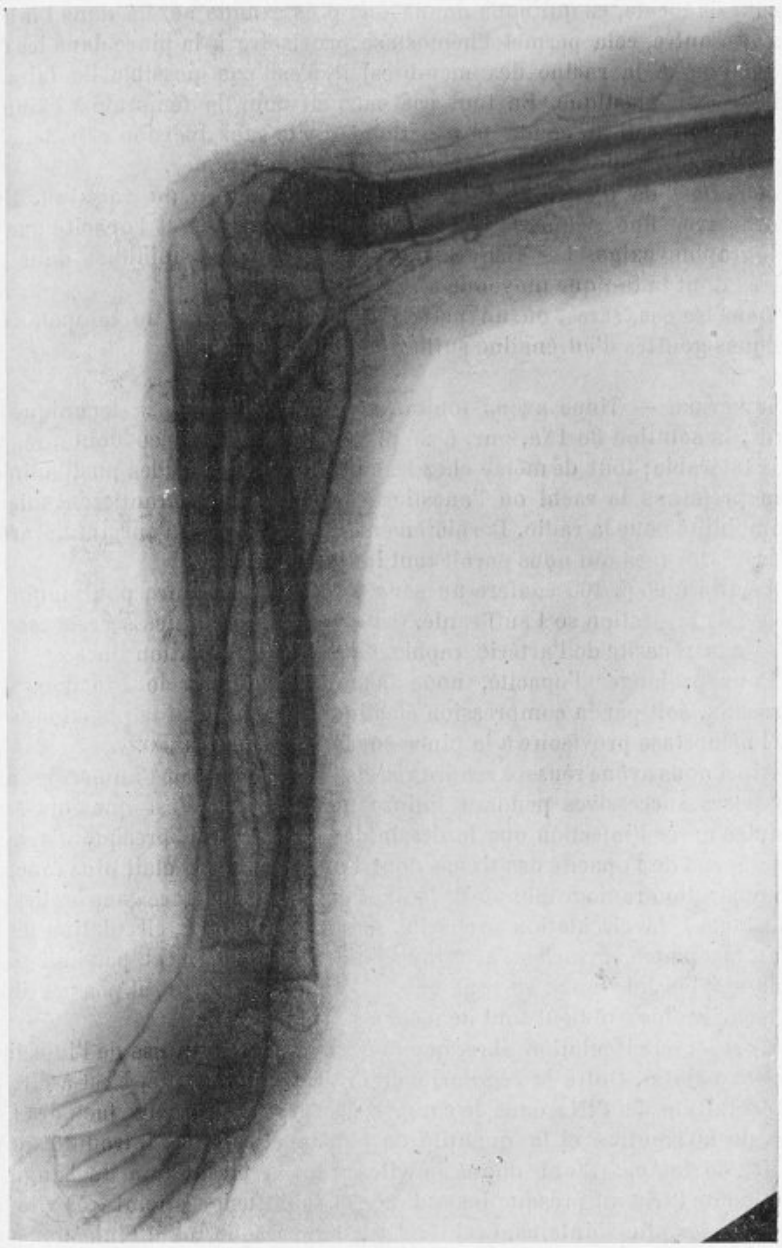

Fig. 1. — Maladie de Volkmann. Absence de l'ombre de l'artère humérale.

Ponction. — Pour le moment, nous préférons découvrir l'artère sous anesthésie locale, ce qui nous donne une plus grande sûreté dans l'injection. En outre, cela permet l'hémostase provisoire à la pince dans les cas où (comme à la racine des membres) il n'est pas possible de faire la compression élastique. En tout cas, surtout pour la fémorale à l'aine et l'humérale au pli du coude, la ponction directe sans incision est facile et nous l'avons employée pour les injections thérapeutiques.

Aiguilles de 0,8 à 1 millimètre selon le calibre du vaisseau. Une aiguille trop fine risque de ne pas donner le courant et l'opacité que la radiographie exige. Les risques de la ponction sont minimes dans les artères dont la tunique moyenne a gardé l'élasticité.

Dans les cas, rares, où un petit saignement persiste, un tampon avec quelques gouttes d'adrénaline suffit à l'arrêter.

Injection. — Nous avons toujours employé, d'après la technique de Moniz, la solution de INa, pur, à 25 p. 100. Elle est un peu douloureuse, mais tolérable; tout de même chez les enfants et les malades pusillanimes nous préférons la rachi ou l'anesthésie générale qui garantissent mieux l'immobilité pour la radio. Dernièrement nous essayons l'anesthésie artérielle de Goyanes qui nous paraît tout indiquée.

Le INa à 25 p. 100 confère au sang l'opacité nécessaire pourvu que la vitesse de l'injection soit suffisante. Cette vitesse est un des secrets essentiels de la réussite de l'artériographie, surtout en circulation libre.

Pour prolonger l'opacité, nous tâchons de retenir le INa dans les vaisseaux, soit par la compression élastique en amont de la ponction, soit par l'hémostase provisoire à la pince sur le vaisseau dénudé.

Ainsi nous avons réussi à rendre visibles les branches de l'humérale dans des poses successives pendant quinze minutes. Ce n'est que dix-sept minutes après l'injection que le dessin des artères avait presque disparu, aux dépens de l'opacité des tissus dont l'ombre diffuse était plus foncée : démonstration radiographique de la fixation de la substance dans les tissus. L'obstacle à la circulation artérielle, dans l'espèce à la circulation de la solution opaque, favorise l'artériographie; mais elle n'est pas indispensable et plus loin nous verrons que, à l'aorte, où elle n'est pas possible, l'artériographie s'obtient tout de même.

C'est là, en circulation libre, que le problème de la vitesse de l'injection devient capital. Outre la régularité de l'injection, l'opacité, c'est-à-dire la concentration de l'INa dans le sang, est le produit de deux facteurs : le taux de la solution et la quantité de substance opaque introduite dans l'unité de temps. Étant donné la vitesse de la circulation du sang, la dilution de l'INa est presque instantanée et sa diffusion atteint très vite les rameaux les plus lointains. Ceci rend perdue presque toute l'injection qui précède la radiographie.

Donc, le maximum de netteté sera obtenu avec une bonne concentration et une grande vitesse, et si, à cause de la douleur, nous voulons diminuer la première nous serons obligés d'augmenter la deuxième.

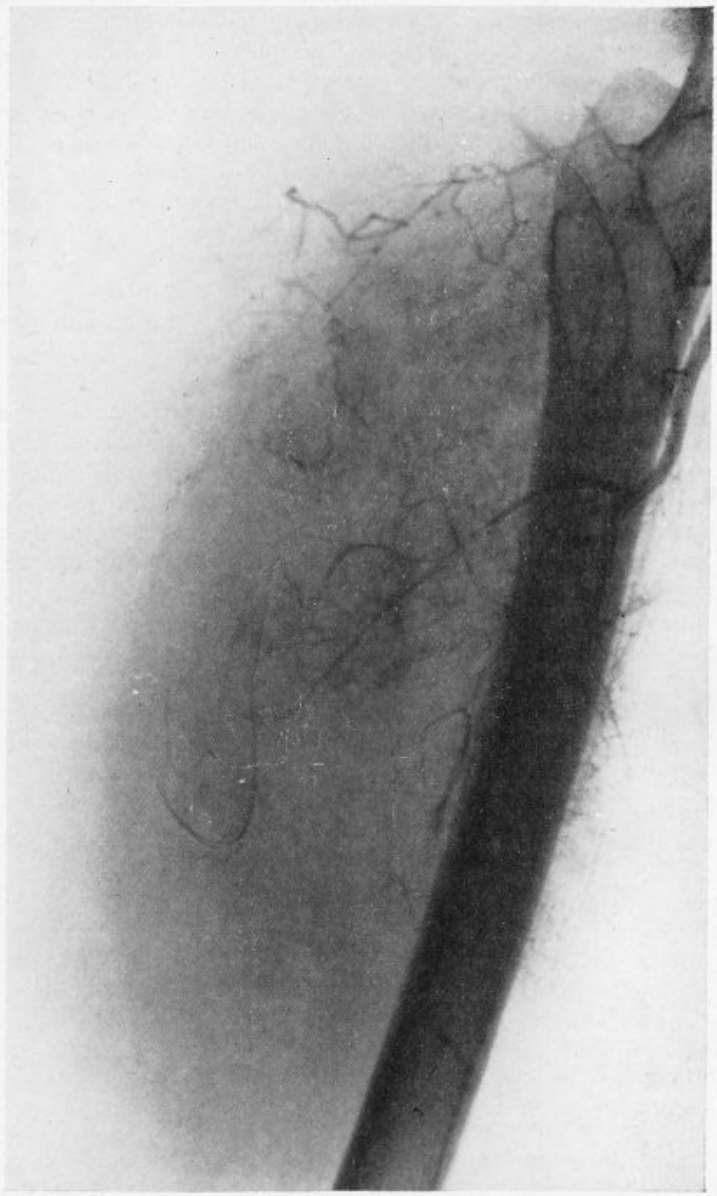

Fig. 2. — Sarcome des parties molles de la cuisse.

C'est pour toutes ces raisons que le procédé très simple et jusqu'ici employé de la seringue est incertain. Elle ne nous permet d'être sûr ni de la régularité du courant ni de la mesure de la vitesse.

Dernièrement, nous faisions les artériographies de l'aorte, comme celles des membres, avec un *appareil à pression constante* — voir schéma — qui répond aux exigences susdites. Après avoir gradué au manomètre la pression voulue (différente selon la concentration de la solution et le vaisseau à injecter), il n'y a qu'à relier le tuyau de décharge au pavillon de l'aiguille; grâce à cette vitesse mesurée et à la régularité du courant, les réussites radiographiques ont aujourd'hui une constance que la seringue ne donnait pas.

Les doses ont été aussi abaissées, et au lieu de 20 à 30 cent. cubes de INa dans la fémorale nous donnons aujourd'hui 10 à 12 cent. cubes et dans l'humérale 5 cent. cubes environ.

Radiographie. — Au commencement, nous ne faisions la radio que presque à la fin de l'injection dans l'idée de remplir d'abord tout le système artériel. Nous avons reconnu que, étant donné la vitesse de diffusion du liquide en circulation libre, cela n'est pas nécessaire et c'est même inutile d'injecter une grande quantité avant la radio. Il suffit de faire celle-ci très peu de temps après le commencement de l'injection pour que la radio surprenne le INa déjà dans les branches lointaines.

Kilovoltage et milliampérage dépendent de la région à radiographier. Potter-Bucky pour obtenir plus de netteté; cela n'empêche pas la vitesse de la pose, en général 0,5 de seconde.

Nous avons déjà fait une trentaine d'artériographies dans des lésions multiples dont nous donnons quelques épreuves :

Gangrènes (par artérite; ou traumatisme et diabète);
Ostéo-arthrites (du poignet et du genou; gonococciques et tuberculeuses);
Ostéomyélites;
Syphilis osseuses;
Paralysie de Volkmann;
Sarcome des parties molles de la cuisse;
Sarcome de l'humérus;
Anévrisme de la poplitée;
Circulation collatérale après résection d'anévrisme de la fémorale et ligature de l'artère.

C'est trop tôt pour ébaucher sur une documentation qui n'est qu'à ses débuts les chapitres nouveaux d'anatomie, de physiologie pathologique et de séméiologie que ces premières images laissent entrevoir. Nous ne ferons pour le moment que quelques remarques. Et précisément nous n'insisterons pas sur les obstructions — presque le seul but dans lequel l'artériographie des membres ait été employée. La gangrène ainsi que d'autres

troubles circulatoires des membres sont des faits d'ordre anatomique et fonctionnel.

L'artériographie doit donc être complétée par les méthodes fonctionnelles.

C'est dans d'autres lésions qui n'avaient pas encore été étudiées que nous voulons appeler votre attention :

a) L'opposition entre la richesse de la circulation dans la tuberculose ostéo-articulaire du genou et sa diminution dans la syphilis, clef peut-être de la raréfaction et de la condensation osseuse qui les caractérisent, entre dans le cercle d'idées développées par M. Leriche ;

b) L'obstruction de l'humérale dans la paralysie de Volkmann qui va jusqu'à la bifurcation ;

c) La richesse de la néoformation vasculaire dans le sarcome de la cuisse qui laisse entrevoir tout le parti qu'on en pourra tirer pour le diagnostic des tumeurs ;

d) Le développement spécial de la circulation du sarcome de l'humérus, dont la radiographie sans injection artérielle pourrait faire songer à une ostéomyélite. Nous n'avons trouvé rien de semblable dans les artériographies des ostéites. La radiographie laisse même entrevoir la voie de la métastase (il s'agit d'une métastase) : la branche nourricière de l'humérus ;

e) Dans une ostéo-arthrite suppurée du poignet, la disparition des artères régionales explique que la nécrose des os du carpe qui l'accompagne n'est pas un fait purement infectieux, mais aussi d'ordre ischémique ;

f) L'anévrisme de la poplitée laisse voir la fémorale coupée à l'entrée du sac et l'ombre floue et mal délimitée de celui-ci, due certainement à une oblitération presque totale dont les petits vaisseaux néoformés — longs et sinueux — et le manque absolu de pression au Pachon en aval, sont encore un reflet ;

g) Le développement de la circulation collatérale après résection d'un anévrisme de la fémorale, fait aux dépens des vaisseaux musculaires, ainsi que les faits expérimentaux de M. Leriche l'avaient démontré.

En outre, l'artériographie sera le seul moyen sûr d'étudier les résultats des sutures artérielles au point de vue perméabilité.

Mais l'avenir me semble trop vaste pour que nous essayions de donner à ces premières démonstrations plus qu'une valeur de suggestion à d'autres recherches et études.

Artériographie de l'aorte et de ses branches abdominales.

La clef du problème est la *ponction de l'aorte*.

Nous pouvons dire qu'elle est praticable, presque aussi sûre qu'une ponction lombaire et sans suites dangereuses.

Quelques faits nous autorisaient déjà à l'essayer. D'abord les travaux de chirurgie expérimentale où l'étude de l'action et toxicité de quelques substances (cocaïne, adrénaline, etc.) avaient été faits par injection intra-aortique ; puis l'innocuité des ponctions des artères des membres

et de la carotide; enfin, les cas, sans conséquences, de la piqûre de l'aorte dans l'anesthésie des splanchniques autant par voie dorsale qu'abdominale. Nous-mêmes avions déjà pratiqué délibérément l'injection aortique de bleu de méthylène comme complément de laparotomie pour péritonite tuberculeuse; or l'examen de la région quinze jours après (mort par tuberculose pulmonaire) ne nous a laissé voir aucune trace d'hématome ou lésion quelconque, attachable à la ponction. D'ailleurs, l'importance de la tunique moyenne de l'aorte faisait prévoir la prompte occlusion de la piqûre.

Nous avons donc songé que la technique de l'anesthésie des splanchniques, par voie dorsale, qui accidentellement piquait l'aorte, pourrait être utilisée, avec quelques modifications, pour l'atteindre délibérément.

Lieu de la ponction. — Naturellement à gauche de la colonne vertébrale et à des hauteurs différentes, selon le territoire vasculaire qu'on veut rendre visible.

a) Au niveau de la 12e dorsale, pour atteindre le tronc cœliaque et la mésentérique supérieure;

b) Au niveau de la 1re lombaire pour les rénales;

c) Au niveau de la 2e lombaire pour la mésentérique inférieure et les iliaques.

On pourrait encore ponctionner plus bas (et nous l'avons fait) pour injecter seulement les branches terminales de l'aorte, spécialement pour les hypogastriques, mais il y aura presque toujours avantage à voir aussi la mésentérique inférieure à cause de ses rapports avec les lésions pelviennes.

Pour la radiographie, la position du malade sera, comme nous le verrons plus loin, tantôt ventrale, tantôt dorsale. Pour la première, on peut ponctionner l'aorte et prendre la radio sans bouger le malade.

Mais, pour la radiographie dorsale, il faut coucher le malade sur le côté droit, le ponctionner dans cette position et lui faire prendre doucement le décubitus dorsal en veillant à ne pas déplacer l'aiguille.

Les trois niveaux essentiels (D 12, L 1 et L 2) peuvent être atteints par la même ponction cutanée : *au-dessous de la 12e côte à 8 centimètres environ de la ligne des apophyses épineuses* (ou un travers de doigt en dehors de la masse sacro-lombaire), presque directement vers le corps de L 2; un peu obliquement vers le haut pour la L 1; enfin, parallèlement à la 12e côte pour la ponction au niveau de la D 12.

Comme pour les splanchniques, il faut tâter d'abord avec la pointe de l'aiguille le corps vertébral (premier point de repère) et, après l'avoir retirée un peu, la diriger plus profondément en avant dans la direction prévertébrale.

On rencontre l'aorte à 12 centimètres environ de profondeur; elle est reconnaissable à la sortie de *sang rouge vif*, très rarement en jet, presque toujours en gouttes précipitées. C'est le moment d'injecter la solution opaque. Nous avons utilisé le *INa à 100 p. 100*, parce que les premiers essais à

25 p. 100 ne donnaient pas d'ombres suffisantes. Nous tâchons, avec l'appareil qui règle la vitesse, de réussir avec des concentrations moins fortes.

La dose totale de solution opaque était au commencement assez élevée, 30 cent. cubes et 35 cent. cubes, soit 30 grammes et 35 grammes d'iodure. Mais on commençait l'injection trop avant la radio ; avec la technique actuelle, où l'injection est mieux utilisée, on ne dépasse pas 20 cent. cubes.

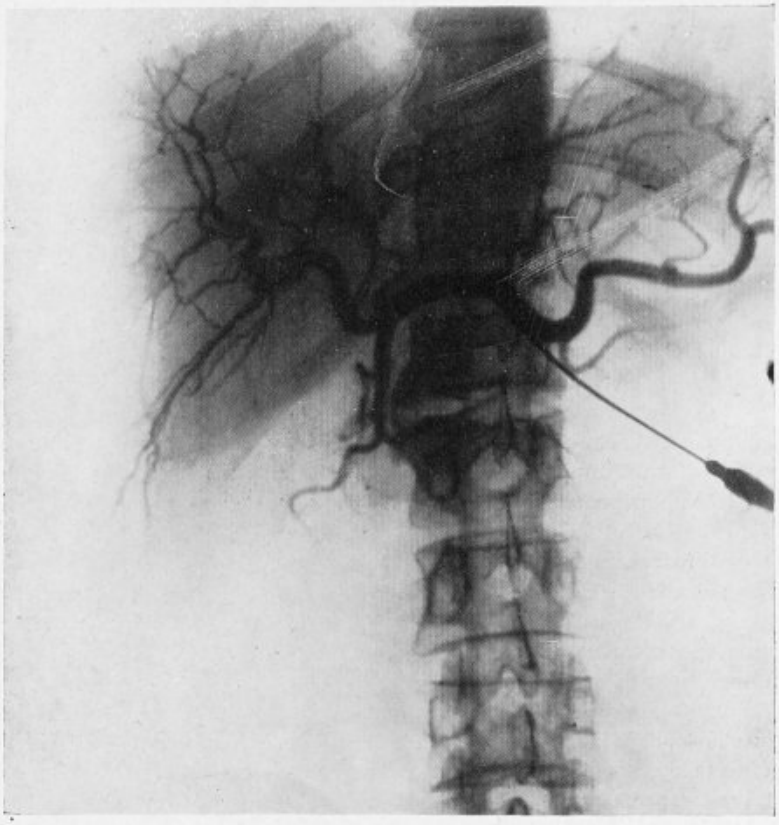

Fig. 3. — Tronc cœliaque. Position dorsale.

Nous avons même obtenu de bonnes radios avec 10 cent. cubes, ce qui nous permet de faire deux injections à la suite, pour la stéréoradiographie par exemple, que nous sommes en train d'étudier.

Aiguilles de 12 à 14 centimètres de longueur et de 12/10 de millimètre de diamètre. Avec d'autres aiguilles, on n'obtient pas le courant nécessaire, et nous avons déjà insisté sur l'importance du débit. C'est surtout à cause de l'aorte que nous avons été portés à chercher la mesure et le réglage de la vitesse par l'appareil déjà mentionné. Pour restreindre le

territoire de diffusion de la solution, nous avons placé des garrots à la racine des cuisses. Le INa à 100 p. 100 est très douloureux pour être employé sans anesthésie. Nous préférons *la rachi*, qui rend indolores la ponction et l'injection et permet particulièrement l'arrêt volontaire des mouvements respiratoires exigé par la radio, ce que l'anesthésie générale ne permet pas.

Pour atteindre plus sûrement les premières branches de l'aorte abdominale, nous avons essayé avec succès la *ponction de l'aorte thoracique* (au niveau de D 10), plus accessible encore que l'aorte abdominale. En fait, plus nous montons dans le thorax, plus l'aorte devient grosse, externe et moins cachée par les corps moins larges des vertèbres dorsales. Le seul inconvénient est la possible rencontre du bord postérieur du poumon que nous avons d'ailleurs déjà traversé sans conséquences. C'est pour cela que le lieu de la ponction doit être choisi plus près de la colonne, à trois travers de doigt des apophyses épineuses. Quel que soit l'endroit de la ponction, nous faisons toujours, pour mieux assurer la vaso-constriction, une injection de quelques gouttes d'adrénaline dans les tissus péri-aortiques, après avoir retiré un peu l'aiguille.

Radiographie. — En dehors des indications générales déjà décrites à propos de l'artériographie des membres (avec la seule différence que le temps de pose a été de huit dixièmes de seconde), la particularité la plus importante est le choix de *la position ventrale ou dorsale*, qu'il faut donner au malade. Étant donné que les artères les mieux visibles sont celles qui se trouvent les plus proches du film, il faut placer le malade selon le territoire à étudier.

La comparaison des radios prises dans les deux positions montre bien le rôle essentiel de celles-ci. Ainsi l'hépatique, la splénique, les rénales et les iliaques sont plus nettes dans la position dorsale, tandis que les mésentériques se dessinent mieux dans la position ventrale, d'ailleurs la plus commode pour la ponction.

En dehors de suites de la rachi, nous n'avons eu aucun accident sérieux imputable soit à la ponction, soit à l'injection ; seulement une fois une menace de syncope a été due à une injection trop brusque.

Dans les premiers essais, où la technique était encore mal réglée, et surtout dans les changements de position, l'iodure a coulé quelquefois en dehors du vaisseau. Fait dont nous nous apercevons à la radio par la tache d'opacité. La douleur cependant est bien moindre que celle du néo-salvarsan hors de la veine ; dans un cas nous avons eu recours au pantopon.

Les doses élevées d'INa, dont nous avons parlé, ont été parfaitement tolérées ; fait dont la portée n'est pas à mépriser pour les applications thérapeutiques. C'est la confirmation du fait expérimental avéré que l'organisme tolère, par voie artérielle, des doses supérieures à la voie veineuse. La première est une voie essentiellement régionale, tandis que la deuxième est presque immédiatement une voie générale.

Les expériences de Maurel (1902 et 1903), Oppel (1909) et Goyanes (1912)

avaient déjà démontré que certains anesthésiques (cocaïne) étaient huit à dix fois moins toxiques lorsqu'on les injectait par l'aorte que par la veine cave.

Et dans les artères, la toxicité est inversement proportionnelle à l'extension du territoire capillaire du vaisseau injecté. Ainsi, en courant libre, la

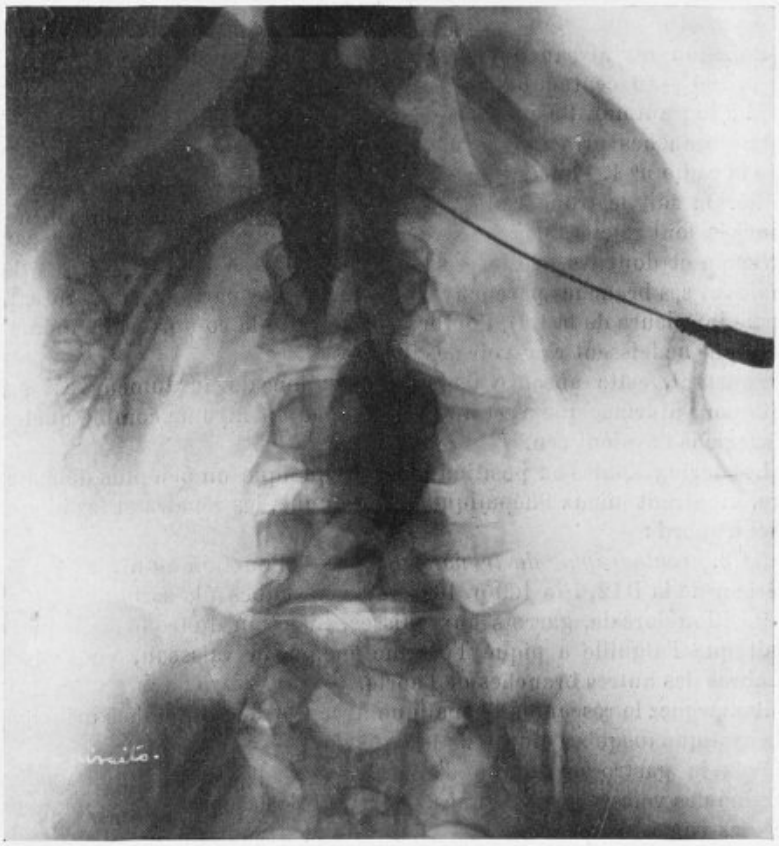

Fig. 4. — Aortographie, position dorsale. Tuberculose rénale gauche.

même dose est moins toxique dans l'aorte que dans la radiale. Fait intéressant quoique apparemment paradoxal.

Parmi les 10 dernières *aortographies*, nous choisirons quelques exemples plus démonstratifs :

N° 1. *Aortographie au-dessus du tronc cœliaque.* — Ponction de l'aorte au niveau de D12, INa 100 p. 100, 30 cent. cubes injectés à la seringue. Position ventrale. Compression élastique de la racine des cuisses. On entrevoit l'aorte et plus distinctement les branches du tronc cœliaque,

surtout la splénique et l'hépatique avec leurs multiples ramifications.

L'ombre de la *rate* et celle des *reins* sont bien visibles, surtout les contours du rein droit et son pédicule.

Enfin, on peut suivre les mésentériques jusqu'aux branches nombreuses des anses intestinales. La bifurcation de l'aorte est au niveau de la LIII. L'ombre des iliaques est indiscutable.

C'est la première aortographie que nous ayons réussi.

N° 2. *Aortographie au-dessus du tronc cœliaque.* — Kyste de l'ovaire.

Ponction au niveau du corps (moitié supérieure) de la L 1, INa à 100 p. 100 — 15 cent. cubes. Injectés avec l'appareil à pression constante (1 1/2 kilogramme). Position ventrale, garrots à la racine des cuisses.

Les branches principales, et l'aorte même, sont mieux dessinés que dans la radio n° 1. Pourtant la quantité de INa injectée a été diminuée de moitié. On suit le tronc cœliaque et la mésentérique supérieure dont les branches sont rejetées des deux côtés par une tumeur qui remplit la cavité pelvienne et dont les contours sont très visibles. Visibles aussi les deux rénales et ses branches parenchymateuses. Mais à partir de la bifurcation (partie inférieure de la L3), l'ombre et peut-être la compression même de la tumeur ne laissent rien voir des iliaques.

Pourtant, cette absence de vascularisation de la tumeur est suffisante pour affirmer que c'est un kyste et pas un myome comme quelques chirurgiens l'avaient cru.

Les aortographies en position dorsale, quoique un peu plus délicates à faire, montrent mieux l'hépatique, la splénique, les rénales et les iliaques. Voici d'abord :

N° 3. *Aortographie du tronc cœliaque.* — Ponction au niveau du bord inférieur de la D12, INa 100 p. 100 — 10 cent. cubes à la seringue.

Position dorsale, garrots aux cuisses. Injection du tronc cœliaque. On dirait que l'aiguille a piqué l'origine même du vaisseau, vu l'absence d'ombres des autres branches de l'aorte.

Remarquez le réseau de l'hépatique avec ses deux branches principales et la cystique jusqu'à l'ombre de la vésicule.

Puis la gastro-épiploïque droite avec la pancréatico-duodénale et l'origine des vaisseaux gastriques. L'origine de la coronaire stomachique avec ses rameaux œsophagiens et cardiaques sont aussi bien visibles; mais, comme pour l'hépatique, les rameaux gastriques trop antérieurs échappent à la radio.

N° 4. *Aortographie au-dessus des rénales.* — Tuberculose rénale gauche. Ponction L 1, INa 100 p. 100 — 25 cent. cubes.

Garrots aux cuisses. Position dorsale. Ce film est, je crois, la première image radiographique et nette de la circulation rénale qu'on ait obtenue sur le vivant. Sur l'opacité homogène du rein droit ptosé se dessine l'irrigation artérielle depuis le pédicule oblique jusqu'aux rameaux les plus fins de la substance corticale. Le rein gauche, plus haut, plus grand et allongé, fait un contraste frappant par son ombre lacunaire et sa pauvreté circulatoire avec le rein droit. Et pourtant il a été sûrement injecté, son

ombre même le prouve et d'autres branches de l'aorte (lombaires, spermatique, sacrée moyenne et iliaques) l'ont été aussi. L'élimination de l'indigo-carmin se faisait : à droite, quatre minutes ; à gauche, quatorze minutes. L'aspect fonctionnel se superpose à l'image anatomique.

La *néphrectomie gauche* nous a permis de faire, immédiatement après l'opération, la radiographie du rein enlevé, rempli de INa.

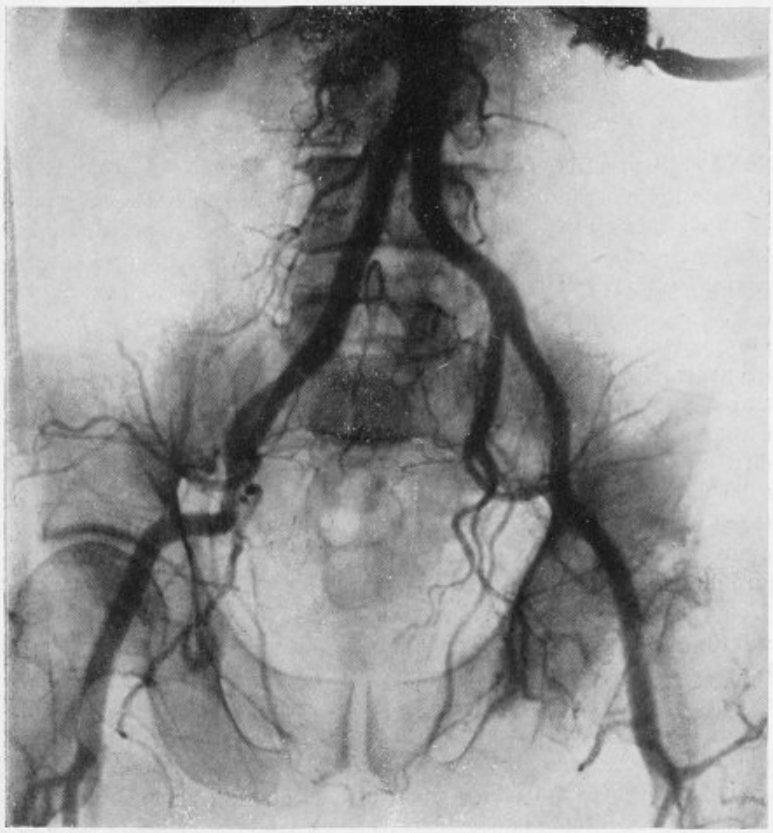

Fig. 5. — Aortographie. Région pelvienne.

L'ombre était pareille à celle qu'on avait surprise à l'artériographie. La rénale avait le calibre d'une radiale. Le rein presque entièrement dégénéré ne conservait qu'au pôle supérieur un aspect à peu près normal.

N° 5. *Aortographie terminale.* — Coxalgie et trochantérite gauche. Ponction L 2, INa 100 p. 100 — 20 cent. cubes.

Garrots aux cuisses, position dorsale. C'est la plus belle artériographie des iliaques que nous ayons obtenue. On a encore atteint l'ombre du pôle

inférieur du rein. On voit bien, par la comparaison avec les deux premières aortographies, la différence des images du rein selon la position ventrale ou dorsale.

Pas de mésentériques ou de branches antérieures, comme l'épigastrique, mais toute la circulation pelvienne, particulièrement les branches des hypogastriques, est merveilleusement dessinée : fessières, ischiatiques, obturatrices, honteuses, internes, jusqu'aux dorsales du pénis et caverneuses. On comprend comme la vision stéréoscopique aidera encore mieux l'interprétation des images et l'identification des vaisseaux.

Conclusion.

Dans cette première communication, nous voulons surtout démontrer ;

1° Que l'étude radiographique de la circulation des membres ne doit pas être restreinte aux maladies artérielles;

2° Que la visibilité de l'aorte et de ses branches abdominales, sur le vivant, est un fait acquis que nous croyons avoir été les premiers à réussir.[1]

On peut prévoir, pour l'abdomen comme pour les membres, le vaste horizon séméiologique que la multiplicité d'aspects si intéressants déjà obtenus laisse entrevoir. Pour ne parler que du rein, on devine la précision que la possibilité de voir sa circulation apporte au diagnostic des néphrites, tumeurs, tuberculose, rein en fer à cheval ou autres anomalies, rôle des vaisseaux anormaux dans la pathogénie de l'hydronéphrose, etc., et aussi, d'une façon générale, pour le diagnostic différentiel des tumeurs, attendu que rien ne permettra mieux d'identifier le siège, l'origine et la nature d'une lésion que ses connexions vasculaires.

L'aspect *anatomique*, particulièrement *anatomo-topographique* de la circulation de l'abdomen, est en quelque sorte précisé par une méthode qui surprend, sur le vivant, les rapports normaux, en dehors des changements que la dissection et la mort introduisent dans l'anatomie, si différente, de *l'abdomen* chez le vivant et le cadavre.

Pour terminer, nous ne voulons que signaler les conséquences thérapeutiques, indiquées autrefois par Goyanes et que nous avons renouvelées, surtout dans les infections : ostéites, ostéo-myélites, arthrites, méningo-encéphalites, fractures infectées, phlegmons étendus des membres, tuberculose ostéo-articulaire, etc...

Mais c'est un autre sujet, trop vaste pour être abordé aujourd'hui. »

Messieurs, je n'ai pas besoin d'insister sur le grand intérêt des recherches de notre collègue de Lisbonne. Du reste par l'accueil que vous avez réservé il y a quelques semaines à la communication qui vous a été faite par lui dans cette enceinte, vous avez assez témoigné de l'importance que vous attachiez à ce travail.

Je vous propose de le publier dans nos Bulletins. Je crois bien que pour ma part je n'emploierai pas cette méthode quant à sa partie abdo-

minale, mais les faits de M. Reynaldo dos Santos méritent d'être considérés.

M. **Lecène** : J'ai vu les radiographies de M. Reynaldo dos Santos lorsqu'il les a présentées ici il y a un mois. Elles sont très belles, et certainement très remarquables pour un anatomiste ; mais je me demande ce qu'elles peuvent bien apprendre d'utile à un chirurgien. Je ne suis pas un misonéiste, bien loin de là ; mais tout de même je voudrais bien que l'on me dise à quoi peuvent servir en clinique ces injections artérielles ? Au surplus là n'est pas l'essentiel de la question : en effet, peut-être un jour ces injections d'artères *in vivo* rendront-elles service en clinique ; c'est le secret de l'avenir. Par contre, ce que je tiens à dire ici, et très fortement, c'est que je suis extrêmement surpris que M. Reynaldo dos Santos n'ait jamais eu d'accidents en injectant, dans des artères, telles que l'aorte, une substance aussi chimiquement irritante que l'iodure de sodium à la concentration de 100 p. 100. En effet, une solution à 20 p. 100 est déjà très irritante et dangereuse dans certains cas. J'en ai eu la preuve authentique par une injection d'iodure de sodium à 20 p. 100 que fit dans mon service mon ami Wolfromm dans un uretère pour obtenir une pyélographie. Celle-ci fut excellente et l'image urétéro-pyélitique était très bonne ; oui, mais quand six jours plus tard j'enlevai le rein (qui était seulement atteint de néphrite hématurique et nullement infecté), je fus très frappé de voir l'uretère épaissi et œdémateux macroscopiquement, et microscopiquement très enflammé : c'était une inflammation des plus intenses, allant même jusqu'à la nécrose en certains points de la paroi urétérale. Ce fait que j'ai observé il y a trois ans m'a beaucoup frappé. Aussi quand j'entends proposer l'injection d'iodure de sodium en solution extrêmement concentrée dans l'aorte ou les gros troncs artériels, je suis en droit d'exiger des preuves extrêmement sérieuses et vérifiées expérimentalement sur les animaux de la non-toxicité d'une pareille injection. Un rein injecté par l'artère rénale ne présentera-t-il pas plus tard des lésions de néphrite diffuse? Je suis autorisé à le craindre jusqu'à preuve rigoureuse du contraire.

J'estime que nous avons ici le droit d'exiger les preuves les plus authentiques de l'innocuité certaine d'une pareille méthode : cette innocuité actuellement ne me paraît absolument pas démontrée ; comme d'autre part les avantages de cette méthode au point de vue du diagnostic clinique sont des plus problématiques, je crois bon d'attirer l'attention des chirurgiens sur les dangers possibles de l'emploi des injections d'iodure de sodium en solution concentrée.

Nous ne sommes pas réunis ici pour applaudir sans réflexion, puis louer sans mesure et enfin approuver sans critique des tentatives certainement hardies, mais qui ne seront certainement pas innocentes si on les répète souvent ; aussi tant qu'il ne sera pas démontré, par des observations sérieuses et bien contrôlées, que l'artériographie des membres et de l'aorte a une importance diagnostique capitale, je pense qu'il sera très prudent de ne jamais l'employer.

COMMUNICATION

Occlusion intestinale post-opératoire traitée par injections intraveineuses de sérum salé hypertonique.

par M. L. Courty,
Professeur suppléant à la Faculté libre de Lille,
Membre correspondant national.

Le résultat favorable que nous avons obtenu, récemment, avec le sérum salé hypertonique, dans un cas d'occlusion dont nous avons publié l'observation à la séance du 12 décembre 1928, nous a engagé à continuer l'application de cette méthode.

Aussi pouvons-nous apporter, aujourd'hui, une nouvelle observation, qu'on trouvera plus loin : il s'agissait d'une occlusion paralytique survenue cinq jours après une cholécystectomie difficile et se traduisant, outre l'arrêt des matières et des gaz, par un ballonnement considérable, avec hoquet et *vomissements nettement fécaloïdes*; le pouls était mal frappé et rapide, la situation était grave ; nous avons fait à ce malade, outre les lavages d'estomac classiques, 3 injections intraveineuses de 30 cent. cubes de sérum salé hypertonique à 10 p. 100, en vingt-quatre heures, qui donnèrent un résultat remarquable.

Observation. — Henri D..., trente-deux ans, a un passé chargé au point de vue hépatique : il a présenté, en effet, en 1917, une première crise de coliques hépatiques qui, pendant trois ans, se reproduisirent tous les mois.

Depuis 1920, il n'avait eu que quelques troubles digestifs, lorsque le 12 décembre 1928 il est pris de douleurs violentes dans le flanc droit, avec fièvre, vomissements, jaunisse, constipation ; son médecin trouve la situation alarmante, appelle un chirurgien qui constate une contracture assez marquée au-dessous du rebord costal droit, fait le diagnostic de cholécystite aiguë avec réaction péritonéale et tente le refroidissement.

Le malade reste donc couché pendant trois semaines avec de la glace sur le ventre, et un régime sévère.

La situation s'améliore et il se rétablit peu à peu.

Je vois le malade, pour la première fois, le 31 janvier 1929; il s'est très bien remis de son épisode aigu, il n'en conserve qu'un très léger subictère et une légère douleur au point vésiculaire (il n'y a ni plastron, ni contracture, ni vésicule palpable), le malade n'a plus de température depuis un mois; le pouls est à 62, pas de température.

La cholécystectomie est décidée.

L'intervention a lieu le 1er février 1929, sous anesthésie générale à l'éther.

Incision médiane sus-ombilicale : tout l'espace sous-hépatique est bloqué par des adhérences récentes, provenant de la péritonite sous-hépatique constatée antérieurement; d'autre part la vésicule est petite, assez latérale; le malade étant fort gros, l'*incision médiane*, que nous employons habituellement, est insuffisante; nous pratiquons donc un débridement transversal à droite. La vésicule, qu'il est très difficile de séparer de son lit, se rompt, et le champ opératoire est souillé par du liquide louche et de la boue biliaire.

L'intervention est pénible, nous la terminons par la mise en place d'une mèche et d'un drain.

Le lendemain, 2 février, état général assez satisfaisant, mais nous sommes surpris par l'apparition d'un hoquet persistant. Pas de vomissements. Sérum physiologique, 1 litre.

Le 3 février, le hoquet, qui a duré une grande partie de la nuit, incommode beaucoup le malade, le ventre est très ballonné; dans la soirée apparaissent des vomissements très sales et mal odorants, le pouls est petit et rapide, le malade ne fait pas de gaz.

Nous pratiquons un lavage d'estomac, et prescrivons l'huile camphrée toutes les trois heures, sérum physiologique sous-cutané, 1 litre et 1 litre de Murphy.

Le 4 février: Etat plutôt stationnaire, le hoquet persiste toujours mais pas de vomissement. On continue le sérum physiologique et l'huile camphrée.

Le 5 février : La situation devient inquiétante, le malade n'a pas fait de gaz depuis l'opération, le hoquet continue avec de très courtes accalmies ; mais dans la matinée se produit un *vomissement fécaloïde*, le pouls est petit, le facies tiré.

Vers midi nous pratiquons un grand lavage d'estomac qui évacue une grande quantité de liquide douteux ; dans l'après-midi l'état est toujours inquiétant, nous décidons d'employer le sérum hypertonique :

A 19 heures, première injection intraveineuse de 30 cent. cubes à 10 p. 100.

A 21 heures, deuxième injection intraveineuse de 30 cent. cubes à 10 p. 100.

Le 6 février : Il y a une légère amélioration, pas de vomissement, mais toujours du hoquet ; le pouls est bien mieux frappé, le ventre paraît moins tendu.

A 16 heures, troisième injection de 30 cent. cubes à 10 p. 100.

Le 7 février : La situation s'améliore nettement, le pouls est sensiblement meilleur et moins rapide, le malade fait quelques gaz mais le hoquet persiste encore.

Le 8 février : L'état général est vraiment meilleur, le malade a une première selle.

A partir de ce jour-là son état s'améliore de plus en plus.

Il sort guéri de la clinique le 19 février.

Revu ces jours derniers, son état est satisfaisant.

Voilà donc un nouveau succès à l'actif du sérum salé hypertonique.

Dans l'observation que nous avons présentée le 12 décembre 1928, il s'agissait d'une occlusion mécanique chez laquelle l'anus cæcal n'avait pu enrayer la stercorémie, celle-ci céda aux injections de sérum hypertonique.

Aujourd'hui, c'est pour une occlusion paralytique post-opératoire que nous avons employé la solution chlorurée hypertonique, sans aucune dérivation.

Ces deux cas sont assez démonstratifs, car ces deux malades, qui paraissaient perdus, ont guéri.

Cette méthode que M. Gosset nous a fait connaître et qui a donné d'excellents résultats aux chirurgiens américains, et à certains d'entre nous (Nora, Duncombe, Pilven, Brisset, Guillaume-Louis), mérite donc d'entrer dans la pratique courante.

Le Secrétaire annuel, F. CADENAT.

Imprimerie de la Cour d'Appel, 1, rue Cassette, Paris.



BULLETINS ET MÉMOIRES

DE LA SOCIÉTÉ NATIONALE DE CHIRURGIE

Séance du 1er mai 1929.

Présidence de M. CUNÉO, *président.*

PROCÈS-VERBAL

La rédaction du procès-verbal de la précédente séance est mise aux voix et adoptée.

CORRESPONDANCE

La correspondance comprend :

1° Les journaux et publications périodiques de la semaine.

2° Une lettre de M. ALGLAVE s'excusant de ne pouvoir assister à la séance.

A PROPOS DU PROCÈS-VERBAL

A propos du bactériophage,

par M. **Sauvé.**

Je désire, à propos de la discussion sur le bactériophage qu'a ouverte le rapport de mon maître M. Gosset, préciser les points suivants.

L'observation de pyélonéphrite gravidique grave guérie immédiatement par l'application du principe bactériophagique et que j'ai étudiée appartient essentiellement à notre collègue Grenet et à son élève, Isaac Georges. La seconde observation typique, et qui concerne une furonculose multiple chez une diabétique grave appartient à Isaac Georges et à moi.

Je m'intéresse à la question du bactériophage depuis 1925, et je n'ai pas sur ce sujet les deux seules observations que j'ai relatées. Mais j'entends ne rapporter mes autres observations que quand elles seront en nombre suffisant pour permettre une approximation suffisante.

Enfin, je tiens à préciser que, dans les cas graves, il est deux précautions indispensables pour l'administration du bactériophage : la constatation de la lyse *in vitro* du bacille à combattre par une souche bactériophagique appropriée, et au cas où le temps forcerait à employer des stocks bactériophagiques à s'assurer, je ne dis pas bien entendu de leur ultrastérilité, mais de leur stérilité, un bacille lysé par le bactériophage pouvant, comme c'est connu depuis longtemps, recultiver secondairement.

J'ajoute que, dès le début, d'Hérelle a reconnu la polyvalence du principe bactériophagique, agent unique pouvant être entraîné à la lyse de différents bacilles. L'action du bactériophage peut donc s'exercer sur des bacilles d'espèce différente sans qu'on en puisse tirer argument contre son efficacité.

A propos des résections osseuses pour tumeurs,

par **M. Cunéo.**

L'intéressante communication de M. Juvara sur le traitement des tumeurs osseuses par la simple résection et le remplacement de l'os enlevé par un fragment de l'os articulé avec lui mérite d'attirer l'attention à plusieurs égards. Comme M. Juvara, nous ne nous occuperons que des tumeurs des extrémités osseuses.

En ce qui concerne les indications opératoires, il importe d'envisager séparément les tumeurs malignes et les tumeurs bénignes, tout en rappelant combien il est souvent difficile, au point de vue clinique, d'apprécier le degré de malignité, lorsqu'il s'agit de cas au début.

Or, pour les tumeurs malignes, ces cas seuls peuvent bénéficier de la résection simple. L'école de Lyon a plus particulièrement insisté sur les résultats satisfaisants que peut donner l'opération conservatrice dans les cas d'ostéo-sarcomes qui ne se sont pas encore diffusés dans les parties molles adjacentes[1].

Pour les tumeurs dites bénignes, les chirurgiens semblent avoir une certaine tendance à se contenter d'un curetage de la cavité osseuse, en bourrant éventuellement celle-ci de copeaux ostéo-périostiques. Même pour les tumeurs à myéloplaxes, il conviendrait peut-être de faire quelques réserves sur le caractère radical de ce mode d'intervention. Je connais personnellement quelques cas où le curetage a été suivi de récidive. D'autre part, nul n'ignore que la présence de quelques myéloplaxes dans une

1. Voir le travail de P. Cavaillon et H. Alamartine : Le traitement conservateur dans les sarcomes des os longs. *Lyon Chir.*, 1er juin et 12 juillet 1909.

coupe n'implique pas forcément le diagnostic de tumeur à myéloplaxes. Aussi ne faudrait-il pas poser en principe que l'évidement est le traitement de choix des tumeurs à myéloplaxes et j'estime, pour ma part, que la résection serait souvent un traitement beaucoup plus sûr.

Mon examen est encore plus catégorique en ce qui concerne les chondromes. Leur degré de bénignité est encore plus difficile à préciser. La biopsie même ne peut jamais permettre une certitude, car il n'est pas rare que certaines tumeurs aient à leur périphérie les caractères du chondrome alors que leur centre présente tous les aspects d'un sarcome des plus caractérisés. En somme, la résection pour tumeurs épiphysaires présente peut-être des indications plus fréquentes qu'on ne pourrait le croire au premier abord.

Je suis convaincu que si elle n'est pas plus fréquemment pratiquée, surtout au niveau des membres inférieurs, c'est en raison de la difficulté de la reconstitution du squelette. Une extrémité inférieure du fémur ou supérieure du tibia ne se refait pas avec quelques greffes ostéo-périostiques et le fragment enlevé ne peut être remplacé que par une greffe d'un certain volume.

C'est ici qu'apparaît l'intérêt de la communication de M. Juvara. On a eu recours généralement jusqu'ici à des greffes homogènes ou hétérogènes. Les premières ont été utilisées tantôt à l'état naturel, tantôt après avoir subi des traitements variés. Les secondes ont presque toujours été utilisées après séjour préalable dans un liquide conservateur. On a obtenu avec ces greffes quelques beaux succès et l'on cite volontiers les cas célèbres de Kuttner. Mais, le plus souvent, on a eu des déboires. Après une période de tolérance parfaite, le greffon que l'os récepteur fixe par pénétration se raréfie, se résorbe ou se brise. Dans d'autres cas, il s'élimine en partie ou en totalité. Ces fâcheuses éventualités tiennent toutes à la même cause : l'os récepteur ne semble pas posséder une fertilité assez grande pour suffire au remaniement total du greffon.

Or il n'est pas douteux que les greffons autogènes ne se prêtent beaucoup plus facilement à ce remaniement complet qui aboutit à les incorporer à titre définitif au squelette. Les observations de M. Juvara en donnent une preuve quasi expérimentale. Il faut donc admettre que les greffons autogènes ont une propriété spécifique qui leur donne une supériorité indiscutable sur les greffons homogènes ou hétérogènes.

Dans les observations de M. Juvara, il est évident en effet qu'il s'agit de simples greffons et non d'une greffe ostéoplastique. Les rares connexions que le fragment transplanté pouvait garder avec les parties molles ne sauraient servir à sa nutrition. Au demeurant, je pense qu'il ne faut pas avoir d'illusions sur les greffes osseuses dites pédiculées. Lorsque le pédicule est représenté par la membrane interosseuse, comme dans l'opération type de Hahn-Hutington, on se demande quels sont les rameaux que cette membrane peut apporter au péroné. J'ai souvent utilisé des transplantations d'hémidiaphyses pour les pseudarthroses du fémur, en conservant au fragment déplacé toutes les fibres musculaires s'insérant sur lui. Or,

dans une de mes observations, une opération complémentaire m'a permis de constater que le fragment pédiculé était complètement avasculaire. Je crois que la seule technique qui permette l'utilisation d'un fragment osseux vivant est celle que j'ai décrite pour la transplantation du péroné et qui comporte la conservation de son artère nourricière.

Nous avons vu que l'absence de pédicule efficace n'empêchait point l'incorporation complète des greffons dans l'observation de M. Juvara. Celui-ci estime qu'il faut trois ou quatre ans pour que la revitalisation soit terminée et que le greffon s'accroisse au point de reconstituer une tige osseuse d'un volume correspondant à celui des os normaux. C'est un délai qui peut sembler long, mais qui correspond aux données de l'expérience.

J'ai été d'autant plus frappé par l'intérêt de la technique de M. Juvara que j'avais songé à employer un procédé du même ordre que je n'ai d'ailleurs pas mis à exécution sur le vivant. Il s'agissait de remplir le vide creusé par une hémirésection condylienne du fémur pour fistule juxta-articulaire. Mon opération, pratiquée sur le cadavre, avait consisté à prélever un fragment sur le tibia, par une section sagittale et à faire basculer ce fragment pour remplacer le condyle enlevé et assurer en même temps l'arthrodèse de l'articulation.

RAPPORTS

Luxation du genou suivant un axe vertical,

par M. **A. Guillemin**, chirurgien des hôpitaux de Nancy.

Rapport de M. Albert Mouchet.

M. Guillemin, chirurgien des hôpitaux de Nancy, qui a déjà adressé à notre Société plusieurs travaux intéressants, vient de nous envoyer une observation rare qui mérite de retenir notre attention.

M. H... est un vigoureux cultivateur de quarante-trois ans, mesurant 1m80, très musclé. Il est amené à l'hôpital parce qu'il vient d'être victime d'un accident.

Il revenait de passer la herse dans un champ, herse retournée, dents en l'air, quand son cheval s'engagea dans un sentier. Il essaya de le rattraper par la bricole, mais il buta contre une motte de terre et tomba. La herse passa sur sa jambe gauche, la traînant sur le sol. Il ressentit une vive douleur dans le genou, « comme si on lui tordait la jambe », dit-il, et ne put se relever.

Lors de notre examen, quelques heures après, le blessé souffre énormément, on peut à peine toucher sa jambe ; le moindre mouvement est très douloureux.

Le genou est globuleux, mais on est frappé, à l'inspection, par la position de la jambe ; le blessé, couché sur le dos, a le pied et la jambe gauche en rotation externe complète, mais la cuisse n'a subi aucune rotation. La torsion s'est

effectuée au niveau du genou; la rotule est rejetée latéralement en dehors; les surfaces condyliennes du fémur sont visibles sous les téguments qu'elles tendent, le condyle interne accuse nettement sa surface articulaire « déshabitée » par le plateau correspondant. Le bord du plateau interne du tibia fait saillie sous la peau, en avant du condyle externe ; la tubérosité antérieure est complètement externe (fig. 1).

A la palpation, on reconnaît les différentes surfaces articulaires, mais libres, ne se correspondant plus entre elles.

Aucun mouvement actif n'est possible; le blessé ne peut même pas soulever

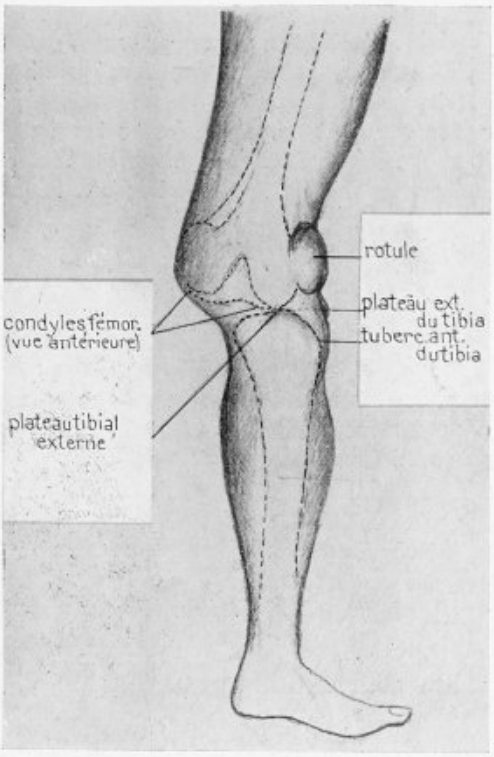

FIG. 1.

le talon du plan du lit. Passivement, on arrive avec difficulté à mettre la jambe en flexion sur la cuisse. Ce mouvement accuse les saillies des extrémités articulaires fémorale et tibiale.

La jambe est œdématiée, surtout au niveau des malléoles. La sensibilité est conservée. Les pulsations sont perceptibles à la tibiale postérieure, derrière la malléole interne; malgré la torsion du membre, les vaisseaux ne sont donc pas fortement comprimés.

Si on examine les *radiographies*, on constate que, sur la radiographie de face du membre, le fémur se présente de face alors que les os de la jambe sont vus de profil; par contre, sur la radiographie de profil, les os de la jambe apparaissent de face, et le fémur est de profil (fig. 2 et 3).

45*

La rotule est vue de trois quarts, attirée sur la face externe du condyle externe, par la rotation de la jambe.

On ne voit pas de fracture épiphysaire ou parcellaire.

Il y a donc une *luxation du genou par rotation de la jambe*, en dehors, autour de l'axe du membre ou plutôt *autour d'un axe* parallèle à l'axe du membre, mais *passant par le condyle et le plateau tibial externes*.

Le mécanisme est facile à comprendre d'après la façon dont le blessé relate son accident. Tombé à terre et étendu sur le dos, la herse passe sur sa jambe, le pied s'accroche dans les dents et les traverses. Il est entraîné en rotation

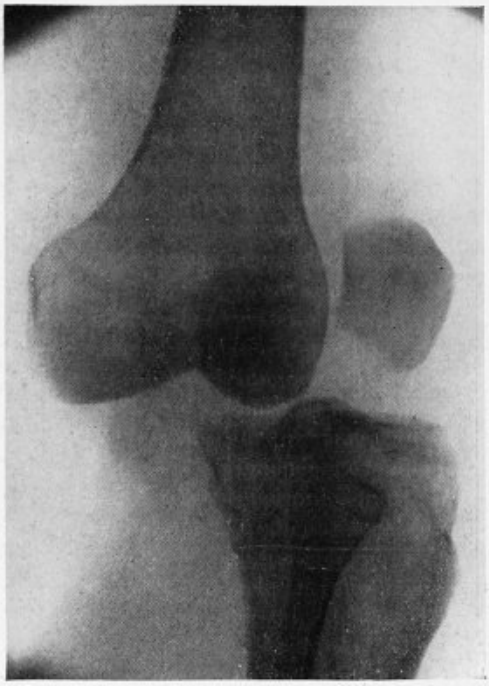

Fig. 2.

externe en même temps que le poids de l'instrument fait rouler la jambe en dehors, la cuisse étant fixée dans la dépression d'une ornière. C'est pourquoi la hanche et le fémur résistent; la torsion s'exécute au niveau du genou.

Mais, pour ce faire, il est nécessaire que les moyens de contention de l'articulation, ou bien aient une laxité extraordinaire, ou bien aient cédé, que les ligaments se soient rompus. Il est évident que le ligament latéral interne est déchiré; le ligament croisé interne a dû être arraché; l'externe a résisté. Le tendon rotulien et le ligament latéral externe sont indemnes. La synoviale elle-même doit être tiraillée par le mouvement de torsion.

Ces déchirures ligamentaires sont mises en évidence non seulement par les épreuves radiographiques sur lesquelles on ne voit pas d'arrachement osseux, mais encore par l'examen clinique. Car on peut exagérer les déformations existantes; on arrive (pendant l'anesthésie) à mettre la jambe presque à angle

droit sur la cuisse latéralement en dehors. Dans ce mouvement, la saillie de la rotule s'efface tandis que le relief du condyle interne s'accuse davantage.

La réduction est effectuée sous anesthésie générale. La jambe est inclinée en dehors pour détendre le quadriceps et le ligament rotulien et libérer la rotule. Puis, celle-ci repoussée en dedans, la jambe est tordue en dedans et redressée dans l'axe de la cuisse. On perçoit nettement un claquement en même temps que le genou reprend sa forme normale.

Bandage ouaté compressif. Immobilisation dans une gouttière métallique.

Au dix-septième jour, on commence une mobilisation prudente en conti-

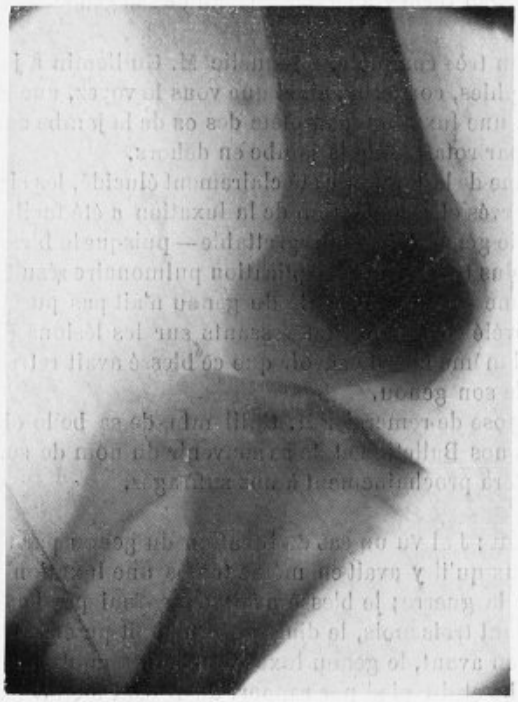

Fig. 3.

nuant le massage qui a été fait dès les premiers jours. Au bout de quatre semaines, le blessé est autorisé à se lever et à marcher d'abord avec des béquilles, puis avec une canne. Les mouvements qui, au début, étaient quelque peu douloureux et limités, s'exécutent assez facilement. H... boite parce qu'il s'appuie à peine sur la jambe gauche et qu'il a l'impression que son genou manque de solidité. Progressivement la marche s'améliore et quand H... est revu le 27 juin, trois mois après son accident, on note :

Marche normale, il traîne à peine la jambe. L'extension du genou est complète. La flexion atteint sans difficulté l'angle droit; au delà, elle est douloureuse et ne peut dépasser 110°.

Le genou est globuleux, il persiste de l'hydarthrose; le blessé n'a mis ni bande, ni genouillère, malgré les conseils qui lui ont été donnés.

Pas d'amyotrophie; il n'y a pas de signe du tiroir. Très légers mouvements

de latéralité du genou ; la rotule n'offre pas de mobilité latérale accentuée.

Le blessé a repris ses occupations de cultivateur, il travaille aux champs, se plaignant de fatigue plus rapide, et, le soir, de gonflement du genou.

Le résultat fonctionnel était suffisant et nous en étions satisfait, eu égard aux lésions. Le hasard a voulu que nous retrouvions notre blessé dix-huit mois plus tard dans les circonstances suivantes :

H... ayant fait une chute avait eu une fracture de côtes qui l'amenait à nouveau à l'hôpital. Il existait un épanchement pleural hématique. Des complications pulmonaires survinrent qui emportèrent le malade. Il ne nous a pas été possible de faire l'autopsie ni de disséquer le genou. Mais le blessé nous a dit à son entrée qu'il avait recouvré l'usage intégral de son genou.

L'observation très complète, à laquelle M. Guillemin a joint un dessin et des radiographies, concerne, ainsi que vous le voyez, une lésion traumatique très rare, une luxation complète des os de la jambe en dehors, luxation du genou par rotation de la jambe en dehors.

Le mécanisme de la torsion a été clairement élucidé, les signes cliniques nettement observés et la réduction de la luxation a été facilement obtenue sous l'anesthésie générale. Il est regrettable — puisque le blessé a succombé dix-huit mois plus tard à une complication pulmonaire résultant d'un nouveau traumatisme — que l'autopsie du genou n'ait pas pu être pratiquée ; elle nous eût révélé des détails intéressants sur les lésions des ligaments.

Il est quand même bon de savoir que ce blessé avait retrouvé l'intégrité fonctionnelle de son genou.

Je vous propose de remercier M. Guillemin de sa belle observation, de la publier dans nos Bulletins et de se souvenir du nom de son auteur lorsqu'il se présentera prochainement à nos suffrages.

M. **Robineau** : J'ai vu un cas de luxation du genou par rotation, d'autant plus curieux qu'il y avait en même temps une luxation de la hanche : c'était pendant la guerre ; le blessé avait été enfoui par l'explosion d'une marmite. Pendant trois mois, le diagnostic n'avait pu être fait, car la hanche était luxée en avant, le genou luxé par rotation en dedans, en sorte que l'axe de la jambe et du pied par rapport au bassin n'était pas modifié. La lésion était constituée par une rotation du fémur en dehors, d'un quart de tour, le bassin et la jambe restant en place. Des radiographies stéréoscopiques ont été seules capables de préciser le diagnostic.

L'impotence étant absolue (le blessé ne pouvait même pas s'asseoir), j'ai d'abord réduit par arthrotomie la luxation du fémur. Dans un second temps, j'ai remis le tibia en bonne place, mais constatant de gros désordres ligamenteux devant fatalement entraîner un genou ballant j'ai fait une arthrodèse. Le blessé a guéri avec une hanche souple et un genou raide, marchant bien et pouvant vaquer à ses occupations de cultivateur.

Un fait aussi exceptionnel méritait, je crois, de vous être cité à propos du rapport de Mouchet.

Un cas de volvulus du grêle par un énorme peloton de 132 ascaris. Détorsion. Fixation à la paroi. Guérison,

par **M. Hartglas.**

Rapport de M. J.-L. Roux-Berger.

Le Dr Hartglas (de Dourdan) nous a envoyé l'observation suivante :

L.... (Fernand), âgé de quatorze ans, est pris le 24 novembre 1928, à 6 heures du matin, d'une douleur violente dans le ventre en allant à la selle. Cette douleur évolue par crises incessantes. L'enfant a quelques vomissements. Le Dr Delaporte, qui voit l'enfant à 9 heures du matin, fait le diagnostic d'une occlusion probable et dirige le petit malade sur la maison de santé.

L'enfant est examiné par nous à 13 heures. Température 37°1. Pouls à 100; facies anxieux; traits tirés. Quelques vomissements devant nous. Pas de gaz depuis le début de la crise. Des douleurs violentes surviennent par crises intermittentes, mais très rapprochées, en empêchant le petit malade de s'expliquer sur son mal. A l'examen de l'abdomen, nous constatons une contraction violente de tout le ventre, surtout marquée dans la fosse iliaque droite et autour de l'ombilic. Toute cette région est très douloureuse. Sonorité normale. Rien au toucher rectal.

En nous basant sur cette douleur évoluant par crises intermittentes sur les vomissements, ainsi que sur l'arrêt des gaz depuis le matin, nous faisons le diagnostic d'une occlusion intestinale sur le grêle, soit par le diverticule de Meckel, soit par le volvulus.

Nous décidons l'intervention qui est pratiquée deux heures plus tard.

Intervention. — Anesthésie : Sédol, balsoforme.

Laparotomie médiane sous-ombilicale.

A l'ouverture du ventre, il s'en écoule un peu de liquide sanguinolent. Les anses grêles sont légèrement dilatées. A 40 centimètres du cæcum, on trouve une anse grêle involvée et prolabée dans le Douglas. Cette anse est tendue à 180° dans le sens des aiguilles d'une montre. Son mésentère est épaissi, rouge, vascularisé, parsemé de ganglions hypertrophiés et enflammés. L'anse grêle est épaissie, son diamètre est de 5 à 6 centimètres à peu près ; elle est bosselée, rouge, et sa surface est soulevée par de nombreuses saillies longitudinales, comme des sortes de ficelles. Nous sommes très intrigués par cet aspect bizarre et insolite de l'anse intestinale, ne sachant pas à vrai dire de quoi il s'agit. A un moment, nous pensons même à une forme bizarre de tuberculose intestinale et envisageons presque la nécessité de résection. Mais en palpant plus attentivement cette anse intestinale nous avons l'impression qu'elle est farcie, injectée, bourrée comme un boudin par une quantité de corps allongés. Nous faisons alors le diagnostic exact, celui d'un énorme paquet d'ascaris dont l'enchevêtrement a bouché complètement la lumière intestinale sur 30 centimètres environ. Sous le poids de ces ascaris, l'anse intestinale s'est tordue par suite des mouvements péristaltiques exagérés et provoqués par l'obstacle au cours normal des matières.

Une fois le diagnostic posé nous étions de nouveau embarrassé par la question du traitement. A un moment nous avons songé à extérioriser cette anse intestinale, à ouvrir et à en extraire le paquet d'ascaris. Mais il nous répugnait

de transformer une opération aseptique en opération septique et d'autre part nous avons craint que le paquet d'ascaris étant très considérable son extraction nécessitât une incision intestinale trop longue pour être suturée transversalement.

Nous décidons donc de jouer notre chance et de nous contenter d'une simple détorsion intestinale en prescrivant des vermifuges dès le lendemain. Mais pour éviter une nouvelle torsion en attendant l'évacuation intestinale ou même sous son influence nous fixons le bord antérieur libre de l'anse au péritoine pariétal tout le long de notre incision ombilico-pubienne. Cette suture est faite au fil de lin par points séparés qui prenaient à la fois la séreuse intestinale et les deux berges péritonéales de l'incision abdominale. Suture des muscles. Paroi aux crins. Pas de drainage.

Après l'opération, nous mettons la famille au courant de notre trouvaille et la prévenons que si les vermifuges ne réussissent pas nous serons obligé de rouvrir le ventre et d'inciser l'intestin pour sortir les vers. En effet le paquet d'ascaris paraissait tellement aggloméré, tellement serré, qu'une fois le ventre fermé nous regrettions presque notre décision.

Suites opératoires : Excellentes et apyrétiques.

Dès le lendemain nous prescrivons de la santonine qu'on répète les deux jours suivants. L'enfant ne souffre plus, émet des gaz, mais point d'ascaris. Comme le ventre ne se ballonne pas, nous ne nous inquiétons pas outre mesure et attendons.

Le troisième jour apparaît le premier ascaris suivi de quelques autres. Pendant les deux jours suivants, l'enfant rend encore une trentaine d'ascaris ; ne trouvant pas cette évacuation suffisante, nous prescrivons, sur le conseil du médecin du petit malade, l'huile de chenopode sous forme de capsules. Le remède est parfait et une débâcle ascaridienne se produit. Le gros de la troupe vient le lendemain suivi par quelques traînards les jours suivants. Les derniers viennent le neuvième jour. La cueillette totale est de 132 ascaris que notre infirmière a enfilés sur un fil de lin pour les présenter à l'objectif du photographe. Malheureusement, les premiers se sont desséchés avant que le tout ne soit réuni.

L'enfant quitte la maison de santé le quinzième jour complètement guéri.

Pendant le séjour du petit malade à la maison de santé, le traitement antihelminthiasique appliqué à toute sa famille a donné des résultats très positifs.

Cette observation est intéressante, d'abord par sa rareté. Un cas semblable (Kendrick) est cité par Bonnecaze dans sa thèse de 1924. Au dernier Congrès de Chirurgie de Cracovie, Turschmid cite un cas de Zambetti où un volvulus fut provoqué par une masse de 120 ascaris.

Il semble bien, comme le remarque l'auteur, en ce qui concerne le mécanisme du volvulus, que c'est le péristaltisme exagéré au-dessus de l'obstacle qui doive être mis en cause : mécanisme comparable à celui qui probablement agit dans la production du volvulus après un repas bismuthé ou un repas trop copieux consécutif à une période de jeûne.

Reste la question de la pexie. L'auteur y insiste, et il établit une comparaison avec la pexie après détorsion d'une S iliaque involvée. Or nous savons que la colopexie n'empêche pas le volvulus de se reproduire : le succès de cette iléopexie n'autorise nullement à plaider en faveur de la colopexie : les conditions mécaniques ne sont pas les mêmes. Sur le grêle, en effet, il me semble qu'une pexie très étendue, tout le long de l'incision pariétale, et telle que l'a exécutée M. Hartglas, est possible et puisse

réellement immobiliser une longueur d'intestin assez grande pour que cette anse, bien fixée, ne se torde plus. Il n'en est pas de même au côlon sigmoïde, où l'anse tordue est longue, implantée étroitement, ne peut être déroulée. Dans ces conditions, la pexie ne peut porter que sur le sommet et ne fixe qu'une zone intestinale très étroite : la disposition ainsi réalisée favorise plutôt une nouvelle torsion.

Je vous propose de remercier M. Hartglas de nous avoir envoyé sa très intéressante observation.

M. **Paul Thiéry** : Les symptômes abdominaux graves produits par l'accumulation en un point de l'intestin de masses d'ascarides, sans être très fréquents peut-être, ne constituent pas une exception et j'en ai signalé déjà la possibilité il y a de bien nombreuses années. Quand j'étais chef de clinique à l'Hôtel-Dieu chez Verneuil ou peut-être déjà comme chirurgien de garde, je fus appelé d'urgence auprès d'un adolescent qui présentait des signes de péritonite des plus inquiétants avec ballonnement, vomissements, facies grippé et douleur siégeant surtout dans la fosse iliaque droite ; pensant à une perforation appendiculaire et le cas me paraissant extrêmement grave (car à cette époque on n'employait ni les grands drainages, ni les lavages à l'éther qui à mon avis ont grandement amélioré le pronostic) je voulais intervenir ; c'était la nuit, il s'agissait d'un mineur et je demandai au directeur de se substituer à la famille pour autoriser l'opération d'urgence; il ne voulut pas prendre cette responsabilité. On télégraphia à la famille qui demeurait à Perpignan et elle ne répondit pas ; bref l'opération fut ajournée. Le lendemain matin, la sœur de service me montra, non sans quelque ironie, quatre superbes ascarides évacués par le jeune malade ; l'état était beaucoup meilleur ; le lendemain il en vomit deux ; localement tous tous les signes inquiétants avaient disparu et la guérison spontanée se fit en quelques jours. Il ne s'agissait pas d'un peloton de nombreux ascarides comme dans le cas de M. Hartglas, mais d'un amas de plusieurs énormes ascarides de 20 à 25 centimètres de long. J'ajouterai que, chez les petits chiens non sevrés, la présence de ces pelotons d'ascarides les uns dans l'estomac, les autres dans l'intestin grêle, est extrêmement fréquente et, ainsi que j'ai pu l'observer dans des cas très nombreux, cette pseudo obstruction amène très souvent la mort.

Fibrome pré-péritonéal,

par **M. de la Marnière** (de Brest).

Rapport de M. J.-L. Roux-Berger.

Le Dr de la Marnière nous a envoyé l'intéressante observation que voici :

M. le G... (Louis), âgé de trente-six ans, vint consulter pour une volumineuse tumeur abdominale dont le développement commence à entraîner une gêne sérieuse.

Il y a six mois que le malade s'est aperçu de l'augmentation de volume de l'abdomen qui depuis n'a pas cessé de s'accroître. Il y a plusieurs mois également que sont apparus les premiers troubles fonctionnels caractérisés par une gêne de la miction. Actuellement le malade accuse une pollakiurie marquée, il urine très fréquemment et peu à la fois, sans que les mictions soient douloureuses ; la compression de la vessie par la tumeur semble bien être la cause de ces troubles.

Les fonctions intestinales se font normalement, pas de constipation.

On constate à l'examen l'existence d'une tumeur arrondie occupant presque tout l'abdomen remontant au-dessus de l'ombilic, non douloureuse, mate et d'une dureté ligneuse.

Au cours de l'opération faite sous anesthésie générale, l'incision médiane sous-ombilicale permet de constater une infiltration œdémateuse des différents plans. On arrive directement sur la tumeur sans trouver trace de péritoine. De très grosses veines dilatées cheminent accolées à la masse que l'on cherche à isoler des plans voisins par clivage en même temps que l'on prolonge l'incision au-dessus de l'ombilic afin de pouvoir contourner le pôle supérieur de la tumeur. Le décollement est pénible, car il n'existe pas de plan de clivage net et il entraîne en outre une hémorragie assez importante qui nécessite un tamponnement. Il est possible cependant de libérer la partie inférieure de la masse, puis sa face postérieure, et de l'énucléer du bassin et de l'abdomen. On aperçoit à ce moment une brèche dans le péritoine et on constate que la tumeur s'est développée entre la paroi abdominale et la séreuse refoulant dans la région sus-ombilicale toute la masse intestinale.

Après fermeture du péritoine, de nombreuses ligatures sont nécessaires. Rétrécissement par capitonnage de la loge où était développée la tumeur du volume d'une tête d'adulte. Fermeture de la paroi après drainage et méchage.

Suites normales ; depuis le 7 août, date à laquelle il a été opéré, le malade ne se plaint d'aucun trouble.

L'examen anatomo-pathologique montre « une structure conjonctive pure avec prédominance marquée de collagène et dont les éléments fibro-plastiques ne présentent pas de signe morphologique de malignité. On peut l'étiqueter « fibrome simple ».

Ces fibromes pré-péritonéaux sont très rares. A la séance du 14 décembre 1921, M. Lecène en a rapporté un cas très intéressant envoyé à notre Société par M. Delmas (de Pau). Il a rappelé le rapport de M. Lenormant en 1914, et le mémoire de Whithuey et Harrington (*Annales of Surgery*, 1905, t. XLI, p. 823).

Comme dans le cas de M. Delmas, il s'agit ici d'un fibrome peu développé dans le tissu cellulaire sous-péritonéal et non d'un fibro-myome développé aux dépens des muscles de la paroi ou de la musculature vésicale. Le même œdème de la paroi est signalé, et la cavité péritonéale n'est pas trouvée quand on incise la paroi pour aborder la tumeur.

Cette tumeur, comme celles dont parle M. Lecène, a pu être énucléée : c'est la règle. Il semble bien que dans le cas qui nous occupe cette énucléation n'ait pas été très facile et a donné naissance à une hémorragie notable.

Je vous propose de remercier M. de la Marnière et de publier son observation qui vient d'ajouter au petit nombre connu de ces tumeurs.

Tumeur à myéloplaxes de la synoviale du genou,

par MM. **Négrié** et **Canton**, médecins de la Marine.

Rapport de M. P. Lecène.

Nos confrères de la Marine, MM. Négrié et Canton, nous ont adressé une observation rare de tumeur à myéloplaxes de la synoviale du genou.

Il s'agissait d'un matelot de vingt ans qui fut admis à l'hôpital maritime de Bizerte avec le diagnostic de corps étranger articulaire juxta-rotulien du genou droit. Le malade très robuste et bien constitué, sans antécédents héréditaires ou personnels notables (réaction de Bordet-Wassermann négative), avait eu, il y a trois ans, un traumatisme important du genou droit qui avait nécessité un repos de trois mois au lit.

Un an après, le genou droit avait enflé brusquement à l'occasion d'un léger traumatisme.

On sentait, le long du bord interne du genou droit, un corps volumineux, dur, assez mobile, qui donnait bien l'impression d'un « corps étranger articulaire » ; dans la flexion du genou, ce corps dur s'échappait et disparaissait dans l'articulation.

Celle-ci ne présentait pas de signes cliniques d'épanchement liquide. Pas de mouvements de latéralité, pas de mouvements anormaux « en tiroir » du genou.

Le malade déclarait être assez gêné par sa lésion du genou pour demander une intervention chirurgicale.

L'opération eut lieu le 13 janvier 1928, sous anesthésie rachidienne. Incision d'arthrotomie le long du bord interne de la rotule et du tendon rotulien. On luxe facilement au dehors le « corps étranger ». On trouve qu'il est adhérent à la synoviale articulaire, au niveau de la surface préspinale du tibia; section et hémostase de ce pédicule. Fermeture de l'articulation.

Suites opératoires simples : le malade sort de l'hôpital le 9 juillet 1928, avec un genou absolument sec et indolent.

Le « corps étranger » enlevé a la forme d'un galet, légèrement excavé d'un côté et bosselé de l'autre : ses dimensions sont de 4 centimètres de longueur, 3 centimètres de largeur, épaisseur maxima 2 centimètres.

L'examen microscopique a été fait par le médecin principal Séguy. Il s'agit d'une « tumeur à myéloplaxes ». Le stroma de la tumeur en effet est formé par du tissu conjonctif en réaction inflammatoire discrète : on y trouve des traces de pigments sanguins en résorption ; à leur voisinage, on rencontre de larges plasmodes multinucléés à noyaux nombreux, groupés au centre des plasmodes et présentant l'aspect des « myéloplaxes ».

C'est donc bien là un exemple de cette lésion du tissu conjonctif que nous appelons provisoirement « tumeur à myéloplaxes », développée au niveau de la synoviale du genou.

On sait que la constatation de ces lésions néoformatives bénignes au niveau des gaines tendineuses n'est pas très exceptionnelle : je les ai étudiées avec Moulonguet dans un article d'ensemble paru dans les *Annales d'anatomie normale et pathologique*, en 1924.

Au niveau des grandes articulations, elles paraissent être plus rares et elles sont encore assez mal connues. Cependant ici même, en 1928 (séance du 29 février), Abadie (d'Oran) nous en a rapporté une observation inédite (genou).

Depuis lors Talbot, à l'occasion d'une néoformation analogue observée avec Paitre, au niveau de l'articulation tibio-tarsienne, a étudié dans un article de la *Revue de Chirurgie* (1928, n° 5) les cas connus de « tumeurs à myéloplaxes » des articulations. Il a pu en réunir 9 observations, dont 7 au niveau du genou.

Il s'agissait tantôt de tumeurs uniques, nettement pédiculées de la synoviale (comme dans le cas de Négrié et Canton), tantôt de tumeurs diffuses, entourées de villosités ou de franges synoviales hypertrophiées.

Personnellement, j'ai vu deux cas de ces tumeurs à myéloplaxes du genou qui répondaient, elles aussi, aux deux types décrits par Talbot : dans un cas, la néoformation simulait un corps étranger, dans l'autre la lésion était diffuse et ressemblait de prime abord à un fibrome arborescent de la synoviale ; je me réserve de publier plus tard ces deux cas, avec tous les détails nécessaires.

La bénignité de cette lésion est certaine : ce n'est même très vraisemblablement pas une « tumeur » au sens propre du mot ; c'est beaucoup plutôt une réaction inflammatoire, à évolution lente, de certaines variétés du tissu conjonctif (périoste, moelle osseuse, synoviale ou gaines synoviales péritendineuses), réaction qui semble bien être, en règle générale, en relation avec des *hémorragies interstitielles, spontanées ou traumatiques*. En effet la présence de pigments d'origine sanguine, plus ou moins modifiés, au voisinage immédiat des grands plasmodes multinucléés qui sont l'élément caractéristique de cette curieuse lésion, est pour ainsi dire constante.

On ne peut, à mon avis, dire encore avec certitude si les plasmodes multinucléés, que nous appelons depuis Ch. Robin et E. Nélaton des « myéloplaxes » (terme évidemment discutable, mais consacré par un long usage),

sont des éléments cellulaires conjonctifs, résorbant les pigments sanguins, très analogues par conséquent aux cellules géantes qui entourent les corps étrangers microscopiques les plus variés ou au contraire des éléments vasoformateurs atypiques. Tout ce que l'on peut dire, c'est que ces plasmodes multinucléés sont incontestablement en étroite relation : 1° *avec les vaisseaux sanguins néoformés* dans le tissu conjonctif en voie de réaction inflammatoire subaiguë; 2° *avec les dépôts de pigments d'origine sanguine*, disséminés dans le stroma conjonctif voisin.

J'avoue que, personnellement, j'aurais tendance actuellement à considérer ces plasmodes multinucléés comme des « cellules géantes de corps étrangers » un peu particulières; mais la question est difficile et demande encore de nouvelles recherches.

En tout cas, *la lecture des coupes est facile quand on a pris soin de choisir des cas typiques comme terme de comparaison* : le diagnostic histologique peut donc être sûrement établi et c'est là, au point de vue pratique, une notion des plus importantes, surtout en pathologie osseuse.

En effet, comme l'expérience clinique démontre qu'il s'agit d'une lésion certainement bénigne, le traitement doit toujours en principe être conservateur : c'est, en particulier, évidemment le cas dans les faits analogues à celui que nous ont envoyé MM. Négrié et Cauton. Ils ont très bien fait d'opérer leur malade qui présentait tous les signes cliniques d'un corps étranger du genou, mais ils ont eu bien raison de borner leur intervention à la simple excision de la lésion articulaire.

Je vous propose de remercier les auteurs de nous avoir adressé cette observation rare et intéressante.

Le drainage systématique après les gastro-pylorectomies larges,

par M. **Hortolomei**,
Professeur de clinique chirurgicale à Jassy, Roumanie.

Rapport de M. Pierre Duval.

Le Professeur Hortolomei, de Jassy (Roumanie), nous a envoyé une note concernant le drainage systématique après les gastro-pylorectomies larges.

Ce drainage systématique a été adopté par lui pour pallier aux accidents septiques qui, survenant entre le troisième et onzième jour après l'opération, sont dus à la désunion du moignon duodénal.

M. Hortolomei a observé 6 fistules duodénales sur 64 gastro-duodénectomies pour ulcère, et 1 fistule sur 27 gastro-pylorectomies pour cancer. Ces 7 observations sont reproduites à la fin de mon rapport.

Ces cas ont tous été drainés. 6 ont complètement guéri, fermant spontanément leur fistule. Un seul (obs. 6), ulcère duodénal, gastrectomie, Reichel-Polya à une précolique, a quitté l'hôpital avec une fistule duodé-

nale non fermée et est mort d'insuffisance céphalo-rénale un mois environ après l'opération.

M. Hortolomei draine toujours avec un tube de caoutchouc, il regrette formellement le drainage avec le sac de Mikulicz.

Il a vu les fistules duodénales se fermer spontanément dans le temps maximum de vingt jours.

Grâce au drainage M. Hortolomei n'a pas perdu un seul opéré de péritonite; sur 7 fistules duodénales 6 se sont fermées spontanément. Une seule persistait encore un mois après l'opération lorsque le malade est mort d'insuffisance céphalo-rénale.

Cette série est évidemment très favorable et plaide en faveur du drainage par un tube dans les gastro-pylorectomies larges, qui ont formé la réaction du tube digestif, jusqu'à l'angle qui unit la première et la deuxième portion du duodénum.

C'est là le point vraiment intéressant de la communication d'Hortolomei. Notre confrère pousse la résection, dit-il, dans les ulcères du duodénum, jusqu'à la deuxième portion du duodénum.

Il se rend compte naturellement des difficultés particulières que donne pour une bonne fermeture du duodénum cette résection très basse de l'intestin et se demande à quoi sont dues les fistules duodénales.

Il compare à ce point de vue les résections pour ulcères du duodénum et celles pour cancer du pylore dans les ulcères duodénaux et a 6 fistules sur 64 cas et dans les cancers de l'estomac il n'observe qu'une fistule sur 27 cas. Et pourtant, nous dit-il, la technique suivie est exactement la même dans tous les cas : c'est l'écrasement du duodénum et la suture en bourse avec épiplooplastie. Il en conclut fort logiquement que sa fistule duodénale n'est pas due à la technique opératoire qu'il suit pour la fermeture du duodénum, mais à la qualité même des tissus duodénaux sur qui porte la suture.

A ce sujet M. Hortolomei discute si cette mauvaise qualité des tissus duodénaux est due soit à leur infection, soit à leur ischémie.

Il me fait l'honneur de reprendre les constatations que j'ai faites sur l'infection des parois gastriques duodénales au voisinage des ulcères, et les confirme par l'examen de ses pièces qui, sur 13 ulcères, ne lui ont donné que 2 cas stériles.

Dans les cancers, Hortolomei trouve au contraire les parois duodénales amicrobiennes et explique par là la meilleure qualité de la fermeture du duodénum. Hortolomei discute aussi l'ischémie de la paroi duodénale d'après les travaux bien connus de Charrier et Villemin, et comme conclusion il croit que la fistule duodénale est due à la fois à l'ischémie de la paroi duodénale provoquée par la ligature de la gastro-duodénale, et à l'infection des parois duodénales au voisinage de l'ulcère.

Et il incline à incriminer davantage l'infection des tissus duodénaux sur quoi porte la suture, car, nous dit-il, dans les ulcères de la petite courbure, il résèque aussi bas le duodédum, fait de même la ligature de la gastro-duodénale, et n'a jamais observé de fistule duodénale.

M. Hortolomei a raison de discuter ainsi les causes de la fistule duodénale dans les gastro-duodénectomies. C'est une question capitale. Ces causes sont, je crois, plusieurs. Il est évident que quand on résèque très bas le duodénum on se trouve en présence de difficultés matérielles pour une bonne suture : pas de revêtement séreux circulaire, gêne par la brièveté même des lèvres duodénales mobilisables, nécessité de lier les artères duodénales, et tous les procédés inventés pour pallier à ces difficultés ne réussissent pas dans tous les cas. Et pourtant, tous ceux qui ont l'expérience de cette suture difficile doivent reconnaître, je crois, que ce ne sont pas toujours les sutures de l'exécution desquelles on est le plus satisfait qui tiennent le mieux et que, parfois, une oblitération duodénale mal faite, qui ne donne au chirurgien aucune satisfaction et toutes les craintes, tient admirablement bien.

Il y a donc là, comme le pense Hortolomei, une question de qualité des tissus suturés, et vous m'excuserez si je crois que l'infection des parois duodénales joue ici le rôle capital. Toute suture, si bien faite soit-elle, avec une muqueuse aussi bien retournée, rentrée que possible, une péritonisation parfaite, est exposée à « lâcher » si les tissus suturés sont enflammés, microbiens.

Comme aussi si les lymphatiques sous-péritonéaux sont infectés, la péritonite post-opératoire, la cellulite sous-péritonéale sont fatales, malgré la perfection de la fermeture du duodénum.

Permettez-moi de soulever une autre question, déjà envisagée par certains, qu'un cas récent vient de soulever dans mon esprit.

J'ai enlevé il y a quelques jours un cancer très étendu de l'estomac; l'absence d'adénopathie lointaine m'a incité à sa résection. Mais, du côté du duodénum, j'ai eu de grandes difficultés pour la suture, j'ai dû décoller l'angle duodéno-jéjunal, j'ai dû faire de l'hémostase intrapancréatique, et j'ai été amené à suturer le bord de la tête pancréatique pour réparer les quelques dommages que j'y avais causés.

J'ai mis un drain. Pendant les vingt-quatre premières heures, mon malade a été dans un état parfait, mais au premier pansement j'ai retiré du drain une certaine quantité de liquide clair que l'analyse chimique a montré être du suc pancréatique. Mon opéré a bu quelque peu dans le deuxième jour. Rapidement fièvre, mauvais état général, avec un ventre souple, mais une douleur à la palpation profonde de l'épigastre. Mort au quatrième jour, je crois, de cellulite sous-péritonéale (l'autopsie n'a pu être faite).

Je me demande si le suc pancréatique, activé au bout d'un certain temps, n'a pas été pour beaucoup dans l'éclosion brutale de ces lésions mortelles et si, dans ces résections basses du duodénum, les manœuvres opératoires n'exposent pas à traumatiser parfois sans que l'on s'en doute les acini pancréatiques et si le suc pancréatique épanché, activé au bout d'un certain temps, n'aide pas, par la digestion des espaces sous-péritonéaux, à l'éclosion d'une infection post-opératoire.

Toujours est-il que si je crois devoir tirer une conclusion de ces faits, c'est qu'il ne faut pas trop, surtout en présence d'ulcères duodénaux, se

lancer dans les résections basses du duodénum. Dans ces résections basses, jamais on ne peut être sûr de la fermeture duodénale. Et, pour ma part dans ces ulcères du duodénum avec infiltration pariétale, telle que la résection devra porter sur la 2e portion du duodénum, je ne fais jamais que la gastro-entérostomie.

Observations du Professeur Hortolomei.

Observation I. — Le malade Gh. R..., quarante-trois ans, opéré le 22 avril 1927 pour ulcère duodénal. Anesthésie rachidienne 0 centigr. 12 novocaïne.

L'ulcère situé sur la 1re portion du duodénum, adhérent à la face inférieure du foie, plus adhérent au pancréas; la tête du pancréas sclérosée et beaucoup agrandie (pancréatite). On dégage difficilement le duodénum des adhérences avec les organes voisins. Dans les manœuvres de dégagement on déchire le duodénum au niveau de l'ulcère, le fond étant sur la tête du pancréas. On suture le duodénum par points séparés, assez difficilement. La suture séro-séreuse plus difficile encore et on ne peut pas la faire complètement. Sur le moignon duodénal on suture le péritoine du voisinage (épiploon et petit épiploon), on résèque 2/3 de l'estomac, faisant une gastro-duodénectomie Reichel-Polya à l'anse précolique. Drainage avec tube de caoutchouc.

Ascension thermique jusqu'à 37°5 les premiers jours après l'opération, les jours suivants la température tombe à 37°, le huitième jour on supprime le drain, le neuvième jour la température monte à 37°8 et persiste jusqu'au onzième jour.

Le 3 mai, la fistule duodénale s'établit, du liquide duodénal coloré de la bile coule par le trajet fait par le tube. La température tombe complètement. La fistule persiste jusqu'au 15 mai quand elle se ferme. Le malade quitte le service le 17 mai complètement guéri.

Obs. II. — La malade E. J..., trente-six ans, opérée le 7 mai 1927 pour ulcère pylorique. Anesthésie rachidienne avec novocaïne 0 centigr. 12 complétée à la fin à l'anesthésie générale à l'éther.

Ulcère du pylore produisant un degré prononcé de sténose. Adhérences entre l'ulcère et le mésocôlon, à la face postérieure, se dégagent facilement. On fait la gastropylorectomie large, Reichel-Polya avec l'anse rétrocolique. L'enfouissement du moignon duodénal par une suture en bourse. Drainage avec tube de la loge sous-hépatique. Température normale jusqu'au dixième jour, quand elle monte à 37°5. Par le trajet fait par le drain, supprimé le huitième jour, apparaît un liquide coloré de bile, la fistule duodénale persiste jusqu'au 23 mai quand le malade part complètement guéri.

Obs. III. — J. L..., trente-huit ans, opéré le 28 juin 1927 pour ulcère duodénal, anesthésie rachidienne avec novocaïne 0 centigr. 14 complétée à l'anesthésie générale au chloroforme.

L'ulcère sur la 1re portion du duodénum, des adhérences étendues et organisées avec la vessie biliaire. Gastro-duodénectomie large. Reichel-Polya à l'anse précolique. La suture du moignon se fait difficilement, on suture au-dessus aussi de l'épiplon. Drainage avec tube.

Les premiers trois jours après l'opération ascension thermique jusqu'à 38°2, diminue jusqu'au huitième jour à la normale quand elle monte de nouveau le neuvième jour à 37°8 (le 6 juillet). Apparaît la fistule duodénale, d'où coule un liquide abondant, mais elle se ferme le 25 juillet; le 31 juillet, le malade sort complètement guéri.

Obs. IV. — Gh. D..., cinquante et un ans, opéré le 13 décembre 1927 pour ulcère duodénal. Anesthésie rachidienne avec novocaïne 0 centigr. 12 complétée à la fin de l'anesthésie locale de la paroi. Ulcère duodénal situé sur la 1re portion adhérente au pancréas et à la face inférieure du foie, après le dégagement de la grande et petite courbure ; au moment du dégagement de la 1re portion du duodénum de la tête du pancréas le bord inférieur du duodénum se déchire (pancréatite), la base de l'ulcère était sur le pancréas. On suture le duodénum en deux plans superposés, on fait aussi une troisième suture d'enfouissement avec le péritoine du voisinage, gastro-duodénectomie large. Reichel-Polya à l'anse précolique.

Ascension thermique qui monte jusqu'à 37°8 les premiers jours après l'opération. Le troisième jour la température est 38°, quand apparaît la fistule duodénale, le 16 décembre. Après, la fièvre diminue. Le 6 janvier 1928, la fistule se ferme complètement ; le malade quitte le service guéri le 14 janvier.

Obs. V. — Gr. D..., soixante ans, opéré le 19 avril 1928 pour épithélioma gastrique. Rachi-anesthésie avec novocaïne 0 centigr. 12 suivie d'anesthésie locale de la paroi.

Tout l'antre pylorique est occupé par la tumeur. Les ganglions agrandis. On fait la gastro-pylorectomie large. Reichel-Polya à l'anse rétrocolique. Drainage. Le lendemain, ascension thermique jusqu'à 38°5. La température descend à la normale, le sixième jour elle monte de nouveau à 37°9. Le 21 avril, la fistule duodénale apparaît qui se ferme le 3 mai. Le malade quitte le service le 5 mai 1928 complètement guéri.

Obs. VI. — Gh. Sp..., cinquante-trois ans. Opéré le 23 mai 1928 pour ulcère duodénal. Anesthésie rachidienne avec novocaïne 0 gr. 12, suivie d'anesthésie locale de la paroi.

Ulcère sur la 1re portion du duodénum, extrêmement adhérent au pancréas et à la face inférieure du foie. La vésicule biliaire aussi adhérente. Dans les manœuvres de dégagement du duodénum, l'ulcère se rompt, le fond reposait sur le pancréas. On fait la gastro-duodénectomie large. Reichel-Polya à l'anse précolique. On fait la suture du duodénum difficilement ; on enfouit le moignon avec les franges d'épiploon voisin. Drainage. Température normale jusqu'au quatrième jour, quand elle monte à 37°3. Le cinquième jour, 37°9. Une large fistule s'établit qui le déshydrate beaucoup les premiers jours. Son état remonte, la fistule a tendance à se fermer et, le 16 juin, le malade quitte le service, d'après sa demande. Dans la province où il est allé, soigné par d'autres confrères, la fistule persiste encore quelques jours, mais, le 25 juin, il succombe avec phénomènes d'insuffisance hépato-rénale, sans avoir de plus amples détails.

Obs. VII. — M. M..., quarante-trois ans. Opéré le 24 octobre 1928 pour ulcère du pylore. Anesthésie rachidienne avec novocaïne 0 gr. 14. L'estomac fort dilaté. L'ulcère adhérent au pancréas et à la face inférieure du foie. L'estomac adhère à sa face postérieure au mésocôlon transverse qui est rétracté. Jugeant impossible d'enlever l'ulcère, nous faisons une résection palliative large de l'estomac. On suture le pylore en deux plans superposés, et un troisième avec les mésos voisins. Drainage avec tube de la loge sous-hépatique. Ascension thermique 38°, le lendemain de l'opération, qui persiste jusqu'au cinquième jour, quand la fistule duodénale apparaît aussi. Elle dure huit jours. Le malade quitte le service guéri, dix-sept jours après l'opération.

Je vous propose de remercier M. Hortolomei de nous avoir envoyé ses très intéressantes observations et ses judicieux commentaires. M. Hortolomei nous a déjà envoyé de belles communications qui lui sont des titres très sérieux à nos suffrages.

M. **Cunéo**. Je suis étonné que M. Hortolomei pratique systématiquement une résection du duodénum, allant jusqu'à la 2e portion, dans les cas de néoplasme gastrique, alors que le duodénum n'est généralement pas envahi dans les 9/10e des cas. Mon étonnement est plus grand encore de voir pratiquer une résection aussi étendue du duodénum pour un ulcère de la petite courbure. Par contre, je ne suis pas surpris de l'intérêt que prend M. Hortolomei à la question de la fistule duodénale. On ne saurait mieux faire pour la provoquer.

La résection étendue du duodénum avec libération de ses connexions pancréatiques est toujours une opération difficile et grave. J'avoue que pour les cas d'ulcères éloignés du pylore je préfère laisser l'ulcère en place et pratiquer comme Finsterer une résection gastrique étendue qui assure dans la plupart des cas une anachlorhydrie plus ou moins complète.

M. **Métivet** : Je pensais, quand je méchais les moignons duodénaux dont la fermeture ne me paraissait pas être parfaitement satisfaisante, me livrer à des manœuvres dignes d'une chirurgie antique ; je vois avec plaisir qu'un chirurgien ayant une grosse expérience de la chirurgie gastrique ne dédaigne pas cette pratique.

Il est certain qu'un assez grand nombre de gastro-pylorectomisés meurent de péritonite consécutive au « lâchage » des sutures duodénales. Le méchage de cette suture favorise peut-être la production d'une fistule duodénale mais empêche certainement l'éclosion de cette péritonite diffuse. Et ces fistules duodénales se ferment spontanément.

Ainsi le drainage du moignon duodénal (que je préfère par mèche et drain que par drain seul), quand la fermeture duodénale est insuffisante, favorise peut-être la formation de fistules duodénales de durée éphémère, mais évite sûrement la mort par péritonite. Il mérite d'être conservé.

M. **Cunéo** : Je ne veux pas défendre ici la conduite de Finsterer qui a une expérience assez étendue de la chirurgie gastro-duodénale pour que ses conclusions ne soient pas traitées avec trop de légèreté.

En tout cas la conduite qu'il conseille me paraît fort raisonnable. Il est certain que, dans l'ulcère du duodénum avec pylore incontinent, la gastro-entérostomie simple ne paraît pas tout à fait logique et en fait elle ne donne souvent qu'une accalmie. L'exclusion a contre elle la fréquence consécutive des ulcères peptiques. Il n'est pas douteux que la résection de la portion horizontale de l'estomac, sans mettre absolument à l'abri de l'ulcère secondaire, est plus rarement suivie de cette fâcheuse complication.

M. **Ch. Dujarier** : Je ne draine jamais après pylorectomie, et dans les opérations pour ulcère qui sont les seules que je veuille envisager je n'ai jamais eu depuis la guerre, si ma mémoire est fidèle, de fistule duodénale. J'ajoute que je fais toujours la suture duodénale avec le plus grand soin, avec plusieurs plans fortifiés par un fragment d'épiploon.

COMMUNICATIONS

Résultats éloignés de la splénectomie dans un cas de purpura hémorragique récidivant chronique,

par M. Pierre Duval.

Lorsque je vous ai fait un rapport sur ce sujet à propos d'un travail de M. Jean Quénu (séance du 23 janvier 1929, *Bulletin* du 3 février, n° 3), j'ai exprimé le regret que les résultats éloignés n'aient pas été plus souvent donnés dans les diverses observations.

Moi-même je n'ai pu, à cette date, donner les suites éloignées de la splénectomie dans le cas que j'ai publié avec M. Chauffard. Je n'avais pu, à cette date, revoir mon opérée. Je tiens à combler aujourd'hui cette lacune.

Au moment de la splénectomie chez notre malade, les plaquettes étaient au nombre de 1 à 2 par champ, le temps de saignement était de quarante minutes, le temps de coagulation de quatre minutes (10 mars 1925). Les suites immédiates ont été excellentes. Mais en mai 1928 la malade est prise brusquement d'épistaxis et de métrorragies abondantes. Elle est soignée à cette date par le Dr Debray, mon tout récent collègue des Hôpitaux.

Debray, qui a eu l'obligeance de me remettre le résultat de mon examen, a constaté une éruption purpurique généralisée prédominante aux membres inférieurs, et quelques taches ecchymotiques. Dans la bouche, sur la face interne des joues, sur la voûte palatine et le voile, apparaissent des bulles saillantes de la grosseur d'une lentille environ.

Le 9 juin 1928, examen du sang :

Globules rouges : 3.990.000.

Globules blancs : 11.000.

Temps de coagulation : huit minutes.

Temps de saignement : cinquante-huit à soixante minutes.

Caillot non rétractile.

Après administration d'anthéma, le 17 octobre 1928, le temps de saignement est de onze à douze minutes, le temps de coagulation de quatre minutes, le caillot est normalement rétractile.

Or j'ai revu cette jeune fille le 19 mars 1929, c'est-à-dire quatre ans après la splénectomie.

Elle est en parfait état, son poids a augmenté de 4 kilogrammes depuis juin 1928; les règles sont normales, elle n'a plus eu d'hémorragies.

Le 19 mars, elle a 216.000 hématoblastes, le temps de saignement est de treize minutes, le temps de coagulation est de quatorze minutes. Tout est donc normal.

Sous quelle influence s'est produite cette reprise unique des hémor-

ragies, en quatre ans et avec un tel déséquilibre sanguin que le temps de saignement est prolongé jusqu'à presque une heure?

Je crois qu'il est impossible de le dire. Mais mon opérée rentre dans la norme de ces cas, car de l'étude qu'a faite Jean Quénu sur les suites éloignées de la splénectomie il ressort que la plupart des malades guéris depuis longtemps par la splénectomie présentent des reprises plus ou moins graves et nombreuses de crises hémorragiques.

M. **P. Brocq** : Je possède une observation d'anémie splénique avec splénectomie pour hémorragies graves. Le malade reste guéri depuis deux ans : il a eu, il est vrai, depuis, quelques petites hémorragies, mais il est néanmoins en très bon état général. Et j'ai pu l'opérer cette année-ci pour une ectopie testiculaire. A part une légère épistaxis le lendemain de l'opération, les suites opératoires ont été normales.

Je présenterai le malade et j'apporterai son observation dans une prochaine séance.

L'enchevillement par greffon tibial dans la tumeur blanche du genou chez l'adulte. Six observations,

par M. **Lance.**

L'enchevillement trans-articulaire par un greffon libre, pour provoquer l'arthrodèse sans ouverture de l'articulation, a été proposée et exécutée pour la première fois par Lexer en 1906. Appliquée d'abord au traitement des articulations ballantes dans la paralysie infantile, elle a peu à peu été abandonnée à cause de l'inconstance du résultat ankylosant.

Dans ces dernières années [1] l'enchevillement par greffon a été utilisé au genou comme complément des résections ou arthrodèses à ciel ouvert pratiquées pour tumeurs blanches du genou.

Nous avons eu, depuis novembre 1926, l'occasion d'employer l'enchevillement sans résection par tunnellisation osseuse, l'opération de Lexer, dans 6 cas de tumeurs blanches de l'adulte qui nous avaient été adressés à fin de résection.

Nous voudrions montrer ici ce qu'on est en droit d'attendre chez ces malades de cette opération facile, non mutilante, à suites opératoires simples, permettant la reprise rapide de la marche.

1. Pour la bibliographie, consulter :

G. Lusena : Arthrodèse du genou au moyen d'un transplant libre. *La chirurgia degli organi di movimento*, vol. XI, fig. 3, avril 1927, pp. 258-274.

H. Tyrrel Gray : Stabilisation du genou ballant. *The British. Journ. of Surgery*, vol. XV, n° 59, 1928, pp. 390-400.

W. Rowley-Bristow : L'arthrodèse. *The British Journ. of Surgery*, vol. XV, n° 59, 1928, pp. 401-413.

Voici d'abord nos 6 observations résumées :

Observation I. — En octobre 1926, je suis consulté par un robuste cultivateur de la Touraine, âgé de vingt-trois ans, atteint de tumeur blanche du genou droit depuis près de quatre ans. Il a été soigné dix-huit mois au lit dans un plâtre, puis envoyé à Arcachon où il marche à béquilles pendant un an. Il revient chez lui, essaye de travailler et aussitôt le genou devient chaud et douloureux. Comme il ne peut continuer pendant encore de longs mois l'immobilisation, son médecin me l'adresse en vue d'une résection.

C A B

Fig. 1. — Obs. I. A, avant l'opération; B, 3 mois 1/2 après l'opération; C, 22 mois après l'opération.

Je trouve un genou sec, sans adénopathies, mais un peu chaud, douloureux à la pression ou lorsqu'on provoque les mouvements qui sont réduits à 10 ou 15 p. 100 de flexion. La radiographie montre une destruction incomplète du cartilage articulaire, les extrémités osseuses peu déformées.

Il semble que la lésion ne soit plus en activité et que des crises douloureuses soient dues principalement à la conservation de petits mouvements. Elles disparaîtraient par la constitution d'une ankylose solide.

Comme le malade présente un raccourcissement de 2 centimètres, la résection, même réduite à une arthrodèse, le portera à 5 ou 6 centimètres. Il nous semble plus avantageux d'obtenir l'ankylose au moyen d'un enchevillement.

Celui-ci est pratiqué le 4 novembre 1926, avec un greffon tibial total de 9 centimètres de long sur 1 centimètre d'épaisseur pris du côté sain. Il est chassé de force au maillet dans un conduit foré avec une mèche de 8 millimètres à travers le plateau tibial et le condyle externe. Plâtre circulaire court.

Le malade n'a plus souffert depuis l'opération. Il sort le quinzième jour marchant avec une canne. En février 1927, le plâtre est remplacé pendant un an par un celluloïd porté le jour, retiré la nuit.

Au bout de trois mois le malade a repris ses travaux de culture y compris le labourage. L'ankylose obtenue a été d'excellente qualité, nous en avons eu une preuve pour ainsi dire expérimentale.

Le 29 septembre 1928, le malade, étant à motocyclette, a eu à vive allure une collision avec une voiture et, projeté au loin sur la route, a été relevé avec une fracture du fémur au 1/3 moyen du côté du genou malade. Soigné dans une clinique de Tours il a guéri avec un chevauchement qui porte son raccourcissement à 5 cent. 1/2. Mais le genou n'a pas bougé et les radios faites à ce moment montrent qu'une ankylose osseuse s'est faite autour du greffon, toujours visible, dans la moitié de l'articulation.

Obs. II. — Il s'agit d'un homme de vingt-huit ans, malingre, que j'ai soigné en 1904, alors qu'il avait quatre ans, pour une tumeur blanche du genou, qui à cette époque datait de deux ans. Il était en flexion forcée et il fallut faire une ténotomie des fléchisseurs du genou et des redressements successifs pour obtenir après deux ans de traitement une ankylose en rectitude. Mais malgré le port prolongé d'un celluloïd l'ankylose est restée incomplète.

Depuis le printemps 1926, le genou redevient douloureux. En mai 1927, nous trouvons un genou tiède, avec des ganglions inguinaux engorgés, des mouvements de flexion de 10°. Nous imputons à la persistance de ces mouvements l'origine des douleurs et, comme le raccourcissement est déjà de 2 centimètres, nous proposons un enchevillement qui est accepté. Il est pratiqué le 17 mai. Un greffon tibial de 10 centimètres est enfoncé au maillet. La rigidité du genou est constatée. Guêtre plâtrée.

Le malade reprend la marche le douzième jour, sort le quinzième. On remplace au bout de trois mois le plâtre par un celluloïd enlevé la nuit.

La douleur a cessé dès l'opération. Le malade, charcutier de son état, travaille parfois douze à seize heures debout.

Revu fin juillet 1928, le genou est sec, froid, l'ankylose complète. La radiographie : une fusion osseuse au niveau et autour du greffon qui persiste.

Obs. III. — Une jeune fille de vingt-trois ans et demi, atteinte de tumeur blanche du genou à seize mois, forme fongueuse, fistulisée, grave, terminée à trois ans par une ankylose incomplète avec déformation. A quinze ans, rechute traitée par des pointes de feu profondes répétées pendant un an.

En septembre 1927, deuxième rechute : le genou devient douloureux. Nous la voyons à ce moment. L'articulation est gonflée, chaude. On trouve l'extrémité supérieure du tibia douloureuse. Volumineuse adénopathie inguinale. Le genou est en flexion à 20° avec de légers mouvements d'extension. La radiographie montre que les extrémités articulaires sont très déformées, elles sont très décalcifiées, le tibia présente un aspect flou. Le raccourcissement est de 6 centimètres, ce qui rend la résection impossible.

L'enchevillement est pratiqué le 20 mars en allant du fémur au tibia pour éviter les lésions de la partie interne du plateau tibial. Celui-ci est attaqué trop près du bord externe et il éclate à l'enfoncement du greffon. On constate à la fin de l'opération la persistance des mouvements. Plâtre. Les douleurs cessent

et le genou dégonfle très rapidement car au bout de six semaines on est obligé de refaire le plâtre devenu trop large.

En juin 1928, la contracture est tombée, on peut redresser le genou complètement dans le celluloïd.

En novembre le genou est sec, froid, l'ankylose solide en rectitude. On autorise la marche avec appui au sol.

Une radio faite à cette époque montre une recalcification intense avec reconstitution des travées osseuses, une ankylose osseuse autour du greffon toujours visible.

Obs. IV. — Une femme de trente et un ans, paysanne travaillant la terre, a eu

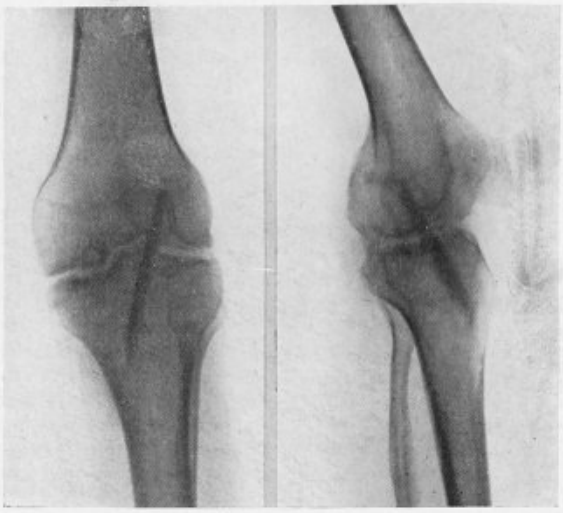

Fig. 2. — Obs. II. 14 mois après l'intervention.

à sept ans une tumeur blanche du genou gauche qui guérit avec limitation des mouvements.

Elle fait une rechute en 1923 avec un début tellement brusque qu'on croit à une ostéomyélite et on fait dans un hôpital de province une trépanation du tibia, puis elle est plâtrée pendant un an et depuis lors le genou reste gonflé et douloureux.

En août 1928, troisième poussée aiguë. Elle nous est adressée pour résection en novembre. Nous trouvons le genou chaud rempli de fongosités. Les mouvements sont limités à une vingtaine de degrés de flexion et très douloureux, genu valgum marqué, adénopathie crurale et iliaque. Le genou a 4 centimètres de circonférence de plus que le côté sain. La radiographie montre le cartilage érodé surtout dans sa moitié externe, décalcification intense, lésion en activité.

La malade désirant reprendre la marche le plus tôt possible, nous proposons un enchevillement. Il est pratiqué le 6 décembre 1928 et, les deux membres étant de même longueur, l'enchevillement est fait en flexion légère. En enfonçant le greffon au maillet, il se casse en trois morceaux qui sont poussés isolément dans le tunnel osseux au moyen d'un chasse-clou. Le blocage du genou est complet. Plâtre.

La malade sort le quatorzième jour marchant sans canne dans son plâtre.

Elle n'a plus souffert depuis lors.

Revue le 20 mars 1929, nous constatons que la plaie opératoire a donné depuis peu une fistule donnant passage à quelques gouttes de sérosité et de débris tuberculeux. Par contre, le genou est considérablement dégonflé (circonférence diminuée de 2 centimètres) et la radiographie montre une énorme recalcification avec reconstitution des travées osseuses.

Obs. V. — Une femme de vingt-neuf ans nous est adressée de la campagne

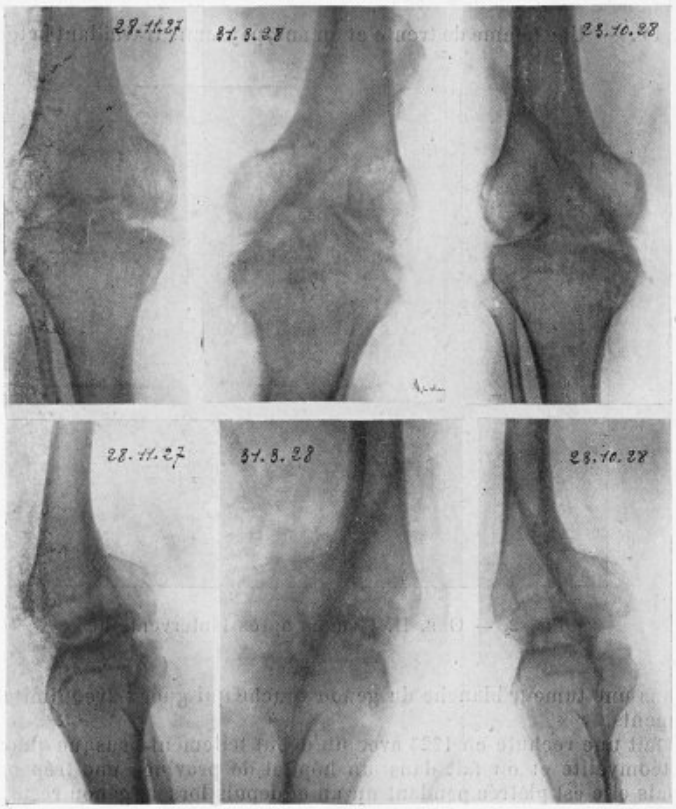

A B C

Fig. 3. — Obs. III. A, avant l'intervention; B, 11 jours après l'opération; C, 7 mois après.

pour une résection du genou droit. A dix-neuf ans elle aurait eu une poussée d'arthrite de quatre mois de durée en même temps qu'évoluait une pleurésie séro-fibrineuse. Depuis elle a toujours toussé.

Depuis septembre 1927 se sont installés tous les signes d'une tumeur blanche à forme fongueuse grave. Les douleurs sont très vives et un appareil plâtré remontant au pli de l'aine ne suffit pas à les calmer.

Au début de février 1928 nous la trouvons avec un énorme genou, couvert de veines dilatées, des adénopathies iliaques et inguinales, raccourcissement

1 centimètre. La radiographie montre des lésions osseuses diffuses étendues.

L'état général est très mauvais. La malade est depuis dix-huit mois étendue au lit dans une pièce obscure, mal aérée; elle présente des poussées de fièvre, et des lésions pulmonaires non douteuses.

Ces conditions nous semblent très défectueuses pour pratiquer la résection.

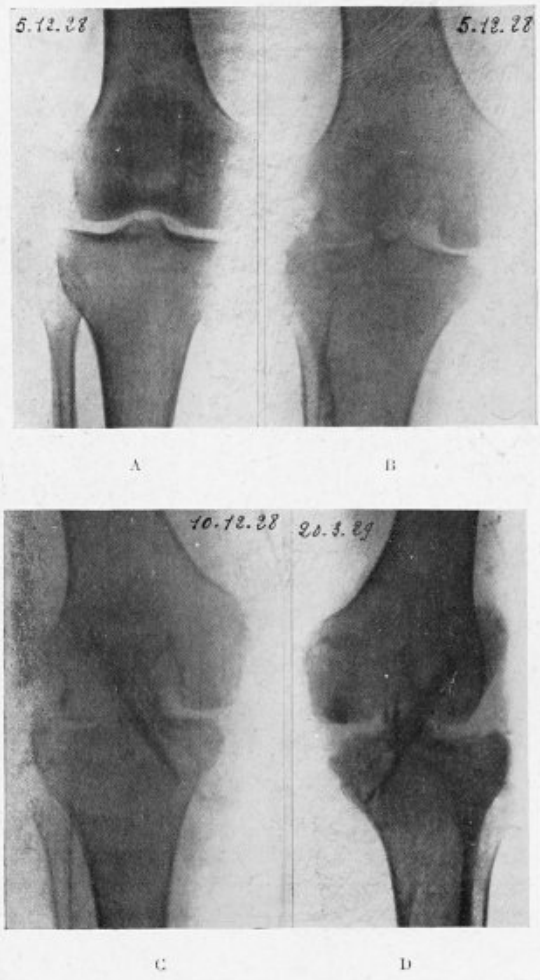

FIG. 4. — Obs. IV. A, genou sain; B, côté malade avant l'opération; C, le même 4 jours après l'intervention; D, 3 mois après.

La situation de fortune de la malade ne lui permettait pas d'envisager un séjour prolongé dans un sanatorium pour améliorer son état général. Une amputation semble la solution raisonnable, mais la malade la repousse avec horreur. C'est dans ces conditions que nous proposons un enchevillement dans le but de supprimer les douleurs et de permettre rapidement la déambulation à béquilles, les sorties au grand air.

L'intervention est pratiquée le 14 février 1928. Un greffon rigide de 12 centimètres est enfoncé obliquement à travers tibia et fémur; un deuxième, souple,

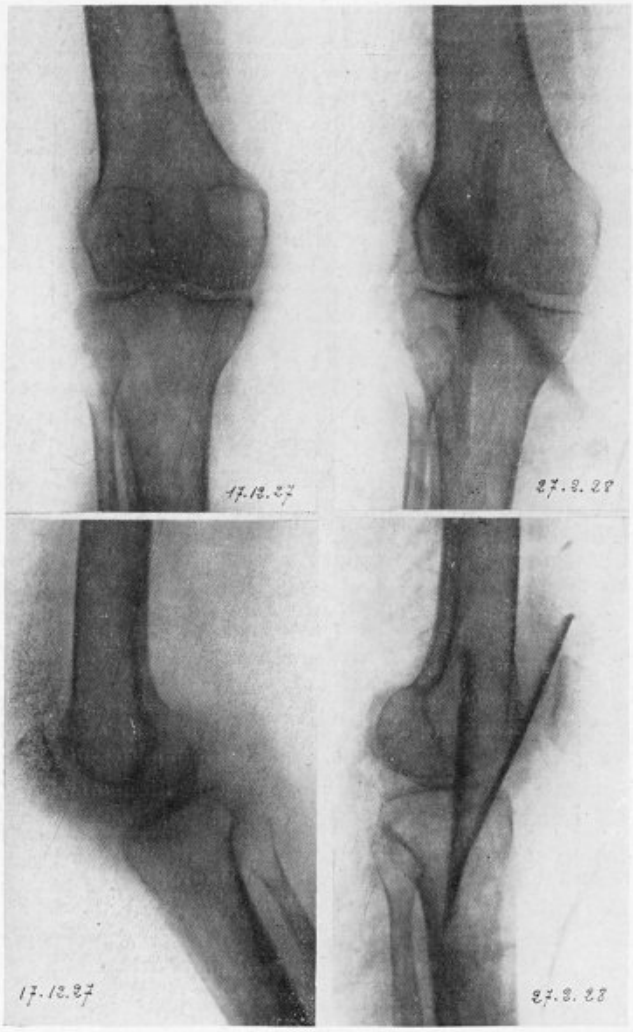

A B

FIG. 5. — Obs. V. A, avant l'opération; B, 13 jours après celle-ci.

passé à travers le tibia, vient occuper le cul-de-sac sous-tricipital au centre des énormes masses fongueuses. Plâtre.

Cessation immédiate des douleurs. Aucune réaction fébrile. Les fils sont enlevés le douzième jour.

La malade sort le quinzième jour.

Pendant trois mois elle peut aller et venir à béquilles, aller s'allonger au jardin.

En juin, le plâtre est enlevé et remplacé par un celluloïd. On constate que le genou est considérablement dégonflé, presque sec, indolore. Mais, en juillet 1928,

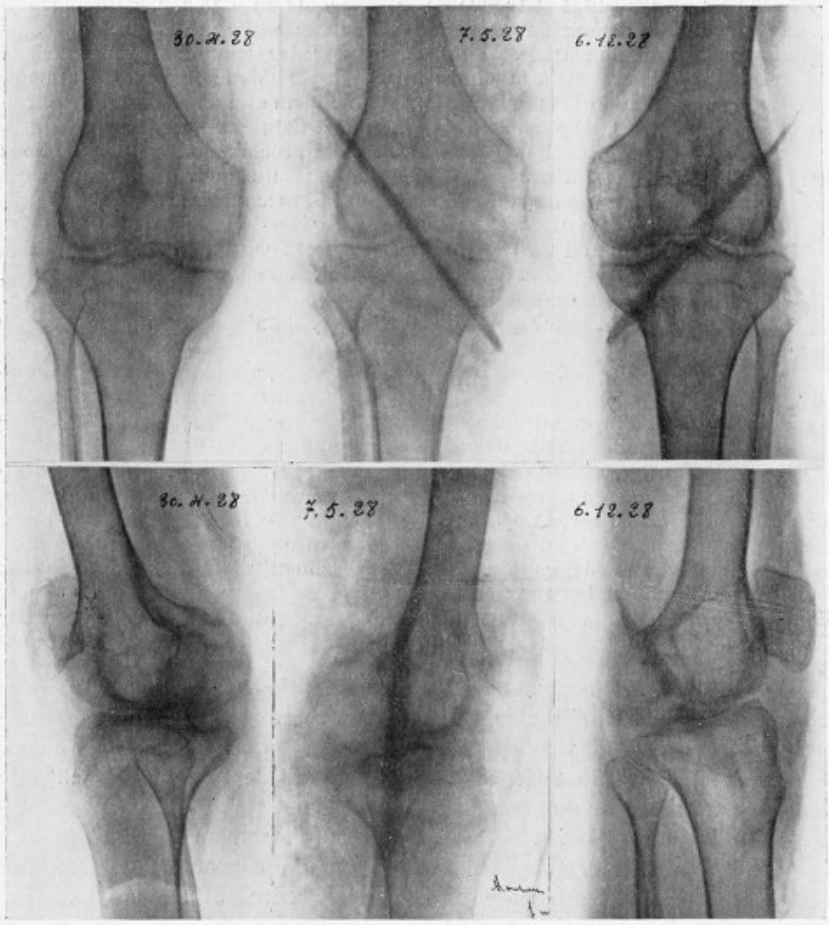

A B C

Fig. 6. — Obs. VI. A, avant l'intervention; B, 4 jours après celle-ci; C, 7 mois après.

apparition de fièvre et de douleurs dans le genou opposé, obligeant à la reprise du lit, puis successivement sont pris un cou-de-pied, un coude, l'annulaire et le pouce de la main gauche, les ganglions du cou, un métatarsien. L'état général s'aggrave.

Je n'ai pu revoir la malade depuis mai 1928 et je n'ai pu la faire radiographier. Mais d'après les renseignements fournis par le médecin le genou opéré est resté en bon état, la malade n'en souffre pas, et le genou ne présente pas de mouvements.

Obs. VI. — Jeune homme de dix-neuf ans qui, en avril 1925, fait une tumeur blanche du genou gauche, traitée dans le plâtre. En janvier 1926, pleurésie séro-fibrineuse ponctionnée deux fois, lésions du sommet droit, adénopathie hilaire des deux côtés.

Je le vois en avril 1926 et trouve un malade dans un état général déplorable avec un genou fongueux énorme, une adénopathie iliaque volumineuse. Le membre est en flexion à 20°. Je pratique un redressement sous anesthésie. Plâtre. Le malade est mis à la campagne où il est soigné très régulièrement. Amélioration rapide de l'état général, mais il se forme un abcès supéro-interne en juin 1927; ponctionné plusieurs fois, il devient fistuleux fin 1927.

Le malade, immobilisé depuis deux mois et demi, réclame une résection. Nous reculons à la pratiquer à cause de la fistule haut située sur le fémur, ce qui entraînerait un sacrifice osseux étendu et un grand raccourcissement. Nous proposons un enchevillement.

Il est exécuté le 3 mai 1928 avec un greffon de 12 centimètres allant du tibia au condyle externe fémoral et débordant un peu les deux os par ses extrémités. Ablation des fils le douzième jour.

Le 20 mai, dix-sept jours après l'opération, la fistule se ferme et est restée fermée depuis lors.

Le 28 juillet, le dégonflement a été si considérable qu'on a été obligé de remplacer le plâtre. L'adénopathie a disparu. On permet la marche à béquilles. Le 8 novembre, celluloïd qu'on enlève la nuit. Le genou est sec, froid, l'ankylose paraît totale. Le 22 novembre, début de marche avec appui au sol.

Une radiographie faite au début de décembre montre que les extrémités extra-osseuses du greffon sont en train de se résorber; de même, il présente une solution de continuité au niveau de l'interligne articulaire, il persiste, au contraire, dans l'intérieur des extrémités osseuses. On est frappé par une recalcification intense, par la netteté des contours osseux, la reconstitution de la trabéculation.

Le 19 janvier 1929, le genou est indolore, on ne trouve pas de points osseux douloureux, mais comme il persiste de petits mouvements on conseille de garder le celluloïd.

Somme toute, nous avons pratiqué l'enchevillement du genou dans des circonstances assez différentes, mais pouvant se ramener à deux groupes : le premier comprenant les trois premiers malades, le second les trois derniers.

Dans les observations II, III et IV il s'agissait de tumeurs blanches de l'enfance guéries avec une ankylose incomplète et présentant, vraisemblablement du fait de la conservation de légers mouvements, des crises douloureuses. Chez le premier malade, à la fin d'une première atteinte, on observait la même tendance aux rechutes, la même allure traînante par conservation des mouvements du genou.

Chez ces trois malades l'affection était ancienne, la culture vieillie, le foyer peut-être éteint. Ce que nous demandions à l'enchevillement c'était avant tout la création d'une ankylose solide, osseuse.

Chez les trois derniers malades, au contraire, il s'agissait de foyers encore en évolution.

Le foyer de l'observation IV, récidive d'une lésion ancienne, était en activité au moment de l'observation. Dans l'observation V, forme aiguë, très douloureuse, chez une tuberculeuse pulmonaire, avec état général grave, nous cherchions, avec la suppression des douleurs, la possibilité de lever la malade. Chez le dernier opéré, fistuleux, le foyer, très atténué, était encore incomplètement éteint.

Chez ces trois malades nous cherchions à produire une immobilisation absolue, la création rapide d'une ankylose, qui permettraient la reprise de la déambulation sans compromettre la guérison progressive des lésions ostéo-articulaires.

***

Voyons ce que nous avons obtenu :

I. Action ankylosante. — Chez nos trois premiers opérés, l'enchevillement simple nous a donné une ankylose osseuse ; la radiographie faite longtemps après a non seulement trouvé la persistance de la présence du greffon dans les extrémités osseuses et l'interligne, mais encore la production de travées osseuses autour du greffon dans cet interligne. La solidité de cette ankylose a été prouvée dans notre observation I.

Chez les trois derniers opérés cette action ankylosante n'est pas prouvée : l'observation IV est trop récente pour être probante, nous n'avons pu revoir la malade de l'observation V, et dans l'observation VI le transplant osseux s'est résorbé au niveau de l'interligne, et il persiste de légers mouvements.

Il semble donc que sur les foyers anciens à culture atténuée ou éteinte l'enchevillement donne une ankylose solide, *osseuse*. Dans les foyers encore en activité la valeur de cet enchevillement comme méthode d'arthrodèse nous semble très aléatoire.

***

A côté de ce point capital de l'action ankylosante de l'enchevillement, nos observations confirment certains faits déjà signalés par ceux qui ont pratiqué l'implantation de greffons osseux dans les extrémités osseuses des articulations atteintes de lésions tuberculeuses.

II. Action sur la douleur. — Elle a été très nette, immédiate dans tous nos cas. Il nous semble impossible de l'attribuer à l'immobilisation de l'article, puisque au point de vue mécanique on ne peut l'obtenir avec une seule cheville ainsi que nous l'avons pratiquée, et que d'autre part nous avons fait marcher nos malades le quinzième jour. Il nous semble difficile de ne pas faire jouer ici comme l'a avancé Robertson Lavalle un rôle à la trépanation osseuse nécessitée par l'enchevillement.

III. Diminution du gonflement articulaire. — Moins frappante que l'action sur la douleur parce qu'elle n'est pas instantanée, cette action n'a pas été moins nette chez certains opérés (obs. III, V) nous obligeant au bout de quelques semaines à remplacer le plâtre devenu trop grand, ce qui ne s'était pas produit antérieurement.

Dans les trois premières observations, en quelques semaines on assiste à la disparition des signes inflammatoires : le genou est devenu sec, froid, les adénopathies à distance ont disparu. Dans l'observation IV, une fistule qui existait depuis six mois s'est formée définitivement dix-sept jours après l'opération.

IV. Recalcification osseuse. — Chez les cinq opérés (I, II, III, IV, VI) chez lesquels nous avons pu obtenir des épreuves radiographiques à distance de l'opération, nous avons constaté une reconstitution, tout à fait anormale comme rapidité et étendue, des extrémités osseuses : netteté des contours, réapparition des trabécules, opacification de ces travées et de la cervicale des épiphyses et de la diaphyse. Il nous semble difficile de ne pas voir là l'action favorable exercée par la présence du greffon osseux dans les extrémités osseuses du foyer.

***

Si maintenant nous cherchons à délimiter la place que l'on peut donner à l'enchevillement dans la thérapeutique de la tumeur blanche du genou chez l'*adulte*, nous voyons tout d'abord qu'elle ne peut être utilisée qu'à un stade déjà avancé de l'affection, lorsque l'étendue des destructions révélées par la radiographie a enlevé tout espoir de voir se rétablir les mouvements en totalité ou sur une grande étendue.

Dans ces limites, les ankyloses incomplètes et douloureuses, qu'elles soient consécutives à une tumeur blanche de l'enfance mal consolidée et à rechutes, ou qu'il s'agisse d'une première manifestation de la tuberculose ostéo-articulaire, mais affectant la forme traînante avec tendance aux rechutes, nous paraît constituer l'indication principale.

Moins mutilante que la résection même réduite à une arthrodèse, elle lui sera préférée dans tous les cas où il existe un raccourcissement. C'est le cas fréquent dans les anciennes tumeurs blanches de l'enfance qui entraînent un arrêt de croissance du membre (6 cent. dans l'obs. III). L'enchevillement sera alors pratiqué en extension.

Que le membre ait conservé sa longueur, ou même, fait exceptionnel, soit un peu plus long que le côté sain, ce ne serait pas une contre-indication absolue à l'enchevillement qui serait pratiqué en flexion plus ou moins marquée (obs. IV).

L'enchevillement au cours des ostéo-arthrites encore en évolution présente des indications très discutables. Nous y avons été amené par des nécessités surtout sociales. Dans ces cas l'action ankylosante du greffon nous paraît très aléatoire, l'action sur l'évolution du foyer paraît avantageuse à certains points de vue (cessation de la douleur, dégonflement rapide, recalcification), mais ces avantages ne nous semblent pas contrebalancer le risque de la possibilité de créer une fistulisation du foyer.

Jusqu'à preuve du contraire nous réserverons l'enchevillement aux tumeurs blanches de l'adulte anciennes, traînantes ou à répétition, ayant conservé une mobilité restreinte de l'articulation suffisante à provoquer des réactions inflammatoires douloureuses. Dans ces cas l'enchevillement provoque à peu de frais, sans augmenter le raccourcissement, une solide ankylose osseuse.

PRÉSENTATION DE MALADE

Luxation du genou en avant,

par M. Robineau.

Les luxations complètes du genou sont rares ; je n'en ai vu que deux

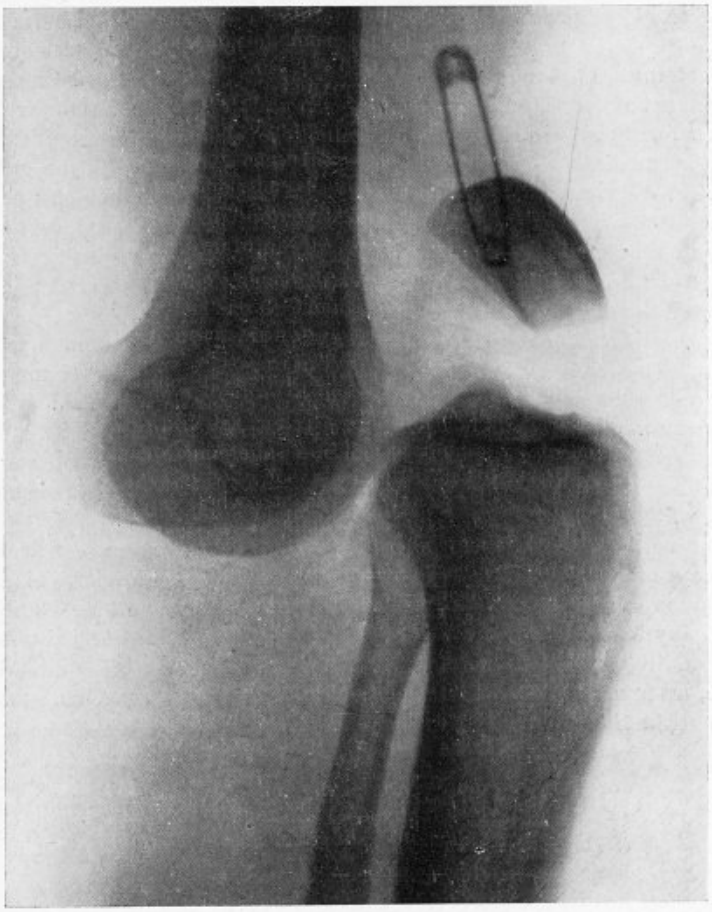

FIG. 1.

jusqu'ici : l'une en arrière, variété la plus rare, l'autre en avant que je vous présente.

Le blessé est âgé de vingt-cinq ans ; dans la nuit du 31 décembre dernier, la voiture automobile fermée dans laquelle il se trouvait s'est jetée contre un mur ; il ne peut préciser le mécanisme du traumatisme qui lui a luxé le genou et aussi fracturé les os de l'avant-bras.

La déformation du genou était tellement caractéristique que le diagnostic s'imposait ; j'ai noté les signes suivants : un chevauchement de 4 centimètres environ ; des douleurs intolérables dans le territoire du sciatique ; le refroidissement du pied par suite de la compression artérielle ; l'absence de tout épanchement autour des os luxés.

J'ai réduit environ huit heures après l'accident ; l'anesthésie générale a été nécessaire ; un peu d'hyperextension de la jambe, puis une traction assez forte et des pressions directes sur les os jointes à quelques oscillations latérales, ont tout remis en place. Aussitôt, le genou a pris un aspect absolument normal, puis en quelques minutes je l'ai vu se remplir d'un épanchement sanguin. Le pied devenait rose et se réchauffait rapidement.

Trois semaines plus tard, le blessé pouvait marcher et, à ma grande surprise, n'éprouvait pour ainsi dire pas de troubles fonctionnels ; pas de mouvements de latéralité, pas de mouvement de tiroir. Je suppose que la luxation a déterminé seulement la rupture de la capsule postérieure, du muscle poplité et du ligament croisé antérieur ; le fait est possible ; j'en ai retrouvé des exemples dans les anciens auteurs.

Au contraire, le blessé chez qui j'ai réduit, il y a deux ans, une luxation du genou en arrière avait certainement rompu la plupart de ses ligaments, car il a conservé des mouvements de latéralité et de tiroir considérables ; son genou tient mal et son infirmité est sérieuse.

Il m'a donc semblé intéressant de vous présenter un exemple de restauration fonctionnelle complète du genou après une lésion aussi grave qu'une luxation.

Pour compléter l'observation, je dois ajouter que la fracture des deux os de l'avant-bras a abouti à une pseudarthrose ; à la fin de février, j'ai manchonné le radius et le cubitus ; bien que le résultat des synthèses tardives soit moins bon que celui des opérations primitives, celui que j'ai obtenu n'est pas trop mauvais puisque les axes sont corrects, la solidité très bonne, les mouvements du coude, du poignet et des doigts excellents ; mais la pro-supination est réduite de plus de moitié.

PRÉSENTATIONS DE RADIOGRAPHIES

Ostéochondromatose de l'articulation du coude chez un tabétique,

par MM. **Laignel-Lavastine** et **Mauclaire**.

L'un de nous a présenté ici, en mars 1928, un cas de chondromatose du

FIG. 1. — Genou.

genou à son début. On voyait des perles cartilagineuses naissant sur les condyles fémoraux et sur la synoviale (fig. 1).

Voici un cas d'ostéochondromatose de l'articulation du coude observée chez un tabétique, âgé de quarante-deux ans. Le début paraît remonter à deux ans.

La radiographie montre bien l'existence d'une centaine de corps étran-

gers ostéo-cartilagineux à facettes, disposés un peu en paquets, au niveau de la tubérosité bicipitale, au niveau des parties latérales de l'olécrâne, en avant dans la fossette coronoïdienne, en arrière dans la fosse olécranienne.

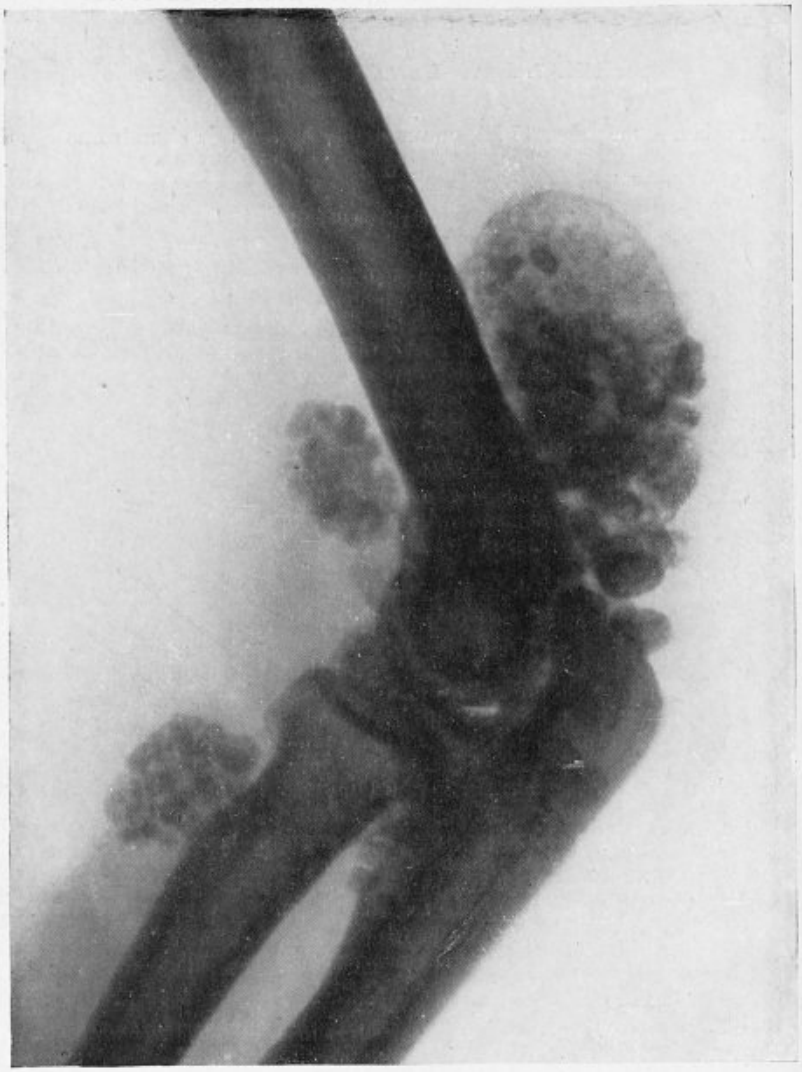

Fig. 2. — Coude.

Ce dernier paquet forme une véritable tumeur que l'on peut déplacer un peu en différents sens. La synoviale est très distendue (fig. 2).

Dans ce cas, on ne voit pas de corps étrangers naître sur les cartilages articulaires comme dans le cas sus-indiqué. Ils sont bien nés de la synoviale,

aussi au point de vue thérapeutique il faudrait, comme le conseille Janker[1], enlever toute la synoviale.

Plusieurs cas semblables de chondromatose du coude ont déjà été présentés ici (Rouvillois, Leriche). Dans sa statistique, Janker note, sur 71 cas, 27 localisations au coude et 27 au genou; les trois quarts des malades sont des hommes.

Hypercalcification et allongement d'un métacarpien au voisinage d'un anévrisme cirsoïde,

par M. **Mauclaire**.

Voici les radiographies d'un malade âgé de trente-trois ans, et qui, dès son enfance, avait un anévrisme cirsoïde de la main gauche, anévrisme

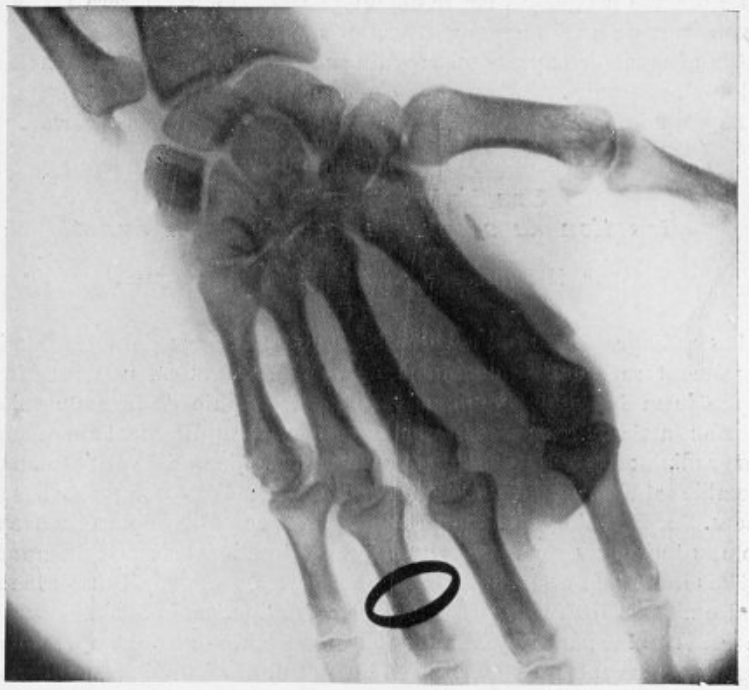

FIG. 1.

déjà extirpé deux fois par M. Riche. L'anévrisme était très développé à la face dorsale et peu développé à la face palmaire.

Cette radiographie montre que le 2e métacarpien est épaissi, très

1. JANKER. *Deuts. Zeit. f. Chir.*, août 1928.

augmenté de volume de 1 centimètre (fig. 1) par irritation de la couche sous-périostée ostéogène.

En mesurant le métacarpien du côté malade avec le métacarpien du côté sain, il y a un allongement de 8 millimètres. Par déformation fonctionnelle, la phalange de l'index est déviée un peu en dedans. Cet allongement résulte de l'irritation du cartilage conjugal. Peut-être y a-t-il aussi un peu d'accroissement interstitiel.

L'allongement de l'os voisin d'un anévrisme cirsoïde, si la croissance n'est pas encore achevée, a été signalé déjà par Hollmann [1], Reid [2] et Sonntag [3]. Chez mon malade, le 2e métacarpien est aussi épaissi, mais il n'est pas allongé.

Ordinairement au voisinage des anévrismes cirsoïdes et au voisinage des gros angiomes, c'est plutôt de l'ostéoporose que l'on observe. L'os est très vascularisé et spongieux (Gold) [4].

Souvent sur des radiographies on voit des plages d'hypercalcification; elles sont peut-être aussi dues à des hypervascularisations.

Le malade a été opéré récemment par M. Moure. Il sera intéressant de voir dans un an si l'hypercalcification a persisté.

Chez ce malade la pression sanguine au bras est de 15-7, côté malade et de 13-6,5, côté sain.

Le graphique du volume du cœur montre qu'il n'est pas déformé.

Une lésion rare du carpe : luxation du scaphoïde en dehors en avant,

par MM. **Pierre Mocquot** et **A. Boquel**.

Les radiographies que voici vous donnent l'image d'un traumatisme assurément rare des os du carpe; le fait dominant est une luxation du scaphoïde en dehors et en avant : sur la radiographie de face, on voit que la surface articulaire supérieure du scaphoïde a complètement abandonné la glène radiale : elle apparaît en dehors de la styloïde radiale et l'os dans son ensemble est oblique au bas et en dedans, au lieu d'être oblique en bas et en dehors. Sur la radiographie de profil, il paraît en outre déplacé en avant. Il a rompu toutes ses connexions avec le semi-lunaire et s'écarte du grand os.

Mais il est bien certain que le scaphoïde n'est pas seul déplacé; le semi-lunaire n'a pas abandonné sa place sous le radius, mais il s'est couché en dehors, entraîné par le pyramidal et les os de la seconde rangée qui sont aussi en masse entraînés en dehors. En outre, les interlignes articulaires anormalement larges entre le lunaire, le pyramidal, le grand os et le crochu, témoignent d'une dislocation de l'ensemble du carpe.

Voici maintenant l'histoire du blessé : c'est un homme de trente et un ans, chauffeur, qui fut blessé, le 5 janvier dernier, par un retour de mani-

1. Hollmann. *Arch. of Surg.*, novembre 1924.
2. Reid. *Arch. of Surg.*, mars et juillet 1925.
3. Sonntag. *Zent. f. Chir.*, 10 janvier 1925.
4. Gold. *Arch. f. klin. Chir.*, t. CXXXIX.

velle ; il ressentit une très vive douleur et fut dans l'impossibilité de se servir de sa main ; il aurait constaté que sa main était de travers avec une bosse en avant et un creux en arrière.

Il ne vint à l'hôpital que trois jours plus tard, avec un gonflement considérable du poignet. On constatait cependant une inclinaison radiale de l'axe de la main et un déplacement en masse vers le côté radial. Pas d'ecchymose ni de dos de fourchette.

On notait une saillie anormale de la tête cubitale avec une douleur vive à ce niveau ; la tabatière anatomique était comblée ; on n'arrivait pas à sentir

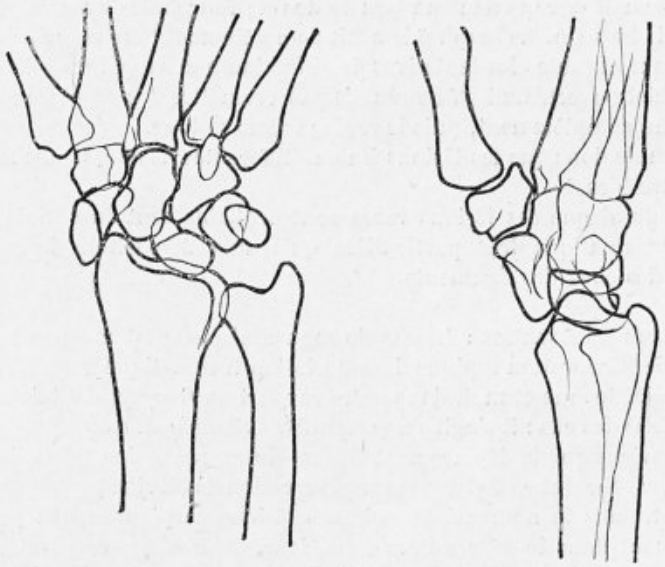

Fig. 1.

la styloïde radiale et la douleur en ce point était particulièrement vive.

On percevait une saillie dure en avant du rebord antérieur de l'épiphyse radiale, impossible à délimiter à cause du gonflement, douloureuse à la pression, surtout en dedans.

Il existait en outre un point douloureux net, à la face dorsale, au-dessous du bord inférieur du radius.

Les mouvements spontanés du poignet étaient nuls ; on pouvait provoquer, dans une faible étendue et au prix de vives douleurs, de légers mouvements de flexion et d'extension.

Le lendemain 9 janvier, sous anesthésie générale au chlorure d'éthyle, j'ai tenté la réduction.

L'avant-bras étant immobilisé en supination, la main fut placée en extension forcée et en inclinaison cubitale pour faire bâiller l'interligne articulaire radio-carpien ; une simple pression en avant sur le scaphoïde le fit rentrer dans sa loge ; la main reprit sa direction normale.

La radiographie a permis de vérifier la réduction; les os sont bien en place, mais les interlignes paraissent encore anormalement larges.

Après une immobilisation d'une quinzaine de jours, on fit un peu de massage et de mobilisation. Le blessé a été revu à plusieurs reprises et paraît avoir récupéré le fonctionnement parfait de sa main.

Cette lésion traumatique du carpe est assurément rare. Je me suis borné à consulter le rapport classique de Mouchet et Jeanne et j'y ai trouvé mention d'une luxation du scaphoïde, observée par Ludloff, de Breslau, en 1910, chez un homme de trente ans tombé d'une hauteur de 9 mètres sur les deux mains. A droite, il avait une fracture du scaphoïde, à gauche une déformation rappelant un peu le dos de fourchette avec inclinaison radiale de la main. Le scaphoïde avait complètement tourné sur lui-même, il était luxé et toutes les tentatives de réduction non sanglante échouèrent. Même à ciel ouvert, Ludloff ne réussit pas à remettre l'os en place : alors il le détacha complètement, puis le replaça dans sa loge.

Il semble donc que les lésions étaient différentes de celles qui existaient chez notre blessé.

J'ajouterai que ces lésions rares sont probablement dues moins à une action traumatique très particulière qu'à une disposition individuelle spéciale des os et des ligaments.

M. Albert Mouchet : Le cas de mon ami Mocquot me paraît représenter une observation typique de cette lésion traumatique rare dont nous avions déjà, Jeanne et moi, dans notre rapport au Congrès de Chirurgie de 1919, publié des cas : il s'agit *d'une luxation subtotale du carpe antelunaire*.

Je conviens que le déplacement des os du carpe, moins le lunaire resté en place, est surtout *en dehors* dans l'observation de M. Mocquot. Mais le fait dominant, dans la nomenclature de ces lésions carpiennes, me paraît le déplacement dans le sens antéro-postérieur. Or il n'est pas douteux que l'on ait affaire ici à une luxation subtotale du carpe antelunaire.

C'est une luxation très rare dont j'ai eu la chance de voir 5 cas dont deux récents inédits. Les trois autres, présentés à cette Société en 1914 et en 1918, ont été rappelés par moi le 3 mai 1922 dans un rapport que j'ai fait sur un cas de Picquet (de Sens) apporté à cette Société (p. 623 et suiv. de nos *Bulletins*).

La Société se réunit en Comité secret.

Le Secrétaire annuel, M. F. CADENAT.

Paris. — Imprimerie de la Cour d'Appel, 1, rue Cassette.

BULLETINS ET MÉMOIRES

DE LA SOCIÉTÉ NATIONALE DE CHIRURGIE

Séance du 8 mai 1929.

Présidence de M. CUNÉO, *président.*

PROCÈS-VERBAL

La rédaction du procès-verbal de la précédente séance est mise aux voix et adoptée.

CORRESPONDANCE

La correspondance comprend :

1° Les journaux et publications périodiques de la semaine.

2° Des lettres de M. ROUVILLOIS et de M. MAISONNET s'excusant de ne pouvoir assister à la séance.

3° Une lettre invitant le Président de la Société à assister à l'inauguration de la plaque commémorative qui sera érigée au Val-de-Grâce à la mémoire du médecin principal ROBERT PICQUÉ, le vendredi 17 mai.

4° Un travail de M. OULIER (de Constantine) intitulé : *Œsophagoplastie antéthoracique par le procédé de Roux pour sténose cicatricielle infranchissable de l'œsophage.*

M. CUNÉO, rapporteur.

5° Un travail de M. ROSEAU (de Fort-de-France) intitulé : *Fracture de la voûte irradiée à la base du crâne.*

M. HOUDART, rapporteur.

A PROPOS DU PROCÈS-VERBAL

Séquelles d'un traumatisme du genou,

par M. Antoine Basset.

Dans la séance du 1er mai 1929, nos collègues Mouchet, dans un rapport sur un travail de Guillemin (de Nancy), et Robineau, nous ont communiqué d'intéressantes observations de traumatismes du genou. Aujourd'hui, je viens simplement vous exposer en quelques mots l'histoire et les suites éloignées d'un traumatisme de cette articulation que j'ai eu l'occasion d'observer récemment.

Le 26 janvier 1927, un charpentier de vingt-cinq ans était en train de travailler dans l'attitude suivante. Il était à moitié accroupi sur son membre inférieur droit, le membre inférieur gauche au contraire allongé en rectitude. C'est alors qu'il fut violemment atteint dans la région lombaire et en quelque sorte tassé contre le sol par un ascenseur qui descendait. Son genou gauche mis brusquement en hypertension forcée fut, dit-il, disloqué et à l'hôpital où ce blessé fut transporté on lui appliqua un appareil plâtré qu'il conserva plusieurs semaines. Il ne put recommencer à travailler que six mois après l'accident.

J'ai eu l'occasion d'examiner ce blessé dernièrement, soit deux ans et trois mois après son accident.

En raison des constatations cliniques que j'ai faites et certain, d'autre part, grâce à l'examen des radiographies qui m'ont été remises, qu'il n'y avait eu, lors de l'accident, aucune lésion osseuse, même parcellaire, sur le fémur ni sur le tibia, je crois pouvoir affirmer que les dégâts occasionnés par le traumatisme ont porté exclusivement sur l'appareil ligamenteux du genou. Celui-ci a été fortement lésé. Les ligaments antérieurs ont été respectés. Les ligaments latéraux ont dû être plus ou moins tiraillés et distendus, mais je ne crois pas qu'ils aient été rompus. En revanche, il y a certainement eu rupture d'un des ligaments croisés, vraisemblablement l'antéro-interne, et aussi déchirure ou arrachement important de la partie postérieure poplitée de l'appareil capsulo-ligamenteux.

Mes raisons de penser ainsi sont les suivantes.

Actuellement, chez cet ancien blessé, on constate que, par rapport à la cuisse, la jambe présente un peu de déviation en varus et un léger degré de rotation externe. Lorsque le genou est en extension, les mouvements anormaux de latéralité sont nuls (intégrité des ligaments latéraux). En revanche, dans la flexion à angle droit, le mouvement de tiroir antéro-postérieur est extrêmement net. D'autre part, si d'une main on immobilise la cuisse du sujet sur le lit d'examen pendant qu'avec l'autre main on soulève son pied, on met aisément la jambe en hyperextension sur la cuisse (*genu recurvatum*).

Ces mouvements provoqués de tiroir et d'hyperextension du genou impliquent, à mon sens, du côté des ligaments croisés et postérieurs, l'existence de lésions anciennes non ou mal réparées, dont la réalité est encore démontrée (au moins pour les lésions des ligaments postérieurs) par l'examen des radiographies.

Celles-ci, qui sont tout à fait intéressantes, montrent deux choses : d'une part le tibia est un peu déplacé en arrière sous le fémur; d'autre part, à la face postérieure de l'articulation s'est développée une volumineuse production osseuse anormale. En forme de long ergot recourbé et concave en avant, cette longue épine osseuse s'insère largement sur la face postérieure du tibia près de la surface articulaire. Elle monte, contourne en arrière le rebord du chapiteau tibial, l'interligne articulaire et la partie postérieure du massif condylien du fémur et vient se terminer par un renflement pointu en regard de la surface poplitée du fémur qu'elle n'atteint d'ailleurs pas tout à fait. Sur la radiographie de face on voit qu'elle est développée à la partie interne de la face postérieure de l'articulation.

Il est intéressant de noter que les clichés qui m'ont été soumis ont été pris quatre mois après l'accident et que la néoformation osseuse que je viens de décrire y est déjà complètement développée.

C'est son existence, décelée par la radiographie, qui constitue le principal intérêt de ce cas, car il s'agit là certainement d'une lésion exceptionnelle.

J'ajoute, en terminant, que les troubles de la statique et l'affaiblissement du membre inférieur, et, d'autre part, la limitation de la flexion du genou, laquelle ne dépasse guère l'angle droit, entraînent chez ce blessé une diminution d'environ 25 p. 100 de sa capacité de travail.

RAPPORTS

Fracture en T et à grand déplacement de l'extrémité inférieure du fémur. Réduction et ostéosynthèse par voie transrotulienne transversale,

par M. Morisson.

Rapport de M. Alglave.

M. Morisson, chirurgien des hôpitaux militaires, nous a adressé une observation de fracture des condyles de l'extrémité inférieure du fémur, pour laquelle il a eu recours, avec succès, au traitement sanglant.

En voici le résumé :

Le blessé était un artilleur entré à l'hôpital Bégin le 16 juin 1925 pour un traumatisme grave du genou droit survenu par chute sous un affût de canon, cependant que le genou se serait trouvé en flexion avec rotation forcée.

Aussitôt après l'accident, la jambe se présente en rotation externe complète par rapport à la cuisse et le genou est globuleux, cependant que la rotule est reportée à la face externe du bloc articulaire.

La fracture de l'épiphyse fémorale est évidente cliniquement. Elle est précisée par l'examen radiographique qui est fait dès l'arrivée du blessé à l'hôpital.

La radiographie montre une fracture en T et il y a une torsion complète, à 90°, des fragments condyliens et du squelette jambier.

Le tibia est désorienté par rapport au fémur.

Le condyle interne a basculé, son axe vertical est devenu horizontal, exécutant en même temps un mouvement de torsion.

Le condyle externe a lui-même tourné sur son axe.

En présence de lésions osseuses articulaires d'une telle importance, M. Morisson estima que l'indication opératoire était indiscutable et il opéra après avoir relevé les forces du blessé, momentanément ébranlées par le traumatisme.

L'opération était faite trois heures après l'accident.

Pour aborder les lésions, M. Morisson a recours à l'arthrotomie transrotulienne transversale faite suivant la technique proposée par Alglave en 1912 pour aborder ces fractures.

Il sectionne la rotule à la scie de Gigli à l'*union des deux tiers supérieurs et du tiers inférieur* et, grâce à cette section comme à celle des parties molles qui entourent la rotule, il obtient un jour très large sur le foyer de fracture.

Dès ce moment-là, il peut manœuvrer aisément les fragments pour les ramener en position normale.

Quand les condyles sont remis en bonne place, M. Morisson les y maintient par une longue vis de Lambotte qui les transfixe de dehors en dedans.

Ce temps opératoire étant terminé, il s'aperçoit que, grâce aux connexions périostées conservées entre le condyle externe et le corps du fémur, l'épiphyse se trouve suffisamment soutenue sur la diaphyse et que la fixation de la première à la seconde par des agrafes ou par une plaque latérale n'est pas nécessaire.

Il termine l'opération par la reconstitution de la rotule par un cerclage au fil de bronze après suture des plans fibreux périrotuliens et par celle des lèvres de la plaie cutanée.

Finalement, il place le membre opéré sur une gouttière plâtrée qui remonte jusqu'au pli fessier.

Les suites opératoires sont favorables. Au cinquantième jour, le membre est sorti de la gouttière pour imprimer de légers mouvements à l'articulation.

On se rend compte à ce moment que le pied du blessé ne se relève pas

spontanément et qu'il existe des signes de « paralysie du sciatique poplité externe », surtout nets dans le domaine du tibial antérieur.

Ces troubles sont certainement dus à la lésion de ces nerfs, au moment de l'accident.

Néanmoins, au soixante-quinzième jour, le blessé se lève et son état va s'améliorer progressivement, jusqu'à être assez satisfaisant après quelques mois.

La flexion du genou peut alors atteindre 45°, cependant que l'extension est redevenue normale.

Enfin, M. Morisson ajoute qu'ayant revu son malade neuf mois après l'intervention, il a pu constater que la vis de soutien des condyles fémoraux était parfaitement bien tolérée et que le cal de consolidation de la fracture était réduit à des proportions minimes. Quant au fil de cerclage de la rotule, M. Morisson crut préférable de l'extirper en raison d'une légère saillie qu'il faisait sous la peau.

Dans les commentaires dont il fait suivre son observation, M. Morisson retient l'attention *sur la précocité* de son intervention et sur le bénéfice que le patient en a retiré.

C'est à juste raison, je crois, que M. Morisson est intervenu tout de suite.

C'est la conduite que je m'efforce également de suivre, quand les circonstances me le permettent.

L'intervention précoce rend plus faciles les manœuvres de réduction de la fracture, manœuvres auxquelles les muscles résistent moins quelques heures après la fracture qu'après quelques jours.

Personnellement, j'ai vu que, quand on intervient dix jours, quinze jours et davantage après l'accident, les muscles présentent souvent dans le voisinage de la fracture un certain degré de myosite avec rétraction et même atrophie.

Ces muscles altérés résistent, ainsi que leurs aponévroses d'enveloppe, aux tractions qu'on exerce, et ces organes se déchirent souvent plus ou moins quand on parvient à vaincre leur rétraction.

C'est une notion importante à retenir.

D'autre part, l'intervention précoce épargne au patient la douleur souvent très vive qui se fait sentir quand la fracture n'est que provisoirement ou insuffisamment immobilisée.

Et en revanche, on voit avec les fractures les plus douloureuses la souffrance cesser complètement dès le moment où l'immobilisation rigoureuse des fragments est obtenue par ostéosynthèse.

Enfin, fait important que j'ai souvent observé, l'opération précoce permet de prévenir les altérations cutanées qui apparaissent fréquemment dans les jours qui suivent la fracture, en particulier les *phlyctènes*.

Lésions cutanées qui s'infectent facilement et peuvent obliger à retarder l'intervention ou en compromettre le succès.

Ceci dit des avantages de l'intervention précoce, j'ai des remarques à faire sur la technique suivie par M. Morisson :

Je crois devoir le critiquer pour avoir risqué de compromettre le résultat opératoire en ne fixant pas rigoureusement, par un agent de synthèse approprié, la diaphyse fémorale à l'épiphyse qu'il venait de reconstituer par le vissage des condyles.

Il a risqué de voir se produire un déplacement secondaire des fragments, en laissant au seul tractus périosté qui allait du condyle externe à la diaphyse fémorale, et à un appareil plâtré, le soin de maintenir l'épiphyse fémorale en contact favorable avec la diaphyse. Et je crois devoir insister d'autant plus sur ce point, qu'en appliquant un appareil plâtré, il a rendu impossible la mobilisation précoce de l'articulation lésée. Mobilisation précoce qui doit être, comme la reconstitution anatomique intégrale de l'os brisé, le but que poursuit le chirurgien quand il entreprend une ostéosynthèse pour fracture articulaire du genou.

Ce n'est pas cinquante jours après l'intervention sanglante, comme l'a fait M. Morisson, qu'on doit chercher à mobiliser un genou fracturé, traité par ostéosynthèse; c'est le huitième, c'est le dixième jour, lorsque la douleur post-opératoire a cessé. Et la première manœuvre à demander au patient est celle de s'asseoir au bord de son lit. Les autres vont suivre progressivement.

Grâce à la mobilisation précoce que permet une ostéosynthèse complète et solide, j'ai vu pour ma part des opérés de fractures articulaires du genou récupérer l'usage de leurs membres en un mois à six semaines, et je vous en ai, à plusieurs reprises dans le passé, montré des exemples.

Sur un second point de technique, j'approuve la manière de faire de M. Morisson. Il s'agit *du mode de suture de la rotule qui a été sectionnée* pour faciliter l'accès du foyer de fracture.

Pour reconstituer la rotule, M. Morisson a fait un cerclage au fil de bronze après suture des plans fibreux périrotuliens.

C'est le moyen qui me paraît donner le plus de sécurité en assurant le plus de solidité et auquel j'ai maintenant recours après avoir utilisé un certain nombre de fois le vissage simple des fragments, ou la seule suture pré et périrotulienne au crin de Florence, ou au fil de lin solide.

Actuellement, quand les fragments de la rotule sont intimement rapprochés et coaptés à la faveur d'un davier à griffes, je suture soigneusement au fil de lin les plans fibreux prérotuliens, les ailerons latéro-rotuliens et la brèche articulaire latérale avant de soutenir le tout par un cerclage périrotulien fait avec un puissant fil de bronze.

Ce fil métallique pourra d'ailleurs être enlevé, comme l'a fait M. Morisson, quand la rotule sera bien consolidée, ce que montrera facilement la radiographie.

En terminant, je vous propose de remercier M. Morisson de son intéressante communication et de l'insérer dans nos Bulletins.

Un cas de torsion d'un ovaire sain au cours de la grossesse,

par M. **Raymond Bernard**, chef de clinique, prosecteur.

Rapport de M. Auvray.

M. Bernard nous a envoyé une observation intéressante de torsion d'un ovaire normal survenue au cours de la grossesse. Il s'agit là d'un fait très rare qui nous permettra de compléter l'histoire, que nous avons déjà entreprise devant la Société, de la torsion des annexes saines de l'utérus en dehors de la grossesse. Voici l'observation :

Mme N..., vingt-trois ans, mère d'un garçon de seize mois et se déclarant enceinte de six semaines, souffre depuis dix jours dans tout son côté droit. Une première crise avait duré quelques heures accompagnée de vomissements et de température à 38°; la douleur ayant son maximum au point de Mac Burney, on diagnostiqua une crise d'*appendicite*. La crise céda; mais la douleur reprit, cette fois lombaire, puis cessa à nouveau pour reprendre en un siège nettement vésiculaire, avec vomissements encore et température à 38°. On hésita à ce moment entre les diagnostics d'appendicite et de *cholécystite*, en faisant même des réserves sur la possibilité d'une infection d'origine urinaire.

Bernard voit la malade à ce moment et constate tout d'abord une absence de contracture de la paroi abdominale. Le toucher vaginal, par contre, permet de sentir dans le cul-de-sac antéro-latéral droit une masse assez résistante du volume d'une petite orange. On est frappé avant tout par son siège antérieur. Sensible à la pression, la masse est mobile et séparée de l'utérus. Le doigt en la repoussant en avant fait nettement saillir la paroi abdominale. L'utérus est gros et mou et son volume répond à l'âge de la grossesse. L'état de gravidité ne faisant pas de doute, on porte le diagnostic de *grossesse extra-utérine*, malgré le volume de l'utérus, malgré la situation tout à fait antérieure de la tumeur, et surtout malgré l'absence de toute métrorragie, et l'on décide la malade à se faire opérer.

Opération le 15 juillet 1926. Anesthésie générale à l'éther.

Incision médiane sous-ombilicale. On trouve un utérus nettement gravide et en avant et à droite de lui on découvre une tumeur noirâtre, grosse comme une bonne mandarine dont le pédicule *est tordu de 360°* dans le sens des aiguilles d'une montre. Ce pédicule, gros comme le petit doigt et violacé, est constitué par les vaisseaux utéro-ovariens qui se détachent haut du rebord pelvien. La trompe est saine, perméable, de volume normal et placée en avant de la tumeur; le ligament rond est plus en avant encore.

On croit qu'il s'agit d'un kyste tordu de l'ovaire, mais on est frappé par

l'*insertion utérine* du ligament utéro-ovarien, de la trompe et du ligament rond. En effet ces organes, au lieu de se détacher de l'utérus au niveau de sa corne, partent de sa face antérieure et même légèrement à gauche de la ligne médiane, au point qu'on s'était demandé au début de l'exploration si l'on n'avait pas affaire aux annexes gauches. Mais celles-ci sont trouvées derrière l'utérus, normales. Tout se passe en somme comme si l'œuf s'était développé asymétriquement dans la partie postérieure de la corne utérine.

Castration unilatérale, la trompe devenue inutile étant bien entendu enlevée avec l'ovaire.

A l'incision de la pièce, on est surpris de constater que la tumeur est pleine. Il ne s'agit pas de la torsion d'un petit kyste de l'ovaire, mais bien de celle d'un ovaire normal, considérablement augmenté de volume par œdème interstitiel. Cet œdème s'écoule d'ailleurs par la section et la pièce diminue de volume.

Suites opératoires des plus simples. *La grossesse a suivi son cours* et la jeune femme a accouché normalement d'un second garçon au mois de février 1927.

L'examen histologique pratiqué par M. le professeur Brindeau a montré qu'il s'agissait bien d'un ovaire *entièrement sain* et présentant les *traces d'un corps jaune*. Il est intéressant de noter que la suppression du corps jaune n'a pas entravé l'évolution de la grossesse, quoique celle-ci fût proche du début.

M. Bernard fait suivre son observation des réflexions suivantes dans lesquelles il envisage surtout le mécanisme de torsion de l'ovaire :

« Les cas de torsion de l'ovaire étant des plus rares, il est intéressant de se demander quelle a été la cause de cette torsion spontanée d'un ovaire absolument sain.

« Tout d'abord, il est logique d'attribuer à l'état de *gravidité* un rôle dans cet accident. On sait que la torsion d'une trompe saine survient le plus souvent chez des petites filles, et que lorsqu'elle se produit chez une femme adulte on la voit aussi bien au cours qu'en dehors de la grossesse. D'ailleurs on explique les torsions de la trompe, par la persistance chez l'enfant et chez l'adulte de ces flexuosités des trompes, de ces torsions en spirale qu'on rencontre normalement dans la vie fœtale et qui sont la persistance de la demi-spire décrite par le canal de Muller autour du canal de Wolff.

« Pour expliquer la torsion d'un ovaire, aucune disposition congénitale ne peut être invoquée, aussi nous sommes tenté d'attribuer, dans notre cas, un rôle important à la manière dont s'attachaient la trompe et le ligament utéro-ovarien sur l'utérus. Nous avons dit que cette attache se faisait un peu à gauche de la ligne médiane, sur la face antérieure de l'utérus. Nous ne saurions préciser s'il s'agissait d'une grossesse de la corne en cours de descente, ou d'un simple développement asymétrique de l'œuf dans l'utérus, mais nos constatations opératoires nous ont permis de voir que l'ovaire était véritablement attaché à un cordage tendu en travers du

bassin depuis le rebord pelvien droit jusqu'au côté gauche de l'utérus. L'ovaire était appendu après ce cordage comme un acrobate à son trapèze.

« Sans oser résoudre la question, nous nous demandons s'il ne faut pas voir dans cette insertion anormale du ligament utéro-ovarien la cause, dans notre cas, de la torsion d'un ovaire sain. »

Quel que soit le mécanisme qui a présidé à la torsion de cet ovaire, et en pareil cas nous restons toujours dans le domaine des hypothèses, il est un fait certain, c'est que dans le cas de M. Bernard nous sommes bien en présence d'une torsion d'un ovaire sain antérieurement, survenue au cours de la grossesse. Cette *torsion intéressait l'ovaire isolément*, la trompe ne participant pas à la torsion. Or c'est là un fait exceptionnel, dont nous n'avons relevé aucun exemple dans les faits que nous avons réunis dans des travaux antérieurs, soit dans nos articles des *Archives mensuelles d'Obstétrique et de Gynécologie* publiés en juillet 1912 et en 1913, soit dans le rapport présenté à la Société de Chirurgie de Paris dans la séance du 6 avril 1927, à propos d'une observation de Caraven. Les recherches que Bernard a faites de son côté ne lui ont pas permis de découvrir d'observations analogues à la sienne. Ce serait donc le premier cas de torsion de l'ovaire sain isolément qui ait été observé. Généralement la torsion des annexes saines a porté *sur la trompe isolément* ou *sur l'ovaire et la trompe simultanément*. Caraven et Mlle Gellé, dans sa thèse (Lille, 1928), ont trouvé, sur 37 observations qu'ils ont réunies, 23 cas de torsion isolée de la trompe. Ce serait donc la torsion isolée de la trompe saine qui serait la plus fréquente, viendraient ensuite la torsion de la trompe et de l'ovaire sains simultanément et enfin, à titre exceptionnel mais certainement possible, la torsion de l'ovaire sain seul.

L'observation que nous a envoyée M. Bernard soulève une seconde question, dont il n'a pas encore été traité ici, celle de la torsion des annexes saines *pendant la grossesse*. Les cas en sont très rares ; dans mon Mémoire des *Archives de Gynécologie* en 1912, j'en avais cité 3 observations seulement, rapportées par Hartmann, Aulhorn et Lecène. Il en a été rapporté, depuis, 3 autres cas par Hoffmann, Bittmann et Eunike. Il faut ajouter à cette liste le cas de M. Bernard. En sorte que dans la littérature il y aurait 7 *cas publiés de torsion des annexes saines* au cours de la grossesse. L'âge des malades a varié entre dix-neuf et vingt-huit ans. L'analyse des faits montre que la torsion des annexes saines a pu se produire à toutes les périodes de la grossesse ; chez la malade de Bernard elle s'est produite six semaines après son début, dans 2 cas on l'a observée aux environs du troisième mois, dans 2 autres cas aux environs du cinquième mois, une fois au huitième mois. La torsion est survenue aussi bien chez des primipares que chez des femmes ayant eu plusieurs grossesses ; chez 6 des malades de notre statistique, la torsion s'est produite deux fois chez des primipares, trois fois au cours de la deuxième grossesse, une fois à la sixième grossesse.

La torsion des annexes au cours de la grossesse présente les mêmes

caractères que la torsion survenant en dehors de la gestation : les désordres anatomiques et les manifestations cliniques sont les mêmes. La torsion a porté sur la trompe seule dans 4 cas, dans 2 cas elle a porté simultanément sur la trompe et l'ovaire, une fois sur l'ovaire seul. On a noté suivant les cas une torsion de un demi-tour, un tour, deux tours, quatre tours, aboutissant à la production d'une tumeur violacée, noirâtre, que l'on compare, comme volume, à une mandarine, à une orange, à un œuf, à une aubergine, etc...

Le diagnostic de la torsion annexielle n'a jamais été fait. C'est avec l'appendicite compliquant la grossesse (quatre fois dans notre statistique), avec la salpingite (j'en ai opéré au cours de la grossesse), la grossesse extra-utérine (deux fois dans notre statistique) que le diagnostic se posera, et, comme la torsion est chose exceptionnelle, c'est toujours aux autres affections qu'on songera d'abord.

La gravité des symptômes péritonéaux provoqués par la torsion commande l'intervention. La laparotomie a été faite médiane ou latérale et il a été procédé à l'ablation, tantôt de la trompe seule tordue, tantôt à la fois de la trompe et de l'ovaire tordus. Le résultat opératoire dans toutes les observations que nous rapportons a été favorable ; les malades ont guéri. Et dans les cas où le résultat éloigné est indiqué, on note l'accouchement à terme, avec un enfant normal.

Je vous demande, Messieurs, en terminant, de remercier M. Bernard de nous avoir communiqué cette observation rare de torsion isolée d'un ovaire normal, au cours de la grossesse.

Gangrène pulmonaire traitée successivement par pneumothorax, phrénicectomie, oléothorax, thoracoplastie. Guérison,

par M. **Henri Fruchaud** (d'Angers).

Rapport de M. Raymond Grégoire.

Le Dr Henri Fruchaud nous a adressé une intéressante observation de gangrène pulmonaire qu'il a suivie avec la collaboration des Drs Bernon et Bréger. Les indications thérapeutiques de cette redoutable affection sont assez imprécises pour que chaque cas particulier mérite d'être étudié avec attention.

Après avoir, sans succès, tenté à peu près tous les moyens connus, M. Fruchaud a obtenu un résultat heureux et qui paraît définitif par la thoracoplastie totale.

Observation (résumée). — L..., âgé de vingt-cinq ans, d'une robuste constitution, bien qu'il dise tousser depuis deux ans environ, est pris brusquement d'une dyspnée intense, accompagnée de phénomènes généraux graves.

Le 30 mars 1928, au moment du premier examen par le Dr Bréger, la tempé-

rature est à 39°, la dyspnée considérable, l'expectoration est purulente, fétide et abondante.

L'auscultation révèle une condensation pulmonaire qui occupe toute la base droite. La radioscopie montre une grisaille de la moitié inférieure du poumon droit, surtout dense en arrière. On ne peut déceler les contours d'une cavité.

Le poumon gauche est normal.

L'examen bactériologique des crachats fait au laboratoire du Dr Ballet à Nantes indique : « Très nombreux microbes anaérobies, type Veillon ».

Pendant quinze jours, traitement sérothérapique : résultat nul. Les vaccins de Minet, la teinture d'ail ne donnent pas mieux.

Le 17 avril, le Dr Bernou pratique un pneumothorax droit : notable amélioration. Mais la radioscopie permet de constater que le poumon est retenu par de nombreuses adhérences et s'affaisse incomplètement.

Le 25 avril, le Dr Truchaud pratique une phrénicectomie droite : résultat insignifiant.

Le 10 mai, nouvelle tentative de pneumothorax. Le résultat est si mauvais que l'on est forcé de décomprimer le poumon en retirant du gaz. Il semble que l'affaissement exagéré du poumon ait favorisé la reprise des accidents gangréneux.

Le 3 juin, essai d'antisepsie pulmonaire par voie pleurale. On injecte dans la plèvre de l'huile goménolée. Ce traitement ne donne d'autre résultat qu'une suppuration de la plèvre.

Le 6 août, le Dr Truchaud est amené à faire un drainage de la séreuse par thoracotomie en thorax fermé suivant la méthode de Delbet. Le malade est amélioré, mais les accidents gangréneux pulmonaires persistent.

Le 28 août, le Dr Truchaud se décide à faire une thoracoplastie en deux temps. Il résèque d'abord les cinq premières côtes et, un mois plus tard, les six côtes suivantes. Dès ce moment, l'amélioration fut rapide.

En novembre, c'est-à-dire deux mois et demi après, l'état général est superbe. Pas de douleurs, pas de dyspnée, plus aucune expectoration, température normale.

Il persiste une petite fistule pleurale.

La radioscopie montre du côté droit une élévation très importante du diaphragme, une obscurité de tout l'hémithorax considérablement aplati.

La gangrène pulmonaire se présente sous des aspects cliniques tellement différents qu'il est impossible d'envisager son traitement sans tenir compte avant tout de ses variétés d'évolution.

Je laisserai de côté la forme suraiguë, véritable phlegmon gangréneux diffus du poumon. La marche en est si rapide, les phénomènes généraux si marqués que l'opportunité d'une action chirurgicale ne se pose pas.

La forme aiguë et la forme chronique ou subaiguë sont les seules où le chirurgien peut être appelé à intervenir.

Tant que médecins et chirurgiens n'ont eu à leur disposition que les renseignements fournis par les moyens ordinaires de la clinique, les indications opératoires sont restées des plus vagues. La radiologie, les injections lipiodolées ont apporté des précisions, qui, tout en laissant bien des points obscurs, permettent d'aborder avec plus de sécurité l'inquiétant problème du traitement chirurgical.

Dans la *forme aiguë*, les lésions sont généralement limitées. La gangrène pulmonaire par embolie en est le type. Très rapidement apparaît un

foyer cavitaire de dimensions variables, de siège plus ou moins superficiel. Une escarre baigne dans la suppuration; des vaisseaux traversent parfois la cavité et leur paroi résistera un certain temps au sphacèle. Autour du foyer, une zone d'hépatisation limite jusqu'à un certain point le processus gangréneux. Suivant le degré de profondeur de la lésion, la plèvre réagit par des adhérences ou reste libre. A cette époque, il n'existe pas encore de phénomènes de sclérose pulmonaires. Plus tard, si l'évolution le permet, ceux-ci apparaîtront et rendront impossibles l'affaissement et la cicatrisation de la cavité : dès lors, la maladie évoluera comme une forme chronique ou subaiguë.

La forme aiguë pose donc devant le chirurgien une indication d'urgence. C'est un abcès localisé, septique et putride qu'il faut évacuer et drainer, si les moyens médicaux n'ont pas rapidement enrayé les phénomènes infectieux.

La pneumotomie, le décollement pleuro-pariétal sont les deux moyens par lesquels la chirurgie peut combattre cette forme. Au lieu d'opposer ces deux méthodes l'une à l'autre, peut-être serait-il plus sage d'essayer de tirer de l'état des lésions des indications opératoires plus logiques.

1° Lorsque la cavité est de dimension considérable (certaines peuvent atteindre les proportions d'une orange et davantage), lorsque son contenu se draine insuffisamment par la ou les bronches, lorsque le volume même de la cavité et la rapidité de sa constitution font prévoir l'existence de grosses masses sphacéliques, la pneumotomie, malgré ses dangers, est certainement l'opération indiquée. C'est le seul procédé logique par lequel la collection putride et les débris gangrénés pourront être évacués au dehors.

L'opération en elle-même est simple et elle sera bien supportée si l'indication opératoire a été posée à temps et si le médecin n'a pas attendu l'épuisement du malade pour demander l'intervention.

Le réel danger n'apparaît que dans les jours suivants. Dans trois cas consécutifs j'ai vu se produire une hémorragie foudroyante et mortelle. Picot, s'aidant d'un miroir frontal, inspecte la cavité, pince et lie les vaisseaux qui s'y montrent. Je me propose à l'occasion de suivre cette judicieuse technique.

Mais, comme le fait remarquer Edward Archibald, la pneumotomie n'est qu'une intervention d'urgence. Elle pare aux accidents immédiats. Bien peu d'opérés y trouvent une guérison définitive. Une cavité persiste qui sera dans la suite la cause d'accident et de récidive. Il faudra plus tard achever le résultat par une autre intervention destinée, celle-là, à lutter contre les conséquences de la sclérose, contre l'infection pulmonaire chronique et l'abcès résiduel. Nous y reviendrons tout à l'heure.

2° Le décollement pleuro-pariétal ne saurait s'appliquer à toutes les variétés de gangrène aiguë du poumon. Comme l'a fort bien indiqué M. Tuffier, à qui revient le mérite de cette conception opératoire, le décollement pleuro-pariétal ne peut convenir qu'aux gangrènes à foyer unique et de dimension restreinte. Il faut aussi que son évacuation puisse se faire

facilement par la seule voie possible en pareil cas, c'est-à-dire par les bronches. Cette opération n'est donc indiquée que dans les cas où l'expectoration fétide est abondante. Picot fait cependant remarquer que dans les quatre cas présentés à la Société de chirurgie et qui correspondent à des gangrènes de forme aiguë la mort survint une fois sur deux; aussi pense-t-il plus raisonnable de réserver cette opération pour les cas chroniques.

En résumé, dans la forme aiguë, l'évacuation de la cavité putride se pose comme une indication d'urgence. La pneumotomie paraît l'opération la plus rationnelle. Le décollement pleuro-pariétal doit être réservé aux cas très limités. Tous les moyens capables de diminuer la virulence microbienne et de renforcer les défenses organiques doivent être mis en jeu. Mais le pronostic dépend avant tout de la résistance de l'individu.

La *forme chronique ou subaiguë* de la gangrène pulmonaire est, comme le font observer Lemierre et Léon-Kindberg, la variété la plus fréquente aujourd'hui. C'est aussi celle sur laquelle le traitement chirurgical peut avoir le plus d'action.

Ici l'opération ne se présente plus avec une indication d'urgence. Son but n'est plus d'ouvrir et de drainer une cavité suppurée et gangrénée. Son but est d'aider et de compléter le travail de rétraction et de sclérose qui se fait dans le lobe pulmonaire atteint.

On ne trouve plus une seule cavité plus ou moins vaste entourée d'une zone inflammatoire. Les lésions sont étendues. Des bandes de sclérose limitent des espaces irréguliers et remplis de pus. Les bronches attirées se dilatent. C'est un véritable marécage, où stagnent de place en place des flaques de pus de dimensions variables.

La pneumotomie, on le conçoit, ne saurait donner de résultat, car il serait bien impossible d'ouvrir et de drainer toutes ces petites cavités.

Une seule ressource se présente à l'esprit: c'est l'affaissement du poumon pour faciliter l'effacement des géodes et permettre leur disparition. La chirurgie agira sur ces lésions d'une façon indirecte.

La phrénicectomie, le décollement pleuro-pariétal, les thoracectomies visent à atteindre ce but avec des chances inégales.

La phrénicectomie est de toutes la moins souvent indiquée. Elle ne peut être utilisée que dans des formes intéressant la partie inférieure du poumon et lorsque la radioscopie a montré une mobilité à peu près intacte du dôme diaphragmatique, ce qui se rencontre rarement. Dans toute autre condition, cette opération, comme le dit fort bien Picot, peut être plus nuisible qu'utile.

Le décollement pleuro-pariétal n'est possible, bien entendu, qu'à la condition que le poumon soit adhérent à la plèvre pariétale. Bien qu'on ait cru pouvoir contester l'utilité d'un tamponnement permanent du poumon, on ne comprend pas comment pourrait agir le décollement simple, dont l'action ne saurait être que d'une durée très courte. Enfin, cette opération n'est utilisable que dans les cas de lésions limitées.

Les thoracectomies ont été rarement employées. Lechaux n'en fait qu'une

courte mention dans son excellente thèse. Presque toujours elles ont porté sur deux ou trois côtes. Je n'ai pas trouvé d'exemple de thoracectomie totale pour gangrène pulmonaire. Le cas de M. Fruchaud est le seul que je connaisse et c'est un beau succès.

La crainte de la broncho-pneumonie du poumon opposé a toujours arrêté les chirurgiens dans le désossement du thorax. Il faut bien reconnaître que cette crainte est justifiée. Sur deux cas, Picot a eu deux broncho-pneumonies mortelles. Archibald eut quatre morts sur six cas. Tous ces faits concernaient des thoracectomies limitées.

Il semble probable que le reproche fait à cette opération doit être valable aussi pour la thoracectomie totale. Cependant l'exemple de M. Fruchaud paraît encourageant. C'est tout ce que l'on en peut dire pour l'instant.

Je me souviens avoir entendu Edward Archibald longuement insister sur la nécessité de maintenir plusieurs jours de suite ces thoracectomies dans une demi-torpeur morphinique. En supprimant ainsi la toux, on évite l'inoculation du poumon opposé. J'ai pu vérifier l'intérêt de cette pratique dans un cas récent de tuberculose et l'emploierai à l'occasion dans la gangrène chronique du poumon.

L'observation que je viens de vous rapporter est une preuve de ce qu'on peut attendre d'une intime collaboration médico-chirurgicale. Les traitements médicaux et chirurgicaux de la gangrène pulmonaire doivent se compléter et se combiner, au lieu de se succéder, comme il arrive d'habitude.

Aussi, je vous propose de féliciter MM. Fruchaud, Bernon et Bréger de la conduite qu'ils ont suivie et du succès qu'ils ont obtenu.

QUESTION A L'ORDRE DU JOUR

A propos du traitement des paraplégies pottiques,

par **M. Etienne Sorrel**.

Dans la séance du 6 février dernier M. Leriche, à propos d'une pièce de paraplégie pottique, traitée sans succès par la greffe d'Albee, a proposé de traiter ces paraplégies par laminectomie, suivie de greffe. Dans la séance du 27 février, j'ai donné, en apportant deux observations à l'appui, les motifs pour lesquels je croyais ce procédé inefficace et dangereux. Dans la séance du 20 mars, M. Leriche, développant sa pensée, nous a expliqué en détail les raisons qui le poussaient à maintenir sa proposition. Je voudrais dire aujourd'hui pourquoi elles ne m'ont pas convaincu.

Auparavant je désire que M. Leriche soit bien persuadé que je ne songe

pas à « mépriser », comme il le croit, la pièce qu'il a présentée [1]. Je la considère comme fort intéressante, mais je ne crois pas que l'on puisse tirer de son examen toutes les conclusions qu'il en a tirées. Cette pièce, fort belle et admirablement préparée, prouve surtout, ou pour mieux dire elle contribue à faire penser, car un fait isolé ne constitue pas une preuve, qu'une ostéosynthèse par greffon ne suffit pas pour faire disparaître rapidement un abcès et régresser une paraplégie. C'est ce que j'ai toujours soutenu, en me basant sur des faits *cliniques* qui me paraissaient probants. M. Leriche soutenait jusqu'à maintenant le contraire. Je suis heureux que la première *pièce* qui vient me donner raison ait été précisément recueillie par lui.

Puisque M. Leriche m'y invite, je ne demande pas mieux que de dire pourquoi le traitement chirurgical des paraplégies pottiques ne doit à mon avis être proposé qu'avec une extrême prudence. Lorsqu'il y a neuf ans, maintenant, j'ai commencé à étudier cette question, c'est avec le même désir que celui qui anime aujourd'hui M. Leriche d'arriver à mettre au point un traitement chirurgical actif. Je me disais que, s'il n'y avait aucun motif pour revenir à la laminectomie définitivement condamnée, je crois, par les travaux de M. Ménard, les raisons qui lui avaient fait abandonner la costo-transversectomie n'étaient peut-être plus vraies aujourd'hui. Je n'ignorais pas, d'autre part, les bienfaits de l'ostéosynthèse et, sans croire comme M. Leriche que cette pratique a bouleversé le traitement classique du mal de Pott, je la considérais comme un très réel progrès : je n'en ai pas été, je crois, l'un des derniers défensurs, et soit dit en passant j'en ai maintenant quelque expérience, puisque j'en ai fait ou fait faire autour de moi un peu plus de 200 cas.

Je pensais donc, comme M. Leriche le pense maintenant, qu'il devait être possible, en combinant les méthodes anciennes et les nouvelles, d'arriver à établir un traitement chirurgical des paraplégies pottiques meilleur que ceux qui existaient jusque-là et auxquels, après essais, tous nos prédécesseurs avaient renoncé.

Mais, avant de me mettre à opérer des malades, j'ai voulu savoir ce qu'ils devenaient lorsqu'on ne les opérait pas, car bien peu d'observations complètes, suivies pendant toute l'évolution de l'affection, avaient été publiées jusque-là. Mon service possède toujours un certain nombre de paraplégies pottiques, enfants ou adultes. J'ai toute latitude pour les garder aussi longtemps qu'il est nécessaire et j'ai voulu profiter de cette circonstance exceptionnelle pour me rendre compte tout d'abord de la façon dont évoluaient ces paraplégies lorsqu'on les traitait par des moyens orthopédiques seuls sans opération. C'est dans cet esprit qu'avec Mme Sorrel-Dejerine qui était alors mon interne j'ai commencé cette étude. Nous avons publié

1 J'avais déjà lu sur *La Presse Médicale* du 26 mars 1927, le résumé de la description qu'en avaient faite à la Société de Neurologie de Strasbourg le 15 janvier 1927 MM. Draganesco et Fontaine et nous avons déjà, Mme Sorrel-Dejerine et moi, dit ce que nous pensions des hypothèses que les auteurs en avaient tirées dans notre rapport sur le traitement du mal de Pott au Ve Congrès international de Thalassothérapie tenu à Bucarest en mai dernier (page 75).

dans une série de notes, parues à la Société de Neurologie, les points qui nous paraissaient un peu particuliers[1] et au début de l'année 1926, après cinq années d'études faites en commun, Mme Sorrel a publié dans sa thèse les observations des 40 premières paraplégies pottiques dont nous avions pu suivre l'évolution, et les conclusions que nous croyions pouvoir tirer de l'étude de ces faits, conclusions qui ont été reproduites ensuite dans quelques articles de vulgarisation. Ce sont les constatations que nous avons faites qui m'ont jusqu'ici empêché d'opérer parprincipe les paraplégies pottiques et je vous demande la permission de les résumer en quelques mots.

Dans l'ensemble tout d'abord les paraplégies pottiques, quelle que soit leur cause, guérissent dans la très grande majorité des cas et elles guérissent tout aussi bien chez l'*adulte* que chez l'*enfant*.

En dehors des paraplégies d'origine radiculaire et des paraplégies par myélite qui, les unes et les autres, ont des caractères assez particuliers et sont exceptionnelles, il en existe trois groupes :

a) Les *paraplégies par abcès*, de beaucoup les plus nombreuses et dont on peut rapprocher celles qui sont déterminées par une congestion *œdémateuse* des tissus péri-focaux sans abcès collecté;

b) Les paraplégies par *pachyméningite*;

c) Les paraplégies par *compression osseuse*, dues au refoulement en arrière d'un fragment de corps vertébral ou plus souvent d'un corps vertébral partiellement détruit.

Le *mécanisme* est différent suivant les cas. Dans les paraplégies par abcès, l'abcès n'est pas tout; certes, il est susceptible par lui-même de déterminer une certaine compression, mais il faut accorder un rôle probablement important aux troubles vasculaires qui l'accompagnent. Ces troubles vasculaires sont les seuls à incriminer dans les paraplégies par œdèmes.

Dans les paraplégies par *pachyméningite* la compression s'exerce par la virole ou par les bandes inextensibles de dure-mère épaissie qui enserrent la moelle; elle entraîne une dégénérescence des faisceaux et parfois de plus il y a envahissement de la moelle elle-même par la tuberculose.

Dans les paraplégies par *compression osseuse* le mécanisme est évident.

Soumis à un traitement orthopédique rationnel ces trois groupes de paraplégie évoluent différemment.

1. Etienne Sorrel et Mme Sorrel-Dejerine : 2 cas de paraplégie pottique avec examen de pièces anatomiques. Du mécanisme de la paraplégie. *Revue Neurologique* t. I, n° 4, avril 1924; Recherches sur le transit du lipiodol par voie sous-arachnoïdienne dans les différentes formes de paraplégie pottique. *Revue Neurologique*, t. II, n° 1, juillet 1924; Contribution à l'étude des compressions de la queue de cheval par mal de Pott. *Revue Neurologique*, t. II, n° 6, décembre 1924; Troubles sympathiques et radiculaires, au cours d'un mal de Pott cervical, avec destruction des masses latérales. *Revue Neurologique*, t. II, n° 6, décembre 1924; Abcès intrarachidien au cours d'un mal de Pott dorsal avec barrage sous-arachnoïdien, sans paraplégie; considérations sur l'anatomie pathologique des abcès intrarachidiens. *Revue Neurologique*, t. I, n° 5, mai 1925; Paraplégie pottique ayant évolué en quatorze mois chez une femme de quarante ans. Résultat tardif d'une ostéosynthèse par greffon interépineux. Reprise d'une vie active depuis deux ans. *Revue Neurologique*, t. I, n° 5, mai 1926; Mal de Pott dorsal. Paraplégie avec compression osseuse. Etude de la disposition du sympathique. *Revue Neurologique*, t. I, n° 6, juin 1926.

Les *paraplégies par abcès* guérissent d'une façon presque constante (90 p. 100 des cas dans notre statistique), sans laisser de séquelles à proprement parler : après une période de quelques mois à un an elles commencent à régresser et en dix-huit mois à deux ans la guérison est habituellement complète. Celles que nous rapprochons d'elles, puisqu'il doit s'agir anatomiquement d'abcès avortés, les *paraplégies par œdème*, guérissent beaucoup plus vite : au bout de quelques semaines ou même de quelques jours elles tournent court et la guérison est complète en quatre à six mois. Nous leur avons donné le nom de *paraplégies transitoires*.

Le deuxième groupe, les *paraplégies par pachyméningite*, sont des paraplégies à évolution très lente. Elles peuvent présenter des rémissions passagères, mais habituellement elles laissent des séquelles très importantes et on ne peut guère prononcer à leur sujet le nom de guérison. Elles sont loin d'ailleurs d'être toujours une affection mortelle. Le malade peut, tout en restant infirme, il est vrai, continuer à vivre de longues années et nous avons rapporté, en 1925, l'observation d'un malade paraplégique pour mal de Pott depuis quarante-sept ans. Il était et il est encore, je pense, à Bicêtre, il circulait avec des béquilles, il avait un excellent état général et il aurait pu parfaitement exercer un métier.

Les paraplégies *par séquestres* sont incurables et très graves.

Or, il est possible de faire *cliniquement* la déduction entre les deux premiers groupes de paraplégies : les paraplégies par abcès, et leurs voisines les paraplégies par œdèmes, d'une part, les paraplégies par pachyméningite, de l'autre. Si l'on met à part la cause d'erreur, heureusement bien rare, fournie par les paraplégies par compression osseuse qui ne nous ont pas paru présenter des caractères suffisamment nets pour que leur origine puisse être reconnue, il est donc possible de savoir si l'on a affaire à une paraplégie curable sans séquelles importantes ou à une paraplégie qui, au contraire, traînera sans arriver à guérir jamais complètement. C'est cela, à mon avis, qui domine toute la question, d'autant que cette distinction peut être faite dès le début, car c'est la date d'apparition de la paraplégie et la façon dont elle s'installe qui permettent d'en diagnostiquer la cause.

Les paraplégies *par abcès* surviennent en effet d'une *façon relativement précoce*, vers la fin de la première année ou le début de la seconde année de l'évolution d'un mal de Pott, ce qui se comprend aisément, puisque c'est à cette date qu'apparaissent habituellement les abcès. Il arrive même assez souvent qu'un mal de Pott ait jusque-là passé inaperçu et que les signes nerveux en soient le signe révélateur. Leur *installation est rapide*, en quelques semaines ou même en quelques jours elles ont revêtu leur maximum d'intensité. Ces paraplégies enfin sont *d'apparence sévère*, l'impotence motrice est absolue, les troubles sensitifs et trophiques peuvent être importants, les troubles sphinctériens souvent très accusés. Ce sont ces trois caractères : *précocité relative d'apparition*, *installation rapide*, *apparence grave* qui permettent de penser que la paraplégie est due à un abcès ou à une congestion œdémateuse sans abcès vrai et qui permet par suite de porter sur elle un pronostic favorable, à très brève échéance s'il

s'agit simplement d'une paraplégie transitoire par œdème, à échéance plus éloignée s'il s'agit de la paraplégie habituelle par abcès, sans qu'on puisse d'ailleurs tout d'abord les distinguer l'une de l'autre.

Les *paraplégies par pachyméningite* s'observent d'une façon beaucoup plus tardive et souvent au cours des maux de Pott dont le traitement a été longtemps négligé. Leur *installation* se fait d'une façon *lente* et *progressive*. Il faut souvent des mois pour qu'elles atteignent leur maximum d'intensité. Elles ne sont habituellement *pas complètes*. L'impotence motrice peut n'être que partielle, les troubles sensitifs sont parfois discrets et les troubles sphinctériens parfois manquent. *Apparition tardive, installation lente, paraplégie souvent incomplète* sont les trois caractères qui s'opposent à ceux de la forme précédente. Ils permettent de penser que c'est une pachyméningite qui est en cause et que par suite le pronostic doit être très réservé.

Il est donc possible, par l'examen clinique d'un malade atteint de paraplégie pottique, de dire quelle sera l'évolution, favorable ou non, de sa lésion avec les chances de probabilités ordinaires en médecine. Ce ne sont pas là des hypothèses, ce sont des constatations nombreuses et des faits très précis qui nous ont mené à ces conclusions. M. Leriche les rejette assez dédaigneusement sans donner d'ailleurs pour cela les raisons qui le font agir. Je crois cependant qu'elles sont justes. Depuis qu'elles se sont imposées à nous, nous avons pris l'habitude dans le service de porter un pronostic à l'entrée des malades et de l'inscrire naturellement sur leur observation, en donnant les raisons qui nous le font porter. La façon dont ce pronostic s'est trouvé vérifié jusqu'ici nous fait penser que nous avons raison.

Pour bien préciser ma pensée, voici deux exemples qui par un hasard assez curieux me sont précisément fournis par les deux derniers paraplégiques entrés dans mon service.

Le premier. Dun... (René), âgé de seize ans, a un mal de Pott dorsal moyen (D 8, D 9, D 10). Les premiers signes cliniques (douleurs et petite saillie épineuse) ont été remarqués en juillet 1928. Le malade fut hospitalisé de suite à l'hôpital Saint-Antoine, où on lui fit une ostéosynthèse par greffon le 31 août.

Il resta couché trois mois jusqu'à fin novembre; à ce moment on le fit lever et il fut envoyé en convalescence à l'asile de Saint-Maurice. Trois semaines plus tard, malgré la greffe — mais c'est un point que je n'envisage pas maintenant — une paraplégie s'installait brusquement, et était complète en quelques jours.

A l'entrée dans mon service, le 13 février 1929, la motilité était complètement abolie; il n'y avait pas le moindre mouvement des orteils. L'anesthésie était complète aux trois modes (sensibilités tactile, douloureuse et thermique), jusqu'à un travers de doigt au-dessous de l'ombilic avec zone d'hypoesthésie jusqu'à trois travers de doigt au-dessus. Il n'y avait pas d'incontinence vraie, mais les envies d'uriner étaient impérieuses et le malade ne pouvait retenir ses urines. Les signes d'irritation pyramidale

étaient au complet. La situation n'a subi jusqu'à maintenant aucune modification.

La paraplégie pourrait donc paraître très grave, et pourtant la façon dont elle s'est installée et ses signes actuels nous font dire : paraplégie par abcès, et porter un *pronostic favorable*.

Le deuxième malade, Far... (Georges), qui est à peu près de même âge (dix-sept ans), est porteur d'une énorme gibbosité pottique dorso-lombaire, datant de la première enfance. En juillet 1928, apparut une légère parésie des membres inférieurs ; elle ne l'inquiéta guère et il continua à aller et venir comme auparavant pendant plusieurs mois encore. La parésie augmentait pourtant lentement et six mois plus tard, en décembre 1928, le malade entra à l'hôpital Saint Antoine dans le service du Dr Ramon. Il ne pouvait alors presque plus marcher.

A l'entrée dans mon service, le 13 mars 1929, la station debout était impossible, mais la motilité n'était pas complètement abolie : du côté gauche quelques mouvements spontanés des orteils, du pied et de la jambe persistaient et même le talon pouvait être décollé du plan du lit.

Du côté droit, il ne persistait que quelques mouvements des orteils.

Les troubles sensitifs étaient légers. La perception était confuse au niveau des membres inférieurs et la distinction entre le tact et la piqûre ne se faisait pas, mais il n'y avait pas d'anesthésie vraie à limites nettes.

Il n'y avait aucun trouble des sphincters.

Les signes d'irritation pyramidale étaient les mêmes que chez l'autre malade. Il n'y a pas eu de modification jusque-là.

La situation pourrait donc paraître *a priori* moins grave que pour le malade précédent.

Et pourtant, étant donné la façon dont s'est installée la paraplégie et les signes actuels, le *pronostic* que nous portons est *très réservé*.

Si nous avions examiné le malade atteint de quadriplégie, dont M. Leriche relate l'observation dans sa communication, je crois que nous aurions porté sur lui un *pronostic favorable*, puisque sa quadriplégie présentait précisément les trois caractères qui le permettent : précocité d'apparition, installation rapide et gravité apparente des symptômes. Cela pouvait être une paraplégie par abcès ou une paraplégie par simple congestion œdémateuse sans abcès collecté et dans l'un comme dans l'autre cas elle devait guérir, même en ne recourant qu'à la simple immobilisation orthopédique : peut-on d'ailleurs penser que l'action immobilisatrice du greffon que M. Leriche a appliqué a pu se produire en quelques jours et est-ce bien uniquement à elle qu'il faut attribuer la rétrocession des symptômes ? Cela me paraît bien difficile à dire, d'autant que nous avons vu déjà à plusieurs reprises la même évolution se faire sans qu'un greffon ait été appliqué. Ces paraplégies qui *tournent court* ne sont pas si exceptionnelles en effet que l'on pourrait croire quand on n'a pas vu un assez grand nombre de ces malades, puisque nous en avons, Mme Sorrel et moi, fait un petit groupe assez particulier et que nous leur avons donné le nom de *paraplégies transitoires*. Les trois premières observations de la thèse de

Mme Sorrel en sont trois exemples. Dans la première d'entre elles, la motilité volontaire a commencé à réapparaître au bout de quinze jours. Elle avait cette fois coïncidé avec l'application d'un corset plâtré. Nous avons depuis ce temps observé d'autres cas et je crois que M. Leriche n'a pas raison lorsqu'il écrit que la motilité a réapparu chez son malade « dans des conditions de rapidité inconnues jusqu'alors ».

Si donc, comme je le crois et comme de nombreux faits nous l'ont montré jusqu'ici, on peut porter un pronostic sur les paraplégies pottiques, il ne me paraît pas logique d'envisager leur traitement en bloc sans distinguer les unes des autres celles dont le pronostic est favorable et celles dont le pronostic est très réservé. Les premières qui correspondent anatomiquement aux paraplégies par abcès et aux paraplégies par œdème sans abcès collecté sont heureusement de beaucoup les plus nombreuses, 75 p. 100 des cas dans notre série, et la guérison s'est observée dans notre pratique dans 90 p. 100 des cas. Peut-on espérer mieux par une intervention? A ne considérer que la guérison elle-même, sans tenir compte du temps qui a été nécessaire pour l'obtenir, nous ne le croyons vraiment pas. Peut-on alors espérer abréger de beaucoup par une intervention leur évolution habituelle et les chances problématiques de hâter la guérison autorisent-elles un traitement forcément dangereux chez ces sortes de malades? Jusqu'ici je ne l'ai pas cru, c'est pourquoi je ne l'ai pas fait et c'est pourquoi aussi je recommande aux autres de ne pas le faire.

Peut-être, pour quelques paraplégies vraiment bien rares qui ne guériraient pas dans les délais prévus, pourrait-on tenter une intervention? Le cas de M. Vuillet permet de penser que, même après un temps fort long; il n'est pas trop tard pour le faire. Mais je crois que ce serait une grosse erreur que de partir d'un cas exceptionnel pour établir une règle générale qui irait à l'encontre de faits nombreux et certains. Et M. Vuillet qui avant de publier son observation nous avait entretenu de son malade au cours d'une visite que nous lui avions faite à Lausanne, Mme Sorrel et moi, ne songeait aucunement à le faire.

Pour les paraplégies à pronostic grave par pachyméningite avec dégénérescence médullaire, le problème est autre, et s'il existait une opération efficace il faudrait y avoir recours, tout en se souvenant cependant que la situation n'est pas absolument désespérée (le cas du malade de Bicêtre le prouve) et ne justifie pas une opération de gravité exceptionnelle.

Pour les paraplégies par compression osseuse par séquestres, leur gravité paraît telle que toutes les interventions seraient justifiées, mais les cinq pièces que j'ai pu examiner ne m'ont pas permis de concevoir qu'une intervention puisse être efficace.

En somme, et je voudrais que M. Leriche en soit bien persuadé, ce n'est pas par idée préconçue *a priori* que je n'ai pas opéré des paraplégies pottiques. C'était bien au contraire mon intention première et c'était dans ce but que nous nous sommes mis, Mme Sorrel et moi, à les étudier. Les faits, devant lesquels j'ai l'habitude de m'incliner sans chercher à les forcer, m'ont jusqu'ici poussé à une extrême réserve en me montrant que fort

heureusement les résultats obtenus sans intervention étaient bons. M. Leriche espère obtenir mieux encore. Je le souhaite bien vivement et je lui répète ce que je lui ai écrit en réponse à une lettre où il s'était étonné que je puisse ne pas être du même avis que lui. Nous sommes chargés, Mme Sorrel et moi, par la Société de Neurologie, d'un travail sur les paraplégies pottiques pour octobre 1930. Sauf imprévu, j'apporterai toutes les observations des paraplégies pottiques qui, depuis les quarante publiées en 1925, ont été traitées dans mon service. Elles doivent être à peu près aussi nombreuses. De son côté, M. Leriche en aura certainement opéré un certain nombre, suivant la technique qu'il propose, par laminectomie, avec ou sans ablation d'abcès, suivie de greffe. Qu'il veuille bien comme moi apporter à ce moment sa statistique intégrale. Nous comparerons nos résultats et si les siens sont les meilleurs, mais à cette condition seulement, je lui promets de m'engager sans hésiter derrière lui dans la voie où après tant d'autres il cherche à s'engager maintenant.

COMMUNICATIONS

Deux cas de métastase cancéreuse rapide et massive dans l'appareil génital érectile d'un homme et d'une femme après curiethérapie,

par **M. Paul Guibal** (de Béziers).

L'application de radium favorise-t-elle l'apparition des métastases?

Cette question a été maintes fois débattue à cette tribune, principalement à propos du cancer du col utérin.

La réponse est *a priori* difficile, car rien n'est plus variable que la tendance des tumeurs à se généraliser. J'ai vu, par exemple, un squirrhe du sein ne provoquer une métastase dans le fémur que plus de trente ans après le début de son évolution clinique, tandis qu'une autre tumeur du sein, opérée dès sa découverte, alors que son volume ne dépassait pas celui d'une noisette, tuait la malade par métastase cérébrale, moins de quatre mois après l'opération, et sans qu'elle eût été irradiée.

Entre ces deux termes extrêmes tous les intermédiaires se peuvent observer.

MM. Duvergey et Jeanneney ont accepté ici les statistiques de divers anatomo-pathologistes (Wertheimer, Roussy et Leroux, Maurice Renaud), opérant sur des cachectiques et des incurables, desquelles il résulte que la proportion des métastases est à peu près identique, que les cancers aient été irradiés ou non irradiés.

Il faut convenir que ces conclusions, établies sur la table d'autopsie.

ont infiniment plus de valeur que les convictions ou impressions basées sur des examens chimiques, lesquels demeurent forcément incomplets.

Il serait injuste d'interpréter contre la curiethérapie certaines métastases qui se manifestent à la faveur de la survie, parfois prolongée, que le radium peut procurer et qui sans celui-ci ne seraient point apparues puisque le malade serait mort auparavant. Je puis classer dans cette catégorie un homme mort de cancer pleuro-pulmonaire plus de quatre ans après traitement par radiations d'un cancer prostatique qu'elles avaient cliniquement guéri.

Ce n'est qu'avec la référence de nombreuses observations qu'une réponse pourra être donnée à la question que je rappelais tout à l'heure et que la culpabilité de la curiethérapie pourra être soutenue ou au contraire combattue.

Celle-ci établie, les explications pathogéniques viendront après.

J'apporte deux observations qui sont défavorables à la curiethérapie.

Elles me paraissent intéressantes à trois titres différents : d'abord, elles ont trait à une localisation métastatique d'une rareté extrême, puisque je n'ai trouvé que deux cas semblables dans la littérature médicale; en second lieu, elles conduisent à des déductions thérapeutiques importantes; enfin, elles montrent la curiethérapie capable d'aggraver sensiblement certaines maladies.

Si des exemples semblables de métastase après curiethérapie étaient fréquemment rapportés, quelle qu'en soit d'ailleurs la localisation, la bénignité de ce mode de traitement mériterait d'être tenue pour douteuse : notion qui ne manquerait pas d'influencer le chirurgien dans les cas, assez nombreux, où il hésite à choisir entre le bistouri et les radiations.

Observation I. — *Métastase cancéreuse massive et rapide dans l'appareil génital externe de l'homme après curiethérapie d'un cancer prostatique.*

Un homme de soixante ans m'est adressé le 24 mars 1927 par le Dr Boulouys pour rétention aiguë d'urine. Plusieurs tentatives de sondages ont été faites vainement.

La palpation de l'urètre et du périnée me montre leur souplesse normale. Le toucher rectal révèle une prostate doublée de volume, d'une dureté ligneuse, parsemée de nodosités saillantes; ses deux cornes se prolongent en haut et en dehors; les vésicules séminales sont distendues. Le cancer de la prostate est certain. La vessie atteint l'ombilic.

Je passe aisément une sonde béquille n° 16 sur mandrin; la traversée prostatique est pénible. Les urines sont limpides.

Je décide de traiter ce malade par cystostomie hypogastrique définitive et par curiethérapie.

La cystostomie est pratiquée le lendemain sous anesthésie locale. Le toucher intravésical me montre que la base de la vessie est souple, non envahie par le cancer.

L'application intraprostatique de radium est faite le 5 avril. Sous anesthésie épidurale avec 40 centigrammes de novocaïne, je découvre par périnéotomie transverse la prostate qui se laisse difficilement séparer du rectum. La prostate est très dure, très bosselée. A sa partie supéro-externe, une traînée lymphatique se détache de chaque lobe et se porte en dehors. J'enfonce dans chaque lobe trois aiguilles, contenant chacune 6 milligrammes de bromure de radium.

en les répartissant de sorte que l'irradiation soit régulière : une à la base, une au milieu, une vers la pointe du lobe. La prostate est si dure que les aiguilles, malgré leur pointe acérée, doivent être poussées avec force. Dans le chas de chaque aiguille passe un fil de lin. Les six fils sont fixés à un petit drain. Aiguilles et drain sont enfermés dans la plaie périnéale sans drainage.

Au bout de neuf jours, il me suffit de faire sauter un crin, d'introduire une pince de Kocher, de saisir et de retirer le drain pour amener les six aiguilles à sa suite.

Les radiations émises se comptent par 31 millicuries détruits, dose assez forte si l'on songe que les aiguilles étaient à nu au sein de la tumeur prostatique.

Dans les suites opératoires, je note comme seul incident un petit abcès péri-urétral, apparu dans le sillon péno-scrotal le dixième jour et que j'attribue à une déchirure de l'urètre lors des sondages répétés que le malade a subis avant de m'être adressé. Cet abcès guérit en quelques jours et le malade quitte la clinique le 25 avril, gardant sa sonde sus-pubienne.

Il revient me trouver exactement deux mois plus tard, le 20 juin, parce qu'il souffre dans la verge et que l'état de celle-ci l'inquiète,

Je constate avec surprise que la verge est augmentée et en état de demi-érection. Elle est indurée en totalité, y compris le gland. Cette induration se prolonge dans tout le corps spongieux et le bulbe, ce dernier se terminant au ras de l'anus par une saillie arrondie. Le corps spongieux a une épaisseur de deux pouces; sur lui la peau est souple. Le long des branches ischio-pubiennes, entre un doigt intrarectal et un doigt périnéal, je sens les deux racines du corps caverneux également indurées et grosses comme l'index. Verge et corps spongieux sont durs comme du bois, parsemés de nodosités très dures qui les bossèlent. L'aspect est celui qu'on obtient dans les amphithéâtres d'anatomie quand on injecte en force dans le système érectile du suif ou de la cire.

Le tout est assez sensible à la pression. La peau est libre, non infiltrée. Une goutte de sang perle constamment au méat. Il n'y a pas d'adénopathie inguinale.

Le toucher rectal montre une amélioration nette du côté de la prostate qui est moins grosse, aplatie, toujours très dure, mais sans bosselures.

L'état général est bon.

Je fais pratiquer par le Dr Albespy, du 27 juin au 7 juillet, dix séances de radiothérapie profonde, au total 10.000 R, avec l'appareil Gaiffe, crédence 3, cuve à huile, tension 200 k. v. 3 milli, filtration : Cu, 5/10, Al, 5/10, en variant convenablement les angles d'attaque de la tumeur : verge et périnée.

Je revois, le 14 septembre, le malade que j'avais perdu de vue pendant les vacances. Son état a empiré. Il éprouve dans la verge et les bourses des douleurs très vives qui exigent plusieurs piqûres de morphine par jour.

La verge est dure, érigée, très grosse; le corps spongieux fait au périnée une saillie comparable à une banane de moyen volume; la peau du périnée y adhère largement. Les nodosités de la verge et du corps spongieux ont atteint le volume d'une noisette. On sent par places des points ramollis par fonte nécrobiotique de la tumeur.

Dans les deux aines existent de nombreux ganglions, durs, mobiles, gros comme une amande.

La prostate a les mêmes caractères que précédemment.

Le malade a beaucoup maigri et pâli.

Je lui propose l'émasculation totale que la violence des douleurs le force à accepter. Elle est pratiquée le 24 septembre. Anesthésie rachidienne. Incision en arbalète : l'incision horizontale, convexe en bas, va d'une épine iliaque antéro-supérieure à l'autre, en suivant les plis inguinaux; deux incisions verticales descendent à distance de la racine de la verge, coupent le scrotum, suivent le pli périnéo-crural et se réunissent devant l'anus. Les deux aines sont vidées de leur graisse et de leurs ganglions que je rabats en dedans avec leurs pédicules vasculo-lymphatiques; les deux cordons sont sectionnés haut; la graisse pré-

pubienne est refoulée en bas ; le ligament suspenseur de la verge est sectionné ; l'ensemble des corps érectiles est détaché en tranchant au ras des branches ischio-pubiennes et en emportant l'aponévrose périnéale moyenne. En somme, la tumeur et ses deux prolongements lymphatiques ont été enlevés d'un bloc comme il est de règle de le faire, dans le cancer du rein par exemple. Et, comme la gaine fibreuse des corps érectiles n'a pas été franchie par le cancer, l'ablation s'est faite en vase clos et sans contamination cancéreuse probable de la plaie.

La vaste brèche périnéale est facilement couverte grâce à deux lambeaux du scrotum qui ont été conservés et que je suture sur la ligne médiane.

Les suites opératoires sont simples. Les douleurs qui torturaient le malade disparaissent complètement. La fièvre qui atteignait 39° la veille de l'opération tombe brusquement.

L'état général se remonte très vite et l'opéré quitte la clinique vingt-cinq jours après l'opération.

La pièce opératoire montre un envahissement cancéreux massif de tout l'appareil érectile. En plusieurs endroits, la tumeur est le siège d'une fonte nécrobiotique, mais la tunique fibreuse enveloppante est pourtant intacte et non forcée.

Mon ami Lecène a bien voulu examiner les fragments de tumeur que je lui ai adressés. Voici sa réponse : « Les ganglions lymphatiques ne présentent que des lésions d'inflammation banale; le corps caverneux est bourré de boyaux d'épithélioma cylindrique atypique qui remplit les espaces sanguins du tissu érectile. »

Pendant les trois mois qui suivirent la sortie de mon opéré, celui-ci présenta un état général très floride, engraissant de plusieurs kilos, s'adonnant à une vie assez active et même à la chasse. Après quoi il se mit à maigrir rapidement et à s'affaiblir. Je le vis le 20 janvier 1928 et constatai une métastase hépatique et une pulmonaire droite; plus tard apparurent de grosses bosselures intra-péritonéales.

La prostate restait petite, fibreuse, ratatinée, très dure et le pelvis était libre. Il semble que le radium avait bien guéri la localisation prostatique première.

Il n'y avait pas davantage de signe de récidive au périnée ni aux régions inguinales.

La mort est survenue dans la cachexie le 5 mars 1928.

Obs. II. — *Métastase cancéreuse massive et rapide dans l'appareil génital externe de la femme après curiethérapie d'un cancer du col utérin.*

Mme R... m'est adressée le 20 janvier 1927 par le Dr Crébanol avec le diagnostic de cancer probable du col.

Agée de cinquante-quatre ans, elle a vu ses règles disparaître complètement il y a deux ans. Depuis six mois, des pertes sanguines ont reparu, d'abord espacées, puis plus fréquentes, maintenant continues depuis un mois. Elles sont d'ailleurs peu abondantes et elles alternent avec des eaux rousses.

Le cancer du col est certain : le col est étalé, élargi, induré ; il présente une ulcération arrondie, large de 4 centimètres environ, bordée à la limite des culs-de-sac par un léger bourrelet un peu éversé et très dur, au delà duquel la muqueuse vaginale est souple et saine. Cette ulcération saigne facilement. Le paramètre n'est pas envahi, l'utérus est mobile. C'est donc un bon cas pour l'hystérectomie abdominale, mais la malade s'y refuse et me demande de la traiter par application de radium.

Celle-ci a lieu le 30 janvier : après dilatation facile du col, un tube de 50 milligrammes de bromure de radium est introduit dans la cavité cervicale et 100 milligrammes en quatre tubes sont appliqués contre le col, un dans chaque cul-de-sac. Les tubes sont fortement filtrés par un filtre en or, plusieurs épaisseurs d'aluminium et un drain.

J'insiste sur le fait qu'il n'a été créé aucune plaie, aucune biopsie, pas d'aiguille, mais une simple application au contact.

L'application a duré quatre jours pleins : soit 50 millicuries détruits.

Je revois la malade le 13 avril : le col est revenu à sa forme normale, sa muqueuse est lisse, souple, de coloration blanchâtre et cicatricielle. Il n'y a plus ni métrorragie, ni leucorrhée.

Elle revient me trouver le 22 juin, soit cinq mois après l'application de radium, parce qu'elle éprouve une pesanteur incessante et parfois des élancements douloureux dans la région vulvaire et parce qu'elle s'est découvert depuis quelques jours, au niveau du clitoris, une dureté qui l'inquiète.

Je note, en effet, que le clitoris est infiltré et induré dans sa totalité. Sa pointe se recourbe en bas, ayant la dureté, la forme et la grosseur de la phalangette de l'auriculaire fléchie; les capuchons du clitoris sont souples, mobiles, non infiltrés. La base du clitoris a le volume d'une petite noix; elle est d'une dureté ligneuse; sa surface est bosselée; à son contact la peau est infiltrée jusqu'au méat urétral. A sa droite et à sa gauche l'induration se continue dans les deux corps caverneux qui sont très durs, gros comme le petit doigt, légèrement bosselés, collés aux branches ischio-pubiennes, qui se terminent brusquement en arrière par une extrémité arrondie.

Le corps caverneux gauche est plus gros et plus bosselé que le droit et à son niveau la paroi vaginale lui adhère par places et est elle-même infiltrée.

La vulve se trouve ainsi entourée par un demi-anneau rigide, très dur, plus épais en avant, au niveau du clitoris, et dont les deux moitiés vont s'amincissant d'avant en arrière et se terminent à mi-longueur des branches ischio-pubiennes. Ce demi-anneau est constitué par les organes érectiles, clitoris et ses racines infiltrés et indurés. Il est assez mobile et semble ne pas adhérer au squelette.

Instruit par les constatations que j'avais faites deux jours auparavant chez mon malade de l'observation I, je n'hésite pas à reconnaître l'infiltration cancéreuse métastatique de l'appareil érectile.

Par ailleurs, le col utérin est souple; le paramètre est normal; la lésion utérine paraît guérie. Aucun tractus induré n'est perceptible entre le col et les organes érectiles. Je ne sens pas de ganglions inguino-cruraux.

Je charge le Dr Alberty d'instituer le traitement par radiothérapie profonde : 16.000 R sont administrés entre le 24 juin et le 14 septembre.

Je revois la malade le 14 septembre et je constate, à mon grand étonnement, la disparition complète de toute induration sur l'appareil érectile, la souplesse parfaite de la peau et sa mobilité complète sur les plans profonds. Le clitoris et ses racines, qu'on saisit parfaitement entre les doigts, ont leur consistance absolument normale.

La guérison du col se maintient également.

Le 3 novembre, la malade revient sur rendez-vous. N'éprouvant aucun trouble elle se croit guérie. Mais je fais des constatations désagréables. Le clitoris reste souple et normal; mais je note sur le corps caverneux du côté droit, juste au contact de la base du clitoris, une induration oblongue, ayant la longueur et le volume de la phalange onguéale du pouce. Elle n'adhère ni à la muqueuse vaginale, ni au squelette, mais elle envahit l'urètre.

Le corps caverneux gauche présente en son milieu, à distance du clitoris, une induration oblongue, très dure, bosselée, grosse comme une amande, mobile sur le squelette, mais infiltrant la paroi vaginale sur une largeur de 4 centimètres.

Il est évident que deux récidives sont en train de se faire dans les corps caverneux, lesquels paraissaient précédemment guéris par la radiothérapie profonde.

Je ne sens pas de ganglions inguinaux et le col utérin semble toujours guéri.

Je décide de pratiquer l'ablation totale de l'appareil érectile.

Cette opération a lieu le 9 novembre 1927, sous anesthésie épidurale. L'incision, qui commence au-dessus du clitoris, descend à droite et à gauche en dehors des petites lèvres. Le ligament suspenseur est sectionné, le clitoris est abaissé, les corps caverneux sont détachés des branches ischio-pubiennes et enlevés avec une large bande de paroi vaginale, plus large du côté gauche. L'urètre doit être réséqué sur une longueur de 4 centimètres.

J'estime inutile de curer les deux aines où je ne sens aucun ganglion tuméfié.

La guérison s'est faite simplement.

Macroscopiquement l'appareil érectile était sain à la coupe, sauf aux deux points précités où l'infiltration cancéreuse était manifeste (un sur la racine droite du clitoris et du voisinage de ce dernier, l'autre sur la racine gauche et près de son extrémité postérieure).

J'ai adressé au Dr Lecène trois fragments : Fragment A prélevé sur la portion indurée du corps caverneux gauche ; fragment B prélevé sur la portion indurée du corps caverneux droit au voisinage du clitoris ; fragment C prélevé sur une portion aujourd'hui normale du corps caverneux droit, mais ayant été antérieurement infiltrée et ayant été guérie par la radiographie profonde.

Voici la réponse de mon collègue : « 1° Fragment A : corps caverneux gauche. Tout le tissu érectile du corps caverneux gauche est farci de boyaux d'*épithélioma pavimenteux indifférencié*. C'est là le type de cancer du col assez habituel. Ces boyaux épithéliaux sont intravasculaires ou plutôt intralacunaires : ils sont en effet situés dans les mailles du tissu érectile. (Ce siège peut expliquer la disparition, sans trace apparente, de ce cancer, sous l'influence de la radiothérapie, au niveau du fragment C guéri.)

2° Fragment B : base du clitoris. La coupe montre la présence d'un noyau épithéliomateux du même type dans une partie de ce fragment.

3° Fragment C : corps caverneux droit. Le tissu érectile est formé de lacunes vasculaires bordées d'endothélium net. Ni dans les mailles de ce système vasculaire, ni dans le stroma interstitiel on ne trouve de cancer. Comme je le disais, le siège intralacunaire des éléments épithéliaux explique que leur disparition sous l'influence du traitement ait pu se faire sans modifications tissulaires apparentes. »

Epilogue : Aujourd'hui, 24 avril 1929, la malade reste guérie tant de sa lésion cervicale première que de sa lésion métastatique.

La résection de l'urètre entraîne de l'incontinence d'urine, mais seulement dans la position debout. Je projette d'y remédier par une opération plastique.

Le cancer métastatique de l'appareil érectile semble peu fréquent et j'en ai trouvé seulement deux cas comparables aux miens dans la littérature médicale.

L'un appartient à Froin et Pignot ; il était secondaire à un séminome

Le second a été publié par M. Bergeret dans les *Archives urologiques* de Necker (t. I, fasc. 3, p. 344) ; il était également secondaire à un séminome du testicule et il se limitait aux corps caverneux, le corps spongieux (gland et bulbe compris) étant indemne.

Enfin j'en ai observé un troisième où la métastase se limitait au bulbe et à la portion périnéale du corps spongieux, sans envahissement de la verge. Le départ était dans un cancer inopérable de l'ampoule rectale, traité par anus contre nature.

Aucun de ces 3 cas n'avait été irradié.

Conclusions. — *La curiethérapie a provoqué indiscutablement la métastase chez mes deux malades.* J'en vois la preuve dans la rapidité d'apparition de cette métastase (elle était constituée deux mois et cinq mois après l'application de radium) et dans l'envahissement massif de toutes les lacunes du système érectile par les cellules cancéreuses.

La variété histologique de la tumeur s'est montrée sans importance, puisque celle-ci appartenait une fois au type cylindrique, l'autre fois au type pavimenteux.

La dissémination des cellules cancéreuses s'est faite par voie veineuse et à contre-courant et elle a respecté le système lymphatique.

Dans l'observation I, on peut admettre que les aiguilles de radium, enfoncées dans la tumeur prostatique, ont ouvert par effraction la voie à l'envahissement du système veineux par les cellules cancéreuses; celles-ci ont trouvé dans les lacunes vasculaires du système érectile un milieu favorable à leur pullulation ; de là, elles ont envahi la grande circulation et colonisé dans les poumons et dans le foie : cette généralisation a entraîné la mort. Peut-être ne se serait-elle pas produite si j'avais pratiqué plus tôt l'émasculation totale, sans me fier à la radiothérapie profonde qui s'est révélée inefficace.

Dans l'observation II, au contraire, aucune plaie n'a été faite sur la tumeur et cependant celle-ci, bien que du type pavimenteux, s'est propagée, non par la voie lymphatique qu'elle affectionne, mais par la voie veineuse.

L'action du radium s'est montrée décevante puisque, d'une part, il semble avoir guéri la lésion primaire de la prostate et du col utérin et que, d'autre part, il en a provoqué l'essaimage à distance.

Ce fait donne de la force à l'opinion, défendue par notre collègue J.-L. Faure, que je partage pleinement, que toute tumeur, qu'elle siège au col utérin ou ailleurs, lorsqu'elle est mobile et bien limitée, doit être traitée par le bistouri plutôt que par les radiations.

Cette règle ne s'applique d'ailleurs pas à la prostate dont le cancer, lorsqu'il est quelque peu étendu, donne à l'opérateur plus de déceptions que de joies. Le radium peut, par contre, procurer des améliorations intéressantes.

La radiothérapie profonde s'étant montrée insuffisante, je n'y aurais plus recours dans un cas semblable à ceux que j'ai rapportés, et je me hâterais de supprimer le foyer secondaire pour prévenir le temps de généralisation.

Cette conduite, adoptée à temps dans l'observation II, me permet d'escompter la guérison, tandis que, suivie trop tard dans l'observation I, elle m'a mené à un insuccès.

M. J.-L. Faure : Les deux cas de M. Guibal viennent confirmer ce que j'ai déjà dit sur l'action métastatique des applications de radium. Ces cas se multiplient de plus en plus. Mais, étant donné le nombre immense d'applications de radium qu'on fait de tous les côtés, il ne faut pas exa-

gérer leur importance. Il ne faut pas non plus la sous-estimer, et je pense que dans les cas douteux où on hésite entre l'opération et une application de radium, en particulier dans le cancer du col utérin, c'est un élément dont il faut tenir compte et qui doit intervenir dans la décision.

Luxation soudaine de la hanche au cours d'une arthrite aiguë colibacillaire,

par M. G. **Jean** (de Toulon), membre correspondant.

Sau..., sept ans, fait un séjour au bord de la mer près de Toulon lorsque en pleine santé, le 11 septembre 1927, il est pris de diarrhée avec fièvre. Ces diarrhées fébriles sont fréquentes dans nos régions l'été, dues le plus souvent à des infections colibacillaires par l'eau et les fruits et cèdent rapidement à la diète.

Il n'en fut pas ainsi chez le jeune Sau... : malgré la diète, l'aniodol interne, la température persiste, dépasse 40°. La langue est saburrale, le ventre ballonné, peu à peu la constipation se substitue à la diarrhée ; pas de taches rosées, mais rate percutable. Mon ami le Dr Loro, qui soigne l'enfant, pense à une infection du groupe typhique, fait faire une hémoculture, qui est négative, puis un séro-diagnostic également négatif. Malgré cette réponse du laboratoire, la courbe thermique à grandes oscillations pendant trois semaines, suivie d'une descente en lysis, l'aspect prostré du malade, le ballonnement du ventre malgré la glace en permanence, l'augmentation de volume de la rate, tout rappelle l'évolution d'une infection typhoïde.

Cette infection peut être considérée comme terminée vers le 10 octobre, époque où la température est devenue normale et où commence prudemment la réalimentation, en permettant les premiers levers.

Cependant, quelques jours à peine après ces débuts de convalescence, l'enfant accuse des douleurs dans le membre inférieur gauche, avec un peu de relèvement de la courbe de température aux environs de 38°, sauf le 28 octobre où on observe un clocher au-dessus de 39°.

Les douleurs deviennent bientôt assez vives pour nécessiter à nouveau le séjour au lit : le médecin traitant pense à du rhumatisme infectieux analogue à celui qui suit parfois certaines typhoïdes. Les douleurs sont d'abord diffuses le long de la face interne du membre, se localisant nettement à la hanche gauche ; à partir du 1er novembre la température reprend ses grandes oscillations aux alentours de 39°, le gonflement apparu à la racine du membre s'étend rapidement jusqu'au pied.

Je suis appelé en consultation le 4 novembre par le Dr Loro qui pense à une arthrite aiguë probablement typhique de la hanche gauche. Le diagnostic d'arthrite aiguë est à ce moment indiscutable : s'il y a un peu d'œdème du membre dans son ensemble, le maximum du gonflement siège à sa racine : les téguments de la région sont un peu rouges avec veines sous-cutanées dilatées, membre en rotation externe légère, genou et hanche en demi-flexion : au palper, douleur très vive sur l'interligne et la tête fémorale ; pas d'abcès articulaire ou périarticulaire apparent. Cet examen est rendu difficile par la douleur extrême qu'entraîne le moindre mouvement ; on ne peut frôler le lit sans réveiller les cris de l'enfant, dont le membre est pourtant immobilisé par de multiples coussins et attelles.

Il n'y a pas d'indication opératoire immédiate, mais j'ai l'impression qu'une arthrotomie ou une ouverture d'abcès s'imposeront avant peu. En attendant,

pour calmer les douleurs atroces qu'entraîne le moindre mouvement, nous décidons de faire une demi-gouttière postérieure en plâtre, prenant le membre et le bassin pour remplacer les coussins, et d'essayer le traitement de l'infection articulaire par les vaccins.

Le choix de ce vaccin est assez malaisé : le séro-diagnostic pour les injections typhiques a toujours été négatif. Tenant à utiliser un vaccin spécifique contre l'infection en cours, je ne peux, d'autre part, tout au moins sans anesthésie générale, ponctionner l'articulation, qui peut-être ne contient pas encore de pus; je pense à ce moment à refaire l'hémoculture : celle-ci donne une culture abondante de colibacilles (Dr Gauran). On commence aussitôt une injection de stock-vaccin, puis, l'auto-vaccin étant préparé, une série d'injections de ce dernier est pratiquée.

Dès les premières injections, la température s'abaisse aux environs de 38°;

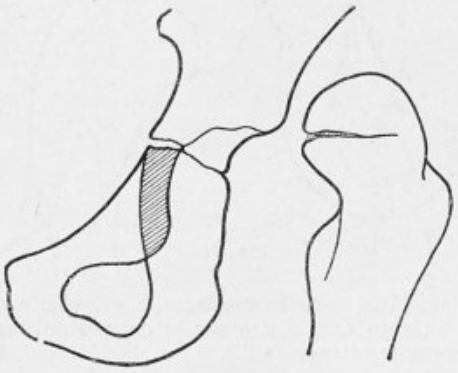

FIG. 1.

les douleurs déjà très calmées par l'immobilisation en gouttière plâtrée s'atténuent rapidement et progressivement.

Vers le 20 novembre la température est normale et il semble que grâce au vaccin la poussée articulaire soit éteinte.

Le gonflement de la hanche a notablement régressé, le membre sorti de la gouttière en bonne direction est amaigri; aucun mouvement actif n'est encore possible, le talon ne pouvant quitter le plan du lit.

Le 27 novembre, je suis rappelé auprès de l'enfant. Sans traumatisme, sans mouvement anormal, il s'est produit durant la nuit une déformation de la hanche. Le Dr Loro et moi n'avons aucune peine à faire le diagnostic de luxation spontanée; le raccourcissement dépasse 3 centimètres et on sent nettement la tête fémorale en luxation iliaque.

L'enfant est transporté à Toulon : la radiographie (fig. 1) confirme le diagnostic : *luxation sans lésion osseuse apparente*.

Sous anesthésie à l'éther, la réduction est obtenue très simplement par la manœuvre de Desprès, mais, quelle que soit la position donnée au membre, la luxation se reproduit dès qu'on cesse la traction; la position première de Lorenz ne permet pas davantage de maintenir la réduction, comme si le cotyle, qui paraît cependant normal sur le film, n'était pas assez profond.

J'immobilise en extension, abduction et légère rotation interne, position qui me paraît être celle où la tête reste assez bien accrochée, à condition de maintenir bien entendu l'extension continue.

La radiographie sous plâtre montre que la traction, s'étant relâchée au cours de la confection de l'appareil, la tête n'est pas bien réduite; son sommet

s'appuie sur le sourcil cotyloïdien (fig. 2). Le plâtre est refait le lendemain, toujours sous extension continue plus accentuée, en abduction plus grande; j'obtiens une réduction assez satisfaisante; l'axe du col passe bien par l'axe du cotyle; le cintre cervical et le cintre obturateur concordent, mais la tête n'est

Fig. 2.

pas profondément emboîtée dans le cotyle; elle est « en extériorisation partielle ». Alors que du côté sain il y a sur la radio 6 millimètres de distance entre la tête et la branche externe de l'U, il y a, du côté malade, 12 millimètres (fig. 3); j'ai cependant, pendant le séchage du plâtre, appuyé fortement sur le

Fig. 3.

grand trochanter pour enfoncer la tête dans le cotyle. L'enfant se sent bien dans le nouvel appareil; il peut être ramené à Paris le 13 décembre.

A Paris, l'enfant a été traité d'abord par le Dr A. Mouchet, puis par le Dr Rœderer, qui ont mis une extrême obligeance à me donner des renseignements sur l'évolution ultérieure de l'affection et voudront bien trouver ici tous mes remerciements.

A l'hôpital Saint-Louis, le Dr A. Mouchet fait faire à l'arrivée une nouvelle

radiographie qui montre que la tête n'est pas restée dans la position obtenue au cours de la dernière réduction; elle est en subluxation dans l'étage supérieur du cotyle, bien appuyée. Sous anesthésie générale, le Dr Mouchet essaye de reprendre la réduction en plaçant le membre dans l'attitude première de Lorenz; il constate à ce moment une raideur de la hanche telle qu'il craint de rompre le fémur pour obtenir la position voulue; une nouvelle radio montre la tête en position immuable dans la partie haute du cotyle.

A partir du 14 janvier l'enfant est laissé au lit. L'appareil enlevé, on fait des massages et des bains chauds. Le 8 mars, premiers essais de marche : la hanche est très enraidie avec peut-être un léger degré d'adduction.

Le Dr Rœderer fut appelé à voir le malade fin mars : une extension continue est installée avec un poids, d'abord de 1 kilogramme, puis de 3 kilogr. 1/2 jus-

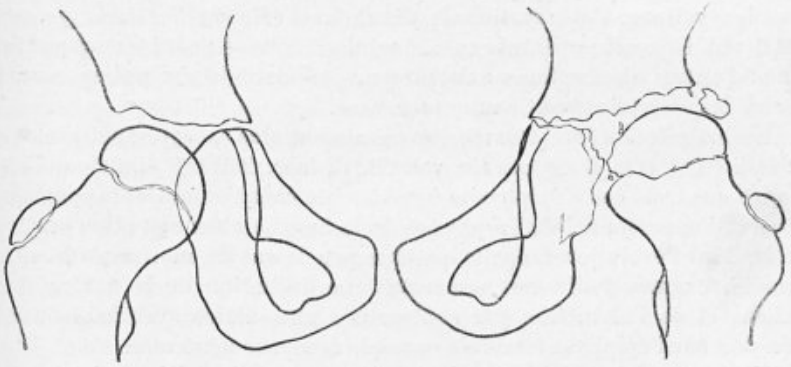

FIG. 4.

qu'à la fin avril. On reprend la marche le 24, vingt minutes par jour, avec une talonnette de 1 centimètre sous le talon du côté sain.

A la fin mai, on reprend l'extension continue pendant quelques heures par jour et durant toute la nuit avec rotation en dedans du pied, jusqu'en février 1929.

Actuellement, en avril, la marche s'effectue sans déhanchement et même, pourrait-on dire, sans boiter, avec une très légère rotation externe, que l'enfant arrive même à supprimer par la volonté.

Le raccourcissement est de 1 centimètre : atrophie assez notable de la fesse et du quadriceps.

Il y a eu surtout une grande amélioration de la raideur de l'articulation qui s'est presque effacée; la flexion est à près de 90° dans l'axe antéro-postérieur, l'abduction à 45°, l'adduction dépasse de beaucoup le plan sagittal du corps, rotation suivant l'axe normal.

Etat général satisfaisant : l'enfant a grandi de 5 centimètres en dix mois.

Au point de vue radiologique (fig. 4), la subluxation persiste, mais peu accentuée : les cintres obturateur et cervical ne correspondent pas exactement, la courbe de ce dernier passant à 8 millimètres au-dessus de celle du premier : la subluxation est bien appuyée sur un toit cotyloïdien épaissi : au-dessus de la tête à contours un peu irréguliers existe un noyau de calcification, formation nouvelle due à un arrachement périosté, ou à une ossification capsulaire : fond de cotyle un peu tomenteux. Ostéoporose coxale et fémorale peu marquées.

Il y a dans cette observation deux points qui me paraissent dignes d'intérêt : la nature des germes en cause dans cette arthrite et la luxation pathologique.

Je devrais dire probablement en cause à propos des germes, car je n'apporte pas la preuve directe, c'est-à-dire l'examen bactériologique du liquide articulaire retiré par ponction : il me semble cependant que l'évolution avant l'apparition de l'arthrite d'une infection intestinale sévère, la présence au moment de la poussée articulaire de colibacilles dans le sang, l'action rapide et favorable du vaccin anticolibacillaire constituent un faisceau de preuves indirectes ayant quelque valeur.

Les ostéites et les arthrites colibacillaires sont rares sans doute, mais commencent à être connues : je citerai, au point de vue ostéomyélite, le cas de Salta résumé dans la *Revue d'Orthopédie* de septembre 1922, le travail de Winslow analysé dans le *Journal de Chirurgie* d'avril 1923, contenant six observations, l'observation de Charbonnel (*Revue de Chirurgie*, n° 5, 1922), enfin les ostéomyélites expérimentales à colibacilles obtenues par Scalone : d'autres observations existent peut-être dont je n'ai pas eu connaissance, mais certainement peu nombreuses.

Les arthrites ou les ostéoarthrites paraissent plus exceptionnelles encore. A. Poli (*Archivio di Ortopedia*, vol. XLIII, fasc. 2, 1927) signale qu'il n'a trouvé que trois cas d'épiphysite à colibacille chez l'enfant et rapporte une observation personnelle d'épiphysite de la hanche chez une fillette de trois mois, dont l'évolution rappelle quelque peu le cas de mon malade. A un premier examen Poli avait remarqué une limitation de la flexion de la hanche et de l'abduction par contracture musculaire avec douleur à la pression sur l'épiphyse fémorale sans phénomènes généraux.

Une extension continue, puis un plâtre furent installés; puis quarante jours plus tard apparut une collection au côté interne de la cuisse, avec une température à 38° : l'incision donna issue à du pus fétide, contenant exclusivement du colibacille.

A la radio, subluxation, le noyau épiphysaire étant à hauteur du sourcil cotyloïdien : les suites furent simples.

Poli conclut son travail en disant que, d'après les cas qu'il connaissait, les arthrites colibacillaires doivent être considérées comme des affections peu virulentes, à début insidieux, à décours subaigu, à pronostic meilleur que dans les arthrites d'autre nature.

Dans son observation aucune porte d'entrée des germes ne peut être invoquée et il pense que le coli a traversé la paroi intestinale sans provoquer de lésions appréciables : chez mon malade au contraire une injection intestinale sérieuse[1] a précédé l'arthrite et constitue le point de départ de l'injection articulaire.

Ces arthrites colibacillaires peuvent se compliquer de subluxation comme dans le cas de Poli ou de luxation *complète comme dans mon cas*.

Les luxations pathologiques survenant au cours de l'évolution d'ar-

[1] Il ne s'agissait pas du syndrome pseudo-typhique qui précède souvent chez les enfants l'apparition des signes locaux d'une arthrite aiguë, puisque cette injection générale assez longue a abouti à la guérison, permettant même le lever du malade à ce moment.

thrites aiguës, de quelque nature qu'elles soient, ne sont pas sans entraîner de difficultés pour le chirurgien tant pour leur réduction complète que surtout pour le maintien de cette réduction.

A quel moment faut-il réduire? J'ai utilisé la réduction très précoce. Flament (*Revue d'orthopédie*, juillet 1920) conseille de réduire dès que les conditions le permettent, car s'il y a des destructions osseuses on ne pourra se contenter que d'un résultat approché. Rœderer (*Congrès de chirurgie*, 1927) dit également qu'il faut se hâter de faire la réduction, dès la fin des phénomènes infectieux, sinon les dégâts osseux sont tels, que l'articulation se disloque et que l'accrochage de la tête devient impossible. Le Fort n'a obtenu un bon maintien de la réduction dans le 2e cas de son travail présenté ici même (séance du 16 février 1927) que parce qu'il a réduit même en pleine période inflammatoire. La réduction aussi précoce qu'on pourra, et autant que possible par des manœuvres de douceur, semble également être la doctrine qui se dégage de la discussion au dernier Congrès d'orthopédie sur cette question des luxations pathologiques consécutives aux arthrites aiguës.

Cette réduction précoce, quel que soit le procédé utilisé pour l'obtenir, est aisée, mais, malgré l'aspect parfaitement régulier du cotyle de la tête, comme dans mon cas, aspect qui laisse envisager le maintien facile de la réduction, cette dernière ne s'effectue, comme d'ailleurs dans beaucoup de cas de luxation congénitale, qu'incomplètement : la tête chez mon malade est toujours restée écartée du fond du cotyle et une récidive partielle en subluxation s'est produite.

La tête reste écartée du fond du cotyle, parce que ce cotyle est dès les premiers jours comblé par des fongosités, du tissu de granulation, des masses de fibrine, plus ou moins organisés, évoluant vers le tissu fibreux : ce sont ces masses qui ont expulsé la tête fémorale (Hallyseau, Soc. de Pédiatrie, 5 février 1924, constatations opératoires de Le Fort, Soc. Nat. de Chirurgie, 16 février 1927) et qui, subsistant, laissent la tête, quoique réduite, en extériorisation partielle.

La reproduction complète ou incomplète de la luxation est due dans ces cas non à des destructions osseuses étendues comme dans les arthrites pneumococciques des nourrissons, mais à la destruction ligamentaire : le processus infectieux, capable de détruire si rapidement un ligament rond, atteint certainement très vite la capsule, qui devient de ce fait inexistante et laisse entraîner l'épiphyse fémorale pour la contracture musculaire, d'où les récidives totales ou partielles. Rœderer, dans son observation du Congrès de chirurgie (1927), signale une récidive de la luxation un an après. Le Fort maintient son premier malade 25 jours en extension continue, mais, dès qu'il interrompt la traction, la tête remonte et il doit après l'opération s'opposer pendant six mois à cette ascension de l'épiphyse, et dans son rapport au dernier Congrès d'orthopédie il insiste sur la nécessité de suivre longtemps les malades pour dépister les modifications tardives à très longue échéance. Chez mon malade, il a fallu maintenir une extension continue plus ou moins interrompue pendant des mois et ceci pour obtenir

une réduction satisfaisante quoique anatomiquement incomplète, la tête restant dans la partie supérieure du cotyle.

Cette position de la tête bien appuyée sous un toit qui se reconstitue, avec un cotyle qui se creuse et des formations osseuses susarticulaires constituant une sorte de butée, ne présente pas de gros inconvénients, puisqu'elle permet chez cet enfant une fonction très satisfaisante de l'articulation, ce qui est loin d'être la règle dans les résultats tardifs de luxations consécutives à des arthrites aiguës.

La Société se réunit en Comité secret à 5 heures.

Le Secrétaire annuel, F. CADENAT.

Imprimerie de la Cour d'Appel, 1, rue Cassette, Paris.

BULLETINS ET MÉMOIRES

DE LA SOCIÉTÉ NATIONALE DE CHIRURGIE

Séance du 15 mai 1929.

Présidence de M. CUNÉO, *président.*

PROCÈS-VERBAL

La rédaction du procès-verbal de la précédente séance est mise aux voix et adoptée.

CORRESPONDANCE

La correspondance comprend :

1° Les journaux et publications périodiques de la semaine.

2° Un travail intitulé : *Diverticule de la première anse jéjunale ; ablation ; guérison*, par M. J. DELAGENIÈRE.

M. HARTMANN, rapporteur.

3° Un travail intitulé : *Orchite subaiguë par sphacèle d'un vas aberrans de l'épididyme*, par MM. SOLIER et HUARD.

M. MOUCHET, rapporteur.

NÉCROLOGIE

M. le Président fait part à la Société du décès de Sir Anthony Alfred Bowlby, de Londres, qui était associé étranger de la Société depuis 1919.

M. le Président annonce à la Société le décès de M. Ducroquet, de Paris ; cet orthopédiste éminent, dont la modestie égalait la valeur technique, avait été nommé membre de la Société le 26 mars 1927.

La disparition de M. Ducroquet est certainement une lourde perte pour la chirurgie orthopédique française. Le Président propose à la Société d'adresser à la famille du Dr Ducroquet ses bien vives condoléances.

A PROPOS DU PROCÈS-VERBAL

Utilisation du lavement baryté comme manœuvre pré-opératoire dans le traitement des invaginations intestinales aiguës étendues,

par M. **Paul Mathieu.**

La communication de M. Pouliquen a bien montré combien il est difficile d'affirmer la réduction complète de l'invagination intestinale après emploi du lavement baryté à titre thérapeutique. Cet emploi de lavement baryté dans ces conditions peut devenir dangereux puisqu'on peut estimer réduite une invagination qui ne l'est pas.

Le lavement baryté me semble pouvoir être utilisé dans certaines invaginations étendues à titre de manœuvre pré-opératoire. Lorsqu'on se trouve en présence d'une de ces invaginations dont la tête atteint le rectum, il est difficile, après laparotomie médiane, d'atteindre la tumeur formée par l'invagination collée au sacrum et d'accrocher la tête de l'invagination. Ces manœuvres, qui exigent l'introduction de la main entière dans l'abdomen, entraînent presque toujours une éviscération intestinale importante, écueil qu'il importe d'éviter à cause de son indéniable gravité. Un lavement baryté sous écran aura dans ces conditions l'avantage d'amorcer la réduction et de ramener la tête de l'invagination assez haut.

Les manœuvres intra-abdominales simplifiées éviteront l'éviscération. La possibilité de faire une incision latérale droite dans les cas heureux où la tête de l'invagination serait reportée à droite rendrait l'éviscération tout à fait improbable.

Je crois qu'il est important d'insister sur cette limitation de l'emploi du lavement baryté à titre pré-opératoire dans le traitement de l'invagination intestinale aiguë. Son emploi exclusif à titre thérapeutique expose, on ne saurait trop le répéter, à de regrettables erreurs.

RAPPORTS

Un cas de contusion isolée du pancréas avec cytostéatonécrose,

par MM. Jacques-Charles Bloch et Roger Leroy.

Rapport de M. J.-L. Roux-Berger.

MM. J.-C. Bloch et R. Leroy nous ont apporté l'intéressante observation qui suit :

Le jeune I..., âgé de dix-sept ans, reçoit le 2 juin, à 7 heures du soir, dans une collision avec une automobile, un traumatisme violent au niveau du creux épigastrique. Après quelques instants, le blessé put rentrer chez lui, mais bientôt il présente de violentes douleurs siégeant au creux épigastrique sans irradiation, survenant par crises, douleurs très intenses et dont l'intensité va croissant.

Des vomissements bilieux d'abondance moyenne, du hoquet, enfin le blessé n'émet ni gaz ni matières.

Cet état persiste durant la nuit et la journée du 3 juin, sans aucune amélioration par le traitement médical qui a été institué. Au contraire, les douleurs augmentent d'intensité : elles deviennent continues, intolérables.

Le blessé est amené à Lariboisière le 4 juin à 16 heures.

L'examen pratiqué à l'arrivée nous montre un malade avec un mauvais état général, la température est à 38°2, le pouls à 90 assez bien frappé ; le facies est tiré, les yeux excavés, le nez pincé.

Localement, en dehors de plaies superficielles résultant du traumatisme, on remarque que tout l'abdomen respire mal, surtout dans sa partie sus-ombilicale.

La palpation montre une contracture généralisée, surtout marquée au creux épigastrique.

La percussion ne révèle pas de matité dans les flancs : les matités hépatiques et spléniques sont normales.

Un toucher rectal pratiqué ne fournit pas de renseignements positifs.

Le diagnostic est incertain, on pense à une péritonite aiguë par chute d'escarre d'un viscère creux. Aussi, étant donné l'incertitude et la gravité de l'état général, on décide d'intervenir.

Opération. — Laparotomie médiane sus-ombilicale.

A l'ouverture du péritoine, on constate une grosse dilatation de l'intestin grêle : il n'y a pas de pus ni de fausses membranes.

En explorant méthodiquement l'intestin, on remarque sur une frange colique trois taches de bougies très petites : le mésocôlon transverse relevé on aperçoit des taches caractéristiques très nombreuses sur sa face inférieure.

On effondre alors le ligament gastrocolique : toute la région pancréatique est noirâtre, violacée, il y a un peu de sang dans l'arrière-cavité opposée.

Un drain et deux mèches dans cette arrière-cavité.

Opérateur : Roger Leroy ; aide : Dulac. Anesthésie : éther.

Suites opératoires : Le lendemain, amélioration des signes fonctionnels. L'état général est encore mauvais. On constate que le drain ne donne qu'un écoulement séro-sanguinolent très peu abondant.

Le blessé reçoit ce jour et recevra les dix premiers jours 1 milligramme de sulfate d'atropine.

Les jours suivants l'état général s'améliore : les gaz sont émis normalement : le blessé a une selle spontanée le troisième jour. On n'observe pas le drain, aucun écoulement.

Aussi le dixième jour on pratique l'ablation des muscles, le drain est laissé en place : le lendemain de cette ablation la température monte à 39°5 : le pouls est à 110; en outre on observe un écoulement séreux abondant par le drain : l'examen biologique de cet écoulement pratiqué par M. Nicolas montre qu'il s'agit de suc pancréatique. Le blessé reçoit à nouveau et recevra pendant quatre jours une injection sous-cutanée de 1 milligramme de sulfate d'atropine. Sa paroi est protégée par une couche épaisse d'oxyde de zinc.

Sous l'influence de ce traitement les signes généraux et fonctionnels s'amendent, l'écoulement diminue jusqu'à cesser presque complètement.

Le blessé présentera encore par la suite deux poussées analogues.

L'une durant sept jours du 28 juin au 4 juillet qui cédera au régime antidiabétique et à l'insuline (15 unités cliniques par jour pendant ce laps de temps).

Aussi le 8 juillet ablation du drain.

L'autre durant onze jours cédera au même traitement médical et à la remise en place d'un drain.

Ce drain est définitivement enlevé le 20 tandis qu'on cesse le traitement médical.

Le blessé sort le 28 avec une paroi abdominale en bon état, sa fistule tarie.

Nous avons revu le malade le 5 janvier dernier avec un état général excellent, ayant engraissé de 13 kilogrammes depuis sa sortie de l'hôpital : ses fonctions digestives étaient absolument normales.

Les contusions isolées du pancréas ne sont pas fréquentes. De ce seul point de vue l'observation de MM. Bloch et Leroy est intéressante. Mais un point mérite qu'on s'y arrête davantage. Les auteurs insistent en effet sur la coexistence d'un épanchement hématique dans l'arrière-cavité et de cytostéatonécrose. Cette coexistence est en effet la règle dans la nécrose aiguë, spontanée, du pancréas. Elle paraît être exceptionnelle dans les contusions du pancréas. Mocquot et Costantini écrivent, en effet (*Revue de Chirurgie*, 1923) : « Dans les contusions isolées du pancréas on ne trouve généralement pas la stéatonécrose qui suppose une activation du suc pancréatique par les sucs intestinaux ».

Dans l'observation que nous présentons, la pénétration de la bile dans les voies pancréatiques ne peut être incriminée dans la genèse de l'activation du suc pancréatique.

MM. Bloch et Leroy apportent une explication fournie par les travaux de MM. Brocq et Binet : ces auteurs auraient constaté la stéatonécrose expérimentalement, à la suite d'un traumatisme du pancréas sur l'animal en état de digestion, c'est-à-dire présentant de la sécrétine dans la circulation. Le trypsinogène, inactif, peut donc être activé par ces substances locales, des cytokinases; ainsi s'expliquerait la digestion de la glande et des vaisseaux. Le blessé en question était en pleine digestion puisqu'il s'était alimenté deux heures avant. L'action lipasique du suc pancréatique existe spontanément : il n'est pas besoin d'une activation de ce suc pour provoquer l'action lipasique.

Je vous propose de remercier MM. J.-C. Bloch et M. Leroy de leur intéressante observation.

M. P. Brocq : Dans les expériences de traumatismes du pancréas sur le chien (dilacération ou écrasements), expériences que j'ai poursuivies avec Léon Binet, je n'ai pas obtenu des lésions nettes de pancréatite hémorragique avec cytostéatonécrose, alors que jai toujours obtenu le syndrome typique avec l'injection dans le canal de Wirsung de liquides capables d'activer le suc pancréatique.

M. Basset : Il y a quatre ou cinq ans, j'ai observé moi aussi un écrasement isolé de la tête du pancréas avec stéatonécrose.

Il s'agissait d'une jeune femme serrée au niveau du creux épigastrique entre le sol et la roue avant d'une grosse voiture automobile.

Mon maître Duval et moi l'avons opérée en pleine réaction péritonéale, plusieurs heures après l'accident et sans bien savoir ce que nous allions trouver comme lésions viscérales.

En constatant dès l'ouverture du ventre la présence de nombreuses taches de stéatonécrose, nous avons été guidés vers le pancréas. La tête de celui-ci était largement écrasée, mais il n'y avait aucune autre lésion viscérale.

Après une série d'incidents plus ou moins graves, cette jeune femme a fini par guérir avec une fistule pancréatique qni s'est fermée ensuite sans intervention, sous l'influence du traitement par le régime dit de Wohlgemuth.

Œsophagoplastie antéthoracique par le procédé de Wullstein-Lexer, pour sténose cicatricielle infranchissable de l'œsophage thoracique. Guérison. Bon résultat fonctionnel,

par **M. Oulié** (de Constantine).

Rapport de **M. Cunéo.**

M. Oulié, ancien interne des hôpitaux, nous a envoyé l'intéressante observation suivante. C'est, à ma connaissance, le premier cas français publié d'œsophagoplastie antéthoracique pour rétrécissement de sténose cicatricielle de l'œsophage thoracique.

Observation. — Boutine Nouar, vingt-deux ans, indigène, entre le 20 janvier 1925 à l'hôpital civil de Constantine pour sténose œsophagienne complète.

Deux mois auparavant, une nuit, croyant avoir pris une bouteille d'eau, il avala une gorgée d'acide chlorhydrique. Il la recracha partiellement, mais eut la bouche brûlée et ressentit une douleur dans le thorax et à l'épigastre.

Pendant huit jours environ, il put manger. Des vomissements survinrent

ensuite rejetant toute alimentation solide et bientôt même tous les liquides. Ce n'est cependant qu'au bout de deux mois qu'il entra à l'hôpital dans un état squelettique.

21 janvier. Le lendemain de son arrivée, sous anesthésie locale une gastrostomie d'urgence est faite. Procédé de Souligoux. Continence parfaite.

L'alimentation étant suffisante, le malade peu à peu engraisse et reprend des forces.

En août. L'état général est bon. Des tentatives répétées de cathétérisme œsophagien sont pratiquées sans succès par le Dr Gallet, oto-rhino-largyngologiste de l'hôpital. Il existe un rétrécissement infranchissable au-dessous de la bifurcation trachéale.

On se décide à faire une œsophagoplastie antéthoracique par le procédé de Roux, modifié tel que vient de le décrire Jankovskis dans le *Journal de Chirurgie* de juin 1925. Le malade a été prévenu des risques à courir et de la longueur probable du traitement. A aucun prix, il ne veut continuer à être alimenté par la gastrostomie, et ceci ne saurait surprendre surtout d'un indigène.

11 août. *Première opération* : Constitution par une anse jéjunale de la partie inférieure du nouvel œsophage.

Laparotomie sus-ombilicale médiane. Isolement d'une anse jéjunale à 60 centimètres environ de l'angle duodéno-jéjunal. Les conditions anatomiques sont défavorables ; il existe de la mésentérite rétractile avec adénopathie du mésentère. Section et ligature de trois piliers artériels primaires. Section intestinale après écrasement au petit Mayo et enfouissement en double bourse des deux bouts. Mais le segment intestinal libéré, long de 40 centimètres environ, est mal vascularisé et prend une teinte violacée dans son tiers supérieur. On sectionne alors deux autres piliers et on libère encore ainsi 20 centimètres d'intestin sous-jacent. On constate alors que 40 centimètres environ d'intestin restent bien vascularisés et de coloration normale ; on résèque tout le segment suspect et on enfouit le moignon supérieur sous une double bourse. Anastomose latérale du bout du duodénal et de la partie inférieure de l'anse libérée. Fermeture par trois catguts de la brèche mésentérique.

L'anse libérée est passée à travers le mésocôlon transverse et le ligament gastro-colique ; puis, à la face antérieure de l'estomac à laquelle on l'anastomose (technique habituelle des gastro-entérostomies ; 2 plans au fil de lin). Fixation de l'anse à la brèche mésocolique.

Au devant du sternum et obliquement, vers l'extrémité interne du 2e espace intercostal gauche, on fore sous la peau un tunnel à l'aide d'un long clamp. On attire l'anse jéjunale dans le tunnel. La traction est malaisée et l'anse est trop tendue. On referme l'abdomen en un plan aux crins doubles.

Fixation à la peau du moignon toujours fermé de l'anse intestinale.

Durée, une heure quinze minutes. Anesthésie par 6 centimètres cubes de somnifène intraveineux avec scopolamine-morphine et par intermittences quelques bouffées de chloroforme.

Suites. Opération très bien supportée. Agitation le lendemain. Pouls 100 bien frappé. Température 37°.

Au troisième jour température 38°. Le moignon intestinal est noir, la peau qui la recouvre est bronzée. On la fend de haut en bas sur 4 centimètres de longueur ; il s'écoule un peu de liquide clair. L'anse apparaît vascularisée au point où est parvenue la section cutanée. L'élimination des parties sphacélées et la cicatrication se font progressivement, mais l'orifice de la jéjunostomie qui devait primitivement atteindre le 2e espace intercostal se trouve descendu à hauteur du 4e espace.

Deuxième intervention : 29 septembre. Œsophagostomie cervicale.

Incision au bord antérieur du sterno-cléido-mastoïdien qui est récliné en

arrière. Incision de l'aponévrose cervicale moyenne. Section de l'omo-hyoïdien. On récline en dedans les muscles sous-hyoïdiens et le lobe du corps thyroïde, en arrière le paquet vasculo-nerveux. Ligature des thyroïdiennes inférieures et moyennes.

On récline le récurrent. Isolement de l'œsophage qui est libéré et extériorisé. On le sectionne au thermocautère entre deux ligatures de grosse soie. Le bout inférieur est fixé au bas de l'incision en avant du tendon du sterno-mastoïdien, le bout supérieur est passé en arrière du chef sternal du sterno-mastoïdien et fixé à la peau dans un orifice spécial entre les deux chefs sternal et claviculaire du muscle.

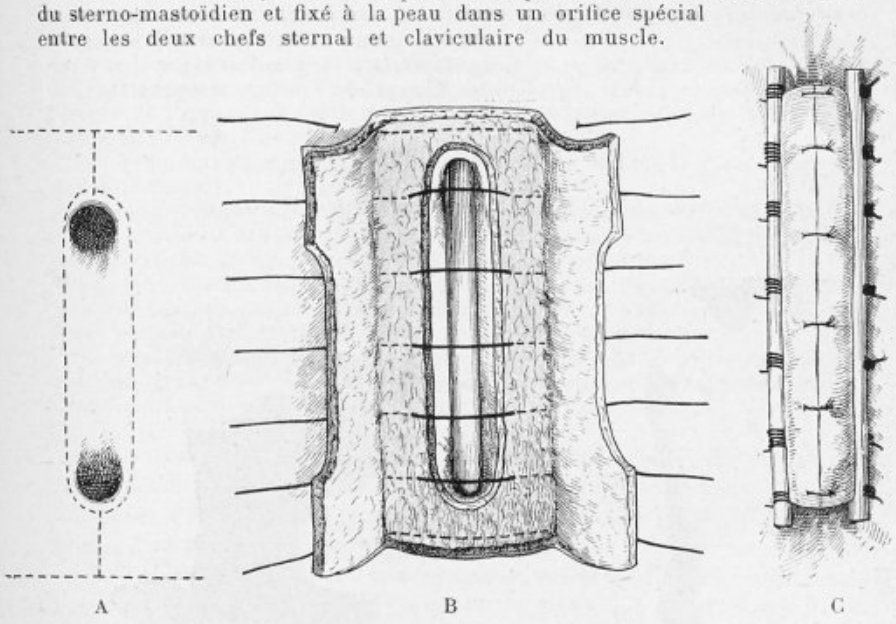

Fig. 1. — Technique de l'exécution du segment cutané.

A, Trajet des incisions; — B, Disposition des lambeaux et des fils profonds; — C, Opération terminée.

Suture de l'incision. Le conduit ouvert est fixé à la peau par des crins. Anesthésie : chloroforme.

Suites parfaites : cicatrisation *per primam*. Le bout œsophagien inférieur s'atrophia rapidement et disparut.

Troisième intervention : 19 novembre.

Essai de constitution d'un tunnel cutané destiné à unir l'orifice cervical d'œsophagostomie à l'orifice thoracique de jéjunostomie. Les deux orifices sont distants l'un de l'autre de 18 centimètres.

Technique des urétroplasties périnéales avec tubes de Galli. On introduit un drain dans les deux orifices œsophagien et intestinal et c'est sur ce drain qu'on tente la constitution d'un canal cutané selon la technique habituelle en urologie pour la cure des hypospadias.

La réunion des lambeaux n'est pas parfaite. Au contact des liquides septiques qui s'écoulent par l'orifice œsophagien toute la moitié supérieure du tunnel constitué s'infecte et les sutures se désunissent. Au bout de quelques semaines, la moitié inférieure seulement sera cicatrisée et apte à fonctionner.

Quatrième intervention : 18 février 1926.

Seconde tentative de plastie cutanée pour raccordement des orifices œsophagien et cutané. Ceux-ci sont séparés encore par 7 centimètres environ. On abandonne le procédé des tubes de Galli. On trace et dissèque un lambeau cutané quadrangulaire comprenant les orifices qu'il s'agit de réunir. On l'enroule sur lui-même, on en suture les bords par leur face profonde. La peau voisine est décollée, mobilisée et suturée en masse par-dessus en prenant soin que les lignes de suture ne soient pas superposées. Anesthésie éther.

Ce procédé, qui paraît très supérieur au précédent, ne donne cependant encore qu'un résultat partiel par suite de l'infection des sutures par les liquides bavant de l'orifice œsophagien.

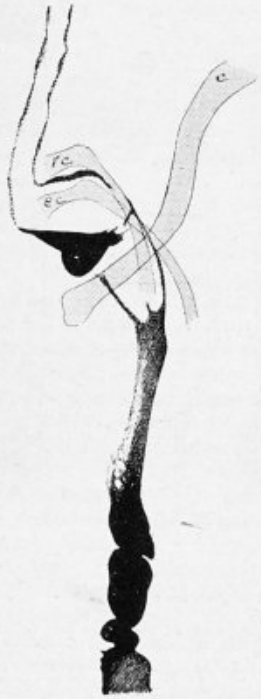

Fig. 2.

Fig. 3.

Fig. 2. — Examen radioscopique du passage du bol alimentaire.

Fig. 3. — Néo-œsophage complètement rempli par la baryte.

Trois interventions nouvelles faites toutes sous anesthésie locale permettent en deux ans de gagner lentement du terrain. Pendant ce temps, on entretient le calibre du canal créé par le passage de bougies œsophagiennes.

Dans ces dernières interventions, nous avons toujours taillé des lambeaux enroulés et recouverts ensuite de la peau voisine mobilisée. La rétraction de celle-ci, son état cicatriciel, sa septicité chronique surtout, nous ont obligé à éloigner de plus en plus les tentatives.

Enfin en juillet 1928, après traitement spécifique et vaccination pré-opératoire polyvalente, la fermeture complète fut obtenue dans une dernière intervention.

L'orifice de gastrostomie s'oblitéra spontanément quand l'alimentation

buccale fut seule pratiquée et le malade se refusa à toute opération de ce côté.

Actuellement (avril 1929) Nouar mange tous les aliments possibles (pain, viande). Le bol alimentaire passe facilement. Parfois, cependant, il sent un arrêt dans le tube cutané: avec la main, il appuie sur celui-ci et le passage s'effectue. Il n'a jamais de régurgitation, ne souffre pas au cours des digestions et n'a ni diarrhée, ni constipation. Il est en excellent état général et est devenu infirmier d'exploitation de l'hôpital. Enchanté de son sort et de l'opération pratiquée, il en est d'ailleurs très fier.

Quand il boit, le tube cutané se gonfle et se tend rigide : au-dessous, l'anse jéjunale sous-cutanée se distend à son tour et se contracte en mouvements péristaltiques très intenses ; une poche de dilatation plus marquée se dessine à l'entrée de l'anse dans l'abdomen et le liquide ingéré subit un léger temps d'arrêt au passage à ce niveau.

Des examens radioscopiques et des radiographies ont été pratiquées par mon ami le Dr Fischer,

Le repas opaque descend rapidement dans l'œsophage cervical et le tube cutané, marquant son passage à son entrée dans celui-ci par le remplissage d'un petit diverticule dû à une irrégularité de retouche plastique.

Un temps d'arrêt dans la descente du repas existe à l'épigastre au point où le tube intestinal va pénétrer dans l'abdomen; ensuite, la gélobarine tombe dans l'anse jéjunale semblant tout d'abord ne pas pénétrer dans l'estomac.

Ce n'est qu'au bout de quelques secondes que celui-ci se remplit peu à peu, mais une grande partie du repas opaque paraît descendre directement dans le jéjunum. On obtient rapidement l'image fixée par la radiographie.

Vous voyez que la patience et l'habileté de M. Oulié ont obtenu leur juste récompense. Le succès qu'il a obtenu s'ajoute à ceux déjà assez nombreux que l'on peut porter à l'actif de la technique de Wullstein-Lexer, c'est-à-dire de la jéjuno-dermato-œsophagoplastie.

M. Oulié a suivi assez fidèlement tant dans l'exécution des temps opératoires que dans leur ordre de succession la technique de Wullstein-Lexer. Sans qu'on puisse, me semble-t-il, incriminer la moindre faute opératoire, il n'a pas été favorisé par la chance, en ce sens qu'il s'est produit chez son malade un sphacèle étendu de la partie supérieure de l'anse jéjunale greffée. Or, l'examen des observations publiées m'a montré que ce sphacèle étendu était loin d'être fatal. Oulié a, d'autre part, été très gêné dans la constitution du segment cutané par les sécrétions du bout supérieur de l'œsophage qui ont infecté ses sutures et nécessité de ce fait plusieurs interventions. Aussi estime-t-il (et je suis de son avis) que la confection du tunnel cutané devrait précéder la section de l'œsophage cervical et l'abouchement à la peau de son bout supérieur. Les accidents observés par Oulié ont été constatés par de nombreux observateurs. Or, chose curieuse, aucun n'a proposé la modification suggérée par Oulié, sans que je puisse cependant trouver la raison qui s'opposerait à cette modification.

Je n'ai pas l'intention de profiter de cette observation pour faire ici une revue générale sur l'œsophagoplastie. Je voudrais simplement indiquer sommairement les différentes techniques dont nous disposons actuellement pour faire un néo-œsophage préthoracique et voir si Oulié a eu raison de donner sa préférence à celle de Wullstein-Lexer.

Il va de soi que cette intervention ne saurait être proposée que pour les cas de sténose cicatricielle et lorsque ceux-ci ne ressortissent pas au traitement endoscopique.

C'est Roux (de Lausanne) qui en 1907 proposa de réunir l'estomac et l'œsophage cervical par une anse jéjunale complètement exclue et suturée par son extrémité supérieure au bout central de l'œsophage cervical sectionné, alors que son extrémité inférieure était implantée dans l'estomac.

Il apparut évident que l'opération de Roux ne pouvait qu'exceptionnel-

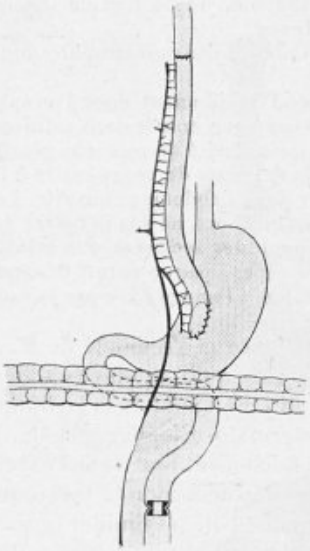

Fig. 4. — Opération primitive de Roux.

lement réussir, en raison de la difficulté qu'il y avait à obtenir une anse grêle assez longue, d'autant qu'un sphacèle plus ou moins étendu de la partie supérieure de cette anse en réduisait le plus souvent la longueur.

La modification de Herzen (1908) (exclusion unilatérale de l'anse avec entéro-gastrostomie latérale, passage de l'anse en arrière du côlon transverse au travers du mésocôlon) avait l'avantage de diminuer le danger de sphacèle et de raccourcir légèrement la longueur du trajet jéjuno-œsophagien. C'est cette intervention qui constitue la *jéjuno-œsophagoplastie* qui donna à Herzen un succès complet.

L'expérience démontra cependant qu'il n'était pas toujours facile de trouver une anse assez longue pour remonter jusqu'au cou. S'inspirant des tentatives d'ailleurs malheureuses de Bircher pour créer un œsophage aux dépens de lambeaux cutanés, Lexer pratiqua l'opération de Herzen, mais établit la jonction jéjuno-œsophagienne par l'intermédiaire d'un tunnel

cutané. C'est l'opération dite de Wullstein-Lexer[1] ou *jéjuno-dermato-œsophagoplastie*. Cette technique avait l'immense avantage de pouvoir s'appliquer à tous les cas, la longueur du tunnel cutané pouvant toujours être réglée de façon à compenser la longueur insuffisante de l'anse. Aussi son succès fut-il considérable. D'après Jankovskis, à la fin de 1923 on en comptait 40 observations pour sténoses bénignes, et 4 observations pour cancer, ces 4 cas ayant d'ailleurs tous été suivis de mort. C'est à la jéjuno-dermatoplastie type qu'a eu recours Oulié.

Entre temps d'autres chirurgiens proposaient de remplacer l'anse jéjunale par des canaux taillés aux dépens de l'estomac (Hirsch, Jianu, Nicolaysen, Lotheisen), voire même par l'estomac transporté en masse sous la peau du thorax (Lotheisen), ou encore par le côlon transverse (Kelling, Vulliet, Hacker). Bien que chacune de ces techniques ait connu des succès, leur emploi est resté toujours très limité. Il est d'ailleurs inutile d'insister sur les inconvénients qu'elles présentent respectivement. Elles sont nettement inférieures à la jéjuno-dermato-œsophagoplastie.

Mais d'autre part certains observateurs, étudiant les résultats des examens radioscopiques des malades opérés suivant la technique de Wullstein-Lexer, étaient frappés par le passage facile de la bouillie barytée dans le segment cutané. Malgré l'absence de tout péristaltisme le canal était franchi avec rapidité, pourvu que le bol alimentaire fût fluide, c'est-à-dire suffisamment mastiqué. Seuls des fragments un peu volumineux ne peuvent passer qu'après un léger massage ou après l'absorption d'un peu d'eau. En même temps des examens histologiques comme celui de Muller pratiqué sur un malade décédé quatre ans après l'opération montraient que la peau gardait une intégrité parfaite. Macroscopiquement, elle avait pris un aspect blanc et lisse, comme si elle s'adaptait à sa nouvelle fonction.

Ce sont ces constatations qui ont poussé certains chirurgiens à reprendre la voie indiquée par Bircher. Certains comme Esser se sont bornés à établir un tunnel sous-cutané qu'ils ont tenté de tapisser avec des greffes de Thiersch, Neuof et Ziegler, après avoir maintenu le calibre de leur canal par des sondes, ont suturé son orifice supérieur au bout œsophagien, en espérant que la muqueuse de celui-ci arriverait à tapisser le tunnel par glissement progressif. Ces tentatives n'ont pas paru donner de résultats durables. Aussi Engelbrecht, Rosving et surtout W. R. Braizen (de Moscou) en sont-ils revenus à l'édification d'un tunnel par des lambeaux cutanés. Braizen a opéré 8 malades avec un plein succès. Il n'a eu qu'un seul décès, dû à une thrombose du sinus latéral au cours d'une otite. Les 7 autres malades ont guéri.

Je n'insisterai pas sur la technique de cette *dermato-œsophagoplastie* Comme il est facile de le prévoir, le temps délicat est le raccordement du

1. En 1908, Wullstein avait réglé sur le cadavre une technique sensiblement analogue à celle décrite par Lexer en 1911.

tube cutané à l'orifice œsophagien et à la cavité gastrique. Grâce à une ingénieuse technique, Braizen paraît avoir triomphé de cette double difficulté.

Ce qui présente le plus d'intérêt, c'est que ce néo-œsophage purement cutané fonctionne aussi bien que les œsophages, doués de péristaltisme. Il semble que la projection initiale produite par la contraction pharyngée et œsophagienne puisse envoyer le bol alimentaire dans la portion cutanée avec une certaine vitesse. La pesanteur fait le reste et les examens

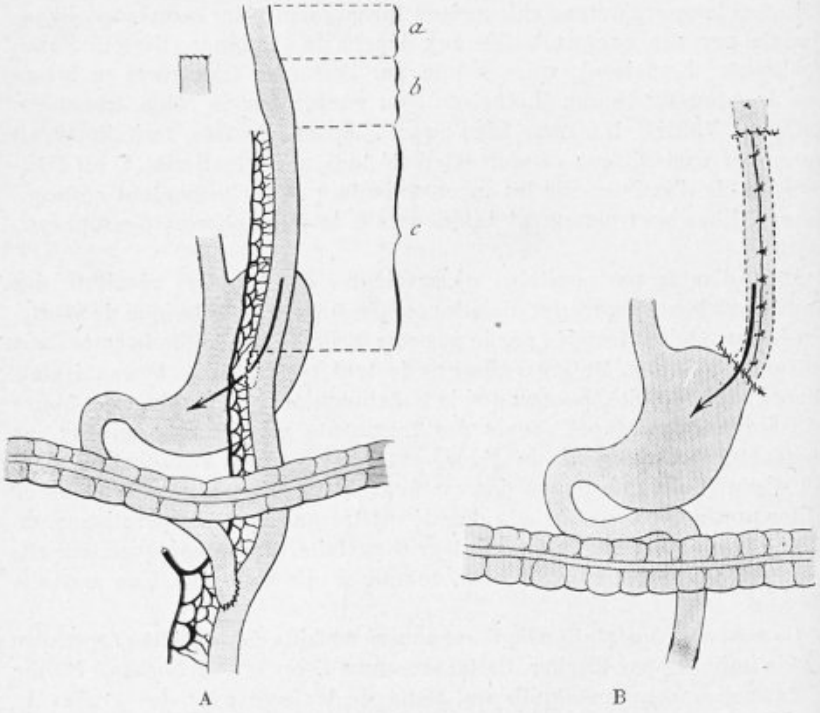

FIG. 5. — Les deux opérations de choix.

A, Jéjuno-dermato-œsaphagoplastie.
a, Œsophage cervical; — *b*, Segment cutané; — *c*, Segment jéjunal.

B, Dermato-œsophagoplastie.

radiographiques montrent que si la traversée œsophagienne n'égale pas en vitesse celle qu'a le bol alimentaire dans un œsophage normal, elle progresse cependant avec une rapidité suffisante. Le seul écueil du procédé est le reflux possible du contenu gastrique dans le tube cutané. Braizen a essayé de l'éviter en créant une sorte de sphincter avec les fibres du grand droit autour du cône gastrique que l'on attire au dehors pour l'ouvrir dans le canal cutané. Ce reflux pourrait peut-être provoquer des lésions ulcéreuses du conduit cutané. Il est vrai que les partisans de la

dermato-œsophagoplastie allèguent que le reflux ne se produit pas au moment de la contraction gastrique, mais seulement lorsque l'estomac est trop distendu. J'ai l'impression qu'il persiste encore à cet égard un peu d'incertitude.

Comme vous le voyez, en pratique, deux techniques méritent surtout d'être retenues et comparées : la jéjuno-dermato-œsophagoplastie et la dermato-œsophagoplastie. Il semble au premier abord que cette dernière ait l'avantage d'une moins grande gravité. Elle supprime en effet le temps abdominal assez complexe de l'opération de Roux-Herzen.

Mais il faut reconnaître que ce temps abdominal ne présente en réalité qu'une gravité assez minime. Lorsqu'on examine les statistiques intégrales toujours forcément réduites, comme celle de Jankovskis, on constate que la mort n'est pour ainsi dire jamais la conséquence du temps abdominal.

Or, d'autre part, dans la jéjuno-dermato-œsophagoplastie, l'union du tube cutané et du jéjunum est beaucoup plus facile que l'union du tunnel et de l'estomac dans la dermato-œsophagoplastie.

En réalité, aucune de ces deux interventions ne peut être inoffensive, abstraction faite d'ailleurs de l'état dans lequel se trouvent les opérés. L'une et l'autre en effet comportent un danger commun, créé par le bout distal de l'œsophage. Lorsque le rétrécissement siège dans la partie basse du cou, les adhérences périœsophagiennes fixent ce bout distal et empêchent sa descente. Mais il n'en est plus de même lorsque la sténose siège sur l'œsophage thoracique. La fixation du bout distal à la peau est une précaution souvent illusoire, en raison de l'élasticité du conduit. Mieux vaut peut-être s'attacher à fermer avec soin le bout dangereux et le laisser disparaître dans le médiastin en laissant un drainage par mèche à son contact. Mais, quelle que soit la conduite suivie, il y a là un danger sérieux commun aux deux techniques.

Au point de vue fonctionnel, il n'est pas douteux qu'un canal contractile l'emporte sur un tube inerte. Nous avons vu cependant que le conduit purement cutané permet une déglutition pratiquement suffisante. Par contre, l'absence fonctionnelle du cardia présente d'indiscutables inconvénients. En raison du défaut de tout élément contractile au niveau de l'abouchement du tube cutané, le contenu gastrique tend à refluer dans le néo-œsophage, d'où la production possible de lésions de l'épiderme.

En résumé la gravité légèrement moindre de la dermato-œsophagoplastie est à peu près compensée par une certaine infériorité fonctionnelle. Aussi concevons-nous fort bien que le chirurgien puisse hésiter entre les deux techniques.

On ne serait donc pas fondé à reprocher à M. Oulié d'avoir eu recours à la jéjuno-dermato-œsophagoplastie, et il ne nous reste qu'à le féliciter du beau succès que lui a donné cette intervention.

M. **Tuffier** : J'ai pratiqué, je crois, cinq tentatives d'anastomose gastro-œsophagienne, suivant la méthode de Roux ; c'était quelques mois après sa publication (mai 1907). J'ai suivi exactement sa technique et je n'ai rien

inventé[1]. J'ai attiré l'anse intestinale le plus possible jusque derrière l'oreille dans ma dernière opération de façon à garder un cylindre qui me permette d'anastomoser facilement avec l'œsophage. Je dois dire que le seul temps difficile que j'ai rencontré, c'est cette anastomose œsophago-intestinale où les fils coupaient toujours et où il me restait une fistule, je ne l'ai jamais exécutée complètement.

Dans le premier cas, qui montre bien l'importance de l'anse intestinale, j'ai anastomosé le bout périphérique de l'anse intestinale avec la peau en haut, et au contraire son extrémité gastrique avec la partie inférieure de l'estomac. C'était le contraire de ce qu'il fallait faire. Mais chez ce malade, ce qui était intéressant, on introduisait par l'orifice une pastille avec une sonde jusqu'au niveau de la partie inférieure de l'anse intestinale au voisinage de l'estomac, et les contractions antipéristaltiques la ramenaient à l'orifice supérieur. Seuls, les aliments injectés passaient dans l'estomac.

Appendicite aiguë perforante dans un sac de hernie crurale,

par MM. **Pierre Ibos** et **Legrand-Desmons** (de Saint-Quentin).

Rapport de M. J. Okinczyc.

MM. Pierre Ibos et Legrand-Desmons nous ont adressé l'intéressante observation suivante :

Mme L..., soixante-dix-neuf ans, présentait depuis de longues années une hernie crurale droite irréductible, mais indolore. Le 26 mars 1929, au matin, elle ressentit une brusque douleur dans sa hernie ; un vomissement alimentaire copieux apparut peu après, mais ne se reproduit plus par la suite. Cependant, comme la hernie demeure très douloureuse, la malade se décide à nous appeler dans la journée du 28 mars.

A notre examen, soit quarante-huit heures après le début des accidents, nous trouvons une femme dont l'état général est assez rassurant. La température est à 38°3, le pouls régulier à 96. Pas de nausée. Quelques gaz ont, paraît-il, été émis par l'anus. Localement l'abdomen est légèrement ballonné, mais souple et non douloureux. Dans la région crurale droite existe une tuméfaction grosse comme une mandarine, très sensible à la palpation. Nous notons, comme seul symptôme assez surprenant pour une hernie étranglée depuis si peu de temps, que les téguments sont à son niveau œdématiés, rouges et enflammés.

En effet, nous croyons à une hernie étranglée et, en raison de l'absence de vomissements, de l'émission de quelques gaz, nous pensons à un pincement latéral de l'intestin comme on peut en observer dans les hernies crurales.

Intervention séance tenante, à l'anesthésie locale. Après la traversée d'une très épaisse couche graisseuse périsacculaire, incision du sac. Aussitôt il s'écoule environ deux cuillerées à soupe de liquide brunâtre, épais, ayant une

1. Ma première tentative a été publiée (*Bull. et Mém. de la Soc. de Chir.*, séance du 19 juin 1907.)
Les autres sont inédites; je les apporterai.

très forte odeur stercorale. Nous l'épongeons aussitôt et il ne nous est pas possible d'en recueillir pour examen bactériologique. Notre première idée d'ailleurs est que, d'un seul coup de bistouri, nous avons incisé la paroi intestinale adhérente au sac. Après vérification, notre crainte ne se réalise pas, mais à notre surprise c'est l'appendice en entier, et rien que lui, que nous trouvons dans le sac.

La base de l'appendice est adhérente au collet du sac par de fortes adhérences; le reste de son étendue n'est pas adhérente au sac, mais sa partie moyenne présente une zone de sphacèle large comme une pièce de cinquante centimes. La paroi interne du sac est noirâtre et dépolie.

Prudemment, du doigt, nous décollons la zone adhérente, attirons un petit cône cæcal, et pratiquons une appendicectomie avec enfouissement. Nous laissons rentrer librement le cæcum dans la cavité péritonéale, certains que celle-ci n'a pas été contaminée.

Ablation de la totalité du sac. Réfection de la paroi et fermeture de l'hiatus crural par la méthode combinée inguino-crurale. Drainage sous-cutané avec une mèche à cause de l'ensemencement possible des tissus par le liquide stercoral.

Suites opératoires très simples. Guérison en douze jours.

Nous avons cherché à préciser la pathogénie de cette observation. Un instant nous avons pensé, en effet, qu'il pouvait s'agir d'un étranglement vrai d'un appendice non enflammé, et dans ce cas toutes les lésions constatées auraient été d'origine mécanique. Mais l'appendice ne présentait qu'une zone de sphacèle bien limitée, alors qu'en cas d'étranglement la totalité de l'appendice aurait été en voie de nécrose. En outre, au niveau de la base de l'appendice qui était adhérente au collet, il n'y avait aucune trace de sillon d'étranglement.

L'examen histologique du Dr André Bergeron, de Paris, a confirmé la réalité d'une appendicite aiguë perforante intrasacculaire.

Examen histologique : 1° Au niveau de la partie sphacélée, l'appendice coupé transversalement présente une ulcération occupant à peu près la sixième partie de l'organe. En dehors de l'ulcération, la muqueuse appendiculaire est saine.

Cette ulcération, triangulaire, nécrobiotique, détruit la muqueuse et toutes les couches musculo-conjonctives appendiculaires; elle est occupée par une matière mortifiée nécrotique, parcourue par d'innombrables leucocytes polynucléaires; ces leucocytes fusent très loin à travers les fibres musculaires dissociées, fondues dans ce « magma » nécrobio-leucocytique. Le péritoine à ce niveau est occupé par une vaste coulée de leucocytes, de fibrine et d'œdème. Ces lésions s'étendent en plusieurs points sur le méso-appendice irrité par places, mais sans apoplexies.

2° Entre la portion sphacélée et la pointe de l'appendice, l'appendice apparaît dilaté, ses glandes de Lieberkühn ont en partie disparu ou sont aplaties. La muqueuse n'est souvent réduite qu'à un simple revêtement de cellules cylindriques. Ce revêtement présente sur plusieurs points de petites ulcérations au niveau desquelles s'établissent de véritables sources leucocytaires qui jettent du pus dans la cavité appendiculaire. Les muscles, dans cette région, sont étirés, amincis, infiltrés sur de grandes étendues par des fusées leucocytiques hyperdiapédésées.

3° Entre la portion sphacélée et la base de l'appendice, l'appendice est de dimensions à peu près normales, et montre une muqueuse assez riche en glandes de Lieberkühn. Il faut cependant noter que ses follicules clos sont peu nombreux, souvent enserrés ou en grande partie envahis par un tissu scléreux, fibroïde, reliquat d'un passé inflammatoire ancien.

En résumé : Appendice atteint de lésions inflammatoires. Appendicite aiguë nécrotique perforante avec péritonite aiguë consécutive. Rien sur les coupes

n'indique que ces lésions soient causées par un étranglement. Les apoplexies vasculaires, si caractéristiques des étranglements, n'existent pas sur ces coupes et l'histologiste non averti ne peut penser que ces lésions soient dues à un étranglement.

Je confirme absolument les conclusions de MM. Ibos et Legrand-Desmons. Il s'agissait bien d'une appendicite sacculaire, sans étranglement herniaire; en relisant attentivement son observation, il semble bien qu'on y retrouve les éléments du diagnostic différentiel : état général peu alarmant deux jours après le début des accidents, persistance d'évacuations gazeuses par l'anus, état inflammatoire des téguments.

Mais dans les deux cas l'indication restait la même d'intervenir d'urgence.

J'ai moi-même apporté à cette tribune, le 17 novembre 1920, une observation de hernie crurale droite contenant l'appendice. Mais ce qui faisait l'intérêt de cette observation, c'est que, contrairement au cas de M. Ibos, les accidents mécaniques d'étranglement avaient joué le rôle principal. L'appendice coudé à angle aigu avait été pincé par le sommet de l'angle, et sa portion terminale demeurée dans l'abdomen s'était enflammée secondairement à cette exclusion fermée accidentelle. Le siège de l'inflammation était dans ce cas intra-abdominal et non intrasacculaire, mais la cause de l'inflammation résidait dans le pincement du corps de l'appendice coudé à angle aigu dans le collet d'une hernie crurale.

Je vous prie de remercier MM. Pierre Ibos et Legrand-Desmons de nous avoir adressé cette intéressante observation et de l'insérer dans nos Bulletins.

Présentation de radiographie de fracture trochantérienne sans déplacement du fémur,

par M. **Pierre Ibos** (de Saint-Quentin).

Rapport de M. J. Okinczyc.

M. P. Ibos nous a adressé cette radiographie de fracture du fémur, dont voici l'observation résumée :

Le 10 janvier 1929, un adulte vigoureux, ouvrier, âgé de trente-huit ans, fait une chute sur la hanche gauche (accident du travail). Bien que l'impotence soit absolue et la douleur très vive, je ne constate ni raccourcissement, ni modification de l'axe de la jambe.

La radiographie montre un trait transtrochantérien oblique sans aucun déplacement et un autre petit trait accessoire qui ne détache que partiellement le petit trochanter.

Le blessé a été immobilisé dans un appareil plâtré pendant environ six semaines. Dès le 15 mars il commençait à se lever et actuellement je puis dire que la guérison est totale, sans aucune séquelle. Il serait difficile à un observateur non prévenu de reconnaître quel a été le côté fracturé.

M. Pierre Ibos fait suivre cette observation de quelques réflexions :

1° Il confirme l'opinion de M. Paul Thiéry à la séance du 9 janvier 1929, à savoir « qu'il faut être très circonspect lorsqu'une contusion de la hanche s'accompagne d'impotence marquée et persistante », « que la radiographie est indispensable dans les cas douteux ».

Dans le cas particulier l'absence de la radiographie aurait pu laisser porter le diagnostic faux et très préjudiciable au blessé de contusion simple de la hanche.

2° Il confirme l'opinion de M. Okinczyc.

L'immobilisation plâtrée, sans aucune tentative de réduction puisqu'il n'y a aucun déplacement, permet une « consolidation rapide et dans les meilleures conditions de pronostic fonctionnel ».

Je me permets de rappeler que j'ai en effet apporté ici, à la séance du 20 février 1929, une radiographie et une observation calquée sur celle de M. Pierre Ibos. Mais mon intention avait été moins d'insister sur le diagnostic entre la contusion et la fracture que de protester contre le fait que ce blessé, soustrait à mon service, avait été traité en ville par une ostéosynthèse, absolument inutile et injustifiée.

Je vous demande de remercier M. Pierre Ibos de nous avoir adressé cette observation de fracture trochantéro-diaphysaire typique telle que l'ont décrite MM. P. Delbet et Raoul Monod, et de le féliciter d'avoir appliqué dans ce cas un traitement simple et rationnel.

Résultat éloigné d'une astragalectomie pour fracture fermée de l'astragale,

par M. **Robert Soupault**, chirurgien des hôpitaux.

Rapport de M. Ch. Lenormant.

Notre collègue Soupault vous a présenté, au mois de février dernier, un blessé chez lequel il avait pratiqué, deux ans et demi auparavant, l'ablation de l'astragale pour une fracture de cet os.

Il s'agissait d'un homme de vingt-sept ans qui, le 11 août 1926, était tombé d'un échafaudage. Avec des contusions multiples, il présentait une fracture ouverte du frontal et une lésion du cou-de-pied gauche qui fut précisée par la radiographie (fig. 1) : l'astragale était divisé en plusieurs fragments et avait été, en partie, énucléé de la mortaise vers le côté interne; il y avait, en outre, nous dit Soupault, une fracture de la malléole interne; mais il me semble, à voir la radiographie, que la fracture dépassait nettement la malléole et emportait, avec celle-ci, l'angle interne du pilon tibial. Le blessé était en état de choc. La fracture du crâne fut explorée et désinfectée et la plaie du cuir chevelu suturée immédiatement.

Ce n'est que quelques jours plus tard, lorsque l'état général se fut amé-

lioré et que toute complication du côté de la lésion cranienne fut écartée, que Soupault s'occupa des fractures du cou-de-pied.

Il pratiqua, le 31 août, sous rachianesthésie, l'opération que voici :

Garrot au-dessus du genou. Incision externe passant le long du bord antérieur du péroné et se recourbant en avant jusque un peu au devant du milieu du dos du pied.

On relève le petit lambeau ainsi constitué. Incision des ligaments péroniers antérieur et moyen, puis du ligament annulaire antérieur ; les tendons antérieurs sont réclinés sous un écarteur de Farabeuf. La tête de l'astragale fait saillie et est facilement extirpée avec un davier.

Section du ligament astragalo-calcanéen et extirpation d'un second fragment d'astragale, représentant la face inférieure de l'os. Le corps de celui-ci tient à

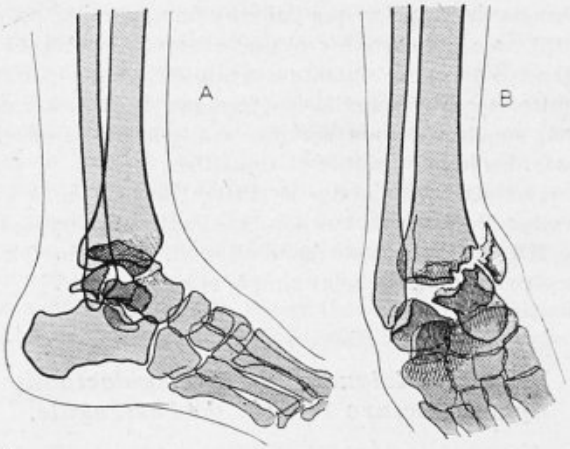

Fig. 1. — Fracture multifragmentaire de l'astragale et fracture de la malléole interne.

la partie interne et on fait une incision passant devant la malléole interne. (Ligature immédiate de la saphène interne.)

On peut libérer et enlever un troisième fragment, puis quelques petits éclats osseux. Cependant la mortaise n'est pas encore vide et le calcanéum ne peut être refoulé. C'est qu'en arrière persiste une dernière portion de l'astragale adhérente à la malléole interne fracturée.

On peut sectionner le ligament tibio-astragalien et se débarrasser du dernier fragment ; à ce moment, on replace exactement la malléole interne après curettage léger des deux surfaces fracturées et on la fixe avec une grande vis de Lambotte de 6 centimètres, enfoncée obliquement. La réduction est bonne, le calcanéum se place bien, quoique n'entrant pas à fond dans la mortaise. On met quelques catguts sur le tissu fibreux, puis un petit drain dans la loge astragalienne. Ablation du garrot. Le suintement sanguin n'est pas important. Suture de la peau à la soie.

Mise en place d'une demi-gouttière plâtrée avec pied en bonne attitude.

Suites très simples : Le malade est déplâtré au bout d'un mois ; il est alors mobilisé, puis se lève au bout de deux mois.

En agissant ainsi, en extirpant purement et simplement l'astragale fracturé, M. Soupault n'a fait que suivre une ligne de conduite qui est

classique aujourd'hui. La question est, je crois, jugée à l'heure actuelle : toutes les fractures de l'astragale, au moins toutes celles intéressant les surfaces articulaires, ne relèvent que de l'astragalectomie. Soupault y a joint, chez son blessé, la réduction et l'ostéosynthèse de la fracture tibiale concomitante « pour reconstituer une bonne pince malléolaire, qui puisse permettre le maintien du calcanéum ». Il a eu parfaitement raison, et nous ne pouvons que l'approuver.

Mais ce qui fait le principal intérêt de cette observation, c'est que Soupault a pu suivre son malade et le revoir plus de deux ans après l'intervention. Vous avez pu vous assurer vous-mêmes de l'excellence du résultat. Cet homme a repris son métier. Il marche aidé d'une canne, mais avec la

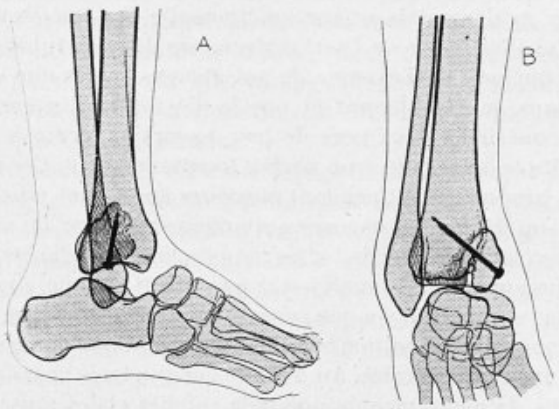

Fig. 2. — Le foyer de fracture après astragalectomie et vissage de la malléole interne.

plus grande facilité et pendant plusieurs kilomètres. Il ne souffre plus, monte et descend les escaliers, s'accroupit. Cependant, en s'accroupissant, il lève un peu le talon ; c'est qu'en effet les mouvements de flexion-extension ne dépassent pas 25 à 30°.

D'autre part, il doit poser le pied en entier sur les marches et non pas seulement la pointe, car il a une légère antéposition du pied.

Malgré tout, il se déclare, et avec raison, très satisfait de son état.

La *radiographie* (fig. 2) montre, sur le cliché de face, une malléole interne consolidée ; l'existence d'une vis qui ne présente autour d'elle aucune zone d'ostéoporose ; un léger degré de varus du pied (mieux supporté que le valgus).

Sur le cliché de profil, le calcanéum est enfoncé d'environ 2 centimètres sous la mortaise, qui se trouve d'aplomb, sur la même verticale qu'avant l'astragalectomie, ni plus en avant, ni plus en arrière que normalement.

Ce résultat éloigné n'est pas fait pour nous surprendre, car l'astragalectomie est une admirable opération qui, pour peu que les soins consécutifs aient été bien dirigés, laisse intactes presque toutes les fonctions du pied et permet une marche facile, indolente, avec une claudication insignifiante.

Les anciens chirurgiens, qui ne pratiquaient guère l'ablation de l'astragale que pour des luxations ouvertes ou irréductibles de cet os, avaient été frappés déjà de la bénignité relative de cette ablation et de ses bons résultats. Dès le début de notre Société, en 1845, Letenneur insistait sur « le peu de raccourcissement du membre, la liberté de la marche, et la forme du pied si peu différente de ce qu'elle est dans l'état normal », et Malgaigne appuyait cette opinion. Ces cas d'astragalectomie pour lésions traumatiques de l'astragale seul — luxation ou fracture —, où la mortaise tibio-péronière est intacte, sont évidemment les plus favorables au point de vue du rétablissement des fonctions.

Mais lorsqu'on eut appliqué l'astragalectomie au traitement des lésions pathologiques du cou-de-pied, aux tumeurs blanches, en particulier, on put constater également la valeur fonctionnelle des guérisons obtenues. Ollier, qui fut l'initiateur de l'astragalectomie dans la tuberculose tibio-tarsienne[1], concluait de l'examen de ses anciens opérés que « les mouvements normaux se rétablissent et que la flexion et l'extension arrivent souvent à acquérir les deux tiers de leur excursion normale, c'est-à-dire toute l'amplitude nécessaire à un parfait fonctionnement. Ces mouvements augmentent graduellement pendant plusieurs années, et plusieurs de nos opérés nous ont dit gagner encore en souplesse après six ou sept ans... Le résultat se perfectionne avec le temps : la plupart de nos anciens opérés ne portent aucun appareil ; ils marchent, travaillent comme auparavant; ils peuvent même courir. Il n'y a que ceux qui ont été opérés trop tardivement ou dans de mauvaises conditions qui aient besoin d'une chaussure spéciale ou d'un tuteur à tiges latérales. Au bout de deux ou trois ans, dans quelques cas favorables, le pied a acquis une telle solidité et les muscles une telle puissance que le malade peut s'élever sur la pointe du pied opéré et tenir l'autre pied en l'air pendant deux ou trois secondes, sans s'appuyer, et beaucoup plus longtemps en prenant un appui avec le bout des doigts pour maintenir son équilibre ».

Les travaux ultérieurs n'ont fait que confirmer la valeur de l'astragalectomie; et si, en chirurgie de guerre, cette opération a parfois donné des déboires, cela tient certainement à la complexité des lésions osseuses, à la gravité de l'infection et à la difficulté de réaliser une bonne immobilisation du pied après l'intervention lorsqu'il existe de larges plaies suppurant abondamment.

Pour obtenir de l'astragalectomie tout ce qu'on est en droit d'en attendre, il faut, en effet, apporter toute son attention aux soins consécutifs et surveiller rigoureusement l'adaptation du pied à sa nouvelle structure. Cette étude de l'adaptation du pied après ablation de l'astragale

1. Il est remarquable que tous les anciens chirurgiens, qui, à la suite des Moreau, ont appliqué la résection tibio-tarsienne au traitement des « caries » et des tumeurs blanches, ont systématiquement pratiqué l'ablation des os de la jambe, en ne touchant pas à l'astragale ou en ne faisant qu'une abrasion partielle de cet os. C'est Ollier qui a eu le mérite de montrer que l'astragalectomie est le temps essentiel de l'opération et qu'elle suffit presque toujours.

est toute moderne : faute d'autopsies, elle n'a pu être entreprise que lorsque la radiographie eut fourni un moyen d'étudier avec exactitude les rapports nouveaux des os de la jambe avec le calcanéum et le scaphoïde et de confronter le résultat anatomique avec le résultat fonctionnel.

Les premières recherches sur ce sujet sont, à ma connaissance, celles de Mouchet et Toupet[1]. Elles ont porté sur des malades ayant subi l'astragalectomie pour les pieds bots varus dits « réflexes », qui ont été si fréquents pendant la guerre : les conditions d'observation étaient donc idéales, puisqu'il s'agissait de pieds anatomiquement normaux. Mouchet et Toupet ont constaté, dans ces cas, qu'il y avait deux façons possibles de réarticuler le calcanéum et la mortaise tibio-péronière : ou bien ne se préoccuper nullement d'un emboîtement exact et se contenter de mettre le pied à angle droit sur la jambe ; la malléole interne s'appuie alors sur le sustentaculum tali et la malléole externe sur le calcanéum au niveau de l'insertion du pédieux ; — ou bien subluxer le pied en avant, de façon que la malléole interne passe en arrière du sustentaculum et que le calcanéum vienne s'emboîter dans la mortaise.

Dans le premier cas, il reste un espace libre de hauteur variable (un centimètre environ) entre le calcanéum et la mortaise, la flexion est normale, mais l'extension est limitée (de 40° environ). Dans le second cas, l'extension est presque normale, mais c'est la flexion qui est limitée. Or on marche beaucoup mieux avec une extension limitée qu'avec une flexion insuffisante. Il faut donc préférer la simple reposition dans l'axe et éviter le glissement du pied en avant et la réarticulation de la partie postérieure du calcanéum dans la mortaise.

Tous les chirurgiens qui, après Mouchet et Toupet, se sont occupés de cette question confirment et accentuent cette règle. Pour obtenir un bon résultat fonctionnel après l'ablation de l'astragale, il faut replacer le pied, non pas seulement à son aplomb normal sous les os de la jambe, mais en subluxation postérieure : il faut que les malléoles viennent prendre point d'appui sur la partie antérieure du calcanéum, il faut que le squelette jambier vienne au contact du butoir que constitue en avant le scaphoïde. Le fait a été mis en évidence par les observations de Nové-Josserand et Pouzet[2] sur leurs anciens opérés de tarsectomie postérieure pour tumeurs blanches. Les lésions dans ces cas étaient complexes et, le plus souvent, l'astragalectomie avait été accompagnée d'évidements osseux portant sur les malléoles, le calcanéum ou les autres os du tarse. Néanmoins et quelle que fût l'étendue de la résection osseuse, la qualité du résultat fonctionnel a toujours dépendu du mode de reposition du pied sur la jambe : dans 11 cas où le tibia reposait à la fois sur le calcanéum et le scaphoïde, avec une répartition des pressions voisines de la normale, on

1. Mouchet et Toupet : Les pieds bots varus dits réflexes et leur traitement chirurgical. *Archives de Médecine et de Pharmacie militaires*, 1916.

2. Nové-Josserand et Pouzet : Résultats éloignés des tarsectomies atypiques dans la tuberculose diffuse du tarse postérieur chez l'enfant. *Lyon chirurgical*, t. XXIV, 1927, p. 129.

a obtenu 7 résultats bons et 4 assez bons; et même, dans 4 cas où le calcanéum insuffisamment régénéré ne paraissait jouer qu'un rôle secondaire dans la sustentation, mais où le tibia avait un bon appui scaphoïdien, on compte 2 bons résultats et 2 assez bons; au contraire, 10 cas où le contact tibio-scaphoïdien faisait défaut, soit que le scaphoïde eût été enlevé, soit que le tibia fût trop profondément enfoncé dans le tarse postérieur, n'ont pas donné un seul résultat réellement bon, mais 3 résultats médiocres et 7 mauvais.

Il en va de même après la résection tibio-tarsienne totale, comme j'ai pu m'en convaincre en comparant les résultats fonctionnels chez les deux opérés que je vous ai présentés, et Grégoire[1] a eu parfaitement raison, lorsqu'il a pratiqué la même intervention, de tailler une encoche scapho-calcanéenne destinée à recevoir le tibia.

Si la nécessité s'impose de reporter, après l'astragalectomie, l'aplomb

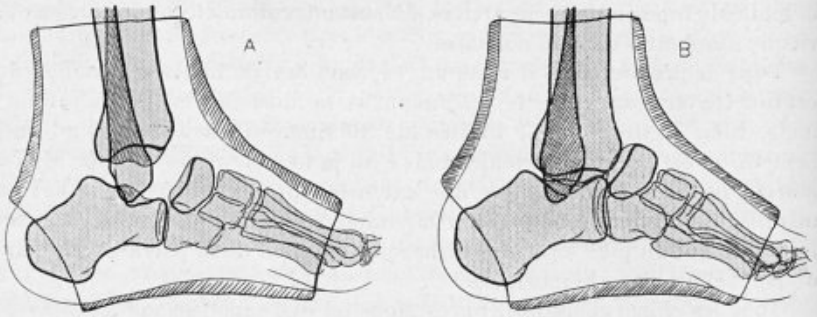

Fig. 3. — Astragalectomie expérimentale : maximum de réduction avant et après section des ligaments calcanéens.

de la jambe aussi loin que possible en avant sur le pied, l'exécution de cette manœuvre n'est pas toujours facile et il arrive que, malgré tous les efforts, on ne puisse parvenir à placer la mortaise sur la partie antérieure du calcanéum, sur le lit de l'astragale, et à obtenir le contact tibio-scaphoïdien.

Whitmann conseille d'abattre le tubercule du scaphoïde pour permettre le déplacement en avant de la malléole interne. Soupault, qui a été frappé, lui aussi, de la difficulté d'obtenir un bon recul du pied sur la jambe, croit que la cause en est dans la résistance des ligaments qui se portent des os de la jambe sur le calcanéum et, pour le démontrer, il a fait sur le cadavre l'expérience que voici. Il enlève l'astragale, puis, après remise en place aussi parfaite que possible, il applique un plâtre et radiographie le pied sous ce plâtre : le pilon-tibial tombe sur la partie moyenne du calcanéum et il n'y a pas de contact tibio-scaphoïdien (fig. 3, A). Après ablation du premier plâtre, il sectionne les ligaments péronéo-calcanéen et tibio-

1. Grégoire : Résection tibio-tarsienne totale. *Bulletins et Mémoires de la Société de Chirurgie*, 20 février 1929, p. 325.

calcanéen, réduit à nouveau, applique un nouveau plâtre et fait une seconde radiographie : cette fois, le tibia chevauche la partie antérieure du calcanéum et s'appuie fortement en avant sur le scaphoïde (fig. 3, B).

Il y a là une indication intéressante de technique. Si, à l'exemple d'Ollier et de Farabeuf, et comme l'a fait Soupault chez son blessé, on emploie deux incisions latérales pour pratiquer l'astragalectomie, il est facile de sectionner les ligaments péronéo et tibio-calcanéens. Si l'on a recours à la grande incision externe et dorsale de Kocher, il faut ensuite faire une boutonnière immédiatement au-dessous de la pointe de la malléole interne, pour atteindre le ligament tibio-calcanéen.

M. Soupault a obtenu chez son opéré un très remarquable résultat; les recherches qu'il a faites sur l'adaptation du pied après l'astragalectomie sont intéressantes. Nous pouvons, je crois, le remercier de nous les avoir communiquées.

M. Alglave : Je demande la parole pour dire mon admiration pour le résultat obtenu par notre collègue Soupault et pour rappeler que j'ai moi-même dans le passé observé un fait absolument analogue à celui dont il vient de nous être parlé.

J'ai opéré ce malade avant la guerre dans le service de M. Arrou. J'avais ramené la malléole interne en bonne position, enlevé l'astragale qui était brisé et renversé en dedans.

Mon résultat final avait été très bon sans que j'aie pris de précautions particulières pour ramener le pied dans telle ou telle position qui serait plus avantageuse. Les choses se sont arrangées spontanément.

Un dernier mot pour faire remarquer que dans mon cas, comme dans celui de Soupault, la malléole interne était brisée au-dessus de sa base « anatomique ». La fracture entamait un peu l'épiphyse tibiale en dehors. C'est d'ailleurs ce que j'ai vu se produire dans d'autres cas où la malléole interne avait été brisée dans un mouvement d'adduction forcée.

Dans quelques cas de fracture bimalléolaire que j'ai considérés comme dus à l'adduction forcée, c'est ce qui existait.

La malléole interne était brisée au-dessus de sa base « anatomique » et emportée dans la face interne de l'épiphyse tibiale.

COMMUNICATIONS

Section des tendons fléchisseurs à la base du médius. Suture secondaire du tendon fléchisseur profond Résultat anatomique imparfait. Résultat fonctionnel satisfaisant,

par M. G. **Métivet**, chirurgien des hôpitaux.

Il s'agit d'un homme de trente-six ans, blessé, le 12 octobre 1927, à la base du médius droit, par la rupture d'une poignée de levier de changement de vitesses.

Il a été pansé par un pharmacien. La plaie s'est cicatrisée rapidement, mais on a constaté alors que les 2e et 3e phalanges du médius ne pouvaient se fléchir activement. Le blessé demandait à être débarrassé d'un doigt inutile et gênant.

J'ai opéré ce blessé le 20 décembre 1927.

Comme je ne voulais pas infiltrer les tissus avec une solution anesthésique, et comme je craignais qu'après une anesthésie générale le blessé ne fît des mouvements incompatibles avec la solidité des sutures tendineuses, je fis une infiltration cocaïnique du médian au pli du coude, le nerf ayant été découvert par anesthésie locale. L'anesthésie régionale ainsi obtenue a été très satisfaisante.

Découverte des tendons par une incision suivant le troisième espace intermétacarpien, croisant obliquement la face antérieure de la 1re phalange du médius et venant se terminer sur le bord externe de la 2e phalange de ce doigt.

Libération des extrémités tendineuses.

Résection des débris apparents des fragments distaux du tendon fléchisseur superficiel.

Suture en lacet (après avivement), au fil de lin, du tendon fléchisseur profond.

Reconstitution partielle de la gaine au catgut.

Fermeture cutanée sans drainage.

Immobilisation du doigt en flexion pendant quinze jours. Puis mobilisation prudente et bains tièdes.

Je viens de revoir le blessé. L'extension est un peu limitée dans l'articulation de la 1re et 2e phalange ; la flexion est très étendue dans les articulations métacarpo-phalangienne et phalango-phalangienne, elle est nulle dans l'articulation des 2e et 3e phalanges.

L'enroulement complet du doigt est impossible, mais le blessé peut amener activement l'extrémité du doigt au contact du talon palmaire.

Le doigt est solide, et le blessé peut y suspendre un poids de 5 kilogrammes.

Bien que le résultat soit imparfait, il est pratiquement suffisant ; et le blessé se déclare satisfait du résultat obtenu.

Sur la valeur de la ténotomie du tendon d'Achille pour la réduction des fractures du cou-de-pied à grand déplacement,

par M. **Prat** (de Nice), correspondant national.

Depuis la publication de mes observations de fractures marginales postérieures du tibia, traitées par ténotomie du tendon d'Achille, publiées

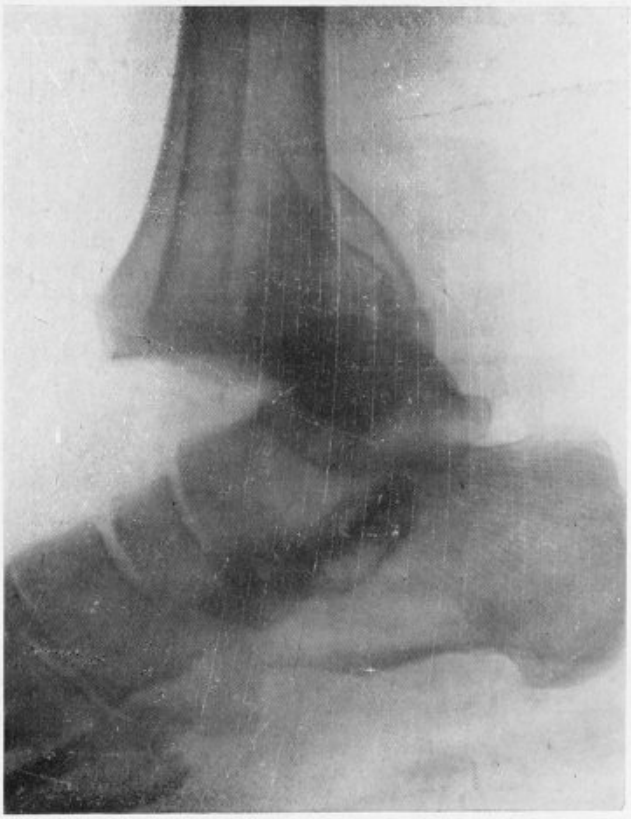

Fig. 1. — Radiographie après l'accident, fragment marginal postérieur (Prat).

dans la *Gazette médicale de France* (15 janvier 1929) et que rappelle M. Gaudier (*Soc. de Chirurgie*, 17 avril 1929), j'ai eu l'occasion d'observer un nouveau cas typique qui confirme mes conclusions antérieures et celle du chirurgien de Lille.

L'observation est une preuve nouvelle de la simplicité et de l'efficacité de l'opération préconisée.

Cette intervention consiste à sectionner le tendon d'Achille pour obtenir une réduction facile qui eût nécessité une ostéosynthèse.

Observation. — Femme de soixante-huit ans. 30 décembre 1928.

Fracture bi-malléolaire avec fragment marginal postérieur de la jambe droite. La malade a glissé dans son appartement et est tombée le pied droit renversé en dedans. Gonflement immédiat. Pied en équinisme.

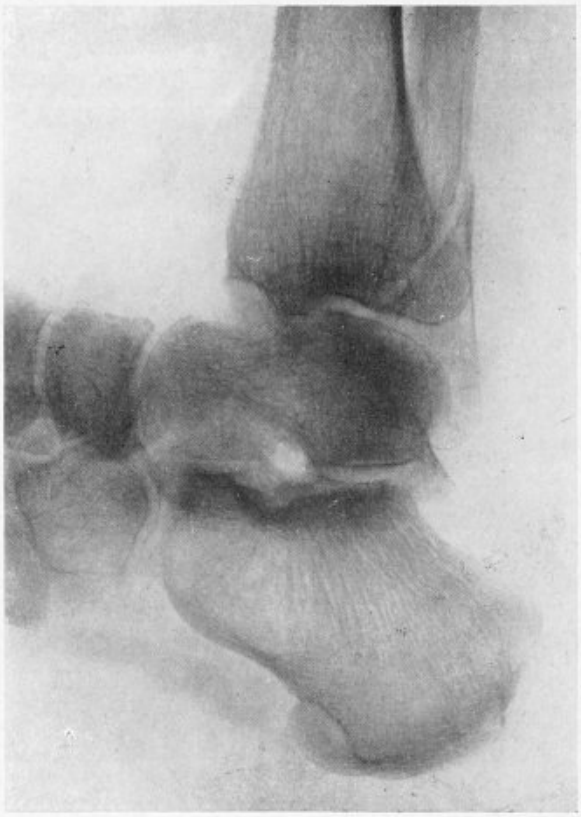

Fig. 2. — Radiographie après la réduction et l'immobilisation dans le plâtre (Prat).

Raccourcissement de l'avant-pied. Saillie en avant de l'extrémité inférieure du tibia. Saillie du talon en arrière.

Ecchymose étendue de la partie postéro-externe de la jambe. Mouvements très limités et très douloureux de l'articulation tibio-tarsienne.

Equinisme irréductible.

Radio-fracture marginale postérieure avec coin volumineux.

Luxation astragalienne postérieure (voir fig. 1).

Le 5 janvier, rachianesthésie. Section haute du tendon d'Achille. Hyperflexion du pied facile. Plâtre. Sylcase.

Suites simples. Radio de contrôle, 11 janvier 1929.

Bon résultat.

Ablation tardive du plâtre (soixantième jour) parce que la malade avait été évacuée sur un service de convalescents.

Radio tardive, 2 mai 1929 :

Bon résultat.

A cette date, la malade marche parfaitement bien. Elle conserve cependant une diminution d'amplitude de mouvements de flexion et d'extension du pied (45°). Amélioration progressive.

Les radios successives montrent (3 janvier 1929) :

Première radio (après la fracture) : Luxation du pied en arrière. Coin marginal remonté en arrière.

Deuxième radio (après l'ablation du plâtre) le 15 mars 1929 : Confirmation de réduction et consolidation correctes.

Un cas de maladie de Kümmell-Verneuil,

par **Pavlos Petridis**,
Directeur du Service de Chirurgie de l'hôpital grec d'Alexandrie,
Membre correspondant.

La lecture de l'excellent rapport de M. Albert Mouchet sur un cas de maladie de Kümmell-Verneuil, paru dans les Bulletins de notre Société, dans le numéro du 3 novembre de l'année passée, p. 1106-1115, m'a incité à vous relater l'observation d'un cas analogue qui m'a paru pouvoir vous intéresser. La voici :

Vers midi du 9 mai 1928, on amène dans mon service un blessé (Kyriakos St..., registre n° 97-380), âgé de trente-deux ans, pâtissier de profession, qui, dans la matinée, a glissé d'une échelle et est tombé par terre sur le dos et, plus exactement, sur la moitié gauche du corps, d'une hauteur de 4 mètres à peu près. Immédiatement après la chute, douleur intense aux lombes et shock traumatique (pâleur, sueurs et sensation de grande faiblesse). On l'a relevé et il a pu faire quelques pas avec grande difficulté. Il est resté au lit pendant quelques heures en se faisant appliquer des cataplasmes pour calmer les douleurs qui, au lieu de diminuer, gagnaient en intensité et s'étendaient au thorax, à l'abdomen, et surtout à l'épigastre. En même temps, anxiété et dyspnée. Ces phénomènes, qui ont vivement inquiété sa famille, ont obligé le malade à entrer à l'hôpital.

A son arrivée dans le service, il présente encore un peu de shock. En procédant avec méthode et en examinant systématiquement son corps, on constate qu'on se trouve en présence d'un individu bien constitué qui n présente rien d'anormal du côté de ses différents systèmes organiques. Il faut noter une certaine tachycardie, 95 pulsations à la minute, et une tachypnée nette, 28 respirations.

L'abdomen est partout uniformément ballonné et tympanique, il est douloureux à la partie sus-ombilicale et plus exactement à l'épigastre, et sensible partout ailleurs. Le malade ressent également des douleurs aux flancs des deux côtés, mais surtout à gauche. A la palpation on ne trouve rien, ni dans le squelette, ni dans les parties molles, qui puisse expliquer ces douleurs lombaires, qui s'exaspèrent si le malade essaie de se lever de la position horizontale à la position assise. Dans la soirée, température 37°6-38°3, pulsations 100-80, respiration 30-28.

En l'interrogeant sur ses antécédents héréditaires et personnels, on apprend qu'il n'a eu jusqu'ici aucune maladie sérieuse. Ni syphilis, ni abus de boissons alcooliques. Blennorragie il y a douze ans.

Deuxième jour de l'hospitalisation. Température 37°5-38°2, pulsations 75-105, respiration 28, urines 800 cent. cubes. Le shock traumatique a disparu et le facies a repris ses couleurs normales. L'abdomen entier persiste à être ballonné mais plus manifestement à l'épigastre. Le malade accuse des douleurs au thorax sans cependant pouvoir les localiser dans un endroit précis. Il nous est difficile d'expliquer les phénomènes du côté du ventre, étant donné que la contusion a porté sur la région lombaire.

Aujourd'hui comme hier, ni selles, ni gaz par l'anus.

Troisième jour : température 37°6-38°, pulsations 100-80, respiration 22-32, urines 800 cent. cubes. Traces d'albumine dans les urines. Sucre néant. Rien autre à noter. Aujourd'hui, amélioration nette. Sensation de bien-être. Facies bien coloré. Le météorisme abdominal, et en particulier de l'épigastre, persiste de même. A la palpation profonde, nous accentuons la douleur mais nous ne trouvons ni empâtement, ni tumeur, ni rien autre à noter. Jusqu'aujourd'hui, et à aucun moment, le malade n'a présenté de la contracture des parois abdominales.

Quatrième jour : température 37°6, pulsations 85, respiration 22, urines 850 cent. cubes. Encore pas de selles. Amélioration nette. Nous supprimons la vessie de glace sur le ventre. Le malade, indocile et léger, s'est levé du lit et a marché.

Cinquième jour : température 37°4, pulsations 85-82, respiration 20, urines 1.200 cent. cubes. Disparition complète du météorisme, de la douleur abdominale et de l'anxiété. Sensation de bien-être.

A partir du sixième jour, la température, le pouls et la respiration sont revenus à la normale. Cependant, nous soupçonnons — quoiqu'il y ait absence de tout signe clinique net — une lésion, probablement fracture, d'une des premières vertèbres lombaires. Nous faisons faire une radiographie qui ne décèle pas de fracture nettement visible.

Voici le rapport (Dr Georgiou) : « L'examen radiographique de la colonne vertébrale de M. Kyriakos St..., fait le 17 mai 1928, montre une irrégularité des contours de la surface supérieure de la 2e lombaire. Cette irrégularité, probablement traumatique, consiste en ce que la surface supérieure ne se dessine pas nettement sur la radio. »

Le malade sort de notre service le 21 mai, soit treize jours après son entrée, en bon état général et local. Disparition complète de la douleur du

ventre et de tout signe d'irritation péritonéale. Disparition également des douleurs et de la rigidité de la région lombaire.

Fin décembre de l'année passée, c'est-à-dire après sept mois, le malade se présente dans mon cabinet de consultation, se plaignant de douleurs au niveau des trois premières vertèbres lombaires qui sont douloureuses à la pression digitale le long de leurs apophyses épineuses, mais qui ne présentent aucune déformation. J'ai été perplexe et j'ai conseillé l'attente

Il se présente de nouveau le 1er février de l'année courante pour les mêmes douleurs avec la même localisation. La douleur, dit-il, apparaît pendant les mouvements du tronc, par exemple lorsqu'il se penche pour ramasser un objet par terre, lorsqu'il soulève quelque chose de lourd, ou lorsqu'il appuie son dos sur un objet dur. Nous examinons la région lombaire à côté de la colonne vertébrale. Elle est indolore à la pression. Le point costo vertébral est négatif des deux côtés. On me présente deux radiographies, dont l'une datée du 7, et l'autre du 14 août de l'année passée, après conseil de mon chef de clinique, M. Adamantidis.

La première radiographie concerne le bassin, et la seconde le rein gauche. Voici les rapports respectifs (Dr Georgiou) : « Alexandrie, le 7 août 1928. N° 2465. L'examen radiographique du bassin de M. Kyriakos St..... ne montre aucune lésion osseuse nette. Mais, d'autre part, nous remarquons l'existence des trois petits calculs vésicaux, dont le plus grand a les dimensions d'un noyau de raisin et le plus petit celles d'une tête d'épingle ». « Alexandrie, le 14 août 1928. N° 2465. L'examen radiographique du rein gauche de M. Kyriakos St.... ne montre aucune image calculeuse nette. Le rein, nettement visible, n'est ni agrandi, ni ptosé. Les taches visibles sur la région rénale sont probablement attribuables à l'intestin ».

Donc, il n'y a pas de lésion vertébrale, ni calculose rénale, d'après les deux examens radiographiques en question. Malgré ces résultats négatifs, je persiste à soupçonner une lésion traumatique, et je trouve dans mes notes le diagnostic provisoire suivant : Douleur le long des apophyses épineuses de la 2e, 3e et 4e (?) vertèbre lombaire à la suite d'une contusion ou d'une fracture de la colonne vertébrale. Je conseille une nouvelle radiographie de la colonne vertébrale lombaire. Voici le rapport (Dr Georgiou) qui confirme mes soupçons : « Alexandrie, le 1er février 1929. N° 2878. L'examen radiographique de la colonne lombaire de M. Kyriakos St..... montre en résumé une diminution de la hauteur, un aplatissement de la 2e et de la 3e vertèbre lombaire, sans lésion osseuse nettement visible (fig. 1).

La radiographie de profil montre mieux la déformation de la 2e lombaire due à un aplatissement du corps vertébral et particulièrement de la partie antérieure, de sorte que la vertèbre présente un aspect « cunéiforme » qui rappelle celui d'une vertèbre « pincée ». Pas de lésion pottique visible. Irrégularité des contours osseux probablement d'origine traumatique. Diminution de la hauteur de la 3e lombaire avec lésion traumatique nette de sa surface supérieure (fig. 2).

Mon diagnostic est posé cette fois. Il s'agit de la maladie de Kümmell-

Verneuil. Le tableau clinique est presque au complet. Il y a : 1° une lésion directe de la colonne vertébrale (traumatisme initial) ; 2° une période de bien-être relatif (*freï Intervall* des Allemands) ; 3° l'étape terminale de la maladie qui consiste en douleur localisée au niveau de la ou des vertèbres lésées, mais sans difformité ; la gibbosité manque dans notre cas.

Maintenant que je suis arrivé au diagnostic le plus probable, je soumets le malade à un interrogatoire plus serré et je refais son histoire en ce qui concerne l'époque située entre le 21 mai 1928, jour de sa sortie de l'hôpital,

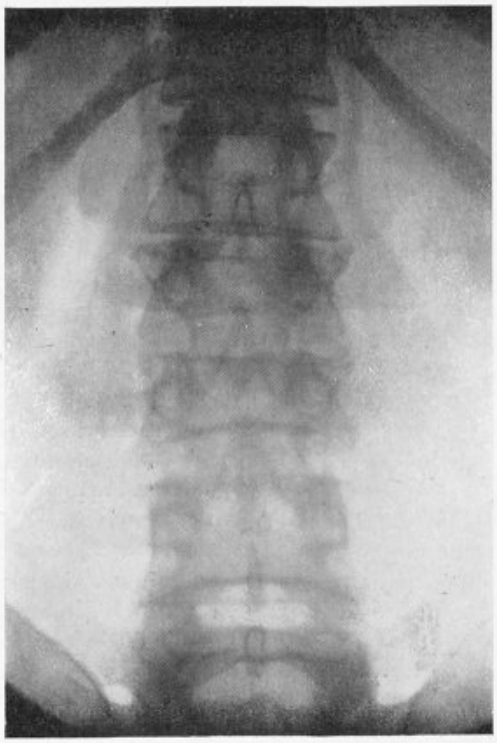

Fig. 1. — Radiographie de face
montrant l'aplatissement de la 2e et de la 3e lombaire (Petridis).

jusqu'aujourd'hui. Il m'affirme que, pendant un mois après la sortie de l'hôpital, il s'est reposé à la maison. Ensuite il a repris son travail, se sentant bien. Dans les derniers jours du mois de juillet, étant à bicyclette, il tombe devant un camion et il est projeté à terre, non sur le dos cette fois mais sur les fesses. Après la chute, il sentit une douleur au niveau des lombes et, pour employer ses propres paroles, il ressentit « un ébranlement douloureux aux reins ». Il a pu cependant se lever et marcher et il s'est rendu chez lui en voiture. Il est resté alité une huitaine de jours pendant lesquels il ressentait des douleurs aux lombes et aux fesses. C'est alors que

le Dr Adamantidis a conseillé la radiographie du bassin. Trois semaines après l'accident il reprit son travail. Peu à peu son état s'améliora, mais la douleur lombaire n'a pas disparu complètement; elle reparaissait en s'exacerbant lorsqu'il soulevait un objet lourd ou lorsqu'il se penchait en avant pour ramasser un objet par terre. C'est justement la persistance de ces douleurs qui l'ont amené à se présenter à la consultation externe de notre hôpital Le Dr Adamanditis a conseillé cette fois l'examen radiographique du rein gauche qui est resté également négatif comme le précédent du bassin.

Vous voyez par là quelles difficultés offrait le diagnostic pour qu'un

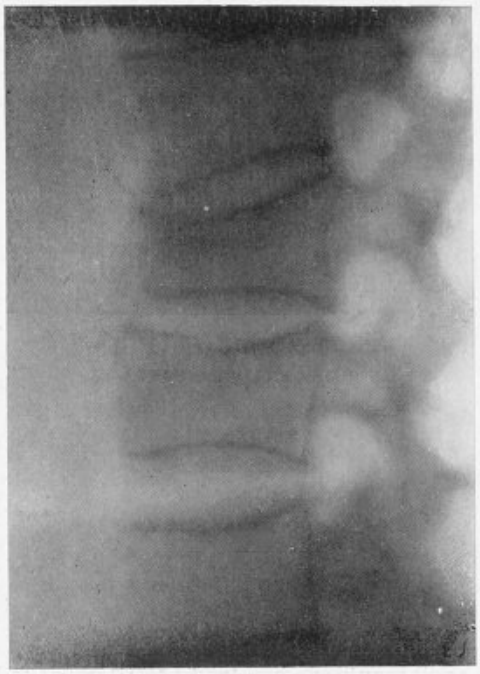

Fig. 2. — Radiographie de profil
montrant la diminution de hauteur de la 3e lombaire (Petridis).

clinicien averti comme M. Adamantidis ait pensé aux reins et au bassin, tandis que la lésion siégeait à la colonne vertébrale. J'avoue que moi aussi pendant mon premier examen dans mon cabinet de consultations j'avais pensé à une affection rénale et au mal de Pott. C'est surtout ce dernier diagnostic et celui d'une lésion traumatique vertébrale qui étaient ancrés dans ma pensée. C'est pour élucider cette question que j'ai insisté pour avoir une nouvelle radiographie qui était la troisième depuis que le malade souffrait. Heureusement la lecture de la dernière plaque radiographique a permis aussi bien à M. Adamantidis qu'à moi de poser le diagnostic de maladie post-traumatique de la colonne vertébrale de Kümmell, dénomina-

tion un peu longue donnée à cette maladie par Kümmell lui-même qui le premier l'a décrite il y a trente-huit ans.

A la lecture de cet exposé détaillé de mon cas, il ne vous a pas échappé sans doute qu'une lacune existe dans mon observation, qu'un symptôme manque dans le syndrome de mon malade, je veux dire la gibbosité lombaire. Ainsi qu'il est admis, dans le stade évolutif terminal qui est le troisième dans la maladie de Kümmell-Verneuil, il y a l'élément douleur-cyphose; et cependant chez mon malade on ne le trouve pas. Faut-il admettre par là que mon cas ne rentre pas dans le cadre de la maladie de Kümmell-Verneuil? Je ne le pense pas, parce que, quoique rare, cette absence de gibbosité a été signalée. Albert Mouchet récemment, dans un excellent rapport qu'il a présenté à la Société de Chirurgie de Paris dans la séance du 24 octobre dernier, a cité le cas d'un jeune homme de vingt-deux ans chez qui manquait également la gibbosité.

Il y a une maladie avec laquelle mon cas pourrait prêter à confusion, c'est l'atrophie congénitale des corps vertébraux sur laquelle Mouchet, Botreau-Roussel et Sorrel ont fait des communications importantes dans notre Société. Mais, comme Mouchet l'a dit avec raison, c'est un ensemble des symptômes qui permet de poser le diagnostic de maladie de Kümmell, et non pas le seul aspect radiographique. C'est justement sur cet ensemble symptomatique que je me suis basé pour exclure dans mon cas l'atrophie congénitale des corps vertébraux et admettre la maladie de Kümmell-Verneuil.

A propos du traitement de l'invagination intestinale par le lavement opaque,

par M. **Pouliquen** (de Brest).

A la séance du 6 juillet 1927 je vous avais apporté une observation d'invagination intestinale guérie par un lavement baryté. La guérison était certaine, car il ne pouvait subsister aucun doute ni sur le diagnostic, puisqu'une épreuve radiographique montrait parfaitement le boudin invaginé, ni sur la désinvagination complète, puisqu'une deuxième épreuve montrait, non seulement de la baryte dans le cæcum, mais aussi dans les dernières anses grêles.

Ce cas m'avait vivement intéressé, mais comme il s'agissait d'un enfant de quatre ans et non d'un nourrisson, et que de plus cette invagination, chronique, sans selle sanglante, paraissait exceptionnellement bénigne, je demeurais assez sceptique sur l'efficacité du traitement par lavement dans les formes aiguës du nourrisson et surtout dans les variétés haut situées, où la tête du boudin siège sur l'intestin grêle. Je m'étais donc promis de ne recommencer que dans les cas favorables. M. Veau, d'ailleurs, me recommande la plus grande prudence.

J'ai si bien suivi son conseil que j'ai failli ne plus recommencer. En effet, depuis cette époque j'ai observé 12 nouveaux cas d'invagination dont 7

chez des nourrissons et jusqu'à ces jours derniers je n'avais redonné qu'un seul lavement et encore sans conviction aucune.

Il s'agissait d'un nourrisson de six mois malade depuis onze heures avec boudin perceptible à gauche. Je réussis facilement à ramener la masse jusqu'à l'angle hépatique, mais, comme elle paraissait se fixer à cet endroit, je me décidai à intervenir de suite sans transporter l'enfant chez un radiographe pour vérification de la réduction.

J'ai donc toujours eu recours à la méthode sanglante et je dois dire

FIG. 1. — Observation I. Le boudin est au niveau de l'angle hépatique.

qu'elle m'a donné de grandes satisfactions, puisque sur 12 opérations j'ai obtenu 11 succès. J'aurais même pu obtenir 12 guérisons sur 12, car la seule mort que j'aie eue à déplorer a été occasionnée par un accident regrettable, une blessure accidentelle de l'intestin au cours de l'intervention.

Considérant, cependant, que la méthode chirurgicale n'est qu'un pis aller, je ne perdais pas de vue les avantages possibles du lavement et voyant paraître quelques statistiques heureuses j'étais de plus en plus décidé à recommencer.

Ce désir s'accentua encore à la lecture de l'intéressante observation de M. Foucault, rapportée ici par M. Mouchet à la séance du 20 février dernier. De cette observation on peut, en effet, conclure qu'un lavement, même s'il ne réussit pas complètement à réduire une invagination, peut être quand

même très utile, parce que, en déplaçant le boudin invaginé, il permet de faire une opération plus simple et moins shockante en utilisant l'incision latérale droite.

L'occasion que je recherchais ne s'est pas fait longtemps attendre, car à quatre jours d'intervalle je viens d'avoir la chance d'observer 2 cas tout à fait intéressants d'invagination subaiguë : l'un chez un enfant de deux ans, l'autre chez un jeune homme de dix-neuf ans. Voici ces observations :

Observation I. — Le 6 avril 1929, l'enfant A..., de Kerhnon, âgé de deux ans,

Fig. 2. — Observation I. Radiographie après le remplissage du cæcum

est pris, vers une heure de l'après-midi, de quelques coliques, puis, vers 3 heures, d'un vomissement. La mère, inquiète, fait appeler le Dr Normant qui, malgré l'absence de selle sanglante, pense immédiatement à l'invagination ; à l'examen du ventre, il croit d'ailleurs sentir un boudin dans la région sus-ombilicale.

Je vois l'enfant vers 7 heures, je partage l'avis de mon confrère et nous faisons transporter le petit malade chez le Dr Gouin pour examen radiographique.

Un lavement baryté est donné sous pression de 1 mètre environ avec une canule à crans d'arrêt du Dr Charnaux (modèle pour adulte). Le liquide parfaitement maintenu par la canule monte rapidement, s'arrête un instant dans la région sus-ombilicale, puis gagne l'angle hépatique. Là il y a un temps d'arrêt assez long pendant lequel je fais du taxis pour tâcher de dérouler le boudin que l'on perçoit très bien. Le cæcum finit par se remplir au bout de vingt minutes environ et l'appendice devient visible.

Le gros intestin paraissant bien déplissé, nous estimons, malgré l'absence de baryte dans le grêle, que la réduction est complète.

L'enfant passe une nuit très calme et le lendemain matin, complètement guéri, reprend ses jeux.

Au cours des manœuvres de réduction, deux clichés radiographiques ont été pris. L'un (fig. 1) au moment où le boudin était à l'angle hépatique, l'autre (fig. 2) après le remplissage du cæcum, mais malheureusement un peu trop tôt avant la réduction complète. En ce moment, l'appendice n'était pas encore visible et au niveau du bord interne du cæcum il existait une échancrure, ce qui nous fait penser qu'il s'agissait d'une variété iléo-cæcale.

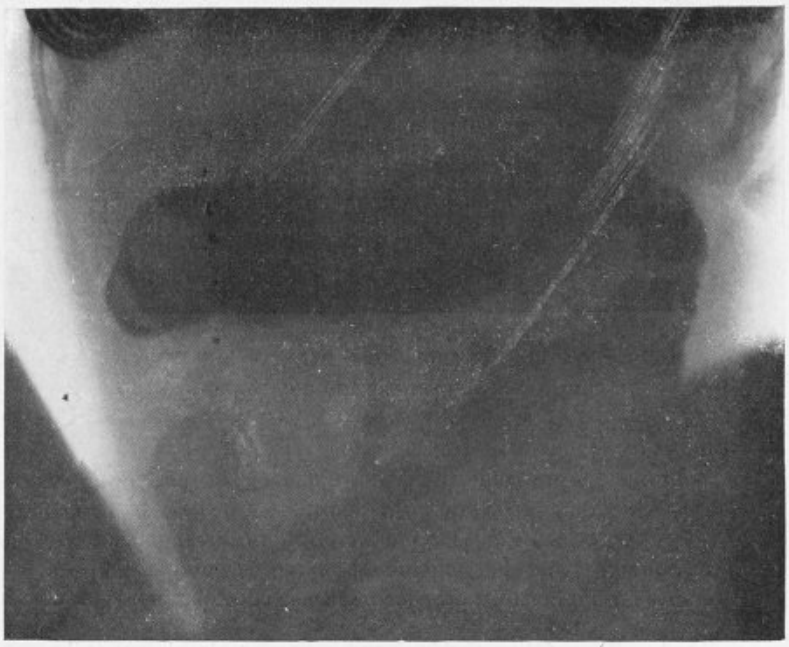

Fig. 3. — Observation II Lavement arrêté à l'angle sous-hépatique.

Obs. II. — Le 10 avril 1929, un jeune homme de dix-neuf ans, Y. Y..., de Lemeven, entre dans mon service d'hôpital avec le diagnostic d'appendicite. Dans la journée du 8 avril il avait souffert de quelques coliques et dans la nuit il ressentit quelques crises plus douloureuses. Dans la journée du mardi 9 avril les douleurs se reproduisent mais pas au point d'empêcher le malade de travailler ; il ne vomit pas, il rend quelques gaz. Le mercredi, un vomissement survient et le médecin consulté fait le diagnostic d'appendicite et ordonne le transport à l'hôpital.

L'absence de température et le caractère des crises douloureuses intermittentes font penser à une invagination, diagnostic qui est d'ailleurs confirmé par la perception très nette d'un boudin sous-hépatique.

Le malade est porté immédiatement à la salle de radiographie où un lavement baryté est administré.

On fait passer environ 1 lit. 1/2 de liquide sous une pression de 1 mètre. La

colonne opaque monte rapidement jusque sous le foie mais s'arrête net à cet endroit (V. fig. 3). Je fais des manœuvres de taxis et, au bout de quelques minutes, le cæcum se dessine et finit par se remplir complètement (V. fig. 4). Malheureusement, en ce moment, il s'adosse à l'S iliaque, ce qui gêne l'examen.

Aucune trace de baryte n'est remarquée dans le grêle. Nous estimons cependant, étant donné la netteté des contours cæcaux, que la réduction est obtenue et le malade est remis dans son lit.

La nuit est calme et le lendemain, 11 avril, le patient paraît très bien ; cependant, dans le courant de l'après-midi, il se plaint de quelques douleurs abdo-

Fig. 4. — Observation II. Le cæcum, après le taxis, s'est rempli.
(On voit la main de l'opérateur sur la radiographie.)

minales, mais légères. Il prétend avoir rendu quelques gaz ; la palpation de la fosse iliaque est négative.

Le surlendemain, 12 avril, on ne sent pas encore de tumeur à la palpation, mais les crises douloureuses deviennent plus nettes, aussi je me décide à vérifier la réduction sous rayons X.

La baryte passe facilement et, sans arrêt, remplit le cæcum. En ce moment, l'S iliaque vient encore nous gêner et il devient impossible de bien observer la région valvulaire (fig. 5).

Dans ces conditions, je n'hésite pas à faire une exploration chirurgicale par incision latérale droite, et bien m'en prit. En effet, après avoir exploré la face externe du cæcum et enlevé l'appendice je poursuis mes investigations et je sens dans la fin du grêle, à la valvule, la tête d'une invagination non réduite. Il n'y avait pourtant aucune striction et une traction insignifiante sur l'intestin suffit à le dérouler complètement.

Suites opératoires normales, guérison.

Il s'agissait d'une variété iléo-colique dont la tête se trouvait à 6 ou 7 centimètres de la valvule.

Des trois radiographies prises pendant les manœuvres de réduction, la première, très mauvaise, laisse deviner le boudin à l'angle hépatique. Dans la seconde (fig. 3), on voit le cæcum qui commence à se remplir et enfin la troisième (fig. 4) montre l'ampoule cæcale déplissée, remplie de baryte. Pas trace de liquide opaque dans le grêle.

J'avoue que la première de ces observations m'avait enthousiasmé :

Fig. 5. — Observation II. Radiographie gênée par le remplissage de l'S iliaque.

guérir par un simple lavement un enfant qui échappe ainsi à une laparotomie avec tous ses risques est simplement merveilleux. Mais cet enthousiasme a été de courte durée car il a été bien vite refroidi par la seconde observation.

En effet, l'échec du lavement donné sous forte pression dans un cas aussi bénin, aussi peu serré, semblerait démontrer qu'aucune invagination iléo-colique ne peut être réduite par ce procédé.

Ceci n'a d'ailleurs rien de surprenant, car on ne s'explique pas bien comment un lavement peut passer à travers la valvule de Bauhin avec une pression suffisante pour dérouler un boudin d'invagination iléale, attendu surtout que les cas où le liquide arrive à franchir simplement cette valvule doivent être assez rares. Personnellement, je ne l'ai remarqué que deux fois.

Le lavement opaque paraît donc incapable de guérir toute une catégorie d'invaginations, les iléo-coliques et les iléales pures, et, ce qui est plus grave, incapable le plus souvent de les dépister et différencier. Il n'est donc guère moins aveugle que le lavement ordinaire et de plus il peut être trompeur.

En effet, l'image d'un cæcum déplissé peut faire croire à une désinvagination complète alors que la tête, non réduite, reste cachée derrière la valvule comme dans l'observation II. Le cæcum de mon premier malade ne paraissait pas mieux déplissé que celui du second, peut-être même moins, et cependant le résultat était complet chez le premier et nul chez le second.

Quand le liquide opaque ne passe pas dans le grêle (ce qui malheureusement paraît être la règle), aucun signe ne permet donc d'affirmer la réduction.

Il y aurait bien un moyen, c'est de faire absorber par la bouche une certaine quantité de baryte et de voir si elle passe dans le cæcum. Malheureusement cet examen serait trop lent, car on ne pourrait être fixé qu'au bout de 6 à 7 heures, et on ne peut attendre aussi longtemps en présence d'un cas aigu. Ce procédé ne serait intéressant que dans les formes subaiguës comme celle de mon observation II et je regrette de n'y avoir pas pensé.

Les signes cliniques ne peuvent non plus dévoiler l'échec de la réduction que trop tardivement, et ceci d'autant plus que les symptômes morbides paraissent amendés par la désinvagination partielle. Le patient semble d'abord soulagé; c'est ce que j'ai constaté chez mon malade et c'est aussi ce que M. Fruchaud vient de signaler dans la *Gazette Médicale* à propos d'un cas malheureux où il avait cru désinvaginer une iléo-colique par lavement opaque : son petit malade, trois heures après le lavement, « avait repris un teint rose et frais, un pouls excellent. »

Somme toute, la méthode du lavement opaque, de laquelle j'espérais personnellement beaucoup (ce que j'écrivais récemment dans un article de la *Gazette Médicale*), me paraît aujourd'hui une méthode dangereuse, parce qu'elle est incapable non seulement de guérir, mais même d'éclairer le diagnostic des invaginations hautes, celles dont la tête siège sur le grêle, et ces cas sont loin d'être rares : à mon avis on doit les rencontrer au moins une fois sur quatre.

Dans ces conditions, faut-il renoncer complètement au lavement ou le réserver aux variétés d'invaginations subaiguës? A mon avis, non, et voici pourquoi.

Si tous les cas ne peuvent être désinvaginés complètement, presque tous semblent pouvoir l'être partiellement; j'ai eu, à chaque tentative, l'impression que l'on pouvait arriver facilement à ramener le boudin jusqu'à la fosse iliaque droite et c'est déjà un avantage qui n'est pas à dédaigner. En effet, comme l'a fait remarquer M. Mouchet à propos de l'observation de M. Foucault, l'incision à droite permet d'éviter l'éviscération toujours shockante,

Voici donc la conduite qui aujourd'hui, d'après mon expérience personnelle, me paraît logique : donner sous pression un lavement, lavement

M. **Anselme Schwartz** : M. Pierre Duval nous a montré que, lorsque la circulation est bloquée, l'injection de l'iodure de sodium est éminemment dangereuse et qu'elle ne l'est plus si la circulation est libre.

Or dans la gangrène sénile il y a des lésions oblitérantes, le liquide peut donc stagner et cette stagnation peut ainsi aggraver les lésions déjà existantes.

Un cas de névralgie faciale traité par neurotomie juxta-protubérantielle (méthode de Dandy). Résultat récent,

par MM. **D. Petit-Dutaillis** et **R. Lœwy**.

Rapporteur : M. Robineau.

Un cas de diverticulite aiguë du côlon droit, simulant une appendicite aiguë,

par M. **Daniel Ferey** (de Saint-Malo).

Rapport de M. Paul Mathieu.

M. Ferey nous a communiqué l'observation suivante :

Mme M..., âgée de vingt-six ans, est prise brusquement, le 18 février 1929, à 7 heures du matin, d'une douleur vive dans le côté droit de l'abdomen. Cette douleur diminue un moment d'intensité, pour bientôt reprendre avec des exacerbations de plus en plus marquées. Localisée au côté droit, elle irradie rapidement vers le creux épigastrique. La malade ne vomit pas, elle éprouve seulement des nausées. Dans la journée du 18 février elle a des gaz, elle va même deux fois à la selle sans diarrhée. Elle a remarqué que les urines étaient chargées et peu abondantes.

Nous l'examinons le 19 février à 16 heures. Pas de retard des règles, pas de maladies antérieures importantes. Deux accouchements normaux, et sans aucun incident. L'examen révèle une sensibilité particulièrement nette de la région du point de Mac Burney, et sur une surface d'une paume de main environ existe une contracture assez marquée de la paroi abdominale. Température, 38°4. Pouls, 100. Le toucher vaginal ne montre rien d'anormal dans les culs-de-sac.

Intervention, à 18 heures, le 19 février. Anesthésie au balsoforme. Incision de Mac Burney. Nous sommes surpris de trouver l'appendice normal. Nous l'enlevons suivant la technique habituelle, sans l'enfouir, mais toujours en l'écrasant. En raison des symptômes, indiquant nettement une lésion intra-péritonéale, constatés par nous, avant l'intervention, nous agrandissons notre incision vers le bas, pour explorer les annexes droites; on ne trouve rien d'anormal, les annexes sont parfaitement saines.

Nous explorons alors le côlon droit, prêt à agrandir l'incision pour vérifier l'état de la vésicule biliaire, quand en écartant fortement les lèvres de l'incision

J'ai fait chez elle l'astragalectomie, et comme il persistait un peu de varus j'ai ajouté une petite résection cunéiforme à base externe de l'extrémité antérieure du calcanéum et de l'extrémité postérieure du cuboïde.

La malade a fait pendant longtemps des exercices de mécanothérapie.

Or, voici le résultat quatre ans après l'opération :

Le calcanéum et le scaphoïde sont fusionnés et forment une courbe régulière à concavité supérieure. Sur cette concavité s'emboîte bien l'extrémité tibiale un peu convexe et la partie antérieure vient butter sur le scaphoïde.

FIG. 1.

Il y a une ankylose calcanéo-cuboïdienne.

Le calcanéum n'est pas horizontal, il est incliné en bas et en avant.

La malade a des mouvements de flexion étendus et je regrette de ne pouvoir vous la montrer. Mais la radiographie fait bien présumer du bon résultat fonctionnel de cette néarthrose assez curieuse et rare.

NOMINATION D'UN MEMBRE TITULAIRE

Nombre de votants : 54.

MM.	Madier	42 voix. Élu.
	Chastenet de Géry	6 —
	Hertz	5 —
	Bulletin blanc	1

En conséquence, M. Madier est élu membre titulaire de la Société de Chirurgie.

Le Secrétaire annuel, M. F. CADENAT.

Paris. — Imprimerie de la Cour d'Appel, 1, rue Cassette.



BULLETINS ET MÉMOIRES

DE LA SOCIÉTÉ NATIONALE DE CHIRURGIE

Séance du 22 mai 1929.

Présidence de M. CUNÉO, *président.*

PROCÈS-VERBAL.

La rédaction du procès-verbal de la précédente séance est mise aux voix et adoptée.

CORRESPONDANCE

La correspondance comprend :

1° Les journaux et publications périodiques de la semaine.

2° Une lettre de M. MADIER, chirurgien des hôpitaux de Paris, remerciant la Société de l'avoir nommé membre titulaire.

3° Une observation de M. IBOS (de Saint-Quentin), intitulée : *Résection tibio-tarsienne pour fracture ancienne de l'astragale.*

M. LENORMANT, rapporteur.

4° Une observation de MM. IBOS et LEGRAND-DESMONS (de Saint-Quentin), intitulée : *Invagination jéjunale aiguë chez un adulte.*

M. MOCQUOT, rapporteur.

5° Une observation de M. WELTI, intitulée : *Chondrome de la première phalange du cinquième doigt gauche.*

M. CUNÉO, rapporteur.

6° Une observation de M. PAITRE, professeur au Val-de-Grâce, intitulée : *Rupture traumatique du canal thoracique : chylothorax gauche.*

M. LENORMANT, rapporteur.

7° Une observation de M. PAITRE, professeur au Val-de-Grâce, intitulée : *Péricardite tuberculeuse : péricardotomie. Guérison.*

M. GRÉGOIRE, rapporteur.

A PROPOS DU PROCÈS-VERBAL

Occlusion du grêle par un peloton d'ascaris,

par M. **Tisserand** (de Besançon).

Rapport verbal de M. J.-L. Roux-Berger.

A l'occasion de l'observation de M. Hartglass, que je vous ai rapportée le 1er mai 1929, M. Tisserand (de Besançon) nous envoie une observation d'occlusion par ascaris. L'enfant, âgé de quatre ans, fut opéré et guéri.

Le 23 décembre 1928, j'étais appelé par le Dr Dayet auprès de l'enfant G... (André), âgé de quatre ans, qui présentait un syndrome abdominal aigu des plus inquiétants.

Cet enfant, dans les antécédents duquel on ne relevait aucune particularité digne d'être retenue, avait eu huit jours auparavant une crise de diarrhée assez pénible, qui s'était subitement arrêtée sans médication spéciale le 22 décembre pour faire place à un syndrome abdominal très douloureux avec arrêt complet des matières et des gaz.

La température rectale prise à ce moment était de 36°8, le pouls battait à 85. Le ventre était uniformément douloureux.

La nuit du 22 au 23 décembre est mauvaise. Les crises douloureuses augmentent de fréquence et d'intensité; des vomissements bilieux apparaissent.

Le médecin traitant, constatant à ce moment une douleur plus vive localisée à la fosse iliaque droite avec contracture pariétale, porte le diagnostic d'appendicite et me fait appeler.

Je vois l'enfant le 23 décembre à 17 heures ; il paraît souffrir beaucoup. Sa température est à 37°, son pouls bat à 100.

A l'examen de l'abdomen, je note un ballonnement général assez marqué, mais la pression éveille une douleur plus vive dans la fosse iliaque droite. A ce niveau d'ailleurs, et malgré un degré marqué de défense musculaire, j'ai la sensation de percevoir une masse dure et arrondie, très peu mobile. Nous pensons alors à une occlusion de cause indéterminée, peut-être par invagination, et nous décidons d'intervenir aussitôt.

Intervention. — Anesthésie à l'éther.

Incision de Jalaguier. L'ouverture du péritoine donne issue à une certaine quantité de sérosité sanglante. L'appendice n'est pas enflammé, le cæcum est normal. En explorant un peu plus vers la ligne médiane, je trouve la tumeur perçue par la palpation avant l'opération. Il s'agit d'une anse grêle épaissie et distendue par un corps étranger sur une longueur de près de 20 centimètres. La partie moyenne de cette anse porte un gros diverticule de Meckel, bourré lui aussi de corps étrangers et comme en érection. Le mésentère de cette anse grêle est épaissi, violacé, parsemé de ganglions hypertrophiés et rouges.

Par la palpation, je reconnais que le corps étranger qui obstrue cet intestin n'est autre qu'un volumineux paquet de vers intestinaux, et je décide de l'extraire aussitôt. Après avoir extériorisé l'anse malade, je place une pince à coprostase sur chaque extrémité et je fais une petite incision au sommet du diverticule de Meckel bourré de vers. Par cet orifice, les ascaris sont extraits un à un au nombre de 40. L'anse intestinale étant complètement débar-

vassée de son contenu, j'extirpe le diverticule par section de la base et suture en deux plans.

Les suites de cette intervention ont été absolument normales. La température est montée à 39° le lendemain, mais pour retomber rapidement à 37°, et s'y maintenir définitivement.

Au cinquième jour, l'enfant eut une selle spontanée contenant encore un ascaris.

Je vous propose de remercier M. Tisserand de nous avoir envoyé cette observation.

A propos des paraplégies pottiques,

par M. **Pierre Delbet.**

Je voudrais verser au débat sur les paraplégies pottiques trois observations de laminectomies et quelques réflexions.

Ma première laminectomie remonte à 1895. L'observation a été publiée dans mon volume de cliniques. Elle est très incomplète : je n'ai envisagé qu'un point de vue — les lésions médullaires et leur curabilité.

La jeune fille avait une paraplégie totale avec exagération des réflexes tendineux et trépidation épileptoïde. Avant d'intervenir, je voulais savoir si les lésions médullaires étaient réparables. Je m'adressai aux neurologues les plus éminents et leur posai cette question précise : les lésions médullaires qui conditionnent une paraplégie complète sans contracture avec exagération des réflexes sont-elles curables? Si extraordinaire que cela puisse paraître aujourd'hui, en 1895 aucun des neurologistes que je consultai ne put répondre à cette question. J'ai enlevé les arcs postérieurs de deux vertèbres dorsales. Il n'y avait pas d'abcès. Le canal vertébral était entouré de fongosités adhérentes à la dure-mère. Je les disséquai avec le plus grand soin. La paralysie a immédiatement diminué, puis complètement guéri. J'ai suivi la jeune fille assez longtemps; la restauration fonctionnelle était parfaite, mais les réflexes sont restés exagérés.

Mon second cas est bien postérieur. Il est de 1912. Quand je vis la malade, qui avait dépassé la quarantaine, elle avait une paraplégie complète avec contracture permanente en flexion, sans troubles sphinctériens. Je demandai l'avis de M. Babinski, qui me conseilla d'intervenir tout en estimant que les chances de succès étaient faibles. Je trouvai le canal vertébral cloisonné par des tractus fibreux épais, irréguliers, qui n'avaient pas du tout l'apparence de fongosités. Je réséquai successivement quatre arcs vertébraux. Vers le haut j'arrivai à une zone moins malade, mais qui cependant n'était pas saine. Tous ces tractus adhéraient à la dure-mère. Je m'efforçai de les disséquer. L'opération n'était pas satisfaisante, son résultat fut nul.

Ma dernière laminectomie date du 2 décembre 1928. Le malade, âgé de trente et un ans, avait une gibbosité considérable. La paralysie était complète sans contractures avec exagération des réflexes. Sous mes yeux, le type de la paralysie se transforma, les réflexes allèrent diminuant. Esti-

mant qu'il y avait là une aggravation, puisque la paralysie évoluait vers le type qui correspond à l'interruption médullaire, je me décidai à faire une laminectomie. Il n'y avait ni abcès, ni fongosités dans le canal médullaire, mais le cylindre dural, coudé sur le corps d'une vertèbre partiellement effondrée et coincé comme dans une fracture traumatique entre les arcs postérieurs et ce qui restait du corps vertébral, était complètement aplati. Je réséquai les arcs de manière à supprimer la compression. Le résultat fut nul. Le malade est encore vivant, mais la paralysie n'est pas modifiée.

Le diagnostic comprend deux parties : déterminer la cause de la compression ; préciser l'état de la moelle.

Au point de vue de la cause de la compression, je ne fais pas grand cas de l'époque d'apparition de la paralysie. M. et Mme Sorrel estiment que les paralysies du début sont dues à des abcès et les paralysies tardives à des pachyméningites. Mais la tuberculose vertébrale n'a pas une évolution régulière : elle présente des rechutes qui, après des mois et même des années, peuvent mettre les malades dans un état analogue à celui du début.

Plus importante est l'évolution de la paralysie, et sur ce point je suis du même avis que M. Sorrel. Une paraplégie qui se complète rapidement est en général due à un abcès développé dans le canal vertébral. Les paraplégies par pachyméningite ont un début plus lent, une évolution irrégulière, oscillante : elles ne se complètent que tardivement.

Au point de vue opératoire, lesquelles valent le mieux ? Quand la compression est due à un abcès, on peut obtenir un résultat immédiat extrêmement brillant. L'abcès évacué, la paralysie cesse. Mais après ?

Je n'ai trouvé d'abcès dans aucune de mes laminectomies et je m'en félicite. Je n'ai pas cherché à en évacuer par la technique de Calvé qui me paraît au-dessus de mes forces. Mais j'ai évacué par une opération du type Ménard un abcès médiastinal qui communiquait avec un abcès du canal vertébral. Il s'agissait d'un étudiant roumain qui était complètement paraplégique. La radiographie indiquait un gros abcès du côté droit, région dorsale. Je l'abordai par une résection costo-transversaire et j'évacuai une grande quantité de pus. La diminution de la paralysie fut immédiate, mais les suites furent lamentables. Quand l'abcès se remplissait, la paralysie se reproduisait. Quand on l'évacuait, la paralysie diminuait. Finalement, l'abcès se fistulisa, sa cavité s'infecta et le malade finit par succomber.

Si on ouvrait un abcès par laminectomie, quelle conduite faudrait-il tenir? Le succès immédiat serait très brillant et obtenu en somme à peu de frais. Mais si on ferme complètement, la paraplégie se reproduira dès que la collection aura repris de la tension. Si on fistulise, on n'évitera pas les infections secondaires. Peut-on espérer qu'une greffe agisse assez vite pour empêcher l'abcès de se reproduire? Ce serait être bien optimiste, d'autant plus que la greffe serait dans de bien mauvaises conditions.

En somme, si l'on a des raisons de penser que la paraplégie est due à un abcès, il me paraît plus sage de traiter le mal de Pott que la paralysie elle-même.

Si, au contraire, la paralysie semble due à une pachyméningite, si elle va s'aggravant malgré le traitement du mal de Pott, on est, je crois, autorisé à intervenir.

Naturellement, il faut qu'il n'y ait pas de contre-indication tirée de l'état de la moelle et cela me conduit à envisager la seconde partie du diagnostic.

Quelle est la signification de la paralysie flasque avec abolition complète des réflexes? C'est le syndrome de l'interruption médullaire chez l'homme. Je n'ai pas besoin de rappeler la loi de Bastian. Souffre-t-elle des exceptions après les traumatismes vertébraux? On sait qu'après les traumatismes il peut y avoir une phase de commotion, de stupeur si vous voulez, où les réflexes peuvent être abolis sans que la moelle soit irrémédiablement lésée. Mais cette phase n'est pas durable, et si après quelques jours l'abolition des réflexes reste complète je crois qu'on peut affirmer que les lésions de la moelle sont irréparables.

En est-il de même dans les maux de Pott? On a signalé des paraplégies par compressions radiculaires avec abolition des réflexes. Qu'il y ait des paralysies par compressions radiculaires, ce n'est pas douteux; mais qu'elles puissent affecter la forme paraplégique, je ne le crois pas. Elles ont deux caractères. Les paralysies radiculaires sont irrégulières et non massives : elles frappent certains groupes articulaires en respectant d'autres, et, surtout, elles s'accompagnent de douleurs. Les racines réagissent d'abord par la douleur, la moelle pas. La paraplégie complète sensitive et motrice, sans douleur avec abolition des réflexes, ne me paraît pouvoir résulter que d'une lésion médullaire et d'une lésion irrémédiable. La queue de cheval est la région où les paralysies radiculaires prennent le plus d'ampleur. Cependant si avec un mal de Pott siégeant au-dessous de la deuxième lombaire il y avait une paraplégie complète avec abolition des réflexes, sans douleur, j'estimerais qu'il y a une lésion plus haut.

On sait qu'avec une interruption complète de la moelle certains réflexes peuvent reparaître au bout d'un temps plus ou moins long. Je laisse de côté cette question de l'automatisme médullaire.

J'estime que dans le mal de Pott une paraplégie flasque, avec abolition complète des réflexes, sans douleur, contre-indique toute intervention. Je vous ai cité un cas où je suis intervenu au moment même où les réflexes disparaissaient et où j'ai trouvé des lésions irrémédiables.

Bien plus favorable est la paralysie sans contracture avec exagération des réflexes. Là les lésions médullaires sont sûrement curables. Mais la guérison peut survenir sans opération et c'est ce qui rend si difficiles les indications opératoires. La guérison spontanée de la paralysie, c'est la disparition d'un symptôme. Elle dépend de l'amélioration du mal de Pott. C'est donc ce dernier qu'il faut soigner d'abord et de son mieux. (Je n'ai pas à envisager ici le traitement du mal de Pott.) Si, malgré un traitement judicieusement conduit, la paralysie s'aggrave, c'est-à-dire si les réflexes augmentent, si la contracture permanente tend à s'établir, je crois qu'on est autorisé à intervenir. Il est bien entendu que je parle seulement des

adultes, chez qui la guérison est rare. Je n'ai aucune expérience des enfants.

Les cas les plus embarrassants sont les paralysies avec contracture permanente. Il faut en distinguer deux types : la contracture en extension et la contracture en flexion. M. Babinski appelle la première contracture tendino-réflexe et la seconde, contracture cutanéo-réflexe.

La contracture en extension peut être remplacée par la contracture en flexion. Si l'évolution inverse est possible, ce que je ne sais pas, elle est certainement plus rare. La contracture en flexion est une aggravation. M. Babinski, que j'ai consulté sur ce point, la considère comme plus grave. Même dans les tumeurs bénignes extra-médullaires, qui sont les cas les plus favorables, ceux où il est le plus aisé de lever la compression, il n'a pas vu de guérison complète de contracture permanente en flexion. Il fait remarquer qu'il peut y avoir dans ces cas des rétractions tendineuses qui compromettent encore les résultats. Bien que l'on puisse triompher des rétractions tendineuses, il ne semble pas que l'intervention soit indiquée dans les cas de paraplégie avec contracture permanente en flexion.

La contracture permanente en extension est moins défavorable, elle peut guérir. Elle ne contre-indique pas l'intervention.

Ces règles peuvent servir de guide. Mais à part la paralysie complète sensitive et motrice avec abolition des réflexes, qui commande l'abstention, les applications sont bien difficiles.

Ainsi j'ai en ce moment dans mon service deux malades qui ont de la contracture permanente en extension.

L'une est une femme, chez qui la paralysie a été le premier symptôme du mal de Pott. Elle était en traitement dans un sanatorium pour des lésions pulmonaires : on l'avait mise au repos complet. Quand on voulut la lever, elle s'aperçut que ses jambes fléchissaient. La paraplégie s'est complétée et elle est actuellement en contracture permanente en extension. Bien qu'il s'agisse d'une paralysie du début, elle a évolué comme si elle était due à une pachyméningite. C'est peut-être une raison d'opérer. L'injection du lipiodol indique un arrêt partiel de la hauteur des premières dorsales. J'ai longuement étudié cette malade, j'ai fait pour elle une leçon et j'ai conclu à l'abstention. M. Babinski m'ayant dit, d'après ce qu'il a vu dans les tumeurs (non dans les maux de Pott), que la contracture en extension est curable, je me demande si je ne vais pas l'opérer. Et je me pose la même question pour l'autre malade, un jeune homme qui a également une paralysie avec contracture en extension et en plus une paralysie des sphincters.

Mon but, en rapportant sommairement mes trois cas de laminectomie, a été surtout d'insister sur le facteur médullaire dans les indications ou contre-indications opératoires. La seule contre-indication formelle est la paraplégie complète flasque avec abolition des réflexes, sans douleur. Elle indique une destruction définitive de la moelle : elle est rare.

Pour les autres cas, il y a une échelle de gravité croissante, qui va de la paraplégie avec exagération des réflexes à la paraplégie avec contracture

permanente en flexion, en passant par la paraplégie avec contracture en extension. La contracture en flexion est fâcheuse. Les autres paraplégies ne commandent pas l'abstention, mais elles ne commandent pas non plus l'intervention. Elles indiquent seulement que l'intervention a des chances de succès. Je me demande si nous n'avons pas été trop abstentionniste, mais je pense aussi qu'il ne faut intervenir que dans les cas où, malgré un traitement sérieux du mal de Pott, la lésion médullaire va s'aggravant.

A propos de l'anastomose gastro-œsophagienne par anse intestinale dans les rétrécissements de l'œsophage (*Opération de Roux*),

par M. Tuffier.

Dans la dernière séance, à propos du rapport de notre collègue Cunéo sur un rétrécissement de l'œsophage, on avait remplacé le canal par une anse intestinale grêle allant de l'estomac jusqu'à la partie supérieure du conduit œsophagien, je vous ai dit que ce qui faisait le mérite de l'opérateur, c'était la plastie qui réunissait complètement *la partie supérieure de l'œsophage* cervical avec l'intestin grêle devenu œsophage. Déjà les difficultés signalées par l'opérateur pour parfaire cette union vous indiquaient les chances d'insuccès. Contrairement à ce que l'on pourrait croire, le premier temps, résection longue de l'intestin grêle, décollement de la peau jusqu'au cou, anastomose inférieure à l'estomac — passage de l'anse sur toute la hauteur du thorax — constitue un temps relativement simple. Au contraire, l'abouchement supérieur est difficile à réaliser.

Je puis vous apporter des faits plaidant dans ce sens.

J'ai pratiqué 6 opérations de Roux à l'hôpital Beaujon, et je n'ai jamais pu arriver à aboucher la partie supérieure de l'œsophage avec l'anse intestinale, soit parce que les malades se trouvaient satisfaits de la première intervention, soit parce que les opérés atteints de cancer et cachectiques ne purent supporter l'opération, soit parce que mes tentatives de suture ont échoué et que j'ai dû laisser une fistule œsophago-cutanée cervicale.

Ma première opération a été pratiquée le 16 *mars* 1907 chez un homme de quarante-huit ans qui, depuis six mois, ressentait une gêne pour avaler les aliments solides. Amaigrissement de 18 kilogrammes. Il entre à l'hôpital pour un *cancer de l'œsophage*. Je sectionne la première anse du jéjunum et j'en isole 20 centimètres. J'anastomose la section duodénale à la section jéjunale de l'intestin, puis je suture aussi près que possible du cardia l'extrémité de l'anse libre. Je lie les vaisseaux et libère l'extrémité distale de l'anse libre. Circulation parfaite, mais en voulant libérer davantage le pédicule je sectionne une nouvelle artère sans inconvénient. J'amène l'extrémité *distale* de l'anse jusqu'au niveau de la première pièce

sternale où je l'abouche à la peau. Par cet orifice le malade est facilement alimenté, mais trop cachectique pour permettre de tenter le second temps. Cette inversion de l'intestin faisait refluer au cou les pastilles introduites dans cet œsophage.

Ma seconde opération a été pratiquée le 18 *mai* 1907 et publiée ici dans la *séance du* 19 *juin* 1907. Il s'agissait d'un homme de soixante-quatre ans atteint de néoplasme de l'œsophage. Je n'y reviendrai pas, c'est le premier temps de l'opération de Roux, dont j'ai suivi exactement la technique, sans y rien changer. Mon anse intestinale fixée à la paroi antérieure de l'estomac remontait sous la peau en avant du sternum trop bas pour pouvoir être directement anastomosée avec l'œsophage, car je n'avais, dans cette première tentative, isolé que 16 centimètres d'intestin grêle, ce qui est insuffisant pour remonter jusqu'à la base du cou. Ce premier temps réussit parfaitement, l'anse vécut très bien, l'orifice intestino-cutané était parfait et si suffisant que le malade, s'alimentant par cet orifice avec une continence absolument parfaite des aliments liquides ou solides, refusa le second temps.

Ma troisième opération eut lieu le 13 *juin* 1907. Il s'agissait d'un malade de cinquante-huit ans atteint de *néoplasme de l'œsophage*, assez cachectique et extrêmement amaigri. Il se plaint de difficultés à avaler depuis dix mois... Isolement de la première anse jéjunale sur 15 centimètres. Anastomose facile des deux bouts. L'anse libérée est fixée par son extrémité distale à l'estomac près de la petite courbure. L'extrémité supérieure est fixée à la peau à la hauteur de l'insertion du 5e cartilage costal gauche.

Je comptais faire un tunnel cutané pour gagner l'œsophage. Le lendemain, 14 juin, la région comprise entre la bouche et l'appendice xiphoïde est très tuméfiée, la bouche est noire, le ventre n'est pas ballonné — état du malade très abattu — pouls à 120. Incision sur la paroi gauche de la tuméfaction. Il sort une cuillerée à bouche de sang noir, drainage. Le 15 juin, état du malade comateux, pouls incomptable, décès à 10 heures du matin.

Ma quatrième opération a été pratiquée le 8 *octobre* 1907. Le malade, âgé de quarante-deux ans, entre à l'hôpital pour un *rétrécissement de l'œsophage*. Difficultés à avaler depuis un mois, malade pâle, amaigri, avec des douleurs épigastriques. Aucun antécédent. Cancer. J'isole une anse de 22 centimètres. Section facile du mésentère. Abouchement du bout distal de l'intestin à l'estomac. Décollement de la peau du sternum jusqu'au milieu de la région cervicale. Le passage de l'anse isolée est facile. Suites opératoires très bonnes. Le 21, le malade a rendu le bouton de Murphy. Le 28 octobre, on a passé une sonde en caoutchouc par sa bouche artificielle. L'œsophagoscopie a montré la muqueuse de l'intestin absolument saine et normale. Deux tentatives d'abouchement du bout supérieur dans l'œsophage échouent, et il reste deux fistules : une œsophagienne supérieure, l'autre intestino-cutanée.

Ma cinquième opération a été pratiquée le 19 *décembre* 1907 chez une

femme de quarante-neuf ans qui entre dans mon service pour un rétrécissement de l'œsophage. Amaigrissement, difficultés à avaler depuis six mois. L'exploration conclut à un cancer de l'œsophage.

J'isole la première anse jéjunale sur une longueur de 26 centimètres. Je la sectionne plus loin du duodénum que dans les opérations précédentes. Anastomose au bouton de Murphy des deux segments sectionnés. Sur le conseil de mon interne Villandre, amélioration suivante : fermeture par suture en bourse des deux extrémités de l'anse exclue aussitôt après son ouverture. On évite ainsi des chances d'infection intra-abdominale et surtout le trajet sous-cutané ne sera pas infecté. L'anse exclue est passée à travers le mésocôlon transverse et anastomosée avec la partie supérieure de la face antérieure de l'estomac. Toute l'hémostase de l'anse est faite au catgut. J'ai conservé deux artères au lieu d'une seule dans le pédicule. Passage de l'anse sous la peau de la face antérieure du sternum sans l'ouvrir. Fixation par deux agrafes.

Le fait le plus remarquable, c'est que l'anse reste fortement incurvée, sa concavité regardant en arrière vers le pédicule. Pour la redresser il faudrait sectionner l'arcade nourricière : en passant l'anse sous la peau, on est obligé de tirer sur le bord cruenté, et si les ligatures ne sont pas très serrées elles peuvent céder ou arracher les vaisseaux sous-jacents. Fermeture de l'abdomen au crin, deux drains : un au-dessus de la bouche inférieure. Deux mèches sur les côtés de ces drains, une dans le drain inférieur qui est en verre.

Le lendemain, bon état général; température, 38°; pouls, 80 ; le soir : température, 38°9 ; pouls, 110. Le surlendemain : température 40°1 ; pouls incomptable. Décès.

A l'autopsie, nous avons trouvé une véritable séreuse entre l'intestin et la paroi celluleuse sous-cutanée, il n'y avait d'adhérence qu'au voisinage du mésentère sectionné.

Ma sixième opération eut lieu le *23 mai 1913* chez une femme de soixante ans atteinte de *tumeur à l'œsophage*. Très amaigrie.

Incision épigastrique, isolement d'environ 30 centimètres d'intestin grêle à partir de trois travers de doigt au-dessous de la 4e portion du duodénum. Anastomose bout à bout de l'intestin grêle, catgut pour la muqueuse, fil de lin pour la séreuse, puis section du mésentère, ligature de toutes les artères mésentériques (bout central et bout périphérique). Il reste une artère battant très bien.

Je fais passer l'anse ainsi isolée et fermée à travers le mésocôlon transverse, et je fixe son extrémité inférieure sur la paroi antérieure de l'estomac. Suture bout à bout. Puis décollement depuis l'incision présternale jusque derrière la 1re portion du sterno-mastoïdien, près de la pointe de la mastoïde, et passage de l'anse intestinale fermée à travers cette brèche. Réunion complète sans aucun drainage. Décès trois jours après.

Ces faits n'avaient qu'un intérêt secondaire, c'est pourquoi j'avais laissé, sauf ma seconde intervention publiée ici, ces opérations inédites puisqu'elles ne faisaient que répéter ce qu'avait écrit Roux.

Il me semble que le premier temps de l'opération, qui paraît si grave, l'est encore, car j'ai eu trois décès, c'est que j'ai eu le tort de prendre des malades atteints de cancer de l'œsophage, dont la résistance était très limitée, cela d'ailleurs contrairement aux conseils de Roux qui a destiné son opération aux rétrécissements non cancéreux de l'œsophage.

Il est évident que la cachexie progressive d'un cancéreux ne permet guère la tentative du second temps qui ne doit être exécuté qu'après cicatrisation et guérison complète de la première opération. Ce second temps est d'ailleurs beaucoup plus difficile à réaliser que le premier et nécessite le plus souvent une ou deux retouches, il faut donc avoir le temps devant soi, et c'est ce qui arrive bien rarement pour des cancéreux.

Dans le cas de sténose cicatricielle, j'approuve pleinement cette technique et ses dérivés, et je crois que le remplacement de l'œsophage par l'anse intestinale à long parcours, sous les précautions très précises qu'a données Roux, est susceptible d'améliorer considérablement le pronostic de ces sténoses.

RAPPORTS

Orchite subaiguë par nécrobiose d'un « vas aberrans »,

par MM. **L.-F. Solier** et **P. Huard**,
professeur et professeur-adjoint
à l'Ecole d'application du Service de Santé coloniale (Marseille).

Rapport de M. Albert Mouchet.

MM. Solier et Huard, professeurs à l'Ecole d'application du Service de Santé coloniale de Marseille, nous ont envoyé tout récemment une curieuse observation d'un syndrome d'orchi-épididymite subaiguë survenu chez un adulte à la suite de la nécrobiose d'un *vas aberrans* de l'épididyme. Les auteurs s'attendaient plutôt à trouver, en opérant, une torsion de l'hydatide de Morgagni, bien que cette torsion soit absolument exceptionnelle au-dessus de vingt ans.

Voici l'observation du malade que MM. Solier et Huard ont traité l'an passé dans le Service de Clinique chirurgicale de M. Botreau-Roussel, à l'Hôpital Michel-Lévy, de Marseille.

Observation. — F..., trente-six ans, ouvrier maçon d'une entreprise de travaux maritimes au Centre d'aviation de Berre, nous est adressé, le 2 mai 1928, par le Dr Mallein, médecin-chef du Centre. Cet homme solide et vigoureux, bien portant, a été pris brusquement, le 29 avril, dans l'aine et la bourse droites, d'une

douleur soudaine, intense, survenue sans cause apparente alors qu'il montait un escalier. Aucun effort, aucun traumatisme, rien dans l'état de santé antérieure ne peut expliquer cette localisation.

Le scrotum augmente aussitôt et rapidement de volume, il devient pesant, avec irradiations douloureuses vives le long du cordon, le repos au lit n'apporte aucune amélioration ; F... est évacué à l'Hôpital Michel-Lévy, de Marseille. Le 3 mai, à l'examen, tuméfaction scrotale (à droite) du volume d'un gros œuf de canne, avec œdème et coloration rouge vineux de la peau. Douleurs très accusées, exagérées au moindre frôlement, avec maximum exquis dans le sillon épididymo-testiculaire. Le cordon est épaissi, ainsi que l'épididyme; la vaginale contient une petite lame de liquide ; le testicule lui-même ne paraît pas modifié.

Les anneaux inguinaux sont des deux côtés élargis et béants sans trace de hernie. Ventre souple, pas de vomissements ni de constipation. Rien du côté des urines et des mictions. L'état général est bon, le pouls normal, la température ne dépasse pas 37°6. A noter qu'on ne relève aucune manifestation ni aucun antécédent infectieux ou blennorragique ; le toucher rectal est négatif. Le repos,

Fig. 1.

l'immobilisation des bourses, le traitement habituel de l'orchi-épididymite aiguë n'amènent aucune sédation.

Intervention le 5 mai, sous éther : incision inguino-scrotale qui découvre un cordon congestionné et par laquelle le testicule est extériorisé, *pas de torsion.* A l'ouverture de la vaginale, il s'écoule un peu de liquide citrin, des fausses membranes tapissent les parois. *Une seule hydatide de Morgagni, d'aspect normal,* l'hydatide sessile, la plus constante.

Mais du côté externe, dans le cul-de-sac épididymo-testiculaire, parmi de fausses membranes plus épaisses et plus adhérentes, on découvre et on libère une masse noirâtre turgescente, piriforme, du volume d'un gros haricot, laquelle ne tient à l'épiderme que par sa petite extrémité formant pédicule (fig. 1). Aucune torsion ne peut être mise en évidence. Ligature et résection de cette petite tumeur.

La vaginale épaissie et saignante est excisée avec surjet hémostatique sur la tranche. Suture de la paroi sur drainage filiforme (vingt-quatre heures). Dès le lendemain, cessation radicale des symptômes douloureux, la détente est frappante. Réunion de la plaie opératoire *per primam.* F... quitte l'hôpital, le 19 mai, complètement et définitivement guéri.

Le Dr Gleize-Rambal, directeur du Laboratoire des recherches à l'Institut du cancer, a bien voulu se charger de l'examen anatomo-pathologique de la pièce, et nous en communiquer le résultat : « Nombreux tubes épithéliaux à cellules hautes, prismatiques, cilées, tubes du type épididymaire ne contenant pas de spermatozoïdes mais remplis par un magma bourré de polynucléaires. Zones hémorragiques et aspects d'infection aiguë selon les points du conjonctif péri-

tubulaire. Débris wolffien infecté (*vas aberrans*, de Haller probablement ou kyste para-épididymaire) ».

MM. Solier et Huard pensent qu'il s'agit, dans leur observation, du *vas aberrans* du *rete*, ce *vas aberrans* décrit par Roth (de Bâle), en 1876, puis par Poirier, en 1890, et qui se détache du *rete testis*.

Je ne suis pas aussi sûr qu'eux que c'est bien le *vas* du *rete* qui a été nécrobiosé chez leur opéré, attendu que leur description clinique et leur dessin schématique montrent un débris embryonnaire implanté dans le sillon épididymo-testiculaire, à la partie moyenne de l'épididyme. Cette situation répondrait plutôt à celle du *vas aberrans* de Haller. Le travail de Poirier montre en effet le *vas* de Roth ou *vas aberrans* du *rete testis* se détachant très haut dans le sillon épididymo-testiculaire au voisinage de la tête de l'épididyme et près du pédicule de l'hydatide sessile de Morgagni.

Je crois qu'il est difficile d'être très affirmatif, et, au surplus, cette détermination exacte de l'organe embryonnaire en nécrobiose n'a pas grande importance.

Ce qui est intéressant dans l'observation de MM. Solier et Huard, c'est le fait qu'en pleine santé, sans cause appréciable, un homme de trente-six ans soit atteint de phénomènes d'orchite subaiguë et qu'à l'opération on trouve une nécrobiose d'un organe embryonnaire juxta-épididymaire qui est certainement un *vas aberrans* (que ce soit celui du *rete testis* ou celui de Haller).

Il est fort probable que la nécrobiose de ce débris embryonnaire est due à une *torsion* dont les opérateurs n'ont pu se rendre compte, comme cela arrive parfois pour la torsion de l'hydatide sessile de Morgagni. Mais si ce mécanisme est le plus vraisemblable, la cause de cette torsion reste obscure aussi bien pour ce *vas aberrans* que pour l'hydatide de Morgagni.

L'observation de MM. Solier et Huard, venant après celle, restée jusqu'ici unique, d'Alphonse Michel (de Marseille), d'une torsion du corps innominé de Giraldès, nous prouve que les divers organes embryonnaires annexés à l'épididyme et au testicule sont susceptibles de subir des phénomènes de torsion suivis de nécrobiose et de réaliser un syndrome d'orchite subaiguë [1]. C'est surtout l'hydatide sessile de Morgagni, qui, par sa torsion, donne lieu à ce syndrome dans l'adolescence, mais les autres organes embryonnaires, *vas aberrans*, organe de Giraldès, sont susceptibles de le produire aussi à l'âge adulte.

Dans tous les cas, dès l'instant que ce syndrome apparaît et ne peut être rapporté à une infection urétrale ou à une maladie générale, il faut opérer.

1. Alphonse Michel : Orchite subaiguë de l'enfance par torsion de l'organe de Giraldès. Rapport de M. Albert Mouchet, 26 octobre 1927, *Bull. et Mém. de la Soc. nat. de Chir.*, t. LIII, n° 27, 5 novembre 1927, p. 1144-1147.

L'opération sera immédiatement curatrice, et au cas toujours possible où l'on aurait affaire à une torsion du cordon à symptômes atténués elle sauvera le testicule. Elle aura, dans tous les cas, l'avantage de prévenir l'apparition de séquelles fâcheuses telles que vaginalite séreuse ou hémorragique.

Je vous propose, Messieurs, de remercier MM. Solier et Huard de leur intéressante observation et de la publier dans nos Bulletins.

Maladie de Kümmell-Verneuil,

par M. **Jean Cuny** (d'Annemasse).

Rapport de M. Albert Mouchet.

M. Jean Cuny (d'Annemasse) nous a adressé une intéressante observation de maladie de Kümmell-Verneuil constatée chez un jeune homme de dix-neuf ans.

Père et mère morts d'accident. Deux frères morts en bas âge de maladie aiguë.

N'a jamais été malade, à part la rougeole.

Vers l'âge de neuf ans, accident de luge. Le traumatisme a été minime. Se rappelle très bien qu'il avait été comme plié en deux. Après quelques minutes d'étourdissement pendant lesquelles il n'a pas perdu connaissance, il a pu se relever et rentrer chez lui, à quelques centaines de mètres de là. Deux à trois heures après, il sentit ses deux jambes s'engourdir, jusqu'à la paralysie complète; il ne put alors faire aucun mouvement. Pas de trouble du côté des réservoirs ou des sphincters. Le soir il s'est endormi normalement et le matin, au réveil, il ne conserve qu'une légère sensation d'engourdissement qui disparut rapidement et totalement.

Six mois entiers se passent sans la moindre manifestation pathologique. A ce moment, l'enfant a la rougeole, mais ne s'alite que deux ou trois jours. Il éprouve alors des douleurs dans le dos avec sensation de faiblesse. En même temps, il remarque une raideur assez importante de la colonne vertébrale; pour lacer ses souliers, il est obligé de se mettre à genoux, parce qu'il ne peut courber son dos. Ces symptômes se sont prolongés pendant un mois, puis ont disparu spontanément. Pendant ce temps, il ne s'est jamais alité, mais il marchait légèrement voûté.

Depuis lors, chaque année, au moment des froids, ces mêmes symptômes réapparaissent pendant quelque temps. Mais, en dehors de ces périodes, il se trouve parfaitement normal; il porte des poids lourds sans aucune gêne; il est même parmi les forts de son pays.

En 1926 environ, il commence à souffrir d'une façon continue, mais si peu qu'il n'a pas interrompu son travail.

Etat actuel : excellent état général. Apparence frappante de robustesse. Même nu, le sujet ne semble atteint d'aucune difformité. Il est bien constitué, bien musclé.

Symptômes subjectifs : faiblesse de la colonne vertébrale. Sensation d'insé-

curité. Parfois, douleur légère sous forme d'une sensation de fatigue dans la région lombaire.

Aucun trouble de la motilité, de la sensibilité ou des sphincters.

Symptômes objectifs : ils se réduisent à très peu de chose ; diminution de la lordose lombaire normale. Très légère limitation des mouvements de la colonne lombaire, tant dans la flexion que dans l'extension et l'inclinaison latérale. Cette limitation est minime et n'apparaît qu'à un examen très minutieux. Aucune douleur provoquée au niveau des vertèbres lombaires, ni à la pression directe ni à la pression transmise par la colonne.

L'examen général reste entièrement négatif.

Radiographie : au niveau des 2e et 3e lombaires, on constate un affaissement latéral droit considérable qui fait tout d'abord penser à un mal de Pott. Mais la persistance du disque intervertébral jette un doute sur cette hypothèse et l'opacité des contours osseux semble indiquer une lésion guérie.

D'autre part, l'histoire de la maladie n'est pas du tout en faveur d'un Pott.

La radiographie de profil montre un aplatissement en forme de coin, à base postérieure, de la 2e vertèbre lombaire avec irrégularités des faces supérieure et inférieure de cette vertèbre. Les disques sus- et sous-jacents paraissent normaux.

Le Dr Cuny, pour soulager les douleurs dont se plaint ce jeune homme, lui a appliqué un corset plâtré. Les douleurs ont disparu depuis ce moment ; il y a de cela deux mois, mais on vient d'enlever le corset et les douleurs réapparaissent.

Il est à craindre que le malade ne soit condammé encore pendant longtemps à porter un corset, à moins qu'il ne consente à subir une opération d'Albee qui nous paraît tout à fait recommandable dans l'espèce.

Cette observation de M. Cuny offre un bel exemple de maladie de Kümmell-Verneuil ; son évolution clinique, son aspect radiographique sont caractéristiques et je n'aurai garde d'insister après la déjà longue communication que je vous ai faite à ce sujet le 24 octobre 1928 et après l'envoi de sa récente observation par M. Pavlos Pétridis à la séance du 8 mai 1929.

Je me bornerai à deux remarques : l'une, d'ordre clinique, l'autre d'ordre thérapeutique.

Il *est rare* d'observer une maladie de Kümmell-Verneuil *débutant dans l'enfance* comme chez le malade de M. Cuny. Traumatisme minime, mais net, à l'âge de neuf ans, avec signes de paralysie tout à fait éphémères, d'ordre commotionnel probablement. Puis, au bout de six mois, signes de raideur vertébrale et douleurs qui ont vite disparu. Chaque année, symptômes douloureux, peu durables, au moment des froids.

Depuis l'âge de dix-sept ans, les douleurs deviennent continues, soit au bout de huit ans après le traumatisme initial.

Je note en passant que la scoliose est la difformité prédominante : scoliose à convexité gauche et que les radiographies montrent une calcification plutôt exagérée des 2e et 3e vertèbres lombaires.

Le *traitement* a consisté dans le port d'un corset plâtré ; le malade souffre quand ce corset est enlevé. Il nous semble qu'à ce jeune homme, âgé actuellement de dix-neuf ans, il y aurait un gros avantage à proposer

l'opération d'Albee qui réaliserait une excellente immobilisation du rachis.

Je vous propose, Messieurs, de remercier M. Cuny de son intéressante observation et de la publier dans nos Bulletins.

M. E. Sorrel : Je me permets d'ajouter à l'appui de ce que vient de dire M. Mouchet que j'ai présenté ici l'observation d'un malade atteint de fracture post-traumatique de la colonne vertébrale et chez lequel j'avais fait une ostéosynthèse par greffon : le résultat avait été excellent et se maintenait tel, longtemps après ma présentation.

Je voudrais d'autre part demander à M. Mouchet si les signes cliniques que présente le malade de M. Cuny permettent d'éliminer d'une façon absolue le mal de Pott; car il me semble que les images radiographiques qui nous sont soumises plaident en faveur de cette hypothèse.

Artériographie des membres avec l'iodure de sodium, spécialement dans les artérites,

par **MM. Charbonnel** et **Masse** (de Bordeaux),
chirurgiens des hôpitaux.

Rapport de M. Pierre Duval.

MM. Charbonnel et Masse (de Bordeaux) nous ont envoyé trois observations d'artériographie faite sur le membre inférieur, avec l'iodure de sodium, dans des cas de gangrène limitée des orteils.

Devant l'intérêt général et actuel de cette question je crois nécessaire de publier dans nos Bulletins les observations, *in extenso*, telles que les auteurs nous les ont envoyées, et vous voudrez bien excuser la longueur de mon rapport; je la crois justifiée.

L'artériographie mérite devant les espérances qu'elle donne d'être jugée à la juste lumière des faits.

Observation I. — Femme, soixante-huit ans, albuminurique, diabétique.

Artérite et troubles trophiques des membres inférieurs datant de trois ans. Actuellement, gangrène, un peu infectée, des deux orteils droits.

Épreuves circulatoires. — Pouls imperceptible à la tibiale postérieure et à la pédieuse.

Moskovicz : arrêt, tiers supérieur de la jambe.

Cosasesco : arrêt, tiers supérieur de la jambe.

Oscillométrie : 1/2, à 9, au 1/3 supérieur jambe,

Oscillométrie : 0 cou-de-pied.

Tests d'Aldrich et Mac Clure :

Cuisse : cinquante-cinq minutes.

1/3 supérieur jambe : quarante minutes.

1/3 inférieur jambe : quinze minutes.

Pied : cinq minutes.

Artériographie (15 décembre 1928), avec l'aide du Dr Labeau.

On voit les artères tibiale postérieure et péronière et un fin chevelu collatéral jusqu'au calcanéum. La tibiale antérieure est athéromateuse (cliché 1).

Cliché de contrôle : cinq minutes après, on ne voit plus que la tibiale antérieure calcifiée, tout l'iodure a disparu.

Résultats cliniques : Toutes les épreuves indiquent une circulation « passable » jusqu'au 1/3 supérieur de la jambe. Seule l'artériographie semble indiquer une circulation jusqu'au talon. On s'en autorise pour pratiquer un Syme. Les bords des lambeaux se sphacèlent au bout de quatre à cinq jours; et devant l'atteinte de l'état général (malgré insuline, citrate, diathermie), on doit, au bout de huit jours, amputer la cuisse. La malade meurt, deux jours après.

Une injection de lipiodol sur le membre amputé (pour contrôle) montre que le lipiodol s'arrête, brusquement et complètement, au tiers moyen de la jambe.

Conclusion : Il y a eu erreur d'interprétation. L'iodure très diffusible a pénétré très loin, mais le réseau, d'ailleurs très pauvre, qu'il a injecté, était insuffisant à assurer la nutrition tissulaire, surtout sur des lambeaux d'amputation.

Le lipiodol, moins diffusible, quoique injecté avec force sur le membre fraîchement amputé, n'a pas dépassé le tiers moyen.

En tout état de cause, et quelle que soit la valeur de ce moyen de contrôle, il fallait sans doute croire les autres tests, tous concordants dans le cas particulier, et amputer d'emblée haut, au tiers supérieur de la jambe, au moins.

Obs II. — S... Homme, soixante-cinq ans, non syphilitique, ni albuminurique, ni diabétique.

Gangrène infectée mais localisée du gros orteil droit; petite plaque noire, sèche, du petit orteil gauche.

Épreuves circulatoires : Pouls perceptible, aux tibiales postérieure et pédieuse, des deux côtés; artères tendues mais pas très dures.

Oscillométrie : Des deux côtés : index oscillométrique très étendu au cou-de-pied : 6 à 7.

Mx : 22, Mn : 17.

Artériographie (21 février 1929), avec l'aide des Drs Nancel-Pénard et Labeau.

On voit toutes les artères du membre droit largement perméables jusqu'aux orteils.

Cliché de contrôle : cinq minutes après, tout a disparu.

Résultats cliniques : Les épreuves concordent pour dire qu'il ne s'agit ici que de lésions artériolaires périphériques; on doit donc « conserver »; et de fait, au bout d'un mois, la gangrène s'est améliorée et reste très localisée. S'il y avait complications, infection, etc., une amputation très économique serait indiquée, sauf contre-indication clinique.

Obs. III. — Homme, soixante-neuf ans, artérioscléreux, lacunaire; albuminurie et diabète légers.

Gangrène sèche des orteils droits.

Épreuves circulatoires : Pouls imperceptible aux tibiales postérieure et pédieuse.

Oscillométrie: Pas d'I. o. ni au tiers supérieur de la jambe ni au cou-de-pied.

A la cuisse, Mx : 19, Mn : 9; index oscillométrique : 2.

Artériographie : Le 26 février 1929 (Avec le Dr Nancel-Pénard).

On voit, *malgré une oscillométrie négative au cou-de-pied*, les artères perméables jusqu'au moins à l'avant-pied. Mais ici, elles ne sont pas « largement perméables » comme dans le cas précédent. Elles sont, au contraire, assez grêles, la circulation collatérale est réduite.

Résultats cliniques : On conclut : Malade à surveiller, avec traitement médical. Une amputation pourrait être faite à la jambe plutôt qu'à la cuisse, si elle se montre nécessaire. De fait, actuellement, après un mois et demi, la gangrène s'est étendue lentement à tout l'avant-pied. Mais un sillon d'élimination très net s'est formé, et, s'il n'y a pas d'infection, une amputation de jambe au tiers supérieur pourra être envisagée.

***

MM. Charbonnel et Masse font suivre leurs observations de commentaires que je vais discuter dans mon rapport.

Je me limiterai exclusivement à la question de l'artériographie, par l'iodure de sodium, et dans les cas de lésions ulcératives et gangréneuses des membres inférieurs. Je ne veux pas envisager l'artériographie dans toutes ses indications.

Dans des questions aussi nouvelles, il est de toute nécessité de se borner à la seule étude des faits, et les 3 observations qui nous sont envoyées concernent l'artériographie des membres inférieurs en cas de gangrène digitale, et avec l'iodure de sodium.

Tout d'abord MM. Charbonnel et Masse soulèvent devant nous la question de priorité. Excusez-moi... c'est mon devoir de rapporteur.

Voici les documents chronologiques qu'ils nous ont envoyés.

MM. Charbonnel et Masse pensent avoir fait *la première artériographie des membres* avec l'iodure de sodium *en France*, et cela le 15 décembre 1928, et communication en fut faite à la Société de Médecine et de Chirurgie de Bordeaux le 21 décembre 1928 (in *Gaz. hebd. des Sciences médicales de Bordeaux*, 20 janvier 1929, 50e année, n° 3, p. 37).

Mais MM. Charbonnel et Masse ont, quelques jours après leur communication, eu connaissance du travail de Singleton paru dans les *Archives of Surgery*, vol. X, juin 1928, et Singleton rapporte que l'idée d'injecter dans les artères des membres de l'iodure de sodium, ce qu'en exploration cérébrale on connaît sous le nom de procédé d'Egar Moniz, appartiendrait à Brooks.

Les travaux de Reynaldo dos Santos, Augusto Lamas et Pereira Caldas n'auraient été publiés que le 6 janvier 1929 dans *A medicina contemporanea*. Ils concernent 15 cas d'artériographie des membres.

Je crois que la susceptibilité de MM. Charbonnel et Masse a été quelque peu éveillée par une note de Reynaldo dos Santos. Dans sa communication à notre Société de Chirurgie, cet auteur dit : « Quelques jours après notre article MM. Charbonnel et Masse ont publié une artériographie du membre inférieur ». En réalité, ces quelques jours après sont quelques jours avant (21 décembre 1928-6 janvier 1929). Mais si Charbonnel et Masse ont devancé Reynaldo dos Santos de dix-sept jours, ils me permettront de leur dire qu'ils arrivent bien après d'autres : Singleton 1928, Egar Moniz 1927, Brooks 1924 (iodure de sodium), Hirsch 1923 (bromure de strontium), et enfin Sicard et Forestier 1923 (lipiodol).

En vérité, l'artérioradiographie doit porter les noms de Sicard et Forestier, et nous pouvons nous réjouir que ce soient deux Français qui aient imaginé d'étendre au système artériel la méthode générale d'exploration des organes creux après réplétion avec une substance opaque quelconque, méthode générale de qui a découlé tout l'essor de la radiologie actuelle, et qui elle aussi est française, puisque c'est J.-Ch. Roux et Balthazard qui en ont imaginé de remplir l'estomac de substance opaque pour le rendre visible aux rayons X.

Je crois qu'il est temps de passer à l'étude beaucoup plus importante de l'artériographie.

J'aurais voulu vous apporter ici une étude complète de tous les cas publiés ; malheureusement je n'ai pu me procurer tous les textes, en particulier le travail de Reynaldo dos Santos, dans lequel il donne ses observations détaillées.

Brooks a publié 3 cas d'artériographie dans des lésions ulcératives ou gangréneuses du membre inférieur (*Amer. Journ. of Med. Assoc.*, 29 mars 1924, p. 1016). Les voici résumés :

I. Femme, soixante-deux ans, ulcère de la jambe droite datant de vingt ans (variqueux?), bon pouls à la fémorale, pas de pouls à la poplitée ou aux vaisseaux du pied. Artériographie : on ne constate aucune oblitération, ni de la poplitée, ni de la péronière, ni de la tibiale postérieure ; la tibiale antérieure n'est pas injectée. Guérison de l'ulcère.

II. Homme de cinquante ans, diabète, gangrène du pied droit lentement progressive. Artériographie : la poplitée n'est pas oblitérée ; la tibiale antérieure est visible sur un court segment ; la péronière est complètement infectée. Mais sur le cours de cette artère on constate plusieurs aires d'obstruction partielle avec des irrégularités de la paroi du vaisseau ; on ne voit pas la tibiale postérieure. Amputation de cuisse au tiers inférieur. Guérison parfaite.

A l'autopsie de la jambe, la poplitée est un peu rétrécie, on constate quelques plaques calcifiées, mais l'artère est élastique et sa lumière bien conservée.

La tibiale postérieure, la péronière, la tibiale antérieure sont des

tuyaux de pipe, l'origine de la tibiale postérieure est très rétrécie, la plus grande partie de l'artère est oblitérée; la péronière est rétrécie dans son entier, et en nombreux points le rétrécissement du vaisseau est plus marqué.

III. Homme de cinquante-trois ans, diabète, douleurs dans les deux membres inférieurs avec ulcération des deux jambes.

Artériographie droite, la circulation est apparemment bonne, guérison de l'ulcère.

Dans ces 3 cas aucun incident ni accident ne fut observé du fait de l'injection intra-artérielle.

Brooks conclut : la méthode donne une information valable pour la localisation de l'obstruction artérielle. Aucune manifestation de lésion artérielle par l'injection n'a été observée.

Voici maintenant les observations de Singleton.

Première observation (obs. IV), femme, vingt-huit ans, gangrène après accouchement par thrombose des vaisseaux iliaques et fémoraux.

Un sillon d'élimination se dessine aux chevilles au bout de six semaines. Alors injection dans la fémorale de 15 cent. cubes de solution d'iodure de sodium à 100 p. 100, la radiographie montre que les artères de la jambe sont normales.

Après l'injection, les tissus sains de la jambe blanchissent quelque peu; la gangrène, qui était auparavant stationnaire, s'étend immédiatement sur la jambe de quelques pouces. Deux mois après, amputation au lieu d'élection.

Deuxième observation (obs. V), homme, 60 ans, gangrène sénile de l'avant-pied droit. Injection d'iodure de sodium dans l'artère fémorale. Après l'injection, la jambe devient froide, et la circulation est sérieusement affectée au-dessous du genou. Mort deux jours après.

Troisième observation (obs. VI), homme, 86 ans, accident d'automobile. Le membre inférieur gauche est froid, la mobilité est abolie, douleurs dans le membre.

Le 8 février, injection de 15 cent. cubes de solution d'iodure de sodium à 100 p. 100.

Le 12 février, la peau prend une apparence tachetée jusqu'au-dessus du genou et cette apparence s'étend en dedans jusqu'au périnée.

Le 17 février, accroissement des troubles circulatoires.

Le 1er mars, mort.

Dans ses 6 observations Singleton a eu dans les anévrismes 3 résultats très bons et remplis d'enseignement; dans les gangrènes, au contraire, 3 très mauvais résultats : 1 mort rapide, 2 cas d'extension de la gangrène avec 1 mort en vingt jours.

Il conclut : « D'une façon générale, les résultats de mes expériences me font à la fois recommander et condamner la méthode ». Il la condamne dans les gangrènes, c'est le seul point que je doive examiner aujourd'hui. Singleton conclut : Dans les gangrènes spontanées la méthode n'est pas sans dangers, et ne doit pas probablement être employée. Elle est contre-

indiquée dans les gangrènes avec obstruction veineuse, encore dans l'artério-sclérose à cause du rétrécissement des artérioses et des capillaires.

Dans la thrombo-angéite oblitérante, comme les capillaires sont d'habitude plus souvent normaux et la circulation collatérale meilleure, dans ces conditions la méthode ne doit pas être nuisible.

Tel est l'avis de Singleton.

Voici donc 9 observations.

Je vais les envisager à deux points de vue : 1° celui des incidents consécutifs à l'injection; 2' celui des renseignements donnés par l'artériographie.

Sur 9 cas, 6 cas parfaits sans aucun accident, ce sont ceux de Brooks et Charbonnel, mais dans les 3 cas de Singleton nous comptons 2 cas d'extension de la gangrène (une fois immédiatement, une fois quatre jours après, avec mort au vingtième jour), et 1 mort deux jours après.

Sur ces 9 cas, auxquels j'ajouterai dans un instant 1 cas personnel, donc sur 10 cas, il y eut 4 fois des accidents plus ou moins graves.

Mais dans l'étude de ces accidents il convient d'envisager un point capital, c'est la technique suivie pour l'injection intra-artérielle.

Brooks et Singleton se sont servis d'une solution d'iodure de sodium à 100 p. 100; Reynaldo dos Santos n'use que de sa solution à 25 p. 100. Tous injectent de 10 à 15 cent. cubes.

Brooks-Singleton, Reynaldo dos Santos font l'injection intra-artérielle après avoir bloqué la circulation totale du membre inférieur.

Brooks découvre les vaisseaux au canal de Hunter, il met un garrot à la racine de la cuisse, un clamp sur l'artère fémorale dénudée, et ne serre ce dernier que lorsque la veine est distendue par la compression du garrot, puis il fait l'injection intra-artérielle.

Singleton ne met pas les vaisseaux à découvert; il fait l'injection intra-artérielle à travers les téguments, mais un aide comprime les vaisseaux sous l'arcade de Fallope.

Reynaldo dos Santos et ses collaborateurs font de même, car ils écrivent textuellement : « Pour prolonger l'opacité nous tâchons de retenir l'iodure de sodium dans les vaisseaux soit par la compression élastique en amont de la ponction, soit pas l'hémostase provisoire à la pince sur le vaisseau dénudé. » « Ainsi, disent-ils encore, nous avons réussi à rendre visibles les branches de l'humérale dans des poses successives pendant quinze minutes. »

Que penser de cette technique qui bloque la circulation du membre, pour permettre la stagnation de la substance opaque aux rayons X dans le membre pendant le temps nécessaire aux opérations radiologiques? Tout d'abord est-il nécessaire d'interrompre la circulation? Reynaldo dos Santos reconnaît lui-même que c'est parfaitement inutile, puisque, lorsqu'il fait ses injections intra-aortiques, il ne peut comprimer l'aorte au-dessus, et il obtient pourtant une imprégnation totale du système artériel. Ensuite cette stagnation n'augmente-t-elle pas les dangers du contact de cette solution nocive avec les parois vasculaires?

Singleton le reconnaît lui-même, car il attribue les accidents qu'il a observés à l'irritation des vaisseaux par la solution iodurée retenue à leur intérieur.

Charbonnel et Masse sont du même avis, et dans leur technique ils abandonnent la compression vasculaire, et font leur injection dans une circulation qu'ils n'interrompent en rien.

S'il m'est permis de donner mon avis, je crois que d'une façon générale l'artériographie étant interruption momentanée de la circulation mérite toutes les critiques théoriques que Lecène a fort judicieusement formulées ici même lors du rapport de Gosset.

Bloquer la circulation d'un membre et injecter dans les vaisseaux une solution à 100 p. 100, voire même à 25 p. 100, d'un liquide aussi nocif pour les endothéliums que l'iodure de sodium, c'est s'exposer, je crois, aux pires accidents immédiats ou consécutifs.

Et puisque l'arrêt de la circulation n'est pas indispensable pour prendre les radiographies nécessaires, je crois que l'interruption de la circulation doit être formellement bannie de la technique de l'artériographie.

Que convient-il, par contre, de penser des dangers possibles de l'injection intra-artérielle d'iodure de sodium sans arrêt de la circulation du membre ?

Il est permis de se demander si 10 cent. cubes d'iodure de sodium à 25 p. 100, c'est-à-dire 2 gr. 5 d'iodure qui sont immédiatement répandus dans le torrent circulatoire à une vitesse moyenne de 80 centimètres par seconde, d'après ce que m'ont dit les physiologistes, et dans une masse de 5 à 6 litres de sang, peuvent être vraiment nocifs? J'avoue n'en rien savoir théoriquement.

Il faut même reconnaître que l'expérimentation ne peut là, comme d'ailleurs en bien d'autres circonstances, nous donner une réponse entièrement valable, car conclure des résultats que donnerait l'injection intra-artérielle chez un animal dont la circulation est normale, à ceux qu'elle peut et doit donner chez un malade atteint de gangrène et d'origine artérielle, serait une véritable faute de jugement, et l'erreur pourrait être grosse de fâcheuses conséquences. Nous ne devons donc tenir compte que des résultats cliniques. Or, Charbonnel et Masse n'ont pas observé d'accident ni même d'incident dans leurs 3 cas.

Et de ces cas, vraiment très peu nombreux, on serait en droit de conclure à l'innocuité de la méthode.

Or le hasard a fait qu'il y a quelques jours je me suis trouvé dans la nécessité de recourir à une artériographie pour une gangrène du membre inférieur.

Je dis la nécessité, et je m'explique.

Un homme de quarante-sept ans a eu les pieds gelés pendant la guerre mais sans ulcérations (1916). A partir de 1917, ulcères du pied gauche qui conduisent Lenormant à pratiquer en 1926 un Chopart.

En 1927, douleurs dans le pied droit, claudication intermittente, gangrène limitée du gros orteil. Le malade entre dans mon service avec une ulcération de son Chopart gauche et de graves troubles circulatoires du

pied droit avec ulcération du pouce. Sur la jambe gauche antérieurement amputée, tous les examens cliniques concordent pour permettre de conclure qu'une amputation au tiers inférieur de la jambe est indiquée. Mais sur la jambe droite, au contraire, les examens cliniques concluent à une circulation à peine satisfaisante au tiers supérieur. C'était donc une double amputation, au tiers inférieur à gauche, au tiers supérieur, même au genou à droite.

J'ai cru devoir recourir à l'artériographie sur le membre droit pour tâcher de savoir si par cette méthode je ne pourrais pas avoir un renseignement plus complet, et arriver peut-être à l'indication d'une amputation plus basse : Syme par exemple. Vous comprenez tout l'intérêt qu'il y aurait eu pour mon malade, amputé nécessairement de jambe de l'autre côté.

J'ai donc fait une artériographie. Découverte de la fémorale commune sous l'arcade à l'anesthésie locale. Projet d'injection de 15 cent. cubes de solution d'iodure de sodium à 25 p. 100 dans l'artère. Au deuxième centimètre cube pénétré dans l'artère mon malade pousse un cri d'atroces souffrances. « Cela me brûle » crie-t-il, puis « J'ai une crampe horrible dans la jambe » et, de fait, la jambe se met en flexion sur la cuisse, et le mollet devient dur. Mais ce qui a le plus frappé tous ceux qui assistaient, non sans une très grande curiosité scientifique, à cet examen, et notre collègue Guibal (de Béziers) était parmi les assistants, ce fut qu'instantanément la jambe a changé de couleur, elle est devenue d'une blancheur de marbre et toute froide.

La lividité et la froideur de la peau s'arrêtaient suivant une ligne circulaire très nette à l'union du tiers supérieur et des deux tiers inférieurs de la jambe.

Je n'ai pas besoin d'ajouter que l'injection fut aussitôt suspendue; 4 centimètres cubes de la solution ont été seulement injectés.

La douleur a persisté quelques minutes, puis a disparu. Mais les phénomènes d'algidité ont persisté pendant vingt-quatre heures. J'ai fait aussitôt prendre la tension artérielle au Pachon.

Après l'injection, au Pachon, rien au tiers supérieur de la jambe, où il y avait auparavant Max. : 12, Min. : 7 avec oscillation d'une grande division.

Le soir, même état.

Le lendemain matin au tiers supérieur Max. : 14, Min. : 8, oscillation, 1 division 1/2, et, ce qu'il y a de curieux, c'est qu'au bout de vingt-quatre heures, au tiers inférieur de cette jambe, niveau auquel avant l'artériographie il n'y avait jamais eu aucun indice oscillométrique de circulation artérielle, vingt-quatre heures après l'artériographie on trouve une Max. de 14, une Min. de 8 et des oscillations de 1 division 1/2. Au spasme artériel considérable que l'injection avait provoqué a succédé une vaso-dilatation importante et bien inattendue.

Il convient encore d'ajouter qu'environ deux heures et demie après l'injection d'iodure mon malade a présenté des signes intenses d'intoxication : toux quinteuse, éternuements, larmoiement, goût d'iode dans la bouche ; ces symptômes ont persisté trois heures durant.

Tels sont les incidents auxquels il m'a été donné d'assister. Je n'ai pas besoin de vous dire la très forte émotion qu'ils ont provoquée en moi.

Aucun dommage définitif ne s'est produit; on pourrait même dire que l'injection d'iodure de sodium a eu en quelque sorte un résultat favorable puisqu'à la vaso-constriction impressionnante qu'elle a provoquée a succédé une vaso-dilatation qui a fait apparaître l'expression oscillométrique de la circulation dans un territoire où jusque-là on n'avait pu la constater.

Dans la série des incidents relevés il en est un autre qui semble régulier, c'est l'atroce douleur provoquée par l'injection. Brooks l'a signalée telle, qu'elle nécessite, dit-il, l'anesthésie générale pour pouvoir pratiquer l'injection; les autres auteurs l'ont de même observée et préconisent la rachianesthésie ; elle m'a, dans mon cas, vivement impressionné.

Le second point à envisager est l'appréciation des renseignements donnés dans la gangrène des membres inférieurs par l'artériographie.

Tout d'abord, un point théorique. Singleton a fait l'injection dans la fémorale au triangle de Scarpa. Brooks, Charbonnel et Masse l'ont pratiquée au canal de Hunter. Ils se demandent, à juste raison, s'il ne vaudrait pas mieux faire l'injection sous l'arcade crurale pour injecter le territoire et les anastomoses de la fémorale profonde.

Mais ils répondent par la négative, disant que ce que l'on désire connaître le plus souvent c'est la circulation de la jambe. Je me permettrai théoriquement de ne pas être de leur avis. Puisque l'on fait une artériographie pour étudier la circulation du membre inférieur et déterminer à quelle hauteur doit être faite l'amputation, il me paraît nécessaire d'injecter tout le système artériel du membre dans sa totalité. On peut trouver une fémorale oblitérée à la cuisse et une simple gangrène des orteils limitée par les anastomoses du système fémoral profond. L'artériographie ne risquerait-elle pas, dans de tels cas, de faire porter l'amputation trop haut?

Mais ceci est de la discussion théorique, voyons les observations. Cas de Brooks :

Obs. I. — Ulcère de jambe, l'artériographie ne montre aucun obstacle artériel, la tibiale antérieure pourtant n'est pas injectée. L'ulcère guérit.

Obs. II. — Ulcération des deux jambes. A droite l'artériographie montre une circulation apparemment normale, l'ulcère guérit.

L'observation III est des plus intéressantes, on peut même la considérer comme capitale, car l'artériographie a donné, pour ainsi dire, l'état anatomique réel du système artériel. Gangrène du pied droit; amputation de cuisse, tiers inférieur.

L'artériographie montre : poplitée non oblitérée, tibiale antérieure injectée sur un court segment, péronière complètement injectée mais rétrécie par places.

Tibiale postérieure non injectée.

L'autopsie du membre amputé montre :

Poplitée à l'arrière bien conservée.

Tibiale antérieure, péronière et tibiale antérieure en tuyaux de pipe, péronière rétrécie par places, tibiale postérieure oblitérée à son origine.

Les résultats de l'autopsie artérielle du membre sont exactement semblables aux données de l'artériographie. Ce cas est véritablement frappant.

Donc, sur 3 cas, 1 cas pour ainsi dire de démonstration idéale de l'état anatomique des artères, 2 cas concordant avec l'évolution clinique des lésions ulcératives.

Observations de Charbonnel et Masse.

Obs. I. — Gangrène du gros et du petit orteil. L'artériographie montre que les troncs artériels ne sont pas oblitérés et, de fait, la gangrène dans son évolution reste très localisée aux deux doigts frappés.

Obs. II. — Gangrène des orteils droits. L'artériographie montre que les artères sont perméables au moins jusqu'à l'avant-pied ; dans son évolution, la gangrène, au bout d'un mois et demi, se limite à l'avant-pied avec un sillon très net d'élimination.

Obs. I. — Gangrène des deux orteils droits; l'artériographie semble indiquer une circulation jusqu'au talon, la suite de l'observation montre que ce fut une fausse indication, car, fort de cette vascularisation apparente du talon, Charbonnel fit une amputation de Syme ; les bords des lambeaux se sphacélèrent au cinquième jour, il fallut faire une amputation de cuisse au huitième jour et le malade mourut deux jours après.

Donc, sur 3 observations, 2 résultats concordant avec l'évolution de la gangrène, 1 résultat qui sembla légitimer une opération économique, et qui fut une erreur dont la suite fut la mort du malade.

En résumé, dans ces 6 cas, 4 fois l'artériographie coïncide avec l'évolution clinique des lésions (2 cas Brooks, 2 cas Charbonnel), 1 fois l'artériographie donne un résultat semblable aux constatations faites à l'autopsie du membre (Brooks), 1 fois il y eut discordance (Charbonnel).

Il est fort intéressant maintenant de comparer les résultats de l'artériographie avec ceux donnés par les autres méthodes d'examen clinique. Et c'est là, à mon avis, le point capital de la critique pour arriver à savoir si l'artériographie donne vraiment des résultats très supérieurs.

Seules les 3 observations de Charbonnel et Masse nous permettent cette comparaison que les auteurs n'ont pas manqué de faire.

Obs. II. — Toutes les épreuves cliniques et l'artériographie concordent pour montrer qu'il ne s'agit que de lésions vasculaires périphériques, et de fait la gangrène se limite à deux orteils.

Obs. III. — Le pouls est imperceptible aux tibiales postérieures et aux pédieuses.

L'étude oscillométrique montre qu'il n'y a d'index oscillométrique ni au cou-de-pied ni au tiers supérieur de la jambe; l'artériographie montre, au contraire, la vascularisation du talon. La gangrène se limite à l'avant-pied.

Obs. I. — Toutes les épreuves cliniques, et là elles furent nombreuses, Moskovicz, Cosasesco, oscillométrie, tests d'Aldrich et Mac Clure, toutes indiquent une circulation passable au tiers supérieur de la jambe.

L'artériographie semble indiquer une circulation jusqu'au talon. Le lambeau du Syme se sphacèle.

Donc, sur 3 cas, la comparaison des épreuves cliniques, de l'artériographie et de l'évolution clinique de la gangrène donne le résultat suivant :

Un cas de concordance absolue de tous les procédés d'examen et de l'évolution clinique de la gangrène : c'est l'observation II.

Un cas dans lequel l'artériographie fut d'accord avec l'évolution de la gangrène, mais en désaccord avec les épreuves cliniques : c'est l'observation II.

Un cas dans lequel l'artériographie eut tort contre les résultats cliniques, car l'opération faite fut une erreur, la hauteur de l'amputation et le lambeau, choisis de par la seule artériographie et contre les résultats des autres procédés cliniques d'examen, furent des erreurs. Le lambeau se sphacéla; c'est l'observation III.

Trois observations, trois résultats différents.

Vous me permettrez d'en conclure tout uniment qu'il nous faut d'autres observations pour justifier une opinion quelconque.

Quelles conclusions générales suis-je autorisé à tirer des faits que j'ai analysés devant vous? Et vous me permettrez de vous renouveler mes excuses de n'avoir pu analyser toutes les observations jusqu'ici publiées.

Je ne saurais trop répéter que je borne mon jugement de l'emploi de l'artériographie aux gangrènes artérielles localisées des membres inférieurs.

Dans ces cas, l'artériographie par injection intra-artérielle d'une solution d'iodure de sodium est-elle sans danger, présente-t-elle sur les autres méthodes d'examen clinique un avantage réel, donne-t-elle des renseignements de qualité supérieure?

Je crois pouvoir dire tout d'abord que pour l'artériographie des membres la solution à 100 p. 100 d'iodure de sodium est d'une concentration absolument inutile et probablement dangereuse, et que la solution à 25 p. 100 donne la visibilité parfaite du système artériel.

Je crois pouvoir dire aussi que l'arrêt momentané de la circulation pendant les opérations radiographiques pour permettre une meilleure visibilité du système artériel par stagnation de la substance opaque dans les vaisseaux est parfaitement inutile, que de plus cette technique est dangereuse et qu'elle est responsable de certains accidents observés.

Sans le blocage de la circulation du membre la méthode passe pour inoffensive, mais le cas que j'ai observé permet toutefois de lui attribuer certains incidents non graves, mais vraiment impressionnants.

La méthode, enfin, ne semble pas, dans les observations jusqu'ici publiées, avoir donné ni des résultats concluants, ni des enseignements supérieurs à ceux que donnent les autres méthodes d'examen clinique.

Théoriquement, il faut reconnaître que la méthode est fortement séduisante.

Obtenir l'image complète du système artériel perméable dans un membre frappé de troubles circulatoires causant une gangrène limitée, obtenir pour ainsi dire une véritable dissection sur le vivant de toutes les artères, pouvoir exactement de par la visibilité du réseau artériel, discréminer les parties du membre vouées à la mortification et celles dont la vitalité paraît assurée par la qualité de la circulation artérielle, pouvoir en déduire en toute certitude le niveau le plus bas de l'amputation nécessaire, ce sont là des espérances magnifiques, ce serait là la solution certaine tant désirée et jamais obtenue jusqu'ici de cet angoissant problème qu'est toujours la délimitation exacte du niveau de l'amputation nécessaire dans une gangrène artérielle.

Des hauteurs de ces espérances magnifiques, il nous faut redescendre aux réalités jusqu'ici acquises.

Les résultats obtenus jusqu'ici ne légitiment pas la conservation de tels espoirs. Mais la méthode est d'hier, les cas publiés ne sont pas nombreux. Que nous réserve l'avenir?

Il nous faut attendre pour légitimer notre jugement de très nombreuses observations.

Je souhaite que l'artériographie dans les gangrènes du membre inférieur nous donne un jour la certitude de pouvoir, en toute sécurité et précision complète, délimiter le niveau de l'amputation nécessaire, problème angoissant dont toutes les autres méthodes ne nous ont pas jusqu'ici donné la solution constante et certaine. Je le souhaite, mais devant le caractère quelque peu offensif de la méthode, devant la qualité des renseignements jusqu'ici obtenus, renseignements non supérieurs à ceux donnés par les autres méthodes cliniques, je m'excuserai de ne pas être de ceux qui, dès maintenant, expérimenteront davantage la méthode dans les gangrènes artérielles du membre inférieur.

Je crois devoir adresser à MM. Charbonnel et Masse tous les remerciements de notre Société pour lui avoir envoyé leurs très intéressantes observations.

M. Maurice Chevassu : Je n'ai aucune expérience personnelle de l'artériographie. Mais parmi les observations que nous a citées Pierre Duval dans son intéressant travail, il en est deux dont l'intérêt me paraît susceptible de dépasser le cadre diagnostic, ce sont celles de ces deux malades chez lesquels l'artériographie à l'iodure fut suivie de la guérison d'ulcères de longue durée. Or je crois savoir que, dans le même ordre d'idées, Reynaldo dos Santos utilise actuellement l'injection artérielle d'iodure pour traiter des manifestations syphilitiques des membres à évolution rapide.

M. **Anselme Schwartz** : M. Pierre Duval nous a montré que, lorsque la circulation est bloquée, l'injection de l'iodure de sodium est éminemment dangereuse et qu'elle ne l'est plus si la circulation est libre.

Or dans la gangrène sénile il y a des lésions oblitérantes, le liquide peut donc stagner et cette stagnation peut ainsi aggraver les lésions déjà existantes.

Un cas de névralgie faciale traité par neurotomie juxta-protubérantielle (méthode de Dandy). Résultat récent,

par MM. **D. Petit-Dutaillis** et **R. Lœwy**.

Rapporteur : M. Robineau.

Un cas de diverticulite aiguë du côlon droit, simulant une appendicite aiguë,

par M. **Daniel Ferey** (de Saint-Malo).

Rapport de M. Paul Mathieu.

M. Ferey nous a communiqué l'observation suivante :

Mme M..., âgée de vingt-six ans, est prise brusquement, le 18 février 1929, à 7 heures du matin, d'une douleur vive dans le côté droit de l'abdomen. Cette douleur diminue un moment d'intensité, pour bientôt reprendre avec des exacerbations de plus en plus marquées. Localisée au côté droit, elle irradie rapidement vers le creux épigastrique. La malade ne vomit pas, elle éprouve seulement des nausées. Dans la journée du 18 février elle a des gaz, elle va même deux fois à la selle sans diarrhée. Elle a remarqué que les urines étaient chargées et peu abondantes.

Nous l'examinons le 19 février à 16 heures. Pas de retard des règles, pas de maladies antérieures importantes. Deux accouchements normaux, et sans aucun incident. L'examen révèle une sensibilité particulièrement nette de la région du point de Mac Burney, et sur une surface d'une paume de main environ existe une contracture assez marquée de la paroi abdominale. Température, 38°4. Pouls, 100. Le toucher vaginal ne montre rien d'anormal dans les culs-de-sac.

Intervention, à 18 heures, le 19 février. Anesthésie au balsoforme. Incision de Mac Burney. Nous sommes surpris de trouver l'appendice normal. Nous l'enlevons suivant la technique habituelle, sans l'enfouir, mais toujours en l'écrasant. En raison des symptômes, indiquant nettement une lésion intra-péritonéale, constatés par nous, avant l'intervention, nous agrandissons notre incision vers le bas, pour explorer les annexes droites; on ne trouve rien d'anormal, les annexes sont parfaitement saines.

Nous explorons alors le côlon droit, prêt à agrandir l'incision pour vérifier l'état de la vésicule biliaire, quand en écartant fortement les lèvres de l'incision

nous apercevons, sur la face antéro-externe du côlon droit, à 10 centimètres environ du bas-fond cæcal, une masse rougeâtre, scléro-lipomateuse, dure, du volume d'un gros marron. Nous incisons le péritoine sur cette masse et nous essayons de la libérer. Progressivement, nous arrivons à isoler la partie graisseuse, et nous trouvons, à son intérieur, un diverticule rouge, enflammé, comme étranglé par la paroi colique à travers laquelle il a fait hernie. Nous réséquons le diverticule avec la masse graisseuse qui lui adhérait encore en partie. Nous suturons facilement la muqueuse au catgut 00. La suture de la musculeuse est beaucoup plus difficile, car elle a participé à l'inflammation, et l'on est obligé de prendre loin. On termine par un petit surjet séro-séreux au catgut 0. La paroi abdominale est fermée au catgut 2.

L'évolution se fait normalement vers la guérison, et la malade, revue le 25 avril, est en parfaite santé.

Cette observation, publiée surtout à titre documentaire, nous a paru intéressante, non seulement du fait de sa rareté, mais encore des erreurs de diagnostic et, surtout, de traitement qu'elle aurait pu entraîner.

Au point de vue diagnostic, il nous semble difficile d'éviter l'erreur avec l'appendicite. Un seul point intéressant, et qui serait à vérifier sur un plus grand nombre de cas, c'est la présence de gaz et de selles normales sans diarrhée, pendant trente-six heures, durée de la crise jusqu'au moment de l'intervention.

Quant au traitement, l'intervention, dans les cas aigus, comme celui que nous relatons, s'impose. Il est important lorsqu'on trouve un appendice normal, non enflammé, alors que les symptômes cliniques d'appendicite sont nets, de ne pas se contenter d'une appendicectomie simple, mais d'aller vérifier, non seulement l'état de la vésicule ou de l'ovaire droit, mais encore d'explorer avec soin le côlon droit. L'inflammation paraissait assez sérieuse, et, si l'on n'était pas intervenu, un abcès, ou même une péritonite auraient pu se déclarer et entraîner la mort de la malade, sans qu'on ait jamais pu en trouver la cause.

Les diverticules du côlon ascendant sont rares. La plupart des diverticules du gros intestin siègent sur le côlon pelvien. L'observation de M. Ferey présente donc encore un certain intérêt à ce point de vue. La nature du diverticule enlevé a été précisée par l'examen histologique qu'a bien voulu pratiquer M. Lecène sur ma demande. Il s'agit d'un diverticule vrai, dont les coupes montrent une tumeur centrale bordée par une muqueuse du type « gros intestin » avec développement important des glandes de Lieberkühn et absence presque complète de follicules lymphoïdes. La muqueuse est sous-tendue par une couche musculaire, puis par une couche celluleuse. Entre cette dernière et la séreuse, il n'existe pas de couche musculeuse. Cette absence de musculeuse est habituelle dans les formations diverticulaires de l'intestin. Les diverses couches du diverticule sont le siège d'une inflammation subaiguë diffuse sans caractères spécifiques.

Je vous propose de remercier M. Ferey de son intéressante observation.

M. Paul Moure : J'ai eu l'occasion d'observer un cas analogue à celui qui nous a été rapporté par M. Mathieu : une femme de trente ans est prise brusquement, le 3 avril 1926, d'une vive douleur abdominale, surtout marquée à droite avec vomissements et température à 38°5; les douleurs persistant, je suis appelé à voir la malade le surlendemain et je la fais entrer à la Pitié où je l'opère, le 6 avril, avec le diagnostic de crise légère d'appendicite; l'examen révélait, en effet, un point de Mac Burney extrêmement net avec une légère défense musculaire; le toucher vaginal ne montrait en dehors d'un prolapsus utérin aucune lésion pelvienne.

Opération le 6 avril 1926. Anesthésie à l'éther. Incision de Mac Burney, paroi grasse. En extériorisant le cæcum, on sent une induration sur la face antéro-externe à 5 centimètres au-dessus et en dehors du point d'implantation de l'appendice, qui est gros, mais qui paraît sain. Cette petite masse, faisant corps avec la paroi cæcale, a les dimensions d'une demi-noisette, d'aspect jaunâtre : elle est progressivement abrasée aux ciseaux jusqu'au plan de la paroi intestinale; elle est formée de tissu fibro-lipomateux inflammatoire. On constate, tout à coup, qu'il existe à son centre un orifice communiquant avec la cavité du cæcum. Les bords de cet orifice sont débarrassés du tissu inflammatoire induré qui lui adhère; il est à peu près circulaire et mesure environ 4 millimètres de diamètre. Ce petit orifice est alors fermé par un surjet total en bourse recouvert par un deuxième surjet musculo-séreux. On constate alors qu'il existe 2 centimètres plus haut un autre petit diverticule non infecté, à parois souples, de la grosseur d'un pois; on l'invagine avec l'extrémité d'une pince de Kocher et l'on place une petite bourse au fil de lin à sa base. On inspecte alors le côlon ascendant, mais on ne trouve pas d'autre diverticule.

Ablation de l'appendice et enfouissement du moignon. Avec le même fil de lin, on suture l'une à l'autre la bandelette antérieure et la bandelette externe du cæcum, de façon à enfouir la région sur laquelle siégeaient les deux diverticules.

Fermeture de la paroi en deux plans au catgut. Drainage sous-cutané par un faisceau de crins.

L'examen microscopique des fragments prélevés au niveau du nodule, formé par le premier diverticule, montre que la muqueuse a été presque complètement détruite; elle est seulement représentée par le fond de quelques glandes, reposant sur du tissu lymphoïde en réaction inflammatoire. Il n'existe aucune couche musculaire entre la muqueuse et le tissu conjonctif enflammé qui forme la paroi externe du diverticule. Le diverticule apparaît donc comme une petite hernie de la muqueuse à travers la musculeuse.

Les suites opératoires furent très simples et la malade guérit sans incident.

Pendant sa convalescence, je fis pratiquer un examen radioscopique du gros intestin pour chercher à mettre en évidence d'autres diverticules sur le trajet du côlon; cet examen resta négatif.

J'ai eu l'occasion de réopérer cette malade en 1928 pour son prolapsus utérin; elle n'a plus jamais ressenti aucune douleur abdominale.

COMMUNICATIONS

Action « disséquante » du bistouri à haute fréquence.

par M. Heitz-Boyer.

Dans ma communication précédente sur les courants à ondes entretenues réalisés par les appareils à lampes (décembre et janvier 1929)[1], j'avais essayé, à la suite de nos recherches histobiologiques et physiques poursuivies avec Champy et Goudet sur les effets physiologiques de ces courants, d'éclaircir leur mécanisme d'action sur les tissus; j'avais, dans ce travail, insisté essentiellement sur l'action nouvelle de *section* des tissus, se combinant avec celle déjà connue de *coagulation sanguine et lymphatique* (procurée en effet depuis longtemps par les courants à ondes amorties), tout en conservant de ceux-ci l'action de protection *contre l'infection*.

A ces trois actions essentielles (surtout les deux premières) s'en ajoute une quatrième, d'importance beaucoup moindre, qui découle du mécanisme de l'action de section, c'est-à-dire des phénomènes d' « éclatement », de « dislocation cellulaires », qui caractérisent la destruction des cellules frappées par les ondes entretenues. Cette action secondaire, mais qui peut être intéressante pour le chirurgien, concerne le pouvoir de *dissection* élective, que réalisent ces courants sur les tissus de nature et résistance différentes : spontanément, l'électrode crée entre ceux-ci des plans de clivage les séparant les uns des autres, et qui faciliteront la tâche de l'opérateur au cours de son intervention.

Pratiquement, cet effet de dissection est indiscutable; il m'avait frappé dès le début de mes opérations avec le bistouri à haute fréquence: elle a frappé également ceux de mes collègues qui s'en sont servis pour des opérations impliquant la dissection des tissus, telles que par exemple l'ablation de ganglions cervicaux. Mon ami Robert Monod en fut particulièrement impressionné lors d'une des premières opérations que je pratiquai chez le professeur Gosset avec lui ; il s'agissait de l'ablation de gros ganglions sous-maxillaires, consécutifs à un épithélioma mélanique de la commissure des lèvres; le bistouri à haute fréquence était comme guidé dans les plans de clivage pouvant se faire entre les ganglions et le tissu cellulaire sous-cutané, entre eux et le plan musculaire sous-jacent: l'opération s'en trouva nettement facilitée et raccourcie comme durée. Quelques jours plus tard, je faisais constater le même phénomène lors de l'ablation faite avec Moure (avec sa maîtrise habituelle) d'un énorme épithélioma ulcéré du cou consécutif à la radiothérapie et que m'avait confié M. Béclère.

1. Heitz-Boyer : Emploi des courants de haute fréquence en chirurgie : mécanisme d'action et effets des courants produits par les appareils à lampes; applications chirurgicales. *Bull et Mém. de la Soc. de Chir.*, 1929, n° 5.

Depuis, j'ai pu dans toutes mes opérations, où des clivages sont à créer, constater cette action « disséquante » du bistouri à haute fréquence; hier matin encore, je pouvais ainsi dissocier avec la plus grande facilité un périnée antérieur, en pratiquant l'opération de Marion de resserrement de l'urètre pour une incontinence d'urine chez la femme. Samedi dernier, c'était lors de l'ablation d'un volumineux angiome de l'avant-bras chez un enfant de huit mois, où la dissection de sa face profonde se fit avec une facilité et une rapidité extrêmes : je vais vous présenter le petit opéré tout à l'heure.

Physiologiquement, ce phénomène semble pouvoir s'expliquer ainsi. L'action « disruptive » sur les cellules s'exerçant toujours avec la même puissance sur les différents tissus, ceux-ci réagiront différemment suivant deux facteurs, semble-t-il : d'une part la structure histologique du tissu, et d'autre part sa conductibilité électrique. Une série de recherches sont en cours pour préciser ces deux facteurs suivant chaque tissu; mais déjà nous pouvons préciser que *le tissu conjonctif et ses dérivés paraît le moins résistant de tous*, alors qu'au pôle opposé est l'os, l'os compact surtout, qui ne semble pas du tout attaqué; en revanche, le tendon qui est si résistant au bistouri sanglant se laisse très facilement attaquer par le bistouri à haute fréquence. Or, le tissu conjonctif, infiltré ou non de graisse, constitue le plan de clivage habituel de toute dissection, et l'on comprend que celle-ci se fasse en quelque sorte spontanément par l'électrode et comme guidée électivement.

Quel qu'en soit d'ailleurs le mécanisme, cette action « disséquante élective » des courants à ondes entretenues est certaine : c'est l'expérience qui dira si cet avantage, secondaire, sera susceptible d'étendre le domaine de ce nouveau moyen d'action chirurgicale dont je poursuis l'étude.

M. **Lecène** : Je tiens à vous faire part de la seule expérience que j'aie faite jusqu'ici du bistouri électrique d'Heitz-Boyer, expérience que je n'ai nullement l'intention de renouveler. J'ai enlevé il y a deux mois, avec le concours de mon collègue Heitz-Boyer, qui avait eu l'obligeance de venir lui-même faire manœuvrer son appareil dans mon service, un vaste cancer ulcéré de la lèvre inférieure. J'ai été obligé de placer au cours de l'opération sept pinces hémostatiques : en faisant passer le courant coagulant le long des pinces laissées à demeure, j'ai obtenu une hémostase immédiate; j'ai terminé en tamponnant la plaie qu'il était impossible de réunir.

Mais il y eut *deux hémorragies secondaires*, le huitième et le douzième jour; elles ne furent cependant pas mortelles.

Par contre, la plaie eut un aspect nécrotique dès les premiers jours et le malade présenta une infection progressive grave; finalement il succomba au bout de six semaines. Il s'agissait évidemment d'un cancer étendu : mais je n'ai pas vu dans ce cas quel pouvait être l'avantage de ce procédé de section des tissus.

Comme l'usage de cet appareil comporte d'autre part le très gros inconvénient de rendre nécessaire la présence, pendant l'opération, d'un électri-

cien qualifié, je pense pour ma part qu'il n'est indiqué de ne l'employer *que dans des cas très exceptionnels* : lorsqu'il s'agira par exemple de sectionner un parenchyme tel que le foie, le rein ou l'encéphale. On sait du reste que les laryngologistes ont abandonné ce mode de section des tissus, après l'avoir essayé, à cause des *hémorragies secondaires trop fréquentes*.

La section des tissus au bistouri suivie de la ligature des vaisseaux qui saignent me semble être, jusqu'à nouvel ordre, le seul procédé sûr ; c'est en tout cas le seul que je continuerai à employer en chirurgie générale.

M. **Proust** : Je tiens à défendre l'instrumentation de mon ami Heitz-Boyer qui est devenue excellente, et qui ne produit plus aucune secousse, je tiens à le proclamer. Mais cette instrumentation qui peut avoir de grands avantages pour oblitérer des vaisseaux lymphatiques et éviter des dissémi-nations cancéreuses ne permet pas une chirurgie strictement aseptique. En particulier, il faut bien se dire que l'hémostase n'est obtenue qu'au prix d'escarres qui se détacheront secondairement. Handley, quand j'ai été le voir opérer, mettait des ligatures sur les vaisseaux d'une certaine impor-tance et je considère qu'à partir d'un certain calibre l'hémostase par coagu-lation est très précaire.

M. **Mauclaire** : J'ai fait deux fois l'ablation de seins cancéreux avec le bistouri électrique de M. Chedaille. J'avais en vue, non le rôle hémosta-tique, mais le rôle de *stérilisation à distance de la plaie au point de vue néoplasique*. Si les vaisseaux lymphatiques sont bloqués très à distance, il n'est pas douteux que cette méthode doit être utilisée. C'est l'avenir qui le démontrera.

Chez mes deux malades, je n'ai pas eu à mettre de ligature, mais il y a eu une lymphorragie assez marquée. Il y a eu une réunion par première intention, sauf en dedans de la plaie.

Au Congrès international de Chirurgie, en 1907, j'avais rapporté une statistique de cancers des seins traités après exérèse par le flambage de la plaie cruentée avec la lampe et la poire du thermocautère pour stériliser la plaie, mais je n'ai pas pu conclure.

M. **Gernez** : Je m'excuse de ne pouvoir apporter ici qu'une expérience de plus de dix-huit mois ; c'est, en effet, depuis cette époque qu'en France les constructeurs ont essayé de mettre au point ce bistouri à courants de haute fréquence.

Je ne reviens pas sur ce que j'ai déjà dit, ici, à la suite de la première communication d'Heitz-Boyer ; on ne peut comparer le premier cou-teau, en forme de yatagan en miniature, à la fine pointe de tungstène actuelle, dont il faut avoir étudié tout d'abord les effets et le maniement avant de l'employer chez l'homme. Si les lapins, sur lesquels j'expéri-mentais au début, étaient secoués par de violentes contractions, aujour-d'hui le faradique a été pour ainsi dire totalement éliminé par les constructeurs.

La conjugaison des courants à ondes amorties et entretenues peut se faire ou se dénouer au gré de l'opérateur; l'intensité se règle avec aisance, et je crois que peu à peu l'instrument s'améliore et se simplifie.

Je crains qu'en voulant trop faire avec le bistouri à courants de haute fréquence on ne nuise à la méthode ; pour moi, j'en ai limité l'emploi dans le centre anti-cancéreux annexé à mon service.

Je l'emploie, ou j'emploie l'anse coupante, dans l'ablation des gros champignons ulcérés du col, avant le traitement curiethérapique, qu'exécutent mes assistants : Mallet et Colliez, dans les cancers ulcérés des lèvres, dans les cancers de la langue ; et c'est de ces derniers que je m'occuperai aujourd'hui.

J'ai opéré quatre cancers du bord latéral de la langue ; tous quatre voisinant le pilier antérieur du voile et s'étendant plus ou moins avant, nécessitant donc une ablation assez large de la moitié antérieure de la langue.

Pour le premier, chez une femme, j'étais encore un peu familiarisé avec la méthode, j'employai l'électrocoagulation par acupuncture, en cernant la tumeur à la périphérie par des ponctions à feux croisés, assez rapprochés ; j'électrocoagulai ensuite la masse dans son ensemble. Cela sort de la question, me direz-vous, mais je rapporte le fait cependant, car, si tout se passa le plus simplement du monde, j'eus une hémorragie secondaire sans gravité le huitième jour, à la suite de la chute de l'escarre.

Dans les deuxième, troisième et quatrième cas la technique fut la suivante : anesthésie locale par blocage périphérique, très loin de la tumeur.

Hémisection de la langue, en procédant d'avant en arrière, et en amenant la langue progressivement, par des prises successives, avec les pinces de Doyen.

Pas d'hémorragies, section de la linguale qui est pincée et électrocoagulée, puis suture habituelle, en ramenant la pointe sur le bord latéral de la langue près du pilier antérieur du voile, suture très soignée de la face dorsale des deux tranches et d'une partie de la face latérale, laissant un peu de la suture, correspondant au plancher buccal, lâche et béante.

Dans le quatrième cas, opéré devant mon maître Mauclaire, après électrocoagulation de la linguale, je dus mettre une ligature, mon aide ayant excercé une traction sur cette artère électrocoagulée avant de desserrer la pince.

Dans les deuxième et troisième cas, réunion parfaite, suites opératoires indolentes ; l'un d'eux a été présenté le huitième jour aux chefs de centre anti-cancéreux. Aucune hémorragie secondaire.

Dans le quatrième cas, désunion le cinquième jour, mais ici, sur la demande de nos assistants, j'avais électrocoagulé légèrement à la boule les surfaces de section. Bénignité absolue des suites opératoires et indolence.

Pour moi, dans ces cas bien déterminés, le bistouri à courants de haute fréquence m'a paru simplifier la technique pour le patient et je continuerai à m'en servir en suivant tous les progrès qu'apporteront les constructeurs. Jamais je ne l'ai employé pour une amputation du sein, par exemple pour l'amputation de ganglions néoplasiques ou dans un acte chirurgical

où le bistouri ordinaire me paraît toujours très supérieur. Mais j'estime qu'il faut chercher avant tout à préciser les indications de la méthode de section des tissus et de l'électrocoagulation par la méthode dite diathermique, sans vouloir lui demander plus qu'elle ne peut donner.

M. Lenormant : Je regrette que Moure n'assiste pas à la séance, car le fait dont je vais parler lui appartient. Je n'ai pas d'expérience personnelle du couteau diathermique, mais Moure l'a employé, un certain nombre de fois, dans mon service. Ses opérés ont guéri sans incident, sauf une femme atteinte de synovite tuberculeuse des fléchisseurs des doigts. Et je dois dire que ce cas m'a beaucoup frappé. J'avais assisté à l'opération et admiré la précision et la netteté avec lesquelles le couteau électrique avait disséqué la gouttière carpienne et la paume de la main. En cours de route, des artérioles avaient été pincées. L'exérèse achevée, au lieu de lier ces vaisseaux, Moure fit l'hémostase par le courant coagulant et l'on vit très bien les petits vaisseaux se carboniser.

Or, entre *le huitième et onzième jour*, cette malade a eu trois hémorragies secondaires abondantes, assez difficiles à maîtriser. Ces hémorragies et les manœuvres d'hémostase qu'elles ont nécessitées ont provoqué de l'infection locale et finalement il a fallu amputer l'avant-bras.

Je n'attribue pas évidemment ce résultat malheureux à l'usage du couteau diathermique. Mais je crois qu'il ne faut pas se fier à l'action hémostatique de ce couteau, au moins en ce qui concerne les vaisseaux artériels de quelque importance, et, pour ma part, je préférerai toujours placer une ligature sur une artère qui donne que de la carboniser, même électriquement.

M. **T. de Martel** : Je m'associe entièrement à ce qu'a dit Lecène. Je me sers du couteau électrique constamment, puisqu'avec Clovis Vincent et David nous opérons régulièrement trois tumeurs cérébrales par semaine. Jamais nous ne cherchons à faire l'hémostase autrement que par des ligatures ou des clips.

Ce n'est que lorsque *nous ne pouvons faire autrement* que nous usons du couteau électrique pour assécher une surface ou pour sectionner un tissu mou et saignant. L'hémostase ainsi obtenue *est toujours très fragile* et ne m'inspire aucune sécurité. Se servir du couteau électrique pour la chirurgie générale, en dehors de cas absolument exceptionnels, c'est rechercher sans bénéfice sérieux les pires ennuis post-opératoires.

M. Heitz Boyer : Je remercie mes maîtres et amis Lecène et Lenormant du cri d'alarme qu'ils viennent de jeter ; je comptais moi-même le faire dans une communication prochaine, et cela dans l'intérêt de la technique nouvelle[1] : le meilleur moyen de compromettre une méthode nouvelle est de vouloir lui faire donner trop, et ce qu'elle ne peut pas donner.

1. Je pense d'ailleurs toujours le faire, en même temps que je vous apporterai l'ensemble des résultats positifs déjà obtenus.

Pour bien montrer que mon adhésion à leurs réserves n'est pas formulée par moi après coup et, pour les besoins de la cause, je reproduirai ici une série de phrases de ma communication, où, d'avance, je répondais à leurs critiques.

En ce qui concerne l'extension trop grande donnée à ce moyen de section nouveau et une généralisation injustifiée encore de son emploi, voici ce que j'écrivais, page 228, à propos des « Conclusions pratiques ».

« Pour sectionner simplement la peau et le tissu cellulaire sous-cutané, *on ne voit pas en principe d'avantage à recourir au bistouri de haute fréquence à ondes entretenues*. On peut continuer à s'en servir pour cet usage lorsqu'on l'a déjà en mains pour une utilisation plus justifiée; mais, en dehors de cette éventualité, il ne semblerait pas y avoir de raison pour le préférer au bistouri sanglant ». Et une page plus loin (p. 229), je précisais bien, comme Lecène vient de le faire : « L'indication capitale est la section de parenchymes très vasculaires », ajoutant à ceux qu'il vient d'énumérer (rein, foie, rate) le poumon : je demande à mon maître et ami de me permettre, lors de sa première intervention sur ce viscère, de lui inciser le parenchyme pulmonaire avec le bistouri à haute fréquence; il se trouvera encore fortifié dans les indications fermes qu'il a faites de ce nouveau mode d'action chirurgicale.

En ce qui concerne le cas rapporté par Lenormant concernant une synovite tuberculeuse, j'écrivais page 231 : « Enfin, d'autres utilisations se présenteront dont l'intérêt sera moindre et *plus discutable* », et je citais parmi elles l'extirpation des lésions tuberculeuses, ayant soin même de mettre un point d'interrogation entre guillemets à la fin de la phrase.

En ce qui concerne l'action hémostatique générale, voici les restrictions que je formulais page 222 : « Dans quelle mesure les courants à O. E. la réalisent-ils? Dans une très grande mesure, certes, *mais qu'il ne faudrait pas exagérer*. Je tiens à insister sur ce point et l'histologie va peut-être expliquer cette réserve ». Et suivait une série de considérations montrant l'insuffisance de cette action coagulante, du fait même du mécanisme d'action de ces courants.

Mais, ce qui me tient le plus à cœur dans le réquisitoire, tout de même un peu sévère qui vient d'être adressé à ces courants, c'est la question de l'HÉMOSTASE SANS LIGATURES, c'est-à-dire la coagulation sur pinces de vaisseaux déjà notables. En effet, n'avais-je pas eu soin de spécifier, page 229, après avoir décrit son mécanisme, que « *cette technique dans une incision des parties molles n'apporte pas grand avantage* ». Plus que jamais je ne vois l'intérêt majeur qu'il peut y avoir à ne pas mettre une ligature sur une linguale, sur une coronaire des lèvres; jamais, jamais je n'ai pensé à préconiser d'utiliser une telle manière de faire pour pratiquer l'hémostase d'une plaie ordinaire, alors que depuis des années je mets en garde mes collègues urologues, à propos des anciens courants qui déjà pouvaient faire cette hémostase[1],

1. Action hémostatique que j'utilise depuis presque vingt ans contre les hémorroïdes.

contre la brutalité de ce mode d'action et le danger des hémorragies secondaires. Mon ami Cadenat pourra dire, lorsqu'il a extirpé cette langue dont nous avons rapporté l'observation le 2 mars, que je me suis opposé à ce qu'il fasse ainsi l'hémostase de la faciale et de la linguale; car en dehors de la possibilité d'un saignement ultérieur, il y a le fait même de créer une escarre notable qui, surtout si elle est multipliée, s'opposera à une réunion *per primam*. C'est un dilemne dont on ne peut pas sortir avec le bistouri à haute fréquence : ou pas de coagulation intense et alors possibilité de réunir par première intention, mais pas d'hémostase électrique complète, — ou coagulation intense, avec hémostase de vaisseaux déjà gros, mais alors peu de chance de suture *per primam*.

Si, dans l'opération avec Lecène, j'ai employé cette technique, c'était pour en faire devant lui et ses assistants la démonstration et parce qu'il laissait la plaie ouverte; mais son cas prouve, comme d'ailleurs mes plaidoyers en chirurgie urinaire ne cessaient de le mettre en évidence, que la diathermocoagulation intense risque toujours, surtout en milieu infectieux, d'amener un saignement ultérieur, par suite d'une chute trop précoce de l'escarre.

En revanche, si cette technique ne doit à aucun prix être généralisée, il y a une série de cas où elle devient très précieuse, presque indispensable : c'est, écrivais-je page 222, « lors de la section des viscères vasculaires où il est difficile de poser de ligatures tels que le poumon, le cerveau », ou pour faire l'hémostase d'un vaisseau qu'on a pincé au fond d'une plaie très profonde, par exemple loin dans le périnée après une prostatectomie totale, ou après la résection de la plus grande partie de la vessie, ou lors de l'ablation d'un diverticule vésical. Ces trois exemples, pris dans la chirurgie urinaire, montrent les cas où l'hémostase par coagulation sur pinces pourra rendre un très grand service, et il y a longtemps que je la pratiquais, bien avant les courants à ondes entretenues.

Je remercie également Proust de sa déclaration catégorique que l'appareil actuel ne donne plus la moindre secousse (sauf, ajouterai-je, lorsqu'on touche un tronc nerveux, phénomène qui d'ailleurs se produit alors aussi avec le bistouri sanglant). Et je remercie d'autant plus Proust que je viens encore, du haut de cette tribune, de voir mon collègue Sauvé évoquer « visibles sur le film cinématographique » ces secousses soi-disant d'origine électrique, alors qu'il s'agissait tout simplement de mouvements de défense chez une opérée non endormie et anesthésiée pour un calcul rénal par injection paravertébrale et splanchnique. Sauvé a-t-il utilisé celle-ci pour le rein? Se rend-il compte de la position si incommode et si fatigante de l'opérée non endormie? Se rend-il compte de la difficulté d'obtenir par cette voie une anesthésie régionale vraiment parfaite? Il comprendrait alors qu'une malade ainsi opérée puisse éprouver quelques douleurs lors de la section des différents plans, et par suite réagir. D'ailleurs, que notre collègue veuille bien personnellement recourir une fois au moins à ce mode de section chirurgicale, et il sera convaincu défini-

tivement de cette absence de secousses, comme l'a été Proust et comme il vient si loyalement de le déclarer.

Voici quelques réflexions que je soumets déjà à mes collègues sur l'emploi du bistouri à haute fréquence et ses limites, et je leur demande de me faire crédit pour pouvoir, avec le temps, les préciser encore mieux. Mais je leur demanderai aussi de bien vouloir ne pas prononcer trop tôt des condamnations trop sévères sur une technique née d'hier et qui pourra, je le crois toujours, rendre de grands services.

Sténose congénitale en bague du côlon ascendant; fistule spontanée typhlo-sigmoïdienne. Occlusion intestinale tardive.

par MM. **Oudard**, membre correspondant, et **Le Bourgo**.

Nous avons eu récemment l'occasion d'observer un cas complexe d'occlusion intestinale chronique, dont nous croyons devoir donner l'observation détaillée à titre documentaire vu la rareté et la complexité des lésions observées.

Observation. — Yero..., soldat au 4e régiment de tirailleurs sénégalais; admis d'urgence à l'hôpital maritime Sainte-Anne, à Toulon, le 12 novembre, à 11 heures, au vu d'un billet d'hôpital qui mentionne : « En observation : météorisme abdominal, entéralgie violente, occlusion intestinale ».

Le malade souffre violemment, à en juger par sa mimique très expressive ; il est couché dans le décubitus latéral droit, enserrant de ses mains son ventre qui est fortement météorisé. Quelques vomissements bilieux. Au palper, ventre tendu, uniformément douloureux, on ne voit pas de mouvements de reptation d'une anse sous la peau; perception vague d'un empâtement dans la fosse iliaque; au toucher rectal, cul-de-sac de Douglas tendu, douloureux.

Il est impossible de se faire comprendre de ce Sénégalais qui geint sans cesse et de savoir quoi que ce soit de son histoire.

Opération à 11 h. 20. Rachianesthésie dorsale (XI-XII D); 2 centicubes de stovaïne avec léger barbotage.

Incision de Mac Burney dans la fosse iliaque droite; pas de liquide à l'ouverture du péritoine.

Laparotomie médiane sus- et sous-ombilicale; une portion du gros intestin, énormément distendue, fait irruption; on peut néanmoins entrevoir l'appendice cæcal, volumineux, ainsi que le cæco-côlon dilaté qui est en avant, bridé par une vaste bande épiploïque, oblique en bas et à droite.

La partie supérieure du côlon droit montre un rétrécissement du diamètre d'un crayon.

A ce moment, syncope brusque; le malade ne peut être ranimé malgré l'injection intracardiaque d'adrénaline.

Nécropsie. — L'habitus extérieur est celui d'un sujet robuste chez lequel on ne constate aucune trace de dépérissement physique.

La cavité abdominale étant largement ouverte par une incision cruciale, l'on a procédé à l'extirpation de la masse intestinale.

L'intestin grêle ne présente aucune anomalie de position ou de développe-

ment; *grosso modo*, l'on peut dire que le contenu de la cavité abdominale est normal, sauf au niveau de la fosse iliaque droite qui est occupée par le cæco-côlon, très dilaté, et, par son bord gauche, confondu avec une masse viscérale et épiploïque à première vue inextricable. Le cadre colique, dans ses autres segments, est refoulé à la partie postérieure et supérieure de l'abdomen.

Après section de l'iléon, nous avons désinséré progressivement le gros intestin jusqu'au niveau de la jonction recto-sigmoïdienne; il n'existait pas de malformations séreuses ni d'anomalies artérielles.

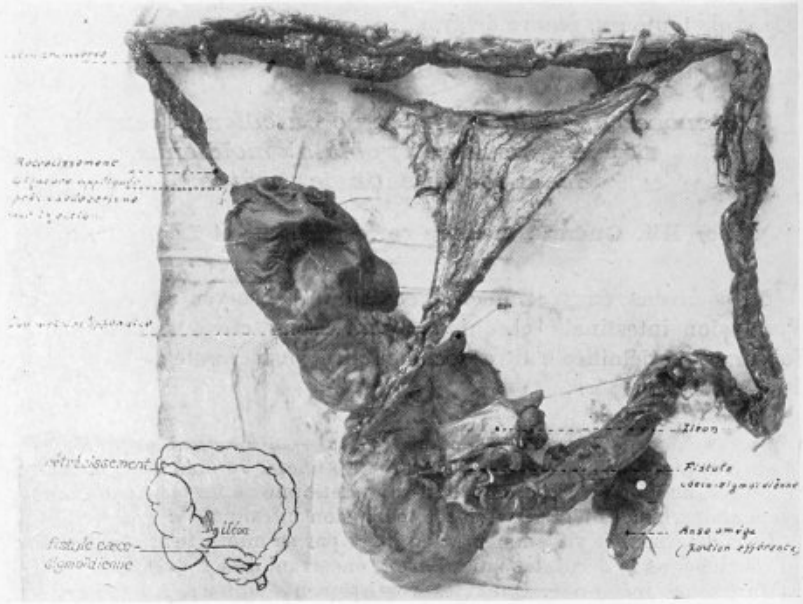

FIG. 1.

Etalée et montée sur une planche, la pièce, extrêmement curieuse et complexe, montre les éléments caractéristiques suivants :

1° Une stricture de l'angle sous-hépatique du côlon ascendant, entraînant une énorme dilatation du cæco-côlon;

2° Au sommet de l'anse oméga, une bride étroite, cylindrique, qui va s'implanter sur la face interne, devenue antérieure, du cæcum à 10 centimètres au-dessus de l'implantation de l'appendice cæcal;

3° Une énorme bride épiploïque, se détachant du bord antérieur du côlon transverse, qui, se rétrécissant et s'épaississant progressivement, va s'insérer sur la face antérieure devenue externe du cæco-côlon, à 1 centimètre au-dessous de la terminaison de la bride « oméga »; cette bride est telle que la partie supérieure dilatée du cæco-côlon à l'état de réplétion (après injection liquide) vient se réfléchir au-dessus et en avant d'elle;

4° Atrophie partielle, émaciation d'ordre fonctionnel du côlon transverse et du côlon descendant;

5° Anse oméga un peu dilatée dans sa portion efférente, c'est-à-dire au delà de l'implantation de la bride oméga.

Cette observation est malheureusement incomplète; il ne nous a pas été

possible, en effet, de connaître les anamnésiques du malade, ni les prodromes de l'épisode aigu qui l'a emporté. Il n'a pu, d'autre part, être pratiqué aucun examen humoral.

En somme, il s'agit d'un épisode aigu au cours d'une occlusion chronique que tempérait une fistule, véritable anastomose typhlo-sigmoïdienne spontanée. Cette anastomose pathologique, miraculeusement thérapeutique pourrait-on dire, avait permis non seulement une survie fort longue du malade, mais encore la conservation d'un état général satisfaisant, bien qu'il y eût certainement stase habituelle au niveau du côlon droit : aucun amaigrissement, aucune émaciation musculaire, muqueuse et téguments normaux.

Examen anatomique. — Les différents éléments méritent d'être étudiés un à un.

1° Tout d'abord la stricture du côlon ascendant : elle est très étroite ; le diamètre de cette portion de l'intestin ne dépasse pas 5 millimètres ; sa consistance est ferme, sans aucune élasticité, donnant exactement au doigt la sensation du canal déférent. Cette stricture donne à la partie supérieure du côlon l'aspect d'une cornue ou mieux d'une cucurbite d'alambic coiffée de son col de cygne, elle s'étend sur 1 centimètre de longueur ; cathétérisée elle *admet seulement le fouet n° 6 de la filière Charrière* ; le diamètre du cæco-côlon en amont est de 8 centimètres ; celui du côlon transverse, c'est-à-dire en aval de l'obstacle, est de 3 centimètres.

La séreuse n'est pas modifiée dans son aspect.

Une biopsie pratiquée à ce niveau n'a montré aucune lésion ; les différents éléments de la tunique intestinale étaient dans leurs formes et leurs rapports normaux ; à la coupe, nous n'avons trouvé aucune cicatrice d'ulcération.

2° *Fistule typhlo-sigmoïdienne.*

L'anse oméga est plicaturée en épingle à cheveux, l'anse efférente passe normalement en arrière, puis en dedans, c'est-à-dire à gauche de l'anse afférente ; elles sont de calibre inégal ; d'autre part, au palper, l'anse efférente paraît avoir une paroi beaucoup plus épaisse.

Le sommet du coude est relié au tiers moyen de la face antéro-externe du cæcum, par un cordon de 5 centimètres de longueur ; ce cordon pathologique admet le fouet n° 5 de la filière Charrière ; il s'évase au niveau de sa jonction avec le cæcum ; le point d'implantation sigmoïdien se trouve exactement au sommet de l'anse oméga, un peu en arrière de la bandelette antérieure ; le cordon est noyé dans un foyer de périsigmoïdite qui réunit le bas-fond cæcal au sommet du côlon sigmoïde.

3° *La bride épiploïque* prend son origine au niveau du bord antérieur du côlon transverse un peu en dehors de l'angle splénique. Il est facile à ce niveau de la cliver en deux feuillets ; ceux-ci s'épaississent, se condensent de façon à former un cordon ténu et résistant qui va s'insérer sur le bord externe du cæcum en croisant sa face antérieure.

A noter en dernier lieu une étoile de mésosigmoïdite rétractile au niveau du feuillet antérieur du mésosigmoïde dans la concavité de l'anse oméga dont elle fixe la coudure.

Mensurations. — Longueur du tractus intestinal du bas-fond cæcal au sommet de l'anse sigmoïde : 104 centimètres.

Portion supérieure du cæco-côlon au-dessus de l'insertion de la bride épiploïque, hauteur : 16 centimètres.

Diamètre transversal : 11 centimètres.

Diamètre antéro-postérieur : 8 centimètres.

Portion inférieure, hauteur : 13 centimètres.

Diamètre transversal : 11 centimètres.

Diamètre antéro-postérieur : 8 centimètres.

L'appendice vermiculaire est épaissi et hypertrophié.

Pathogénie. 1° *Le rétrécissement*. Nous rappelons qu'il est à siège sous-hépatique, situé à 3 centimètres de l'angle; de calibre régulier, à défilé très serré. L'examen histologique n'a révélé aucune lésion des différentes tuniques; muqueuse normale.

A noter, de plus, l'absence de tout agent extrinsèque susceptible d'entraîner une sténose péricolique : l'angle sous-hépatique du côlon était normalement suspendu, sans coudure anormale, sans voile, sans bride de Lane.

Ce rétrécissement répond donc tout à fait à la description qu'a fait Okinczyc [1] des cas d'atrésie congénitale.

Tous les auteurs (Mériel [2], Cade, Roubion et Martin [3], etc.) sont d'accord pour diviser les rétrécissements proprement dits du gros intestin en trois catégories : infectieux, néoplasiques, congénitaux.

Il nous faut écarter, à l'origine, toute lésion néoplasique, toute lésion inflammatoire aiguë ou chronique : dysenterie, tuberculose, syphilis, etc. dont la cicatrisation se traduit par une transformation fibreuse plus ou moins étendue, tel le cas rapporté par Brun et Masselot [4] d'une sténose colique à siège précisément sous-hépatique, consécutive à des ulcérations de dysenterie amibienne.

Les rétrécissements congénitaux du gros intestin, affection rare puisque, en 1905, Kreuter en comptait seulement 33 cas, sont ordinairement rangés en deux classes :

La première est constituée par des malformations congénitales en général incompatibles avec la vie; toujours associées à des lésions du grêle, elles ont été récemment étudiées par Appelmans [5];

La deuxième comprend des malformations, compatibles avec la vie, entraînant soit des anomalies de position (sinistrocolie, dextrocolie), soit

1. Okinczyc : Atrésie congénitale du gros intestin. *Revue de Chirurgie*, 1909.
2. Mériel : Affection chirurgicale du gros intestin, in *Traité de Chirurgie de Le Dentu et Delbet*, 1924.
3. Cade, Roubion et Martin : Sténoses non néoplasiques du côlon sigmoïdien. *Lyon chirurgical*, t. X, n° 1, 1913.
4. Brun et Masselot : Sténose colique d'origine amibienne. *Soc. de Chir.*, 23 février 1921.
5. Appelmans : Sur les malformations congénitales du gros intestin. *Revue de Chirurgie*, 1926, n° 10.

des anomalies de forme et de volume : mégacôlon ou maladie de Hirschprung, dolichocôlon, microcôlon.

Notre cas peut être rattaché à la classe des microcôlons. La microcolie, gros intestin en miniature, peut être soit partielle, c'est notre cas (atrésie segmentaire d'Okinczyc), soit complète (Lardennois et Lamy [1]).

Nous n'avons pu nous rendre compte par l'examen de la pièce si une anomalie vasculaire expliquait la malformation.

2° Au cours du *curriculum vitæ* de notre malade, la stase cæcale était fatale; le cæcum, d'abord distendu passivement, a probablement fait un diverticule par pulsion, hernie simple « tunicaire de Cruveilhier » [2]; puis dégénérescence musculaire avec ulcérations de la muqueuse. Diverticule, ulcère, périty phlite et périsigmoïdite de voisinage avec ouverture de l'abcès dans l'anse sigmoïde, telles furent vraisemblablement les différentes étapes du processus qui établit une typhlosigmoïdostomie spontanée, providentielle, expliquant la longue survie du malade.

3° *L'occlusion aiguë terminale.* — Au stade dernier de la maladie, le malade, vigoureux Sénégalais, gros mangeur, en occlusion chronique, vidait en quelque sorte son cæcum par « regorgement ». Le calibre minime et inextensible des deux passages constituait une dérivation à peine suffisante : le malade était à la merci d'un incident, coudure ou obturation par un débris alimentaire.

La présence d'une corde épiploïque, traversant la face antérieure du cæcum, pouvait permettre la coudure et la bascule du segment supérieur du côlon ascendant [3]; nos constatations opératoires nous font rejeter cette hypothèse.

Nous croyons plutôt à une obturation de l'un au moins des passages sinon des deux par un débris d'aliment non digéré. Nous avouons que nous n'avons pas pensé à faire cette recherche au moment de l'autopsie.

1. Lardennois et Lamy : Microcolie congénitale. *Société anatomique*, 3 février 1911.
2. Catz : Sigmoïdite et péri-sigmoïdite. *Gazette des Hôpitaux*, 1907, p. 15.
3. Petit-Dutaillis : Note sur un cas d'occlusion intestinale par bascule du cæcum et du côlon ascendant. *Société anatomique*, 8 juin 1924.

PRÉSENTATION DE MALADES

Tumeurs cérébrales,

par MM. **T. de Martel**, **Clovis Vincent** et **David**.

Je vous présente en mon nom et en celui de Clovis Vincent et David deux malades opérées de tumeurs cérébrales et parfaitement guéries. La première de ces malades a été opérée d'un méningiome de la petite aile du sphénoïde qui pénétrait profondément dans la scissure de Sylvius, en en repoussant les deux lèvres et en provoquant à la fois des symptômes frontaux et temporaux. Voici la radiographie de son crâne après l'opération.

Vous pouvez voir le volet remis en place et fixé par un fil de bronze, tandis qu'au-dessous de lui le crâne a été morcelé pour donner un meilleur accès sur la fosse temporale.

La deuxième de ces malades a été opérée d'un volumineux méningiome de la zone motrice. Malgré le très gros volume de la tumeur qui était celui d'une petite pomme, cette malade n'avait jamais eu de stase papillaire, et pour cette raison on n'avait pas jusque-là pensé à une tumeur cérébrale. L'opération fut suivie d'une transfusion, comme nous avons coutume de faire pour presque tous nos opérés.

Voici la radiographie du crâne de la malade après l'opération, et sa tumeur repérée au-dessous du volet par de très nombreux clips.

Enfin voici la photographie en couleurs de la tumeur prise pendant l'opération au moment de son ablation.

PRÉSENTATION DE PIÈCE

Tumeur médullaire,

par MM. **T. de Martel**, **Clovis Vincent** et **David**.

Je vous présente en notre nom à tous les trois une tumeur médullaire que nous avons enlevée ce matin sous anesthésie locale et en position assise.

Le fait est banal, mais nous le publions parce que cette fois encore la clinique a eu raison contre le lipiodol.

Si nous avions cherché la tumeur là où l'indiquait le lipiodol, nous nous serions trompés d'au moins trois segments. Nous publierons ici ou ailleurs les différents cas dans lesquels le lipiodol nous a fait chercher une tumeur qui n'existait pas et ceux où il n'a pas révélé une tumeur existante.

PRÉSENTATION DE RADIOGRAPHIE

Diverticule géant de l'œsophage cervical,

par M. Raymond Grégoire.

Permettez-moi de vous présenter cette radiographie. A première vue, on croirait qu'elle figure une cavité stomacale. C'est un diverticule de l'œsophage cervical et le plus volumineux des 17 cas que j'ai eu l'occasion de voir ou d'opérer. Il est intéressant de constater le degré de distension que peuvent atteindre ces hernies de la muqueuse œsophagienne à travers la musculature du pharynx.

L'ombre de cette poche mesure en effet 19 centimètres dans le sens de la hauteur et 11 dans le sens de la largeur.

Le fond de la cavité descend bien au-dessous du niveau des clavicules et son ombre confine à celle de la crosse aortique. Le point de communication avec l'œsophage répond, comme c'est d'ailleurs l'habitude, au corps de la 6e vertèbre cervicale.

Le malade qui portait cette infirmité était arrivé à ne plus pouvoir se nourrir. Son poids était tombé de 90 kilogrammes à 49 kilogrammes.

L'intervention a été particulièrement laborieuse en raison de la densification du tissu conjonctif médiastinal qui l'entourait et le fixait dans le thorax, comme auraient fait de solides adhérences.

Observation. — R..., âgé de soixante-trois ans, a éprouvé les premières manifestations de sa maladie vers 1903, il avait alors trente-sept ans. Depuis, tous les phénomènes ont progressivement augmenté d'importance.

Un jour, après avoir déjeuné et mangé des pruneaux cuits, il eut la surprise de cracher plusieurs heures après un de ces pruneaux intacts.

Dans la suite, fréquemment, après les repas il lui arrivait sans effort, sans toux, de recracher des débris de viande, de pain ou de tout autre aliment.

La nuit surtout, il éprouvait une sensation de chatouillement dans la gorge, ce qui le faisait tousser et cracher une énorme quantité de mucosités glaireuses qu'il estime à 1 litre environ. Souvent, cette expulsion s'accompagnait d'un bruit désagréable de gargouillement.

En 1923, à la suite d'une forte grippe, « l'œsophage s'est complètement fermé ». De fait, pendant dix-sept jours, il lui fut impossible d'avaler une gorgée d'eau, ni de prendre le moindre aliment. Aussi était-il devenu très amaigri et l'on pensa qu'il faisait un cancer de l'œsophage.

C'est alors qu'il fut radiographié et que l'on découvrit le diverticule. Il fut déclaré inopérable. Peu à peu, son poids diminua encore et il avait la sensation nette de mourir de faim.

Actuellement, cet homme qui mesure 1m72 est d'une maigreur squelettique. Il tient à peine sur ses jambes et cependant le facies n'est pas mauvais. Il n'éprouve aucune souffrance, mais n'absorbe rien. Tout ce qu'il avale entre dans son diverticule. Il éprouve alors de la gêne respiratoire et se voit obligé d'aller vomir ce qu'il vient de prendre.

Le malade décide de se faire opérer, malgré l'avis contraire de ses médecins.

Opération le 6 maï 1929. — Anesthésie au Schleich. En raison de la saillie plus grande de la poche du côté droit du thorax, l'incision est faite du côté droit du cou, le long du sterno-cléido-mastoïdien.

Le muscle est récliné en dehors, le tractus trachéo-œsophagien et le corps

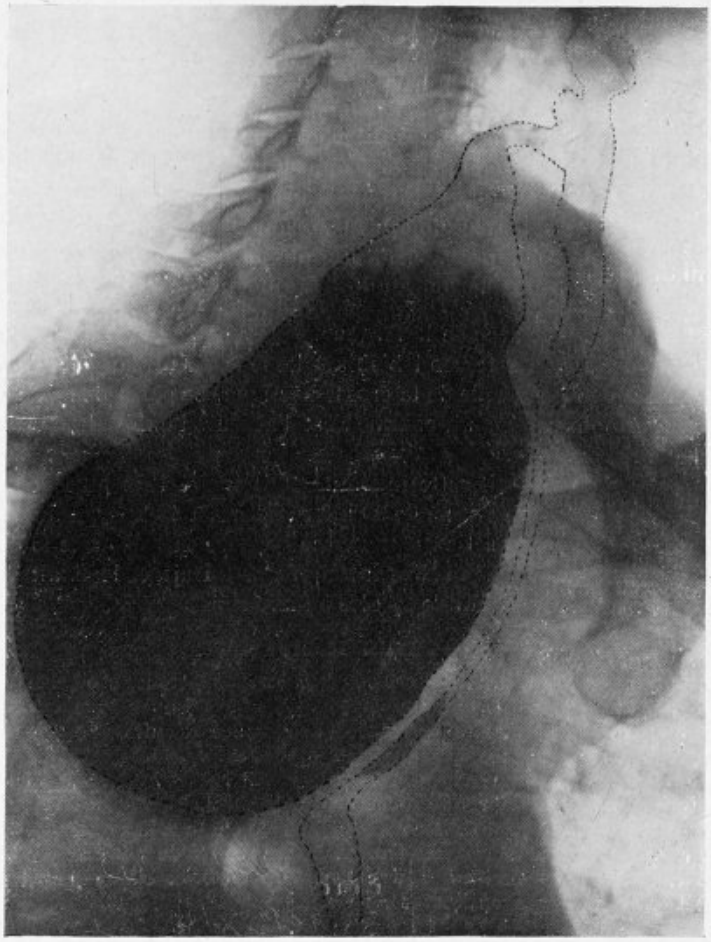

Fig. 1.

thyroïde sont réclinés en dedans. L'artère thyroïdienne inférieure est liée et coupée entre deux ligatures.

On aperçoit alors le diverticule en arrière de l'œsophage, collé contre la colonne vertébrale. Il est assez facile de disséquer sa portion cervicale. Mais sa portion inférieure s'enfonce profondément dans le thorax et ne peut être amenée au dehors. On est obligé de disséquer minutieusement de proche en proche en attirant vers le cou la partie libérée.

Le fond du diverticule est enveloppé d'une couche épaisse d'un tissu fibro-conjonctif dense au milieu duquel on distingue difficilement la poche. Le voisinage des gros vaisseaux oblige à beaucoup d'attention.

Après libération complète, le pédicule est coupé entre deux pinces de Kocher. Un triple rang de sutures au catgut ferme et enfouit ce pédicule qui répond à la face postérieure de l'œsophage.

Deux mèches ferment l'entrée de la grande cavité que la poche a laissée dans le médiastin. Un petit drain au voisinage de la suture œsophagienne.

Le huitième jour, les mèches sont enlevées. Le drain est retiré le douzième jour. La cicatrisation est parfaite.

Le malade a pris de l'eau stérilisée le premier jour et le second. Le troisième, il a commencé à prendre du lait. A partir du sixième, l'alimentation a consisté en liquides et en potages de tapioca. A partir du quatorzième, l'alimentation solide a été autorisée. Actuellement, la guérison anatomique et fonctionnelle est complète et le malade a engraissé de 7 kilogrammes.

Le Secrétaire annuel, F. CADENAT.

Imprimerie de la Cour d'Appel, 1, rue Cassette, Paris



BULLETINS ET MÉMOIRES

DE LA SOCIÉTÉ NATIONALE DE CHIRURGIE

FACULTÉ DE MÉDECINE DE PARIS BIBLIOTHÈQUE

Séance du 29 mai 1929.

Présidence de M. CUNÉO, *président.*

PROCÈS-VERBAL

La rédaction du procès-verbal de la précédente séance est mise aux voix et adoptée.

CORRESPONDANCE

La correspondance comprend :

1° Les journaux et publications périodiques de la semaine.

2° Des lettres de M. CHEVASSU et CHEVRIER s'excusant de ne pouvoir assister à la séance.

3° Une lettre de M. TOUPET demandant un congé d'un mois.

4° Une lettre de M. DUCROQUET fils, remerciant la Société des condoléances qui ont été adressées à sa famille à l'occasion de la mort de son père.

5° Deux observations de M. BARRET (d'Angoulème) intitulées : *Rupture traumatique de l'urètre* et *Rétraction ischémique des fléchisseurs : sympathectomie heureuse.*

M. MÉTIVET, rapporteur.

M. le Président annonce que le Dr GRIMAUD (d'Algrange), membre correspondant, assiste à la séance.

A PROPOS DU PROCÈS-VERBAL

A propos du rapport de M. le professeur Duval sur la valeur de l'artériographie dans l'exploration de la circulation artérielle des membres atteints de gangrène périphérique.

par M. G. **Métivet**, chirurgien des hôpitaux.

Depuis quelques années, depuis surtout que mon maître M. A. Schwartz a confié à Leibovici et à moi la rédaction de l'article « Gangrènes » du *Traité de Chirurgie*, le problème du traitement des gangrènes me préoccupe.

Je me suis entretenu assez souvent de ce sujet avec Leibovici dont vous connaissez tous l'important travail sur les gangrènes junéviles. Si, dans ce que je vais dire, quelques remarques vous paraissent intéressantes, je vous demande d'en attribuer pour la plus grande part la paternité à Leibovici.

Je pense, — un peu trop orgueilleusement peut-être, — que la plupart des recherches entreprises pour fixer les règles du traitement opératoire des gangrènes des membres sont mal orientées.

Que cherche-t-on en effet ? On cherche un procédé permettant d'apprécier d'une façon aussi exacte que possible la valeur de l'irrigation sanguine du membre atteint de gangrène. Qu'il s'agisse de l'épreuve de Moschowicz, des recherches oscillométriques, de l'étude du mode et de la rapidité de disparition d'une quantité déterminée de lipiodol injectée dans la périphérie du membre, qu'il s'agisse enfin d'artériographie, on s'efforce de préciser l'état du réseau artériel du membre lésé.

Or, il ne s'agit pas de cela. Il s'agit de savoir si l'on doit amputer, et, dans le cas de l'affirmative, où l'on doit amputer. Pour résoudre ces deux problèmes, l'étude anatomique et quasi-cadavérique de la circulation du membre est manifestement insuffisante. En effet, cette étude ne tient pas compte de plusieurs facteurs très importants :

1° Une irrigation sanguine peut parfaitement être suffisante pour permettre à un membre de vivre au repos ; elle peut être manifestement insuffisante pour permettre, après amputation, une cicatrisation normale du moignon. A un moindre degré, elle peut être suffisante pour permettre la réunion de lambeaux dans des conditions d'asepsie parfaite, mais elle peut être insuffisante pour permettre cette réunion si la moindre infection vient compromettre la vitalité des lambeaux.

2° Les zones d'oblitération artériolaire dont Leibovici a bien montré l'importance capitale dans la production des gangrènes sont capricieusement réparties. J'ai rapporté ici un cas dans lequel, les grosses artères de

jambes étant perméables, le soléaire était en nécrobiose dans toute son étendue. Une image radiographique qui aurait montré la perméabilité des principales artères de jambe n'aurait sans doute pas décelé l'oblitération des artères musculaires du soléaire. On risque d'avoir ainsi une image de l'état de perméabilité des grosses artères alors qu'il faudrait connaître l'état de perméabilité des petites artères et des artérioles.

3° La gangrène se produit généralement sur un membre dont le réseau artériel était lésé plus ou moins profondément depuis de longs mois. Elle se déclanche à la suite d'une poussée d'angéite. Or, une vue photographique, si belle soit-elle, pourra bien donner l'état du système artériel au jour de l'examen, elle ne pourra malheureusement renseigner sur l'importance de l'actuelle poussée d'angéite génératrice de gangrène. Il ne suffit pas d'être fixé sur l'état du système artériel à un moment donné, il faudrait savoir si le processus pathologique artériel actuel est toujours en activité ou s'il est éteint. Dans le premier cas, on devrait craindre l'extension de la gangrène; dans le second, on pourrait penser que la gangrène est, — au moins provisoirement, — circonscrite.

Toutes ces recherches modernes, peut-être plus scientifiques en apparence qu'en réalité, pèchent à mon avis par la base. Elles étudient les lésions artérielles *à un moment donné*, sans tenir compte de l'*évolution du processus pathologique*, générateur de ces lésions. Il est parfaitement indifférent de savoir qu'au jour de l'artériographie la tibiale postérieure est perméable si la poussée d'angéite qui vient de déclancher l'apparition de la gangrène est toujours en activité et doit, dans les jours qui suivent, entraîner l'oblitération de cette artère.

Il me semble, par contre, qu'au point de vue thérapeutique qui nous occupe deux éléments cliniques méritent tout particulièrement de retenir l'attention. Ce sont : *les douleurs* et *le mode d'évolution de la gangrène*.

1° *Les douleurs* peuvent être dues à des lésions de névrite. Elles sont souvent liées à des phénomènes de nécrobiose en activité. Un tissu qui meurt est douloureux; l'existence de douleurs doit faire craindre l'extension des lésions nécrobiotiques; l'absence de douleurs est en faveur d'un arrêt du processus de gangrène et doit engager le chirurgien à recourir à un traitement conservateur ou à pratiquer des amputations limitées.

2° *L'extension de la gangrène par poussées successives* et subintrantes doit faire craindre la persistance de l'activité du processus d'angéite. Sa constatation doit faire redouter l'apparition d'accidents de sphacèle au niveau des lambeaux d'amputation et doit engager le chirurgien à pratiquer des amputations hautes.

Telles sont les remarques que j'ai cru bon de faire sur l'exploration de la circulation artérielle des membres atteints de gangrène en général et sur l'artériographie en particulier. Elles me paraissent être de nature à montrer combien sont encore incertains les résultats de toutes les recherches cliniques.

A propos de l'artériographie,

par M. **Mauclaire.**

En 1925, j'ai fait deux essais d'artériographie avec le lipiodol et je vais les rapporter, tout en m'excusant de faire un peu dévier la discussion, car M. Pierre Duval dans son rapport intéressant sur les observations de MM. Charbonnel et Masse, n'avait eu en vue que l'injection artérielle avec l'iodure de sodium.

Ce qu'il faut dire tout d'abord, c'est que l'oscillométrie seule est insuffisante pour dire si l'artère dans le cas de gangrène ou dans le cas claudication intermittente est complètement oblitérée.

Le Pachon peut rester à 0 et cependant la circulation peut ne pas être interrompue. C'est ce qui résulte de nombreux travaux de Bard, Haupert, Ravault, et surtout de la discussion à la Société Médicale des Hôpitaux en juin 1925. D'autre part le sphacèle peut exister même avec une oscillation appréciable (Weil, Lévy-Frankel, Achard et Bloch, etc).

Dans mon premier cas, datant de mai 1925, il s'agissait d'un homme de quarante-six ans, du service de M. Vaquez, ayant de la claudication intermittente depuis neuf ans et depuis peu une gangrène du pied et du quart inférieur de la jambe. On ne sentait pas battre la poplitée, ni la fémorale. Les oscillations étaient nulles.

Pour savoir exactement le point d'oblitération des vaisseaux du membre, avant d'amputer, j'ai essayé de faire dans l'artère fémorale à peu près au milieu du triangle de Scarpa une injection de lipiodol sans bloquer la circulation par arrêt du sang dans l'artère et dans la veine. Mais très peu de liquide entra dans l'artère. Je fis alors l'amputation basse de la cuisse. Un peu de lipiodol s'écoula par la fémorale. Aussitôt après l'opération, j'ai injecté du lipiodol dans l'artère poplitée qui était rétrécie des deux tiers par une thrombose ancienne.

Le segment de membre fut radiographié aussitôt et voici le résultat. L'artère poplitée est injectée ainsi que toutes les fines artérioles de la jambe et du pied.

C'est une bien belle injection artérielle totale. MM. Vaquez, Giroux et moi[1] nous en avons conclu que l'oblitération artérielle n'était pas complète dans les gros troncs artériels (poplitée, tibiales, péronière), et cela malgré l'absence d'oscillation au Pachon.

Dans mon deuxième essai d'artériographie datant de juillet 1925, il s'agissait d'un malade ayant de la claudication intermittente douloureuse

1. Vaquez, Mauclaire et Giroux : La disparition des oscillations dans les artères d'un membre est-elle toujours en rapport avec une oblitération artérielle ? *Soc. Méd. des Hôp.*, 12 juin 1925.

depuis plusieurs années. J'ai voulu faire le lipodiagnostic de l'oblitération artérielle des deux côtés.

Du côté droit, je fis une injection de lipiodol dans l'artère fémorale; celle-ci était très athéromateuse. Deux centimètres cubes furent injectés facilement. Mais en retirant l'aiguille, qui était un peu grosse, la plaie artérielle laissa suinter un filet de sang. Une suture artérielle ne permit pas de fermer la plaie artérielle, aussi je fus obligé de mettre une ligature sur l'artère fémorale.

La radiographie faite le lendemain permit de déceler du lipiodol dans le trajet de la fémorale jusqu'au canal de Hunter et un peu de lipiodol dans la tibiale antérieure.

Du côté gauche, j'avais fait une injection de lipiodol dans la fémorale et comme après le retrait de l'aiguille l'artère saignait un peu, par une suture artérielle l'hémorragie s'arrêta. La radiographie faite le lendemain ne décéla aucune trace de lipiodol artériel. J'aurais dû évidemment faire la radiographie aussitôt après l'injection.

Quant au malade, il n'y eut aucun trouble circulatoire consécutif. Les crises de claudication ne furent pas plus fréquentes.

Une nouvelle radiographie faite six mois après montra encore l'existence de lipiodol au niveau de l'artère fémorale droite. Cet essai nous montra qu'il y avait des *zones d'arrêt* dans les artères, là où une thrombose diminue fortement le calibre du vaisseau. Dans plusieurs observations publiées de lipodiagnostic artériel, l'arrêt au niveau du canal de Hunter est signalé (Lian [1], Gilbert-Dreyfus et Puech). Je rappelle que le lipiodol traverse facilement les capillaires.

Pour éviter cet accident d'hémorragie par le trou de la ponction de l'artère très athéromateuse, Baillat et Paul Mériel [2] conseillent de faire l'injection par une collatérale. Le conseil est à retenir.

En somme, si le lipiodol artériel a donné de bons résultats à Sicard, Forestier et Faure-Beaulieu, Forgue, Baillat, Paul Mériel, Lapasset, Desplats [3], Desbonnel, Buisine et Delcour, Harvier et Lemaire (1927), il est certain que l'iodure de sodium, à 25 p. 100, moins visqueux et qui a été essayé par Brooks, Monitz, Singleton, Charbonnel et Masse, Santos, et qui permet une aiguille plus fine, est à préférer.

Mais si j'en juge d'après la radiographie publiée dans la *Gazette des Sciences Médicales de Bordeaux* le 26 avril dernier par MM. Charbonnel et Masse, l'artériographie est bien moins nette; de plus, l'iodure de sodium est très douloureux, comme l'a dit M. Pierre Duval dans son observation. Cette douleur s'explique peut-être un peu par les zones d'arrêt au niveau de certaines régions des artères malades. Peut-être aussi l'iodure de sodium provoque-t-il du spasme vaso-constricteur des artérioles, d'où une stase de liquide révélateur.

1. Lian, *Soc. Méd. des Hôp.*, février 1927.
2. Baillat et Paul Mériel, *Gazette des Hôp.*, 10 février 1926.
3. Desplats, *Journ. de la Méd. de Lille*, 3 octobre 1926.

Il faut, en effet, signaler dans les gangrènes deux sièges d'occlusion artérielle, celle des gros troncs et celle des artérioles par oblitération mécanique ou par spasme artériolaire (Harvier). Ce spasme artériel bien étudié par Keitz, A. Thomas, Lévy-Valensi doit aussi jouer un rôle dans certains cas.

Telles sont les conclusions qui peuvent se déduire de mes deux essais, je dirai de mes deux insuccès. J'ai cru intéressant de les rapporter. Et étant donné les renseignements incomplets que donne l'oscillométrie, les essais d'artériographie sont à encourager en cherchant un liquide moins caustique que l'iodure de sodium, soit dans les cas de gangrène, soit dans les cas de claudication intermittente, soit dans les cas d'embolectomie à faire. Le bromure de strontium (Berberich et Hirsch [1]), le bromure de sodium ont aussi été essayés. Il n'est pas douteux que l'artériographie peut donner des renseignements utiles.

RAPPORTS

Butée ostéoplastique pour luxation congénitale de la hanche. Résultat éloigné,

par M. **A. Delahaye**, chirurgien assistant de l'Hôpital maritime.

Rapport de M. Paul Mathieu.

M. Delahaye (de Berck) nous a adressé l'observation suivante :

Observation. — Mlle L'H..., vingt ans, vient nous consulter, en juillet 1926, pour une luxation congénitale de la hanche gauche qui n'a jamais été traitée. Jusqu'à dix-huit ans, cette jeune fille a boité sans souffrir. Mais de dix-huit à vingt ans la marche est devenue de plus en plus pénible, si bien qu'à l'époque où nous l'examinons une demi-heure de promenade détermine une fatigue extrême, un endolorissement accentué de l'articulation, des douleurs à la face interne de la cuisse avec une boiterie de plus en plus marquée.

Notre examen révèle :

a) Une luxation intermédiaire peu élevée.

b) Au repos, les mouvements articulaires sont à peine limités. Il n'y a pas d'ensellure lombaire. On ne note ni flexion, ni adduction de la cuisse. Il existe un peu d'atrophie crurale et fessière. Le signe de Tredelenburg est positif.

c) A la marche, se manifeste un léger coup de pompe. Après une heure d'exercice, il y a une contracture douloureuse de toute la musculature périarticulaire.

d) Le raccourcissement est peu accentué : 2 à 3 centimètres.

1. Berberich et Hirsch : *Klin. Woch.*, 3 décembre 1923.

e) La radiographie montre l'absence complète de néo-cotyle et d'appui sus-fémoral. La tête fémorale est aplatie, mais son contour est régulier.

La boiterie douloureuse observée nous semble due à trois causes essentielles :

Absence d'appui supérieur;

Tiraillement capsulaire;

Insuffisance du moyen fessier.

La création d'une butée ostéosplastique doit faire disparaître les deux premières causes.

La conduite thérapeutique suivante est adoptée;

1° La hanche est mise en extension et au repos pendant huit jours.

2° Avant l'opération, la cuisse est placée en première position de Lorenz, de manière à l'abaisser le plus possible et à la rapprocher en avant. Cette manœuvre se fait sans difficulté et sans qu'il soit nécessaire de sectionner les adducteurs qui s'élongent facilement.

Sur la hanche ainsi fixée, l'intervention est pratiquée, selon la technique de Lance, le 26 juillet 1926, avec la collaboration du Dr Andrieu. Les suites opératoires sont simples.

Pendant vingt jours, la hanche reste en abduction et rotation externe, dans un plâtre thoraco-pelvi-crural fermé. Au bout de ce temps, la mobilisation active et passive de l'articulation est régulièrement faite. Un bivalve est encore laissé pendant quinze jours.

Une radiographie, le 26 août 1926, montre l'aspect des greffons tibiaux encastrés dans l'encoche sus-cotyloïdienne.

Le début de la marche a lieu le 10 septembre 1926, environ deux mois après l'opération. Malgré l'absence complète de raideur articulaire, les progrès fonctionnels sont extrêmement lents. Pendant les mois qui suivent, bien que le coup de pompe à la marche ait disparu et que l'aspect radiographique soit favorable, les douleurs, la fatigue et la boiterie persistent.

Ce n'est qu'en juillet 1927, c'est-à-dire un an après l'opération, que l'endolorissement articulaire et la fatigue cessent définitivement.

Une radiographie, à cette date, indique la bonne consolidation du greffon.

Les dernières nouvelles de notre opérée datent de décembre 1928.

Depuis plus d'un an, elle fait de longues promenades à pied, des ascensions, monte à bicyclette, sans éprouver de gêne. Sa boiterie, seule séquelle persistant encore depuis la cessation des douleurs, a notablement diminué. Le port d'une cale l'atténue. Mais elle n'a pas totalement disparu.

L'observation de M. Delahaye concerne donc une luxation congénitale de la variété intermédiaire, mal appuyée, avec impotence fonctionnelle progressive et apparition tardive de phénomènes douloureux. M. Delahaye a abaissé la tête avant l'opération pour la rapprocher du cotyle. Il n'a pas réduit, et sur les radiographies on voit que l'abaissement de la tête ne s'est pas maintenu, la tête est venue prendre contact par l'intermédiaire de la capsule avec la butée placée plus haut. L'extrémité de la butée s'est progressivement résorbée.

L'amélioration fonctionnelle, la disparition du coup de pompe à la marche et de l'élément douleur établissent encore mieux que la radiographie la réelle efficacité de la butée. Notons que l'élément douleur a mis un an à disparaître, ce qui n'a rien d'exceptionnel. La boiterie n'a naturellement pas disparu malgré le port d'une talonnette. M. Delahaye qui l'attribue à l'atrophie du moyen fessier se demande si l'abaissement des insertions trochantériennes du moyen fessier n'aurait pas été avantageux.

Nous sommes d'accord pour reconnaître les excellents résultats que donnent les butées ostéoplastiques dans les cas de subluxation de la hanche, dans les cas de luxations réductibles mais incoercibles. Dans les cas de luxations irréductibles, les variétés antérieures et intermédiaires donnent aussi d'intéressants résultats. Il reste alors toujours un regret, celui d'établir la butée au-dessus d'une tête non réduite. Je me suis demandé si dans bien des cas on ne pourrait pas améliorer encore les résultats fonctionnels de l'opération en tentant d'obtenir la réduction par arthrotomie. C'est la pratique des chirurgiens anglo-américains (que l'on a accusés, je le sais, d'abuser de la réduction sanglante des luxations, mais dont les observations anatomo-pathologiques et les résultats sont tout de même bien intéressants) qui m'a décidé à suivre cette voie.

Désireux d'augmenter la réductibilité des luxations intermédiaires, j'ai commencé à réduire certaines de ces luxations par voie sanglante. J'ai débuté par des cas favorables, chez des sujets peu âgés, mais j'ai bien l'intention d'étendre mes recherches chez des sujets plus âgés, et je vous tiendrai au courant de mes résultats.

L'opération que j'ai pratiquée dans trois cas, chez des enfants âgés de dix ans, neuf ans, sept ans et demi, consiste à bien découvrir l'articulation par l'incision antérieure élargie que j'ai décrite pour l'arthrodèse de la hanche. Ensuite une large arthrotomie permet l'exploration de la cavité articulaire, la recherche du cotyle et la section du rétrécissement constant du tablier capsulaire. Une fois la section des adducteurs a été nécessaire pour permettre la réduction. Toujours la réduction a été franchement obtenue. La fermeture de la capsule a été facile, il y a toujours excès de tissu capsulaire et une véritable capsulorraphie s'est imposée. Après la réduction, le membre a été mis deux fois en première position, une fois en deuxième position; une butée ostéoplastique a été faite dans deux cas immédiatement au niveau du sourcil cotyloïdien déficient, dont elle a constitué une vraie réfection. Dans mon premier cas j'avais pratiqué la butée trois semaines après la réduction sanglante. Cette opération en deux temps est inutile et désavantageuse. La mise en place de la butée est plus difficile et moins précise dans une opération secondaire. J'opérerai toujours en un temps à l'avenir. Les sutures faites, le plâtre habituel est appliqué.

J'ai été frappé ainsi que mes assistants de la simplicité de l'opération, des facilités que procure l'arthrotomie pour la réduction, de la simplicité de réfection de la capsule et de la grande précision avec laquelle la butée ostéoplastique a été mise en place au niveau même du sourcil cotyloïdien. Les constatations anatomo-pathologiques que j'ai faites expliquent ces facilités. Je compte y revenir dans un travail ultérieur. Les trois opérés ont eu des suites immédiates très simples. L'arthrotomie n'aggrave en rien l'intervention.

Je continuerai à pratiquer les butées ostéoplastiques sans arthrotomie dans tous les cas où la réduction par manœuvres externes aura été obtenue. Dans les cas de luxations irréductibles je cherche actuellement à étendre les possibilités de réduction de la tête dans le cotyle, en utilisant l'arthrotomie dans les luxations intermédiaires. J'ai commencé par des

sujets assez jeunes, mais, je le répète, j'ai l'intention d'opérer des sujets de plus en plus âgés. Au cas où je ne pourrais réduire, il me resterait toujours la ressource d'établir une butée ostéoplastique au-dessus de la tête abaissée.

En résumé, l'observation classique de M. Delahaye est intéressante par l'amélioration fonctionnelle qui en a été la conclusion, et je vous demande de féliciter notre distingué collègue. Je crois que nous devons faire des tentatives pour placer le plus souvent possible les butées au niveau du sourcil cotyloïdien, la tête réduite dans le cotyle. Ce résultat est tout à fait avantageux au point de vue fonctionnel, et c'est pourquoi je vous ai exposé mes récentes tentatives de réduction par arthrotomie.

M. **Bréchot** : Il y a au point de vue thérapeutique deux sortes de luxations :

1° Celles des sujets jeunes dans lesquelles la capsule et les muscles, aponévroses périarticulaires, sont souples. Elles permettent l'abaissement de la tête. La facilité et le succès de la réduction dépendent alors de la forme du cotyle et de l'aile iliaque offrant plus ou moins facilement un appui. Dans ces cas, si la réduction non sanglante ne se maintient pas, il est aisé de mettre par arthrotomie un greffon en bonne position. Il m'est même arrivé chez de tout jeunes enfants d'introduire, le membre étant en première position, par une petite incision et avec la pince de Kocher des greffons ostéopériostiques au ras du cotyle ;

2° Celles des enfants plus âgés à partir environ de six à sept ans. Il n'y a pas là que la capsule qui tient, mais bien aussi tous les muscles et tissus périarticulaires et, si la tête est haute, l'arthrotomie exige de gros délabrements. Aussi dans ces cas, ceux justement où il serait désirable de pouvoir fréquemment allonger le membre, est-on réduit à mettre une butée à la hauteur de la tête non abaissée ou peu abaissée.

Kyste rétro-péritonéal volumineux avec obstruction intestinale au cours d'une gestation. Opération en deux temps. Guérison. Enfant vivant à terme,

par M. **Le Balle**, chef de clinique chirurgicale, à Rennes.

Rapport de M. Pierre Mocquot.

Le Dr Le Balle nous a envoyé sous ce titre un document très complet et très bien étudié : c'est l'histoire d'un kyste rétro-péritonéal, auquel il attribue une origine wolffienne (?), compliqué d'obstruction intestinale et nécessitant une intervention d'urgence, l'évacuation du liquide et la fistulisation de la poche. Dans une deuxième intervention pratiquée deux mois plus tard, la poche fut extirpée en totalité.

Le tout s'est passé du deuxième au quatrième mois d'une grossesse qui

a continué à évoluer et s'est terminée par l'heureuse naissance d'un enfant vivant et bien portant.

Voici l'observation :

Observation. — Le 19 juillet 1927 nous sommes appelé auprès de Mme X..., trente-quatre ans, pour douleurs vives et ballonnement de l'étage supérieur gauche de l'abdomen.

La malade est assez maigre, le teint jaune terreux, aucune maladie antérieure. Réglée régulièrement depuis l'âge de seize ans.

Mariée en 1919. Un enfant en 1921 bien portant. Depuis, aucune fausse couche. Dernières règles le 20 mai dernier.

La lésion abdominale actuelle a commencé à se révéler à la malade il y a seize à dix-huit mois par un peu de gêne, un ballonnement léger et quelques gargouillements anormaux sur le côlon gauche.

Depuis six mois elle a remarqué une grosseur se développant dans la région sous-thoracique gauche, empiétant progressivement vers le flanc et la région lombaire. La constipation était plus marquée avec douleurs intermittentes, mais sans vomissements, sans amaigrissement avec appétit conservé. Depuis quelques semaines l'abdomen a nettement augmenté. La veille de notre arrivée, la malade s'est alitée, avec nausées, constipation datant de trois jours, tiraillement douloureux et température à 38°4.

A notre examen, l'augmentation de volume de l'abdomen est considérable, constituée à la fois par une tumeur étendue et par l'intestin distendu formant voussure en avant d'elle.

Les limites précises de la tumeur sont difficiles à établir à cause des phénomènes d'obstruction intestinale. La matité s'étend en haut vers l'espace de Traube, masquée par le rebord chondro-costal ; à droite elle empiète de moitié sur la région épigastrique, dépasse l'ombilic de deux travers de doigt ; à gauche, occupe et distend presque tout le flanc empiétant un peu vers la région lombaire. Enfin le pôle inférieur de la tumeur donne une matité plus nette légèrement convexe en bas qui s'arrête sur ligne ombilic-épine iliaque. Le contact lombaire est mal perçu et la tumeur, tendue et fluctuante, ne présente pas de mobilité appréciable.

La sonorité du gros intestin (côlon transverse et côlon descendant), très ballonné, passe à cheval sur le tiers moyen de la tumeur. Le flanc droit et les fosses iliaques paraissent normaux, l'ensemble de l'abdomen soulevé toutefois par le météorisme intestinal. Pas d'ascite. Circulation veineuse complémentaire sur le flanc et l'hypocondre gauche.

Le toucher vaginal est négatif ; col normal, culs-de-sac libres, corps de l'utérus impossible à percevoir du fait de la distension abdominale

Il n'existe aucun signe urinaire. Urines normales : ni sucre ni albumine.

Nous suivons chaque jour la malade dont l'état ne s'améliore guère malgré deux laxatifs qui donnent des selles insuffisantes. Le troisième jour une radioscopie est pratiquée par le Dr Coupu. Elle montre un retard net à l'évacuation de l'angle colique droit et du transverse. Elle confirme que le côlon descendant est interposé entre la tumeur et la paroi abdominale antérieure et qu'il n'existe aucune lésion intrinsèque de l'intestin en diminuant le calibre.

Le diagnostic se confirme de kyste rétropéritonéal, d'origine non déterminée, pancréatique ou pararénal, avec signes d'obstruction intestinale.

Le quatrième jour, l'état ne s'améliore pas, la malade souffre et reste sans sommeil. Elle entre à la clinique.

Première intervention chirurgicale : le 25 juillet 1927. Température, 37°9. Pouls 100.

Laparotomie médiane haute de 15 centimètres dont le tiers supérieur est au-dessus de l'ombilic. La tumeur, de coloration ardoisée, du volume d'une tête

d'adulte, un peu étalée, fait saillie sous le péritoine postérieur, dans l'angle du transverse et du côlon descendant, mais sa voussure refoule en dehors l'estomac, en avant le gros intestin ballonné, en bas le grêle. C'est à peine si la main à plat peut aller explorer la région sous-costale gauche que le kyste occupe en entier.

Nous sommes frappé par la distension énorme des veines développées à la surface de la tumeur; certaines atteignent par compression la grosseur du petit doigt. Nous décidons de ponctionner, et une fois la cavité péritonéale bien isolée par plusieurs compresses nous retirons avec le gros trocart trois litres d'un liquide jaune foncé, paraissant infecté et malodorant. La ponction a été faite au point presque déclive de la tumeur dans une zone avasculaire du mésocôlon ascendant.

L'état fatigué de la malade, les phénomènes d'obstruction intestinale marquée, l'énorme vascularisation veineuse de cette compression ancienne nous décident à renoncer à l'extirpation immédiate du kyste.

Nous pédiculisons par traction le collet de la poche kystique. Un clamp empêche toute issue de liquide. Nous abouchons l'orifice du collet dans la partie inférieure de la laparotomie en adossant solidement tout autour le péritoine antérieur au péritoine postérieur attiré en cône. Ainsi est réalisée une solide fistulisation du kyste à la paroi. Une sonde de Nélaton permettra les jours suivants drainage et lavage antiseptique de la poche. Suture en 3 plans.

Le liquide examiné (professeur Chevrel) « contient une petite quantité d'albumine, d'urée et de chlorures. On y trouve de nombreux globules blancs surtout polynucléaires. Il y a diverses espèces microbiennes prenant le Gram, et un coccus ne prenant pas le Gram. Sans doute y a-t-il eu souillure accidentelle surajoutée ».

Les suites opératoires, un peu laborieuses les premiers jours, deviennent bénignes sitôt la débâcle intestinale obtenue. La malade s'alimente et reprend des forces. Le dix-huitième jour la cicatrice est solide, le kyste bien fistulisé, la malade se lève, change elle-même facilement sa sonde. Il sort chaque jour 60 à 100 cent. cubes de liquide devenu clair. Le 20 août, la malade rentre chez elle, car nous voulons attendre six semaines environ avant de pratiquer l'extirpation.

Notons qu'au cours de cette première opération nous ne soupçonnions en aucune façon un début de grossesse. Notre attention entièrement concentrée vers la région abdominale supérieure, nous n'avons pas eu l'idée d'explorer la cavité pelvienne masquée par nos grandes compresses isolantes. Or la malade était à ce moment enceinte de plus de deux mois.

C'est vers la fin d'août, en visitant chez elle l'opérée qui allait fort bien, que l'examen abdominal nous révéla une tuméfaction hypogastrique dépassant le pubis de 5 centimètres régulièrement convexe.

La vessie sondée, le toucher et palper combinés affirmaient le diagnostic de grossesse. Je fis part de ma découverte au mari de la malade sans rien dire à mon opérée pour éviter son inquiétude à la deuxième opération. Elle allait fort bien d'ailleurs, et engraissait.

Le 25 septembre : deuxième intervention. La malade est alors enceinte de quatre mois.

Extirpation totale du kyste rétropéritonéal. Excision immédiate de l'orifice fistulisé de la tumeur maintenu isolé sous une compresse, fermé par une pince en cœur. Agrandissement de l'ancienne laparotomie vers l'épigastre. Incision circulaire du péritoine postérieur autour du collet de la poche et dissection lente et progressive mais très facile de la tumeur séparée de la région rénale et colique par un bon plan de clivage. La poche fibreuse assez mince vers le collet devient plus résistante en approchant du fond et nous permet une traction solide. Le ciseau et le doigt suivent de près la surface nacrée du kyste dont l'extrême fond seul, épaissi à 12 millimètres sur une surface de 4 à 5 centimètres

de diamètre, est un peu plus adhérent. En vingt minutes nous avons extirpé une poche de 34 centimètres de long sans aucune lésion vasculaire. *A aucun moment de la dissection on n'aperçoit le rein gauche.* Fermeture complète de la petite brèche transmésocolique. Lavage discret à l'éther. Suture de la paroi en trois plans sans aucun drainage. Pendant l'opération l'utérus gravide ne nous a nullement gêné.

Suites opératoires excellentes. Guérison le seizième jour.

L'opérée, rentrée chez elle, voit sa grossesse évoluer sans incidents et accouche à terme d'un enfant vivant pesant 3 kilog. 400 qu'elle allaite.

Examen de la pièce. — 1° *Examen macroscopique* : Poche volumineuse de 34 centimètres de profondeur et 12 à 13 centimètres de large au point le plus profond formée d'un tissu résistant mince dans la région ponctionnée qui forme collet, s'épaississant progressivement vers le fond où elle perd toute transparence, et a 2 à 3 millimètres d'épaisseur. Une seule région, étalée au fond de la poche sur la grandeur d'une pièce de 5 francs, est épaisse de 8 à 12 millimètres. Extérieurement on ne voit vers le fond aucun pédicule vasculaire, mais simplement quelques adhérences.

La paroi interne lisse en haut est soulevée sur les côtés par trois ou quatre petites poches secondaires du volume d'une noix à celui d'un petit œuf. Il reste dans le kyste 50 cent. cubes de liquide séro-albumineux blanchâtre.

2° *Examen microscopique (professeur Chevrel, Microphotographie)* : « L'examen histologique montre les caractères suivants :

« *a*) Dans la région qui avoisine le collet de la poche, la paroi du kyste ne renferme que du tissu conjonctif formé de gros trousseaux fibreux.

« *b*) Dans la région située au fond et cliniquement logée entre la région de la queue du pancréas et le rein gauche, la paroi beaucoup plus épaisse présente l'aspect du tissu rénal. A la périphérie, on reconnaît des glomérules de Malpighi, entourés de *tubuli contorti*. Plus profondément les glomérules disparaissent et on ne voit plus que des tubes assez semblables aux tubes de Bellini, mais séparés par des travées fibreuses assez denses.

« Les cellules épithéliales de revêtement sont assez altérées et par suite d'une fixation tardive de la pièce leur étude fine est difficile ».

M. Le Balle a fait suivre son observation d'un commentaire très complet dont je vous signale les points principaux.

Il nous fait remarquer tout d'abord la rareté de ces kystes rétro-péritonéaux et cite les chiffres donnés par Gautier (Thèse de Paris, 1927), 19 kystes rétro-péritonéaux sur 62 kystes séreux de l'abdomen, et par Palotte (1926), 68 kystes de l'abdomen, 15 rétro-péritonéaux, et insiste sur le caractère tout à fait exceptionnel des complications observées chez sa malade : l'obstruction intestinale et la grossesse.

L'*obstruction intestinale* est en effet une complication rare de ces tumeurs. Lecène en a signalé la possibilité dans les tumeurs solides paranéphrétiques. Les phénomènes d'obstruction se sont ici installés progressivement, mais il semble bien probable qu'ils n'étaient pas sans relation avec l'infection du contenu de la poche, se traduisant par l'élévation de la température à 38° 4, et démontré ensuite par l'examen bactériologique du contenu. L'origine de cette infection est obscure. M. Le Balle estime qu'elle s'est produite « probablement par le mécanisme habituel de tout syndrome entéro-rénal ». On pourrait discuter la valeur de cette explication. Mais le fait en soi est important.

M. Le Balle insiste au point de vue clinique sur les rapports de la tumeur avec le côlon passant transversalement en avant et reconnaissable à la percussion : il ne s'est pas contenté de cette donnée et a voulu les vérifier par un *examen radioscopique* qui a confirmé les données *cliniques*. J'avoue que sur ce point je n'approuve pas la conduite suivie et je n'aurais pas osé chez cette femme en imminence d'obstruction administrer un repas opaque pour vérifier la situation de l'intestin. C'était, à mon avis, risquer d'aggraver les accidents déjà sérieux.

M. Le Balle était donc arrivé au diagnostic de *kyste rétro-péritonéal*, et d'après les données cliniques il était difficile d'aller plus loin. On ne voit pas très bien sur quels éléments on aurait pu se baser pour établir la nature du kyste et son origine aux dépens de la queue du pancréas, de la rate ou du rein, des inclusions embryonnaires ou des défauts d'accolement péritonéal.

Peut-être cependant eût-il été utile de vérifier le fonctionnement de chacun des deux reins ; en fait, le kyste est apparu indépendant du rein gauche, mais dans les tumeurs de ce genre la précaution est importante.

L'examen anatomique opératoire n'apporte pas de précision au diagnostic : le kyste ne présentait pas de rapports plus étroits avec le rein qu'avec les autres organes situés autour de lui et M. Le Balle note expressément qu'à aucun moment de la dissection il n'a aperçu le rein gauche.

C'est d'après l'examen histologique qu'il attribue à ce kyste une origine wollfienne : tandis que, dans la région voisine du collet, la paroi de la poche était constituée uniquement de tissu conjonctif formé de gros trousseaux fibreux, dans une zone limitée du fond on a *trouvé un tissu analogue au tissu rénal* : la microphotographie jointe au travail en donne une idée ; mais les altérations de l'épithélium n'ont pas permis d'en faire une étude fine.

L'existence dans la paroi de ce tissu semblable au tissu rénal ne concorde pas très bien avec l'hypothèse de l'origine wollfienne émise par M. Le Balle. La nature réelle du kyste reste discutable ; en tout cas il est intéressant de noter que les éléments différenciés ne se trouvaient que dans une zone très limitée et très profonde.

M. Le Balle discute enfin les indications et la technique opératoires.

Au moment des accidents aigus, l'*extirpation* de ce kyste volumineux, entouré de vaisseaux énormes, chez cette femme enceinte en état d'obstruction intestinale eût été assurément grave. Elle l'eût été d'autant plus que le contenu du kyste était infecté.

La conduite suivie par M. Le Balle était très sage : on pourrait même poser en principe que, lorsqu'une tumeur liquide de l'abdomen provoque une occlusion intestinale, l'indication est de la vider d'abord de son contenu, par incision, en prenant les précautions que commande la nature de cette tumeur et de l'extirper ultérieurement à froid, pourrait-on dire.

L'extirpation était ici d'autant plus indiquée que le kyste fistulisé risquait de porter entrave au développement de l'utérus gravide : elle a été exécutée aisément grâce à l'existence tout autour du kyste d'un plan de

clivage. De la description donnée par M. Le Balle, il semble résulter qu'il est passé à travers le mésocôlon : il y était conduit par l'incision médiane.

On peut se demander s'il n'eût pas été préférable de passer en dehors du côlon, mais les vaisseaux de l'intestin ont été respectés, et ces deux opérations n'ont pas troublé la gestation qui s'est accomplie jusqu'au terme normal et s'est heureusement terminée.

C'est là un beau succès qui témoigne de la prudence et de l'habileté du chirurgien. Je vous propose, Messieurs, de remercier M. Le Balle de cet intéressant travail et de publier son observation dans nos Bulletins.

Brûlures étendues sur les deux avant-bras et le dos de la main au 4e degré. Résection de la cicatrice rétractile. Greffe pédiculée de la cuisse,

par M. P. L. **Mirizzi** (de Cordoba, Argentine).

Rapport de M. Pierre Mocquot.

L'observation que nous a adressée M. Mirizzi est un beau résultat d'autoplastie par greffe à double pédicule dans un cas difficile.

L'importante iconographie qu'il a jointe à son mémoire et que je vous soumets vous permettra de suivre les étapes de la réparation.

Sa malade âgée de dix-huit ans avait été brûlée en juin 1927, par des gants imprégnés d'essence ; les brûlures, étendues sur les deux avant-bras et le dos des mains, intéressaient la peau, le tissu cellulaire et l'aponévrose.

En août-septembre se déclarèrent des phénomènes d'infection grave avec anémie (1.200.000 hématies par millimètre cube) ; des abcès provoqués par les injections sous-cutanées se produisirent en divers points et notamment à la face externe de la cuisse droite. La cicatrisation se termina au mois de février 1928.

M. Mirizzi la vit en avril 1928, elle se plaignait d'engourdissement, de prurit et d'une grande gêne des mouvements.

A gauche, une large cicatrice réfractile annulaire au poignet s'étend sur la face postérieure de l'avant-bras presque près du coude et sur le dos de la main. Une forte bride cicatricielle a luxé le pouce.

A droite, les lésions sont semblables, mais la région hypothénar et le bord cubital de la main sont le siège d'une cicatrice très irrégulière et hypertrophique ; le petit doigt est en Z.

Après avoir préparé sa malade au physique et au moral, dans une première intervention (26 août 1928), M. Mirizzi résèque la cicatrice du côté gauche, réduit la luxation du pouce, puis fait un tunnel sous la peau de la cuisse gauche et y loge l'avant-bras : le lambeau recouvre le bord radial

et la région postérieure de l'avant-bras, une partie du dos de la main et du pouce. Le lambeau est suturé au crin.

Deux mois après, il sectionne les deux pédicules en ménageant de part et d'autre un lambeau pour recouvrir la face antérieure du poignet, adhérente au *fascia lata*. Suture des lambeaux qui recouvrent le poignet.

La plaie d'emprunt de la lésion a été comblée en majeure partie par un décollement des lèvres cutanées avec résection du tissu adipeux sur une étendue de 10 centimètres environ, et pour le reste par des greffes de Thiersch.

La réunion sur l'avant-bras a été obtenue par première intention.

A droite, une ulcération était apparue sur le dos de la main et une autre sur le bord cubital du poignet.

Le 20 juillet 1928 (troisième intervention), M. Mirizzi résèque la cicatrice du côté droit et place l'avant-bras sous un pont de peau détaché à la face antérieure et externe de la cuisse droite. Mais des phénomènes d'infection avec fièvre et suppuration se déclarent : ils ne cèdent qu'après une quatrième intervention (3 septembre 1926) dans laquelle on sectionne le pédicule inférieur.

Enfin dans une cinquième intervention (8 septembre 1928), on coupe le pédicule supérieur et on suture les lambeaux sur la face antérieure de l'avant-bras et du poignet. La place d'emprunt à la cuisse est recouverte avec des greffes de Thiersch prélevées sur la peau voisine.

La réunion de l'avant-bras ne s'est faite que par seconde intention. La place de la cuisse était cicatrisée au bout d'un mois, celle de l'avant-bras au bout de quatre mois.

Dans les commentaires dont il fait suivre son observation, M. Mirizzi signale tout d'abord l'apparition dans la période post-opératoire d'un œdème de la main par stase lymphatique et veineuse.

Il insiste sur les phénomènes infectieux qu'il faut redouter, dit-il, quand la cicatrice est altérée ou lorsque la peau utilisée comme greffon a été le siège d'une suppuration. S'ils surviennent dès les premiers jours, ils peuvent faire échouer la greffe. S'ils n'apparaissent qu'au bout de quinze jours, la section du pédicule inférieur en permettant un meilleur drainage y mettra fin.

M. Mirizzi considère qu'il y aurait un sensible avantage à utiliser un lambeau à un seul pédicule et nous signale que, suivant l'exemple de M. Ombrédanne, il a pu aussi, par une greffe prise sur la peau de l'abdomen, recouvrir le dos et la paume de la main dont la peau avait été arrachée par une machine.

Il aurait voulu utiliser le même procédé chez sa malade du côté droit, c'est-à-dire décoller la peau de la face interne de la cuisse droite, et, après avoir coupé le pédicule externe, faire tourner l'avant-bras en supination pour recouvrir la face antérieure de l'avant-bras et du poignet. Les accidents survenus, l'état de la malade ne lui permirent pas d'exécuter cette intervention.

Enfin M. Mirizzi envisage le traitement des plaies d'emprunt.

A gauche, où il n'y eut pas d'infection, il put recouvrir les deux tiers de la surface par glissement de la peau après ablation de la graisse, le reste fut recouvert avec des greffes de Thiersch.

A droite, la place a été comblée uniquement avec desgreffes de Thiersch prises sur la peau voisine et à ce propos M. Mirizzi ajoute que cette peau qui a été longtemps en contact avec la suppuration s'est immunisée. C'est une application de la méthode de Katzenstein qui, avant de greffer une surface infectée, met sur la peau qui servira de greffon un pansement imprégné du pus de la surface à greffer.

Il me semble que le traitement des plaies d'emprunt constitue un point délicat de la technique suivie par M. Mirizzi; après un prélèvement aussi considérable de la peau de la cuisse, il serait intéressant de savoir comment s'est faite non seulement la réparation cutanée, mais aussi la restauration des fonctions des membres inférieurs. Il me paraît en outre que ce prélèvement nécessite des conditions morphologiques particulières et ne serait pas possible chez tous les sujets. M. Mirizzi ne nous a pas dit non plus quelle avait été l'influence des greffes sur les fonctions de la main et des doigts et jusqu'à quel degré celles-ci avaient été améliorées.

Ces réserves faites sur le résultat fonctionnel, il est certain que M. Mirizzi a obtenu, les photographies en font foi, un résultat anatomique très digne d'attention. Je vous propose, Messieurs, de le remercier de son intéressant travail et de publier dans nos Bulletins le résumé que je vous en ai donné.

M. **Lecène** : Je pense que dans le cas de M. Mirizzi on aurait obtenu un aussi bon résultat final par la simple méthode des greffes dermo-épidermiques.

J'ai pour ma part employé plusieurs fois des lambeaux cutanés pédiculés pris sur la paroi thoracique ou abdominale (méthode dite italienne), pour recouvrir de vastes pertes de substance du membre supérieur dues à des brûlures ou à des suppurations diffuses.

J'ai eu certainement quelques bons résultats, mais au prix d'ennuis multiples; en particulier, il faut bien savoir que cette méthode exige de la part des malades une très grande patience. Aussi, dans la grande majorité des cas, je recours maintenant de préférence aux greffes dermo-épidermiques, en particulier aux greffes « en godet », suivant l'excellente technique qu'Alglave a décrite, et je dois avouer que les résultats ainsi obtenus à beaucoup moins de frais, sont au moins aussi bons qu'avec les larges lambeaux pédiculés. La méthode italienne me paraît devoir être réservée à certains cas d'autoplastie très spéciaux (paume de la main, pulpe des doigts).

M. **Alglave** : J'ajouterai à ce que vient de dire Lecène pour faire remarquer que la greffe italienne me paraît devoir ajouter une mutilation à une autre pour des pertes de substance cutanée étendues dues aux brûlures. Ces pertes de substance étendues doivent à mon avis être traitées par des

greffes cutanées simples que je fais « *dermo-épidermiques* et *en godets* » suivant une *technique personnelle* dont je vous ai parlé à plusieurs reprises. Par ce moyen simple, mis à profit, au moment favorable j'ai pu réparer des surfaces brûlées de grande étendue, de toutes variétés comme forme. Il en était qui étaient vascularisées autour du poignet et de l'avant-bras et qui ont été réparées en un laps de temps souvent très court. J'ai même réussi par ce moyen à guérir des surfaces brûlées pour lesquelles la greffe dite d'Ollier-Thiersch, faite par d'autres chirurgiens, avait réussi.

M. **Basset** : J'ai pratiqué les deux méthodes dont il vient d'être question.

C'est ainsi que j'ai remplacé avec succès la peau de toute la face interne du membre supérieur du milieu du bras au milieu de l'avant-bras, par un lambeau cutané pédiculé pris sur le flanc. Comme l'a dit M. Lenormant, on obtient ainsi une peau plus solide, plus épaisse, plus normale en somme que celle que l'on obtient par des greffes épidermiques : celle-ci est en effet toujours mince et d'aspect cicatriciel.

D'autre part, dans le service de M. Duval, à Vaugirard, j'ai pu en une seule séance recouvrir avec des greffes de Thiersch une perte de substance cutanée de presque toute la fesse et de la face postérieure du sacrum, perte de substance consécutive à un phlegmon gangréneux et gazeux. Le résultat fut excellent.

Enfin j'ai, autrefois, aidé mon maître Delbet à recouvrir une vaste perte de substance cutanée du dos. Il le fit en une seule séance grâce à des greffes de Thiersch tellement longues que l'une d'entre elles au moins allait, d'un seul morceau, du pli fessier à la partie tout inférieure de la jambe.

M. **Lenormant** : Je suis grand partisan des greffes de Thiersch que j'emploie souvent. Mais je crois que, lorsqu'il s'agit de réparer des pertes de substance cutanées de la main ou des doigts, la méthode italienne a de grands avantages, car elle donne une peau épaisse, doublée de graisse, solide, résistant aux frottements et aux chocs, moins esthétique peut-être que les cicatrices des greffes dermo-épidermiques, mais certainement plus utilisable pour le travail manuel. J'y ai eu recours plusieurs fois, en particulier pour recouvrir des doigts déshabillés, et j'en ai toujours été satisfait. En prenant le lambeau sur l'abdomen ou la région dorsale — ce que je crois préférable à l'emprunt à la cuisse, où il y a moins d'étoffe — l'opération est simple, bien supportée et vraiment elle ne mérite pas l'épithète de « mutilante » que l'on vient d'employer.

M. **Cunéo** : Il est des cas où la méthode italienne doit être utilisée pour des raisons d'ordre esthétique. En voici un exemple :

Il y a quelques années, je reçus la visite d'une étrangère qui venait me demander de lui reconstituer la pulpe de l'index droit. Cette pulpe avait été

abrasée comme par un instrument tranchant. La malade me déclara que cette abrasion avait été produite par un éclat de glace. Mais certains détails m'amenèrent à penser que la section avait été faite par un bistouri ou un rasoir dans le but de faire disparaître les téguments de la pulpe et de supprimer ainsi un document anthropométrique. L'accident s'était en effet produit dans un pays où l'empreinte d'identité est fournie par la pulpe de l'index droit, alors qu'en France elle est demandée à la pulpe du pouce gauche.

On avait proposé à la malade de remplacer sa pulpe digitale par un fragment de la peau de la cuisse. L'intéressée avait refusé cette opération, à cause de la blancheur des téguments cruraux et de la présence de poils à leur niveau.

Les téguments de la base de l'éminence hypothénar du côté gauche me parurent constituer une région de choix pour emprunter le lambeau. Les deux mains ayant été réunies dans la position voulue, le Dr Bidou prit leur moulage et construisit sur celui-ci un appareil en celluloïd, très léger et réalisant une contention parfaite.

La pulpe fut ainsi remplacée par un lambeau quadrilatère emprunté aux téguments de l'éminence hypothénar doublée de sa couche graisseuse ayant sa base en dehors. Les trois bords libres furent suturés aux téguments du doigt mutilé, l'un au niveau de la région sous-linguale, l'autre au bord externe du doigt, le troisième au niveau du pli digito-palmaire. La section de la base fut faite le dix-huitième jour. Le dernier bord libéré par la section fut réuni aux téguments du bord interne de l'index. Le résultat fut tel qu'un examen attentif était nécessaire pour constater ce remplacement autoplastique de la pulpe de l'index.

Comme on le voit, la greffe italienne avait donné dans ce cas un résultat morphologique parfait.

M. **Pierre Mocquot** : Je me félicite, Messieurs, que mon rapport ait provoqué cette intéressante discussion sur les indications respectives des greffes d'Ollier-Thiersch et des greffes italiennes.

Je ferai remarquer que M. Mirizzi n'a eu à traiter la malade qu'après cicatrisation complète des plaies, ce qui pouvait modifier l'indication opératoire.

Il est bien certain que l'on peut avec les greffes dermo-épidermiques libres combler des pertes de substance très étendues des membres. Je suis depuis plusieurs mois un jeune homme qui m'est arrivé à Bichat avec des brûlures étendues du membre inférieur gauche : la perte de substance cutanée s'étendait à une partie de la face postérieure de la cuisse, à tout le creux poplité, à la face postérieure de la jambe et en bas à presque toute la circonférence de la jambe. Il m'est arrivé avec cette vaste plaie bourgeonnante, infectée, le genou fléchi au point que le talon touchait la fesse. J'ai commencé par ramener le membre en rectitude et j'ai comblé toute cette perte de substance avec des greffes d'Ollier et de Reverdin en des séances multiples; la dernière a eu pour but de réséquer une zone cicatri-

cielle ulcérée du creux poplité et de combler la perte de substance; actuellement la cicatrisation est complète, le membre en position normale et les articulations ont un jeu à peu près complet.

L'indication de la greffe italienne est moins dans l'étendue de la perte de substance que dans la nécessité d'avoir une peau solide.

COMMUNICATION

Torsion des annexes saines,

par M. **J. Fiolle** (de Marseille), correspondant national.

J'ai apporté ici, le 9 novembre 1927, une observation intitulée : *Torsion annexielle avec inondation péritonéale hémorragique chez une enfant de dix ans.*

Je croyais, à cette époque, qu'il s'agissait là d'un fait absolument exceptionnel. J'en suis un peu moins persuadé maintenant, ayant eu l'occasion de relever un nouvel exemple de cet accident chez une femme d'une quarantaine d'années.

La première fois, chez la fillette de dix ans, mon erreur a consisté à prendre la torsion annexielle pour une appendicite. Cette fois-ci, c'est à une rupture de grossesse tubaire que j'ai cru, et qu'il était difficile, me semble-t-il, de ne pas croire. Même quand j'ai eu la pièce en mains, la question n'était pas totalement tranchée; certes, l'aspect macroscopique n'était pas absolument celui de la lésion habituelle; mais il fallait, pour s'en apercevoir, y regarder de fort près; et c'est en définitive l'examen histologique qui a levé les derniers doutes.

Tout cela m'incline à penser que, de loin en loin, certaines lésions cataloguées « grossesses extra-utérines rompues » ne sont peut-être pas très sûrement des grossesses extra-utérines... L'idée de la grossesse ectopique — lésion si banale — est habituellement admise *a priori*, sans examen attentif des pièces enlevées, et sans analyse histologique. Je suis certain que, dans mon cas récent, le mécanisme et la vraie cause de l'hémorragie m'eussent échappé, sans le souvenir du fait précédent qui me mettait en garde.

Pour essayer de m'éclairer, j'ai projeté de recourir à l'expérimentation. Un de mes élèves tente, actuellement, de provoquer des hémorragies annexielles chez la chienne en tordant plus ou moins les ovaires. Mais je ne sais pas encore ce que donneront ces essais.

* * *

Dans un ordre d'idées assez différent, le récent rapport de M. Auvray sur un travail de M. Raymond Bernard m'ouvre les yeux sur la valeur d'une observation déjà ancienne de *torsion d'annexes saines au cours de la grossesse* : il n'existerait dans la littérature chirurgicale que *sept* observations de cet ordre, dit M. Auvray. Puisqu'elles sont si rares, je ne puis me dispenser d'apporter la mienne, qui portera le chiffre à huit.

Voici mes observations :

Observation I. — *Hémorragie péritonéale par torsion annexielle.*

Mme M..., quarante ans, nullipare, sans antécédents pathologiques notables, habituellement bien réglée, est prise, le 7 juillet 1928, de douleurs abdominales violentes. Il n'y a pas eu arrêt ni retard des règles. Le ventre est ballonné, tendu, très douloureux. Le médecin traitant envoie la malade à la clinique, où je l'examine.

Je note, en plus des signes déjà mentionnés, un arrêt complet des évacuations intestinales, des nausées, un pouls à 100, 110, bien frappé, une prédominance de la douleur à la pression dans la fosse iliaque droite, et une tumeur perceptible par le bi-palper dans le cul-de-sac droit. Mais, à ce moment, il y a une détente — de courte durée d'ailleurs — de sorte qu'après deux jours d'expectative j'interviens d'urgence, le 10 juillet, dans l'après-midi, avec le diagnostic de grossesse ectopique rompue.

Éther. Laparotomie médiane. Le péritoine contient du sang, en quantité médiocre (on ne peut parler ici, comme dans mon premier cas, d'inondation véritable). Tout de suite, on voit que le sang vient des annexes droites, qui forment une masse d'aspect très anormal, noirâtre, tordue sur un pédicule interne, du volume d'un abricot, non adhérente. Une fois enlevée, cette masse se présente — c'est là une façon de me faire comprendre — comme un bloc d'infarctus; toute la coupe apparaît comme truffée. Il n'y a *pas de cavité, pas de muqueuse*. C'est un bloc absolument plein, très ferme.

Après quelques incidents, la guérison est obtenue.

Au cours de l'opération, j'avais vu très nettement les organes tordus. Mais une contestation s'était élevée entre deux de mes amis qui, se trouvant là, avaient bien voulu me prêter leur concours pour l'intervention d'extrême urgence : l'un, le Dr Simon, m'avait, sans erreur possible, vu détordre les annexes; l'autre, le Dr Zwirn, contestait l'évidence de cette détorsion. Cette divergence de vues, qui pourrait étonner les profanes, n'aura rien de très surprenant pour des chirurgiens lorsque j'aurai dit que la malade dormait mal, poussait, et qu'en outre, l'extériorisation et la détorsion des organes s'étaient accompagnées d'ablation de caillots, etc. Je ne songeais à cet instant qu'à aller vite et non point à fixer un point de pathogénie.

Bref, un doute persistait, non pour moi, mais pour ceux qui n'avaient pas vu très directement.

L'examen histologique (Ranque et Sénez) a montré le bien-fondé de ma conviction. Il a révélé l'existence de « tissu fibromateux ne présentant pas à vrai dire de dégénérescence conjonctive, *tissu altéré par place et comme*

sphacélé, toutes lésions que l'on retrouve dans les tissus mal nourris. En *aucun* point on n'a retrouvé d'éléments qui puissent être rattachés au placenta. En somme, tissu fibromateux avec *zones de sphacèle* ».

Je ne donne pas cette analyse comme une preuve absolue de la torsion, mais comme un élément de très grande probabilité, surtout si on le rapproche des constatations opératoires et de l'examen macroscopique qui lui confèrent plus de valeur encore.

Reste à savoir pourquoi ce paquet annexiel tordu était la source d'une hémorragie. Evidemment, une grosse veine superficielle, gorgée par un *certain degré* de torsion, peut se rompre. Mais l'infiltration noire occupant toute la masse et visible à la coupe me fait croire que le mécanisme est infiniment moins simple.

Obs. II. — *Torsion d'un ovaire sain au cours de la grossesse.*

Mme B..., vingt-deux ans, nullipare, toujours bien réglée, a eu ses dernières règles le 1er janvier 1922. Le 31 janvier, douleur abdominale terrible, brusque, accompagnée de syncope. Les douleurs diminuent, puis reparaissent plus violentes à plusieurs reprises. Le pouls est petit et rapide.

Je vois la malade le 4 février et diagnostique une rupture de grossesse tubaire sur la constatation des signes habituels : masse dans le cul-de-sac droit, tension abdominale, congestion des seins, absence des règles attendues fin janvier, etc.

Opération le 5 février, sous éther (Dr Félix).

L'ovaire droit est plus que doublé de volume; il est violacé, *très mobile*, tenu par un pédicule tordu (on fait deux tours environ pour le détordre). Ablation avec la trompe du même côté.

Immédiatement après l'opération, tous les troubles disparaissent et la guérison survient sans incident.

L'examen de la pièce montre un ovaire augmenté de volume par congestion et œdème, avec un *corps jaune* non douteux.

Malgré cette ablation, la grossesse se confirme et évolue normalement. Accouchement le 6 octobre 1922. Pas de nouvelle grossesse depuis cette époque.

Dans cette observation, comme dans celle qu'a pratiquée M. Auvray, l'ablation d'un ovaire contenant un corps jaune n'a eu aucune action sur l'évolution de la grossesse, bien que celle-ci fût, dans l'un et l'autre cas, proche de son début.

PRÉSENTATIONS DE MALADES

1° Résultat après cinq ans d'une amputation abdomino-périnéale du rectum pour épithélioma : grossesse et accouchement normal deux ans après.

par M. **André Richard**, chirurgien des hôpitaux de Paris.

Rapporteur : M. P. Duval.

2° Résultat, après un an, d'une greffe d'Albee pour mal de Pott chez une malade soignée depuis six ans et demi sans amélioration,

par M. **André Richard**, chirurgien des hôpitaux de Paris.

Rapporteur : M. Ombrédanne.

Réparation du tendon fléchisseur du pouce sectionné (méthode de Bunnell),

par M. **J.-Ch. Bloch.**

Rapporteur : M. B. Cunéo.

PRÉSENTATIONS DE PIÈCES

Hydronéphrose intermittente,

par M. **Pierre Bazy.**

J'ai l'honneur de vous présenter ce rein ou plutôt cette poche dont les contours dépassent à peine ceux d'un rein normal et qui représente ce que devient un rein qui a été atteint de crises répétées d'hydronéphrose intermittente non traitée. Je l'ai enlevée, le 3 mai dernier.

Je ne surprendrai personne en vous disant que je l'ai enlevée en employant l'incision et le procédé opératoire de Louis Bazy.

Grâce à ce procédé, l'abord du rein de son pédicule de l'uretère est très facile, de même que la décortication qui a été nécessitée par les adhérences du rein au tissu cellulo-adipeux, qui est devenu scléreux. On aborde le pédicule très facilement et on peut voir nettement tous les organes : j'ai pu voir ainsi, à côté du pédicule vasculaire, un autre vaisseau qui, me paraissant partir directement de l'aorte ou de la racine de l'artère rénale, abordait le pôle inférieur du rein (accompagnée d'une veine qui devait se rendre directement dans la veine cave), formant ainsi un pédicule vasculaire accessoire à l'égard duquel le bassinet manifestait une grande indifférence. Je veux dire par là que ce vaisseau anormal n'avait joué aucun rôle dans la production de l'hydronéphrose, ce qui n'était pas pour m'étonner, ce pédicule passant en avant du bassinet.

Ce rein appartenait à une jeune femme de vingt-cinq ans, et c'est un

rein gauche; et les premières crises apparentes datent de l'âge de dix-sept ans, et la personne avait toujours eu un embonpoint moyen, toutes conditions opposées à celles qu'on rencontre dans le rein mobile. Je m'excuse d'insister, parce que je pense qu'aujourd'hui personne ne dit plus hydronéphrose par rein mobile.

Le rein est réduit à l'état de coque : on n'y voit qu'un peu de parenchyme rénal, entre le calice supérieur et le moyen, juste assez pour expliquer les crises de plus en plus rares qu'avait la patiente.

J'ai dit que la première crise datait de l'âge de dix-sept ans, elle l'avait eue après être restée allongée sur l'herbe humide. La crise dura trois jours. Le médecin qui fut appelé diagnostiqua une congestion du rein.

Les crises, très fortes, très douloureuses, sont revenues tous les trois mois. Les ventouses, les révulsifs ne faisaient rien : quelle que fût la position que prenait la patiente, elle souffrait. La douleur disparaissait peu à peu.

Au bout de deux ans un autre médecin consulté diagnostiqua un rein ptosé (*sic*), et il lui a fait porter une ceinture avec pelote qu'elle n'a pas pu supporter (et pour cause).

Deux ans après, les crises se sont rapprochées ; elles revenaient presque tous les mois, mais moins fortes.

Il y a deux ans, un troisième médecin consulté diagnostique hydronéphrose intermittente ; elle consulte alors (elle habitait la province) un urologue qui lui fait le cathétérisme des uretères. Le rein gauche ne donna presque rien; elle n'a pas le résultat de cet examen, mais, d'après ce qu'on lui a dit, on avait conclu, du résultat de l'analyse des urines totales et de celle de l'urine du rein droit, que le rein gauche avait fonctionné avant la division des urines. On voulait probablement dire, par là, que l'hydronéphrose s'était vidée, avant qu'on eût mis le cathéter dans l'uretère.

A ce moment, l'urologue, qui avait vu la malade en crise, lui avait dit que l'on serait probablement obligé d'enlever le rein.

Entre temps, on avait fait une radiographie et on n'avait pas vu de calcul. L'urologue consulté voulait encore revoir la malade en crise. Sur ces entrefaites, la patiente doit être opérée pour une grossesse extra-utérine rompue dans le péritoine.

Depuis cette opération, qui date d'avril 1927, il survient des crises tous les mois, puis tous les quinze jours, et même toutes les semaines. Ces crises sont beaucoup moins prolongées et moins fortes qu'au début. Et même, le plus souvent, elles n'empêchent pas la patiente à se livrer à ses occupations, et la position allongée la soulage tout de suite.

Elle note que pendant les trois mois qui ont suivi son opération, et pendant lesquels elle s'est reposée, elle n'a pas eu de crises.

Je la vois le 8 novembre 1928.

Malgré les précisions qu'elle me donna et que j'ai transcrites plus haut, je demande à la voir quand elle sera en état de crise, pour asseoir mon diagnostic : car, le jour de la première visite, la fosse lombaire, le flanc sont absolument vides et indolents.

Je la revois seulement le 11 avril : elle me dit qu'elle a eu deux petites crises, à un mois d'intervalle, qui ont duré vingt-quatre heures; il y a quinze jours, elle a eu une crise qui a duré quatre jours; elle aurait voulu me voir à ce moment, mais j'étais absent. A la suite de cette crise, elle a eu l'urine rouge, parce qu'il y avait du sang : et cela l'a beaucoup effrayée, parce qu'elle n'en avait jamais eu. Il est vrai qu'elle me dit qu'elle a vu le sang parce qu'elle avait uriné dans un vase : jamais auparavant elle n'avait uriné dans un vase à la suite des crises, de telle sorte qu'elle ne peut pas dire si elle en a ou non uriné auparavant.

(L'hématurie *ex vacuo* n'est pas rare à la suite des crises d'hydronéphrose. Je l'ai signalée déjà.)

Le sang est signalé ici dans une analyse du 8 avril.

Le 23 avril dernier, elle vient me voir ayant une crise peu douloureuse qui a commencé la veille, et alors je constate dans le flanc gauche l'existence d'une tumeur peu tendue (elle souffre moins depuis le matin), fluctuante, régulière; elle descend à deux travers de doigt au-dessous d'une ligne horizontale, passant par l'ombilic : elle est séparée de l'épine iliaque antéro-supérieure par un espace d'un bon travers de doigt, elle va jusqu'à la ligne médiane, on la sent dans l'angle costo-musculaire et on détermine un ballottement très net.

Les deux dernières crises, me fait-elle observer, ont eu lieu au moment des règles.

L'opération est décidée et je dis à la patiente la nécessité où je serai très probablement de lui faire l'ablation du rein. Je n'éprouve pas le besoin de renouveler le cathétérisme des uretères, dont elle a gardé un mauvais souvenir; il me paraît inutile puisque je vais voir le rein et juger de sa valeur approximative; mais il me paraît difficile, étant donné l'ancienneté des lésions, de pouvoir faire autre chose qu'une néphrectomie.

La rareté relative des crises, leur peu d'intensité dans ces dernières périodes montraient que la sécrétion aqueuse devenait de plus en plus déficiente, et le peu d'intensité de la douleur que la poche était de plus en plus indifférente, les éléments nerveux de plus en plus étouffés par la prolifération conjonctive.

Ceci prouve que, si on veut pouvoir conserver un rein atteint d'hydronéphrose intermittente, il faut faire une opération précoce et par suite un diagnostic précoce. Cette condition remplie, on peut faire une opération conservatrice, et cette opération conservatrice est justifiée par les résultats que je vous ai apportés l'an dernier, où j'ai pu vous montrer un rein normal qui avait été opéré vingt-quatre ans auparavant. Vingt-quatre ans auparavant, j'avais fait une urétéro-pyélonéostomie gauche à une enfant de neuf ans atteinte d'hydronéphrose intermittente (Voir *Soc. de Chirurgie*, février 1928).

En terminant, permettez-moi d'insister sur un des avantages de l'incision de Louis Bazy et que j'ai remarqué constamment jusqu'ici : elle est moins douloureuse; les opérés souffrent moins après l'opération.

Volvulus d'un méga-côlon sigmoïde. Résection large avec abouchement des deux bouts de l'intestin à la paroi,

par M. P. Brocq.

Voici la pièce d'un énorme méga-côlon sigmoïde que j'ai réséqué le 24 mai dernier sur une malade du service de mon maître, le professeur Lejars.

L'histoire clinique de cette malade est très simple et classique. Cette femme, âgée de trente-quatre ans, était constipée depuis l'enfance.

Tous les mois ou toutes les six semaines, elle présentait des périodes d'obstruction transitoire d'une durée de sept, huit, neuf jours, pendant lesquelles elle n'évacuait ni gaz, ni matières.

Dans la nuit du 17 au 18 mai 1929, cette femme présente une crise à début brusque avec douleurs abdominales violentes et continues, entrecoupées de coliques paroxystiques, des vomissements alimentaires, un ballonnement du ventre, un arrêt absolu des matières et des gaz.

Le lendemain, 19 mai, la malade se rend à son travail; les vomissements ont cessé, mais les douleurs persistent.

La situation s'aggrave progressivement les 19, 20, 21 mai. Le ventre est de plus en plus tendu et douloureux.

Malgré cet état, cette femme ne cesse son travail que le 22 mai.

Le 23 mai elle garde le lit, avec des douleurs abdominales et lombaires et un état d'anxiété très accentué.

Le 24 mai au matin, six jours et demi après le début des accidents, elle arrive en voiture à l'hôpital Saint-Antoine.

A son entrée, je constate des signes d'occlusion intestinale confirmée. Le ventre est saillant, asymétrique, avec une déformation oblique de haut en bas et de gauche à droite, qui est considérée comme typique.

Des anses intestinales distendues sont perceptibles sous la paroi. La percussion révèle un tympanisme élevé.

Je ne dis pas que j'ai fait le diagnostic ferme de volvulus. Mais j'y ai pensé par suite de l'âge de la malade, de la constipation de date ancienne, du début brusque, de la déformation caractéristique du ventre.

J'ai immédiatement pratiqué sous anesthésie rachidienne une *laparotomie médiane sous-ombilicale* qui a amené l'extériorisation presque spontanée de cet énorme côlon. Le pied de l'anse tordue était très haut dans la fosse iliaque gauche. Cette gigantesque anse sigmoïde avait fait deux tours complets sur son pied dans le sens opposé à la marche des aiguilles d'une montre. Elle n'était pas sphacélée. Sa paroi présentait quelques ecchymoses. Le côlon descendant, l'angle splénique étaient mobiles et faciles à

extérioriser. Le côlon transverse, le côlon droit, le cæcum distendus par des gaz et par des matières étaient énormes. Le grêle était de calibre normal.

J'ai pratiqué d'abord la *détorsion*; puis j'ai fait introduire une grosse sonde très haut dans le rectum, ce qui a permis l'émission des gaz sous pression. Malgré cela, j'ai été obligé de ponctionner et de vider le côlon distendu avec une grosse sonde métallique et l'aspirateur électrique.

Ceci fait, après avoir obturé au moyen d'une bourse au fil de lin l'orifice de ponction, j'ai refermé la paroi abdominale en trois plans, en laissant passer au niveau de l'extrémité supérieure de l'incision le côlon extériorisé.

J'ai ensuite accolé par un surjet long de quelques centimètres les deux bords libres des deux branches coliques, en l'espèce le transverse et la terminaison de l'S iliaque. J'ai fixé ces deux branches au péritoine pariétal.

Enfin, j'ai réséqué en dehors du ventre toute la portion extériorisée, après avoir pris la précaution de mettre deux clamps sur chaque bout, et j'ai lié progressivement le méso qui contenait d'énormes vaisseaux.

J'ai terminé en fixant chaque extrémité intestinale sur un tube de Paul.

Les suites sont jusqu'ici favorables.

La malade, opérée le vendredi 24 mai, entre actuellement dans le sixième jour post-opératoire. L'anus contre nature fonctionne normalement; l'état général est bon, malgré une parotidite double, d'allure bénigne, apparue au troisième jour.

On peut espérer que cette malade guérira et que l'on pourra, dans quelque temps, rétablir la continuité de l'intestin par fermeture de l'anus.

La pièce que je vous apporte est celle d'un méga-côlon, présentant deux tours de torsion, au niveau du pied de l'anse sigmoïde. Elle est intéressante par son volume, par la mobilité du côlon, qui s'étendait à tout le côlon gauche, angle splénique compris. Par suite de cette mobilité anormale et de la longueur du méso-côlon, j'ai pu extérioriser et réséquer l'anse sigmoïde, le côlon gauche, l'angle splénique, la moitié gauche du transverse. Cette mobilité et cette longueur anormale du côlon et de son méso est le premier facteur qui favorise la torsion.

En outre, vous voyez sur cette pièce le second facteur qui facilite le volvulus, la mésosigmoïdite scléreuse, rétractile, qui unit par de nombreuses brides fibreuses les deux branches de l'anse sigmoïde et rétrécit son pied. En certains points on voit même de véritables plaques de sclérose.

Le Secrétaire annuel, M. F. CADENAT.

Paris. — Imprimerie de la Cour d'Appel, 1, rue Cassette.

BULLETINS ET MÉMOIRES

DE LA SOCIÉTÉ NATIONALE DE CHIRURGIE

Séance du 5 juin 1929.

Présidence de M. CUNÉO, *président.*

PROCÈS-VERBAL.

La rédaction du procès-verbal de la précédente séance est mise aux voix et adoptée.

CORRESPONDANCE

La correspondance comprend :

1° Les journaux et publications périodiques de la semaine.

2° Une lettre de M. MARTIN, demandant un congé d'un mois.

3° Une lettre de M. CHIFOLIAU, s'excusant de ne pouvoir assister à la séance.

4° Une lettre de M. LAPEYRE, interne des hôpitaux de Paris, déposant un mémoire sur *Les cellulites ligneuses cervico-faciales*, pour le prix Duval-Marjolin.

5° Un mémoire de M. JEAN MURARD (du Creusot), intitulé : *Etranglement de l'appendice dans une fossette para-cæcale.*

M. CADENAT, rapporteur.

6° Un mémoire de M. le médecin-colonel NORMET, intitulé : *Traitement des hémorragies graves par le sérum citraté de Normet.*

M. CUNÉO, rapporteur.

7° Un mémoire de M. WELTI, intitulé : *Chondrome de la 1re phalange du 5e doigt.*

M. CUNÉO, rapporteur.

8° Un mémoire de M. CORACHAN et de M. ARMANGUÉ (de Barcelone), intitulé : *Drainage à la Mikuliez dans la gastrectomie.*

M. MÉTIVET, rapporteur.

9° Une lettre de M. le Dr PICARD (de Douai), ancien interne des hôpitaux de Paris, posant sa candidature à une place de membre correspondant national.

A PROPOS DU PROCÈS-VERBAL

Splénectomie pour anémie splénique. Résultats plus de vingt-six mois après,

par MM. **P. Brocq** et **A. Cain.**

M. P. Duval, en rapportant dans la séance du 1er mai 1929 les résultats éloignés d'une splénectomie dans un cas de purpura hémorragique récidivant chronique, a exprimé le désir de connaître d'autres résultats éloignés. J'ai cru bon, bien qu'il ne s'agisse pas d'un purpura hémorragique, mais d'une anémie splénique, de vous communiquer, en collaboration avec notre collègue des hôpitaux A. Cain, les résultats d'une splénectomie pratiquée il y a vingt-six mois au cours d'un syndrome hémorragique et anémique, et de vous présenter le malade.

OBSERVATION. — Louis L..., âgé de vingt-trois ans, garçon boucher.

Le début de son affection a été insidieux, puisque, sans prodrome, il a été pris en *décembre* 1925, brusquement, en plein travail, d'un malaise avec syncope; au bout de dix minutes, il reprend connaissance et rend, après quelques nausées, un vomissement de sang rouge; les jours suivants, il présente un mélæna. Très affaibli, ce malade est conduit à l'hôpital Lariboisière, où il reste de décembre 1925 à septembre 1926. Après quelques jours de repos, il reprend lentement ses forces; mais, à partir de janvier 1926, s'installent des troubles digestifs inter-

mittents, sous la forme de douleurs épigastriques, survenant trois heures après le repas, accompagnées de renvois acides et non calmées par les alcalins.

Le 27 avril 1926, après une crise très violente de douleurs épigastriques, survient un vomissement très abondant de sang rouge.

Le 27 mai 1926, troisième hématémèse, très abondante, succédant à une crise douloureuse.

Durant son séjour à l'hôpital Lariboisière, malgré l'absence de tous stigmates de syphilis ancienne ou en évolution, malgré plusieurs réactions de Wassermann négatives, un traitement au novarsénobenzol est institué. Il ne semble pas que l'action hémorragipare des sels arsenicaux se soit manifestée, tout au moins immédiatement après les injections.

Après son départ de Lariboisière, ce malade présente, le 9 septembre 1926, une quatrième hématémèse abondante, suivie de mélæna. A la suite de cette nouvelle hémorragie, il entre le 13 novembre 1926 à l'hôpital Saint-Antoine, dans le service du Dr Bensaude, où l'un de nous a pu l'examiner et le suivre :

C'est un jeune homme d'une pâleur extrême aux muqueuses décolorées, accusant une asthénie marquée. Il ne présente pas de douleurs spontanées, mais seulement de la sensibilité à la palpation de l'épigastre et de l'hypocondre gauche. L'appétit est diminué ; les digestions sont pénibles ; deux heures après le repas, le malade accuse un malaise et une sensation de pesanteur qui ne se dissipent que lentement, mais que le bismuth et les alcalins atténuent.

Le *foie* déborde le rebord costal de près de deux travers de doigt ; il est régulier. La vésicule n'est pas perceptible.

Il n'y a ni ascite, ni circulation collatérale. L'hypocondre gauche et la moitié gauche de l'abdomen sont déformés par la saillie d'une rate très volumineuse qui descend un peu au-dessous de l'ombilic et qui atteint la ligne médiane. Cette rate paraît dure ; son bord crénelé est bien perceptible.

Il n'existe pas d'adénopathies.

Aucun signe respiratoire. Léger éréthisme cardiaque, souffle extracardiaque méso-systolique et endopexien. Souffle vasculaire dans les vaisseaux du cou, pouls à 122, tension artérielle 13 1/2-6 1/2. Réflexes normaux, pas de température, pas d'ictère.

Les urines ne contiennent ni pigments biliaires, ni sels biliaires, ni urobiline, ni sucre, ni albumine.

On note une ectopie inguino-abdominale avec déficience de la paroi au niveau du canal inguinal droit.

Antécédents familiaux : ni ictère, ni splénomégalie.

Antécédents personnels : en 1917, crise de rhumatisme articulaire aigu traitée par le salicylate de soude, pas de récidive.

En 1922, angine aiguë, puis pleurésie sèche qui nécessita l'envoi pendant six mois dans un sanatorium. On n'aurait pas trouvé à cette époque de bacilles de Koch dans les crachats. Il ne reste d'ailleurs aucune séquelle clinique ou radiologique de cette pleurésie.

Examens de laboratoire : Dès son entrée à Saint-Antoine, en novembre 1926, ce malade a été soumis à un certain nombre d'examens, en particulier les examens de sang et les examens radiologiques.

1° Examen hématologique (novembre 1926).

Numération globulaire :

Globules rouges	1.585.000
Globules blancs	1.200
Plaquettes	200.000
Hémoglobine p. 100	Entre 15 et 20

Pourcentage leucocytaire :

Polynucléaires	72
Eosinophiles	1
Basophiles	1
Lymphocytes	3
Moyens mononucléaires	6
Grands mononucléaires	15
Formes de transition	2

Résistance globulaire (hématies déplasmatisées) :

H_1	0,50
H_2	0,40
H_3	0,36

Absence d'auto- et d'iso-agglutination des hématies.
Absence d'auto- et d'isolysines dans le sérum.
Epreuve de Donath-Landsteiner : négative.
Temps de saignement : une minute un quart.
Temps de coagulation : six minutes.
Rétraction du caillot : normale.
2° Examen des selles :
Recherche du sang dans les selles et dans le liquide de lavage gastrique; positive à plusieurs reprises.
Présence dans les selles de quelques rares œufs de trychocéphale.
3° Chimisme gastrique : A : 109; H : 29.
4° Examen radiologique :
Estomac oblique, tonique, hypercinétique, sans lésions organiques. Bulbe en rétroposition, image filiforme du genu superius. Distension de D2 et de D3. Gêne au genu inferius.
En position couchée, l'image du duodénum et son évacuation deviennent normales.

Il s'agissait, en somme, d'un syndrome anémique très accusé chez un jeune homme ayant présenté, dans l'espace d'un an, plusieurs hématémèses très abondantes. Aucun signe ne plaidait pour le diagnostic d'ulcère gastrique ou duodénal. Les troubles digestifs manquaient de précision. L'image radiologique ne révélait pas de lésion, mais témoignait seulement d'un trouble de l'évacuation duodénale, sans doute du fait d'une compression par le pédicule mésentérique, puisque la position horizontale suffisait pour le faire cesser. Il est à noter toutefois que les cures par le sous-nitrate de bismuth et par le sulfate d'atropine, auquel nous avons soumis ce malade à plusieurs reprises, amenèrent toujours un notable soulagement. Au reste, la splénomégalie constituait le symptôme majeur. L'anémie et la leucopénie permettaient de porter le diagnostic d'anémie splénique et il était logique de considérer les hématémèses comme liées à l'évolution de ce syndrome. Ainsi qu'il est de règle en pareil cas, la formule leucocytaire était normale; il n'y avait pas de troubles sensibles de la coagulation; les hémolysines faisaient défaut, la résistance globulaire n'était pas modifiée.

Aucune donnée ne nous permettait de préciser l'étiologie de ce syndrome d'anémie splénique. Il n'y avait aucune trace de la tuberculose antérieurement soupçonnée. Nul signe de syphilis (la réaction de Wassermann se montra négative à plusieurs reprises), tout au plus aurait-on pu invoquer une ectopie testiculaire droite et un certain degré d'infantilisme; l'action d'un traitement spécifique avait eu un résultat nul. L'absence d'éosinophilie, l'apyrexie plaidaient contre l'hypothèse d'une parasitose splénique, et notamment d'une leishmaniose.

Durant les quinze jours qui suivirent l'entrée du malade à Saint-Antoine, aucune modification appréciable ne fut notée. La formule sanguine restant identique et la présence de sang étant décelée à plusieurs reprises dans le liquide gastrique, une *transfusion* de 200 cent. cubes fut pratiquée le 28 octobre par notre ami Tzanck. Cette transfusion détermina une amélioration sensible de la formule sanguine, portant surtout sur la teneur en hémoglobine, comme en témoignent les numérations suivantes :

Première transfusion le 28 octobre 1926.

	4 NOVEMBRE 1926	8 NOVEMBRE 1926	17 NOVEMBRE 1926	22 NOVEMBRE 1926
Globules rouges	1.990.000	2.305.000	2.285.000	1.987.140
Globules blancs	2.400	2.800	1.600	2.400
Hémoglobine	60	65	65	70
Polynucl. neutrophiles	78,8	64,8	76,46	63,70
Polynucl. éosinophiles	1,6	1,3	1,38	4,45
Grands mononucléaires	1,7	6,5	6,56	8,25
Lymph. et moyens mononucléaires	15,6	26,7	14,86	21,50
Formes de transition	2,3	1,7	0,75	2,10

Deuxième transfusion (200 cent. cubes) le 23 novembre 1926.

	24 NOVEMBRE 1926	10 DÉCEMBRE 1926	4 JANVIER 1927	15 JANVIER 1927
Globules rouges	2.326.000	2.805.000	2.480.000	2.025.000
Globules blancs	2.260	3.000	4.000	2.400
Hémoglobine	70	70	70	35
Polynucl. neutrophiles	»	76	74,5	70,5
Polynucl. éosinophiles	»	1,5	3	0,5
Polynucl. basophiles	»			0,5
Grands mononucléaires	»	5,5	7	10
Moyens mononucléaires et lymphocytes	»	15	14	15
Formes de transition	»	0,5	0,5	3,5
Cellules primordiales	»	1,5		

D'après ces examens hématologiques, on voit que l'amélioration de la formule sanguine après transfusion n'a été que passagère, comme il est d'ailleurs de règle. Ce qu'il faut noter, c'est l'action très favorable sur l'état général, sur l'asthénie et sur les troubles digestifs exercée par chaque transfusion.

Un *traitement radiothérapique* est tenté sous la direction du Dr Solomon ; six applications sur la rate sont faites (26 novembre, 1er, 8, 23, 30 décembre 1926, 6 janvier 1927). Application de 500 R. avec un champ de douze pendant douze à quatorze minutes. Le malade accuse une fatigue extrême après chaque séance. Aucune modification appréciable n'est apportée par ce traitement.

Le 15 janvier 1927, sans aucun prodrome, apparaît une douleur vive à la région épigastrique, suivie d'une hématémèse assez notable qui se renouvelle deux jours plus tard, mais qui est beaucoup moins abondante.

A la suite de ces deux hématémèses, le malade est dans un état de pros-

tration extrême, voisin du collapsus. Il est curieux de signaler que la rate après ces deux hémorragies a considérablement diminué de volume.

Effrayé par la proposition d'une intervention opératoire sur l'urgence de laquelle nous avions déjà insisté, le malade quitte le service.

Il revient à nouveau deux mois après dans le même état d'anémie. La rate a repris son volume antérieur. Cette fois le malade accepte une intervention, qui est pratiquée le 10 avril 1927, précédée le 1er avril d'une transfusion de 250 cent. cubes,

Opération le 10 avril 1927. — Anesthésie à l'éther; incision transversale au niveau de l'hypocondre gauche. Très grosse rate. Périsplénite intense, due peut-être à la radiothérapie. Ligature du pédicule étalé, court et scléreux en plusieurs temps. Splénectomie rendue assez laborieuse par l'existence des adhérences périspléniques. Paroi en trois plans.

Suites immédiates : Le malade est extrêmement fatigué, le pouls est très rapide et mou; la pâleur est extrême. Une transfusion de 300 cent. cubes, pratiquée immédiatement après l'opération, donne un résultat excellent.

Trois transfusions sont ainsi faites à quelques jours d'intervalle.

Le tableau ci-joint donne la succession des examens hématologiques qui ont été pratiqués, immédiatement avant et après l'intervention.

Examen de la rate enlevée : Il s'agit d'une rate, régulièrement augmentée de volume, présentant un bord crénelé net, pesant 950 grammes. A sa surface on voit quelques plages de périsplénite. Les vaisseaux du pédicule splénique sont d'apparence normale; absence d'infarctus.

Examen histologique de la rate : Développement modéré de la charpente fibreuse, sous la forme de travées de collagène, sans réaction fibroblastique. Les corpuscules de Malpighi ont leur apparence normale; ils semblent raréfiés. Mais cet aspect tient à l'hyperplasie considérable de la pulpe qui forme la presque totalité de la tumeur splénique. A un plus fort grossissement, corpuscules de Malpighi normaux, quiescents (amas de petits lymphocytes autour des artérioles).

La pulpe est formée de lacunes sinusales, ramifiées à l'infini et revêtues de cellules petites, contractées, très chromatiques.

La réaction macrophagique est presque nulle. A ces petites cellules se mêlent de nombreuses cellules lymphoïdes, plasmatiques et de rares polynucléaires neutrophiles. Absence de cellules éosinophiles.

Ces éléments sont noyés dans une nappe sanguine qui remplit les sinus et infiltre les espaces celluleux, intersinusaux. Mais cette nappe sanguine qui ne contient que de rares hématies intactes, est le siège d'une hémolyse massive qui aboutit à la formation de plages homogènes, sans que persistent les contours globulaires, comme on devrait s'y attendre sur une pièce fixée, aussitôt recueillie, dans le liquide de Dominici. Il n'y a pas d'hématophagie. Les dépôts pigmentaires font défaut; les réactions histochimiques du fer sont négatives. Absence de tous nodules de Gandy-Gamma.

Nous n'avons pas pu mettre en évidence dans les coupes de microbes ou de parasites animaux ou végétaux.

Suites à distance : Elles ont été remarquablement bonnes; retour progressif des forces, reprise de l'appétit.

Les douleurs post-prandiales s'atténuent et cèdent à la belladone et au sous-nitrate de bismuth.

La tension artérielle qui était tombée à 8-4,5 (avec un pouls battant à 110) remonte à 14-6.

Il est à noter que les transfusions ont été remarquablement bien supportées, sauf la seconde qui provoqua un choc avec frisson, poussée thermique et hémoglubinurie transitoire vingt-quatre heures après.

Le malade part en convalescence le 25 juillet 1927.

Suites lointaines : Après une phase d'amélioration très nette, survient en

	23 MARS	10 AVRIL après opération et transfusion	12 AVRIL	14 AVRIL	19 AVRIL
Globules rouges	1.677.000	2.400.000	2.300.000	2.460.000	2.910.000
Globules blancs	1.600	19.600	6.000	9.000	6.200
Hémoglobine	30	75	75	80	85
Polynucléaires neutrophiles	83	87	81,5	82	70
Polynucléaires éosinophiles	»	2,8	2,5	2,5	5,3
Polynucléaires basophiles	»	»	0,5	0,5	1,5
Grands mononucléaires	1	»	3	3	2
Moyens mononucléaires et lymphocytes	14,5	3	12,5	11	18,7
Formes de transition	»	7,2	»	0,5	2
Cellules primordiales	1,5	»	»	0,5	0,5
Hématies nucléées	1	»	»	»	»

	26 AVRIL	3 MAI	17 MAI	6 JUIN	21 JUIN
Globules rouges	2.350.000	2.510.000	3.116.000	3.340.000	3.495.000
Globules blancs	5.800	5.000	4.800	6.800	4.200
Hémoglobine	85	80	85	85	90
Polynucléaires neutrophiles	56,5	57	53	59,5	55
Polynucléaires éosinophiles	7	1,6	4	4	3,5
Polynucléaires basophiles	0,5	1	0,3	0,5	0,5
Grands mononucléaires	4,5	3,5	5,5	4	3,5
Moyens mononucléaires et lymphocytes	27	25	34,2	30,5	30,6
Formes de transition	1	9,5	3	1,5	1,5
Cellules primordiales	3,5	2,4	»	»	»
Hématies nucléées	»	»	»	»	»

Pour simplifier les tableaux, nous avons compté parmi les moyens mononucléaires un certain nombre de mononucléaires granuleux, mais à protoplasma plus basophile et à noyau plus finement réticulé que celui des myélocytes, méritant par conséquent le nom de monocytes.

septembre 1927 une *première alerte*, sous forme d'une hématémèse assez abondante.

Malgré cela, le malade que nous revoyons en novembre 1927 est dans un état tout à fait satisfaisant. Son teint est hâlé, ses muqueuses sont colorées, l'appétit est revenu; toutefois les digestions s'accompagnent de malaises et de douleurs épigastriques au moindre écart de régime. L'image radiologique gastro- duodénale n'offre rien d'anormal. La formule sanguine, étudiée le 31 novembre 1927, est la suivante :

Globules rouges	4.770.000
Globules blancs	3.000
Hémoglobine	95
Polynucléaires neutrophiles	64
Polynucléaire éosinophile	1
Lymphocytes et moyens mononucléaires	14
Monocytes	17,5
Formes de transition	4,5

Pendant un an, nous perdons le malade de vue. Il se sent assez fort pour reprendre son état de boucher. Mais le 25 novembre 1928, sans aucun prodrome, survient une *deuxième alerte* : le malade se sent fatigué, s'alite et rejette le lendemain un vomissement de sang rouge. Le 28 novembre 1928, il est conduit à l'hôpital Saint-Antoine, où il arrive pâle, anxieux, très fatigué; mais, à part une notable distension colique et une douleur épigastrique, l'examen est négatif. D'ailleurs l'hémorragie ne se reproduit pas; le sang abondant dans les selles le jour de l'entrée ne peut plus y être décelé dès le 10 décembre. On assiste à la réparation sanguine, peut-être sous l'influence de l'absorption quotidienne de 200 grammes de foie de veau. Voici trois examens du sang qui ont été pratiqués le 26 novembre, le 15 décembre 1928, le 5 janvier 1929 :

	28 NOVEMBRE 1928	15 DÉCEMBRE 1928	5 JANVIER 1929
Globules rouges	2.085.000	2.225.000	2.823.000
Globules blancs	7.200	4.800	6.400
Hémoglobine	75	75	85
Polynucl. neutrophiles	64,38	62,10	55,35
Polynucl. éosinophiles	1,43	3,76	1,66
Polynucl. basophiles	0,35	»	0,34
Lymphocytes	0,78	1,61	»
Monocytes	18,34	15,05	20,33
Moyens monocytes	8,63	10,50	15,33
Formes de transition	1,78	»	1,34
Grands lymphocytes	4,31	6,98	5,66

Il persiste à chaque examen une poïkilocytose et une anisocytose légères.

Les troubles digestifs se sont accentués notablement; l'appétit est conservé; le malade a même des fringales, calmées par l'ingestion d'une simple bouchée alimentaire. Tardivement, quatre ou cinq heures après le déjeuner, il accuse une douleur épigastrique vive avec sensation de brûlure; pas de douleurs nocturnes. L'administration quotidienne et prolongée de 20 grammes de sous-nitrate de bismuth et les injections de sulfate d'atropine calment ces crises.

L'examen du liquide gastrique (20 décembre 1928) montre qu'il existe une sécrétion acide à jeun et une acidité notable après repas d'épreuve.

A jeun : volume 15 cent. cubes :

A = ... 139
F = ... 15
H = ... 51
G = ... 95

Après repas d'épreuve :

A = ... 292
F = ... 36
H = ... 124
C = ... 154

L'examen radioscopique (6 janvier 1929) montre un estomac hypercinétique, oblique, en corne, s'évacuant rapidement; le bulbe est petit, en rétroposition.

Le 12 janvier 1929, au cours d'une angine pultacée banale, accompagnée de rhino-pharyngite et de fièvre, le malade présente une *hématurie totale* assez abondante qui dure six jours (troisième alerte).

Les urines contiennent de nombreuses hématies, des cellules épithéliales abondantes, leur culture reste stérile, l'examen physique est négatif.

Le 16 janvier, le temps de saignement est de deux minutes trois quarts et le temps de coagulation de onze minutes.

La rétraction du caillot est normale.

Après cet incident, tout rendre dans l'ordre, sous l'action de l'absorption successive de foie de veau, d'hépatrol, de liposplénine, d'hémostyl combinés à des applications de rayons ultra-violets.

L'état général s'améliore; le malade engraisse de 3 kilogrammes pendant le mois de février.

Il présente à cette époque des douleurs assez vives au niveau du canal inguinal droit, où se trouve le testicule droit en ectopie iliaque, avec une éventration à ce niveau.

Le 4 mars 1929, à l'anesthésie générale à l'éther, on pratique la *castration de ce testicule* en ectopie haute, la cure radicale de la hernie concomitante et la réfection de la paroi notablement aplasiée à ce niveau.

Cette opération est bien supportée; cependant elle est suivie pendant quelques jours d'une légère *épistaxis* et d'une *hématurie transitoire*.

Deux examens du sang sont pratiqués dans la suite, le 25 mars et le 4 mai 1929.

	25 MARS 1929	4 MAI 1929
Globules rouges	2.705.000	2.860.000
Globules blancs	5.000	4.600
Hémoglobine	90	90
Polynucléaires neutrophiles	63,28	55,70
Polynucléaires éosinophiles	2,54	2
Polynucléaires basophiles	»	0,28
Lymphocytes	2,08	1,70
Grands lymphocytes	4,38	3,12
Monocytes	13,62	20,45
Moyens monocytes	15	15,62
Formes de transition	»	1,13

Anisocytose et poïkilocytose légères.

En résumé, il s'agit d'une anémie splénique, diagnostic basé sur l'existence des hématémèses répétées, sur les examens du sang, sur la splénomégalie.

Les données étiologiques sont inexistantes. Pas de signes de tuberculose. Pas de signes de syphilis. Echec d'une tentative de traitement antispécifique. Pas d'ictère familial.

La splénectomie était indiquée par l'importance et la répétition des hémorragies, par l'anémie progressive, par l'échec de la radiothérapie, qui, d'ailleurs, a sans doute contribué, en créant des adhérences périspléniques, à rendre la splénectomie laborieuse.

Nous insistons sur l'intérêt de la transfusion, non pas avant, mais immédiatement après la splénectomie. Son effet a été, chez notre malade, presque instantané.

L'examen microscopique de la pièce a montré qu'il s'agissait d'une rate hémolytique, mais sans hématophagie, ni dépôts pigmentaires.

Nous avons constaté une hémolyse massive intrasplénique.

Les suites opératoires ont été tellement favorables que nous avons pu croire l'amélioration définitivement assurée. Or, dans la suite, deux ordres de complications sont survenues :

1° Des complications hémorragiques (hématémèses, hémorragies, épistaxis) ;

2° Des complications digestives, simulant l'ulcère duodénal.

En outre, certains *stigmates hématologiques* persistent : anémie, anisocytose et poïkilocytose, tendance à la mononucléose avec monocytes.

Quel est l'avenir du malade?

Il est difficile de le prévoir.

Nous sommes embarrassés pour expliquer les hémorragies qu'il présente encore de loin en loin.

Notre malade n'est pas un hémogénique ni un purpurique. Aucun écart de régime, aucune absorption de toxique ne sont relevés.

On a signalé l'apparition d'hémorragies digestives (hématémèse ou entérorragies) après splénectomie, même après restauration d'une formule sanguine normale.

Or, cette formule, chez notre malade, n'est pas absolument normale :

Après un retour à la normale dans la période immédiatement postopératoire, une anémie moyenne persiste, malgré l'absorption de foie de veau, d'hépatrol, de protoxalate de fer.

On est en droit de se demander si, une fois enlevée la *rate*, qui représentait le facteur essentiel de l'anémie, il ne persiste pas dans l'organisme des foyers qui jouent un rôle analogue, mais à un degré moindre, en entretenant une hémolyse exagérée ou en inhibant l'hémato et la leucopoïèse.

Enfin, l'un des points les plus curieux de cette observation est la symptomatologie digestive. Si l'on veut bien ne pas considérer la splénomégalie et l'anémie, tout s'est passé comme si le malade était porteur d'un ulcère pyloro-duodénal en évolution, procédant par crises, les crises étant

marquées par l'apparition de douleurs tardives, par l'hyperchlorhydrie, l'image anormale du bulbe duodénal, enfin par l'hématémèse.

L'efficacité extrême de la cure bismuthée ajoute un élément de plus à un tableau clinique qui est assez fidèlement réalisé pour qu'avant son entrée à Saint-Antoine, notre malade ait été considéré comme atteint d'un ulcère juxta-pylorique.

A propos des butées ostéoplastiques dans les luxations congénitales de la hanche (Rapport de M. Mathieu sur une observation de M. Delahaye),

par M. **Lance**.

A la dernière séance M. Paul Mathieu vous a rapporté une observation de luxation congénitale de la hanche, que le Dr Delahaye (de Berck) a traitée par la création d'une butée osseuse.

A ce propos il vous a exposé l'avantage qu'il y avait à réduire par arthrotomie certaines luxations, ce qui permet d'établir de façon plus précise l'appui que l'on crée au-dessus de la tête fémorale.

Permettez-moi de revenir sur quelques points de la communication de M. Mathieu.

Tout d'abord le rapporteur catalogue le cas opéré par mon ami Delahaye de luxation intermédiaire. Ce n'est pas mon avis. De l'examen des radiographies que M. Mathieu a bien voulu me montrer il ressort pour moi que c'est une luxation antérieure appuyée, même de la variété basse dite marginale, la tête se trouvant appuyée là où devrait être le sourcil cotyloïdien.

Ceci n'est pas une querelle de mots. Je crois que la classification exacte des variétés de luxations joue un grand rôle dans le choix de la technique à employer dans la constitution de la butée et dans les résultats que l'on peut en attendre.

Je m'explique.

Dans la luxation congénitale, du moins chez l'enfant et l'adolescent, la tête fémorale n'est pas stable dans une position donnée. Depuis la subluxation jusqu'à la luxation postérieure, terme ultime du déplacement, la luxation a une tendance à progresser, à évoluer dans un sens toujours le même, que règlent les conditions anatomiques.

Dans la subluxation, l'antéversion du col a tendance à augmenter ; la tête fémorale ne glisse pas seulement en haut et en dehors mais aussi en avant. Dans les subluxations douloureuses de l'adulte la tête fait hernie en avant dans le triangle de Scarpa soulevé. Il ne suffit pas alors de refaire un appui, une butée au-dessus de la tête fémorale par un volet iliaque abaissé. Il faut recouvrir toute la tête saillante en avant par de longs

greffons formant un ergot antérieur considérable, et qui vient sous le tendon du droit antérieur accrocher en avant la tête fémorale.

Dans la luxation antérieure, soit dans sa forme basse, marginale, soit dans sa forme haute, sus-cotyloïdienne, la tête fémorale accolée contre l'épine iliaque antérieure et supérieure, coincée dans le triangle de Gerdy entre les tendons du tenseur du *fascia lata* et du couturier, peut rester longtemps là, surtout si, par usure, elle arrive à se créer dans l'os iliaque un néocotyle plus ou moins profond. Ce sont des luxations bien appuyées, à contact osseux important, partant très douloureuses. On comprend que dans ces conditions la constitution d'une simple butée supérieure, d'un plafond comme l'a fait M. Delahaye, suffise à donner un bon résultat fonctionnel comme celui qu'il a obtenu. Mais il n'en aurait pas été de même s'il s'était agi réellement d'une luxation intermédiaire.

Celles-ci sont caractérisées par leur instabilité. Ce sont des luxations antérieures hautes dont la capsule s'est laissé distendre et qui ont gagné la fosse iliaque, formes de passage entre la luxation antérieure et la luxation postérieure. Si on les examine, le membre en extension, hyperextension, surtout avec légère abduction, on trouve la tête fémorale dans la partie antérieure de la fosse iliaque, au-dessus du cotyle, le col regarde en avant. Si on porte le membre en flexion et adduction, la tête fémorale passe dans la partie postérieure de la fosse iliaque, franchissant brusquement, avec un ressaut parfois, la crête d'insertion du moyen fessier qui la divise en deux. Le col regarde alors en arrière. Le fémur a pivoté sur lui-même autour du grand trochanter maintenu fixé comme l'a montré le professeur Ombrédanne par l'éventail des muscles pelvitrochantériens.

Si dans ces cas, après avoir ramené la tête fémorale à l'endroit le plus favorable, c'est-à-dire en avant de la fosse iliaque, le membre était en hyperextension, on fait une butée seulement au-dessus de la tête fémorale comme pour une luxation antérieure, la butée ne sera efficace que lorsque le membre sera en extension, en flexion la tête fémorale s'échappera dans sa capsule distendue et filera sous la butée pour regagner la fosse iliaque postérieure. Je l'ai bien vu chez mes premiers opérés.

Chez l'enfant jeune, à capsule lâche, il tend à se faire peu à peu de la contracture en flexion et la tête se luxe parfois en arrière du butoir. On peut l'y ramener par extension continue en hyperextension suivie du port pendant plusieurs mois d'un appareil de marche dans cette position.

Mais cela ne suffit pas toujours, et dans un cas nous avons été obligé de réopérer et de compléter le butoir par un large volet postérieur.

Chez l'adulte, à capsule moins lâche, cette luxation de la tête en arrière du butoir ne se produit pas. Mais si le butoir n'a pas été assez étendu en arrière, l'opéré se plaint qu'après la station assise surtout prolongée et sur un siège bas, quand il se relève et veut allonger le membre, il ressent un craquement, un ressaut pénible, parfois une douleur brusque (pincement de la synoviale ?) suivie d'une impotence passagère du membre. Nul doute qu'en flexion la tête fémorale ne vienne se coincer derrière le butoir.

Dans les luxations intermédiaires, il ne faut donc pas se contenter de faire un appui au-dessus de la tête fémorale. Si l'on veut la stabiliser réellement, il faut, en plus du volet iliaque abaissé sur elle, la coiffer en avant et surtout en arrière de gros et longs greffons appuyés sur le volet iliaque. Il ne faut pas craindre de faire descendre ces greffons très bas, jusque sur le col, cela ne gêne en rien les mouvements. La tête est ainsi coiffée non seulement en haut mais sur les côtés, comme la tête d'un épagneul entre ses deux oreilles. Voici un certain nombre de radiographies de malades traités ainsi; on juge bien de la disposition surtout sur des radiographies stéréoscopiques. Je vous en présente plusieurs exemples. Dans toutes les luxations intermédiaires traitées de cette manière, la stabilité de la hanche a été obtenue et le résultat fonctionnel très bon.

La même technique sera suivie *a fortiori* sur les luxations postérieures qu'on aura réussi à transposer dans la partie antérieure de la fosse iliaque et qu'on désire y stabiliser. Ces têtes fémorales ne demandent qu'à retourner en position postérieure si elles ne sont pas solidement appuyées en arrière.

Vous voyez qu'il n'est pas indifférent de savoir à quelle variété exacte de luxation le traitement s'adresse.

***

A propos de l'observation de M. Delahaye, M. Mathieu nous a dit que, lorsqu'on faisait une butée par voie extra-capsulaire, souvent on est gêné dans l'abaissement du volet iliaque par les replis capsulaires qui viennent s'interposer entre le volet et la tête fémorale, et on fait la butée trop haut. C'est ce qu'on observe surtout chez les enfants où, en plus de la capsule, on a l'interposition du bourrelet cartilagineux (Groves. Elmslie, Fairbank, Nové-Josserand).

M. Mathieu vous a montré que dans les réductions à ciel ouvert on échappait à cet inconvénient. L'arthrotomie permet un repérage très précis du point où l'on doit reconstituer le sourcil cotyloïdien pour bien appuyer la tête fémorale. Ceci est indiscutable. M. Mathieu vous a montré des résultats. Tout le monde souscrira à cette manière de faire s'il est bien entendu que la réduction sanglante reste réservée aux cas irréductibles par manœuvres externes.

Il ne faut pas que le souci de bien placer la butée conduise à faire systématiquement réduction sanglante dans tous les cas où l'on voudra faire une butée. C'est à notre avis inutile et dangereux.

C'est inutile parce qu'on peut réduire par manœuvres externes toutes les luxations antérieures, presque toutes les intermédiaires de tout âge. Et la nécessité de la réduction sanglante ne se pose le plus souvent que pour les luxations postérieures âgées; de là ses échecs sont fréquents, et ses succès nécessitent parfois de tels délabrements que les résultats fonctionnels restent médiocres. Ses indications sont donc rares. Et il ne faudrait pas que l'on tombe dans les exagérations des Américains qui, comme

N. Allison, Farell, R. Mac Ausland, Galloway, font la réduction sanglante systématique aussi précoce que possible, puisque Galloway considère l'âge idéal entre vingt mois et deux ans, ou encore Fairbank en Angleterre dont la majorité des malades opérés à ciel ouvert a moins de quatre ans.

C'est inutile aussi parce que, sur les luxations réduites par manœuvres externes, on peut faire par voie extra-capsulaire des butées très bien placées. Il suffit, l'obstacle étant connu, de l'éviter.

Chez l'adulte on fera systématiquement la désinsertion de la capsule à sa partie supérieure et on la décollera à la rugine jusqu'à ce qu'on soit arrêté par le contact de la tête fémorale. On pourra ensuite placer en toute sécurité volet et greffons.

Chez l'enfant, ainsi que M. Nové-Josserand l'a indiqué (*Soc. de Chir. de Lyon*, 26 janvier 1928) on détachera de même capsule et bourrelet cartilagineux, et c'est seulement après avoir ainsi déblayé le terrain qu'on attaquera la réfection d'un plafond osseux.

J'ai adopté cette manière de faire depuis plus de deux ans et n'ai eu qu'à m'en louer. Il arrive d'ailleurs qu'en décollant capsule ou bourrelet on ouvre l'articulation (cela m'est arrivé trois ou quatre fois), on fait aussi une arthrotomie involontaire, et cela n'a d'ailleurs aucun inconvénient. Nous pouvons donc réduire par manœuvres externes la grande majorité des luxations congénitales de la hanche, et leur constituer, toujours par opération extra-articulaire, un bon appui osseux.

Il n'est pas indifférent à mon avis d'opérer en dehors de l'articulation, ou de faire une réduction sanglante.

Je considère la réduction par manœuvre externe suivie d'une butée extra-articulaire comme une opération bénigne. J'ai fait actuellement 120 butées sur la hanche, je n'ai pas perdu un malade; je n'ai même jamais eu l'impression que la vie d'un de mes opérés ait été en danger. Je n'ai fait que cinq fois des réductions ou transpositions sanglantes, et j'ai failli perdre de shock une de mes opérées, si bien que lorsqu'il s'est agi d'opérer le second côté (il s'agissait d'une postérieure double) je me suis contenté d'une ostéotomie. Je considère que la gravité des deux interventions ne peut se comparer. Et comme en chirurgie orthopédique, à moins d'indications formelles, nous devons éviter l'emploi d'opérations pouvant nous donner une mortalité opératoire, je continuerai à n'employer que le moins possible la réduction sanglante dans la luxation congénitale de la hanche.

RAPPORTS

Deux cas de chirurgie biliaire :
1° Obstruction cholédocienne par ganglion;
2° Parasitose vésiculaire par œufs de distome,

par M. **Maurice Vanlande**, agrégé au Val-de-Grâce.

Rapport de M. Baumgartner.

M. Vanlande a envoyé à la Société de Chirurgie deux intéressantes observations d'affections des voies biliaires.

La première est un cas d'obstruction cholédocienne avec syndrome complet d'ictère par rétention, coexistant avec une lithiase purement vésiculaire, et déterminé par une compression ganglionnaire de la voie principale. La seconde a trait à une lésion tout à fait exceptionnelle : il s'agit d'infestation de la paroi vésiculaire par des œufs de distome, appartenant d'ailleurs à une variété très rarement observée chez l'homme.

Observation I. — *Cholécystite lithiasique. Syndrome complet d'ictère par rétention. Obstruction de la voie principale par ganglion. Cholécystectomie. Ablation du ganglion. Guérison.*

M. Sc..., âgé de quarante ans, entre à l'hôpital en août 1927 pour crises douloureuses répétées de l'hypocondre droit.

Dans les antécédents, on trouve une infection palustre ancienne et des crises appendiculaires, d'intensité croissante, qui l'avaient déjà amené au Val-de-Grâce en juin 1925. Je l'opérai alors à froid, *sous anesthésie rachidienne*. Bien que l'intervention ait été courte et simple, les suites opératoires sont troublées par des accidents pulmonaires graves survenus dès le soir même de l'intervention et dont le malade se remet lentement.

A la suite de cette intervention, santé parfaite jusqu'en novembre 1926. A ce moment, apparition brusque d'une crise douloureuse très intense; les douleurs siègent dans l'hypocondre droit, sont accompagnées de vomissements abondants, alimentaires, puis bilieux, durent huit heures environ, puis se calment progressivement.

Depuis, persistance d'une vague sensation d'endolorissement de toute la région préhépatique; inappétence, ballonnement après les repas. En mai 1927, nouvelle crise analogue, et une autre dans la première quinzaine du mois de juin suivant. Ces crises sont apyrétiques et les caractères, aux dires précis du malade, en sont absolument différents de ceux qui avaient jadis marqué les douleurs ayant précédé l'appendicectomie.

Jusqu'en juin 1927, jamais trace d'ictère, et ce n'est que vers la fin de ce mois, quinze jours environ après la dernière crise douloureuse, que l'ictère s'installe, progressivement, sans fièvre, sans douleurs, mais aussi *sans aucune rémission* jusqu'au moment où je vois le malade, c'est-à-dire deux mois plus tard.

En août 1927, l'état général est altéré, la perte de poids atteint 11 kilogrammes; il n'y a eu depuis l'apparition de l'ictère ni fièvre, ni phénomènes

douloureux. D'autre part, l'appétit est conservé, les digestions faciles, aucune constipation.

Mais l'ictère est extrêmement foncé; décoloration complète des matières: urines acajou; prurit intense, la peau est couverte de lésions de grattage.

Le foie est augmenté de volume; la zone pancréatico-cholédocienne est un peu douloureuse, mais dans son ensemble l'abdomen est souple, indolore à la palpation.

L'examen radiologique donne les résultats suivants :

1° Foie gros, non déformé;

2° Transit gastro-intestinal sans particularité;

Après ingestion de tétraïode (6 grammes répartis en six glutubes, absorbés quatorze heures avant l'examen).

Vésicule *visible*, un peu volumineuse, régulière de contours, en situation haute, paravertébrale. *Son opacité n'est pas homogène, et apparaît avec un aspect granuleux*. Présence vraisemblable de petits calculs et de boue biliaire. Au sommet et en dedans de l'image vésiculaire, on distingue l'ombre plus nette de trois calculs linéairement disposés.

Dans ces conditions, je pose le diagnostic de lithiase vésiculaire et cholédocienne et je propose l'opération qui est acceptée.

Urée sanguine	0 gr. 39
Constante	0 gr. 095
Urines	Traces d'albumine, présence de pigments et sels biliaires.

Formule sanguine :

Globules rouges	5.900.000
Globules blancs	8.000
Polynucléaires	53
Lymphocytes	39
Eosinophile	1
Mononucléaires	7
Temps de saignement, en minutes	1
Temps de coagulation, en minutes	17

On retarde l'intervention de quelques jours pour préparer le malade; administration d'arrhéma et chloro-calcion.

Le temps de coagulation est ramené à huit minutes le 7 septembre.

Intervention le 8 septembre. Rachianesthésie (scurocaïne, 10 centigrammes; ponction entre D 6 et D 7, sans soustraction de liquide, léger barbotage). Incision de Rio Branco. On découvre une vésicule scléreuse, à parois épaissies, remplie de calculs. Dans le cholédoque, aucun calcul, *mais au carrefour hépato-cystique un ganglion dur, gros comme une petite noisette, appuyé sur le cholédoque*. Cholécystectomie rétrograde; ablation du ganglion; *le cholédoque blanc au début de l'intervention paraît se teinter en vert et se distendre sous l'effet de la pénétration de la bile*. Péritonisation complète. Un petit drain.

Le soir même, apparition d'une congestion pulmonaire double, exactement comme lors de l'appendicectomie faite deux ans avant (le malade est un ancien blessé du poumon et a encore un petit éclat inclus dans la base droite). Les accidents pulmonaires revêtent bientôt un aspect subaigu et traînant et s'amendent assez lentement, mais localement tout se passe très bien; quelques légers accidents de paroi retardent seulement la cicatrisation.

Très rapidement, les selles se recolorent, l'ictère disparaît du dixième au quinzième jour. Le malade sort six semaines après l'intervention, complètement guéri.

L'intérêt de ce cas réside dans la nature de l'obstacle à la circulation biliaire, arrêtée complètement au niveau de la voie principale par un ganglion. Les détails de l'observation ne laissent aucun doute à cet égard, puisque, aussitôt le ganglion enlevé, on voit la bile passer dans le cholédoque préalablement vide, et le distendre ; l'ictère chronique, sans rémission depuis trois mois, a complètement et définitivement cédé à la suite de l'intervention.

Il est très rare que les ganglions trouvés au cours d'une lithiase biliaire, en arrière ou sur le flanc droit du cholédoque, jouent un rôle dans l'apparition de l'ictère. J'en ai observé un cas pour lequel le diagnostic de calcul du cholédoque avait été posé avec beaucoup de vraisemblance, car on voyait à la radiographie, en plus de petites taches calculeuses dans la vésicule, une tache très nette au-dessous du col de la vésicule. Or l'opération m'a montré que cette dernière image était non pas un calcul, mais un gros ganglion du carrefour hépato-cystique, induré et infiltré de sels calcaires. La voie biliaire principale était libre. J'ai, après cholécystectomie, enlevé le ganglion, et, comme la tête pancréatique était indurée, j'ai drainé le cholédoque. L'ictère par rétention a disparu progressivement, et la malade est restée guérie. Je ne puis affirmer que dans ce cas le ganglion fût l'unique agent de compression, puisqu'il y avait un certain degré de pancréatite chronique. Cependant, en comparant mon observation à celle de M. Vanlande, toutes deux si semblables, il me paraît bien que le ganglion ait joué le rôle le plus important. Dans l'observation de M. Vanlande, l'état du pancréas n'est pas noté, mais il est certain que ce n'est pas lui qui était la cause de l'ictère, puisque le cholédoque était vide au-dessus du duodénum ; et d'ailleurs, un ictère par pancréatite chronique n'eût pas disparu aussi rapidement après une intervention qui n'avait comporté aucun drainage des voies biliaires.

L'observation si nette de M. Vanlande méritait donc de vous être rapportée, car elle ajoute un cas intéressant aux « ictères par rétention au cours des lithiases biliaires sans obstruction calculeuse de la voie principale. »

Obs. II. — *Parasitose vésiculaire. Epreuve de Meltzer-Lyon normale. Crises douloureuses violentes. Cholécystectomie. Guérison.*

M. O..., âgé de quarante-quatre ans, professeur en Indo-Chine, souffre de l'hypocondre droit depuis novembre 1925.

Les premières manifestations de l'affection consistèrent en douleurs survenant irrégulièrement, sans cause appréciable. D'abord tolérables, elles devinrent de plus en plus intenses, apparaissant sous forme de crises, durant quinze à vingt jours, obligeant le malade à s'aliter, localisées à l'hypocondre droit, accompagnées d'une légère élévation thermique.

On envoie le malade à Vichy, il y fait deux cures ; une crise violente apparaît au cours de la seconde.

En avril 1927, hospitalisation au Val-de-Grâce dans un service de médecine. Au cours de ce séjour, le malade présente deux crises douloureuses très violentes. Il sort en juin un peu amélioré, mais rentre peu de temps après, à la suite d'accidents douloureux de plus en plus intolérables et on l'envoie en chirurgie.

Dès son entrée, le malade présente des crises extrêmement douloureuses qui durent quatre ou cinq heures. Les douleurs sont nettement localisées à droite, sous le rebord chondro-costal, avec irradiations vers l'épaule et vers la région dorsale. Elles n'ont pas d'horaire fixe, mais semblent plutôt se produire trois ou quatre heures après le repas.

Pas de vomissements, selles non décolorées, pas d'ictère. Le malade présente seulement un teint anémié et jaunâtre ; facies fatigué, émacié.

La palpation montre une zone douloureuse, assez élargie, sans point vésiculaire net. On ne trouve pas le signe de Murphy.

Légère élévation thermique vespérale, intermittente.

L'examen radiologique donne les résultats suivants :

Transit gastro-intestinal normal, évacuation gastrique dans les délais normaux ; pas de stase duodénale. *Vésicule biliaire non opacifiée après ingestion de tétraiode*, aucune image calculeuse.

On pratique un tubage duodénal au moyen du tube de Einhorn qui, après un arrêt de vingt-cinq minutes au pylore, progresse rapidement. Après vérification radioscopique, on ramène le tube au niveau de la 2e portion.

L'introduction du tube ayant eu lieu vers 10 heures, à midi issue de bile A, claire, visqueuse, jaune d'or. L'examen cyto-bactériologique extemporané, après centrifugation, ne montre ni germes, ni cellules de desquamation, ni polynucléaires, ni hématies.

A 12 h. 30, épreuve de Meltzer-Lyon. Vingt minutes après, apparition de bile B vésiculaire, foncée. Examen physique, cytologique, bactériologique normal. Mucus assez abondant. Quantité de bile recueillie : 65 cent. cubes.

A partir de 13 h. 15, apparaît la bile C, dont les caractères physiques et cyto-bactériologiques sont normaux.

En résumé, épreuve strictement normale.

Cholestérinémie	1 gr. 50 par litre
Urée sanguine	0 gr. 21 —
Constante	0 gr. 067 —
Urines	Absence de pigments et sels biliaires.

Formule sanguine :

Globules rouges	5.440.000
Globules blancs	13.000
Polynucléaires	59
Lymphocytes	32
Eosinophiles	3
Mononucléaires	6
Temps de saignement, en minute	1 1/2
Temps de coagulation, en minutes	16
Tension artérielle (au Vaquez)	14-8

L'examen des selles montre l'absence de parasites ou d'œufs de parasites [1].

En raison de l'intensité des crises douloureuses, de la non-pénétration de la vésicule par le tétraiode, et malgré les caractères normaux de la bile après épreuve de Meltzer-Lyon, nous proposons une intervention qui est acceptée.

Intervention le 15 septembre 1927. Anesthésie générale à l'éther, incision de Rio Branco. On découvre, dès l'ouverture de l'abdomen, des adhérences étendues entre le transverse, l'épiploon et la face inférieure du foie, atteint lui-même de périhépatite marquée.

1. Des recherches très minutieuses, faites après intervention, devaient montrer la présence de quelques rares œufs de distome (*Fasciola gigantea*).

Après libération des adhérences épiploïques et résection du fragment d'épiploon enflammé, on découvre la vésicule. Elle ne contient pas de calcul, mais les parois en sont épaissies, indurées, blanc grisâtre. On pratique une cholécystectomie rétrograde, laborieuse, en raison des adhérences. Au cours de la libération de la vésicule, on ouvre une petite poche située au contact du hile du foie, renfermant une matière jaunâtre, de consistance mastic. Cette poche est au contact du canal hépatique; on la ferme, à tout hasard, par deux points au catgut fin, et, après ablation de la vésicule, dans l'impossibilité de péritoniser les surfaces cruentées, on place un petit Mickulicz et un drain. Fermeture de la paroi en trois plans.

Les suites opératoires furent apyrétiques et simples au point de vue évolution de la plaie. Mais, pendant quelque temps encore, le malade se plaignit de douleurs dans la région opérée. Peu à peu, après un certain nombre de séances de diathermie, elles allèrent en s'atténuant et aujourd'hui le malade a repris du poids et se porte bien.

A l'ouverture de la vésicule enlevée, on constate qu'elle contient une bile d'aspect normal; *la muqueuse est souple et paraît saine*. Mais, dans la paroi épaissie, on trouve vers la région du fond, deux poches ressemblant à des abcès. Dans la plus volumineuse on peut introduire l'extrémité du pouce, et toutes deux contiennent une matière analogue à celle que contenait la petite poche ouverte au niveau du hile du foie.

La vésicule a été remise pour examen au laboratoire d'anatomie pathologique de la Faculté et voici la note qu'a bien voulu nous remettre le Dr Grandclaude :

« A l'examen macroscopique, la vésicule apparaît volumineuse et, dans sa paroi épaissie, on observe, sous une muqueuse intacte, une sorte de cavité contenant un produit nécrotique. On note en outre de nombreuses adhérences de cette paroi au péritoine.

« A l'examen histologique, la paroi de la vésicule présente une muqueuse légèrement hyperplasiée, mais sans ulcération et sans réaction inflammatoire. Dans la profondeur et en arrière de la tunique musculaire, on observe dans un tissu scléreux, en l'absence de tout processus de suppuration, des nodules inflammatoires de taille diverse du type lympho-plasmocytaire, et souvent nécrosés en leur centre. Les plus petits de ces nodules inflammatoires, qui montrent un aspect en cocarde, *ont en leur milieu un œuf de parasite*, corps ovoïde à paroi réfrigérente. D'autres nodules plus importants limitent de vastes plages de nécrose où abondent les mêmes images parasitaires. C'est au niveau du tissu conjonctif sous-péritonéal que ces lésions ont leur maximum d'importance, alors qu'elles sont inexistantes dans le tissu conjonctif sous-jacent à la muqueuse. Il s'agit en un mot d'une vésiculite, mais surtout d'une périvésiculite nécrotique sans processus de suppuration. Ces œufs de parasites ne se présentent pas ici comme des corps étrangers inertes, mais *comme des corps étrangers actifs, avec un pouvoir nécrosant important, qui est peut-être dû à l'action d'une toxine.* »

MM. Brumpt et Joyeux ont bien voulu examiner d'une part les parasites qui centrent les lésions décrites ci-dessus et d'autre part des œufs identiques trouvés dans les selles du malade : œufs brun jaunâtre, à clapet, dont les très fortes dimensions (170 à 180 μ sur 90 μ) ne permettent de les rapporter qu'à l'espèce *Fasciola gigantea* (Les œufs de la douve commune *F. hepatica* ne dépassent guère 140 μ).

L'infestation des voies biliaires de l'homme par la douve est un fait rare. La variété qui a été surtout rencontrée est la douve commune, *Fasciola hepatica*. MM. Gosset et Lenoir en ont présenté un cas à la Société de Chirurgie dans la séance du 23 janvier 1924 (il s'agissait d'une douve vivante

qui fut extraite par cholédococotomie), et signalent à ce propos qu'on ne connaît que 14 cas de présence de douve dans les voies biliaires de l'homme. Mais la variété de douve trouvée chez le malade de M. Vanlande, la *Fasciola gigantea*, est tout à fait exceptionnelle. On n'en connaissait jusqu'à présent que deux cas : celui de de Gouvea, où il s'agit d'un malade qui, à la suite d'un violent accès de toux, expulsa avec des crachats sanglants une douve identifiée par R. Blanchard à l'espèce *Fasciola gigantea*, et le cas de Pigoulewski où cette même douve fut trouvée chez un enfant. Le cas de M. Vanlande est donc le troisième. Son malade a dû contracter l'affection alors qu'il séjournait en Indo-Chine, puisqu'on y trouve assez fréquemment la douve *Fasciola gigantea* chez le bœuf. Le parasite adulte habite les voies biliaires de l'animal, et pond ses œufs qui sont expulsés par les selles [1].

Le cas de M. Vanlande présente encore cette particularité que c'est la première fois que les œufs du parasite ont été trouvés dans les parois mêmes de la vésicule. Il est difficile de dire avec certitude quelle voie ont suivie les œufs pour infester la paroi vésiculaire. Il semble bien qu'il n'y ait pas eu effraction de la muqueuse puisque celle-ci a été trouvée intacte, non ulcérée ; en outre, les lésions n'affectent que les couches les plus externes de la paroi, en arrière des plans musculaires. Il est vraisemblable que les parasites n'ont pu parvenir en cette région que par la voie sanguine ou lymphatique.

Le diagnostic de cholécystite chronique avait été posé par M. Vanlande en raison des crises douloureuses antérieures et parce que l'épreuve du tétraiode avait été positive. Mais la cause même de la cholécystite ne pouvait que lui échapper, puisque l'examen des selles avant l'opération avait été négative (les œufs du parasite n'y furent trouvés, en petite quantité, qu'après de nombreux examens ultérieurs), et que l'examen de la bile retirée par le tube d'Einhorn n'avait montré aucune particularité de ce genre. Après l'intervention, M. Vanlande fut frappé de l'état de la vésicule enlevée, qui contenait une bile normale et dont la muqueuse paraissait saine, mais qui présentait des foyers de nécrose, dans l'épaisseur même de ses parois. Cette particularité incita à un examen soigneux de l'organe enlevé, et permit à M. Grandclaude d'y déceler les œufs du parasite. Nous devons féliciter M. Vanlande d'avoir pu ainsi attirer notre attention sur un fait jusqu'à présent exceptionnel, mais que de nouvelles recherches systématiques, chez les malades venant des colonies, rendront peut-être plus fréquent.

Nous vous proposons de remercier M. Vanlande des deux intéressantes observations qu'il nous a communiquées, et de se souvenir de son nom quand il posera sa candidature à notre Société.

M. Cunéo : Je ne vois pas comment des œufs d'helminthes auraient pu venir du milieu extérieur et se déposer dans l'épaisseur des parois de la

1. On trouvera ces faits exposés par MM. Codvelle et Grandclaude à la Société médicale des Hôpitaux, le 6 juillet 1928.

vésicule, en utilisant la voie sanguine ou la voie lymphatique. Dans le cas rapporté par Baumgartner le sujet devait être porteur d'une douve adulte et celle-ci, au lieu de pondre ses œufs dans la cavité vésiculaire, comme c'est la règle, a dû pénétrer dans l'épaisseur des tuniques et y effectuer sa ponte. Le fait que la présence du parasite adulte n'a pas été constatée ne me paraît pas être un argument contre cette manière de voir. Il peut en effet avoir été expulsé après la ponte par le tube digestif, ou s'être dissimulé dans un point où sa présence ne pouvait se traduire par aucun symptôme.

Rupture par éclatement du canal thoracique. Chylothorax gauche,

par M. **Paître**, professeur au Val-de-Grâce.

Rapport de M. Ch. Lenormant.

M. Paître nous a communiqué la très intéressante observation que voici :

Victime d'un accident d'automobile le 11 février 1929 à 11 heures, le blessé L... est transporté à l'Hôpital du Val-de-Grâce, où nous l'examinons aussitôt. Il raconte qu'étant à bicyclette, il a été bousculé par une automobile. Le capot de la voiture l'a atteint au côté droit du tronc et l'a projeté violemment à 3 mètres environ; il est tombé sur le côté gauche du thorax, n'a pas perdu connaissance, a pu s'asseoir sur le trottoir, mais non marcher.

Il souffre surtout de la hanche droite et ne peut fléchir la cuisse sur le bassin. L'examen révèle une *fracture de l'os coxal droit*, détachant le massif des deux épines iliaques antérieures, et une *fracture de la 6e côte droite*, en arrière de la ligne axillaire postérieure, fractures confirmées par la radiographie.

Aucun signe de contusion pulmonaire : pas d'hémoptysie, pas d'hémothorax, pas d'emphysème sous-cutané. Aucun signe de contusion du rein : fosse lombaire souple et libre, urines émises claires. Aucun signe de contusion des viscères abdominaux : pas de contracture de défense, pas de matité des flancs.

Le blessé a été atteint avant son repas; il n'avait bu qu'un peu de café le matin à la première heure; il n'a pas vomi depuis l'accident. Shock primaire peu prononcé; pouls 80; tension Max. : 11, Min. : 6.

Les journées du 11 et du 12 se passent dans le calme, le blessé n'accusant qu'une douleur rythmée par l'inspiration, au niveau de la fracture costale.

Le 13 février, *quarante heures après l'accident, une brusque aggravation de l'état général se produit* : nous trouvons le malade anhélant, le visage inondé de sueur, les lèvres cyanosées, le pouls petit battant à 120 à la minute, avec une température dépassant 39°. Un nouvel examen, orienté naturellement vers les lésions déjà constatées, n'apporte d'abord aucun éclaircissement. On constate bien un empâtement de la fosse iliaque droite et une légère défense de la couverture musculaire de cette région traduisant l'hématome du foyer de fracture sous-jacent, mais cela n'explique rien. L'auscultation de l'hémithorax droit ne révèle aucun signe d'épanchement, ni de pneumonie traumatique, et c'est en recherchant les modifications respiratoires possibles du poumon droit que, procédant par comparaison avec le côté supposé sain, on dépiste des symptômes discrets, mais indéniables, d'*épanchement pleural gauche*.

La ponction, faite dans le 7e espace intercostal, ramène un liquide lactescent, jaunâtre et impose le diagnostic imprévu de chylothorax. 300 cent. cubes de

chyle sont retirés par simple aspiration à la seringue. D'après les signes de percussion et d'auscultation, la quantité de liquide pouvait être évaluée à 700 ou 800 centi-cubes.

Quatre échantillons sont soumis à divers examens. Celui que nous conservons dans une large éprouvette reste incoagulable; le lendemain il présente une couche superficielle de beurre et une couche profonde de petit-lait.

Le deuxième échantillon fournit, à l'examen cytologique, les renseignements suivants :

Absence de globules rouges;

Prédominance de polynucléaires neutrophiles normaux, 72 p. 100; mononucléaires, 28 p. 100;

Cellules endothéliales abondantes, quelques-unes vacuolaires et à orientation macrophagique.

Le troisième échantillon, destiné à l'examen bactériologique, ne permet de relever par l'examen direct et la culture la présence d'aucun germe.

L'examen chimique du quatrième échantillon donne comme résultat :

Densité	0,995
Albumine p. 1.000	42,50
Graisses à l'état libre p. 1.000	4,65

Le diagnostic de chylothorax traumatique nous incitait à rechercher les lésions osseuses associées du gril costal gauche ou de la colonne vertébrale; une nouvelle radiographie faite dans ce but fut entièrement négative.

La seule thérapeutique consista en la *suppression de tout aliment gras, même de lait*, en toni-cardiaques (adrénaline-caféine), et en instillations rectales continues de sérum glucosé.

Nous nous proposions seulement de pratiquer les ponctions rendues nécessaires par la reproduction abondante du liquide, en limitant leur indication aux troubles de compression médiastinale. Contrairement à nos prévisions ces ponctions furent inutiles.

Le lendemain 14, l'état général était encore alarmant, mais localement les signes d'épanchement pleural n'avaient pas augmenté.

Le 15, la dyspnée et la fièvre (38°5) avaient diminué, le pouls devenait moins fréquent (110).

Le 16, la situation était nettement meilleure : température 37°5, pouls 90, respiration calme; épanchement en régression; urines abondantes et claires. On autorise le champagne et une alimentation sucrée.

Dès lors l'amélioration progresse régulièrement. Six jours après, soit *dix jours après l'apparition des premiers symptômes, il n'y a plus aucun signe clinique d'épanchement*. L'alimentation carnée est reprise sans provoquer de nouvelle chylorragie, et le malade ne présentera plus aucun symptôme thoracique durant les deux mois d'hospitalisation nécessités par sa fracture de l'os iliaque.

Un examen radioscopique du thorax fait à l'époque de sa sortie montrera l'intégrité pleurale, une transparence normale, un sinus costo-diaphragmatique clair et s'ouvrant bien.

La courbe de poids enregistra une *perte de 8 kilogrammes dans les dix premiers jours*, et une récupération progressive jusqu'au poids initial dans les semaines qui suivirent.

Le chylothorax traumatique est une complication rare des plaies et des contusions de la poitrine. L'an dernier, en vous rapportant une observation de notre collègue Grimault, j'avais fait état de 25 observations recueillies dans la littérature [1]. Depuis lors, M. Lejeune, dans une thèse de

1. *Bulletins et Mémoires de la Société de Chirurgie*, 8 février 1926, p. 172.

Nancy[1], a repris l'étude de la question et, avec un cas inédit d'Etienne et quelques autres qui m'avaient échappé (Malone et Wardrop, Derganz, Frohmann), il arrive à un total d'une trentaine d'observations. Celle de M. Paître est la troisième publiée en France, après celles de Grimault et d'Etienne.

Elle me paraît remarquable à plusieurs points de vue. Il s'agit évidemment d'une rupture par éclatement du canal thoracique, et non d'une lésion directe, puisque l'épanchement occupait la plèvre gauche, alors que la seule lésion du squelette thoracique était une fracture du côté droit. Il faut noter que, contrairement au blessé de Grimault, celui de M. Paître était à jeun depuis la veille. L'épanchement n'est devenu manifeste que le deuxième jour, et il en a été de même dans la plupart des cas publiés; certains chylothorax ont même été beaucoup plus retardés.

En revanche, ce qui distingue le cas de M. Paître de presque toutes les observations antérieures, c'est la faible abondance de l'épanchement et sa disparition rapide sous l'influence d'une simple ponction qui n'en évacua qu'une partie : l'auteur estime, d'après les signes stéthoscopiques, que le chylothorax ne dépassait pas 700 à 800 cent. cubes et il n'en retira que 300; dix jours plus tard, toute trace d'épanchement avait disparu. Or, ce qui caractérise habituellement le chylothorax traumatique, et ce qui en fait le danger, c'est l'extraordinaire importance de l'épanchement, qui d'emblée atteint et dépasse 2 litres, c'est sa reproduction presque immédiate après les ponctions, si bien qu'il faut répéter celles-ci pendant des semaines et aboutir à d'énormes spoliations de chyle (20 litres en dix jours, Quincke; 24 litres en treize jours, Riese; 36 litres en trois semaines, Hahn). Le cas de M. Paître n'est pourtant pas isolé, et il existe deux autres observations de chylothorax traumatique peu abondant et ayant disparu après de simples ponctions exploratrices. Un blessé de Handmann, à la suite de compression du thorax, eut un épanchement bilatéral : à droite, de sang, puis de sérosité; à gauche, de chyle; on ne lui fit que des ponctions exploratrices et, en trois semaines, il fut complètement guéri. Dans le cas de Henssen, également à la suite d'une compression du thorax, il y eut un chylothorax double, d'abord à droite, puis trois jours plus tard à gauche, vérifié par ponction exploratrice, qui disparut en vingt-trois jours, sans autre traitement.

M. Paître se demande si la suppression de toute alimentation grasse, la diète absolue pendant les premiers jours et l'emploi des injections rectales sucrées n'a pas été pour quelque chose dans cette évolution favorable. Cela est fort possible et cette thérapeutique très simple, qu'avaient déjà employée Hall et Morgan dans un cas de chylopéritoine, est certainement très recommandable.

Il est, en outre, un fait qui a frappé justement M. Paître et qui me paraît mériter de retenir l'attention : c'est la disproportion entre la bénignité des symptômes locaux, l'abondance modérée de l'épanchement et la gravité des phénomènes généraux présentés par le blessé. Voici un homme qui n'a

1. G. Lejeune : Le chylothorax traumatique. *Thèse de Nancy*, novembre 1928.

qu'une fracture de côte et un épanchement pleural ne dépassant pas 800 cent. cubes, et qui brusquement est pris de dyspnée avec cyanose, d'accélération du pouls à 120, de fièvre à 39°, de sueurs profuses « inondant littéralement le lit », et qui pendant plus de vingt-quatre heures reste dans un état tout à fait alarmant, sans que son épanchement augmente. Il y a là quelque chose de très inattendu et que je ne sais trop comment interpréter. M. Paître dit que « la soudaineté quasi-tragique de ces troubles généraux lui a rappelé ceux du choc anaphylactique ». Mais ce n'est là qu'une comparaison, et la cause de ces accidents impressionnants reste discutable.

De même, on s'explique mal qu'une déperdition de chyle aussi peu importante ait entraîné un amaigrissement de 8 kilogrammes en quelques jours. Il y a là encore, même en tenant compte de la diète à laquelle le blessé a été soumis pendant quarante-huit heures, un fait qui montre combien nous ignorons encore la physiologie pathologique de ces épanchements traumatiques de chyle et combien d'obscurités dans leur histoire restent à résoudre par des observations et des expériences nouvelles.

En tout cas, le fait que nous a communiqué M. Paître est curieux à bien des points de vue, il s'ajoute à la casuistique d'une affection peu commune et mérite de prendre place dans nos Bulletins.

M. **Lecène** : Je pense que les phénomènes d'intoxication assez graves que présenta le blessé de M. Paître, alors qu'il n'avait qu'un épanchement pleural, en somme modéré, sont dus à une intoxication protéinique brutale, très explicable par la résorption massive dans la plèvre de la lymphe du canal thoracique qui s'y était épanchée.

Fracture ancienne de l'astragale et de la malléole interne. Astragalectomie et arthrodèse tibio-calcanéenne,

par M. **Pierre Ibos** (de Saint-Quentin).

Rapport de M. Ch. Lenormant.

M. Ibos nous a envoyé une observation qui présente beaucoup d'analogies avec celle de M. Soupault, sur laquelle je vous ai fait récemment un rapport. Dans les deux cas, les lésions anatomiques étaient les mêmes : fracture à plusieurs fragments de l'astragale et, en même temps, fracture de la malléole interne au-dessus de sa base, entraînant une partie du pilon tibial. Dans les deux cas, l'accident avait été le même : chute sur les pieds d'une certaine hauteur. La seule différence est que M. Soupault a vu son blessé aussitôt après l'accident et a pu instituer immédiatement un traitement rationnel, tandis que M. Ibos n'a vu le sien que dix mois après le traumatisme, avec des lésions méconnues, insuffisamment traitées et déjà consolidées.

Voici, d'ailleurs, l'histoire du blessé de M. Ibos.

Homme de trente-quatre ans, peintre en bâtiments, qui, en mars 1928, tombe de son échelle, d'une hauteur de 2 mètres. Aussitôt après l'accident, un médecin fait le diagnostic de fracture du cou-de pied droit (?) et, sans radiographie de contrôle, applique un appareil plâtré, qui est maintenu en place pendant six semaines. Au bout de trois mois, le blessé recommence à marcher, mais avec des douleurs très violentes, qui persistent même au repos ; le pied est tordu en varus, et cette déformation ne fait que s'accentuer avec le temps, si bien que, en décembre, lorsque M. Ibos voit le blessé, celui-ci est un véritable infirme et déclare préférer l'amputation à sa situation actuelle.

A l'examen, on constate que l'articulation tibio-tarsienne droite est presque entièrement enraidie. De très légers mouvements de flexion et d'extension du pied peuvent cependant être obtenus, mais au prix de vives douleurs ; le pied apparaît d'emblée être en mauvaise position : varus et équin. La plante du pied regarde nettement en dedans et le blessé marche complètement sur le bord externe de son pied ; à chaque pas, le pied se tord donc davantage et, par crainte de la douleur, le blessé appuie à peine son pied sur le sol. Il y a un déplacement interne de toute la masse du pied, car, le blessé étant debout, l'axe de la jambe prolongé tombe en dehors du pied.

La *radiographie* montre un véritable éclatement de l'astragale, avec trois fragments principaux qui appartiennent au corps : un fragment supérieur, un interne et un externe ; le col et la tête de l'astragale sont intacts.

Le fragment interne a fracturé la malléole interne qui est remontée sur la face interne du tibia.

Pas de diastasis péronéo-tibial. Rien à la malléole externe.

M. Ibos intervint chez ce blessé, le 12 janvier 1929, sous anesthésie générale à l'éther. Il commença par pratiquer une astragalectomie qui fut longue et pénible, car les fragments de l'astragale brisé s'étaient soudés en un bloc unique, volumineux, déformé et fixe, qu'il fallut morceler. Encore l'extirpation ne fut-elle pas complète : on n'enleva qu'une partie du fragment interne, qui faisait butoir, et on en conserva une coque, épaisse d'environ un centimètre, « qui semblait devoir être utile pour la contention du calcanéum ». En raison de la longueur de ce premier temps, M. Ibos renonça à son idée première, qui était de mobiliser par ostéotomie (ou plus exactement par section du cal, car celui-ci était encore fibreux) la malléole interne fracturée et de la remettre en bonne position, et il passa de suite au second temps, c'est-à-dire à la fixation des os de la jambe sur le calcanéum.

Abrasion au niveau de la surface articulaire inférieure du tibia. Abrasion partielle de la malléole externe, qui aurait été trop longue si on l'avait conservée telle quelle, mais que l'on garde en partie dans le but de conserver un contrefort externe.

Libération de la face supérieure du calcanéum ; au ciseau et à la pince gouge, formation d'un véritable « nid » pour recevoir le tibia, et cela à la partie la plus antérieure du calcanéum, de façon à avoir un appui bien

antérieur des os de la jambe sur le calcanéum; avivement léger au ciseau de la face antérieure du tibia et de la surface articulaire postérieure du scaphoïde.

Ces manœuvres terminées, la face inférieure du tibia vient se poser tout naturellement dans la cavité creusée à la face supérieure du calcanéum ; l'axe du pied prolonge bien l'axe de la jambe ; les mouvements de latéralité sont bridés, en dehors par ce qui reste de malléole externe, en dedans par le contrefort constitué par la coque restante du fragment astragalien interne.

Le seul point qui ne donne pas entière satisfaction, c'est que scaphoïde et face antérieure du tibia arrivent bien au contact quand on fait pression sur le pied, mais s'éloignent d'environ un centimètre dès qu'on cesse cette pression.

Le membre fut immobilisé pendant dix jours sur une attelle de Bœckel. Une radiographie, faite à ce moment, montre que le pied est rigoureusement à angle droit sur la jambe, sans le moindre équinisme, et qu'il y a un bon appui des os de la jambe sur le calcanéum, sans que cependant le tibia vienne au contact du scaphoïde.

On applique alors un appareil plâtré qui est maintenu pendant deux mois. A la sortie de l'appareil, le blessé pose bien le pied à plat sur le sol ; toute la plante prend contact avec le sol, il n'y a plus trace de varus. A l'examen, l'ankylose tibio-calcanéenne semble bien solide.

Dans les premiers jours d'avril le blessé commence à marcher : il marche seul (avant l'opération il lui fallait une canne) et sans aucune douleur.

Revu tout récemment (mai 1929), cet homme peut faire une marche d'un kilomètre et se déclare très satisfait de son état.

M. Ibos avait intitulé cette observation « Résection tibio-tarsienne pour fracture ancienne de l'astragale ». Je me suis permis de modifier ce titre qui me paraît tout à fait inexact. Ce n'est pas que je veuille faire à l'auteur une querelle de mots ; mais, sous peine d'aboutir à la confusion, il est indispensable d'avoir une terminologie bien précise en médecine opératoire.

« La résection, dit Farabeuf, est l'extirpation d'une portion du squelette sans sacrifice notable des parties molles ». Appliquée aux articulations, elle comporte l'ablation dans une étendue variable des deux extrémités osseuses en contact (résection totale) ou seulement de l'une d'elles (hémirésection). Au cou-de-pied, la résection totale, c'est la vieille opération de Moreau, qui emporte la mortaise, avec son plafond et les deux malléoles, et tout ou partie de l'astragale. L'astragalectomie peut être regardée comme une hémi-résection tibio-tarsienne. Quant à l'opération qu'a pratiquée M. Ibos après avoir enlevé l'astragale, cette abrasion superficielle des surfaces articulaires du tibia, du péroné (en conservant presque toute la malléole), du calcanéum et du scaphoïde, dont le but évident était d'obtenir la soudure du squelette de la jambe à celui du pied, c'est une arthrodèse.

Ceci dit, la conduite tenue par M. Ibos était-elle la seule possible chez son blessé ? On peut en discuter. Pour ma part, j'aurais préféré agir

comme l'a fait Soupault dans son cas : enlever *complètement* l'astragale, puis réduire, après section du cal, la fracture malléolaire, de façon à rétablir une mortaise, et m'en tenir là. On aurait ainsi, tout en rétablissant la position normale du pied, conservé quelques mouvements de ce pied sur la jambe, alors que l'arthrodèse a bien corrigé l'attitude vicieuse, mais au prix d'une ankylose complète, qui certainement n'est pas favorable pour la marche.

Mais on a toujours mauvaise grâce à critiquer une intervention qui, somme toute, a atteint son but. M. Ibos s'est trouvé aux prises avec un cas difficile, parce que déjà ancien ; il a fait ce qu'il a pu et, puisque le chirurgien et le blessé sont, l'un et l'autre, satisfaits du résultat, il ne faut pas être plus difficile qu'eux.

Transplantation du péroné pour réparer une perte de substance du tibia,

par M. P. **Moulonguet**, chirurgien des hôpitaux de Paris.

Rapport de M. P. Lecène.

Il y a déjà assez longtemps, notre collègue des hôpitaux P. Moulonguet nous a envoyé une intéressante observation de transplantation du péroné qu'il a faite pour réparer une perte de substance de la diaphyse tibiale qui avait été détruite sur une grande étendue par une ostéomyélite.

Voici tout d'abord l'observation de Moulonguet.

Il s'agissait d'une dame de soixante-trois ans, qui avait eu en septembre 1925 une infection générale grave avec fièvre élevée, bientôt suivie de douleurs et de suppuration au niveau de la jambe gauche. C'était bien, malgré l'âge de la malade, une ostéomyélite aiguë du tibia; cette infection osseuse détermina en effet la formation de plusieurs séquestres tibiaux étendus. On enleva quelques-uns de ces séquestres, les autres s'éliminèrent : la cicatrisation ne fut complète qu'en avril 1926.

Une radiographie faite à ce moment montra une *perte de substance totale* de la diaphyse tibiale mesurant de 9 à 10 centimètres de longueur, et située au niveau du tiers moyen de l'os. Il n'y avait aucune trace de régénération osseuse et l'impotence fonctionnelle était complète.

On aurait pu penser à l'amputation, étant donné l'âge de la malade : mais Moulonguet préféra tenter une reconstitution de la diaphyse tibiale par transplantation du péroné.

Opération (avril 1926). Bande d'Esmarch; anesthésie générale.

1° Longue incision interne sur le prolongement du bord postéro-interne du tibia, à environ 3 centimètres en arrière de la cicatrice cutanée large répondant à l'incision de l'ostéomyélite. Le lit du tibia est refait dans du tissu scléreux très dense parsemé de quelques grains calcaires. On ne trouve dans ce tissu aucun point suspect d'infection; la cicatrice cutanée

est soigneusement respectée. On découvre les deux extrémités du tibia, elles sont très irrégulières; on respecte ces aspérités, propres à faciliter la synthèse avec le péroné. On n'ouvre pas la cavité médullaire du tibia.

2° De l'extrémité inférieure de l'incision interne on trace une incision transversale inférieure préjambière, puis une longue incision externe le long du bord antérieur du péroné (cette grande incision arciforme s'est d'ailleurs montrée inutile et le lambeau ainsi tracé n'a pas été relevé). Section du tendon du jambier antérieur et désinsertion de ce muscle en arrière, en rasant de très près la membrane interosseuse; on s'aperçoit alors que la section inférieure du muscle est inutile. On ne sectionne pas les autres muscles de la loge antéro-externe, on les décolle en arrière et en dehors sur une longueur suffisante pour pouvoir les relever en pont au devant de la membrane interosseuse. Avec les muscles on relève les éléments du paquet vasculo-nerveux tibial antérieur.

Le péroné est ensuite dénudé sur sa face externe. Au contraire, sa face postérieure n'est pas découverte.

3° En haut et en bas, aux points choisis pour la section du péroné, c'est-à-dire en regard des points les plus distants du tibia, on pratique un passage très étroit, au ras de l'os et à travers la membrane interosseuse, pour le conducteur de la scie de Gigli. Section du péroné.

4° On passe facilement sous l'arche elliptique des muscles de la loge antéro-externe, le péroné attaché aux muscles profonds de la loge postérieure et à la membrane interosseuse. Il est amené entre les extrémités tibiales sans aucune difficulté; le plan de clivage en arrière, entre le segment ostéo-musculaire transplanté et le mollet, est représenté par l'aponévrose intermusculaire.

Le segment de péroné transplanté est légèrement amenuisé à ses deux extrémités pour être coapté au mieux avec les extrémités du tibia. En haut le péroné est vissé au tibia. En bas il est placé en dedans d'une épine tibiale et lié à elle par 3 ligatures au catgut chromé.

La bande d'Esmarch enlevée, seule une artère péronière saigne au niveau de la section supérieure du péroné contre le bord interosseux. Le paquet vasculo-nerveux tibial antérieur est intact.

Pas de suture profonde. Crins sur la peau. Plâtre.

Suites immédiates bonnes. La réunion des plaies opératoires se fait par première intention.

Deux semaines après l'opération la cicatrice d'incision du foyer d'ostéomyélite se distend et une fistule se forme à sa partie supérieure; elle conduit sur la tête de la vis. Cette vis est extraite.

Au début de juin 1926 le premier plâtre est enlevé; on constate un début de consolidation très évident, surtout en bas; la malade soulève son pied du plan du lit.

Les jours suivants il y a une poussée inflammatoire avec un œdème important de tout le membre; elle dure peu. A la fin de juin 1926 la fistule est fermée. Ces incidents empêchent de mettre un plâtre pendant quelques semaines et le membre est fixé sur une attelle; il s'y déforme : le pied en

abduction et rotation interne avec une angulation au niveau de l'union péronéo-tibiale supérieure. Cette déviation est corrigée sous anesthésie et un plâtre de marche à la manière de Delbet est fait au début de juillet 1926.

Pour favoriser la consolidation et l'hyperplasie du transplant péronier, on tente en effet de faire marcher la malade, mais plusieurs plâtres de Delbet successifs sont mal supportés, ils provoquent de l'œdème avec des ulcérations de la peau au niveau des colliers. La malade ne se lève pratiquement pas, mais elle mobilise son genou.

En octobre 1926, remise d'une gouttière plâtrée, après réduction sous anesthésie d'un équinisme léger et d'une ankylose en flexion du gros orteil.

En décembre 1926, la malade se lève sans plâtre; la jambe est à peu près solide. Elle va au Vésinet.

En janvier 1927, la jambe est tout à fait solide. De profil elle est d'aplomb, de face elle est légèrement déviée en dehors avec une courbure à la hauteur du tiers moyen. La malade peut se tenir en position hanchée portée sur la jambe opérée. Sur les radiographies, on voit que la consolidation se fait comme dans une fracture à trois fragments; l'ossification périostique entoure le segment péronier transposé.

La marche, cependant, n'est pas parfaite, mais cela tient en partie à la déformation de l'autre jambe. En effet, dans l'adolescence, cette malade a été atteinte d'une première poussée d'ostéomyélite au niveau de l'extrémité inférieure de la jambe droite; il en est résulté une déformation de la région malléolaire, avec ankylose partielle du cou-de-pied et un déjettement du pied droit en valgus. De ce fait, la marche est difficile, parce que la malade n'a aucun membre parfait pour s'y appuyer. Néanmoins, elle peut faire plusieurs centaines de mètres en s'aidant de cannes; le pied gauche enfle modérément le soir; mais il y eut, en mars 1927, une *fracture du greffon péronier*; on appliqua de nouveaux plâtres; cette fracture ne se consolida que très lentement en octobre 1927 après que l'on eût fait des greffes ostéo-périostiques le long du greffon fracturé.

Enfin, la consolidation se fit et en avril 1928, soit deux ans après la première opération, la malade pouvait être considérée comme guérie.

Elle a été revue depuis, marchant bien, avec une jambe solide.

* * *

On sait que c'est le chirurgien allemand Hahn qui eut le premier l'idée, vraiment excellente, de combler une perte de substance du tibia au moyen du péroné voisin (1884, *Zentralblatt für Chirurgie*, p. 337). Beaucoup plus tard, en 1905, le chirurgien américain Huntington (*Annals of Surgery*, t. XLI, p. 249) refit une opération très analogue. Souvent on associe les noms de ces deux chirurgiens et l'on appelle couramment la méthode de transplantation du péroné pour remplacer une perte de substance du tibia, méthode de Hahn-Huntington.

En France, cette opération a été faite par Poirier (1896), Leuret (1911), Mauclaire (1915), Michon (1922). Cunéo l'a décrite avec détails dans son

remarquable rapport au *Congrès de Chirurgie de 1922* (p. 55). Barbet lui a consacré également une place importante dans son travail classique sur le traitement des pseudarthroses (*Revue de Chirurgie*, 1911, p. 615).

La méthode de Hahn-Huntington, c'est-à-dire la transplantation du péroné pour combler une perte de substance du tibia, peut être réalisée par des techniques assez différentes :

1° On peut appeler *transplantation* « *unipolaire* » l'opération qui consiste à sectionner la diaphyse péronière en un seul point et à fixer l'extrémité supérieure du segment de péroné sectionné dans l'extrémité du segment supérieur de la diaphyse tibiale.

C'est la véritable opération de Hahn telle que ce chirurgien la fit en 1884.

Le péroné devient oblique et supporte le poids du corps; il s'hypertrophie peu à peu et le résultat fonctionnel peut être très bon dans certains cas.

Personnellement, j'ai fait deux fois cette opération de Hahn typique chez des adultes et j'ai obtenu rapidement dans un cas, bien plus lentement dans l'autre, un résultat fonctionnel tout à fait satisfaisant.

Dans le premier cas, il s'agissait d'un blessé de guerre que j'ai opéré le 25 septembre 1915 (N..., âgé de trente ans, du 82e régiment d'infanterie).

Le tibia gauche avait été presque complètement détruit en mars 1915 par une plaie par balle au niveau de son tiers moyen : il existait une perte de substance du tibia de 8 centimètres au moins; la radiographie montrait une absence complète de régénération osseuse et la marche était impossible.

Je fis, le 25 septembre 1925, quand la plaie cutanée fut complètement cicatrisée, une opération de Hahn typique; par une incision externe, section du péroné un peu au-dessus de l'horizontale passant par la partie inférieure du fragment tibial supérieur; avivement de ce fragment tibial par une incision interne avec ouverture du canal médullaire; introduction du péroné avivé en pointe dans ce canal médullaire. L'opération me parut assez difficile; il faut en effet passer exactement au ras de la membrane interosseuse en arrière d'elle, pour éviter de blesser les artères tibiales antérieure ou postérieure.

La consolidation se fit en quatre mois (février 1916); en juillet 1916, le blessé pouvait très bien marcher et était renvoyé dans ses foyers.

Le second cas est beaucoup plus complexe; il s'agissait d'une femme de vingt-trois ans qui eut, le 4 novembre 1918, une fracture ouverte de la jambe gauche à sa partie moyenne; le foyer de fracture suppura abondamment et de gros séquestres s'éliminèrent. Il y eut finalement pseudarthrose par perte de substance d'environ 5 à 6 centimètres du tibia. La marche était impossible.

Le 4 décembre 1919, notre collègue Descomps fit à cette malade une greffe osseuse par glissement; le greffon fut prélevé sur le fragment tibial supérieur, glissé dans la perte de substance interfragmentaire et réuni au fragment tibial inférieur par un fil de bronze.

Il n'y eut pas de consolidation malgré la réunion aseptique de la plaie opératoire.

Le 15 décembre 1920, je réopérai la malade et j'enlevai les fils de bronze qui avaient servi à fixer le greffon; celui-ci était résorbé presque complètement.

J'avivai les fragments tibiaux et j'ouvris les deux cavités médullaires; je plaçai dans la perte de substance interfragmentaire un greffon d'os

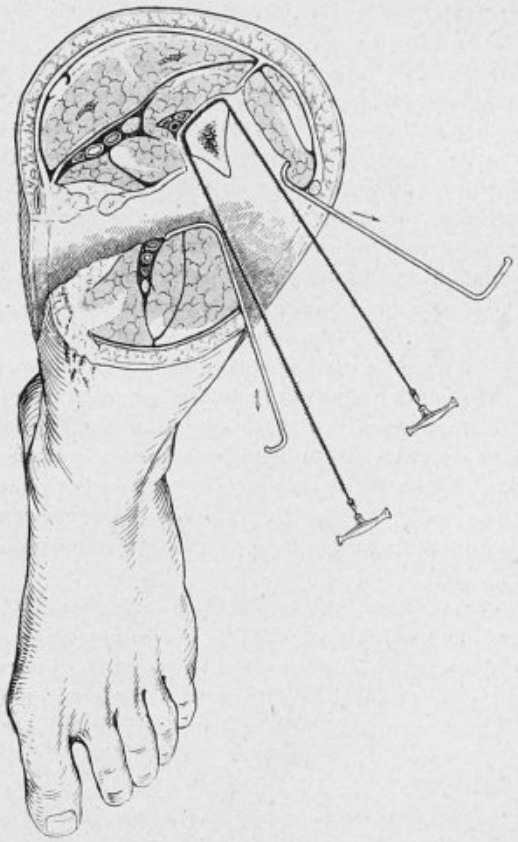

Fig. 1. — Schéma de l'opération de transplantation « bipolaire » du péroné pour combler une perte de substance du tibia (Moulonguet).

Par une incision interne on a excisé tout le tissu cicatriciel interfragmentaire et avivé les fragments du tibia. Par une incision externe longue, on a libéré la face antérieure et la face externe du péroné, en laissant cet os adhérent en arrière aux muscles qui s'y insèrent. Un tunnel est creusé entre la masse des muscles antéro-externes de la jambe et la masse des muscles postérieurs, en passant prudemment au ras de la membrane interosseuse.

Avec la scie de Gigli, on va sectionner en haut et en bas le segment de péroné que l'on veut mobiliser.

mort préparé à la façon de Rolland. Suture sans drainage : appareil plâtré.

Ce fut encore un échec : malgré la réunion par première intention, il n'y eut pas de consolidation.

Aussi, le 31 décembre 1921, j'enlevai la cheville d'os mort et je fis une transplantation unipolaire du péroné à la façon de Hahn. Le fragment tibial supérieur fut évidé en queue d'aronde et l'extrémité supérieure du péroné fut taillée en baïonnette; je fixai le péroné dans le tibia par deux cercles de Parham.

La consolidation fut très lente. Cependant, sur les radiographies, on voyait une ossification importante se faire au niveau du fragment tibial.

La malade resta longtemps dans mon service; plusieurs fois elle me demanda de l'amputer : je refusai obstinément. Le 29 septembre 1923, j'enlevai les deux lames de Parham et je plaçai, tout autour de la jonction tibio-péronière, des greffes ostéopériostiques de Delagenière.

La consolidation se fit enfin au début de mars 1924, après une séance, sous anesthésie, de mobilisation forcée des fragments avec production volontaire d'un volumineux hématome local.

Actuellement, cette malade est parfaitement guérie et elle marche très bien : la radiographie montre que le péroné est devenu un gros os qui s'est bien soudé au fragment tibial supérieur et aussi au fragment tibial inférieur.

L'histoire de cette malade nous prouve une fois de plus qu'il faut savoir ne pas perdre patience au cours du traitement souvent si long et si difficile des *pseudarthroses avec perte de substance étendue* de la diaphyse du tibia.

2° Dans d'autres cas, on peut transformer la transplantation unipolaire supérieure en *transplantation bipolaire*, en sectionnant de nouveau, au bout de quelques mois, le péroné, au-dessous de la première section, ce qui permet d'intercaler un segment péronier libre entre les deux extrémités du tibia.

C'est ce que firent Poirier (1896), Huntington (1905).

3° Enfin, on a fait plusieurs fois la *transplantation bipolaire* du péroné, d'emblée, soit totale (comme dans le cas de Moulonguet), soit partielle, en ne prenant qu'une lamelle du péroné appartenant au bord interosseux de l'os (Curtilliet, rapport de Mauclaire, *Société de Chirurgie*, 1921, p. 984); Mauclaire (*Société de Chirurgie*, 1915, p. 1386); Shacker (*Zentralblatt für Chirurgie*, 1926).

Cunéo a décrit dans son rapport la transplantation bipolaire du péroné, en un seul temps, il a attiré l'attention sur la *conservation de l'artère nourricière de cet os* qui, on le sait, aborde la diaphyse à sa partie moyenne; cette conservation de l'artère nourricière donnera évidemment des chances de succès plus grandes pour la bonne prise du transplant osseux.

Moulonguet décrit à la suite de son observation une technique de transplantation bipolaire du péroné qui est inspirée de celles proposées par Barbet et par Cunéo. Les deux figures schématiques ci-jointes montrent bien les différents temps de l'opération : sur la figure 1, on voit comment on peut faire la section du péroné faite à la scie de Gigli, en haut et en bas du segment que l'on veut mobiliser; sur la figure 2, on voit achevé le glissement de ce segment de péroné, *laissé adhérent aux muscles postérieurs qui s'y insèrent*, dans la perte de substance du tibia.

Il est probable que ces différentes techniques de transplantation du péroné ont leurs indications; en particulier suivant le siège de la perte de substance du tibia qu'il s'agit de combler; il me semble donc difficile d'affirmer la supériorité certaine de l'une d'entre elles, à l'exclusion des autres.

Personnellement, j'avoue cependant préférer la *transplantation unipo-*

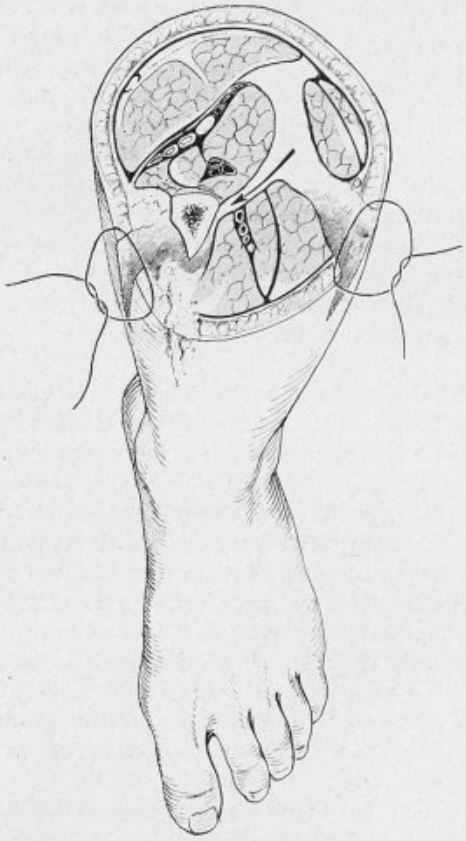

Fig. 2. — Schéma de l'opération de transplantation bipolaire du péroné pour combler une perte de substance du tibia (Moulonguet).

Le segment de péroné est mobilisé, mais laissé adhérent aux muscles postérieurs qui s'y insèrent; on le fait ainsi glisser jusque dans la perte de substance du tibia qu'il s'agit de combler.

laire; elle est plus simple et laisse *certainement vivant* le segment péronier puisqu'on le mobilise seulement au niveau de sa partie supérieure que l'on vient fixer dans le tibia avivé.

La transplantation bipolaire plus complexe, surtout si elle est faite en un seul temps, n'est une vraie autoplastie osseuse dans laquelle le segment transplanté restera vivant que si l'on sauvegarde certainement

la nutrition du segment péronier : or, cela ne me paraît guère possible que si l'on conserve, comme Cunéo le recommande, l'*artère nourricière du péroné* ; cette conservation est évidemment réalisable mais certainement difficile, et ne peut être obtenue dans tous les cas. En effet, elle n'est applicable que si c'est le segment moyen du péroné que l'on transplante.

Si l'on se contente de laisser seulement adhérent le péroné en un point quelconque aux muscles postérieurs qui s'insèrent sur lui, il n'est pas du tout certain, à mon avis, que cet os transplanté vivra réellement ; je pense, au contraire, que c'est bien plutôt une greffe osseuse quelconque que l'on fera dans ce cas ; l'os transposé devra être réhabité progressivement et restera, de ce fait, longtemps fragile ; le cas de Moulonguet le prouve puisqu'il y eut fracture du « greffon » chez sa malade : cette fracture finit cependant par se consolider et, après l'application de greffes ostéopériostiques, le résultat final fut très satisfaisant.

En terminant, je vous propose de remercier notre collègue, M. Moulonguet, de nous avoir envoyé cette intéressante observation qui fait grand honneur à son habileté chirurgicale, car il a su obtenir un résultat remarquable dans un cas particulièrement difficile.

M. Cunéo : J'ai décrit la technique à laquelle fait allusion Lecène dans le rapport que j'ai fait en 1922 avec Rouvillois « Sur les résultats éloignés des greffes osseuses ». Je vous demande la permission de vous rappeler les points essentiels de ma technique qui avait pour but de remplacer la partie manquante du tibia non par un greffon mort mais par un os ayant conservé une vascularisation complète. C'est la possibilité d'obtenir ce résultat qui me paraît avant tout justifier l'emploi du péroné.

Il faut avant tout avoir un large jour et pour cela je découvre le squelette en employant le lambeau externe classique de l'amputation de jambe au lieu d'élection. Cela nécessite la section des tendons de tous les muscles de la loge antéro-externe, de l'artère et du nerf tibial antérieur. En sectionnant les tendons par dédoublement, leur suture est très aisée ; la section du nerf n'a pour conséquence que la paralysie du pédieux ; celle de l'artère n'entraîne aucun trouble.

Le lambeau relevé découvre l'emplacement de la perte de substance du tibia ainsi que les deux bouts qui la limitent, la membrane interrosseuse et le péroné dont la face externe et la partie antérieure de la face interne sont soigneusement mises à nu.

Par contre les insertions du jambier postérieur sur la membrane interosseuse et le segment postérieur de la face interne du péroné, ainsi que celles du fléchisseur propre du gros orteil sur la face postérieure du même os, sont soigneusement respectées. Il faudra au contraire détacher les insertions péronières du soléaire. Il suffit alors de sectionner aux points voulus le péroné, sans toucher aux parties molles postérieures. On respectera ainsi le tronc de la péronière et l'artère nourricière du péroné. Les muscles postérieurs se dirigeant en dedans, rien n'est plus facile que de déplacer le péroné dans ce sens pour l'interposer entre les deux fragments

du tibia, auxquels il est fixé par un procédé quelconque. Le lambeau est alors rabattu après suture des tendons et des nerfs.

J'ai exécuté cette opération sur un Arabe auquel il manquait environ 18 centimètres de tibia. La soudure du bord supérieur du fragment du péroné au fragment tibial correspondant s'est faite au bout d'un mois et je n'ai eu aucune peine à constater sur la radiographie que l'union des deux sections osseuses se faisait par un véritable cal, preuve absolue de la vitalité du fragment péronier. Par contre, il y eut absence de consolidation au niveau de l'extrémité inférieure du péroné transplanté. Je me proposais d'obtenir cette consolidation par des greffes ostéo-périostiques quand la démobilisation me força à quitter mon opéré.

J'estime que, malgré cet échec partiel, il est démontré qu'on peut se servir d'un fragment *vivant* du péroné pour remplacer un segment étendu de la diaphyse tibiale. Ce remplacement s'effectue avec beaucoup plus de simplicité et de rapidité que lorsqu'on emploie la greffe d'Albee.

Je considère néanmoins que l'utilisation du péroné n'a que *des indications exceptionnelles* fournies surtout par l'étendue de la perte de substance. Je n'ai fait cette opération qu'une fois sur près de 70 interventions pour pseudarthroses de jambe.

J'ajoute que je partage l'avis de Lecène en ce qui concerne le traitement des pertes de substance remontant très haut. Il faut avoir recours dans ce cas à la substitution unipolaire du péroné qui permet également de remplacer le fragment manquant du tibia par un péroné vivant.

Dans tous les cas, il est nécessaire d'attendre que le péroné ait subi l'hypertrophie suffisante pour pouvoir jouer effectivement le rôle du tibia. L'expérience montre que cette hypertrophie se produit dans la grande majorité des cas.

M. **Heitz-Boyer** : Je me permets de rappeler qu'il y a un autre procédé que j'ai proposé et décrit ici pour combler ces pertes de substance étendues, particulièrement du tibia. C'est une greffe MIXTE, association d'un *implant de tissu mort*, qu'on encastre très exactement dans chacun des fragments tibiaux (élément mécanique de soutien) et d'une série de *greffes ostéopériostiques* dont on coiffe l'implant d'os mort. J'ai obtenu ainsi à l'hôpital de Vaugirard deux très beaux résultats, dont j'espère pouvoir vous apporter les radiographies. D'ailleurs, mon ami Schwartz a utilisé, je crois, ce procédé pour une perte de substance étendue de la partie supérieure de l'humérus, et il en a présenté ici le bon résultat.

Ce procédé est moins mutilant que l'opération d'Albee, que j'ai utilisée dans plus de cinquante cas, et dont je sais toute la valeur, mais aussi la difficulté et la longue durée.

M. **Mauclaire** : Dans un cas que j'ai présenté ici en novembre 1921, il s'agissait d'un blessé de guerre. J'ai pris un *fragment de péroné du côté opposé* et je l'ai implanté en haut et en bas dans le canal médullaire du tibia lésé. Il s'agissait d'une perte de substance de la partie moyenne.

Cette façon de placer le greffon provoque une réaction d'hyperostose des extrémités fragmentaires. Le résultat final a été excellent ; l'os était très augmenté de volume, plus gros qu'un tibia normal.

L'avantage de cette technique c'est que l'on tient en réserve le péroné du côté malade.

M. Alglave : Pour combler des pertes de substance osseuse assez étendues, quel que soit l'os à réparer, j'ai à maintes reprises pendant la guerre prélevé des fragments de côtes en arrière. A la partie moyenne du thorax, les côtes sont solides, presque rectilignes sur une étendue assez grande, et si on leur associe des greffons ostéopériostés, disposés autour de l'axe que forme le fragment costal enchevillé, on obtient de très bons résultats. J'ajoute que le patient n'est nullement incommodé par le prélèvement costal ainsi pratiqué et qui est très facile à faire.

M. Ch. Dujarier : Je m'excuse de prendre la parole et pour deux raisons : d'abord je n'ai jamais pratiqué l'opération de Hahn-Huntington et je crois bien que je ne la pratiquerai jamais ; ensuite on est toujours mal venu de critiquer un procédé qui a donné à ses auteurs de beaux succès thérapeutiques. Pourtant il me semble que par des techniques plus simples on peut arriver au même résultat et avec autant de chances de réussite.

L'opération de Hahn est une opération difficile. Lecène en convient et Cunéo qui la trouve facile propose pour l'exécuter la section des muscles de la loge antérieure, et celle du nerf tibial antérieur. La réparation musculaire est, dit-il, très simple. C'est tout de même une complication qui a son importance.

Quel est donc le grand avantage de la transplantation péronière uni ou bipolaire ? C'est uniquement d'avoir un greffon vivant par suite de la conservation de l'artère nourricière du péroné. Or cette condition n'est pas toujours remplie et Lecène l'admet.

Cunéo prétend qu'on évite par ce procédé les fractures du greffon qui seraient la règle dans les greffes libres, et qu'on a, par la transplantation, des guérisons beaucoup plus rapides. D'abord je ne partage pas l'avis de Cunéo sur la si grande fréquence des fractures du greffon : c'est un accident qui n'est pas rare, mais qui est loin d'être la règle.

Pour la question de temps, Cunéo se base sur un seul cas qui s'est très vite soudé en haut, mais qui en bas a donné une pseudarthrose, et Lecène dans un de ses cas a mis plusieurs années à guérir un de ses blessés.

Dans ces conditions je crois que la greffe massive par le procédé d'Albee, seul ou associé à des greffes ostéopériostiques, permet de parer à toutes les pertes de substance du tibia. On n'a que la peau à traverser pour atteindre le tibia, on ne supprime pas le péroné qui est tout de même un tuteur important en cas de pseudarthrose : avec un greffon pris du côté opposé et exactement encadré dans les deux extrémités du tibia on obtient la rigidité et la guérison en quelques mois.

Sans doute on peut avoir des fractures du greffon : sans doute on peut

avoir une pseudarthrose à une extrémité de la greffe. Mais je ne sache pas qu'aucun procédé mette à l'abri de ces complications, et comme techniquement le procédé d'Albee est le plus simple je n'hésite pas à lui donner la préférence.

COMMUNICATIONS

Tumeur blanche du genou à forme fongueuse Opération suivant la technique de Robertson Lavalle. Résultat après six mois,

par M. **Pierre Lombard** (d'Alger), correspondant national.

J'ai adressé l'an dernier à la Société de Chirurgie [1] la relation d'un cas de tumeur blanche du genou à forme fongueuse et à allure grave traitée suivant la technique de Robertson Lavalle. Il s'agissait d'une enfant de quatre ans. Le résultat immédiat, le résultat éloigné, paraissaient excellents. L'intervention date actuellement de quinze mois. La guérison se maintient; l'enfant marche, le genou est ankylosé.

Voici un second fait du même ordre.

Un garçon de douze ans entre en mai 1928 dans mon service avec tous les signes d'une arthrite fongueuse du genou gauche. Les accidents datent de la fin de 1927. Le membre est immobilisé dans un appareil plâtré à fenêtre et l'enfant dirigé sur le sanatorium de Douéra. Il y fait un séjour de quatre mois et nous revient en octobre.

A ce moment, l'état est le suivant :

Le genou gauche est tuméfié, globuleux, chaud à la main, sa circonférence est supérieure de 3 centimètres à celle du genou sain.

Le tégument intact est doublé par un tissu cellulaire légèrement œdémateux ; les culs-de-sac sont distendus et la rotule soulevée par des fongosités ; il ne paraît pas y avoir trace de liquide dans la jointure. Le creux poplité est empâté ; il n'y a point de sensibilité bien marquée à la pression sur l'interligne, ni sur les extrémités osseuses. L'atrophie musculaire est très marquée ; la circonférence de la cuisse, celle de la jambe, sont inférieures de 2 centimètres 5 et 1 centimètre environ à celles du côté sain.

Il y a dans le pli de l'aine et dans la fosse iliaque des ganglions nombreux et nettement augmentés de volume.

L'articulation est encore le siège de quelques mouvements : l'extension est complète, la flexion très limitée à 40° ou 45°.

La radiographie ne montre pas de dégâts osseux, mais seulement une *décalcification très marquée*. Aucune autre lésion du genou.

1. Séance du 14 novembre 1928.

L'état général est meilleur que lors de l'arrivée dans le service en mai. Cependant l'examen du sang révèle que le nombre de globules rouges ne dépasse pas 3.800.000, globules blancs 6.500.

Polynucléaires	67
Monocytes	6
Lymphocytes	27

Je décide d'opérer :

Anesthésie générale kélène-éther, le 22 octobre 1928.

Incision externe, découverte et isolement du cul-de-sac latéral qui est enlevé en masse; il contient des fongosités et un peu de liquide. Irradiation de la plaie aux rayons ultra-violets (3′ à 0,80). Changement de gants et d'instrument. Tunnellisation du condyle dont le tissu est ramolli. On pénètre jusqu'au delà de la ligne médiane, changement de gants et d'instruments; tunnellisation du tibia dont la coque cartilagineuse est plus épaisse que celle du fémur. Changement de gants et d'instruments : prélèvement de copeaux ostéo-périostiques sur le tibia : deux copeaux assez volumineux (6 millimètres de large) sont introduits dans le fémur, on y fait pénétrer ensuite un lambeau musculaire pédiculé. Deux copeaux dans le tibia, un lambeau musculaire non pédiculé. Suture en deux plans. Appareil plâtré.

Pendant quarante-huit heures la température s'élève à 38°, elle descend ensuite à la normale définitivement. Le premier pansement est fait *trois mois* plus tard, le 7 février 1929. Appareil enlevé. Réunion par première intention. Genou sec.

L'enfant retourne au sanatorium de Douéra où il continue à être surveillé. Il marche tous les jours : on peut même dire qu'il est debout toute la journée.

En *avril 1929*, le genou reste sec, absolument indolent, avec des mouvements de plus en plus étendus : la flexion dépasse l'angle droit. La *radiographie montre une recalcification nette des deux épiphyses*.

En mai, l'enfant est rendu à sa famille.

Je crois qu'il ne faut pas tenir pour négligeables les faits qui sont en contradiction avec les dogmes établis. Pour ma part, j'en arrive à me demander si nous ne serons pas bientôt conduits à modifier les conceptions qui depuis trente ans dominent la thérapeutique des tuberculoses ostéo-articulaires.

M. Lecène : Il n'y a pas de « dogmes » en chirurgie, technique expérimentale que le raisonnement pur ou l'objection théorique n'ont jamais fait ni progresser ni reculer. Laissons donc de côté les dogmes. Il est possible que la technique décrite par M. Robertson Lavalle puisse donner des résultats intéressants dans le traitement des tuberculoses articulaires; mais il est une règle essentielle qu'il faut observer si l'on veut convaincre ceux qui sont quelque peu exigeants en matière non de dogme mais de preuve scientifique : ce point essentiel, c'est de donner des *preuves authentiques et indiscutables* que ce sont bien des tuberculoses ostéo-articulaires que l'on opère et non des arthrites non tuberculeuses.

Je regrette donc vivement que notre collègue, M. Lombard, *ne nous donne dans son observation aucune preuve bactériologique de la nature tuberculeuse de l'arthrite du genou qu'il a traitée*.

Volumineux kyste sébacé du cuir chevelu,

par M. **Le Roy des Barres** (Hanoï), correspondant national.

La photographie reproduite ci-dessous est celle d'une malade de trente-trois ans présentant à la partie supérieure de la région occipitale un volu-

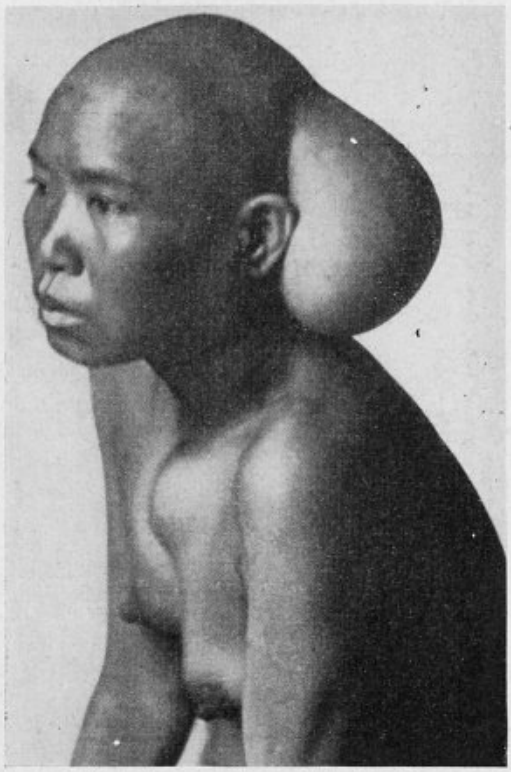

Fig. 1.

mineux kyste contenant un demi-litre de matière sébacée. Elle portait en outre une autre tumeur sébacée du volume d'un œuf d'oie à la partie supérieure du sternum.

D'après les dires de la malade, la tumeur de crâne existait au moment de la naissance; elle avait, lui aurait-on dit, le volume d'un haricot. La tumeur sternale remontait à une dizaine d'années.

Extirpation des tumeurs; suites normales.

A noter que la table externe de l'occipital, sur la largeur d'une petite

paume de main correspondant à l'insertion de la tumeur, était excavée, la dépression atteignant 2 millimètres 1/2 à 3 millimètres.

M. **Lecène** : Il n'est pas démontré, en absence d'examen histologique, que la tumeur enlevée par M. Le Roy des Barres ait été, comme il il le dit, un « kyste sébacé »; pour ma part, je pense qu'il s'agissait dans ce cas d'un *kyste dermoïde* par enclavement : la présence d'une « excavation » au niveau de l'occipital est en effet un argument capital en faveur du diagnostic de « kyste dermoïde »; de même encore la coexistence chez cette malade d'un kyste présternal médian vient appuyer le diagnostic de kyste dermoïde.

PRÉSENTATIONS DE MALADES

Anémie splénique,

par M. **P. Brocq**.

M. Brocq présente le malade opéré de splénectomie dont il a parlé à propos du procès-verbal.

Fracture de Dupuytren consolidée en valgus; *ostéosynthèse du péroné seul*; *correction du valgus*; *bon résultat fonctionnel*,

par M. **Ch. Dujarier**, chirurgien de l'hôpital Boucicaut.

Mme Desp..., vingt-sept ans, danseuse, entre à Boucicaut le 2 novembre 1928. Elle avait eu le 28 août 1928 un accident d'automobile avec fracture du bassin à gauche et fracture de Dupuytren à droite.

A son entrée à Boucicaut on note un pied en valgus avec un coup de hache assez haut situé. La radiographie de profil montre une fracture du péroné à 10 centimètres au moins au-dessus de la malléole externe. Les deux fragments font un angle à sinus externe. Le fragment inférieur est en dedans du fragment supérieur et il y a un chevauchement d'un centimètre. Un cal réunit les deux fragments. L'astragale entraîné en dehors a basculé, si bien que sa face supérieure regarde en haut et en dedans, formant avec le tibia un angle regardant en dedans. La malléole interne, brisée à sa base, a suivi l'astragale.

De l'examen de la radiographie il est facile de conclure que si l'on pou-

vait réduire le déplacement du péroné, l'astragale et la malléole interne reprendraient leur place.

J'ai opéré cette malade le 8 novembre. Je n'ai touché qu'au péroné, j'ai fait sauter le cal et ai rendu au péroné sa longueur et sa direction; la coaptation a été obtenue par une plaque vissée de 8 centimètres.

Vous pouvez voir sur la radiographie que tout est rentré dans l'ordre au niveau de la tibio-tarsienne.

La malade a recommencé à marcher le 25 décembre 1928.

Je vous la présente aujourd'hui complètement guérie. La marche est bonne et sans douleur, l'astragale est en bonne position. La malléole interne a repris sa place, mais ne s'est pas soudée par un cal. Les mouvements de la tibio-tarsienne sont normaux, mais il subsiste encore une atrophie musculaire du mollet de 2 centimètres.

C'est la première fois que pour une fracture ancienne haute de Dupuytren j'agis sur le péroné seul. Le cas était favorable en raison du niveau élevé de la fracture et de l'angulation très marquée.

Arrachement de la tubérosité antérieure du tibia. Vissage. Guérison,

par M. **Ch. Dujarier**.

Le 5 mars 1929, Gou..., dix-huit ans, imprimeur, en exécutant un saut, freine brusquement par une violente contraction du triceps fémoral. Il ressent un craquement et tombe.

Il entre à l'hôpital le jour même et la radiographie montre : 1° un arrachement de la tubérosité antérieure du tibia qui est remontée jusqu'à l'interligne ; 2° un arrachement cunéiforme du rebord tibial antérieur ; ce dernier fragment a basculé en haut de 90°, tournant en bas sa face fracturée.

En raison de l'état de la peau couverte de phlyctènes, je n'ai opéré ce malade que le 16 mars. J'ai pu après nettoyage du foyer de fracture qui ouvrait l'articulation remettre les deux fragments en place et les fixer par deux vis à bois. Le massage a été commencé le dix-huitième jour, la marche le quarantième.

Actuellement le résultat est excellent. Il y a *restitutio ad integrum* en dehors des deux symptômes suivants :

1° Légère limitation de la flexion du genou qui reste à 15 centimètres de la fesse, tandis que le côté sain reste à 7 centimètres ;

2° Une atrophie musculaire du triceps de plus de 3 centimètres.

Volumineux gliome de la région pariéto-occipitale droite opéré trois fois et actuellement guéri,

par MM. **de Martel, Clovis Vincent** et **David.**

Je vous présente en mon nom et au nom de mes amis Clovis Vincent et David un malade qui atteint d'un volumineux gliome de la région pariéto-occipitale droite avec céphalée, vomissements, perte du sens stéréognosique, hémiparésie, hémianopsie latérale homonyme gauche, fut opéré trois fois.

Dans une première intervention qui dura trois heures, sous anesthésie locale, nous découvrîmes la tumeur sans la pouvoir enlever. C'était en mai 1928. A ce moment nous ne possédions pas encore le couteau électrique que M. Gondet, ingénieur de la maison Baudoin, a imaginé et fabriqué pour nous.

A la suite de cette première intervention qui fut suivie d'une application de rayons X le malade alla beaucoup mieux jusqu'à la fin de l'année.

Une rechute se produisit et en décembre 1928, alors que j'étais loin de Paris, Clovis Vincent et David réopérèrent le malade, cette fois à l'aide du couteau électrique, et ils parvinrent à enlever une grande partie de la tumeur.

A mon retour en janvier, l'état s'étant de nouveau aggravé, nous pratiquâmes une troisième intervention durant laquelle nous avons enlevé une quantité considérable de substance cérébrale afin de dépasser franchement et de tous les côtés les limites de la tumeur. Le cerveau fut traversé d'un côté à l'autre et nous découvrîmes la faux du cerveau sur presque toute sa hauteur. Le cuir chevelu fut recousu avec le plus grand soin et l'énorme cavité comblée avec du sérum. Le malade guérit parfaitement et reste guéri.

On a coutume de dire que les gliomes diffus ne sont pas opérables.

Nous ne sommes pas de cet avis et nous vous en montrerons qui ont largement bénéficié de l'intervention.

Une observation de méningiome temporo-facial,

par MM. **R. Proust** et **Cl. Vincent.**

Je vous présente en mon nom et au nom de mon collègue et ami Vincent l'observation suivante qui nous a paru susceptible de vous intéresser.

A la fin d'avril 1929, M. B..., âgé de vingt ans, qui résidait à ce moment à Bruxelles, vient me consulter en me racontant l'histoire suivante.

En septembre 1928, il commença à ressentir quelques maux de tête siégeant dans la partie supérieure droite de la tête, puis de la face; elles irra-

dièrent jusqu'à l'oreille et provoquèrent même une certaine gêne de l'audition. Ces douleurs qui étaient fort vives s'atténuèrent spontanément vers la fin du mois d'octobre, si bien que le malade put reprendre ses études à l'école d'électricité de Grenoble, mais à la fin de novembre la région de la tempe droite et de la joue droite se gonflèrent d'une façon fort appréciable; on pensa à un sarcome de la région; un traitement radiothérapique fut institué et le gonflement de la région atteinte disparut ainsi que les maux de tête, mais environ un mois après la fin du traitement réapparition des maux de tête, puis paralysie des muscles moteurs de l'œil droit. Entre temps le malade était retourné à Bruxelles, où on avait pensé à des lésions de sinusite maxillaire. Le malade m'était envoyé en consultation pour que j'aie à trancher le diagnostic. Dès le début de mon examen je fus frappé par la constatation de l'existence d'un ptosis complet de l'œil droit et une immobilité complète du globe de l'œil, mais avec conservation de la vision, ce qui me donnait à penser qu'il y avait des phénomènes de compression dans la région de la fente sphénoïdale; cette idée était confirmée par ce fait que je constatai l'anesthésie de toute la région sous-orbitaire; comme il persistait, en même temps, une appréciable déformation de la région malaire et en même temps une impression de plénitude de la fosse ptérygo-maxillaire, je pensai qu'il s'agissait d'une tumeur endo-cranienne située dans la région sphénoïdale, ayant envoyé un prolongement dans la région faciale, et pour décider s'il s'agissait d'une tumeur des enveloppes, d'un méningiome, je l'adressai à mon ami Vincent qui, je le savais, avait spécialement étudié ces questions, en lui demandant de bien vouloir agir au mieux pour la guérison du malade.

Le Dr Vincent fit pratiquer un certain nombre de radiographies. Sur celle que je vous présente, on distingue bien la base du crâne, on note un grand déjettement en dehors de l'apophyse périgoïde et on voit une masse qui soulève l'os malaire et se prolonge vers la joue. Nous considérâmes que le diagnostic de tumeur endo-cranienne avec prolongement exo-cranien se précisait tout à fait, et il fut décidé que Vincent l'opérerait.

Examen à la veille de l'opération : on constate les phénomènes suivants, à savoir des douleurs, une déformation craniofaciale; des paralysies des nerfs moteur de l'œil et du trijumeau.

La douleur consiste en une sensation de distension temporale qui s'étend à la face. D'une façon permanente, B. dit qu'il a la sensation que la région temporale et zygomatique va éclater. Les douleurs névralgiques, les fourmillements de la zone du trijumeau sont moins prononcés qu'autrefois. A la pression, la partie inférieure de la face temporale surtout est douloureuse.

La déformation consiste en une saillie en masse de la région fronto-temporale, en une saillie de l'arcade zygomatique coïncidant avec une atrophie complète du masseter. La saillie de ce muscle est remplacée par une gouttière.

Les paralysies oculaires se manifestent par un ptosis complet; le bord inférieur de la paupière supérieure tombe sur la paupière inférieure.

Tous les mouvements du globe oculaire sont abolis, sauf un léger mouvement d'abaissement. Bref, paralysie complète ou presque complète des IIIe, IVe, VIe paires. Les réflexes pupillaires sont abolis.

La cornée est presque insensible. Le réflexe cornéen est aboli.

Pas de lésion du fond de l'œil. Acuité visuelle normale.

Dans le domaine du trijumeau : atrophie du masseter; difficulté de la mastication à droite. Anesthésie ou hypoesthésie dans le domaine du maxillaire supérieur; joue, aile du nez, fosse nasale; gencives supérieures droites; partie correspondante du voile. Les gencives inférieures sentent.

L'examen de l'oreille et des sinus de la face montrent les faits suivants (Dr Winter) :

Sinus clair, y compris le sinus maxillaire droit.

Oreille : Audition : légère surdité droite par lésion de l'oreille moyenne. Pas de signe d'atteinte d'une lésion de l'oreille interne : pas de signes vestibulaires spontanés.

Réflexes caloriques normaux.

A noter une parésie du pharynx à droite (entraînement vers la gauche). Le diagnostic de tumeur occupant la fosse ptérygo-maxillaire fut porté en se fondant sur la tuméfaction de la région, sur la douleur correspondante; sur l'élargissement de la fosse visible sur les radiographies prises en position de Hirtz; sur la disparition des détails de la base du crâne, en particulier du trou ovale; sur la présence d'une ombre se projetant sur la partie postérieure, d'ordinaire claire, du sinus maxillaire.

Mais quelle était l'origine de cette tumeur? Elle pouvait être due au développement d'un sarcome du sinus maxillaire, ou plus simplement d'un sarcome de la région. Les paralysies oculaires n'excluaient pas pareilles hypothèses. En effet, de telles tumeurs peuvent envoyer un prolongement par la fente sphéno-maxillaire, et par là, vers le fond de l'orbite où elles compriment le nerf maxillaire supérieur et les nerfs moteurs des yeux.

Cependant, d'une part, le Dr Winter, assistant du Dr Sebileau, nous disait que le sinus maxillaire était clair et, d'autre part, nous savions que la maladie avait commencé par une douleur temporale et par une névralgie maxillaire. Or, en matière de diagnostic de tumeur du cerveau, c'est le premier symptôme qui compte malgré l'absence de signes d'hypertension intracranienne, malgré l'absence d'hyperostose temporo-orbitaire si fréquente dans les méningiomes de la région, comme l'a montré Cushing et comme nous-même l'avons observé dans un cas opéré par de Martel : le diagnostic porté fut celui de méningiome temporo-facial.

Opération le 11 *mai* 1929 (M. Vincent). Position couchée. Anesthésie locale pendant les deux tiers de l'opération. Chloroforme pour détacher la tumeur des nerfs sensitifs de la base.

1° Incision cutanéo-musculaire comme pour la découverte du lobe temporal. En avant, elle suit l'apophyse orbitaire du malaire.

En arrière, elle commence derrière le point où bat l'artère temporale superficielle. Décollement du bord antérieur du muscle temporal dans la

gouttière orbito-zygomatique. Saillie d'une grosse boule graisseuse dont ce n'est pas la place. Sous la saillie de cette boule, puis sous le bord du muscle temporal, on voit une masse du volume d'une grosse bille arrondie, lisse, rose, qui a l'aspect extérieur d'un méningiome. On la dégage le plus bas possible.

3° On rabat le volet cutané musculaire temporal en laissant l'os en place, autour de l'arcade zygomatique comme charnière.

On dégage la partie extracranienne du méningiome dans la partie externe de la fosse ptérygo-maxillaire. Ablation de cette partie à l'anse électrique. Une nappe s'étend en bas. Elle n'est plus rose, mais jaune. Elle est de consistance molle. Il coule un liquide gris-jaune qui est un produit de dégénérescence.

4° Ouverture du crâne. Un trou de trépan. Pince gouge. Ouverture aussi loin que possible en bas. En avant, jusqu'à la pointe de la petite aile du sphénoïde.

Incision de la dure-mère.

Découverte du cerveau.

Le méningiome est dessous. Rouge, lisse, d'aspect habituel.

Décollement du méningiome en tournant autour. On met des clamps de Cushing sur ce qui saigne.

On extrait doucement cette partie avec une pince à appendice.

Il reste au fond une nappe dense que l'on essaie d'enlever à l'anse électrique. On en enlève quelques fragments, mais en déterminant des douleurs terribles dans la face. Au surplus, le seul fait de mobiliser cette masse détermine des douleurs dans la face. L'opération ne peut être continuée sous anesthésie locale. On donne du chloroforme.

Cette nappe est fouillée à l'anse électrique jusqu'à ce qu'elle soit dégagée complètement de la dure-mère sur laquelle elle s'insère largement, en dedans jusqu'au trou ovale, jusqu'au nerf maxillaire; en avant, jusqu'au bord de la fente sphénoïdale.

Une fois cette nappe enlevée, on voit qu'elle se continue par un large orifice dans la grande aile du sphénoïde avec la partie du méningiome découvert dans l'opération faciale.

Par l'orifice, dans la grande aile du sphénoïde, on curette à l'anse électrique tout ce qu'on peut de la masse faciale, on s'étend en bas, en dedans, dans le fond de la fosse zygomatique. Quand la région est souple, on carbonise les surfaces.

Il reste une vaste brèche facio-cranienne. Comme le lobe temporal ne repose plus sur rien, n'est plus calé en dehors, on décide de fermer la brèche par un lambeau aponévrotique. Suture à la méninge d'un fragment de *fascia lata* prélevé par David.

On cesse le chloroforme.

Sutures musculaires et cutanées : trois plans. Le malade était éveillé à la fin de l'opération.

Suites opératoires excessivement simples. Le quatrième jour le malade commençait à se lever.

Etat actuel (début de juin 1929). — Le principal résultat actuel de l'opération est d'avoir fait disparaître la douleur. La sensation de distension temporo-faciale permanente, excruciante par moments, a disparu. B... a retrouvé la gaieté, la joie de vivre, il forme des projets d'avenir.

Il persiste une déformation de la face ; les fosses temporales et la région massétérine sont vidées de leur contenu sous-cutané.

Actuellement, il n'y a pas encore d'amélioration utile de la motilité oculaire, cependant le ptosis qui était complet est maintenant incomplet,



Fig. 1. — La tumeur enlevée par fragments.

quoique très prononcé. Il se fait de très légers mouvements du globe oculaire, alors qu'il n'en existait aucun naguère.

Si les nerfs des yeux n'ont été que comprimés par la masse temporale intracranienne, il est vraisemblable qu'ils retrouveront leur fonction. Mais cela c'est l'avenir qui le dira.

Anatomie pathologique. — La tumeur était formée de trois parties : une intracranienne (sous-temporale), une méningo-osseuse, une faciale (ptérygo-maxillaire).

La partie intracranienne sous-temporale est une tumeur du volume d'une noix aplatie de haut en bas. Elle est rouge, lisse, sans adhérence marquée avec le tissu cérébral, ou plutôt sans autre adhérence que celle que l'on observe ordinairement dans les méningiomes.

Elle se continue au niveau de la base avec la partie méningo-osseuse.

Celle-ci fait corps avec la dure-mère dans toute l'étendue de la grande aile du sphénoïde, en dedans elle tient à la gaine du trijumeau, du nerf maxillaire supérieur particulièrement; en avant, cette adhérence s'étend jusqu'à la fente sphéno-maxillaire. Cette partie de la tumeur effondre largement le plafond de la fosse ptérygo-maxillaire et se continue avec la partie faciale de la tumeur. Cette partie faciale de la tumeur occupe principalement la fosse ptérygo-maxillaire, mais elle présente un prolongement malaire en haut et en dehors; ce prolongement était gros comme une noisette, libre, non adhérente, rouge ou violet, lisse, encapsulée comme la partie sous-temporale; un prolongement antérieur se dirige vers la ptérygoïde et la voûte palatine, un interne pharyngé. Nous n'avons pu nous rendre compte s'il existait un prolongement sphéno-maxillaire. La partie faciale, particulièrement vers la paroi pharyngée, vers l'apophyse ptérygoïde, n'était pas libre comme la partie malaire ou temporale. Elle était adhérente à tous les organes avec lesquels elle était en contact. A cause de cela, elle ne put être clivée; elle dut être extirpée à l'anse diathermique.

A la coupe, presque partout, cette tumeur était blanche, dure, homogène, non grenue, en général peu vasculaire sauf à la périphérie et à son insertion méningée. Dans sa partie faciale, particulièrement au niveau du prolongement ptérygoïde, elle était ramollie et l'anse diathermique ouvrit une cavité contenant une sorte de suc.

Des coupes histologiques furent pratiquées, après fixation dans le formol et le Zenker, dans les différentes parties de la tumeur.

Elles furent colorées à l'hématéine-éosine, par la méthode de Dominici; par la méthode de Mallory pour le tissu conjonctif.

Presque partout la tumeur est formée de mailles conjonctives, à travées souvent épaisses, denses, prenant insertion fréquemment sur les parois vasculaires. La disposition des mailles et des travées varie suivant les points considérés.

Les cellules contenues dans les mailles sont des cellules fusiformes, dont, avec une bonne coloration, on peut bien voir les extrémités effilées. Ces cellules ont un noyau qui remplit presque toute la cellule; il est unique. Il n'y en a pas avec plusieurs noyaux. Le protoplasma est peu abondant, réduit à une partie mince qui entoure le noyau et aux prolongements ténus qui donnent à la cellule l'aspect de fuseau. Il n'est pas basophile.

Dans les parties molles de la tumeur, le réseau conjonctif a disparu ou est très pâle, peu distinct, même par la méthode de Mallory. Les cellules se colorent mal, le noyau est mal limité, on n'en aperçoit pas le prolongement.

En aucun point de la tumeur on ne voit l'aspect de nodules homogènes, de tourbillons conjonctifs, de formation vasculo-endothéliale constitué par un vaisseau recouvert de cellules plates emboîtées l'une dans l'autre.

Macroscopiquement, à sa partie intracranienne, méningée dans certaine partie extracranienne, par sa coloration, son aspect lisse, sa capsule, cette tumeur est un méningiome.

C'est même à cet aspect que, dans sa partie faciale malaire, il a été reconnu comme une tumeur ayant une origine intracranienne. Dans sa

partie faciale — moins la partie malaire — par ses adhérences, la tumeur fait plutôt penser à une tumeur moins bénigne qu'un méningiome. Il est vrai que la radiothérapie a pu modifier cette partie de la tumeur plus que la partie intracranienne en partie protégée par l'os.

Histologiquement, dans la partie étudiée, la tumeur ne paraît pas maligne étant donné l'aspect des cellules : noyau unique; pauvreté en protoplasma; absence de basophilie. Cependant, on ne saurait dire s'il s'agit d'un méningiome du type commun.

Histologiquement, on doit dire sur cette tumeur : fibroblastome, ce qui exprime pour nous que cette tumeur peut évoluer vers le type méningiome mais pourrait aussi évoluer vers un type malin.

Ici c'est l'évolution de la maladie, c'est l'avenir qui donneront la solution du problème.

Sutures primitives des tendons fléchisseurs superficiels et profonds du médius, de l'annulaire et de l'auriculaire gauches,

par M. **André Folliasson.**

Rapporteur : M. Cadenat.

PRÉSENTATION DE PIÈCE

Tumeurs du système nerveux central,

par MM. **F. de Martel, Clovis Vincent** et **David.**

Je vous présente, en mon nom et au nom de mes amis Clovis Vincent et David, deux tumeurs que nous avons enlevées devant les membres du Congrès international de Neurologie :

1° Un gros méningiome de la région frontale. Il pèse 120 grammes. Le malade a été opéré ce matin sous anesthésie locale; l'opération a duré cinq heures. Il n'a pas présenté le plus petit malaise durant l'intervention.

2° Une tumeur intramédullaire de la région cervicale, 4e segment. Le lipiodol nous avait donné une fausse indication (quatre segments, trop bas). Le malade fut opéré sous anesthésie locale en position assise et ne présenta aucun trouble surajouté après l'intervention. La tumeur fut énucléée très doucement après incision de la moelle sur la ligne médiane.

Le Secrétaire annuel, F. Cadenat.

Imprimerie de la Cour d'Appel, 1, rue Cassette, Paris.

BULLETINS ET MÉMOIRES

DE LA SOCIÉTÉ NATIONALE DE CHIRURGIE

Séance du 12 juin 1929.

Présidence de M. Cunéo, *président.*

PROCÈS-VERBAL

La rédaction du procès-verbal de la précédente séance est mise aux voix et adoptée.

CORRESPONDANCE

La correspondance comprend :

1° Les journaux et publications périodiques de la semaine.

2° Une lettre de M. Bergeret demandant un congé d'un mois ; une lettre de M. Küss et une de M. Chifoliau s'excusant de ne pouvoir assister à la séance.

3° M. le Dr A. Chalier (de Lyon) dépose sur le bureau de la Société un ouvrage qu'il a fait paraître récemment sur *la Rachianesthésie.*

Des remerciements sont adressés à M. le Dr A. Chalier.

4° Trois observations de M. Lecercle (de Damas), intitulées : *Rupture traumatique de la rate sans contracture pariétale ; Cachexie ovarienne profonde,* et enfin, *Occlusion intestinale grave et sérum chloruré hypertonique intraveineux.*

M. Proust, rapporteur.

5° Une observation de MM. Sénèque et Leroy, intitulée : *Hernie épigastrique étranglée.*

M. Deniker, rapporteur.

6° Une observation de M. Guillemin (de Nancy), intitulée : *Abcès initial tardif.*

M. Lenormant, rapporteur.

7° Une observation de M. Villechaise (de Toulon), intitulée : *Maladie kystique de l'humérus guérie après fracture.*

M. J. Berger, rapporteur.

NÉCROLOGIE

M. le Président fait part à la Société de la mort de M. le médecin général Pauzat, qui était membre correspondant national depuis le 26 juillet 1893. Les travaux de chirurgie de Pauzat sont nombreux et importants, en particulier celui qui concerne le fonctionnement des ménisques articulaires du genou et les lésions qui peuvent en être la conséquence, paru en 1895 dans la *Revue de Chirurgie.*

M. le Président propose à la Société d'envoyer des condoléances à la famille du médecin général Pauzat.

A PROPOS DU PROCÈS-VERBAL

A propos du traitement des luxations congénitales de la hanche,

par M. **Paul Mathieu.**

A propos de mon rapport sur une observation de luxation congénitale de la hanche, traitée par butée ostéoplastique, que M. Delahaye (de Berck) nous a communiquée, M. Lance est intervenu à l'occasion du procès-verbal. Je lui réponds aujourd'hui à mon tour à l'occasion du procès-verbal.

1° M. Lance estime que la luxation traitée par M. Delahaye est une luxation antérieure et non une luxation intermédiaire. Or, M. Delahaye, ainsi que M. Andrieu qui l'assistait, sont très nets sur le diagnostic clinique de la variété de luxation qu'ils ont observée, diagnostic que M. Delahaye a appris je crois à faire à l'école de M. Lance. La radiographie que j'ai eue

entre les mains ne permet pas d'infirmer le diagnostic de luxation intermédiaire.

Je suis d'accord avec M. Lance pour admettre que la plupart des luxations intermédiaires sont des luxations instables, et qu'une butée ostéoplastique est souvent inefficace en cas de luxation intermédiaire, si cette butée n'est pas fortement développée en arrière; mais le fait que par une butée ostéoplastique placée au-dessus de la tête M. Delahaye ait obtenu une amélioration fonctionnelle ne permet pourtant pas de dire qu'il ne s'agissait pas d'une luxation intermédiaire. L'appréciation de M. Lance me paraît donc injustifiée.

2° M. Lance a exprimé la crainte de voir se généraliser la réduction des luxations congénitales par arthrotomie. Si M. Lance avait bien suivi la lecture de mon rapport, il se serait aperçu que j'avais l'intention de continuer « à pratiquer les butées ostéoplastiques sans arthrotomie dans tous les cas où la réduction par manœuvres externes aura été obtenue ». Il est, à mon avis, aussi exagéré d'étendre trop les indications de l'arthrotomie, comme le reproche M. Lance à de très distingués chirurgiens anglais et américains, que de proscrire ce procédé opératoire. L'arthrotomie simple, que j'ai utilisée, n'est d'ailleurs nullement comparable à l'opération de Hoffa. Cette opération que défendent encore, après l'avoir souvent pratiquée, des chirurgiens comme Lambotte (d'Anvers) est certainement plus sérieuse puisqu'elle exige des modelages osseux, un creusement du cotyle.

La phrase traditionnelle qui recommande en chirurgie orthopédique de s'abstenir de toute manœuvre dangereuse part d'une bonne intention. Il ne faut pas en exagérer toutefois les conséquences abstentionnistes injustifiées dans l'état actuel de la chirurgie. Une arthrotomie simple n'est pas dangereuse, même à la hanche, dans les conditions normales de la technique chirurgicale.

Si, dans certains cas de luxations sans elle irréductibles, l'arthrotomie large permet de réintégrer la tête dans le cotyle et de bien restaurer un *sourcil cotyloïdien* pour la maintenir, j'estime que cette manœuvre opératoire présentera un avantage marqué sur les techniques sans arthrotomie.

A propos du bistouri à haute fréquence,

par M. **Paul Moure**.

C'est à regret que je prends aujourd'hui la parole dans la discussion qu'a soulevée, le 22 mai 1929, la dernière communication d'Heitz-Boyer sur le bistouri à haute fréquence, car j'aurais préféré attendre que mon expérience soit plus étendue; mais je ne voudrais pas que l'incident rapporté par M. Lenormant jette le discrédit sur une méthode qui me semble intéressante.

C'est mon ami Heitz-Boyer qui m'a révélé l'existence du bistouri élec-

trique et qui m'a initié à son emploi. J'ai été immédiatement séduit par les avantages inhérents à la section électrique des tissus et j'ai voulu me rendre compte par moi-même si la réalité correspondait aux avantages théoriques que laissait entrevoir le principe de cette méthode.

Deux faits m'ont semblé particulièrement séduisants :

1° Il est actuellement bien reconnu que les brûlures électriques produisent généralement les plaies qui restent remarquablement aseptiques, qui cicatrisent rapidement et qui laissent des cicatrices souples. C'est d'ailleurs un point sur lequel Jellinek (de Vienne), qui s'est particulièrement occupé de la question des brûlures électriques, a déjà beaucoup insisté.

2° La section des tissus au bistouri à haute fréquence produit sur les espaces celluleux et sur les petits vaisseaux un véritable calfatage qui évite le suintement des tranches du tissu sectionné. Cette particularité m'a semblé devoir prendre une importance capitale dans certaines opérations septiques et dans toutes les opérations pour cancer.

Ce sont ces deux avantages qui m'ont *a priori* séduit, beaucoup plus, je dois l'avouer, que le fait d'obtenir la section exsangue des tissus et l'hémostase des vaisseaux par coagulation sur pince.

Poussé par le désir de contrôler les espérances qu'avait fait naître dans mon esprit la 2e communication d'Heitz-Boyer, j'ai pensé que le seul moyen d'avoir une opinion sur cette question était d'expérimenter par moi-même cet appareil. Heitz-Boyer a bien voulu m'aider et me guider au cours de deux opérations que j'ai pratiquées, l'une à la Salpêtrière dans le service de M. Gosset, l'autre à la maison de la rue de Turin.

La première opération portait sur un gros anévrisme cirsoïde récidivé de la main.

La deuxième sur un énorme épithélioma végétant de la face latérale du cou développé sur une radiodermite.

Au cours de ces deux opérations, je fus séduit par les avantages indiscutables du bistouri à haute fréquence.

Encouragé par ces deux succès, j'eus le désir de continuer mes expériences, et le hasard me fit entrer en relations avec M. Chenaille qui mit depuis deux mois un de ses appareils à ma disposition; je me suis servi régulièrement de cet appareil, chaque fois que j'ai cru en trouver l'indication, et c'est le résultat de cette trop courte expérience que je désire vous exposer aujourd'hui.

Indications. Avantages.

La section électrique des tissus produisant un calfatage des espaces cellulaires, des lymphatiques, des petits vaisseaux sanguins, paraît bien indiquée dans l'incision des collections purulentes septiques, en particulier toutes les fois qu'il faut traverser des tissus sains pour évacuer une collection purulente dans l'ouverture des foyers infectieux en évolution, tels que phlegmon diffus et anthrax et aussi dans certaines amputations septiques des membres; j'ai pu aussi faire avec succès une amputation de l'avant-bras.

Je crois également que le bistouri électrique peut s'employer avantageusement pour sectionner ou pour ouvrir les différentes parties du tube digestif au cours des gastrectomies, des gastro-entérostomies, des résections intestinales et j'ai sectionné ainsi plusieurs fois l'appendice et son méso, ce qui ne m'a pas empêché de lier le méso et d'enfouir le moignon. Cette section est certainement moins nécrosante que celle du thermo ou du galvano-cautère et plus aseptique que celle du bistouri.

En somme, on peut, je crois, affirmer aujourd'hui que le couteau électrique peut très avantageusement remplacer le thermo-cautère dans toutes ses indications.

Je me demande même si, dans certaines opérations abdominales, la section électrique de la paroi n'éviterait pas l'inoculation des veines, qui provoque des phlébites et des embolies. Toujours avec cette même préoccupation d'éviter l'embolie, il serait intéressant au cours des hystérectomies pour fibrome de sectionner le col utérin et les pédicules à l'aide de la pointe électrique à la place des ciseaux et de voir si cette section coagulante, qui ne supprimerait naturellement pas la ligature des pédicules, éviterait les embolies : seules les statistiques importantes pourront trancher cette question.

La section électrique trouve encore son emploi dans l'exérèse des lésions cutanées, telles que lupus ou cancer, et j'ai constaté que la plaie opératoire se détergeait et cicatrisait beaucoup plus rapidement et qu'elle offrait beaucoup plus vite une surface granuleuse prête à recevoir des lamelles dermo-épidermiques.

Le pouvoir de calfatage que présente la section électrique semble particulièrement intéressant dans la chirurgie du cancer en évitant l'essaimage opératoire. Mais, ici encore, seul l'avenir jugera.

Le pouvoir coagulant incontestable que présente la section électrique des tissus, qui peut être réglé à volonté par l'opérateur, permet, comme nous l'ont montré Heitz-Boyer, Baumgartner et de Martel, d'envisager la section de certains parenchymes, tels que le poumon, le foie, la rate, le rein, le cerveau, le corps thyroïde, etc...

Pour ce dernier organe, mon expérience porte sur trois cas : un goitre nodulaire, un cancer du corps thyroïde adhérant à la trachée, une maladie de Basedow. Dans ce dernier cas en particulier, j'ai été impressionné par la simplicité des suites opératoires et par la rapidité de la guérison.

Je me suis actuellement servi 28 fois du bistouri à haute fréquence : tantôt j'ai conduit avec lui toute l'opération ; tantôt je m'en suis servi pour certains temps opératoires, comme l'on fait parfois usage du thermocautère pour sectionner l'appendice, ouvrir l'intestin, couper et évider le col utérin ; tantôt, enfin, je me suis uniquement servi de courant diathermique pour faire l'hémostase des petits vaisseaux de la paroi des opérations, de hernie, ou d'appendicite. J'ai toujours obtenu dans ce cas une hémostase rapide et parfaite sans aucun incident ultérieur.

Après ces premiers essais, je pense que la section électrique des tissus trouvera des indications que seule l'expérience permettra de préciser : on

ne peut actuellement ni la condamner définitivement ni en faire un éloge excessif. M. Lecène s'est servi une fois de l'appareil d'Heitz-Boyer, avec la collaboration de celui-ci : le malade a présenté des hémorragies secondaires. Dans le premier cas que j'ai opéré, avec l'appareil de M. Chenaille, j'ai également eu à déplorer une hémorragie secondaire, ainsi que vous l'a dit M. Lenormant ; peut-être avais-je commis quelque erreur de technique.

Comme nous l'a dit Heitz-Boyer, le bistouri à haute fréquence facilite la dissection, mais son maniement exige une grande légèreté de main ; il ne faut en effet exercer aucune pression, *car la section des tissus précède la pointe*, qui vous entraîne et s'ouvre au-devant d'elle.

Il faut donc se pénétrer de cette idée que le bistouri électrique est un instrument dangereux, délicat à manier, mais dont les manipulations sont extrêmement sensibles.

Il est cependant un certain nombre de précautions élémentaires à prendre pour éviter des accidents. Il faut d'abord bien placer le malade dans le circuit en appliquant étroitement sous les fesses la lame d'étain reliée à l'appareil.

Isoler parfaitement la table d'opération en la plaçant sur une lame de caoutchouc ; un mauvais isolement pourrait, sur une malade endormie, provoquer des brûlures aux points de contact avec parties métalliques.

Ne jamais poser la pointe sur l'opéré et éviter le contact avec les pinces et avec les écarteurs.

Eviter le contact avec les gros vaisseaux, les nerfs et les tendons, ou tout au moins ne les disséquer qu'avec une faible intensité ; il faut, en effet, suivant les besoins, savoir faire varier l'intensité du courant et il y a dans cette appréciation toute une éducation à faire. C'est ainsi que, dans le cas auquel a fait allusion M. Lenormant, j'avais coagulé les vaisseaux de la main avec une intensité insuffisante, tandis que j'avais disséqué les tendons avec trop d'intensité, d'où l'hémorragie secondaire que j'ai eu à déplorer, et l'infection secondaire de la plaie avec sphacèle qui nécessita une amputation de l'avant-bras ; mais ce qui prouve bien que l'erreur tenait non au principe de la section électrique, mais à sa mauvaise application, c'est que j'ai pratiqué l'amputation à la pointe électrique et que j'ai coagulé sur pince la radiale, la cubitale, l'interosseuse et une petite artériole musculaire qui seules donnaient un jet de sang. J'ai coagulé ces artères correctement avec une intensité suffisante et j'ai fermé la plaie qui a réuni par première intention, bien que le malade eût une infection de la main.

Résultats. — Au cours de mes diverses interventions, j'ai constaté que les tissus se comportent différemment suivant leur structure. Comme l'a dit Heitz-Boyer les tissus conjonctifs sont certainement plus fragiles, ce qui facilite la formation des plans de clivage, mais qui oblige à beaucoup de discrétion pour la dissection des aponévroses et des tendons qui sont très sensibles et se nécrosent facilement.

Les muscles sont, par contre, beaucoup plus résistants, on peut les disséquer et les sectionner impunément. Mais les os ne sont pas attaqués par le courant dont l'action s'arrête au périoste.

La peau, sectionnée aseptiquement à la pointe électrique, cicatrise normalement par première intention et les fils peuvent être enlevés vers le neuvième ou le dixième jour.

Après un mois, la cicatrice cutanée ne paraît pas être plus apparente que celle produite par la section au bistouri ordinaire; l'avenir montrera si elle évite les chéloïdes qui sont très rares après les brûlures électriques accidentelles.

L'hémostase. — L'action hémostatique du couteau à haute fréquence mérite d'être examinée sérieusement.

Il faut, d'une part, distinguer l'hémostase des vaisseaux, et, d'autre part, celle des capillaires et des espaces lymphatiques. La section au radio-bistouri est d'autant plus coagulante, c'est-à-dire hémostatique, que l'intensité du courant est plus forte, que la pointe employée est plus grosse et que la section est plus lente.

Le radio-bistouri de Chenaille peut en effet être très facilement réglé en modifiant simplement l'intensité de courant.

Il est donc préférable de couper la peau avec une pointe fine et une faible intensité, afin d'obtenir une meilleure cicatrisation. Il faut au contraire sectionner les parenchymes tels que foie, reins, corps thyroïde, lentement, avec la grosse pointe et une forte intensité.

Lorsqu'un vaisseau de quelque importance a été sectionné, il faut le saisir avec une pince et il est préférable de lier au catgut; néanmoins, il est possible de le coaguler en faisant passer le courant dans la pince, mais il faut employer un courant d'intensité progressivement croissante, de façon à obtenir une coagulation d'étendue suffisante. J'ai coagulé ainsi au cours de diverses opérations plus de 150 vaisseaux artériels, les uns dans des plaies qui ont cicatrisé par première intention : vaisseaux sous-cutanés et à paroi abdominale, vaisseaux du cou : linguale, faciale, thyroïdienne, branche de la temporale et même la radiale et la cubitale à l'avant-bras au cours d'une amputation; les autres dans des plaies drainées ou tamponnées au cours de l'ablation de tumeurs cutanées des membres ou de la face.

Je n'ai observé qu'une hémorragie secondaire chez un premier opéré au niveau de la cavité palmaire qui avait été insuffisamment coagulée.

Je considère donc que la coagulation par pince des petits vaisseaux convenablement appliquée est une méthode absolument sûre dans les plaies qui réunissent par première intention, mais ce moyen d'hémostase est, je crois, plus incertain que la ligature dans les plaies septiques.

Comme l'hémostase des vaisseaux n'est qu'un avantage très relatif dans l'emploi du bistouri électrique, il est actuellement plus sage de le faire avant et de lier les vaisseaux importants afin de ne pas discréditer une méthode dont les autres avantages sont peut-être considérables.

Pour conclure, je crois que la section électrique des tissus à l'aide des courants de haute fréquence à ondes entretenues est une méthode qui mérite toute l'attention des chirurgiens. Il me paraît aujourd'hui aussi téméraire d'en nier systématiquement les avantages que de vouloir lui

faire supplanter la chirurgie au bistouri et l'hémostase par ligature.

Cette méthode doit être sérieusement et prudemment expérimentée, sans idée préconçue; c'est le but que je poursuis depuis deux mois. J'ai l'intention de continuer mes expériences et j'espère pouvoir en tirer ultérieurement des conclusions basées sur des faits plus nombreux.

RAPPORT

Le traitement des hémorragies graves et des états de shock chez l'homme par le sérum citraté de Normet,

par **M. Normet.**

Rapport de M. Cunéo.

A la séance de l'Académie des Sciences du 21 janvier 1929, le Dr Léon Normet faisait connaître les résultats obtenus chez le chien dans le traitement des hémorragies expérimentales par un sérum à base de citrates.

L'auteur m'a demandé de vouloir bien contrôler ses expériences au Laboratoire de Chirurgie expérimentale de la Faculté de Médecine en vue de l'application éventuelle de son sérum au traitement des hémorragies et des états de shock chez l'homme. J'ai l'honneur d'exposer à la Société de Chirurgie le résultat de mes constatations.

La formule du sérum est la suivante :

	GRAMMES
Citrate de soude	22
Citrate de chaux neutre	9,50
Citrate de magnésie neutre	4,50
Citrate de fer ammoniacal	1
Citrate de manganèse	0,20
Eau distillée	1.000

20 centicubes de cette solution doivent être ajoutés à 1 litre d'eau physiologique à 7 p. 1.000 pour obtenir le sérum à injecter.

L'auteur a pensé que les citrates se dissociant plus facilement que les sels à acide fort devaient mettre en liberté plus rapidement les métaux qui entrent dans leur composition et que ceux-ci devaient de ce fait atteindre leur maximum d'action biologique dont la durée se trouve d'ailleurs prolongée grâce à l'adsorption des ions métalliques par les colloïdes du sang[1].

1. Dr Léon Normet : Sur le mécanisme de l'action biologique du citrate de soude en injection intraveineuse. *Bulletin de l'Académie de Médecine*, 2 décembre 1924.

Le sodium, le calcium et le magnésium jouent le rôle essentiel sur le système nerveux neuro-végétatif et sur la contraction musculaire du cœur, rôle qui est déjà bien connu par les nombreux travaux des physiologistes.

Le fer et le manganèse jouent le rôle d'oxydants et de catalyseurs. Ils permettent à l'hémostase de se faire normalement. Si l'on supprime un de ces métaux, l'animal se relève bien après l'injection, mais il se refroidit rapidement et peut mourir par hypothermie.

Les quelques chiens saignés au Laboratoire de Chirurgie expérimentale ont pleinement confirmé les résultats obtenus antérieurement par l'auteur. Comme on pourra le voir par le film qui va être projeté, l'animal se retrouve après l'injection dans un état normal. Il se lève et marche.

Je rappelle que la saignée, pour être intéressante, doit être poussée jusqu'au moment où l'animal allonge ses membres antérieurs en extension forcée. Ce symptôme apparaît après que le pouls a complètement disparu à la fémorale. Il s'accompagne le plus souvent de l'arrêt de la respiration. L'auteur attache, à juste raison, une grande importance à ce signe qui indique un moment critique, un seuil, au delà duquel l'animal ne peut plus être sauvé par une injection de sérum physiologique ou de tout autre sérum antérieurement connu.

Après avoir assisté à quelques expériences, les chirurgiens de mon entourage ont cru devoir essayer le sérum de Normet dans des cas d'urgence où il était matériellement impossible de songer à une transfusion, en raison de l'imminence d'une issue fatale. Les services voisins du nôtre à Lariboisière ont, à leur tour, employé le même sérum et nous avons eu rapidement des résultats intéressants chez l'homme. Je vais seulement lire à la Société de Chirurgie cinq observations choisies parmi les plus caractéristiques.

Première observation, du Dr Devraigne, accoucheur des Hôpitaux.

Diagnostic : Femme de vingt-huit ans présentant un syndrome d'inondation péritonéale par rupture tubaire.

Observation : A l'examen, cul-de-sac de Douglas bombé, plein de masses molles. Pouls imperceptible à la radiale, à peine perceptible à la fémorale, décoloration extrême des muqueuses, bruits du cœur assourdis.

Intervention : Laparotomie. Hémorragie abdominale très abondante; énormes caillots occupant tout le pelvis : kyste ovulaire à la partie moyenne de la trompe gauche avec une rupture très étroite au bord inférieur de la trompe, par où le sang s'écoule. Salpingectomie. Fermeture sans drainage, en trois plans, après toilette péritonéale.

Après l'intervention, la malade, quoique ayant subi une anesthésie minime, reste très choquée: pouls très difficile à percevoir. Après dénudation d'une veine du pli du coude, on injecte, avec la seringue de Jubé, un litre de sérum citraté de Normet, en dix minutes environ. Pendant le cours même de l'injection, le pouls réapparaît de mieux en mieux frappé. La malade s'adressant à son entourage déclare elle-même qu'elle se sent beaucoup mieux.

Suites opératoires normales, sauf une atonie intestinale pendant cinq jours qui a cédé à l'atropine et à l'hypophyse.

Pas de réaction thermique ni de frisson.

Deuxième observation, de M. Mayer, interne des Hôpitaux.

Diagnostic : Hémorragie de la délivrance.

Observation : Mme X..., primipare, accouchement normal à Lariboisière. Une demi-heure après l'expulsion de l'enfant, la malade pâlit subitement en même temps qu'un flot de sang rouge clair, sans caillots, s'écoule de la vulve. Délivrance artificielle terminée en quelques minutes pendant qu'on exerce une compression sur l'aorte abdominale.

La quantité de sang perdue dépasse certainement 1 lit. 500. La délivrance artificielle terminée, l'utérus se rétracte rapidement. Placenta complet. L'hémorragie est arrêtée, mais le pouls reste filant, incomptable. Les extrémités sont froides, les pupilles en mydriase, enfin le réflexe cornéen est aboli.

Après dénudation d'une veine du pli du coude on injecte, avec la seringue de Jubé, 1 litre de sérum de Normet.

Dès la fin de l'injection la femme est moins pâle, le pouls est bien frappé; la mydriase disparaît. La malade, que l'on peut interroger dix minutes après, ne sent plus de défaillance.

Numération globulaire le lendemain : 2.900.000 globules rouges; six jours après : 3.450.000.

Suites normales, sauf une brusque poussée fébrile à 39°5, deux jours après l'accouchement, sans phénomène pathologique. Le troisième jour, la température maxima est de 37°8. Evolution ultérieure parfaite.

Troisième observation, de M. le Dr Bloch, chirurgien des Hôpitaux.

Diagnostic : Inondation péritonéale par rupture de la trompe droite.

Observation : Mme V..., trente-deux ans, entre à l'hôpital Necker dans le service du Dr Schwartz, à 19 heures, le 9 mai 1929, dans un état très alarmant. Pâleur extrême, pouls à 120, petit, filiforme, température 37°4. L'abdomen est fortement ballonné et fait penser à celui d'une grossesse de quatre mois.

La douleur avait commencé à se faire sentir à 6 heures du matin : douleur d'une brutalité extrême, en coup de poignard, siégeant dans le bas-ventre à droite de la ligne médiane.

Dans le cours de la journée, à quatre reprises successives, la malade avait présenté des syncopes durant cinq à six minutes.

Devant les signes de grosse hémorragie interne le Dr J.-Ch. Bloch, chirurgien de garde, décide l'opération immédiate.

Intervention : Laparotomie. Le péritoine est inondé de sang par rupture de la trompe droite. Ablation des annexes droites et ablation des caillots. L'hémorragie paraît avoir dépassé 2 litres. Fermeture aux crins perdus avec un drain.

Suites immédiates : A la fin de l'intervention, la malade ne présente plus de pouls et la mort paraît imminente. Dans l'impossibilité de recourir à une transfusion on injecte un litre de sérum citraté de Normet dans une veine du pli du coude.

Réapparition immédiate d'un pouls assez plein et bien frappé, quoique la dose de sérum ait été probablement insuffisante pour l'importance de l'hémorragie.

Le lendemain : réaction fébrile à 38°5, pouls faible, rapide, dépassant 120, agitation. Par le drain s'écoule une quantité importante de sang et de caillots.

Le surlendemain, le pouls est mieux frappé, la malade plus calme. Le troisième jour, ablation du drain.

Suites normales par guérison.

Sortie de l'hôpital vingt jours après l'opération.

Quatrième observation, de M. Mayer, interne des Hôpitaux.

Diagnostic : Hémorragie légère et shock grave succédant à une symphyséotomie et à une délivrance artificielle.

Observation : Une femme de vingt-cinq ans, primipare, entre à la Maternité

de Lariboisière, en travail depuis trois heures, poche des eaux rompue. Constatation d'un rétrécissement du bassin. Symphyséotomie par le procédé de Zarabe qui permet l'extraction de l'enfant.

Une heure après l'accouchement, hémorragie de 500 grammes environ qui légitime une délivrance artificielle ; au cours de celle-ci on constate l'intégrité du corps et du col de l'utérus.

Après la délivrance, le pouls, jusque-là bien frappé, devient filant et imperceptible, la respiration est courte, rapide et superficielle. Ces signes de shock, qui s'aggravent rapidement, font penser à une rupture utérine. La tension artérielle recherchée au Pachon ne peut être appréciée, tant l'état de collapsus est prononcé.

On tente une transfusion à la seringue de Jubé; mais elle devient rapidement impraticable par des phénomènes de coagulation qui surviennent après passage de 30 cent. cubes de sang.

Laissant l'appareil monté, on injecte alors un litre de sérum Normet. Pendant l'injection, la malade se recolore, le pouls devient nettement perceptible et même bien frappé. La tension artérielle, prise à la fin de l'injection, donne 10-8.

On pratique alors une hystérectomie subtotale. L'utérus est normal, sans rupture.

Après l'intervention et les quatre jours suivants, le pouls reste bien frappé et la tension artérielle varie entre 10-7 et 9-7.

La malade meurt brusquement, le cinquième jour, probablement par embolie.

Cinquième observation, du Dr Morrisson, chirurgien des Hôpitaux militaires.

Diagnostic : Contusion de l'abdomen par coup de pied de cheval. Déchirure du lobe droit du foie avec hémorragie interne et shock graves. Laparotomie.

Observation : Dans la matinée du 8 mars 1929, l'adjudant-chef L..., du 6e dragons, étant à cheval au manège, reçoit à pleine volée un coup de pied d'un cheval qui était devant lui. Le coup l'atteint au niveau de l'hypocondre droit. Douleur immédiate violente suivie de syncope. Etat de shock marqué. Vomissements alimentaires et bilieux. Le blessé est transporté à l'hôpital Bégin où il est examiné une heure après l'accident.

A l'examen : Blessé en état de shock marqué. Douleur assez vive à la palpation de l'hypocondre droit, mais sans contracture. Ventre sensible dans son ensemble. Pouls petit à 76. Huile camphrée, glace. Le blessé est surveillé de demi-heure en demi-heure. Le pouls a tendance à s'accélérer, 84, puis 96; le facies devient anxieux. Deux nouveaux vomissements bilieux se produisent coup sur coup. A l'examen de l'abdomen, contracture apparue vers l'hypocondre et le flanc droit. Matité légère dans le flanc. Intervention décidée et pratiquée une heure et demie après l'arrivée à l'hôpital.

Intervention : Laparotomie médiane sus-ombilicale. A l'ouverture du péritoine, abondante issue de sang. Le foie déborde le rebord costal et on aperçoit sous la lèvre droite de l'incision une large déchirure hépatique située sur le bord libre du lobe droit et saignant dans la profondeur. La brèche hépatique étant peu accessible, branchement d'une incision transversale à droite avec section du muscle droit. On peut alors explorer facilement la déchirure hépatique, faille profonde de 6 centimètres environ intéressant toute l'épaisseur du bord du lobe droit et dont les deux berges écartées saignent abondamment. Suture hémostatique de cette brèche par deux catguts transfixiant de part en part, l'un dans la partie profonde de la faille, l'autre vers le bord libre. Leur striction amène la coaptation des tranches hépatiques et l'arrêt de l'hémorragie. Mèches sus et sous-hépatique au contact des sutures. Réfection de la paroi en un plan aux bronzes avec reconstitution du grand droit en deux plans au catgut.

Suites immédiates : A 16 heures, deux heures après l'intervention, l'état de shock est toujours marqué, le pouls petit et mou à 96. Tension au Pachon : Mx. 7 ; Mn. 4 1/2.

On décide de pratiquer, en présence de ces symptômes alarmants, une injection intraveineuse de 750 cent. cubes de sérum Normet, la perte de sang étant évaluée à environ un litre.

Injection à 16 h. 30 avec aiguille intraveineuse assez grosse et tubulure ordinaire à sérum. Durée approximative : sept minutes. Pendant l'injection, le pouls exploré par un des assistants reprend une ampleur et une plénitude remarquables. A la fin de l'injection, il donne l'impression de tension d'un pouls normal.

A 21 heures, soit quatre heure et demie après l'injection intraveineuse, le pouls est resté plein et bien frappé à 88. Tension au Pachon : Mx. 14; Mn. 7.

Le lendemain 9 mars. Etat satisfaisant. Pouls bien frappé à 80. Tension au Pachon : Mx. 12; Mn. 7.

Le 11 mars; état satisfaisant. Pouls 70. Tension : Mx. 13, Mn. 7.

Suites : Mèches retirées les 14 et 16 mars. Ablation des bronzes le 22 mars. Suites opératoires sans aucun incident; au début d'avril le blessé est levé et en pleine convalescence.

Dans toutes ces observations, l'hémorragie a été compliquée par un shock opératoire, ainsi que cela se produit presque toujours dans nos services de chirurgie et d'obstétrique. Dans les deux dernières, le shock prend le pas sur l'hémorragie comme gravité, tandis que dans les trois premières l'hémorragie a été plus importante que le shock.

Les doses employées n'ont pas dépassé un litre. Ces doses, suffisantes dans les deux dernières observations, ont été peut-être un peu faibles pour les trois premiers cas où l'hémorragie était abondante. Il n'y a d'ailleurs pas d'inconvénient à atteindre la dose nécessaire en deux fois, en procédant à une nouvelle injection si l'état du pouls ou l'hypothermie indiquent que la première dose était insuffisante.

Dans tous les cas, le sérum de Normet a donné les résultats qu'on était en droit d'en attendre d'après l'expérimentation chez le chien et les observations antérieures de l'auteur chez l'homme.

Il est donc permis de dire que par la facilité de son emploi ce sérum rendra de grands services en chirurgie à côté de la transfusion qui a déjà sauvé tant de vies humaines. Le seul inconvénient de celle-ci est d'exiger des préparatifs assez longs qui ne permettent pas toujours d'intervenir à temps, alors qu'avec le sérum citraté on a pour ainsi dire le donneur universel dans sa poche.

L'auteur pense d'ailleurs que les deux procédés ne doivent pas être opposés l'un à l'autre, mais au contraire se prêter un mutuel appui. La transfusion permet d'obtenir la survie définitive d'un animal saigné plusieurs fois de suite, ce que ne saurait faire un sérum artificiel quel qu'il soit. Il y aura donc intérêt à compléter l'injection de sérum de Normet par une transfusion, quand on pourra craindre une hémorragie secondaire. Inversement dans les grandes hémorragies il est bien difficile, à moins de multiplier le nombre des donneurs, de transfuser une quantité de sang suffisante pour atteindre le volume qui a été perdu par le blessé. La com-

binaison des deux méthodes permettra d'obtenir ce résultat. Enfin, quand un shock important vient compliquer une hémorragie, le sérum de Normet, par son action tonique sur le système nerveux neuro-végétatif, peut compléter très heureusement les effets de la transfusion.

QUESTION A L'ORDRE DU JOUR

Extraction des dents en période d'infection,

par M. **P. Brocq**.

A propos d'un rapport de M. Gosset sur le traitement avec le bactériophage des phlegmons d'origine dentaire par M. André Raiga, notre collègue Cadenat nous demande quelle est notre opinion sur la question suivante : *Faut-il enlever la dent qui est l'origine d'une ostéo-périostite pendant la période des accidents aigus* ? A mon avis, on ne peut apporter à cette question une seule réponse par oui ou par non. Il faut établir des distinctions entre les faits que nous observons *suivant la dent visée*, sa situation anatomique et son état pathologique, *suivant la variété de l'accident aigu* dont cette dent est responsable.

Cadenat a eu raison de poser cette question qui peut paraître banale au premier abord ; or elle est assez complexe et la doctrine chirurgicale n'est pas sur ce point très nettement établie.

Quand on discute de près, on se trouve en effet en présence de principes chirurgicaux qui sont en opposition les uns avec les autres :

D'une part, supprimer la dent immédiatement parce qu'elle constitue un corps étranger septique, origine des accidents, et ouvrir ainsi le foyer primitif ;

Mais, d'autre part, ne pas donner un coup de fouet à l'infection en traumatisant, dilacérant, écrasant les tissus voisins, celluleux ou osseux, au cours de l'avulsion dentaire.

Enfin respecter toute dent qui pouvant être désinfectée, obturée ou recouverte d'une couronne, pourra rester de ce fait fonctionnellement utile.

Les auteurs, qui se sont occupés de la question, se divisent en trois groupes :

Certains, avulsionnistes systématiques, ont pris nettement position : en présence d'une ostéo-périostite aiguë d'origine dentaire, on doit de parti pris et immédiatement pratiquer l'avulsion de la dent. M. Sebileau et son élève Truffert sont de cet avis. L'extraction immédiate a deux avantages,

disent-ils : elle supprime le corps étranger septique ; elle permet souvent le drainage de la collection suppurée par l'alvéole ouverte.

D'autres auteurs, abstentionnistes systématiques, certainement moins nombreux aujourd'hui qu'autrefois, préfèrent atermoyer, faire de l'hygiène buccale, de la vaccinothérapie et inciser la collection suppurée, buccale ou sous-maxillaire, sans enlever la dent en période aiguë. Ils reprochent à la méthode de l'extraction à chaud les mauvaises conditions d'anesthésie locale, les risques d'hémorragies, les poussées fort pénibles d'alvéolite qui parfois lui succèdent, les dangers d'ensemencement à distance de l'os par le traumatisme opératoire. En outre, le drainage par l'alvéole est loin d'être toujours réalisable ; il ne l'est guère que dans la moitié des cas ; cela dépend de la situation de la collection par rapport à l'alvéole. Enfin l'avulsion précoce est loin d'arrêter dans tous les cas la progression de l'infection en marche.

Les spécialistes du troisième groupe sont éclectiques. Je suis avec eux. Après avoir à ce sujet interwievé deux spécialistes distingués, MM. Léon Monier et Ruppe, tous deux anciens internes et stomatologistes des hôpitaux, je me suis trouvé d'accord avec eux d'une façon générale.

Je suis certes partisan, comme eux d'ailleurs, d'enlever le plus tôt possible une dent fonctionnellement perdue ou inutile, quand elle est la cause de phénomènes très sérieux d'ostéo-périostite, avec extension à distance. Mais je pense aussi que *ces deux formules*, l'avulsion toujours immédiate et l'abstention systématique, ont un caractère par trop absolu et qu'il importe de sérier les cas, ce qui est assez difficile et ce que je m'excuse d'essayer de réaliser pour répondre à la question de mon ami Cadenat :

Il y a d'abord lieu de distinguer la dent à laquelle on a affaire. Tous les accidents dentaires, quelle que soit la dent, se ressemblent, c'est entendu. Mais pour des raisons de siège anatomique et de disposition congénitale, il faut mettre à part les dents de sagesse du maxillaire inférieur. Cette division est classique et justifiée par les faits.

J'envisagerai d'abord la conduite à tenir vis-à-vis des dents, autres que la dent de sagesse :

Une dent quelconque, qui détermine des accidents aigus, ne doit être supprimée de parti pris qu'à deux conditions :

C'est qu'il s'agisse bien d'accidents importants d'ostéo-périostite.

C'est que cette dent présente une carie infectée du quatrième degré avec nécrose septique de la pulpe (les kystes dentaires mis à part).

Ces deux conditions sont habituellement liées l'une à l'autre. L'os n'est vraiment infecté que lorsque la chambre pulpaire de la dent est ouverte et infectée.

Il y a plusieurs questions à résoudre :

Quelle est la dent qui est l'origine de l'accident ?

L'accident nécessite-t-il l'extraction de la dent et à quel moment faut-il la pratiquer ?

Comment faut-il pratiquer cette avulsion ?

1° *Quelle est la dent qui est l'origine de l'accident* ? L'examen direct,

douleur à la percussion et à la pression des parois de l'alvéole, nous répondra. La radiographie renseignera sur l'état de la zone apicale. Tout autour de l'apex il y a une zone claire plus ou moins nette, plus ou moins étendue qui traduit la destruction de l'os. Il importe au premier chef, avant d'incriminer telle ou telle dent, de faire un examen clinique et radiographique très complet, sans quoi on s'expose à enlever des dents, malades certainement, mais qui peuvent être conservées et traitées. En effet, il peut exister plusieurs dents malades les unes à côté des autres. Il faut reconnaître celle qui est seule coupable des accidents infectieux.

2° *L'accident nécessite-t-il l'extraction de la dent et à quel moment faut-il la pratiquer* ?

Il faut poser en principe qu'il y a deux sortes d'accidents dentaires :

Ceux que voient les stomatologistes qui sont les accidents bénins et moyens, de beaucoup les plus nombreux.

Ceux que voient les chirurgiens qui sont les accidents sérieux et graves, beaucoup moins communs.

Voilà sans aucun doute la raison pour laquelle nous ne sommes pas toujours théoriquement d'accord avec les stomatologistes.

a) Je mets à part les cas bénins avec cellulite molle, la fluxion dentaire. Ici pas de discussion, il faut être conservateur et optimiste. Tout le monde est d'accord.

b) Dans les cas moyens, très fréquents, où il existe sans conteste des signes cliniques et radiographiques de mono-arthrite apicale avec petite suppuration au niveau de l'apex de la dent et quelquefois dans la suite ostéo-phlegmon, la conservation d'une dent utile est quelquefois possible; c'est une question de degré, c'est une question d'évolution. Je crois qu'il faut être conservateur, si les phénomènes ne sont pas très violents, surtout s'il n'y a pas extension vers le plancher de la bouche quand il s'agit d'une dent du maxillaire inférieur. Il faut alors temporiser. Si une collection se forme, on l'incisera le plus souvent par la bouche, contre l'os.

L'expérience a montré depuis longtemps aux dentistes que ces cas guérissent très simplement sans extraction précoce de la dent. Au contraire en enlevant la dent dans ces cas simples, on risque d'ensemencer l'os à distance, alors qu'il s'agit d'un foyer très limité, qui n'a rien de comparable à une ostéomyélite aiguë.

L'abstention dans ces cas-là est d'autant plus justifiée que l'extraction n'est pas toujours aussi facile qu'on l'a dit. Evidemment si la dent est entourée de pus et mobile, il n'y a qu'à la cueillir, c'est indiqué. Mais parfois elle tient bien par de longues racines divergentes et l'avulsion traumatise l'os et n'est pas sans danger.

D'autre part, on pourrait évidemment par l'extraction précoce drainer la collection par l'alvéole, mais la possibilité de ce drainage n'existe que dans 50 p. 100 des cas et dépend de la situation de l'abcès. Or, il est souvent bien plus simple d'inciser directement cet abcès, ce qui le vide d'une façon plus rapide et plus complète. Aussi dans ces ostéo-périostites, à évolution en quelque sorte locale, je suis partisan de temporiser. D'au-

tant plus que la dent n'est pas fatalement perdue. On juge de sa conservation possible par l'évolution. Si la suppuration s'éternise, mieux vaut alors la sacrifier. Mais, si la suppuration se tarit rapidement, si tout rentre dans l'ordre, il n'est pas défendu d'essayer de désinfecter cette dent, et de l'obturer après l'épreuve du temps, surtout lorsque la radiographie ne montre pas une destruction importante de l'os.

c) Parlons maintenant des *cas sérieux*, de ceux que nous, chirurgiens, nous voyons quelquefois. Ici pas de doute; l'os est profondément infecté, il y a grosse température, douleur violente à la pression de l'alvéole, trismus accentué quand il s'agit des molaires inférieures, cellulite importante avec extension au plancher, péri-mandibulite en un mot, il faut d'urgence supprimer la dent et compléter, si le drainage par l'alvéole ne se fait pas ou est insuffisant, par une incision de la collection qui pointe dans la bouche ou sous la mâchoire. Voilà pour le maxillaire inférieur.

Au *maxillaire supérieur*, il y a une indication à la suppression immédiate, c'est *la sinusite* avec ses signes.

d) Enfin il existe des *cas très graves*, des cas d'ostéo-myélite véritable avec infection à distance de l'os; il peut être indiqué ici de sacrifier une ou plusieurs dents immédiatement et d'ouvrir prudemment les alvéoles. Puis on attend la séquestration.

e) Si ces accidents se compliquent de cellulite hyperseptique, la suppression de la dent n'est qu'un temps secondaire du traitement, des incisions larges devant être pratiquées d'extrême urgence dans les régions sous-maxillaire et sous-mentale.

3° *Comment extraire la dent quand l'avulsion a été jugée nécessaire*?

L'avulsion décidée, il importe de la réaliser correctement avec le minimum de traumatisme. La radiographie, montrant l'importance et la direction des racines, et l'examen local donneront un aperçu des difficultés possibles.

Dans la majorité des cas l'anesthésie locale suffit au maxillaire supérieur. Au maxillaire inférieur, mieux vaut l'anesthésie régionale faite à distance sur le nerf dentaire inférieur.

En cas de trismus, on peut y joindre l'anesthésie massétérine, faite au niveau de l'échancrure sigmoïde.

Un trismus très accentué et invétéré n'est pas un obstacle, mais nécessite l'anesthésie générale.

L'avulsion d'une dent cariée et infectée est souvent facile. Il y a cependant des extractions laborieuses On peut casser la couronne ou bien encore se trouver en présence de racines divergentes ou de racines incluses sans couronne; en pareil cas, il faut aborder la dent par la face externe de l'alvéole, voie d'abord sans danger, réséquer un fragment de cette paroi alvéolaire externe, suivant un procédé dont je reparlerai plus loin à propos de la dent de sagesse. Ainsi, l'avulsion se fait correctement et sans heurt. Par l'alvéole on voit quelquefois sourdre le pus. Si le drainage par l'alvéole paraît immédiatement ou secondairement insuffisant, on pratique une

incision secondaire le plus souvent par la bouche, quelquefois sous la mâchoire, suivant la variété de la collection.

Je résume mon opinion pour les dents autres que la dent de sagesse :

Cas très bénins avec cellulite séreuse (fluxion dentaire) : conservation de la dent.

Cas moyens avec petit foyer de mono-arthrite apicale ou petit ostéo-phlegmon, attendre, inciser la collection là où elle fait saillie, en général par la bouche, essayer de conserver la dent : si la suppuration s'éternise, si la dent n'est plus qu'un corps étranger, l'enlever secondairement, à froid.

Cas sérieux avec extension au plancher ou au pharynx en bas, avec sinusite en haut : enlever d'emblée la dent en totalité et par un procédé correct; faire si c'est nécessaire l'ouverture des collections péri-mandibul-laires.

Cas graves avec ostéomyélite : enlever immédiatement la dent ou les dents en rapport avec le foyer primitif, ouvrir largement les alvéoles.

Cas très graves, avec cellulite hyperseptique : enlever la dent, à moins d'extraction très difficile, et faire d'extrême urgence les larges incisions sous-maxillaire et sous-mentale que commande la situation.

Dans tous les cas, la thérapeutique chirurgicale sera secondée par l'hygiène buccale et par la vaccinothérapie.

Pour les dents de sagesse du maxillaire inférieur, la conduite à tenir est plus délicate :

parce qu'il est plus difficile de faire le diagnostic précis de la variété d'accidents auquels on a affaire;

parce qu'il est plus difficile de prévoir l'évolution de ces accidents;

parce qu'il est plus difficile de pratiquer l'avulsion de ces dents.

1° Il est plus difficile de faire le diagnostic précis de l'accident aigu en présence duquel on se trouve. Ceci, pour la raison que les accidents de dents de sagesse sont toujours très douloureux, sans être dans la majorité des cas cependant des accidents d'ostéo-périostite.

Il y a en réalité deux sortes d'accidents de la dent de sagesse : il y a des accidents provoqués par une dent de sagesse normalement ou anormalement évoluée; ceux-ci ne diffèrent en rien des accidents provoqués par les autres molaires, sauf qu'ils sont plus graves à cause de la disposition plus postérieure de la dent et à cause de son extraction plus difficile. Je dirai de ces accidents ce que j'ai dit précédemment pour les autres dents. Si l'accident est bénin ou moyen, mieux vaut temporiser; si l'os et les tissus voisins sont largement infectés, si l'accident a une allure grave, mieux vaut pratiquer l'extraction précoce.

Mais les accidents de beaucoup les plus fréquents, ce sont *les accidents d'éruption d'une dent de sagesse* évoluant, en général, d'une façon anormale. Ce sont des accidents, dits muqueux, provoqués par l'infection du sac péricoronaire; ce sont des accidents de péricoronarite, sans infection primitive de l'os, avec dent le plus souvent non cariée. Or cet accident, si fréquent et parfois si pénible, simulant par le trismus, par la douleur, par

la température, par la tuméfaction péri-mandibulaire, une ostéo-périostite, cède dans la majorité des cas par de petits moyens : lavages au bock, excision du capuchon, etc. ; et si ce principe doit être respecté que toute dent de sagesse qui évolue d'une façon anormale et qui a causé des accidents doit être supprimée, il n'en est pas moins vrai qu'il est bien préférable d'enlever la dent à froid, quand on le peut.

2° Il est difficile de prévoir l'évolution de l'accident aigu de la dent de sagesse avant comme après l'avulsion de la dent. Beaucoup de cas qui paraissent évoluer avec un caractère sérieux tournent court par un simple traitement local ; c'est indéniable. J'en pourrais citer de nombreux exemples si je ne craignais d'abuser de votre temps.

Par contre, un certain nombre progresse vers une complication sérieuse quand on n'a pas enlevé la dent dès le début ; c'est également incontestable. Mais ce qui est non moins contestable, c'est qu'un certain nombre de cas ont été brutalement exagérés par une avulsion sans doute intempestive. J'en possède trois exemples très nets, tous les trois terminés d'ailleurs par la guérison, l'un après incision sous-maxillaire d'un ostéo-phlegmon ; les deux autres après ouverture spontanée dans la bouche d'une collection suppurée.

Je veux dire un mot de l'un de ces deux cas, parce qu'il s'agit de mon observation personnelle et qu'il me paraît instructif : il s'agissait d'une dent de sagesse du maxillaire inférieur à gauche.

Après plusieurs accidents muqueux, un dernier un peu plus vif me conduisit chez un stomatologiste très distingué. La dent, cachée en grande partie sous un capuchon fibro-muqueux, n'était visible que par une de ces cuspides ; un peu de pus fétide faisait issue par l'ouverture de ce capuchon. Fort de mes principes d'alors, je réclamai l'avulsion immédiate de la dent. A ce moment je n'avais pas de trismus, simplement un peu de rougeur du pilier antérieur, des phénomènes d'angine subaiguë, pas de température. L'avulsion fut pratiquée dans ces conditions à l'anesthésie locale. La couronne, saisie dans les mors d'un davier, se cassa ; les racines furent extraites à l'élévateur et à la curette. L'avulsion fut complète, mais laborieuse. Le lendemain, trismus, dysphagie, 38°5. Le surlendemain, trismus plus accentué, tuméfaction sous-angulaire maxillaire, 39°5. Le troisième jour, dysphagie absolue, volumineuse tuméfaction dure, douloureuse, collée au maxillaire, 40°.

J'arrivai le matin, le quatrième jour, à l'hôpital Saint-Antoine, prêt à demander à mon maître le professeur Lejars une incision sous-maxillaire. Lorsque brusquement tout changea : une collection venait de s'ouvrir dans la bouche et j'ai guéri sans vaccin (à cette époque on n'en faisait pas encore) et sans bistouri.

En réfléchissant à cette observation qui n'est pas unique, il s'en faut, j'ai souvent pensé qu'il était assez malaisé d'établir un pronostic dans certains cas, de distinguer la variété des accidents et par suite, qu'il me soit permis de le dire, d'établir dans ces cas-là un critérium clinique de l'action d'un vaccin.

Je ne veux pas dire par là qu'il ne faut pas faire de la vaccinothérapie; il faut au contraire en faire et enregistrer précieusement les faits qui nous sont présentés pour en déduire la meilleure méthode, grâce à l'épreuve du temps et au nombre des observations. Personnellement j'ai toujours employé le stock-vaccin de mon maître M. Delbet.

De cette observation, j'ai aussi tiré une leçon, c'est qu'avant de se décider à enlever la dent de sagesse en période aiguë il faut d'abord se demander si l'on ne peut pas obtenir le refroidissement d'une manière plus simple et il faut en second lieu s'efforcer d'enlever la dent, si c'est nécessaire, avec le minimum de traumatisme.

Voici au total comment je comprends la conduite à tenir en présence d'un accident d'éruption de la dent de sagesse, je spécifie accident d'éruption.

Il faut poser en principe cette règle que toute dent de sagesse qui pousse d'une manière normale et qui a causé des accidents petits ou grands doit être supprimée. Quand et comment?

Quand?

En présence d'un accident muqueux, je suis partisan d'essayer de temporiser. Je réclame une radiographie bien faite au moyen d'un petit film introduit dans la bouche. Elle me renseigne sur la position de la dent, sur l'état de la couronne. Un examen direct montre le plus souvent seulement la partie antérieure de la dent, la partie postérieure se trouvant cachée sous un capuchon enflammé, traumatisé dans les mouvements de mastication. Du pus sourd sous le capuchon. Je fais exciser ou j'excise au bistouri ce capuchon lorsqu'il est gênant et je fais laver la bouche au bock avec des solutions salines. Les antiseptiques puissants altèrent très rapidement l'épithélium buccal, le vernissent, ce qui est très désagréable et illusoire. Je fais de la vaccinothérapie. Et je temporise.

Eh bien, dans la majorité des faits, surtout si la dent n'est pas cariée, ce qui est le cas le plus fréquent, les accidents cèdent en quelques jours, quelquefois cependant en dix ou douze jours.

N'est-il pas préférable, quand on le peut, quand manifestement l'accident n'est pas très sérieux, d'attendre et d'opérer à froid? Mais il faut alors attendre le refroidissement complet pour ne pas risquer de provoquer une nouvelle poussée en opérant trop tôt.

Si au contraire les accidents sont d'emblée graves, si l'on voit pour la première fois le malade avec un ostéo-phlegmon à tendance extensive, je pense qu'il faut encore faire une radiographie rapidement, ne serait-ce que pour affirmer l'existence de la dent de sagesse, faire une exploration locale, endormir le malade s'il y a un trismus très serré, enlever la dent, puis inciser les collections péri-mandibulaires par la région où elles font saillie.

Comment enlever la dent de sagesse?

Peu après mon accident personnel de dent de sagesse, mon ami Léon Monnier, revenant d'un voyage d'études en Amérique, me rapporta la manière de procéder des dentistes américains.

Vous trouverez ce procédé que nous avons mis au point, Léon Monnier

et moi dans *La Presse Médicale*, n° 85, 25 octobre 1922, dans la Technique des prosecteurs (tête et cou), dans le Traité des maladies des mâchoires (collection Le Dentu et Delbet).

Notez qu'il ne s'agit pas d'un procédé personnel, mais d'un procédé qui était dès cette époque en usage courant en Amérique et qui certainement était déjà appliqué en France par des spécialistes; nous n'en revendiquons en aucune façon la paternité.

Voici en quoi il consiste :

Il faut dans l'ablation d'une dent de sagesse éviter deux écueils :

Éviter de traumatiser la paroi interne de l'alvéole et la gencive en dedans, sous peine de propager l'infection vers le tissu cellulaire si facile à infecter qui s'étend vers le plancher de la bouche et vers le pharynx.

D'autre part il faut éviter de casser la couronne souvent friable de la dent, sous peine d'avoir ensuite beaucoup de difficulté à extraire les racines. Si en effet on essaie de saisir la dent par la couronne avec un davier, même après avoir largement réséqué le capuchon, l'instrument dérape, car la couronne est conique à petite base supérieure. On serre donc plus fort et alors, ou on brise la couronne, ou l'instrument dérape de nouveau. Si l'on n'a pas brisé la couronne, on est tenté, pour éviter que l'instrument ne dérape encore, de saisir en masse la dent et les rebords alvéolaires, que l'on écrase souvent en fracturant largement l'alvéole. Ainsi on favorise singulièrement l'exacerbation de l'infection.

Pour éviter ces deux accidents, dont j'ai vu maints exemples et certains sévères, il suffit de découvrir largement la dent par la face externe de l'alvéole avant de tenter sur elle la moindre manœuvre.

Pour cela on taille sur la gencive un lambeau quadrilatère à charnière inféro-externe; on met ainsi à nu la face supérieure de la dent et la paroi alvéolaire externe. Puis on attaque à la fraise, montée sur un tour électrique, ou tout simplement à la gouge la paroi alvéolaire externe jusqu'à ce que l'on ait découvert largement les racines de la dent.

Alors seulement on ébranle la dent, en engageant entre elle et la deuxième molaire une langue de carpe ou un petit ciseau à froid. En agissant prudemment on commence ainsi à luxer la dent et il suffit de la cueillir avec une pince ou un davier.

Pour cette opération, si on la pratique à froid, l'anesthésie régionale du nerf dentaire inférieur est bien préférable à l'anesthésie générale.

A propos de la technique de l'avulsion de la dent de sagesse, je m'excuse d'adresser à M. Raiga une petite critique.

Je lis dans l'observation I de M. Raiga la phrase suivante : « On sacrifie la dent de douze ans et après avoir abrasé à la gouge le bord alvéolaire externe on peut extraire la dent ainsi libérée au moyen d'un davier. »

Et dans l'observation II : « On suit la même technique que dans l'observation précédente, la résection osseuse étant plus étendue du fait de l'inclusion. »

Avec mon collaborateur et ami Léon Monnier, nous nous sommes élevés contre le sacrifice inutile de la dent de douze ans, qui est l'une des plus

grosses dents de la mâchoire inférieure et qui est de ce fait fonctionnellement très utile. Je pense que nous sommes en cela d'accord avec la plupart des stomatologistes.

Cette remarque, purement technique, n'enlève rien à l'intérêt des observations de M. Raiga, qui s'attache avant tout à démontrer les bienfaits du bactériophage, question que je ne connais pas du tout et que je me garderai bien de critiquer.

En agissant comme je viens de le dire, on pratique l'avulsion sans aucune brutalité et sans casser la dent. De cette manière le traumatisme opératoire n'a que peu de chance de donner un coup de fouet à l'infection.

Or, très souvent l'extraction par les procédés anciens est laborieuse, irrégulière et on ne peut s'empêcher de penser que ces manœuvres pénibles sont la cause des accidents qui éclatent parfois dans la suite.

D'autre part, il y a quelquefois échec complet ou partiel, ce qui est peut-être pire : la couronne est cassée et les racines restent incluses.

J'ai observé récemment dans le service du professeur Lejars le cas suivant :

L'avulsion d'une dent de sagesse avait été pratiquée quinze jours auparavant. Mais la dent, luxée hors de l'alvéole, avait disparu. Le malade, accusé de l'avoir avalée, se défendait avec énergie de cette accusation. Or, quelques jours plus tard, éclataient du côté de la loge amygdalienne des accidents aigus qui nécessitèrent l'intervention d'un laryngologiste. Je reçus ce malade de troisième main, si je puis m'exprimer ainsi. L'amygdale gauche faisait une saillie considérable. Il y avait du trismus, un peu de température : 38°-38°5.

La radiographie montrait une alvéole vide et la dent de sagesse qui se trouvait sur la face interne de la branche montante à sa partie moyenne, derrière l'amygdale. J'essayai sous anesthésie générale d'aborder la dent au milieu de tissus tuméfiés, infiltrés, et j'échouai.

Je recommençai ma tentative quinze jours plus tard dans de meilleures conditions, l'œdème inflammatoire ayant un peu régressé, et je parvins à enlever la dent en suivant la face interne de la branche montante à la hauteur de la loge amygdalienne, où l'avait portée une échappée malheureuse au cours de l'avulsion.

Je m'excuse d'avoir été si long. Je crois qu'il faut conclure en disant que, pendant la période aiguë, la conduite à tenir vis-à-vis d'une dent ne peut être systématique dans le sens de l'avulsion ou de l'abstention ; que c'est une question d'espèce, de diagnostic précis de l'accident observé, de pronostic, donc de bon sens clinique.

Il est indéniable que malgré une indication judicieusement posée et une intervention correctement exécutée, on a pu voir survenir un accident grave, rarement mortel. Il faut se garder d'en accuser toujours la thérapeutique et celui qui l'a appliquée, et penser au terrain sur lequel évolue l'accident. N'est-il pas souvent responsable d'une acuité exceptionnelle des phénomènes infectieux?

COMMUNICATIONS

Un cas d'artériographie,

par **M. H. Gaudier** (de Lille), correspondant national.

Je viens d'observer un traumatisme du pied dans lequel l'artériographie a pu nous renseigner utilement : je présente cette courte note à titre de simple document :

X..., âgé de vingt-quatre ans, entre dans mon service pour écrasement du pied gauche le 2 juin 1929.

Il n'existe que des éraillures superficielles, mais tout le pied est tuméfié, violacé, froid : le gonflement sur la face externe remonte un peu au-dessus de la malléole.

La radiographie montre de nombreuses fêlures des orteils et une fracture du 2e métatarsien.

Après une toilette soignée, le pied est embaumé, réchauffé, et on décide d'attendre la tournure des événements. Au troisième jour se dessinent des escarres superficielles, au niveau de deux orteils (1er et 2e) et sur le dos du pied.

Le pied très ecchymotique est toujours froid; la température commence à monter (38°).

C'est probablement une amputation de jambe, inférieure, à faire; la tension prise, normale à droite, est, à gauche, à la partie inférieure de la jambe, négative.

Je décide auparavant, pour me renseigner sur l'état des vaisseaux, de faire l'artériographie du pied et de la jambe.

Anesthésie. Découverte de la fémorale dans le triangle de Scarpa; solution d'iodure à 25 p. 100, injection prudente de 10 cent. cubes seulement, radiographie commencée au deuxième centimètre cube.

Le cliché développé de suite est bon. Il a été pris de profil, ce qui nous montre suffisamment bien les artères de la jambe et du pied.

Tibiales antérieure, postérieure, pédieuse, plantaire sont de calibre normal. Seuls les fins réseaux terminus sont flous.

Il s'est produit, après l'injection, une énorme dilatation de la fémorale, et probablement qui s'est étendue dans le réseau artériel injecté.

Devant ces renseignements, je me décide d'attendre. Le pied est paré et un pansement au tulle gras appliqué.

Les suites immédiates ont été normales. Pas de douleurs dans la journée qui suivit; diminution les jours suivants de la douleur locale. Les escarres se limitent, le gonflement diminue, et tout paraît devoir se réduire à l'élimination d'un orteil et à de longs pansements. Le pied sera sauvé.

Un fait intéressant : deux jours après l'opération, la tension reprise à la jambe gauche est réapparue, un peu moins qu'à droite, mais positive.

Y a-t-il eu là une conséquence de la vaso-dilatation provoquée par l'injection, analogue à celle que produit la sympathicectomie péri-artérielle?

Je retiens de ce cas la tolérance de l'iodure (il est vrai sous anesthésie), la faible dose injectée, et cependant le bon cliché obtenu.

Sur l'exploration radiologique des voies biliaires avec injection de lipiodol après cholécystostomie ou cholédocotomie,

par M. G. Cotte (de Lyon), membre correspondant.

Au mois de juin 1925 j'ai montré, ici même, les avantages de l'exploration radiologique des voies biliaires après injection de lipiodol[1]. Pierre Mocquot[2], dans un rapport récent sur un cas d'ictère chronique traité par cholécystostomie par M. Raoul-Charles Monod, a fait ressortir également les renseignements précieux que la radiographie avait fournis dans ce cas particulier.

Si je reviens aujourd'hui sur ce sujet, c'est que, depuis 1925, j'ai utilisé très souvent cette méthode d'examen et je voudrais, en vous projetant quelques clichés, insister sur quelques faits anatomo-cliniques dont la radiographie seule a permis l'interprétation ou guidé la thérapeutique.

Le premier cas est assez banal. Il s'agissait d'une jeune fille de seize ans à qui un excellent chirurgien avait fait une cholécystectomie pour lithiase vésiculaire. Un an après, elle conservait encore une fistule muqueuse qui laissait échapper par moments un peu de bile. L'injection montra qu'il y avait au-dessous de la paroi une cavité en communication avec le canal cystique qu'on voyait nettement sur le cliché et qui paraissait complètement obstrué. L'intervention montra, en effet, qu'il y avait un calcul dans le bassinet qui n'avait pas été réséqué. Après ablation de celui-ci et résection de cystique au ras du cholédoque, la malade guérit vite et bien.

Mais c'est surtout dans l'exploration des *voies biliaires principales* que l'exploration au lipiodol est susceptible de fournir d'utiles renseignements. Tout le monde sait que, même après des interventions faites avec une technique rigoureuse, il arrive parfois que les opérés conservent des troubles (récidive des douleurs et de l'ictère, persistance d'une fistule, etc.) qui peuvent être mis sur le compte soit d'un calcul oublié, soit d'un rétrécissement cicatriciel des voies biliaires ou d'une pancréatite concomitante.

Je ne veux pas m'étendre ici sur la question si discutée de la récidive des calculs après les interventions pour lithiase des voies biliaires ; mais je suis sûr que tous ceux qui ont une certaine expérience de cette chirurgie

1. G. Cotte. Sur l'exploration des voies biliaires au lipiodol en cas de fistule. *Bull. et Mém. de la Soc. de Chir.*, t. LI, n° 23, séance du 24 juin 1925.

2. Pierre Mocquot. Un cas d'ictère chronique traité par cholécystostomie. Exploration lipiodolée de la voie principale. Rapport sur une observation de Raoul-Charles Monod. *Bull. et Mém. de la Soc. de Chir.*, t. LV, n° 13, 17 avril 1929.

comprendront très bien qu'un petit calcul logé dans la portion rétro-pancréatique du cholédoque ou de l'ampoule de Vater puisse passer inaperçu au cours de l'intervention et échappe même à l'exploration intra-canaliculaire faite avec un explorateur à boule. De même, lorsque les voies biliaires sont très dilatées au-dessus de l'obstacle, il peut arriver qu'un petit calcul très mobile remonte dans les branches de division de l'hépa-

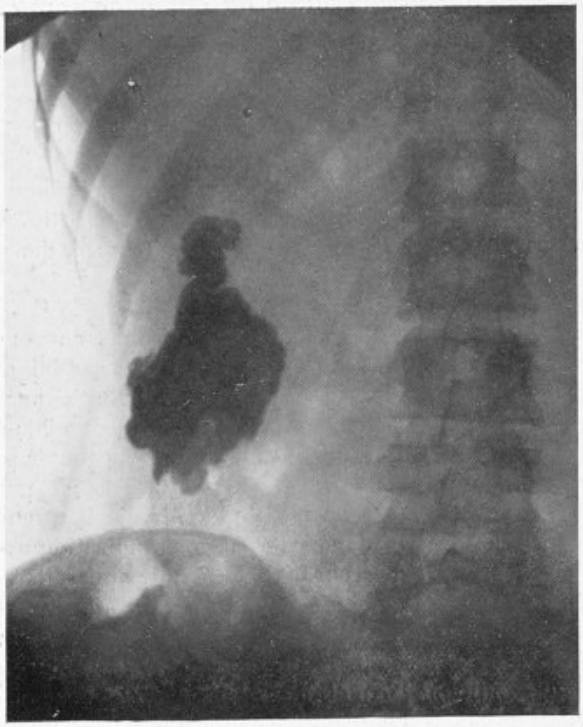

Fig. 1. — Fistule muqueuse après cholécystectomie partielle liée à l'existence d'un calcul du bassinet. Le cystique est bloqué.

tique et que, par là même, il ne puisse être découvert au cours de l'intervention. On sait, d'ailleurs, que c'est pour faciliter l'issue secondaire de ces calculs que Kehr avait imaginé son large tamponnement sous-hépatique après drainage du cholédoque.

Sans doute, pour éviter de laisser échapper ainsi des calculs au cours de l'intervention, le mieux serait de faire une radiographie extemporanée et de rechercher immédiatement si les voies biliaires sont libres de tout calcul ; mais c'est là un idéal difficilement réalisable. En tout cas, depuis 1925, je me suis imposé, après toute intervention sur les voies biliaires

principales, de faire toujours précéder l'ablation du drain de Kehr d'une exploration au lipiodol des voies biliaires.

J'estime, en effet, que si un calcul a passé inaperçu, plutôt que d'attendre l'apparition d'une fistule biliaire ou de nouveaux accidents pour réintervenir, il est préférable d'agir pendant que le drain est encore en

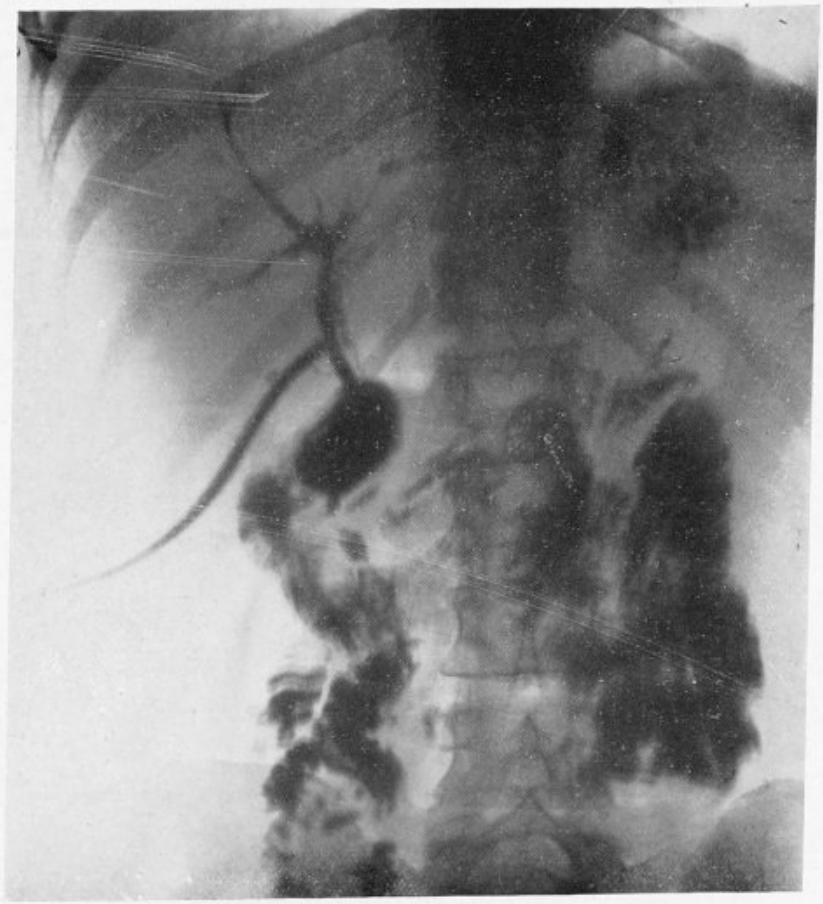

Fig. 2. — Exploration des voies biliaires principales après cholécystectomie et drainage du cholédoque. Injection de lipiodol par le drain en T. Le duodénum et le grêle sont d'emblée injectés.

place. Celui-ci conduit directement sur le cholédoque, ce qui facilite bien les choses.

Jusqu'ici, sur une vingtaine de malades opérés avec le diagnostic de lithiase du cholédoque, deux fois j'ai retrouvé à la radiographie des calculs qui avaient échappé au cours de la première intervention.

A titre documentaire, voici d'abord deux clichés[1] faits chez des malades opérés de lithiase du cholédoque et chez qui, après l'ablation d'un ou de plusieurs calculs, la perméabilité des voies biliaires a été immédiatement rétablie. Ce contrôle fait, le drain a été retiré et la guérison a toujours été obtenue très rapidement. Je n'insiste pas davantage sur ces faits, de beau-

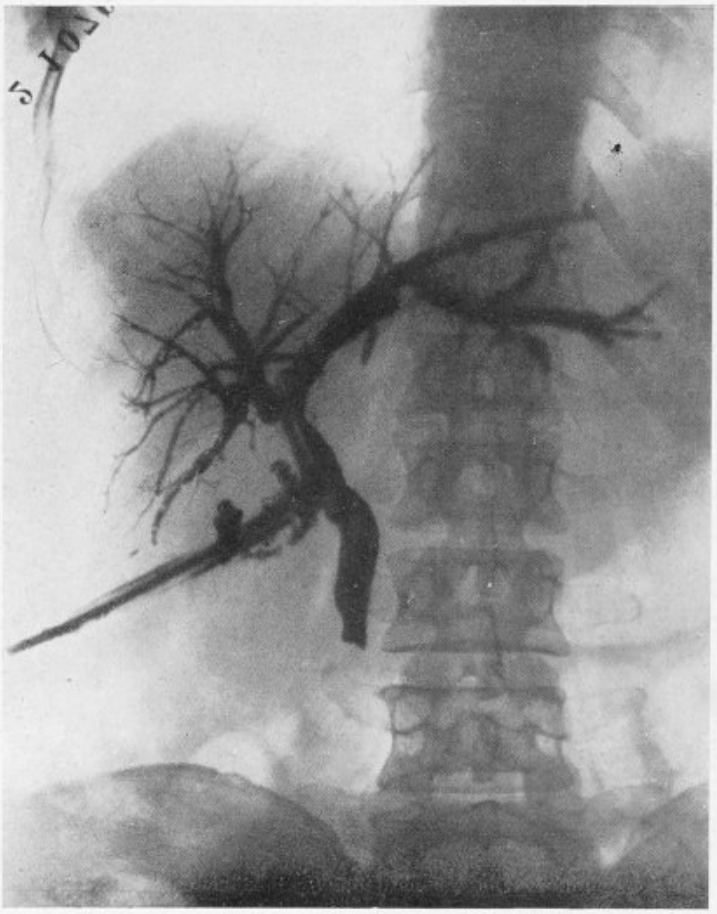

Fig. 3. — Petit calcul unique de l'ampoule de Vater passé inaperçu au cours d'une première intervention.

coup les plus habituels. Il ne servirait à rien de multiplier les exemples.

Beaucoup plus intéressants sont les faits où la radiographie montre un obstacle au niveau des voies biliaires.

1. Nous n'avons reproduit dans cette communication que quelques-uns des clichés projetés à la séance.

Voici, par exemple, le cas d'une femme de cinquante et un ans qui a présenté à différentes reprises des poussées de cholécystite avec ictère et que mon collègue et ami, le professeur Savy, a fait passer dans mon service avec le diagnostic de lithiase probable du cholédoque. A l'intervention, on trouve une vésicule épaissie sans calcul. Au niveau du carrefour, gros ganglion encore œdémateux. Le petit épiploon est infiltré mais le cholédoque n'est pas

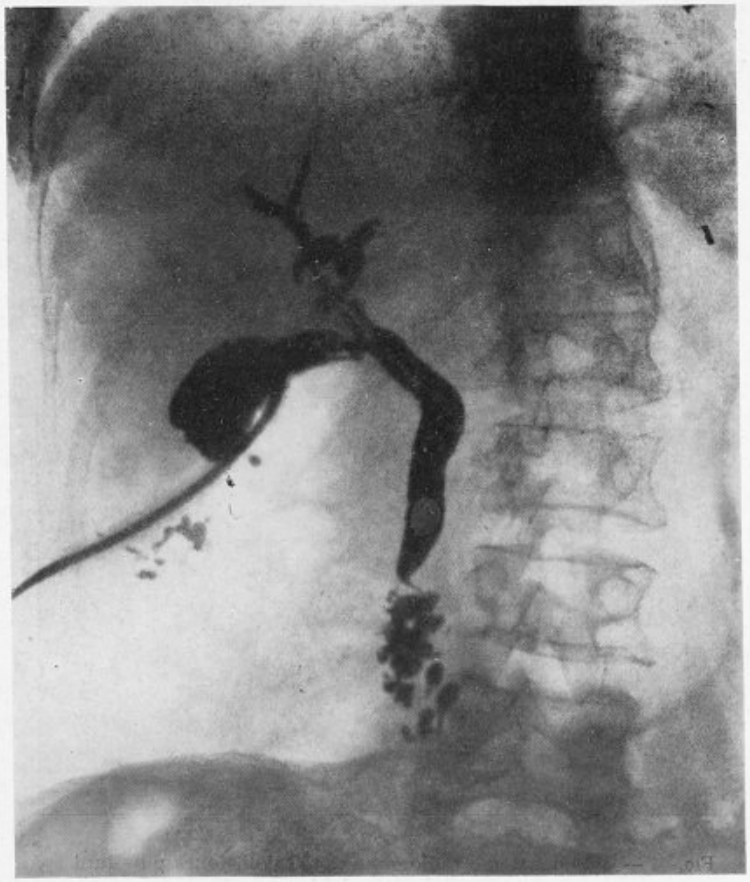

Fig. 4. — Exploration des voies biliaires après une cholédocotomie pour lithiase probable restée infructueuse. Dans la portion terminale on voit une tache ovalaire qui laisse supposer qu'il y a un calcul.

dilaté. A son ouverture, il s'écoule de la bile trouble, sans calculs, ce qui laisse supposer qu'on est en présence d'une angiocholécystite non calculeuse. Cholécystectomie sous-séreuse avec drainage du cholédoque (23 juin 1928).

Les suites de l'intervention sont simples; les matières sont normalement colorées. Et cependant, quinze jours après l'intervention, au moment de

sortir le drain, on voit qu'il existe un calcul au niveau de la portion terminale du cholédoque (fig. 3). Le 23 juillet, après décollement du duodénum, je trouve effectivement à ce niveau un petit calcul du volume d'un pépin de raisin, enchatonné, qu'il est impossible de refouler et d'extraire par l'inci-

Fig. 5. — Une deuxième radiographie faite huit jours plus tard met ce calcul en évidence.

sion sus-duodénale. Cholédocotomie rétro-duodénale au niveau même de l'ampoule de Vater. Ablation du calcul. Guérison.

Voici un deuxième cas qui est également fort instructif au point de vue des difficultés qu'il y a souvent à trouver à l'intervention certains petits calculs très mobiles. Il concerne une femme de cinquante et un ans, subictérique, qui a un long passé biliaire et qui a présenté des coliques hépatiques avec ictère à plusieurs reprises.

A l'intervention (15 juin 1928) on trouve une vésicule petite, rétractée, non calculeuse. Le cholédoque n'est pas dilaté et n'est guère plus gros qu'une sonde de Nélaton n° 21 ou 22. A la palpation on ne sent aucun calcul. Après incision, il s'écoule de la bile blanche, mais pas de calculs.

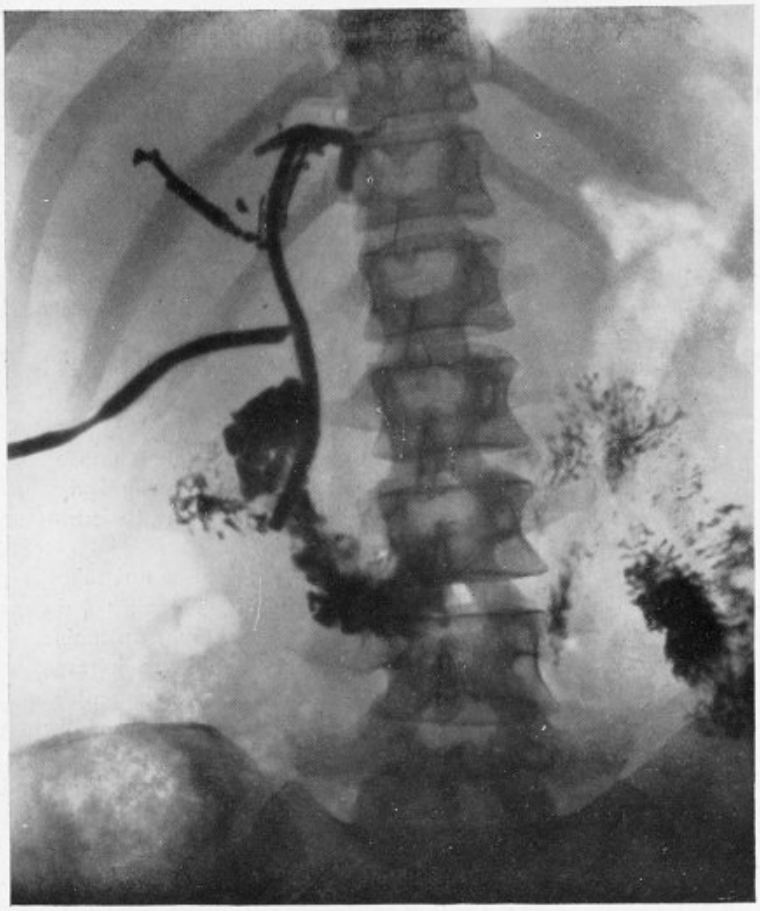

Fig. 6. — Après deux interventions itératives le cholédoque est libre.

L'exploration avec l'explorateur à boule est négative. Cholécystectomie sous-séreuse, drainage du cholédoque.

Une radiographie faite quinze jours après montre une tache ovalaire qui semble traduire l'existence d'un calcul (fig. 4). Une deuxième radiographie faite cinq à six jours après montre effectivement qu'il y a un calcul (fig. 5). Et cependant, à la deuxième intervention, faite le 5 juillet 1928, le cholédoque étant complètement exploré de haut en bas, il est impossible de découvrir le

moindre calcul. On suppose donc que celui-ci a été expulsé au cours des manœuvres de décollement duodéno-pancréatique. Une troisième radiographie faite quelques jours plus tard montre cependant que le cholédoque est encore obstrué. Le 27 juillet je fais donc une troisième intervention et cette fois je sens dans la portion rétro-duodénale du cholédoque un petit calcul très mobile qui s'échappe par le bas juste au moment où je vais le saisir. Malgré un examen prolongé il m'est impossible de le retrouver. Je suppose que cette fois il s'est échappé dans le duodénum ; mais pour m'en assurer je fais une duodénotomie exploratrice, et après avoir introduit une sonde par la brèche duodénale je vois que l'ampoule est effectivement libre. La sonde arrive facilement dans la cavité duodénale. La radiographie faite après cette troisième intervention apporta la preuve de la perméabilité des voies biliaires (fig. 6).

Mais la radiographie des voies biliaires principales ne permet pas seulement de mettre en évidence l'existence de calculs passés inaperçus au cours de l'intervention. Dans certains cas elle peut montrer également des lésions pariétales fort intéressantes.

Chez un homme de soixante-quatre ans dont j'ai rapporté l'histoire récemment à la *Société Médicale des hôpitaux de Lyon* avec le professeur Cade, j'ai pu dépister ainsi l'existence d'un rétrécissement de la portion terminale du cholédoque, et je fus conduit à faire une anastomose cholédoco-duodénale qui amena la guérison complète. Je reviendrai tout à l'heure sur cette observation au sujet des interventions en plusieurs temps dans les angiocholites graves.

Chez une autre malade d'une cinquantaine d'années qui m'avait été confiée également en pleine crise d'angiocholite aiguë et chez qui j'avais enlevé un gros calcul unique, ovalaire, du cholédoque, un mois après l'opération les matières étaient encore décolorées. A la radiographie, le cholédoque restait très distendu ; le lipiodol passait difficilement dans le duodénum. On avait l'impression que la portion terminale du cholédoque était rétrécie. Avant d'en venir à une nouvelle intervention je laissai évoluer les choses et, quinze jours plus tard, je fis une nouvelle radiographie. Celle-ci montra que le lipiodol passait beaucoup mieux dans l'intestin. La portion terminale du cholédoque était moins filiforme. Quelques jours après, je supprimai le drainage. A partir de ce moment les selles reprirent leur coloration habituelle. La température qui était restée à 37°2-37°8 revint peu à peu à la normale. La fistule opératoire se tarit immédiatement et définitivement ; à partir de ce moment, la malade guérit très rapidement. Je crois qu'il s'agissait ici d'un rétrécissement du cholédoque lié probablement à une pancréatite associée à la lithiase. A la radiographie, en effet, l'image diffère sensiblement de la précédente. A l'intervention le cholédoque était énormément distendu mais ses parois n'étaient pas infiltrées, ce qui me fait dire que le rétrécissement devait être le fait d'une compression plus que d'une lésion pariétale.

Ces faits pris parmi les plus caractéristiques de ma collection suffisent, je crois, à montrer l'intérêt qu'il y à rechercher systématiquement la

perméabilité des voies biliaires avant de supprimer le drainage du cholédoque. Seule, en effet, une radiographie de contrôle permet de voir s'il y a encore ou non dans les voies biliaires des calculs qui auraient échappé à l'intervention ou s'il existe des lésions surajoutées à la lithiase. Par cela même elle permet d'assurer le résultat, en conduisant toutes les fois que cela peut être nécessaire à une intervention itérative précoce, ce qui réduit d'autant la durée de l'hospitalisation et avance l'heure de la guérison complète.

M. **Cunéo** : Il n'est pas rare qu'un petit calcul du cholédoque puisse se déplacer au cours de l'exploration et aller se loger dans une des branches de bifurcation de l'hépatique et plus particulièrement la droite. Ce n'est pas l'exploration cavitaire qui peut faire découvrir ce calcul. On le reconnaîtra par la palpation externe et on pourra par une pression méthodique le pousser vers l'incision cholédocienne et l'extraire par celle-ci.

M. **Cotte** : Je remercie M. Cunéo d'avoir bien voulu discuter ma communication. Pour ce qui est de la difficulté de trouver certains petits calculs qui purent échapper au cours de l'intervention, je suis d'accord avec lui. Comme je l'ai dit tout à l'heure, cela montre l'utilité de faire une exploration radiologique des voies biliaires par le drain avant de l'enlever.

Pour ce qui concerne les interventions en deux temps, je suis également d'accord avec lui pour dire que c'est une méthode d'exception. Ce qui le montre bien d'ailleurs, c'est que je n'y ai eu recours que six fois en cinq ans. Bien entendu elle ne se pose que chez les ictériques infectés. J'ajoute, d'ailleurs, que ce qui m'a frappé le plus c'est de voir qu'un drainage indirect et surtout incomplet par la vésicule suffisait à faire tomber un état fébrile qui avait résisté jusque-là aux moyens médicaux. Je ne crois pas, d'ailleurs, que le fait d'aller jusqu'au cholédoque et de l'ouvrir en enlevant les calculs qui se présentent d'eux-mêmes aggrave beaucoup l'intervention à condition que celle-ci puisse être rapidement menée. Mais s'il faut décoller le duodénum, je crois que le pronostic devient d'emblée beaucoup plus grave et chez mes malades j'ai eu l'impression qu'il valait mieux faire une intervention incomplète que de prolonger l'acte opératoire.

L'intervention chirurgicale en deux temps chez les lithiasiques en rétention biliaire avec angiocholite,

par M. **G. Cotte** (de Lyon), membre correspondant.

L'intervention chirurgicale, dans la lithiase biliaire compliquée d'ictère, a toujours préoccupé les chirurgiens, surtout lorsque la maladie s'accompagne d'une fièvre persistante à type rémittent et à grandes oscillations. Tout récemment encore, M. Hartmann [1] touchait à cette question et indiquait, d'après Bengolea et Velasco Suarez dont il rapportait le mémoire, les avantages qu'il peut y avoir à faire précéder l'intervention d'un drainage médical des voies biliaires par le tubage duodénal. Je m'empresse de dire que je n'ai, moi non plus, aucune expérience de cette méthode. Dans un cas récent d'angiocholite grave, j'ai bien demandé à un de mes collègues en médecine des hôpitaux de faire ce drainage, mais la malade (qui était dans un état assez alarmant) n'a jamais pu avaler le tube et je crois que bien souvent dans les cas auxquels je fais allusion les mêmes difficultés pourront se représenter.

A défaut d'un drainage médical des voies biliaires suivant la méthode de Vincent-Lyon on peut donc se demander s'il n'y aurait pas lieu, avant de tenter une intervention radicale, de réaliser en quelque sorte dans un premier temps un simple « *anus biliaire* » en drainant les voies biliaires d'une façon aussi rapide que possible. Tout le monde sait les heureux résultats que cette technique des interventions en plusieurs temps a donnés dans la chirurgie gastro-intestinale ou la chirurgie urinaire chez les occlus ou les rétentionnistes. Pour les voies biliaires il ne semble pas que cette méthode ait jamais été systématisée ou qu'elle ait été formellement recommandée. Personnellement, toutefois, depuis 1924 j'ai opéré six malades de cette façon et les résultats que j'ai obtenus ont été tels qu'il m'a paru intéressant de les signaler. Dans tous les cas, en effet, il s'agissait de malades ayant un passé biliaire plus ou moins ancien. Chez tous il y avait un état fébrile continu, avec de grandes oscillations; tous étaient en rétention biliaire avec ictère et décoloration des matières. Il me paraît donc inutile de donner tous les détails de ces observations qui feront l'objet d'un travail ultérieur plus complet. Je ne retiendrai donc ici que les points destinés à montrer la façon dont l'intervention en deux temps a été conduite. Voici brièvement résumées ces six observations :

La *première* concerne une femme de quarante-neuf ans que j'ai opérée le 7 novembre 1924 en pleine poussée d'angiocholite.

Dans un premier temps sous anesthésie à l'éther, la vésicule étant bourrée de calculs, je fis une cholécystectomie sous-séreuse (parce que celle-ci était

1. Hartmann. L'intervention dans la lithiase compliquée d'ictère par MM. Bengolea et Velasco Suarez. *Bull. et Mém. de la Soc. de Chir.*, t. LIV, n° 34, 22 décembre 1928.

particulièrement facile dans ce cas) et je drainai le cholédoque sans l'explorer ni aller à la recherche des calculs.

A la suite de cette intervention, l'angiocholite disparut peu à peu. La radiographie, présentée ici en 1925, ayant montré ensuite l'existence d'un calcul de l'ampoule de Vater, celui-ci fut enlevé secondairement. Guérison.

Peut-être, dans ce cas, la cholécystectomie d'emblée était-elle un acte un peu risqué? En principe, je crois, en effet, qu'il vaut mieux se contenter de faire

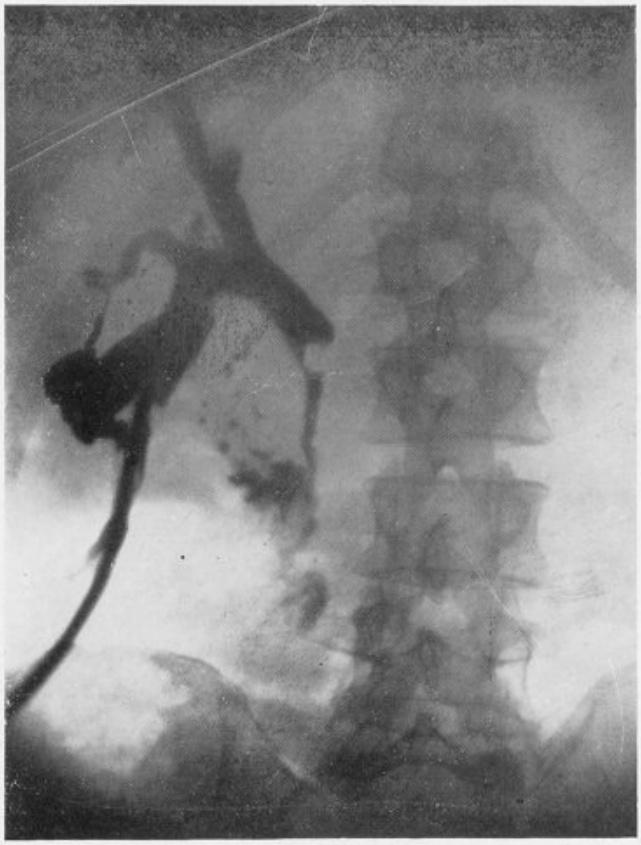

FIG. 1. — Lithiase biliaire opérée en deux temps. Calcul du cholédoque. Ablation secondaire.

une simple cholécystostomie ou d'inciser la vésicule de proche en proche jusqu'au cholédoque si cela est nécessaire. Je crois en tout cas que si l'on s'était évertué d'aller d'emblée à la recherche du calcul situé au niveau de l'ampoule de Vater, ce qui eût nécessité le décollement du duodénum, les suites n'auraient pas été aussi simples.

Le *deuxième cas* concerne une femme de cinquante-quatre ans qui avait un long passé lithiasique et chez qui je fus amené à intervenir en raison d'accidents

infectieux avec ictère qui n'avaient pas cédé au traitement médical. Le 15 décembre 1926, intervention sous rachianesthésie. Ablation de 9 calculs dans la vésicule. En incisant le cystique de proche en proche, on arrive sur le cholédoque dont on retire 6 calculs. L'hépatique libre, on met un drain à son intérieur. Le bout inférieur du cholédoque n'est pas perméable à l'explorateur; mais pour ne pas prolonger les manœuvres opératoires on s'en tient à la réalisation de cet *anus biliaire*. Trois semaines après, les accidents infectieux ayant complètement disparu, sous anesthésie locale je vais à la recherche du cholédoque

Fig. 2. — Rétrécissement de la portion terminale du cholédoque avec dilatation sus-jacente de l'hépatique au-dessus de l'abouchement du canal cystique.

dans la plaie. Pour décoller le duodénum il suffit de donner du chlorure d'éthyle pendant quatre à cinq minutes. Au cours de cette deuxième intervention on extrait encore 5 calculs de la portion profonde du cholédoque et on enlève la vésicule.

Guérison. Actuellement cette malade va aussi bien que possible.

Dans la *troisième observation*, il s'agissait d'un homme de trente-quatre ans qui fut opéré sous rachianesthésie le 15 juin 1926. A l'intervention, le foie était énorme et très induré. Les voies biliaires étaient peu dilatées. En incisant de proche en proche la vésicule et le cystique j'arrivai sur le cholédoque dont je retirai six petits calculs. Drainage de l'hépatique et tamponnement sous-hépatique.

Six semaines après, la situation est très modifiée. Le foie est revenu à des dimensions normales, mais la radiographie montre qu'il y a encore un calcul dans le cholédoque (fig. 1).

Le 4 août, sous rachianesthésie, on enlève ce calcul qui a le volume d'un pois.

Les suites opératoires immédiates sont très simples; mais, vingt-cinq jours après, le malade succombe avec des signes de péritonite aiguë. Mon assistant le Dr Bertrand, appelé d'urgence à 11 heures du soir à l'hôpital, fait une laparotomie qui montre l'existence de liquide bilieux dans le ventre. Malheureuse-

Fig. 3. — Lithiase biliaire opérée en deux temps. Vérification de la perméabilité des voies biliaires après le deuxième temps. Le canal de Wirsung a été injecté en même temps que le cholédoque. Une première exploration avait été faite la veille, d'où la présence de lipiodol dans le gros intestin.

ment, une panne d'électricité survenue pendant l'intervention l'oblige à terminer rapidement l'intervention sans pouvoir rechercher la cause de cette péritonite tardive. L'autopsie n'a pu être pratiquée.

La *quatrième observation* concerne un homme de soixante-quatre ans, qui m'avait été confié par M. le professeur Cade. Il présentait des signes d'angiocho-

lite subaiguë, mais, comme il avait maigri de près de 20 kilogrammes depuis quelques mois, je pensais qu'il avait un néoplasme.

Le 18 septembre 1928, sous anesthésie locale, je découvre la vésicule : bien que rétractée, il est encore possible de la drainer ; elle renferme une bile trouble avec du sable biliaire. L'état général est si précaire qu'on se borne à faire ce simple drainage vésiculaire.

A la suite de cette intervention, l'état général s'améliore sensiblement, la fièvre revient à 37°2-37°8, mais les matières restent décolorées.

Le 12 octobre, après avoir infiltré largement la paroi avec de la novocaïne à

Fig. 4. — Lithiase du cholédoque opérée en deux temps. Par la vésicule drainée avec une sonde de de Pezzer dont on voit le pavillon on a injecté les voies biliaires.

2 p. 100, je vais donc à la recherche du cholédoque. Il renferme de la boue biliaire épaisse, mais pas de calcul. Drainage.

Cette deuxième intervention est suivie d'une détente encore plus marquée que la première, les urines deviennent claires, l'ictère diminue sensiblement sans disparaître toutefois complètement.

En décembre, l'exploration au lipiodol montre qu'il existe un rétrécissement inflammatoire du cholédoque (fig. 2). Mais cette fois l'état général est tel qu'on peut envisager sans appréhension une anastomose de dérivation.

Le 22 décembre 1928, sous rachianesthésie, je fais une anastomose cholé-

doco-duodénale latéro-latérale avec décollement du duodénum. Guérison *per primam*.

Le malade a été vu tout récemment ; il a engraissé de 15 kilogrammes et va tout à fait bien. C'est là un succès d'autant plus appréciable qu'il s'agissait d'un homme de soixante-quatre ans et je suis persuadé qu'une thérapeutique d'emblée plus radicale aurait eu d'autant moins de chance d'aboutir qu'on aurait peut-être prolongé les recherches pour trouver un calcul qui n'existait pas. Au reste, les deux premières interventions ont été faites avec une anesthésie purement locale.

FIG. 5. — Un mois environ après l'ablation du calcul le cholédoque est encore dilaté. Sa portion terminale paraît rétrécie (pancréatite probable).

Quelques jours plus tard, j'ai opéré *une autre malade* du service de M. le professeur Cade qui était également en pleine poussée d'angiocholite avec ictère et fièvre à grandes oscillations. Là encore, le 15 janvier 1929, sous anesthésie purement locale, je fais une cholécystostomie. L'exploration, restée superficielle, ne montre pas de calcul.

Après cette intervention, la température revient à peu près à la normale. Malheureusement, on ne peut arriver, par la fistule vésiculaire, à injecter les voies biliaires et c'est sans avoir aucune notion sur l'existence de calculs ou leur siège que je reprends cette malade le 15 février suivant.

Anesthésie à l'éther, par suite d'une impossibilité à faire la rachianesthésie

(quatre ponctions blanches). Le bassinet et le cystique très profonds sont bourrés de calculs (ce qui explique l'échec de l'injection de lipiodol). Le cholédoque est pris dans une gangue inflammatoire, ses parois sont épaissies, mais il ne paraît pas renfermer de calculs. Cholécystectomie sous-séreuse et drainage de l'hépatique. Guérison sans incident.

La radiographie faite quinze jours plus tard montre la perméabilité complète des voies biliaires (fig. 3).

Le *dernier cas* concerne une femme de cinquante-deux ans que j'ai vue

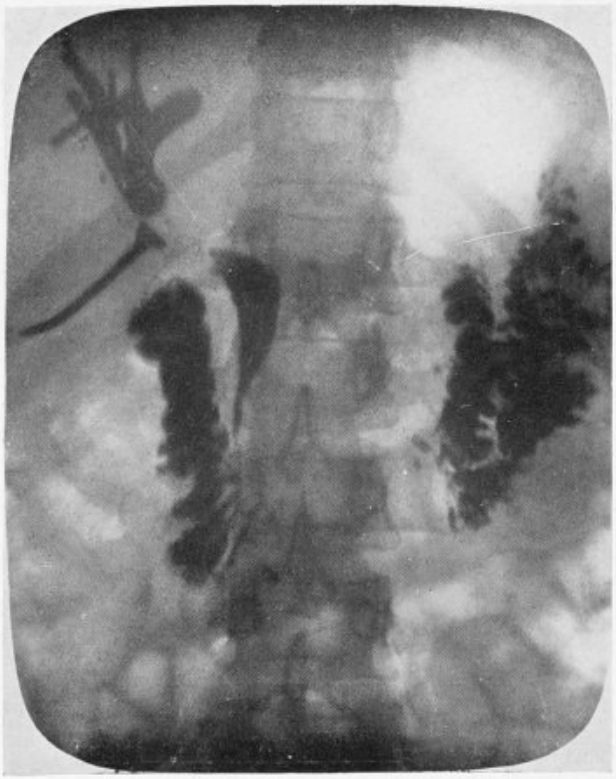

Fig. 6. — Trois semaines plus tard le cholédoque est devenu plus perméable.

également au mois de février dernier en pleine crise d'angiocholite. Malgré un traitement médical rigoureux, la fièvre gardait un type rémittent avec grandes oscillations. Dans ces conditions, le 6 mars dernier, sous anesthésie purement locale, je fis une cholécystostomie de dérivation et mis une sonde de de Pezzer dans la vésicule.

A la suite de cette intervention, la température baisse d'un seul coup et même pendant quarante-huit heures les matières redeviennent colorées, mais ce résultat ne se maintient pas complètement; les selles redeviennent argileuses; la fièvre remonte autour de 38°2-38°5.

Le 20 mars, l'exploration des voies biliaires faite avec la collaboration de

M. Contamin montre des voies biliaires excessivement dilatées avec une image qui traduisait certainement l'existence d'un calcul (fig. 4).

Le 25 mars, sous rachianesthésie, on trouve effectivement dans le cholédoque un calcul ovalaire du volume d'une grosse olive, sans facettes.

A la suite de cette intervention, l'état du malade s'améliore de plus en plus; mais cependant les matières restent longtemps décolorées. Les radiographies faites au début et à fin avril (fig. 5 et 6) montrent que le cholédoque est encore bloqué dans sa portion pancréatique. Comme je l'ai dit tout à l'heure en projetant les clichés concernant cette malade, je crois qu'il s'agissait là d'une pancréatite associée à la lithiase et qui a fini par rétrocéder à la suite d'un drainage prolongé. Actuellement cette malade est complètement guérie.

Tels sont brièvement résumés les faits avec lesquels il m'a paru intéressant de discuter ici les avantages des interventions en plusieurs temps chez les malades en rétention biliaire avec angiocholite.

Sur six malades opérés de cette façon, dont deux hommes, je compte 6 succès opératoires et 5 succès définitifs, puisque un de mes malades est mort de péritonite trois semaines après la deuxième intervention. Ce sont là des résultats qui donnent à réfléchir, d'autant plus que tout le monde sait combien le pronostic opératoire est sombre en pareil cas.

Le plus souvent, en effet, chez ces malades atteints d'angiocholite, la cellule hépatique est toujours plus ou moins profondément altérée, et même lorsque l'intervention est conduite dans des conditions relativement satisfaisantes pour le chirurgien elle réserve souvent des surprises désagréables. A plus forte raison, lorsque l'intervention a été difficile ou laborieuse. Dans certains cas, en effet, le foie augmenté de volume se laisse mal extérioriser; le cholédoque est difficile à découvrir, l'hémostase est laborieuse et, s'il faut décoller le duodénum pour aller chercher un calcul situé dans la région rétro-duodénale ou rétro-pancréatique, cette manœuvre s'accompagne toujours d'un suintement sanguin assez difficile à tarir. Bref, lorsqu'on arrive au but et qu'on a extrait le calcul qui obstruait les voies biliaires, souvent il n'y a pas lieu de trop se féliciter de cette prouesse opératoire, car malheureusement il y a beaucoup de lithiasiques qui ne peuvent faire les frais d'une intervention aussi prolongée. Après bien d'autres, j'ai perdu des malades opérés dans ces conditions, et c'est pour essayer d'éviter de tels insuccès que depuis cinq ans j'ai toujours eu recours, en pareil cas, aux interventions en plusieurs temps.

Avant de prendre le bistouri, si cela n'a pas été déjà fait, il importe, je crois, de soumettre les malades à un traitement médical régulier avec des lavements froids, des injections intraveineuses d'uroformine, etc. Personnellement, j'y ajoute toujours des injections de propidon ou de lipo-vaccin anticolibacillaire et anti-entérococcique. Si le temps de saignement est augmenté, je fais prendre, en outre, par la bouche, du chlorure de calcium.

A l'avenir, je me propose de faire un nouvel essai de drainage médical des voies biliaires par le tubage duodénal, s'il est possible.

Il est bien évident que si par ces moyens on arrivait à enrayer l'infection, il faudrait ajourner l'intervention; mais c'est une éventualité qui ne s'est encore jamais produite chez les malades que j'ai vus dans

ces conditions, ce qui m'a amené en fin de compte à prendre le bistouri.

Sur la conduite même de l'opération en deux temps, je serai bref. Dans ma première intervention, je me suis laissé aller à faire une cholécystectomie sous-séreuse. J'avais fait une anesthésie à l'éther, car à ce moment je n'avais pas une expérience suffisante ni de l'anesthésie locale, ni de la rachianesthésie dans la chirurgie de l'étage sus-ombilical. Dans les deux cas suivants, j'ai incisé la vésicule jusqu'au cholédoque car, à ce moment, je croyais [1], conformément aux idées défendues par Quénu et Duval dans leur rapport sur le Traitement des angiocholites aiguës, que pour bien drainer les voies biliaires il fallait mettre un drain dans l'hépatique. Bien entendu, dans aucun de ces cas, je ne m'étais appliqué à rechercher et à enlever l'obstacle.

En principe, je crois qu'il vaut mieux faire le minimum et, dans mes trois dernières observations où la situation était particulièrement grave, je me suis contenté de faire une simple taille vésiculaire à l'anesthésie locale. J'estime que si la vésicule peut être drainée il faut se contenter de cela. Il est curieux, en effet, de voir combien ce drainage indirect suffit souvent à améliorer la situation. Sans doute, s'il y avait des abcès aréolaires du foie comme on en trouve parfois à l'autopsie chez de tels malades, le drainage vésiculaire ne suffirait peut-être pas à faire tomber la température, mais certainement en pareil cas la cholédocotomie ne serait pas plus efficace. On peut donc poser en principe que s'il n'y a pas de lésions irrémédiables du parenchyme hépatique la cholécystostomie en faisant cesser la rétention biliaire suffit habituellement à faire tomber la température. Il n'y a que lorsque la vésicule est inutilisable qu'il faut aller au cholédoque.

Au reste, pour drainer la vésicule, il faut nécessairement faire un drainage à la Poppert, car habituellement, en pareil cas, le foie est gros ; la vésicule est souvent profonde et peu distendue et il ne faut pas compter pouvoir l'aboucher à la paroi.

Il est évident que si l'on se propose de faire un drainage vésiculaire il suffit de faire une anesthésie locale, ce qui est d'autant plus appréciable que chez de tels malades l'anesthésie générale n'est pas sans risques. Pour le deuxième temps j'emploie volontiers la rachianesthésie, en faisant en même temps une injection intraveineuse de 1 cent. cube d'huile camphrée, afin de prévenir le shock.

Comme incision je n'utilise plus depuis longtemps pour la chirurgie biliaire que l'incision oblique sous-costale avec incision des deux feuillets antérieur et postérieur de la gaine du droit, mais sans section de ce muscle que je fais récliner en dedans. Je me sers de l'écarteur abdominal de Collin qui est très commode. Il n'y a à peu près pas d'hémostase à faire et on n'a pas d'éventration.

1. G. Cotte. Traitement des angiocholites aiguës infectieuses. *Soc. de Chir. de Lyon*, novembre 1922, in *Lyon Chirurgical*, t. XIX, 1922, p. 231 et Angiocholite aiguë liée à l'existence d'un calcul de l'ampoule de Vater. Opération en deux temps. Ablation du calcul après injection des voies biliaires au lipiodol. *Soc. de Chir. de Lyon*, 2 avril 1925, in *Lyon Chirurgical*, t. XXII, 1925, p. 691.

Cette première intervention terminée, lorsque les choses évoluent bien, je continue généralement les injections intraveineuses d'uroformine jusqu'à ce que la température soit revenue à la normale. Je laisse toujours en place les mèches assez longtemps (de dix à quinze jours). A ce moment, j'explore les voies biliaires au lipiodol pour voir s'il persiste un obstacle à l'écoulement de la bile et pendant que le drain est encore en place je vais, s'il y a lieu, à la recherche des calculs que la radiographie a pu déceler.

A priori, on pourrait objecter à cette manière de faire que l'opération radicale peut être rendue malaisée du fait de la première intervention et du tamponnement sous-hépatique qu'elle a nécessité ; mais il est certain que, si la vésicule n'a pas été enlevée ou que le drain est encore en place quand on est amené à réintervenir, la recherche du cholédoque est très facilitée. Je n'ai eu de difficultés que dans un cas (obs. IV) où précisément au cours d'un pansement le drain cholédocien avait été enlevé par mégarde et où pour explorer les voies biliaires au lipiodol il fallut attendre la formation d'une fistule biliaire, ce qui nécessita plus de trois mois. A ce moment, la région sous-hépatique était noyée dans des adhérences et l'opération qui se termina par une anastomose cholédoco-duodénale fut particulièrement laborieuse. Elle put néanmoins être réalisée avec succès. Mais il est évident que si on avait pu découvrir plus tôt le rétrécissement du cholédoque et agir dès ce moment, l'intervention aurait été plus facile. Le malade aurait été plus vite rétabli. Toutes les fois que le drain était encore en place quand je suis réintervenu, je n'ai jamais eu de difficultés.

En terminant, je dirai donc très simplement, mais non sans conviction, que chez les lithiasiques en rétention biliaire avec infection l'intervention en deux temps me paraît susceptible d'améliorer beaucoup le pronostic opératoire et de guérir des malades qu'on n'opère jamais sans angoisse quand on sait leur faible résistance à une intervention prolongée.

La réalisation rapide d'un « anus biliaire » suffit à faire cesser la rétention et entraîne souvent la disparition des accidents infectieux. Il ne faut pas se laisser rebuter par les difficultés d'une intervention itérative qui sera d'autant plus facile qu'elle ne sera pas trop différée, que la vésicule aura été conservée ou que le drain cholédocien sera encore en place.

PRÉSENTATIONS DE MALADES

Malade ayant subi une autoplastie complète du pouce avec son métacarpien par le procédé de M. G. Warren-Pierce,

par M. **Pierre Duval.**

M. Pierre Duval présente un malade chez lequel il a pratiqué une autoplastie complète du pouce avec son métacarpien par le procédé de G. Warren-Pierce.

Réparation par greffe du tendon fléchisseur du pouce sectionné au niveau de la première phalange,

par M. **Tailhefer.**

Rapporteur : M. Cunéo.

Trois malades opérés à l'aide de bistouri à haute fréquence,

par M. **Paul Moure.**

J'ai l'honneur de vous présenter trois malades, qui ont été opérés à l'aide du radio-bistouri Chenaille. Le premier est un homme de vingt-huit ans à qui j'ai fait une castration pour un séminome du testicule gauche. J'ai conduit toute l'opération à l'aide de la pointe électrique, j'ai seulement lié les éléments du cordon avec un catgut. La cicatrisation a été absolument normale.

Le deuxième est un homme de cinquante ans chez qui j'ai extirpé une tumeur mixte en partie kystique de la parotide gauche. J'ai pu traverser sans hémorragie le parenchyme parotidien qui recouvrait la tumeur, mais j'ai cru plus prudent de cliver aux ciseaux la face profonde de la tumeur qui s'enfonçait au voisinage du facial. J'ai fait l'hémostase des petits vaisseaux à l'aide du courant diathermique. Actuellement, la cicatrice cutanée n'est pas différente de celle que produit le bistouri ordinaire.

Le troisième est une femme de quarante-cinq ans qui m'avait été confiée par le Dr Sainto pour un goitre exophtalmique des plus caractérisés. Son pouls oscillait entre 120 et 140 et elle présentait de fréquentes crises de tachycardie. Son corps thyroïde était gros et très vasculaire; j'ai fait à

l'anesthésie régionale en un temps, sans ligatures préalables, une thyroïdectomie bilatérale subtotale, intracapsulaire, par section première de l'isthme très hypertrophié et adhérent à la trachée; j'ai seulement laissé une lame de tissu thyroïdien contre chaque coque thyroïdienne postérieure. Au cours de cette résection, j'ai pincé plusieurs vaisseaux qui saignaient en jet et je les ai coagulés sur pince; je n'ai placé aucune ligature; les suites opératoires furent très simples; la malade présenta seulement un peu de parésie passagère du récurrent droit qui avait été tiraillé lors de la libération du lobe droit, et, quarante-huit heures après l'intervention, le pouls de l'opérée était descendu de 140 aux environs de 90; actuellement, cette malade est en excellent état. Son exophtalmie a diminué, son pouls est normal et ses crises de tachycardie ne se sont pas reproduites.

ERRATUM

M. Alglave : A la page 783 de notre Bulletin et pour les deux dernières phrases, lire :

« Il en était qui, circulaires, autour du poignet et de l'avant bras, ont été réparées en un laps de temps très court.

« J'ai même réussi par la greffe « dermo-épidermique en godets » à guérir des surfaces brûlées pour lesquelles la greffe dite d'Ollier-Thiersh, faite par d'autres chirurgiens, avait échoué. »

Le Secrétaire annuel, M. F. CADENAT.

Paris. — Imprimerie de la Cour d'Appel, 1, rue Cassette.



BULLETINS ET MÉMOIRES

DE LA SOCIÉTÉ NATIONALE DE CHIRURGIE

Séance du 19 juin 1929

Présidence de M. CUNÉO, *président.*

PROCÈS-VERBAL

La rédaction du procès-verbal de la précédente séance est mise aux voix et adoptée.

CORRESPONDANCE

La correspondance comprend :

1° Les journaux et publications périodiques de la semaine.

2° Deux lettres de M. LABEY et de M. JEAN BERGER s'excusant de ne pouvoir assister à la séance.

3° Un travail de M. VILLECHAISE (de Toulon) intitulé : *Appendice avec épanchement gélatiniforme du péritoine.*

M. LECÈNE, rapporteur.

4° Un travail de M. HORTOLOMEI (de Jassy) intitulé : *Gastro-entérostomie ou résection large comme méthode de traitement des ulcères gastriques et duodénaux.*

M. OKINCZYC, rapporteur.

5° Un travail de M. IBOS (de Saint-Quentin) intitulé : *Hystérectomie pour fibrome irradié.*

M. ROUX-BERGER, rapporteur.

RAPPORTS

Cardiospasme ou rétrécissement œsophagien. Dilatation forcée du cardia par voie transgastrique. Résultats éloignés de 2 cas,

par MM. **Maurice Larget** et **J.-P. Lamare**,
Anciens internes des Hôpitaux de Paris,
Chirurgiens de l'hôpital de Saint-Germain-en-Laye.

Rapport de M. B. Desplas.

« Nous nous permettons d'attirer l'attention de la Société nationale de Chirurgie sur une opération que nous n'avons pratiquée que deux fois, et qui nous semble inédite, mais dont nous apportons les résultats éloignés.

Observation I. — Mme Th..., quarante-huit ans, est admise à l'hôpital de Saint-Germain, dans le service de l'un de nous, le 20 septembre 1926, avec le diagnostic de cancer de l'œsophage.

Le début de l'affection remonte à plus de deux ans et fut marqué par des crises de spasme œsophagien, alternant avec des périodes de fonctionnement normal. Peu à peu, le tableau clinique du spasme fit place au tableau clinique du rétrécissement et la malade nous est adressée avec les symptômes suivants :

Il existe de la dysphagie. Elle est maintenant aussi marquée pour les liquides que pour les solides, et cette dysphagie s'accompagne de régurgitations. Depuis quelques mois, ces régurgitations ne se produisent pas après tous les repas. Il semble que la malade vide, de temps en temps, une poche œsophagienne considérable. L'amaigrissement est extrêmement marqué, mais il n'y a pas de douleurs importantes, ni de hoquet, et l'exploration des régions sus-claviculaires ne révèle pas d'adénopathie. On ne relève dans les commémoratifs aucun incident pouvant faire penser à un rétrécissement. Wassermann : négatif. Besredka : négatif.

En raison de la longueur de l'évolution et des signes qui viennent d'être décrits, et aussi parce que la recherche du sang dans les régurgitations est négative, on ne pense pas à un néoplasme, mais plutôt à un rétrécissement ou à un spasme.

On fait alors un examen radioscopique qui montre une poche œsophagienne considérable, avec un rétrécissement siégeant au niveau même de la traversée diaphragmatique. La malade est vue à plusieurs reprises pendant cette journée. Aucune trace de gélobarine n'est passée dans l'estomac. On répète l'examen après avoir donné de la belladone à haute dose pendant quelques jours. Il n'y a pas de changement dans le résultat de la radioscopie.

On pense faire une gastrostomie, mais la malade demande qu'on fasse tout pour éviter cela. C'est alors que nous pensons à une dilatation forcée par voie transgastrique, nous réservant de faire une gastrostomie en cas d'échec.

Les différents examens cliniques et de laboratoire montrant une bonne résistance générale, on décide de faire l'opération sous anesthésie générale.

Intervention le 29 septembre 1926 (Dr Larget). Aides : MM. Fourrey et Le Cacheux, internes.

Anesthésie générale au Schleich.

Laparotomie médiane sus-ombilicale. On attire l'estomac qui est de très petit volume. Gastrotomie sur la face antérieure, le plus haut possible. Introduction d'un long et fort clamp légèrement courbe. Il arrive sur la région cardio-diaphragmatique, et, après quelques tâtonnements, il entre dans l'œsophage. Ouverture du clamp que l'on retire en l'ouvrant de plus en plus. Cette manœuvre est répétée plusieurs fois dans différents axes. Une notable quantité de bouillie barytée arrive dans l'estomac, montrant que le passage s'effectue normalement.

Fermeture de l'estomac en trois plans.

Fermeture de la paroi en un plan.

Suites opératoires immédiates sans incident.

Dans les mois qui suivirent l'opération, on assista à une véritable résurrection, la malade mangeait de tout sans difficulté. Elle reprit très vite une vingtaine de kilogrammes. Un examen radioscopique pratiqué un an après l'intervention montra que la traversée de l'œsophage et du cardia s'effectuait normalement, l'œsophage ayant toutefois gardé un certain état de dilatation.

Au début de 1928, c'est-à-dire dix-huit mois après l'opération, la malade revint nous trouver et nous signala que les aliments solides lui semblaient passer moins bien. De fait, la radioscopie révéla un léger arrêt sus-diaphragmatique. Nous conseillâmes alors des séances de dilatation qui furent pratiquées par notre collègue oto-rhino-laryngologiste de l'hôpital, à raison d'une par semaine, jusqu'à ce jour. Ces séances se font aisément, et les plus grosses olives passent sans difficulté. L'état général se maintient bon et l'alimentation est normale.

Obs. II. — Mme B..., âgée de trente-cinq ans, est admise le 15 septembre 1927 à l'hôpital de Saint-Germain, dans le service de l'un de nous.

Elle porte sur la paroi abdominale, dans la région épigastrique et un peu à gauche de la ligne médiane, un orifice de gastrostomie. Cette opération a été pratiquée il y a dix-huit mois par un de nos collègues de l'hôpital de Versailles pour rétrécissement du cardia.

Lorsqu'elle a été opérée, la malade présentait depuis plus d'un an un tableau clinique voisin de celui de la précédente observation (dysphagie progressive, régurgitations, amaigrissement extrême). La malade se rend très bien compte que l'opération effectuée par notre collègue lui a permis de vivre, mais elle est restée très amaigrie et elle demande qu'on essaie de rétablir la perméabilité de son tube digestif supérieur.

Aucune étiologie de rétrécissement ne peut être révélée dans les antécédents. Les réactions de Besredka et de Wassermann sont négatives.

Un examen radioscopique permet de vérifier qu'aucune parcelle de la gélobarine absorbée par la bouche ne passe dans l'estomac. La sténose ou le spasme siège bien au niveau du diaphragme.

Nous nous proposons alors de faire la même opération qu'à la malade précédente, persuadés qu'il ne peut s'agir d'un néoplasme chez une malade dont les troubles remontent à près de trois ans.

Intervention, le 20 septembre 1927 (Dr Larget). Aides: MM. Hinard et Fourrey, internes. Anesthésie générale au Schleich.

On commence par libérer la bouche de gastrostomie. On est très gêné à cause de l'étendue de l'adhérence de l'estomac à la paroi abdominale et de la minceur de la paroi gastrique. L'estomac se déchire quelque peu pendant la libération. Par la brèche, on passe le clamp long et légèrement courbe déjà employé pour la première intervention et on agit exactement de même.

Reconstitution de la paroi gastrique en trois plans.

Fermeture de la paroi abdominale en un plan.

Suites opératoires immédiates sans incident.

Dès la reprise de l'alimentation, on constate le bon fonctionnement du

cardia. Une radioscopie pratiquée le 20 octobre, avant la sortie de la malade, montre que la traversée de l'œsophage et notamment de la région diaphragmatique s'accomplit normalement. L'œsophage reste, comme dans le premier cas, un peu dilaté.

Résultat éloigné : Cette malade est revenue nous voir ces jours derniers. Elle est parfaitement bien. Elle a repris cinquante livres. Elle est en train de mener à bien une grossesse qui est à son septième mois et qui ne l'a pas fatiguée.

« Nous avons tenu à signaler ces deux observations à l'attention des Membres de la Société Nationale de Chirurgie. Certes, on peut nous reprocher de n'avoir pas fait faire une œsophagoscopie avant d'opérer. Nous n'avions pas alors, à Saint-Germain, de spécialiste rompu à ce genre d'examen. Nous avons cru pouvoir faire cette opération sur les signes cliniques et sur l'évolution de la maladie. Les suites ont montré que nous n'avions pas eu tort.

« Dans les deux cas, le diagnostic reste incertain entre spasme et rétrécissement. Nous ne sommes pas éloignés de croire que, même en cas de rétrécissement, cette dilatation forcée serait indiquée. Elle serait alors plus rapidement efficace que la dilatation progressive par les bougies et les olives. On pourrait toujours, du reste, entretenir ensuite par les bougies la dilatation œsophagienne si l'opération n'avait pas permis de l'obtenir suffisante ; la malade de notre première observation, très suspecte de rétrécissement, n'a vu réapparaître quelques troubles de déglutition que dix-huit mois après l'opération. La dilatation par voie transgastrique a donc été même chez elle, longtemps efficace. »

Ces deux observations qui relatent des succès thérapeutiques, appellent es réflexions suivantes :

Il faut faire remarquer l'imprécision du titre : cardiospasme ou rétrécissement ! On sait aujourd'hui que le spasme du cardia est absolument exceptionnel et qu'il s'agit toujours de spasme de l'anneau œsophagien du diaphragme et le mot cardiospasme doit être remplacé par phrénospasme.

Ce point précisé, j'estime que le reproche principal que l'on peut faire à MM. Larget et Lamare est l'insuffisance de l'examen clinique.

Il me semble que devant un syndrome œsophagien comparable à celui présenté par leurs malades je ne me serais pas contenté d'un examen radiographique et j'aurais demandé l'avis d'un spécialiste autorisé. Car, de l'avis de tous, l'endoscopie apporte des renseignements de premier ordre du point de vue diagnostic et thérapeutique.

La méthode employée par MM. Larget et Lamare n'est pas inédite. Dans le livre de Chevalier Jakson, le grand endoscopiste américain (édition 1914), le procédé est déjà signalé, il l'est dans bien d'autres ouvrages.

D'autre part, sur des renseignements cliniques tout de même insuffisants, décider une intervention sanglante, ouvrir l'estomac, faire le cathétérisme rétrograde du cardio-œsophage, faire une divulsion large et puissante, répétée, me semble une méthode discutable.

Les deux malades ont guéri sans incidents parce qu'il s'agissait de

spasmes. MM. Lamare et Larget auraient-ils eu le même succès s'il s'était agi d'un rétrécissement? Et à vrai dire rien ne permettrait de l'affirmer.

MM. Larget et Lamare ont obtenu deux bons résultats. Peut-on conseiller la diffusion d'une telle méthode ?... Je ne le crois pas.

Je pense que les lésions œsophagiennes relèvent essentiellement des endoscopistes; ce sont eux qui peuvent faire les diagnostics les plus précis et conseiller les thérapeutiques les plus sûres, parmi lesquelles la chirurgie trouve ses indications, mais avec des résultats souvent bien décevants.

Traiter un phrénospasme, comme une contracture du sphincter anal, par la divulsion énergique ne tient pas compte de la fragilité de la muqueuse œsophagienne, du danger de ses blessures, de la susceptibilité du tissu cellulaire du médiastin, que tous les chirurgiens qui ont attaqué l'œsophage connaissent bien.

Ces remarques faites, je vous propose d'enregistrer les observations de MM. Larget et Lamare et de les publier dans nos Bulletins.

M. **Lenormant** : La pratique suivie par MM. Lamare et Larget, la divulsion mécanique du cardia après gastrotomie, n'est point neuve. Il y a plus de trente ans qu'elle a été employée par Mikulicz, et cette méthode aveugle, brutale et le plus souvent inefficace, a été complètement abandonnée. Il est vraiment trop simple de comparer le spasme du cardia au spasme sphinctérien de la fissure anale et de lui appliquer le même traitement. D'autre part, on sait que des manœuvres infiniment moins offensantes, telle qu'une simple œsophagoscopie, peuvent, dans ces œsophages dilatés et infectés, provoquer des accidents d'une extrême gravité, parfois même mortels (médiastinite diffuse suppurée).

Dilater ainsi brusquement l'œsophage, sans diagnostic précis (car les observations rapportées ne précisent pas s'il s'agissait de simple spasme ou de rétrécissement), c'est *faire courir au malade un grand risque* et c'est méconnaître tout ce que nous avons appris, depuis un quart de siècle, en pathologie œsophagienne ; et cela d'autant plus que la dilatation lente et méthodique par les voies naturelles guérit la plupart des spasmes de l'œsophage et du cardia.

M. **Lecène** : La *divulsion forcée* digitale ou instrumentale du cardia après gastrotomie a été faite dans les cas de « cardiospasme » par Mikulicz, il y a certainement plus de trente ans. Ce n'est donc pas là chose nouvelle.

Cette méthode, un peu brutale, a été remplacée plus tard par les plasties œsophagiennes ou les libérations du cardia d'avec les parois du canal musculaire œsophagien transdiaphragmatique. Il est du reste essentiel de bien savoir que ces malades atteints de « cardiospasme » sont toujours de grands nerveux que la simple dilatation progressive avec des grosses bougies améliore très souvent d'une façon remarquable, surtout si cette dilatation est associée à un traitement belladoné.

En tout cas, l'indication opératoire chez ces malades ne doit être posée qu'après un examen des plus complets et non au hasard.

Étranglement de l'appendice dans une fossette para-cæcale.

par **M. Jean Murard** (Le Creusot).

Rapport de M. Cadenat.

M. Murard nous a adressé le travail suivant :

On a bien étudié les étranglements de l'appendice dans les hernies et les appendicites herniaires. Mais j'ai eu l'occasion deux fois d'observer une lésion qui consiste dans l'étranglement de l'appendice dans une des fossettes para-cæcales ; dans les deux cas, cette disposition entraînait un syndrome douloureux assez vif, sans revêtir une allure aiguë, et les constatations opératoires étaient si nettes qu'elles m'ont paru dignes d'être rapportées. Je n'ai d'ailleurs trouvé aucun cas de ce genre dans le livre de L. Bérard et P. Vignard. Je n'ai pu épuiser toute la bibliographie de l'appendicite, mais les quelques recherches que j'ai faites m'ont montré que les observations semblables doivent être rares pour le moins, puisque je n'en ai rencontré aucune analogue dans les périodiques que j'ai consultés. Voici mes deux observations :

Observation I. — Marie-Louise X..., dix-huit ans, est adressée en janvier 1927 par le Dr Riberolles pour un syndrome appendiculaire à poussées successives, qui a débuté en septembre dernier. Rien à signaler auparavant. Parents bien portants, six frères ou sœurs en bonne santé. La première crise de septembre a été brusque, par une douleur vive dans la fosse iliaque droite. Cette crise a duré trois heures, sans s'accompagner ni de fièvre, ni de vomissement. Elle s'est terminée assez brusquement, et la malade a pu reprendre son travail dès le lendemain. Une crise analogue s'est reproduite quinze jours plus tard, et s'est terminée aussi vite. Cependant, elle a laissé après elle un endolorissement persistant de la région appendiculaire. Depuis lors, le travail et la marche réveillent une douleur sourde. La température prise à diverses reprises n'a jamais atteint 38°. Au début de janvier, reprise d'un épisode douloureux, qui la décide à consulter un médecin pour la première fois. Celui-ci constate une zone douloureuse très nette au niveau de l'appendice, et adresse la malade pour intervention. L'examen montre en effet nettement l'existence d'une réaction de défense au niveau de la fosse iliaque, où la pression réveille une douleur manifeste. Les selles sont régulières, normales. La température le soir est à 37°9. Après application d'un sachet de glace pendant une journée, l'examen devient plus aisé, et on remarque alors nettement à l'examen qu'on sent rouler sous les doigts une petite masse distincte du cæcum, et où il semble qu'on puisse reconnaître nettement un cordon enroulé qui est l'appendice. Cette constatation éveille la curiosité.

Opération le 14 janvier 1927. Incision de Mac Burney, qui conduit directement sur la lésion. On aperçoit la base de l'appendice, dont la pointe et le corps sont enfoncés dans une fossette située au-dessous et en dehors du cæcum. Le bord libre de la fossette étreint l'appendice, on peut cependant extraire celui-ci en tirant sur lui assez fortement. On se rend compte alors que l'appendice était pelotonné dans cette fossette, et que c'était bien lui qui avait été perçu au moment de l'examen. La fossette a une profondeur de 4 centimètres.

Le bord libre est constitué par un ligament qui se détache du cæcum au niveau de la base de l'appendice et sur son côté externe, et qui gagne le péritoine postérieur. Sur le côté interne de l'appendice, existe une fossette symétrique, mais dont la profondeur n'atteint qu'un centimètre et demi : cette fossette semble être la fossette iléo-cæcale antérieure. L'appendice extériorisé ne présente pas de sillon d'étranglement, mais une différence de coloration entre les deux portions libre et enfoncé, qui témoigne de l'étranglement. Ablation de l'appendice. Assistance de mon collègue et ami V. Combier.

Suites simples. Guérison et disparition des phénomènes douloureux.

Obs. II. — G... (Henri), âgé de neuf ans, m'est présenté en mars 1928 pour un syndrome abdominal survenant par crises, et ayant débuté depuis un mois. N'a jamais eu d'autre maladie que la rougeole. Parents en bonne santé, ainsi que deux frères. Il y a un mois, crise de coliques, accompagnée d'un peu de diarrhée, ces coliques étaient assez douloureuses, elles ont duré cinq jours, et ont disparu. Toutefois, depuis ce moment, l'enfant se plaint sans cesse, bien que de façon intermittente. De temps à autre, survient un accès douloureux qui l'oblige à se plier en deux, en se tenant le ventre. Par intervalle, des nausées, qui n'ont été suivies qu'une seule fois d'un vomissement alimentaire, un matin après déjeuner. Il n'y a jamais eu de fièvre. L'enfant n'a jamais été alité. Pendant tout ce mois, l'enfant a été observé. La région appendiculaire a toujours été sensible. Un traitement vermifuge a été administré deux fois sans produire aucun résultat. Aussi, malgré l'absence de fièvre, on fait le diagnostic de crises d'origine appendiculaire, et j'interviens le 17 mars.

Opération avec l'assistance de mon collègue et ami V. Combier. — Je trouve un étranglement assez serré de l'appendice dans la fossette rétro-cæcale. Celle-ci est formée par un ligament assez épais, et fortement tendu, qu'il faut sectionner pour l'appendice. Celui-ci est rouge, un peu gonflé, mais sans autres lésions congestives. Appendicectomie. Suites sans incidents, et disparition définitive de tous les signes douloureux.

Ces deux observations, dit M. Murard, ne prêtent pas à de longs commentaires. Ce qu'il importait, c'était d'établir l'origine appendiculaire des accidents douloureux, qui pouvait prêter à discussion. Dans le premier cas, on avait perçu assez nettement l'appendice pelotonné dans la fossette qui le maintenait incarcéré; dans le deuxième cas, plusieurs examens avaient toujours montré la région appendiculaire douloureuse, et permis d'éliminer toute autre hypothèse.

N'ayant pu trouver de documents, je ne puis établir de précisions sur le siège de la fossette où s'est incarcéré l'appendice. Dans un de ces deux cas, la dénomination anatomique de la fossette reste imprécise. Il ne s'agissait ni de la fossette ilio-cæcale antérieure, ni de la fossette ilio-appendiculaire, ni de la fossette rétro-cæcale. En effet, le bord libre de cette fossette était constitué par un ligament partant du cæcum au niveau de la base de l'appendice et sur son côté externe, et croisant le fond du cæcum pour se perdre sur ce fond et se prolonger jusqu'au péritoine postérieur. Le bord libre de ce ligament paraissait avasculaire. S'agit-il d'une fossette exceptionnelle ou d'une fossette rétro-cæcale anormale ? Au certain, dans l'observation II, la fossette où s'était blotti et étranglé l'appendice était nettement la fossette rétro-cæcale. D'ailleurs, ces précisions d'ordre anatomique n'ont qu'une importance secondaire. Quant au mécanisme de

l'étranglement, il est assez simple à concevoir. Sous l'influence d'une contraction ou d'une cause mécanique (refoulement par une anse grêle, mouvement du cæcum qui entr'ouvre la fossette), l'appendice s'engage sous le bord libre, et y reste emprisonné. La suite est celle des étranglements herniaires. L'épisode diarrhéique signalé au début de l'observation II peut être interprété comme la cause de l'étranglement, une diarrhée infectieuse banale ayant pu provoquer l'étranglement en suscitant des contractions intestinales vives et des mouvements d'anses énergiques.

Messieurs, j'ajouterai peu de chose aux remarques intéressantes de M. Murard. Le chirurgien averti qu'il est a certainement fait la part qui revient, dans les accidents d'appendicite, aux phénomènes infectieux et aux troubles purement mécaniques. Il nous est arrivé souvent à tous d'extérioriser d'une loge rétro-cæcale un appendice plus ou moins sinueux et étranglé, sans qu'il nous ait toujours été possible de distinguer si quelque bride pouvait être accusée d'être la cause première des accidents. Dans les cas présents, M. Murard nous donne au contraire, et avec grande précision, des détails anatomiques qui ne manquent pas d'intérêt. J'aurais aimé que quelque schéma nous permît de nous rendre compte, d'une façon plus objective, de ce que ses yeux ont vu. Mais j'ai eu plaisir à retrouver dans ces observations l'esprit curieux et méthodique de M. Murard. Les intéressants travaux qui lui ont valu l'Agrégation de Lyon nous avaient déjà permis d'apprécier sa grande valeur chirurgicale. Je souhaite qu'il nous envoie d'autres observations et que vous vouliez bien vous rappeler son nom aux prochaines élections.

M. **Louis Bazy** : L'étranglement de l'appendice dans une fossette rétro-cæcale n'est pas absolument exceptionnel. J'en ai moi-même observé plusieurs cas indiscutables où, pour extraire l'appendice que l'on voyait parfaitement s'engager dans un orifice, on était obligé de sectionner le collet parfois très dur qui l'encerclait à sa base. A ce propos, je voudrais signaler un fait qui, je crois, mérite de retenir l'attention. J'ai eu, en effet, l'occasion d'opérer un homme dont l'appendice au delà de l'étranglement était très malade, s'il était sain à sa base en deçà du collet de ce véritable sac. Comme l'opération avait été simple, je n'ai pas cru devoir drainer. Les suites ont été effectivement très simples et le malade quitta l'hôpital en parfait état. Mais quelques semaines après il revint, présentant un abcès chronique situé en arrière du cæcum et du côlon ascendant et qui me donna les plus grands ennuis. Si je me trouvais de nouveau en présence d'un cas semblable, je débriderais et je drainerais largement le sac. Je crois que c'est la conclusion pratique qu'on peut tirer de l'étude de ces cas d'étranglement de l'appendice.

Suture primitive des tendons fléchisseurs superficiels et profonds des 3e, 4e et 5e doigts dans la région palmaire,

par M. **A. Folliasson**, interne des hôpitaux.

Rapport de M. Cadenat.

Voici l'observation de la malade qui nous a été présentée :

Mme L..., trente et un ans. Accident le 16 décembre 1928. Plaie par éclats de verre au niveau de la paume de la main gauche. Est vue une demi-heure après l'accident. Plaie longeant le bord externe de l'éminence hypothénar. Syndrome de section des trois tendons fléchisseurs tant superficiels que profonds, du médius, de l'annulaire, de l'auriculaire.

Opération une heure après l'accident. Anesthésie générale. Bande d'Esmarch. Garrot. On constate outre les sections tendineuses : une section du nerf interdigital du 3e espace, qui est suturé à la soie floche avec une aiguille à suture vasculaire. Une section de l'arcade palmaire superficielle. Ligatures. Après parage de la plaie et ablation d'un corps étranger (gros fragment de verre logé dans le cul-de sac rétro-tendineux), on pratique la suture en lacet de soulier, au fil de lin n° 1, des 6 tendons sectionnés. Seule la suture des tendons du médius est difficile en raison de l'éloignement des bouts supérieurs, ce qui force à un débridement vers le haut avec section partielle du ligament annulaire. Interposition de lambeaux de la gaine séreuse entre chaque étage des tendons suturés.

Suture du débridement fait au ligament annulaire. Hémostase après ablation du garrot. Suture des ligaments aux crins fins par des points très rapprochés, sans drainage.

Suites opératoires :

Normales.

Mobilisation passive et active prudente au troisième jour.

A eu seulement deux séances d'ionisation.

Comme vous avez pu le constater lorsque M. Folliasson a présenté son malade, le 5 juin, c'est-à-dire six mois après la suture, le résultat fonctionnel était excellent. En particulier, la flexion des deux dernières phalanges des 3e et 4e doigts était complète. Pour le médius, il semble que la cicatrisation du tendon fléchisseur profond ait été moins parfaite, car la blessée ne peut fléchir que très imparfaitement la dernière phalange. Certes, la suture des tendons fléchisseurs à la paume de la main est beaucoup moins délicate qu'au niveau des doigts. Dans ce dernier cas, les résultats sont très médiocres, et lorsque le malade parvient à fléchir le doigt il ne le fait guère que grâce à l'action des interosseux. Un malade qui nous fut présenté récemment en était un bel exemple. J'ai eu très nettement l'impression que l'opération autoplastique faite sur le tendon fléchisseur avait eu l'avantage de maintenir en flexion passive les deux dernières phalanges,

mais les mouvements actifs n'étaient guère donnés que par le muscle interosseux. Ici, au contraire, les tendons agissent efficacement, et cela s'explique, puisqu'il n'y avait pas de gaines fibreuses à reconstituer et qu'un lambeau de la gaine séreuse a été interposé autour des tendons suturés.

Ce beau succès n'est peut-être pas inutile à souligner, car certains ont soutenu que les plaies de tendons ne doivent pas être suturées immédiatement, mais seulement lorsque la plaie est cicatrisée. Cette règle ne doit être acceptée que pour les plaies des doigts; à la main, de même qu'au poignet ou à l'avant-bras, la suture doit être immédiate lorsque la plaie est nette ou a pu être nettoyée comme on le faisait pendant la guerre.

M. Folliasson a également pris soin de rapprocher par une soie floche les extrémités du nerf interdigital sectionné, et la disparition des troubles sensitifs qui existaient dans la sphère de ce rameau nerveux démontre le bien-fondé de cette technique. Aussi, je vous propose de remercier ce jeune interne du beau succès qu'il a obtenu chez sa blessée.

COMMUNICATIONS

Les résultats phonétiques de 100 staphylorraphies,

par M. **Victor Veau** et Mlle **S. Borel.**

Je suis bien en retard pour vous apporter les résultats fonctionnels des staphylorraphies pratiquées avec sutures musculaires, résultats que je vous avais promis en 1922 et 1924[1].

C'est d'abord que nous voulions établir une statistique sur un nombre de cas suffisants pour avoir quelque autorité. Malheureusement nos opérés n'habitent Paris que dans la proportion de 1 sur 7 et tous les enfants dont je vais vous parler ont été minutieusement étudiés *de auditu* par Mlle Borel, mon assistante phonétique. C'est ensuite qu'il faut des années pour savoir comment parleront des enfants, surtout quand ils ont été opérés dans le tout jeune âge.

Les résultats que nous vous donnons sont les résultats actuels; il est certain que dans quelques années l'élocution de ces enfants ne peut être

1. Victor Veau : Les résultats anatomiques et fonctionnels de la staphylorraphie par les procédés classiques. Discussion, *Bull.*, 12 juillet 1922, p. 1030.
Victor Veau : Les résultats anatomiques de 102 staphylorraphies par suture musculaire. *Bull.*, 2 avril 1924, p. 497.

que grandement améliorée, certains de nos opérés atteignant à peine quatre ans[1].

Nous n'avons pas voulu attendre plus longtemps. Le nombre et le recul sont suffisants pour avoir une idée sur la valeur d'une opération qui ne vaut que par ses conséquences phonétiques. Nous n'intervenons pas pour fermer une fente que personne ne voit : la palatoplastie n'est pas une opération esthétique.

Pour grouper ces enfants au point de vue phonétique, nous avons dû chercher une classification. Tous nos devanciers qui ont étudié la parole de leurs opérés ne parlent que de l'intelligibilité. Il n'est pas de plus mauvais critérium : *l'intelligibilité est fonction de la prononciation et non de la valeur fonctionnelle du voile reconstitué*. Vous connaissez tous des enfants normaux (et même des adultes) qui sont difficilement compréhensibles parce qu'ils articulent mal. Inversement, prenez un sujet non opéré ou mal opéré, vous le rendrez toujours intelligible par une éducation phonétique qui lui apprendra à articuler nettement les sons qu'il est capable de donner. C'est ce qui a fait dire jusqu'à présent que les résultats fonctionnels de la staphylorraphie dépendaient principalement de l'éducation post-opératoire[2]. C'est absolument faux. Faites un bon palais, bien mobile, vous avez les plus grandes chances d'avoir une bonne élocution, même sans éducation phonétique. D'ailleurs tous nos sujets sont parfaitement intelligibles, et cela sans éducation phonétique.

* * *

Pour établir une classification dans l'élocution de nos opérés, nous les avons groupés sous trois chefs :

1° Élocution normale;

2° Bruits surajoutés;

3° Déficience vocale.

Mais c'est là une classification physiologique qui n'a pas grande valeur clinique, car bien des enfants, classés dans la troisième catégorie sous

1. Dans la statistique présente nous avons compris *tous* les enfants qui se sont présentés à notre examen après des appels réitérés; nous les avions convoqués par ordre d'opération. La plus ancienne date de 1922, la plus récente de 1926. Pendant ce laps de temps, j'avais opéré 380 enfants. C'est dire que notre statistique porte sur le tiers environ de nos opérés; les autres, habitants la province, n'ont pas été étudiés directement par nous. Nous ne pouvons pas faire état de ce qui nous a été dit par les parents ou le médecin.

Parmi les enfants opérés depuis 1926, beaucoup parlent normalement (un d'entre eux a été présenté ici dans la séance du 13 juillet 1928). Ces enfants n'ont pas été compris dans notre statistique parce que les chiffres en eussent été faussés si nous avions pris les bons dont les résultats sont définitifs et éliminé les médiocres sous prétexte que l'élocution doit encore être améliorée.

2. Dans un article tout récent nous lisons cette phrase : « Les mauvais résultats fonctionnels sont dus le plus souvent au fait que les malades ne veulent pas se soumettre à une rééducation rigoureuse ». Eichoff et Hellmann : Le traitement des fistules palatines par les mobilisations successives. *Bruu's Beitrage zur Klinischen chirurgie*, t. CXLIII, fasc. 2, 1928, p. 290.

	MOINS DE 1 AN	MOINS DE 2 ANS	MOINS DE 4 ANS	MOINS DE 6 ANS	MOINS DE 9 ANS	PLUS DE 9 ANS
Phonation normale **35**	35 jours. Dév. simp. 2 1/2 mois. D. S. 2 1/2 — D. S. 3 — D. S. 3 1/2 — V. V. 6 — B.-de-l. 7 1/2 — B.-de-l. 9 — B.-de-l. 10 — B.-de-l. 10 — D. S. 11 — D. S. 14 — B.-de-l. 11 — B.-de-l.	13 mois. Voile. Voûte. 14 — B.-de-l. 18 — B.-de-l. 19 — D. S. 21 — B.-de-l. 23 — V. V.	mois. Voile. Voûte. ans. V. V. — V. V. 1/2 — B.-de-l.	4 ans. Bec-de-l. 4 1/2 — D. S. 4 — D. S. 5 — D. S. 5 — V. V. 5 — B.-de-l.	6 ans. Bec-de-l. 6 1/2 — V. V. 7 — D. S.	10 ans. Bec-de-l. 12 — D. S. 15 — D. S.
	13 = 65 %	**6 = 50 %**	**4 = 19 %**	**6 = 33 %**	**3 = 23 %**	**3 = 18 %**
Bruits surajoutés **29**	3 mois. V. V. 7 — B.-de-l. 8 — B.-de-l. 11 — B.-de-l.	14 mois. B.-de-l. 20 — B.-de-l. 21 — V. V. 23 — V. V.	25 mois. B. B. 26 — D. S. 28 — V. V. 29 — B.-de-l. 30 — B.-de-l. 30 — D. S. 3 ans. B.-de-l. 3 1/2 — D. S. 3 1/2 — V. V.	4 ans. D. S. 4 — V. V. 4 1/2 — D. S. 5 — V. V.	6 ans. B.-de-l. 6 — B.-de-l. 6 1/2 — B.-de-l.	9 ans. B.-de-l. 9 — V. V. 9 1/2 — V. V. 14 — V. V. 18 — V. V.
Déficience vocale **36**	3 mois. B. B. 6 — B.-de-l. 8 — V. V.	13 mois. B.-de-l. 17 — B.-de-l.	25 mois. B. B. 29 — B.-de-l. 30 — D. S. 30 — V. V. 30 — B.-de-l. 30 — B.-de-l. 32 — V. V. 33 — V. V.	4 ans. V. V. 4 — V. V. 4 — B.-de-l. 4 — B.-de-l. 5 — B.-de-l. 4 1/2 — B.-de-l. 5 — B.-de-l. 5 — B.-de-l.	6 ans. B.-de-l. 6 1/2 — V. V. 7 — B.-de-l. 7 1/2 — D. S. 7 1/2 — V. V. 8 — B.-de-l. 8 1/2 — B.-de-l.	9 ans. B.-de-l. 9 — B.-de-l. 15 — B. B. 15 1/2 — V. V. 15 1/2 — B. B. 16 — B.-de-l. 18 — B.-de-l. 18 1/2 — D. S.
	100	**20**	**12**	**21**	**18**	**13**	**16**

prétexte qu'ils ne peuvent pas prononcer certaines lettres, ont une élocution beaucoup moins désagréable que certains autres qui sont classés dans la deuxième catégorie; ce qui importe cliniquement, c'est moins la nature du défaut que son intensité et surtout l'*association* de plusieurs défauts; je vous en ferai entendre des exemples.

I. — Élocution normale.

Dans cette classe, nous rangeons les sujets qui parlent d'une façon absolument normale. Non seulement ces enfants ne présentent aucun défaut pour le public, mais nous mettons au défi le phonéticien le plus averti de trouver chez eux une altération quelconque du langage.

Je vous en ai fait entendre ici quelques exemples[1]. Aujourd'hui je n'ai fait venir qu'un enfant parce que c'est le plus jeune bec-de lièvre unilatéral total. Sa lèvre a été opérée à trois mois, son palais à six mois, puis il est parti chez sa grand'mère, près de Rodez. Il en est revenu récemment, vous allez l'entendre avec son accent. Il n'a jamais été éduqué. Je vous le présente aussi par une coquetterie que j'avoue : c'est probablement la plus belle lèvre que j'aie refaite en 1924.

Le tableau ci-contre vous montre que, sur 100 enfants, j'en ai 35 qui parlent aussi bien que ce garçon.

II. — Bruits surajoutés.

Dans cette classe, nous avons rangé les sujets qui sont capables de prononcer tous les sons d'une façon normale, mais qui les associent à des bruits anormaux, véritables parasites du langage habituel. La plupart de ces troubles phonétiques sont dus à des conditions accessoires, indépendantes du voile du palais.

Les bruits sont nombreux et complexes; pour la facilité de l'analyse, nous les avons groupés en trois classes :

A) Souffle nasal;

B) Nasonnement;

C) Troubles d'origines diverses.

Les sujets rangés dans cette seconde catégorie sont au nombre de 29.

A. *Souffle nasal.* — Ce trouble vocal consiste dans l'émission d'air par le nez pendant l'articulation de certaines lettres. Il s'entend beaucoup dans l'articulation de P, T, K. Il déforme B, D, G, F, V. Quand il est très marqué il masque presque complètement CH, Se, Je, Ze.

Ce souffle nasal est le plus grave défaut de nos sujets. Il est presque constant : nous l'avons observé 24 fois sur 29.

1. Séance du 30 mai 1923. *Bulletin*, p. 838.
Séance du 4 novembre 1925. *Bulletin*, p. 963.
Séance du 24 mars 1926. *Bulletin*, p. 390.

	DIVISION simple	VOILE ET VOUTE	BEC-DE-LIÈVRE unilatéral total	BEC-DE-LIÈVRE bilatéral
Phonation normale **35**	35 jours. 2 m. 1/2. 2 m. 1/2. 3 mois. 10 mois. 19 mois. 4 ans 1/2. 4 ans. 5 ans. 7 ans. 12 ans. 15 ans.	3 m. 1/2. 13 mois. 18 mois. 23 mois. 30 mois. 3 ans. 3 ans. 5 ans. 6 ans 1/2.	6 mois. 7 m. 1/2. 9 mois. 10 mois. 11 mois. 11 mois. 11 mois. 14 mois. 21 mois. 3 ans 1/2. 4 ans. 5 ans. 6 ans. 10 ans.	
	12 = 60 %	**9 = 31 %**	**14 = 31 %**	
Bruits surajoutés **29**	26 mois. 30 mois. 3 ans et 1/2. 4 ans. 4 ans 1/2.	5 mois. 21 mois. 23 mois. 26 mois. 3 ans 1/2. 4 ans. 5 ans. 9 ans. 9 ans 1/2. 14 ans. 28 ans.	7 mois. 8 mois. 11 mois. 14 mois. 20 mois. 29 mois. 30 mois. 3 ans. 6 ans. 6 ans. 6 ans. 9 ans.	25 mois.
Déficience vocale **36**	30 mois. 7 ans 1/2. 18 ans.	8 mois. 30 mois. 3 ans 1/2. 3 ans 1/2. 4 ans. 4 ans. 6 ans 1/2. 7 ans 1/2. 15 ans.	6 mois. 13 mois. 17 mois. 29 mois. 30 mois. 30 mois. 4 ans. 4 ans. 4 ans 1/2. 4 ans 1/2. 5 ans. 5 ans. 6 ans. 7 ans. 8 ans 8 ans 1/2. 9 ans. 9 ans. 18 ans.	3 mois. 25 mois. 15 ans. 15 ans. 16 ans.
100	**20**	**29**	**45**	**6**

Malheureusement, l'éducation phonétique est presque impuissante à supprimer complètement ce défaut ; mais elle l'atténue beaucoup.

B. *Nasonnement.* — Le nasonnement est un bruit d'un timbre grave associé à la production de tous les sons. Il est distinct du nasillement dont le timbre est beaucoup plus élevé et qui s'observe peu dans les divisions palatines. Il fait partie des troubles connus sous le nom de rhinolalie.

Nous avons observé le nasonnement 22 fois sur 29.

Ce trouble est facile à corriger par l'éducation phonétique pour les palais que je refais, qui sont des palais toujours mobiles et assez longs. Mais chez les sujets opérés par les anciens procédés ce défaut est incorrigible.

C. *Troubles d'origines diverses.* — Les enfants opérés de division palatine présentent souvent une série de troubles phonétiques qui n'ont rien à voir avec l'organe reconstitué.

Ces défauts sont un facteur important dans les mauvais résultats fonctionnels.

Ces troubles viennent du pharynx, des lèvres, de la langue, du maxillaire, de l'oreille, de la respiration. Nous allons les passer rapidement en revue. Mlle Borel les a étudiés minutieusement dans un travail très documenté auquel on devra se reporter si on désire des renseignements plus précis[1]. Par de nombreux graphiques elle a pu préciser la nature et l'origine des troubles que nous décrivons :

a) Pharynx : c'est dans le cavum qu'il faut chercher le lieu de production du *ronflement nasal* qui est un bruit surajouté à la prononciation de presque toutes les consonnes. Il est très marqué dans la prononciation de Che, Se, Je, Ze, Fe, Ve. Il est encore très appréciable dans la prononciation de Pe, Te, Ke. Il existe plus rarement dans la prononciation de Be, De, Gue. Quand une voyelle est entre deux consonnes ronflées, le ronflement persiste pendant la voyelle. Par exemple « chercher » sera prononcé avec un ronflement nasal continu.

C'est là un bruit dû parfois aux végétations adénoïdes si fréquentes chez l'enfant. Mais de simples mucosités peuvent le produire. Cependant, l'expérience nous a montré qu'il faut être très prudent pour conseiller l'ablation des végétations adénoïdes chez nos opérés. Nous avons vu souvent que les enfants parlaient beaucoup plus mal après l'ablation.

Nous avons observé ce ronflement dans une proportion de 11 fois sur 19.

b) Langue : beaucoup de nos sujets (14 sur 19) n'articulent pas certains sons dans le langage courant faute de pouvoir relever la langue dans la position voulue : partie postérieure pour la prononciation de Ke, Gue ; partie antérieure pour la prononciation de Che, Je.

L'éducation phonétique est toute-puissante pour corriger ce défaut. Il

1. Etude de la phonation chez les enfants atteints de division palatine. *Revue de phonétique*, septembre 1929. Didier, éditeur.

suffit quelquefois d'une seule séance. Dans les cas les plus difficiles, trois semaines ont toujours suffi.

c) Lèvres : l'inertie de la musculature des lèvres a une action très nette sur la prononciation. Le sujet ne peut prononcer U, OU, parce que les lèvres ne peuvent être projetées en avant « en cul-de-poule ». De même les enfants ont de la difficulté pour prononcer E, I, parce que, pour émettre normalement ces sons, les commissures doivent être tirées en arrière.

Ces défauts sont constants dans le bec-de-lièvre bilatéral à cause de la déficience musculaire désespérante dans cette forme de bec-de-lièvre. C'est une des raisons qui font que nous n'avons pas de phonation normale dans ces cas (voir tableau p. 899).

Ce défaut est fréquent dans le bec-de-lièvre unilatéral.

Mais il s'observe aussi dans les divisions palatines sans bec-de-lièvre, comme si la cause qui a créé la malformation avait retenti sur la musculature de la lèvre.

Nous avons observé ce défaut 15 fois sur 29 cas et sur ces 15 cas 7 enfants n'avaient pas de bec-de-lièvre.

d) Maxillaire et dents[1] : le mauvais articulé dentaire entraîne des troubles dans la prononciation de F, V. Ces lettres sont prononcées normalement par contact dento-labial. Le sujet qui ne peut obtenir ce contact y supplée par un contact bilabial, alors F et V sont insuffisants ou même F est remplacé par P; V est remplacé par B.

L'étroitesse du maxillaire supérieur fait que la langue est projetée hors des arcades dentaires pour la prononciation des consonnes D, T, L, N. C'est là un fait horriblement disgracieux.

Nous avons observé ce trouble 12 fois sur 29 cas. Deux fois seulement la division palatine ne s'accompagnait pas de bec-de-lièvre[2].

e) Oreille : une place très importante doit être faite aux troubles phonétiques dus à une insuffisance de l'audition. C'est à cette cause qu'il faut rattacher les substitutions de consonnes, les confusions de voyelles qui altèrent grandement le langage de nos opérés.

M. l'abbé Rousselot a montré que le zozottement est essentiellement un trouble d'origine otique.

Nous avons observé 13 enfants (sur 29) dont certains défauts de langage avaient leur origine dans l'insuffisance auditive.

1. Mon ancien interne et excellent ami Ch. Ruppe a minutieusement étudié les causes anatomiques de ces troubles dans une série d'articles parus en 1928 dans la *Revue de Stomatologie*.

2. Je tiens beaucoup à insister sur ce fait que, pour une prononciation normale chez l'enfant, le maxillaire supérieur doit dépasser notablement le maxillaire inférieur; ce dernier doit être inscrit dans l'arc du maxillaire supérieur pour que puisse se faire sans effort le contact dento-labial (entre la lèvre inférieure et les dents du maxillaire supérieur) nécessaire pour la prononciation du F. V. Or, il y a des procédés opératoires de bec-de-lièvre qui consistent à refouler le maxillaire supérieur. Ce sont des procédés qui sont déjà mauvais pour l'esthétique du profil. Mais ils sont néfastes pour la phonation.

La déficience auditive est une des raisons les plus fréquentes qui font que l'enfant ne recouvre pas spontanément une phonation normale. Nous verrons son importance dans la rééducation.

Pour mieux vous faire comprendre en quoi consistent les troubles présentés par les enfants qui sont rangés dans cette seconde catégorie, je vais en faire parler deux devant vous.

Voilà un garçon qui avait une division étendue de la voûte et du voile, je l'ai opéré à vingt-six mois en octobre 1922. C'était l'époque où je ne savais pas fermer la voûte ; presque tout a lâché, j'ai réopéré l'enfant en janvier 1923. Son voile est court mais assez mobile. Comme trouble phonétique, il présente un nasonnement léger et du souffle nasal. De plus, il grimace en parlant.....

En voilà un autre qui parle moins bien. C'est un bec-de-lièvre bilatéral total : la forme la plus complète qui puisse exister, vous en voyez les photographies. Dans une première opération, j'ai fermé la partie antérieure de sa voûte sans toucher au voile. J'ai suturé les muscles du voile quand il avait vingt-cinq mois, en juillet 1923. Il est resté un orifice entre le voile et la voûte que j'ai fermé en octobre de la même année. Au point de vue anatomique, c'est un des plus mauvais cas qu'on puisse rencontrer.

Actuellement, son élocution est médiocre. Il prononce toutes les lettres, c'est pour cela qu'il est dans la deuxième catégorie, mais il a du nasonnement très accentué, du souffle nasal, de l'insuffisance labiale par déficience des muscles du tubercule médian, de l'insuffisance du maxillaire parce que l'os intermaxillaire a fondu. C'est un des plus mauvais cas de cette deuxième série.....

III. — Déficience vocale.

Dans la troisième catégorie, nous avons rangé les enfants qui ne peuvent produire certains sons. Ces troubles ont pour cause une insuffisance fonctionnelle du voile.

Les sujets remplacent les sons qu'ils ne peuvent émettre par des bruits variables suivant le son déficient. Ils ne peuvent prononcer P. B. T. D. K. G., ils le remplacent par le bruit appelé coup de glotte. Ils ne peuvent prononcer Ch. S. J. Z. F., ils y suppléent par un souffle rauque de la gorge connu en phonétique sous le nom de chuintement.

Le tableau des pages 896 et 897 montre que les sujets de cette catégorie sont au nombre de 36.

A. *Coup de glotte.* — C'est un fait d'expérience que nos enfants ont de la difficulté pour prononcer :

P. : occlusive labiale sourde ;
B. : occlusive labiale sonore ;
T. : occlusive linguale antérieure sourde ;
D. : occlusive linguale antérieure sonore ;
K. : occlusive linguale postérieure sourde ;
G. : occlusive linguale postérieure sonore.

Pour dénommer ces occlusives, les phonéticiens n'ont retenu que le rôle de la langue et des lèvres parce qu'il était plus facile à mettre en évidence. Mais il est certain que l'action des lèvres ou de la langue doit s'exercer synergiquement avec l'action du voile, car, si le voile est déficient,

l'occlusive ne peut être produite par la seule action de la langue et des lèvres.

Quoi qu'il en soit de l'origine anatomique de ces sons les sujets les remplacent par le coup de glotte. Mlle Borel a prouvé par l'étude attentive de très bons graphiques que ce coup de glotte était une occlusive sus-glottique. Ceux qui s'intéressent à cette question devront se reporter à son mémoire qui doit paraître dans la *Revue de phonétique*. Ces travaux dépassent le cadre d'une simple étude statistique.

Sur 36 enfants rangés dans cette troisième catégorie, parce qu'ils ont des déficiences vocales, 29 avaient des coups de glotte.

B. *Chuintement ou souffle rauque de la gorge.* — La même chose se passe pour une classe de sons rangés en phonétique dans la classe des constrictives :

Ch. : constrictive sourde linguo-palatale ;

S. : constrictive sourde linguo-dentale ;

J. : constrictive sonore linguo-palatale ;

Z. : constrictive sonore linguo-dentale.

Le souffle rauque de la gorge qui remplace ces sons est comparable à celui qu'on produirait en soufflant dans une bouteille.

Il paraît se produire entre la partie postérieure de la langue et la paroi pharyngée.

Sur 36 enfants de la troisième catégorie, 23 avaient du chuintement. La statistique nous montre que 19 enfants avaient à la fois coup de glotte et souffle rauque, 4 avaient le souffle rauque sans coup de glotte.

Pour mieux vous faire comprendre en quoi consistent ces troubles, je vais faire parler devant vous quelques enfants.

Je voudrais vous montrer que ces enfants, tous rangés dans la troisième catégorie, présentent des troubles d'une gravité essentiellement variable.

Voilà, par exemple, un enfant de treize ans que j'ai opéré à sept ans et demi, il avait une division simple du voile. C'est un garçon très intelligent qui est toujours le premier de sa classe, il a simplement des coups de glotte pour remplacer les P.....

Vous entendez qu'il parle d'une façon presque normale.

Je l'ai fait venir pour vous prouver que certains sujets classés dans la troisième catégorie parlent beaucoup mieux que d'autres qui sont classés dans la deuxième parce qu'ils peuvent émettre tous les sons. Cliniquement, ce qui importe, c'est moins la nature du défaut phonétique que son intensité et surtout l'association de plusieurs défauts.

Vous venez d'entendre un des meilleurs de cette troisième catégorie, je vais faire parler devant vous maintenant un des plus mauvais.

Cette enfant avait une division totale du voile et de la voûte. Je l'ai opérée en mars 1925 quand elle avait cinq ans. Elle présente tous les troubles phonétiques. Elle a un souffle rauque très marqué, des coups de glotte, du nasonnement, du ronflement, du souffle nasal, de l'insuffisance linguale, des troubles d'origine otique, de l'insuffisance respiratoire, elle grimace en parlant.....

Vous entendez qu'elle est parfaitement intelligible. Par conséquent, si nous avions pris comme critérium des résultats la seule intelligibilité, nous serions en droit de dire que nous avons 100 p. 100 de succès phonétiques. Ce n'est pas exact parce que nous avons le devoir aujourd'hui d'être plus exigeants.

Pour compléter cette présentation, je vais vous faire entendre les disques que j'ai pris autrefois à la Sorbonne, aux Archives de la parole, grâce à l'obligeance des professeurs Poireaut et Pernot[1].

Voilà d'abord un bec-de-lièvre unilatéral total dont j'ai opéré le palais en 1922, quand l'enfant avait huit ans et demi. Le disque a été pris six mois plus tard.....

Voilà un autre bec-de-lièvre dont la lèvre a été opérée à Leipzig[2]. J'ai opéré le palais quand l'enfant avait neuf ans.....

Voilà un troisième disque d'un autre bec-de-lièvre que j'ai opéré à treize ans, il ne compte pas dans notre statistique parce que nous n'avons pas pu l'étudier récemment.....

Tous ces sujets sont rangés dans la troisième catégorie, vous entendez qu'ils sont parfaitement intelligibles même au phonographe.

Cependant, nous avons abandonné les disques comme moyens d'étude de nos opérés car le phonographe déforme la voix. Une oreille exercée peut reconnaître les coups de glotte et le souffle rauque de la gorge, mais le phonographe donne un nasonnement généralisé qui masque les petits défauts.

* * *

Il nous faut maintenant entrer dans quelques détails pour en tirer si possible des conclusions pratiques.

Age. — L'examen du tableau des pages 896 et 897 nous prouve combien est grande l'influence de l'âge de l'enfant qu'on opère.

Sur 20 nourrissons opérés avant la fin de la première année, 13 parlaient normalement, soit *65 p. 100*.

Sur 11 enfants opérés entre un an et deux ans, 6 ont une élocution parfaite, soit *50 p. 100*.

Mais, fait extraordinaire auquel nous ne nous attendions pas du tout, sur 21 enfants opérés entre deux ans et quatre ans, 4 seulement ont une élocution normale, soit *19 p. 100*. C'est la plus mauvaise série. Ceci nous le constatons sans pouvoir l'expliquer. Il est peut-être dû au fait qu'à cet âge les enfants qui ont déjà la faculté de parler n'ont pas l'intellect suffisant pour être rééduqué *aussitôt après l'opération*. Alors ils continuent leur mauvaise habitude avec leur palais nouveau.

Le pourcentage des cas favorables remonte à *33 p. 100* chez les enfants opérés entre quatre et six ans, pour descendre à *23 p. 100* chez ceux opérés avant neuf ans et *18 p. 100* chez ceux opérés après neuf ans. Dans cette

1. Les Archives de la parole sont une fondation de la maison Pathé qui a pour but de centraliser les disques pour permettre l'étude de la prononciation dans toutes les langues, tous les idiomes. Les Archives de la parole ont pour directeur le professeur de phonétique qui est de la Faculté des lettres, parce que l'objet de cette science est de rechercher comment le langage aboutit à la formation des langues.

2. La lèvre est bonne mais la narine est aussi mauvaise que les nôtres quand nous n'avons pas réussi. Cette narine est représentée fig. 11 et 12 dans un travail qui m'a été demandé par la *Royal Society of Medicine*, vol. XXI, 1928, *Sect. of Surgery*, p. 100-114.

dernière classe nous remarquons une grande fille opérée à quinze ans qui avait une élocution normale, sans éducation phonétique, deux ans après l'intervention. Ce fait rare prouve seulement qu'une adulte peut parler normalement si on a pu lui reconstituer un palais mobile. Je ne crois pas qu'un pareil fait ait été observé dans le temps où on faisait l'opération de Trélat-Langenbeck.

En résumé, la phonation normale peut être obtenue à tous les âges, mais elle est beaucoup plus fréquente chez les enfants opérés avant la fin de la deuxième année.

Nature de la lésion. — Nous opérons 4 espèces de voile (tableau p. 899).

a) les divisions simples du voile : 20 cas.

b) les divisions du voile et de la voûte : 29 cas.

c) les divisions du voile et de la voûte avec bec-de-lièvre unilatéral total : 45 cas.

d) les divisions du voile et de la voûte avec bec-de-lièvre bilatéral : 6 cas.

a) *Division simple du voile.* — J'ai opéré 20 enfants qui rentrent dans cette catégorie. 12 parlent d'une façon irréprochable, cela fait *60 p. 100*. Etant donné l'influence de l'âge, il n'est pas étonnant de constater que tous les enfants atteints de division simple du voile opérés avant l'âge de deux ans ont une phonation normale.

b) *Division du voile et de la voûte*[1].

Nous avons 29 sujets qui rentrent dans cette classe. 9 ont une phonation normale, soit *31 p. 100*.

Sur ces 29 sujets, 6 ont été opérés avant la fin du vingt-quatrième mois, 3 parlent normalement.

Je m'estime heureux de ces résultats, car au point de vue chirurgical ces cas sont difficiles à opérer. L'intervention est plus laborieuse que s'il y a bec-de-lièvre où on a le vomer dont la muqueuse peut toujours être utilisée pour fermer la fente.

c) *Division avec bec-de-lièvre unilatéral total.* — Cette forme est la plus fréquente. Nous avons opéré 45 enfants. Nous en avons 14 qui parlent normalement. (Celui que je vous ai fait entendre est le plus jeune de cette catégorie.) Cela fait *31 p. 100*.

1. Il est très difficile d'établir une démarcation entre les cas de division simple du voile et ceux de division du voile et d'une partie de la voûte, car c'est un fait anatomique que les divisions du voile les plus réduites s'accompagnent presque toujours d'une encoche de la voûte osseuse : un segment de muqueuse très mince et souvent inutilisable comble le sommet de la fente. Ces cas peuvent aussi bien être rangés dans la division simple du voile que dans la division de la voûte.

J'ai pris comme critérium de notre classification anatomique un fait chirurgical : j'ai compté comme division simple du voile ceux dans lesquels j'ai pu suturer complètement la muqueuse palatine sans tailler de lambeaux. J'ai compté comme division du voile et de la voûte les cas où j'ai dû tailler un lambeau palatin. Je ne parle pas de la muqueuse nasale qui se ferme toujours en avant.

En ce faisant j'ai certainement compris comme division simple du voile des divisions étendues à une petite partie de la voûte.

J'ai opéré 16 enfants de moins de deux ans. 8 ont une phonation normale. Chose curieuse, nous avons le même chiffre de phonation normale *31 p. 100* pour la division de la voûte sans bec-de-lièvre et avec bec-de-lièvre, et nous avons pour les deux classes la même proportion de moitié de succès pour les enfants opérés avant deux ans.

d) *Division avec bec-de-lièvre bilatéral.* — Enfin je n'ai opéré que six palais avec bec-de-lièvre bilatéral. Nous n'avons aucun résultat fonctionnel parfait. C'est tout naturel : la fente est généralement très large, et surtout la lèvre présente une déficience musculaire incompatible avec une phonation normale.

Education phonétique. — La revision de nos opérés nous a permis de constater un fait auquel nous ne nous attendions pas. *Le rôle de l'éducation phonétique est accessoire.*

Autrefois, du temps de l'opération de Trélat, on avait coutume de dire aux enfants qui n'avaient tiré aucun bénéfice fonctionnel de l'intervention : « c'est parce que vous n'avez pas éduqué votre langage ». M. Broca disait ici même, en 1922 : « il est certain que pour obtenir une phonation correcte (il ne disait pas une phonation normale) une éducation post-opératoire attentive est indispensable. L'erreur est grave de croire que par la seule oblitération de la fente la parole redevient normale ».

La suture musculaire a changé cela. *Sur 35 enfants qui ont une phonation irréprochable, 25 n'ont eu aucune séance d'éducation phonétique.*

Il ne faut pas nous faire dire que, après suture musculaire, on parle spontanément, que l'éducation phonétique est inutile pour obtenir un langage parfait. Ce n'est pas du tout notre pensée. Nous montrons simplement ici que sur 100 enfants opérés il y en a 25 qui ont eu la chance de se trouver dans des conditions telles que le langage normal a été acquis spontanément. Mais pour tous les autres l'éducation phonétique garde ses droits.

Mlle Borel commence à avoir assez d'expérience pour penser actuellement qu'on peut corriger complètement certains défauts et améliorer toujours les autres.

Le coup de glotte se corrige assez facilement. En général 5 à 15 leçons suffisent pour que l'enfant soit capable d'émettre les sons déficients. L'âge le plus favorable est de quatre à six ans. Chez l'adolescent il faut longtemps pour que le sujet utilise pratiquement dans le langage ordinaire la possibilité qu'il a de prononcer les sons isolément. Le grand danger c'est que le sujet ne se rende pas compte de son défaut. Le garçon qui a parlé devant vous est dans ce cas. Il suffirait de quelques leçons pour le faire passer de la troisième catégorie dans la première. Il ne veut pas faire cet effort.

Le souffle rauque est plus difficile à corriger. On y arrive encore quand le palais n'est pas trop court et quand le souffle rauque n'existe que pour certains sons : Che, Je, Ze. Mais quand la raucité de la voie est uniforme pour l'ensemble des sons ce défaut est presque impossible à supprimer. Il est probable qu'il tient alors à une autre cause que le voile. Ce souffle rauque est le défaut le plus choquant.

Le souffle nasal est atténué par l'éducation phonétique. Mais souvent il ne peut être supprimé complètement. C'est le souffle nasal qui empêche la plupart des enfants de passer de la deuxième catégorie dans la première. En fait, il vaut beaucoup mieux être dans la troisième catégorie avec des coups de glotte et du souffle rauque que d'être dans la deuxième avec du souffle nasal, parce que l'éducation supprime facilement les coups de glotte, plus difficilement le souffle rauque, mais elle est souvent impuissante à corriger complètement le souffle nasal.

Le nasonnement est diminué par l'éducation, mais il n'est corrigé complètement que dans les cas où il est dû à une mauvaise manière d'articuler (langue mal placée, bouche fermée, lèvre supérieure bridée ou inerte, habitude de mal diriger le souffle).

Les troubles par inertie de la langue et des lèvres se corrigent assez facilement.

Les troubles dus à une mauvaise audition ne se corrigent qu'avec beaucoup de patience. Dans ces cas, l'éducation agit par deux mécanismes : en perfectionnant l'acuité auditive de l'enfant, en l'éduquant par la vue comme un sourd-muet. Heureusement, les enfants dans le jeune âge ont une faculté d'imitation invraisemblable.

C'est une des raisons qui font que pratiquement les enfants de trois à cinq ans s'éduquent beaucoup plus facilement que les enfants plus âgés ou même les adultes. Dans ces cas, les mauvaises habitudes sont tellement invétérées que le sujet a beaucoup de peine pour s'en départir.

Les éléments du pronostic fonctionnel de la staphylorraphie.

Etant donné, d'une part, que, par la suture musculaire, nous reconstituons toujours un voile mobile capable de fonctionner; étant donné, d'autre part, que nous n'avons une élocution normale que dans un tiers des cas, sur quels éléments faut-il se baser pour prévoir que notre opéré sera parmi les meilleurs? En d'autres termes, avant d'opérer quelles sont les raisons qui peuvent nous faire craindre de ne pas obtenir le résultat que nous désirons? Qu'allons-nous répondre aux parents qui nous demandent si leur enfant parlera normalement?

Bien des facteurs entrent en ligne de compte :

1° *L'âge de l'enfant et la nature de la division palatine.*

Un enfant atteint de division simple du voile opéré avant la fin de la deuxième année a presque la certitude de recouvrer une élocution irréprochable. Après cet âge ses chances diminuent. Jusqu'à vingt ans, il est encore possible de recouvrer une élocution normale. Après nous ne savons pas.

Les enfants atteints de division du voile et de la voûte, les enfants qui ont un bec-de-lièvre unilatéral ont moitié de chance d'avoir une élocution normale s'ils sont opérés avant deux ans.

Les enfants atteints de bec-de-lièvre bilatéral n'ont aucune chance de parler d'une façon irréprochable.

2° *Intelligence de l'enfant et des parents.*

C'est là un facteur de grande importance. Les enfants atteints de division palatine sont souvent des retardés ou même des idiots [1].

Si l'enfant vous semble arriéré, méfiez-vous dans le pronostic. Mais c'est un facteur qu'on fait difficilement admettre aux parents.

De plus, quand on opère ces enfants à deux ans ou au-dessous, on perçoit mal leur degré d'intelligence et on se trompe souvent. Nous n'avons pas le droit de refuser une opération tant désirée des parents sous prétexte que l'enfant n'est peut-être pas susceptible de parler normalement.

Il est un fait incontestable, c'est que l'intellect de l'enfant est un facteur pronostic de premier ordre.

A côté de l'intelligence de l'enfant, il faut tenir compte de la mentalité des parents. D'abord, il y a des mères complètement stupides, qui sont incapables de faire parler correctement leur enfant. Il y a ensuite les mères qui ne s'occupent pas de leur enfant, ce ne sont pas les plus pauvres.

La mentalité des parents et des enfants est une cause importante de demi-succès. Malheureusement, le test de ces mentalités est impossible à établir même par un chirurgien qui a vieilli. Ce sont là des impondérables dont on ne peut chiffrer la valeur.

3° *Acuité auditive de l'opéré.*

Il nous paraît démontré que les enfants qui entendent mal ne récupèrent pas spontanément une élocution normale.

Si l'enfant a eu des otites, s'il donne l'impression d'être mal entendant, méfiez-vous. Si, au contraire, il est sensible aux sons des instruments, si ses parents sont musiciens, ayez bon espoir.

Si on voulait établir une base scientifique de cet élément de pronostic, il faudrait faire l'épreuve des diapasons. En phonétique, on a des diapasons qui correspondent à la note caractéristique de chaque son. Si l'enfant suffisamment âgé est capable de distinguer une différence entre les sons de ces divers diapasons, on peut affirmer qu'il a une acuité auditive suffisante pour apprendre à parler normalement et spontanément.

En pratique, c'est une épreuve à laquelle on n'a jamais recours pour établir un pronostic, mais il reste acquis que si par les moyens ordinaires on a la certitude que l'enfaut entend bien, on a de grandes chances pour que le résultat phonétique réponde aux espérances.

Il serait à souhaiter que les parents développent l'acuité auditive des

1. Plusieurs fois j'ai refusé d'opérer des enfants âgés qui n'avaient pas l'intellect suffisant pour utiliser le voile que j'aurais refait. Dans la statistique que nous présentons aujourd'hui nous avons éliminé 6 cas d'enfants absolument arriérés qui étaient incapables de compter à dix ans.

D'après notre expérience actuelle, ces retards d'intelligence s'observent plus souvent dans les divisions du palais sans bec-de-lièvre que dans les becs-de-lièvre.

enfants qu'on doit opérer, car l'oreille s'éduque comme les autres sens. *Cette éducation auditive serait la meilleure préparation à l'opération.*

Nous avons voulu vous prouver par des faits que la suture musculaire a modifié le pronostic fonctionnel de la staphylorraphie.

Etranglement et coudure du pédicule d'un kyste mucoïde de l'ovaire gauche, engagé dans un couloir mésentérique, laissé ouvert après une iléo-sigmoïdostomie. Occlusion intestinale. Ovariotomie d'urgence. Guérison,

par MM. P. Brocq et R. Gueullette.

Mme R..., actuellement âgée de quarante-deux ans, a subi en 1902, à l'âge de quinze ans, une première intervention chirurgicale.

A cette époque, elle a présenté des crises douloureuses de la fosse iliaque droite, avec vomissements et amaigrissement, sans fièvre. Ces crises se sont répétées dans le courant de l'année 1901. Elle est vue en 1902 par notre regretté collègue le Dr Chaput, qui, percevant dans la fosse iliaque droite une tumeur dure, bosselée, peu mobile, du volume d'un poing, peu douloureuse, porte le diagnostic de tuberculose du cæcum.

La laparotomie, pratiquée en juillet 1902, montre sur le cæcum et le côlon ascendant une tumeur volumineuse à laquelle adhèrent les anses grêles, elles-mêmes atteintes de lésions tuberculeuses.

Le Dr Chaput pratique une iléo-sigmoïdostomie sans toucher à la lésion (observation rapportée à la Société de Chirurgie le 28 janvier 1903). Suites sans incident.

La malade est revue six mois plus tard. Elle a engraissé, la tumeur semble avoir diminué de volume et de dureté. L'absence de tous signes fonctionnels et le bon fonctionnement de la bouche permettent au chirurgien de penser « que l'indication d'enlever la tumeur ne paraît plus avoir de raison d'être » (Chaput).

On note pourtant dans les années qui suivent quelques petites douleurs abdominales imprécises, occupant tantôt la moitié droite, tantôt la moitié gauche de l'abdomen, et des troubles marqués de la menstruation.

En 1918, Mme R... a une première grossesse qu'elle mène à terme, elle accouche d'un enfant mort-né.

En 1927, les douleurs abdominales prennent de nouveau un caractère d'intensité considérable. Elles évoluent sous forme de crises violentes, de plus en plus fréquentes et s'accompagnant de constipation et d'arrêt des gaz intestinaux.

A la suite de deux crises particulièrement intenses, la malade est vue par un autre chirurgien qui conclut à des accidents d'occlusion intestinale avec obstacle, bas située. Le toucher vaginal ne lui révèle que des adhérences pelviennes massives, avec déplacement en avant de l'utérus, plaqué derrière la symphyse. Le chirurgien, qui semble ignorer la nature de l'intervention pratiquée en 1902, conseille la fistulisation du cæcum à la peau, dans un premier temps avec, dans un deuxième temps, une laparotomie.

Mme R..., dont les accidents aigus se sont temporairement amendés, est soumise en octobre et novembre 1927 à une série d'examens radiologiques.

L'examen par repas opaque montre une lenteur considérable de cheminement

du contenu intestinal, puisque la baryte absorbée le 9 novembre à 15 h. 30 n'atteint la partie terminale du tube digestif que le 11 novembre, à 2 heures.

De multiples schémas, tracés sur l'écran pendant la période intermédiaire, témoignent de la difficulté de ce cheminement, la baryte étant retenue ici ou là au niveau d'anses grêles dilatées; dans la partie moyenne de l'abdomen, on distingue une masse opaque et volumineuse qui paraît être l'origine des troubles mécaniques. Les derniers schémas témoignent du fonctionnement imparfait de l'anastomose iléo-sigmoïdienne qui amène une stase marquée dans les dernières anses iléales, et ne s'oppose pas au passage du contenu intestinal dans le cadre colique; le côlon descendant, lui-même très dilaté, ne laisse passer son contenu dans le rectum qu'à travers un segment très rétréci de l'anse sigmoïdienne.

L'examen par lavement baryté témoigne des mêmes faits, démontre l'ascension difficile du liquide opaque au niveau de la bouche et sa fragmentation en deux courants qui remplissent l'un le côlon dilaté, l'autre un intestin grêle extrêmement dilaté.

Malgré ces renseignements, l'intervention est différée.

A l'occasion d'une nouvelle crise aiguë, le 16 mai 1928, soit six mois plus tard, la malade est vue par l'un de nous, le 19 mai 1928.

Tableau typique d'occlusion intestinale; ventre distendu, météorisé, avec quelques ondulations péristaltiques visibles à travers la paroi. On note une sonorité marquée de la partie droite de l'abdomen; la région sous-ombilicale et la moitié gauche du ventre sont le siège d'une matité absolue et fixe. Le toucher vaginal ne peut être utilement pratiqué, en raison de la douleur vive qu'il réveille et de l'état du ventre.

Les vomissements verdâtres sont incessants depuis deux jours. Les crises douloureuses apparaissent par intermittence; elles sont d'une violence extrême qui oblige la malade à se plier en deux.

Opération le 19 mai 1928. Opérateur : Dr Brocq; aide : Dr Gueullette.

Rachianesthésie : 10 centigrammes de scurocaïne.

Laparotomie médiane sus et sous-ombilicale, avec excision de la cicatrice de la première opération. Il s'écoule un peu de liquide séro-sanglant à l'ouverture du péritoine. On aperçoit une grosse masse noirâtre, située dans la moitié gauche de l'abdomen et difficile à attirer par la plaie médiane. On branche alors sur l'incision médiane, à hauteur de l'ombilic, un débridement transversal gauche. On attire la masse. C'est un kyste de surface violacée, noirâtre, perforé en son centre d'un orifice de 1 centimètre de diamètre environ, d'où s'écoule dans le péritoine un liquide brunâtre. On place une pince à kyste sur la perforation. Le kyste, libre de toute adhérence viscérale, est retenu profondément par un pédicule qui paraît s'implanter au niveau du flanc gauche de la colonne lombaire. L'examen du pédicule, qui semble se perdre dans les replis du mésentère, permet de reconnaître, accolés à sa surface, la trompe et son pavillon, œdémateux et de couleur lie de vin.

Il s'agit d'un kyste de l'ovaire, et dont la topographie reste difficile à préciser. On se débarrasse de la tumeur par ligature et section du pédicule aussi bas que possible.

Refoulant alors les anses intestinales vers le diaphragme, on explore la cavité pelvienne et on voit que le pédicule lié naît de la corne gauche de l'utérus. On se rend compte par l'examen minutieux de la région que le pédicule passait par un défilé mésentérique laissé libre entre le mésosigmoïde et le mésentère, sous l'anastomose iléo-sigmoïdienne.

On ne juge pas opportun, vu l'état général de la malade, de prolonger l'intervention par une exploration très minutieuse de la fosse iliaque droite. Mais ce qui nous est apparu du cæcum, au cours des manœuvres opératoires, nous a semblé d'aspect absolument normal.

La malade est revue en mars 1929, en excellent état, elle a repris du poids et

ne présente pas de troubles digestifs appréciables. Les selles sont normales et moulées, jamais diarrhéiques. Il y a parfois un peu de constipation.

La palpation du ventre réveille quelques bruits de gargouillement intestinal.

Les règles sont devenues normales et non douloureuses.

L'histoire de la malade est facile à reconstituer. Sans tenir compte de la nature de la lésion cæco-colique initiale, dont nous n'avons pas retrouvé de traces macroscopiques au cours de notre intervention d'urgence, on peut retracer ainsi l'évolution des lésions:

Iléo-sigmoïdostomie en 1902, sans accolement des deux surfaces mésentérique et mésocolique. Ainsi formation d'un orifice circulaire, limité par la face gauche du mésentère, la face antérieure du méso-sigmoïde, et fermé par l'anastomose iléo-colique elle-même.

Evolution progressive d'un kyste ovarien qui, d'abord pelvien, s'est engagé dans le couloir mésentérique resté ouvert. Le kyste, après s'être insinué sous l'anastomose, continue son évolution et son accroissement dans la moitié gauche de l'abdomen, à gauche du mésentère, au-dessus de l'anse sigmoïde. Mais bientôt son volume, non seulement gêne le fonctionnement de la bouche, mais encore comprime le sigmoïde, d'où les accidents de subocclusion observés.

Les troubles progressent, le kyste s'accroît; les anses se dilatent de plus en plus et bientôt le pédicule du kyste lui-même et la trompe qu'il a entraînée se trouvent secondairement étranglés et coudés.

Cet étranglement accroît encore le volume du kyste et exagère les phénomènes d'occlusion. Ainsi, au syndrome digestif aigu s'ajoute un syndrome péritonéal d'étranglement pédiculaire.

L'intervention tardive a surpris la lésion au stade de perforation spontanée du kyste, complication rare dont MM. Lecène, Belot et Claude Béclère ont rapporté un exemple à la Société d'obstétrique et de gynécologie le 11 février 1929.

Cette observation nous a semblé intéressante à différents points de vue:

1° La lésion pour laquelle la malade a subi une iléo-sigmoïdostomie paraît avoir complètement disparu; et c'est là, sans doute, ce qui explique le passage partiel du contenu intestinal dans le cadre colique;

2° L'iléo-sigmoïdostomie, maintenant libérée par l'ablation du kyste, ne semble pas gêner de façon notable le fonctionnement du tube digestif terminal;

3° Il s'agissait d'un kyste spontanément perforé, probablement en raison des altérations pariétales dues à l'étranglement du pédicule;

4° Enfin, cette observation nous a semblé une belle illustration de l'impérieuse nécessité qu'il y a à rapprocher avec soin par quelques points de suture les mésentères lors de toute anastomose intestinale.

Chirurgie et rayons ultra-violets dans le traitement des tuberculoses localisées,

par MM. **Bernard Desplas, Jean Meillère**
et Mlle **Germaine Chevillon.**

Tandis que le traitement chirurgical des tuberculoses localisées donne de trop fréquentes déceptions, l'héliothérapie, surtout dans sa forme la plus active, la cure hélio-marine, permet bien souvent d'obtenir d'excellents résultats.

Mais les conditions évidentes de temps, de climat, voire d'installation qu'elle nécessite, restreignent considérablement son emploi. En fait, elle ne peut, dans les conditions actuelles, constituer qu'une méthode thérapeutique d'exception pour la clientèle hospitalière parisienne. Aussi a-t-on préconisé de lui substituer l'insolation artificielle, l'actinothérapie, d'application à la fois générale, plus facile, plus précise, et, tout récemment, Duguet et Clavelin ont, par les rayons ultra-violets, obtenu la guérison clinique de huit cas de péritonite tuberculeuse.

Ces deux méthodes, chirurgie et photothérapie, constituent par leur association une thérapeutique puissante. Il y a d'ailleurs longtemps que Spencer Wells, à la suite d'un cas fortuit resté classique, a conseillé de traiter les péritonites tuberculeuses par la cœliotomie avec exposition à l'air. Puis Poncet, Leriche, Aimes ont complété l'exérèse chirurgicale des tuberculoses externes par des séances d'héliothérapie, comme si, après l'opération, celle-ci constituait « le meilleur pansement » (Bérard).

Enfin, en 1922, Témoin, par la cœliotomie avec insolation directe et immédiate des foyers tuberculeux péritonéaux, a obtenu des résultats remarquables confirmés par un travail d'Alevizatos, d'Athènes [1].

Frappé des effets de l'héliothérapie et surtout de la cure hélio-marine, comme des résultats de l'insolation directe opératoire et enfin du caractère éminemment pratique de l'actinothérapie, l'un de nous, dès 1923, s'est proposé de traiter les tuberculoses localisées par l'intervention chirurgicale, combinée à l'exposition directe des lésions aux rayons ultra-violets. Plus récemment nous avons appliqué cette méthode dans le service de notre Maître, M. le Dr Chevrier.

Nos premiers cas traités concernaient des péritonites tuberculeuses avec lésions pelviennes inattaquables. Les résultats surprenants obtenus nous ont conduits à appliquer cette méthode à la plupart des cas de tuberculose externes.

Nous voudrions exposer ici les principes et la technique, puis envisager les résultats, afin d'en déduire les indications.

1. Société de Chirurgie, 1924, rapport du professeur Cunéo.

***

Le traitement comprend deux temps :

Premier temps (*principal*). — *a*) Découverte chirurgicale du foyer, avec ou sans exérèse des lésions, suivant les possibilités.

b) Exposition directe du champ opératoire, largement découvert aux rayons ultra-violets.

c) Suture des téguments, avec ou sans drainage filiforme.

Deuxième temps (*complémentaire*). — Exposition aux rayons ultra-violets de la région opérée, les téguments étant suturés.

La chirurgie intervient donc : soit pour écarter l'écran des téguments et pour permettre l'exposition directe aux rayons ultra-violets des lésions tuberculeuses inextirpables, soit dans les cas les plus favorables pour permettre l'irradiation aux rayons ultra-violets de la région anatomique résultant de la résection opératoire du foyer tuberculeux.

En faveur de cette association thérapeutique et de ses modalités, nous voudrions apporter des arguments de principe.

L'insolation tire son pouvoir thérapeutique des rayons actiniques et principalement des rayons ultra-violets. Les rayons ultra-violets ont sur les tissus vivants une double action, relevant soit d'une différence d'espèce, soit d'une différence d'intensité ; ces actions s'opposent : l'une renforce la vitalité des tissus, l'autre la diminue ; de cette dernière action découle le pouvoir microbicide des rayons ultra-violets, d'ailleurs contesté.

Si nous préférons l'actinothérapie, c'est essentiellement pour des raisons d'ordre pratique. Sans doute, l'héliothérapie, en particulier dans son expression la plus heureuse, la cure hélio-marine, s'est révélée un agent thérapeutique de premier ordre, mais son application ne peut être diffusée. Il faut que les malades puissent séjourner de longs mois au bord de la mer, ce n'est pas toujours possible, surtout pour la clientèle hospitalière.

Au contraire, l'actinothérapie, réalisable en tout temps comme en tout lieu, est plus maniable, d'un dosage possible et ne nécessite qu'une instrumentation restreinte, de sorte qu'elle constitue une thérapeutique à la fois puissante, précise, facile, susceptible d'être utilisée dans toutes les installations chirurgicales.

Faut-il admettre que l'actinothérapie a une action plus complète que l'héliothérapie, l'atmosphère interceptant une partie des rayons solaires et supprimant ainsi leur pouvoir microbicide ?

C'est là un point très obscur, d'autant que ce pouvoir microbicide des rayons actiniques est extrêmement faible, n'agit que sur les couches toutes superficielles, et les expériences de Van Lier, tendant à prouver cette action microbicide des rayons ultra-violets et à réaliser par leur seule aide des opérations aseptiques, ont été fortement contestées[1].

Pourquoi avons-nous choisi l'irradiation directe du foyer opératoire ?

1. Société de Chirurgie, 1924, rapport du professeur Cunéo.

Parce qu'elle est certainement plus active que l'irradiation au travers de la peau.

Les rayons actiniques sont peu pénétrants, et la peau forme par sa circulation superficielle et par ses pigments un véritable écran qui supprimerait, en particulier, leur pouvoir microbicide. Or si l'on peut diminuer par la compression localisée la circulation capillaire, et par là son action d'arrêt, on ne peut rien contre la pigmentation que vient encore accroître l'insolation ; seule l'irradiation directe permet donc l'utilisation intégrale des rayons, en quantité comme en qualité, mais il n'y a probablement pas lieu d'insister sur le fait qu'elle utilise leur pouvoir microbicide, puisque de toute façon celui-ci s'épuise dans la couche superficielle des lésions.

Enfin nous pensons que l'exposition indirecte post-opératoire vient compléter utilement le traitement, en renforçant ultérieurement le pouvoir de défense de l'organisme.

La technique que nous avons suivie est d'une application simple.

Comme installation ou instrumentation spéciale, elle se réduit à une source de rayons ultra-violets, constituée par une lampe de mercure et à un localisateur, nécessaire lorsqu'il existe des lésions pulmonaires discrètes. Dans le service nous utilisons une lampe construite par Gallois (type K, 5 ampères, 110 volts) et que nous branchons sur le courant de la ville. Peut-être serait-il préférable d'employer une lampe à arc de carbone métallisé, qui donnerait des résultats meilleurs dans le traitement des tuberculoses?

La première étape du traitement est l'intervention chirurgicale et l'irradiation directe. Elle comprend trois temps successifs : un temps chirurgical initial, un temps d'irradiation, un temps chirurgical terminal.

1° *Temps chirurgical initial.* — Il consiste à aborder le foyer tuberculeux par l'incision la plus propre à l'exposer largement, le foyer étant découvert; ou bien l'exérèse est impossible, trop dangereuse et l'on passera directement au temps d'irradiation, ou bien l'exérèse est possible et l'on pratiquera l'extirpation en masse des lésions avant de faire l'irradiation directe du champ opératoire.

Plus précisément s'il s'agit d'une péritonite tuberculeuse, en particulier s'il y a de grosses lésions pelviennes, l'on n'en risquera pas l'exérèse, lorsqu'il existe des adhérences larges, serrées, à l'intestin ou à la vessie; l'on sait en effet qu'il y a, dans ces cas, non pas seulement adhérences, mais envahissement de la paroi intestinale ou vésicale par le processus tuberculeux, de sorte que la libération la plus minutieuse et la plus prudente peut ouvrir l'intestin ou la vessie.

S'il s'agit d'une adénopathie, abcédée ou fistulée, on s'efforcera de réaliser l'évidement cellulo-ganglionnaire large, au besoin avec résection veineuse, si celle-ci est physiologiquement possible.

S'il s'agit enfin d'un abcès froid, on le débridera largement et on en réséquera la paroi et si possible tous les diverticules ; on évidera les foyers ostéo-articulaires.

2° *Temps d'irradiation.* — On écartera alors largement les téguments de façon à exposer au mieux le champ opératoire.

On utilisera une lampe à son maximum d'intensité, en pleine action, donc fonctionnant depuis une dizaine de minutes. Elle sera placée au voisinage de la table d'opération, à une distance de 0m60 à 1 mètre de la plaie, d'autant plus près que la surface de la plaie est plus petite et que sa profondeur est plus grande, et de façon que les rayons l'abordent normalement. On s'efforcera d'irradier tout le foyer, tous les diverticules; on utilisera le localisateur, soit lorsque les lésions sont bien localisées et profondes, soit lorsqu'il existe une atteinte pulmonaire.

Pendant l'irradiation, il est nécessaire de protéger les yeux du malade, des chirurgiens et du manipulateur par des lunettes.

Le temps d'irradiation variera de cinq à quinze minutes et sera d'autant plus prolongé que les lésions sont plus massives.

A la fin de l'irradiation la plaie présente un état de sécheresse spéciale auquel succède une abondante sudation lymphorragique.

3° *Temps chirurgical terminal.* — L'irradiation terminée, nous nous sommes efforcés de fermer la plaie totalement et sans drainer; c'est là la conduite que nous avons suivie dans les cœliotomies pour péritonite tuberculeuse, sans exérèse des lésions.

Ce n'est que dans les résections d'abcès ganglionnaires, comme aussi dans les évidements de foyers d'ostéites, que nous établissons un drainage filiforme.

Les suites post-opératoires sont en général des plus simples. Nous avons toujours constaté la rapidité de la cicatrisation et la rareté des réactions fébriles post-opératoires, et nous devons insister en particulier sur ce fait que nous n'avons jamais observé de brûlure ni de retard de cicatrisation, ni de complications locales ou générales consécutives à l'emploi des rayons ultra-violets dans le premier stade du traitement.

La seconde étape du traitement est l'actinothérapie post-opératoire. On la réalise par deux séances hebdomadaires d'exposition aux rayons ultra-violets avec augmentation progressive du temps d'irradiation, sans toutefois dépasser vingt minutes. Deux éléments règlent d'ailleurs l'intervalle des séances d'irradiation : la température et l'érythème. Il faut prendre la température trois heures après chaque séance, une poussée fébrile d'un degré doit éveiller l'attention. D'autre part, l'érythème qui se produit normalement à chaque exposition doit avoir disparu à chaque nouvelle séance, sa persistance devant donc retarder celle-ci.

Par ailleurs, on voit se développer normalement une pigmentation cutanée, obstacle progressif à la pénétration des rayons actiniques et dont l'intensité et la rapidité d'apparition ont été parfois considérées comme un élément de pronostic favorable.

Au bout de six semaines on suspend le traitement pendant une semaine pour le reprendre ensuite, si besoin est.

Le seul incident possible de ce deuxième stade du traitement est la brûlure de la peau; érythème persistant ou phlyctène, elle doit faire sus-

pendre les séances d'irradiation, qu'il ne faut reprendre, et avec précaution, que lorsque la peau est redevenue normale. Mais ce n'est là, en fait, qu'une éventualité rare, puisque nous n'avons observé qu'un cas de ces brûlures.

En somme, il s'agit d'une méthode thérapeutique d'application facile et dans l'ensemble à peu près inoffensive. Dès lors nous allons pouvoir envisager les résultats que nous avons obtenus.

Nous avons appliqué cette technique dans les affections suivantes : péritonites avec lésions pelviennes, adénopathies abcédées et fistulisées, ostéites avec abcès, ostéo-arthrite fistulisée, épididymites. Dans tous ces cas l'examen histologique nous a confirmé la présence de lésions tuberculeuses typiques en évolution.

I. *Péritonites avec foyers pelviens inextirpables (3 cas, 3 succès).* — Il s'agissait de péritonites avec grosses lésions pelviennes surtout annexielles et absolument inextirpables, avec altération progressive et marquée de l'état général, avec enfin fièvre oscillante. Plus précisément, il s'agissait dans deux cas (obs. 1 et 3) de forme fibro-adhésive; dans un cas (obs. 2), de forme ascitique avec granulations sur l'intestin, l'épiploon, le péritoine et la rate.

Dans trois cas, l'acte chirurgical s'est borné à l'ouverture large de la paroi abdominale et à l'exposition large et directe des lésions aux rayons ultra-violets, et a été suivi de séances bi-hebdomadaires d'exposition aux rayons ultra-violets. Le traitement a déterminé une amélioration rapide, à la fois de l'état général (reprise de l'appétit, augmentation de poids, baisse ou disparition de la fièvre), et de l'état local (disparition de l'ascite, régression ou disparition des masses péritonéales et pelviennes).

Dans l'un des cas (obs. II), devant l'amélioration clinique des lésions pelviennes, une deuxième intervention a été décidée pour tenter l'exérèse; elle a permis de constater : que la cavité péritonéale était sèche, les granulations péritonéales blanches, épaisses, d'aspect cicatriciel, les lésions pelviennes scléreuses, mais le petit bassin restait bloqué et les masses pelviennes inattaquables. (Cette malade depuis deux ans avait été ponctionnée vingt fois.)

Or les malades revues récemment sont cliniquement guéries, puisque leur état général est parfait, qu'elles n'ont pas de troubles fonctionnels et que localement il n'existe en somme que des lésions fixées, résiduelles. Notons cependant que l'examen d'une granulation prélevée lors de la deuxième intervention de l'observation II n'a montré aucune modification des caractères histologiques.

II. *Adénopathies (3 cas, 3 succès).* — Il s'agissait respectivement d'une adénite sous-maxillaire fistulisée (obs. IV), d'un lymphome du cou s'étendant de la clavicule à la base du crâne (obs. V), d'adénopathies carotidiennes et sus-claviculaires abcédées avec lésions bacillaires des membres inférieurs (obs. VI).

L'intervention chirurgicale a consisté en un large évidement cellulo-ganglionnaire, suivi d'irradiation directe du foyer, puis de suture de la

plaie opératoire sur drainage filiforme; ultérieurement ont été pratiquées des séances bi-hebdomadaires d'exposition aux rayons ultra-violets. La cicatrisation a été rapide, totale.

Actuellement, les malades ont un excellent état général, avec reprise de poids et localement des tissus souples.

III. *Ostéites (5 cas, 2 succès complets, 3 améliorations)*. — Nous avons traité un abcès froid thoraco-lombaire d'origine costale (obs. VII), un abcès de la cuisse fistulisé d'origine trochantérienne (obs. IX), un abcès de la cuisse d'origine ischio-pubienne (obs. VIII), un abcès de la jambe d'origine péronière avec spina ventosa du deuxième orteil (obs. X), un abcès de la nuque avec foyer occipital trépanant l'os et syndrome de compression cérébrale (obs. XI).

Nous avons pratiqué de larges évidements osseux avec résection des parois de l'abcès, puis exposition des foyers aux rayons ultra-violets et fermeture incomplète de la plaie.

Séances ultérieures d'actinothérapie. Une seconde intervention a été nécessaire chez un malade (obs. X), par suite d'une résection insuffisante du métatarsien.

Dans tous les cas, amélioration de l'état général; mais localement persistance de fistule dans trois cas.

Par contre, un excellent résultat a été obtenu (obs. XI) puisqu'il y a eu cicatrisation complète et disparition progressive des signes d'hypertension intracranienne.

IV. *Ostéo-arthrite (1 cas)*. — Il s'agissait là d'une scapulalgie avec gros abcès péri-articulaire (obs. XII). Une résection de l'épaule a été pratiquée, avec curettage de la glène, résection de l'abcès froid, puis suspension métallique de l'humérus à la voûte coracoïdienne. Ce traitement chirurgical combiné à l'actinothérapie a entraîné une amélioration rapide de l'état général, mais sans empêcher la formation d'une fistule, ce qui nous a décidé d'aller enlever le fil métallique dans une intervention toute récente.

V. *Epididymites (2 cas, 2 succès)*. — L'épididymectomie associée à l'actinothérapie a, dans l'un des cas, déterminé une guérison complète (obs. XIII), mais dans l'autre la persistance d'une fistule par vaginalité intense, sans lésions testiculaires, nous a fait secondairement pratiquer une castration large, qui a été suivie de deux fistulettes complètement taries (obs. XIV).

* * *

Ainsi l'action combinée de la chirurgie et de l'actinothérapie directe nous a permis d'obtenir de véritables guérisons cliniques rapides et complètes, dans les péritonites, qu'elles soient à forme ascitique, fibro-caséeuse, ou ulcéro-caséeuse, et les adénopathies, qu'il s'agisse de lymphome ou d'abcès froid ganglionnaires, fistulisés ou non. Ce sont là les deux indications majeures de cette méthode qui constitue en particulier une arme thérapeutique puissante contre ces péritonites avec grosses lésions pelviennes,

pour lesquelles l'exérèse chirurgicale est totalement impossible ou très dangereuse.

Par contre, nous avons observé des résultats inégaux et dans l'ensemble plutôt des améliorations que des guérisons complètes dans : les ostéites, ostéo-arthrites, épididymites.

Malgré l'insuffisance de ces résultats, nous pensons qu'il n'y a pas lieu de refuser le bénéfice possible de ce traitement à ces lésions tuberculeuses localisées, pour lesquelles les autres méthodes thérapeutiques ne sont pas moins aléatoires.

Tous les cas ont été étudiés du point de vue anatomo-pathologique et les lésions caractéristiques des tuberculoses ont toujours été retrouvées.

Comme contre-indication au traitement chirurgical et à l'actinothérapie, il faut retenir les lésions pulmonaires, les foyers multiples, l'évolution fébrile. Aussi bien ces contre-indications ne sont pas absolues. Sans doute la raison majeure de s'abstenir est la présence d'une tuberculose pulmonaire en évolution ; cependant la présence de lésions anciennes ne nous paraît pas interdire le traitement que nous proposons, mais seulement exiger des précautions, en particulier l'emploi du localisateur pour empêcher l'irradiation au voisinage du champ opératoire. De même les foyers multiples, s'ils constituent un élément de mauvais pronostic, ne nous semblent pas devoir refuser au malade le bénéfice possible de cette thérapeutique.

Enfin, la fièvre, à condition de n'être pas la signature d'une lésion pulmonaire ou d'une bacillémie, n'interdit pas notre traitement, puisque dans les trois péritonites que nous avons traitées il existait de la fièvre avec un mauvais état général.

En conclusion, nous pensons que cette méthode est susceptible de donner de beaux résultats dans le traitement, si souvent décevant, des tuberculoses chirurgicales.

D'application facile, sans dangers, ne nécessitant pas des conditions climatériques spéciales, permettant une attaque directe du foyer tuberculeux, elle nous paraît constituer un traitement de choix, en particulier pour les péritonites avec foyers pelviens inattaquables et pour les abcès froids ganglionnaires.

I. — *Péritonites tuberculeuses.*

Observation I. — Mme V..., trente-quatre ans, péritonite à forme fibro-adhésive, avec gros foyer pelvien, poussée fébrile récente, poids 38 kilogrammes (ancien poids 42 kilogrammes).

Intervention : 13 janvier 1928, sous rachi-anesthésie (opérateur Desplas). Péritonite adhésive, inattaquable (granulations péritonéales, adhérences, ganglions, masses pelviennes inextirpables).

Exposition aux rayons ultra-violets pendant cinq minutes à 1m50.

Fermeture sans drainage.

Suites : Disparition rapide de la fièvre, reprise de poids. Trois mois après l'opération, très bon état général, poids 43 kilogrammes, plus de douleurs abdominales ni de ballonnement du ventre.

Revue en mai 1929, santé parfaite, poids 43 kilogrammes. A repris sa vie normale. Ventre absolument souple sans aucune induration. Toucher vaginal : très légère réaction fibreuse du petit bassin à la place des masses autrefois existantes.

Obs. II. — Mme H..., vingt-deux ans, péritonite à forme fibro-ascitique avec masses annexielles, fièvre oscillante et sueurs, mauvais état général, poids 69 kilogr. 100, douleurs abdominales et lombaires.

Traitement antérieur : 34 séances de rayons ultra-violets, rayons infra-rouges, injections intra-péritonéales d'adrénaline, 20 ponctions évacuatrices depuis deux ans.

Première intervention : 23 février 1928, sous rachi-anesthésie (opérateur Desplas). Évacuation d'environ douze litres de liquide ascitique, granulations, corde épiploïque, nodules sur l'intestin, grosse rate, masses annexielles bi-latérales.

Exposition aux rayons ultra-violets pendant six minutes à 1 mètre.

Suites : Poussée fébrile, température 39°6, puis chute progressive de la température, normale au bout de deux mois et demi, 18 séances de rayons ultra-violets. Amélioration progressive de l'état général, engraissement, disparition des douleurs, pas de reproduction d'ascite.

Deuxième intervention : 24 mai 1928, sous chloroforme (opérateur Desplas). En vue de l'exérèse des masses annexielles : cavité péritonéale sèche, granulations blanches, épaissies, d'aspect cicatriciel, lésions pelviennes scléreuses mais inattaquables.

Exposition aux rayons ultra-violets pendant dix minutes à 0m60, avec localisateur.

Suites : Simples, sortie le 15 juin 1928, poids 61 kilogr. 500.

Apparence de guérison parfaite. Revue le 10 mai 1929 en parfait état général (poids 69 kilogrammes) et local (petit bassin souple, utérus mobile, masses annexielles petites, scléreuses, non douloureuses).

Obs. III. — M. P..., vingt-quatre ans, péritonite à forme fibro-adhésive, avec masses dans le flanc droit et le bassin. Entérite légère, asthénie. A l'entrée, fièvre (39°4) qui baisse progressivement.

Intervention : 14 juin 1928 (opérateur Desplas). Péritonite adhésive avec nodules, ganglions caséifiés, anses agglomérées, lésions maxima dans le flanc droit et le petit bassin. Nodosités sous-péritonéales dans la paroi.

Exposition aux rayons ultra-violets de six minutes sur la masse intestinale extériorisable et de cinq minutes sur la paroi.

Suites : Descente progressive de la température, qui reste cependant oscillante. Légère poussée fébrile après chaque séance d'actinothérapie. Sorti le 17 juillet 1928.

Le malade revu le 19 septembre 1928 présente un bon état général, a engraissé de 6 kilogr. 500. Ventre souple, sans masses perceptibles.

État actuel : très bon état général et local.

II. — *Adénopathies tuberculeuses.*

Obs. IV. — M. M..., vingt-cinq ans, adénite sous-maxillaire ponctionnée six fois et prête à se fistuler.

Intervention : Le 6 avril 1928, sous éther (opér. Desplas). Large évidement de la région sous-maxillaire.

Exposition aux rayons ultra-violets pendant dix minutes.

Suites : 5 séances de rayons ultra-violets. Cicatrisation en trois semaines.

Malade revu le 21 mai 1928 en bon état général et local. Revu en mai 1929 : Amélioration de l'état général, reprise de poids, cicatrice parfaitement souple.

Obs. V. — M. M..., dix-neuf ans, lymphome tuberculeux (biopsie) du cou, s'étendant de la clavicule à la base du crâne. État subfébrile.

Intervention : Le 24 mai 1928, sous chloroforme (opér. Desplas). Large évidement de la région cervicale avec résection de la jugulaire, adhérences à la mastoïde et à l'aponévrose prévertébrale.

Exposition aux rayons ultra-violets de cinq minutes à 0m50, sans localisateur. Drainage filiforme.

Suites : 10 séances de rayons ultra-violets, chute rapide de la fièvre, cicatrisation en trois semaines.

Revu le 4 décembre 1928, avec un très bon état général et localement ni induration, ni ganglions perceptibles. Poids : 71 kilogrammes.

État actuel : très bon état général. Poids : 75 kilogr. 500.

Obs. VI. — M. N..., trente ans, adénopathie carotidienne et sus-claviculaire droite, avec abcès. Lésions tuberculeuses des membres inférieurs.

Intervention : Le 15 mars 1929, sous novocaïne (opér. Desplas). Évidement de la région, avec résection du sterno-cléido-mastoïdien et de la jugulaire interne.

Exposition aux rayons ultra-violets pendant six minutes à 1m50.

Fermeture sans drainage.

Suites : Cicatrisation parfaite le 25 mars 1929.

État actuel : parfait état.

III. — *Ostéites tuberculeuses.*

Obs. VII. — Mme A..., vingt-six ans, abcès froid de la région thoraco-lombaire droite d'origine costale (obs. XI et XII), antécédent de pleurésie séro-fibrineuse, fièvre.

Intervention : Le 24 mai 1928, sous éther (opér. Desplas). Résection large de l'abcès et des foyers osseux.

Exposition aux rayons ultra-violets pendant dix minutes à 0m50.

Suites : Baisse de la température et sortie le 8 juin 1928, cicatrisation complète.

Etat actuel : cicatrisation maintenue.

Obs. VIII. — M. M..., dix-neuf ans, abcès de la loge des adducteurs avec foyer ischio-pubien. Fièvre. Voile du sommet gauche.

Intervention : Le 22 février 1928, sous rachi-anesthésie (opér. Moruzi). Résection de la poche (sauf d'un diverticule rétro-artériel) et du foyer osseux.

Exposition aux rayons ultra-violets pendant dix minutes à 1 mètre.

Suites : 15 séances de rayons ultra-violets. Persistance de la fièvre et d'une fistulette trois mois et demi après.

Etat actuel : fistule maintenue.

Obs. IX. — Mme C..., quarante-quatre ans, trochantérite gauche, opérée plusieurs fois déjà, avec trois fistules fessières et fémorales et suppuration abondante. Mauvais état général, fièvre oscillante. Décalcification du grand trochantérien et du tiers supérieur du fémur.

Intervention (Opér. Desplas) : Excision large de l'abcès et des trajets fistuleux.

Trépanation large du tiers supérieur du fémur avec exérèse du grand trochantérien.

Exposition aux rayons ultra-violets de dix minutes à 1 mètre. Suture incomplète.

Suites : 13 séances de rayons ultra-violets. Trois mois et demi après, état général excellent, mais présence d'une petite fistulette presque tarie.

Obs. X. — M. H..., ostéite de l'occipital avec abcès froid extracranien et syndrome de compression cérébrale, avec stase papillaire, mais liquide céphalo-rachidien normal.

Intervention : Le 19 avril 1928 (opér. Desplas). Résection large de l'occipital qui est perforé, ablation de deux séquestres, curettage de la face externe fongueuse de la dure-mère.

Exposition aux rayons ultra-violets de six minutes. Fermeture sans drainage.

Suites : Chute de la fièvre, puis disparition progressive de céphalée, somnolence, stase papillaire. Sortie le 23 juin 1928. Cicatrisation.

Etat actuel : Bon état général et local.

Obs. XI. — M. L..., dix-huit ans, ostéite du péroné et spina-ventosa du 2e orteil.

Première intervention (opér. Moruzi) : Résection du deuxième orteil et de la tête du métacarpien, évidement du foyer péronien.

Exposition aux rayons ultra-violets de cinq minutes à 0m20.

Deuxième intervention (opér. Moruzi) : Devant la persistance d'une fistule, on complète l'évidement du métacarpien.

Exposition aux rayons ultra-violets de cinq minutes à 0m20.

Actuellement dans un sanatorium, au Croisic. Bon état général, mais fistule au niveau du pied.

IV. — *Ostéo-arthrite.*

Obs. XII. — Mme P..., soixante-quatre ans, scapulalgie, gros abcès périarticulaire, mauvais état général.

Première intervention : 2 novembre 1928 (opér. Desplas). Résection de l'épaule et des parois de l'abcès. Exposition aux rayons ultra-violets de dix minutes à 0m50. Suspension métallique de l'humérus à la voûte acromio-coracoïdienne. Drainage filiforme.

Suites : Amélioration de l'état général, mais persistance d'une fistule.

Deuxième intervention : 7 mai 1928 (opér. Desplas). Ablation du fil métallique. Etat actuel : cicatrisation complète.

V. — *Epididymites.*

Obs. XIII. — M. G..., trente-deux ans.

Intervention : Le 7 août 1928 (opér. Desplas). Epididymectomie.

Exposition aux rayons ultra-violets de cinq minutes. Cicatrisation. Sorti le 25 août 1928.

Suites : Plusieurs séances de rayons ultra-violets sans incidents.

Revu le 8 mai 1929 en très bon état général, cicatrisation parfaite.

Obs. XIV. — M. T..., dix-huit ans, épididymite abcédée, fièvre oscillante. Rien au toucher.

Première intervention : Le 12 avril 1928 (opér. Desplas). Epididymectomie. Exposition aux rayons ultra-violets de dix minutes.

Deuxième intervention : Le 8 mai 1928 (opér. Desplas). Envahissement de la vaginale. Castration. Exposition aux rayons ultra-violets.

Suites : Trois séances de rayons ultra-violets, sorti le 1er juin 1928, avec température normale, mais persistance de deux fistulettes, d'ailleurs presque taries. Etat actuel : Très bon état général, aucune fistulisation.

M. E. Sorrel : Si je comprends bien la communication de M. Desplas, la seule différence entre la méthode qu'il préconise et les méthodes usuelles dans le traitement des tuberculoses chirurgicales est l'irradiation par les rayons ultra-violets de la lésion pendant l'acte opératoire. Il paraît *a priori* assez étonnant que cette modification puisse apporter un bien grand changement aux résultats habituels, et pour nous persuader de la valeur de cette irradiation pendant un temps si bref il faudrait nous apporter des résultats probants : or, M. Desplas me permettra de lui faire remarquer que ceux qu'il indique sont bien loin de l'être.

La guérison des péritonites tuberculeuses après laparotomie, celle des ganglions cervicaux après extirpation, celle des abcès froids sans point de départ osseux après ablation de la poche, et celle des ostéites après extirpation des segments sont pour ainsi dire *normales* lorsque les interventions sont faites au moment convenable. On ne peut donc pas porter les résultats cités par M. Desplas à l'actif de l'irradiation des lésions pendant l'intervention. Il en serait tout autrement si l'on avait obtenu ainsi la guérison de maux de Pott, de coxalgies, de tumeurs blanches du genou ou d'arthrites d'autres articulations; cela montrerait véritablement la valeur de la méthode, mais c'est bien précisément ce qui n'a pas été fait.

M. **Lance** : Il ne faut pas perdre de vue que les foyers de tuberculose chirurgicale sont des foyers secondaires. Il y a eu un foyer viscéral porte d'entrée. Leur guérison par ablation chirurgicale ne peut supprimer le traitement médical et climatique, le malade guéri opératoirement restant un tuberculeux.

M. **Tuffier** : Il ne s'agit ici que de l'application des rayons ultra-violets pendant une opération. J'ai pratiqué quelques essais de cette manœuvre il y a quelques années, je ne les ai pas poursuivis n'ayant pas constaté de différences suffisantes entre ces résultats et ceux que me donnait la laparotomie simple à la lumière ordinaire. Peut-être ces essais ont-ils été trop peu nombreux?

M. **Desplas** : L'association chirurgie et rayons ultra-violets constitue la seule originalité d'une initiative que nous avons désiré vous soumettre et dont nous souhaitons la critique expérimentale la plus complète. Frappés par les résultats réels, souvent décevants des actions chirurgicales dans les tuberculoses externes, tout au moins dans les organisations hospitalières parisiennes, nous avons essayé d'associer deux méthodes qui l'une et l'autre ont fait leur preuve, et, dans les cas traités depuis un an, nous avons obtenu des résultats très encourageants.

PRÉSENTATIONS DE MALADES

Volumineux anthrax de la lèvre supérieure et du nez traité avec succès par sérothérapie,

par **M. Alglave.**

Je vous présente ce malade pour rappeler votre attention sur les bienfaits de la sérothérapie dans le traitement de l'anthrax. Agé de vingt-cinq ans, cet homme est entré le 30 mai dernier dans mon service de l'hôpital Beaujon pour un volumineux anthrax prenant toute la lèvre supérieure, se répandant dans les narines et sur les sillons naso-géniens. Les joues et les paupières inférieures étaient elle-mêmes largement tuméfiées.

Sous cet aspect la lésion paraissait particulièrement grave.

Dans ces conditions, ayant à maintes reprises obtenu de très bons et rapides résultats par l'emploi du *sérum polyvalent de Leclainche et Vallée*, j'ai pensé à utiliser ce moyen de traitement.

Dès son entrée à l'hôpital, ce malade a donc reçu 10 centimètres de sérum polyvalent, en même temps qu'on lui a fait un large pansement humide et chaud sur la face.

Le pansement a été renouvelé deux ou trois fois dans la journée et quatre injections de sérum polyvalent de 10 cent. cubes chaque ont été faites à quarante-huit heures d'intervalle.

Par ces seuls moyens, l'amélioration s'est rapidement fait sentir et en quelques jours l'anthrax était complètement éteint, sans que les injections aient provoqué de réaction fébrile, comme vous le montre la courbe de température que voici.

Le malade quittait l'hôpital bien guéri, douze jours après son entrée.

Déjà, il y a plusieurs années, je vous avais parlé des grands bienfaits que j'avais souvent retirés de l'emploi du sérum polyvalent de Leclainche et Vallée dans le traitement des anthrax. J'ai cru bon de vous montrer ce malade qui en a bénéficié d'une façon inespérée.

Le grand avantage de la sérothérapie étant de ne provoquer ni malaise, ni réaction fébrile.

Arthroplastie avec prothèse en caoutchouc,

par **M. Pierre Delbet.**

J'ai l'honneur de vous présenter une malade à qui j'ai fait une arthroplastie du genou en me servant pour engainer les extrémités osseuses de feuilles de caoutchouc.

Pour le genou, dans mes arthroplasties antérieures avec interposition

de lames fibreuses empruntées au *fascia lata*, je n'avais obtenu que des résultats très médiocres. Les choses s'étaient toujours passées de la même façon. Dans les premiers temps, les mouvements avaient une étendue notable. On pensait qu'ils s'accroîtraient avec l'exercice et on escomptait un résultat satisfaisant. Mais l'étendue des mouvements diminuait au lieu d'augmenter, et finalement le résultat éloigné était des plus médiocres : quelques degrés de flexion.

C'est l'insuffisance de ces résultats qui m'a conduit à remplacer les lames fibreuses empruntées au *fascia lata* par des feuilles de caoutchouc. Mes recherches antérieures, particulièrement les expériences que j'ai faites autrefois avec Girode, m'autorisaient à penser et qu'elles seraient bien supportées et qu'elles permettraient mieux qu'aucune autre substance de formation des synoviales.

Je me hâte de dire que la malade n'avait pas d'ankylose. Mais comme j'ai fait une résection des surfaces articulaires tibiales, fémorales et rotuliennes, l'opération ne peut être qualifiée que d'arthroplastie.

Je suis d'ailleurs incapable de dire la nature de l'affection en cause.

La malade, âgée de quarante-deux ans, avait eu à l'âge de quatre ans un abcès du genou, consécutif à une chute. A la suite de cet abcès, la jambe s'est mise en flexion de telle sorte que le genou touchait la fesse. Trois ans plus tard, la malade ayant sept ans, on a redressé la jambe et maintenu le redressement par un appareil orthopédique. Jusqu'à vingt ans, la malade aurait marché en boitant, mais sans souffrir.

A vingt ans, elle a un enfant et recommence à souffrir. Elle continue cependant à marcher. Mais depuis quelques mois les douleurs ont augmenté au point de rendre la marche impossible et depuis trois mois elle garde le lit.

A son entrée, on constate une atrophie marquée du membre inférieur, atrophie datant de l'enfance.

La jambe est en légère flexion : l'extension complète est impossible, ce qui rend difficile la mensuration en longueur. Il semble qu'il y a un raccourcissement d'environ 2 centimètres.

La flexion ne dépasse pas l'angle droit. Comme l'extension complète est impossible, les mouvements n'ont que quelques degrés et s'accompagnent de craquements.

La rotule est presque complètement fixée.

Le genou n'est pas augmenté de volume. Il n'y a ni fongosités, ni élévation de la température locale, ni adénopathie.

Quand on met la malade debout, on constate une légère déviation de la jambe en valgus. Elle ne peut faire quelques pas qu'avec une énorme claudication qu'elle attribue à une violente douleur.

La radiographie montre des lésions très considérables. Le plateau interne du tibia est profondément creusé, si bien que son fond est à 2 centimètres plus bas que le plateau externe. Au-dessous de lui je trouve une zone où l'on ne distingue plus aucune architecture osseuse. Toutes les surfaces articulaires sont irrégulières.

La radiographie de profil montre que toute la région épiphysaire aussi bien du fémur que du tibia est très altérée. Elle montre aussi que la rotule, épaissie, présente à sa face profonde des sortes de prolongements qui l'unissent partiellement au fémur.

Il me parut évident qu'on ne pourrait améliorer l'état de la malade qu'en enlevant tous ces os altérés, c'est-à-dire en faisant une résection large. Il aurait sans doute été plus sage ou au moins plus prudent de chercher l'ankylose. J'essayai cependant d'obtenir une articulation mobile.

L'opération a été exécutée le 18 mai 1928, après vaccination préopératoire et administration par voie buccale de chlorure de magnésium.

J'ai détaché la tubérosité antérieure du tibia par la section trapézoïdale, en queue d'aronde, de Blocq.

Le lambeau relevé, la rotule détachée, les surfaces articulaires apparurent encore plus malades que ne le faisait prévoir la radiographie. Il fallait enlever largement toutes les surfaces articulaires. Ce que je fis.

Le plateau interne du tibia se laissait tailler au bistouri. J'en enlevai une épaisseur considérable sans arriver sur de l'os normal.

Pour amener le plateau externe au niveau de l'interne, je dus pousser la résection jusqu'à l'articulation péronéo-tibiale et enlever une partie de la tête du péroné. Entre les deux plateaux, je laissai une crête très saillante. Je crois que c'est un élément important du succès.

Je modelai les néo-condyles fémoraux par tailles successives, jusqu'à les rendre congruents aux plateaux tibiaux.

Le façonnage des extrémités osseuses terminé, je les enveloppai de lames de caoutchouc : une lame pour le fémur, une lame pour le tibia, une lame pour la rotule.

Les bords des lames ont été fixés au périoste et aux tissus voisins par des points de suture.

Après suture totale sous drainage, le membre fut placé sur une attelle de Bœckel.

Il y eut après l'opération quelques élévations de température à 38°. Un épanchement s'étant formé, je le ponctionnai le 1er juin, soit treize jours après l'opération, pour en faire l'examen bactériologique. Le liquide était amicrobien. Je refis une seconde ponction qui montra également l'absence de tout microbe. Rassuré, je ne m'occupai plus de l'épanchement, d'ailleurs peu abondant, et il disparut.

Sur ces entrefaites, une traction de 2 kilogrammes avait été installée en extension.

La malade a quitté l'hôpital le 22 juillet, c'est-à-dire deux mois et quatre jours après l'opération, avec un genou solide et mobile. La flexion volontaire atteignait aisément l'angle droit; l'extension était complète.

Vous pouvez voir sur la radiographie faite le 27 novembre, six mois après l'opération, que le squelette du genou a repris une apparence presque normale.

J'ai revu cette malade bien des fois. Son genou restait solide et mobile, mais elle se plaignait de souffrir en marchant. Un beau jour, elle vint me

demander de lui enlever le caoutchouc. J'ai appris que dans sa famille, dans son quartier, on la tournait en ridicule : elle était devenue la femme au genou en caoutchouc.

Je lui enlevai, le 26 novembre, la lame qui recouvrait le fémur. Elle se déclara soulagée, mais quand elle apprit, je ne sais comment, qu'elle avait encore une parcelle de ce maudit caoutchouc, l'obsession recommença et je dus enlever, le 24 mai de cette année, la lame qui recouvrait le tibia.

Il y a juste treize mois que l'arthroplastie a été exécutée. On peut considérer le résultat comme définitif.

Le raccourcissement est marqué, puisque j'ai dû réséquer une grande étendue d'os, particulièrement sur le tibia. Il entraîne une certaine claudication.

Le genou est solide. Il ne présente pas d'hyperextension. Dans l'extension complète, les mouvements de latéralité que l'on réussit à imprimer par un effort énergique sont insignifiants. Ils ne se produisent pas dans les mouvements volontaires.

L'extension est complète : la flexion dépasse l'angle droit. La malade produit ces mouvements avec la plus grande facilité et une force considérable, si bien qu'elle n'éprouve aucune gêne.

Pour le genou, je n'ai jamais obtenu un pareil résultat, il s'en faut de beaucoup, avec les interpositions de lames fibreuses empruntées au *fascia lata*. C'est pour cela que j'ai tenu à vous présenter la malade.

Vissage des fractures du col du pénien avec du caoutchouc armé,

par M. **Pierre Delbet.**

Les expériences que j'ai faites autrefois avec Girode, les pièces d'endoprothèses que j'ai mises en place pendant la guerre et qui sont toujours bien tolérées, m'ayant montré que le caoutchouc durci exerce une action heureuse sur l'ostéogenèse, j'avais résolu depuis longtemps de l'employer pour le traitement des fractures cervicales vraies.

J'ai eu beaucoup de peine à obtenir un matériel convenable. Il a été réalisé par M. Hyvert qui dirige l'atelier de fabrication d'instruments de l'Assistance publique. J'ai trouvé en M. Hyvert un collaborateur avisé et très habile. Je ne saurais trop le remercier.

Il m'a fabriqué les vis que je vous présente. Elles sont armées d'une tige d'acier très résistante. Le taraudage est fait dans l'ébonite qui, seul, est au contact de l'os.

Je n'ai pas l'intention de décrire aujourd'hui l'outillage dont je me sers pour exécuter le vissage : je veux seulement vous présenter les deux premières malades opérées par cette méthode.

La première, âgée de cinquante-deux ans, avait une fracture transcer-

vicale, comme vous pouvez le voir sur cette radiographie. Je l'ai opérée le 12 décembre 1928, trente-six jours après la fracture.

Vous voyez qu'elle marche correctement.

L'autre malade est plus intéressante, d'une part parce qu'elle a soixante ans, d'autre part parce qu'elle est spécifique. Ce sont deux mauvaises conditions qui rendent le succès fort aléatoire. Leveuf a insisté sur ces points. La fracture était transcervicale. Je l'ai vissée le 25 février, au septième jour.

Vous pouvez voir que la restauration fonctionnelle est complète.

PRÉSENTATION D'INSTRUMENT

Sur le drainage des pleurésies purulentes. Appareil de démonstration,

par M. Pierre Delbet.

Dans la récente discussion sur le traitement des pleurésies purulentes, mon ami Schwartz, partisan du drainage à thorax ouvert, a dit que les exercices de spirométrie suffisaient à ramener le poumon au contact de la paroi thoracique.

Permettez-moi de vous montrer, au moyen d'un petit appareil dont je me sers depuis longtemps pour mon enseignement, ce qui se passe après un exercice de spirométrie suivant que le tube pleural est ouvert ou muni d'un dispositif qui permet à la plèvre de se vider mais en l'empêchant de se remplir.

Ce bocal représente la paroi thoracique. Le ballon qui y est contenu représente le poumon dont il a à peu près la puissance élastique. Ce ballon communique avec l'extérieur par ce tube de verre qui représente la trachée.

En bas, vous voyez sortir du bocal — non du ballon — un autre tube qui représente le drain.

On fait faire au malade un effort quelconque. Une partie de l'air du poumon sain passe dans l'autre poumon qui se dilate. Je suppose que ce dernier n'a pas perdu son extensibilité.

En se dilatant, il refoule le contenu de la plèvre qui, après la thoracotomie, est surtout de l'air. Celui-ci s'échappe par le drain.

Si le drain est muni d'un dispositif qui empêche l'air de rentrer dans la plèvre, le poumon reste dilaté, le gain est acquis, l'augmentation de volume du poumon persiste. J'ai pincé le drain et vous voyez que le poumon ne se rétracte pas. C'est le drainage fermé.

En cessant de pincer le tube, je transforme le drainage fermé en drainage ouvert, l'élasticité du poumon entre en jeu. J'ai supposé que le poumon était extensible, il est donc élastique, car un poumon qui n'a pas perdu son extensibilité ne peut avoir perdu son élasticité. En se rétractant, le poumon produit dans la plèvre une pression négative, l'air du dehors est aspiré jusqu'à ce que l'élasticité pulmonaire soit satisfaite, c'est-à-dire jusqu'à ce qu'il ait repris son volume antérieur. Le bénéfice est nul.

Voilà la grande différence entre le drainage ouvert et le drainage fermé.

Avec le drainage fermé, l'augmentation de volume du poumon produite par un effort quelconque est durable; les deux plèvres ont le temps de contracter des adhérences.

Avec le drainage ouvert, l'augmentation de volume est momentanée, le bénéfice est insignifiant.

Je passe à la manière qui me paraît la meilleure de réaliser un drainage fermé. Elle consiste tout simplement à plonger le drain dans un bocal rempli de liquide et placé sur le plancher.

Voyons ce qui se passe dans ces conditions. Je gonfle le ballon comme un effort gonflerait le poumon. L'air s'échappe du tonnelet, c'est-à-dire de la plèvre, et fait bouillonner le liquide du ballon.

Je cesse de souffler dans le ballon; vous voyez que, malgré son élasticité, il conserve à peu près son volume. Le liquide du bocal a monté dans le tube de drainage; il a monté jusqu'à faire équilibre à l'élasticité du ballon.

L'élasticité du poumon n'a pas une grande puissance. Je l'ai mesurée autrefois comme bien d'autres. Elle est équilibrée par une colonne d'eau de 6 à 10 centimètres.

Dès que l'eau a monté de cette hauteur dans le tube, le poumon ne peut plus se rétracter.

Il ne s'est rétracté que d'un volume égal à celui de la colonne d'eau aspirée. Quel est ce volume? Il dépend naturellement du calibre du tube. Je me sers d'un tube de 1/2 centimètre de diamètre. Si la colonne d'eau a une hauteur de 10 centimètres, son volume est de 5 cent. cubes.

L'augmentation de volume du poumon produit par l'effort a donc pu se réduire de 5 cent. cubes.

En faisant arriver le tube dans un ballon rempli de liquide et renversé sur le bocal, ce qui constitue un gazomètre facile à réaliser, on peut mesurer la quantité d'air qui est chassée de la plèvre par un effort quelconque, c'est-à-dire l'augmentation de volume du poumon. Je fais régulièrement cette manœuvre pendant les vingt-quatre premières heures qui suivent l'opération. Elle fournit des renseignemenis importants sur le pronostic. Je ne veux pas envisager aujourd'hui ce point de vue que j'ai déjà exposé.

Dans un effort de toux, un pleurétique peut chasser de sa plèvre malade 100, 200 et jusqu'à 300 cent. cubes. Son poumon a donc augmenté de 100, 200, 300 cent. cubes. Par suite de l'ascension de la colonne d'eau, il

peut se rétracter de 5 cent. cubes. Le bénéfice est donc de 95, de 195, de 295 cent. cubes suivant les cas, et ce bénéfice est durable. C'est de la physique élémentaire.

Je m'excuse, Messieurs, de vous avoir présenté ce petit appareil. Je n'ai pas la prétention d'avoir appris quoi que ce soit à aucun de vous, mais, parfois, une démonstration expérimentale frappe plus qu'un raisonnement.

Le Secrétaire annuel, F. CADENAT.

Imprimerie de la Cour d'Appel, 1, rue Cassette, Paris

PERSONNEL

DE LA

SOCIÉTÉ NATIONALE DE CHIRURGIE

DE PARIS

COMPOSITION DU BUREAU POUR L'ANNÉE 1929

Président	MM. B. Cunéo.
Vice-Président	A. Gosset.
Secrétaire général	P. Lecène.
Secrétaires annuels	F. M. Cadenat, A. Basset.
Trésorier	René Toupet.
Archiviste	P. Mocquot.

90027

MEMBRES HONORAIRES

23 novembre 1921	MM.	Arrou (Joseph), titulaire de	1904
16 février 1927		Auvray (Maurice)	1908
17 novembre 1926		Baudet (Raoul)	1914
5 février 1914		Bazy (Pierre), titulaire de	1890
25 mai 1909		Delbet (Pierre), titulaire de	1898
26 mars 1927		Ducroquet (Charles)	....
10 février 1926		Faure (Jean-Louis), titulaire de	1903
28 mars 1886		Guéniot (Alexandre), titulaire de	1868
18 février 1920		Hartmann (Henri), titulaire de	1897
1er février 1928		Lapointe (André), titulaire de	1917
22 octobre 1919		Launay (Paul), titulaire de	1908
12 novembre 1913		Legueu (Félix), titulaire de	1901
15 février 1921		Lejars (Félix), titulaire de	1896
25 mai 1927		Marcille (Maurice), titulaire de	1920
1er mars 1922		Marion (Georges), titulaire de	1909
6 février 1924		Mauclaire (Placide), titulaire de	1905
8 février 1928		Michon (Edouard), titulaire de	1910
14 novembre 1917		Mignon (Henri), correspondant de	1896
16 février 1929		Ombrédanne (Louis), titulaire de	1911
5 février 1908		Quénu (Edouard), titulaire de	1887
13 octobre 1926		Récamier (Joseph)	....
3 janvier 1917		Ricard (Alfred), titulaire de	1894
25 janvier 1922		Riche (Paul), titulaire de	1909
14 janvier 1920		Rieffel (Henri), titulaire de	1904
21 février 1925		Robineau (Maurice), titulaire de	1911
8 février 1911		Routier (Arnaud), titulaire de	1888
24 novembre 1926		Savariaud (Maurice)	1910
7 février 1923		Sebileau (Pierre), titulaire de	1902
21 février 1925		Souligoux (Charles), titulaire de	1907
9 mars 1910		Sieur (Célestin), correspondant de	1899
12 décembre 1917		Thiéry (Paul), titulaire de	1906
17 mars 1915		Tuffier (Théodore), titulaire de	1892
5 février 1918		Walther (Charles), titulaire de	1896

MEMBRES TITULAIRES

(60)

7 janvier 1920	MM.	Alglave (Paul).
15 novembre 1922		Basset (Antoine).
24 juillet 1918		Baumgartner (Am.).
7 janvier 1920		Bazy (Louis).
17 décembre 1924		Berger (Jean).
13 février 1929		Bergeret (André).
9 novembre 1921		Bréchot (Adolphe).
24 novembre 1928		Brocq (Pierre).
15 mars 1922		Cadenat (Firmin).
13 janvier 1926		Capette (Louis).
7 janvier 1920		Chevassu (Maurice).
3 juin 1919		Chevrier (Louis).
19 mai 1920		Chifoliau (Médéric).
27 mars 1912		Cunéo (Bernard).
16 mars 1927		Deniker (Michel).
7 janvier 1920		Descomps (Pierre).
27 juin 1928		Deplas (Bernard).
19 décembre 1917		Dujarier (Charles).
14 janvier 1914		Duval (Pierre).
26 juin 1918		Fredet (Pierre).
8 juin 1921		Gernez (Léon).
19 juin 1912		Gosset (Antonin).
13 février 1929		Gouverneur (Robert).
7 janvier 1920		Grégoire (Raymond).
2 février 1927		Guimbellot (Marcel).
7 janvier 1920		Heitz-Boyer (Maurice).
19 octobre 1927		Houdard (Louis).
2 mai 1923		Kuss (Georges).
19 décembre 1917		Labey (Georges).
25 mai 1927		Lance (Marcel).
7 janvier 1920		Lardennois (Georges).
19 décembre 1917		Lecène (Paul).
16 avril 1913		Lenormant (Charles).
13 février 1929		Leveuf (Jacques).
27 juin 1928		Maisonnet (J.).
7 janvier 1920		Martel de Janville (Thierry de).
24 juin 1921		Martin (André).

7 janvier 1920	MM.	Mathieu (Paul).
24 novembre 1928		Métivet (Gaston).
7 janvier 1920		Mocquot (Pierre).
19 mai 1926		Mondor (Henri).
28 avril 1928		Monod (Robert).
19 décembre 1917		Mouchet (Albert).
29 avril 1925		Moure (Paul).
7 janvier 1920		Okinczyc (Joseph).
24 novembre 1928		Papin (Edmond).
11 juin 1924		Picot (Gaston).
19 décembre 1917		Proust (Robert).
27 juin 1928		Rouhier (Georges).
7 janvier 1920		Rouvillois (Henri).
22 décembre 1920		Roux-Berger (J.-L.).
7 février 1923		Sauvé (Louis).
7 janvier 1920		Schwartz (Anselme).
2 avril 1924		Sorrel (Étienne).
17 mai 1922		Toupet (René).
19 décembre 1917		Veau (Victor).
8 mai 1918		Wiart (Pierre).

. . . . . .

. . . . . .

. . . . . .

MEMBRES CORRESPONDANTS NATIONAUX

(125)

20 décembre 1911	MM.	Abadie, à Oran.
20 mars 1918.		Alquier, à Châlons-sur-Marne.
19 décembre 1928.		Autefage, à Roubaix.
8 janvier 1919.		Barthélemy (Marc), à Nancy.
22 décembre 1909		Bégouin, à Bordeaux.
20 mars 1918.		Bérard (Léon), à Lyon.
10 janvier 1923.		Billet, à Lille.
19 décembre 1928.		Botreau-Roussel (troupes coloniales).
4 janvier 1888.		Bousquet, à Clermont-Ferrand.
20 janvier 1909.		Brin (H.), à Angers.
17 décembre 1924		Brisset, à Saint-Lô.
23 janvier 1901.		Brousse, armée.
23 mars 1898.		Broussin, à Versailles.
11 janvier 1922.		Brun, à Tunis.
21 décembre 1927		Caraven, à Amiens.
20 juillet 1892		Cerné, à Rouen.
11 janvier 1922.		Chalier, à Lyon.
19 décembre 1923.		Charrier, à Bordeaux.
17 décembre 1924		Chaton, à Besançon.
20 mars 1918.		Chauvel, à Quimper.
29 janvier 1892.		Chavannaz, à Bordeaux.
21 décembre 1927		Chochon-Latouche, à Autun.
10 janvier 1923.		Cléret, à Chambéry.
22 décembre 1926		Combier (V.), au Creusot.
19 décembre 1923		Costantini, à Alger.
8 janvier 1919.		Cotte (Gaston), à Lyon.
7 janvier 1903.		Couteaud, marine.
28 décembre 1910.		Coville, à Orléans.
16 décembre 1925		Courty, à Lille.
28 janvier 1920.		Dambrin, à Toulouse.
26 juillet 1893		Dayot, à Rennes.
21 janvier 1889.		Defontaine, au Creusot.
13 janvier 1892.		Delagenière (Henri), au Mans.
18 décembre 1912		Delore fils, à Lyon.
19 décembre 1923		Desgouttes, à Lyon.

8 janvier 1919.	MM. Dionis du Séjour (Pierre), à Clermont-Ferrand.
11 janvier 1922.	Duguet, armée.
20 décembre 1911	Duval, marine.
16 décembre 1925	Duvergey, à Bordeaux.
11 janvier 1905.	Estor, à Montpellier.
20 janvier 1897.	Ferraton, armée.
8 janvier 1919.	Fiolle (Jean), de Marseille.
22 décembre 1920.	Foisy, à Châteaudun.
20 janvier 1891.	Fontan, marine.
11 janvier 1905.	Fontoynont, à Tananarive.
20 juillet 1892	Forgue, à Montpellier.
8 janvier 1919.	Fourmestraux (Jacques de), à Chartres.
8 janvier 1919.	Fresson (Henri), à Cannes.
28 décembre 1910	Frœlich, à Nancy.
20 janvier 1909.	Gaudier, à Lille.
11 janvier 1893.	Gellé, à Provins.
27 janvier 1904.	Girard, marine.
28 janvier 1920.	Goullioud, à Lyon.
19 décembre 1928.	Grimault, à Algrange.
20 juillet 1892	Guelliot, à Reims.
20 janvier 1886.	Guermonprez, à Lille.
8 janvier 1919.	Guibal (Paul), à Béziers.
20 mars 1918.	Guibé, à Caen.
20 mars 1918.	Guillaume-Louis, à Tours.
8 janvier 1919.	Guyot (Joseph), à Bordeaux.
20 décembre 1911	Hardouin, à Rennes.
10 janvier 1894.	Hue (François), à Rouen.
29 janvier 1902.	Imbert, à Marseille.
16 décembre 1925.	Jean, à Toulon.
15 janvier 1908.	Jeanbrau, à Montpellier.
22 décembre 1926	Jeanneney, à Bordeaux. (*Membre à vie*).
22 décembre 1909	Lafourcade, à Bayonne.
11 janvier 1922.	Lagoutte, au Creusot.
18 décembre 1912	Lambret, à Lille.
13 janvier 1868.	Lanelongue, à Bordeaux.
20 décembre 1911	Lapeyre, à Tours.
11 janvier 1893.	Le Clerc, à Saint-Lô.
22 décembre 1909	Le Fort, à Lille.
8 décembre 1912	Le Jemtel, à Cannes.
18 décembre 1912	Le Moniet, à Rennes.
19 décembre 1923	Lepoutre, à Lille.
20 mars 1918.	Leriche (René), à Strasbourg.
17 décembre 1924	Le Roy des Barres, à Hanoï.
21 décembre 1927	Lombard, à Alger.
10 janvier 1923.	Malartic, à Toulon.
22 décembre 1926	Marmasse, à Orléans.
14 janvier 1914.	Marquis, à Rennes.
29 janvier 1902.	Martin (Albert), à Rouen.
10 janvier 1894.	Ménard, à Berck.

28 décembre 1910	MM.	Mériel, à Toulouse.
20 décembre 1911		Michel, à Nancy.
10 janvier 1923		Miginiac, à Toulouse.
11 janvier 1905		Mordret, au Mans.
11 janvier 1922		Nandrot, à Montargis.
17 juillet 1889		Nimier, armée.
20 mars 1918		Nové-Josserand, à Lyon.
22 décembre 1920		Oudard, marine.
22 décembre 1926		Papin (Félix), à Bordeaux.
8 janvier 1919		Patel (Maurice), à Lyon.
26 juillet 1893		Pauzat, armée.
22 décembre 1920		Petit (L.-H.), à Château-Thierry.
16 décembre 1925		Petit (Jean), à Niort.
11 janvier 1899		Peugniez, à Cannes.
11 janvier 1922		Phélip, à Vichy.
13 janvier 1892		Phocas, à Athènes.
21 décembre 1927		Picquet, à Sens.
21 janvier 1891		Poisson, à Nantes.
8 janvier 1919		Potel (Gaston), à Lille.
19 décembre 1923		Pouliquen, à Brest.
21 janvier 1891		Pousson, à Bordeaux.
20 mars 1918		Prat, à Nice.
11 janvier 1922		Rastouil, à La Rochelle.
19 décembre 1923		Reverchon, armée.
28 décembre 1910		Silhol, à Marseille.
20 mars 1918		Soubeyran, à Montpellier.
20 mars 1918		Stern, à Briey.
28 janvier 1920		Tavernier, à Lyon.
20 décembre 1899		Tédenat, à Montpellier.
11 janvier 1899		Témoin, à Bourges.
8 janvier 1919		Teisson (René), à Angers.
28 janvier 1920		Tixier, à Lyon.
29 janvier 1902		Toubert, armée.
16 janvier 1907		Vallas, à Lyon.
20 décembre 1911		Vandenbossche, armée.
11 janvier 1905		Vanverts, à Lille.
28 janvier 1920		Viannay, à Saint-Etienne.
11 janvier 1893		Vincent, à Alger.
20 janvier 1886		Weiss, à Nancy.
21 décembre 1927		Worms, armée.

MEMBRES ASSOCIÉS ÉTRANGERS

(30)

8 janvier 1919	MM.	Alessandri (Robert), à Rome.
9 avril 1924		Bastianelli, à Rome.
12 janvier 1910		Bland Sutton, à Londres.
8 janvier 1919		Bowlby (Sir A.), à Londres.
4 janvier 1888		Bryant (Th.), à Londres.
16 décembre 1925		Cranwell, à Buenos Aires.
8 janvier 1919		Crile (George), à Cleveland.
8 janvier 1919		Cushing (Harvey), à Boston.
24 mars 1920		Du Bouchet, à Paris.
20 janvier 1909		Durante (F.), à Gênes.
9 avril 1924		Gibson, à New-York.
12 janvier 1910		Giordano, à Venise.
22 décembre 1926		Grondin, à Québec.
16 janvier 1901		Keen, à Philadelphie.
17 janvier 1906		Kelly (Howard A.), à Baltimore.
9 avril 1924		Lamas, à Montevideo.
16 décembre 1925		Lambotte, à Anvers.
18 décembre 1912		Lane (Arbuthnot), à Londres.
22 décembre 1926		de Lotbinière Harwood, à Montréal.
8 janvier 1919		Makins (Sir George), à Londres.
16 janvier 1907		Mayo Robson, à Londres.
9 avril 1924		Mayo (W.), à Rochester.
9 avril 1924		Moynihan, à Leeds.
19 décembre 1928		Navarro (Alfredo), à Montevideo.
9 avril 1924		Quervain (de), à Berne.
9 avril 1924		Recasens y Girol, à Madrid.
9 avril 1924		Roux (C.), à Lausanne.
9 avril 1924		Saxtorph, à Copenhague.
8 janvier 1919		Willems (Charles), à Liége.

MEMBRES CORRESPONDANTS ÉTRANGERS

(100)

---

4 juin 1924	MM.	Albee, à New-York.
28 janvier 1920		Alexinsky, à Moscou.
16 décembre 1925		Algovin (Miguel), à Lima.
4 juin 1924		Ali bey Ibrahim, au Caire.
21 décembre 1927		Alivisatos (Nicolas), à Athènes.
9 avril 1924		Alvez de Lima, à Saô Paulo.
21 décembre 1927		Angelesco, à Bucarest.
9 avril 1924		Arcé, à Buenos Aires.
19 décembre 1928		Balacesco, à Bucarest.
17 janvier 1906		Ballance, à Londres.
4 juin 1924		Bartrina, à Barcelone.
7 janvier 1903		Berg, à Stockholm.
16 décembre 1925		Bessin Omer Pacha, à Constantinople.
20 décembre 1916		Bierens de Hann, à Rotterdam.
20 décembre 1916		Blake, à New-York.
8 janvier 1919		Blanco Acevedo, à Montevideo.
9 avril 1924		Bosch Arana, à Buenos Aires.
16 janvier 1901		Bradford, à Baltimore.
8 janvier 1919		Brewer (George A.), à New-York.
8 janvier 1919		Bruce, à Londres.
4 juin 1924		Bull, à Oslo.
17 janvier 1906		Buscarlet, à Genève.
25 juin 1924		Cabeça, à Lisbonne.
19 décembre 1928		Castano, à Buenos Aires.
20 janvier 1909		Cheyne (Watson), à Londres.
20 décembre 1916		Chutro, à Buenos Aires.
25 juin 1924		Daniel, à Bucarest.
19 décembre 1928		Danis, à Bruxelles.
8 janvier 1919		Debaisieux, à Louvain.
20 décembre 1916		Derache, à Bruxelles.
27 janvier 1904		Djemil-Pacha, à Constantinople.
4 juin 1924		Donati, à Turin.
25 juin 1924		Faltin, à Helsingfors.

8 janvier 1919.	MM. Finney (John), à Baltimore.
22 décembre 1920	Finochietto, à Buenos Aires.
4 juin 1924	Frazier, à Philadelphie.
25 juin 1924	Gentil, à Lisbonne.
4 juin 1924	Goyanes y Capdevilla, à Madrid.
28 janvier 1920.	Gudin, à Rio de Janeiro.
22 décembre 1926.	Hansen (P. N.), à Copenhague.
22 décembre 1926	Hustin, à Bruxelles.
20 décembre 1916	Hutchinson (James P.), à Philadelphie.
8 janvier 1919.	Ingebrigsten, Norvège.
21 janvier 1891.	Jamieson (Alex.), à Shanghaï.
25 juin 1924	Jedlicka, à Prague.
4 juin 1924	Judd, à Rochester.
19 décembre 1928.	Jurascz, à Posnan.
12 janvier 1910.	Juvara, à Bucarest.
25 juin 1924	Kojen, à Belgrade.
21 décembre 1927	Krynski (Léon), à Varsovie.
21 janvier 1891.	Kummer, à Genève.
10 janvier 1912.	Lanz, à Amsterdam.
20 janvier 1897.	Lardy, à Genève.
9 avril 1924.	Lorthioir, à Bruxelles.
4 juin 1924	Lozano y Monzon, à Saragosse.
16 janvier 1884.	Lucas (Clément), à Londres.
20 décembre 1916	Le Bel, à Montréal.
19 décembre 1928.	Lesniowski, à Varsovie.
20 décembre 1916.	Martigny (de), à Montréal.
11 janvier 1893.	Martin (Édouard), à Genève.
22 décembre 1926.	Mascarenhas, à Rio de Janeiro.
10 janvier 1923.	Matas, à la Nouvelle-Orléans.
9 avril 1924.	Mayer (Léopold), à Bruxelles.
8 janvier 1919.	Mayo (Charles), à Rochester.
9 avril 1924.	Mercier, à Montréal.
25 juin 1924	Milanitch, à Belgrade.
21 décembre 1927	Montoya y Flores, à Santa-Fé-de-Bogota.
21 janvier 1891.	Mooy (de), à La Haye.
20 janvier 1909.	Morris (Henry), à Londres.
4 juin 1924	Muscatello, à Catane.
9 avril 1924.	Nabuco de Gouvea, à Rio de Janeiro.
4 juin 1924	Nicolaysen, à Oslo.
20 janvier 1897.	Novaro, à Gênes.
9 avril 1924.	Parizeau (Télesphore), à Montréal.
22 décembre 1920	Paschoud, à Lausanne.
28 janvier 1920.	Pellegrini, à Chiari.
9 avril 1924.	Percy Sargent, à Londres.
25 juin 1924	Petren, à Lund.
22 décembre 1926	Pétridis (P.), à Alexandrie.
25 juin 1924	Petrovitch, à Belgrade.
21 décembre 1927	Pouey (Henri), à Montevideo.
22 décembre 1920	Prat, à Montevideo.
25 juin 1924	Presno, à La Havane.

22 décembre 1920.	MM.	Putti, à Bologne.
21 janvier 1885.		Saltzmann, à Helsingfors.
1er août 1916		Sihota, à Tokio.
9 avril 1924		Simard, à Québec.
8 janvier 1919.		Sinclair (Maurice), à Londres.
17 janvier 1900.		Souchon, à la Nouvelle-Orléans.
20 décembre 1916		Swindt, à Randers.
14 janvier 1914.		Tubby, à Londres.
9 avril 1924		Verhoogen, à Bruxelles.
25 juin 1924		Vulliet, à Lausanne.
8 janvier 1919.		Wallace (S. C.), à Londres.
20 janvier 1909.		White (Sinclair), à Sheffield.
11 janvier 1893.		Wier, à New-York.
4 juin 1924		Young (H. H.), à Baltimore.
19 décembre 1928.		Zeno (Artemis), à Rosario.

. . . . . .

. . . . . .

PRÉSIDENTS

DE LA SOCIÉTÉ DE CHIRURGIE

DEPUIS SA FONDATION

1844.	MM.	A. Bérard.
1845.		Michon.
1846.		Monod père.
1847.		Lenoir.
1848.		Robert.
1849.		Cullerier.
1850.		Deguise père.
1851.		Danyau.
1852.		Larrey.
1853.		Guersant.
1854.		Denonvilliers.
1855.		Huguier.
1856.		Gosselin.
1857.		Chassaignac.
1858.		Bouvier.
1859.		Deguise fils.
1860.		Marjolin.
1861.		Laborie.
1862.		Morel-Lavallée.
1863.		Depaul.
1864.		Richet.
1865.		Paul Broca.
1866.		Giraldès.
1867.		Follin.
1868.		Legouest.
1869.		Verneuil.
1870.		A. Guérin.
1871.		Blot.
1872.		Dolbeau.
1873.		Trélat.
1874.		Maurice Perrin.
1875.		Le Fort.
1876.		Houel.
1877.		Panas.
1878.		Félix Guyon.
1879.		S. Tarnier.
1880.		Tillaux.
1881.		de Saint-Germain.
1882.		Léon Labbé.
1883.		Guéniot.
1884.		Marc Sée.
1885.		S. Duplay.
1886.		Horteloup.
1887.		Lannelongue.
1888.	MM.	Polaillon.
1889.		Le Dentu.
1890.		Nicaise.
1891.		Terrier.
1892.		Chauvel.
1893.		Ch. Perier.
1894.		Lucas-Championnière.
1895.		Th. Anger.
1896.		Ch. Monod.
1897.		Delens.
1898.		Berger.
1899.		Pozzi.
1900.		Richelot.
1901.		Paul Reclus.
1902.		G. Bouilly.
1903.		Kirmisson.
1904.		Peyrot.
1905.		E. Schwartz.
1906.		Paul Segond.
1907.		Quénu.
1908.		Ch. Nélaton.
1909.		Paul Reynier.
1910.		Routier.
1911.		Jalaguier.
1912.		P. Bazy.
1913.		E. Delorme.
1914.		Tuffier.
1915.		E. Rochard.
1916.		Lucien Picqué.
		Paul Michaux.
1917.		Auguste Broca.
1918.		Ch. Walther.
1919.		Henri Hartmann.
1920.		F. Lejars.
1921.		E. Potherat.
1922.		Pierre Sebileau.
1923.		Pl. Mauclaire.
1924.		Ch. Souligoux.
1925.		J.-L. Faure.
1926.		M. Auvray.
1927.		E. Michon.
1928.		L. Ombrédanne.
1929.		B. Cunéo.

BIENFAITEURS

DE LA

SOCIÉTÉ NATIONALE DE CHIRURGIE

René Duval et René Marjolin, fondateurs d'un prix annuel de 300 fr.

Édouard Laborie, fondateur d'un prix annuel de 1.200 francs.

Vulfranc Gerdy, fondateur d'un prix biennal de 2.000 francs.

Pierre-Charles Huguier, donateur d'une rente annuelle de 1.000 francs, et Mme Huguier, sa veuve, donatrice d'une somme de 10.000 francs, destinées à favoriser les publications scientifiques de la Société.

Demarquay, fondateur d'un prix biennal de 700 francs.

Ricord, fondateur d'un prix biennal de 300 francs.

Dubreuil (de Montpellier), fondateur d'un prix annuel de 400 francs.

Jules Hennequin, fondateur d'un prix biennal de 1.500 francs.

O. Lannelongue, fondateur d'un prix quinquennal de 5.000 francs, avec médaille en or.

Mme veuve Aimé Guinard, fondatrice d'un prix triennal de 1.000 francs.

Mme veuve Chupin, fondatrice d'un prix biennal de 1.400 francs.

Édouard Quénu, donateur d'une somme de 10.000 francs dont les arrérages devront être employés par la Société à l'amélioration de son bulletin.

Édouard Schwartz, donateur d'une somme de 10.000 francs pour l'amélioration de l'installation de la Société de Chirurgie.

Les Elèves du Dr Eugène Rochard, fondateurs d'un prix triennal de 10.000 francs.

Mme veuve A. Le Dentu, fondatrice d'un prix annuel.

Mme Jules Lebaudy, M. Robert Lebaudy, Mme la Comtesse de Fels, donateurs d'une somme de 50.000 francs.

Paul Guersant, — Lenoir, — Payen, — Velpeau, — Gerdy, — Baron Larrey, — Ch. Nélaton, — Le Dentu, — Delens, — Lucien Hahn, — Ch. Périer, — Monteils, — Ch. Monod, Donateurs de livres pour la Bibliothèque de la Société.

PRIX DE LA SOCIÉTÉ NATIONALE DE CHIRURGIE

La Société de Chirurgie dispose de douze prix permanents et d'un prix temporaire de 50.000 *francs :*

1° Le prix Duval, fondé par Jacques-René Duval, membre de la Société de Chirurgie de Paris.

Le 12 juillet 1854, la Société a pris la décision suivante : « La Société de Chirurgie de Paris, après une donation de M. Duval, fonde, à titre d'encouragement, un prix *annuel* de la valeur de 100 francs, en livres, pour l'auteur de la meilleure thèse de chirurgie publiée en France dans le courant de l'année. Autant que possible, les recherches doivent porter sur un seul sujet et s'appuyer sur des observations recueillies par l'auteur lui-même dans un service d'hôpital.

« Tous les auteurs, anciens et modernes, qui ont traité le même sujet, devront être indiqués, ainsi que la source précise des citations.

« Sont seuls admis à concourir : les docteurs ayant rempli les fonctions d'internes définitifs dans les hôpitaux ou ayant un grade analogue dans les hôpitaux militaires ou de la marine. » Les aides-médecins de la marine nommés au concours sont assimilés aux internes des hôpitaux (4 novembre 1885).

Les candidats devront adresser franco deux exemplaires de leur thèse au secrétariat de la Société.

Par la bienveillance de M. le Dr Marjolin, membre fondateur de la Société, le montant du prix Duval a été porté de 100 à 300 francs à partir de 1886; le prix ne peut être partagé.

2° Le prix Édouard Laborie, fondé par Mme veuve Laborie, le 6 mai 1868. Il est *annuel* et de la valeur de 1.200 francs.

La Société a pris en 1868 les décisions suivantes : « Le prix Édouard Laborie sera décerné chaque année dans la séance solennelle de la Société (troisième mercredi de janvier) à l'auteur du meilleur travail *inédit* sur un sujet quelconque de chirurgie adressé à la Société pendant l'année courante.

« Les auteurs sont libres de choisir les sujets de leurs mémoires; toutefois, la Société indiquera tous les six ans un sujet de mémoire pris parmi les points de la chirurgie dont le docteur Laborie s'est plus particulièrement occupé.

« Tous les docteurs et élèves en médecine, français et étrangers, sont admis à prendre part au concours.

« Les mémoires, écrits en français, en latin, en anglais ou en allemand, devront être envoyés (affranchis) à M. le Secrétaire général de la Société nationale de Chirurgie de Paris, 12, rue de Seine, avant le 1er novembre de chaque année.

« Les manuscrits doivent être adressés dans les formes académiques, c'est-à-dire non signés, mais portant une épigraphe reproduite sur la suscription d'une lettre renfermant le nom, l'adresse et les titres du candidat. »

3° Le prix Gerdy, fondé, en 1873, par Vulfranc Gerdy, en souvenir de son frère P.-N. Gerdy, membre de la Société nationale de Chirurgie. Ce prix est *biennal* et de la valeur de 2.000 francs.

Le sujet à traiter par les concurrents est indiqué par la Société et donné deux années à l'avance. Les règles du concours sont celles du prix Laborie.

4° Le prix Demarquay, fondé, en 1875, par Jean-Nicolas Demarquay, membre de la Société nationale de Chirurgie, qui a légué à la Société une somme de 10.000 francs. Le prix est *biennal* et de la valeur de 700 francs.

Le sujet, indiqué par la Société, est donné deux années à l'avance; les règles du concours sont celles du prix Laborie.

5° Le prix Ricord, fondé, en 1889, par Philippe Ricord, membre de la Société nationale de Chirurgie, qui a légué à la Société une somme de 5.000 francs. Le prix est *biennal* et de la valeur de 300 francs.

Il est décerné à l'auteur d'un travail inédit sur un sujet quelconque de chirurgie ou d'un mémoire publié dans le courant de l'année et n'ayant pas encore été l'objet d'une récompense dans une autre Société.

Les manuscrits pourront être signés. A cette différence près, les règles du concours sont celles du prix Laborie.

6° Le prix Dubreuil, fondé, en 1901, par Henri-François-Alphonse Dubreuil, membre de la Société nationale de Chirurgie, qui a légué à la Société une somme de 15.000 francs. « Les intérêts de cette somme, placée sur l'État à 3 °/₀, serviront à cette Société pour la fondation d'un prix *annuel* destiné à récompenser un travail sur un sujet d'orthopédie. »

7° Le prix Jules Hennequin, fondé, en 1910, par Jules-Nicolas Hennequin, membre de la Société nationale de Chirurgie, qui a légué à la Société une somme de 25.000 francs, « dont les arrérages seront accordés tous les *deux ans*, et *sans partage*, au meilleur mémoire sur l'anatomie, la physiologie, la pathologie ou les traumatismes du squelette humain ».

8° La Médaille internationale de Chirurgie (Fondation Lannelongue). — Le prix fondé par M. Lannelongue consiste en une médaille d'or à décerner tous les cinq ans, et dotée d'une somme de 5.000 francs.

« Cette médaille sera internationale, c'est-à-dire attribuée à un chirurgien de n'importe quel pays, qui, durant les dix dernières années, aura fait la découverte chirurgicale la plus notoire ou les travaux les plus utiles à l'art et à la science de la chirurgie. L'attribution de la médaille de chirurgie ne pourra être faite deux fois de suite dans la même nationalité. »

M. Lannelongue exprime la volonté formelle qu'il ne soit tenu aucun compte de la nationalité, mais uniquement des mérites de celui qui paraîtra le plus digne. Est seul proclamé lauréat celui qui sera présenté par les personnes suivantes, qualifiées à cet effet :

a) Les membres du bureau de la Société nationale de Chirurgie de Paris;

b) Le quart des autres membres titulaires et honoraires de cette même Société, tirés au sort tous les cinq ans;

c) Les lauréats de la médaille Lannelongue;

d) Les chirurgiens, membres du Conseil de dix Facultés de Médecine de nations étrangères à la France, choisis tous les cinq ans par le Bureau de la Société nationale de Chirurgie, et au nombre de deux au plus par nationalité; le bureau veillera à faire une répartition convenable, selon l'importance des nationalités. Ci-joint l'énumération des nationalités dans lesquelles sera fait le choix des juges : Angleterre; Allemagne; Autriche-Hongrie et États balkaniques; Belgique, Hollande et États scandinaves; Espagne, Portugal et Mexique; Italie, Suisse, Grèce et Turquie; Russie; États-Unis d'Amérique du Nord et Canada; États de l'Amérique du Sud; Japon et Chine. Les chirurgiens étrangers qualifiés seront invités par lettre recommandée à proposer un lauréat; les propositions devront être faites avant le 1er novembre de l'année qui précède la séance annuelle de la Société nationale de Chirurgie.

Ces propositions, comme celles des juges français n'habitant pas Paris, seront faites par écrit et adressées au Président de la Société nationale de Chirurgie de Paris. Celui-ci convoquera ensuite les membres français qualifiés, habitant Paris, pour qu'ils fassent à leur tour des propositions par écrit dans

une séance spéciale où le Président procédera au dépouillement total des suffrages exprimés.

La médaille sera attribuée au candidat qui aura obtenu la majorité absolue des suffrages, et à son défaut une majorité relative. Si deux ou plusieurs candidats recueillent un nombre égal de suffrages, la voix du Président du Bureau de la Société devient prépondérante. Le Président proclame le lauréat.

La médaille sera remise dans la séance annuelle de la Société nationale de Chirurgie de Paris.

9° Le prix Aimé Guinard, fondé, en 1914, par Mme veuve Guinard, en souvenir de son mari, membre de la Société nationale de Chirurgie.

Le prix est *triennal* et de la valeur de 1.000 francs.

Il est décerné au meilleur travail de chirurgie générale présenté par un interne des hôpitaux de Paris, pendant qu'il sera en exercice, ou pendant l'année qui suivra la fin de son internat.

10° Le prix Chupin, fondé en 1923, par Mme veuve Chupin en mémoire de son mari, membre correspondant de la Société nationale de Chirurgie.

Le prix est *biennal*, de la valeur de 1.400 francs et ne peut être partagé.

Il sera décerné tous les deux ans au meilleur mémoire inédit ou imprimé de pathologie chirurgicale portant plus particulièrement sur les affections ou blessures observées aux armées.

11° Le Prix des Élèves du Dr Eugène Rochard, a été créé par un groupe d'anciens élèves de ce chirurgien pour perpétuer son souvenir. Le prix, d'une valeur de 10.000 francs, sera attribué tous les trois ans à un travail, inédit ou paru dans les trois dernières années, sur un sujet de chirurgie générale, travail dû à un interne ou ancien interne des hôpitaux de l'Assistance publique de Paris. Ce prix ne pourra être partagé. Au cas où la Société ne jugerait pas qu'il y ait lieu de décerner le prix, les arrérages seraient reportés, et, trois ans plus tard, la Société pourrait distribuer deux prix. La commission chargée d'examiner les mémoires présentés sera composée de 7 membres titulaires ou honoraires. Les mémoires, inédits ou déjà publiés, devront être adressés au Secrétaire général avant le 1er novembre précédent la séance où le prix sera attribué.

Le prix sera décerné la première fois dans la séance annuelle de janvier 1930.

12° Le Prix Auguste Le Dentu, fondé, en 1927, par Mme veuve Le Dentu, en souvenir de son mari, membre honoraire de la Société nationale de Chirurgie.

Le prix sera décerné chaque année à l'interne Médaille d'or en chirurgie. Le prix sera de 1.500 francs l'année où l'interne Médaille d'or en chirurgie est lauréat du prix Oulmont de l'Académie de médecine (1.000 fr.) et de 2.500 francs l'année où le prix Oulmont est décerné à l'interne Médaille d'or de médecine.

13° Le Prix de 50.000 francs. — Mme Jules Lebaudy, M. Robert Lebaudy, Mme la Comtesse de Fels ont mis à la disposition de la Société nationale de Chirurgie une somme de 50.000 francs pour être attribuée à l'auteur de l'*appareil suppléant le mieux à la perte de la main*.

Les constructeurs des nations alliées et neutres peuvent seuls concourir. Ils devront présenter à la Société des mutilés se servant des appareils depuis six mois au moins.

La Société expérimentera les appareils sur des mutilés pendant le temps qu'elle jugera nécessaire pour apprécier leurs qualités. L'appareil récompensé restera la propriété de son auteur.

BULLETINS ET MÉMOIRES

DE LA SOCIÉTÉ NATIONALE DE CHIRURGIE

Séance du 26 juin 1929.

Présidence de M. Cunéo, *président.*

PROCÈS-VERBAL

La rédaction du procès-verbal de la précédente séance est mise aux voix et adoptée.

CORRESPONDANCE

La correspondance comprend :

1° Les journaux et publications périodiques de la semaine.

2° Deux lettres de M. Gouverneur et de M. Deniker demandant un congé d'un mois.

3° Un travail de M. Aubert (de Marseille) intitulé : *Gastroduo iénectomie dans les cas d'ulcère du duo iénum.*

M. Duval, rapporteur.

4° Un travail de M. Francisco Garcia Diaz (d'Oviedo) intitulé : *A propos d'un cas de fracture du sourcil cotyloï tien.*

M. Mouchet, rapporteur.

5° Deux mémoires de M. Youvtchitch (de Belgrade) intitulés : *La raréfaction osseuse au niveau des plaques métalliques d'ostéosynthèse* et *Deux opérations par voie transolécranienne.*

M. Alglave, rapporteur.

6° Un travail de M. Youvtchitch (de Belgrade) intitulé : *Quatorze cas de* spina bifida cystica.

M. Leveuf, rapporteur.

A PROPOS DU PROCÈS-VERBAL

Fractures malléolaires avec fracture de l'astragale,

par M. **Alglave**.

Les deux observations et les radiographies que je vous apporte sont de l'ordre de celles qui nous ont été communiquées par M. Soupault et par M. Ibos et sur lesquelles notre collègue Lenormant nous a fait deux rapports : le premier à la date du 15 mai dernier, le second à la date du 5 juin courant.

Dans mon premier cas, il s'agit d'un tonnelier, âgé de trente-cinq ans, qui a eu le pied serré par une barrique de vin de 250 litres, le 28 mai 1912.

Au dire du malade, le pied aurait été serré d'avant en arrière et tordu d'un côté à l'autre, ce pendant que le talon se trouvait immobilisé dans un rail.

De ce fait, le cou-de-pied se trouve très déformé et le pied fortement dévié en arrière et en dedans.

La radiographie montre une fracture bi-malléolaire et une fracture de l'astragale (fig. 1).

La malléole interne, brisée à sa base, est emportée un peu en haut en arrière et en dedans. La malléole externe est brisée assez bas en travers de son corps, suivant la ligne de la marge antérieure du tibia, mais elle n'est pas déplacée. L'astragale est en plusieurs fragments, dont un plus volumineux formé par son corps est emporté en dedans et comme renversé. La face supérieure ou poulie astragalienne étant tournée non plus en haut, mais en dedans. J'opère ce malade dans le service de M. Arrou, le 10 juin 1912.

Premier temps : incision interne, curviligne, suivant le bord interne du pied et remontant derrière la malléole interne. Elle met à découvert l'astragale brisé.

Deuxième temps : Extirpation successive du corps et de la tête de l'astragale qui sont séparés l'un de l'autre par un trait de fracture qui siège au niveau du col. On respecte le faisceau ligamenteux qui va de la pointe de la malléole interne brisée au calcanéum et au scaphoïde.

Troisième temps : la malléole interne est ramenée en bonne position et refixée au tibia par une vis de Lambotte, longue de 5 à 6 centimètres et dont la tête va se trouver cachée derrière la pointe de la malléole interne.

Quatrième temps : fermeture complète de la plaie opératoire, pansement occlusif et immobilisation du pied dans une gouttière en fil de fer.

Les suites opératoires sont très bonnes et à la date du 30 juillet 1912, soit cinquante jours après l'opération, le malade marche déjà très bien.

Il quitte l'hôpital le cinquante-sixième jour et, revu dans la suite, le résultat était satisfaisant.

Dans mon deuxième cas, il s'agit d'un sujet âgé de vingt-huit ans, qui avait reçu les soins d'un autre chirurgien quand je fus appelé à le voir un mois après l'accident dont il avait été victime.

Il avait à ce moment-là le pied immobilisé dans un appareil plâtré et l'image radiographique que voici montrait que les lésions dont il était atteint étaient identiques à celles qui existaient avant l'application de l'appareil et que voici également :

Il existe un déplacement très marqué du massif tendien en haut et en arrière par rapport à l'extrémité inférieure des deux os de la jambe. De ce fait, la mal-

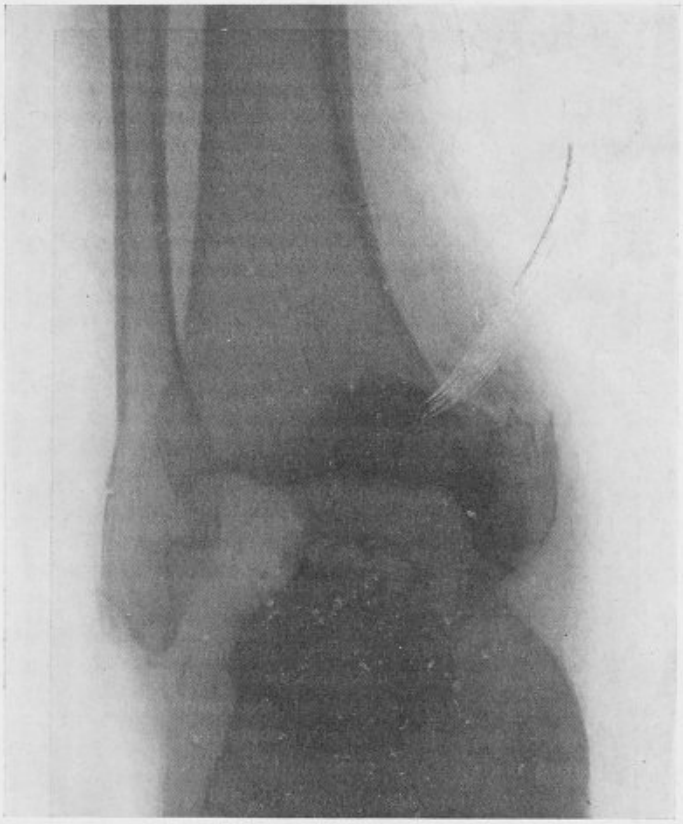

Fig. 1. — Radiographie de face de la fracture de l'observation I.

léole interne se trouve brisée au-dessus de sa base anatomique et elle a emporté avec elle un morceau de l'épiphyse tibiale.

La malléole se trouve écartée du tibia de 7 à 8 millimètres et elle a été déplacée en dedans, en haut et en arrière, par rapport à la position qu'elle occupe normalement (fig. 2).

Elle a été poussée dans cette direction par la marge articulaire interne de l'astragale et l'ascension qu'elle a subie est de 2 à 3 centimètres environ.

Dans le mouvement de translation du pied en dedans, en haut et en arrière, la malléole externe a résisté, mais le ligament péronéo-astragalien paraît avoir arraché le territoire astragalien sur lequel il est inséré, car on voit que le corps de l astragale s'est écarté de 3 à 4 centimètres de la malléole interne, ce pendant qu'un fragment osseux, détaché de celui-là, se trouve placé entre l'un et l'autre.

Comme je l'ai dit en commençant, l'accident datait de un mois quand je vis la malade et il y a un mois que le pied a été placé dans un appareil plâtré, sans que la tentative de réduction qui a été faite ait en rien corrigé les lésions.

Estimant qu'une intervention est nécessaire pour remédier à celles-ci, je décide de la pratiquer sans retard.

Elle a lieu en janvier 1926. Pour aborder avec facilité la malléole interne qu'il s'agit de ramener en bonne position, comme l'appareil ligamenteux externe

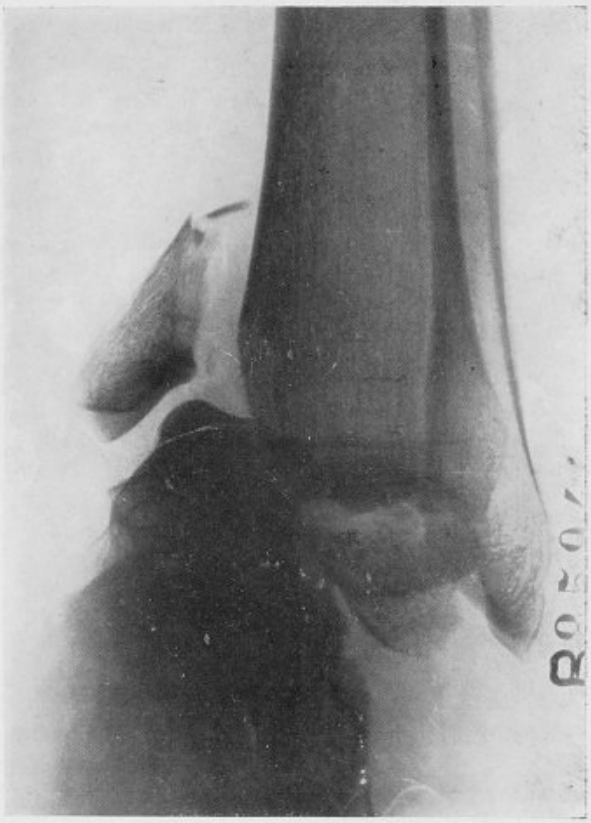

FIG. 2. — Radiographie de face de la fracture de l'observation II.

et aussi l'astragale qu'il sera peut être possible de reconstituer et de conserver, je passe *par la voie transcalcanéenne* que j'ai déjà utilisée dans le passé. Elle m'a permis d'obtenir certains résultats très satisfaisants dont je vous ai parlé.

Premier temps : incision en fer à cheval, au-dessus de la saillie du talon et la saillie d'insertion du tendon d'Achille est détachée du calcanéum à la scie de Gigli.

Deuxième temps : grâce aux facilités d'examen que donne cette voie postérieure, l'astragale est bien mis à découvert et il semble que son corps soit susceptible d'être conservé.

On enlève seulement un fragment osseux détaché de son flanc externe,

On voit aussi que le ligament néronéo-astragalien est rompu en son milieu.

Les insertions sur le péroné et sur l'astragale étant conservées, il est possible de suturer ce ligament au fil de lin, après avoir rapproché le corps de l'astragale de la malléole externe.

Troisième temps : on se préoccupe ensuite de ramener la malléole interne à sa place et de l'y fixer par une vis puissante de Lambotte, de 6 centimètres environ.

Cette vis est enfoncée avec précautions, car la malléole brisée depuis un mois

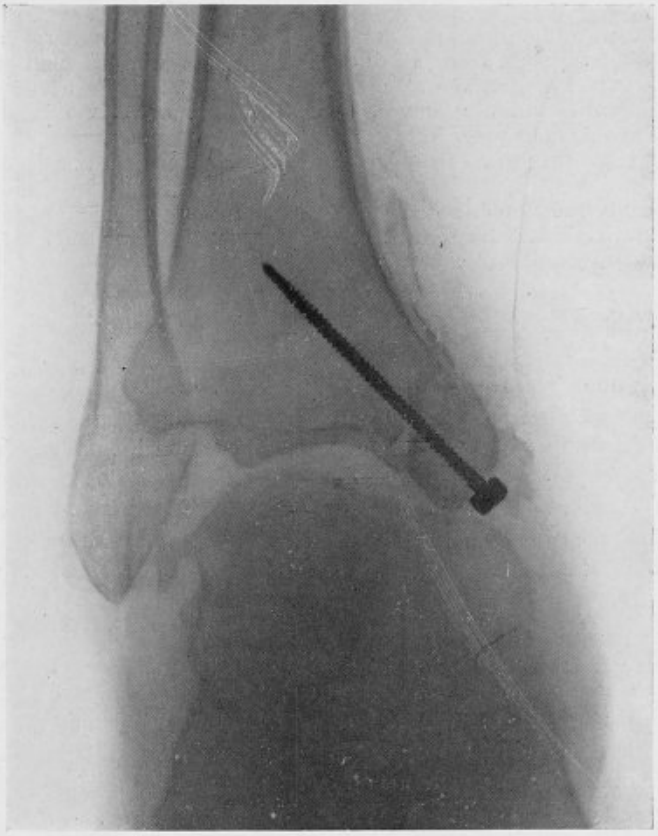

Fig. 3. — L'astragale a été enlevé; la malléole interne ramenée en bonne position y est maintenue par une vis puissante et soutient le pied en attitude correcte.

et ainsi privée de ses moyens de nutrition paraît devenue très friable. Il s'agit de ne pas la faire éclater. Quand elle est replacée, le pied est manœuvré en extension et en flexion, et comme les mouvements normaux y sont rétablis on va refermer la plaie opératoire.

Quatrième temps : la parcelle osseuse détachée du talon calcanéen est refixée à sa place par une vis et la peau est suturée.

Le pansement de protection étant fait, le pied est placé dans une gouttière d'immobilisation temporaire pendant un mois.

Au bout de un mois, on essaie de mettre le malade debout, mais bientôt le

pied semble s'être reporté en arrière et la radiographie confirme le déplacement secondaire de l'astragale en avant du tibia, sans doute parce que les ligaments qui l'attachent normalement au péroné et au tibia sont déficients.

Quoi qu'il en soit, la marche reste très difficile et bientôt le cou-de-pied paraît comme ankylosé. Les mouvements d'extension et de flexion y sont presque nuls. L'astragale est d'ailleurs comme fixé autour de lui.

Il devient évident qu'il est nécessaire de l'enlever pour retrouver les mouvements. Pour faire cette astragalectomie secondaire, *je reprends la voie transcalcanéenne*.

Par cette opération, pratiquée un an environ après la première, l'astragale coudé de toutes parts aux os voisins est enlevé par morcellement et le pied ramené en bonne position. Finalement, on revisse le talon calcanéen à sa place, Dans les semaines qui vont suivre, le malade va recommencer à marcher et bientôt il fera de bons progrès.

Les vis vont être enlevées sur la malléole interne comme sur le talon calcanéen.

Et voici la radiographie définitive qui montre un état anatomique assez satisfaisant. Le résultat fonctionnel l'est également et je vous en ferai juger si je puis retrouver le malade.

En conclusion, l'enseignement que j'ai retiré de mes deux observations est le suivant :

Quand une fracture de l'astragale existe en même temps qu'une fracture malléolaire qui, ordinairement produite par adduction, intéresse largement et uniquement la malléole interne, comme dans l'observation II, mais qui est quelquefois bimalléolaire, comme dans l'observation I, la conduite à suivre est : 1° d'enlever l'astragale brisé; 2° de ramener la malléole interne, généralement largement fracturée, en bonne position et de l'y maintenir par une vis solide qui soutiendra le pied en attitude correcte (fig. 3).

L'astragalectomie paraît devoir être faite, même quand l'astragale atteint de fracture partielle seulement semblerait pouvoir être conservé.

Pour les temps opératoires à effectuer, on choisira, suivant le caractère des lésions osseuses, la voie latérale interne ou la voie transcalcanéenne. Cette dernière est surtout avantageuse quand on a besoin d'agir à la fois sur les deux malléoles ou sur un important fragment marginal postérieur.

RAPPORTS

Compression de la queue de cheval par une tumeur d'un disque intervertébral. Ablation suivie de guérison,

par MM. **Alajouanine** et **Petit-Dutaillis.**

Rapport de M. Robineau.

Je transcris intégralement, en raison de son intérêt, le travail qui vous a été présenté.

Il nous a paru intéressant de présenter ce malade à un triple point de vue : au point de vue *diagnostique*, en raison de la difficulté de l'interprétation des symptômes et de leur cause exacte; au point de vue *anatomique*, en raison du caractère exceptionnel de la tumeur intrarachidienne rencontrée; au point de vue *thérapeutique* enfin, en raison des difficultés et des particularités de l'opération d'une part, de la rapidité de la récupération fonctionnelle d'autre part. Voici cette observation :

M. Th... (Georges), trente-sept ans, habitant Attigny (Ardennes), vient consulter l'un de nous le 3 décembre 1927 pour une sciatique. Son histoire est la suivante : il y a quatre ans, il commence à souffrir au niveau de la région lombo-sacrée et est immobilisé pendant quelques semaines par des phénomènes douloureux rappelant un lumbago; en même temps il se plaint d'une douleur au membre inférieur gauche, portant sur le territoire du sciatique. Le premier épisode douloureux est attribué à un effort en déchargeant des blocs de viande volumineux. Quelques mois après, reprise de phénomènes douloureux, catalogués sciatique, toujours au niveau du membre inférieur gauche; cette période douloureuse dure quelques semaines. Depuis cette époque persistent des douleurs lombo-sacrées, plus ou moins permanentes, avec des épisodes paroxystiques d'intensité et de durée variables. Depuis un an, la douleur est devenue à peu près continue, entraînant une raideur de la colonne lombaire; enfin, dans les derniers mois, se développait une claudication et depuis peu une diminution de force dans le membre inférieur gauche.

Lors du premier examen fait par l'un de nous (3 décembre 1927), le malade accuse des troubles subjectifs consistant en douleurs et en gêne de la marche.

Les douleurs sont très particulières; d'abord, par leur siège d'une part au voisinage de la 5e lombaire, d'autre part au niveau du territoire du sciatique gauche dans toute son étendue; ensuite, par le fait très important qu'elles disparaissent très vite dans le décubitus, à condition que le malade reste immobile, alors qu'elles apparaissent dans la station debout, au bout de quelques minutes, augmentant progressivement d'intensité. Elles apparaissent en effet depuis peu, dans le décubitus, sous l'influence des mouvements et sont une cause d'insomnie invincible depuis trois mois. Ce sont des douleurs sourdes, avec des paroxysmes. Elles sont exacerbées par la toux, l'éternuement, etc.

La gêne de la marche est liée d'une part à la contracture lombo-sacrée, le sujet se tenant raide dès qu'il est debout, d'autre part à la diminution de force du membre inférieur.

A *l'examen*, on constate que la *station debout* se fait en position hanchée, le sujet s'appuyant sur le membre inférieur droit dont le quadriceps est contracté, la rotule fixe, alors que le membre inférieur gauche présente une très légère demi-flexion, ou tout au moins un relâchement du quadriceps avec mobilité latérale de la rotule. Au niveau de la colonne lombo-sacrée, on constate l'existence d'une contracture des masses sacro-lombaires, très prédominante du côté gauche, avec une légère scoliose de la colonne lombaire. La motilité de la colonne est diminuée; la flexion du tronc se fait avec un segment lombaire rigide et s'accompagne aussitôt d'une flexion très marquée des membres inférieurs. La percussion des apophyses épineuses révèle une douleur modérée au niveau de L5. On note une légère *atrophie* des muscles de la jambe gauche, moins marquée au niveau de la cuisse.

La *marche* donne lieu à une claudication faite d'une part du déplacement prudent du membre inférieur (manœuvre antalgique), d'autre part d'un rabotage du pied sur le sol, avec talonnement, sans qu'il y ait steppage à proprement parler.

Au niveau du membre inférieur gauche, la *force* musculaire est modifiée. La flexion et l'extension du pied sont notablement diminuées. L'extension de la jambe sur la cuisse est bonne, mais la flexion de ce même segment est diminuée; la flexion et l'extension de la cuisse sur le bassin ne sont pas touchées.

Il existe une *hypotonie*, surtout nette au niveau du pied, dans l'épreuve du ballottement. Enfin le réflexe de posture du jambier antérieur est très diminué du même côté.

Les réflexes tendineux sont normaux au membre inférieur droit. Le réflexe achilléen, le réflexe médio-plantaire gauches sont abolis, le réflexe rotulien est diminué d'amplitude de ce côté par rapport au côté droit.

Les réflexes cutanés plantaires, crémastériens et abdominaux sont normaux.

L'étude de la *sensibilité* montre :

1° L'existence de points douloureux sciatiques. La manœuvre de Lasègue est positive;

2° Des troubles objectifs consistant en anesthésie pour le tact, la piqûre et la chaleur, dans le territoire qu'occupent les racines sacrées et remontant jusqu'à L3.

Enfin, il faut noter des sensations d'engourdissement dans le pied et de refroidissement pénible du membre inférieur, de même que des troubles légers du côté des *sphincters* et un affaiblissement des fonctions *génitales*.

En somme, il existe un *hémisyndrome de la queue de cheval*.

La *ponction lombaire* montre un liquide clair, contenant 0 gr. 50 d'albumine, deux cellules par millimètre cube. Les réactions de benjoin colloïdal et de Wassermann y sont négatives.

La radiographie ne montre aucune lésion des corps vertébraux; les disques sont intacts. Les lames sont normales. Il n'existe pas de *spina bifida occulta*. Par contre on constate l'existence d'une anomalie vertébrale consistant en une lombalisation de la 1re sacrée. Il existe en effet, au-dessous de la 5e lombaire, une vertèbre nettement séparée du sacrum avec lequel elle s'articule. Cette vertèbre présente du côté droit une apophyse costiforme, distante de l'aileron sacré, ayant tous les caractères d'une costiforme lombaire; du côté gauche la costiforme, extrêmement développée, deux fois plus large qu'à gauche, paraît continuer l'aileron sacré avec lequel elle semble s'articuler.

Une première épreuve du *lipiodol* intra-arachnoïdien reste négative, toute l'huile iodée étant tombée dans le cul-de-sac sacré. On en fait une deuxième qui permet de constater l'arrêt d'une goutte de lipiodol au niveau du bord inférieur du corps de L5, à gauche de la ligne médiane, arrêt qui persiste à trois jours d'intervalle.

Munis de tous ces examens, le diagnostic se présentait ainsi; la question d'une sacro-coxalgie ne se posait pas étant donné les caractères du syndrome;

au surplus l'examen clinique de l'articulation était négatif. Il n'était pas question de syphilis spinale basse, non plus que de mal de Pott.

Deux possibilités en somme s'offraient comme causes de ces douleurs : une *lombalisation* ou une cause intrarachidienne. Nous ne pouvions logiquement nous arrêter à la lombalisation et à l'hypothèse de la compression nerveuse par costiforme anormale, et cela, bien que précisément du côté douloureux la costiforme gauche de la 1re sacrée se présentât avec un aspect très particulier et fût beaucoup plus développée que du côté droit. On ne voyait pas, en effet, comment l'irritation d'un seul tronc radiculaire aurait pu occasionner des signes cliniques portant sur la plus grande partie des nerfs de la queue de cheval du même côté. C'était donc dans le canal rachidien que devait siéger la cause. Nous basant surtout sur l'allure lente et progressive des signes cliniques, sur l'unilatéralité du syndrome, arguments que venaient renforcer l'existence d'un très léger degré d'hyperalbuminose du liquide avec dissociation albumino-cytologique, de même que l'arrêt d'une goutte de lipiodol, du même côté de la ligne médiane, arrêt qui, pour minime qu'il fût, n'en était pas moins net, nous nous croyons en droit, par élimination, de porter le diagnostic sinon certain, du moins probable, *de tumeur comprimant la partie gauche de la queue de cheval.* Ayant expliqué au malade les difficultés de la situation, nous lui proposons une laminectomie exploratrice, qu'il accepte.

Opération le 20 décembre 1927. Opérateur : Dr Petit-Dutaillis, aide : Seillé. Anesthésie : éther par inhalation. Laminectomie portant sur L4, L5, S1. La dure-mère bombe légèrement dans la partie inférieure du champ opératoire. Ouverture progressive de la dure-mère en ménageant l'arachnoïde. Les racines font hernie. On a bien l'impression d'une tumeur; cependant, même après ouverture de l'arachnoïde, on ne la voit pas. Il ne s'agit certainement pas d'un neurogliome. On dissèque alors les racines, une à une au bistouri, de façon à supprimer la palmure arachnoïdienne qui les nuit et qui masque les plans profonds. On parvient ainsi à apercevoir, entre deux racines, soulevant la dure-mère antérieure, un mamelon jaunâtre, du volume d'une grosse noisette, répondant à la moitié gauche des corps vertébraux. La première racine sacrée et son ganglion (ici intra-arachnoïdien) sont tellement tendus en arrière de cette masse qu'ils paraissent confondus avec elle. Pour s'assurer qu'ils en sont indépendants, on fend la dure-mère transversalement jusqu'au fourreau de la racine, ce qui permet de libérer celle-ci et de la récliner en dehors du canal rachidien, en même temps que la tumeur est nettement découverte. On constate alors que cette tumeur fait corps avec le disque intermédiaire à la 5e vertèbre lombaire de la 1re sacrée. Après avoir incisé la paroi antérieure du sac dural et avoir libéré la dure-mère de la tumeur, on extirpe celle-ci largement, en faisant tout autour de sa base d'implantation un véritable évidement conoïde du disque au bistouri. Suture à la soie de la brèche durale antérieure. Suture longitudinale de la brèche durale postérieure par un surjet à la soie fine. Il reste après cette dernière suture une brèche latérale de 1 cent. 5 de côté, répondant au débridement transversal effectué au cours de l'opération, brèche impossible à suturer. On la comble avec soin au moyen d'une greffe aponévrotique prélevée sur l'aponévrose du grand dorsal, greffe que l'on fixe à la dure-mère par des points séparés à la soie. Suture des muscles et de la peau. Petit drain au contact de la dure-mère.

L'examen *histologique* de la pièce, pratiqué par le Dr Ivan Bertrand, a montré qu'il s'agissait d'un nodule exclusivement fibroïde, complètement dépourvu de fibroblastes, traversé de rares vaisseaux capillaires, sans aucune trace de néoplasme ou de lésions inflammatoires évolutives. I. Bertrand conclut à une simple hyperplasie nodulaire de l'appareil fibro-ligamenteux vertébral.

Suites opératoires : Pour ce qui est de la plaie, les suites sont des plus simples. On ne note pas le moindre écoulement de liquide céphalo-rachidien. On enlève le drain le troisième jour et les fils le huitième. Au point de vue fonc-

tionnel, dès le lendemain de l'intervention la douleur a complètement disparu; la motilité du pied est sensiblement normale. Dans les jours suivants on assiste à une rétrocession extrêmement rapide des symptômes moteurs et sensitifs. Huit jours après l'intervention, on note en effet que la force musculaire est revenue, tout à fait normale, au membre inférieur gauche. Le signe de Lasègue a disparu. Les troubles sensitifs ont régressé progressivement; il ne persiste de troubles qu'au niveau de S1 et de L5. Quinze jours après l'intervention le malade se lève. On constate que la contracture lombo-sacrée a complètement disparu. La marche est facile. Il n'existe plus aucune douleur dans la station debout. Dès les jours suivants, le malade fait des marches de plus en plus longues sans aucune fatigue. Il monte et descend les escaliers. Il retourne dans son pays le 11 janvier 1928. L'examen, ce jour-là, montre qu'il n'y a plus aucune douleur, même après une station debout prolongée. Le malade a pu faire une marche de six kilomètres sans fatigue. La mobilité du rachis est normale. On ne note dans la marche qu'un léger traînement du pied gauche. La force est parfaite dans les trois segments du membre. Il persiste toutefois une hypotonie légère au niveau du pied, une diminution du réflexe de posture du jambier antérieur, une abolition du réflexe achilléen. Enfin il persiste de légers troubles sensitifs consistant en hypoesthésie au niveau du bord externe du pied (dos et plante). Une lettre du malade, reçue le 15 février 1928, annonce que l'amélioration se poursuit. Le malade a pu reprendre sa profession qui est pénible; il conduit à nouveau son automobile, ce qu'il ne pouvait plus faire depuis plusieurs mois. Il a pu faire une partie de chasse, sans fatigue aucune.

Nous tenons à souligner *l'intérêt clinique* de cette observation. On aurait pu interpréter à un examen superficiel les phénomènes de sciatique accusés par le malade comme dus à la lombalisation de la 1re sacrée que celui-ci présentait. Ce cas montre une fois de plus la nécessité d'un examen approfondi chez des malades de ce genre, avant de rattacher avec quelque vraisemblance les troubles dont ils se plaignent à leur anomalie vertébrale. Il montre l'utilité de la laminectomie exploratrice dans les cas de syndrome fruste de compression de la queue de cheval.

Au point de vue histologique, on hésite, en raison de la structure de la pièce, à prononcer le nom de tumeur. Peut-être pourrait-on envisager ici la possibilité d'une malformation d'un disque intervertébral et de son surtout ligamenteux, étant donné la coexistence d'anomalies osseuses?

Au point de vue chirurgical, outre les difficultés inhérentes à la découverte et à l'ablation d'une néoformation de ce siège, cette observation montre tout l'intérêt que l'on peut tirer des greffes aponévrotiques pour combler les pertes de substance dure-mériennes, pertes de substance qu'il importe impérieusemen de supprimer sous peine d'accidents graves, quand il s'agit de la dure-mère rachidienne.

Je ferai l'étude de ce cas très intéressant au triple point de vue envisagé par MM. Alajouanine et Petit-Dutaillis : anatomique, clinique, thérapeutique.

Les tumeurs de la série conjonctive nées du disque intervétébral et développées au devant du fourreau sont certainement rares, mais non pas exceptionnelles. Sur 52 tumeurs que j'ai enlevées du canal rachidien deux sont semblables comme siège et analogues comme nature à celle enlevée par Petit-Dutaillis. La première observation se trouve dans la thèse de Delagénière, page 209; en voici le résumé.

B..., soixante ans, paraplégie flasque sans douleurs ; incontinence, pyurie, escarre, phlébite récente d'une jambe. Arrêt du lipiodol descendant au niveau de L3.

Opération, 17 octobre 1923, laminectomie, incision de la dure-mère ; les racines font hernie, soulevées par une tumeur antérieure qui apparaît après dissociation des racines ; de forme arrondie, du volume d'une cerise, elle est exactement médiane et fixe. La dure-mère fusionnée avec elle est incisée sur son pourtour, et la tumeur est enlevée par morcellement ; son implantation sur le disque et sur le périoste de la 3e lombaire a les dimensions d'une pièce de dix sous. Aucune suture de la dure-mère antérieure n'est possible ; suture de la brèche postérieure, des muscles et de la peau sans drainage.

Cicatrisation de la plaie en dix jours sans épanchement de liquide céphalo-rachidien. Amélioration temporaire de l'escarre ; quelques mouvements d'une jambe sont possibles. Puis les accidents infectieux s'aggravent et le malade succombe le 22 décembre, deux mois après l'opération.

Histologie : fibro-chondrome.

Ma seconde observation se rapproche encore plus de celle des auteurs :

Mme L..., quarante-six ans ; algies lombaires intermittentes depuis cinq ans, sans progression. Il y a un mois, algie sciatique double, plus marquée à gauche, absolument tenace et s'aggravant au point que depuis quinze jours la station debout, la marche, les mouvements dans le lit sont impossibles ; pas de troubles moteurs, sensitifs ou réflexes. Pas de syphilis ; pas d'altérations osseuses, d'après les radiographies. Une ponction lombaire révèle une dissociation albumino-cytologique ; on la fait donc suivre d'une injection de lipiodol par voie atlo-occipitale ; arrêt très net, mais partiel entre L4 et L5, sans image caractéristique de tumeur.

Opération le 10 décembre 1928 ; à l'ouverture du fourreau, hernie des racines soulevées par la tumeur qui est antérieure ; plus haut, liquide abondant ; au-dessous, issue de lipiodol. La tumeur est médiane et refoule symétriquement à droite et à gauche les racines qui sont beaucoup trop tendues pour permettre l'accès par voie transdurale. La résection des lames est poussée de chaque côté jusqu'au trou de conjugaison ; la dure-mère est fendue en travers du côté gauche, les racines sont un peu dégagées et une partie de la tumeur est enlevée. A droite le fourreau est récliné avec les racines et un autre segment de la tumeur est enlevé. Il est maintenant possible d'aborder la tumeur par voie transdurale car les racines se laissent écarter, mais il faut inciser la dure-mère adhérente sur son pourtour ; le reste de la tumeur est enlevé en bloc. L'implantation sur le disque mesure 1 centimètre et empiète sur les corps vertébraux.

La dure-mère est en lambeaux ; aucune suture exacte n'est possible ; deux points rapprochent les lèvres de la brèche postérieure. Les apophyses épineuses enlevées sont remises à leur place ; suture des muscles et de la peau sans drainage.

Cicatrisation normale sans épanchement céphalo-rachidien. Guérison fonctionnelle en dix-huit jours ; puis reprise passagère de quelques douleurs vers le trentième jour.

Histologie : ostéo-fibro-chondrome avec grosse prédominance du tissu fibreux.

Ainsi le fibrome ou le fibro-chondrome peuvent se développer aux dépens du fibro-cartilage interposé entre les corps vertébraux, peut-être aussi du périoste, pousser vers le canal rachidien, se coiffer de la dure-mère et comprimer les racines ou la moelle. Voici trois exemples de cette variété de tumeurs épidurales ou extradure-mériennes au niveau de la queue de cheval ; Petit-Dutaillis m'a signalé la publication de Stookey (*Arch. of Neurol. and Psych.*, août 1928, vol. 20, n° 2) relatant 7 cas de chondromes des disques dans la région cervicale.

La localisation antérieure et l'implantation sur les disques ne me paraissent pas suffisantes pour croire à une malformation du disque plutôt qu'à une tumeur conjonctive banale ; les tumeurs épidurales ne sont pas nécessairement des neurinomes ; j'ai rencontré un fibrome végétant, un angio-lipome, un angiome caverneux, etc.

Sur le diagnostic clinique du malade présenté par Alajouanine et Petit-Dutaillis, j'abonde dans leur sens et je les félicite de ne pas s'être laissé obnubiler par la présence de la malformation osseuse assez complexe représentée par la lombalisation de la 1re sacrée avec sacralisation de l'aileron gauche, côté de la douleur. Evidemment cette malformation devait donner singulièrement à réfléchir. En neurologue très avisé, Alajouanine n'a pas eu de peine à établir que le gros aileron de la vertèbre anormale n'avait de rapports qu'avec deux nerfs sacrés et ne pouvait être rendu responsable d'un trouble atteignant presque tous les nerfs de la queue de cheval.

Il fallait donc interroger l'espace sous-arachnoïdien ; la ponction lombaire révèle une dissociation albumino-cytologique caractéristique des compressions radiculo-médullaires ; elle n'est pas très accentuée, il est vrai, avec 0,50 d'albumine, mais ce taux est déjà suffisant. Et la localisation précise en hauteur dans le rachis lombaire a été donnée par l'exploration au lipiodol, par injection au niveau de la 12e dorsale ; les auteurs ont saisi un arrêt partiel entre L5 et S1. Mais ici ils me permettront de leur dire qu'ils ont eu de la chance, car leur exploration n'a pas été faite dans des conditions assez rigoureuses pour éviter toute cause d'erreur.

En effet, après injection de lipiodol au-dessus de l'obstacle, ils n'ont pas fait radiographier leur malade en position verticale ; il a été placé en décubitus dorsal, le haut du corps soulevé par des coussins ; ce n'est pas suffisant. Ils n'ont pas contrôlé par radioscopie la migration de l'huile opaque. De telles précautions ont été considérées par Sicard comme indispensables parce qu'elles permettent d'éviter deux causes d'erreur de première importance : les faux arrêts, sans qu'il y ait d'obstacle matériel au transit du lipiodol ; et les arrêts partiels et temporaires qui laissent passer le lipiodol, bien qu'il y ait un obstacle réel.

Les faux arrêts sont causés par les courbures du rachis, les points normalement rétrécis de l'espace sous-arachnoïdien, les mauvaises attitudes imposées aux malades sur la table d'examen, les inclinaisons insuffisantes ; ils surviennent encore lorsqu'une ponction lombaire a précédé de peu l'exploration au lipiodol. L'examen radioscopique les dépiste facilement, car ils sont de courte durée ; cependant ils ont pu être fixés sur une plaque radiographique et en imposer pour des arrêts légitimes.

Inversement la scopie permet de constater les arrêts francs, mais de courte durée, sur un obstacle matériel ; rien n'est plus élégant que de voir les gouttes d'huile opaque s'accumuler sur une tumeur, puis la contourner une à une et filer au delà ; au bout de quelques minutes toute l'huile est passée, et un cliché pris à ce moment ne montre plus rien ; on peut alors être tenté de dire que malgré la tumeur il n'y a pas eu d'accrochage du lipiodol et que le transit était normal ; il s'agit simplement d'un examen

incorrect, où le cliché a été pris trop tard et n'a pas été précédé d'une radioscopie.

Donc l'examen à l'écran et la prise d'une plaque sont indispensables ; le premier permet de constater *de visu* le cheminement du lipiodol dans l'espace sous-arachnoïdien, en faisant varier l'inclinaison du tronc dans un sens puis dans l'autre ; la seconde fixe l'image de l'accrochage et en montre les détails ; très souvent il faut disposer d'un cliché de face et d'un cliché de profil. Si quelques images radiographiques sont caractéristiques et permettent un diagnostic ferme, la plupart ne le sont pas. Puisque j'en ai l'occasion, je veux m'expliquer sur ce point.

Il est entré dans l'esprit de quelques médecins cette idée très fausse qu'un arrêt légitime du lipiodol dans l'espace sous-arachnoïdien indiquait nécessairement la présence d'une tumeur. Un tel arrêt indique seulement la présence d'un obstacle matériel en ce point précis ; la nature de l'obstacle est quelconque ; ce peut être une tumeur extra ou intra-dure-mérienne, ou un abcès, ou une saillie osseuse, ou un placard d'arachnoïdite ou une méningite cloisonnante, etc. De là peuvent résulter des accusations injustifiées contre le lipiodol ; par exemple, j'opère pour un arrêt complet de haut en bas sur D4 ; je trouve là un réseau très dense d'arachnoïdite qui descend à hauteur de D5 ; à sa limite inférieure je trouve une tumeur ; irai-je dire que la localisation de la tumeur est erronée ? Ce serait excessif, car ce n'est pas la faute du lipiodol s'il n'a pu atteindre la tumeur, surmontée par une zone de méningite cloisonnante sur 6 centimètres de haut ; et mon intervention qui a enlevé la tumeur et rétabli le libre passage dans l'espace sous arachnoïdien y a gagné d'être complète.

Un certain nombre d'images d'arrêts du lipiodol sont caractéristiques et permettent d'affirmer la nature de l'obstacle. L'arrêt en dôme, en casque, en bec de flûte, indique la présence d'une tumeur périmédullaire ; deux traînées latérales, un peu épaisses au niveau de chacun des trous de conjugaison, révèlent une moelle élargie, renflée, dans laquelle on trouvera soit une tumeur intra-médullaire, soit une dilatation de l'épendyme ; une longue chenille irrégulière, un aspect en peigne correspondent à un foyer d'arachnoïdite cloisonnante.

Telles sont, brièvement résumées, quelques indications que peut donner un examen au lipiodol quand il est correctement exécuté.

Passons au traitement. Petit-Dutaillis a remarquablement bien opéré son malade et a obtenu une guérison complète dans le minimum de temps. Les tumeurs développées en avant du fourreau, médianes ou paramédianes, sont toujours d'un accès difficile. Après ouverture de la dure-mère, la saillie des racines ou de la moelle indique qu'il y a quelque chose devant, mais on ne le voit pas ; au niveau de la queue de cheval, si les racines se laissent écarter, la tumeur devient visible et peut être abordée par voie transdurale, la meilleure ; mais si les racines sont trop tendues, il faut nécessairement passer par le côté, ou même par les deux côtés, et pour cela débrider la dure-mère transversalement, comme l'a fait Petit-Dutaillis. Il a pu alors enlever la tumeur en bloc ; dans mes deux cas j'ai

dû me résigner au morcellement, beaucoup moins élégant mais sans conséquence quand la tumeur est bénigne.

Petit-Dutaillis a pu suturer la dure-mère antérieure mais non le débridement transversal. Il est exceptionnel de pouvoir suturer une dure-mère coupée par le travers, tandis que les incisions longitudinales se laissent facilement rapprocher. Il a donc comblé la brèche par une greffe aponévrotique, utilisée déjà par d'autres dans des cas analogues. Je crois que c'est se donner une peine un peu inutile ; nombre de fois j'ai dû couper en travers la dure-mère pour enlever des tumeurs implantées dans un trou de conjugaison, ou siégeant devant la moelle ; j'ai laissé cette brèche latérale ouverte sans voir par la suite d'épanchement sous-cutané du liquide céphalo-rachidien. J'ai observé une fois un formidable épanchement, mais dans ce cas la dure-mère avait été suturée. Je ne veux pas dire que je laisse volontiers la dure-mère ouverte ; je veux seulement indiquer qu'une brèche latérale du fourreau non suturée n'expose pas fatalement à des complications et à des épanchements céphalo-rachidiens ; il n'est donc pas indispensable de combler de telles brèches par des greffes qui prolongent un peu une opération souvent très longue.

Je ne suis pas du tout partisan du drainage dans les opérations aseptiques sur le rachis ; je crois bien que deux fois seulement j'ai dû laisser une mèche et un drain pour cause d'hémorragie ; et j'admire toujours la réparation de ces plaies opératoires, sous un seul pansement, sans infiltration de sang ni ecchymose. Pourquoi drainer ? Si petit que soit le risque, le drain oblige à un pansement de plus et expose à l'infection secondaire.

Je n'insiste pas sur la guérison remarquablement rapide du malade de Alajouanine et Petit-Dutaillis ; je discuterai devant vous une autre fois la question de la rapidité et de la qualité de la guérison après ablation des tumeurs du canal rachidien.

Je vous propose de remercier MM. Alajouanine et Petit-Dutaillis de nous avoir réservé cette observation très instructive ; je les remercie personnellement de m'avoir donné l'occasion de discuter quelques points de la chirurgie médullaire, si intéressante dans sa technique, ses indications et ses très beaux résultats.

M. Bréchot : La gravité d'une ouverture persistante de la dure-mère est un dogme que les faits controuvent. Je vous ai déjà parlé des laminectomies que j'ai faites dans des cas d'incontinence d'urine et de pieds creux par compression dure-mérienne. J'en ai actuellement une quinzaine de cas. Or, au début je m'étais attaché à cliver les épaississements duremériens congénitaux jusqu'à ce que la dure-mère fût d'épaisseur normale et que les battements du liquide céphalo-rachidien y fussent manifestes comme dans la region sus-jacente à la compression. Cette dissection souvent n'est pas possible et j'ai pris le parti d'ôter la totalité de la dure-mère de la face dorsale et de mettre à sa place une membrane épiploïque.

Or jamais je n'ai observé sauf dans 1 cas de tumeur lombaire formée par le liquide céphalo-rachidien ; jamais je n'ai observé de troubles fonctionnels ;

aussi me paraît-il impossible d'attribuer après des ponctions lombaires les troubles constatés à la perte de liquide céphalo-rachidien. Du reste, ces interventions faites, le sujet tête sur plan incliné, tête basse, se font sans que l'on aperçoive le liquide céphalo-rachidien ; la physiologie à rachi fermé et celle à rachi ouvert diffèrent, et dès que le canal est ouvert le liquide reflue dans les segments sous-jacents.

Abcès cérébral traumatique tardif,

par M. **A. Guillemin**, chirurgien des hôpitaux de Nancy.

Rapport de M. Ch. Lenormant.

Je ne saurais mieux faire que reproduire *in extenso* l'observation très intéressante et très complète que nous a adressée M. Guillemin :

D..., trente-neuf ans, a été blessé par balle, le 20 septembre 1914, aux environs de Soissons : séton de la région pariéto-occipitale gauche, ayant creusé une gouttière dans la table externe. Laissé pour mort sur le terrain pendant deux jours, il est enfin relevé et évacué.

Après une période d'aphasie, il éprouve des troubles multiples qu'il décrit très bien dans une lettre qu'il m'a adressée :

« Au début de ma blessure, je suis resté pendant deux mois environ sans « pouvoir connaître mon nom, mon régiment et tout ce que l'on me demandait.

« Je comprenais tout ce que l'on me disait mais sans pouvoir répondre, ma « parole ne traduisant pas ma pensée ; je ne pouvais répondre que par des mots « insensés sans aucune signification, tout en ayant moi-même la conviction que « ma parole était la traduction de ma pensée.

« Lorsque j'écrivais, je traduisais ma pensée dans un style normal que « chacun pouvait comprendre, tandis que moi-même je ne pouvais relire ce « que j'avais écrit. Je ne savais plus lire une seule lettre. Un jour, l'idée m'est « venue de reproduire avec mon doigt le dessin des lettres que je voyais devant « moi. Le tracé du dessin des lettres me permettait d'épeler les lettres, et par « suite les mots, et d'arriver ainsi à comprendre les phrases.

« Je me suis aperçu aussi, dès que j'ai pu me rendre compte de mon état, « que ma vue était partagée en deux, dans le sens vertical, ce qui me donne « une grande difficulté pour lire et de grands troubles d'orientation, surtout « pour me diriger lorsque je marche. A chaque instant, je heurte les passants, « les arbres, les becs de gaz qui se trouvent à ma droite. Il me faut, pour éviter « cela, avoir toujours l'esprit tendu en déplaçant mon champ visuel sur la « droite et ne pas penser à autre chose.

« J'ai observé également que mon côté droit — mais surtout les membres — « avait un genre de paralysie. Ma cuisse est devenue parfois complètement « morte, et ma main droite très maladroite, ne sentant plus ce qu'elle tenait.

« Au lit, lorsque je suis couché sur le côté droit, je me sens réveillé par un « engourdissement violent de la jambe droite qui devient froide. Je dois me « lever et faire des mouvements de flexion pour que la circulation revienne. « Une longue marche me fatigue beaucoup et déclanche ces mêmes « malaises. »

Tel était, expliqué par lui-même d'une façon parfaitement claire et remarquablement observée, l'état du blessé depuis le 11 août 1915, date à laquelle il a

été réformé définitivement. Au début de décembre 1927, il commence à ressentir des douleurs dans la tête, douleurs très vives, sans localisation, tantôt au niveau de la blessure, tantôt au sommet du crâne, dans la région frontale ou occipitale. Il éprouve aussi des élancements dans le côté droit du maxillaire inférieur et dans la gorge.

Le 5 janvier 1928, il perd brusquement connaissance pendant deux heures. Depuis, il éprouve un malaise plus grand qu'auparavant et des absences complètes de la parole et de la mémoire. Par moments, les douleurs sont tellement intenses que le malade est obligé de se coucher. Mais il lui est impossible de dormir pendant une dizaine de jours. Vers le 15 janvier, les douleurs lui paraissent moins vives et semblent s'être localisées dans le trajet de la balle, entre les deux orifices. « Je souffrais tellement à cet endroit, qu'il m'a été impossible de mettre mon chapeau », dit-il.

Une *radiographie* est alors pratiquée. Elle montre, *de profil*, la présence de plusieurs petites esquilles dans la région pariéto-occipitale gauche, à peu près

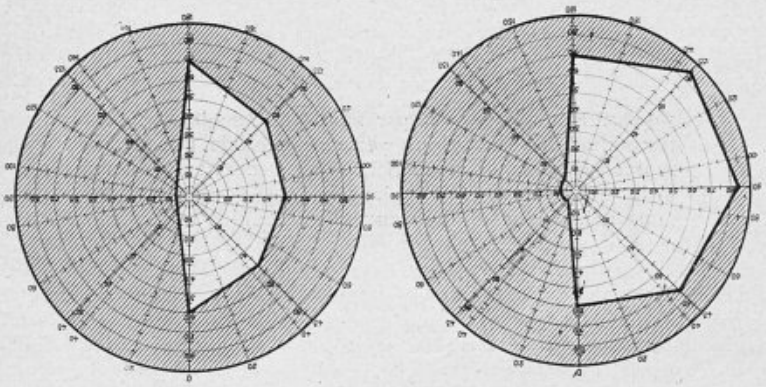

Fig. 1. — O. G., $V = \frac{10}{10}\frac{s}{r}$. O. D., $V = \frac{10}{10}\frac{s}{r}$.

au milieu du crâne, dans le sens vertical; de *face*, ces mêmes esquilles se projettent dans la moitié externe de l'orbite gauche. A noter que la blessure est à 1 cent. 5 au-dessus.

C'est dans ces conditions que le malade m'est adressé pour intervention.

A l'examen, nous retrouvons les signes qu'il nous a indiqués :

1° *Motilité* : Il persiste, comme troubles moteurs, une légère chute de la commissure labiale droite. Il existe une parésie de la jambe droite. La marche se fait facilement, mais le blessé a quelquefois l'impression que sa jambe fléchit sous lui. Impossibilité presque complète des mouvements des orteils.

Les réflexes rotuliens sont exagérés. Babinski aboli.

2° *Sensibilité* : Les *troubles sensitifs objectifs* dominent la symptomatologie.

Anesthésie au tact, à la douleur (piqûre et pincement) et à la température au membre inférieur droit. Hypo-esthésie sur le côté droit et affectant une topographie pseudo-radiculaire à l'avant-bras et à la main.

Hypo-esthésie osseuse au diapason pour le membre supérieur, les côtes et le bassin. Anesthésie osseuse totale au membre inférieur.

Le blessé a perdu le sens de l'orientation dans l'espace pour le pied et la jambe droites; c'est ainsi qu'il ne peut monter un escalier sans regarder sa jambe, car il ne se rend pas compte de sa position exacte. Au membre supérieur,

ces troubles ne sont qu'ébauchés. Le sens stéréognostique est diminué à la main droite et au pied droit.

Les *troubles sensitifs subjectifs* sont moins caractérisés. Après une marche un peu prolongée, le blessé éprouve des fourmillements qui disparaissent par une série de flexions répétées du genou. S'il s'asseoit brusquement et que le choc soit un peu fort, il ressent un engourdissement dans la jambe droite.

Cette jambe est aussi le siège de douleurs assez vives.

Notons encore l'existence du signe de Romberg et la dilatation de la pupille droite (côté de la lésion).

Il existe en outre de « l'hémianopsie latérale homonyme droite complète (fig. 1) avec conservation de la vision maculaire. L'acuité visuelle pour chaque œil séparément est normale. Les réflexes pupillaires photo-moteurs et à l'accommodation convergente sont normaux; il n'y a pas de réaction pupillaire hémianopsique de Wernicke. Les fonds d'yeux sont normaux. Il n'y a pas de paralysie de la musculature oculaire externe et interne » (Dr Baudot).

Le blessé accuse des bourdonnements d'oreilles qui sont « attribuables à un certain état d'otite scléreuse en évolution, et non à sa lésion cérébrale. L'audition est normale » (Dr Coulet).

Enfin, au point de vue psychique, il existe des phénomènes d'amnésie d'évo-



Fig. 2.

cation dont le blessé se rend parfaitement compte. Il se souvient assez bien du passé, mais s'embrouille dans le présent. S'il a un travail à faire, il ne se souvient plus s'il a été fait; il le fera deux fois ou ne le fera pas du tout, pensant l'avoir déjà exécuté.

La tension artérielle est de 14,5-8 (Vaquez). Nous nous sommes abstenu de rechercher la tension du liquide céphalo-rachidien.

Les symptômes nerveux observés relèvent d'une hémiparésie avec hémianesthésie cérébrale corticale, avec manifestations affectant les caractères du syndrome sensitif cortical de Déjerine-Roussy.

Localement, on voyait une tuméfaction allongée, oblique, longue de 3 centimètres, violacée, molle et fluctuante, très douloureuse à la pression, comprise entre les deux orifices d'entrée et de sortie de la balle. Par un orifice minuscule, on fait sortir une goutte de pus. La température est normale; le pouls n'est pas accéléré, mais les douleurs sont si violentes dans la tête qu'on est obligé de penser qu'il y a autre chose que cette collection superficielle, qu'il existe un réveil du foyer autour des esquilles intra-cérébrales, et on décide l'intervention.

Opération le 31 janvier 1928, sous anesthésie locale, en position demi-assise.

Débridement de la cicatrice ancienne. Le crâne ruginé montre le sillon creusé par la balle dans l'épaisseur de l'os. Dans le fond, on sent du tissu fibreux; on le libère des bords de l'orifice osseux, et celui-ci est agrandi à la pince gouge.

De ce tissu fibreux, on retire quelques petites esquilles (4 ou 5) superficielles. Au bistouri, on nivelle ensuite cette saillie cicatricielle fibreuse pour la mettre

de niveau avec les méninges. A un moment donné, il s'écoule quelques gouttelettes de pus. Ce pus est aussitôt essoré et le champ opératoire protégé et limité par des compresses.

Par l'orifice d'où sourd le pus, on introduit une sonde cannelée et après avoir reconnu la cavité de l'abcès on l'incise franchement. Il s'écoule environ une cuillerée à café de pus contenu dans une cavité de la taille d'une noix dont le fond est de 3 cent. 5 dans le cerveau. Les parois sont tapissées d'esquilles osseuses projetées de la table interne dans la substance cérébrale. Une par une, les tirant doucement par une pince et les libérant du côté cérébral avec une rugine étroite et très mince, on parvient à les extirper (fig. 2). Au moment où la deuxième grosse esquille est enlevée, le blessé ressent un soulagement « comme s'il était débarrassé d'un grand poids dans la tête ». En faisant subir à l'esquille voisine un très léger mouvement de torsion, le malade accuse brusquement une douleur très vive dans le globe oculaire droit.

Toutes les esquilles (9) ont pu être enlevées sans écoulement de liquide céphalo-rachidien. La cavité est nettoyée minutieusement à la compresse. Les parois ne s'affaissent pas ; elles sont rigides, cartonnées. Une petite mèche non tassée est laissée dans la cavité et sort par un orifice ménagé dans la plaie qui est suturée.

Le suintement sanguin a été insignifiant pendant toute l'opération.

Pas de shock opératoire.

Le pansement est changé le lendemain, la cavité donne un peu. Au dix-huitième jour, la cicatrisation est acquise.

Le 7 mars, le blessé m'écrivait que depuis l'ablation des esquilles il s'est senti soulagé ; ses douleurs ont presque complètement disparu. « Mes facultés, dit-il, se sont beaucoup améliorées; je m'exprime beaucoup mieux dans la conversation, je ne suis plus obligé de chercher mes mots. Je conserve mieux le souvenir des faits présents. Il n'y a plus de comparaison entre les malaises que j'avais avant et ceux d'aujourd'hui. » Mais l'hémiparésie et l'hémianesthésie n'ont subi aucune modification, pas plus que l'hémianopsie.

Revu au bout de quatorze mois, il n'est survenu aucun changement.

M. Guillemin fait suivre son observation des réflexions suivantes :

« L'intérêt de cette observation se rattache à plusieurs points. Tout d'abord, il est assez rare qu'une blessure de guerre détermine un syndrome aussi net de *lésion corticale* ; les cas qui en ont été rapportés par les neurologistes sont peu nombreux. Déjerine et Mouzon en ont étudié les deux premiers cas en 1914. Mais ici, le seul examen clinique permettait de situer exactement *le siège et l'étendue* des lésions. On sait, en effet, que la cécité verbale relève d'altérations de la région du pli courbe et des régions sous-corticales sous-jacentes, de la zone de Wernicke et du gyrus supra marginalis dont l'atteinte correspond également au trouble de notions des attitudes. Le syndrome thalamique est constitué par des lésions de la partie postérieure de la couche optique, en particulier du pulvinar et du noyau lenticulaire et ce sont les perturbations du carrefour rétro-lenticulaire qui déterminent l'hémianesthésie et l'hémianopsie, laquelle peut relever encore de lésions s'étendant jusqu'aux fibres de projection des voies optiques (radiations de Gratiolet) ou du corps genouillé externe.

« Opératoirement, il est difficile, sinon impossible, de repérer ces différentes zones, mais on peut situer les dégâts de la corticalité dans la partie postérieure du lobe temporal gauche, dans la partie supérieure du

lobe pariétal et dans sa partie inférieure (troubles de la sensibilité profonde) avec empiètement sur le lobe occipital. Ce sont là les zones les plus profondément touchées, mais il est certain que les circonvolutions voisines présentent, à un degré moindre, des lésions qui vont s'atténuant à mesure qu'on s'éloigne du foyer principal.

« Au surplus, certains temps de l'opération n'ont-ils pas la valeur d'une expérience? Le mouvement de torsion exercé sur cette esquille pour l'extraire qui provoque une douleur dans le globe oculaire ne montre-t-elle pas combien elle touche aux fibres optiques?

« Il serait superflu d'insister sur l'utilité de l'*anesthésie locale* et sur la *position assise* pour l'opération. De Martel, tout récemment, a montré au Congrès de Neurologie les avantages que donnaient l'un et l'autre de ces moyens.

« Enfin, bien remarquable aussi est la *longue période de calme* qui s'est écoulée entre la blessure et l'apparition des phénomènes aigus d'abcès du cerveau. D.... a été blessé le 20 septembre 1914. Les accidents infectieux ne se sont montrés qu'en janvier 1928, ce qui fait donc une période de latence de treize ans et trois mois. Parmi les ouvrages que j'ai pu compulser, je n'ai pas trouvé signalé un temps aussi long entre l'accident et la formation de l'abcès. A ce seul point de vue, en dehors de l'intérêt neurologique de cette observation, ce cas mérite, me semble-t-il, d'être rapporté. »

Je partage entièrement l'avis de M. Guillemin et je vous propose de le remercier d'avoir choisi notre Société pour y publier cette belle observation.

COMMUNICATIONS

Un cas de splénomégalie égyptienne

par M. **Pavlos Petridis**,
Directeur du Service de Chirurgie de l'Hôpital grec d'Alexandrie,
Membre correspondant étranger.

Mahmoud G..., registre n° 81.321, âgé de seize ans, entre dans notre service le 21 avril 1928.

Antécédents héréditaires et personnels : rien à noter.

N. B. — Il est très difficile, sinon parfois impossible, d'obtenir de renseignements précis de la part des fellahs (paysans).

Maladie actuelle : depuis plus de quatre ans, augmentation graduelle du volume du ventre, ce qui ne gênait pas beaucoup le malade et ne l'empêchait pas de travailler.

Depuis cinq mois, fièvre vespérale quotidienne avec frissons et sueurs et en même temps diarrhée (cinq, six selles par vingt-quatre heures). Malgré les différents traitements auxquels il s'est soumis, les phénomènes plus haut mentionnés n'ont pas rétrocédé. Sensation de faiblesse qui s'accentuait de jour en jour. Pendant les deux dernières semaines, la diarrhée a gagné en intensité, dix selles par nyctémère contenant du sang.

État du malade à son entrée dans le service : franchement mauvais, cachectique, ainsi qu'on le voit bien dans les photographies ci-contre. Taille presque normale. Facies nettement cachectique. Muqueuses anémiées. Langue humide et saburrale. Squelette bien développé. Musculature gracile, très atrophiée. Tissu cellulo-adipeux, minime; maigreur très prononcée. Cœur repoussé à droite et en haut; on sent battre la pointe à un travers de doigt en dehors du bord gauche du sternum. Pouls bon, bat à 90 à la minute. Poumons : du côté droit, matité de la base qui remonte jusqu'à l'angle de l'omoplate; du côté gauche, la matité atteint le 8e espace intercostal dans le prolongement de l'angle inférieur de l'omoplate. Abolition du murmure vésiculaire. Foie et rate (voir région malade). Organes génitaux et membres, rien à noter. Miction normale. Défécation : diarrhée et selles dysentériques.

Région malade. *Foie. Rate*. L'abdomen proémine nettement surtout au-dessus de l'ombilic. Cette proéminence est due à l'augmentation énorme de la rate et en partie du foie.

Rate. Elle occupe la plus grande partie de la moitié gauche de l'abdomen. A la palpation nous ne trouvons aucune irrégularité sur sa face antéro-externe qui est lisse et unie et bien palpable à travers les parois abdominales très amincies. Les lèvres sont régulières, mousses, et elles présentent l'encoche habituelle qu'on voit très bien dans les photographies ci-contre. A la pression elle n'est pas douloureuse, elle est mobile en avant et en arrière, en dedans et en dehors, mais pas en haut et en bas. Cette mobilité permet d'exclure la périsplénite du moins d'un degré prononcé. Les limites supérieures de la rate atteignent la 8e côte dans le prolongement de la ligne axillaire gauche. En arrière, elles atteignent presque le 8e espace intercostal, à deux travers de doigt sous l'angle de l'omoplate. Limites inférieures : dans la fosse iliaque gauche ainsi qu'on le voit dans la photographie ci-contre. Le grand axe de la rate mesure 26 centimètres du pôle supérieur au rebord costal, et 16 centimètres du rebord costal au pôle inférieur (voir fig. 1 et 2).

Foie. Il est également considérablement augmenté de volume et il occupe tout l'épigastre et le quadrant droit supérieur de l'abdomen. La partie du foie située sous le rebord costal, accessible à l'exploration manuelle à travers les parois minces et flasques ainsi que nous venons de le noter à propos de la rate, offre une surface lisse et unie légèrement convexe et des bords nettement délimitables et tranchants, c'est-à-dire le contraire des bords spléniques. Le foie est immobile et indolore à la pression. Limites supérieures : 4e espace intercostal dans le prolongement de

la ligne mammaire, 5e espace intercostal dans le prolongement de la ligne axillaire antérieure. En arrière, la matité du foie atteint l'angle inférieur de l'omoplate. Limites inférieures : dans le prolongement de l'apophyse xiphoïde 13 centimètres, dans celui de la ligne mammaire 11 centimètres et dans celui de l'axillaire antérieure 6 centimètres. La distance de la limite

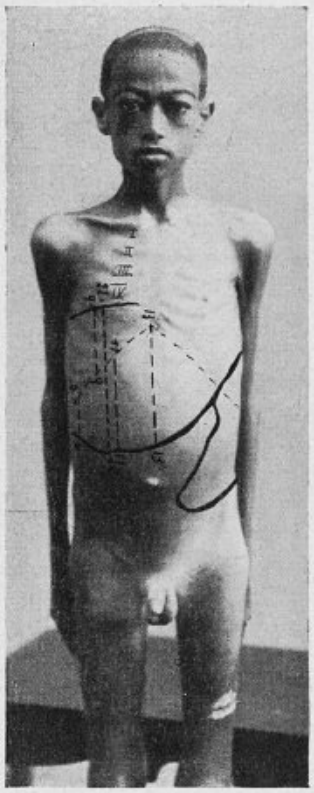

FIG. 1.

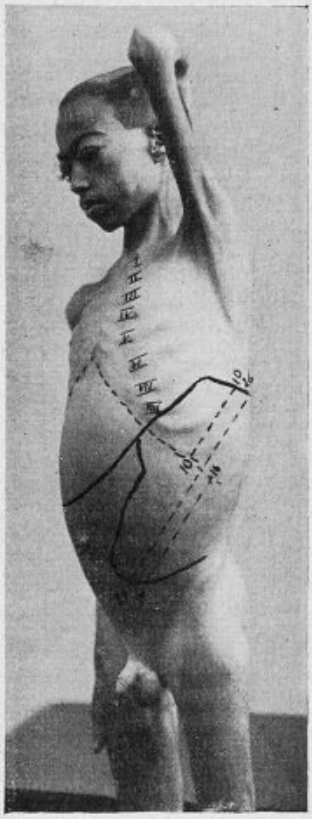

FIG. 2.

supérieure à la limite inférieure dans le prolongement de la ligne mammaire mesure 22 centimètres.

Le jour de son entrée : température 37°8, pulsations 113, respiration 24, huit selles diarrhéiques sanguinolentes et polyparasitaires. On y trouve (Mme Panayotatou) des œufs d'ascaris lumbricoïdes très nombreux, des amibes, mais pas de distomes.

L'examen des urines (M. Varoutsos, chimiste) constate 0,15 p. 100 d'albumine, sucre néant, de l'urobiline, quelques globules de pus et quelques érythrocytes, des cylindres hyalins et granuleux.

L'examen du sang (Mme Panayotatou) donne les chiffres suivants :

Globules blancs	12.300
Globules rouges	3.200.000
Hémoglobine	0,40 p. 100
Valeur globulaire	0,60 —

Formule leucocytaire.

Lymphocytes	28 p. 100
Forme de transition	4 —
Polynucléaires neutrophiles	68 —

Examen du sang pour azotémie (Varoutsos), pratiqué deux fois, donne deux fois le même chiffre : 0,72 p. 100, et pour cholesterinémie le chiffre de 1,55 p. 100.

Deuxième jour de l'hospitalisation, température 37°3-38°3, pulsations 110-115, respiration 24, huit selles également sanguinolentes. Traitement cardiotonique.

Troisième jour, température 37°7-38°5, pulsations 110-115, respiration 24-26, urines 600 cent. cubes, cinq selles moins sanguinolentes que les jours précédents.

Examen des selles (Dr ès sciences G. Petridis). Il a été constaté : 1° de nombreuses amibes de dysenterie; 2° d'œufs d'ascaris lumbricoïdes; 3° de trichomonas hominis.

Quatrième jour, température 36°6-38°9, pulsations 84-86, respiration 24, urines 800 cent. cubes, trois selles moins sanguinolentes que la veille. Etat général cachectique le même.

Cinquième jour, température 37°8-38°, pulsations 100, respiration 36, urines 900 cent. cubes, huit selles également dysentériques. Traitement cardiotonique le même.

Nouvel examen de selles (G. Petridis). Il a été constaté : 1° des globules blancs en abondance; 2° de nombreux globules rouges; 3° du mucus abondant; 4° des œufs de distomum hematobium; 5° de nombreuses amibes de dysenterie (type Histolytica); 6° de trichomonas hominis; 7° d'œufs d'ascaris lumbricoïdes.

Sixième jour. Status *idem*. Température 36°9-37°8, pulsations 85-98, respiration 24-28, urines 750 cent. cubes, trois selles sanguinolentes. Traitement cardiotonique le même ; un litre de sérum glucosé.

A partir du septième jour les selles tout en étant diarrhériques ne contiennent plus du sang. La température pendant dix jours oscille entre 36°5-38° qu'elle dépasse rarement, les pulsations entre 90-95, les respirations entre 21-32 et les urines entre 800-1.200 cent. cubes pour atteindre une seule fois 1.900 cent. cubes. Les selles, en moyenne trois ou quatre par vingt-quatre heures, sont diarrhéiques, mais non pas sanguinolentes. Traitement cardiotonique consistant en injections quotidiennes d'huile camphrée et de sérum glucosé tous les deux jours. Nous instituons en même temps le traitement spécifique au Stovarsol, deux tablettes par jour à partir

du huitième jour jusqu'au vingt-cinquième jour de l'hospitalisation. Injection d'émétine du onzième au seizième jour, 10 ampoules de 0 gr. 03 d'émétine Wellcome.

Pendant ce temps la rate a nettement diminué de volume ; il n'en a pas été de même du foie. L'état général s'est amélioré également. Cette amélioration est due au traitement médicamenteux spécifique à l'émétine et au Stovarsol associé au régime et au repos absolu.

Entre temps nous faisons faire un examen (6 mai) du sang (G. Petridis) dont voici le résultat :

Hémoglobine par le Sahli	36 p. 100
Globules rouges	2.440.000
Globules blancs	6.025
Valeur globulaire	0,92 p. 100

Formule leucocytaire.

Lymphocytes	15,5 p. 100
Gros mononucléaires	1 —
Forme de transition	2 —
Polynucléaires neutrophiles	80,5 —
Eosinophiles	1 —

L'examen des urines (G. Petridis) pratiqué le 30 avril et le 8 mai donne une densité de 1011 et 1012, albumine 0,28 p. 100 la première et 0,16 p. 100 la seconde, glucose néant, pigments biliaires néant. Urobiline néant, leucocytes polynucléaires nombreux, hématies également nombreuses, de rares œufs de distomum hematobium la première fois, de cylindres hyalins et granuleux la deuxième fois.

A partir du dix-huitième jour jusqu'à la mort, survenue le vingt-huitième jour de l'hospitalisation, la température est restée constamment au-dessous de 37°, les pulsations ont oscillé entre 85-95, les respirations entre 20-28, et les urines autour du litre. Pendant ce temps aussi bien la rate que le foie ont présenté une légère diminution de volume qui doit être attribuée à l'association du traitement à l'émétine — 0 gr.03 d'émétine Wellcome par jour du vingt-troisième au vingt-septième jour d'hospitalisation — au régime et au repas absolu. Cependant l'état général continue à être cachectique, de sorte que l'opération est formellement contre-indiquée, pour le moment du moins.

Huit jours avant la mort nouvel examen des urines (G. Petridis), albumine 0,10 p. 1.000, glucose néant, pigments biliaires néant, urobiline normale, peu de globules de pus, de rares hématies, cylindres hyalins assez nombreux, cylindres granuleux.

L'examen des selles pratiqué à la même date le 11 mai (G. Petridis) donne les résultats suivants : la réaction est fortement alcaline. Il n'a pas été constaté d'amibes de dysenterie, ni d'œufs de bilharzia, ni d'œufs d'ascaris. Présence de peu de globules blancs et peu de mucus. Pas de globules rouges.

Mort en pleine cachexie le 18 mai qui est le vingt-huitième jour de l'hospitalisation. Peu d'heures avant la mort, la température est montée à 38°5, les pulsations à 145, les respirations à 30 et les urines des dernières vingt-quatre heures ont atteint les deux litres.

Comme l'autopsie complète a été impossible pour des raisons extra-médicales, nous avons dû nous contenter d'une petite incision de la paroi abdominale à travers laquelle nous avons excisé un morceau de la rate, un autre du foie et un troisième du grand épiploon.

Voici le protocole de l'examen histologique que nous devons à l'amabilité de notre cher maître et ami, M. le Professeur Askanazy, de Genève, envers qui nous saisissons l'occasion d'exprimer encore une fois nos vifs remerciements de sa précieuse collaboration.

T. 1137/28. I. Morceau de la rate de 5/3 3/4 : 3 centimètres. Capsule lisse, à la coupe : tissu gris rosé. On distingue quelques petits points blancs sur le fond, autrement tout à fait égal.

II. Morceau de foie de 6,5/4, 5/4 centimètres au niveau de la séreuse, on distingue des plaques et des lignes blanchâtres, des petits enfoncements de la surface. A la coupe : on remarque au milieu du tissu brun hépatique des traînées blanchâtres qui contiennent des veines et qui atteignent par places une épaisssur de plus de 1 centimètre. Ces traînées suivent apparemment les ramifications de la veine porte. A la coupe transversale, ces foyers se présentent parfois sous forme de noyaux circonscrits blanchâtres, volume d'un pois.

III. Morceau de grand épiploon montrant une membrane transparente, pauvre en graisse, avec de petits granules jaune brunâtre apparemment appartenant à du tissu adipeux.

Rate. La capsule fibreuse, sans montrer une modification appréciable de sa structure, est légèrement épaissie, par endroits d'épaisseur doublée ou triplée. L'épaississement est surtout marqué au point d'insertion des trabécules qui sont en grande partie bien élargies. Quelques-unes seulement ont gardé leurs anciennes dimensions et leurs richesses en fibres élastiques, tandis que la majorité s'est transformée en trabécules trapues et contenant des foyers sidéro-fibreux, plus ou moins longs et plus ou moins volumineux. Ces foyers caractérisés par des dépôts ferrugineux se voient nombreux dans toutes les coupes ; on peut en compter jusqu'à 12 et plus dans une coupe de 15 à 20 millimètres. Dans les coupes peu ou non colorées par des colorants artificiels, on distingue dans ces foyers fibreux des granulations réfringentes, petites et grosses, de teinte brune plus ou moins foncée, du caractère d'hémosidérine ; ensuite, des trabécules réfringentes, d'éclat presque métallique, hyalines, raides, presque incolores ou colorées en jaune clair. Dans certains foyers, quelques-unes de ces bandes colorées en brun font voir un centre clair et un contour extérieur double, ressemblant à des filaments de champignons et se terminant même par un gonflement terminal plus ou moins large. Le fil peut passer dans une véritable petite cloche comme une columelle. Ces formations peuvent s'observer coupées isolément et présenter une sorte de membrane autour d'un contenu

homogène ou une espèce de lamellation concentrique. Dans les coupes colorées avec hématoxyline, la plupart de ces formations quasi mordancées par le fer se colorent en bleu foncé, mais une autre partie reste brune foncé ou jaune légèrement verdâtre. En même temps, on constate que dans la paroi des artérioles trabéculaires presque toujours engagées dans ces foyers il existe également des fibres et des bandes bleu foncé. Elles frappent déjà l'attention dans des coupes non colorées par leur vif éclat. Dans

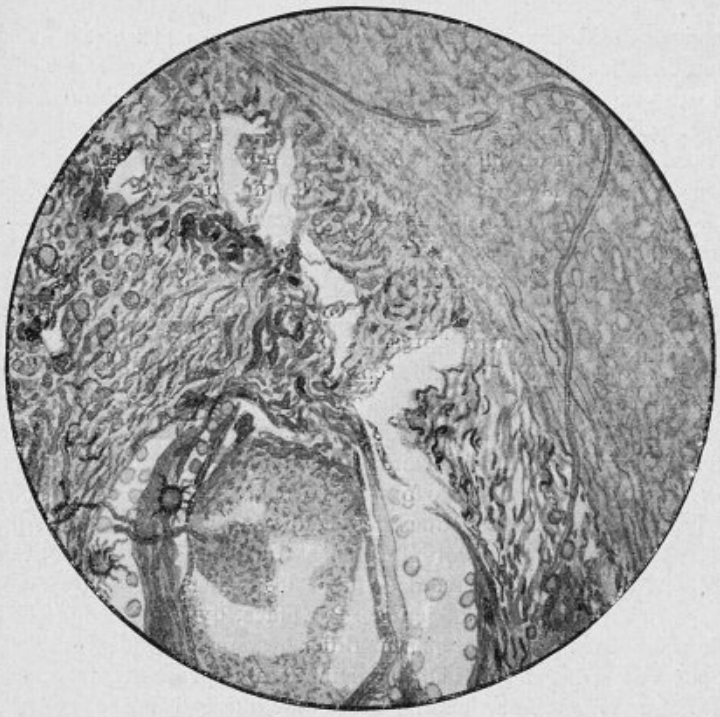

Fig. 3. — Foyer splénique sidéro-ferreux. Réaction du fer (Turnbull).
Les filaments et les boules sont en partie des produits artificiels de la réaction.

des coupes traitées avec les réactions de fer, tous ces éléments donnent une réaction positive, se colorant en bleu foncé par le ferro-cyanure de potasse et HCl et par la méthode de Turnbull. Mais, d'après cette dernière méthode, le nombre des filaments larges et minces ressemblant à des champignons, apparemment creux au milieu et à contour double, est beaucoup plus grand ainsi que le nombre des boules bleues. Nous savons (Askanazy et Bamatter) actuellement que cet excès est dû à un produit artificiel provoqué par les réactifs de Turnbull sur le fer ionisé. Si l'on applique aux préparations non colorées le molybdénate d'ammonium et acide nitrique, on révèle dans ces foyers l'existence de phosphate de fer. En dehors de ces foyers fibro-

sidériques, il n'y a que rarement par-ci par-là une cellule de réticulum de la pulpe qui contient de l'hémosidérine.

Dans les coupes colorés au van Gieson, les trabécules incrustées par le fer se coloraient en noir, ainsi que les parties intéressées des parois artérielles. Ces dernières présentaient les modifications ferriques seulement du côté des foyers, tandis que la partie d'en face moins incurvée n'en contenait pas. Mais cette partie n'est pas normale, non plus parce qu'elle paraît hyaline, dépourvue de fibres musculaires et ne fait voir que les noyaux de l'intima.

Quant aux follicules lymphatiques. ils sont d'un nombre et d'un volume inégaux dans les parties différentes de la rate : par places rares et petits, par places plus serrés et plus grands, mais sans centres germinatifs. Dans la pulpe, qui par son étendue contribue essentiellement à l'augmentation de la rate, on remarque de suite les fentes béantes des veines capillaires. La lumière de ces sinus est souvent vide et les noyaux des cellules endothéliales de leur paroi s'avancent un peu dans leur lumière.

Dans d'autres veines capillaires, il y a un contenu où l'on distingue entre les globules rouges peu de leucocytes et un certain nombre de cellules à noyaux arrondis. En partie, elles correspondent aux cellules endothéliales desquamées (en partie après la mort?) ; en partie, elles présentent la forme de lymphocytes, ou plus rarement de cellules plasmatiques avec un ou plusieurs noyaux du type d'une roue. Il s'y trouve encore des cellules plus grandes à noyau rond. Ce sont surtout les grandes cellules à noyau clair, vésiculaire, endothélial, qui contiennent des granulations de pigment noir. Parfois, ces cellules ont phagocyté un élément lymphoïde. Quelques-unes des cellules endothéliales desquamées paraissent altérées, leur protoplasme est tuméfié ou hyalinisé, le noyau très pâle. Nous avons rencontré dans les veines capillaires en tout 2 mégakaryocytes à noyaux jeunes. Par place, hyperémie dans la pulpe. Le réticulum de la pulpe est peu modifié. Les cordons spléniques ne semblent pas renfermer des éléments particuliers. Cependant, dans plusieurs coupes, nous avons remarqué un petit nodule qui était nécrosé et contenait au milieu des débris nucléaires. Enfin, un de ces nodules correspondait nettement à un tubercule à cellules géantes de Langhans et à centre caséifié. La coloration des bacilles de Koch ne donna pas de résultats positifs, ce qui s'explique bien, vu le petit nombre des nodules qui se voyaient au microscope. Nulle part, nous n'avons observé des œufs parasitaires.

Foie au microscope : Les coupes du foie montrent par endroits de longues traînées fibreuses qui traversent l'organe et qui s'insèrent à la surface, à la capsule bien épaissie du foie. Les larges épaississements de la séreuse hépatique montrent souvent la même structure que les traînées fibreuses dans le parenchyme, ce qui est compréhensible parce que aux deux endroits on rencontre bon nombre d'œufs de schistomum Mansoni. On ne reconnaît pas leur capsule teintée en brun, par l'éperon latéral, par la coloration en rouge des gouttelettes graisseuses dans l'embryon coloré

avec la méthode de Scharlachrot, beaucoup d'œufs sont ratatinés et enveloppés par une cellule géante. Mais ces cellules géantes peuvent se trouver encore à l'intérieur de la coque. Le tissu fibreux néoformé fait voir partout une quantité considérable de petites veines néoformées. Quelquefois les œufs sont déposés très près de ces petites veines. Dans le tissu fibreux proliféré il y a en outre des canalicules biliaires néoformées ainsi que des groupes de lymphocytes en amas plus ou moins serrés. Dans les traînées fibreuses on rencontre en outre une certaine quantité d'artères à parois

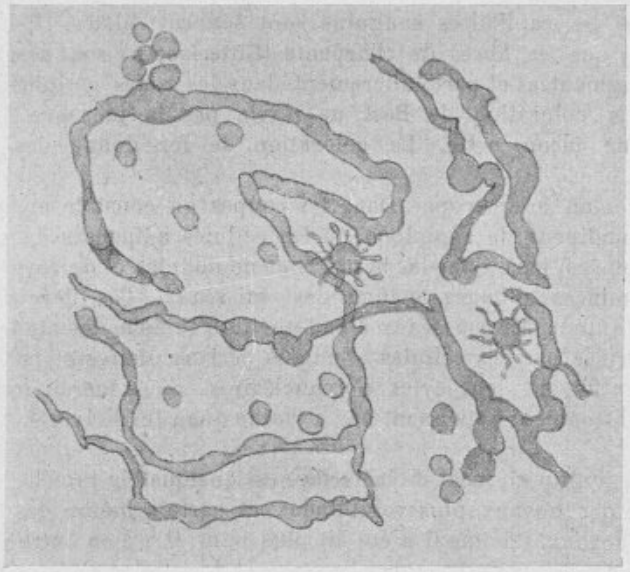

Fig. 4. — Un point de la préparation précédente vu à l'immersion (Zeiss 1/12, oc. 2).

On voit les « filaments » dans les coupes traitées par les réactifs du procédé de Turnbull. C'est cette réaction qui crée les « fantômes de champignon ».

épaissies. C'est surtout l'intima qui montre un épaississement, mais la musculature aussi peut faire voir une hypertrophie : dans les coupes colorées au Scharlachrot on est surtout frappé par les quantités de gouttelettes graisseuses qui infiltrent les parois épaissies des artérioles, de sorte que ces vaisseaux montrent des caractères de l'artériosclérose. Des gouttelettes graisseuses se font en outre remarquer dans les épithéliums des canalicules biliaires ainsi que dans certaines cellules conjonctives surtout au voisinage des œufs. Par contre, les cellules hépatiques sont libres de gouttelettes graissseuses. On constate en outre dans les coupes des granulations pigmentaires en noir soit dans les cellules de Kupffer, soit dans les cellules du tissu conjonctif et plus rarement dans les leucocytes au milieu des vaisseaux sanguins. Cependant il est très probable que la

conservation en formaline soit pour quelque chose dans cette pigmentation noire. Il faut encore noter la présence des masses de mastzellen au milieu des proliférations fibreuses. En dehors de ces grandes traînées fibreuses qui contiennent du reste par endroits des fibres élastiques néoformées il y a une légère prolifération de ce tissu conjonctif dans différents espaces de Kiernan. C'est ainsi que quelques îlots de cellules hépatiques peuvent être séquestrés d'avec le tissu hépatique ambiant. Dans d'autres parties les traînées fibreuses entourent des groupes des anciens lobules hépatiques. On peut dire que rarement les espaces de Kiernan ont gardé leur dimension normale et leur aspect ordinaire ; à l'intérieur des lobules hépatiques les capillaires sanguins sont souvent dilatés. Il faut enfin remarquer que les fibres de charpente (Gitterfasern) sont assez souvent un peu augmentées et particulièrement dans les zones périphériques des lobules. La coloration de Best ne révèle pas la présence de glycogène d'une façon nette. La coloration de fer donne des résultats négatifs.

Epiploon au microscope : Dans les coupes on constate au milieu du tissu fibro-adipeux de l'épiploon où les cellules adipeuses du reste sont bien atrophiées, par-ci par-là, la présence de nodules et de foyers inflammatoires minces allongés le long des vaisseaux. Ces derniers foyers font voir autour des vaisseaux à endothélium tuméfié des manchons cellulaires formés par des cellules allongées périvasculaires et par une certaine quantité de leucocytes polynucléaires. En général, les lobules graisseux atrophiés contiennent une certaine quantité de lymphocytes disséminés.

L'épithélium péritonéal de la surface est quelquefois tuméfié, renferme par places des noyaux plus volumineux et parfois même des cellules à plusieurs noyaux. Comme il a été dit plus haut, il y a en outre plus rarement des nodules arrondis qui se composent de cellules variées, il y a d'un côté des cellules à protoplasme plus abondant que l'on peut qualifier comme cellules épithélioïdes et, en outre, un nombre plus ou moins grand de lymphocytes. On réussit même à trouver dans ces nodules des cellules géantes de Langhans de sorte que l'image des tubercules classiques est parfaite. Ajoutons enfin que l'on n'a pu trouver des bacilles de Koch dans ces nodules comme on n'a pas constaté des œufs parasitaires dans le grand épiploon. Or, vu le fait qu'il y a des tubercules suspects dans la rate, il est probable que ce cas de schistosomiasis est compliqué par une tuberculose récente.

Il s'agit donc d'un cas de splénomégalie égyptienne qui correspond au tableau clinique de cette maladie telle que je l'ai décrite succinctement dans un article paru à *La Presse Médicale* (n° 35, 2 mai 1928, p. 546-549) et *in extenso* dans mon rapport présenté au récent Congrès du Caire en décembre 1928.

L'examen histologique du Professeur Askanazy a démontré d'une part l'existence des foyers sidéro-fibreux dans la pulpe splénique ainsi qu'il en a trouvé dans d'autres rates de mes malades splénectomisés et d'autre

part l'existence en même temps d'œufs de Schistosomum Mansoni dans le foie. C'est déjà le deuxième de mes cas. Le premier se trouve dans la thèse de doctorat de M. Schweizer et dans mon rapport du récent Congrès du Caire.

Qu'il me soit permis d'esquisser la question de la pathogénie de la splénomégalie égyptienne, vu que la question est peu connue en France et que l'on ait fort peu ou presque pas écrit sur ce sujet dans les pays de langue française.

Pathogénie. — Jusqu'aux dernières années on ne connaissait que le tableau clinique de la maladie qu'on rapprochait, très justement du reste, du syndrome de Banti; mais on ne savait rien sur la pathogénie malgré les longues et patientes investigations des confrères du Caire et d'Alexandrie. Les examens anatomo-pathologiques microscopiques ont été négatifs ainsi que les recherches microbiologiques et parasitologiques. Les examens répétés de la pulpe splénique soit pendant la vie, soit *post mortem*, ont été négatifs au point de vue parasitaire.

Cependant S. Kartoulis, d'Alexandrie, dans un travail intitulé : « Ueber die sogenante Bantische Krankheit in Agypten » publié dans le *Zentralblatt für Bacteriologie*, 1 abt. Orig. 64, 1, 1912, émet l'opinion que probablement le paludisme est la cause pathogène de la splénomégalie égyptienne. Il basait son opinion sur la constatation de formes dégénérées de plasmodes de malaria dans la pulpe splénique obtenue par ponction dans trois cas. Philipps (du Caire) partageait cette manière de voir. Par contre, A. R. Fergusson, professeur d'Anatomie pathologique à l'Ecole de Médecine de Kasr-El-Ainy au Caire, rejetait complètement ces conceptions et il écrivait : « Je suis forcé de dire que mes propres observations ne m'ont pas conduit à cette manière de voir. Je ne me rappelle pas avoir jamais trouvé trace du parasite de la malaria dans ces cas, dans la rate ou la moelle osseuse, pas plus que de pigmentations caractéristiques des leucocytes ou des cellules endothéliales dans aucun organe ainsi que cela s'observe dans la malaria chronique » (Société internationale de Médecine du Caire, année 1912-1913, séance du 17 avril 1913, *Bulletins*, p. 60). En terminant sa communication dans la même séance il conclut : « Tout ce que nous pouvons avancer pour le moment, c'est que la maladie est le résultat d'une infection par un parasite, probablement un protozoaire qui produit tout d'abord une réelle hypertrophie de la rate et des ganglions lymphatiques abdominaux, en même temps qu'une infiltration interlobulaire du foie par des lymphocytes. Ces altérations sont suivies plus tard d'une dégénérescence fibreuse lente dans tous les organes dont nous avons parlé et plus particulièrement dans le foie » (*Ibid.*, p. 61).

Day, dans un travail intitulé : « The etiology of Egyptian splenomegaly and hepatic cirrhoses », *Transactions of the royal Society of Tropical Medicine and Hygiene*, t. XVIII, n° 3, juin 1924, p. 121-130, a avancé une autre explication pathogénique et il admet que la splénomégalie est secondaire à une infestation du foie par le Schistosomum Mansoni. En faisant prélever pendant l'opération un morceau du foie dans tous les cas splénec-

tomisés et en faisant faire l'examen anatomo-pathologique microscopique, il trouva constamment dans une série de cas sélectionnés des œufs caractéristiques de la bilharziose intestinale dans le tissu hépatique. Par contre, dans les cas avancés, surtout du stade ascitique, on ne rencontre plus des œufs bilharziens dans le parenchyme hépatique, si ce n'est exceptionnellement. A la suite de ses recherches, il est arrivé à la conclusion que la splénomégalie égyptienne est une manifestation particulière de l'infection par le Schistosomum Mansoni. L'hypertrophie de la rate paraît être secondaire à la cirrhose hépatique, et ce sont les conditions anatomo-pathologiques du foie qui doivent être considérées responsables de l'anémie et de la leucopénie que l'on rencontre aux stades avancés de la maladie.

Les données anatomo-pathologiques microscopiques de Fergusson, Day, etc. ont été complétées par les examens histologiques des rates de mes malades par le professeur Askanazy, de Genève, qui, dès mon premier cas en 1924, attirait mon attention sur les foyers fibro-sidérosiques dont la constatation d'importance capitale n'a pas été faite jusqu'alors dans la splénomégalie égyptienne. Il me faut rappeler ces nouvelles données anatomo-pathologiques exposées *in extenso* dans la thèse de doctorat d'Arthur Schweizer (Ueber ægyptische Splenomegalie, Inaugural-Dissertation, n° 1231, Basel, 1927, Druck von Benno Schwabe), élève du professeur Askanazy et dans mon rapport au présent Congrès international de Médecine et d'Hygiène tropicales du Caire. Seulement l'interprétation des trouvailles variera et elle sera conforme aux conclusions tirées des résultats des dernières recherches expérimentales d'Askanazy.

Dans trois de mes cinq premières rates il a trouvé des nodules nombreux, brun clair, de grandeur et de forme variées. Au centre de chaque nodule on trouve presque toujours la lumière d'un vaisseau visible parfois même à l'œil nu. Au sulfure d'ammonium les nodules se colorent d'un noir vif, ce qui les différencie nettement de la pulpe splénique environnante. Les foyers fibreux à incrustation ferrugineuse sont constitués de tissu conjonctif dans lequel sont dispersés des lymphocytes isolés ou en amas, et ils contiennent régulièrement une artère ou des artérioles. Les veines sont à peine visibles et ce n'est qu'à la périphérie du foyer qu'on trouve des fibres qui se colorent d'un rouge vif au Van Gieson et qui sont constituées de fibres collagènes. Dans le tissu conjonctif on trouve disséminées des formations réfringentes et pigmentées en jaune ou brun, parfois d'aspects de filaments inclus, par-ci par-là, dans ses cellules géantes dont le protoplasma peut être aussi brun clair. On y remarque également des corpuscules ronds, colorés en noir, entourés de capsule, et des images à forme de tuyaux de couleur grise. Les images en question sont mieux mises en relief et différenciées par la coloration au Turnbull, qui permet de voir clairement les relations des parties ferrugineuses avec les parois des vaisseaux.

Les parties qui donnent une réaction de fer positive se présentent sous les formes suivantes :

1° Sous forme de grains bleus intracellulaires, l'hémosidérine ;

2° Sous forme de filaments ou de travées bleus, qui en partie correspondent à des faisceaux collagènes, et en partie sont liés à des travées hyalines solides;

3° Sous forme de filaments fins et de boules à renflements sphéroïdes, qui rappellent parfois les images connues des mycoses ou des maladies apparentées à champignon. Les globes et les filaments sont souvent situés dans l'intérieur des cellules géantes qui souvent ressemblent à des cellules de Langhans. Dans plusieurs cas on voit distinctement comment des renflements sphéroïdes sortent des filaments à contour net et à contenu clair, et ils laissent ensuite les cellules géantes pour se perdre dans le tissu conjonctif ambiant;

4° Cette forme de l'incrustation ferrique est encore liée intimement à la paroi vasculaire et à certaines parties du tissu conjonctif des nodules.

Bien entendu Askanazy au début a interprété une partie des formations sidériques comme champignons : 1° parce qu'il a vu un cas de splénomégalie infantile à champignons en 1911; 2° parce qu'il a prouvé, et lui seul, qu'il existe des champignons contenant du fer dans la pathologie humaine (actinomycose, mycétome); 3° parce que les écoles d'Alger et de Paris ont assuré d'avoir pu cultiver des champignons de la rate malade. Il a dénommé les foyers observés dans les rates foyers sidéro-fibreux et la splénomégalie sidéro-mycosique. C'est une nouvelle phase du problème étiologique.

Cependant, ainsi que je l'ai écrit dans mon article de *La Presse Médicale* et répété au Congrès du Caire, Askanazy a insisté sur le fait que le rôle étiologique du champignon dans la splénomégalie ne sera sûr que le jour où l'on aura reproduit la maladie par la voie expérimentale. En terminant mon article, j'avais écrit textuellement : « Toutefois il est désirable que l'action primitive des champignons soit démontrée définitivement par des études ultérieures, surtout expérimentales. »

C'est justement cette étude expérimentale de la question qu'Askanazy a entreprise récemment et dont il a publié sous le titre : « Sidéromycose vraie et apparente » (Wirkliche und scheibare Sideromykose) dans le *Centralblatt für allgeimene Pathologie und pathologische Anatomie*, Band 42, 1928, p. 337-344. Il décrit minutieusement la série de ses expériences et il expose comment on peut produire des champignons fantômes en traitant des sels de fer (sans traces de substances organiques ou organisées) avec la réaction de Turnbull. Il n'y a pas de doute qu'une partie des champignons décrits dans les splénomégalies soit des produits artificiels de cette réaction. Il en reste, cependant, quelques formations, dont la nature reste à expliquer. Il se pourrait que dans des rates malades une combinaison de ferricyanure transforme le fer comme cela se fait dans la réaction de Turnbull (sulfure d'ammonium, ferricyanure de potasse et acide chlorhydrique). Mais il se peut aussi qu'un élément parasitaire soit en cause, mais jusqu'à présent cette question est entièrement ouverte; en tout cas, il n'y pas de preuve pour l'existence de parasites végétaux dans l'étiologie des splénomégalies.

M. Askanazy m'a écrit qu'il est en train d'étudier des rates d'animaux à qui il a injecté l'*Aspergillus nantæ*. Dans aucun des trois cas une splénomégalie ne s'est déclarée d'après l'aspect macroscopique des rates des trois lapins. Il n'a pas encore vu les coupes microscopiques.

Il reste actuellement la deuxième question : à savoir quel est le rôle du Schistosomum Mansoni. Il croit que l'interprétation de la splénomégalie égyptienne comme affection due au Schistosomum Mansoni est la vraie. La splénomégalie égyptienne est un phénomène parallèle à la splénomégalie japonaise. De ma part, je crois qu'il y a certaines constatations qui paraissent favorables à cette conception. Les voici : d'après les statistiques hospitalières, il y a prédominance nette du sexe mâle. Richards et Day, sur 24 cas, ont eu 20 hommes et 4 femmes, savoir 83,3 p. 100 hommes et 16,7 p. 100 femmes. Coleman et Bateman, sur 70 cas, ont eu 57 hommes, soit 81,5 p. 100 hommes et 13 femmes, soit 18,5 p. 100. Il en est de même dans mes cas : 7 hommes, 87,5 p. 100 et 1 femme, 12,5 p. 100, mais cela paraît de prime abord aisé à expliquer du fait que les femmes admises dans les hôpitaux sont de beaucoup moins nombreuses que les hommes. Madden (*The Surgery of Egypt*. One volume, 394 pages, with 63 plates. Printed at the Nile Mission Press. Le Caire, 1919), qui a également une grande expérience, constate la prédominance chez les hommes tout en faisant remarquer que le nombre des femmes admises à l'hôpital est de beaucoup plus petit que celui des hommes. Par contre, Coleman et Bateman, dans un récent article dans la *Lancet* du 29 novembre 1924, p. 1116-1117, ne partagent pas cette manière de voir, et ils pensent que la fréquence prédominante dans le sexe masculin, qui est plus fréquemment atteint de bilharziose, n'est pas due au fait que les hommes se présentent plus volontiers que les femmes aux médecins, mais qu'il existe probablement une certaine relation entre la splénomégalie et la bilharziose. Les femmes qui, sûrement, sont de beaucoup moins atteintes que les hommes de bilharziose sont également moins sujettes à la splénomégalie. Cette question ne pourra être tranchée, je pense, que lorsqu'on procédera à des examens sur une grande échelle dans les villages et les petites localités. Il est logique de se demander pourquoi les femmes seraient-elles moins atteintes que les hommes? L'explication la plus vraisemblable me paraît être la suivante : les hommes, selon les préceptes de la religion musulmane, doivent pratiquer plusieurs fois par jour des ablutions du périnée. C'est un point sur lequel A. Diamantis (du Caire) a insisté. Comme la majorité de la population masculine d'Egypte est composée d'agriculteurs et que leurs champs sont traversés par une multitude de petits canaux à eau presque stagnante dans laquelle l'hôte intermédiaire du Schistosomum Mansoni se trouve en abondance, il devient évident que les hommes s'infectent facilement. Il faut ajouter que le parasite traverse aisément la peau. Les femmes n'étant pas astreintes à ces ablutions régulières et répétées quotidiennement, elles s'infectent beaucoup plus rarement. Une enquête récente des médecins cairotes précités (Bateman et Coleman) a montré que la splénomégalie est rencontrée avec une plus grande fréquence dans certaines parties de l'Egypte, là justement

où l'on rencontre avec grande fréquence le mollusque Planorbis Boissyi, qui est l'hôte intermédiaire du Schistosomum Mansoni. Donc, là où il y a le Planorbis Boissyi, il y a Schistosomum Mansoni, et, par conséquent, splénomégalie égyptienne.

Splénectomie pour splénomégalie accompagnée d'hémorragies et d'anémie. Résultat,

par M. **Brin** (d'Angers).

Mon ami P. Duval réclamait, il y a quelques jours, des résultats éloignés de splénectomie pour splénomégalies accompagnées d'hémorragies et d'anémie. Il avait surtout en vue, il est vrai, les purpuras.

J'ai eu l'occasion de pratiquer, il y a dix-sept mois, une splénectomie chez une femme cachectique porteuse d'une grosse rate et fortement anémiée par de violentes gastrorragies. Elle guérit parfaitement. Elle est transformée et présente actuellement une santé florissante.

Mme L..., cinquante-sept ans, La Pyramide (M.-et-L.).

Cuisinière pendant longtemps dans un café-restaurant, avait une réputation d'éthylisme dans son entourage. Elle raconte elle-même qu'elle mangeait très peu et buvait environ deux bouteilles de vin par jour. Il y a huit ans, dit-elle, elle cessa entièrement de boire du vin ou des spiritueux. Sa santé resta fragile, l'appétit nul. Le travail la fatiguait très vite. Par ailleurs, elle ne présentait aucun symptôme précis, sinon qu'elle maigrissait et s'affaiblissait de plus en plus. En octobre 1927, elle eut des hématémèses très abondantes qui faillirent l'emporter.

Le 10 janvier 1928, nouvelle hématémèse grave.

La malade, soignée par le professeur Turlais et le Dr Priou, est envoyée à ma clinique.

Elle est pâle, essoufflée, très anémique. Son pouls est faible, à 85, mais instable.

L'examen du ventre montre un ballonnement modéré et dépressible. De suite, on sent la rate qui paraît très volumineuse, tant à la percussion qu'à la palpation. On la suit au-dessous des côtes sur une longueur de 15 centimètres environ. Elle est régulière et assez dure. La pression est douloureuse.

Le foie, dont on sent le bord inférieur, paraît légèrement augmenté de volume.

Il existe une ascite qu'on croit peu importante. Le ballonnement la masque un peu.

L'examen du sang (professeur Papin) donne 3.100.000 hématies et 3.100 globules blancs avec 69 polynucléaires, 25 mononuclaires, 4-5 grands mononucléaires et 1,5 éosinophiles. La coagulation paraît un peu lente. Ni sucre, ni albumine dans les urines.

Le diagnostic hésite entre une hypertrophie splénique d'origine cirrhotique (antécédents très certains d'alcoolisme) et une splénomégalie mycosique. On remonte la malade pendant quelques jours avec du sérum glucosé sous-cutané, et on lui donne pendant deux jours du chlorure de calcium à la dose de 4 grammes.

Le 19 janvier 1928, laparotomie sous anesthésie à l'éther.

Incision oblique de Lecène. Aussitôt le ventre ouvert, on constate que la rate est très volumineuse avec des plaques blanchâtres de périsplénite.

Il existe une de ces plaques au niveau du pôle supérieur auquel elle forme une calotte adhérente d'autre part au diaphragme. Dès l'incision du péritoine, il s'était écoulé du liquide ascitique, beaucoup plus abondant que nous ne l'avions prévu. D'autre part, le foie apparaît tomenteux, avec des placards de glissonite.

A ce moment, j'eus l'impression d'une cirrhose et le vif désir de refermer au plus vite. Toutefois, je pensai qu'une rate aussi volumineuse, même si elle n'était atteinte que consécutivement à une lésion hépatique, pouvait déterminer des troubles dans l'hématopoïèse et avoir un rôle très important dans la production des hémorragies ; je me décidai sans grand espoir à la splénectomie. Celle-ci fut rendue assez difficile par les adhérences du pôle supérieur, mais elle se passa sans la moindre hémorragie et l'hémostase soignée du pédicule put être refaite sans être troublée par un saignement de la rate elle-même.

Reconstitution de la paroi en trois plans. La rate pèse 625 grammes.

L'examen histologique (professeur Papin) : Dans toute l'étendue des coupes, sclérose diffuse (trame fibrillaire), sclérose plus intense à la surface où par places existent des amas de pigments sous la capsule épaissie. Zones de congestion. La recherche de parasites a été négative.

Les suites opératoires furent simples pendant deux jours. A ce moment, pneumonie bâtarde du poumon gauche. Injection de Weil et Dufour. Révulsion. Peu à peu, les symptômes pulmonaires s'atténuent. Cependant, le 30 janvier, le professeur Turlais constate un peu d'œdème de la jambe gauche et retire du liquide clair de la plèvre gauche.

L'état général est très précaire. Comme, d'autre part, la cicatrisation est parfaite, les fils ayant été enlevés le 28 janvier, on accède au désir de la famille de ramener l'opérée chez elle. Elle quitte la clinique le 2 février, soit quatorze jours après l'opération. L'ascite semblait s'être reproduite et je croyais avoir fait une opération inutile. Heureusement, il n'en était rien. Rentrée chez elle, Mme R... se rétablit en quelques semaines.

Au bout de trois mois, elle était transformée. Actuellement, 22 juin 1929, dix-sept mois après l'opération, elle jouit d'une santé florissante, d'un appétit féroce. Elle travaille toute la journée sans fatigue, comme à l'âge de trente ans.

L'examen du ventre ne révèle rien d'anormal. Pas d'ascite.

Le foie n'est pas sensible. Le teint est rose. Il n'y a jamais eu d'hémorragie. L'examen du sang montre une coagulation immédiate ; 5.611.000 globules rouges et 12.000 globules blancs avec le pourcentage de 63 polynucléaires neutrophiles, 1 éosinophile, 33 lymphocytes et 3 monocytes (professeur Papin).

De quelle maladie exactement était atteinte ma malade? Je ne saurais le dire. L'examen histologique n'a révélé qu'une sclérose banale diffuse, comme peuvent vous le montrer les coupes spléniques.

Mme R... avait-elle une splénomégalie primitive mycosique?

M. Papin n'a trouvé aucun parasite végétal.

Portait-elle une maladie de Banti? C'est possible.

La formule hématologique (forte anémie avec diminution notable des globules blancs), les lésions histologiques de sclérose sont bien les mêmes que dans la maladie de Banti. Il est vrai que celle-ci atteint surtout les jeunes gens et que ma malade avait de la polynucléose.

Peut-être s'agissait-il simplement d'une cirrhose de Laënnec ayant déterminé, comme c'est souvent le cas, une splénomégalie. Toutefois dans la cirrhose il existe une leucocytose plus ou moins élevée.

Pour ma part, bien que ce point de pathogénie sorte entièrement de ma compétence, je ne suis pas choqué par l'idée qu'une infection ou une intoxication portant leur action sur les éléments cellulaires irrigués par le sang-porte puissent créer des lésions qui auront leur maximum tantôt sur le foie, tantôt sur la rate. Dans ce dernier cas, les lésions spléniques pourront parfaitement dominer la scène et avoir à l'entour un retentissement très fâcheux sur la cellule hépatique déjà atteinte, sur la circulation-porte (phlébite splénique), sur l'hématopoïèse, réalisant ainsi par contre-coup le cycle de Banti.

Un fait demeure. Ma malade portait une grosse rate, saignait et allait mourir. La splénectomie, sans aucun traitement, l'a sauvée, et, depuis dix-sept mois, sa santé reste parfaite.

Volumineux enchondrome de l'extrémité inférieure du fémur,

par **M. Brin** (d'Angers).

Voici l'observation de ce jeune homme de dix-neuf ans : ne présente pas d'antécédent héréditaire intéressant, n'a ni frère ni sœur. N'a jamais eu de maladie, ni rhumatisme, ni aucun autre antécédent pathologique.

Se plaint seulement depuis deux ans de palpitations cardiaques et de dyspnée d'effort, le tout d'ailleurs très discret. Sa seule maladie est sa lésion de la cuisse droite. Il s'en est aperçu en 1919 pour la première fois. A l'âge de dix ans, il fit une chute probablement peu importante, car elle ne l'empêcha jamais de marcher. Un mois plus tard on constatait à l'endroit qui avait été traumatisé une tumeur du volume d'un petit œuf, tumeur dure, parfaitement indolore, mais très fixée.

En 1922, trois ans après, la tumeur, grossissant peu à peu, atteint le volume du poing, sans occasionner ni douleur ni gêne fonctionnelle. Voici la radiographie faite à ce moment par le Dr Sarrazin. Elle montre sur la face antérieure et externe du fémur, au niveau du tiers inférieur, une volumineuse production osseuse à bords festonnés, reliée à l'os sur une hauteur de 9 centimètres. Cette production présente des zones de raréfaction ainsi que la partie fémorale sur laquelle elle s'implante. Pendant un an, on lui fit des piqûres, probablement antisyphilitiques; je n'ai pu savoir quelle sorte de piqûre. Il n'y eut aucun résultat. Le malade eut recours au magnétiseur.

La tumeur continua à grossir, plus particulièrement depuis deux ans, sans troubler ni le fonctionnement du membre, ni l'état général qui restent excellents. Le 15 juin 1929, jour de l'opération, la tumeur est énorme, comme vous le montrent les photographies et les radios. Elle est dure, arrondie, avec quelques grands sillons. Elle masque toute la face antérieure du fémur dans son tiers inférieur, mais son maximum siège en dehors avec un prolongement qui descend en dehors de la rotule. L'articulation est

indemne. La tumeur est sous-jacente au quadriceps qui glisse librement sur elle et qui la masque quand il se contracte. La cuisse droite, dans son

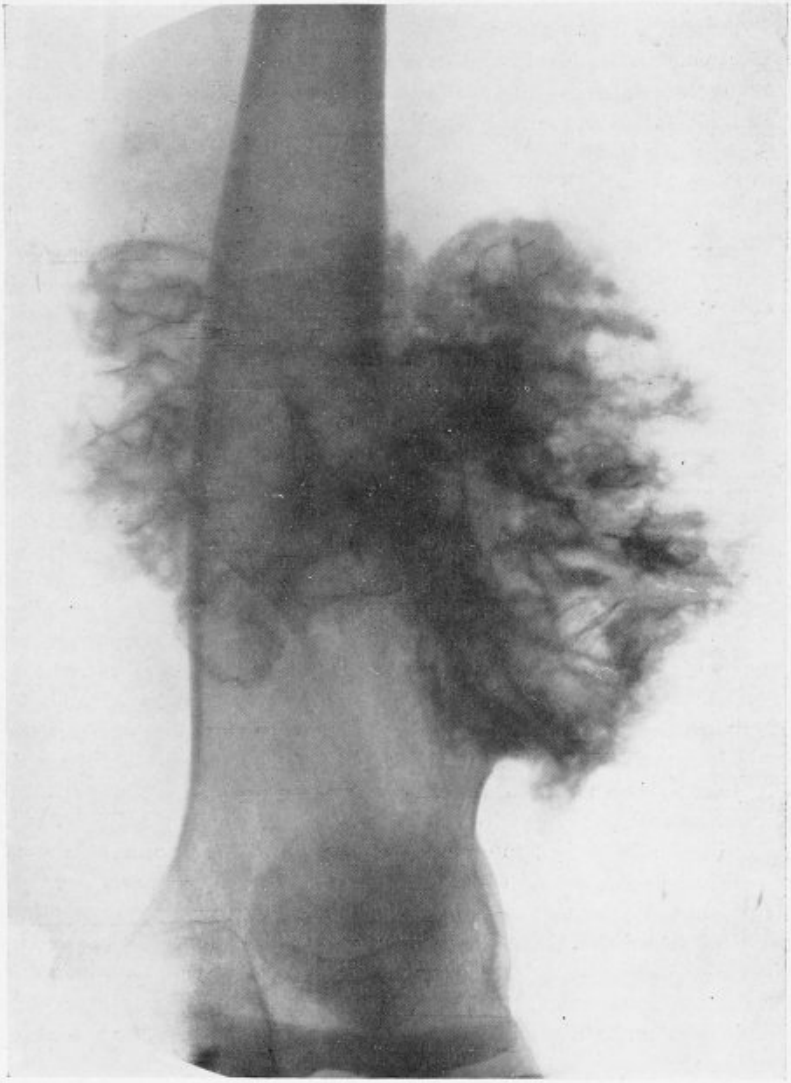

Fig. 1.

ensemble, parait plus grosse que la gauche. D'ailleurs, la radio montre un épaississement du fémur sur une assez grande étendue (voyez la radio sur laquelle les deux fémurs sont juxtaposés): Il existe quelques ganglions dans les deux aines, peut-être plus gros à droite.

Mon diagnostic est ostéochondrome peut-être développé sur une exostose ostéogénique et en voie de transformation sarcomateuse.

J'ai tenté une opération conservatrice avec l'idée d'essayer ensuite la radiothérapie pénétrante après l'examen histologique.

Une longue incision antérieure mène à travers le quadriceps jusqu'à la tumeur qui est bien encapsulée et décollable. Mais, pour atteindre la zone d'insertion, je suis obligé de fendre le chondrome d'avant en arrière. Ce qui me permet d'enlever toute la partie antéro-interne.

Je puis alors attaquer au ciseau large l'implantation qui est très étendue en hauteur et en largeur.

La masse principale étant enlevée je poursuis au ciseau et à la pince gouge tous les points restants et je restitue au fémur une forme à peu près normale. En plusieurs endroits la corticale a été enlevée. La coupe de l'os est irrégulière et assez inquiétante. Hémostase soigneuse et fermeture par plans en laissant un drain dans la loge. La tumeur pèse 800 grammes. Je la croyais plus lourde, mais le chondrome est léger. Suites opératoires aseptiques.

L'examen histologique dit chondrome. Très vraisemblablement il s'agit de chondrome malin et l'avenir me paraît sombre. Pouvais-je tenter d'emblée une désarticulation de la hanche ? Je ne crois pas. Dois-je la pratiquer maintenant ou essayer les rayons X ? Le malade n'acceptera d'ailleurs pas la mutilation.

Je serais heureux d'avoir votre avis.

La radiographie faite depuis l'opération montre bien la zone d'implantation de la tumeur. Le fémur n'a plus ces plaques de raréfaction. Celles-ci étaient dues à la projection du chondrome. Par contre dans les parties molles existent quelques petits îlots disséminés qui pourraient bien être des cellules cartilagineuses de la capsule laissée en place.

M. **Albert Mouchet** : Les radiographies du début présentées par mon ami Brin montrent un aspect d'exostose ostéogénique et je pense que son malade a un de ces chondromes bénins développés sur une exostose ostéogénique, association qui n'est point très rare et sur laquelle Lenormant et Lecène ont attiré l'attention dans un très intéressant mémoire de la *Revue d'orthopédie* de 1906.

La conduite thérapeutique de M. Brin ne peut qu'être approuvée ; j'ai la conviction que ce genre de chondrome est bénin ; c'est du moins ce que m'a appris mon expérience de la chirurgie infantile.

A propos du purpura chronique récidivant,

par M. **Raymond Grégoire.**

Malgré l'imprécision qui règne dans la pathologie splénique, il existe cependant des distinctions que chacun admet pour l'instant tout au moins.

Dans une précédente séance [1], notre collègue Brocq apportait une observation de splénomégalie avec hémorragie, fort intéressante en elle-même. Mais ce serait, je crois, une erreur de la verser aux débats sur le purpura chronique récidivant.

De fait, cette observation ne rappelle en rien l'affection encore obscure désignée sous les noms de purpura chronique récidivant, thrombopénie essentielle, maladie de Werloff ou hémogénie. Ce qui caractérise cette maladie, c'est l'altération du sang et la fragilité des petits vaisseaux, c'est l'irrétractibilité du caillot sanguin et la diminution des hématoblastes. Cliniquement, la rate paraît hors de cause.

Le cas que nous a présenté Brocq est un exemple de splénomégalie avec hémorragie et anémie, de splénomégalie thrombo-phlébitique comme disaient Devé, Frugoni, de splénomégalie chronique primitive comme on dit plus ordinairement aujourd'hui. Ce qui caractérise, avant tout, cette affection, c'est l'hypertrophie splénique et la fragilité vasculaire. L'altération sanguine est souvent nulle et sa formule n'en est troublée que par la diminution ou parfois l'augmentation anormale des globules rouges.

J'ai eu l'occasion de suivre et d'opérer trois cas de thrombopénie essentielle vraie. Deux de ces observations ont déjà été publiées. Je n'en donnerai qu'un cours résumé.

Observation I (publiée dans les *Bull. de la Soc. méd. des Hôp.*, en collaboration avec P. Emile-Weil, 24 février 1928). — Fr..., trente et un ans, comptable, est envoyé dans le service de P. Emile-Weil par le Dr Küss pour de grandes hémoptysies. Les accidents hémorragiques remontent à deux ans.

En janvier 1925, épistaxis abondante et grave. Epistaxis et gingivorragie en décembre ; hémoptysie en décembre 1926 au cours d'une grippe.

A chacune de ces périodes d'hémorragie, les manifestations cutanées prennent une importance beaucoup plus grande. Depuis dix ans, il a en permanence du purpura et de larges ecchymoses au moindre choc. Foie et rate normaux. Globules rouges : 4.600.000 ; globules blancs : 8.200 ; hématoblastes : 98.000. Signe du lacet très positif.

1er juillet 1927 : splénectomie, opération facile. Rate non adhérente de 140 grammes, couleur normale. Suites opératoires : normales.

2 juillet 1927 : globules rouges : 5.112.000 ; globules blancs : 25.600 ; hématoblastes : 210.000 ; coagulation en dix minutes, sans sédimentation, avec bonne rétraction, mais émiettement secondaire du caillot.

1. Brocq et Cain : Splénectomie pour anémie splénique. *Bull. et Mém. de la Soc. de chir.*, 5 juin 1929, p. 794.

Revu en novembre, en parfait état. N'a eu aucun accident hémorragique, sauf quelques crachats sanglants isolés. Signe du lacet : toujours positif, mais faiblement.

Obs. II (publiée dans les *Bull. de la Soc. méd. des Hôp.*, en collaboration avec Lesné, Marquézy et Steiffel, 6 juillet 1928). — Germaine B..., vingt-trois ans. Les accidents ont débuté à l'âge de sept ans, par des pétéchies, des tuméfactions articulaires. A l'époque de la puberté, aggravation notable : métrorragies, épistaxis, larges taches de purpura. En 1922 et 1923, les hémorragies mettent la vie en danger. En 1925, hémorragies intestinales. En 1926, hémorragie méningée.

Devant l'allure de plus en plus grave de la maladie et l'échec de toutes les thérapeutiques médicales, M. Lesné décide de lui faire enlever la rate.

L'opération est pratiquée le 6 mai 1927. Les suites opératoires sont normales. Mais au point de vue curatif, la splénectomie n'a pas eu un résultat aussi complet que dans d'autres observations. L'aspect clinique se maintient excellent depuis plus d'un an, sans hémorragie viscérale et avec une amélioration réelle. Mais les ecchymoses sous-cutanées ont reparu, le temps de saignement est toujours allongé et le nombre des plaquettes déficient. Cependant, le signe du lacet est depuis resté négatif.

Obs. III. — Marcelle B..., vingt-trois ans, a été suivie par le Dr P. Emile-Weil depuis 1926. Elle entre dans le service le 26 avril 1928 pour ecchymoses et purpura.

Depuis quinze mois, elle fait sans cause apparente des ecchymoses étendues sur tout le corps. La première apparut au poignet droit, puis d'autres se montrèrent sur le bras gauche, l'abdomen, le thorax, les deux membres inférieurs. Les règles, qui ont eu lieu à ce moment, ont été anormalement longues et abondantes.

Elle est mariée, mais n'a jamais été enceinte. Coqueluche et rougeole dans l'enfance, diphtérie il y a un an.

Elle n'avait jamais constaté jusqu'à l'âge de vingt et un ans aucune ecchymose spontanée. L'hiver précédent, pourtant, elle fit une épistaxis très abondante qui dura huit jours presque sans arrêt.

A son entrée, le temps de saignement est de deux minutes et demie, cinq minutes et demie, deux minutes et demie; le temps de coagulation de treize minutes. L'examen du sang donne : 4.100.000 globules rouges, 6.000 leucocytes, 250.000 hématoblastes. Le signe du lacet est positif.

En novembre 1927, elle revient parce qu'elle a présenté récemment des pétéchies sur tout le membre supérieur droit. Les règles ont été d'une extrême abondance et durent encore après le dixième jour. En même temps, gingivorragie abondante et purpura de la figure. Aucun trouble gastro-intestinal.

Le temps de saignement est de neuf minutes, le temps de coagulation de quinze à vingt minutes avec sédimentation et absence de rétractilité du caillot. Les globules rouges sont à 3 millions, les hématoblastes à 50.000, les globules blancs à 8.800.

Le cœur est normal, le pouls régulier et bien frappé. La pression artérielle, prise au Pachon, donne Max. : 9 et Mn. : 6.

Poumons normaux.

Foie : ne déborde pas les côtes.

Rate : non perceptible.

En raison de cet état sanguin, une transfusion de 300 grammes est pratiquée.

En janvier 1928, état satisfaisant, mais quelques gros ganglions se sont développés le long de la veine jugulaire gauche.

Une forte ecchymose violacée occupe les deux paupières de l'œil gauche. Signe du lacet positif.

Elle entre à Tenon le 24 mars 1928, dans le service du Dr P. Emile-Weil,

pour hémorragie abondante survenue à la suite d'une avulsion dentaire ; le saignement a duré trois heures. En même temps, ses règles donnent lieu à un écoulement considérable mêlé de caillots. L'état général est très atteint: asthénie, éblouissements, lipothymie.

Les conjonctives sont décolorées, la peau d'une pâleur de cire, qui tranche avec les plaques violettes de purpura.

La rate n'est ni percutable, ni palpable.

Le temps de saignement est de quarante-deux minutes.

Le temps de coagulation est de quatorze à dix-huit minutes, sans rétractilité du caillot.

Les globules rouges sont tombés à 1.950.000.

Les globules blancs sont au nombre de 12.000.

Les hématoblastes : 10.000.

Le signe du lacet est légèrement positif.

En raison de cette atteinte profonde de l'état général, une splénectomie est décidée, car le traitement médical et les transfusions sont actuellement sans résultat.

Opération le 28 avril 1928. Anesthésie au Schleich. Incision au-dessous du rebord costal gauche. La rate est petite, mobile, de coloration normale. Elle se laisse extérioriser facilement. On lie séparément la gastro-épiploïque gauche, puis le pédicule splénique. Hémostase très soignée. Fermeture de la paroi en deux plans.

Le dixième jour après l'opération, toute trace d'ecchymose a disparu. On pince fortement la peau de la cuisse et, contrairement à ce qui avait lieu auparavant, aucune ecchymose ne se produit.

Depuis cette époque, cette malade se trouve tout à fait bien et n'a plus présenté aucune manifestation de son affection.

L'observation de tels malades réclame des connaissances particulières touchant le système réticulo-endothélial, aussi nécessite-t-elle une collaboration étroite du médecin et du chirurgien. MM. E. Lesné et P. Émile-Weil ont apporté dans l'étude et la préparation de ces opérés leur compétence indispensable.

Ces trois observations sont des formes typiques de purpura chronique récidivant, compliqué d'hémorragies viscérales diverses.

Un signe évident frappe ici l'observateur : ce sont les manifestations cutanées. Spontanément ces malades font de temps à autre, quelquefois d'une manière ininterrompue, des ecchymoses sous-cutanées d'aspect purpurique. Ces plaques rouge-vineux sont tantôt petites, des dimensions d'une lentille, irrégulières, diffuses, tantôt énormes, occupant toute la face d'un membre, toute une partie de la paroi du tronc. Notre malade de l'observation II vint nous trouver présentant une large plaque violacée apparue spontanément sur toute la moitié droite de la poitrine. Ces taches purpuriques ne ressemblent en rien aux ecchymoses jaune verdâtre que font les splénomégalies chroniques primitives. Celles-ci sont peu nombreuses et siègent ordinairement sur la face antérieure des cuisses.

Dans le purpura chronique récidivant, les hémorragies viscérales apparraissent comme un épiphénomène au cours de ces hémorragies cutanées. Elles ne surprennent pas, on pouvait s'attendre à leur apparition. Dans la splénomégalie chronique primitive, au contraire, l'hémorragie viscérale est souvent le premier phénomène révélateur. Comme elles sont souvent

digestives et particulièrement stomacales, la première idée qui vient à l'esprit est celle d'un ulcus latent de l'estomac dont une hémorragie importante vient de révéler l'existence.

De même que dans le cas de Brocq, les malades sont généralement soignés d'abord comme des ulcéreux gastriques.

En juin 1928, mon ami P. Émile-Weil et moi avons étudié, dans les *Archives des maladies de l'appareil digestif*, ces gastrorragies des splénomégalies prises presque toujours pour des ulcères latents et nous concluions en disant : « Réellement, il n'est possible de poser le diagnostic de gastrorragie splénique que du moment où l'on a constaté la splénomégalie.

« Mais aussi il ne faut pas craindre d'affirmer que l'on n'a le droit de parler d'hémorragie par ulcère gastrique latent que du moment où l'on a pu constater l'état normal du volume de la rate. »

Si donc l'idée d'ulcère gastrique vient de suite à l'esprit dans les cas de splénomégalie dont une hémorragie gastrique est la première manifestation, dans le purpura chronique récidivant, au contraire, l'hémorragie digestive passe, cliniquement, au second plan, dominée qu'elle est par le signe évident des taches ecchymotiques violacées.

Les altérations de la crase sanguine sont constantes dans le purpura chronique. Elles constituent un des éléments essentiels du diagnostic. Toujours on trouve un allongement du temps de saignement, alors que le temps de coagulation peut être normal. Le caillot est irrétractile. Enfin le nombre des hématoblastes est diminué dans des proportions parfois considérables.

Les altérations de la crase sanguine sont inconstantes dans la splénomégalie chronique primitive. Elles pourront servir à établir le pronostic, elles n'ajoutent rien au diagnostic. Chez certains malades, on ne constate d'autres modifications qu'une diminution des globules rouges ou encore une polyglobulie considérable d'un pronostic bien autrement sérieux.

Néanmoins il n'en est pas toujours ainsi et dans nombre de cas on trouve des signes d'hémophilo-hémogénie dont l'allongement du temps de saignement, le retard de la coagulation et l'irrétractilité du caillot sont les plus importants. Ces troubles se retrouvent dans un grand nombre d'affections hépato-spléniques, car l'hypertrophie de la rate n'est probablement que la manifestation la plus tangible d'une altération qui atteint l'ensemble du système réticulo-endothélial.

L'état de la rate est tout à fait différent dans le purpura chronique et la splénomégalie chronique primitive.

Dans le premier cas, la rate n'est pas modifiée habituellement. Celle-ci présente un péritoine normal et sa coloration n'a rien qui la distingue d'une rate ordinaire. Son volume est à peine différent de ce qu'il est d'habitude. Peut-être y a-t-il cependant une légère augmentation que l'examen clinique ne décèle pas toujours. Il est rare de voir, comme dans les cas princeps de Kaznelson, la rate nettement hypertrophiée.

Dans la splénomégalie, la rate est énorme. La plus grosse des vingt-six que j'ai eu à enlever pesait, vide de sang, 1.800 grammes, c'est-à-dire plus

que le poids du foie. Non seulement la rate est considérable, mais encore le péritoine splénique et périsplénique est le siège d'une réaction inflammatoire qui se caractérise de façon variable suivant les cas. Tantôt cette réaction est discrète et se manifeste par un aspect blanchâtre et dépoli du péritoine splénique. Il n'y a pas d'adhérence avec les organes voisins. Ce sont les cas favorables pour le chirurgien. Tantôt au contraire l'irritation péritonéale a entraîné l'adhérence de la face convexe avec la coupole diaphragmatique, c'est le cas le plus ordinaire, mais il arrive que la rate soit complètement fusionnée avec les organes voisins. Deux fois, j'ai dû renoncer à l'ablation de l'organe comptètement enfoui sous l'estomac, le côlon, l'épiploon et le diaphragme. Il aurait été impossible sans danger de mort de la libérer, car ces adhérences sont sillonnées de veines innombrables et d'un volume si considérable qu'elles auraient été l'origine d'une hémorragie dont on n'aurait pu se rendre maître.

Il est possible que la radiothérapie produise des adhérences, mais il est certain que celles-ci existent sans que les rayons X puissent être rendus responsables.

Ces différences dans les dimensions de la rate, la réaction péritonéale, l'état des vaisseaux entraînent naturellement des techniques différentes dans la voie d'abord de l'organe. Si une incision de quelques centimètres peut suffire à extirper une rate sensiblement normale, il est indispensable pour atteindre les splénomégalies à avoir un jour considérable car il faut voir clair si l'on veut pouvoir pincer et lier ces vaisseaux énormes et nombreux qui abondent la bile et sillonnent les adhérences.

Enfin il m'a semblé que les suites opératoires immédiates et tardives n'ont rien de comparable dans l'un et l'autre cas.

La splénectomie pour purpura hémorragique est une opération facile, sans imprévu, sans choc opératoire. Les suites immédiates et à distance sont généralement des plus simples.

Je ne pourrais en dire autant de la splénomégalie chronique primitive. Ici, l'opération est d'habitude difficile et même pleine d'imprévu en raison des adhérences et du volume des vaisseaux. Il est rare qu'on puisse terminer sans une perte sanguine importante. Aussi les malades, malgré la transfusion avant et après l'opération, sont-ils souvent choqués. Les suites sont parfois simples, mais bien souvent se produisent, vers la fin de la première semaine, des troubles pulmonaires, des petits épanchements pleuraux accompagnés de fièvre. Il n'est pas rare vers le dixième ou quinzième jour de voir se produire des accidents douloureux du côté de l'intestin : ténesmes, flux glaireux, diarrhée qui cède lentement en deux ou trois semaines. Enfin, tardivement, quelquefois après plusieurs années, du mélæna, des gastrorragies peuvent se produire à plusieurs reprises et chacun sait que, dans certains cas, la mort en est la conséquence.

Il n'y a donc aucun rapprochement à établir entre le purpura chronique et la splénomégalie chronique primitive. Ce sont deux affections très diffé-

rentes et qui ne se rejoignent que par la fragilité vasculaire qui leur est commune.

M. **P. Brocq** : J'ai intitulé mon observation : Splénectomie pour anémie splénique. J'ai dit, en débutant : « J'ai cru bon, bien qu'il ne s'agisse pas d'un purpura hémorragique, mais d'une anémie splénique, de vous communiquer, en collaboration avec notre collègue des hôpitaux A. Cain, les résultats d'une splénectomie, pratiquée il y a vingt-six mois au cours d'un syndrome hémorragique et anémique » (séance du 5 juin 1929, p. 794 des *Bulletins*). Je n'ai donc pas confondu les deux affections. Sans doute aurait-il été préférable d'avoir fait de cette observation l'objet d'une communication spéciale, au lieu d'avoir pris la parole à propos du procès-verbal. C'est là, je pense, le seul reproche qui puisse m'être adressé.

Pseudo-tumeurs des culs-de-sac latéraux après ablation des annexes,

par MM. **J. Fiolle** (de Marseille), correspondant national, **Hayem** et **Bourde**, chirurgiens des hôpitaux de Marseille.

Voici comment se présentent habituellement les troubles qui feront l'objet de cette étude : une femme a subi une castration complète, pour annexite, ou pour toute autre cause. Quelques semaines ou quelques mois plus tard, cette femme, souffrant de vagues douleurs, revient se faire examiner, et le chirurgien, à sa très grande surprise, découvre dans un des culs-de-sac, quelquefois dans chacun d'eux, une masse bien limitée, plus ou moins volumineuse, sensible, rénitente, médiocrement mobile. La première idée qui effleure l'esprit, c'est qu'il y a confusion de personne, que les annexes n'ont pas été enlevées : car la masse découverte ressemble étonnamment à un ovaire enflammé ou kystique. Mais, à défaut de souvenirs précis, le registre d'opérations est là et lève tous les doutes : on a bel et bien extirpé les annexes.

Alors surgit la deuxième idée, fâcheuse : celle d'un corps étranger. Fort heureusement, cette crainte ne résiste guère à l'examen des faits; la bilatéralité — qui est fréquente — de la tuméfaction, l'absence de réaction inflammatoire vive, le souvenir d'une opération qui a été plutôt simple, tout cela, à la réflexion, calme l'émoi du premier instant. Nous ne cacherons pas cependant que, pour l'une de nos malades, le volume de la tumeur (unilatérale) et l'intensité des douleurs nous ont fait craindre jusqu'au bout la présence d'une compresse dans la zone suspecte : il s'agissait, en réalité, d'un pseudo-kyste.

Nous pensons qu'il existe au moins quelques chirurgiens à qui il ne sera pas indifférent que nous cherchions à préciser ces faits : ils en ont peut-

être observé de semblables. Pour nous, nous avons été intrigués à plusieurs reprises par la constatation de tumeurs des culs-de-sac latéraux après ablation des annexes; et, sans être positivement inquiets, nous restions mécontents de ne pouvoir expliquer de telles manifestations. Aussi avons-nous saisi avec empressement l'occasion de faire une vérification opératoire directe, qu'imposaient d'ailleurs, chez une de nos malades, des douleurs extrêmement vives et le désir formel de l'intéressée (obs. IV).

On voudra bien ne pas s'étonner que nos premières observations soient fort incomplètes : elles se résument à de simples constatations cliniques. Mais elles ont eu l'avantage de nous mettre sur la voie d'une recherche utile; et de plus, les symptômes observés étaient trop discrets pour légitimer une opération nouvelle, opération qui précisément concentre tout l'intérêt réel de la question.

Nous ne pouvons que résumer très brièvement les observations sans contrôle opératoire; les autres seront données avec leurs détails. Toutes ne se ressemblent pas, loin de là, l'ensemble est même disparate. Après avoir vu les faits, nous essayerons d'y mettre quelque ordre.

Observation I (résumée). — Mme J..., trente-huit ans, est soignée depuis plus de sept ans pour salpingite. Opération le 19 avril 1928. Ether. Ablation laborieuse d'un kyste dermoïde de l'ovaire droit très adhérent dans le Douglas. L'ovaire gauche, gros et kystique, est également enlevé. Une hémorragie en nappe de toute la zone d'adhérence du kyste droit oblige à mettre une mèche dans le Douglas. Cette mèche sera laissée neuf jours.

Le kyste contient des cheveux en grands paquets.

Guérison très simple.

La malade est revue en mai 1929. Elle a un peu de sensibilité du bas-ventre. Au toucher, on sent, des deux côtés, dans les deux culs-de-sac latéraux, des masses du volume d'un œuf de pigeon, donnant l'impression d'annexes légèrement inflammées; ces masses sont lisses, régulières, mobiles, sensibles. On prescrit des injections chaudes, et on demande à la malade de revenir se montrer si les troubles persistent. Elle n'est pas revenue. Son médecin traitant n'a plus été appelé auprès d'elle.

Obs. II (résumée). — Mme B..., cinquante ans, présente des troubles stomacaux, un peu de fièvre, et de la gêne dans le bas-ventre. Le toucher montre l'existence d'un gros kyste mobile, prolabé dans le Douglas.

Le 4 janvier 1928, laparotomie sous éther. On enlève très facilement les annexes du côté droit, siège d'un kyste séreux du volume d'une grosse orange. L'ovaire gauche est un peu gros; on l'enlève aussi. Ablation de l'appendice, long, congestionné, à méso court.

Suites opératoires troublées par une phlébite.

En avril 1929, la malade ressent quelques douleurs et des tiraillements dans le bas-ventre, et se remet, comme avant l'opération, à avoir un peu de fièvre le soir (37°5-38°). La phlébite n'a laissé que très peu de séquelles (saison à Bagnoles-de-l'Orne).

A l'examen, le ventre est très souple, mais le toucher combiné au palper fait sentir assez haut dans le cul-de-sac gauche plusieurs noyaux durs disséminés, du volume d'une noix. La sensation est tout autre que dans le cas précédent : il semble bien ici qu'on ait affaire à des paquets d'épiploïte.

Actuellement, un peu de température persiste le soir, mais le médecin de

la malade m'informe que les douleurs ont disparu (après des séances de rayons infra-rouges).

Obs. III (résumée). — Mme T..., trente-cinq ans, opérée il y a deux ans d'abcès du Douglas (colpotomie), présente en décembre 1928 une poussée annexielle.

Opération le 3 janvier 1929 ; hystérectomie subtotale et ablation des annexes en très mauvais état : à gauche, poche purulente très adhérente ; à droite, hématosalpinx. Fermeture sans drainage.

La guérison se fait très normalement. Mais, avant même la sortie de la clinique, le toucher montre, dans les culs-de-sac latéraux, des tuméfactions dépressibles, assez sensibles, comparables à celles que l'on sentait avant l'opération.

Revue en mai 1929, l'opérée est en excellent état, mais souffre encore du ventre si elle se fatigue, si elle marche longtemps, etc. Le toucher permet de constater que les masses latérales ont diminué considérablement, mais n'ont pas totalement disparu.

Ici, particularités : il s'agit d'induration bilatérale mal limitée, non kystique comme dans l'observation I.

Aucun traitement n'est prescrit, sauf le repos relatif.

Nous n'avions au sujet de ces lésions aucune idée bien précise, quand le hasard nous a amenés à intervenir chez une malade présentant les mêmes troubles, mais beaucoup plus intenses.

Nous avons étudié avec soin les constatations opératoires et le résultat de l'examen histologique.

L'un de nous a eu également l'occasion de réopérer une hystérectomisée dans des circonstances semblables ; mais l'examen histologique manque à son dossier.

Voici donc nos deux observations comportant des constatations opératoires directes :

Obs. IV (Dr Hayem). — Mme H..., quarante et un ans, en bonne santé jusqu'en 1921, est à cette époque traitée à Charleroi, où elle habite, pour une affection annexielle gauche qui nécessite une intervention chirurgicale pratiquée le 3 décembre 1921. Nous ne savons rien de cette intervention si ce n'est qu'elle consista en une laparotomie médiane, qu'un drain abdominal fut laissé pendant vingt et un jours et que des lavages vésicaux biquotidiens furent institués par une sonde à demeure pendant un mois environ. Après quoi, la malade cicatrisa, fut en bonne santé et eut des règles normales. Elle constata cependant l'émission de gaz bruyants par l'urètre au moment des mictions.

En octobre 1928, habitant Marseille depuis peu, elle eut une crise de douleurs abdominales avec fièvre pour laquelle elle consulta le Dr Siméon qui nous confia la malade. A l'examen, difficile en raison d'une contracture violente de la paroi, nous percevons cependant que les deux culs-de-sac latéraux du vagin sont empâtés, le gauche dur et absolument indolore, le droit rénitent et atrocement douloureux à la pression. Température oscillant de 37°8 le matin à 39°5 le soir. Après échec d'un traitement conservateur, la malade subit une deuxième intervention le 13 novembre 1928.

Après laparotomie médiane, je trouve : à gauche un bloc fibreux réunissant par des adhérences solides l'S iliaque et la vessie au niveau du bord gauche de l'utérus privé de ses annexes gauches. A droite, trompe distendue par du pus, et ovaire volumineux et kystique. Je pratique une ablation assez laborieuse

des annexes droites et de l'utérus que je suis obligé de sectionner assez haut en raison des séquelles de la première intervention. Fermeture sans drainage. Suites sans incident.

Après six mois de parfaite santé, cette malade recommence à souffrir et présente quelques petites pertes rouges. Elle est examinée par le Dr Siméon qui me la renvoie, m'annonçant qu'il existe à nouveau une tumeur dans le cul-de-sac latéral droit. Je constate effectivement et avec stupéfaction l'existence, à droite, d'une tumeur rénitente, parfaitement ovoïde, du volume d'un œuf et qui est douloureuse spontanément et à la pression. Pas de contracture de la paroi, température normale, léger écoulement de sang par le col. Très intrigué, je fais entrer la malade dans le service du professeur Fiolle qui l'examine et me conseille de réintervenir à nouveau. D'ailleurs la malade souffre beaucoup et nous pousse à intervenir rapidement, ce que je fais d'autant plus volontiers que j'étais vraiment intrigué par l'existence de cette tumeur.

Le 7 juin 1929, laparotomie médiane. Je trouve entre le moignon utérin et le pédicule utéro-ovarien droit, sectionné il y a six mois, un kyste profondément situé et dont la paroi, bleuâtre, apparaît comme très mince. J'essaie cependant de l'extirper d'une pièce, mais son adhérence aux plans profonds provoque sa rupture, donnant issue à un liquide séro-hématique. Je fais une résection soigneuse de la poche, ébarbant les parties qui restent adhérentes, capitonnage et fermeture sans drainage après résection de l'appendice sain. Suites sans incident. La malade ne souffre plus et les pertes rouges cessent le troisième jour après l'intervention.

La paroi du kyste apparaît comme parfaitement lisse; le côté interne, brillant, ne présente aucune végétation. Un examen histologique, pratiqué par le Dr Lagarde, permet les constatations suivantes :

« Fixation par le liquide de Bonin. Inclusion toluène-paraffine. Coloration hématéine-éosine. Coupes orientées normalement à la surface de la paroi ; les différents fragments remis ont été inclus et coupés ensemble.

« Examen : la majeure partie des fragments est une mince membrane formée de fibres conjonctives, de faisceaux, de fibroplastes, et de capillaires fréquents. Pas d'inflammation.

« On note cependant en quelques points des éléments plus caractéristiques disposés en revêtement sur une des faces de cette paroi.

« Eléments cellulaires volumineux, assez variables comme taille, polygonaux par pression réciproque, à protoplasma clair très abondant, aspect poreux dû à la lyse probable par les réactifs de grains lipoïdiques, noyau globuleux à fine trame chromatique avec un nucléole volumineux net.

« Entre ces éléments de grande taille, on note de moins nombreuses cellules beaucoup plus petites à protoplasma très acidophile et noyau comparable à celui des éléments décrits ci-dessus.

« Ces éléments sont disposés sur plusieurs couches sans interposition de basale entre eux et le tissu conjonctif. On note en outre de nombreux capillaires occupant la zone de contact de la paroi et de son revêtement et disposés de telle façon que la moitié de leur section est dans le tissu conjonctif et l'autre dans le tissu de revêtement. Les cellules à lipoïdes sont d'ailleurs directement insérées sur la paroi du capillaire.

« Quoiqu'il ne soit pas possible de retrouver des cellules folliculaires, *l'aspect du revêtement décrit ci-dessus rappelle à s'y méprendre celui d'un* CORPS JAUNE *en évolution.* »

Enfin voici notre dernière observation (Dr Bourde) :

Obs. V. — Le 15 octobre 1926, j'ai opéré à l'Hôtel-Dieu, dans le service de M. le professeur Silhol, la nommée Gui... (Marthe), âgée de vingt-neuf ans, entrée quatre jours avant avec l'histoire clinique suivante :

Depuis six mois elle se plaint de douleurs violentes ne l'obligeant pas à garder le lit, siégeant dans la région de la fosse iliaque gauche avec irradiations lombaires du même côté. Il y a quinze jours est survenue une crise très intense, à début brusque, localisée au même siège, que l'application de glace a calmée. En même temps il y a de la pollakiurie, des mictions douloureuses, et les urines sont troubles.

Depuis deux mois ses pertes blanches sont devenues plus abondantes.

Les dernières règles remontent à huit jours à la date prévue, mais elles ont été très abondantes avec de gros caillots.

Ses *antécédents* sont simples : premières règles à treize ans. Un enfant il y a neuf ans. Pas d'avortement.

Au *toucher-palper*, on perçoit dans le cul-de-sac antérieur une masse du volume d'une orange, de consistance rénitente, indolore, paraissant indépendante de l'utérus dont on perçoit le fond séparé par un sillon très net de la masse en question. Je pense à une grossesse tubaire en voie de rupture et j'opère cette femme le 15 octobre sous rachianesthésie.

Laparotomie médiane sous-ombilicale. Les lésions constatées sont les suivantes :

A gauche de l'utérus est une masse du volume du poing, violacée, immobile, plaquée contre la paroi latérale de l'excavation, croisée obliquement sur sa face antéro-supérieure par le ligament rond. Après incision du péritoine du ligament large au-dessus de la tumeur, je commence l'énucléation de ce kyste intra-ligamentaire. Mais pour faciliter celle-ci, j'enlève de droite à gauche les annexes opposées qui sont kystiques et entourées d'un varicocèle pelvien très volumineux, et l'utérus par une hystérectomie supra-isthmique qui a été, involontairement, un peu haute. L'énucléation du kyste est alors faite plus facilement, en bloc. La péritonisation me paraissant devoir être très laborieuse, je termine par un Mikulicz typique.

L'examen des pièces montre un kyste à paroi peu épaisse, ne contenant pas de formation à allure placentaire, plein d'un liquide de couleur café, sans caillots. L'ovaire est collé à la face postérieure de cette masse.

Les annexes droites sont volumineuses, et l'ovaire porte deux petits kystes à contenu citrin. L'utérus est normal.

L'ablation du Mikulicz et la cicatrisation se firent normalement et la malade sortit guérie le 23 novembre.

Il faut cependant signaler qu'avant de sortir elle s'était plainte à plusieurs reprises du côté gauche, mais mon examen resta négatif.

Je revois cette femme le 8 *mars* 1927. Elle souffre de son côté gauche depuis l'opération et elle a eu à différentes reprises quelques pertes rouges durant chaque fois un ou deux jours. Depuis deux jours elle a des épreintes rectales et de la difficulté à évacuer les gaz.

L'examen me montre :

Une paroi relâchée à la partie inférieure de la cicatrice ;

Un col gras ;

Et surtout, à ma grande surprise, une masse remplissant la région iléo-pelvienne gauche.

Au toucher rectal, gros amas de matières. Je pense qu'il s'agit simplement d'un fécalome ; je prescris Parlax et lavements huileux.

Je la revois à nouveau le 7 juin 1927. Elle a encore eu des pertes rouges et souffre encore un peu à gauche. La grosse masse a disparu, mais le cul-de-sac gauche n'est pas franchement libre. Le col est rouge. Je fais une cautérisation au Filhos et je prescris des injections.

Mais, en août 1927, sont apparues de nouvelles pertes rouges et le cul-de-sac gauche est occupé par une boule sensible. Je décide de réintervenir.

Deuxième opération. — Sous anesthésie générale. Je passe par la même voie et voici ce que je constate.

Il y a une éventration de la paroi, mais ceci importe peu.

Ce qui est plus intéressant, c'est l'aspect du petit bassin. Après libération d'adhérences épiploïques, on voit le fond du pelvis soulevé par deux choses : l'une médiane, c'est l'isthme qui a la dimension d'un œuf, l'autre gauche, en pleine base de l'ancien ligament large, grosse comme une grosse noix, de consistance fluctuante. Incision du péritoine au-dessus d'elle. J'énuclée au doigt, très facilement, un kyste à parois minces mais résistantes, à contenu jaune citron.

Ensuite, je ferme le péritoine par trois points au catgut.

Reconstitution solide de la paroi. Guérison sans incident.

Je n'ai malheureusement pas pu retrouver l'examen histologique de cette pièce et c'est cette lacune qui m'avait empêché de tirer parti de cette observation.

J'ai à nouveau revu cette femme le 12 avril 1928, soit huit mois après. Elle souffre encore un peu à gauche. Mais, ce qui me cause une profonde surprise, c'est qu'à l'examen je retrouve encore une boule dans le cul-de-sac gauche et que la malade me dit d'un air ironique : « Vous savez, je suis réglée comme autrefois. Je vois tous les mois deux jours et je souffre encore à ce moment-là ».

J'avoue ne plus savoir qu'expliquer à elle et à moi-même.

Nos deux dernières observations ont trait, vraisemblablement, aux mêmes lésions (on ne peut que le supposer en l'absence de contrôle histologique pour la dernière). Disons, d'ores et déjà, que le *pseudo-kyste nous paraît être la plus fréquente des tumeurs étudiées ici.*

Mais il existe d'autres aspects ; il est certain, par exemple, que l'observation II doit être mise à part ; elle concerne une épiploïte probable, c'est-à-dire une lésion bien connue, souvent vérifiée par les chirurgiens déjà, et due à la fixation dans le petit bassin d'un organe « non autochtone ».

Si nous mettons à part cette éventualité et n'envisageons que les tumeurs formées sur place, il nous semble que l'on peut expliquer de façons très diverses la présence de ces tumeurs para-utérines.

1° *Œdème et organisation fibreuse ultérieure du tissu cellulaire.* — Dans les tissus clivés, décollés, une infiltration sanguine ou séreuse se produit : la chose n'est pas très surprenante après une extirpation laborieuse des annexes. Par la suite, une organisation fibreuse se montre. Il semble bien que ce soit là le mécanisme à envisager pour notre observation III.

Ces formes doivent avoir une tendance naturelle à la guérison.

2° *Formations kystiques ou pseudo-kystiques.* — Cette catégorie doit réunir la majorité des cas. Mais l'interprétation est difficile. *A priori*, on peut supposer que les origines des kystes sont très diverses : simples « espaces morts » dans les zones celluleuses — débris d'organes revêtus d'un épithélium — vestiges Wolffiens ou des canaux de Rosenmüller, etc.

Nous pensons que notre observation IV, dont la partie histologique a été soigneusement fixée par Lagarde, pourra fournir d'utiles indications. Certes, nous nous attendions fort peu à ce que le *corps jaune* intervînt dans cette histoire, et nous en sommes même un peu déconcertés ; nous pensions plutôt qu'on trouverait l'origine de la poche dans quelque débris

de l'ovaire ou du pavillon salpingien ; il peut arriver, en effet, au cours d'une ovaro-salpingectomie, qu'un coup de ciseaux mal donné laisse en place un fragment de ces organes ; et bien que l'on sache que de tels fragments, abandonnés volontairement ou non, ne produisent d'habitude pas de kyste, il est loisible d'imaginer que dans telle ou telle circonstance spéciale il peut en être autrement.... Mais, encore une fois, cette hypothèse toute simple est infirmée par le résultat de l'épreuve histologique. Ce n'est que par l'examen de nombreuses pièces que l'on pourra arriver à des conclusions scientifiques.

Ce qui est cliniquement certain, c'est que *ces tumeurs résiduelles sont, la plupart du temps, des kystes (vrais ou faux)*. Leur pronostic est, en principe, bénin. Dans deux seulement de nos cas, les douleurs abdominales ont été telles qu'il a fallu réintervenir. Et, d'autre part, il est probable que certaines opérées ont de pareilles tumeurs sans aucun signe fonctionnel, et ne se doutent même pas qu'elles les portent. Ne nous est-il pas arrivé à tous, en examinant des femmes qui ont été opérées par d'autres chirurgiens et qui prétendent avoir subi la castration bilatérale, d'avoir des doutes, de croire à tort que nous percevons les organes? Il est au moins prudent, en pareil cas, de ne pas être trop affirmatif.....

3° *Coïncidences ou manifestations successives de plusieurs lésions.* — Rien n'empêche de croire, par exemple, qu'un kyste banal du ligament large pourra se développer après ablation des ovaires. Cela doit être rare, et, de plus, l'évolution ne sera pas la même : le kyste commun du parovaire peut atteindre un gros volume ; la tumeur résiduelle est généralement petite.

Une tuberculose locale peut, de même, continuer à évoluer après ablation d'annexes bacillaires.

4° *Corps étranger enkysté.* — Ce n'est pas forcément une compresse, ou une pince... Un fil non résorbé peut suffire...

Tels sont les divers mécanismes auxquels nous avons songé ; sans nul doute il y en a d'autres qui nous échappent.

***

Il nous reste à parler du traitement ; sur ce sujet nous serons, et pour cause, très brefs.

Le repos, les injections chaudes, les eaux de Salies-de-Béarn, etc., paraissent indiqués dans les formes légères, pour les pseudo-kystes. L'indication est plus formelle encore si l'on pense qu'il s'agit de poussées œdémateuses du tissu cellulaire du ligament large.

Dans un cas, nous l'avons vu, la haute fréquence, les rayons infrarouges semblent avoir bien agi sur les troubles douloureux.

Quant aux indications opératoires, qui nous semblent très restreintes, elles doivent être réservées aux cas où des tumeurs bien circonscrites, assez volumineuses, provoquent des douleurs intenses et rebelles à tout traitement médical. L'opération consiste en l'ablation ou la destruction

aussi complète que possible des pseudo-kystes. Mais nous n'avons pas d'éléments suffisants pour juger des résultats à longue échéance de cette intervention.

M. Lecène : M. Fiolle m'a très aimablement envoyé les coupes concernant la malade de l'observation IV de son mémoire. Il s'agit bien, comme l'a dit M. Lagarde, d'un « kyste de corps jaune » tout à fait caractéristique et indubitable; il provient d'un fragment d'ovaire qui a été laissé en place lors d'une opération antérieure.

J'ai été bien souvent, depuis plus de vingt ans, appelé à examiner des exemples de ces « tumeurs kystiques » résiduelles, consécutives aux interventions gynécologiques et j'ai toujours pu constater dans ces cas, au microscope, que ces tumeurs kystiques étaient constituées aux dépens de débris « annexiels ». Dans la très grande majorité des cas, *ce sont des débris d'ovaire*, qui ont été laissés adhérents à la paroi pelvienne enflammée, au cours d'une opération antérieure.

Il faut bien savoir *qu'un très petit fragment d'ovaire* laissé en place suffit à donner un kyste assez volumineux, du volume d'un œuf de poule, par exemple. Autrefois, lorsque l'on faisait beaucoup d'hystérectomies vaginales ou abdominales, en laissant en place tout ou partie des annexes, on rencontrait bien plus souvent qu'aujourd'hui ces « kystes résiduels pelviens ».

Il est également important de bien savoir que ces kystes résiduels sont assez souvent douloureux; il sera donc fréquemment indiqué de les opérer. Il serait mieux encore de ne pas les laisser se produire; pour cela il est indispensable d'enlever très exactement la « totalité » des annexes au cours des opérations pour annexites ou tumeurs annexielles.

A propos du couteau diathermique,

par M. A. Gosset.

J'ai eu occasion d'employer, dans deux opérations pour cancer du sein, le couteau diathermique, grâce à la parfaite obligeance de mon collègue Heitz-Boyer. Dans cette question de l'emploi du couteau diathermique, chacun de nous a le devoir d'apporter les faits qu'il peut avoir observés. Je ne parlerai que de mes deux cas personnels.

Au cours des opérations d'ablation large pour cancer du sein, je m'efforce autant que possible d'éviter les greffes opératoires, plus particulièrement en changeant fréquemment d'instruments. Il m'arrive pour un cancer du sein de me servir de quatre ou cinq bistouris différents. Aussi, lorsque j'ai vu le couteau d'Heitz-Boyer, j'ai estimé que nous pourrions avoir en lui un bistouri idéal qui serait toujours vierge de contamination néoplasique. Comme il s'agissait d'un instrument nouveau, et que je ne

savais pas bien manier, j'ai, pour ces deux motifs, procédé avec la plus grande prudence. Pour la section de la peau, pour la section des muscles pectoraux, pour toutes les dissections à distance de la veine axillaire, j'ai employé le couteau diathermique et je ne puis que répéter ce que tout le monde a déjà dit. Instrument d'emploi très simple, à la condition expresse de le manier avec beaucoup de légèreté, car il coupe dès qu'il est appliqué sur les tissus, et tellement vite que le chirurgien se trouve pour ainsi dire entraîné. Pour tout ce qui est de la dissection de la veine axillaire, j'ai mis de côté le couteau diathermique et l'ai exécutée dans mes deux cas, comme je le fais toujours, avec la pince sans greffe et les ciseaux courbes.

J'attache, comme tous les chirurgiens, une importance capitale à l'isolement et à la dénudation de la veine axillaire. Je vais la reconnaître, tout à fait à la partie supérieure de la plaie, au point où elle enjambe la première côte. Je la dénude à ce niveau au moyen des ciseaux courbes et d'une pince *sans griffes*, la pince à griffes peut être dangereuse. Je serre la veine de très près, je la suis de haut en bas, isolant chaque rameau de cette veine, de façon à pouvoir le couper au ras du tronc veineux, et à ce qu'aucune bride celluleuse ne lui reste appendue. Or tout ce travail, le plus important de toute l'opération, me paraît ne pas pouvoir être fait avec le couteau diathermique qui serait vraiment obligé de côtoyer la veine de trop près pour la sécurité de celle-ci, pour l'intégrité de sa paroi.

Reste la question de l'hémostase. Il m'a nettement semblé que la plaie était, dans son ensemble, moins hémorragique avec le couteau qu'avec le bistouri. Quant aux ligatures, j'ai pratiqué toutes celles au contact de la veine axillaire ou de l'artère au moyen de fils à ligature. Mais pour toutes les autres artères, artères de la tranche sous-cutanée, artères musculaires, artères perforantes, l'électro-coagulation très simple, très efficiente, a été parfaite.

Mes deux malades ont guéri sans incident, absolument comme si elles avaient été opérées par les moyens habituels. La réunion cutanée a été parfaite, aussi nette qu'après les sections au bistouri. C'est tout ce que je puis dire en ce moment sur cette méthode nouvelle, pour laquelle chacun de nous doit apporter ses cas personnels.

M. **Cunéo** : Je ne vois pas comment le bistouri diathermique peut éviter des greffes opératoires au cours de l'exérèse d'un cancer du sein. Il n'est qu'un moyen d'éviter les greffes opératoires, c'est de ne pas couper en plein tissu cancéreux. Si on commet involontairement cette faute, ce n'est pas le calfatage de la section qui empêchera la récidive.

M. **Proust** : Il est certain que la greffe opératoire existe et la preuve c'est que depuis qu'on prend la précaution de changer souvent de bistouri, comme y a si bien insisté Gosset, le nombre des greffes locales a infiniment diminué. C'est pourquoi je crois que l'emploi du bistouri diathermique d'Heitz-Boyer constitue une amélioration très importante dans la chirurgie du cancer, spécialement du sein.

A propos du bistouri à haute fréquence,

par M. **Robert Monod.**

Bien que restreinte, l'expérience que j'ai du bistouri à haute fréquence me semble dès maintenant suffisante pour me permettre d'avoir une opinion sur ses principaux avantages.

C'est à ce titre que je désire vous exposer rapidement le résultat de mes essais.

Je n'ai jusqu'à présent expérimenté que deux appareils, celui de M. André Walter et celui de Heitz-Boyer-Gondet.

Au point de vue des deux actions essentielles recherchées : section des tissus et action coagulante, les deux appareils m'ont paru équivalents.

Par contre l'instrumentation de Heitz-Boyer, surtout quand on aura diminué la longueur du porte-électrode, en la réduisant à celle d'un bistouri ordinaire, m'a paru plus commode que celle de M. Walter, car elle supprime la préoccupation, très gênante pour l'opérateur, de maintenir le contact de l'électrode avec une bague métallique, fixée au doigt.

Avant d'employer le bistouri à haute fréquence chez l'homme je l'ai utilisé chez le chien, dans le service de chirurgie expérimentale de mon maître M. Gosset.

J'ai opéré deux chiens avec l'appareil de M. Walter.

Mon intention, chez le premier, était de vérifier l'action du bistouri à haute fréquence sur le poumon.

La section de la peau et le tracé d'une longue incision courbe se firent aussi agréablement qu'avec le bistouri le mieux affûté.

La taille d'un vaste lambeau thoracique me parut très facilitée en raison de la netteté de la section musculaire, de l'absence d'hémorragie et de la création pour ainsi dire spontanée d'un bon plan de clivage rendant très aisé le décollement du lambeau.

Ce point est à retenir pour la taille des grands lambeaux utilisés dans la chirurgie thoracique.

Malheureusement, un pneumothorax bilatéral, si fréquent chez le chien, survenu au cours de la résection costale, provoqua la mort de l'animal et nous empêcha de vérifier l'action du bistouri sur le poumon.

Sur un deuxième chien, nous avons pratiqué entièrement avec le bistouri à haute fréquence une laparotomie, faite dans le but d'étudier l'action de la section du tissu hépatique. L'incision de la paroi, l'ouverture du péritoine se firent très aisément. Le ventre ouvert, toujours au bistouri à haute fréquence, mais en employant le courant mixte, je fis alors une résection étendue de la portion inférieure du lobe droit du foie.

Cette section se fit très nettement, sans la moindre déchirure du parenchyme, sans entraîner d'hémorragie importante ; pour réaliser l'hémostase, je me bornai à promener l'électrode sur la tranche de section, en l'arrêtant

sur les points qui saignaient et j'obtins ainsi, en quelques instants, une hémostase satisfaisante. Je pus ainsi terminer mon opération sans placer une seule ligature, me bornant à coaguler sur pince quelques vaisseaux de la paroi.

La paroi suturée cicatrisa par première intention; il n'y eut pas, par la suite, d'hémorragie secondaire et le chien a survécu.

Afin de vérifier l'action variable des différentes électrodes : pointe, plateau, couteau droit, courbe et anse, j'ai fait des essais de section sur des morceaux de viandre crue.

La meilleure des électrodes, à mon avis, est la pointe droite; elle permet des incisions nettes, la section des tissus plan par plan se fait avec beaucoup de légèreté, sans accrochage, et elle permet plus de précision que la pointe d'un bistouri ordinaire. Notamment dans le tracé des incisions courbes, elle me paraît extrêmement commode.

Quant à l'anse, elle est particulièrement recommandable pour les prélèvements ! J'ai pu, avec l'anse, découper d'un seul coup de bistouri dans toute l'épaisseur d'un morceau de viande des cylindres aussi nettement découpés que s'ils avaient été taillés à l'emporte-pièce. Il y a certainement là, pour la pratique des biopsies, une action remarquable à utiliser.

Convaincu par ces divers essais, j'ai eu recours au bistouri à haute fréquence, dans trois cas, chez l'homme.

Dans un cas, aidé par mon ami le Dr Heitz-Boyer, j'ai pratiqué un curage ganglionnaire du cou; il s'agissait d'un malade atteint d'un cancer de la lèvre inférieure avec envahissement des ganglions sous-maxillaires, nécessitant un évidement de la loge.

J'ai pratiqué toute l'intervention avec le bistouri à haute fréquence et, comme nous le faisons toujours dans ces cas, j'ai enlevé en un seul bloc en procédant par plans — aponévrose, tissu cellulaire, glande et ganglions — laissant à nu les deux digastriques et le mylo-hyoïdien, allant en arrière jusqu'à la carotide et la jugulaire; la pièce a été remise à M. Heitz-Boyer pour être examinée.

Le souvenir que je conserve de cette dissection est qu'elle a été très facilitée par l'emploi du bistouri à haute fréquence, d'abord parce qu'on y voyait beaucoup mieux en raison de la modicité des hémorragies, et que, d'autre part, la facilité de pénétration de la pointe électrique dans les espaces celluleux donne l'impression que les plans de clivage s'entrouvrent en quelque sorte au devant du bistouri, comme Heitz-Boyer l'a fait remarquer. D'autre part, la simplicité de l'hémostase est pour une opération de cet ordre un dernier point très appréciable. Au cours de mon intervention, je n'ai fait que deux ligatures, à l'émergence et à l'entrée de l'artère faciale dans la loge sous-maxillaire; tous les autres vaisseaux ont été coagulés sur pinces.

Au total, intervention facilitée et écourtée.

Les suites ont été normales. Pas d'hémorragie secondaire. Cicatrisation par première intention. Ce malade a une cicatrice souple, linéaire, valant la meilleure cicatrice obtenue avec le bistouri.

J'ai enfin eu recours au bistouri à haute fréquence dans deux cas de chirurgie pulmonaire.

Dans un cas, il s'agissait d'un volumineux abcès occupant le centre du lobe supérieur du poumon droit. La plèvre étant libre, l'intervention fut faite en 2 temps. Le deuxième temps, l'incision du poumon fut faite avec le bistouri électrique. J'avais à traverser pour atteindre la collection une tranche épaisse de tissu pulmonaire.

Je pus tailler, en voyant très nettement tout ce que je faisais, en raison de l'absence d'hémorragie, une brèche rectangulaire d'environ 4 centimètres de hauteur sur 3 de longueur, qui me permit d'évacuer la collection et d'établir pendant de longues semaines un bon drainage par mèche.

Malgré le caractère fétide de cette collection, des menaces de gangrenisation dans les jours qui suivirent l'intervention, nécessitant des pansements biquotidiens, les suites furent satisfaisantes. Il n'y eut aucune hémorragie et le malade est aujourd'hui guéri, sans fistules.

Dans le deuxième cas, il s'agissait d'un abcès de la base, forme plutôt infiltrée que collectée.

Ce que je savais de l'action du bistouri à haute fréquence, me détermina à m'attaquer directement au foyer pulmonaire pour chercher à le détruire en plusieurs temps, suivant la méthode de Graham, détruisant à chaque séance ce que je pouvais de tissu pulmonaire en partie sphacélé.

Chez ce malade, actuellement en cours de traitement, j'ai déjà pratiqué 4 interventions avec le bistouri à haute fréquence. Ce malade est actuellement très amélioré, et je n'ai jamais observé jusqu'ici d'hémorragie.

J'ai l'impression que seul le bistouri à haute fréquence m'a permis d'appliquer sans accident cette méthode, qui offre avec le thermocautère notamment de si grands risques d'hémorragie.

Tels sont les cas où il m'a été donné d'apprécier les avantages du bistouri à haute fréquence.

Je m'excuse de la longueur de mon exposé.

Je ne répéterai pas ce qui a déjà été dit sur sa supériorité indiscutable sur le thermocautère, auquel nous devrions, nous chirurgiens, toujours le substituer avantageusement. Je crois que l'usage seul précisera et multipliera ses indications.

Dès maintenant, grâce à son pouvoir coagulant, il pourrait, à mon avis, grandement faciliter certaines hémostases profondes au cours d'une intervention laborieuse : hystérectomie, cholécystectomie.

Actuellement, ses meilleures indications sont la section des parenchymes : poumon, foie, rein, etc.

En dernier lieu, si son pouvoir de calfatage des vaisseaux lymphatiques était démontré, il pourrait devenir l'instrument de choix de la chirurgie du cancer.

Je crois qu'il y a, en tout cas, dans la campagne faite actuellement en sa faveur, autre chose qu'une vogue et un attrait pour l'innovation.

Les services qu'il a déjà rendus, les perfectionnements récents apportés à son fonctionnement en font un instrument d'un emploi pratique et inoffensif, qui mérite d'attirer notre attention, et d'avoir dès maintenant une place dans notre armement chirurgical.

PRÉSENTATIONS DE MALADES

Greffe totale de l'orteil droit en remplacement du pouce gauche,

par M. **Gernez.**

La malade que je vous présente est un fait rare, qui fait le plus grand honneur à l'habileté opératoire et à l'ingéniosité de notre collègue H. Petit, de Château-Thierry.

C'est une greffe totale du gros orteil droit en lieu et place du pouce de la main gauche détruit en totalité ainsi que 3 autres doigts.

Vous voyez une pince de *homard utile*.

Le pouce est parfait de coloration, de chaleur ; la sensibilité est totale.

Fracture transcotyloïdienne du pelvis,

par M. **Paître** (du Val-de-Grâce).

M. Rouvillois, rapporteur.

Corps étranger du genou enlevé par voie transrotulienne,

par M. **Paul Moure.**

J'ai l'honneur de vous présenter un homme de cinquante-cinq ans que j'ai opéré le 19 octobre 1928, pour un corps étranger de l'articulation du genou gauche. Cet homme, que son métier oblige à travailler souvent à genoux, fut pris brusquement, six mois auparavant, d'une douleur aiguë et brutale dans le genou. Après une période d'immobilisation durant laquelle le genou resta gros et douloureux, le malade put marcher un peu en continuant à souffrir, mais sans pouvoir fléchir le genou. C'est alors qu'il me fut adressé. L'examen révélait une légère atrophie du quadriceps, le genou était légèrement globuleux et contenait un peu de liquide; il n'existait aucun empâtement des culs-de-sac synoviaux, le creux poplité était libre, il n'existait pas de mouvements anormaux. Les mouvements passifs étaient possibles mais la flexion n'atteignait pas l'angle droit ; en insistant, on provoquait une douleur aiguë qui arrachait un cri au malade. La palpation ne révélait aucun point douloureux synovial, méniscal, ni osseux.

La radiographie de face montra dans l'espace intercondylien, contre la

face externe du condyle interne, un corps étranger qui semblait fixé à l'extrémité supérieure du ligament croisé postéro-interne. Sur la radiographie de profil le corps étranger semblait profondément situé dans l'espace intercondylien.

Anesthésie à l'éther. Incision transversale des téguments sur la partie moyenne de la rotule, section transversale de la rotule à la scie, incision discrète sur 2 centimètres des ailerons rotuliens, écartement des deux fragments de la rotule. On aperçoit aussitôt le corps étranger blanc nacré, légèrement aplati, gros comme un noyau de cerise, qui occupe une petite niche osseuse creusée sur la face inférieure du condyle, près de son bord externe. Le corps étranger ne présente aucune connexion avec les ligaments croisés; il n'a pas de pédicule et peut être cueilli avec une pince. La synoviale articulaire est rouge, il existe un peu de liquide séro-fibrineux qui est évacué. Cerclage de la rotule avec un fil d'acier câblé, suture des ailerons rotuliens et du surtout fibreux prérotulien aux crins perdus, guérison, massages, mobilisation.

Actuellement, huit mois après l'intervention, ce malade a pu reprendre son travail; il marche sans souffrir, mais il se fatigue facilement; son genou est indolore à la pression, mais la flexion ne dépasse pas l'angle droit.

J'ai employé dans ce cas la voie transrotulienne, car, d'après l'examen des radiographies, le corps étranger semblait siéger assez loin dans l'espace intercondylien, et j'ai craint de ne pouvoir l'atteindre par une incision latérale. En réalité, cette crainte était chimérique et une incision pararotulienne m'aurait permis d'arriver facilement sur lui. Le résultat fonctionnel obtenu est assez bon, la rotule est bien consolidée, mais je crois néanmoins qu'il faut réserver la voie transrotulienne, plus mutilante, à des cas exceptionnels, en particulier lorsqu'il existe des corps étrangers multiples, comme dans l'observation d'Alglave, ou lorsque le corps étranger est très postérieur, comme semblait l'être celui de mon opéré. En pareil cas, il sera toujours plus prudent de faire pratiquer une radioscopie stéréoscopique, qui, dans le cas particulier, m'eût permis, en localisant le corps étranger d'une façon plus précise, de faire une opération plus simple.

A propos de la présentation de malade faite par M. Alglave dans la séance du 19 juin 1929 sur un volumineux anthrax de la lèvre supérieure et du nez traité avec succès par sérothérapie.

M. Pierre Delbet : Les résultats du genre de celui que vient de nous présenter M. Alglave sont courants dans mon service. On les obtient au moyen du propidon.

PRÉSENTATION DE RADIOGRAPHIE

Luxation du semi-lunaire en avant et du scaphoïde en arrière. Réduction sanglante par voie postérieure,

par M. F. M. Cadenat.

La rareté du cas, la voie opératoire suivie m'incitent à vous présenter ces radiographies.

Observation. — B..., vingt-quatre ans, plombier, fait une chute de 15 mètres. Il présente des contusions multiples à l'épaule droite, aux genoux et à la face, mais se plaint surtout de son poignet gauche. Celui-ci est tuméfié et augmenté de volume surtout dans son diamètre antéro-postérieur. Il existe un très léger dos de fourchette, mais les styloïdes sont en position normale. Légère sensibilité au niveau de la styloïde cubitale, mais la douleur est plus vive à la face antérieure du poignet. A ce niveau on perçoit d'ailleurs une saillie anormale, et le malade ne pouvant faire aucun mouvement du poignet et se plaignant d'irradiations douloureuses dans les doigts (surtout le médius), c'est avec le diagnostic de luxation du semi-lunaire probable qu'on fait faire deux radiographies. Celles-ci confirment cette impression clinique, mais montrent également une luxation du scaphoïde en arrière. Cet os, qui ne présente aucune fracture, a pivoté de telle façon que son extrémité supéro-interne s'est luxée en arrière du radius tandis que sa base inféro-externe a conservé ses rapports normaux. Le semi-lunaire est subluxé en avant et de plus déplacé en dedans puisque, sur la radiographie de face, il chevauche l'interligne grand os-os crochu. Le pyramidal semble également fracturé, mais a conservé sa forme générale et sa position normale.

Devant ces importantes lésions et dans l'impossibilité où l'on est de réduire le semi-lunaire sans accentuer vraisemblablement le déplacement du scaphoïde on décide de tenter une réduction sanglante par voie dorsale.

Opération, 22 mai 1929. Anesthésie au Schleich. Incision médiane postérieure de résection du poignet, passant au niveau de la dépression de la tête du grand os. Les tendons de l'extenseur commun sont reconnus et écartés en dehors. Celui du long extenseur est récliné en dedans. Immédiatement au-dessous de lui se trouve la saillie du scaphoïde luxé en arrière. Le tendon du 2e radial est découvert sur son bord externe et facilement écarté en dedans sans qu'il soit nécessaire de le désinsérer du 3e métacarpien.

Sans m'occuper pour le moment du scaphoïde dont le déplacement en arrière est plutôt favorable, puisqu'il augmente le jour sur la partie profonde de l'articulation, je me dirige aussitôt vers le semi-lunaire luxé en avant. En exagérant avec un écarteur le déplacement du scaphoïde en dehors, et en exerçant par la face antérieure du poignet une pression douce sur l'os luxé, j'arrive à en apercevoir la face postérieure. Après plusieurs essais infructueux au davier, je parviens sans beaucoup de peine à remettre cet os en place en procédant de la façon suivante. Une pince de Museux à deux dents est démontée et va me fournir les deux crochets nécessaires. Le bord inférieur du semi-lunaire est accroché et soulevé pour lui permettre de contourner la tête du grand os. Avec l'autre cro-

chet je saisis la face latérale interne de l'os et celui-ci se remet en place avec la plus grande facilité. Reste le scaphoïde : à vrai dire, il suffit d'appuyer sur lui pour qu'il rentre au contact du semi-lunaire réduit. Je cherche ensuite quelle est la position de la main qui s'oppose à la reproduction du déplacement. La flexion fait rebasculer en arrière le scaphoïde, le semi-lunaire restant en place. Au contraire, l'extension du poignet maintient la réduction. Après reconstitution de la partie postérieure de la capsule et suture de la peau, c'est donc en extension que la main sera immobilisée dans un petit plâtre (de préférence à une attelle métallique qui eût gêné la radiographie).

Cette observation me semble intéressante par sa rareté et par la conduite chirurgicale suivie.

Dans le rapport de Mouchet et Jeanne, auquel on doit toujours se reporter pour se documenter sur cette question, je n'ai trouvé aucun cas comparable. Les auteurs citent le cas de Tavernier de luxation du scaphoïde en dehors et en arrière, une observation de Ludloff où le scaphoïde avait complètement tourné sur lui-même. Dans la discussion Péraire[1] signale 4 observations de luxation du scaphoïde (Obs. V, VI, VII, VIII). Récemment, à la séance du 1er mai de notre Société, Mocquot et Boquel rapportaient un cas de luxation du scaphoïde en dehors et en avant. Mais le seul cas de luxation simultanée du scaphoïde et du semi-lunaire que j'aie relevé est celui de Cerné[2] publié par cet auteur en 1904. Encore s'agissait-il d'une luxation de ces deux os en avant. Ce qui fait la particularité du cas que je vous présente est le déplacement inverse des deux os : semi-lunaire en avant, comme d'ordinaire, et scaphoïde en arrière. Ce dernier n'avait d'ailleurs basculé que par son extrémité interne, il semble que la branche externe du ligament en V ait résisté et empêché l'énucléation complète de l'os. Quant à la pathogénie, il nous semble impossible de l'affirmer, le blessé étant des plus réservés sur les détails de sa chute.

Je n'ai pas tenté de réduction, le déplacement en sens inverse des deux os me faisant supposer que je ne réduirais l'un qu'en exagérant le déplacement de l'autre.

J'ai attaqué la luxation par voie postérieure, et je m'étendrai quelque peu sur ce point, car j'ai déjà eu l'honneur de vous présenter un cas de luxation du semi-lunaire abordé par cette voie[3], et j'eus à ce propos l'honneur de la critique de MM. Mouchet et Lapointe.

Le cas présent me confirme dans mon impression que, lorsque la réduction d'une luxation du grand os a été impossible, il y a parfois intérêt à tenter la réduction sanglante par voie postérieure. La voie palmaire a dans certains cas des avantages incontestables sur la voie postérieure. Mais lorsqu'il s'agit du premier temps de la luxation, ou lorsque le semi-lunaire n'est pas encore très énucléé en avant, je crois qu'on peut l'atteindre aussi facilement, sinon plus, par derrière que par devant, et on a en même temps

1. *XXVIIIe Congrès de l'Assoc. Fr. de Chir.*, p. 215.
2. *Ibidem*, p. 236.
3. *Bull. et Mém. de la Soc. de Chir.*, LII, n° 9, p. 262 et *Ibidem*, LII, n° 15, p. 466.

l'avantage de pouvoir tenter une réduction sanglante, ce qui n'est guère possible par voie antérieure.

En effet, une des raisons qui empêchent la réduction c'est le fait que l'angle postéro-inférieur du semi-lunaire vient buter contre la face antérieure de la tête du grand os. En attaquant la luxation par derrière il ne nous a pas semblé très difficile de faire contourner au semi-lunaire le front du grand os et de lui permettre de le coiffer complètement. Lorsque la luxation est complète, et que le semi-lunaire est perceptible à la face antérieure il est évidemment plus logique d'atteindre l'os en avant, mais on ne se réserve que la possibilité de l'enlever sans pouvoir tenter de le réduire. De fait, dans leur rapport, MM. Mouchet et Jeanne écrivent (p. 146) : « Nous citons seulement pour mémoire la réduction sanglante, opération mauvaise qui a été rarement pratiquée et qui mérite de rester dans l'oubli où elle est tombée ». Si cette opération a été aussi rarement pratiquée, n'est-ce pas précisément parce qu'elle est pour ainsi dire impossible à tenter par voie antérieure? Tous ceux qui ont enlevé un semi-lunaire par ce côté savent comment on travaille au fond d'un puits sans voir clair. Si l'ablation de l'os est le plus souvent simple, je vois difficilement comment on pourrait essayer de le réduire, et avoir la certitude qu'il est réduit. Par voie postérieure au contraire on peut se donner un jour considérable, avoir sous les yeux la tête du grand os et être sûr de ce qu'on fait. Évidemment il faut aller chercher la semi-lunaire plus ou moins loin, mais dans les cas de luxation peu accentuée l'os n'est pas inaccessible. Il faut pour l'amener à la surface renoncer à se servir de daviers encombrants et mutilants. La pince à deux griffes démontée en deux crochets m'a permis une bonne prise; si elle n'avait pas suffi, j'aurais employé un ou deux autres crochets tenus par les aides, et je serais bien surpris qu'on n'arrivât pas par ce moyen à réduire la plupart des luxations récentes. Je suis même convaincu. mais je n'en ai pas encore la certitude, que par des pressions antérieures on parviendrait à ramener dans sa loge un semi-lunaire même très luxé, et à l'accrocher par derrière. La facilité que m'a donnée dans mon cas une légère pression antérieure me le fait croire, et d'ailleurs plus les connections ligamentaires sont détruites et plus libre est l'os luxé. Je ne parle, bien entendu, que des luxations récentes. Dans les luxations anciennes la voie antérieure reste la voie de choix, puisqu'on ne peut guère espérer mieux qu'enlever l'os luxé.

On m'argumentera sans doute que les résultats que donne la résection du semi-lunaire sont souvent très bons. J'en ai moi-même observé plusieurs cas, dont un excellent, bien qu'avec le semi-lunaire j'eusse dû enlever un fragment du scaphoïde. Cependant il doit se faire secondairement une adaptation des os du carpe pour combler le vide. Comme le disent les rapporteurs « le scaphoïde se tasse contre le radius, et se rapproche du pyramidal auquel il tend en quelque sorte la main. Ne craignent-ils pas que cette attitude penchée leur donne un lumbago, une entorse chronique? Et cela n'explique-t-il pas la lenteur de certains résultats fonctionnels, tel ce cas de Jeanne qui demanda trois ans pour se compléter ?

Déjà, au Congrès de 1919, Froelich rappelait que dans la thèse de Voirin (Nancy 1906) il avait publié un cas de réduction sanglante avec résultat fonctionnel très satisfaisant. Il existe peu de cas de réduction à ciel ouvert, il est donc difficile d'en apprécier les résultats. Mais ceux qu'on obtient par la réduction simple sont suffisamment bons pour qu'on puisse en espérer de semblables malgré le léger traumatisme de l'arthrotomie.

Le Secrétaire annuel, M. F. M. CADENAT.

Paris. — Imprimerie de la Cour d'Appel, 1, rue Cassette.

BULLETINS ET MÉMOIRES

DE LA SOCIÉTÉ NATIONALE DE CHIRURGIE

Séance du 3 juillet 1929

Présidence de M. CUNÉO, *président.*

PROCÈS-VERBAL

La rédaction du procès-verbal de la précédente séance est mise aux voix et adoptée.

CORRESPONDANCE

La correspondance comprend :

1° Les journaux et publications périodiques de la semaine.

2° Des lettres de M. B. DUPLAS, de M. L. HOUDART et de M. A. SCHWARTZ demandant un congé d'un mois.

3° Une observation de M. GUEULLETTE intitulée : *Iléus biliaire avec double sténose du grêle.*

M. BROCQ, rapporteur.

4° Un travail de M. MORICE (de Caen) intitulé : *Trois cas d'iléus biliaire.*

M. AUVRAY, rapporteur.

A PROPOS DU PROCÈS-VERBAL

Arthrotomie transrotulienne transversale pour impotence du genou par séquelles traumatiques,

par M. P. Alglave.

L'intéressante observation d'extirpation de corps étranger articulaire du genou par voie transrotulienne apportée ici dans la séance du 26 juin dernier par notre collègue Moure m'a incité à vous communiquer celle qui va suivre et qui date d'un an.

Celle-ci va me permettre de revenir sur les avantages que présente la voie transrotulienne transversale pour aborder un genou dont le fonctionnement se trouve compromis par l'effet de séquelles traumatiques sur la véritable nature ou le véritable siège desquelles un doute peut exister.

Et il faut convenir que ce doute est assez fréquent, quand nous nous trouvons en présence d'un genou impotent sur lequel a sévi, à un moment donné, un traumatisme plus ou moins violent. Sans oublier que des lésions de nature différente peuvent s'associer pour développer l'impotence.

Dans l'observation que j'apporte aujourd'hui, l'imprévu était non moins grand que dans les deux cas auxquels j'ai fait allusion ici le 7 mars 1928.

Il s'agit d'un homme de cinquante ans, très robuste, qui, en août 1927, étant monté sur une échelle, est tombé d'une hauteur de 3 à 4 mètres dans un escalier.

Dans cette chute, son genou gauche avait été fortement contusionné. Un gonflement assez volumineux et douloureux s'en était suivi qui avait obligé le malade à garder le lit pendant plusieurs jours et à maintenir ensuite sa jambe allongée dans l'immobilité pendant un certain temps.

Des soins attentifs lui étaient donnés pendant six mois par un médecin qui eut recours à la compression, à la révulsion par des pointes de feu, à l'électrisation.

Malgré ces soins, une impotence fonctionnelle de plus en plus accentuée s'établissait et bientôt, à l'occasion de la marche et de certains mouvements de flexion du genou, il survenait soudain comme un blocage articulaire.

Pendant un instant, le malade était dans l'impossibilité d'allonger son genou, puis, tout à coup, il lui semblait que quelque chose s'y déplaçait et le mouvement commencé pouvait s'achever.

C'est la raison pour laquelle il vient nous consulter en mai 1928 sur les conseils de son médecin, le Dr Marcigney.

A ce moment-là, le genou est gros, un épanchement anormal s'y traduit par le choc rotulien et la distension des culs-de-sac articulaires, cependant qu'il y a une atrophie assez accentuée de la masse du quadriceps fémoral.

En explorant ce genou par la palpation, on y trouve un point douloureux au niveau du ménisque interne et de cette notion, comme de celles des accidents présentés par le malade, nous pensons que les troubles dont il se plaint sont dus à une lésion méniscale interne.

Un examen radiographique pratiqué à l'appui de l'examen clinique montre seulement quelques irrégularités des surfaces osseuses articulaires; on ne voit pas de corps étrangers dans l'articulation.

En raison des troubles fonctionnels sérieux que le malade éprouve et qui vont en s'aggravant le malade accepte l'idée d'une intervention sanglante.

Elle est pratiquée par nous le 19 juin 1929, soit dix mois après l'accident.

Dans *un premier temps* une *incision exploratrice* étendue à toute la hauteur de l'articulation est faite à son côté interne.

Du liquide d'aspect synovial s'écoule en abondance et la synoviale apparaît épaissie, hypervascularisée, en apparence très malade.

A la faveur de l'ouverture ainsi obtenue et d'écarteurs placés sur ses lèvres, on essaie de voir les surfaces osseuses articulaires et un peu les culs-de-sac, mais le jour ainsi obtenu est vraiment insuffisant et on n'aperçoit rien de la cause qui, certainement, provoque la gêne fonctionnelle.

Il est alors évident qu'il faut mettre ce genou largement à découvert pour juger de ce qui se passe d'anormal.

La section transversale de la rotule va le permettre. Elle est faite à la limite du tiers moyen et du tiers inférieur de cet os.

On sectionne également les parties fibreuses latérales de la rotule, en respectant les ligaments latéraux de l'articulation.

Celle-ci est ensuite placée en *hyperflexion* et, quand elle est largement ouverte, on y trouve un premier corps étranger. Il a les dimensions d'un haricot. Il est blanc et situé dans l'espace intercondylien, contre le ligament croisé antérieur. Celui-ci est en partie *rompu et effiloché*, cependant que la *corne antérieure du ménisque est désinsérée*.

On explore alors les autres parties de l'articulation et on trouve un deuxième corps étranger mobile. Il est dans le cul-de-sac sous-quadricipital, au-dessus du bord supérieur de la rotule.

Sur ce même bord rotulien il y en a un troisième, attaché par un pédicule. Il paraît surtout fibro-cartilagineux comme les deux précédents.

On trouve aussi une lame cartilagineuse pédiculée, placée dans l'espace intercondylien et formant corps étranger fixé.

Enfin, on trouve un cinquième corps étranger à la base de l'épine tibiale antérieure. Il est de forme arrondie et il est fixé par un pédicule. On l'enlève comme les autres.

Finalement, le ménisque interne qui est en partie désinséré est lui-même enlevé.

Voici le ménisque et les corps étrangers extirpés.

L'opération est terminée par la reconstitution de la rotule et de l'appareil fibreux qui l'entoure, de la manière suivante, que j'ai finalement adoptée.

Les deux fragments rotuliens sont intimement rapprochés à la faveur d'un « davier à dents de lion. » Les plans fibreux pré et latéro-rotuliens sont suturés au fil de lin solide et quand ces sutures sont faites on pratique autour de la rotule un « cerclage » assez large au fil de bronze solide.

Quand la plaie cutanée est fermée et qu'un épais pansement de protection la recouvre, le membre est placé sur une attelle de Beckel pour y être maintenu pendant huit à dix jours. Après ce laps de temps les fils cutanés seront enlevés, le membre sera libéré de la gouttière et la mobilisation de l'articulation sera commencée en invitant le malade à s'asseoir au bord de son lit.

Moins d'un mois après l'intervention, le malade commençait à marcher, pour recouvrer peu à peu sans douleur l'usage habituel de son genou.

Voici des radiographies faites après l'opération, et, actuellement, l'aspect du genou, l'étendue des mouvements et les fonctions sont très satisfaisants. Je vous montrerai le malade à la fin de la séance.

En conclusion, il est évident que l'arthrotomie transrotulienne a permis de faire à ce malade une opération vraiment rationnelle, en décelant cinq corps étrangers qui n'avaient pas pu être soupçonnés ni par l'examen clinique, ni par l'examen radiographique, ni à la faveur d'une large incision articulaire interne.

Elle a permis aussi de voir avec netteté une lésion importante du ménisque interne et d'enlever aisément le ménisque.

Ce sont là des avantages incontestables que le résultat opératoire obtenu fait d'ailleurs apprécier par-dessus tout.

RAPPORTS

1° *Observation d'un cas de tétanos subaigu guéri par sérothérapie intrarachidienne à très haute dose (un demi-litre environ), et par traitement chirurgical de la plaie tétanigène*,

par M. **Emile Tailhefer**, Chirurgien-chef de l'hôpital de Béziers.

2° *Un cas de tétanos guéri par le sérum à doses fortes et par le somnifène*,

par MM. **Coudrain** (de St-Quentin) et **Legrand-Desmons** (de Bohain).

3° *Tétanos « post abortum ». Traitement par le sérum à très hautes doses, la paratoxine et l'acide phénique. Guérison*,

par MM. **Chaouat**, **Noyer** et **Duboucher** (d'Alger).

Rapport de M. Louis Bazy.

Nous continuons à recevoir une série d'observations de tétanos heureusement guéris. Nous devons nous réjouir de l'importance de ces documents. En effet, chacun d'entre nous n'a que rarement l'occasion de voir et de traiter des tétaniques, si bien qu'il serait difficile de préciser les meilleures règles thérapeutiques à suivre si les observations isolées ne parvenaient pas à être ainsi groupées. Les observations qui nous ont été

envoyées viennent mettre en évidence l'importance de certains principe sur lesquels j'ai déjà insisté dans des rapports antérieurs.

Les auteurs qui nous les ont envoyées ont, en effet, utilisé le sérum antitétanique à très hautes doses, ce qui paraît être la conduite la plus logique. Ils ont eu recours dans la plupart des cas à la voie intrarachidienne qui semble être effectivement d'une efficacité supérieure.

Le traitement de la plaie tétanigène a retenu tout particulièrement leur attention et je m'en réjouis très vivement, puisque l'on sait que cette question avait soulevé ici une discussion assez importante. Aujourd'hui, le problème semble résolu par l'affirmative, au point que M. Lombard, d'Alger, dans *l'Algérie Médicale* de janvier 1928, a pu écrire : « J'en arrive à penser que le tétanos confirmé, lorsque l'exérèse du foyer peut être pratiquée assez tôt, c'est-à-dire avant la sidération du bulbe, la sérothérapie doit suivre immédiatement l'acte opératoire et ne plus être renouvelée ; elle devient inutile à partir du moment où la toxine circulante a été neutralisée ou fixée par le système nerveux. »

Enfin, les observations rapportées nous permettent de constater les heureux effets des anesthésiques, car un des points essentiels du traitement du tétanos est, à mon avis, d'empêcher à tout prix le malade de souffrir.

La première observation qui est due à M. Tailhefer met bien en valeur l'importance de l'anesthésie, puisque notre collègue a pu pratiquer 16 ponctions lombaires suivies d'injections intrarachidiennes et toutes sous l'anesthésie générale qui a d'ailleurs été admirablement supportée. D'autre part, M. Tailhefer a employé des doses énormes de sérum. C'est ainsi qu'il a pu injecter jusqu'à 470 cent. cubes dans le rachis et 1.160 par la voie sous-cutanée.

Un point mérite d'être retenu dans son observation, c'est que deux des injections intrarachidiennes ont été suivies de phénomènes particulièrement inquiétants. J'ai déjà observé que l'injection sérique chez le tétanique pouvait être accompagnée de troubles véritablement impressionnants et c'est d'ailleurs une constatation que bien d'autres chirurgiens ont pu faire. Le tétanique effectivement est particulièrement sensible et il y a lieu de se demander si, dans ces conditions, la vitesse avec laquelle on pratique l'injection ne joue pas un rôle. Je crois qu'il vaut mieux être très prudent, surtout lorsque l'on injecte des quantités de sérum aussi considérables que celles auxquelles M. Tailhefer a eu recours.

L'observation de M. Tailhefer est très détaillée, et je pense qu'il sera intéressant de pouvoir la lire en son entier. Je me permets donc de la faire figurer dans nos Bulletins.

Nous soumettons à la Société de Chirurgie la guérison d'un tétanos subaigu chez un garçon de onze ans : 1° par l'injection intrarachidienne d'un demi-litre de sérum antitétanique (470 cent. cubes) sous anesthésie générale au chloroforme ; 2° par l'injection sous-cutanée de sérum antitétanique (1.160 cent. cubes) dans l'espace d'un mois et demi ; 3° par le traitement chirurgical de la plaie tétanigène, suivant les principes de M. Louis Bazy.

Par voie rachidienne, nous avons injecté 270 cent. cubes de sérum purifié (50 cent. cubes à 5.000 unités; 220 cent. cubes à 1.500 unités) et 200 cent. cubes de sérum non purifié, car nous n'en avions pas d'autre à notre disposition. Le total injecté par cette voie est de 470 cent. cubes en 16 ponctions lombaires. Chaque ponction a été faite sous anesthésie générale, les 2 premières à l'éther, les 14 autres au chloroforme. Il suffisait de donner quelques gouttes de chloroforme pour obtenir immédiatement l'anesthésie. Le premier jour nous avons eu recours d'abord au sérum sous-cutané, suivant la méthode de Besredka ; nous avons injecté ensuite dans le rachis 30 cent. cubes de sérum non purifié après avoir retiré 30 cent. cubes de liquide céphalo-rachidien. Le lendemain, nous avons injecté dans le rachis 50 cent. cubes de sérum non purifié, après soustraction de 30 cent. cubes de liquide céphalo-rachidien et, le jour suivant, 60 cent. cubes non purifié, après évacuation de 50 cent. cubes de liquide céphalo-rachidien. Cette dose de 60 cent. cubes a été répétée deux jours après. Les autres doses intrarachidiennes ont été de 30, 40 et le plus souvent de 20 cent. cubes. Nous avons noté une réaction très forte, après la deuxième injection intrarachidienne de 60 cent. cubes de sérum non purifié ; contractures généralisées, révulsion des yeux, perte de connaissance. La crise a été de courte durée. Cette dose de 60 cent. cubes de sérum non purifié avait pourtant été bien tolérée l'avant-veille. Le surlendemain, une dose de 40 cent. cubes de sérum purifié à 1.500 unités a provoqué de nouveaux accidents plus graves, avec perte de connaissance, mydriase, respiration difficile, contractures généralisées ; cet état inquiétant a persisté pendant cinq minutes environ.

A noter que la première crise avait été précédée d'une ponction évacuatrice de 25 cent. cubes de liquide céphalo-rachidien ; 35 cent. cubes de liquide céphalo-rachidien avaient été enlevés avant la deuxième.

Par voie rachidienne, nous avons employé du sérum purifié, sauf pendant trois jours (le premier jour, 30 cent. cubes ; le troisième jour, 60 cent. cubes ; et le cinquième jour 60 cent. cubes). Les très fortes doses (60 cent. cubes) ont été faites avec du sérum non purifié. Pour la voie sous-cutanée, nous avons utilisé du sérum non purifié. Lorsque le jeune malade est entré à l'hôpital, la plaie tétanigène qui avait siégé sur la phalangette du 3e orteil droit (plaie causée par une pierre pendant une marche pieds nus, au bord de la mer) était cicatrisée. Le lendemain, ayant constaté que cette cicatrice était douloureuse à la palpation, nous avons procédé, sous anesthésie, à l'extraction de l'ongle sous lequel nous avons trouvé du pus. Curettage. Eau oxygénée trois fois par jour et exposition à l'air et au soleil. Ce traitement chirurgical a donné une amélioration très nette de l'état du tétanique.

La période d'incubation a été de dix jours, les signes ont apparu dix jours après la blessure et le traitement antitétanique n'a été institué que cinq jours après, dès que le madade a été envoyé dans notre service. La température était alors à 38°, elle s'est élevée jusqu'à 40°, elle a ensuite rapidement diminué, mais elle a persisté pendant dix-neuf jours. Le pouls est resté à 120 pendant les cinq premiers jours du traitement, à 100 pendant les dix jours suivants. La guérison complète a été obtenue en deux mois.

Antoine Mot... (onze ans), de Valras-la-Plage. Entré à l'hôpital de Béziers le 4 juin 1928. Sorti le 7 août 1928.

Plaie sur l'extrémité de la phalangette du 3e orteil droit, par une pierre heurtée pendant une marche, pieds nus sur la plage ; dix jours après, quelques contractures généralisées de courte durée ; cinq jours après l'apparition de ces contractures, entrée à l'hôpital de Béziers.

4 juin 1928 : Nous constatons des contractures généralisées, sauf *aux membres supérieurs*. Rigidité. Facies sardonique. Trismus incomplet. La flexion passive des membres inférieurs est possible sans douleur intense. Injection sous-cutanée de 20 cent. cubes de sérum antitétanique non purifié, mélangé à de l'eau salée et injecté en plusieurs fois suivant la méthode de Besredka. Puis,

avec anesthésie générale à l'éther, ponction lombaire. On retire 30 cent. cubes de liquide céphalo-rachidien clair et on injecte 30 cent. cubes de sérum antitétanique non purifié (n'ayant pas du purifié). Température rectale : 37°9. Pouls : 128.

5 juin 1928 : Le trismus diminue. Traitement chirurgical de la plaie qui était cicatrisée. Curettage. Eau oxygénée. Longue exposition à l'air et au soleil. Injection rachidienne de 50 cent. cubes de sérum non purifié, après ablation de 30 cent. cubes de liquide céphalo-rachidien, 50 cent. cubes sous-cutané matin et soir. Cinq ou six grandes crises de contractures. Température rectale : matin 38°5, soir 39°9. Pouls : matin 128, soir 130.

6 juin 1928 : Le trismus diminué (le malade introduit deux doigts entre ses dents). Flexion passive des membres inférieurs complète, quatre crises. Ponction lombaire avec anesthésie au chloroforme. On retire 50 cent. cubes de liquide céphalo-rachidien et on injecte 60 cent. cubes de sérum non purifié. Pas d'accident. Matin et soir 60 cent. cubes de sérum non purifié sous-cutané. Température : matin 38°2, soir 39°2. Pouls : matin 120, soir 124.

7 juin 1928 : Trismus partiel persiste. Rigidité diminue. La flexion *spontanée* des membres inférieurs est impossible. La contracture des muscles pectoraux diminue. Pas de crise de contracture. Ponction lombaire sous chloroforme, 20 cent. cubes de liquide céphalo-rachidien et 20 cent. cubes de sérum *purifié* à 5.000 unités, 60 cent. cubes non purifié sous la peau matin et soir. Température : matin 38°7, soir 38°. Pouls : matin 116, soir 108.

8 juin 1928 : La rigidité diminue. Rotation légère de la tête. Trismus persiste ; autres contractures comme la veille. Ponction lombaire sous chloroforme, 25 cent. cubes de liquide céphalo-rachidien (hypotendu). On ne peut retirer une plus grande quantité de liquide céphalo-rachidien. Injection de 60 cent. cubes de sérum non purifié, 30 cent. cubes sous-cutané. *Immédiatement après, crise violente, contractures généralisées très fortes, de peu de durée, yeux révulsés. La crise est courte*, 30 cent. cubes matin et soir sous-cutané. *Deuxième crise dans l'après-midi, plus courte et moins intense.*

Température : matin, 37°5 ; soir, 38°3 ; pouls : matin, 100 ; soir, 112.

9 juin 1928 : La rigidité diminue. Le trismus partiel persiste. La contracture des pectoraux est presque nulle. Le malade bouge ses pieds. Ponction lombaire sous chloroforme, 30 cent. cubes de liquide céphalo-rachidien, 30 cent. cubes de sérum purifié, le soir, 40 cent. cubes sous-cutané non purifié. Pas de crises. Température : matin, 37°7 ; soir, 38° ; pouls : matin, 100, soir, 104.

10 juin 1928 : Situation identique. Le malade fait des mouvements, peut remuer ses membres inférieurs, mais leur flexion est impossible. Ponction lombaire sous chloroforme, 35 cent. cubes de liquide céphalo-rachidien. Injection de 40 cent. cubes de sérum purifié, 1.500 unités, 40 cent. cubes sous-cutané. *Dix minutes après l'injection rachidienne, crise très violente d'une durée de cinq minutes (yeux fixes, pupilles dilatées, respiration difficile, contractures généralisées).* Dans l'après-midi quelques contractures des membres supérieurs. Le rictus sardonique a beaucoup diminué.

Température : matin 37°5 ; soir 37°9 ; pouls : matin 96, soir 104.

11 juin 1928 : Les contractures des membres inférieurs diminuent. *La flexion active des membres inférieurs est possible.* Ponction lombaire sous chloroforme. 20 cent. cubes de liquide céphalo-rachidien. Injection de 20 cent. cubes de sérum intrarachidien et de 20 cent. cubes sous la peau. Pas de crise. Quelques contractures. Température : matin 37°5, soir 38°. Pouls : matin 104, soir 96.

12 juin 1928 : Même état. Ponction lombaire, 20 cent. cubes de liquide céphalo-rachidien, 20 cent. cubes de sérum intrarachidien, 40 cent. cubes sous-cutané.

Température : matin, 37°5 ; soir, 38°5 ; pouls : matin, 100 ; soir, 104.

13 juin 1928 : La flexion des membres inférieurs est à peu près complète, flexion incomplète et non douloureuse du tronc. Ponction lombaire sous chlo-

roforme 20 cent. cubes de liquide céphalo-rachidien, 20 cent. cubes de sérum intrarachidien et 40 cent. cubes sous-cutané. Température : matin, 38°; soir, 38°7; pouls : matin, 92; soir, 112.

14 juin 1928 : Pas de crise, même traitement.

Température : matin, 37°3; soir, 37°3; pouls : matin, 92; soir, 112.

15 juin 1928 : État stationnaire. Température : matin, 37°2; soir, 37°4; pouls : matin, 96, soir, 100.

16 juin 1928 : État stationnaire. Température : matin, 37°2; soir, 37°3; pouls : matin, 88; soir, 96. La contracture partielle des muscles abdominaux persiste.

17 juin 1928 : État stationnaire. Température : matin, 37°9; soir, 38°; pouls : matin, 104; soir, 106.

18 juin 1928 : On ne faitaucune injection de sérum. Température : matin, 37°; soir, 38°; pouls : matin, 92; soir, 96.

19 juin 1928 : Ponction lombaire sous chloroforme, évacuation de 20 cent. cubes de liquide céphalo-rachidien; injection intrarachidienne de 20 cent. cubes; 20 cent. cubes sous-cutané.

Température : matin, 37°3; soir, 38°2; pouls : matin, 104; soir, 104.

20 juin 1928 : Pas de ponction lombaire, 20 cent. cubes sous-cutané. Température : matin, 37°1; soir, 37°4; pouls : matin, 84; soir, 86.

21 juin 1928 : Pas de ponction lombaire, 20 cent. cubes sous-cutané. Température : matin, 37°; soir, 37°3; pouls : matin, 96; soir, 92.

22 juin 1928 : Ponction lombaire, évacuation de 10 cent. cubes de liquide céphalo-rachidien; injection 20 cent. cubes, 20 cent. cubes sous-cutané. Température : matin, 36°9; soir 37°5; pouls : matin, 76; soir, 76.

23 juin 1928 : Très bon état général. Les contractures ont disparu. 20 cent. cubes sous-cutané. Température : matin, 37°; soir, 37°; pouls : matin, 92; soir, 86.

24 juin 1928 : Le malade se lève mais ne marche que s'il est soutenu, 20 cent. cubes sous-cutané. Température : matin, 37°4; soir, 37°5; pouls : matin, 78; soir, 72.

25 juin 1928 : 20 cent. cubes sous-cutané. Température : matin 37°4; soir, 37°5; pouls: matin, 84; soir, 88.

Du 26 juin au 19 juillet : On fait chaque jour une injection sous-cutanée de 10 cent. cubes de sérum antitétanique; on cesse le 19 juillet, car depuis le 15 juillet on *avait remarqué qu'après chaque injection le malade avait une petite crise caractérisée par une très courte obnubilation intellectuelle, et quelques contractures généralisées.*

A la date du 6 juillet 1928 : analyse du liquide céphalo-rachidien : culot de centrifugation peu abondant. Quelques polynucléaires. Nombreux lymphocytes. Pas de bactéries. En somme, lymphocytose presque pure.

L'observation de MM. Coudrain et Legrand-Desmons présente un intérêt spécial parce que dans leur cas, au lieu d'utiliser l'anesthésie par inhalation, ils ont eu recours à l'injection intraveineuse de somnifène dont j'avais déjà eu l'occasion de vous signaler les effets favorables.

Un point également mérite d'être mis en valeur dans cette observation, c'est la fréquence du tétanos dans les régions libérées qui, jusqu'à la guerre, en étaient indemnes. Il semble bien que ces terres, foulées par une énorme agglomération d'hommes et d'animaux, soient devenues à leur tour des champs tétanifères.

Fou... (Maurice), journalier, dix-sept ans, à Bohain (Aisne).

Aux environs du 20 octobre 1928, s'est piqué au doigt avec du fil de fer bar-

belé en arrachant des betteraves. Au bout de quelques jours, rougeur et gonflement du médius, mais le blessé ne consulte pas.

Progressivement apparaissent raideurs et crampes douloureuses au niveau du membre blessé, puis de tout le corps, et la raideur tétanique est typique, lorsque, le 3 novembre, l'un de nous est appelé pour la première fois.

Aussitôt est institué un traitement comportant :

1° Sérum antitétanique ordinaire par voie intraveineuse aux doses les plus fortes permises par le ravitaillement du pays : 50 cent. cubes ;

2° Médication calmante : chloral, bromure, codéine ;

3° Alimentation au biberon.

Le 4 : 100 cent. cubes de sérum intraveineux sont réinjectés, la fièvre est élevée, les contractures fréquentes, l'état du blessé est jugé très grave.

Le 5 : En présence d'un tel état, nous décidons :

1° De tenir notre blessé sous le somnifène ;

2° De faire du sérum intrarachidien.

Immédiatement, injection de 3 cent. cubes de somnifène intraveineux. Nous profitons du calme immédiatement apparu pour faire une ponction lombaire que nous réussissons haute (D11-D12) : liquide clair, tension normale, soustraction 10 cent. cubes.

Injection : 20 cent. cubes de sérum ordinaire.

Nous décidons de continuer le somnifène à dose croissante, et le sérum à dose maxima et par toutes les voies.

Le 6 novembre : 6 cent. cubes de somnifène, 100 cent. cubes de sérum (intraveineux).

Le 7 novembre : 6 cent. cubes de somnifène, 50 cent. cubes de sérum (intraveineux).

Le 9 novembre : 10 cent. cubes de somnifène intramusculaire, 100 cent. cubes de sérum intraveineux et intramusculaire.

Le malade boit beaucoup, urine bien (pas d'albumine). Pas de selles, transpirations abondantes. Torpeur accentuée. Les contractures deviennent de moins en moins fréquentes et de moins en moins violentes.

Le 10, nous trouvons le malade en meilleur état. Il existe une détente manifeste. Les contractures persistent encore au tronc, au cou, au membre supérieur, mais diminuent aux membres inférieurs. De même, le trismus s'est considérablement amendé : 3 cent. cubes de somnifène intraveineux.

P. L. On soustrait 10 cent. cubes de liquide clair qu'on remplace par 30 cent. cubes de sérum antitétanique.

Le 11 novembre. Sommeil profond, fièvre intense [réaction sérique (?)].

20 cent. cubes de sérum intramusculaire.

XL gouttes de sommifène *per os*.

Le 12 novembre. La fièvre est tombée ; le malade, euphorique, sourit et demande à manger. La raideur persiste au niveau du rachis et du tronc. Le malade refusant toute nouvelle piqûre, on ordonne quelques lavements purgatifs et on continue le sommifène *per os*.

Progressivement, trismus, raideurs du rachis et du cou disparaissent. Le malade se lève et apprend à marcher seul.

Le 21 novembre, il est complètement guéri.

Le 26 novembre, il reprend son travail.

Il a reçu au total : 50 cent. cubes de sérum intrarachidien, 450 cent. cubes de sérum intraveineux et 70 cent. cubes de sérum intramusculaire, soit *570 cent. cubes* de sérum antitétanique ordinaire, 20 cent. cubes de somnifène Roche intraveineux, 15 cent. cubes de somnifène *per os*, plus 40 grammes de bromure de potassium et 40 grammes de chloral environ.

Telle est l'histoire de notre blessé.

Il nous semble encore intéressant d'insister sur le fait suivant :

Alors que les praticiens du Centre de la France voient quelquefois un ou

deux tétaniques dans toute leur carrière et bien souvent n'en voient pas, les médecins des régions dévastées ont tous soigné d'assez nombreux cas de tétanos depuis la guerre. L'un de nous (le Dr Legrand-Desmons) en a observé 4 avant le cas présent, ce qui porte à 5 le nombre des tétanos qu'il a soignés en moins de dix ans.

Enfin, la troisième observation de MM. Chaouat, Noyer et Duboucher a trait à un cas rare de tétanos *post abortum*.

Voici cette observation :

Observation. — Une jeune femme de trente et un ans, d'une santé et d'une résistance excellentes, fait une fausse couche primipare. Au dixième jour, elle fait appeler son médecin traitant pour du trismus, et lui donne tous renseignements sur les conditions qui ont accompagné la fausse couche (sonde). Le diagnostic de tétanos est immédiatement posé. La température est à 38°; il y a quelques contractions des muscles de la paroi abdominale. Devant la gravité du tétanos viscéral, et malgré le début tardif et la température peu élevée, on institue d'emblée une médication mixte. La malade recevra tous les jours 400 à 800 cent. cubes de sérum antitétanique, 2 à 15 cent. cubes de paratoxine, 0 gr. 40 d'acide phénique ; elle recevra en outre 9 à 12 grammes d'hydrate de chloral en lavements. Les voies d'administration du sérum seront la voie intraveineuse (200 à 400 cent. cubes) et la voie sous-cutanée (200 à 400 cent. cubes). Après une longue et angoissante évolution, la guérison surviendra.

Voici les détails de l'observation :

La fausse couche a eu lieu le 2 juillet 1928, l'inoculation date de la veille. Le trismus apparaît le 11 juillet.

Le traitement débute le 13 juillet. Le malade reçoit ce jour 300 cent. cubes de SAT désalbuminé en deux injections intraveineuses et 200 cent. cubes en deux injections sous-cutanées ; on fait 2 cent. cubes de paratoxine. La température est de 38° le matin et 37°9 le soir. Le trismus est variable. Il y a quelques crises de contractures des muscles de la paroi abdominale antérieure. Il existe quelques phénomènes respiratoires se reproduisant par accès, mais restant modérés.

14 juillet : La malade reçoit 100 cent. cubes de SAT par voie intraveineuse et 100 cent. cubes par voie sous-cutanée matin et soir, et, en outre, 9 grammes d'hydrate de chloral en lavements, 12 cent. cubes de paratoxine et 0 gr. 40 d'acide phénique en injections hypodermiques. La température est de 39°1 le matin et de 38°9 le soir.

15 juillet : Une injection intraveineuse de 100 cent. cubes de SAT et une injection sous-cutanée semblable est faite matin et soir. Paratoxine, 15 cent. cubes ; acide phénique, 0 gr. 40; hydrate de chloral, 12 grammes. La température, qui est à 38°4 le matin, monte à 40° le soir. Le trismus est plus intense, il ne diminue que pendant les heures qui suivent les injections de sérum; les crises paroxystiques de contracture des muscles abdominaux sont plus longues et plus fréquentes; les troubles dyspnéiques surviennent par accès plus rapprochés et plus intenses. Les muscles postérieurs du tronc et de la nuque se contracturent. Les crises paroxystiques ont une tendance à se généraliser. Néanmoins, les phénomènes musculaires restent intermittents et, par moment, la malade peut s'asseoir, entr'ouvrir la bouche et avoir un moment de calme et de repos. L'état s'est cependant franchement aggravé, et si l'évolution progressive est lente, elle est néanmoins évidente.

16 juillet : 600 cent. cubes de SAT non purifié; 15 cent. cubes de paratoxine; 12 grammes d'hydrate de chloral; 0 gr. 40 d'acide phénique. La température est de 38°7-39°3. Les contractures musculaires et les crises paroxystiques restent les mêmes. A noter, toujours, des phases d'amélioration pendant les-

quelles le trismus, les contractures abdominales et rachidiennes, les phénomènes respiratoires s'atténuent largement, ce qui permet à la malade de boire et de dormir un peu.

17 juillet : Même traitement. La malade est agitée par moments, et d'autres fois abattue. Les contractures musculaires paraissent moins marquées et les crises paroxystiques qui, la veille, s'étaient étendues jusque dans les membres sont moins intenses et moins fréquentes. Il y a des moments de sommeil pendant lesquels la mâchoire inférieure est tombante. Céphalée violente. La température est de 39°5-39°7. Il n'y a pas d'aggravation manifeste.

18 juillet : La situation s'aggrave : l'opisthotonos est plus marqué, ainsi que les crises de contracture. La malade se plaint d'un manque constant d'air; elle présente une ébauche de rire sardonique. Les contractures de la paroi de l'abdomen et des viscères abdominaux sont très pénibles. La dose de sérum est portée à 800 cent. cubes; la paratoxine, l'hydrate de chloral et l'acide phénique sont continués. On fait, de plus, une piqûre sous-cutanée de 500 cent. cubes de sérum glucosé pour augmenter les urines devenues rares. Dans la soirée apparaissent des nausées. La température est à 38°7-40°.

19 juillet : Même traitement. La température à 39°2-40°3. Etat sévère. Début de réaction sérique.

20 juillet : Même traitement. La température monte à 39°5-39°9. Pas d'amélioration. La réaction sérique s'est accentuée : urticaire généralisée et arthralgies.

21 juillet : Même traitement. La température descend à 39°-39°5. Une légère détente se produit, notamment dans les phénomènes respiratoires. La réaction sérique est encore plus intense.

22 juillet : Même traitement. Température à 39°3-39°. La réaction sérique devient très pénible.

23 juillet : La dose de SAT est abaissée à 600, en raison de l'intensité de la réaction sérique et de l'atténuation des phénomènes tétaniques. Température à 38°5-39°2. Le sérum glucosé est supprimé.

24 juillet : 400 cent. cubes de SAT sous-cutané et suppression de l'acide phénique. La paratoxine est continuée. La température est de 39°5-39°2. Les phénomènes tétaniques se sont encore amendés et il persiste des crises abdominales paroxystiques, un peu de raideur des muscles de la nuque et du trismus. Les contractures musculaires sont intermittentes. Il n'y a plus guère de phénomènes respiratoires.

25 juillet : La température est à 38°5-38°7. 200 cent. cubes de SAT et 6 cent. cubes de paratoxine. L'amélioration continue.

26 juillet : 100 cent. cubes de SAT et 6 cent. cubes de paratoxine.

27 juillet : La température est de 38°5-38°9. 50 cent. cubes de sérum antitétanique et 4 cent. cubes de paratoxine. La malade quitte la maison de santé.

Dans la suite, elle reçoit 10 à 50 cent. cubes de SAT et 4 cent. cubes de paratoxine par jour. Puis on alterne le sérum et la paratoxine. Pendant trois jours (les 28, 29 et 30 juillet), le sérum ayant été interrompu, la température s'est élevée à 39°5. De petites doses de sérum suffisent à la faire redescendre, mais seulement au bout de quatre ou cinq jours. Elle est ensuite très irrégulière, évoluant entre 37°5 et 38°8. Elle atteint passagèrement 39°3 le 6 août et se maintient au-dessous de 38° à partir du 11 août et au-dessous de 37°5 à partir du 18.

Les contractures diminuent peu à peu, après avoir montré toujours une grande variabilité. De même les crises paroxystiques surtout abdominales et finalement uniquement abdominales ont diminué de fréquence et d'intensité. Leur reprise a parfois obligé de remonter la dose de SAT à 50 cent. cubes par jour et, finalement, la malade a reçu un total de plus de 9 litres de sérum.

Le 8 septembre, on note l'existence d'un œdème des membres inférieurs qui est apparu au premier lever (fin août). Il n'y a pas d'albumine dans les urines,

ni de signes cardiaques. Il existe encore un peu de trismus et quelques crises de contracture abdominale. Le sérum a été suspendu il y a une semaine.

Le 27 octobre l'état général est excellent. Les contractures abdominales ont disparu depuis quelques jours. Il y a encore de rares moments de gêne à l'ouverture de la bouche et il existe encore de petites crises de trismus. La vie normale a été reprise il y a une quinzaine environ.

L'intérêt des hautes doses de sérum est ici évidente. En effet, la saturation de la toxine par l'antitoxine était si manifeste que, dès que l'on cessait le sérum, on voyait immédiatement la température s'élever et les accidents tétaniques reprendre. Il est même intéressant de noter que l'importance des crises de contractures paraît être sous la dépendance directe de la quantité de sérum injectée. D'ailleurs les auteurs insistent sur la parfaite tolérance de leur sujet vis-à-vis des quantités de sérum considérables que reçut leur malade.

Il ne faut pas s'effrayer de l'utilisation de doses semblables quand il s'agit de traiter une maladie aussi grave que le tétanos. Il vaut mieux être au-dessus de la dose nécessaire qu'au-dessous. Beaucoup d'échecs de la sérothérapie sont dus à la timidité de son emploi. On ne doit être arrêté que par la tolérance des reins. Le malade de MM. Chaouat, Noyer et Duboucher présenta, il est vrai, un peu d'œdème des jambes, mais seulement lorsqu'il commença à se lever. A aucun moment, on ne constata ni albumine dans l'urine, ni retentissement du côté du cœur.

A propos de leur observation, MM. Chaouat, Noyer et Duboucher posent la question de l'exérèse du foyer tétanique :

« Nous nous sommes posé la question de l'hystérectomie vaginale rapide. Le malade aurait vraisemblablement supporté cette intervention. Celle-ci nous a paru devoir être écartée comme inutile, car la plaie opératoire serait restée souillée par le bacille tétanique pullulant dans les sécrétions et les plaies utérines (pas de recherche de laboratoire). De plus, dans deux cas, l'un de nous a pu se rendre compte de l'insuffisance de l'exérèse à petite distance du foyer pour empêcher l'éclosion du tétanos ou amener sa guérison.

« Dans le premier cas, un blessé par coup de feu de la main avec grosse infection fut amputé en territoire sain (partie moyenne de l'avant-bras) et suturé. La plaie sécréta peu. Une dizaine de jours après commençait un tétanos subaigu qui guérit par de grosses doses de SAT non purifié (1 litre le premier jour et doses progressivement décroissantes dans les jours suivants, une semaine environ; voies d'introduction : sous-cutanée, surtout intraveineuse, rarement intrarachidienne), de paratoxine et d'acide phénique.

« Le deuxième cas, plus ancien, est celui d'une jeune fille chez laquelle l'inoculation se fit au niveau d'une escarre post-typhique des 5 orteils. L'amputation transmétacarpienne avec suture et évolution peu septique de la plaie opératoire ne permit pas à la malade de guérir d'un tétanos qui n'avait rien de subaigu, même avec du sérum (petites doses en comparaison de celles qu'on emploie actuellement), de la paratoxine et de l'acide

phénique. Cette observation laisse entrevoir la supériorité de la sérothérapie intensive sur les autres thérapeutiques antitétaniques. Celles-ci se sont cependant montrées expérimentalement, et parfois cliniquement, de quelque utilité, c'est pourquoi nous les associons à la sérothérapie.

« Les deux dernières observations simplement citées se rapportent à des malades ayant subi l'amputation à peu de distance du foyer tétanigène, mais cependant en territoire sain. L'opération parut dans les deux cas avoir été faite avec assez de protection pour qu'il fût possible de faire une suture sur petit drainage de sécurité. Cela ne suffit pas à éliminer l'infection tétanique dans un cas et à faciliter la guérison dans l'autre. Peut-être en eût-il été autrement, si l'amputation eût été faite à distance du foyer. C'est à la pratique de nous fixer sur ce point.

« Quoi qu'il en soit, ces deux observations démontrent qu'on ne peut rien espérer d'une hystérectomie vaginale ou abdominale dans le tétanos puerpéral ou *post abortum*. C'est pourquoi nous avons rejeté cette intervention. »

Les arguments qu'ils donnent sont évidemment fort justes, puisqu'ils ont guéri leur malade. Toutefois, lorsque j'ai proposé de pratiquer l'exérèse du foyer tétanigène, je n'ai pas prétendu que cette pratique fût indiquée dans tous les cas et je suis convaincu que, même lorsqu'elle est possible, elle ne suffit pas soit à éviter le tétanos, soit à en assurer la guérison. Je crois cependant qu'elle procure une garantie supplémentaire, quand elle est possible et *légitime*.

On ne peut, d'autre part, manquer d'être impressionné par l'argument de M. Lombard qui, lorsqu'il a pu supprimer complètement le foyer tétanigène dans de bonnes conditions, s'est contenté d'une forte dose de sérum une fois donnée et a ainsi obtenu trois guérisons sur 3 cas. L'on peut, au contraire, dans l'observation qui nous est soumise, relever que les doses de sérum ont dû être toujours abondantes, et toujours fréquemment renouvelées, sous peine d'assister à la reprise des accidents tétaniques. On peut donc à nouveau insister sur ce fait que la marche du tétanos semblait directement influencée par l'injection sérique, si bien qu'on en arrive à se demander si ce n'est précisément pas à la persistance du foyer tétanigène intra-utérin que les auteurs ont dû d'être obligés d'avoir recours, pendant si longtemps et à des doses aussi considérables, à la sérothérapie antitétanique.

MM. Chaouat, Noyer et Duboucher ont complété le traitement du tétanos par des injections de paratoxine. Ils semblent n'attribuer à ce médicament qu'une importance limitée. On sait que la paratoxine est composée de lipoïdes biliaires riches en cholestérine. Cette méthode thérapeutique est basée sur ce fait que l'on pense que les lipoïdes sont susceptibles de fixer la toxine circulante et par conséquent de l'empêcher d'atteindre les centres nerveux pour lesquels elle a une affinité particulière. Certaines expériences *in vitro* paraîtraient donner raison à cette manière de voir, mais il ne semble pas que les résultats cliniques aient justifié les expériences théoriques.

On pourra en tout cas se rapporter à l'étude si pénétrante que M. Linossier

a consacrée à cette question dans son rapport sur « les lipoïdes dans l'infection et dans l'immunité », pour avoir de plus amples détails.

Quoi qu'il en soit, les trois observations que je viens de rapporter contribuent, comme je l'ai dit, à la mise au point du traitement du tétanos qui semble, à l'heure actuelle, obéir à des règles assez précises, et je ne puis que vous proposer de remercier leurs auteurs de nous les avoir envoyées.

M. Maisonnet: Il est incontestable qu'à la suite des injections intrarachidiennes de sérum, qu'il s'agisse de sérum antitétanique, ou de sérum antiméningococcique, il existe des réactions méningées parfois intenses, réactions qui guérissent facilement dès que la sérothérapie est interrompue. Par contre je ne connais pas d'observations de localisations du bacille de Koch sur les méninges, après injection intrarachidienne de sérum antitétanique.

Je voudrais cependant demander à M. Bazy, qui mieux que quiconque connaît la question, s'il ne pense pas que pour éviter les doses excessives de sérum, dans les formes prolongées de tétanos, il n'est pas indiqué d'associer à la sérothérapie la vaccination antitétanique.

M. Lecène : Je constate qu'actuellement, sous l'influence de publications médicales récentes, on tend de plus en plus à injecter des quantités « *formidables* » de sérum antitétanique. A mon avis, c'est une erreur que d'injecter de telles quantités de sérum antitoxique dans tous les cas de tétanos ; en effet ces injections sont loin d'être sans inconvénient, et il est absolument certain qu'elles peuvent donner des accidents toxiques très graves du côté du foie ou des reins.

Il me semble que le tétanos traumatique ne doit être traité par des doses aussi considérables et répétées de sérum antitoxique que lorsque le foyer tétanigène est inaccessible à tout traitement chirurgical : tétanos splanchnique ou tétanos post-opératoire. Dans ces cas, étant données l'extrême gravité bien connue des accidents tétaniques et l'impossibilité de supprimer « *la fabrique* » *de toxine tétanique*, il faut, à tout prix, injecter le plus possible d'antitoxine tétanique.

Mais par contre, *si le foyer tétanigène a pu être supprimé, les corps étrangers enlevés et la plaie parfaitement détergée*, je considère que les injections massives systématiques de sérum antitoxique sont le plus souvent inutiles et *certainement dangereuses* dans certains cas. Un de mes malades auquel j'avais arrêté l'évolution d'un tétanos traumatique, survenu dix-huit jours après l'accident, par l'ablation du corps étranger tétanigène et le débridement total de la plaie d'entrée, a failli mourir d'intoxication hépatique grave avec purpura généralisé et albuminurie parce que l'on s'est obstiné à lui faire (sans aucune indication, à mon avis) des doses massives de sérum antitoxique.

M. Louis Bazy : Je me réjouis vivement de la discussion qui vient de s'ouvrir et j'en remercie les collègues qui ont bien voulu y prendre part, parce qu'elle va me permettre de préciser certains points.

Mon ami Sorrel me demande ce que je pense ou ce que je sais de l'action irritante du sérum sur les méninges.

Cette action n'est pas douteuse. M. Dopter, dans le beau livre qu'il a consacré à la méningite cérébro-spinale, y a particulièrement insisté. L'irritation méningée, *la méningite sérique*, présente, en effet, une grande importance pratique. Il n'est pas rare, en effet, de voir, dans la méningite cérébro-spinale à méningocoques, les phénomènes s'amender d'abord sous l'influence des injections intrarachidiennes de sérum, puis reprendre. La question qui se pose alors est de savoir si la recrudescence des accidents est due à une reprise de l'infection méningococcique ou au contraire à l'irritation des méninges par le sérum. M. Dopter a bien montré que l'aspect du liquide, sa formule leucocytaire et sa culture permettent de faire le départ entre deux ordres de phénomènes. Dans le cas de reprise de l'infection, le traitement sérique doit être continué. Dans le cas contraire, il doit être interrompu, et irrémédiablement.

Je me permets de rappeler que le sérum n'est pas seulement irritant pour les méninges, mais pour toutes les séreuses en général, et, à cette tribune même, à propos du traitement des arthrites blennorragiques par le sérum intra-articulaire, j'avais attiré l'attention sur l'arthrite sérique en tous points comparable à la méningite sérique, qui se décèle par les mêmes méthodes et commande les mêmes sanctions.

Il est d'ailleurs intéressant de signaler que l'irritation des méninges par le sérum a pu être mise à profit dans un but de diagnostic. Je m'excuse de parler de médecine, en n'étant que chirurgien. Cependant je me souviens d'avoir lu un travail très intéressant de M. Sainton sur le diagnostic différentiel entre l'encéphalite léthargique et la méningite cérébro-spinale, dans des cas bien difficiles où le liquide céphalo-rachidien est clair. Il peut cependant parfois s'agir de méningite à méningocoque. Mais ce germe cantonné dans un repli méningé ne se décèle pas au premier abord. Dans ces cas, M. Sainton propose d'injecter dans le canal rachidien du sérum anti-méningoccique et, à une ponction ultérieure, il a pu déceler le méningocoque qui était absent, invisible, incultivable à la ponction précédente.

M. Maisonnet m'a demandé si je ne pensais pas que la vaccination antitétanique pût être utilement employée dans le traitement du tétanos. M. Maisonnet ne doute pas que la vaccination antitétanique ne me soit particulièrement chère, puisque c'est en 1917 que je l'ai mise en œuvre le premier et que j'avais même utilisé la vaccination par l'anatoxine, bien avant que MM. Ramon et Zœller n'aient fait connaître les recherches qu'ils poursuivaient parallèlement aux miennes, dans le même Institut Pasteur. Or, il résulte des très nombreuses expériences faites, aussi bien par ces auteurs que par M. Descombey et moi-même et qui sont consignées dans la thèse de mon élève, Mme Philippe Clément, qu'au bout d'une seule injection d'anatoxine il n'existe pas ou fort peu d'antitoxine circulante dans le sang. Pour obtenir un effet utile, il est nécessaire d'espacer le plus possible les injections vaccinales et de laisser entre elles un intervalle d'au moins

dix jours. C'est dire que pendant ce temps le tétanos, surtout quand il est grave, aura eu le temps d'évoluer et d'emporter le malade.

D'une manière générale, d'ailleurs, je crois que, dans une intoxication générale comme le tétanos, il est illusoire de compter sur l'action d'un vaccin pour arriver à produire une immunité ou tout au moins un essai de réaction que la toxine n'aura pas suffi à déterminer. Je ne crois pas qu'il soit bon d'imposer à un organisme déjà défaillant un travail supplémentaire qu'il soit hors d'état d'entreprendre.

Je tiens en effet à remercier M. Lecène de l'argumentation qu'il a bien voulu ajouter à mon rapport. Il est inutile de dire que je me trouve en plein accord avec lui. Ce qu'il vient de nous dire prouve combien il est important de porter toute son attention sur le foyer tétanigène et de le traiter, ce qui est trop souvent négligé. Je ne regrette pas d'avoir insisté sur ce point. Je viens de souligner dans mon rapport que M. Lombard, convaincu de l'importance de ce geste, se contente de faire une seule injection de sérum, quand il a pu exécuter une exérèse complète et satisfaisante du foyer tétanigène. Mes idées se trouvent donc tout à fait d'accord sur ce point avec celles que vient si justement d'exprimer M. Lecène.

D'autre part, je suis convaincu, comme lui, que les sérums sont des poisons, des médicaments dont il ne faut user qu'à bon escient. J'ai essayé, dans maintes publications, d'attirer l'attention sur cette notion qui est vraiment bien méconnue. Il suffit de voir la liste innombrable des sérums proposés et qui s'augmente chaque jour. En ce qui me concerne, je ne saurais trop protester contre l'usage abusif qui est fait de sérums inutiles comme les sérums hémopoïétiques et autres. Ces sérums sont dangereux, même quand ils sont offerts par la bouche. J'ai vu, dans bien des cas, des accidents sériques fort graves, consécutifs à *l'ingestion* de sérums tels que les sérums dits hémopoïétiques. Il n'est pas douteux, d'autre part, que dans certains cas on n'ait observé des morts dues à l'action toxique de l'injection de sérum de cheval.

Cependant, dans le tétanos, la sérothérapie est le seul remède qui présente une efficacité certaine. Jusqu'à ce que l'on ait trouvé autre chose, nous ne pouvons nous en passer. Est-il possible de savoir quelles sont les doses nécessaires et suffisantes, d'avoir la certitude de toujours les atteindre et de ne jamais les dépasser? Dans l'état actuel des choses, cela ne me paraît pas possible. Il ne faut pas oublier que l'antitoxine doit saturer la toxine du bacille de Nicolaïer. Or, tous les bacilles tétaniques n'ont pas la même activité toxique, et les bactériologistes qui préparent le sérum antitoxique le savent bien. Certaines variétés de bacilles tétaniques ont une fonction toxique presque nulle, tandis que d'autres en sont si bien pourvues que 1/10.000 de centimètre cube de la toxine qu'elles produisent suffit à tuer le cobaye de 400 grammes.

D'autre part, la tolérance des sujets vis-à-vis du sérum est variable. Certains malades, comme ceux dont j'ai rapporté les observations, supportent des doses énormes de sérum, tandis que d'autres, avec des doses même minimes, sont en proie à des accidents effroyables.

La conclusion sage est donc que, dans le tétanos, il faut s'efforcer de traiter aussi complètement que possible le foyer initial. Si l'exérèse a pu en être faite, on ne doit employer le sérum que dans les proportions où il est nécessaire, sans tendre à l'exagération. Dans les autres cas, l'absence de données précises fera qu'il faudra se guider sur l'évolution de la maladie et qu'il sera important de ne faire de très fortes doses de sérum que si l'on a la certitude d'abord qu'elles sont utiles, ensuite qu'elles sont bien tolérées.

Ulcère duodénal, gastro-entérostomie postérieure trans-mésocolique ; ulcère peptique perforé, dégastro-entérostomisation ; nouvel ulcère pylorique, résection du pylore et gastro-entérostomie postérieure ; ulcère peptique sur la bouche, deuxième gastro-entérostomie, antérieure cette fois ; ulcères peptiques sur les deux bouches,

par M. **René Simon.**

Rapport de M. J.-L. Roux-Berger.

M. René Simon (de Strasbourg) nous a adressé la très intéressante observation qui suit :

En juin 1927, je suis appelé par l'interne de garde pour examiner et opérer le cas échéant un homme de trente-quatre ans qui vient d'être amené à la clinique dans un état alarmant. Il a été pris brusquement, à 6 heures du soir, à la brasserie où il avait déjà bu six « demis » de bière, d'une douleur atroce dans l'épigastre. Pour le remonter, car il pâlissait et était près de tomber en syncope, ses camarades lui firent boire coup sur coup deux verres de vermouth ; mais, comme aucune amélioration ne s'ensuivait, au contraire, ils le firent transporter à l'hôpital.

Je le vois à 7 h. 1/4 ; il vient d'avoir un vomissement abondant. Il souffre très vivement d'une douleur continue que le moindre mouvement exacerbe. Cette douleur, à point de départ épigastrique, irradie dans tout le ventre. Les traits sont tirés, le nez froid, la respiration est superficielle ; le pouls est régulier, faible, à 92.

A l'examen du ventre, qui apparaît rétracté, et dont les muscles sont contracturés, on remarque une cicatrice verticale sus-ombilicale, témoin d'une intervention, gastro-entérostomie pour ulcère duodénal, faite en 1921 à notre clinique. Cette intervention n'aurait eu aucun résultat appréciable ; après quelques semaines de répit, les crises douloureuses auraient repris de plus belle, obligeant le malade à interrompre fréquemment son travail.

Ces commémoratifs, joints aux signes cliniques, me permettent de préciser qu'il s'agit très vraisemblablement d'un ulcère peptique perforé.

Sous anesthésie générale à l'éther, j'interviens aussitôt par une laparotomie médiane sus et para-ombilicale.

Dès l'ouverture du péritoine s'écoule au dehors une grande quantité de liquide bouillon sale, d'odeur fade. Je dégage l'épiploon adhérent à la paroi et explore l'estomac : il est sain et ne présente aucune trace d'ulcère, ni ancien, ni récent ; le pylore est perméable, il ne présente, non plus que la 1re portion du duodénum, rien d'anormal. Je soulève le grand épiploon et le côlon transverse

qui est peu mobile et fixé dans son milieu à la paroi abdominale postérieure par un méso très court, épais et rétracté. Je vois alors une anse jéjunale volumineuse, rouge, congestive, aux parois épaisses, que je reconnais pour l'anse efférente de la gastro-entérostomie. En l'attirant à droite, je dégage son pôle supérieur qui, adhérent au côlon transverse, présente un très fort épaississement avec une petite perforation de 1 centimètre de long sur 2 millimètres de large, laissant écouler de la bière mêlée de grumeaux blanchâtres. L'orifice de la perforation est calleux, friable et ne pourrait être suturé. Je décide de réséquer l'ulcère. Cette résection s'avère difficile en raison du bloc inflammatoire qui unit l'anse jéjunale à l'estomac et au côlon transverse. Aussi, après avoir garni de compresses la région de la perforation, j'incise l'épiploon gastro-colique et libère peu à peu la face postérieure de l'estomac. Cela saigne beaucoup, je pince et lie les vaisseaux au fur et à mesure. Je parviens à dégager la bouche gastro-jéjunale et sectionne l'estomac à son niveau. Je le suture ensuite en deux plans et, relevant le côlon, je libère l'anastomose. L'ulcère siège à sa partie supérieure; j'en résèque les bords et suture la brèche avec assez de peine car l'anse afférente est très courte. Suture en deux plans, fermeture du mésocôlon, reconstitution de l'épiploon gastro-colique; suture de la paroi.

Suites opératoires sans incidents. Le malade quitte la clinique en bon état trois semaines après l'intervention. Une radiographie faite avant sa sortie montre que l'estomac déformé au niveau de la région prépylorique fonctionne bien. Un régime est prescrit.

Peu de temps après les douleurs reprennent, et au mois de janvier 1928 le malade, qui à ce moment habite Metz, se fait opérer par le Dr Jung qui constate l'existence d'un ulcère prépylorique sténosant et fait une résection du pylore avec gastro-entérostomie postérieure transmésocolique à anse longue avec entéro-anastomose.

Les suites opératoires furent d'abord très favorables, le malade ne souffrait plus, il engraissa d'une dizaine de kilogrammes, mais très rapidement il recommença à souffrir et se fit traiter par le Dr Schæffer, de la clinique Sainte-Odile, à Strasbourg-Neudorf, qui, au mois de septembre 1928, constata l'existence d'un ulcère peptique et, sans toucher à l'ancienne bouche, fit une nouvelle gastro-entérostomie, précolique cette fois, à anse longue avec jéjuno-jéjunostomie.

Le malade ne fut pas amélioré. Il revint nous trouver à la clinique chirurgicale A le 15 janvier 1929. Il souffre dans l'hypocondre gauche et ses douleurs s'irradient en arrière vers l'épaule gauche. Vive douleur à la pression à trois travers de doigt au-dessus de l'ombilic, sur la ligne médiane.

L'examen radiologique montre l'estomac très haut situé. La première gastro-entérostomie fonctionne, mais ses contours sont tout à fait irréguliers et déchiquetés. La deuxième bouche est très haut placée, elle fonctionne dès le début; elle est très large, très sensible à la pression et présente des contours très irréguliers. L'évacuation de l'estomac est totale en deux heures.

Il y a donc actuellement des signes nets d'ulcères peptiques sur les deux bouches. Une intervention : libération des anciennes anastomoses, large résection gastrique et nouvelle gastro-entérostomie, est refusée par le malade.

Cette observation est un bel exemple de ces ulcères rebelles que nous connaissons bien, mais il est bon d'en relire de temps en temps une observation détaillée pour nous souvenir que, si certains ulcères guérissent par le seul traitement médical, d'autres par une simple gastro-entérostomie, il en est qui restent incurables — même par une résection pylorique — comme c'est le cas chez ce malade. M. Simon se demande si une résection faite lors de la perforation n'aurait pas mis son malade à l'abri d'une récidive; mais, avec raison, il fait remarquer qu'une telle opération n'était guère indiquée dans

l'état du malade. Remarquons, également, que la récidive s'est produite aussi bien après gastro-entérostomie à anse courte qu'après gastro-entérostomie antérieure à anse longue, et jéjuno-jéjunostomie qui est réputée comme devant favoriser la production d'ulcères gastro-jéjunaux. Je partage l'avis de notre confrère lorsqu'il se demande « si toutes les causes que l'on a invoquées pour expliquer le développement des ulcères peptiques ont bien l'importance que l'on a voulu leur prêter, et s'il ne s'agit pas plutôt de cas bien spéciaux de la maladie ulcéreuse »?

M. Simon a proposé au malade une libération des deux gastro-entérostomies, une vaste résection gastrique : le malade a refusé.

Cette opération aurait-elle mis à l'abri de toute récidive? Je crois qu'il est impossible de l'affirmer.

Je vous prie de remercier M. Simon de nous avoir envoyé cette observation.

M. J. Okinczyc : J'ai déjà cité dans mon rapport au Congrès de Chirurgie une observation qui rappelle celle que vient de nous rapporter Roux-Berger.

Un malade de vingt-cinq ans atteint d'ulcère du duodénum contrôlé par la clinique, l'examen radiologique et l'exploration opératoire, subit entre mes mains une gastro-entérostomie postérieure et une exclusion du pylore par faufilage. Six ans plus tard, il revient, se plaignant de douleurs localisées cette fois à gauche de la ligne médiane. L'examen m'ayant conduit au diagnostic d'ulcère peptique, j'interviens à nouveau et je trouve un ulcère peptique du jéjunum sur l'anse anastomosée. Je supprime la gastro-entérostomie, je résèque l'anse sur laquelle siège l'ulcère, je rétablis la continuité du jéjunum par bout à bout. Ayant quelques doutes sur la perméabilité du pylore, je fais une gastro-entérostomie antérieure avec entéro-anastomose. Quarante-trois jours plus tard, perforation en péritoine libre d'un ulcère peptique du jéjunum sur l'anse anastomosée. J'interviens d'urgence et je résèque l'anse perforée au-dessus de l'entéro-anastomose en fermant la brèche gastrique. A ce moment, le malade n'a plus de gastro-entérostomie, et j'attends, pour en faire une nouvelle, que j'aie la preuve de l'imperméabilité du pylore. Or, tout se passe aussi normalement que je puis l'espérer et je pourrais considérer le malade comme guéri, si, quelques mois plus tard, le malade ne revenait, se plaignant à nouveau d'une douleur siégeant à droite de la ligne médiane, et lui-même réclame une intervention que je décide de faire, cette fois plus étendue. Je trouve, en effet, une réactivation de l'ulcère du duodénum qui s'était pourtant cicatrisé à la suite des premières interventions. Je fais alors une pylorectomie, enlevant en même temps la première portion du duodénum. Je reconnais que ma résection du côté de l'estomac n'étant pas très étendue ne correspondait certainement pas aux antrectomies larges conseillées par Finsterer, et, de fait, le malade se plaint encore de douleurs à type ulcéreux qui font craindre une nouvelle manifestation ulcéreuse.

Les réflexions qui s'imposent devant cette observation me semblent malgré tout instructives. Quelle que soit la cause de l'ulcère, il n'est pas

douteux que le suc hyperacide joue un rôle dans la formation de l'ulcère. Le duodénum, soustrait à l'action de l'acide, cicatrise, mais c'est l'anse jéjunale qui s'ulcère ; quand on rétablit le transit duodénal, l'ulcère duodénal se reproduit.

Et alors, si vraiment les résections larges modifient l'acidité gastrique, et les observations de Finsterer, que nous n'avons pas de raison de suspecter, et comme notre expérience personnelle, semblent bien le prouver, je ne vois pas pourquoi nous n'admettrions pas que les résections larges sont supérieures dans leurs résultats à la gastro-entérostomie.

Je reconnais que nous sommes arrêtés pratiquement dans cette voie par la gravité plus grande des résections. Mais est-ce une raison pour ne pas rechercher tous les moyens d'en abaisser la mortalité, par un perfectionnement de technique, anesthésie locale, opération en deux temps qui est infiniment moins grave, etc., qui égaleront la résection à ce point de vue à la gastro-entérostomie, et qui la rendront supérieure à celle-ci par ses résultats éloignés ?

M. **Picot** : Je pense que parmi les facteurs qui facilitent la récidive de l'ulcère le rôle de la stase hyperacide est un des plus importants et je me demande si chez le malade dont Roux-Berger vient de rapporter l'observation il ne persistait pas, malgré les deux gastro-entérostomies, de la stase acide.

J'ai présenté à la Société de Chirurgie l'observation d'un malade que j'avais opéré de perforation gastrique pour ulcère et auquel j'avais dû faire une gastro-entérostomie complémentaire pour pallier au rétrécissement de la région prépylorique que la résection de l'ulcère et sa suture avaient déterminé.

Malgré cette gastro-entérostomie, il a persisté de la stase et, moins de deux ans après la première opération, mon malade, dont le suc gastrique était très hyperacide, fit un ulcère peptique.

Je l'ai opéré à nouveau et cette fois j'ai réséqué l'estomac et la bouche y attenante, en faisant passer la section au niveau d'une verticale descendant par le bord droit de l'œsophage.

Depuis cette opération, la stase a disparu ; dans le suc gastrique on ne trouve plus d'HCl et mon malade, opéré il y a deux ans au moins, reste jusqu'ici complètement guéri.

La gastro-entérostomie guérit un très grand nombre d'ulcères, mais j'ai tendance à penser que si l'anastomose ne draine pas complètement l'estomac et s'il persiste de la stase acide on doit craindre la récidive peptique. Le meilleur moyen, dans ces cas, de prévenir une nouvelle récidive est de supprimer à la fois la stase et l'hyperacidité en faisant une très large gastrectomie.

M. **Cunéo** : Il n'est pas douteux que la récidive des ulcères se rencontre quelquefois avec une particulière fréquence chez certains sujets, paraissant avoir une prédisposition spéciale. C'est dire qu'aucune variété d'opération ne permet de mettre à coup sûr ces malades malchanceux à l'abri d'une récidive.

Pour ma part, je pratique aussi souvent que je le peux la gastrectomie, quand j'interviens pour un ulcère gastro-duodénal. Je reconnais néanmoins qu'il m'arrive de renoncer à cette intervention, dont je ne méconnais pas la gravité, quand je la trouve contre-indiquée par l'obésité de l'opéré, son âge, l'altération grave de son état général ou toute autre cause du même ordre. Il me paraît alors plus raisonnable de faire d'abord une gastro-entérostomie, en la pratiquant de telle manière qu'elle permette l'exécution d'une résection secondaire étendue, si la marche ultérieure de la maladie rend celle-ci nécessaire.

Il est d'autre part certain que ces malades semblent conserver une hyperacidité remarquable et que cette hyperacidité paraît être un des facteurs principaux de la reproduction de l'ulcère. Or, la gastrectomie très étendue, telle que l'a préconisée Finsterer, paraît être encore le meilleur moyen dont nous disposions pour abaisser cette hyperacidité. J'ai pu le constater chez la plupart des malades auxquels j'avais pratiqué ces larges gastrectomies.

Que le mécanisme par lequel la résection large de l'estomac diminue l'hyperacidité soit encore obscur, la chose n'est point douteuse. Certains auteurs admettent que l'acide chlorhydrique est surtout sécrété par les glandes du fond auxquelles on ne touche pas. Mais cela est-il rigoureusement démontré? Je n'en suis pas absolument certain.

Peut-être la résection à peu près totale de la petite courbure entraîne-t-elle des modifications de l'acidité par la suppression d'une partie importante de l'appareil nerveux de l'estomac. Mais, quoi qu'il en soit, la diminution de l'acidité n'en reste pas moins indéniable. La rareté (je ne dis pas la suppression complète) de l'ulcère peptique après les résections étendues est également certaine.

M. **Lecène** : Il y a un moyen de faire baisser très vite et très sûrement l'hyperchlorhydrie gastrique, c'est de mettre le malade au *régime déchloruré strict*. Si le malade continue assez longtemps et sérieusement (ce qui malheureusement n'est pas fréquent!) ce régime déchloruré strict, il peut améliorer très souvent les douleurs dues à un ulcère gastrique ou duodénal non calleux ou même à une récidive post-opératoire d'ulcère.

Personnellement, je suis convaincu par l'expérience clinique que la stase gastrique jointe à l'hyperchlorhydrie a une *importance capitale* dans la production de l'ulcère gastro-duodénal. Dans 80 p. 100 des cas environ, les gastro-entérostomies qui fonctionnent bien donnent la guérison clinique des ulcères gastro-duodénaux non calleux; il ne peut donc, à mon avis, être question de faire « systématiquement » des gastrectomies larges dans « tous » les cas d'ulcère pylorique ou duodénal.

Hystérectomie pour fibrome irradié. Occlusion intestinale post-opératoire. Guérison par le sérum salé hypertonique intraveineux.

par M. **Pierre Ibos** (de Saint-Quentin).

Rapport de M. J.-L. Roux-Berger.

Le Dr P. Ibos nous a adressé l'intéressante observation que voici :

Mme N..., trente-six ans, m'est adressée le 29 avril 1929 par mon ami le Dr Herme avec le diagnostic suivant :

« Fibrome resté hémorragique malgré 12 séances de radiothérapie. »

En effet, l'examen gynécologique révèle un fibrome qui remonte à mi-chemin du pubis et de l'ombilic, mobile, bien que sa mobilisation soit douloureuse. Le col utérin est normal, les culs-de-sac latéraux et le Douglas sont libres. La patiente qui, sans être grosse, est d'apparence très vigoureuse me raconte que depuis l'année 1923 ses règles sont devenues très abondantes. En mars et avril 1928, elle a subi 12 séances successives de radiothérapie pénétrante d'une intensité de 25 centimètres d'étincelle équivalente. Aucune amélioration ne fut constatée; les hémorragies sont restées inquiétantes par leur abondance et, en outre, des troubles vésicaux tenaces sont apparus : dysurie, brûlure à la miction, pollakiurie....

L'examen complet de cette malade me donne une impression favorable (urines normales, urée sanguine à 0,28, tension artérielle au Pachon 16-9) et je décide de la faire entrer en clinique. La malade, malgré ses hémorragies répétées qui durent plus de dix jours chaque mois, présente un état général excellent, sans la moindre trace d'anémie ou d'affaiblissement.

Opération le 23 *mai* 1929. Ether. Aide : Dr Hernu.

Il s'agit d'un utérus fibromateux gros comme un utérus gravide de trois mois et demi environ. De nombreuses adhérences l'unissent à plusieurs anses intestinales, comme s'il y avait eu poussée inflammatoire; ces adhérences utéro-intestinales se présentent les unes sous forme de véritables plaques, les autres sous forme de petites brides scléreuses. La libération de l'utérus est donc laborieuse et nous n'hésitons pas, à plusieurs reprises, d'entamer sur le tissu utérin plutôt que de nous exposer à une déchirure intestinale.

La région pelvienne une fois découverte, nous constatons que les ovaires et les trompes sont sains et sans adhérence; la surface du fibrome est sillonnée de nombreuses veines, et les veines du pédicule utérin semblent très dilatées. Enfin, tout le péritoine pelvien apparaît rouge sombre, comme congestionné, sa surface est dépolie, chagrinée, rugueuse, et cet aspect a son maximum sur le péritoine vésical.

Nous pratiquons une hystérectomie subtotale classique; la section des divers pédicules montre que la lumière des artères n'est pas rétrécie, ce qui confirme bien l'impression que nous avions d'un fibrome qui a conservé toute sa vascularisation. En posant les ligatures, nous éprouvons deux difficultés; d'abord la ligature du pédicule utéro-ovarien droit, que je venais moi-même de serrer solidement, se relâche brusquement quelques instants après, ce qui m'oblige à une seconde ligature; ensuite, et dans les mêmes conditions, la ligature de l'artère utérine droite lâche à son tour; je reprends l'artère, mais cette fois la pince de J.-L. Faure écrase l'artère qui s'effrite et le sang coule en abondance au fond d'un puits; cette friabilité de l'artère utérine nous a semblé très anormale. Nous craignons pour l'uretère si nous reprenons l'artère; aussi, nous tamponnons la région qui saigne et rapidement, en décollant la lèvre postérieure

du péritoine pelvien, nous posons une solide ligature sur la naissance de l'artère utérine, en dehors de l'uretère et près de la paroi pelvienne latérale.

L'hémostase est assurée aussitôt. La ligature de l'artère utérine gauche s'était faite sans incident.

Nous commençons la péritonisation, mais, bien vite, nous devons y renoncer. En effet, tous les points coupent un péritoine épaissi mais friable, et chaque point est la source d'une petite hémorragie.

Nous terminons par la pose d'un Mikulicz dans le sac duquel nous plaçons deux mèches.

L'*examen anatomo-pathologique* (Dr Basin) conclut à un myome pur dont l'orientation cellulaire est normale, avec sa disposition des fibres musculaires lisses en tourbillons caractéristiques. La masse montre dans son intérieur de nombreux vaisseaux à lumière élargie et aux manchons leucocytaires. La muqueuse utérine est normale. En revanche, il y a disparition presque totale du tissu graisseux sous-péritonéal, lequel est remplacé par un tissu scléreux très épais et parsemé d'infiltrations leucocytaires.

Suites opératoires. — Elles sont normales pendant les quatre premiers jours, puisque la température dépasse à peine 38° le soir, le pouls est bien frappé à 75-80, et l'opérée a des gaz authentiques le troisième jour.

Le Mikulicz a beaucoup donné le premier jour; nous en retirons les mèches le troisième jour et, à ce moment, l'hémorragie paraît bien tarie.

Or, le cinquième jour (27 mai), à ma visite du matin, l'état est moins satisfaisant; l'opérée n'a plus rendu un seul gaz depuis la veille au soir, le pouls est à 90, le ventre un peu distendu. Par surcroît, une erreur thérapeutique s'est produite : la religieuse de garde, mieux avisée à son ordinaire, avait purgé ma malade, comme elle le faisait d'habitude, le cinquième jour de l'opération, et cela sans m'attendre, car elle ne s'était pas rendu compte que la situation s'était brusquement aggravée.

Me trouvant devant le fait accompli, je n'ai qu'à attendre et à espérer que la purge « passera » malgré les légers symptômes d'obstruction intestinale que je viens de noter. Cette éventualité heureuse ne se produit pas et, toute la journée du 27, la malade accuse des coliques très violentes et atrocement douloureuses, malgré la morphine.

Le 28 mai (sixième jour), les coliques ont tout à fait disparu, mais sans aucune évacuation de matières, ni de gaz. L'abdomen est très distendu, avec deux voussures, l'une hypogastrique qui remonte jusqu'au-dessus de l'ombilic, l'autre épigastrique moins accusée, mais cependant très nette. Ces symptômes traduisent la paralysie intestinale et la dilatation gastrique. Le facies est tiré : la malade commence à tomber dans un état d'indifférence et de demi-euphorie dont je connais la gravité ; le pouls bat à 110, la température est à 37°4. Il n'y a pas encore de vomissements, mais des nausées qui les annoncent.

Dans la nuit du 28 au 29 mai, les vomissements apparaissent; ils sont très fractionnés (1 à 2 cuillerées à soupe) et très répétés (toutes les cinq ou six minutes), ils se produisent sans effort apparent et consistent en un liquide noirâtre sans odeur fécaloïde. Dans ces cas, l'estomac très dilaté et paralysé se vide comme par trop-plein, et la cavité gastrique doit être en réalité pleine de liquide. Un lavage d'estomac ramène effectivement près de 2 litres d'un liquide ayant les mêmes caractères que celui vomi par petites gorgées par la malade. Ce lavage est suivi d'une amélioration éphémère.

Un deuxième lavage d'estomac est pratiqué le 29 (septième jour), à 5 heures du matin. Il ramène cette fois un liquide ayant tout à fait l'aspect et l'odeur du contenu intestinal. A ce moment, l'état est quasi-désespéré et j'en avise la famille; pouls à 135, 140; la figure exsangue paraît être le masque d'un cadavre. La malade ne cause plus, ne se rend plus compte de son état, bien que seul son regard conserve encore un reste d'éclat. L'abdomen est monstrueusement dilaté; depuis plus de cinquante-deux heures, l'occlusion intestinale est en effet complète.

A 6 heures du matin : 20 cent. cubes de sérum hypertonique intraveineux, 1 litre de sérum physiologique sous-cutané.

Pas de modification apparente.

A 10 heures du matin : lavage d'estomac qui ramène un liquide abondant mais non fécaloïde.

A midi : 1 litre de sérum sous-cutané.

Une deuxième injection intraveineuse ; au cours même de l'injection, la malade a des soubresauts, elle sort de sa torpeur et accuse de violentes douleurs dans tous ses membres.

A 16 heures : troisième injection intraveineuse. Même violente réaction qu'à la précédente injection, pendant deux à trois minutes.

A 20 heures : quatrième injection intraveineuse. A ce moment nous constatons que le regard de la malade est plus vif, son pouls est mieux frappé à 110. Certes l'occlusion persiste encore absolue et la situation n'est pas rassurante. Cependant j'ai nettement l'impression que la malade se défend et qu'elle trouve maintenant dans son organisme des ressources pour résister au lieu de glisser sur la pente désastreuse comme avant les injections intraveineuses. Je suis bien convaincu (en ayant fait la malheureuse expérience plusieurs fois) que sans les injections chlorurées (aidées par les lavages répétés de l'estomac) la malade, dans l'état où je l'avais vue à 5 heures du matin, n'aurait pas passé la journée.

A minuit : cinquième injection intraveineuse.

Le 30 mai (huitième jour), la malade reçoit 4 injections intraveineuses de 20 cent. cubes de sérum hypertonique, et 2 litres de sérum physiologique sous-cutané.

L'amélioration se confirme. La malade cause ; à chaque injection intraveineuse elle accuse sur-le-champ une soif intense ; ses pommettes prennent une coloration rose. Les lavages d'estomac ramènent de moins en moins de liquide gastrique. Des gaz, annonçant la reprise des fonctions intestinales et la disparition de l'occlusion, sont évacués dans la matinée. L'après-midi plusieurs débâcles liquides très abondantes se produisent et se continuent pendant la nuit. L'abdomen s'affaisse progressivement.

Le 31 mai (neuvième jour), la malade paraît tout à fait hors de danger. Nous supprimons les injections intraveineuses.

Ablation facile du Mikulicz qui se détache sans effort après que l'on a versé de l'eau oxygénée dans le sac pour le décoller. Mais après la sortie du sac il se produit une très abondante hémorragie (3/4 de litre environ) de sang liquide rouge vif. Anthéma. L'hémorragie s'arrête spontanément.

Les suites opératoires ultérieures furent calmes.

La malade a quitté la clinique le 11 juin et il ne persiste plus qu'un petit trajet situé à la place du Mikulicz et qui donne un suintement peu important.

Il ne me paraît pas indiqué d'ouvrir à nouveau une discussion sur les résultats de la radiothérapie des fibromes utérins, ses avantages, ses inconvénients, ses dangers.

Il y a neuf ans, à cette tribune, la question a été traitée. Je crois qu'elle ne le serait guère différemment aujourd'hui. Personne ne met en doute l'efficacité des radiations : nous connaissons tous des malades guéris et depuis longtemps par cette thérapeutique. Nous connaissons des échecs également : il est difficile de les prévoir très exactement. Néanmoins on peut dire, il me semble, que le fibrome, peu volumineux et saignant, a beaucoup de chances de guérir par la radiothérapie ; que le gros fibrome, saignant peu ou pas, ne sera pas influencé au point qu'on puisse parler de guérison. Nous savons également que le moindre soupçon de salpingite concomitante est une contre-indication formelle à l'emploi des radiations. Et surtout il

importe de faire un diagnostic exact, et de ne pas traiter par les radiations une lésion simulant un fibrome, tumeur ovarienne, hydrosalpinx très tendu, surtout cancer du corps utérin. Cette dernière erreur n'est pas rare : elle est très grave. J'admets très bien, si la malade refuse l'opération, qu'on cherche à s'éclairer mieux par un curetage explorateur : bien qu'encore il y ait dans cette façon de faire une source d'erreurs certaine, et un examen histologique négatif ne doit être admis que sous réserve.

D'une façon plus précise, l'observation de M. Ibos pose la question des difficultés opératoires résultant de l'emploi antérieur des radiations. Ces difficultés ont été décrites ici même et sont dues à des adhérences intestinales et vésicales très denses, sans plan de clivage; à une friabilité extrême des vaisseaux, et parfois du tissu utérin.

Cet état a été décrit ici même par plusieurs chirurgiens, en particulier MM. Chifoliau, Baumgartner, Cunéo. Il en résulte des difficultés opératoires aggravant parfois l'opération jusqu'à la mort dans les heures qui suivent. Personnellement je n'ai jamais rencontré ces lésions. Mais les deux gros ennuis post-opératoires que j'ai eus depuis dix ans à la suite d'opération pour fibrome se sont produits à la suite de fibromes irradiés : au dixième jour, en enlevant les fils, la plaie s'est ouverte, sans suppuration, sans aucune réaction inflammatoire. Seul le plan péritonéal tenait. La cicatrisation fut très longue.

M. Ibos, à la fin de son travail, fait allusion à un cas personnel semblable. Mais je dois dire que j'ai opéré bien des malades irradiés sans aucunes complications post-opératoires.

Les accidents observés par M. Ibos à la suite de son opération sont certainement dus à l'état anatomo-pathologique tout à fait anormal qu'il nous décrit et qu'on peut rapporter aux radiations. L'auteur insiste enfin sur l'action heureuse, contre les accidents d'occlusion graves qui se sont développés, du sérum hypertonique en injection intraveineuse.

Nous vous proposons de remercier M. Ibos de son intéressante observation.

COMMUNICATION

Trois observations de pancréatite chronique avec ictère traitée par la cholécystostomie. Exploration radiologique des voies biliaires après injection de lipiodol,

par M. **Jacques Leveuf.**

L'observation de Raoul Monod, qu'a rapportée notre collègue Mocquot dans la séance du 17 avril dernier, a soulevé, un peu indirectement, la question des pancréatites chroniques avec ictère.

Ceci m'a conduit à rechercher les trois opérées à propos desquelles

j'avais pris la parole. Je les ai revues toutes les trois et j'ai rédigé cette communication.

Mais la troisième opérée, qui était complètement guérie de son ictère, est morte ces jours-ci d'une affection différente. L'autopsie m'a permis de vérifier la nature de son mal.

Voici ces trois cas d'ictère par rétention dû à une pancréatite chronique et traité par la cholécystostomie.

Chez ma première opérée la dérivation externe de la bile a été obtenue par hasard, mais avec un très heureux résultat. Chez les deux autres malades, la cholécystostomie m'a permis d'explorer les voies biliaires au moyen d'une injection de lipiodol.

Dans une thèse bien documentée (« Les pancréatites chroniques avec ictère », Lyon, 1925) Mallet-Guy n'a retenu que 26 observations valables de cas traités par la cholécystostomie.

Observation I. — Mlle H..., quarante-six ans, a ressenti, le 22 juillet 1923, une *crise de douleurs vives* survenues après une demi-journée de malaise et de fatigue générale. La douleur siège en plein milieu de la région épigastrique, sans aucune irradiation. Pas de vomissements. Température normale.

Au bout de vingt-quatre heures, toute douleur a disparu. *Mais il persiste une fatigue extrême* au point que la malade (qui est surveillante à Bichat) se fait hospitaliser dans le service de son chef, le Dr Bruhl.

C'est alors qu'apparaît un *ictère qui atteint progressivement la teinte vert foncé*. Les matières sont complètement décolorées. A aucun moment on n'a constaté la régression de l'ictère.

La malade m'est adressée par le Dr Guillemot le 28 septembre 1923. *La courbe de température inscrite pendant deux mois ne présente aucun clocher de fièvre*. L'examen n'est pas commode : la malade est de petite taille, mais obèse. Elle pesait 123 kilogr. 700 avant sa maladie. Bien qu'elle déclare avoir fortement maigri, il est impossible de palper la vésicule. Le foie paraît un peu gros à la percussion.

La pression ne révèle de douleur en aucun point.

On ne relève pas, dans les antécédents, d'autres maladies.

L'opération est exécutée le 29 septembre (soit deux mois après le début de l'ictère) avec le diagnostic probable de cancer de la tête du pancréas. La vésicule est distendue, mais paraît normale, le cholédoque est dilaté : ni l'un ni l'autre ne contiennent de calculs.

La tête du pancréas, très augmentée de volume, est indurée. Le diagnostic de cancer semble confirmé. Je me mets en devoir d'exécuter une cholécystoduodénostomie. Le surjet postérieur ayant été fait, je ponctionne la vésicule; *il s'écoule une grande quantité de « bile blanche » sans aucune trace de pigments*. Un peu surpris, je juge inutile d'exécuter une dérivation qui me paraît devoir être inopérante. Je ferme l'orifice de ponction de la vésicule et je suture la paroi en laissant un drain au contact de la vésicule.

Quatre jours après cette intervention exploratrice s'établit une fistule par laquelle s'écoule en abondance de la bile normale. Les matières se colorent et l'ictère entre en régression. *Mais l'écoulement de bile se tarit au début de la quatrième semaine. Aussitôt apparaît une crise douloureuse nouvelle* qui exige l'emploi de morphine. L'ictère fonce légèrement. L'écoulement de bile ne se reproduit pas. Cependant la crise tourne court et l'ictère disparaît. En janvier 1924, l'opérée reprend son service. Elle avait beaucoup maigri et ne pesait plus, après son opération, que 92 kilogrammes. Le retour à la santé a été rapide : le

poids atteignit 130 kilogrammes pour redescendre à 110 kilogrammes sous l'influence d'un régime sévère.

Revue ces jours-ci, cinq ans et huit mois après son opération, la malade est en parfaite santé : elle n'a jamais plus présenté ni ictère, ni douleur, ni troubles digestifs.

Obs. II. — Mme V..., âgée de vingt-neuf ans, entre le 14 mars 1927 dans le service du professeur Widal pour ictère chronique.

La maladie a débuté le 26 janvier 1927 par *des frissons, de la fièvre* (39°9) *et des vomissements bilieux répétés*. Mais la malade n'accuse aucune douleur. *Elle est extrêmement fatiguée, au point de ne pouvoir s'asseoir seule dans son lit*. Trois jours après, la fièvre a disparu. L'intolérance gastrique persiste pendant une quinzaine de jours.

Puis, apparaît un *ictère* qui fonce progressivement. Prurit intense, décoloration complète des matières. Quinze jours après les matières se recolorent légèrement. On croit la guérison proche lorsque, le 6 mars, les matières se décolorent à nouveau et l'ictère continue à foncer. Cette reprise de l'ictère ne fut accompagnée d'aucune douleur, ni d'aucune poussée de fièvre.

A son entrée à l'hôpital, le 14 mars, on constate chez elle les signes d'un ictère par rétention avec selles blanches graisseuses, et urines acajou contenant des pigments et des sels. Le foie et la rate sont normaux. La vésicule n'est pas perceptible à la palpation, il n'existe nulle part de douleur à la pression.

Aucune maladie dans les antécédents : pas de typhoïde en particulier. Aucun signe de syphilis, le Wassermann est négatif. Le séro-diagnostic de la spirochétose ictéro-hémorragique est négatif.

Une radiographie de la vésicule montre l'ombre d'un calcul. Après ingestion de tétraiode la vésicule devient opaque.

L'ictère durant depuis plus de trois mois, on passe la malade dans le service de M. Delbet que je remplaçais.

A l'examen, je ne perçois pas la vésicule. L'amaigrissement est très marqué ; le poids est descendu de 70 kilogrammes à 41 kilogrammes. *Je recherche les signes de pancréatite atténuée* et je ne trouve ni transmission des battements de l'aorte, ni points douloureux pancréatico-cholédocien ou lombaire. Urée sanguine : 0,25.

L'opération est pratiquée le 25 avril. La vésicule est distendue, mais cachée sous une languette hépatique. Je perçois le calcul découvert sur la radiographie. Le cholédoque est dilaté, on n'y sent pas la présence de calculs. Après décollement duodéno-pancréatique, je palpe la tête du pancréas qui est notablement augmentée de volume et indurée.

Cholécystostomie simple et ablation d'un calcul vésiculaire unique et tout petit. Les parois de la vésicule sont minces et normales. La bile est un peu foncée, mais ne contient ni pus ni flocons fibrineux : *elle est ensemencée mais rien ne pousse dans la culture*.

A la suite de l'intervention, la bile s'écoule assez abondamment, 250 grammes par jour au début, pour descendre progressivement à 70 grammes dans les derniers jours. Les matières se recolorent, l'ictère régresse.

Quinze jours après l'opération je fais une exploration radiologique des voies biliaires après injection de lipiodol. La vésicule se distend, mais rien ne passe dans le cholédoque. Je recommence l'épreuve le lendemain après injection d'atropine, mais avec le même insuccès. Le drain tombe le vingtième jour et la malade quitte le service avec une fistule biliaire qui coule peu et se ferme spontanément quelques jours après.

La malade a été revue ces jours-ci, plus d'un an après l'opération. Elle est en excellente santé, son poids actuel est de 71 kilogrammes, elle n'éprouve aucun trouble digestif. *J'ai demandé à M. Barret un examen radioscopique du duodénum* : il n'y a ni stase ni troubles du transit. Les radiographies en série,

après compression artificielle de la 4e portion du duodénum, n'ont pas montré de reflux du contenu opaque du duodénum dans l'ampoule de Vater.

Obs. III. — Mme V. D..., âgée de soixante-sept ans, était entrée dans le service du professeur Widal le 27 février 1928 avec le diagnostic d'ictère par rétention. L'apparition de l'ictère remontait à la fin de décembre 1927 : à la suite de troubles digestifs vagues, accompagnés de diarrhée, de fatigue générale et d'inappétence, la malade vit apparaître *un ictère qui fonça progressivement*.

Au moment de l'entrée, l'ictère est vert foncé, presque noir. Les urines acajou contiennent des pigments et des sels biliaires. Les selles sont complètement décolorées. L'ictère s'accompagne d'un prurit désagréable et d'une bradycardie (56-60).

Les forces ont décliné rapidement, l'état général est médiocre; la malade a maigri de 7 kilogrammes en deux mois.

L'ictère n'a pas subi de variations franches. Cependant quinze jours avant l'entrée il semble qu'il y ait eu une légère régression de l'ictère, avec un peu de recoloration des matières. Aucun autre symptôme; la malade n'a jamais ressenti la moindre douleur. Elle n'a pas eu de fièvre et actuellement la température oscille entre 36° et 37°6. L'exploration ne révèle aucun point douloureux ni dans la région vésiculaire ni dans la région pancréatico-cholédocienne. La vésicule n'est pas perceptible. Par contre *le foie est volumineux* : son bord supérieur atteint le 5e espace intercostal et son bord inférieur déborde l'horizontale passant par l'ombilic : soit 17 centimètres de hauteur. La rate ne paraît pas augmentée de volume. Ni circulation collatérale, ni ascite.

Le diagnostic est hésitant. L'hépatomégalie avait fait penser à un cancer secondaire : mais la malade n'accusait aucun signe digestif. La recherche du sang dans les selles avait été négative et l'exploration du tube digestif aux Rayons X n'avait montré aucune anomalie.

Aucun signe de syphilis dans les antécédents. Le Wassermann était négatif. On fit néanmoins 3 injections de Quinby sans aucun résultat.

La malade ne présentait pas d'antécédents de lithiase; cependant la cholestérinémie était de 4 gr. 20. La radiographie ne révèle aucune ombre de calcul. Après injection de tétraiode la vésicule ne devient pas visible.

La malade est envoyée dans le service du Professeur Delbet, trois mois après le début de son ictère, avec le diagnostic de « cancer de la tête du pancréas ». *L'état général était franchement mauvais* : *foie énorme*, vésicule toujours pas perceptible. Azotémie : 0 gr. 60.

J'interviens le 6 avril 1928. Je découvre sous le gros foie une vésicule fortement distendue contenant quelques calculs. Le cholédoque est dilaté : une palpation attentive révèle l'absence de calculs dans le cholédoque et la présence d'un noyau dur au niveau de la tête du pancréas.

En raison de la gravité de l'état général, je me borne à faire une cholécystostomie à la peau. La vésicule contient de la bile foncée : ses parois sont minces, et ne paraissent pas altérées. J'extirpe de la vésicule 6 tout petits calculs. Dans les jours suivants le drain vésiculaire évacue une grande quantité de bile (de 750 grammes à 475 grammes par vingt-quatre heures, chiffres extrêmes), qui a été mesurée jusqu'au moment de la chute du drain qui survint le dixième jour.

L'ictère régresse avec une lenteur extrême, mais à aucun moment les matières ne se recolorent. Durant la période de drainage, entre le 27 mai et le 13 juin, apparurent 4 clochers thermiques aux environs de 39. Je me demandais s'il ne s'agissait tout de même pas d'un calcul enclavé dans la fin du cholédoque.

L'exploration lipiodolée me montra une dilatation énorme du cholédoque qui s'arrêtait brusquement au voisinage de la terminaison de ce conduit. Aucune image de calculs et aucun passage de lipiodol dans le duodénum.

L'état général s'étant amélioré, et l'urée sanguine étant descendue à 0 gr. 26,

j'intervins à nouveau le 10 juillet, soit trois mois après la cholécystostomie et six mois après le début de l'ictère. Le foie a beaucoup diminué de volume; après décollement duodéno-pancréatique, je perçois dans la tête un gros noyau de contours irréguliers dont la consistance est ferme mais élastique. En raison des antécédents de la malade et devant les résultats de l'exploration au lipiodol, je renonce à explorer le cholédoque pour y rechercher un calcul enclavé, et je fais *une cholécysto-gastrostomie au niveau de l'antre pylorique*.

L'opérée guérit simplement. Recoloration immédiate des matières. Elle sort le 16 août 1928 en bon état.

Revue en mars 1929, l'opérée est satisfaite de son sort, elle a engraissé de 10 kilogrammes.

Tout récemment (mai 1929), la malade a éprouvé quelques douleurs après les repas; elle a de ce fait restreint son alimentation, les selles sont moins colorées et elle a maigri de 2 kilogrammes.

Je lui demande d'entrer dans le service pour subir divers examens. Les urines ne contiennent pas de pigments. La recherche du sang dans les selles donne un résultat négatif.

Tubage duodénal : on retire d'abord de l'estomac 300 grammes de liquide acide fortement coloré par la bile. Le pouvoir tryptique de ce liquide est nul.

Un peu plus tard, on retire du duodénum un liquide d'acidité nulle contenant peu de pigments biliaires. Après injection de sulfate de magnésie, le liquide retiré présente les mêmes caractères : son pouvoir tryptique est très léger.

Il semble bien, d'après cet examen, que la fistule cholécysto-gastrique fonctionne seule à l'exclusion du cholédoque. *Un examen radioscopique avec prise de radiographies en série* n'a pas montré de reflux de la baryte dans la vésicule.

Après un court séjour à l'hôpital, l'opérée ne ressent plus aucun trouble. Elle a une bonne mine, l'appétit est complètement revenu et les digestions sont bonnes. Rien ne fait penser à l'existence d'une tumeur maligne au niveau de la tête du pancréas.

Cette communication était rédigée et j'étais inscrit pour la présenter lorsque la malade est revenue à l'hôpital (dont j'étais absent pour quelques jours), vomissant tous les aliments qu'elle ingérait.

Elle avait maigri de 4 kilogrammes. On la garde en observation. Les vomissements persistent, l'état général s'aggrave si bien qu'on montre la malade à M. Delbet le 3 juin dernier. L'estomac est très dilaté et clapote amplement, les téguments sont déshydratés, le pouls est petit et les extrémités sont froides.

M. Delbet fait opérer la malade par un de ses chefs de clinique, qui tombe sur des adhérences en nappe accolant l'anastomose cholécysto-gastrique et le duodénum. Les premières anses jéjunales sont aplaties. Sans rechercher plus avant la cause de cette occlusion haute, l'opérateur fait une gastro-entérostomie antérieure avec jéjuno-jéjunostomie de l'anse anastomosée.

Après l'intervention, l'opérée continue à vomir et meurt le troisième jour avec des signes de péritonite.

A l'autopsie, je trouve une péritonite récente dont le point de départ est dans la bouche anastomotique dont une des sutures a lâché.

Le pylore et le duodénum sont inclus dans des adhérences anciennes formées en partie par l'épiploon qui s'est recourbé au-dessous du méso-côlon transverse pour adhérer au duodénum.

Sous les adhérences, le duodénum est très dilaté. Le pancréas présente un noyau extrêmement dur, de la grosseur d'une noix, au niveau de la terminaison du cholédoque.

Le cholédoque est très dilaté (1 centimètre de diamètre environ). Je l'ouvre. Il ne contient pas de calcul, mais se termine en cul-de-sac au voisinage du duodénum. Aucun cathéter ne pénètre dans le bout inférieur.

J'ouvre le duodénum qui ne présente pas de tumeur au niveau de l'ampoule de Vater. Pour ne pas abîmer la pièce, je ne dissèque pas le cholédoque et je prélève en un seul bloc la terminaison du cholédoque, le noyau dur de la tête du pancréas et la paroi du duodénum adjacente.

L'anastomose cholécysto-gastrique est perméable : l'orifice est tout petit, 4 à 5 millimètres de diamètre.

La vésicule n'est pas manifestement infectée et ne contient pas de calcul.

Examen du noyau pancréatique. — Les coupes de la tumeur sont très bien orientées à partir du cholédoque dans la direction du duodénum.

A l'examen je ne trouve en aucun point de cancer. Le pancréas est envahi par de larges bandes de sclérose qui partent du cholédoque et qui ont détruit les lobes pancréatiques de voisinage.

Ainsi les accidents qu'avait présentés l'opérée avant sa mort étaient dus à une occlusion duodénale par des adhérences qui se sont développées après la deuxième intervention (décollement du pancréas, etc.).

L'autopsie a permis de vérifier l'existence d'un rétrécissement du cholédoque entouré d'un noyau de pancréatite scléreuse. L'anastomose cholécysto-gastrique était perméable onze mois après son exécution.

Ces trois observations prêteraient à de longs développements. Mais je me bornerai à envisager ici quelques points du diagnostic et du traitement de ces pancréatites chroniques avec ictère (en laissant de côté les pancréatites qui compliquent les calculs du cholédoque).

Depuis les premières observations de Riedel, en 1896, ces pancréatites chroniques ont été étudiées dans une série de travaux importants. Un bon exposé de la question se trouve dans deux thèses récentes, celle de Mallet-Guy (*loc. cit.*) et celle de Brunet[1] inspirée par M. Lecène.

Les cas que j'ai rapportés sont assez comparables au point de vue clinique. Début brusque sans aucun antécédent par une crise de douleurs épigastriques (obs. I) ou par une crise fébrile suivie de vomissements répétés (obs. II). Début un peu plus insidieux dans l'observation III par des troubles digestifs et de la diarrhée.

Peu de temps après ces symptômes initiaux, s'installe un ictère qui atteint progressivement une couleur foncée, tirant sur le vert. Les matières sont complètement décolorées.

Cet « ictère par rétention » ne varie pas ou ne présente que des rémissions à peine ébauchées. Il n'est pas accompagné de fièvre, comme le montrent les feuilles de température qui portent sur deux ou trois mois.

Je n'ai constaté chez ces malades aucune douleur spontanée ni provoquée (exception faite de la malade de l'observation I qui a souffert vingt-quatre heures seulement au début de sa crise).

La vésicule n'a pas été perçue à la palpation : j'ai vu, en opérant, qu'elle était distendue, comme c'est la règle dans les pancréatites avec ictère.

Enfin l'état général a été d'emblée très atteint : *asthénie marquée* qui a même précédé l'ictère dans les observations I et II, *amaigrissement considérable* (7, 29 et 31 kilogrammes).

Ce tableau clinique répond bien à celui d'une pancréatite chronique avec ictère. Mais permet-il d'en faire le diagnostic?

1. Contribution à l'étude des pancréatites chroniques. *Thèse de Paris*, 1926.

Presque tous les symptômes éloignent de l'hypothèse de calcul du cholédoque (qui, d'ailleurs, est rarement envisagé dans les observations qui ont été publiées).

Par contre, on serait conduit au diagnostic de cancer de la tête du pancréas si, chez certains sujets, le jeune âge ne rendait cette hypothèse bien peu vraisemblable. C'est ainsi que chez la malade de l'observation II j'avais, en raison de l'âge, écarté le diagnostic de cancer. Pensant à une lésion du pancréas, j'avais recherché, chez elle, les signes de pancréatite atténuée décrits par M. Delbet, sans en découvrir aucun : ceci n'a rien qui doive étonner lorsque la pancréatite est limitée à la tête. La radiographie montrant par contre la présence d'un calcul dans la vésicule, je m'étais arrêté au diagnostic du calcul de cholédoque que l'histoire clinique rendait cependant improbable. L'intervention permit de redresser le diagnostic.

Il m'a semblé que le diagnostic de pancréatite avec ictère n'est pas soulevé assez fréquemment ni retenu avec une attention suffisante par la plupart des chirurgiens.

Dans ces ictères « par rétention » dont les signes ne relèvent franchement ni de la lithiase, ni du cancer, on s'en remet volontiers à l'exploration sanglante pour préciser la nature des lésions.

Lorsqu'au cours de l'opération on découvre une vésicule et un cholédoque distendus, sans calculs, et que la palpation montre un noyau induré dans la tête du pancréas, la conduite à tenir est toute tracée. Il ne peut s'agir que d'un cancer de la tête ou d'une pancréatite. Il suffit de dériver la bile : l'évolution fera la preuve de la lésion.

Mais si la vésicule contient des calculs, comme dans mes observations II et III, comment être certain que l'induration du pancréas n'est pas causée par un calcul enclavé dans la partie terminale du conduit?

Le cathétérisme du cholédoque après cholédocotomie sus-duodénale est la première manœuvre qu'on tend à exécuter. Beaucoup d'auteurs y ont eu recours en premier lieu.

Elle n'est cependant pas capable de donner des renseignements précis lorsque l'obstacle est bas situé. M. Quénu avait autrefois fait cette remarque à notre Société et recommandait en pareil cas le cathétérisme rétrograde après ouverture du duodénum.

Il serait plus logique, *en théorie*, d'inciser le pancréas en arrière pour reconnaître la nature de l'induration qu'on perçoit, et pour prélever, au besoin, une biopsie.

De telles manœuvres ne sont pas exemptes de graves inconvénients (hémorragies mortelles en particulier).

Il paraît légitime d'y recourir lorsqu'on a de fortes raisons de penser que l'obstacle est un calcul enclavé.

Lorsqu'il s'agit d'une pancréatite ou d'un cancer, l'opérateur a perdu son temps et sa peine sans être parvenu à un diagnostic précis. Et il n'est pas douteux que chez ces sujets affaiblis des explorations complexes aggravent singulièrement le pronostic de l'opération.

Je n'y ai pas eu recours chez mes deux malades, d'autant que l'histoire

clinique n'était pas en faveur du calcul. La vésicule était distendue. Je me suis contenté, après une exploration discrète, de faire une cholécystostomie. J'envisagerai dans un instant la valeur thérapeutique de cette intervention. *Je veux montrer auparavant dans quelle mesure l'injection de lipiodol faite par la fistule vésiculaire permet, ultérieurement, de préciser le diagnostic.* C'est un point sur lequel a précisément insisté Mocquot dans son rapport [1].

L'exploration lipiodolée a prouvé à Senèque [2] comme à Raoul Monod, que le cholédoque de leur opéré était perméable. Dans deux des observations de Cotte [3] le lipiodol s'infiltrant de chaque côté du calcul avait nettement révélé la nature de l'obstacle qu'une intervention ultérieure permit d'enlever.

Chez mon opérée de l'observation III, j'ai constaté que le cholédoque était fortement dilaté et que le lipiodol s'arrêtait net au niveau de la tête du pancréas, comme si le canal avait été lié en ce point. L'hypothèse d'un calcul devenait tout à fait invraisemblable. Réintervenant chez cette malade, je pus conduire l'opération beaucoup plus simplement que si j'avais conservé un doute sérieux sur la nature de l'obstacle.

Dans l'observation II, la vésicule s'est laissé distendre, mais aucune goutte de lipiodol n'a pénétré dans la voie principale. Une deuxième tentative a été aussi vaine, malgré une injection d'atropine pour lutter contre un spasme possible : et cependant la bile s'écoulait aisément par la fistule. Je ne saurais dire pourquoi je ne suis pas arrivé à faire pénétrer le lipiodol dans le cholédoque de cette malade.

Le nombre des explorations lipiodolées des voies biliaires après cholécystostomie n'est pas encore assez considérable pour qu'on puisse apprécier pleinement la valeur de cette méthode. Lorsque les circonstances se prêtent à son exécution, je la crois capable d'apporter une aide efficace au diagnostic, toujours difficile, des oblitérations de la portion intrapancréatique du cholédoque [4].

A l'heure actuelle, *la thérapeutique* de ces ictères par pancréatite chronique est encore discutée.

Pour décider du meilleur traitement, il serait bon d'avoir quelques idées précises sur la *pathogénie*. Celle-ci n'est évidente que dans les cas de pancréatite compliquant une lithiase du cholédoque. C'est une variété de pancréatite que tous les auteurs, depuis Kehr, envisagent complètement à part.

Les autres pancréatites chroniques (comme les trois cas que je viens de signaler) ont une pathogénie bien mal élucidée.

Dans un certain nombre de cas la vésicule contient des calculs. La plu-

1. *Bull. et Mém. de la Soc. de Chir.*, n° 13, 27 avril 1929.
2. *Bull. et Mém. de la Soc. de Chir.*, n° 11, 28 mars 1925.
3. *Bull. et Mem. de la Soc. de Chir.*, n° 23, 4 juillet 1925.
4. Depuis la rédaction de ce travail, M. Cotte a communiqué à la Société une nouvelle série d'observations très intéressantes d'injection de lipiodol dans les voies biliaires. *Bull. et Mém. de la Soc. de Chir.*, n° 21, 22 juin 1929.

part des auteurs voient dans la pancréatite la complication de la cholécystite calculeuse. L'infection serait transmise au pancréas soit par le cholédoque, soit, plus souvent peut-être, par la voie lymphatique, comme l'ont pensé M. Thiroloix et son élève Mlle Maugeret.

S'il n'y a pas de calculs dans la vésicule, on se rabat sur l'hypothèse d'une cholécystite simple qui, bien souvent, est loin d'être démontrée (comme dans mon observation I).

Dans les cas que j'ai observés la vésicule contenait deux fois sur trois des calculs. C'est la même proportion que Brocq a retrouvée dans son étude des pancréatites hémorragiques. *Mais chez mes trois malades il me semble difficile de parler d'infection.* Les parois de la vésicule paraissaient saines (je regrette fort de n'en avoir pas examiné un fragment). Les calculs étaient unique ou en petit nombre. La *bile prélevée en cours d'intervention* (obs. II) *s'est montrée stérile*, comme dans une observation de Santy citée dans la thèse de Mallet-Guy. Je n'ai trouvé aucune trace de lésions inflammatoires, récentes ou anciennes, sous forme d'adhérences, de ganglions, d'œdème pré-pancréatique qu'on voit signalés dans quelques observations. Ajoutons enfin que l'histoire clinique de mes malades ne cadrait guère avec l'hypothèse d'une infection.

Je ne veux pas dénier aux cholécystites (calculeuses ou non) toute valeur dans la pathogénie des pancréatites chroniques, *mais je me demande si nous ne viendrons pas à abandonner, pour un certain nombre de pancréatites chroniques, l'hypothèse d'un point de départ infectieux, comme nous avons été conduits à l'abandonner pour la plupart des pancréatites hémorragiques.*

Une stase duodénale pourrait être la cause commune des lésions de pancréatite et d'angiocholécystite. Desjardins avait, il y a longtemps, avancé une hypothèse analogue qui n'a pas été confirmée par les faits. Chez l'opérée de l'observation II, j'ai recherché, en vain, les signes radiologiques d'une stase dans le duodénum. L'opérée de l'observation III a présenté tardivement les symptômes d'occlusion duodénale : mais il s'agit de lésions certainement secondaires, puisqu'elles n'ont pas été constatées lors des deux premières interventions.

Les auteurs qui ont admis qu'une cholécystite était la cause de la pancréatite ont proposé comme traitement de choix une *cholécystectomie suivie de drainage de l'hépatique*. Cette conduite peut être défendue lorsque la vésicule présente des lésions anciennes qui la rétractent et la rendent inutilisable. Mais *lorsque la vésicule est distendue par la bile (comme c'est la règle), lorsque ses parois paraissent saines, je crois qu'il faut la conserver, qu'elle contienne ou non des calculs*. En la sacrifiant délibérément, on compromet l'avenir des opérés comme l'a rappelé M. Gosset au cours de la discussion.

Dans la plupart des cas de pancréatite chronique avec ictère, dont la pathogénie demeure incertaine, l'indication majeure est de dériver la bile.

Quel procédé choisir? *Dérivation externe par cholécystostomie* ou *bien dérivation interne par anastomose de la voie biliaire avec le tractus digestif*?

Les indications de la *cholécystostomie* ne peuvent être discutées que si cette opération est capable de guérir la pancréatite. L'expérience a prouvé qu'il en est ainsi dans un grand nombre de cas. Chez mes trois opérés la dérivation externe de la bile (involontairement obtenue dans l'observation I) m'a donné deux guérisons.

L'observation I est très instructive : *elle montre que la présence de « bile blanche » dans la vésicule ne doit pas empêcher d'établir un drainage*. Dans les observations de Costantini et de Santy (*in* Thèse Mallet-Guy), ce n'est qu'après deux et dix jours d'écoulement de « bile blanche » qu'est apparue la bile colorée.

Alors se pose une question importante : pendant *combien de temps faut-il drainer la bile*? Toujours assez longtemps (un à deux mois environ), sinon les opérés sont exposés à une rechute comme dans mon observation I. Il est donc préférable, au point de vue technique, d'aboucher la vésicule à la peau. Le moment de fermer la fistule sera indiqué par le degré de recoloration des matières et par la quantité de bile qui s'écoule. M. Gosset a proposé une manœuvre ingénieuse qui consiste à oblitérer provisoirement l'orifice de la fistule avec un bouchon de caoutchouc pour voir si le sujet tolère bien cette suppression de la cholécystostomie. On peut également tirer des renseignements exacts de l'injection de lipiodol dans les voies biliaires, comme je viens de le rappeler.

Chez ma troisième opérée une dérivation externe de la bile, prolongée pendant trois mois, n'a pas fait disparaître le noyau de pancréatite. Mais la cholécystostomie n'a pas été inutile. Elle a procuré une amélioration de l'état général, qui était déplorable. Le taux d'azotémie a baissé et une deuxième opération, exécutée dans des conditions satisfaisantes, a guéri la malade de son ictère.

Ainsi la dérivation de la bile par cholécystostomie permet de distinguer deux variétés de pancréatite avec ictère : *les formes bénignes* qui cèdent après un drainage temporaire de la bile, *les formes graves* qui sont justiciables d'une dérivation définitive de la bile dans le tractus digestif.

L'anastomose de la vésicule avec l'estomac ou avec le duodénum remplit à peu près les mêmes indications que la cholécystostomie. Les opérations de ce type, faites d'emblée, ont guéri un grand nombre de cas de pancréatite avec ictère sans faire courir à l'opéré le risque d'une opération itérative. Mais elles exposent à l'infection ascendante : M. Lecène a cité ici, à deux reprises [1], des exemples saisissants de cette complication.

Or, dans la statistique de Mallet-Guy, la simple cholécystostomie a donné à peu de frais des guérisons certaines dans la proportion des 3/4 des cas.

Ces résultats sont analogues à ceux qu'une expérience restreinte m'a permis d'enregistrer.

1. *Bull. et Mém. de la Soc. de Chirurgie*, n° 14, 2 mai 1925 et n° 13, 27 avril 1929.

Je crois donc qu'il ne faut pas recourir d'emblée aux anastomoses de la vésicule avec le tractus digestif lorsque l'histoire clinique et le résultat de l'exploration sanglante ont conduit au diagnostic probable de pancréatite chronique.

M. **Cunéo** : Un point m'a frappé dans la communication de M. Leveuf, c'est l'aspect du contenu de la vésicule dans sa première opération. L'absence de toute coloration de la bile a fait craindre à M. Leveuf que la vésicule ne fût isolée du reste des voies biliaires et l'a amené à renoncer à pratiquer une cholécysto-gastrostomie. Il faut savoir que cette décoloration de la bile peut se rencontrer dans les rétentions de quelque durée et que, lorsqu'on établit un drainage externe, cette bile incolore reprend progressivement sa coloration normale.

C'est en se basant sur ce fait que, lors de l'opération d'un de nos plus grands hommes d'État, atteint d'ictère par rétention, mes maîtres Terrier et Poirier n'hésitèrent pas à pratiquer une cholécysto-entérostomie malgré la décoloration complète du contenu vésiculaire. Malheureusement, cette décoloration était, dans ce cas, le fait d'une exclusion spontanée de la vésicule et, comme de juste, l'anastomose vésiculo-intestinale ne donna aucun résultat.

Puisque je fais allusion à cette observation célèbre, connue seulement par la relation qu'en a donnée Kehr, je dois faire observer que l'intervention secondaire, pratiquée par le chirurgien allemand, ne donna aucun renseignement sur la nature de la lésion qui avait déterminé l'ictère. Les adhérences ne permirent pas à Kehr d'explorer directement la tête du pancréas et il ne put que reconnaître par le palper l'existence d'une volumineuse induration à ce niveau. Kehr dut achever l'intervention par un drainage du cholédoque et aucune constatation opératoire ne lui permit d'affirmer avec certitude la nature néoplasique de l'obstacle. L'opéré succomba quelques heures après l'opération. L'autopsie ne fut pas pratiquée, et l'on peut dire que si la nature néoplasique de la lésion a pu être considérée comme une hypothèse vraisemblable, cette hypothèse n'a jamais été vérifiée.

M. **Gosset** : Je voudrais, à propos des très intéressantes observations de M. Leveuf, et en particulier à propos de son cas 1, présenter quelques brèves réflexions et appuyer ainsi ce que vient de dire mon ami Cunéo.

Dans ce cas, M. Leveuf nous dit qu'ayant, par ponction de la vésicule, trouvé de la bile blanche, il n'a pas cru devoir continuer l'intervention projetée. Or, la présence de bile blanche dans la vésicule ne signifie pas forcément que le canal cystique soit oblitéré. J'ai vu plusieurs fois des vésicules à bile blanche que j'ai drainées et qui ont continué pendant plusieurs heures ou plusieurs jours à donner un liquide décoloré. Puis, au bout de quarante-huit heures, en général, ce liquide se colore légèrement et bientôt s'écoule une bile normale.

Ce n'est pas seulement dans la vésicule que l'on peut trouver de la bile blanche, c'est dans le cholédoque, et j'ai quelques observations de taille du

cholédoque avec drainage dans lesquelles j'ai noté la présence de bile blanche dans la voie biliaire principale ; et, par le drainage hépatique pendant plusieurs heures, vingt-quatre heures, trente-six heures, ne s'est écoulé qu'un liquide incolore.

Je crois, du reste, que dans la chirurgie des voies biliaires, sauf les cas évidents de lithiase vésiculaire, et exclusivement vésiculaire, dans lesquels on peut enlever le tout, contenant et contenu, comme on le ferait pour une tumeur, je crois qu'il est préférable de toujours ponctionner la vésicule. Il est capital, pour la conduite ultérieure de l'opération, de savoir ce que contient une vésicule : soit de la bile à peu près normale, soit de la bile blanche avec ou sans cystique fermé, soit, parfois, un magma filant et épais, brunâtre, qui se laisse étirer hors de la vésicule, lorsqu'on a eu soin d'ouvrir celle-ci, absolument comme le ferait de la « mélasse », c'est le seul terme qui me paraisse devoir être employé.

Or, dans ces cas de contenu filant, presque solide, le cystique est oblitéré ; ce sont des cas dans lesquels toute intervention sur la vésicule doit être bannie.

La ponction de la vésicule et l'évacuation de son contenu ont encore d'autres avantages : la vésicule réduite, il est plus facile de manœuvrer pour en faire l'extirpation et surtout on arrive à supprimer cette dilatation du col de la vésicule qui forme une sorte de jabot masquant plus ou moins le cystique.

Dans la cholécystectomie par section première du cystique, qui est toujours restée selon moi, la méthode de choix, ce « jabot vésiculaire » peut gêner, et c'est seulement après évacuation de la vésicule et forte traction sur son fond que l'on met en évidence, en le tendant fortement, le canal cystique, près de sa jonction avec la voie biliaire principale.

La ponction de la vésicule a encore un autre avantage : la vésicule, revenue sur elle-même, a une paroi plus épaisse et les sutures, soit pour anastomose dans le tractus digestif, soit pour fixation à la paroi, en sont très facilitées.

PRÉSENTATIONS DE MALADES

Double rétraction de l'aponévrose palmaire et de l'aponévrose plantaire chez le même sujet,

par M. **Auvray**.

Il s'agit là d'un cas tout à fait exceptionnel et qui mérite, je pense, de vous être présenté. J'ai observé, en effet, bien des rétractions palmaires ; j'ai vu également dans ma carrière un cas unilatéral de rétraction plantaire et je l'ai même opéré ; ce cas a été publié par moi dans la *Gazette*

Hebdomadaire de 1901. Mais je n'ai jamais vu encore une double rétraction palmaire associée à une double rétraction plantaire.

Cet homme, qui est livreur, est venu nous demander comment nous pourrions remédier à la gêne fonctionnelle croissante qu'il éprouve aussi bien au niveau des pieds qu'au niveau des mains. C'est par la main droite que l'affection a débuté à la fin de l'année 1925. Actuellement, la flexion du 5e doigt est totale; la peau, l'aponévrose palmaire noueuses, épaissies, rétractées, adhèrent aux tendons fléchisseurs.

L'affection est apparue plus tard à la main gauche à la fin de 1928, et cependant la déformation de cette main est plus accentuée que celle de la main droite. La flexion permanente des 4e et 5e doigts sur la paume est à peu près complète et la peau, l'aponévrose et les tendons sont épaissis, indurés, rétractés et adhérents entre eux.

C'est en 1927 que le pied gauche est devenu douloureux au niveau de sa plante ; en même temps, la voûte plantaire s'est creusée ; le pied gauche est actuellement très touché par le processus rétractile de déformation ; au niveau de la plante, ce sont les mêmes nodosités, le même épaississement des différents plans (peau, aponévrose plantaire et tendons) qu'au niveau de la paume de la main. Le gros orteil est fléchi et dévié en dehors, en attitude d'hallux valgus. Le pied lui-même est dévié dans son ensemble et se présente dans l'attitude d'un pied bot valgus; la crête tibiale prolongée tombe nettement en dedans du pied ; la jambe est atrophiée ; la marche est pénible, douloureuse, et se fait sur le bord interne du pied.

A peu près en même temps que le pied gauche, le pied droit s'est pris ; la plante du pied est devenue douloureuse ; actuellement, au centre de la plante, on perçoit une grosse nodosité qui paraît envahir l'aponévrose plantaire et le muscle sous-jacent; mais, à son niveau, la peau amincie n'est pas adhérente. La seule difformité du pied droit en dehors de cette nodosité siège au niveau du gros orteil dont la seconde phalange est en extension forcée sur la première.

Les antécédents du malade sont très chargés, non pas au point de vue héréditaire, mais au point de vue personnel. Le malade est, en effet, un tuberculeux avéré ; il a contracté la syphilis en 1908 et les réactions de Wassermann et de Hecht sont en ce moment nettement positives ; enfin, il est éthylique avec foie un peu gros. Mais il ne présente aucune manifestation d'une lésion du système nerveux. Les réflexes pupillaires existent, un peu lents ; les réflexes rotuliens sont plutôt exagérés. Il n'y a pas de Babinski. Il n'existe pas de troubles paralytiques ; pas de troubles des réservoirs.

J'ai commencé par instituer un traitement syphilitique énergique, et, dans quelques jours, je me propose d'intervenir chirurgicalement sur le membre inférieur le moins atteint. La thérapeutique suivie jusqu'ici par les rayons ultra-violets n'a donné aucun résultat.

Application de la voie transolécranienne à une fracture transversale située à la limite du tiers moyen et du tiers inférieur de l'humérus,

par M. P. Alglave.

Pour les fractures obliques de l'humérus qui sont situées à la limite du tiers moyen et du tiers inférieur de l'humérus et qu'on traite par ligature osseuse, l'incision latérale externe peut donner les facilités dont on a besoin pour manœuvrer ; mais il n'en est pas de même pour les fractures transversales ou à trois fragments.

Pour celles-ci, qui doivent être immobilisées par une plaque avec

Fig. 1.

Fig. 2.

vis ou par une plaque avec ligatures, on éprouve de réelles difficultés avec l'incision externe.

Le nerf radial gêne beaucoup les manœuvres opératoires, et, d'autre part, l'application de la plaque métallique est malaisée en ce point.

En effet l'os présente, dans son tiers inférieur, un bord externe saillant qui ne peut être utilisé pour poser la plaque et qui est, lui aussi, une cause de gêne.

Pour trouver à cet endroit la surface d'appui nécessaire à l'application de la plaque, il faut se porter vers la face antérieure de l'os, sous le muscle brachial antérieur, mais alors, même en réclinant fortement ce muscle ainsi que le nerf radial, on est très gêné pour forer dans l'os les trous

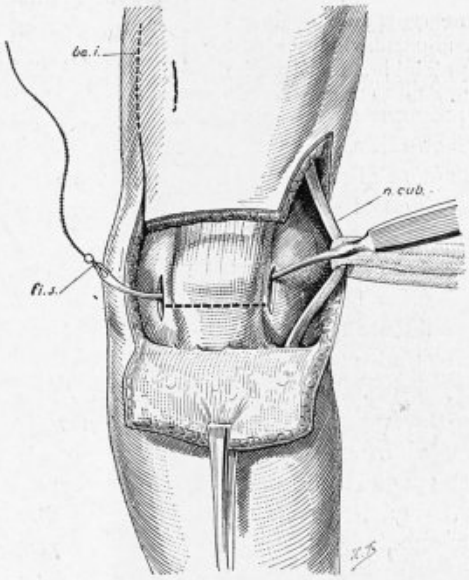

FIG. 3.

qui doivent permettre de poser les vis appelées à fixer la plaque.

Après avoir éprouvé ces difficultés à plusieurs reprises, j'ai pensé à les éviter en passant par la voie transolécranienne que, depuis 1912, j'ai employée déjà un bon nombre de fois pour les fractures épiphysaires ou diaphyso-épiphysaires de l'humérus.

Grâce à la voie transolécranienne, on met très facilement à découvert, en réclinant le triceps brachial, la face postérieure de l'humérus sur plus de la moitié de son étendue si on le désire.

Sur cette face postérieure plane et bien découverte il devient très facile de disposer et de fixer en bonne place la plaque d'ostéosynthèse sans lésion nerveuse possible, comme sans déchirure musculaire.

J'avais déjà fait cette opération il y a deux ans pour une fracture transversale de l'humérus, située à 8 à 10 centimètres au-dessus de l'interligne

articulaire du coude avec un déplacement fragmentaire important qui avait résisté aux moyens non sanglants.

Je viens de la renouveler pour une fracture analogue, située à la même hauteur sur le malade que je vous présente.

Il s'agit d'un sujet de dix-neuf ans qui s'est fait, comme je viens de le dire, une fracture transversale de l'humérus à 8 à 10 centimètres de l'interligne du coude. Fracture avec chevauchement fragmentaire de plus de 2 centimètres que nous avons d'abord essayé de traiter par un appareil usuel, mais pour laquelle après une quinzaine de jours de ce traitement nous n'avions obtenu ni réduction appréciable, ni ébauche de consolidation. Le coude restait

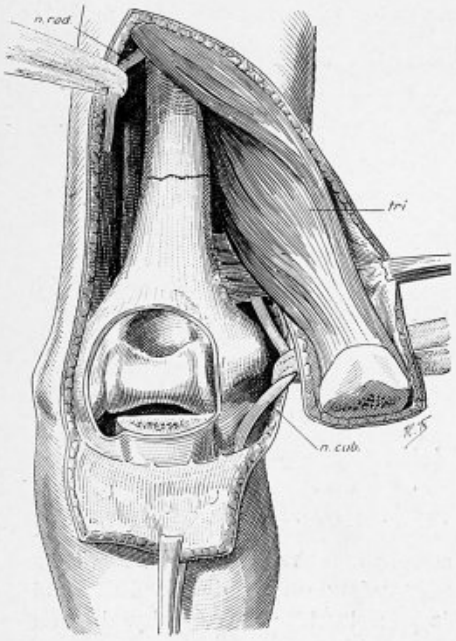

Fig. 4.

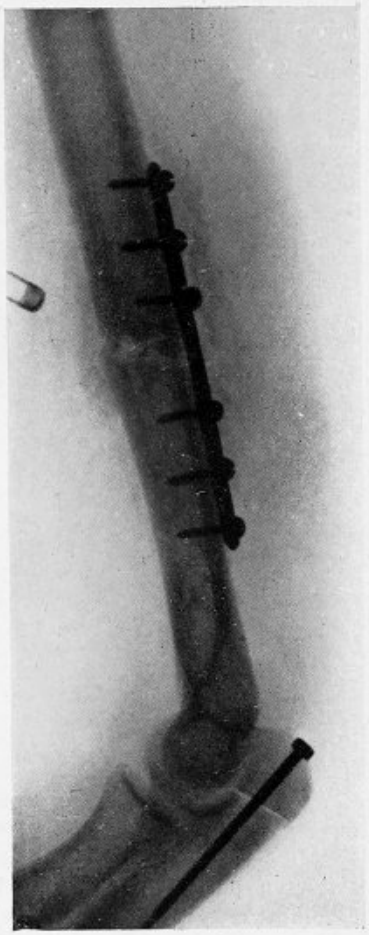

Fig. 5.

« ballant » du fait de la fracture, ce qui nous fit craindre l'interposition musculaire qui existait en réalité. C'est dans ces conditions que le 8 juin dernier, c'est-à-dire il y a vingt-cinq jours, j'ai pratiqué l'opération dont je vais résumer les temps essentiels (fig. 4) :

Premier temps. — *Incision cutanée en forme d'H à la face postérieure du coude.*

J'emploie cette incision déjà depuis plusieurs années. J'ai renoncé à l'incision en fer à cheval que j'utilisais au début.

Les deux branches latérales de l'H sont tracées suivant les plans de saillie de l'épicondyle et de l'épitrochlée.

La branche transversale passe immédiatement au-dessus de la saillie de l'olécrâne (fig. 2).

La portion des branches latérales sous-jacentes à la branche transversale est longue de 2 à 3 centimètres seulement.

Leur portion sus-jacente aura au côté interne la seule longueur nécessaire pour la mise à découvert et l'isolement du nerf cubital, c'est-à-dire 5 à 6 centimètres.

Au côté externe, elle mesurera 12 ou 15 centimètres ou davantage suivant l'étendue de la face postérieure de l'humérus qu'il s'agit de mettre à découvert pour aborder aisément la fracture.

On va d'ailleurs se garder de décoller la peau des parties sous-jacentes. On la laissera adhérente pour assurer sa bonne nutrition.

Deuxième temps. — *Section de l'olécrâne.*

A la faveur de la branche latérale interne de l'incision en H, le nerf cubital est tout de suite mis à découvert. Il est dégagé sur une hauteur de 5 à 6 centimètres et récliné au moyen d'une languette de gaze.

Les bords latéraux de l'olécrâne sont libérés en dedans et en dehors.

Le coude étant un peu fléchi, une aiguille courbe de Doyen est passée au devant de l'olécrâne. Elle va entraîner un fil solide qui conduit une scie de Gigli au devant de l'olécrâne (fig. 3).

L'olécrâne est sectionné d'avant en arrière à la scie de Gigli.

Il est alors relevé légèrement pour sectionner avec netteté et à sa partie toute supérieure le cul-de-sac articulaire sous-quadricipital.

Troisième temps. — *Mise à découvert du foyer de fracture.*

La branche externe de l'H cutanée ayant été prolongée dans toute la mesuer voulue, on récline *en masse* vers le côté interne le bloc formé par l'olécrâne, le triceps brachial et les téguments, en ayant soin de ne pas décoller la peau des parties sous-jacentes. Et, du même coup, le foyer de fracture se trouve largement mis à jour, cependant qu'on voit et qu'on récline avec une languette de gaze le nerf radial mis à découvert à la partie supérieure de la plaie (fig. 4).

Quatrième temps. — *Réduction et contusion de la fracture.*

Largement mise à jour, avec un triceps vaincu et récliné, la fracture devient très facile à réduire et à maintenir solidement, par l'agent d'ostéosynthèse qu'on a choisi, cependant que le nerf radial est bien en vue, bien écarté, bien protégé.

Cinquième temps. — *Suture de l'olécrâne et fermeture de la plaie opératoire.*

Pour suturer l'olécrâne, je commence par le replacer en bonne position sur le cubitus et à l'y maintenir au moyen d'un davier à griffes.

Je suture ensuite au fil de lin les plans fibreux qui l'entourent, et quand la coaptation fibreuse et osseuse me paraît bien assurée par les points fibreux du surtout je fais la suture osseuse.

Pour celle-ci, si le tissu osseux olécranien me paraît dense, solide comme chez le jeune sujet que je vous présente, je recours de préférence *au vissage* (fig. 5). Mais, si la qualité du tissu osseux olécranien semble laisser à désirer comme il arrive chez les sujets âgés ou chez ceux chez qui on intervient pour un traumatisme ancien du coude qui a porté atteinte à la solidité de l'os, j'ai recours au *cerclage large* au fil de bronze.

Finalement les plans profonds sont rapprochés par quelques fils de lin et la plaie cutanée suturée.

Telle est l'opération que j'ai pratiquée chez ce malade, pour la fracture que montre la radiographie que voici (fig. 5).

Quand l'opération a été terminée, j'ai soutenu le bras dans une écharpe où il est resté immobilisé pendant dix jours.

Après ce laps de temps j'ai commencé à mobiliser doucement le coude, replaçant le membre en écharpe entre temps.

Depuis huit jours il est complètement libéré et actuellement, vingt-cinq jours après l'intervention, la radiographie que voici montre le résultat opératoire obtenu (fig. 5).

Et vous pouvez juger du résultat fonctionnel qui est en bonne voie de rétablissement complet.

En conclusion, les facilités opératoires, avec le respect des nerfs et des muscles, comme les résultats que j'ai obtenus, me paraissent plaider en faveur de la voie transolécranienne mise à profit dans des cas où les moyens non sanglants paraissaient devoir échouer, avec la menace d'une pseudarthrose, souvent délicate à traiter sinon à guérir.

M. Ch. Dujarier : J'aime beaucoup la voie transolécranienne, mais j'avoue que dans une fracture transversale siégeant à l'union du tiers inférieur et des deux tiers supérieurs le placement direct d'une plaque par voie externe ou par voie postérieure ne présente guère de difficultés. La section de l'olécrâne est tout de même une complication et je crois qu'il faut la réserver aux cas où une opération plus simple ne permet pas d'obtenir un aussi bon résultat.

Le Président demande à la Société de décider la date des vacances. Il est entendu, après consultation des membres présents, que la Société tiendra sa dernière séance, avant les vacances, le *mercredi 10 juillet* prochain et que la séance de rentrée aura lieu le *mercredi 16 octobre* prochain.

Le Secrétaire général rappelle qu'aux termes du règlement tout ce qui a été lu ou dit en séance doit être imprimé dans les Bulletins. Tous les rapports ou communications doivent être en conséquence remis à la fin de la séance au Secrétaire annuel.

Au cas exceptionnel où un orateur ne pourrait remettre à la fin de la séance au Secrétaire annuel ce qu'il a rédigé, il pourra envoyer sa rédaction le *jeudi avant midi, directement à l'imprimerie de la Cour d'Appel*, 1, *rue Cassette*. Passé ce délai, il sera impossible d'imprimer les rédactions adressées; en tout cas, il ne faut jamais rien envoyer directement au Secrétaire annuel.

Le Secrétaire annuel, F. CADENAT.

Imprimerie de la Cour d'Appel, 1, rue Cassette, Paris.

BULLETINS ET MÉMOIRES

DE LA SOCIÉTÉ NATIONALE DE CHIRURGIE

Séance du 10 juillet 1929.

Présidence de M. CUNÉO, *président.*

PROCÈS-VERBAL

La rédaction du procès-verbal de la précédente séance est mise aux voix et adoptée.

CORRESPONDANCE

La correspondance comprend :

1° Les journaux et publications périodiques de la semaine.

2° Des lettres de MM. CADENAT, ROUVILLOIS, MAISONNET, DUJARIER, CAPETTE et Louis BAZY s'excusant de ne pouvoir assister à la séance.

3° Un travail de MM. PAITRE et DIDIÉE (du Val-de-Grâce) intitulé : *Trois cas de luxation récidivante de l'épaule.*

M. Louis BAZY, rapporteur.

4° Un travail de MM. LAQUIÈRE et COLANERI intitulé : *Fractures du scaphoïde tarsien.*

M. MOUCHET, rapporteur.

5° Deux mémoires de M. IBOS (de Saint-Quentin) intitulés : *A propos de l'anesthésie locale dans la réduction des fractures.*

M. GERNEZ, rapporteur.

6° Un travail de MM. IBOS et BOURY (de Saint-Quentin) intitulé : *Angio-cholécystite aiguë par calcul du cholédoque.*

M. GERNEZ, rapporteur.

A PROPOS DU PROCÈS-VERBAL

La réduction sanglante des luxations du semi-lunaire,

par M. A. Lapointe.

Mon ami Cadenat a bien voulu rappeler que je m'intéressais au traitement des luxations du carpe dites luxations du semi-lunaire. Répondant à l'aimable invitation qu'il m'a faite, je vais dire ce que je pense de la réduction à ciel ouvert, dont il est partisan, et de l'incision sur le dos du carpe, qu'il préconise depuis plusieurs années.

Lorsqu'en 1920 j'ai présenté ici le premier blessé chez qui j'avais tenté et réussi la reposition sanglante, cette façon de traiter les déplacements du semi-lunaire était encore une curiosité.

Depuis cette époque, les succès à son actif se sont multipliés et elle a pris entre la réduction par manœuvres externes et l'extirpation la place qu'il m'avait paru normal de lui réserver.

Elle est le plus souvent réalisable; je serais presque tenté de dire toujours, puisque, depuis 1920, je n'ai pas enlevé un seul des sept semi-lunaires déplacés que je n'avais pas pu réduire par les moyens non sanglants. Je ne parle, bien entendu, que de déplacements récents : mes 7 cas ont été opérés entre le cinquième et le quinzième jour.

Extirper d'emblée un semi-lunaire sans avoir essayé de recoiffer la tête du grand os, c'est, si j'ose dire, une erreur comparable, toutes proportions gardées, à celle qui consisterait, dans une luxation récente irréductible de l'épaule, à supprimer d'autorité la tête de l'humérus sans chercher à la remettre en place.

Je sais bien que M. Delbet, qui a donné jadis pour l'épaule cette formule lapidaire — l'arthrotomie est le moyen, la reposition le but, la résection n'est qu'un expédient — n'a pas cru devoir l'appliquer aux déplacements rétro-lunaires du carpe. Il a jugé sans doute que l'absence du semi-lunaire ne gênait guère la fonction et que s'efforcer de recoiffer le grand os ce serait se donner beaucoup de mal pour un bénéfice problématique.

Il me paraît pourtant difficile d'admettre que la suppression d'une pièce comme le semi-lunaire ne trouble en rien le roulement du carpe au bout du radius. Quand il n'y a plus de semi-lunaire, le scaphoïde et le pyramidal serrent les rangs pour combler le vide. De là un dénivellement du condyle, un défaut de congruence qui ne doit pas favoriser la restitution fonctionnelle.

Je ne sais plus qui a écrit qu'un semi-lunaire déplacé était voué à la dystrophie par défaut de vascularisation. Cette excuse à l'extirpation systématique serait peut-être valable si l'osselet était libéré de toutes ses connexions périphériques. Ceux qui ont fait des extirpations savent bien qu'il n'en est rien, même en cas d'énucléation.

Sans atteindre la perfection, les résultats que m'a donnés la reposition à ciel ouvert peuvent être considérés comme satisfaisants. Mon meilleur cas, un poignet droit, consolidé à 8 p. 100, a été révisé à 3 p. 100. Mon plus mauvais, opéré il y a seulement trois mois, n'est pas encore réglé : son déchet actuel vaudrait environ 18 p. 100. L'énucléation du semi-lunaire droit se compliquait d'une fracture du scaphoïde. Le règlement du litige amènera, suivant la règle, une sérieuse amélioration. Pour mes cinq autres opérés, l'invalidité a varié de 6 à 10 p. 100.

Il faudrait comparer ces pourcentages à ceux de l'extirpation. Les documents me manquent pour établir cette comparaison. Je n'ai qu'un cas d'extirpation pour déplacement récent, antérieur à ma série de repositions à ciel ouvert : un semi-lunaire gauche, avec fracture du scaphoïde, consolidé avec 15 p. 100, au bout de quatre mois et demi. Je l'avais extirpé d'emblée, sans même songer à le remettre en place, ce que je considère aujourd'hui comme une faute.

Si je m'associe à Cadenat pour défendre la reposition à ciel ouvert, je me sépare de lui en ce qui concerne la technique opératoire.

Notre collègue vient de plaider à nouveau en faveur de l'incision dorsale, dont il oppose les facilités aux difficultés de la classique incision palmaire.

Son principal argument, sur lequel il insiste à différentes reprises, c'est que, si on passe par devant, la réduction est impossible et il n'y a plus qu'une seule ressource : enlever le semi-lunaire.

Comment pourrais-je souscrire à cette opinion de Cadenat, alors que précisément c'est par incision palmaire que j'ai réduit, en série ininterrompue, les 7 cas de déplacement récent que j'ai opérés depuis 1920!

Avec l'incision de Cadenat, on arrive très vite sur le foyer de luxation, c'est certain ; mais on arrive sur la tête du grand os, obstacle qui encombre la voie, et, pour réduire, on a difficilement prise sur le semi-lunaire lui-même.

Dans un cas qu'il a cité dans sa communication de 1926, Cadenat a dû enlever le semi-lunaire qu'il n'avait pas pu réduire, et, dans son observation actuelle, s'il a réduit, il me semble bien que ce ne fut pas sans peine. Il y est question, en effet, de plusieurs essais infructueux au davier, de harponnage de l'osselet avec les dents acérées d'une pince de Museux. Bref, je n'ai pas été frappé, en lisant ce qu'a écrit Cadenat, des facilités qui seraient, d'après lui, le propre de la voie dorsale.

Même pour les cas du premier degré, ceux dans lesquels le lunaire a gardé plus ou moins le contact avec le radius, j'hésiterais à passer par derrière. La corne postérieure du semi-lunaire est si faiblement amarrée au radius, que je craindrais, en essayant de propulser au-dessous d'elle la tête du grand os, d'être moins adroit que Cadenat et de chasser le semi-lunaire dans le canal carpien, ce qui compléterait le déplacement au lieu de le réduire.

Avec l'incision palmaire, cet incident fâcheux est impossible, car elle permet d'agir directement et aisément sur le semi-lunaire lui-même. Le

bout de la sonde cannelée, le dos de la rugine courbe placé dans sa concavité l'empêche à coup sûr de filer en avant.

En poussant d'avant en arrière sur la corne postérieure pendant que l'aide tire la main dans l'axe pour abaisser le grand os et rendre béant l'espace capitato-radial, on fait remonter cette corne sur le front, puis sur le sommet de la tête du grand os.

Dans les 7 cas que j'ai réduits par incision palmaire, j'ai eu une surprise qui s'est renouvelée à chacune de mes opérations, c'est la complaisance que le semi-lunaire a mise à rentrer dans sa loge.

Que Cadenat veuille bien essayer à la prochaine occasion; il réussira certainement et ne croira plus à l'impossibilité de la réduction par incision palmaire, ni même à ses difficultés.

J'ajoute que, pour l'esthétique, la cicatrice palmaire en partie dissimulée dans le sillon interthénarien me paraît préférable à la cicatrice dorsale.

Un cas de pancréatite subaiguë observé au cours d'une infection biliaire d'origine lithiasique,

par M. **Auvray**.

Il a été à plusieurs reprises question ici dans ces derniers temps des pancréatites, c'est la raison qui m'a incité à vous rapporter le cas suivant, qui appartient à un groupe de faits assez rares, si j'en crois mon expérience personnelle, et qui vient à l'appui des idées exposées par Brocq dans le *Journal de Chirurgie* (janvier 1925) sur les différents types cliniques que peut revêtir la pancréatite hémorragique.

Mme B..., trente-trois ans, femme de chambre, nous est adressée le 4 juin 1929 pour une crise très douloureuse de l'hypocondre droit apparue depuis trois jours, accompagnée de vomissements et d'ictère. Au cours d'une grossesse, huit ans auparavant, la malade a présenté des vomissements bilieux et souffert de l'hypocondre droit. Depuis cette époque la malade accuse des crises douloureuses qui ont tous les caractères de crises de coliques hépatiques; elles prennent généralement la malade après son repas du soir; la douleur irradie dans la région scapulaire, dans le bras, en ceinture; la malade rejette le repas qu'elle vient de prendre; la crise dure plus ou moins longtemps dans la nuit et cesse brusquement. A la suite des crises, la malade a constaté du subictère; les urines sont rares et foncées, mais les selles restent colorées. Les crises se reproduisent au début tous les huit jours, puis elles s'espacent progressivement jusqu'à cesser complètement au bout de deux ans. Dans l'intervalle des crises, la malade s'est mise au régime; elle accuse des digestions difficiles pour certains aliments.

Après un répit de cinq ans, les crises réapparaissent; une crise a lieu en février, une autre en mars, une dernière au début de juin. Cette dernière crise est beaucoup plus intense que toutes les précédentes; cette crise ne laisse aucun repos à la malade qui se tord sur son lit, a des sueurs abondantes et présente plusieurs syncopes; les vomissements sont incessants, vomissements

verts, porracés; les urines sont rares et foncées; la température est à 38°5; un ictère apparaît assez marqué. Aucun des calmants administrés ne parvient à calmer la malade. Nous voyons la malade trois jours après le début de la crise; à ce moment tout l'abdomen est endolori, mais on réveille une douleur surtout vive dans la région vésiculaire; il existe un ictère léger; la vésicule ne paraît pas augmentée de volume; les urines très foncées contiennent des pigments biliaires, les selles sont décolorées. Mais les symptômes vont s'amender très rapidement sous l'influence des applications de glace et de la diète hydrique. Mais au palper de l'abdomen on ne percevra rien d'anormal, rien en tout cas de ce que devait nous révéler l'opération.

Celle-ci pouvait être faite treize jours après l'entrée de la malade à l'hôpital. J'abordai la vésicule par une incision de Kehr; je la trouvai non distendue et non adhérente, mais bourrée de calculs (il y en avait 49); immédiatement mon attention fut attirée vers la ligne médiane par l'existence d'une tuméfaction, située juste en avant de l'aorte, entre l'estomac et le côlon transverse, que je rattachai au pancréas partie moyenne, de consistance ferme, du volume d'un œuf environ, entourée d'une zone d'œdème et à laquelle une portion du grand épiploon était venue adhérer; l'épiploon d'aspect inflammatoire présentait quelques adhérences lâches avec la paroi abdominale voisine. Tout autour de la masse formée par la tuméfaction recouverte de l'épiploon existait une rougeur diffuse du péritoine qui s'étendait sur la partie voisine de l'estomac et du côlon. Enfin, à la surface de la tuméfaction et sur les parties voisines du grand épiploon existait un semis discret de petites plaques des dimensions d'un gros pois environ qui avaient l'aspect de taches de bougie; il s'agissait là certainement de cyto-stéatonécrose. A l'ouverture du ventre il ne s'était écoulé aucune sérosité.

Nous étions donc en présence d'une lithiase vésiculaire avec infection très vraisemblable de la voie biliaire principale et phénomènes de pancréatite.

Je procédai alors à la cholécystectomie que je fis rétrograde; puis j'incisai le cholédoque dans lequel j'insinuai un drain en T; mais je ne fis aucune intervention sur le foyer de pancréatite qui paraissait en voie de résolution, je me contentai de détacher les quelques adhérences qui existaient entre l'épiploon et la paroi.

De la bile fut recueillie en vue d'un examen bactériologique, elle renfermait de nombreux coli-bacilles.

Les suites opératoires ont été tout à fait normales, le drain vient d'être enlevé, la bile a repris son cours normal vers l'intestin et actuellement par le palper abdominal on ne constate aucune tuméfaction profonde du côté du pancréas et on ne réveille aucune douleur dans la même région.

Chez notre malade, il ne semble pas douteux que les accidents aigus qui ont constitué ce que nous appelons la dernière crise, plus douloureuse et plus grave que toutes les autres, doivent être rapportés à une poussée de pancréatite dont nous avons pu constater encore le reliquat important à l'opération pratiquée treize jours après la crise; il semble que les applications de glace aient favorisé la résolution rapide de la poussée pancréatique. Ce cas est une nouvelle preuve qu'à côté des pancréatites à évolution suraiguë et à pronostic très grave il y a des cas à évolution subaiguë qui tournent court. Il vient à l'appui des idées exposées par Brocq dans le *Journal de Chirurgie* lorsqu'il écrit : « Il existe une chaîne ininterrompue de types cliniques qui, du plus brutal jusqu'au plus effacé, ne sont que l'expression différente d'une seule et même affection, la pancréatite hémorragique ». Ces faits sont connus, mais

ils sont rares, c'est le seul, pour ma part, qu'il m'ait été donné d'observer, alors que j'ai vu plusieurs cas de pancréatique aiguë avec drame pancréatique.

Je n'entrerai pas ici dans la discussion des théories invoquées pour expliquer la pathogénie de la pancréatite. Je constaterai simplement qu'une fois de plus l'*origine biliaire* des accidents paraît bien vraisemblable et que c'est peut-être à l'*infection biliaire*, dont nous avons démontré l'existence, qu'il faut attribuer la genèse des accidents.

On remarquera que dans le cas particulier je me suis gardé de toute intervention sur le foyer pancréatique ; l'évolution naturelle vers la guérison spontanée m'a paru devoir être respectée et la suite semble m'avoir donné raison, puisque aujourd'hui on ne perçoit rien d'anormal par le palper dans la région de l'abdomen qui fut le siège de la pancréatite, ni douleur, ni tumeur, ni battements anormaux. Je ne manquerais pas de vous tenir au courant si, par la suite, quelque incident nouveau survenait du côté pancréatique.

M. J. **Okinczyc** : Les inconvénients du drainage dans l'incision transversale ou oblique peuvent être à mon avis très facilement supprimés par l'artifice suivant :

Au lieu de faire passer le drain ou les mèches par l'incision elle-même, je les fais passer par une petite incision verticale, avec dissociation longitudinale des fibres du muscle grand droit, située un peu au-dessous de l'incision principale.

Je fais très communément le drainage de cette manière, qui me permet une suture hermétique et très soignée de l'incision principale.

Le drain enlevé, la petite incision par dissociation se ferme spontanément.

Je crois pouvoir affirmer que les malades ainsi traités conservent une bonne paroi et m'ont paru moins sujets que les autres à l'éventration.

M. **Gosset** : Mon ami Auvray vient, dans sa communication, de nous parler de l'incision qu'il a pratiquée dans son cas. Il a fait l'incision de Kehr. Je voudrais profiter de cette communication d'Auvray pour dire quelques mots des incisions les plus favorables, selon moi, pour aborder les voies biliaires, et aussi les plus faciles à réparer.

J'ai abandonné, depuis bien des années, l'incision de Kehr qui lèse les nerfs d'un segment du muscle droit.

J'ai fait ensuite l'incision transversale. C'est une bonne incision qui donne un bon jour, qui respecte les nerfs ; elle a le léger inconvénient de sectionner l'artère épigastrique, et celui plus grand de demander beaucoup de minutie dans sa réparation, car elle nécessite une suture très soignée de la gaine postérieure du droit, une suture du muscle lui-même, ce qui est moins commode à réaliser d'une façon simple et cependant satisfaisante. Et surtout, s'il vient à se produire une petite éventration au niveau de la portion qui a été drainée, ou même qui a laissé passage

aux mèches, il n'est pas commode de réparer ces éventrations consécutives aux incisions transversales.

Aussi, je préfère, et je fais depuis quelques années, l'incision médiane qui a un grand nombre d'avantages. Elle peut se prolonger à volonté, soit vers l'appendice xiphoïde, soit vers la partie inférieure, et on la prolonge dans la direction indiquée par le niveau du bord du foie.

On pourrait lui reprocher, étant médiane, de ne pas conduire sur les voies biliaires. Or, les voies biliaires ne sont pas très latérales; c'est surtout sur la terminaison du cystique qu'il faut travailler et sur le cholédoque. Cette portion des voies biliaires est presque médiane. D'autre part, la réparation d'une incision médiane est facile : il n'y a pas d'hémostase à faire. Il n'y a pas de section de filets nerveux, et si, par hasard, une petite éventration se produit au niveau du drainage, la réparation en est simple.

Je demande à ceux de mes collègues qui ne la pratiquent pas d'employer une fois l'incision médiane, en ne craignant pas de la faire suffisamment longue, et je suis persuadé que beaucoup d'entre eux, s'ils veulent bien la pratiquer, adopteront l'incision médiane.

M. **Pierre Duval** : Je tiens à donner mon avis sur la laparotomie médiane en chirurgie biliaire à un double point de vue : comme chirurgien et comme opéré. Je me suis servi de l'incision médiane depuis que Gosset l'a recommandée. Je ne lui vois que des avantages. Gosset m'a enlevé la vésicule biliaire par voie médiane. Ma cicatrice, malgré la pose d'une mèche, est parfaitement solide.

M. **Basset**: Je voudrais simplement demander à M. Gosset si, faisant l'incision médiane, il se met à droite ou à gauche de son opéré.

M. **Gosset** : Je répondrai à mon collègue Basset que dans les opérations sur les voies biliaires je me place toujours à droite du malade. J'ai essayé de me placer à gauche, mais étant donné la technique que j'emploie la situation du chirurgien à gauche n'est pas commode.

En effet, mon aide principal ne peut être placé qu'à gauche, et, dans les opérations sur les voies biliaires, son rôle est très important; avec sa main gauche, il refoule, vers lui et vers le pubis, l'estomac et toute la masse intestinale, l'angle droit du côlon transverse, l'angle duodénal, et ainsi il met largement à jour tout le pédicule hépatique. Il est donc indispensable, avec la technique que j'emploie, que mon aide soit à gauche.

Il est d'autre part, pour moi, indispensable d'être à droite, car je tire fortement sur le fond de la vésicule pour tendre et voir le cystique, pour mettre en évidence le cholédoque; et je travaille avec mes ciseaux courbes tenus par ma main droite, de ma gauche à ma droite, pour exposer le trépied biliaire. Il me semble que cette position du chirurgien à droite du malade est plus commode; en tout cas, c'est celle que j'adopte constamment.

M. **Cunéo** : Je me place toujours à gauche pour les interventions sur le foie. Mais il importe dans ce cas de donner au sujet une position spéciale : outre la lordose classique, il faut employer une forte inclinaison latérale gauche. Dans ces conditions l'intestin tombe dans la partie gauche de l'abdomen et l'opérateur, qui est placé vis-à-vis de la face inférieure du foie, trouve celle-ci complètement dégagée.

RAPPORTS

Volumineuse tumeur paranéphrétique,

par M. **J. Duval** (du Havre).

Rapport de M. Edouard Michon.

M. Duval nous a envoyé une observation de tumeur paranéphrétique, tout à fait typique, que vous pourrez lire dans nos Bulletins et qui mérite quelques réflexions.

Observation. — Mme L..., âgée de quarante-cinq ans, vient nous consulter le 1er septembre 1928. Son médecin, le Dr Durand-Viel, qui la traitait pour des troubles sympathiques, découvrit, par hasard, au cours d'un examen, une masse volumineuse occupant une grande partie du flanc droit et qui jusque-là était restée complètement latente.

A l'examen, nous constatons que cette tumeur a les caractères suivants. Elle est de la grosseur d'une tête de fœtus à terme; elle occupe presque tout le flanc droit; atteint en haut le rebord costal; en dedans dépasse la ligne médiane; en bas descend jusqu'au voisinage de l'aile iliaque, en arrière elle se prolonge dans la fosse lombaire. Complètement indolore, de consistance plutôt dure, de forme irrégulière, légèrement bosselée, cette masse est mobile dans le sens transversal, moins mobile dans le sens antéro-postérieur, présentant très nettement le contact lombaire. A la percusssion elle est d'une matité absolue, sauf en avant où il existe une zone de sonorité témoignant de la présence du côlon ascendant et par suite de son siège rétro-péritonéal.

Il est à remarquer que, malgré le volume déjà important de cette néoplasie, la malade n'a jamais ressenti la moindre pesanteur dans le flanc droit. De même elle n'a pas de troubles hépatiques, gastro-intestinaux, rénaux; elle n'a jamais eu ni hématurie ni pyurie.

L'état général est excellent, pas d'amaigrissement, pas de perte de l'appétit, rien au cœur et aux poumons, l'urée sanguine est de 0,26.

Cette tumeur se traduit donc uniquement par des signes physiques et de cet examen clinique nous pouvons conclure qu'il s'agit très probablement d'une affection du rein droit. La première à laquelle nous pensons c'est à une hydronéphrose congénitale restée complètement latente. Pour confirmer ce diagnostic, nous conseillons à la malade deux examens complémentaires : une radiographie, une division d'urine.

La radiographie faite par le Dr de Boissière est complètement négative, le rein n'est pas visible et la masse elle-même ne se dessine pas sur le film.

A l'examen cystoscopique la vessie est normale, les orifices urétéraux sont

normaux. On pénètre très facilement dans l'uretère du côté droit jusqu'au bassinet. Celui-ci est vide, il n'y a pas de rétention; les éjaculations se produisent normalement. Il faut donc abandonner complètement le diagnostic d'hydronéphrose, d'autant plus que l'examen bactério-chimique des urines du rein droit et du rein gauche montre que les deux reins sont absolument comparables comme fonctionnement.

Examen comparatif de l'urine des deux reins.

	URINES du rein droit	URINES du rein gauche	URINES vésicales
Volume, en centimètres cubes.	6	19	98
Couleur	Rougeâtre.	Rougeâtre.	Rougeâtre.
Odeur	Normale.	Normale.	Normale.
Aspect	Trouble.	Trouble.	Trouble.
Dépôt	Sanguin.	Sanguin.	Sanguin.
Réaction	Légèrement alcaline.	Neutre.	Neutre.
Urée par litre	8,10	7,83	7,56
Urée émise effectivement	0,04	0,14	0,74
Chlorure (en NaCl) par litre	9,94	7,82	6,51
Chlorure émis effectivement	0,05	0,14	0,63

Conservant les deux notions suivantes : tumeur développée dans la loge rénale droite, fonctionnement rénal normal, nous pensons seulement qu'il doit s'agir d'une tumeur paranéphrétique et nous conseillons à la malade l'intervention chirurgicale.

Intervention: Le 10 septembre 1928.

Anesthésie générale à l'éther (Dr Lechaux).

Incision transversale partant du bord externe du grand droit, atteignant en arrière la masse sacro-lombaire.

On tombe d'emblée sur le néoplasme, il est très adhérent de partout. Progressivement, avec peine, on arrive à libérer son bord externe, son pôle inférieur, sa face antérieure, son bord interne. Ce bord est tout contre la veine cave inférieure ; à un moment donné il se produit une assez forte hémorragie due à une petite déchirure latérale de ce vaisseau. Déchirure que l'on peut pincer entre deux pinces de Kocher et lier.

Le bord interne libéré, la tumeur bascule facilement en dehors, elle entraîne avec elle le rein qui est accolé à la face inférieure de cette masse néoplasique. Après section du pédicule vasculaire et de l'uretère, le néoplasme et le rein peuvent être extirpés.

Hémostase complète, fermeture de la paroi, drainage déclive.

Examen de la pièce : Le néoplasme est de couleur jaunâtre, d'aspect lobulé, ressemblant à un volumineux lipome ; mais de consistance beaucoup plus ferme, rappelant celle du fibrome. Il est blanchâtre et très résistant à la coupe. Le rein, de volume normal, adhère fortement par sa face antérieure à la face inférieure de la tumeur; il faut pour les séparer employer le bistouri. Ce qui laisse à penser que cette néoplasie est développée aux dépens de la capsule propre du rein et non du tissu cellulaire périnéal. Le parenchyme rénal est absolument sain, il ne présente macroscopiquement pas la moindre infiltration.

Examen histologique : L'examen microscopique confirme le diagnostic de tumeur maligne paranéphrétique. Voici le résultat de cet examen histologique fait par M. le professeur Lecène.

Les coupes de la pièce montrent qu'on est en présence d'une tumeur mésenchymateuse qui revêt l'aspect habituel des tumeurs solides paranéphrétiques.

Elle est constituée, en effet, par des plages de tissu myxoïde fibreux ou adipeux diversement associées suivant les régions et semées d'éléments cellulaires en traînées denses. Les cellules de ces tissus sont parfois fusiformes, parfois rameuses, parfois aussi étoilées. Elles présentent de fréquentes monstruosités nucléaires et quelques mitoses atypiques. Il existe de nombreux capillaires néoformés bordés directement par des cellules tumorales.

En résumé, il s'agit d'un fibro-myxo-lipo-sarcome, tumeur certainement maligne. La malignité est surtout locale : récidives *in situ* à craindre.

Les suites opératoires furent excellentes, apyrétiques; le deuxième jour le drain fut enlevé, le vingtième jour la malade put quitter la clinique.

Le diagnostic exact fut fait. Les signes physiques de cette tumeur étaient ceux d'une tumeur rénale, avec notamment la présence en avant d'une zone de sonorité colique. Mais le cathétérisme permit de constater que la valeur fonctionnelle des deux reins était identique et ainsi fut éliminée l'hydronéphrose à laquelle on avait d'abord pensé. M. Duval avec raison dit qu'en présence « d'une tumeur développée dans la fosse lombaire droite avec fonctionnement rénal normal il devait s'agir d'une tumeur paranéphrétique ».

L'ablation de la tumeur fut faite, mais, en même temps, le rein dut être enlevé. Ce n'est pas là une nécessité rare, et M. Lecène, dans son rapport au Congrès français de chirurgie de 1919, note que la néphrectomie fut faite 48 fois sur 96 observations, soit dans la moitié des cas. Il est évident que l'idéal est de conserver la glande; mais ici les adhérences intimes de la capsule et de la tumeur n'ont pas permis de le faire.

C'est donc un exemple de plus de cette vérité que, lorsqu'on intervient pour une tumeur de la fosse lombaire ou de l'hypocondre, un cathétérisme de l'uretère doit avoir renseigné sur la valeur de l'autre rein, et M. Duval n'avait pas failli à cette sage ligne de conduite.

Au cours de l'opération, un incident se produisit, il y eut une petite déchirure de la veine cave, il suffit de mettre deux pinces et de les remplacer par une ligature. Cette ligature latérale, lorsqu'elle est possible, est le plus simple moyen à employer contre cette déchirure vasculaire, mais ne peut s'appliquer qu'à des déchirures réellement petites.

Les suites opératoires furent simples; mais le pronostic d'avenir reste sombre; car, comme d'ordinaire, il s'agissait d'une tumeur où existaient des éléments sarcomateux.

Cette observation de tumeur paranéphrétique n'est pas très fréquente, et il faut remercier M. Duval de nous l'avoir communiquée.

M. **J. Okinczyc** : Je voudrais poser une question à M. Michon. Les néoplasmes du rein sont-ils susceptibles de provoquer un hyperfonctionnement du rein atteint? Voici les raisons pour lesquelles je pose cette question. Il y a quelque temps, j'ai été appelé en consultation auprès d'une malade, avec un urologue, parce qu'il s'agissait d'une tumeur de la région lombo-iliaque gauche assez volumineuse. Les caractères de siège, de forme, de consistance de la tumeur pouvaient en effet faire penser à une tumeur rénale. Le spécialiste avait pratiqué un cathétérisme urétéral et avait cru

pouvoir conclure à un néoplasme rénal, du fait que le rein gauche avait présenté un hyperfonctionnement quantitatif et qualitatif. Je dois avouer que cette conclusion m'avait un peu surpris. Mais l'indication opératoire restant formelle, nous sommes intervenus. Nous avons trouvé un rein normal, refoulé vers le diaphragme par un kyste du mésocôlon descendant, d'ailleurs si intimement uni aux feuillets mésocoliques et à l'intestin que j'ai dû pratiquer une résection colique, un abouchement des deux bouts à la peau et une cure secondaire de l'anus artificiel.

Je n'ai rapporté cette observation, qui n'est pas même celle d'une tumeur paranéphrétique, que pour la conclusion, un peu inattendue pour moi, tirée par un spécialiste, de l'hyperfonctionnement du rein comme signe de néoplasme rénal.

M. **Michon**. Je dois dire, pour répondre à la question de M. Okinczyc, que je n'ai jamais vu pour un rein néoplasique un fonctionnement supérieur à celui du côté opposé. Il peut y avoir évidemment une déficience de l'autre rein, encore plus marquée par suite d'une lésion différente, néphrite ou autre. Mais il est difficile d'admettre qu'un rein cancéreux est meilleur qu'un rein normal.

La fonction d'un rein néoplasique est très variable ; elle peut être normale ; elle est souvent partiellement déficiente ; elle peut être abolie. Un autre moyen d'investigation dans le néoplasme du rein peut nous renseigner : la pyélographie.

M. **Maurice Chevassu**. Je demande à mon ami Okinczyc s'il sait quelles sont les explorations qui ont permis de constater dans un cancer du rein cet hyperfonctionnement singulièrement paradoxal que, pour ma part, je n'ai jamais observé. Si la phénolsulfonephtaléine est intervenue dans cette exploration, cela serait un nouvel exemple des erreurs auxquelles peut conduire cette méthode riche en causes d'erreur.

Épithélioma de la parotide. Récidive après ablation chirurgicale. Guérison apparente par la radiothérapie,

par M. **G. Ménégaux.**

Rapport de M. Ch. Lenormant.

Mon ancien interne, M. Ménégaux, prosecteur à la Faculté, nous a communiqué le fait suivant qui me paraît mériter de retenir l'attention.

Mme S..., soixante-deux ans, présente, depuis plus de vingt ans, une petite tumeur de la région parotidienne gauche. Cette tumeur a grossi lentement, mais depuis quelques mois l'augmentation de volume a été plus rapide et des douleurs spontanées, avec irradiation vers la face, sont apparues.

Cette malade nous est adressée en décembre 1927, et à l'examen nous trouvons, en avant du tragus, une petite tumeur du volume d'une grosse noisette, dure, lobulée, paraissant bien encapsulée, sans adhérence appréciable dans la profondeur. La peau est normale et parfaitement mobile. Par le toucher intra-buccal, on ne perçoit aucun prolongement profond. Il n'existe aucun signe de paralysie faciale. Les irradiations douloureuses dont se plaint la malade se font vers le bord inférieur de l'orbite et la commissure labiale. La tumeur est légèrement sensible à la pression. Aucun ganglion n'est perceptible. Aucune altération de l'appétit, ni de l'état général.

On pose le diagnostic de tumeur mixte probable de la parotide, avec possibilité de début de dégénérescence maligne, du fait des douleurs, et on conseille l'extirpation.

Celle-ci est pratiquée le 21 janvier 1928 par une incision horizontale, parallèle aux filets du nerf facial. L'intervention, commencée à l'anesthésie locale, est terminée sous quelques bouffées d'éther. Un plan de clivage est péniblement trouvé autour de la tumeur; la dissection conduit au bord postérieur du masséter légèrement adhérent; un fragment de muscle est extirpé avec la tumeur.

Les filets du facial ont été ménagés; on a été obligé de disséquer un rameau horizontal, dans la partie haute de la plaie opératoire. Suture sans drainage.

En raison de l'adhérence musculaire, on fait alors de sérieuses réserves sur la nature de la tumeur.

Suites sans incidents marqués; il existe une parésie dans le territoire supérieur du facial; la malade est levée dès le lendemain de l'opération; cicatrisation normale.

L'*examen histologique* de la pièce opératoire (Rubens-Duval) a montré « un épithélioma infiltrant à cellules indifférenciées, agencées en cordons plus ou moins épais ou tubes creux. Certains cordons se creusent de cavités multiples. Dans ces tubes creux et les cavités creusées dans l'épaisseur des cordons, s'accumule un produit de sécrétion mucoïde. L'activité caryokinétique paraît être nulle.

« L'épithélioma infiltre le muscle adjacent dont il dissocie les fibres striées.

« Autour des néoformations épithéliales, le tissu conjonctif présente une réaction tantôt lymphoïde (surtout dans la zone d'extension de la tumeur), tantôt et le plus souvent scléreuse ».

Nous avons montré les coupes à M. Lecène qui a bien voulu les examiner et a confirmé qu'il s'agissait bien d'un *épithélioma mucipare à type de cylindrome*. M. Lecène a ajouté qu'il croyait qu'il s'agissait là d'un épithélioma à malignité restreinte.

Un mois après l'opération, l'état de la malade est le suivant : il existe sous la cicatrice opératoire un blindage dont la surface atteint les dimensions d'une pièce de cinq francs; la plaque dure et cartonnée déborde en avant le masséter et est sentie par le toucher buccal; elle est adhérente à la peau qui fait corps avec elle et est peu mobilisable sur la profondeur.

M. Lenormant, qui voit la malade à ce moment, devant la récidive d'allure assez rapide qu'elle présente, conseille la radiothérapie pénétrante, et elle est confiée au Dr Belot. Celui-ci lui fait du 15 février au 15 mars 1928 une série d'applications à deux jours d'intervalle, de telle sorte qu'au total elle a reçu 5.000 R de rayons très filtrés (sur 1 millimètre Cu + 2 millimètres Al) sous 200 kv sur la région opérée, et 3.000 R de rayons filtrés sous 2 millimètres Cu sur la région symétrique, dirigés de façon à couvrir le territoire opéré, au travers de la face. Cet artifice a eu pour but de réduire la dose absorbée par la peau.

A la suite de ce traitement, la malade a présenté une asthénie considérable et une sécheresse importante de la bouche. La fente palpébrale est un peu plus grande du côté opéré que du côté sain, et il existe du larmoiement. Cependant, l'occlusion volontaire des paupières est possible. Il n'y a aucune trace d'atteinte du facial inférieur.

La malade a été revue en juin 1929, soit quinze mois après la fin du traitement radiothérapique; elle ne se plaint plus d'aucune douleur; la parésie du facial supérieur n'a pas augmenté. Toute tuméfaction de la région opérée a disparu; il n'y a plus trace d'induration, la peau est souple et mobile sur les plans sous-jacents. Il persiste un peu de sécheresse de la bouche.

En résumé, il s'agit d'un épithélioma primitif de la parotide, de malignité restreinte, mais ayant subi un coup de fouet par une opération insuffisamment large, qui a complètement guéri, au moins en apparence, par un traitement radiothérapique intense.

Cette observation me paraît intéressante en raison du résultat tout à fait remarquable — et pour moi inattendu — de la radiothérapie. Quand Ménégaux m'a montré cette malade, quelques semaines après l'ablation de la tumeur, elle était en pleine récidive, et la seule intervention possible eût été l'évidement complet de la loge parotidienne; encore l'eût-on fait dans de bien mauvaises conditions. J'ai conseillé la radiothérapie sans beaucoup de confiance, car c'est une notion classique que les cancers parotidiens ne sont guère sensibles aux radiations. Contre notre attente, le succès a été complet; peut-être ne sera-t-il que temporaire. Mais je ne suis pas sûr que l'ablation totale de la parotide eût donné une guérison certainement plus durable, et elle eût entraîné une grave mutilation.

L'opinion si autorisée de Lecène est qu'il s'agissait dans ce cas d'un épithéliome d'une variété histologique particulière (cylindrome) et d'une malignité atténuée (ce qui ne l'avait pas empêché, d'ailleurs, de récidiver sur place aussitôt après l'opération). Il y a donc, parmi les cancers de la parotide, des épithéliomes qui seraient radio-sensibles. Cette notion me paraît importante en pratique, étant donné les résultats plus que médiocres de l'ablation chirurgicale de ces cancers. Une revision de leur étude histologique nous donnerait peut-être d'utiles enseignements sur leur pronostic et le traitement à leur appliquer.

M. **Lecène** : Les tumeurs malignes appelées cancers primitifs vrais de la parotide (à l'exclusion des tumeurs mixtes dégénérées) sont très rares. J'ai opéré personnellement, dans ces dernières années, deux cas de ces cancers primitifs vrais de la parotide. Cette expérience m'a appris que ces tumeurs étaient extrêmement malignes et que leur traitement, soit chirurgical pur, ou chirurgical associé à la rœntgenthérapie pénétrante, ne donnait que des résultats médiocres.

Dans un premier cas, chez un homme de quarante-huit ans, j'ai fait un évidement du creux parotidien extrêmement poussé, avec ligature première de la carotide externe et résection du bord postérieur de la branche montante du maxillaire, suivant la technique qu'a décrite autrefois notre collègue J.-L. Faure; malgré l'étendue de cette opération, le malade présenta, au bout d'un an, une récidive que les rayons X pénétrants ne purent en rien enrayer et la mort survint quelques mois après.

Dans un second cas, chez un homme de cinquante ans, j'ai fait faire un traitement rœntgenthérapique préalable : la tumeur qui semblait encore

peu développée avait paru d'abord régresser; mais au bout de trois mois la tumeur se mit à grossir de nouveau, et la paralysie faciale s'accentua. J'intervins à ce moment et j'enlevai aussi complètement que possible la parotide en totalité, avec ses prolongements, après ligature première de la carotide externe et résection totale du facial. Ce malade fut assez choqué par cette intervention (car ce sont là des opérations longues et assez sanglantes), malgré la ligature de la carotide externe faite dès le début de l'intervention. Néanmoins, il y eut guérison opératoire. Mais, six mois après, une récidive se reproduit et la mort survint peu après.

Dans ces deux cas, la structure histologique de la tumeur était celle d'un épithélioma atypique d'origine glandulaire, très riche en caryocinèses et en monstruosités nucléaires.

Au contraire, dans l'observation de M. Ménégaux, qui m'a montré ses préparations, il s'agit d'une tumeur bien moins maligne, un épithéliome « mucipare », souvent appelé aussi « cylindrome », mais sans monstruosités cellulaires ni caryocinèses nombreuses.

Je crois qu'il est intéressant d'établir ces distinctions anatomiques dans l'étude des tumeurs primitives de la parotide autres que les tumeurs mixtes. Il est certain que le pronostic peut être très différent suivant les cas et cette notion pratique mérite d'être retenue.

QUESTION A L'ORDRE DU JOUR

Action hémostatique « secondaire » du bistouri à haute fréquence,

par M. **Heitz-Boyer.**

Comme l'étude du bistouri à haute fréquence, avec les avantages et les inconvénients qu'il peut présenter, reste à l'ordre du jour de notre Société, je crois utile de continuer à vous apporter les documents résultant de mon expérience et à préciser certains effets de ce nouveau mode d'action chirurgicale.

Je vous ai parlé, il y a deux séances, de son action « disséquante » sur les tissus; j'insisterai aujourd'hui sur son action « hémostatique secondaire » sur les vaisseaux.

J'avais déjà, au cours de mon travail initial présenté devant vous en décembre 1928 et janvier 1929, signalé cette action dont nous avons découvert et expliqué le mécanisme avec Champy; mais ce point si intéressant était un peu perdu au milieu de cette longue communication d'ensemble sur ces nouveaux courants à ondes entretenues obtenus par les appareils à lampe.

Or, plus j'utilise ces courants et plus je constate que leur action hémostasiante secondaire constitue un fait nouveau, d'un grand intérêt pour cette

chirurgie nouvelle par la haute fréquence et qui apporterait un réel avantage pour la sécurité opératoire et post-opératoire, en particulier pour les parenchymes très vasculaires (rein, poumon, foie). Dernièrement encore, mon ami Jeanbrau, étant venu opérer avec moi deux de mes malades de Saint-Louis atteints de calculs du rein, a été étonné, particulièrement lors de la deuxième opération, de ce qui s'était passé sous ses yeux.

Il s'agissait de calculs multiples du bassinet, du calice inférieur et aussi, semblait-il, du calice supérieur; mais ce dernier calcul était en réalité dans le calice moyen. Je dus donc, pour le trouver, agrandir beaucoup mon incision de néphrotomie partielle supérieure; or, dans sa première partie faite initialement et touchant au pôle supérieur, j'avais sectionné par le bistouri à haute fréquence une grosse artère de la voûte vasculaire sus-pyramidale : un jet de sang notable en avait jailli, et j'avais bien fait remarquer à Jeanbrau combien l'hémostase immédiate par la haute fréquence était insuffisante pour les vaisseaux de volume déjà notable (je ne saurais trop insister sur ce point, que j'ai mis en évidence dès ma première communication et sur lequel je reviendrai sans relâche).

En revanche, je lui demandai d'attendre quelques minutes pour voir ce qui allait se passer à propos de cette hémorragie assez importante; je plaçai simplement une compresse sur la section rénale et, sans m'en inquiéter plus, je continuai vers le calice moyen mon incision, qui me permit de découvrir le calcul. Cela avait demandé peut-être cinq à huit minutes, et ce court laps de temps avait suffi pour que cette artériole soit hémostasiée : plus la moindre goutte de sang ne s'en écoulait; il s'était produit le phénomène que j'ai appelé « l'hémostase secondaire précoce ».

C'est ce phénomène de l'hémostase secondaire donné par les courants de haute fréquence, dont l'existence est indiscutable, que je voudrais étudier devant vous plus particulièrement.

* * *

Il faut d'abord le distinguer du phénomène « hémostase IMMÉDIATE ou primitive », que donnent également les courants de haute fréquence. Cette hémostase est banale après toute action thermique un peu forte, qu'elle soit d'origine électrique ou non (le thermocautère par exemple). Le vaisseau est bouché instantanément par un coagulum qui englobe à la fois la paroi vasculaire et le sang qui y est contenu. Mais, j'y insiste, c'est là un phénomène brutal qui, déjà avec les autres agents que la haute fréquence, risquera de produire une escarre à chute précoce (quatrième, cinquième, huitième jour) avec possibilité d'une hémorragie secondaire: or, avec la haute fréquence employée en électro-coagulation, c'est-à-dire en forte intensité, ce danger sera encore plus grand, du fait que l'escarrification produite est plus diffuse et plus intense. Voilà vingt ans que je mets en garde les urologues au sujet de l'emploi, dans beaucoup de cas, des courants à ondes amorties en électro-coagulation, et leurs inconvénients possibles m'avaient fait préconiser dans beaucoup d'applications de l'urologie d'utiliser les

mêmes courants mais en haute tension, en étincelage froid ou tiède, qui, agissant surtout mécaniquement, n'entraîne jamais ces mêmes escarrifications en profondeur, à chute trop précoce. Précisément, c'est un des avantages des nouveaux courants à ondes entretenues que d'avoir, comme les courants amortis de tension, une action mécanique prédominante, — à condition toutefois qu'on n'insiste pas trop longtemps sur le même point; leur effet n'est coagulant profondément que dans ce cas et seulement si le chirurgien le désire absolument.

En tous cas, comme on le voit, cette première variété d'hémostase immédiate que donnent les courants de haute fréquence est à la fois bienfaisante et malfaisante, et elle demande à être maniée avec grande précaution; n'ayant rien d'absolument spécifique, elle présente les avantages et les inconvénients de toutes les coagulations thermiques, mais en exagéré : car, si l'hémostase immédiate est plus forte, l'hémorragie secondaire possible après chute de l'escarre risque également d'être plus abondante.

* * *

Au contraire, l'hémostase SECONDAIRE réalisée par les courants de haute fréquence est un effet nouveau et caractéristique, semble-t-il : il a été mis en évidence au point de vue clinique au cours de mes opérations faites avec le bistouri à haute fréquence, et a pu être expliqué histologiquement et physiologiquement grâce aux coupes de Champy.

Opératoirement, je vous en ai donné un exemple typique par la relation de mon intervention sur un rein calculeux faite avec Jeanbrau, mais si cet effet hémostatique était particulièrement frappant sur un parenchyme vasculaire, son existence n'en est pas moins apparue à tous ceux de mes maîtres et collègues qui ont bien voulu me demander d'opérer avec le bistouri à haute fréquence. Encore lundi dernier, mon maître et ami Pierre Duval, qui m'avait demandé d'aller opérer avec lui un sein à son hôpital de Vaugirard, a pu constater cette hémostase progressive, qui au bout de dix minutes s'était faite sur la partie initiale interne de sa section opératoire, tandis qu'il pratiquait la dissection du creux axillaire; et la comparaison était frappante entre cette moitié interne devenue exsangue et la moitié externe sur laquelle il venait d'agir immédiatement, cette dernière présentant un suintement qu'il vit d'ailleurs se tarir en quelques minutes et qui était terminé au moment où il plaça ses sutures cutanées.

Physiologiquement, le mécanisme de cette hémostase secondaire a pu être éclairci par les coupes histologiques; elles ont montré le double processus qui y présidait, processus *endovasculaire* et *périvasculaire*, le premier étant très précoce, semble-t-il, alors que le second paraît plus tardif, — si bien qu'il me semble possible dans cette hémostase secondaire d'en distinguer une « précoce » et une « tardive ». Je vais m'expliquer, en m'appuyant sur les faits microscopiques constatés après les applications des courants à ondes entretenues, c'est-à-dire la modalité susceptible d'intéresser particulièrement les chirurgiens généraux.

Avec Champy, nous avons montré que ces courants avaient une action locale et une action à distance.

L'action locale, particulièrement nette aux points mêmes où frappent les étincelles, est une action d'éclatement cellulaire; l'action à distance est une action d'allongement cellulaire. Or, l'action locale d'éclatement se trouve être propagée à distance le long des colonnes liquides et particulièrement des vaisseaux sanguins, si bien que l'attrition cellulaire, les phénomènes de disruption caractéristiques de la haute fréquence vont dans l'intérieur des vaisseaux s'exercer loin, d'où l'arrachement de la paroi endothéliale jusqu'à 1 et 2 centimètres plus profondément que la surface de section. Voilà un premier fait qui est *endovasculaire*.

Le second est un phénomène *périvasculaire*, qui tient à l'effet d'allongement cellulaire, général à l'ensemble des tissus qui ont été touchés par la haute fréquence employée chirurgicalement : qu'on veuille bien se reporter aux figures typiques de mon premier mémoire, dans lequel j'ai beaucoup insisté sur ce que ces phénomènes d'élongation cellulaires se constatent loin de la zone de destruction, dans toute la zone adjacente à celle-ci, ou zone « limite »; et j'ai insisté également sur ce que, dans cette zone éloignée, ces phénomènes étaient particulièrement intenses autour des vaisseaux. Il se constitue là, loin de la section chirurgicale, de véritables « manchons périvasculaires » formés par des cellules allongées, aplaties, étirées et attirées vers la lumière des vaisseaux. On s'explique aisément leur formation par le fait signalé plus haut que les effets de courants de haute fréquence se propageaient avec prédilection à l'intérieur des vaisseaux. Or, ces « manchons périvasculaires » enserrent le vaisseau et, en se rétractant, diminueront sa lumière, pouvant aller jusqu'à l'obstruer. Voilà le second fait.

Si maintenant nous interprétons ces deux faits indiscutables et patents sur nos coupes, nous voyons qu'ils sont susceptibles d'expliquer, soit en agissant séparément, soit en s'associant plus ou moins, l'hémostase secondaire, à la fois précoce et tardive.

L'hémostase secondaire *précoce*, celle qui se produit sur la table d'opération, semble relever de l'éclatement endothélial intravasculaire à distance; de ce fait, de la plasmase est mise en liberté qui coagule rapidement le vaisseau; nous venons avec Champy de mettre ce phénomène en évidence par une expérience simple qui a fait l'objet d'une note à la Société de Biologie. Un thrombus à point de départ pariétal et restant attaché à cette paroi se produit qui obstrue le vaisseau sur une certaine étendue et arrête l'hémorragie.

L'hémostase secondaire *tardive*, complétant, parachevant la précédente et lui donnant une sécurité encore plus grande, relèverait plutôt de la formation des manchons périvasculaires par allongement des cellules proches des vaisseaux. Il se constituerait ainsi, comme je l'ai déjà dit, des sortes de « ligatures vivantes » qui constitueraient pour toute chirurgie une sécurité ultérieure bien intéressante.

Voici encore quelques documents que je verse dans le débat en cours, documents opératoires indiscutables, documents histologiques semblant probants aussi, documents d'ordre physiologique venant les confirmer expérimentalement.

Il semble, même sans suivre notre collègue Moure dans son enthousiasme de néophyte, que cet ensemble de faits constituerait un argument pour étendre l'emploi du bistouri à haute fréquence en dehors de la section des viscères très vasculaires.

COMMUNICATIONS

Le traitement des hémorragies graves et des états de shock chez l'homme,

par M. **M. Barthélemy** (de Nancy), membre correspondant.

Dans la séance du 12 juin 1929, M. Cunéo a fait un rapport sur un travail de M. Mornet faisant connaître la valeur du sérum citraté suivant la formule de cet auteur dans le traitement des hémorragies graves et des états de shock. Ce travail a pour base une série d'expériences effectuées sur le chien d'après les principes suivants :

La saignée est poussée jusqu'au moment où l'animal allonge ses membres antérieurs en extension forcée, symptôme apparaissant après disparition du pouls à la fémorale et s'accompagnant le plus souvent de l'arrêt de la respiration.

L'auteur, dit le rapporteur, attache une grande importance à ce signe qui indique un moment critique, un seuil au delà duquel l'animal ne peut plus être sauvé par une injection de sérum physiologique ou de tout autre sérum antérieurement connu.

Il m'est impossible de laisser passer ces diverses propositions sans me permettre quelques remarques.

Dans un mémoire intitulé : « Survie temporaire et survie définitive après les hémorragies graves », et publié en 1918 à l'Académie des Sciences[1], MM. Ch. Richet, Brodier et Saint-Girons s'expriment ainsi :

« Les thérapeutiques qui font vivre un chien quand la perte de sang est inférieure à 70 p. 100 ne peuvent être considérées comme efficaces, puisque sans traitement l'animal aurait peut-être survécu. Nous n'appellerons efficaces que les thérapeutiques qui permettront la survie après une perte supérieure ou égale à 70 p. 100. »

1. *Comptes rendus de l'Acad. des Sciences*, t. 167, 1918, p. 574.

Dans une autre note publiée à la même tribune[1] M. Ch. Richet, ajoute : « Il est vrai que par la méthode de la perte de sang rapide et brusque que détermine l'ouverture de la carotide les accidents sont très aigus et que la syncope cardiaque et même l'arrêt respiratoire paraissent mettre en péril l'animal hémorragié.... Mais, dans ces cas, toute sérothérapie devient efficace... Ce qui importe, ce n'est pas de combattre la syncope cardiaque et l'arrêt respirataire précoces sur des animaux ayant perdu moins de 70 p. 100 de leur sang, c'est de permettre la survie définitive à des animaux ayant perdu plus de 70 p. 100 de leur masse sanguine. »

Comme il est classique de considérer la masse sanguine totale chez le chien de taille moyenne comme 1/13 du poids du corps et chez les gros chiens comme 1/15, le seul critérium scientifique d'une saignée mortelle est facile à établir en mesurant la quantité de sang évacuée.

Utilisant le sérum gommé à 6 p. 100, j'avais obtenu la survie définitive de chiens saignés à blanc dans une première série d'expériences rapportées à l'Académie des Sciences, en 1919, par le professeur Quénu[2].

Comme un certain nombre de ces chiens n'avaient précisément pas été saignés à 70 p. 100, la remarque m'en avait été faite par le professeur Richet[3].

J'ai alors effectué une nouvelle série d'expériences en prenant pour base exclusive le seul critérium scientifique de la saignée mortelle.

Voici le protocole type de ces expériences dont les premières ont été pratiquées au laboratoire du professeur Gley, au Collège de France, et les suivantes au laboratoire de physiologie de la Faculté de Médecine de Nancy

Chien chloralosé. Mise en place d'une canule carotidienne. Evacuation de 70 p. 100 de la masse sanguine totale considérée elle-même comme étant 1/13 du poids du corps. Chaque fois que l'écoulement sanguin s'arrêtait prématurément, on s'efforçait de le provoquer à nouveau par l'élévation du train postérieur et, si le taux de saignée ne pouvait être atteint, l'expérience était considérée comme nulle. Sitôt la quantité de sang obtenue et pendant qu'un aide faisait la respiration artificielle, on pratiquait l'injection intraveineuse immédiate d'une quantité de sérum gommé à peu près équivalente à la moitié du sang prélevé.

Six chiens, pesant respectivement de 12 à 15 kilogrammes, ont pu être ainsi définitivement ranimés et se sont complètement rétablis[4].

Dans le même temps, j'ai présenté ici même, à la Société de Chirurgie, un blessé qui m'avait été amené en état d'anémie aiguë à la suite de la section des deux fémorales et que j'avais pu sauver par une injection intraveineuse de sérum gommé[5].

En terminant, je crois donc devoir rappeler :

1° Que la seule base scientifique d'une saignée mortelle est le critérium indiqué par le professeur Ch. Richet ;

1. *Comptes rendus de l'Acad. des Sciences*, t. 169, 1919, p. 1072.
2. *Comptes rendus de l'Acad. des Sciences*, t. 169, 1919, p. 1000.
3. *Comptes rendus de l'Acad. des Sciences*, t. 169, 1919, p. 1072.
4. *Comptes rendus de la Société de Biologie*, novembre 1924.
5. *Bull. et Mém. de la Soc. de Chir.*, décembre 1919, p. 1515.

2° Que quelle que soit la valeur du sérum citraté de M. Mornet, le sérum gommé à 6 p. 100 possède comme succédané de la transfusion, quand elle est impossible, une efficacité indiscutable et reconnue depuis dix ans.

Contribution au traitement de l'invagination intestinale,

par M. **L. Henri-Petit** (de Château-Thierry),
membre correspondant national.

J'ai l'honneur de vous présenter un détail de technique opératoire de l'invagination intestinale destiné à fixer le cæcum à la paroi antérieure de l'abdomen et à éviter ainsi une récidive de l'invagination.

J'ai eu l'idée de ce procédé au cours d'une opération par invagination chez un bébé, dans les circonstances suivantes : après avoir dévaginé tout le gros intestin, car le boudin se trouvait dans la fosse iliaque gauche, j'ai vu l'invagination se reproduire immédiatement sous mes yeux. J'ai vu la fin de l'iléon, la valvule iléo-cæcale et l'appendice commencer à pénétrer et à s'engager dans le cæcum.

J'ai eu l'impression qu'il fallait fixer solidement le cæcum à la paroi abdominale, pour éviter un nouvel accident, qui aurait rendu l'opération inutile.

L'appendice, qui était chez cet enfant gros et long, m'a paru un excellent moyen d'action sur l'intestin. J'ai donc lié et sectionné le méso, mais sans poser aucune ligature sur l'appendice lui-même. Puis, en tirant hors de l'abdomen cet appendice ainsi libéré, j'ai appliqué le cæcum tout contre la paroi. Je l'ai maintenu dans cette position, en fixant solidement l'appendice dans l'angle inférieur de la laparotomie, par deux points non perforants. J'ai alors refermé la paroi en un seul plan, aux crins couplés.

La suture terminée, l'appendice, privé de son méso, dépassait à l'extérieur et était enveloppé dans le pansement. Les suites opératoires furent très simples, l'enfant guérit sans incidents, sans coliques, ni troubles intestinaux d'aucune sorte.

L'appendice noircit et se dessécha, il tomba seul au dixième jour. Il ne s'ensuivit ni fistule cæcale, ni désunion de la plaie. Au total, le bébé fut débarrassé à la fois de son invagination et de son appendice.

Une chose ne me satisfaisait pas, c'est que le cæcum, organe latéral droit, était, par ce procédé, devenu un organe médian. Aussi, lorsque j'eus à intervenir pour une autre invagination, avant de refermer l'incision médiane, je fis, pour fixer le cæcum, une petite boutonnière à la fosse iliaque droite. Par cet orifice j'allai, avec une pince de Kocher, chercher l'appendice préalablement débarrassé de son méso. Je le sortis de l'abdomen et le fixai solidement à la peau. De cette façon, le cæcum était bien maintenu, fortement appliqué contre la paroi abdominale, à droite, dans sa position anatomique normale.

Rein polykystique infecté. Brides faisant striction du côlon transverse en position verticale et dilatation énorme du côlon droit. Section des brides et excision obligatoire du rein. Guérison opératoire,

par M. **Tédenat** (de Montpellier), membre correspondant,

Observation. — Mme Gel..., quarante-huit ans, réglée entre treize et quatorze ans. Accouchement normal à trente-cinq ans, de taille moyenne, très grasse, bonne santé habituelle. Un peu d'albuminurie dans les derniers mois de sa grossesse.

Elle me consulte le 10 mai 1927. Depuis huit ou neuf mois, quand elle est restée quelques heures debout dans son magasin de boulangerie, le côté droit de l'abdomen se ballonne jusqu'à gêner la respiration. Elle est obligée de s'étendre plusieurs fois par jour; des borborygmes, des sifflements se produisent sous les fausses côtes droites et à l'épigastre. Le soulagement dure une ou deux heures et il faut reprendre la position couchée.

Quand j'examine la malade dans mon cabinet après cinq heures de position verticale, la moitié droite du ventre paraît soulevée par un cylindre sonore de 25 à 30 centimètres de diamètre suivant les points, s'étendant de la fosse iliaque droite sous le rebord costal droit et à l'épigastre, où il cesse brusquement. Sonorité de ce côlon ascendant très dilaté et saillant en arrière sous une énorme couche de graisse. La pression large avec les deux mains détermine sous le rebord costal des borborygmes et surtout des sifflements, mais le côlon ne se vide pas assez pour qu'une exploration correcte soit possible. Ce gros côlon gazeux masque tous les organes.

Le lendemain, 11 mai, je vois Mme G... dans son lit après douze heures de décubitus. Le ventre n'est pas sensiblement déformé. Pourtant, le côlon droit reste un peu dilaté, flexueux et une tumeur volumineuse, bosselée, est perceptible sous les fausses côtes et jusqu'à l'épigastre. En arrière, le contact lombaire est moins net qu'à l'ordinaire dans les tumeurs rénales d'un tel volume. Le rein paraît surtout développé en haut et en dedans. Il est en grande partie masqué par l'angle droit du côlon. Le foie paraît normal, l'estomac un peu dilaté.

Des radiogrammes faits par le professeur Lamarque montrent un rétrécissement à gauche de l'angle colique droit et en amont de ce rétrécissement deux fortes flexuosités point ou peu mobiles de la partie droite du côlon transverse. Adhérences probables.

Après ces constatations la malade interrogée de plus près nous dit : « Il y a onze mois, j'ai eu dans tout le ventre, mais surtout sous les côtes droites, des douleurs très vives, des selles fréquentes avec raclures sanglantes, gonflement du ventre, nausées, vomissements répétés. Pendant dix jours, glace sur le ventre et fièvre, plusieurs fois 39°5.

« Depuis lors j'éprouve souvent des élancements sous les côtes, vers le nombril, et le côté droit se gonfle de plus en plus, me donnant peine à respirer, des envies de vomir et une forte constipation. Je suis obligée de m'étendre plusieurs fois par jour pour que mon intestin se vide peu à peu, avec des sifflements, de gros bruits sous les côtes droites. »

Je pense à un gros rein polykystique avec adhérences en aval de l'angle colique droit. Dans la position verticale le rein tire sur les adhérences et coude le côlon jusqu'à le rendre imperméable. Une sœur de la malade, à l'âge de cinquante et un ans, a succombé après intervention sur un rein polykystique.

Une intervention s'impose par suite des symptômes d'obstruction colique

progressive, s'aggravant de façon très nette depuis quelques semaines : nausées, vomissements. Le ballonnement du côlon droit augmente et plusieurs fois par jour la malade se met en décubitus dorsal pour le diminuer et éprouver quelque soulagement.

La malade rend en moyenne 1.200 cent. cubes d'urine, habituellement louche et malodorante, avec de l'albumine. Une opération s'impose dans le but de libérer le côlon transverse des brides qui l'étreignent surtout en position debout.

20 mai. Anesthésie à l'éther goutte à goutte rapide et bonne. Aides : Drs Madou et Villa. Ether goutte à goutte par le Dr Simonnet. Incision parapéritonéale latérale menée le long du bord externe du muscle droit depuis la 10e côte à 3 centimètres de l'épine iliaque antéro-supérieure. De chaque extrémité de cette incision est menée une incison oblique de 3 centimètres ascendante interne pour la supérieure, descendante interne pour l'inférieure.

Le péritoine est assez facile à décoller, sauf à la partie supérieure où il adhère fortement à la fois au rein et au côlon qui est fortement attiré en haut. Le doigt sent les brides tendues vers le haut. En essayant de les décoller, un kyste rénal du volume d'une grosse noix se rompt et il s'écoule une sanie fétide. Après asséchement, le péritoine est ouvert et sont sectionnées deux brides qui passent sur l'angle du côlon, puis une seconde bride fibreuse large de 2 centimètres qui entoure le côlon transverse à 2 ou 3 centimètres en dedans. Une seconde collection se vide et une artère est pincée qui avait donné un jet rouge. Dès la section de la seconde bride, un sifflement se produit et l'angle du côlon se vide de gaz.

La main introduite permet de toucher le rein gauche. Il est donc permis d'exciser le rein droit, dangereux à garder après ouverture des deux collections à pus fétide. La néphrectomie est donc pratiquée sans trop grandes difficultés selon le mode habituel, après suture de la déchirure du péritoine, malgré le gros volume du rein et la grande épaisseur du pannicule adipeux. Suture de la paroi, après mise d'un gros drain dans la loge rénale en arrière.

Choc opératoire peu intense. La température atteignit à deux reprises 38°5, resta ensuite autour de 37°5. Le pouls varia autour de 80. La quantité d'urine fut le lendemain de 800 grammes, puis s'établit entre 1.200 et 1.500 : ce qu'elle était avant l'opération.

La cicatrisation était complète au dixième jour, sauf la fistule de drainage qui persista jusqu'au vingt et unième jour.

L'opérée rentre chez elle le vingt-quatrième jour, mangeant et digérant bien, sans aucune distension gazeuse de son intestin, ayant une ou deux selles spontanées quotidiennes.

Tout alla bien pendant dix mois, sauf un léger amaigrissement dont l'opérée se félicitait, ayant repris toute son activité.

Au 15 avril, impossibilité d'uriner. En mon absence, le Dr Simonnet retira de la vessie un verre à Bordeaux d'urine rouge foncé, fétide. Le rein gauche lui parut augmenté de volume. Le cathétérisme de l'uretère lui donna 400 cent. cubes d'urine purulente avec dépôts urato-phosphatiques.

Il conseilla une potion : benzoate de soude 4 grammes ; uroformine 1 gramme, tisane d'uva ursi 1/2 litre.

J'ai revu fréquemment Mme G... depuis cette époque. Bon appétit, état général à peu près satisfaisant. L'urine contient : phosphates, urates. Sa quantité est aux environs de 1.000 grammes. De loin en loin, le Dr Simonnet est obligé de déboucher l'uretère obstrué par du sable. Le rein dépasse de deux doigts le rebord costal. Pas de signes quelque peu nets d'urémie. Combien de temps cela durera-t-il, jusqu'à l'anurie finale?

Il semble bien que, onze mois avant mon intervention, il y avait eu accidents de colite et péricolite intenses (douleurs vives vers l'angle droit

et la 1re portion du côlon transverse, vomissements, selles muco-sanguinolentes, fièvre). De là des adhérences multiples qui ont soudé le rein au côlon et le côlon en arrière et en haut. Dans la position verticale le rein gros, lourd, tiraille les adhérences et oblitère le côlon un peu au delà de son angle droit. C'est probablement par ces plicatures du côlon, par ces adhérences que les gros kystes de la partie supérieure du rein très déjetée en dedans ont été infectés, d'où pus, dépôts urato-phosphatiques dans l'urine.

Mon opération visait à sectionner les brides; j'ai essayé de le faire par voie péritonéale, mais les adhérences molles, fragiles, se sont déchirées comme papier buvard mouillé et les kystes se sont rompus donnant du pus fétide. De plus, une artère aberrante a été sectionnée par les ciseaux coupant la grosse bride la plus lointaine et la plus large (2 centimètres).

Dès lors, j'ai dû me résoudre à exciser le rein droit après m'être assuré de l'existence du rein gauche qui me parut de volume à peu près normal. Kystique lui aussi, il a subi une notable augmentation de volume depuis l'ablation du rein droit. Et lui aussi est atteint d'infection (phosphates, urines muco-purulentes fétides par coli).

Le rein mesuré aussi exactement que possible mesurait 23 centimètres de long; 12 centimètres de large à sa partie supérieure. A l'hôpital de Cincinnati, à l'autopsie d'une femme pas trop mal portante jusque-là, le rein polykystique avait 26 centimètres de long. Ce sont là dimensions très rares.

En 1916, dans mon service de l'hôpital Suburbain, sur une femme de vingt-cinq ans ayant douleurs vives, urines purulentes avec parfois mélange de sang, j'ai enlevé un gros rein polykystique droit. La malade se portait presque bien trois ans plus tard. Chez cette femme il y avait des foyers purulents multiples et dépôts phosphatiques.

On ne doit pas toucher chirurgicalement au rein polykystique, sauf force majeure. Au cas de gêne, pesanteurs, douleurs, Ransonhoff[1] conseille de petites ponctions par voie lombaire. Quelle confiance accorder à ces ponctions ? Nulle, je crois.

Chez ma malade l'augmentation croissante de l'obstruction du côlon m'obligeait à sectionner les brides. Des adhérences aux kystes suppurés ont amené déchirures et fait la néphrectomie obligatoire.

Je n'ai trouvé aucun cas semblable. Trèves[2] cite sans autres précisions diverses tumeurs du rein comme cause d'obstruction. Le rein mobile intervient parfois par un autre mécanisme.

1. *Keen's Surgery*, vol. VI, p. 657.
2. *Intestinal Obstruction*, p. 315.

Lymphangiomes kystiques chez des adultes. Excision,

par M. **Tédenat** (de Montpellier).

Les observations ci-après de lymphangiomes kystiques me paraissent avoir quelque intérêt du fait de l'âge des malades (vingt-huit, quarante-deux, cinquante-six ans).

On admet, en général, que les hygromas lymphatiques sont congénitaux ou, pour le moins, propres à la première enfance. Or mes opérés ont constaté un petit nodule pour la première fois quelques mois seulement avant l'intervention opératoire. Puis le K a subi un développement de plus en plus rapide jusqu'à prendre des dimensions considérables. Et cela est rare dans les malformations tumorales vraiment congénitales.

Observation I. — Hygromas à loges multiples occupant tout le triangle sus-claviculaire droit et le débordant.

Paul Rou..., quarante-six ans, de Vergèze (Gard), robuste, bien musclé, me consulte (13 juillet 1892) pour un lymphangiome kystique du triangle sus-claviculaire droit. Il y a quatre ans, la tumeur est constatée pour la première fois au voisinage de la clavicule sous forme d'un nodule mobile, indolore, du volume d'une grosse noisette. L'augmentation de volume, lente d'abord, est devenue rapide depuis un an. Toujours indolore, elle est gênante par ses dimensions.

Le 10 janvier 1892, le professeur Dubrueil fait une ponction qui donne une cuillerée à dessert de liquide jaune clair ; une seconde ponction donne égale quantité de sang. Pansement compressif ; pas de réaction inflammatoire, mais la tumeur augmente de volume. Un mois plus tard, M. Rou... revoit M. Dubrueil qui lui dit : « Gardez votre kyste ; je ne tiens pas à vous tuer ».

Le malade me consulta cinq mois plus tard. La tumeur molle, polylobulée, occupe tout le triangle sus-claviculaire, y faisant forte saillie. Elle déborde par places la clavicule en bourrelet, mollasse, se prolonge floue sous le trapèze et sous le sterno-mastoïdien. En haut elle arrive au niveau de l'os hyoïde. Les téguments souples sont quelque peu adhérents par places. Quelques veinules transversales dans sa partie postérieure.

Le malade me supplie de l'opérer, à cause de la gêne pour le vêtement, de la saillie disgracieuse et surtout parce qu'on lui a dit que sa tumeur l'étoufferait.

13 juillet : Anesthésie à l'éther (Dr Albigès). Incision sur toute la hauteur du triangle sus-claviculaire en arrière de la jugulaire externe ; ligature de deux veinules transversales postérieures ; deux incisions transversales aux extrémités de l'incision longitudinale. Malgré quelques adhérences nécessitant coups de ciseaux, les téguments sont faciles à décoller. En une foule de points, le lymphangiome s'est incorporé l'aponévrose. De haut en bas avec le doigt armé d'une compresse je pèle la poche molle, filamenteuse. De menues cavités se vident çà et là. Quelques tractus fibreux sont sectionnés avec les ciseaux, surtout le long des nerfs et de la jugulaire externe que je peux sauver. Le dégagement de la branche externe du spinal imprime quelques secousses au trapèze. Un écarteur de Farabeuf soulève le bord antérieur du trapèze sous lequel mon doigt armé fouille de haut en bas. Même chose est faite sous le bord postérieur du sterno-mastoïdien, mais avec prudence, car je vois par places la jugulaire interne.

Sous ces muscles je touche rapidement avec la solution phéniquée à 1/10 et lave à l'alcool.

Tout cela s'est fait rapidement avec un suintement sanguin léger. La plaie est bien asséchée et ses bords sont réunis par dix points au crin avec drain au bas.

Pas de fièvre, presque pas de douleurs. Le drain est enlevé après quarante-huit heures, les points de suture au huitième jour. Réunion immédiate.

Je vois de loin en loin M. Rou... toujours bien guéri ; à Vichy, en juin 1928, bien portant à soixante-dix-huit ans.

La masse étalée montre des tractus fibroïdes lâches peu nombreux dans la partie centrale où sont des loges de 1 à 3 centimètres de diamètre. Çà et là quelques îlots fibro-graisseux avec menus grains calcaires. A la périphérie, lacis à mailles plus serrées dans lequel sont de nombreuses cellules fusiformes et des amas de lymphocytes. Revêtement endothélial très net (examen du professeur Kiener).

Obs. II. — Kyste séreux multiloculaire faisant saillie sous le bord interne du sterno-mastoïdien depuis le lobule de l'oreille jusqu'à un travers de doigt au-dessus de la clavicule (côté droit).

Louis Gér..., vingt-huit ans, de La Vacquière (Aveyron). Bons antécédents héréditaires et personnels; bien musclé. S'est aperçu, il y a trois ans, au milieu du cou, d'une tumeur du volume d'une noix, indolore, roulant sous le doigt. Dans les dix derniers mois la tumeur a rapidement grossi, plus vers le haut que vers le bas, sans fièvre, sans douleurs.

La tumeur occupe la région carotidienne droite. Légèrement saillante sous l'oreille, elle augmente rapidement de volume dans sa partie moyenne; puis diminuée, elle se termine en bas à un travers de doigt au-dessus de la clavicule. La peau est normale, mobile sur la tumeur vaguement polylobée, subfluctuante. A la palpation on a l'impression de brides profondes. 29 juillet 1893. Ether goutte à goutte ; anesthésie rapide. Incision de 12 centimètres le long du bord interne du sterno-mastoïdien; la tumeur est sous-aponévrotique, mais en certains points a usé l'aponévrose. En la décollant dès sa limite supérieure peu précise avec le doigt armé d'une compresse, la poche éclate et il s'écoule environ 300 grammes de liquide jaune clair, visqueux. Le volume de la masse est ainsi diminué de moitié. Quelques coups de ciseaux çà et là aidant, le doigt décolle la poche multicloisonnée. Au passage sont bien reconnus le grand hypoglosse non adhérent, le nerf spinal qu'il faut sculpter sur le flanc droit du kyste. Pointe adhérente à la carotide, un peu à la jugulaire interne. Au total, ce décollement peu pénible exige une dizaine de minutes. En bas j'enlève un tissu aréolaire qui est collé à la masse et suinte.

Le lit du kyste est net. Suture sans drainage. Réunion immédiate.

La poche mince présente de nombreux filaments à sa face externe. Sa face interne est irrégulière avec tractus rompus, longs et courts; d'où un aspect polyaréolaire.

Dans la partie inférieure le kyste n'a pas été déchiré et, après durcissement, on voit de larges aréoles dans la partie centrale, de menues fentes à la périphérie. L'examen microscopique, soit du liquide, soit des coupes, a montré un revêtement à larges cellules endothéliales.

L'opéré se promenait dans les jardins de l'hôpital le surlendemain de l'opération. Nous l'avons revu bien guéri deux ans plus tard (observation prise par Malbois, interne du service).

Obs. III. — Lymphangiome scléro-kystique pectoro-axillaire droit. Excision. Réunion immédiate.

Jean Der..., cinquante-six ans, me remet la note suivante du docteur Phalippon : « Il y a trois ans, M. Der... me montra, sous l'aisselle droite, une plaque épaisse de 1 à 2 centimètres selon les points. Dans le sens transversal, 6 centimètres, dans le sens vertical 3 à 5. La peau est mobile, la consistance est molle

en avant, plus ferme en arrière. Je conseille des badigeonnages à la teinture d'iode tous les trois jours, considérant que le mal est dû à de la lymphangite chronique. Il y a huit jours, le malade vient me consulter; il ne souffre pas, mais la plaque a subi un léger accroissement. Une opération sera peut-être nécessaire, et je vous adresse le malade. »

28 avril 1893. Santé générale bonne. La dite plaque comparée par le malade à une « omelette » commence à 3 centimètres en arrière de l'aréole et se continue au bas du creux axillaire sur une longueur de 10 centimètres. Les dimensions verticales varient de 3 à 5 centimètres suivant les points ; ses bords sont vaguement dentelés, avec un nodule du volume d'une noisette près de l'extrémité postérieure de son bord supérieur. La consistance, ferme dans sa moitié antérieure, est plus molle en arrière où le doigt a l'impression de menus kystes. La peau est normale et quelque peu adhérente par places. Exploration indolore, pas de ganglions axillaires.

30 avril. Tout étant préparé pour l'excision, je fais une ponction du plus gros kyste apparent avec une aiguille de Pravaz. Je retire 1/2 cent. cube de liquide jaune clair. Le diagnostic de lymphangiome me paraît confirmé.

Anesthésie à l'éther goutte à goutte; longue incision de 12 centimètres. La dissection de la peau est quelque peu délicate par places, facile dans l'ensemble. Je dépasse largement en tous sens les limites du mal; le bistouri intervient plus que le doigt décolleur. L'aponévrose est enlevée sur la plus grande partie du lit de la masse morbide, notamment sur les digitations du grand dentelé. Six ligatures d'artérioles; suintement sanguin modéré.

Plaie bien asséchée. Réunion par huit points de crins de Florence. Réunion immédiate. L'opéré quitta la clinique le quinzième jour. Il est venu me consulter six ans plus tard pour une hernie inguinale. La cicatrice est souple, fine, sans épaississement autour d'elle pouvant faire craindre récidive.

Sur une coupe médiane faite suivant la grande dimension de la plaque, on voit sous un jet continu d'eau salée, à la partie antérieure, un tissu fibreux creusé de cavités fines, allongées en fentes ; de nombreux îlots graisseux. Dans la moitié postérieure sont entre de minces tractus fibreux des cavités du volume d'un grain de maïs, d'une noisette.

L'examen microscopique fait au laboratoire a affirmé le diagnostic de lymphangiome en voie de sclérose dans sa partie antérieure. Le revêtement endothélial était très irrégulier. Les nappes fibreuses étaient riches en fibres élastiques; çà et là quelques îlots calcifiés dans les portions les plus sclérosées.

Au point de vue de l'histoire naturelle des lymphangiomes, je n'ai rien à ajouter à ce qui a été dit par les classiques[1]. Je ferai remarquer l'âge des opérés (vingt-huit, quarante-deux, cinquante-sept ans), la tumeur n'ayant été perçue que quelques mois avant et ayant rapidement acquis de grandes dimensions. Les faits de ce genre sont rares. Paterno[2] cite l'histoire d'une femme de dix-neuf ans portant à la région sus-claviculaire un kyste du volume d'une noix. Une injection iodée y détermine une violente inflammation qui met un mois à s'apaiser. La tumeur prend rapidement les dimensions d'une tête d'enfant. Elle est excisée sans trop de difficultés et avec succès, l'opérée ayant vingt et un ans. Parker[3] a opéré avec succès un homme de cinquante ans, le kyste étant d'apparition récente.

1. Quénu. *Traité de Chirurgie Duplay-Reclus*, vol. I; Pierre Delbet. *Traité de Chirurgie Le Dentu-Delbet*, vol. I.
2. Paterno. *La Clinica chirurgica*, 1920.
3. Parker. *Syst. of Surgery de Dennis*, vol. III.

J'ai pensé que, chez mes trois adultes, l'excision de la masse polykystique était le meilleur traitement. Ciseaux sectionnant çà et là quelques tractus fibreux, doigt décollant sans grandes difficultés, tout s'est passé sans vraie hémorragie et les opérés ont réalisé réunion *per primam*. Dans l'observation I, de fins tractus arrivaient par places sur la partie inférieure de la jugulaire interne. Je les ai décollés, détruits à la tour-presse et touché à la solution phéniquée au dixième, lavant rapidement à l'alcool pour limiter l'action de l'acide phénique. J'aurais pu et dû me contenter du décollement qui a suffi parfois.

Chez les jeunes sujets à gros lymphangiomes, les ponctions multiples, les injections partielles répétées ont donné quelques rares résultats, souvent de graves complications (œdème diffus, suppurations diffuses), mais l'excision est *opération* grave à cet âge.

Ulcère pylorique traité par gastro-entérostomie au bouton il y a deux ans. Bouton demeuré en place. Ulcère peptique. Gastropylorectomie,

par M. **Henri Costantini** (correspondant national).

Voici notre observation :

A..., Antoine, cinquante-six ans, entre dans notre service de Mustapha le 17 juin 1929, envoyé par notre collègue de la Faculté, le professeur Giraud.

Il présente une histoire gastrique déjà longue. Il y a treize ans des douleurs d'abord tolérables s'installent. Ces douleurs se manifestent par crises. Pendant onze ans, notre malade les supporte. Cependant, des vomissements surviennent et font décider une intervention.

Celle-ci est pratiquée le 20 octobre 1927 dans un grand hôpital parisien. Le malade, un peu simple, n'a pas retenu le nom de son opérateur, de telle sorte que nous n'avons pas de détail sur cette intervention. Néanmoins, il nous raconte qu'on a employé un bouton métallique dont on lui a demandé de surveiller l'expulsion. Malgré les soins qu'il mit à examiner ses selles, il ne constata jamais la présence d'un corps métallique plus ou moins dissimulé par les matières.

Cependant, l'opération eut des résultats immédiats très heureux. Les douleurs disparurent et la guérison paraissait obtenue lorsqu'un an après les phénomènes douloureux reprennent de plus belle.

Le malade se met à souffrir un quart d'heure après avoir mangé. Il a, de temps à autre, des vomissements bilieux. Il recommence à maigrir et c'est dans cette situation qu'il nous est adressé.

L'état général est médiocre.

Localement existe une éventration qui permet de palper profondément avec une grande facilité.

Entre les muscles droits largement écartés, on sent, roulant devant la colonne vertébrale, un noyau dur mais mobile que l'intervention nous montrera n'être autre chose que le bouton anastomotique demeuré en place.

L'examen radioscopique révèle cependant que la bouche de gastro-entérostomie est parfaitement perméable.

Après vaccination et préparation préopératoire habituelle, l'opération a lieu

le 22 juin 1929. Comme on prévoit de grosses difficultés opératoires, on fait une anesthésie générale au balsoforme.

Aussitôt l'ouverture du ventre, on se rend compte que le bouton anastomotique est demeuré en place. Entre lui et le pylore, l'estomac est épaissi, cartonné en certaines places. De plus, cette masse tumorale est adhérente en arrière au pancréas. Le bouton est juxtaposé à la zone gastrique épaissie. Il n'existe pas, comme cela se voit dans les ulcères peptiques habituels, un épaississement autour de la bouche de gastro-entérostomie, avec infiltration du mésocôlon transverse.

On décide de faire une pylorectomie après dégastro-entérostomie. Section préalable du duodénum et fermeture du bout inférieur. En rabattant à gauche le pylore, les parois gastriques postérieures très friables se déchirent et on peut mettre à nu un ulcère, ou plutôt une partie d'ulcère, pénétrant le parenchyme pancréatique. Le bouton anastomotique touche cet ulcère térébrant. Il est facilement enlevé. La bouche de gastro-entérostomie n'est pas occupée par une zone ulcérée. Je puis me rendre compte qu'il n'existe pas dans l'épaisseur des parois un fil de lin ou de soie ayant empêché l'expulsion du bouton. Je fais alors une dégastro-entérostomie. Je ferme le grêle, j'enlève le pylore et procède à une anastomose à la Polya, transmésocolique.

Suites opératoires apyrétiques et sans complications.

Telle est dans son entier cette observation qui nous a paru intéressante à plus d'un titre.

Tout d'abord je m'excuse d'user du terme d' « ulcère peptique » qui ne répond pas exactement à la réalité des faits que j'ai observés. Il faudrait dire plutôt ulcère entretenu par la présence d'un bouton anastomotique et aussi probablement ulcère aggravé. Car je n'ai pas constaté cette infiltration mésocolique et de la néostomie, caractéristique de l'ulcère peptique.

Puis et surtout cette observation remet en question l'usage du bouton dans la gastro-entérostomie. C'est provoquer une fois de plus une discussion qui n'est probablement pas épuisée.

Pour ma part, je me permettrai de vous dire les phases par lesquelles je suis passé.

Après avoir appris de mes maîtres à faire des anastomoses au fil et de me passer du bouton anastomotique, sous l'influence de travaux divers, en particulier des travaux de l'Ecole Lyonnaise, j'ai fait des gastro-entérostomies au bouton dans quelques circonstances où l'urgence et la nécessité d'aller vite paraissaient commander cette opération.

Puis, depuis deux ans environ, j'ai abandonné ou à peu près l'usage du bouton anastomotique, me rendant compte qu'après anesthésie locale il n'y avait guère de circonstances où le chirurgien n'ait devant lui les dix minutes nécessaires pour l'exécution d'une large gastro-entérostomie au fil en trois plans.

L'observation que je vous rapporte me donne un nouvel argument pour persévérer dans la pratique que j'ai adoptée.

Cependant, il ne faut pas être exclusif, et si vraiment je me trouve en présence d'un malade pour qui la nécessité d'aller très rapidement s'impose absolument j'emploierai volontiers le bouton anastomotique qui me paraît devoir être évité dans les gastro-entérostomies habituelles.

Pseudarthrose du col du fémur datant de trois ans. Pose d'une cheville d'os de bœuf. Résultat tardif.

par M. **Antoine Basset.**

Il n'est pas fréquent et il est toujours très intéressant et très instructif de revoir à longue échance les malades que l'on a opérés pour fracture ou pseudarthrose du col du fémur.

J'ai eu récemment l'occasion de réexaminer, *au bout de presque dix ans*, une malade opérée par moi pour une pseudarthrose.

Voici son observation :

En octobre 1919, le Dr X... me demande d'examiner avec lui Mme Z..., âgée de soixante-trois ans. Vers le milieu de 1916, cette dame s'est fait une fracture du col du fémur gauche, laquelle, soignée par la simple extension continue, a abouti à une pseudarthrose lâche.

Lors de mon examen, l'état est le suivant : le raccourcissement de la cuisse est d'environ 4 centimètres ; le membre inférieur est en rotation externe. En s'aidant de deux cannes, Mme Z... arrive à faire quelques pas mais en souffrant et en boitant beaucoup. En réalité elle se traîne péniblement. On lui a fabriqué, en Allemagne, pendant la guerre, une chaussure surélevée et un énorme appareil en cuir à armature métallique qui lui prend le bassin et presque tout le membre inférieur. Lorsqu'elle est enfermée dans cette sorte d'armure, extrêmement lourde, encombrante et inconfortable, Mme Z... marche d'une manière un peu plus assurée et en boitant un peu moins que lorsqu'elle n'a pas son appareil. Elle peut alors se contenter d'une seule canne. Néanmoins, elle continue à souffrir de la hanche et à se fatiguer très rapidement.

Depuis que Mme Z..., qui habite l'Alsace, est arrivée à Paris, elle a déjà été examinée par un autre chirurgien qui a proposé l'extirpation de la tête fémorale.

Avant de prendre moi-même une décision quelconque, je fais faire une radiographie qui me montre les lésions suivantes (fig. 1) : décalcification importante de toute l'extrémité supérieure du fémur de la tête, et même, semble-t-il, de la partie de l'os coxal qui avoisine immédiatement le cotyle. Entre celui-ci et le pourtour de la tête l'interligne est encore parfaitement net et visible. La solution de continuité passe au ras de la tête à laquelle n'adhère aucun segment de col.

Le fragment externe est en rotation externe avec adduction légère et ascension marquée. Le sommet du petit trochanter est à la hauteur du pôle inférieur de la tête et la partie la plus élevée du grand trochanter dépasse de 15 millimètres la partie supérieure du sourcil cotyloïdien.

Comme toujours dans les vieilles pseudarthroses, le segment decol implanté sur la face interne du massif trochantérien est en grande partie résorbé, surtout à sa partie supérieure. Sa partie inférieure forme une sorte de bec en regard de la partie supérieure de la surface de fracture de la tête dont il paraît écarté de 1/2 centimètre environ.

Le 23 octobre 1919 j'opérai cette dame, non pas avec l'espoir de supprimer le déplacement des fragments et d'obtenir une restauration anatomique complète du col, mais avec celui de donner à mon opérée une hanche solide capable de porter le poids de son corps et de lui permettre de marcher sans souffrir.

Je fis un enchevillement sans arthrotomie, suivant la technique et avec l'instrumentation de mon maître le professeur Delbet. Une fois le canal osseux foré et élargi à la dimension voulue, j'y enfonçai à frottement dur une *cheville ronde* d'os de bœuf de 9 centimètres de long sur 12 millimètres de diamètre.

Après douze jours seulement d'immobilisation par simple extension continue, je fis lever mon opérée et lui fis faire quelques pas avec deux béquilles, ainsi que des exercices d'accroupissement. Très énergique, Mme Z... fit des progrès rapides. Un mois et demi après l'opération, elle circulait facilement dans

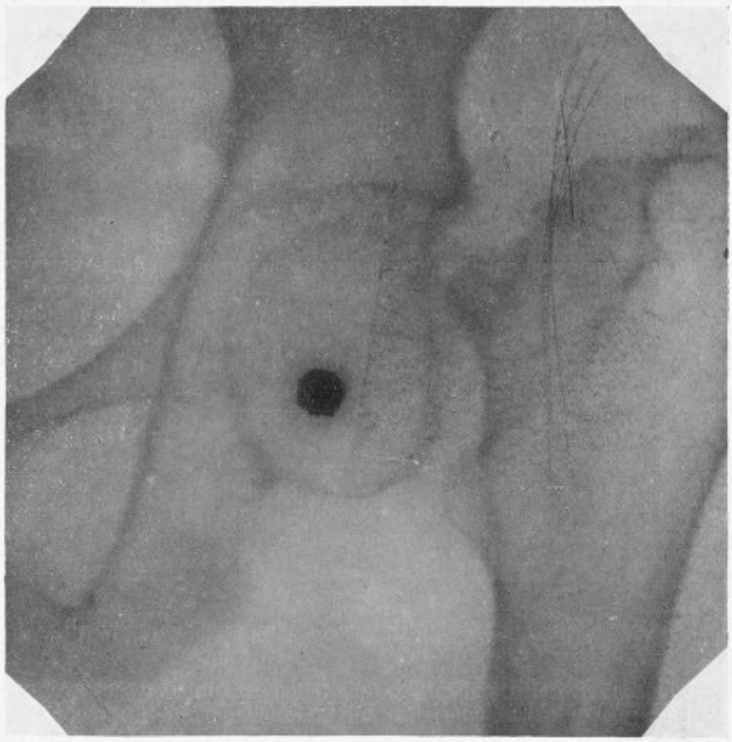

Fig. 1. — Radiographie montrant la pseudarthrose avant toute opération (Mahar).

sa chambre avec ses béquilles, pouvait s'asseoir et se relever seule, la flexion de la cuisse gauche atteignant l'angle droit. Elle pouvait, sans béquilles, se tenir debout et lever le pied gauche à la hauteur d'une marche d'escalier.

A la fin de janvier 1920 (trois mois à peine après l'opération), Mme Z... marchait avec une seule canne sans souffrir. Elle pouvait, avec une canne et la rampe, monter plusieurs marches d'escalier, et seule, sans aide, s'asseoir sur un fauteuil bas et se relever.

Une deuxième radiographie faite le 20 janvier (fig. 2), alors que l'opérée marchait depuis soixante-quinze jours, montre l'aspect suivant : la cheville paraît solidement implantée dans la tête fémorale. Elle n'a provoqué aucune réaction du tissu osseux autour d'elle.

Dans le fragment externe, la cheville entre en bonne place. Elle traverse la base du massif trochantérien et ressort pour entrer dans la tête, très au-dessous

du col, juste au-dessus du petit trochanter. Ceci tient à ce que, dans cette pseudarthrose datant de trois ans, il était impossible d'abaisser le fragment externe avant de faire l'enchevillement.

La réaction du tissu osseux est nulle à l'orifice d'entrée, au niveau de la lame corticale externe où la cheville prend point d'appui. Au contraire, dans tout le reste du trajet transtrochantérien de celle-ci existe

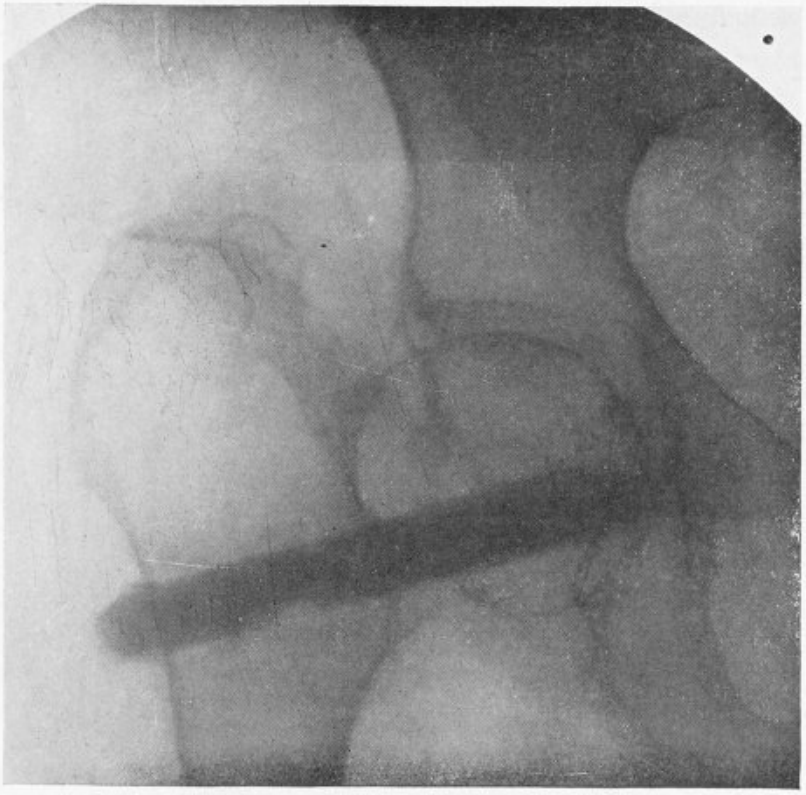

Fig. 2. — Radiographie faite trois mois et demi après l'opération (Basset).

au-dessus et au-dessous d'elle, une petite bande claire étroite et régulière.

Enfin la cheville est attaquée à sa partie inférieure et montre, au milieu à peu près de son trajet intraosseux, une encoche d'ailleurs peu étendue.

Sans nouvelles de mon opérée depuis la fin de janvier 1920, j'ai eu l'occasion de la réexaminer le 23 avril 1929, soit exactement neuf ans et six mois après mon intervention.

Son état est le suivant : âgée de soixante-treize ans, Mme Z... marche facilement avec une canne dans son appartement. Avec une canne et la rampe, elle peut monter et descendre deux étages. Dehors, dans son jardin par exemple, dont le sol est en pente, elle prend deux cannes et peut ainsi marcher dix à douze minutes de suite sans s'arrêter, ni se reposer. Elle s'assied facilement seule et se relève de même. Elle peut également s'étendre sans aide sur un lit. Elle se plaint seulement de quelques douleurs, d'ailleurs légères et intermit-

tentes, dans l'aine et à la face externe de la cuisse, au niveau de la tête de la cheville osseuse.

Une nouvelle radiographie faite le 2 mai 1929 montre ceci (fig. 3) : on ne voit plus que très incomplètement le pourtour de la tête fémorale, le profil du cotyle et l'interligne articulaire qui les sépare. Autant qu'on en peut juger sur une radiographie, il semble que se soit établie à la longue, entre la tête et le cotyle,

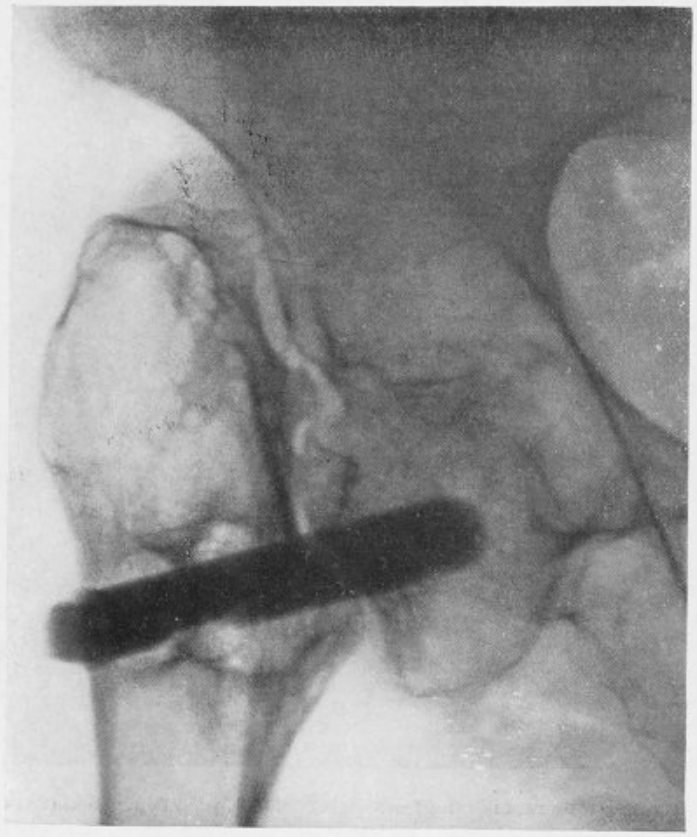

Fig. 3. — Radiographie faite neuf ans et demi après l'opération (Basset).

une ankylose peut-être partiellement osseuse, en particulier au niveau du ligament rond, car la radiographie montre en ce point une bande plus sombre qui paraît s'enfoncer dans la tête par deux racines divergentes.

Avant de s'ankyloser ainsi la tête qui, sur la radiographie de 1920, avait déjà subi un début de rotation autour de la cheville a accentué cette rotation fixée maintenant à environ 100°. En son intérieur, il n'y a toujours aucune attaque de la cheville, ni aucune raréfaction osseuse autour de celle-ci. En revanche, la décalcification de l'os coxal au pourtour du cotyle est encore plus marquée qu'autrefois.

Du côté du fragment externe diaphyso-trochantérien se sont faites, depuis 1920, des modifications importantes et du plus haut intérêt. L'ascension de ce

fragment a encore un peu augmenté. Le sommet du grand trochanter dépasse de 2 centimètres le toit du cotyle. L'infime moignon de col qui persiste encore est juste en regard de la partie supérieure du sourcil cotyloïdien dont la saillie à ce niveau a d'ailleurs disparu, vraisemblablement par frottement osseux et usure. Le moignon éburné du col s'est en quelque sorte creusé là une logette osseuse.

Une pseudarthrose serrée paraît établie entre les fragments du fémur. D'autre part, au-dessus de la cheville qui forme pont, une petite jetée osseuse s'est développée à la face interne du massif trochantérien et se dirige vers la tête.

Dans le fragment externe, l'ostéoporose a notablement augmenté autour de la cheville. Deux larges géodes se sont constituées, séparées par une cloison verticale faite de tissu dense. Au niveau de cette cloison et au contact de celle-ci, l'érosion de la partie inférieure de la cheville est un peu plus large et plus marquée qu'en 1920, tout en restant encore très limitée en hauteur et en largeur. Tout le reste du segment transtrochantérien de la cheville, compris dans l'intérieur des géodes et sans contact osseux, est intact, de même que la tête carrée de la cheville, située dans les parties molles en dehors du fémur.

Dans l'étude de cette observation et des radiographies qui l'accompagnent, il y a lieu d'envisager séparément l'élément fonctionnel et l'élément anatomique.

Au point de vue fonctionnel, il est incontestable que Mme Z... a retiré de l'intervention un bénéfice très important. D'une presque infirme de soixante-trois ans, se traînant péniblement, et obligée pour marcher avec quelque assurance et sans trop souffrir de s'enfermer dans un formidable appareil, véritable armure de cuir et de métal, l'enchevillement a fait en quelques semaines une femme capable de marcher sans aucun appareil, avec simplement une canne chez elle, et deux cannes au dehors. La hanche est redevenue solide, les douleurs ont disparu, et actuellement ce résultat se maintient depuis presque dix ans.

Dans le livre qu'il a publié avec Girode sur le « Traitement des fractures du col du fémur par la méthode du professeur Pierre Delbet » (in *Annales de la Clinique chirurgicale* du professeur Pierre Delbet, Paris 1927), Leveuf, étudiant une statistique de 14 cas d'implantation d'os hétérogène, trouve : 1 résultat bon, 3 résultats suffisants, 10 résultats mauvais (impotence complète avec pseudarthrose lâche); sur 10 fractures *anciennes*, 8 résultats mauvais; sur 4 implantations de *cheville*, 4 mauvais résultats ; sur 10 *vissages*, 5 résultats mauvais. J'ai toujours été très surpris par cette proportion d'échecs qui ne correspond pas à ce que j'ai observé. Il est vrai qu'après avoir déclaré que « les résultats de l'implantation d'os tué sont prodigieusement inférieurs à ceux qu'on obtient avec l'auto-greffe de péroné », Leveuf, constatant que dans un cas au moins de sa statistique le résultat a été bon, reconnaît qu' « on peut présenter et on présentera encore de *bons résultats* après implantation d'os hétérogène ».

Il m'accordera, je pense, que le résultat que je vous rapporte aujourd'hui est à classer parmi les bons au point de vue fonctionnel.

Le point de vue anatomique est dans mon observation celui qui, à mes yeux, présente le plus d'intérêt.

Entre ceux qui parmi nous s'intéressent au traitement opératoire des fractures du col du fémur, l'accord est loin d'être fait sur la valeur des chevilles ou vis d'os de bœuf en tant qu'agents de synthèse osseuse et sur l'évolution qu'elles subissent après leur introduction dans l'extrémité supérieure du fémur. Je crois que M. Robineau et moi sommes ici les seuls à employer encore ces implants.

Dans leur rapport au Congrès français de chirurgie de 1922, MM. Cunéo et Rouvillois ont écrit ceci : « Dans la très grande majorité des cas tout se passe comme si le greffon était un simple tuteur possédant la faculté d'être résorbé à une échéance plus ou moins éloignée. M. Delbet admet que cette échéance est plus courte pour l'os mort que pour l'os vivant au moins pour les parties du greffon incluses dans l'os, car les parties intra-osseuses interfragmentaires restent généralement intactes. » MM. Cunéo et Rouvillois sont d'avis qu'il existe selon les cas des différences notables impossibles à prévoir. Ils ont observé cependant que dans les cas où le greffon (d'os mort) était complètement intraosseux l'intensité de l'attaque était proportionnelle au temps pendant lequel il était resté en place.

Ils écrivent encore : « L'examen minutieux des faits montra (à M. Delbet) que, le plus souvent, la vis d'os tué déterminait de l'ostéite raréfiante à la région trochantérienne, au col et même à la tête fémorale. On constata également que la vis se résorbait très vite dans les parties où elle était en contact direct avec l'os, que sa solidité était très compromise et qu'elle se fracturait souvent. »

Notre collègue Dujarier, dans son rapport au Congrès français de 1924 sur le Traitement des fractures de l'extrémité supérieure du fémur, se déclare nettement hostile aux implants hétérogènes. « J'ai complètement renoncé, dit-il, à l'utilisation des vis en os tué, armées ou non d'un axe métallique. Ces vis, qui, en réalité, ne présentent aucun avantage et qui se fracturent souvent d'une manière précoce ou tardive, sont d'ailleurs abandonnées par la plupart des chirurgiens. »

Leveuf enfin, dans le livre que j'ai déjà cité plus haut, insiste également sur ce que les chevilles d'os tué sont rapidement érodées et note que sur 14 cas il y eut 6 fois fracture de la cheville.

Les images qui accompagnent mon observation acquièrent une valeur documentaire de premier ordre du fait que neuf ans et six mois séparent la radiographie post-opératoire (fig. 2) de la radiographie récemment prise (fig. 3).

Que nous montre leur comparaison ?

Etat de la tête. — Rien n'autorise à parler de sa résorption ni même de son atrophie. Son opacité est aussi marquée en 1929 qu'en 1920.

Dans les 2 cas elle est infiniment moins décalcifiée que le massif trochantérien. En revanche le cliché de 1929 montre deux modifications importantes par rapport à celui de 1920 : la tête a tourné dans le cotyle d'environ 100°; la cheville est située exactement dans son centre au lieu d'être, comme avant, située entièrement en dessous de son équateur, et, de

plus, la position de la tête par rapport à l'acétabulum s'est modifiée. Ce déplacement intracotyloïdien secondaire de la tête autour de la cheville est actuellement bien connu de tous ceux qui ont opéré des fractures du col. Il fut souvent signalé et je n'insiste pas davantage. Ici, et selon toute vraisemblance, il a dû se faire antérieurement à la date de la dernière radiographie, car celle-ci montre d'autre part une profonde modification de l'interligne articulaire. Les deux ombres linéaires et de courbure régulière qui en 1920 marquent encore de façon nette le pourtour de la tête, le segment d'appui du toit du cotyle et l'arrière-fond de celui-ci sont profondément altérées sur le dernier cliché. Du côté de la tête l'ombre est irrégulière, discontinue, segmentée. Du côté du cotyle, où l'altération est encore beaucoup plus marquée, l'ombre n'est plus visible qu'au niveau du segment supérieur d'appui. Partout ailleurs elle est remplacée par une zone floue et relativement transparente, barrée en un point par une mince bandelette opaque qui paraît s'enfoncer dans la tête au niveau de la fossette du ligament rond. Autant qu'on peut en juger sur cette radiographie, il semble bien qu'il se soit constitué une ankylose de la tête dans le cotyle, fait rare que pour ma part je n'avais jamais observé et sur lequel je tiens à attirer l'attention.

Etat de la cheville. — On pourrait presque dire qu'elle est en mai 1929 demeurée telle qu'elle a été introduite dans l'os en octobre 1919. La petite encoche en coup de dent, qui déjà en janvier 1920 existait au milieu du bord inférieur de son segment transtrochantérien, s'est à peine élargie et n'a pas augmenté de profondeur. Il est très intéressant de noter sur la radio de 1929 que cette unique zone de résorption correspond au point de contact de la cheville avec la cloison de tissu osseux dense qui sépare les deux géodes d'ostéoporose sur lesquelles nous aurons à revenir. A part cette encoche, la cheville osseuse est absolument intacte aussi bien dans ses deux segments intraosseux qu'au niveau de sa tête située hors du fémur, dans les parties molles, et du court segment qui passe en pont entre les deux fragments.

Cette absence presque complète de résorption d'une cheville d'os de bœuf mise en place neuf ans et six mois auparavant est un fait du plus haut intérêt et qui va à l'encontre de bien des constatations faites et de bien des opinions émises par les auteurs plus haut cités.

Personnellement, j'ai passé par deux phases. Dans la première j'ai placé des chevilles ou des vis d'os de bœuf, comme je plaçais des vis métalliques ou des greffons péroniers. Jusqu'au cas présent j'avais vu ces implants hétérogènes se résorber plus ou moins vite, surtout dans leurs segments intraosseux. Je vous ai même présenté ici il y a trois ans environ une opérée à qui j'avais implanté dans le col une vis d'os de bœuf armée d'une tige métallique et chez laquelle dix-huit mois environ après l'opération, suivie d'ailleurs d'un excellent résultat anatomique et fonctionnel, j'ai retiré la tige métallique libre dans un canal osseux, représentant le moule en creux de l'implant d'os hétérogène entièrement résorbé.

Le cas actuel est, parmi ceux datant de cette première période, le seul

où, à très peu de chose près, la cheville d'os de bœuf soit demeurée intacte et cela près de dix ans après sa mise en place.

Dans une deuxième période j'ai placé des vis d'os de bœuf avec l'assistance de Contremoulins comme le fait notre collègue Robineau, et comme lui j'ai constaté que les vis ainsi placées ne se résorbaient pas. Le 11 janvier 1928 je vous ai présenté, marchant parfaitement bien, une femme de soixante-deux ans, opérée pour fracture récente dix-sept mois auparavant et chez laquelle la vis d'os de bœuf était absolument intacte.

Que faut-il penser du cas présent ? Je crois que l'intégrité de la cheville est due : pour le segment intracéphalique à ce que celui-ci est solidement implanté dans la tête du fémur. Pour le petit segment en pont intermédiaire aux deux fragments et pour la tête externe de la cheville l'absence d'érosion ou de résorption est due à ce que ces deux segments sont extra-osseux, en contact seulement avec des parties molles, et ceci est conforme à ce qu'a dit M. Delbet. Reste le segment intratrochantérien. Au niveau des deux géodes qui se sont creusées dans le massif trochantérien il n'y a plus de contact entre le tissu osseux et la cheville, d'où l'intégrité de celle-ci. Il y a au contraire contact entre elle et la cloison du tissu dense, intermédiaire aux deux géodes, et là on constate l'existence d'une érosion localisée de la cheville, au moins à sa partie inférieure. Pourquoi celle-ci n'est-elle pas érodée de même au niveau de ses deux autres points d'appui, c'est-à-dire aux endroits où elle traverse la corticale externe pour entrer dans l'os et la corticale interne pour en sortir juste au-dessus du petit trochanter ? Je ne suis pas capable de répondre à cette question et je pense que MM. Cunéo et Rouvillois ont eu raison d'écrire dans leur rapport qu'il existait selon les cas des différences notables (au point de vue de l'évolution des greffons) et impossibles à prévoir.

État du tissu osseux autour de la cheville. — Il y a une profonde différence entre les deux fragments. Au niveau de la tête, aussi bien au bout de neuf ans et demi que trois mois et demi après l'opération, on ne constate aucune réaction du tissu spongieux et en particulier aucune raréfaction autour de l'implant, alors que dans le massif trochantérien existe au bout de trois mois et demi une mince zone de raréfaction du tissu spongieux se traduisant sur la radio de 1920 par l'existence de deux étroites bandes claires au-dessus et au-dessous de la cheville. Sur la dernière radiographie on voit que cette raréfaction s'est beaucoup accentuée. Deux larges géodes se sont creusées autour de l'implant dans toute la longueur du massif trochantérien. Mais, fait curieux et que je ne me charge pas actuellement d'expliquer, il s'est formé entre les deux géodes une cloison verticale dense, opaque aux rayons et traversée en son centre par la cheville osseuse. A l'opposé de ce que nous avons vu pour la tête fémorale cette importante raréfaction osseuse du tissu spongieux trochantérien autour de la cheville est conforme aux constatations faites par M. Delbet.

État de la pseudarthrose. — C'est à dessein que j'emploie ce terme, car pas plus en 1929 qu'en 1920 il n'y a de consolidation osseuse. La petite jetée osseuse qui est située à 1 centimètre environ au-dessus de la cheville ne

réunit pas à mon avis les deux fragments par un véritable pont osseux continu. Donc, pseudarthrose serrée ne différant pas sensiblement de celle que montre la radiographie faite neuf ans et demi auparavant.

C'est parce que cette pseudarthrose est à la fois serrée et renforcée par la cheville intacte formant en quelque sorte un col artificiel [1] que mon opérée est depuis dix ans capable de se tenir debout et de marcher en s'appuyant sur une hanche solide et indolore et d'autre part de fléchir la cuisse sur le bassin jusqu'à l'angle droit. Quant à la façon dont s'effectue cette flexion qui semble paradoxale étant donné ce que j'ai dit plus haut de la très probable ankylose de la tête dans le cotyle, j'en suis réduit à une hypothèse, n'ayant pu malheureusement ni examiner moi-même mon opérée à l'écran en lui faisant fléchir la cuisse devant moi, ni faire faire des clichés en série. Je crois que ce mouvement de flexion de la cuisse s'exécute grâce à l'absence de consolidation osseuse, la tête ankylosée ne bougeant pas dans le cotyle et le fragment diaphyso-trochantérien tournant autour de l'axe que lui constitue la cheville osseuse qui le traverse.

M. **Cunéo**. — Il n'est pas douteux que l'opérée de M. Basset a été améliorée au point de vue fonctionnel. L'intégrité de la cheville osseuse dans la tête s'explique pour la nécrose de celle-ci. Son intégrité dans la plus grande partie de son trajet transcervical s'explique par l'isolement de la cheville du tissu osseux par une ostéite raréfiante assez intense pour aboutir à la production de géodes. Par contre, il est naturel que la petite portion de la vis restée au contact du tissu osseux cervical soit érodée. Je crois que, dans les cas analogues, les tiges d'os mort ou vivant peuvent peut-être donner des améliorations fonctionnelles, mais ne peuvent pour ainsi dire jamais amener la guérison anatomique de la pseudarthrose du col.

M. **Jacques Leveuf** : La radiographie présentée par M. Basset est un cas de bon résultat fonctionnel malgré un mauvais résultat anatomique. C'est une pseudarthrose bien appuyée.

J'ai observé des résultats identiques chez des sujets traités par vissage métallique ou par greffe de péroné. Le rôle de la cheville me paraît accessoire dans la qualité du résultat obtenu.

M. **Basset** : Je suis d'accord avec M. Cunéo sur la localisation étroite de l'érosion de la cheville d'os mort et sur le mécanisme de cette érosion.

A Leveuf, je dirai que, si j'ai présenté cette observation et ces radiographies, c'est surtout parce qu'il m'a paru intéressant de vous montrer ce qu'est devenue cette cheville placée dans l'extrémité supérieure du fémur depuis près de dix ans.

1. J'ai déjà présenté ici le 4 février 1925 l'observation d'une femme opérée par moi en octobre 1923 alors qu'elle avait soixante-dix-sept ans et qui, quinze mois après l'opération, étant en état de pseudarthrose par résorption du col, marchait uniquement grâce à la forte vis métallique que j'avais employée lors de l'opération et qui, passant entre les deux fragments écartés d'un bon centimètre, lui tenait lieu de col du fémur.

14 observations de pyosalpinx rompus dans le grand péritoine. Opération. 13 guérisons.

par MM. Pierre Duval et Ameline.

Mon chef de clinique et moi vous apportons la statistique intégrale des cas de péritonite généralisée par rupture de pyosalpinx opérés dans mon service de 1923 à 1929 (1er juillet) par mes assistants et moi. Ces cas sont au nombre de 14, chiffre relativement élevé qui montre tout d'abord que cette complication des pyosalpinx est moins rare qu'on a tendance générale à le croire.

Ces 14 cas ont tous été opérés en pleine péritonite généralisée : du pus libre dans le grand péritoine, la température entre 39° et 40°, le pouls entre 120 et 180. Dans 2 cas seulement la température était à 38° et 38°2 avec dans le premier cas un pouls à 95, mais dans le second 128 pulsations.

J'insiste sur la température et le pouls, car malheureusement l'examen bactériologique du liquide péritonéal n'a pas été régulièrement pratiqué.

Ces 14 opérations nous ont donné 13 guérisons et 1 mort. Ce sont ces résultats que je voudrais brièvement commenter devant vous.

Tout d'abord, 1 seule mort sur 14 est un résultat remarquable, et d'autant plus intéressant, à mon point de vue, que ces 14 opérations ont été faites par 8 chirurgiens différents, mes assistants : Gatellier (6), Ameline (1), Chastang (2), Jean Quénu (1), Aurousseau (1), Welli (1), Redon (1) et par moi-même (1), aux hasards de la garde.

1 mort sur 14, c'est-à-dire 7 p. 100 environ, est un pourcentage remarquablement faible, si je le compare à ceux déjà publiés.

En 1924, Huet rassemble différentes statistiques : Brichner en 1912 a colligé 91 cas ; sur ces 91, 56 sont de simples autopsies, 35 sont des cas opérés.

Les 35 opérations donnent, en comprenant 2 cas dont les résultats sont inconnus, 18 morts, c'est-à-dire une mortalité de 54 p. 100. Huet publie aussi la statistique des cas de Halpenny et Gorrel, Lejars, Boldt, Coste et Chalier, Poncet. Il y ajoute 2 observations inédites (Lenormant, Huet), au total, 24 cas avec 10 morts ; mortalité 40 p. 100 environ.

En 1927, Lenormant et Kauffmann ont réuni 57 cas avec 18 morts ; 32 p. 100 mortalité.

En 1928, Lapeyre publie 4 observations, 4 guérisons.

Notre statistique de 13 guérisons sur 14 est donc parmi les meilleures.

Ces 14 cas ont été opérés à des moments très différents après le début clinique des accidents péritonéaux aigus : de six heures à quarante heures ; dans le seul cas de mort l'observation ne porte pas de renseignement à ce sujet, mais des accidents aigus paraissaient dater de huit jours.

Au point de vue de la nature de l'opération abdominale pratiquée dans ces différents cas, nous trouvons :

Salpingectomies unilatérales : 6 avec 1 mort.

Salpingectomies bilatérales : 6 avec 0 mort.

Hystérectomies abdominales subtotales : 2 avec 0 mort.

Il n'a été pratiqué aucune hystérectomie totale.

Tous ces cas ont été drainés, tous, sauf un, avec un simple tube de caoutchouc sus-pubien. Un seul a comporté un tamponnement du Douglas après salpingectomie unilatérale ; ce fut le cas de mort.

Quelles conclusions tirer de ces résultats ?

L'ablation de la seule trompe perforée, l'ablation bilatérale des annexes, l'hystérectomie subtotale, ont donné les mêmes résultats. Je crois toutefois qu'il faut se contenter de l'opération minima : ablation de la trompe rompue lorsque les annexes opposées paraissent saines, ablation bilatérale des annexes lorsqu'à la salpingite rompue s'ajoute une grosse salpingite opposée. L'hystérectomie doit être réservée aux cas dans lesquels elle paraît nécessaire pour permettre une péritonisation, encore qu'approximative, du petit bassin.

Mais lorsque l'hystérectomie est indiquée, faut-il la faire totale ou subtotale ? Lenormant déclare que la totale est l'opération de choix, mais il ajoute : « comme dans le cas de salpingite suppurée non rompue ». C'est donc pour lui affaire de principe général, et non pas de cas particulier.

Pour moi, qui fais le plus souvent dans les salpingites l'hystérectomie subtotale, je suis heureux de voir qu'en cas de salpingite rompue elle a donné 2 succès sur 2 cas.

Ceci pour dire que d'après nos observations la totale ne paraît pas plus indiquée que la subtotale, et que chacun pourra, dans le cas particulier de salpingite rompue, opérer suivant sa pratique générale en matière de salpingite, sans avoir, du fait de la rupture et de la péritonite généralisée, à considérer la totale comme plus indiquée que la subtotale.

Je voudrais aborder maintenant la question du mode de drainage, mais, ce faisant, je ne voudrais pas réveiller une discussion passionnée.

Comment convient-il de drainer dans les opérations pour salpingite rompue avec péritonite généralisée ?

Dans nos cas, 13 fois un simple drain a été mis au-dessus du pubis, 13 guérisons ; 1 seule fois, il a été pratiqué un tamponnement du Douglas, ce fut le seul cas de mort de notre statistique. Loin de moi de vouloir établir un rapprochement quelconque entre ce tamponnement isolé dans notre statistique et cette mort post-opératoire non moins isolée. La malade était dans un état très grave, au huitième jour probablement de ses accidents péritonéaux (obs. VII), le pouls était à 130, et la température à 39° ; la malade est morte quelques heures après l'intervention.

Mais Lapeyre, publiant 4 observations suivies de guérisons, croit devoir recommander le drainage avec le sac de Mikulicz qui a été employé dans ces 4 cas ; récemment encore dans une de nos Sociétés de Chirurgie de province, dont je m'excuse de n'avoir pu retrouver la publication, il a été fait, dans les pyosalpinx rompus avec péritonite généralisée, une apologie du Mikulicz.

Excusez-moi de rappeler que Lenormant disait déjà que « la supériorité de cet artifice de drainage n'apparaît pas d'une manière évidente » puisque

dans les observations qu'il a colligées 9 cas avaient été opérés avec le Mikulicz et sur ces 9 cas on comptait 5 morts.

Nos observations montrent que le sac de Mikulicz est au moins inutile, et, en ce qui me concerne, elles ne sont pas de nature à me faire adopter, dans ces cas spéciaux, un mode de drainage dont je rejette par ailleurs l'emploi systématique.

Un dernier mot. Ameline a pu revoir 8 des 13 malades guéries. Toutes sont en très bon état. 1 malade (obs. XIV) a même mené une grossesse à terme quatorze mois après son opération; 1 seule a dû être réopérée (obs. IV) : hystérectomie totale deux mois après l'ablation unilatérale des annexes rompues.

Les résultats éloignés sont donc aussi pleinement satisfaisants que les résultats immédiats.

Je vous ai apporté cette satistique intégrale de mon service pour montrer qu'en opérant le plus tôt possible, en faisant en principe l'ablation génitale minima, mais en sachant aller jusqu'au bout de la nécessité, en faisant un simple drainage par un tube sus-pubien, on peut obtenir dans les péritonites généralisées consécutives aux pyosalpinx rompus (ruptures ou perforations) de remarquables résultats opératoires.

Observation I (Dr Ameline). — B..., femme H..., quarante-deux ans. Entre à l'hôpital de Vaugirard le 26 mars 1928 pour un syndrome douloureux abdominal remontant au même jour, 8 heures du matin. Histoire banale de vieille annexite. Depuis 8 jours recrudescence des douleurs et de la fièvre qui oblige la malade à interrompre ses occupations et à s'aliter. Le 26 mars au matin, *à l'occasion d'une purgation*, douleur vive dans le bas-ventre et vomissements. Arrivée à l'hôpital à 5 heures du soir : température à 39°, pouls à 120, état général grave.

Au toucher, Douglas douloureux. Au palper, la contracture généralisée empêche toute perception précise. On porte le diagnostic de « péritonite généralisée d'origine génitale ».

Intervention. Le 26 mars, à 18 heures. Ether. Laparotomie médiane sous-ombilicale. Pyosalpinx droit rompu, avec pus et fausses membranes dans tout le petit bassin. Pyosalpinx gauche non rompu. La perforation siège sur le bord supérieur de la trompe qui est de la grosseur d'une mandarine. Ablation bilatérale des annexes. Un gros drain dans le Douglas. Fermeture en deux plans : catgut et fil de lin.

Suites. Aspiration biquotidienne, puis quotidienne par le drain, qui est enlevé le septième jour. Gaz émis le deuxième jour, selles le cinquième jour. Ablation des fils le douzième jour. Sortie le vingt-septième jour entièrement guérie. Revue en juin 1928. État parfait de la cicatrice. Utérus un peu gros. Il y a eu en mai un petit écoulement sanglant pendant vingt-quatre heures.

Obs. II (Dr Gatellier). — O..., née Ch..., quarante-deux ans. Entre le 3 novembre 1927 avec des signes de péritonite généralisée, température à 39°5, pouls à 130, datant de vingt-quatre heures environ.

Intervention immédiate. Ether. Laparotomie sous-ombilicale. Rupture d'un pyosalpinx droit de la taille du poing. A gauche, pyosalpinx. Double ablation des annexes. Un drain dans le Douglas.

Suites. Aspiration. Petit hématome de la paroi. Ablation du drain le dixième jour, des fils le douzième. Sort parfaitement guérie le vingt-cinquième jour.

Obs. III (Dr Chastang). — D... (Moëlle), dix-huit ans. Histoire clinique intéressante en ce sens qu'elle montre le début très progressivement insidieux de la fissuration d'un pyosalpinx.

Malade depuis 1926 : douleurs et pertes qui la font soigner pour métrite. En août douleurs plus marquées : tous les huit jours la malade s'alite pendant quarante-huit heures. Le 11 février 1927 la douleur reprend, très marquée à droite, augmentant d'intensité d'heure en heure. Le 14 février 1927, à 6 heures du matin, cette douleur, déjà très vive la veille, augmente encore brusquement, devenant absolument déchirante. En même temps, vomissements bilieux.

Intervention. Dans l'après-midi du 14 février, avec le diagnostic de péritonite généralisée d'origine appendiculaire, température à 40°, pouls à 120. Ether. Incision de Mac Burney. Pus abondant et libre dans le grand péritoine. Appendicectomie rapide. Laparotomie médiane sous-ombilicale. Pyosalpinx DROIT fissuré. Ablation. Les annexes gauches ne sont pas vues. Un gros drain dans le Douglas. Fermeture en un plan aux bronzes. Fermeture du Mac Burney.

Suites. Ablation du drain le sixième jour. Des fils le quinzième jour. Sortie guérie le vingt-troisième jour.

Ecrit le 10 juin 1929 qu'elle se trouve en parfait état, avec, cependant, des règles un peu douloureuses.

Obs. IV (Dr Chastang). — F... (Jeanne), trente-deux ans. Entre le 25 février 1926 avec un syndrome de péritonite généralisée datant de vingt heures environ, avec maximum de contracture à droite. Température à 40°. Pouls à 130.

Intervention. Le 25 février, à 11 heures du soir. Ether. Incision de Mac-Burney. Pus à l'ouverture du péritoine. L'appendice paraît sain. Laparotomie médiane sous-ombilicale. Pyosalpinx DROIT partiellement rompu. L'utérus paraît sain, les annexes gauches peu malades. Ablation des annexes droites. Un gros drain dans le Douglas. Un petit drain dans l'angle inférieur du Mac Burney. 20 cent. cubes de Leclainche dans le gros drain.

Suites. Ablation du petit drain le deuxième jour, du gros drain le huitième jour. Sort cicatrisée le vingt-huitième jour. Revient le 19 avril 1915 avec un gros pyosalpinx gauche. Glace sur le ventre et série d'injections de Leclainche.

Deuxième intervention (Prof. P. Duval), le 5 mai 1926. Hystérectomie abdominale totale avec gros drain vaginal, petit drain sus-pubien. Sort guérie le 30 mai 1926. Deux mois après, excellent état général et local.

Obs. V (Dr Gatellier). — C... (Eugénie), quarante-huit ans. Entre le 26 mai 1924 pour une péritonite généralisée (température 40°, pouls 130) datant de quarante heures environ.

Intervention d'urgence. Ether. Laparotomie médiane sous-ombilicale. Pyosalpinx GAUCHE rompu. Salpingite droite. Devant les difficultés techniques de l'ablation de la poche gauche on fait rapidement une hystérectomie subtotale de droite à gauche par le procédé américain. Péritonisation partielle. Un gros drain dans le Douglas. Fermeture en un plan aux bronzes.

Suites : Ablation du drain le troisième jour, des fils le quinzième jour. Sort guérie le trentième jour.

Ecrit en juin 1929 qu'elle va bien.

Obs. VI (Dr J. Quénu). — B... (Sophie), cinquante et un ans.

Entre le 9 avril 1924. Souffre par crises depuis un accouchement qui date de trois ans. Grosse crise il y a trois semaines. Dans la nuit du 8 au 9 avril, à minuit, violentes douleurs accompagnées de vomissements. Entre le 9 avril au matin. Température à 39° ; pouls à 110; diagnostic : kyste de l'ovaire tordu.

Intervention le 9 avril dans la matinée, à la dixième heure environ. Ether. Laparotomie médiane sous-ombilicale. Liquide louche, libre, dans le ventre.

Double pyosalpinx gros comme le poing. Du pus sourd de la trompe DROITE sans qu'on puisse dire qu'il s'agit d'une perforation ou de l'ostium abdominale. Hystérectomie abdominale subtotale. Un gros drain dans le Douglas. Sérum antigangreneux local.

Suites : Aspiration. Ablation du drain le troisième jour, des fils le quinzième. Sort guérie le vingt et unième jour.

Revue le 2 juin 1929. Notable augmentation de poids. Bouffées de chaleur fréquentes. Cicatrice souple, parfaite, pas d'éventration.

OBS. VII (Dr Aurousseau). — E... (Jeanne), trente-neuf ans.

Passé génital très chargé. Il y a trois jours, violentes douleurs abdominales sans vomissements. Le 12 janvier 1924, au matin, reprise aiguë des douleurs avec vomissements subintrants. Entre le jour même à l'hôpital. A son entrée, abdomen globuleux à saillie médiane sous-ombilicale. Pas de matité dans les flancs. Toucher vaginal douloureux sans caractères précis. Température à 39°, pouls à 130. On porte le diagnostic de péritonite à forme semi-occlusive.

Intervention l'après-midi. Ether. Pus libre et fétide dans la cavité péritonéale. Annexes DROITES rompues. Salpingo-ovariotomie. Un drain et un tamponnement du Douglas. Suture en un plan.

Suites : Décès dix heures après l'intervention.

OBS. VIII (Prof. P. Duval). — Pont..., née B..., vingt-cinq ans.

Entre dans la matinée du 5 mars 1923 avec des signes de péritonite purulente en train de se généraliser. Température à 40°, pouls à 140. Le tout, après un début suraigu, paraît dater de vingt heures environ.

Intervention immédiate. Ether. Pyosalpinx DROIT perforé. L'appendice est accolé à la poche salpingienne. Ablation de l'appendice et de la trompe. Un gros drain dans le Douglas.

Suites : Ablation du drain le sixième jour, des fils le douzième jour. Sort guérie le dix-neuvième jour.

Revient en 1924 pour des troubles gastriques qu'un régime améliore. Parfait état génital.

OBS. IX (Dr Gatellier). — Q... (Valentine), quarante ans.

Entre le 29 juillet 1923 avec des signes de péritonite généralisée dont il est impossible de préciser le début. Etat général des plus graves. Température 40°, pouls à 180 presque incomptable.

Intervention immédiate. Ether. Laparotomie médiane sous-ombilicale. DOUBLE perforation du pyosalpinx. Ablation rapide des poches annexielles. Deux gros drains dans le Douglas.

Suites : Ablation du premier drain le sixième jour, du deuxième le troisième jour, des fils de lin le onzième jour, des bronzes le quinzième jour. Sort guérie le quarante-deuxième jour.

OBS. X (Dr Welti). — P..., née B..., quarante-neuf ans.

Entre le 29 décembre 1927. Malade depuis plusieurs semaines. Il y a trois jours, recrudescence des douleurs; vomissements. A l'entrée, température à 38°, pouls à 95. On pose le diagnostic de péritonite annexielle à forme occlusive.

Intervention immédiate. Ether. Laparotomie sous-ombilicale. Pus libre dans le petit bassin et débordant dans les fosses iliaques. Fissure probable de la poche salpingienne DROITE. Ablation des deux trompes. Un gros drain dans le Douglas.

Suites : Ballonnement assez marqué, nécessitant, le deuxième et le troisième jour, une injection d'hypophyse.

Drain raccourci le troisième jour, enlevé le cinquième. Sort guérie le vingtième jour.

Obs. XI (Dr Redou). — M... (Reine), trente-six ans.

Entre le 4 janvier 1929, à 11 heures du soir. Malade depuis neuf jours. Il y a vingt heures environ, reprise aiguë des douleurs avec vomissements. On fait le diagnostic de rupture de pyosalpinx. Température 39°5, pouls 130. Pas de gaz depuis deux jours.

Intervention à la vingtième heure. Éther. Laparotomie sous-ombilicale. Le ventre est plein de pus. La poche salpingienne rompue, GAUCHE, adhère à l'utérus et à la paroi. On la décolle et on en fait l'ablation. Ablation des annexes droites, malades, mais ne semblant pas en cause dans l'accident actuel. Un gros drain dans le Douglas. Fermeture en deux plans.

Suites : Assez tourmentées. Gros ballonnement, 3 injections d'hypophyse. Rachi le troisième jour. Ablation du drain le dix-neuvième jour. Radiographie le trentième jour montrant un dolichocolon généralisé pour lequel la malade est pourvue d'un traitement médical. Sort en parfait état le cinquantième jour.

Revue le 2 juin 1929. Parfait état général et local sauf rétroversion un peu douloureuse du corps utérin. Quelques bouffées de chaleur.

Obs. XII (Dr Gatellier). — B. Jo..., trente-quatre ans.

Souffre du ventre depuis quatre ans. Peu ou pas soignée. Le 2 novembre 1927 est prise vers 5 heures du soir d'une crise douloureuse abdominale avec vomissements. Température 39°2. Elle n'appelle aucun médecin et se traite par des compresses chaudes sur le ventre. Le lendemain l'état est très grave, et nous voyons la malade à 6 heures du soir. Température 39°6; pouls à 140; mauvais facies, battement des ailes du nez. Ventre de bois. Toucher vaginal horriblement douloureux montrant un cul-de-sac droit empâté. Opérée ce même jour à 9 heures du soir.

Intervention à la vingt-sixième heure. Ether. Laparotomie sous-ombilicale. Rupture de pyosalpinx *droit*. Fausses membranes verdâtres organisées sur le grêle et le cæcum. Pus et sang en grande quantité dans tout l'abdomen.

Ablation des annexes droites. Un gros drain dans le Douglas. Sérothérapie sous-cutanée (sérum polyvalent de Leclainche et Vallée).

Suites : Simples. Apyrexie au douzième jour, permettant l'ablation du drain. Guérison parfaite.

Obs. XIII (Dr Gatellier). — P. G..., trente-trois ans.

Antécédents de **métro-salpingite.**

Je suis appelé le 2 février 1927 à cause de l'apparition d'une douleur brutale, haut située, à tel point que le médecin de la malade a fait le diagnostic d'ulcère perforé de l'estomac. Nous voyons la malade six heures après le début des accidents. Défense pariétale généralisée. Sur les données du toucher vaginal (culs-de-sac empâtés, douloureux), sur une zone de défense exagérée dans la région sus-pubienne, nous faisons le diagnostic de rupture de pyosalpinx. Température 38°2, mais pouls à 128.

Intervention immédiate. Ether. Eclatement véritable d'un gros pyosalpinx *gauche*. A droite, pyosalpinx non rompu. Inondation abdominale par du pus et du sang. On enlève les annexes des deux côtés en laissant l'utérus. Gros drain dans le Douglas.

Suites : Pendant trois jours état général très grave, puis amélioration progressive. Troubles de cystite assez intenses. On ne peut ôter le drain que le quinzième jour, date de l'apyrexie. Guérison parfaite.

Obs. XIV (Dr Gatellier). — J. R..., vingt-neuf ans.

Soignée en 1924 par le Dr Audet pour salpingite gauche (repos, glace, infections vaginales, vaccinothérapie). Amélioration et rechutes. Le 18 avril 1925, à 9 heures du matin, douleur brutale dans le ventre à la suite d'un effort;

petite syncope. Puis vomissements. Nous voyons la malade à 12 h. 1/2. Température à 40°2; pouls à 130. Faciès grippé, défense abdominale. Au toucher, cul-de-sac gauche très douloureux. On pose le diagnostic de rupture de salpingite.

Intervention l'après-midi. Ether. Laparotomie médiane. Inondation abdominale par du pus jaunâtre, odorant. Enorme salpingite *gauche* complètement déchirée. A ce niveau la poche est très mince, contrastant avec l'épaisseur et l'aspect charnu du reste des lésions. On enlève les annexes gauches. Asséchement le plus rigoureux possible. Un gros drain dans le Douglas.

Suites : Pendant trois jours la température est à 39°5, 39°8. Au neuvième jour, la température est à 37°6 le soir. Ablation du drain. Guérison parfaite.

Un an et deux mois après, *grossesse* et accouchement normal. Mère et enfant actuellement en excellente santé.

PRÉSENTATION DE MALADE

Suture du tendon long fléchisseeur du pouce,

par M. **Ménégaux**.

M. Pierre Duval, rapporteur.

PRÉSENTATION DE PHOTOGRAPHIE

Adénome diffus monstrueux unilatéral du sein droit,

par M. **G. Rouhier**.

La photographie que je vous présente est celle d'une femme de soixante-huit ans, multipare. Sa tumeur monstrueuse du sein droit tombait plus bas que ses genoux et l'entraînait en avant, lui rendant la marche à peu près impossible. Contrairement à ce que notent la plupart des observations, sa respiration n'était pas gênée. Cette femme était entrée à Boucicaut où je lui ai proposé de l'opérer, ce qui eût été très facile à l'anesthésie locale, car le pédicule de cette énorme masse était réduit aux téguments étirés.

J'avais eu grand mal à la décider, et elle hésitait encore quand elle fut atteinte d'une broncho-pneumonie qui l'emporta en quelques jours. Je ne

pus prélever aucune parcelle de la tumeur car il y avait opposition formelle à l'autopsie.

L'aspect clinique et l'évolution lente et bénigne me font donc seuls

FIG. 1.

porter le diagnostic d'adénome diffus que son caractère strictement unilatéral rend très différent du cas classique de Manec, partout représenté.

La prochaine séance aura lieu le **16 octobre**.

Le Secrétaire annuel, M. F. M. CADENAT.

Paris. — Imprimerie de la Cour d'Appel, 1, rue Cassette.



BULLETINS ET MÉMOIRES

DE LA SOCIÉTÉ NATIONALE DE CHIRURGIE

Séance du 16 octobre 1929.

Présidence de M. Cunéo, *président.*

PROCÈS-VERBAL

La rédaction du procès-verbal de la précédente séance est mise aux voix et adoptée.

CORRESPONDANCE

La correspondance comprend :

1° Les journaux et publications périodiques reçus pendant les vacances.

2° Des lettres d'excuses de MM. L. Bazy et Lenormant qui ne peuvent assister à la séance.

3° Une lettre de MM. Guillemin (de Nancy) et Coureaud posant leur candidature aux places de membre correspondant national.

4° Un travail de M. Amedeo Cobau (de Padoue) intitulé : *Le rôle de la structure de l'os iliaque dans les fractures du bassin.*

M. Mathieu, rapporteur.

5° Un travail de M. Murard (du Creusot) intitulé : *Inversion puerpérale de l'utérus datant de dix-neuf jours. Hystérectomie vaginale.*

M. Cadenat, rapporteur.

6° Un travail de MM. Christidi et Eftimie (de Bucarest) intitulé : *L'ostéosynthèse par le fixateur externe et le ligateur de Juvara dans les fractures fraîches fermées ou dans les pseudarthroses de jambe jugée par ses résultats tardifs.*

M. Dujarier, rapporteur.

7° Un travail de M. Leroy des Barres (de Hanoï) intitulé : *Infarctus hémorragique du testicule consécutif à une cure radicale de hernie.*

8° Deux travaux de M. Juvara (de Bucarest) intitulés : *I. Fibrome du muscle droit de l'abdomen. Extirpation de la tumeur avec une portion du*

muscle et de la partie correspondante de la paroi antérieure de sa gaine. Reconstitution immédiate de la paroi abdominale par une lame fibreuse empruntée au fascia lata. Guérison parfaite. II. Corps étranger de l'articulation du genou gauche, provenant de l'arrachement d'un fragment d'os répondant à l'insertion antérieure du ligament croisé postéro-interne. Opération. Guérison.

9° Un travail de M. Davioud (de Paris) intitulé : *Septico-pyohémie à staphylocoques traitée et guérie par un auto-bactériophage intra-veineux.*

M. Gouverneur, rapporteur.

10° Un travail de MM. Spick et Blondin (Armée) intitulé : *Luxation du scaphoïde tarsien*

M. Rouvillois, rapporteur.

11° Un travail de M. Murard intitulé : *Torsion de l'ovaire sain au cours de la grossesse.*

M. Auvray, rapporteur.

RAPPORTS

Quatorze observations de « Spina bifida cystica »,

par **M. Yovtchitch** (de Belgrade).

Rapport de M. Jacques Leveuf.

M. Yovtchitch nous a adressé un travail qui est une contribution importante à la chirurgie du spina bifida.

Voici d'abord ses observations :

Observation I. — M. D..., un an. Tumeur de la grosseur d'une mandarine occupe la région sacro-lombaire. Pas de paralysie; miction et défécation normales.

Opération. — Le 3 juillet 1923. La peau adhère intimement à la paroi de la tumeur; il est difficile de dire s'il s'agit d'une myélo-cystocèle ou de méningocèle. Après sa libération on lie le pédicule. Deux lambeaux ostéopériostiques pédiculés sont prélevés sur le sacrum et l'os iliaque et sont ramenés et suturés en arrière de la brèche verticale. Par-dessus, on ramène et sutures une couche musculaire; suture de la peau. Le soir même la température monte à 37°8, pour retomber le lendemain à la normale. Les suites opératoires sont normales. Le 14 juillet les fils sont enlevés; la plaie est très bien cicatrisée.

Le 22 juillet, l'enfant quitte l'hôpital. Il marche très bien et la plaie opératoire a un très bon aspect.

Le 1er juin 1925, donc presque deux ans après l'opération, nous revoyons notre malade et constatons : la tête paraît à peine plus grosse que normalement. L'enfant parle très bien; nous le trouvons et les parents le considèrent comme très intelligent. Aucune paralysie; la miction et la défécation se font normalement; l'ancienne plaie opératoire a aussi un aspect normal.

Obs. II. — D. S..., deux mois. Tumeur grosse comme un œuf de poule. Occupe la région sacro-lombaire.

Opération le 17 octobre 1923. Après la libération de la tumeur, on lie son pédicule. Les muscles des gouttières vertébrales sont décollées, ramenées et suturées au-dessus de la brèche vertébrale; suture de la peau. Le soir de l'opération la température monte à 39°9, pour retomber ensuite en deux jours à la normale.

Le 24 octobre ablation des fils et l'enfant quitte l'hôpital le 1er novembre en très bon état.

Obs. III. — D. T..., quatorze mois. Tumeur de la région sacrée.

Opération le 3 mars 1925. Libération de la tumeur qui est entourée de graisse et ligature à sa base. Malgré le décollement des muscles, on arrive difficilement à combler la brèche osseuse. Excision de la peau et suture. Le soir de l'opération la température monte à 39°3, pour retomber ensuite à la normale en quelques jours. Le 11 mars, en enlevant les fils, on constate une légère suppuration à la partie toute supérieure de la plaie. Le 7 mai, l'enfant guérie quitte l'hôpital.

Revue quatre ans et deux mois après l'opération, l'enfant présente une tête absolument normale et pour son âge est très bien développée. Elle parle et comprend très bien; aucune paralysie des jambes. La marche est aussi normale. L'enfant est plutôt constipée et ne va à la selle que difficilement; par contre, elle urine une dizaine de fois par jour et ne peut pas toujours retenir ses urines; la nuit elle urine plutôt dans son lit.

Les poils du pubis sont développés comme chez une fille de quinze à seize ans, de même que les mamelons, alors que les seins sont restés petits. Les organes génitaux externes sont aussi très développés.

Obs. IV. — P. T..., six mois. Au niveau de la région sacro-lombaire, on trouve une tumeur transparente grosse comme un poing, qui, d'après les dires des parents, grossit de plus en plus.

Opération le 30 juin 1925. Libération de la tumeur et ligature de son pédicule qui est assez étroit, on dirait qu'il s'agit de méningocèle. Les muscles des gouttières décollés sont suturés par-dessus la brèche osseuse. Le lendemain de l'opération, la température monte à 37°8, pour retomber tout de suite après à la normale.

Le 7 juillet, suppression des fils, cicatrisation par première intention. Le 12 juillet, l'enfant quitte l'hôpital.

Trois ans et demi après l'opération, les parents nous écrivent : la tête de l'enfant est normale; marche et court comme les enfants bien portants de son âge; urine et va à la selle normalement, donc à tout point de vue c'est un enfant absolument normal.

Obs. V. — R. U..., trois ans. La tumeur, grosse comme une mandarine, occupe le milieu de la colonne lombaire. La peau qui la recouvre est normale partout, sauf au milieu, où elle a un aspect cicatriciel. Les deux membres inférieurs sont contracturés et l'enfant ne peut pas marcher.

Opération le 22 août 1925. La tumeur, qui se laisse difficilement décoller de la peau, a sa base large, environ 6 centimètres, et la paroi très mince. La tumeur est d'abord liée à sa base et ensuite sa paroi est renforcée par quelques points séparés. La brèche osseuse est recouverte par les muscles décollés; suture de la peau. Le deuxième jour après l'opération, la température monte à 39°8.

Le 23 août, après l'écartement des lèvres de la plaie, il en sort un liquide sanguinolent. Le lendemain, en passant une sonde entre les lèvres de la plaie, on voit sourdre du liquide céphalo-rachidien; la température est à 39°. Le 3 septembre, l'enfant est endormi à nouveau et la plaie opératoire est rouverte. A sa partie supérieure, on voit que le liquide sort par un petit pertuis formé

travers les méninges qui, comme nous l'avons vu, étaient très minces. Par de nouveaux points de suture, on essaie de renforcer cette paroi mince et ensuite on referme la plaie comme précédemment. Le 4 septembre, nous constatons encore une fois la présence du liquide céphalo-rachidien sous la peau. La température tombe à la normale et les parents emmènent l'enfant contre notre avis.

Obs. VI. — L..., trois jours. Dans la région sacrée, on trouve une tumeur grosse comme un œuf de poule. La tumeur est molle et recouverte d'une peau rougeâtre. Cette peau est constamment humectée par le liquide céphalo-rachidien qui la traverse.

La tête paraît normale; l'enfant perd constamment ses urines et les matières fécales. Le vagin laisse prolaber l'utérus; en poussant sur ce dernier, on le fait rentrer facilement.

Les deux pieds sont en varus équin et le genou gauche en recurvatum.

Opération le 19 novembre 1925. La tumeur libérée est liée à sa base. Suture des muscles et de l'aponévrose en deux étages, suture de la peau. Tout de suite après l'opération, l'enfant est passée en accouchement où se trouve sa mère. Le 27 novembre, suppression des fils; au niveau d'un fil, il y a un peu de pus. L'enfant tète bien et dort bien, mais ne peut pas retenir ni les urines ni les matières fécales comme avant l'opération.

L'examen histologique de la tumeur a été fait par le professeur Yovtchitch. On y trouve, en dehors des méninges, des nerfs et du tissu de la moelle.

Le 10 juin 1926, l'enfant a très bonne mine, l'utérus est rentré. L'enfant urine et va à la selle presque normalement dit la mère (?). La tête paraît un peu plus grosse.

Le 18 avril 1929, donc trois ans et demi après l'opération, nous revoyons l'enfant et constatons : les pieds redressés sont soutenus par deux appareils. Ceci permet à l'enfant de se tenir debout et de marcher, tout en demandant d'uriner et d'aller à la selle, on ne peut pas dire qu'elle soit continente. La tête est un peu plus grosse que normalement, les yeux sont normaux. L'enfant est très intelligente, parle et comprend très bien. En somme, au point de vue mental, elle est, au moins pour le moment, c'est-à-dire trois ans et demi après l'opération, tout à fait normale. Ses organes génitaux externes sont très développés.

Obs. VII. — B. S..., six mois. Tumeur de la grosseur d'une pomme, occupe la région sacro-lombaire; elle est recouverte d'une peau normale. L'enfant perd constamment les urines et les matières fécales.

Opération le 1er juin 1926. La libération de la tumeur est très difficile à cause des adhérences très intimes avec la peau. Ligature à la base et excision; sutures. Le soir même, la température monte à 39°8; le lendemain, avant la mort, elle atteint 40°9.

Obs. VIII. — R. V..., quatre mois et demi. La tumeur de la grosseur d'une pomme occupe la région lombaire. Elle est de couleur rougeâtre et à son centre se trouve un pertuis qui laisse s'écouler un liquide jaunâtre. Cet écoulement dure depuis un mois. Il existe en plus paralysie complète des membres inférieurs et incontinence des urines.

Opération le 7 septembre 1926. La libération de la tumeur est très difficile. On arrive quand même à la lier à sa base et à la réséquer. Sutures. Le soir, la température monte à 39°, le lendemain, l'enfant est mort.

Obs. IX. — D. A..., quatre mois. La région cervicale est occupée par une tumeur grosse comme un œuf de canard. La circonférence de la base de cette tumeur est de 14 centimètres.

Opération le 28 décembre 1926. La tumeur libérée présente un pédicule

étroit qui est lié. Extirpation de la tumeur et suture des muscles décollés et de la peau. Le 4 janvier on enlève les fils, bonne réunion. Le 5 janvier, l'enfant quitte l'hôpital en bon état.

Le 8 décembre 1928, donc deux ans après l'opération, les parents nous écrivent : la tête de l'enfant est normale, urine et va bien à la selle. L'enfant est intelligent et parle bien, ne peut pas encore marcher, mais les jambes ne sont pas paralysées.

Obs. X. — M. S..., trois mois. Au niveau de la région lombaire, on trouve une tumeur de la grosseur d'un poing d'homme. La tumeur est de consistance molle et à sa partie supérieure elle présente une ulcération qui suppure. Les membres inférieurs paraissent normaux.

Opération le 20 avril 1927. Libération et ablation de la tumeur, sutures. Le 27 avril, ablation des fils, bonne cicatrisation. Le 29 avril, l'enfant quitte l'hôpital en bon état.

Obs. XI. — M. Y..., deux ans. Entre à l'hôpital le 4 février 1927. A la région sacrée se trouve une tumeur molle fluctuante, grosse comme un œuf, qui s'est perforée vers le 26 janvier 1927, en laissant s'écouler un liquide jaune rouge. Toute la surface de la tumeur est humide et suintante. Les membres inférieurs paraissent normaux, tandis que la tête est plutôt grosse. On entreprend d'abord le nettoyage de la région sacrée et en même temps on soigne la toux de l'enfant. Dès le milieu d'avril, la peau de la tumeur est devenue à peu près propre.

Opération le 20 avril 1927. Ablation de la tumeur et ligature à la base, par dessus on réunit les muscles décollés et la peau. Le 28 avril, les fils sont enlevés. En introduisant une sonde sous la peau on fait sourdre une petite quantité de liquide jaunâtre. Le 30 avril, la plaie est propre, mais il s'écoule encore un peu de liquide jaunâtre. Le 25 juin, l'enfant quitte l'hôpital en bon état.

Vingt mois après l'opération, les parents nous écrivent ; la tête de l'enfant est normale, il est très intelligent, parle et comprend très bien, urine et va à la selle normalement. L'enfant marche, mais boite un peu de la jambe gauche. Nous tenons à remarquer qu'aucune hydrocéphalie n'est mentionnée par les parents.

Obs. XII. — M. S..., cinq jours. Une tumeur de la grosseur d'une pomme occupe la région sacrée. La peau qui la recouvre est humide et macérée. En pressant sur la tumeur on sent les rebords de la brèche osseuse. Les membres inférieurs sont inertes.

Opération le 16 décembre 1927. Latéralement on décolle facilement la tumeur. Par contre sa partie supérieure est difficile à décoller d'autant plus qu'elle se continue avec la moelle. Après la dissection, on finit par faire une ligature entre la moelle et la tumeur et on lie le pédicule. Les muscles décollés sont suturés au-dessus de la brèche osseuse. Suture de la peau. Le 23 décembre ablation des fils, bonne cicatrisation. Le 28 décembre, on remarque quelques petits mouvements dans les deux membres inférieurs qui faisaient défaut avant l'opération. L'enfant est continent. Le 29 décembre, le malade quitte l'hôpital en bon état.

Revue un an après l'opération : l'enfant a une mine superbe, mais présente une légère hydrocéphalie. La fontanelle antérieure n'est pas encore fermée. Les muscles extérieurs de la jambe paraissent paralysés alors que les fléchisseurs fonctionnent. Les deux sphincters sont continents. Le père avoue la syphilis. La mère a eu trois mort-nés. Chez notre malade la réaction de Wassermann dans le liquide céphalo-rachidien et le sang est restée négative. Malgré cette réponse, nous instituons le traitement antisyphilitique.

Obs. XIII. — A. J..., trois mois et demi. La mère a eu trois fausses couches. Cinq autres enfants sont nés à terme. Le petit malade présente à la partie

moyenne et postérieure du cou une tumeur de la grosseur d'une orange. La réaction de Wassermann est négative dans le sang et le liquide céphalo-rachidien.

Opération le 30 novembre 1928. — La libération de la tumeur est assez aisée. Ablation de la tumeur après la ligature du pédicule. La brèche osseuse est recouverte par le plan musculo-aponévrotique décollé. Suture de la peau.

A l'examen de la pièce, on voit qu'elle est constituée par une poche unique remplie de liquide sans élément nerveux. La paroi de cette poche paraît constituée par de la peau et des méninges. Macroscopiquement on dirait qu'il s'agit d'une méningocèle.

Obs. XIV. — O. L..., un an. Tumeur dorso-lombaire du volume d'une grosse orange. Sa base est à peine plus petite que sa circonférence. La partie moyenne de la tumeur est recouverte par une peau d'apparence cicatricielle et très amincie.

En outre, l'enfant présente une hydrocéphalie très prononcée et qui est surtout développée en hauteur. Nous constatons aussi la paralysie des membres inférieurs.

Opération le 19 mars 1929. La tumeur est libérée et réséquée. Sa base large est liée par un gros fil qui la transfixe. Par dessus nous mettons encore deux autres fils. Libération et suture des muscles des gouttières. Suture de la peau.

Le 20 mars mort.

La pièce opératoire présente deux poches, on y voit aussi des filets nerveux.

Les documents apportés par M. Yovtchitch présentent, tout d'abord, l'intérêt d'une *statistique opératoire*.

La technique qui a été employée par l'auteur est analogue dans tous les cas :

Dissection progressive du sac.

Ligature et section du pédicule.

Fermeture de la paroi en rapprochant les masses musculaires préalablement mobilisées.

Suture de la peau dont on résèque l'excès, s'il y a lieu.

Cette technique n'est pas celle qui est communément employée. Elle est quelque peu aveugle puisque l'opérateur lie le pédicule sans savoir ce qu'il contient.

Au point de vue documentaire, il devient, en outre, difficile d'identifier la variété du spina bifida qui a été ainsi opéré : même si on recourt à un examen histologique qui, pour être précis, doit toujours porter sur une pièce exactement repérée.

Enfin, faute d'ouvrir le sac dans le premier temps de l'opération, on risque de laisser passer de bonne foi une erreur de diagnostic. Ainsi, j'ai l'impression que l'observation XI de M. Yovtchitch n'est pas un spina bifida vrai. Cet enfant de deux ans, dont la tumeur sacrée laissait depuis trois mois écouler un liquide jaunâtre, et qui a guéri sans séquelle à la suite de l'opération, était vraisemblablement porteur de quelque tératome kystique sacro-coccygien.

Les conditions dans lesquelles a opéré M. Yovtchitch ne lui ont pas permis, le plus souvent, de faire l'examen histologique de ses pièces opératoires.

Mais les résultats chirurgicaux qu'il nous communique peuvent être utilement commentés.

Sa mortalité opératoire est restreinte (4 morts sur 14 opérations, ce dont on peut féliciter le chirurgien). Cette mortalité eût été plus réduite encore si M. Yovtchitch avait renoncé à intervenir chez deux sujets paralysés ou hydrocéphales (obs. VIII et XIV).

Il est bien certain qu'on doit traiter seulement les enfants bien conformés qui, en dehors de leur spina bifida, ne présentent que des lésions curables telles qu'un pied bot ou une luxation congénitale de la hanche.

M, Yovtchitch attribue, avec raison, ses succès opératoires à la *position de décubitus ventral* dans laquelle il a placé ses opérés.

Lorsqu'il y a sept ans, j'ai opéré mon premier cas de spina bifida, j'ai laissé, après l'intervention, l'enfant couché à plat ventre sur un coussin, le siège légèrement surélevé, les cuisses pendant à peu près verticalement, les les genoux et les jambes reposant sur le plan du lit. Dans cette position, les urines et les matières coulent entre les cuisses sans souiller la plaie, à aucun moment.

M. Veau (que je ne saurais trop remercier de l'aide bienveillante qu'il m'apporte dans la poursuite de ces recherches) pense que, dans cette position, la pression du liquide céphalo-rachidien ne peut plus excercer un effet nuisible sur les sutures.

Dans mon esprit, je ne cherchais qu'à éviter l'infection de la plaie opératoire, — ce qui est difficile à obtenir, à coup sûr, par tout autre artifice. Le leucoplaste donne bien une occlusion hermétique, mais favorise la macération de la peau, qui est fâcheuse. Bref, je suis parvenu ainsi à supprimer, chez le nourrisson, l'infection par les excréta.

M. Yovtchitch a pu retrouver *sept cas de résultats éloignés* de ses opérations :

Trois fois le résultat est parfait : guérison complète, sans aucune séquelle, constatée trois ans et demi, deux ans et, enfin, vingt mois après l'intervention.

Dans trois autres cas, les résultats seraient assez satisfaisants s'il ne persistait de l'incontinence des urines et des matières ou bien un retard de la marche par faiblesse de la musculature des membres inférieurs.

Un seul sujet (obs. XII) présente, au bout d'un an, une légère hydrocéphalie.

Ainsi, les observations de M. Yovtchitch concourent à prouver que *l'hydrocéphalie post-opératoire n'est pas une complication fréquente dans les spina bifida*. La crainte de cette intervention ne doit pas arrêter les tentatives des chirurgiens.

Les résultats que nous apporte M. Yovtchitch seraient encore plus instructifs si je pouvais placer, en face de chaque résultat éloigné, une étiquette précisant la variété du spina bifida opéré et guéri.

Permettez-moi de combler cette lacune avec mes observations personnelles.

Le travail de longue haleine que j'ai entrepris sur les spina bifida porte

à l'heure actuelle, sur *28 observations* qui seront publiées ailleurs, en détail, avec l'étude anatomo-pathologique complète de la plupart des cas.

En me plaçant seulement au point de vue chirurgical, je dois établir une différence primordiale entre :

1° *Les formes où l'aire médullaire n'est pas revêtue d'épiderme.*
2° *Les formes revêtues d'épiderme ou de peau.*

Dans la première variété, le tissu médullaire est à nu : ce sont les « myéloméningocèles de Recklinghausen, la seule variété où j'ai pu constater l'exactitude à peu près complète des descriptions de cet auteur.

J'en ai observé douze cas :

3 cas, non opérés, sont morts de rupture du sac et de méningite, respectivement au bout de quinze jours, de dix-neuf jours et d'un mois et demi.

9 cas ont été opérés :

4 d'entre eux sont morts immédiatement de l'opération.

Mais ils avaient été opérés :

2 le deuxième jour ;

1 le troisième jour ;

1 le onzième jour.

Chez certains, la poche était déjà fistulisée. Tous étaient infectés, comme l'a montré l'examen des pièces.

J'ai enregistré, par contre, cinq guérisons opératoires, chez des enfants opérés respectivement à un mois[1], à deux jours, à vingt-sept heures, à dix-sept heures, et enfin à trois heures.

Tous ces opérés, (sauf les deux derniers, opérés à la dix-septième et à la troisième heure), ont eu des suites opératoires compliquées par des accidents infectieux : fièvre, suppuration locale. Ils ont fini par cicatriser : un seul d'entre eux a présenté une fistule de liquide céphalo-rachidien.

Voici les résultats éloignés de cette série.

Le premier est mort à deux mois d'hydrocéphalie.

Le deuxième (qui présentait la fistule de liquide céphalo-rachidien) est mort subitement le vingt-quatrième jour.

Le troisième est mort à l'âge de quatre mois et huit jours d'accidents brusques, qualifiés par la mère de « méningite ».

Le quatrième a été revu vivant soixante-dix jours après l'opération, Depuis, la mère a disparu sans laisser de traces.

Le dernier, opéré à l'âge de trois heures, est toujours vivant. Il a maintenant huit mois et pousse bien. Il n'est pas hydrocéphale, mais est atteint de faiblesse musculaire des membres inférieurs dont je n'ai pas encore eu l'occasion d'apprécier par moi-même le degré exact. *Les pièces opératoires de ce dernier opéré montrent une aire médullaire largement étalée en surface, qui ne présente* (*contrairement à ce qu'on voit dans les autres cas*) *aucune trace d'infection.*

1. J'ai revu les pièces de ce sujet : il s'agit d'une « fausse myéloméningocèle » où l'aire médullaire est revêtue de tissu fibreux.

Chez tous les sujets de ce premier groupe, la technique opératoire a été exactement celle qui m'a donné des succès constants chez des enfants dont le spina bifida est revêtu d'épiderme. (Cette technique vous a été exposée par M. Veau dans le rapport qu'il a fait ici sur mes premières observations.) Je me crois autorisé à conclure que les morts opératoires sont dues avant tout à l'état d'infection de l'aire médullaire et de la paroi du sac.

Si l'on veut poursuivre les tentatives chirurgicales chez de pareils sujets; si l'on veut, en améliorant la technique, obtenir de meilleurs résultats, on ne peut le tenter qu'à une condition expresse : « *C'est que tout spina bifida, dont l'aire médullaire est à nu, soit opéré d'extrême urgence, dès les premières heures qui suivent la naissance* ».

C'est ce qui fut fait, avec succès, chez l'enfant opéré à la troisième heure, qui est, probablement, le seul survivant de cette série.

Ici, cependant, un léger correctif : chacun peut citer des exemples de spina bifida ulcérés au moment de la naissance, qui ont cicatrisé ultérieurement. J'en ai observé 3 cas. Les recherches que j'ai entreprises, en collaboration avec Foulon, nous ont montré que c'est là une variété très particulière de spina bifida ulcéré; le tissu nerveux n'est pas à nu au niveau de l'aréa, il est recouvert d'une épaisse couche de conjonctif analogue à celle que l'on observe sous le revêtement épidermique des spina bifida épidermisés. L'aire médullaire se trouve protégée contre l'infection. Ainsi s'expliquent la survie et la possibilité de cicatrisation secondaire de ces variétés rares de spina bifida ulcérés, qui ne sont pas de véritables « myéloméningocèles ».

La deuxième variété, spina bifida complètement revêtu d'épiderme ou de peau, est beaucoup moins décevante pour le chirurgien. Si je n'avais pas eu la chance de tomber, dès le début, sur des cas de cette espèce, il est probable que je ne me serais jamais lancé dans cette étude.

J'en ai observé 16 cas, tous comparables : même volume (mandarine), même siège lombo-sacré ou sacré.

Le liquide qui distend la poche est toujours en communication large avec les espaces sous-arachnoïdiens de la moelle, comme me l'ont montré, et des injections de lipiodol que j'ai faites dans 5 cas, et mes constatations opératoires, et mes dissections de pièces d'autopsie. C'est donc du liquide céphalo-rachidien.

Lorsqu'on ouvre le sac, on constate que la cavité est traversée par une moelle plus ou moins étirée, qui vient se fixer au niveau de la paroi, en compagnie de quelques nerfs. Trois fois seulement, le sac ne contenait ni moelle, ni nerfs : ce sont là les *méningocèles*, forme très favorable, dont il est impossible de faire le diagnostic avant l'opération et en dehors de l'examen histologique de la paroi.

Quant aux cas de spina bifida contenant de la moelle et des nerfs, il m'a été impossible, non sans étonnement, de les ranger dans une des variétés qui sont classiques, depuis les travaux de Recklinghausen complétés par ceux de Muscatello. Je n'ai pas rencontré de « myélocystocèle », et je n'ai opéré qu'un seul cas indiscutable de « myélocystoméningocèle » qui,

d'ailleurs, au point de vue macroscopique, ne différait guère des autres spina épidermisés.

Je ne saurais m'étendre plus longuement aujourd'hui sur ces détails d'anatomie pathologique, quelque intérêt qu'ils présentent.

Parmi ces 16 cas de spina épidermisés :

3 sujets n'ont pas été opérés et sont morts respectivement neuf mois, quatre mois, et quatre mois et demi après, de rupture du sac ou d'athrepsie, sans avoir présenté d'hydrocéphalie.

Les 13 autres ont été opérés : 11 par moi, 2 par mon maître, le Professeur Ombrédanne, qui a bien voulu me convoquer à l'opération et me confier les pièces.

Sur ces 13 cas, un seul décès opératoire, qui aurait pu être évité. Il s'agit d'une syncope asphyxique au cours de l'anesthésie, dont je me suis aperçu tardivement à ce fait que le champ opératoire ne saignait plus depuis un instant.

Les 12 autres opérés ont guéri. Ils ont été suivis jusqu'à ce jour, sauf un seul qui a été emmené aux Antilles; je n'ai pas de nouvelles récentes de cet enfant, mais je suis bien convaincu que son état est parfait, car il s'agit d'une méningocèle vérifiée histologiquement.

Sur les 11 cas restants, j'ai relevé 2 décès tardifs; un opéré est mort sept mois après l'intervention d'une gastro-entérite sévère, survenue au moment du sevrage. L'enfant, suivi très régulièrement, était magnifique et ne présentait aucune séquelle, comme l'avait confirmé M. Léri, neurologiste averti. Le deuxième est mort quinze mois après l'opération, d'accidents soi-disant méningés, que je n'ai pas constatés. Je suis obligé de porter ce cas au passif de ma statistique.

Les 9 cas restés guéris comprennent :

4 guérisons parfaites (2 méningocèles, 2 cas avec moelle), sans aucune séquelle, ni au point de vue intellectuel, ni au point de vue physique. La première opération date de sept ans, la plus récente de un an et deux mois.

4 autres cas présentent des séquelles plus ou moins ennuyeuses : incontinence des urines et des matières ou retard de la marche par faiblesse des membres inférieurs (dont la musculature n'est cependant pas paralysée, comme le montrent les examens électriques). Dans cette série, l'opération la plus ancienne date de cinq ans et la plus récente de un an et quatre mois.

Un seul opéré est devenu hydrocéphale quatorze mois après l'opération, alors que je le croyais complètement guéri. Fait intéressant, cet enfant est le seul cas de « myélocystoméningocèle » que j'ai rencontré, c'est-à-dire que la moelle qui traversait le sac présentait une petite collection liquide au niveau de l'épendyme, véritable « hydromyélie » de ce qu'on a pu appeler le cinquième ventricule ou ventricule terminal de la moelle.

En résumé, 13 cas opérés avec :

1 décès opératoire accidentel;

6 résultats parfaits, sans séquelles (dont un décès à sept mois et demi, par maladie intercurrente et un cas non revu récemment);

4 guérisons avec séquelles;

2 mauvais résultats (une hydrocéphalie et un décès tardif, de nature inconnue).

Telle est ma statistique actuelle pour les cas de spina revêtus d'épiderme. Je considère qu'on peut obtenir mieux encore à l'avenir.

Dans cette première période de mes recherches, je suis arrivé à deux fins :

Élucider les causes de mort opératoire.

Faire une étude complète de l'anatomie pathologique des spina bifida.

Désormais, je me sens en mesure d'essayer des techniques opératoires conservatrices, basées sur des constatations anatomo-cliniques plus précises. Peut-être pourrai-je éviter l'apparition de séquelles qui assombrissent un certain nombre de guérisons opératoires.

Les observations de guérisons éloignées communiquées par M. Yovtchitch, n'appartiennent probablement pas à la première variété de spina bifida, celle dont l'aire médullaire est à nu. En effet, la plupart des sujets étaient âgés de plusieurs mois, voire même de plusieurs années. Quelques observations signalent l'existence d'un tégument rouge et suintant, à la surface de la tumeur : il s'agit là, sans doute, de cas de « fausse myéloméningocèle « sur lesquels j'ai attiré votre attention.

C'est, à mon avis, dans le deuxième groupe de spina bifida (formes revêtues d'épiderme ou de peau) qu'il convient de ranger les résultats qui nous ont été envoyés par M. Yovtchitch.

En terminant, laissez-moi remercier M. Yovtchitch de nous avoir adressé, à plusieurs reprises, d'intéressants travaux. C'est un chirurgien yougo-slave dont l'éducation a été faite auprès de maîtres français. Vous vous souviendrez de son nom lorsque vous aurez à élire des membres correspondants étrangers.

M. **Cunéo** : Le rapport de M. Leveuf a beaucoup d'intérêt. Il est en effet indiscutable que depuis les travaux de Recklinghausen et de Muscatello on tend à admettre que, dans la plupart des cas où la poche est totalement épidermisée, il s'agit de myélocystocèle ou de myélocystoméningocèle. Cette dernière catégorie a été créée par Muscatello sous la pression des faits. En principe, si l'opinion de Recklinghausen était exacte, on devrait dans les cas auxquels fait allusion Leveuf toujours trouver des éléments nerveux à la face profonde du sac. Or je dois dire que, dans une série d'examens que j'ai faits autrefois, j'ai constaté comme M. Leveuf l'absence de cette couche nerveuse. Mais comme la plupart de mes pièces, qui m'étaient remises par d'autres chirurgiens, avaient été tardivement fixées, je m'étais laissé impressionner par l'autorité des auteurs étrangers et je n'avais pas cru faire état de ma constatation. Je suis heureux de voir que les résultats des examens de M. Leveuf sont d'accord avec les miens. Les méningocèles sont donc beaucoup plus fréquentes qu'on ne l'admettait, sous cette réserve qu'il ne s'agit pas ici de méningocèles pures et que l'extériorisation de la moelle, dilatée ou non, complique la disposition anatomique. On ne peut

que féliciter M. Leveuf de tenter de réviser une classification qui ne permet pas de donner une étiquette précise à un grand nombre de cas.

M. **Paul Mathieu** : Il est intéressant de retenir de la communication de M. Leveuf que les spina bifida à peau intacte semblent, plus souvent qu'on ne croit, être des méningocèles, tumeurs favorables au point de vue opératoire. Mais il est indéniable qu'il existe de ces spina bifida à peau intacte qui semblent bien répondre à des myéloméningocèles, car l'intervention dans ces cas a pour conséquence des troubles nerveux graves *immédiats*.

Inversion puerpérale de l'utérus datant de dix-neuf jours. Hystérectomie vaginale,

par M. **Jean Murard** (le Creusot).

Rapport de M. F. M. Cadenat.

Voici cette observation :

Observation. — Mme B..., vingt-deux ans, nous est adressée le 29 avril 1929, pour une inversion utérine datant de dix-huit jours. Son histoire est la suivante.

Rien d'anormal dans ses antécédents. Réglée à quatorze ans, toujours régulièrement. S'est mariée le 21 novembre 1927. Premier accouchement le 11 avril 1929 à terme. La tête s'arrêtant de progresser, le médecin qui est appelé fait une application de forceps au détroit inférieur, et extrait un enfant vivant. Après quelques instants d'attente, la sage-femme exerce une légère traction sur le cordon, sans aucune violence, et constate que la matrice s'inverse. A ce moment, se produit une hémorragie formidable, la malade syncope ; le médecin fait l'extraction facile du placenta, mais ne peut arriver à réduire l'inversion. Il institue le traitement du choc, et de l'hémorragie; la malade se remonte, et après plusieurs heures de soins, peut être quittée avec plus de tranquillité. Les jours suivants, son médecin constate que la matrice reste retournée, mais dès qu'il essaye de la toucher, la muqueuse saigne assez abondamment. Il décide donc d'attendre que l'état général soit plus satisfaisant et que sa malade devienne transportable. C'est dans ces conditions qu'elle nous arrive.

Elle paraît extrêmement anémiée, son teint a la pâleur de la cire, le pouls est petit et extrêmement rapide. Il n'y a pas eu la moindre élévation de température depuis le début. Dès qu'on écarte les cuisses et les grandes lèvres, on aperçoit dans le vagin une masse charnue, rouge, tomenteuse, qui saigne au contact le plus léger. On ne pratique donc aucune exploration, d'ailleurs parfaitement inutile, et on décide de tenter la réduction opératoire de l'utérus inversé.

Intervention le 30 avril, après injection préalable de sérum et d'huile camphrée.

1° *Essai de réduction manuelle* de l'inversion, à la manière de la réduction d'un paraphimosis. On se rend vite compte que les parois utérines épaissies ont perdu toute souplesse, et que la réduction manuelle par taxis est impossible.

2° *Hystérotomie postérieure* : En saisissant le fond avec une pince de Museux, et l'attirant en avant contre la symphyse, on fend au bistouri l'utérus sur la ligne médiane, et on débride transversalement de chaque côté vers le bas au niveau de l'insertion vaginale du col. La paroi utérine étant sectionnée jusqu'à sa paroi péritonéale y compris, les doigts constatent que l'entonnoir

d'inversion n'est occupé par aucune anse et ne contient aucune adhérence épiploïque. Mais le retournement se fait mal, et bien plus, celui-ci étant à peu près effectué, il reste beaucoup de doutes sur le résultat de ces manœuvres, faites au niveau de la vulve toujours difficile à désinfecter. La réduction abdominale de cet organe malaxé et fendu semble très risquée, et on estime beaucoup plus prudent de pratiquer l'hystérectomie.

3° *Hystérectomie* : En introduisant les doigts de la main gauche dans l'infundibulum, il devient aisé de sectionner circulairement le col, en plaçant au fur et à mesure des pinces sur les ligaments larges et sur les pédicules. L'hystérectomie est faite très rapidement. La cavité laissée par ablation de la matrice est laissée ouverte, et on place à l'intérieur un grand sac de gaze rempli de longues compresses.

L'ensemble de l'intervention a été conduit très brièvement. La malade, dont l'état général était misérable, a bien supporté les manœuvres opératoires. Elle est réchauffée et remontée à l'aide des procédés habituels. Elle commence à boire le soir même. Au cinquième jour, grand frisson, et élévation brusque de la température à 39°, sans point de côté, sans signes abdominaux. On fait une injection intraveineuse de septicémine. Le frisson se renouvelle les deux autres jours consécutifs. mais chaque fois moins intense; l'injection de septicémine est renouvelée pendant cinq jours. Puis la température revient rapidement à la normale, l'état devient bon, le visage se recolore, le pouls devient plus lent et plus plein.

Localement, les mèches ont été laissées en place pendant quinze jours, arrosées seulement avec un faible courant d'eau oxygénée. Leur ablation est pratiquée progressivement en trois jours.

La malade quitte la clinique à la quatrième semaine, guérie, les dernières nouvelles sont excellentes.

Notions générales. — L'inversion puerpérale est assez rare. D'après Ribemont-Dessaignes, on la rencontrerait une fois sur 200.000 accouchements. En 1911, Thorn en trouvait seulement 521 cas publiés. Les dernières années n'ont pas dû augmenter beaucoup le nombre de ces cas. La *thèse* de Fresson (Paris, 1902-1903) contient un exposé critique des diverses méthodes de traitement. Dans le *Bulletin de la Société*, Chaput a publié une observation où l'inversion datait de cinq mois; il fit une hystérectomie par voie abdominale; on trouve dans les Bulletins l'inversion figurée telle qu'elle était vue par l'abdomen, avec l'infundibulum d'où s'échappent les ligaments ronds et la trompe avalés (Chaput, *Bull. et Mém. de la Soc. de Chir. de Paris*, 17 avril 1912, p. 550). Aucun autre cas n'a été publié à la Société depuis cette date. J'ai trouvé mention de deux travaux récents sur la question, sans grand intérêt :

Cryzewicz. *Obstétrique et Gynécologie*, t. II, 1926. p. 64. Traitement par incision médiane du segment inférieur.

Stamatopoulos. *Bulletin d'Obstétrique et de Gynécologie*, 1928, p. 558. Laparotomie et hystérectomie partielle conduite par une pince introduite dans le sillon d'inversion par le vagin.

Les traités classiques (J.-L. Faure et Siredey, Forgue et Massabuau) décrivent abondamment les techniques, mais sans critique suffisante. C'est que non seulement il s'agit d'une affection rare, mais que l'inversion est vue autant par les accoucheurs que par les chirurgiens. Nous avons demandé à plusieurs accoucheurs qui nous ont déclaré n'en avoir jamais observé dans leur pratique. C'est une raison de plus de rapporter une

observation, qui peut rajeunir la question, et rappeler la conduite à tenir en face d'un cas où tous les chirurgiens qui exercent en province peuvent se trouver.

Conduite à tenir. — La conduite à tenir varie selon la date de l'inversion. Il est des inversions récentes où la réduction immédiate est de mise. En s'inspirant du retournement des invaginations intestinales, on doit arriver sans beaucoup de peine à retourner la matrice inversée. Mais ce qui complique le retournement, c'est l'état de la malade, qui a subi une hémorragie considérable, avec phénomènes syncopaux. Il faut donc pratiquer la réduction sous anesthésie, pour diminuer le choc, et instituer un traitement énergique de l'hémorragie (sérum, transfusion). Bien entendu, si le placenta n'est pas complètement décollé, il faut commencer par en faire l'extraction. Mais cette thérapeutique de l'inversion récente n'offre guère de grandes difficultés, ce qui ne veut pas dire qu'elle n'offre pas de dangers. En tous cas, elle intéresse plus les accoucheurs que les chirurgiens.

Tout autre est le *traitement des inversions anciennes*, et une inversion peut être dite ancienne quand elle devient irréductible par les manœuvres de taxis. C'est alors que l'inversion devient une affection chirurgicale.

Les classiques décrivent toute une série de procédés de réduction par instruments de pression, repoussoirs, ballons, etc., qui agissent progressivement, mais en réalité échouent presque toujours. Ces procédés n'ont qu'un intérêt historique, et il suffit d'en signaler l'existence pour les abandonner.

En réalité, il y a deux méthodes de traitement de l'inversion ancienne irréductible, l'hystérotomie et l'hystérectomie.

L'*hystérotomie* n'est autre chose qu'une réduction opératoire, dans laquelle, pour pouvoir opérer le retournement de la matrice, on sectionne l'une des faces de l'utérus sur la ligne médiane, de même qu'on débride le collet de la hernie étranglée, ou qu'on pratique l'incision du collet d'une invagination. Les doigts peuvent alors saisir l'utérus, à la fois par sa face péritonéale et par sa face muqueuse, et le retourner. L'hystérotomie est faite en général par voie vaginale, ce qui est logique; elle est plus commode quand on incise la paroi postérieure, et c'est la technique qui est décrite dans les ouvrages classiques. La voie abdominale ne doit représenter qu'une voie exceptionnelle, parce que s'il est logique d'aborder l'utérus où il est (or il est dans le vagin), la voie vaginale est certainement moins grave; il y a moins de manœuvres péritonéales, car un utérus qui a séjourné dans le vagin est toujours plus ou moins infecté; elle est plus rapide; aussi il me semble qu'elle devra en principe être préférée.

Cependant, quand l'inversion est trop ancienne, malgré l'hystérotomie, le retournement peut être difficile, l'*hystérectomie* devient alors la seule conduite possible. C'est alors une opération de détresse. Mais elle a des indications de nécessité, quand il existe soit de l'infection, soit du sphacèle. Bien entendu, une seule voie est indiquée, c'est la voie vaginale. M. Cadenat a montré il y a quelques années les indications de l'hystérectomie vaginale dans certains cas graves d'infection puerpérale, et a fait ressortir la gravité de cette opération. Je crois que dans l'inversion ancienne, l'hystérectomie

doit être moins grave et moins choquante que l'hystérotomie suivie de retournement, et de suture, qui s'exécute avec des manœuvres d'asepsie très douteuse, quand il y a des difficultés. Aussi, sans vouloir ériger l'hystérectomie en méthode ordinaire de traitement, j'ai l'impression qu'il sera souvent préférable, en présence d'une inversion un peu ancienne, d'enlever l'utérus que de vouloir faire de la conservation à tout prix. L'hystérectomie présente, en outre, l'avantage de permettre un bon drainage, bien déclive ; l'emploi du Mikulicz trouve là une excellente application.

La lecture de l'observation que je rapporte montre bien les étapes successives de la difficulté, et la conduite à suivre pour poser l'indication de l'hystérectomie, quand celle-ci n'est pas commandée d'emblée par l'infection ou le sphacèle. Dans un premier temps, on essaye la réduction manuelle. Celle-ci apparaît impossible, parce que les tissus sont rigides. Il y a bien des petites manœuvres destinées à faciliter la réduction, telles que les *incisions latérales du col*, mais ces incisions sont indiquées dans les inversions subtotales, et il apparaît avec certitude qu'on n'obtiendrait aucun secours d'elles. Il faut donc tenter la réduction par hystérotomie postérieure. Mais le retournement se fait mal, les manœuvres de réduction s'accompagnent d'un suintement hémorragique assez abondant, car la muqueuse saigne à tout contact, l'état général de la malade ne permet pas d'abandonner le moindre point susceptible de provoquer une hémorragie, si légère soit-elle. Aussi préfère-t-on enlever l'organe.

Du reste, à mon avis, l'hystérotomie est une excellente manœuvre préalable de l'hystérectomie. Elle a deux avantages : le premier est de permettre de vérifier qu'aucune anse intestinale n'est engagée dans l'infundibulum et de réduire cette anse si le cas se présente ; le deuxième est de permettre de bien repérer la vessie, qui risque d'être blessée au moment de l'incision circulaire en avant. L'hystérectomie ainsi pratiquée devient extrêmement simple. On peut évidemment laisser une collerette d'utérus au niveau du col, mais le terme d'hystérectomie subtotale ou extra-vaginale qui a été appliqué à cette petite modification de technique me semble donner beaucoup d'importance à un détail qui paraît peu important. Un large drainage avec un Mikulicz complète heureusement l'intervention.

Telles sont, dit M. Murard, les réflexions que m'a suggérées l'observation précédente. Il s'agit heureusement d'une affection rare, et peu de chirurgiens rencontreront actuellement dans leur pratique des cas d'inversion utérine datant de dix-neuf jours. Cependant, la lecture d'un cas semblable éveillera leur intérêt, et c'est à ce titre que j'ai cru utile de publier cette observation, digne d'échapper à l'oubli.

Tel est également l'avis de son rapporteur qui a d'ailleurs déjà eu l'occasion d'argumenter devant vous il y a sept ans [1] une observation du même genre du Dr Miginiac. Aussi me permettrez-vous de comparer ces deux observations.

Dans le cas de notre collègue de Toulouse, il s'agissait d'une inversion

1. 22 novembre 1922, t. LVIII, n° 30, p. 1224.

subtotale puisque le col se reconnaissait encore autour du pseudo-polype que constituait l'inversion. M. Murard ne nous donne pas de précisions sur ce point, et il est vraisemblable que le suintement hémorragique abondant et la nécessité d'agir rapidement chez cette malade profondément anémiée ne le lui ont pas pas permis. Après une tentative de réduction manuelle simple, une hystérotomie médiane postérieure permet le retournement, mais celui-ci se fait mal, et « bien plus, dit M. Murard, celui-ci étant à peu près effectué, il reste beaucoup de doute sur le résultat de ces manœuvres, faites au niveau de la vulve toujours difficile à désinfecter . » Bref, l'opérateur estime plus prudent de faire uue hystérectomie.

Cette sage conduite était-elle absolument indiquée? M. Murard, qui a eu l'utérus en mains, est seul capable de le dire, mais M. Miginiac avait eu plus de chance lorsque, chez sa malade dont l'inversion datait de deux mois, il put réduire l'utérus et guérir son opérée. Je ne crois pas que ce résultat soit dû à la technique employée. Si Miginiac fit une hystérotomie antérieure, c'est à cause de la difficulté qu'il rencontra à amener la lèvre postérieure du col, sans quoi il eût pratiqué son incision médiane en arrière, pour éviter la vessie. Non, je crois simplement que l'un a osé rentrer l'utérus, tandis que l'autre a craint de le faire, et tel que je connais M. Murard, il devait avoir de sérieuses raisons pour enlever son utérus à cette jeune femme de vingt-deux ans.

Je n'insisterai pas davantage pour ne pas répéter ce que j'ai écrit dans mon précédent rapport, où j'ai discuté la valeur des méthodes franco-italiennes et des méthodes allemandes, et je vous propose de remercier M. Murard qui ajoute cet intéressant travail à ceux qu'il nous a déjà envoyés.

Fracture irrégulière du crâne,

par M. **Henry Roseau** (de Fort-de-France).

Rapport de M. L. Houdard.

M. Roseau nous a envoyé l'observation suivante :

M. D..., vingt-huit ans, étant en motocyclette, est tamponné par une automobile et projeté sur la route. Il présente rapidement des signes de commotion et contusion cérébrales très accentués : visage cyanosé, respiration embarrassée, au début coma profond pendant deux à trois jours, puis alternatives de période de dépression et d'agitation, enfin période d'euphorie du sixième au onzième jour. Le pouls est ralenti à 66 pulsations pendant vingt-quatre heures, puis remonte à 95.

A l'examen, on note une plaie du cuir chevelu de 6 centimètres sur le pariétal gauche. L'exploration au cours du nettoyage de cette plaie ne révèle pas de fissure de la voûte en ce point. On sent, par contre, une dépression verticale « en marche d'escalier » sur la bosse frontale gauche. On remarque l'écoulement de sang et de liquide céphalo-rachidien par l'oreille droite pendant quarante-huit heures. De plus, il existe aussi un

écoulement de liquide céphalo-rachidien par la narine gauche; cet écoulement de quelques gouttes, plus abondant au réveil, a lieu chaque fois que le blessé baisse la tête, et disparaît dès qu'il la relève. Il diminue progressivement d'intensité et disparaît complètement quarante jours après l'accident.

Le traitement a consisté en nettoyage de la plaie du cuir chevelu, désinfection rigoureuse de l'oreille et du nez jusqu'au douzième jour. La ponction lombaire n'a été faite que le onzième jour (M. Roseau craignait plus l'hypopression rachidienne que l'hyperpression); elle a donné issue à un liquide clair semblant peu hypertendu.

La convalescence a été normale (coupée seulement par une amygdalite) et la guérison obtenue sans la moindre séquelle. Deux mois après l'accident le blessé est en pleine santé. Il ne persiste qu'une lacune dans les souvenirs du malade portant sur les douze jours qui ont suivi l'accident; la mémoire ne reparaît qu'après la ponction lombaire.

M. Roseau ajoute à son observation quelques commentaires : Il s'agit, dit-il, d'une fracture de la voûte à gauche alors que la fracture de la base est à droite.

Le trait de fracture, ajoute-t-il, est irradié au massif facial; et M. Roseau explique l'écoulement du liquide céphalo-rachidien par l'accumulation du liquide dans le sinus maxillaire gauche que le trait de fracture ferait communiquer avec la base du crâne.

Il s'agirait donc, en résumé, d'une fracture de l'étage antérieur de la voûte propagé à l'étage moyen de la base du côté opposé et irradiée en outre au massif facial.

Je n'oserais pas, pour ma part, être aussi précis et aussi affirmatif dans mes conclusions et M. Roseau voudra bien m'excuser de n'être pas complètement d'accord avec lui dans l'interprétation des faits qu'il nous soumet.

En particulier, il n'est pas nécessaire d'invoquer une irradiation au massif facial et la communication du sinus maxillaire avec la base du crâne avec accumulation du liquide céphalo-rachidien dans le sinus pour expliquer l'écoulement intermittent de ce liquide par la narine; cette intermittence provoquée par les efforts ou certaines positions de la tête est décrite classiquement dans les fractures simples de l'étage antérieur. Et d'ailleurs je ne vois pas comment on peut concevoir cette communication du sinus maxillaire avec les espaces sous-arachnoïdiens.

Ce qui m'incite à faire des réserves sur ces interprétations c'est que je ne retrouve pas sur les radiographies avec netteté les traits de fracture tels qu'ils sont décrits; par contre, j'ai bien l'impression d'y voir sur une région pariéto-temporale une vaste fracture étoilée de la voûte.

Je pense donc qu'il s'agit plutôt, dans ce cas, d'une fracture irrégulière, complexe du crâne, fracture rare, mais explicable par la violence du traumatisme.

Quoi qu'il en soit, cette observation présente de l'intérêt au point de vue de l'anatomie pathologique et au point de vue de son évolution, puisque cette lésion grave a guéri sans la moindre séquelle, et je vous propose de remercier M. Roseau de nous l'avoir envoyée et de la publier dans nos Bulletins.

QUESTION A L'ORDRE DU JOUR

A propos des pancréatites chroniques avec ictère,

par M. P. Brocq.

Les trois observations que je vous apporte sont encore trop récentes pour avoir une très grande valeur dans la discussion de la question des pancréatites chroniques; je me réserve de vous en communiquer plus tard les suites éloignées. Telles qu'elles sont ces observations m'ont cependant paru dignes de retenir votre attention parce qu'elles sont très spéciales et parce que chacune soulève un problème thérapeutique particulier.

Les deux premières doivent être classées indiscutablement parmi les pancréatites chroniques avec ictère.

Pour la troisième la pathogénie de l'ictère peut prêter à discussion.

Voici l'histoire de ces trois malades, que j'ai opérées dans le service de mon maître, M. le professeur Lejars :

Observation I (P. Brocq et P. Brodin). — *Cholécystite calculeuse, pancréatite chronique avec ictère.*

Mlle S..., âgée de vingt-cinq ans, vient consulter à l'hôpital Saint-Antoine l'un de nous, au mois de mai 1928, pour des crises douloureuses abdominales.

Le début des accidents remonte *au mois de novembre* 1927. A cette époque la malade est prise brusquement en pleine nuit d'une crise de colique hépatique très intense, à la suite de laquelle elle présente de l'ictère pendant plusieurs jours. Tous les deux mois environ, elle est reprise d'une crise analogue, accompagnée chaque fois d'ictère et de fièvre. Lorsqu'elle se présente en mai 1928 à l'hôpital Saint-Antoine, elle est franchement subictérique; le foie est légèrement augmenté de volume; la palpation permet de mettre en évidence trois points douloureux :

Un point vésiculaire.

Un point épigastrique haut situé.

Un point para-ombilical droit dans la station verticale.

Perte de poids notable : environ 6 kilogrammes.

Cette malade est mise à un régime uniquement lacto-végétarien et à l'acide oléique; les crises douloureuses disparaissent complètement, mais elle reste subictérique; une légère teinte jaune des téguments et des conjonctives persiste encore au début du mois d'août, après un mois et demi passé à la campagne, au repos; mais la malade a retrouvé à peu près son poids normal.

Dans le courant du mois d'août 1928 survient une nouvelle crise accompagnée d'une recrudescence de l'ictère et de la fièvre pendant plusieurs jours. Les matières sont partiellement décolorées, les urines sont franchement ictériques et contiennent des pigments biliaires. Il y a du prurit; il s'agit bien d'un ictère par rétention. La radiographie ordinaire et la radiographie après ingestion de tétraiode restent négatives. Le diagnostic clinique, porté par l'un de nous, est le suivant : lithiase vésiculaire, avec probablement enclavement d'un calcul dans le cystique et poussées d'angio-cholécystite.

Dans les antécédents, on ne relève rien d'important. Sa mère, atteinte d'une

affection cardiaque, est encore vivante; son père, gazé pendant la guerre, est mort un an après de tuberculose pulmonaire probable; elle a un frère et une sœur bien portants. Réglée à onze ans, elle l'a toujours été sans incident, avec cependant quelques irrégularités et peu abondamment. A douze ans elle a une congestion pulmonaire double, soignée à Trousseau.

Opération le 12 septembre 1928 : Anesthésie générale à l'éther : incision transversale; vésicule assez volumineuse à parois épaisses, bourrée de calculs; péri-cholécystite intense avec adhérences aux organes voisins.

La tête du pancréas est énorme, dure et bosselée. Cholécystectomie du fond vers le cystique; car il est impossible de disséquer le carrefour. Le cystique n'existe pour ainsi dire pas et le bassinet parait se continuer directement avec la voie principale; celle-ci est large et épaissie. Après avoir lié l'artère cystique, on sectionne le bassinet au ras de la voie principale et on enlève la vésicule. Par l'ouverture du bassinet qui est large et qui se trouve tout contre la voie principale on explore avec une sonde métallique cette voie principale qui apparaît libre de calculs aussi bien après ce cathétérisme qu'après la palpation. On explore de nouveau la tête du pancréas, qui fait dans l'anse duodénale une saillie volumineuse et bosselée. Drainage de l'hépatique avec un drain ordinaire; deux petites mèches. Fermeture de la paroi en trois plans.

Suites immédiates : Elles sont très simples; l'ictère disparaît rapidement et la température redevient normale. On laisse le drain en place pendant un mois environ. La fistule biliaire se tarit rapidement.

Suites plus lointaines : Depuis l'opération la malade n'a présenté aucune crise douloureuse, aucune poussée d'ictère. Mais cette femme est cependant obligée de surveiller son alimentation et de se ménager; dès qu'elle s'éloigne d'un régime assez strict, elle présente une certaine sensibilité au niveau du flanc droit.

Obs. II (P. Brocq et P. Brodin). — *Pancréatite chronique avec ictère; absence de vésicule biliaire.*

Mlle N..., âgée de vingt-huit ans, manutentionnaire, entre à l'hôpital St-Antoine en novembre 1928 pour un ictère chronique avec crises douloureuses et poussées fébriles.

Le début des accidents remonte au mois de janvier 1928, époque à laquelle elle a été prise brusquement d'une crise très violente dans le côté droit, crise présentant tous les caractères d'une colique hépatique.

En septembre 1929 survient une nouvelle crise, à la suite de laquelle la malade fait un ictère léger et persistant pour lequel elle vient consulter l'un de nous. La palpation abdominale met en évidence à cette époque un point douloureux net au niveau du bord inférieur du foie, dans la région vésiculaire. Malgré le repos, le régime végétarien, l'ingestion de cholagogues variés, l'ictère persiste avec des alternatives d'amélioration et d'aggravation. En novembre 1928, surviennent de nouvelles crises douloureuses moins violentes que les deux premières, mais subintrantes et s'accompagnant d'endolorissement permanent de la région vésiculaire. L'ictère devient plus foncé; les démangeaisons apparaissent; la fièvre s'élève pour atteindre 38°5; le foie est légèrement augmenté de volume et mesure 13 centimètres sur la ligne mamelonnaire; la sensibilité sous-hépatique est beaucoup plus marquée et la palpation profonde dans la station verticale réveille un point douloureux para-ombilical droit très accusé.

Les matières sont décolorées, grisâtres; les urines contiennent des pigments biliaires. La radiographie est négative. L'examen complet de la malade et l'étude de ses antécédents ne révèlent rien de très particulier : son père est vivant et bien portant; sa mère est morte à trente-sept ans d'une pleurésie; la malade a quatre frères ou sœurs bien portants. Dans ses antécédents personnels, on note simplement une pneumonie à l'âge de six ans, de la constipation, qui a cédé à la suite d'une appendicectomie, pratiquée en 1922. Cette jeune femme dit avoir

toujours eu le teint jaune et avoir présenté, en juillet 1926, une crise d'urticaire très intense. En dehors de ces antécédents, on note un souffle systolique léger de la base et l'absence d'appendice xyphoïde, malformation qui serait en faveur d'une syphilis héréditaire.

En présence de la persistance de l'ictère avec décoloration des matières et urines bilieuses, de la persistauce des douleurs et de la fièvre, on décide d'intervenir. Le diagnostic clinique, porté par l'un de nous est : lithiase vésiculaire avec enclavement probable d'un calcul dans le cystique et poussées d'angiocholecystite.

Opération le 17 novembre 1928. Anesthésie à l'éther. Incision coudée de Mayo. Exploration de la région vésiculaire : *on ne trouve pas de vésicule*, malgré une recherche minutieuse. On explore tout le pédicule hépatique, jusqu'au hile du foie; l'hiatus de Winslow est libre. Dans l'anse du duodénum, on découvre la tête du pancréas qui est énorme, bosselée, comme si elle était bourrée de petits fibromes.

On décolle la 2e portion du duodénum, pour explorer le cholédoque en arrière. On ne sent pas de calcul. Sur le bord droit du pédicule hépatique, on découvre la voie biliaire principale qui ne paraît pas distendue; on la ponctionne avec une aiguille fine pour s'assurer qu'il s'agit bien de la voie biliaire et qu'elle contient de la bile. On pratique sur elle une petite incision longitudinale par laquelle on l'explore avec un cathéter métallique vers le foie et vers le duodénum. Le cathétérisme, pratiqué avec beaucoup de soin, ne révéle aucun obstacle. Drainage de l'hépatique avec un drain simple que l'on fixe avec un catgut à la paroi de la voie biliaire principale. Petite mèche; suture de la paroi en trois plans.

Suites immédiates : L'écoulement de la bile est très minime pendant quarante-huit heures; puis il augmente assez rapidement et devient abondant au bout de quelques jours; peu à peu l'ictère pâlit, les matières se recolorent, les urines s'éclaircissent, la température retombe en quinze jours à la normale. Le drainage est laissé en place environ pendant un mois. La malade sort de l'hôpital guérie en apparence.

Suites plus lointaines : Depuis l'opération la malade a présenté au début du mois de mars 1929 une petite crise douloureuse avec vomissements bilieux abondants, simulant une colique hépatique. A part cet incident, la malade n'a plus eu d'ictère, mais elle conserve un teint légèrement jaune, qui lui est habituel, une sensibilité sous-hépatique et un point légèrement douloureux dans la région para-ombilicale droite, lorsqu'elle est debout. Elle a retrouvé son poids normal et, somme toute, elle présente actuellement un état général satisfaisant, sans qu'il soit possible de parler de guérison complète; d'ailleurs le cas est trop récent pour établir un pronostic.

Bien que ces deux malades n'aient été suivies que peu de temps, puisque la première a été opérée le 12 septembre 1928 et la seconde le 17 novembre 1928, on peut affirmer qu'il s'agissait non pas d'un cancer de la tête du pancréas, mais bien d'une pancréatite chronique, d'abord parce que ces deux malades, deux femmes, sont très jeunes, vingt-cinq et vingt-huit ans, mais surtout parce qu'il y a eu reprise de la santé générale et disparition de l'ictère, ce que M. Brodin a constaté encore ces jours-ci. En outre l'aspect macroscopique de la tête du pancréas était tout à fait en faveur de cette lésion. Nous n'avons pas cru devoir faire une biopsie en raison des dangers qu'elle comporte et de l'incertitude dans laquelle on se trouve parfois après un examen histologique, fait dans ces conditions. L'évolution clinique paraît en ce cas être le meilleur critérium.

Chez ces deux malades, qui présentaient macroscopiquement des lésions identiques du pancréas, nous avons exécuté le drainage de la voie biliaire principale.

Dans le premier cas, la vésicule était bourrée de calculs, ses parois étaient très épaisses et friables; une péricholécystite interne fixait cette vésicule par des adhérences serrées aux organes voisins. Le bassinet, lui-même, plein de calculs, adhérait à la voie biliaire principale. Dans ces conditions une cholécysto-gastrostomie ou entérostomie était impossible; une cholécystostomie ne nous a pas paru suffisante. Devons-nous regretter d'avoir sacrifié cette vésicule si mauvaise? C'est possible. L'avenir nous le dira.

Dans le second cas, malgré des recherches prolongées, nous n'avons pas trouvé de vésicule. Force était donc de drainer la voie principale, qui n'était ni distendue, ni obstruée par un calcul.

A ce propos je rappellerai que la vésicule n'est pas un organe constant dans la série animale. Alors qu'il existe une vésicule biliaire chez le chien, le chat, le lapin, le cobaye, le bœuf, il y a d'autres mammifères qui ne possèdent pas de vésicule biliaire, tels le cheval et le rat. Chez l'homme l'absence de vésicule biliaire est un fait très rare. Dans le livre de Chirurgie des voies biliaires du professeur Hartmann, j'ai lu que Huschke signale onze cas d'absence de la vésicule, absence coïncidant avec un cholédoque tantôt normal, tantôt distendu. Dans leur ouvrage sur la vésicule biliaire, MM. Chiray et Pavel, disent que « l'absence complète de vésicule biliaire n'a été notée jusqu'à maintenant que dans une trentaine d'observations » et que l'on trouve en pareille circonstance le plus souvent un cholédoque élargi. Dans mon observation, la voie biliaire principale avait au contraire des dimensions normales. En dehors de ce cas, j'ai trouvé, au cours d'une opération, une vésicule extrêmement petite, de la dimension d'une noisette, branchée sur une voie principale très grosse. Je ne fais que signaler cette dernière anomalie, n'ayant pu encore retrouver la malade qui en était porteur et son observation complète.

Dans ces deux cas de pancréatite chronique, dont je viens de rapporter l'histoire, les suites n'ont pas été observées encore assez longtemps pour que l'on puisse émettre une opinion valable sur l'avenir des deux opérées :

La première paraît être en très bon état, tout au moins quand elle surveille son alimentation.

La seconde a eu, depuis l'intervention, une petite crise douloureuse accompagnée de vomissements bilieux.

Elle ne présente pas de subictère des conjonctives; mais les téguments ont une légère coloration jaune, teint qui paraît habituel chez cette malade. Bien qu'elle ait retrouvé son poids normal, qu'elle n'ait plus de fièvre, que son état général soit satisfaisant, le pronostic reste cependant chez elle douteux.

Les observations très complètes que mon ami Leveuf nous a rapportées dans l'avant-dernière séance sont extrêmement différentes des miennes. Les malades de Leveuf ne présentaient aucun signe d'infection, ni clinique, ni

anatomique, ni bactériologique. En effet, il n'y avait pas de température, pas de clochers thermiques, pas d'aspect inflammatoire, ni des voies biliaires, ni du péritoine prépancréatique, ni des ganglions voisins. La bile était stérile.

Dans mes deux cas, au contraire, il y avait des phénomènes infectieux très nets : il s'agissait d'ictère avec poussées douloureuses et fébriles.

Les pancréatites chroniques se présentent donc sous des aspects très polymorphes et leur pathogénie reste de ce fait très obscure. Des hypothèses variées sont en présence : la plus communément admise consiste à attribuer la pancréatite chronique à une infection venue des voies biliaires.

Mais à côté de cette théorie inflammatoire, qui peut convenir à ma première observation par exemple, n'est-il pas permis comme le croit Leveuf pour les faits qu'il rapporte, d'envisager des cas où la pancréatite relèverait d'un processus autre qu'un processus inflammatoire. Je pense que cette hypothèse n'est pas déraisonnable et j'ai soutenu déjà dans mon travail sur les « pancréatites aiguës chirurgicales » qu'il y avait une filiation étroite, entre les pancréatites suraiguës hémorragiques, les pancréatites aiguës à poussées successives, véritables hématocèles à poussées, les pancréatites subaiguës aboutissant à un faux kyste, les pancréatites atténuées, faisant quelquefois aussi leur preuve par le développement tardif d'un faux kyste (comme dans un cas de M. Delbet), et enfin les pancréatites chroniques. Il est possible par l'étude des observations, des opérations, des autopsies, par le résultat de l'expérimentation, de retrouver une chaine ininterrompue de faits, allant du grand drame pancréatique à la transformation scléreuse, hypertrophique ou atrophique de la glande.

L'histologie elle-même vient appuyer cette hypothèse. Car je note, entre les faits que j'ai relevés dans l'importante thèse de Mallet-Guy et ceux que j'ai vus expérimentalement, une similitude assez frappante. La sclérose de la tête du pancréas, chez un animal, qui a résisté à une pancréatite hémorragique, ressemble d'assez près à la sclérose que montrent les coupes de pancréatites chroniques chez l'homme.

D'autre part, dans mon travail, j'ai rapporté un examen anatomique après autopsie, examen qui constitue par sa rareté un document de valeur dans l'étude de cette question. Voici le résumé de cette constatation nécropsique : un homme que j'avais opéré successivement d'un faux-kyste de la tête, puis d'un faux-kyste de la queue du pancréas, meurt quelques années plus tard à la suite d'une intervention dirigée contre une fistule rebelle et contre de nouvelles petites crises subintrantes. Le pancréas, prélevé à l'autopsie, montre autour de l'implantation du trajet fistuleux une épaisse zone de sclérose diffuse qui étouffe les éléments glandulaires et qui ressemble en tous points aux faits publiés sous le nom de « pancréatite chronique ».

Ne peut-on penser qu'une pancréatite chronique est quelquefois l'aboutissant d'un processus aigu, d'une pancréatite aiguë œdémateuse ou hémorragique qui a été discrète et qui s'est organisée? Or il paraît établi

que bien souvent la pancréatite aiguë hémorragique est une lésion primitivement aseptique, notion qui apporte un argument de valeur à l'opinion que Leveuf a soutenue. Ce qui revient à dire que les pancréatites chroniques pourraient relever, dans certains cas tout au moins, des mêmes causes que les pancréatites aiguës. Ce n'est évidemment qu'une hypothèse, que j'ai déjà développée avec des faits à l'appui dans mon travail expérimental et clinique sur les « pancréatites aiguës chirurgicales ».

Une autre question mérite d'être discutée. *Quelle est la part de l'obstacle mécanique dans la genèse de l'ictère*? Question complexe, variable sans doute avec les cas et que je n'ai pas la prétention de résoudre :

1° Dans un certain nombre de faits il y a un obstacle apparent, l'hypertrophie massive ou partielle de la tête du pancréas. Or, même en pareil cas, la voie biliaire peut être perméable, puisqu'on peut la cathétériser, puisque l'injection de lipiodol peut passer dans le duodénum.

Je pense à ce sujet que l'on connaît mal la physiologie des voies biliaires et du sphincter d'Oddi ; je pense que l'on ne peut comparer la pression normale de la bile dans le cholédoque à la pression d'une injection artificielle de lipiodol ou à la force développée par le cathétérisme instrumental, même très prudent.

Un obstacle peu serré, qui ne résiste pas à cette injection ou à ce cathétérisme, peut néanmoins suffire à provoquer une stase d'abord et consécutivement une lésion indirecte de la cellule hépatique.

Peut-être existe-t-il dans les différences de réactions des pancréatites chroniques au drainage biliaire un élément de distinction entre les *formes inflammatoires*, qui guérissent par un drainage temporaire et les *autres*, qui ne s'amendent que sous l'influence d'une dérivation définitive, l'obstacle persistant alors, ne régressant pas.

2° Dans d'autres cas l'obstacle n'est pas perçu. Il est difficile d'affirmer que si l'obstacle n'est pas perceptible par nos moyens d'investigations, il n'existe pas et que les conditions mécaniques d'évacuation de la bile dans l'intestin ne jouent aucun rôle dans la genèse de l'ictère, dit par rétention. Car il n'en est pas moins vrai que la jaunisse a persisté chez certains malades jusqu'au jour où l'on a dérivé la bile.

Comment expliquer l'effet d'une simple dérivation, si l'on n'admet pas l'action plus ou moins importante d'un facteur mécanique qui pourrait n'être d'ailleurs qu'un spasme du sphincter d'Oddi ? Chez le malade de Raoul Monod, dont l'observation nous a été communiquée par Mocquot, comment expliquer la disparition de l'ictère aprés cholécystostomie s'il n'y avait qu'une lésion de la cellule hépatique à l'origine de cet ictère et si le rôle de la rétention mécanique devait être complètement éliminé ?

Il y a des ictères qui paraissent relever exclusivement d'un trouble de la cellule hépatique. C'est une notion bien établie, comme l'a dit Mocquot, par les travaux récents, en particulier par ceux de Brûlé et de Garnier. Je me garderai bien de contester leur existence.

Mais les deux facteurs, mécanique et sécréteur, peuvent se trouver associés. Accorder au facteur mécanique une part dans la pathogénie d'un

ictère, ce n'est certes pas rejeter le rôle d'un trouble dans le fonctionnement de la cellule hépatique.

Il y a des faits qui permettent d'incriminer dans la pathogénie de certains ictères l'association de ces deux facteurs. Une des observations de Leveuf en est un exemple :

Chez un malade, atteint d'un ictère chronique, Leveuf avait trouvé une grosse vésicule sans obstacle net sur la voie biliaire principale. Il ponctionne cette vésicule et en retire de la bile blanche. Il referme la paroi sans faire autre chose. Or, quelques jours plus tard, s'établit une fistule biliaire, laissant s'écouler d'abord de la bile très claire, puis de la bile colorée en même temps que les matières se colorent progressivement. Donc on peut penser qu'il y avait eu chez ce malade d'abord obstacle au cours de la bile, puis sidération secondaire de la cellule hépatique. Sous l'influence de la fistule, la cellule hépatique a repris sa fonction. C'est là une interprétation plausible.

Voici un second ensemble de l'association des deux facteurs : j'opère dans le service du Professeur Lejars en 1920 un homme présentant un ictère chronique du type par rétention, ictère très foncé. Je trouve une vésicule biliaire très distendue et une tête du pancréas très dur et bosselé. Je ponctionne la vésicule et je retire un liquide café au lait très clair. Je pratique une chlolécysto-entérostomie. L'ictère disparaît rapidement et les matières se colorent. Ce malade meurt deux ans plus tard avec des signes de cancer du foie. Dans ce cas également l'obstacle agissant en premier lieu avait créé la stase, puis altéré secondairement la cellule hépatique. La dérivation de la bile avait fait disparaître l'ictère et rétabli la fonction troublée de la cellule hépatique.

MM. Cunéo et Gosset ont fait allusion à des cas semblables dans l'avant-dernière séance. Mais s'il n'y a pas d'obstacle, si le mécanisme physiologique de l'évacuation de la bile n'est pas altéré, comment expliquer l'action du drainage ? Pour ma part j'ai tendance à croire qu'un trouble dans l'évacuation existait bien, chaque fois que le drainage a eu une influence heureuse et rapide sur l'ictère. Lorsque la disparition de l'ictère après le drainage n'a été que très lente, l'influence de celui-ci est plus discutable.

En tous cas, comme l'a dit le professeur Lecène, il faut toujours quand on opère pour un ictère chronique penser à un obstacle quelquefois difficile à déceler et en particulier à la pancréatite chronique, qui peut être très discrète et ne se présenter que sous l'aspect d'une induration minime.

J'ai opéré tout dernièrement le 13 mai 1929, dans le service du professeur Lejars, une malade qui me paraît avoir présenté ce type de lésions discrètes de la tête du pancréas. Voici son observation :

Obs. III (Dr Comte et P. Brocq). — *Ictère chronique variable. Induration légère de la tête du pancréas. Cholécystostomie. Disparition rapide de l'ictère.*

Mme X.... âgée de quarante-trois ans, entre dans le service de M. Comte à l'hôpital Saint-Antoine le 26 avril 1929.

Au début de mars 1929, la malade a présenté une crise douloureuse à maxi-

mum dans l'hypocondre droit avec irradiation dorsale et scapulaire droite. Des nausées et des vomissements biliaires accompagnaient cette crise.

Dès le début de la crise apparut un subictère qui devint en quinze jours un ictère foncé avec urines bilieuses et décoloration des matières.

Cet ictère a subi dans la suite des variations très nettes.

Dès le début de l'ictère un prurit intense est apparu. La malade accusait, en outre, une sensation de fatigue intense, une anorexie marquée, une perte de poids rapide et importante.

La température régulièrement prise n'a pas dépassé 37°5. Pas de pression.

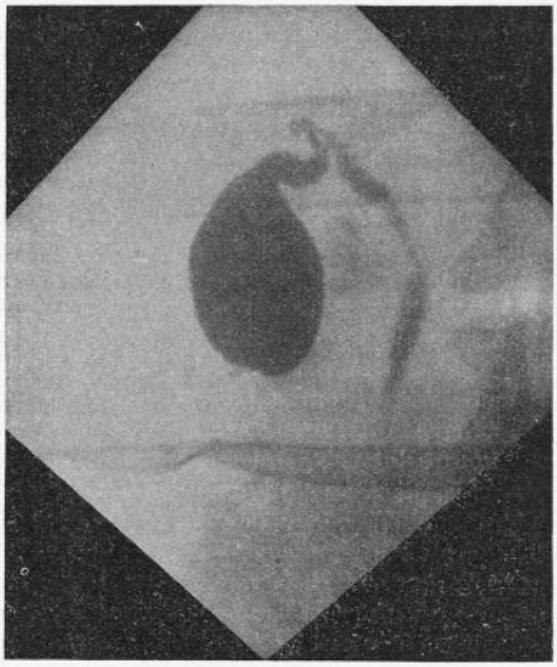

FIG. 1. — Observation III. Exploration des voies biliaires au lipiodol.

Enfin, cet ictère s'est accompagné de phénomènes douloureux dans l'hypocondre droit, avec irradiations épigastriques et dorsales.

Antécédents. — Cette femme a eu 6 grossesses.

Après sa première grossesse, il y a vingt-deux ans, elle a eu une fièvre typhoïde et, plus tard, une paratyphoïde.

Examen de la malade dans le service de M. Comte. — Ictère franc jaune d'or, généralisé aux téguments et aux muqueuses.

Quelques lésions de grattage. Pas de plaques de xanthélasma.

Urines abondantes : 2 litres par vingt-quatre heures, d'une coloration foncée, acajou, contenant des sels et des pigments biliaires.

Matières fécales décolorées.

Foie légèrement augmenté de volume, un peu sensible.

La région pancréatico-cholédocienne est peu sensible à la palpation profonde.

La température ne dépasse pas 37°2.

Temps de coagulation (épreuve sur lames) : seize minutes.

Temps de saignement : six minutes.

A partir du 3 mai, on administre par la bouche, chaque jour, 3 grammes de chlorure de calcium, et sous la peau une ampoule d'hémostyl.

Opération le 13 mai 1929. Anesthésie : éther. Incision verticale, sous-costale droite. Vésicule biliaire petite, non distendue ; pas de péricholécystite. Le ligament cystico-duodénal très développé est coupé entre deux ligatures. Hiatus de Winslow libre. Pas de calcul perceptible ni dans la vésicule biliaire, ni dans la voie principale. Tête du pancréas de consistance grenue, avec une induration un peu plus marquée, mais de faible volume au niveau de la portion moyenne du deuxième duodénum. Cholécystotomie.

Suites opératoires. — Très simples. L'ictère disparaît progressivement. Les urines s'éclaircissent. Les matières se colorent progressivement. Le drain est laissé en place dans la vésicule trente-trois jours.

L'examen de la bile, prélevée dans la vésicule pendant l'opération, a été fait par le Dr Pachon, chef de laboratoire du professeur Bezançon. L'examen sur lames a montré que la bile était stérile. La culture de la bile n'a donné que de très rares colibacilles (une seule colonie).

Exploration des voies biliaires au lipiodol. — 1° Un premier examen, fait le 14 mai 1929, pour vérifier la perméabilité des voies biliaires, a montré que le lipiodol, injecté par la sonde laissée à demeure dans la vésicule, passait facilement dans le duodénum ;

2° Le 7 juin 1929, un second examen, pratiqué avec une seringue, sur laquelle était adapté un manomètre de Claude, a montré que l'écoulement du lipiodol dans le duodénum se produisait sous une pression très faible, correspondant à environ 9 centimètres d'eau ;

3° Un troisième examen, fait le 16 juin, a donné le même résultat.

Plusieurs clichés ont été pris au cours de ces divers examens. Tous permettent d'affirmer que la voie biliaire principale est perméable. Mais sur tous ces clichés on remarque un détail intéressant : la partie supérieure et moyenne du cholédoque paraît rétrécie.

Actuellement, l'opérée est en excellent état : la fistule paraît complètement tarie.

S'agit-il d'une pancréatite chronique ou d'une cholédocite partielle, l'une et l'autre lésion pouvant se succéder ?

S'agit-il simplement d'un accident de l'infection du lipiodol ? Mais cet accident serait-il reproduit sur tous les clichés d'une façon identique ?

Je pense néanmoins que cette image donne l'explication de l'ictère chez cette malade.

En tous cas voilà bien, semble-t-il, un fait dans lequel un obstacle temporaire et discret à l'écoulement de la bile paraît difficile à nier. Voilà un fait pour lequel la cholécystostomie paraît bien être l'opération de choix, parce que d'une part elle a guéri du moins provisoirement la malade et, d'autre part, parce qu'elle réserve pour l'avenir toutes les possibilités.

Je viens d'opérer, il y a un mois, un autre cas absolument superposable, dont je ne fais pas état ici parce qu'il est trop récent.

Les observations de ce type paraissent se multiplier dans la littérature médicale et je voudrais, en terminant, appeler de nouveau l'attention après bien d'autres, en particulier après Körte, M. Delbet, M. Lecène, sur la question de *fréquence*.

La connaissance plus approfondie des *pancréatites atténuées*, à propos desquelles M. Delbet a fait une communication à l'Académie de médecine, le 27 mai 1924, et des *pancréatites chroniques*, montrera sans doute que ces lésions sont beaucoup plus communes qu'on ne croyait autrefois.

Dans certaines des observations que Leveuf et moi nous vous avons apportées, il y avait de grosses réactions pancréatiques faciles à percevoir. Mais combien de fois l'opérateur n'est-il pas passé à côté de lésions plus discrètes qu'il n'a pas recherchées de très près ou qu'il a méconnues?

M. **Gosset** : Lorsque l'on trouve, en cas d'ictère, une induration manifeste de la tête du pancréas, deux éventualités très distinctes se présentent : il y a ou il n'y a pas de calcul.

Lorsqu'il y a des calculs, ce sont eux qui jouent le rôle principal. La preuve en est fournie par ce fait que dès que les voies biliaires sont débarrassées de leurs calculs et qu'un large drainage a été établi les lésions du pancréas paraissent rétrocéder assez vite, puisque l'expérience montre que vers le quinzième, le vingtième jour, la bile reprend son cours normal vers l'intestin.

Les cas plus difficiles à interpréter sont ceux dans lesquels on trouve de l'ictère avec induration de la tête du pancréas et pas de calculs. Est-ce le pancréas induré qui est la cause de la rétention biliaire? Il semble qu'on puisse l'incriminer dans certains cas, car tous les chirurgiens ont noté qu'après dérivation de la bile, soit par anastomose de la vésicule dans le tractus intestinal, soit par cholécystostomie, le cours de la bile reprend parfois assez rapidement son passage normal vers l'intestin, au bout de deux, trois ou quatre semaines. Dans de pareils cas, il faudra de plus en plus recourir aux radiographies avec injections de lipiodol, et l'on arrivera ainsi à plus de précision sur le rôle du pancréas ce qui évidemment manque encore aujourd'hui.

Pour ma part, lorsque je me trouve en présence, dans un cas d'ictère sans calculs, d'une induration de la tête pancréatique, je pratique d'abord l'abouchement de la vésicule à la peau. Quelques mois plus tard, après avoir constaté que la bile passe dans l'intestin, je fais artificiellement pendant quelques heures une fermeture de la fistule, et si le malade la supporte bien, alors je pratique simplement la fermeture de la fistule biliaire, tout en conservant la vésicule.

Si le malade supporte mal cet essai de fermeture, je pratique l'anastomose de la vésicule dans l'estomac ou dans le duodénum.

M. **Jacques Leveuf** : Le principal critérium du diagnostic des pancréatites chroniques est basé sur l'évolution post-opératoire.

Mais je veux préciser ceci :

Lorsqu'on fait une dérivation interne de la bile (cholécysto, gastro ou duodénostomie), il faut attendre des mois ou des années pour être fixé.

Si l'on fait une cholécystostomie simple, qui est l'opération de choix, l'exploration lipiodolée des voies biliaires permet d'apprécier le siège de l'obstacle et l'évolution de la lésion.

Supposons qu'aussitôt après l'opération le lipiodol soit arrêté au niveau de la tête du pancréas. Si quelques jours ou quelques semaines plus tard on voit le lipiodol passer librement dans l'intestin, il y a les plus

grandes chances pour que l'obstacle qui a produit l'ictère chronique ait été de l'ordre des pancréatites.

M. **J.-L. Faure** : Ce que nous dit Duval est fort intéressant. Mais je voudrais bien que nous redescendions un peu sur la terre. Duval nous demande quel est le critérium des pancréatites chroniques. Il n'y en a pas. Il n'y a qu'un critérium histologique et nous savons d'ailleurs que les histologistes se trompent quelquefois.

Il n'y a pas plus de critérium de la pancréatite chronique qu'il n'y a de critérium de la nature exacte des tumeurs du sein. Et on est tenté de faire rentrer dans les pancréatites chroniques tout ce qui ne rentre pas avec évidence dans la catégorie des cancers!

M. **P. Brocq** : Je remercie MM. Pierre Duval, Gosset, J.-L. Faure, Leveuf, d'avoir bien voulu prendre la parole et me donner leur opinion sur cette question obscure.

M. Pierre Duval nous a dit qu'il n'existait pas de critérium permettant d'affirmer à coup sûr la pancréatite chronique. Je crois, en effet, qu'il est impossible d'apporter la preuve absolue de l'existence de la pancréatite chronique dans les cas d'ictère par rétention avec pancréas en apparence peu modifié. Aussi ai-je intitulé ma communication : « A propos des pancréatites chroniques » et je n'ai admis la réalité de la pancréatite chronique que pour mes deux premières observations.

Dans ces deux cas, il s'agissait de femmes jeunes qui présentaient l'une et l'autre un très gros pancréas bosselé; ces deux femmes ont été améliorées par le drainage biliaire dans de telles proportions que l'on ne peut songer chez elle à un cancer.

Pour la troisième observation et pour la quatrième (à laquelle je n'ai fait qu'une allusion parce que trop récente) j'ai été beaucoup plus réservé. Ici le pancréas était simplement grenu et je n'affirme pas qu'il s'agissait certainement d'une pancréatite chronique.

Un autre point mérite d'être discuté. En présence d'un ictère chronique du type par rétention avec pancréas hypertrophié et induré, sans lithiase de la voie principale, il est admis sans discussion qu'il faut établir un drainage biliaire.

Mais comment drainer la bile? Drainage externe par cholécystostomie ou drainage interne par cholécysto-gastrostomie?

La difficulté ne réside pas dans l'exécution de l'acte opératoire, mais dans le choix de l'opération. Pour ma part, il me semble que chez les malades jeunes, présentant un ictère à poussées fébriles et un gros pancréas, il faut faire une simple cholécystostomie qui, bien souvent, suffira à les guérir. Chez les malades âgés et apyrétiques, chez ceux pour lesquels on doit discuter entre pancréatite et cancer, peut-être est-il préférable, pour éviter la fistule biliaire, de pratiquer une cholécysto-gastrostomie, opération cependant moins bénigne que la simple fistulisation à la peau de la vésicule.

COMMUNICATIONS

Sur la gastrostomie permanente,

par M. L. Gernez.

Je m'excuse de vous entretenir d'une opération qui a fait l'objet de tant de discussions passionnées au sein de votre Société : de la gastrostomie.

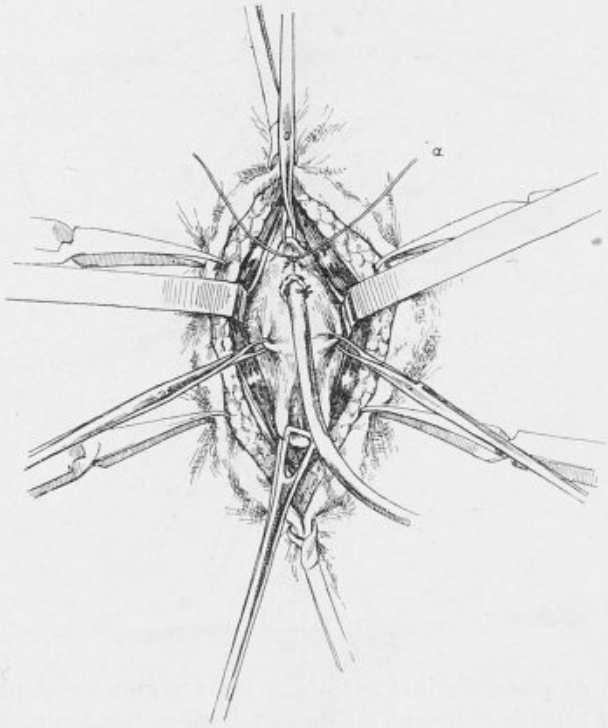

FIG. 1.

Que de procédés pour permettre la continence de la bouche! Leur nombre témoigne de leur inefficacité.

La radioscopie de l'estomac, l'étude de sa motricité et les modifications de la poche à air me permirent de comprendre le pourquoi de la recommandation de placer la bouche le plus haut possible. Convaincu que l'incontinence était due au niveau que cette bouche occupait sur l'estomac, je songeai à la placer *au niveau de la poche à air, en utilisant le procédé Witzel.*

Il y a quatre ans, j'employai pour la première fois ce procédé pour un néo de l'œsophage, en clientèle privée, et je n'eus qu'à me louer du résultat.

Depuis j'ai renouvelé souvent cette constatation pour les malades du centre anti-cancéreux annexé à mon service de Tenon. J'ai épargné à mes malades de longues souffrances physiques et morales et j'ai simplifié le travail de mes dévouées infirmières.

C'est ce qui justifie ma communication.

Aucun procédé, sauf celui du canal tubulé, stomacal ou intestinal,

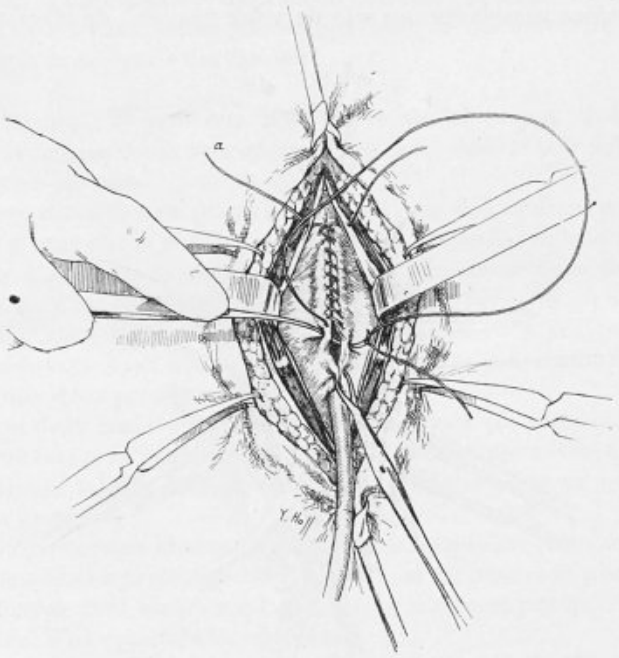

Fig. 2.

ne permet de placer l'orifice au niveau de la région de la poche à air.

Dans le procédé ordinaire, si l'on met l'orifice très haut, où il devrait être, il est trop haut pour permettre la fixation de la muqueuse à la peau ; les sutures tiraillent, lâchent, s'infectent.

Si on le place à un niveau où les sutures ne tirailleront pas, il est trop bas et, en règle générale, il est incontinent.

Au point de vue technique :

1° Bloquage sous-costal gauche, à la novocaïne ;

2° Incision paramédiane ;

3° Attirer la paroi stomacale par tractions douces et successives, en prenant des ris, sur la face antérieure, avec les excellentes pinces de Duval ;

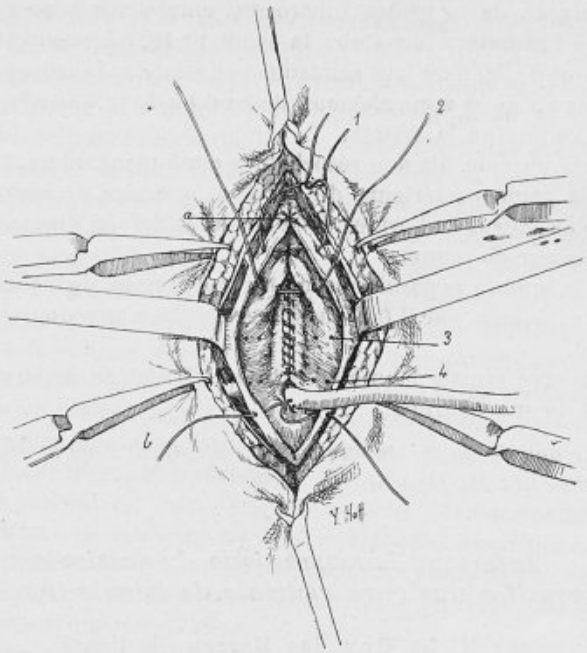

FIG. 3.

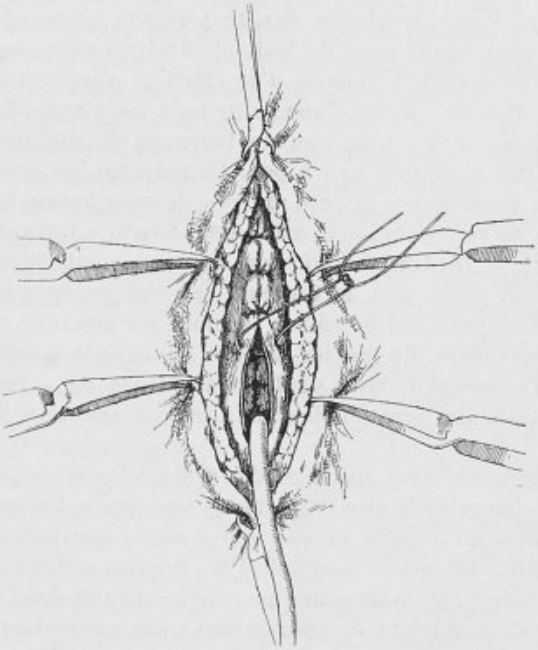

FIG. 4.

4° Au niveau de la grosse tubérosité, entre trois pinces de Chaput, ponctionner l'estomac, introduire la sonde n° 18, à frottement, fermer en bourse autour d'elle, fixer très solidement la sonde en la transperçant ;

5° Appliquer alors verticalement, de haut en bas, la sonde sur la paroi stomacale, l'enfouir à la Witzel ;

6° Quatre ou cinq fils non résorbables appliquent, alors, la paroi stomacale à la gaine postérieure du droit, le premier fil prenant la séro-musculaire au-dessus de l'orifice de la sonde, le dernier étant sous-jacent à l'orifice inférieur du tunnel.

On fixe la sonde à la paroi musculaire et à la peau, de façon à ce qu'elle ne soit pas mobilisée, car il faut la laisser en place une vingtaine de jours, c'est capital.

On n'observe jamais la moindre trace d'irritation de la paroi, aucun écoulement du suc gastrique.

Tous les détails de la technique sont illustrés dans la thèse de mon excellent interne : Ho-Dac-Di.

Infarctus hémorragique du testicule consécutif à une cure radicale de hernie inguinale,

par M. **Le Roy des Barres** (de Hanoï),
Membre correspondant national.

M. G..., gendarme, trente-six ans, se présente à nous dans le courant de juin 1929 pour une tumeur du testicule droit. Il nous raconte l'histoire suivante : en août 1921, à la suite d'un effort, il s'aperçut de l'apparition d'une tuméfaction du volume d'une petite noix au niveau de l'aine droite, cette tuméfaction, d'abord un peu douloureuse, devint ensuite indolore, mais son volume augmenta peu à peu. La réducton en était possible. En octobre de la même année la cure radicale de cette hernie fut faite à Montauban. Dans les jours qui suivirent l'intervention le testicule droit gonfla très fortement, et fut très douloureux ; ce gonflement dura un peu plus d'un mois, puis, peu à peu, le testicule redevint presque normal comme volume, mais toujours extrêmement sensible, au moindre choc ou à une pression même légère. En janvier 1926, au cours de la traversée l'amenant au Tonkin, il ressentit de vives douleurs au niveau de la région inguinale opérée et du testicule correspondant, ce dernier n'ayant augmenté que peu de volume.

Cet état persista, avec des périodes d'amélioratiou et d'exacerbation des douleurs, jusqu'en février 1927 ; à cette époque, notre malade constata que sa hernie avait reparu et que son volume était bien supérieur au volume primitif. En mars, hospitalisé à l'Hôpital militaire de Hanoï, sa hernie fut réopérée ; dans les jours qui suivirent cette deuxième intervention, le testicule augmenta de volume dans des proportions énormes, ce gonflement diminua peu à peu en vingt-cinq ou trente jours, mais le testi-

cule resta un peu plus gros que normalement, présentant une dureté ligneuse et une insensibilité complète.

Sans cause apparente, en février 1928, le testicule de nouveau augmenta progressivement de volume, mais sans occasionner de douleurs, pour atteindre les dimensions actuelles qui sont celles d'une grosse orange.

Au niveau de la tumeur, la peau du scrotum est lisse, un peu amincie, non adhérente. Le testicule forme une masse d'une rénitence presque fluctuante, insensible, dans laquelle on ne peut distinguer l'épididyme. Le cordon est augmenté de volume, gros comme le pouce, mollasse, on a l'impression qu'il est infiltré; dans son intérieur, on perçoit des cordons veineux (?) comme dans le varicocèle, le canal déférent ne paraît pas augmenté de volume. On se rend compte que le cordon est étranglé au niveau de l'orifice externe du canal inguinal, car cet orifice ne paraît pas avoir plus de 1/2 centimètre de diamètre. On ne sent aucune tuméfaction dans la région inguinale, la paroi est solide.

La tumeur n'est pas translucide.

L'état général est bon. Pas de syphilis (Wassermann négatif). Le mucus urétral ne renferme pas de gonocoque; les urines ne contiennent pas de filaments. La prostate est normale. Au point de vue des antécédents blennorragiques, on note une blennorragie en 1918, assez rapidement guérie; depuis aucune récidive.

Lors des diverses tuméfactions testiculaires à aucun moment il n'y a eu, ni les jours précédents, ni pendant, ni après, d'écoulement urétral.

Paludisme ancien, mais n'ayant pas donné de signes de reviviscence depuis cinq ou six ans; rate normale. Pas de filariose (la recherche des microfilaires est négative). Le fonctionnement des divers appareils est normal. Pas de varices des jambes, pas d'hémorroïdes.

Notre diagnostic est assez hésitant; car si l'apparition de la première réaction testiculaire est en relation indiscutable avec la cure radicale de la hernie et la première récidive avec la deuxième intervention, la deuxième récidive reste inexpliquée (pas de traumatisme, pas d'infection générale, pas de blennorragie).

Après les cures radicales de hernie inguinale, on a signalé les complications suivantes : l'orchiépididymite, la phlébite du cordon et l'atrophie testiculaire.

L'orchiépididymite qui est plutôt une congestion de la glande d'origine passive, pouvait expliquer l'apparition de la tuméfaction lors des deux interventions, mais plus difficilement la dernière récidive; en outre, après cette récidive, le testicule, au lieu de reprendre peu à peu son volume, comme c'est la règle avait continué à augmenter.

La phlébite du cordon, qui est d'origine infectieuse dans les cas signalés à la suite d'intervention, et qui peut d'ailleurs fort bien s'accompagner de tuméfaction testiculaire, ne nous paraissait pas non plus devoir être mise en cause, au moins pour la récidive en présence de laquelle nous nous trouvions, car le cordon s'il était gros, n'était ni induré, ni douloureux, mais mollasse et à peine sensible.

Quant à l'atrophie testiculaire, il ne nous semblait pas un seul instant qu'il pût en être question.

Restait la possibilité d'une lésion du testicule ou de la vaginale sans aucun rapport avec les interventions précédentes.

La syphilis ne nous semblait pas devoir être mise en cause, la filariose non plus.

La tuberculose testiculaire ne donne pas de tumeur aussi volumineuse. Par contre une tumeur maligne, cancer ou sarcome, pouvait être envisagée, car le développement de ces néoplasies est parfois rapide, et d'autre part, certaines tumeurs donnent une sensation de rénitence, approchant de la fluctuation. De plus, l'épaississement du cordon pouvait faire songer à une lymphangite cancéreuse (en admettant qu'il ne soit pas dû à la compression). La consistance uniformément égale de la tumeur et sa forme régulière nous conduisaient à éliminer la maladie kystique du testicule.

En ce qui concerne une lésion de la vaginale, le diagnostic d'hydrocèle, ne pouvant être retenu, restait celui d'hématocèle; en faveur de cette dernière affection, il existait un certain nombre de signes : absence de douleurs, régularité de la tumeur, impossibilité de pincer la vaginale, sensation de rénitence, voire même la marche de l'affection par poussées. Contre ce diagnostic, nous avions bien la forme de la tumeur, l'état du cordon (mais il était comprimé au niveau de l'orifice inguinal), mais d'autre part, nous ne pouvions tenir compte ni de l'état normal de la peau du scrotum, ni de l'impossibilité de situer le testicule, ces signes pouvant exister dans l'hématocèle.

Notre diagnostic hésite entre une tumeur maligne du testicule et une hématocèle et nous pensons plus volontiers que c'est de cette dernière affection qu'il s'agit.

L'intervention faite après anesthésie locale au niveau de la future ligne d'incision et anesthésie du cordon à sa sortie du canal inguinal, consiste en une incision de 3 centimètres faite à la face externe de la tumeur; après section de la peau, on constate que la cavité vaginale a disparu, l'on arrive directement sur une couche de tissu lardacé, doublé, à sa face profonde, d'une couche de tissu testiculaire n'atteignant pas 3 millimètres d'épaisseur, alors que la première couche a près de 2 centimètres, et l'on ouvre alors une cavité d'où s'écoule un liquide noirâtre visqueux; cet orifice étant agrandi, on retire des masses de consistance et d'aspect de raisiné.

Nous sommes en présence d'un hématome intratesticulaire. La poche est vidée complètement de son contenu; il n'y a pas de paroi propre, celle-ci est constituée par le tissu testiculaire refoulé; on voit de nombreux filaments constitués par des tubes séminifères flottant dans la cavité; par places, le long des parois, des vaisseaux sanguins laissent sourdre une rosée sanguine.

Quoique n'ayant aucune illusion sur la valeur fonctionnelle d'un tel testicule, nous essayons de le conserver comme nous l'avions promis au

malade, s'il ne s'agissait pas de tumeur maligne; après mise en place d'un drain, nous rétrécissons la plaie par des crins.

Pendant quarante-huit heures se produit un écoulement notable de sang par le drain ; au bout de ce laps de temps, tout suintement ayant cessé, le drain est enlevé. Dès le lendemain, le testicule se tuméfie à nouveau ; cette tuméfaction augmente les jours suivants. Après ablation des crins le trajet par où passait antérieurement le drain est élargi avec une pince de Kocher, ce qui a pour résultat la sortie de sang noirâtre et de petits caillots, mais on sent que la poche est incomplètement vidée. Un drain est remis pendant encore deux jours, l'écoulement sanguin continue peu abondant, mais le testicule augmente encore de volume.

Le malade lui-même nous demandant à en être débarrassé, après anesthésie à l'allocaïne, la castration unilatérale est pratiquée.

Le cordon est libéré jusqu'à l'orifice inguinal, il est œdématié, du volume du pouce au niveau de l'orifice inguinal externe qui ne mesure à peu près que 1/2 centimètre de diamètre, on constate que les bords de l'orifice ont creusé un sillon dans le cordon.

Il n'y a pas d'infiltration hémorragique dans le cordon, on ne voit rien qui ressemble à une torsion ; il est en position normale par rapport au testicule.

Les veines sont dilatées et sinueuses, on ne note pas de dilatations lymphatiques. L'artère spermatique saigne à la section, il en est de même de l'artère déférentielle, ces artères donnent un faible jet ; le canal déférent est d'aspect normal, sa consistance est normale.

Ligature simple au catgut. Puis la tumeur est enlevée de haut en bas, elle se laisse facilement détacher par clivage du tissu cellulaire sous-cutané.

La plaie opératoire est incomplètement fermée par crainte d'une infection à la suite du drainage antérieur.

Les suites opératoires sont des plus simples ; en dix jours, la guérison est obtenue.

La tumeur extirpée est constituée par le testicule entouré de toutes parts d'un tissu lardacé qui paraît formé par l'albuginée doublée extérieurement de tissu cellulaire condensé. La cavité vaginale n'existe plus ; on ne trouve nulle part trace d'un feuillet vaginal externe, il est possible qu'il ait été extirpé lors de l'une des deux cures antérieures. On arrive à distinguer l'épididyme, mais sur les coupes seulement, car tout est fusionné. La poche est au centre de la tumeur, sans paroi propre, comme nous l'avons dit. A sa partie supérieure, on voit l'orifice béant de quelques petits vaisseaux par où devait se faire vraisemblablement l'hémorragie.

Le cordon présente les lésions macroscopiques suivantes : infiltration séreuse du tissu cellulaire, sans foyers hémorragiques, toutes les veines spermatiques des trois groupes sont dilatées, avec flexuosités d'ailleurs plus accusées aux abords de la glande ; leur paroi ne paraît pas hypertrophiée, mais au contraire amincie. Le canal déférent est normal. Les artères spermatiques et déférentielles ne présentent aucun aspect spécial ; l'artère spermatique semble cependant un peu indurée.

L'examen histologique pratiqué par M. Bablet, directeur de l'Institut Pasteur, donne les renseignements suivants:

« Réaction lympho-conjonctive intense du tissu cellulaire périphérique. Nombreuses fibres musculaires striées dissociées. Hyperplasie des fibroblastes dont le noyau est turgescent et envahissement collagène. Sclérose des vaisseaux sanguins et des tubes séminifères. Atrophie et dégénérescence de ces derniers. Légère hyperplasie des tuniques interne et moyenne des artérioles; atrophie des parois veineuses affaissées. Capillaires distendus à endothélium tuméfié.

« Hémorragies diffuses comprimant les tubes qui dégénèrent: dans la région du rété testis les canaux sont envahis et dilatés par des globules sanguins et de nombreux polynucléaires; l'épithélium cylindrique est, tantôt en hyperplasie manifeste, tantôt en voie d'atrophie et de pycnose. On trouve également dans ces régions de véritables lacs sanguins riches en pigment ocre et des nappes de polynucléaires pycnotiques, traduisant une réaction inflammatoire ancienne. Disséminés dans le tissu cellulaire ou rassemblés autour des vaisseaux, on remarque quelques îlots lymphocytaires.

« Les hémorragies qui ont entraîné la dégénérescence des tubes séminifères et l'injection des canaux du rété testis semblent dues à la rupture des capillaires. »

Ces lésions sont-elles dues aux deux interventions pratiquées antérieurement?

Les lésions testiculaires, à la suite des opérations pour hernie inguinale, reconnaissent pour cause soit une contriction exagérée du cordon, soit une lésion de l'artère spermatique, soit encore une infection déterminant une phlébite.

En ce qui concerne la constriction du cordon, elle existait incontestablement d'après l'examen clinique; elle a été vérifiée *de visu* lors de notre seconde intervention.

La section de l'artère spermatique ne peut être mise en cause; elle saignait à la section du cordon.

Quant à la phlébite infectieuse, il nous est impossible de savoir si il y a eu ou non phlébite au moment des deux interventions primitives. Le malade n'a pas eu, dit-il, de fièvre, mais une légère élévation de température a pu passer inaperçue. Ce qui est certain, c'est que, comme nous l'avons signalé plus haut, nous n'avons pas constaté de signes de phlébite du cordon lorsque le malade s'est présenté à nous; de plus, au point de vue anatomo-pathologique, les veines ne présentaient aucune réaction.

L'action de ces diverses causes aboutit le plus souvent à l'atrophie; mais, dans les recherches bibliographiques forcément restreintes que nous avons faites, jamais nous n'avons vu signaler la production d'un hématome intra-testiculaire après une cure radicale de hernie inguinale.

Des lésions du genre de celles que nous avons observées ont été décrites sous le nom d'infarctus hémorragique du testicule et ont été signalées sur-

tout après la torsion du cordon. Nous n'avons pas trouvé trace de torsion sur le cordon ; le testicule était à sa place normale.

On pourrait penser qu'il y a eu torsion au cours des opérations pratiquées. Mais de laquelle? De plus, il faudrait admettre qu'il y a eu ensuite détorsion ; tout cela n'expliquerait pas l'apparition de la tumeur en février de cette année, à moins d'admettre que ce soit à cette époque que la torsion se soit produite, et que la détorsion ait eu lieu ensuite. Cela paraît impossible, si la vaginale a été réséquée lors des interventions antérieures, car le testicule ayant contracté des adhérences avec le tissu cellulaire voisin, il aurait fallu alors un véritable bistournage. On pourrait admettre, il est vrai, que la séreuse a disparu par fusion de ses feuillets à la suite de la gêne apportée à la circulation sanguine du testicule, lors d'une torsion produite en février, et qu'elle n'avait pas été réséquée antérieurement; mais, outre que la torsion est rare en dehors des ectopies testiculaires, on aurait très vraisemblablement trouvé trace de cette fusion en un point quelconque de la tumeur, de plus l'évolution progressive de l'accident cadre mal avec une torsion.

Mais l'infarctus testiculaire peut reconnaître, exceptionnellement il est vrai, d'autres causes que la torsion agissant sur le testicule en produisant une gêne de sa circulation. On peut admettre, qu'en général, l'infarctus est consécutif à une modification brutale et profonde de la circulation ; mais ne pourrait-il pas y avoir des cas d'espèce, où les lésions évoluent plus lentement parce que la circulation n'est pas abolie complètement? Comme les accidents consécutifs aux cures radicales s'atténuent assez rapidement, il ne semble pas, d'après les recherches bibliographiques que nous avons effectuées, que des extirpations testiculaires aient été souvent pratiquées au moment des poussées aiguës et aient permis des examens microscopiques; il n'y aurait rien d'impossible à ce que dans les cas intitulés « congestions passives post-opératoires » dans les cures radicales, il se produise de temps à autre des infarctus qui, parce que peu volumineux, disparaissent sans séquelles cliniques.

Dans le cas particulier que nous avons observé, les lésions constatées sont bien dues à la constriction du cordon, l'apparition de ces lésions peut avoir été favorisée par les manipulations dont ce cordon a été l'objet au cours des deux interventions subies pour la cure radicale de la hernie (lésions vasculaires, lésions nerveuses), cela n'a rien d'invraisemblable.

Pour nous, le mécanisme a été le suivant : gêne circulatoire considérable apportée à la circulation de retour par constriction des veines au niveau du cordon, avec conservation de la circulation artérielle ; pour lutter contre l'obstacle à l'évacuation sanguine, la tunique moyenne des artères s'est épaissie, tandis que le capillaire et les veines se dilataient ; à un moment, peut-être sous l'influence d'un traumatisme insignifiant et passé inaperçu du malade, une rupture capillaire s'est produite, l'infiltration sanguine a eu lieu peu à peu au milieu du tissu testiculaire, l'hématome en se constituant a refoulé et déchiré de plus en plus le tissu noble.

Il est d'ailleurs possible que la lenteur de l'évolution de cette tumeur

reconnaisse pour cause une circulation veineuse partiellement rétablie par les adhérences de la glande avec les tissus voisins.

Ce qui distingue notre cas de l'infarctus hémorragique classique du testicule, c'est au point de vue clinique son évolution plus lente ; c'est probablement cette lenteur dans l'évolution qui, les lésions de la vaginale mises à part (cette séreuse ayant été vraisemblablement enlevée chez notre malade lors d'une intervention antérieure), explique certaines différences anatomo-pathologiques, telles que l'épaississement de la tunique moyenne des artères.

Malgré ces différences, peu importantes à notre avis, il nous semble logique de faire rentrer le cas que nous avons observé dans le cadre des infarctus hémorragiques du testicule, qui ne constituent pas une maladie spéciale, mais une lésion anatomo-pathologique, se produisant le plus souvent à la suite d'une torsion du cordon avec ou sans phlébite, mais pouvant fort bien se rencontrer dans d'autres circonstances, lorsque la circulation funiculaire est gênée (cas de Quervain, cas de Souligoux).

La cure radicale de la hernie inguinale nous paraît donc, dans certaines conditions, rares certainement, pouvoir être considérée comme une des causes de l'infarctus du testicule.

Fibrome du muscle droit de l'abdomen. Extirpation de la tumeur avec une portion du muscle et de la partie correspondante de la paroi antérieure de sa gaine. Reconstitution immédiate de la paroi abdominale par une lame fibreuse empruntée au fascia lata. Guérison parfaite,

par M. **E. Juvara**, membre correspondant étranger.

Observation. — E. M..., femme de trente-six ans, est reçue pour une tumeur de la paroi abdominale, reconnue huit mois auparavant. Deux mois après son début, la tumeur avait les dimensions d'une pièce de 5 francs ; j'avais conseillé l'opération immédiate. La malade ne rentre à la clinique que six mois plus tard. La tumeur a beaucoup grossi. Située du côté droit de l'ombilic, elle commence à un travers de doigt du plan médian : elle mesure 55 à 60 millimètres dans le sens vertical et un peu moins dans le sens transversal, car elle a la forme d'un disque oblong. De consistance très dure, bosselée, elle est délimitée par un contour net, saillant, légèrement festonné. Peu proéminante, elle se fixe dès que le muscle droit se contracte. Dans cette attitude, la tumeur devient aussi plus saillante. La peau et la graisse sous-cutanée sont indemnes. Ayant en vue le développement rapide de la tumeur, on diagnostique un *fibro-sarcome du muscle droit*.

Opération. — R. A.-N. caïne : 14 centigrammes ; D. 12. L. 1. Incision transversale sur le milieu de la tumeur, un peu au-dessous du niveau de l'ombilic. La graisse sous-cutanée forme une couche assez épaisse. La paroi antérieure de la gaine du droit étant largement découverte, on constate que ce plan est confondu à la tumeur sous-jacente. La tumeur est enlevée en incisant transversalement la lame fibreuse et le muscle droit, à un bon travers de doigt au-dessus et au-dessous, et ensuite verticalement, en dedans et en dehors ; on enlève un bloc rec-

tangulaire. La paroi profonde de la gaine est absolument libre, séparée de la tumeur par une couche de tissu conjonctif. Le muscle sectionné se rétracte; il en reste une brèche assez étendue au niveau de laquelle la paroi abdominale est constituée seulement par le feuillet profond de la gaine du droit. Celui-ci très mince est soulevé par les anses intestinales. Cette perte de substance est longue de 15 à 16 centimètres et large de 9 à 10 centimètres. A ce niveau la paroi abdominale est consolidée, en refaisant le feuillet antérieur de la gaine du droit, en transplantant à ce niveau une lame rectangulaire de dimensions appropriées, empruntée au fascia lata de la cuisse droite. L'aponévrose est découverte sur une surface étendue, en disséquant la peau sous la forme d'un lambeau rectangulaire avec bord adhérent postérieur. Le fascia est solide et épais. La greffe est exactement suturée avec des points séparés, proches, aux crins moyens. On la suture : en dedans à la lèvre interne de la gaine et au raphé médian; en haut et en bas à la paroi antérieure de la gaine, un peu au delà de la section, pour que l'affrontement se fasse sur des surfaces plus larges; en dehors, de la même manière, au tendon du grand oblique. L'ajustement de la greffe se fait très exactement, quoique le travail soit un peu difficile à cause de la section transversale faite à la peau.

Les suites opératoires sont simples. L'opérée quitte l'hôpital quinze jours après. On lui recommande de garder encore le repos et de porter une ceinture abdominale et on la prévient qu'une nouvelle opération serait peut-être nécessaire si la paroi abdominale n'était pas suffisamment solide. Cette opération consisterait à doubler la greffe déjà posée par une nouvelle greffe empruntée, cette fois, au fascia lata du côté opposé.

La malade est revue quatre mois plus tard. Le résultat obtenu est absolument admirable tant au point de vue esthétique que fonctionnel. La cicatrice est peu visible, la paroi est solide; pas la moindre éventration même quand la malade fait des efforts pour se soulever.

Examen de la tumeur. — De consistance dure, elle crie sous le couteau. La section est blanche, nacrée. Le microscope montre un fibrome pur.

J'ai fréquemment recours au fascia lata pour emprunter des greffons : des lanières minces, des bandes et des lames plus ou moins étendues pour différentes nécessités de la chirurgie réparatrice : suspension de la commissure buccale dans la paralysie faciale, reconstitution des tendons, interposition entre des extrémités osseuses préparées pour refaire une articulation, le genou, le coude par exemple, etc.

Comme le tibia pour les greffes osseuses, le fascia lata, pour les greffes fibreuses, représente une source facilement abordable qui fournit un matériel solide et abondant. Toutes les fois que j'y ai eu recours j'ai été pleinement satisfait.

Corps étranger de l'articulation du genou gauche, provenant de l'arrachement d'un fragment d'os répondant à l'insertion antérieure du ligament croisé postéro-interne. Opération, guérison,

par M. **E. Juvara**, membre correspondant étranger.

Observation. — I. G..., ouvrier, vingt-huit ans, est reçu pour des troubles du genou gauche. Quatre ans auparavant il tombe sur le genou d'une assez grande hauteur (3 mètres). Il a de vives douleurs dans l'articulation, qui gonfle.

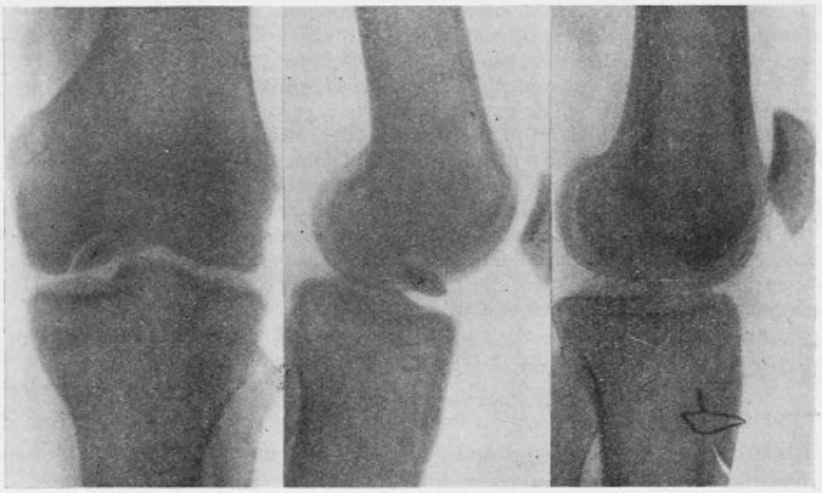

Fig. 1.

et ne peut plus marcher. Il garde le lit pendant une dizaine de jours, et, quoiqu'il boite, il reprend son travail. L'état de son genou s'est d'abord amélioré peu à peu. Depuis deux ans il recommence à avoir des douleurs dans le genou et quelquefois les mouvements de flexion sont très douloureux. Quelques jours de repos au lit l'améliorent. Depuis quelque temps la marche est devenue plus difficile, les douleurs sont souvent vives. Il ne peut plus travailler, car il doit garder le lit pendant de longues journées.

Le malade marche avec une canne en boitant.

L'aspect du genou gauche est normal; les saillies osseuses, les méplats ne sont en rien modifiés. En pressant les culs-de-sac synoviaux, on constate un petit choc rotulien. La flexion est limitée à 45°-50°. La radiographie latérale du genou, en légère flexion, montre un corps étranger de nature osseuse, ovale, du volume d'un noyau d'amande. Ce nodule osseux est délimité par un contour net et est entouré d'une zone plus claire. Sur une autre radiographie latérale on voit le corps étranger dans une autre position; il est placé dans l'espace intercondylien, séparé du reste de l'os par une mince ligne claire. Ces deux positions, le corps étranger en *situation luxée ou réduite*, se voient aussi sur des radiographies de face.

On diagnostique un corps étranger osseux provenant, selon toute probabilité, de l'arrachement d'un fragment d'os par l'extrémité antérieure du ligament croisé P. I.

Voilà la manière dont les choses ont dû se passer : Le malade étant tombé, son genou fléchi, sur la partie supérieure du tibia, le fémur continuant son mouvement de propulsion, le ligament croisé P. I., qui justement s'oppose à ce mouvement, fortement tendu, a arraché son insertion osseuse à la paroi antérieure de la fosse intercondilienne.

Opération. — R. A. N-caïne : 12 centigrammes; L. 1. L. 2. Par une incision en U, embrassant la rotule, l'articulation est ouverte à sa partie antéro-inférieure. Le tendon rotulien détaché avec la tubérosité du tibia-sectionné de haut en bas avec la scie de Farabeuf, montée d'une lame étroite à chantourner, — la synoviale est incisée transversalement, au-dessus des ménisques. Il s'écoule une petite quantité de synovie épaisse. Le corps étranger se montre de suite; c'est un nodule dur, attaché à l'extrémité antérieure du ligament P. I. Vis-à-vis, dans la fosse intercondylienne, sur sa paroi antérieure, existe une fossette dans laquelle le nodule osseux prend exactement place.

D'abord, j'ai pensé aviver les surfaces devant prendre contact, et fixer ce nodule osseux avec un clou, enfoncé, non directement en haut, mais en travers par la face cutanée du condyle iuterne. Dans la première manière le clou, se mobilisant avec le temps, aurait constitué lui-même un corps étranger; dans la seconde manière, il aurait pu être retiré à temps facilement.

Je renonce à ce plan opératoire un peu compliqué et surtout incertain, et je me contente d'extirper tout simplement le corps étranger en le détachant avec une bonne partie du ligament croisé à l'extrémité duquel il pend. L'articulation est refaite; la synoviale est suturée avec un surjet fin au catgut; la tubérosité tibiale est fixée par une suture-ligature, au fil de fer.

Les suites opératoires sont fort simples; vingt jours après, la flexion passive du genou est presque complète, sans la moindre douleur.

L'opéré quitte l'hôpital avec le conseil de garder encore le repos pendant une vingtaine de jours et de ne pas forcer, avant deux mois, les mouvements de son genou et cela pour que la soudure de la tubérosité tibiale se fasse bien.

Examen du corps étranger. — C'est un nodule d'os, dur, compact, du volume d'un noyau d'amande. La surface de rupture est luisante et recouverte d'une mince couche fibreuse, qu'on décortique à la lame du bistouri.

PRÉSENTATION DE MALADE

Cancer marginal de la langue avec adénopathie croisée,

par MM. **Robert Monod** et **E. Wallon**.

(Centre anticancéreux de la Salpêtrière).

Je profite du passage à Paris de ce malade, guéri depuis plus de quatre ans d'un cancer de la langue, pour vous le présenter, parce qu'il est un exemple rare de cancer marginal avec adénopathie croisée (du côté opposé à la lésion), et une démonstration de la difficulté qu'on éprouve souvent

à fixer une ligne de conduite précise pour le traitement des ganglions dans les épithéliomas de la langue, question qui a été ici l'objet d'une récente discussion (séance du 14 novembre 1928).

Voici résumée l'observation de notre malade :

Atteint d'une tumeur du bord gauche de la langue évoluant depuis trois mois, pour laquelle on lui avait proposé dans un autre hôpital une amputation partielle de la langue à laquelle il ne pouvait se résoudre, il vint nous consulter à l'hôpital Beaujon, en avril 1925.

La tumeur, longue de 2 à 3 centimètres, épaisse de 1 cent. 1/2, avait débuté sur une plaque de leucoplasie (le malade était syphilitique) et occupait la portion moyenne du bord gauche, débordant un peu sur la face inférieure. Au cou existait, du côté de la lésion, une adénopathie *gauche*, caractérisée par quatre ou cinq ganglions mobiles de siège classique, rétro-angulo-maxillaires et carotidiens.

Avant de traiter par le radium la lésion linguale, je pratiquai la ligature de l'artère linguale gauche (ligature recommandée en raison des hémorragies auxquelles expose le radium-puncture des cancers marginaux), et je profitai de ce temps opératoire cervical pour pratiquer du même coup l'exérèse des ganglions carotidiens du côté gauche, contrairement à la règle que nous suivons habituellement de ne procéder à ce tirage ganglionnaire qu'après la destruction de la lésion linguale.

Dix jours plus tard, le malade fut soumis au traitement par le radium. Il reçut pendant huit jours 25-92 millicuries de radium, réparties en 9 aiguilles dont 6 aiguilles courtes, placées parallèlement à l'axe de la langue, et 9 aiguilles longues enfoncées perpendiculairement, près de la ligne médiane. Les aiguilles furent enlevées le 27 septembre 1925 (Dr Wallon).

Un an environ plus tard, au début de novembre 1926, ce malade, qui a la chance d'habiter le Béarn, me fut renvoyé par son médecin, une adénopathie étant apparue du côté droit, contrelatérale par conséquent par rapport à la lésion linguale qui était marginale gauche; à droite, à la hauteur du cartilage thyroïde, on sentait en effet un ganglion du volume d'une noisette, dur et en partie mobile.

Je procédai sans retard à l'exérèse des ganglions carotidiens droits dont l'un, plus volumineux, adhérait à la veine jugulaire interne, et je les fis examiner.

L'examen pratiqué par M. Bertrand se montra positif et décela des ganglions en grande partie envahis par des travées d'épithélioma atypique.

Devant ce résultat positif, j'envisageai tout d'abord de faire irradier par un collier à foyers extérieurs le côté droit du cou; mais la constatation de petits ganglions sus-claviculaires, à la base du triangle sterno-trapézien, me fit redouter, en raison du voisinage de la clavicule, l'irradiation à l'aide d'un collier, et je me décidai pour un large évidement du cou, que je pratiquai sans délai en décembre 1926, suivant la technique si bien précisée par mon ami Roux-Berger : ablation en bloc et en procédant par plan de toute la lame lymphoganglionnaire de la partie droite du

cou, du maxillaire à la clavicule et de la ligne médiane au trapèze, en sacrifiant la veine jugulaire interne et le sterno-cléidomastoïdien.

L'examen des ganglions enlevés au cours de cette dernière intervention, les montra indemnes de tout envahissement cancéreux, et la guérison se maintient comme vous pouvez le constater depuis cette date.

En manière de conclusion, je désire à propos de ce malade insister sur les quelques points suivants :

1° La bonne qualité de la cicatrice linguale obtenue avec le radium, la langue n'est pas déformée, elle est souple et parfaitement mobile.

A ce titre le radium est beaucoup plus facilement accepté par les malades auxquels répugne toute mutilation de la langue.

2° La possibilité de voir un cancer marginal essaimer dans les ganglions cervicaux du côté opposé à la lésion.

Ce risque d'après Roux-Berger est exceptionnel, et cependant notre cas prouve qu'il peut se rencontrer dans la pratique, et Capette dans sa thèse (p. 42 à 44), sur 4 cas de cancers marginaux avec examen histologique des ganglions positif, montre que dans deux cas (50 p. 100 des cas positifs) il y avait envahissement des ganglions des deux côtés. Pourcentage impressionnant et qui a peut-être déterminé Poirier à préconiser l'exérèse ganglionnaire bilatérale systématique.

3° Convient-il donc, en conclusion, d'étendre aux cancers marginaux cette règle de l'opération d'emblée bilatérale conseillée par Poirier et que nous réservons actuellement aux lésions de la pointe ou de la base de la langue?

Il est vrai que les adversaires du radium ne manqueront pas de nous objecter que si nous avons eu un essaimage du côté opposé, c'est parce que nous avons fait du radium sur la langue, lequel, favorisant les métastases, a envoyé des cellules néoplasiques dans la seule voie libre, c'est-à-dire à droite; les ganglions du côté gauche ayant été enlevés avant le radium, au moment de la ligature de l'artère linguale !

Nous savons que ce reproche fait au radium est en opposition avec l'examen des faits (et à ce point de vue j'ai fourni une statistique démonstrative sur les cancers de l'utérus dans les travaux de la *Clinique chirurgicale de la Salpêtrière*, tome II); mais il n'en est pas moins vrai que, dès qu'on touche à une tumeur, on augmente les risques d'essaimage à distance.

Aussi, ce qui me paraît devoir surtout être mis en valeur, c'est l'ordre dans lequel doivent se succéder les différents actes thérapeutiques dans le traitement d'un cancer de la langue.

Il est possible que si j'avais pratiqué l'exérèse des ganglions homolatéraux, après le traitement par le radium de la lésion linguale, au lieu de commencer par elle (pour des raisons hémostatiques), j'aurais diminué les risques d'essaimage du côté opposé.

Sans pouvoir la démontrer, cette hypothèse est logique et l'apparition tardive de la localisation controlatérale, survenue un an seulement après le traitement de la lésion, qui elle est restée guérie depuis cette date, plaide, il me semble, en sa faveur. Aussi pourrait-on en tenir compte dans la règle

à établir pour la succession des temps opératoires dans les cancers marginaux.

4° Nous conclurons donc que, dans les cancers marginaux, pour le temps ganglionnaire, l'opération unilatérale mais étendue sera suffisante dans la majorité des cas.

Qu'il faudra toujours la pratiquer après le traitement par le radium de la lésion linguale, même si des menaces d'hémorragie rendaient nécessaire une ligature préalable de l'artère linguale ou carotide.

Cependant, comme notre cas le prouve, une récidive du côté opposé restant toujours possible, même à distance, devra imposer une surveillance étroite du malade afin de pouvoir intervenir largement de ce côté à la première présomption.

Quant à l'étendue qu'il convient de donner à ces opérations sur les ganglions, je crois qu'il faudra toujours les faire le plus largement possible.

La technique de ces larges exérèses, aujourd'hui bien réglée, les rend très satisfaisantes et peu meurtrières, surtout si on a recours à l'anesthésie locale. J'ajouterai que l'emploi du bistouri électrique facilite et écourte notablement l'intervention.

Sur 38 cas, j'ai eu 3 décès opératoires; deux chez des vieillards, une fois par œdème aigu du poumon chez un hypertendu, endormi par éthérisation intra-rectale; une fois par collapsus cardiaque, trois jours après l'opération.

Dans le cas d'une intervention bilatérale, il est formellement indiqué de ne sacrifier la jugulaire interne que d'un seul côté : du côté le plus atteint; une de mes morts est survenue par stase cérébrale, à la suite d'une résection de la jugulaire interne des deux côtés, vingt-quatre heures après la résection de la 2e jugulaire, faite dans un deuxième temps, malgré un intervalle de deux mois fixé à dessein et dans cette éventualité entre les deux temps ganglionnaires.

Les résultats de ces larges exérèses sont, comme vous pouvez le constater chez mon malade, satisfaisants au point de vue fonctionnel et même esthétique.

Le Secrétaire annuel, M. F. M. CADENAT.

Paris. — Imprimerie de la Cour d'Appel, 1, rue Cassette.

BULLETINS ET MÉMOIRES

DE LA SOCIÉTÉ NATIONALE DE CHIRURGIE

Séance du 23 octobre 1929

Présidence de M. GOSSET, *vice-président.*

PROCÈS-VERBAL.

La rédaction du procès-verbal de la précédente séance est mise aux voix et adoptée.

CORRESPONDANCE

La correspondance comprend :

1° Les journaux et publications périodiques de la semaine.

2° Une lettre de M. MURARD (du Creusot), posant sa candidature à une place de membre correspondant national.

3° Un mémoire de M. MORUZI, interne des Hôpitaux de Paris, intitulé : *Synthèse et prothèse osseuses*, pour le prix Rochard.

4° Un travail de M. ANDRÉ CHALIER (de Lyon), membre correspondant national, intitulé : *Nouveau procédé de suture.*

5° Un travail de M. COUREAUD (Marine), intitulé : *Accident grave par l'air comprimé. Éclatement de la main droite. Fracture de l'avant-bras, Emphysème sous-cutané étendu.*

M. LENORMANT, rapporteur.

6° Un travail de M. MURARD (du Creusot) intitulé : *Inondation péritonéale par rupture d'un corps jaune menstruel.*

M. GERNEZ, rapporteur.

A PROPOS DU PROCÈS-VERBAL

De la difficulté du diagnostic des pancréatites chroniques,

par M. **Raymond Grégoire**.

La très intéressante communication de notre collègue Brocq m'a rappelé un cas de tumeur de la tête du pancréas que j'ai observée il y a quatre ans. J'ai recherché cette observation et je vous demande la permission de vous la communiquer.

Il existe en effet, comme le disait Pierre Duval, des cas où, même en présence de s lésions, même en tenant compte de l'évolution de la maladie, on se refuse à porter le diagnostic de cancer. Il est habituel de voir cette affection évoluer avec rapidité et s'accompagner de violentes douleurs, quand elle occupe la tête et le col du pancréas. Il existe cependant des faits qui démontrent que le cancer de la tête du pancréas peut se développer avec une extrême lenteur, et, avant d'amener la cachexie terminale, provoquer des compressions des voies biliaires, des voies pancréatiques, des voies digestives.

La malade dont je vous rapporte l'histoire survécut deux ans et trois mois aux premières manifestations cliniques de sa maladie. Certainement le début était beaucoup plus ancien et le cancer n'a donné lieu aux premiers troubles que le jour où il a gêné le fonctionnement des voies biliaires.

Tumeur de la tête du pancréas ayant amené successivement une obstruction du cholédoque, puis de la 3e portion du duodénum. Décès deux ans et trois mois après le début des accidents.

Mme A..., quarante-sept ans, a été atteinte d'ictère chronique il y a quatre mois environ. Cet ictère est apparu d'une façon lente et progressive, sans aucun phénomène prémonitoire.

Depuis ce moment, elle a notablement maigri et perdu l'appétit.

Elle n'a jamais eu ni douleur ni fièvre.

Actuellement (février 1924) le tégument est en totalité d'un jaune verdâtre, très accentué. Les urines sont fortement colorées, les matières complètement décolorées.

La palpation de l'abdomen est facile et sans résistance musculaire. On ne constate aucune masse, aucune tumeur. La pression à droite de la ligne médiane, dans la région de l'épigastre, est assez sensible, sans être vraiment douloureuse. Le foie est normal à la palpation et percussion.

Malgré l'amaigrissement, l'état général est resté bon et cette malade s'occupe comme à son accoutumé dans sa maison.

Elle n'a jamais eu d'enfant. Sans avoir jamais eu une robuste santé, elle n'a eu que des maladies d'enfance.

Devant l'impossibilité de poser un diagnostic étiologique ferme de cet ictère par rétention, le Dr Foncillon demande une intervention.

Le 22 février 1924, opération. Anesthésie au Schleich. Incision de Springel. Le foie est vert foncé. Les voies biliaires sont très légèrement dilatées, la vésicule est normale et peut-être un peu distendue. Il n'existe aucun calcul ni dans la vésicule, ni dans les voies biliaires. Au milieu de la tête du pancréas, on sent, plutôt qu'on ne voit, une induration diffuse de la glande ayant à peu près la proportion d'une noix. Il n'existe aucune manifestation réactionnelle du péritoine avoisinant.

En raison de l'excellente santé dont jouit encore cette malade malgré ses quatre mois d'ictère par rétention, on reste dans le doute sur la nature de cette induration : pancréatite chronique ou néoplasme au début?

Une opération palliative est exécutée : gastro-cholécystostomie.

Guérison sans incident.

La malade est revue en décembre 1924, soit dix mois après. Son état est transformé. L'ictère a totalement disparu. Elle a engraissé de plusieurs kilogrammes, mange convenablement et a repris une vie tout à fait normale. Nous nous félicitons d'avoir fait des réserves sur la nature de l'induration pancréatique et de n'avoir pas désespéré son mari et son entourage.

En février 1925, la malade quitte Paris pour se fixer à Versailles, où son mari, officier, est en garnison.

En avril 1925, apparaissent des signes progressifs d'occlusion duodénale. Les digestions sont difficiles, longues et pénibles. De temps à autre se produisent, sans cause appréciable, des vomissements verts, d'une abondance extrême, qui durent une journée, puis se calment. Elle sort de ces crises très fatiguée. L'asthénie s'accentue rapidement. Elle maigrit et s'alimente avec difficulté.

Le 25 avril, elle fait une crise de tétanie. Son médecin, le Dr Dardau, me demande de venir la voir. Le diagnostic d'occlusion aiguë sous-vatérienne est porté et confirmé par un examen sous écran.

Le Dr Hadengue, qui pratiqua cet examen, a remis la note ci-jointe :

Examen radiologique. — L'examen est pratiqué dans des conditions un peu spéciales, en raison de la faiblesse de la malade.

Une émulsion bismuthée (100 grammes Bi pour 250 cent. cubes excipient) ne peut être donnée en une fois en raison des nausées.

Dimanche 9 heures : tiers de l'émulsion opaque est absorbé.

Examen dans le décubitus dorsal :

Le sel opaque remplit la grosse tubérosité et trace le corps de l'organe.

Pas de contractions.

Pas d'évacuation. On cesse l'examen devant les contractions antipéristaltiques menaçantes.

A midi : la malade a continué d'absorber par prises fractionnaires le deuxième tiers de l'émulsion.

A l'examen dans le décubitus dorsal, l'estomac présente à peu près le même aspect que précédemment, mais on note une grosse tache opaque qui paraît correspondre à la 2e portion du duodénum distendu.

Le pylore laisse échapper peu après quelques traînées opaques qui rejoignent cette opacité par le trajet habituel, semble-t-il, du duodénum.

Cette opacité peut être légèrement mobilisée, mais correspond à une zone particulièrement sensible au palper.

On ne note pas de trace de bismuth au delà.

Dimanche 6 heures : la malade a absorbé le dernier tiers de l'émulsion bismuthée jusqu'à 4 heures. Toute l'émulsion opaque a donc été conservée.

La malade ne pouvant se tenir debout en raison de sa faiblesse on pratique un examen assis.

On constate toujours à ce moment la tache opaque duodénale, mais une certaine quantité de bismuth a franchi ce point et donne des flocons dans le grêle.

La plus grande partie du sel opaque est toujours dans l'estomac et au niveau du duodénum.

On ne note pas d'évacuation pylorique au cours de l'examen forcément assez rapide.

Lundi 9 heures : la malade n'a eu aucun vomissement au cours de la nuit, mais paraît avoir eu après le dernier examen de la veille au soir de violentes contractions douloureuses, pyloriques ou duodénales qui ont dû correspondre à une période d'évacuation active, l'obstacle duodénal étant forcé.

En effet, le matin tout le sel opaque est répandu dans le côlon. La tête de colonne à la partie moyenne du descendant. La queue formée par quelques flocons dans la partie terminale de l'iléon.

Il semble donc bien y avoir un obstacle intrinsèque ou extrinsèque au niveau du duodénum, peut-être d'ailleurs accentué par un élément spasmodique.

En tout cas cet obstacle n'est pas actuellement infranchissable, car l'ensemble du transit, quoique irrégulier, ne présente pas le retard habituel des sténoses serrées.

L'opération est pratiquée le 1er mai 1925. Anesthésie au Schleich.

Incision médiane sus-ombilicale. On aperçoit aussitôt la partie supérieure de la 2e portion du duodénum et l'angle supérieur du duodénum extrêmement distendus et de coloration verdâtre. Le côlon tranverse est muni d'un très court méso et celui-ci passe sur la 3e portion du duodénum laissant libre au-dessus de lui : D^1 D^2 et l'angle inférieur.

En décollant et abaissant l'attache du mésocôlon, on constate que l'obstacle duodénal siège sur D^3 et est formé par le bec pancréatique tout à fait dur, scléreux et enserrant D^3 au point d'effacer presque entièrement sa lumière.

La tête, le col, le bec et un peu du corps du pancréas sont d'une dureté ligneuse. La coloration est blanchâtre et la masse forme une tumeur assez volumineuse et étalée. Celle-ci est complètement fixée à la colonne vertébrale, absolument immobilisée et indécollable.

La surface de cette masse pancréatique est lisse, brillante. Quelques sillons sans profondeur rappellent l'ancienne lobulation. Il n'y a pas de végétation exubérante.

La tumeur est de consistance uniforme et sans délimitation appréciable avec le reste de la glande.

Au niveau de la racine du mésentère et autour de l'artère mésentérique supérieure, on constate l'existence d'une forte adénopathie dure et diffuse.

On ne constate pas d'ascite, pas de lésion du côté du foie, au moins en apparence.

Duodéno-jéjunostomie sur D^2 au devant du côlon.

2 mai et jours suivants, vomissements continus. Impossibilité d'absorber quoi que ce soit. Sérum glucosé à raison d'un litre et demi par jour.

Pas de température; pouls bon.

7 mai : les vomissements ont cessé dans la nuit. La malade commence à s'alimenter.

L'état général s'améliore rapidement dans les jours suivants.

Le 15 mai, la malade quitte la maison de santé et retourne à Versailles.

Un examen des selles pratiqué les jours précédents a montré une insuffisance notable de la sécrétion pancréatique. L'examen des urines a révélé une légère quantité de sucre ; pas d'albumine.

Depuis cette époque, la santé de cette femme est restée très précaire. Elle s'alimente bien, mais s'amaigrit peu à peu, se cachectise.

Elle succombe dix mois après, au commencement du mois de mars 1926.

La durée totale de la maladie depuis la première manifestation clinique avait été de *deux ans et trois mois*.

Fournisseur de l'Assistance Publique de Paris

LE GOMENOL

Nom et Marque déposés

EMPLOYEZ
les Produits authentiques
qui sont sous cachet avec le nom
PREVET

En Grande CHIRURGIE

GOMENOLÉO (Oléo-Gomenol) à 5 % ou à 10 % : en injecter une ampoule 5 cc. la veille et l'avant-veille.

GOMENOL PUR : pour aseptiser les mains et le champ opératoire - gomenoler le péritoine.

BALSOFORME des Usines du Rhône, (mélange de Schleich et Gomenol) pour l'anésthésie générale

GOMENOLÉO (Oléo-Gomenol) à 20% ou à 33% pour oindre les surfaces cruentées — remplir les plaies profondes — embaumer les brûlures.

L'imprégnation gomenolée assure :
la réparation intégrale des tissus,
sans adhérences,
des cicatrices souples et inapparentes.

REFUSEZ LES SUBSTITUTIONS

*Littérature : 48, Rue des Petits-Écuries - Paris-X^e^*

MAYET-GUILLOT

67 rue MONTORGUEIL. PARIS IIe. Tél: Central 89.01
9 rue CASTEX PARIS IVe. Tél: Archives 17.22
R.C. Seine 35138

Succursale : MARSEILLE, 43A, boulev. de la Madeleine.

Aucun autre dépôt ni succursale en France.

ORTHOPÉDIE PROTHÈSE

CEINTURES, CORSETS, BANDAGES, BAS ELASTIQUES.

Ceinture EUPHORIQUE avec patte de renforcement pour ptoses volumineuses ou Sujets obèses.

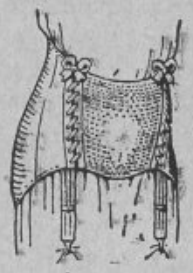

Corset de GROSSESSE

CORSET
Cuir Moulé ou Celluloïd.

TOUS APPAREILS POUR MUTILÉS _ Bois ou Cuir pour membres supérieurs et inférieurs.

INSTRUMENTS DE CHIRURGIE

GENTILE

49, rue Saint-André-des-Arts — PARIS
Registre du Commerce : 209.437 B.

ANIODOL EXTERNE
Désodorisant Universel
Chirurgie — Obstétrique
Gynécologie
Maladies vénériennes.

ANIODOL

Le plus puissant Antiseptique
NON TOXIQUE

ANIODOL INTERNE
Gastro-Entérite
Fièvre Typhoïde
Diarrhée verte des Nourrissons
Furonculose.

Echantillons aux Médecins sur demande. — Laboratoires de l'ANIODOL, 40, Rue Condorcet, PARIS
R. C. Seine, 218.795

RAPPORTS

Septico-pyohémie à staphylocoques traitée et guérie par un auto-bactériophage intraveineux,

par M. Davioud, interne des Hôpitaux de Paris.

Rapport de M. R. Gouverneur.

M. Davioud, interne des Hôpitaux, nous envoie une observation tout à fait intéressante de septico-pyohémie à staphylocoques dorés où une seule injection intraveineuse d'un auto-bactériophage a amené la disparition complète en quelques jours de tous les accidents.

J'ai pu, ayant observé cette malade en même temps que M. Davioud, assister à la rétrocession brutale de tous les accidents infectieux généraux et locaux.

Mme Lau..., quarante-cinq ans, est blessée au talon droit par sa chaussure le 14 juillet 1929. Quelques jours après on doit inciser à ce niveau un abcès. Le 23 juillet apparaît un abcès au sein droit. La fièvre persiste malgré l'incision, et, le 6 août, la malade entre à la Charité pour violentes douleurs lombaires droites.

Notre malade est de constitution robuste, mais insomnique depuis quelques mois, et commençant des troubles de ménopause. Elle présente un état infectieux marqué, avec fièvre élevée et irrégulière. On ne trouve pas de localisation, et en particulier l'examen ne révèle aucun signe probant de phlegmon périnéphrétique. L'ensemencement des urines est négatif. On institue un traitement vaccinothérapique (vaccin antistaphylococcique de l'Institut Pasteur). Ces injections sont suivies de phénomènes de shock avec défaillance cardiaque, et n'améliorent en rien l'état de la malade.

Le 10 août, apparaît un phlegmon profond de la fesse gauche.

Le 12, une hémoculture est positive au staphylocoque.

Le 13, incision de l'abcès de la fesse gauche. Dans le pus, on retrouve du staphylocoque doré.

La fièvre reprend les jours suivants avec l'apparition d'un abcès profond, non collecté, mais bien limité au niveau de l'avant-bras droit. Nouvelle hémoculture positive au staphylocoque le 17 août.

Les localisations pyohémiques se multiplient dans les jours suivants : elles apparaissent au niveau du bras gauche, de l'épigastre, de la fesse droite. Au début chacune forme un nodule dur, profond, sans adhérence avec la peau et très douloureux. La fluctuation n'y apparaît qu'après quelques jours, pendant que la douleur s'atténue et que la température baisse.

Le 21 août, incision de l'abcès du bras gauche.

Les douleurs lombaires reprennent. On trouve du staphylocoque dans les urines.

Le 28 août, on incise un phlegmon périnéphrétique droit et les abcès de l'épigastre, du bras gauche et de la fesse droite.

La température, jusque-là irrégulière, descend.

A partir du 2 septembre, on donne à la malade du bactériophage par voies buccale, locale et en pansements. Il ne s'ensuit aucune amélioration.

La fièvre semble amorcer une reprise le 3 septembre. La veille est apparu un nouvel abcès dans la région thoracique droite.

Le lendemain, 4 septembre, devant la continuation évidente des phénomènes de pyohémie, nous pratiquons une injection intraveineuse de 50 cent. cubes d'un auto-bactériophage préparé spécialement par le Dr d'Hérelle lui-même pour cet usage. Ces 50 cent. cubes ont été dilués dans 350 cent. cubes de sérum, et nous avons poussé l'injection en une heure et demie.

Aucune réaction pendant l'injection, mais une demi-heure après la malade est prise d'un frisson intense qui dure une heure avec bientôt température à 39°9. Trois heures après tout est fini.

Le lendemain, la malade accusait une sensation de bien-être. Le nodule thoracique n'était plus douloureux, et il s'est résorbé les jours suivants. Il n'en

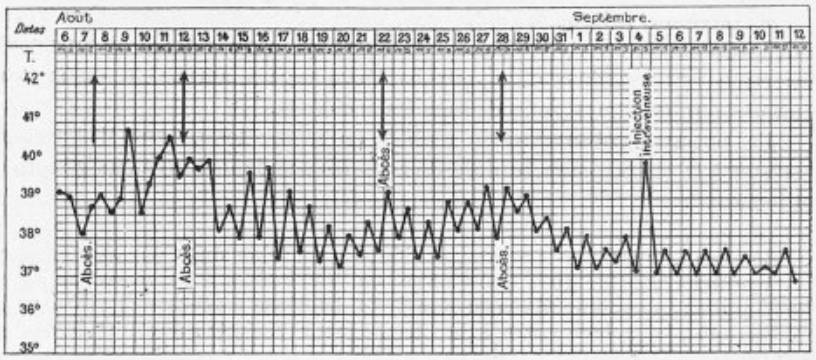

FIG. 1.

est pas apparu de nouveau, et la température n'est jamais remontée. En somme, à partir de cette injection intraveineuse tous les accidents ont immédiatement et définitivement disparu.

Le bactériophage a été employé pour les pansements jusqu'au 10 septembre.

Le 27 septembre, la malade a quitté l'hôpital complètement guérie.

Cette observation nous paraît tout à fait intéressante et la guérison survenue après l'injection intraveineuse de l'auto-bactériophage réellement remarquable.

La gravité des septicémies et des septico-pyohémies à staphylocoques est un fait bien connu de tous, et récemment au Congrès français de Médecine de 1927 Arloing, Dufour et Langeron concluaient que la mortalité gravite autour de 80 à 90 p. 100. L'état général de notre malade, cependant vigoureuse et de constitution solide, déclinait rapidement, son teint était celui d'une femme profondément infectée, pâle et terreux, les abcès se reproduisaient affectant à tour de rôle des localisations variables et multiples, deux hémocultures étaient positives et nous avions tout lieu d'appréhender une complication terminale, abcès métastatique viscéral ou endocardite maligne.

L'effet du bactériophage intraveineux en une seule injection fut immé-

diat, quelques heures après la malade éprouvait une sensation de bien-être, d'euphorie qu'elle ne connaissait plus depuis sa maladie ; la nuit qui suivit, la malade dormait parfaitement, alors que les nuits précédentes elle n'avait pu reposer. L'action du bactériophage fut remarquablement nette sur la courbe thermique, celle-ci apparaît comme « cassée » par l'injection ; dès le lendemain la température est à 37° pour ne plus dépasser 37°5. Sans doute l'injection a été pratiquée après l'incision de quatre abcès dont un phlegmon périnéphrétique, et cette opération avait déjà amené une chute de la température; cependant nous avions déjà observé deux défervescences analogues, suivies de reprise, et nous savons tous que ces crochets avec ces fausses rémissions sont fréquentes dans les septicémies à staphylocoques; l'injection intraveineuse fut pratiquée alors que la température remontait, mais la chute qui suivit la réaction à l'injection fut définitive. Au point de vue fonctionnel et général, en moins de vingt-quatre heures le tableau clinique était transformé.

Au point de vue physique nous avons assisté à la résorption progressive et rapide, sans suppuration, d'un abcès métastatique qui n'était pas encore collecté. Jusqu'ici les abcès en formation avaient abouti ; il y avait donc quelque chose de radicalement changé dans la défense organique et cette défervescence ne saurait être une coïncidence.

En résumé, malgré l'acte chirurgical qui avait précédé de cinq jours son emploi, l'effet du bactériophage nous paraît indiscutable et la rapidité de son action rappelle le phénomène du bactériophage *in vitro*.

A notre connaissance et de l'avis de d'Hérelle lui-même, le bactériophage n'avait jamais encore été employé en injection intraveineuse; nous avons d'ailleurs dû utiliser un bactériophage spécial préparé par d'Hérelle lui-même, et cultivé sur un milieu sans peptone pour diminuer les phénomènes de choc consécutifs à l'injection. Ce produit lysait *in vitro* en cinq heures une culture de staphylocoques provenant de notre malade. Au total, nous avons injecté 50 milliards de corpuscules bactériophagiques.

Nous n'entrerons pas dans le mode d'action, encore discuté, du bactériophage ; nous voulons rester sur le seul terrain de la clinique. C'est un fait d'observation que nous apportons, qui se surajoute aux cas observés par Raiga dans les phlegmons d'origine dentaire et rapportés ici même par le professeur Gosset. On a pu objecter que pour ces derniers des succès auraient pu être obtenus plus facilement par des procédés plus simples, vaccins ordinaires aux produits solubles d'origine microbienne. Ce reproche de difficulté de préparation du bactériophage ne nous paraît pas, dans notre cas, pouvoir être retenu, car il s'agissait d'une septicémie où trop souvent les procédés de vaccinothérapie habituels restent complètement inefficaces.

Cette observation montre le parti qu'on peut espérer de cette méthode qui n'est encore qu'à ses débuts, mais qui paraît pouvoir donner des succès impressionnants.

Messieurs, je vous propose de remercier M. Davioud de son observation si neuve et si particulière, et de la publier dans nos Bulletins.

M. Sauvé : La communication de M. Gouverneur est des plus intéressantes, d'abord parce qu'elle relate un succès de plus du bactériophage, et ensuite un succès dans un cas particulièrement difficile, une septicémie à staphylocoques. Personnellement, on traite dans mon service une septicémie à staphylocoques, également par des injections intraveineuses de staphyphage : il s'agit d'une femme arrivée dans le service avec une ostéomyélite du plateau tibial, une ostéomyélite de l'extrémité inférieure du radius, et probablement aussi une localisation à l'épaule gauche. Un staphyphage a été injecté par voie directe et a amené la résolution de l'ostéomyélite radiale; l'ostéomyélite tibiale a été traitée chirurgicalement : il se développe actuellement une métastase pulmonaire, et l'issue reste douteuse.

Puisque nous ne sommes pas pressés par l'ordre du jour, je me permets de développer la question du bactériophage en chirurgie et d'anticiper sur une communication pour laquelle je suis inscrit, et que je comptais traiter en collaboration avec le Dr Jacquemaire, le chef de mon laboratoire.

Voici cinq ans que la question du bactériophage m'intéresse à la suite d'un succès sur une personne qui me touche de très près, et dans des conditions d'instantanéité que l'on retrouve dans la plupart des cas positifs de bactériophagie. Actuellement je suis arrivé à réaliser mon dessein, et à installer, avec le concours de Jacquemaire, un laboratoire annexé à mon service consacré exclusivement à l'étude du bactériophage. J'ai annoncé, il y a quelques mois, que je ne donnerais nos résultats que s'ils étaient de qualité et de nombre suffisants. Ils atteignent maintenant près de deux cents. Leur étude détaillée fera l'objet de la prochaine communication. Je tiens à les contrôler par moi-même; et la plupart des cas ont été traités dans mon laboratoire par Jacquemaire pendant la période des vacances : je tiens à en avoir d'autres plus personnels. Permettez-moi toutefois de rapporter deux cas saisissants :

L'un d'eux concerne une personnalité des plus connues dans le monde médical, médecin des hôpitaux, qui depuis huit jours souffrait d'un anthrax occupant la presque totalité de la moitié de la face. Les phénomènes généraux étaient inquiétants, la douleur considérable, l'insomnie totale. Jacquemaire fit les premières injections vers midi : dès 4 heures, après une sorte de chaleur locale, de travail interne, la sédation douloureuse commençait ; notre collègue dormait dès la nuit suivante; le pus s'évacuait les jours suivants par les trous des injections, et la guérison totale était obtenue en cinq jours sans incision.

Voici un second cas, qui concerne un homme entré dans mon service il y a six jours pour un volumineux phlegmon circonférenciel de l'avant-bras : il fut traité par des injections locales sans incision. Il est actuellement parfaitement guéri, le pus ayant été évacué par les piqûres, et sort aujourd'hui même du service.

Ces cas saisissants sont loin d'être une exception puisque dans les infections staphylococciques locales ils constituent l'immense majorité. Abcès, anthrax volumineux, et même certains cas de phlegmons des gaines,

sont guéris sans incisions : il n'est même plus besoin d'autophages spéciaux : d'Hérelle est arrivé à entraîner un bactériophage *polyvalent quatre-vingts fois*, je dis bien contre quatre-vingts souches de staphylocoques. Pratiquement la puissance est absolue, et si en mai dernier j'insistais sur l'avenir du bactériophage je ne pouvais espérer une pareille réussite en si peu de temps. Contre les infections staphylococciques locales, le bactériophage est un agent extraordinaire, et l'on peut dire que cette thérapeutique est presque complètement au point.

J'avais dû mes premières réussites au bactériophage répandu dans tout l'organisme : ce procédé comporte de nombreuses causes d'erreur : il se développe des antiphages qui rapidement peuvent équilibrer l'action du bactériophage. J'ai néanmoins parfois obtenu des effets saisissants. Mais l'expérience a prouvé à Jacquemaire et à moi-même qu'il valait mieux porter le bactériophage à l'endroit même de l'infection à combattre, par des injections atteignant la membrane pyogène dans toute sa circonférence : les unes périphériques, les autres profondes. Peu importe la quantité injectée : il n'y a pas plus de réaction pour 1 que pour 20 cent. cubes. Et voici ce qui se passe dans la généralité des cas.

Sédation des phénomènes douloureux, et dans les heures qui suivent : liquéfaction du pus, puis évacuation par les orifices faits pour les injections; guérison totale sans incision, ou avec incision minuscule. C'est là, Messieurs, une véritable révolution dans le traitement des infections locales à staphylocoques.

Pour les staphylococcémies, il en va autrement, et c'est ce qui fait l'intérêt du cas de Gouverneur. Il faut alors, de toute nécessité, disséminer le bactériophage dans tout l'organisme, et ce n'est pas, je viens de le dire, solution favorable. Il faut ensuite préparer, en milieu non peptoné pour éviter tout choc, un autophage injectable par voie veineuse. Le succès n'est pas, jusqu'à présent, aussi constant que pour les staphylococcies locales, mais il existe : le cas de Gouverneur en est la preuve.

Je me suis cantonné aujourd'hui dans l'étude du bactériophage antistaphylococcique, parce que c'est celui dont l'action est la plus constante, la plus saisissante. Aucune action vaccinale ne peut lui être comparée, même celle des lysats-vaccins, qui, quoi qu'en disent leurs promoteurs, ne contiennent pas forcément du bactériophage. L'étude qui a été faite dans mon laboratoire de certains d'entre eux montre que dans les échantillons examinés il n'y avait pas de bactériophage. Je résume l'action du bactériophage antistaphylococcique : quasi-instantanéité de son action dans les heures qui suivent son administration; constance de son action; large marge des doses administrées, puisque habituellement il n'y a pas de réaction. Encore une fois, il faut l'avoir vu pour le croire. Ceux d'entre vous que cette question intéressera trouveront dans mon laboratoire les indications et le bactériophage. Jacquemaire se mettra à leur disposition : ils pourront juger par les faits.

Peu importent les théories : c'est au nom des théories et tout à fait *a priori* qu'on a condamné le bactériophage. Quelle que soit sa nature

réelle, quoi qu'on pense de son mode d'action, les faits sont là, les faits dont nous ne devons être que les humbles serviteurs; et certains de ces faits, en matière de staphylococcies locales (on peut même dire la généralité), sont saisissants.

Le bactériophage présente un autre intérêt que dans les staphylococcies : il offre pour d'autres infections un secours puissant au chirurgien : mais ces faits ne sont pas aussi généraux : à chaque jour suffit sa peine, et ce serait discréditer une méthode que d'en vouloir faire une panacée universelle. Néanmoins, l'étude du bactériophage, quelle que soit sa nature, nous fait pénétrer au sein des phénomènes d'immunisation : il risque de nous avancer singulièrement dans l'étude des phénomènes de la vie, et de l'un de ces deux infinis entre lesquels nous sommes placés. Il est impossible aux chirurgiens de se désintéresser d'un aussi curieux moyen d'action, aux savants et aux philosophes de ne pas être frappés des horizons qu'il ouvre, et à tous de ne pas être reconnaissants à d'Hérelle d'une découverte vraiment géniale.

M. Maurice Chevassu : Malgré son intérêt, ce n'est pas du bactériophage que je veux parler, mais du phlegmon périnéphrétique.

En écoutant l'histoire du malade dont mon ami Gouverneur nous énumérait les abcès staphylococciques successifs, j'attendais l'abcès périnéphrétique, tant il est fréquent dans les septicémies à staphylocoques; son absence m'eût presque surpris.

Et c'est bien à partir du moment où cet abcès a été incisé qu'a commencé la chute de la température. Je ne pense pas d'ailleurs que les plus chauds partisans du bactériophage poussent l'espoir qu'ils mettent en son action jusqu'à attendre de lui la résorption d'un volumineux abcès.

Il était autrefois classique de diviser les phlegmons périnéphrétiques en primitifs et secondaires, ces derniers seuls étant consécutifs à une lésion préalable du rein. A l'heure actuelle, on est en droit de considérer tous les phlegmons périnéphrétiques, ou bien peu s'en faut, comme secondaires à une lésion rénale. Les phlegmons périnéphrétiques dits primitifs, d'ordre septicémique, sont en réalité secondaires eux aussi à des lésions rénales, constituées par des abcès miliaires plus ou moins disséminés ou agglomérés dans la substance corticale, et dont l'existence reste inaperçue si on ne la recherche pas systématiquement. Autant paraissait étrange l'extraordinaire fréquence des localisations septicémiques sur l'atmosphère périrénale, quand on n'y voyait pas l'intervention du rein, autant il est facile de la comprendre quand on envisage que le rein, grand éliminateur de microbes, comme il l'est de substances toxiques, se laisse facilement envahir dans son parenchyme, et particulièrement dans sa substance corticale, par les microbes qui cherchaient à s'éliminer par voie rénale.

Si l'existence des localisations rénales et périrénales au cours des septicémies, et spécialement au cours des septicémies à staphylocoques, est certes bien connue, leur fréquence n'est pas encore suffisamment soupçonnée.

L'attention n'est souvent attirée du côté du phlegmon périnéphrétique,

au cours des septicémies, que lorsqu'elle est attirée du côté des urines, parce que celles-ci sont troubles, contiennent des microbes, ou sont émises douloureusement. Or, la caractéristique même de l'abcès cortical à réaction périrénale, c'est de n'entraîner aucun symptôme urinaire, et souvent de respecter intégralement la limpidité des urines. Dans la majorité des cas, l'infection corticale ne communique pas avec les voies excrétrices.

C'est dire que le phlegmon périnéphrétique a, à très juste titre, la réputation d'être d'un diagnostic difficile. J'estime qu'il doit être recherché systématiquement dans tout état septicémique dont on ne s'explique pas la cause.

Quand le phlegmon périnéphrétique est douloureux, l'attention est bien attirée vers la région rénale; encore a-t-on souvent tendance à attribuer à une réaction pleurale, souvent concomitante, le point de côté costo-lombaire constaté.

Quand le phlegmon n'est pas douloureux, il n'en est plus de même. Et alors de deux choses l'une :

Ou le phlegmon périnéphrétique est développé aux dépens d'abcès de la partie basse du rein, la palpation lombo-abdominale montrant là quelque chose d'anormal mettra alors facilement sur la voie du diagnostic;

Ou, au contraire, l'abcès est développé vers la partie supérieure du rein, et la palpation ne donne aucun renseignement utilisable. Les exemples foisonnent, dans ces conditions, de malades chez lesquels on a attendu bien des semaines avant de parvenir à rattacher à un abcès périnéphrétique supérieur la fièvre continue d'un sujet septicémique.

A l'heure actuelle, la radioscopie permet de faire très facilement ce diagnostic épineux.

Un simple examen radioscopique fait constater chez ces malades que les mouvements du diaphragme droit et du diaphragme gauche ne sont pas semblables, comme ils le sont à l'état normal; un des hémidiaphragmes a ses mouvements limités, parfois même complètement abolis. Si cette limitation unilatérale des mouvementts du diaphragme n'est pas expliquée par une grosse lésion sus-diaphragmatique, elle est provoquée par une lésion sous-diaphragmatique. Si l'on a affaire à une septicémie à staphylocoques, qui touche si particulièrement le rein, l'existence d'un phlegmon périnéphrétique devient extrêmement probable.

M. **Basset** : J'ai écouté avec le plus grand intérêt le rapport de Gouverneur et ce qu'a dit Sauvé. Voici pourquoi.

J'ai dans mon service une crèche de chirurgie où j'ai à soigner un grand nombre d'abcès du sein.

Je demande donc à Sauvé s'il a l'expérience du traitement de ces abcès par le bactériophage, car si on arrivait ainsi à les guérir sans les inciser on rendrait un service énorme aux malades.

M. **Métivet** : La résorption d'un phlegmon suppuré peut parfaitement se produire sans emploi de vaccins ou de bactériophages.

J'ai présent à l'esprit un cas d'adéno-phlegmon profond suppuré de la nuque, et un cas d'abcès du sein à foyer double : l'un intraglandulaire, l'autre sous-cutané, qui se sont entièrement résorbés sous l'influence de moyens simples, sans emploi d'agents thérapeutiques biologiques.

M. **Maurice Chevassu** : Je suis loin d'avoir prétendu qu'un phlegmon périnéphrétique ne pouvait jamais guérir sans incision. J'ai moi-même publié jadis une observation de guérison de phlegmon périnéphrétique obtenue au moyen de vaccin antistaphylococcique. Mais il s'agissait d'une forme au début, dans laquelle la fièvre élevée ne datait que de quelques jours, et je pense que nous rendrions mauvais service aux vaccins, sérums, ou bactériophages, dans lesquels nous mettons tant d'espoir, en attendant d'eux la guérison d'abcès contenant un demi-litre de pus et davantage.

Si nous ne disons pas bien haut, au moins jusqu'à preuve indiscutable du contraire, que le traitement de la plupart des abcès collectés c'est l'évacuation du pus, nous risquons de voir traiter de plus en plus par des moyens purement médicaux beaucoup d'abcès que la prudence nous oblige jusqu'à nouvel ordre à évacuer. Il en adviendrait d'eux comme il advient en ce moment des infections coli-bacillaires, les plus banales de toutes nos infections urinaires. Maintenant que le coli-bacille est à la mode, nous voyons, sous prétexte qu'on a trouvé du coli-bacille dans les urines, traiter au moyen de vaccins, de sérums, ou d'autres produits plus ou moins spécifiques, des malades porteurs de pyonéphroses, de calculs, de tumeurs, d'hypertrophies prostatiques, etc., chez lesquels l'infection coli-bacillaire n'est qu'un épiphénomène et n'est susceptible de disparaître qu'avec la lésion organique qui a provoqué sa localisation.

Je ne voudrais pas qu'on tire de mes paroles la conclusion que je suis opposé aux traitements spécifiques au cours des infections chirurgicales; j'en suis, au contraire, un très chaud partisan, mais il serait dangereux qu'ils nous fissent perdre de vue l'acte essentiel de l'évacuation de l'abcès, lorsque cet abcès mérite d'être évacué.

Point n'est besoin d'ailleurs, pour drainer un abcès, de pratiquer les grandes incisions d'autrefois, et je crains qu'à ce point de vue la méthode du drainage filiforme, que nous avait apprise Chaput, ne soit un peu trop tombée dans l'oubli.

J'ai vu guérir par le simple drainage filiforme, sans l'intervention d'aucun traitement vaccinal ou analogue, des phlegmons des membres impressionnants.

Pour m'en tenir au domaine urologique, le drainage filiforme suffit à guérir le plus grand nombre des abcès urineux et la presque totalité des bubons qui jadis encombraient à eux seuls toute une salle de mon vieux service et dont à l'heure actuelle nous n'hospitalisons certainement pas dix cas par an.

DRAPIER

INSTRUMENTS DE CHIRURGIE
41, Rue de Rivoli — PARIS-Ier

présente un nouveau PROJECTEUR FRONTAL

LE FRONTO-LUX

BREVETÉ S. G. D. G.

Professeur ENRIQUE FINOCHIETTO.

LE PLUS LÉGER DE TOUS LES APPAREILS EXISTANTS ;
SE FIXE SUR TOUTES LES CALOTTES DE CHIRURGIENS, SANS SERRE-TÊTE ;
AUCUNE CHALEUR RAYONNANTE ;
DONNE UNE LUMIÈRE BLANCHE INTENSE SANS FILAMENT ;
LE COMPLÉMENT INDISPENSABLE DU SCIALYTIQUE POUR LES ÉCLAIRAGES OBLIQUES OU LATÉRAUX.

LACTOBYL

en Comprimés

PRODUIT PHYSIOLOGIQUE

DOSE : 1 à 6 par jour aux repas
(Commencer par 1 et augmenter ou diminuer suivant résultat).

à base de :

Extrait biliaire dépigmenté (Insuffisance de la sécrétion glandulaire hépato-intestinale).
Extrait total des glandes intestinales (Dyspepsie intestinale résultant de l'arrêt et de l'insuffisance de la sécrétion des glandes intestinales).
Charbon poreux hyper-activé (Fixateur des toxines microbiennes et alimentaires qu'il adsorbe).
Ferments lactiques sélectionnés (Civilisateurs de la flore microbienne intestinale).
Extrait cytoplasmique de Lam. Flex. { Stimulant des contractions musculaires libératrices du résidu de la digestion.

LE LACTOBYL
G. CHENAL, Pharmacien
46, avenue des Ternes, PARIS (17e)

CONSTIPATION

FABRIQUE D'INSTRUMENTS DE CHIRURGIE

MOBILIER CHIRURGICAL ET HOSPITALIER

APPAREILS DE STÉRILISATION

Davier à chaîne du Professeur B. CUNEO

Tabouret-Sellette

E. GUYOT

344, Rue Saint-Jacques

PARIS

ATELIERS : 7 et 9, Rue Fustel-de-Coulanges

26, Rue Pierre-Nicole

Téléph. : Odéon 25-49. R. C. Seine 232.932.

SULFARSÉNOL

DU DOCTEUR LEHNHOFF WYLD

Adopté par les Hôpitaux

PRATIQUE CHIRURGICALE : Prophylactique préventif des infections (pour ex. opérations de la langue et analogues) [*Journées médicales de Madrid*, Prof. JEANNENEY].

TRAITEMENT PRÉVENTIF et CURATIF de L'INFECTION PUERPERALE du POST-PARTUM : « Le Sulfarsénol est employé en injections sous-cutanées à la dose de 0 gr. 12 ou dans les cas plus graves 0 gr. 18. La dose de 0 gr. 12 peut être répétée trois ou quatre jours successifs.

« **Contre-indications** : éclampsie, asystolie, urémie, ictère, et les troubles graves du fonctionnement rénal ou hépatique. » (Voir : Prof. RIVIÈRE, *Paris Médical*, n° 25, juin 1925; LAPERVENCHE, *Thèse* Bordeaux, 1925; GRIMAUDEAU, *Tièse* Bordeaux, 1927.)

TRAITEMENT DES COMPLICATIONS BLENNORRAGIQUES : « 1° Dans les différentes complications de la blennorragie le Sulfarsénol nous paraît posséder une activité beaucoup plus ferme et plus constante que les autres médications employées généralement (vaccins, lait, etc.);

« 2° Les cystites, les prostatites sont, parmi les complications, celles qui sont le plus influencées par le traitement arsenical. Les orchi-épididymites, le rhumatisme évoluent aussi heureusement sous l'effet du traitement, mais il est parfois utile de recourir aux traitements adjuvants, qui sont des auxiliaires précieux de ces affections. » (Extrait des conclusions de la *Thèse* de M. HADJ Fernand, Alger 1924.)

ÉCHANTILLONS ET LITTÉRATURE A LA DISPOSITION DE MM. LES MÉDECINS

LABORATOIRE DE BIOCHIMIE MÉDICALE

R. PLUCHON, O. ✱, **Pharmacien de 1re classe**

36, Rue Claude-Lorrain, PARIS (XVIe). — TÉLÉPHONE : **Auteuil 26-62.** R. C. : Seine, 169.238.

Vente au détail : **Pharmacie LAFAT, 54, rue de la Chaussée d'Antin et toutes bonnes pharmacies.**

Fracture du sourcil cotyloïdien avec interposition du fragment,

par M. **Francisco Garcia Diaz,**
Chirurgien de l'hôpital de Oviedo.

Rapport de M. Albert Mouchet.

Notre collègue, M. Francisco Garcia Diaz, chirurgien de l'hôpital de Oviedo, nous a adressé une intéressante observation de fracture du sourcil cotyloïdien.

J. M. ..., vingt-deux ans, bien portant ordinairement, est envoyé le 3 avril 1929 dans notre service de chirurgie, avec le diagnostic de luxation récidivante de la hanche gauche. Notre première exploration nous donne l'impression d'une réduction parfaite de la luxation; le membre est en extension et en attitude correcte, une légère différence de longueur apparente avec celle du côté sain doit être mise sur le compte d'une mensuration peu exacte; la situation du grand trochanter est à peu près normale, les mouvements sont possibles, quoique difficiles et limités à cause de la douleur éprouvée par le malade.

Sous une légère anesthésie au Kélène, on croit percevoir un obstacle dans l'articulation lésée qui n'empêche cependant pas de porter la flexion de la cuisse à 100° sans grand effort; mais à ce moment la tête fémorale saute hors de la cavité cotyloïdienne, la reposition est facile avec traction en flexion-abduction.

Le malade raconte son accident de la façon suivante : huit jours avant son entrée à l'hôpital, pendant qu'il coupait du bois dans une forêt, un arbre est tombé sur lui sans qu'il pût l'esquiver tout à fait et lui a frôlé le dos en le faisant trébucher et tomber un peu plus loin sur un autre tronc d'arbre; le coup a porté sur la fesse gauche. Le blessé essaya de se redresser mais il n'y réussit point; il affirme se rappeler nettement que le membre lésé se trouvait à ce moment dans une attitude fixe d'extension et de rotation interne.

Dans une clinique d'une ville voisine de l'endroit de l'accident, furent réalisées trois tentatives de réduction sous l'anesthésie générale, mais elles furent vaines et le médecin traitant envoya le blessé à l'hôpital.

Nous portons, à l'aide de tous ces renseignements, le diagnostic de fracture du sourcil cotyloïdien et nous faisons pratiquer une radiographie. A la vue de celle-ci, nous pouvons constater, non sans quelque étonnement, que la réduction qui nous semblait cliniquement parfaite ne l'était point sur le cliché (radio n° 1). On voyait très nettement l'interposition du fragment et un déplacement de la tête fémorale qui était déviée en bas et en dehors, le fragment empêchant par conséquent le parfait emboîtement de la tête du fémur dans la cavité cotyloïdienne. Quelques particularités du cadre clinique et surtout la sensation d'obstacle aux mouvements passifs sous l'anesthésie auraient dû nous faire soupçonner l'interposition, mais

n'ayant pas pensé à cette possibilité nous n'avons pas attaché la valeur qui convenait aux symptômes que nous avions constatés.

L'*intervention* fut pratiquée le 4 avril ; nous nous proposions de refaire le sourcil cotyloïdien par la création d'une butée artificielle, utilisant si possible le fragment fracturé, comme matériel d'interposition. Anesthésie à l'éther, le malade couché sur le côté sain ; incision de l'épine postéro-supérieure à la base du trochanter. Dissociation du grand fessier, nous tombons sur un foyer de contusion. Au-dessous du faisceau formé par l'obturateur interne et les jumeaux que l'on relève avec un écarteur, nous voyons la surface brillante de la tête fémorale par une déchirure de la capsule postérieure de l'articulation. Nous faisons placer la cuisse en flexion et forte rotation interne pour réussir à désenclaver le fragment qui avait la forme d'un croissant comprenant en étendue les deux tiers postérieurs du sourcil cotyloïdien, le fragment reste fixe par son extrémité supérieure sur laquelle il avait pivoté.

Ce fait constaté, nous changeons notre plan primitif, et fixons le fragment avec quelques points de suture par son bord libre aux tissus voisins, avec l'espoir d'obtenir une consolidation satisfaisante. Suture, drainage au crin et immobilisation en extension-abduction et rotation interne pendant cinq semaines ; cicatrisation *per primam*.

Actuellement, au bout de deux mois après l'opération, le malade marche appuyé sur deux cannes et il se plaint de douleur et faiblesse lorsqu'il s'appuie sur le membre lésé. La mobilisation est possible en flexion jusque 90°, en abduction à peine 45° et rotation très limitée.

La radiographie n° 2, faite à ce moment, montre le fragment non consolidé. En résumé, le résultat est médiocre jusqu'à présent.

Deux points sont importants à considérer à notre avis :

1° L'interposition du fragment que nous croyons produite par la réduction faite peut-être avec des manœuvres un peu brutales (puisque d'après nos renseignements elle fut plutôt laborieuse) ;

2° L'intervention réalisée nous faisait attendre un meilleur résultat. Nous croyons qu'il était difficile d'obtenir une fixation parfaite du fragment, puisque ses petites dimensions ne permettaient pas l'emploi des méthodes habituelles de fixation métallique, que ce serait peut-être une solution plus raisonnable de tenter de corriger l'insuffisance d'appui de la tête fémorale par la création d'un butoir osseux artificiel, solution plus compliquée, mais de résultat sûrement plus favorable.

J'ai laissé la parole à M. Diaz et je n'ai que peu de choses à ajouter aux commentaires dont il a fait lui-même suivre sa communication.

La fracture du sourcil cotyloïdien est une lésion traumatique rare ; son coincement semble certainement exceptionnel dans l'articulation. Je crois volontiers, avec M. Diaz, que les tentatives de réduction trop prolongées et surtout trop brutales auxquelles le blessé a été soumis ne sont pas étrangères à ce coincement intra-articulaire qui ne se serait peut-être pas produit autrement.

A ce titre seul, l'observation de M. Diaz méritait d'être rapportée.

Son intérêt ne réside pas seulement dans les caractères anatomiques mais encore dans le mode de traitement de cette fracture.

Au cours de l'opération, M. Diaz a cru pouvoir fixer le fragment aux tissus voisins par son bord libre. Mais, de l'aveu de l'opérateur, cette fixation n'a pu être satisfaisante en raison de la petitesse du fragment et le résultat fonctionnel a été médiocre.

Aussi M. Diaz regrette-t-il de n'avoir pas cherché à créer une butée osseuse, en utilisant au besoin le fragment comme greffon.

Il me semble, comme à lui, que cette opération eût été plus efficace et qu'elle eût permis une restitution fonctionnelle meilleure.

Je vous propose, Messieurs, de remercier M. Diaz de son intéressante observation et de la publier dans nos Bulletins.

COMMUNICATION

Nouveau procédé de suture,

par M. **André Chalier**, membre correspondant national.

J'utilise depuis quelques mois un point de suture, que je crois nouveau, et qui peut rendre service dans plusieurs circonstances.

Ce point est très simple, puisqu'il est constitué, comme le point de suture ordinaire, par une anse et par un nœud double ou triple. Sa seule particularité est d'être « un point inversé », c'est-à-dire que le nœud n'est pas superficiel, mais profond, situé en arrière des deux lèvres réunies par la suture. Tandis que, dans le point de suture habituel, les deux chefs du fil ressortent par la face superficielle des deux lèvres que le serrage va affronter et accoler, dans le nouveau point les deux chefs ressortent par la face profonde de chaque lèvre et le serrage de ces deux chefs place obligatoirement le nœud à la face profonde.

Les figures ci-jointes montrent mieux que ne saurait le faire une description la façon bien simple dont il faut passer isolément les deux chefs du fil pour les nouer à la face profonde (fig. 1, 2, 3 et 4). Elles montrent aussi l'aspect d'une suture à points séparés ainsi obtenue en utilisant, par exemple, des crins de Florence perdus pour la suture aponévrotique dans une laparotomie (fig. 5).

C'est précisément là, à mon avis, l'utilisation principale de ce nouveau point de suture. Je crois, en effet, que, dans la fermeture des laparotomies aseptiques, si l'on veut obtenir une solidité parfaite, il est nécessaire de recourir, pour les sutures aponévrotiques, aux points perdus exécutés avec

un matériel non résorbable. Pour si aseptiques que puissent être les fils de soie ou de lin, ils donnent et m'ont donné quelquefois des ennuis. Je les ai remplacés systématiquement par le crin de Florence, un peu fort, qui joint aux avantages de la solidité ceux de l'asepsie et de la tolérance la plus complètes. Son seul inconvénient était, dans la suture classique, de tra-

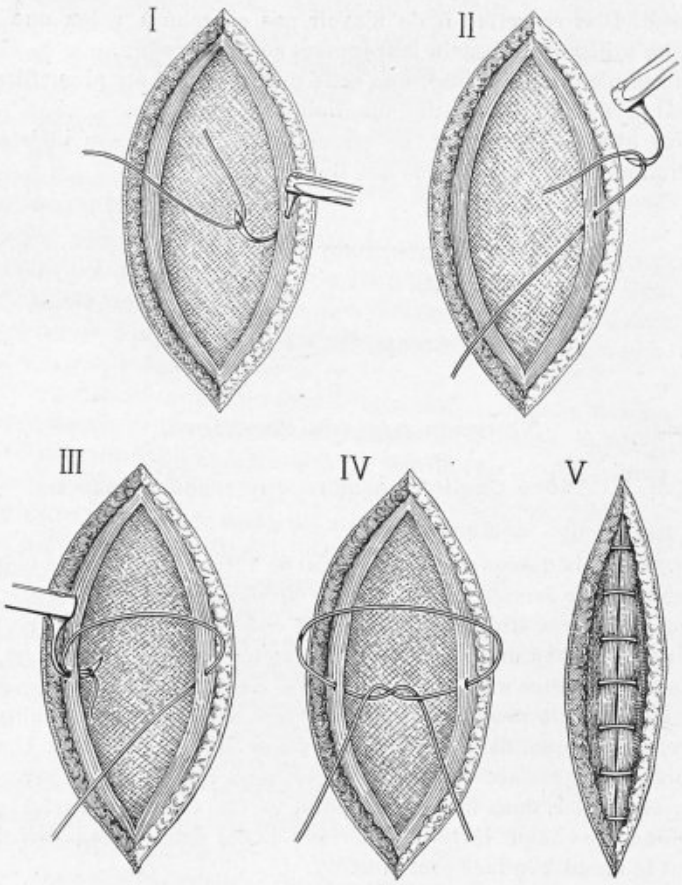

Fig. 1 à 5.

duire sa présence par des nœuds assez volumineux qui pouvaient se percevoir à la palpation à travers la peau et qui, sans être vraiment douloureux, intriguaient bon nombre d'opérés. Avec le nœud profond, cet inconvénient n'existe plus. La suture est à la fois esthétique et solide, et, grâce à la sécurité qu'elle donne, il sera permis, comme je le fais systématiquement depuis longtemps, de faire lever ses opérés le troisième, le quatrième ou le cinquième jour, et cela sans le moindre risque d'éventration. Ce *lever précoce* me paraît constituer non seulement un gain de temps considérable

pour l'opéré, régulièrement guéri en dix à douze jours, mais aussi un des meilleurs traitements préventifs de la phlébite et de l'embolie.

J'utilise donc les points perdus au crin de Florence à nœuds profonds *dans toutes les sutures aponévrotiques des opérations aseptiques*, qu'il s'agisse de hernies, d'éventrations, ou des laparotomies de toutes sortes, hautes ou basses, verticales, transversales (fig. 6) ou obliques. Suivant les

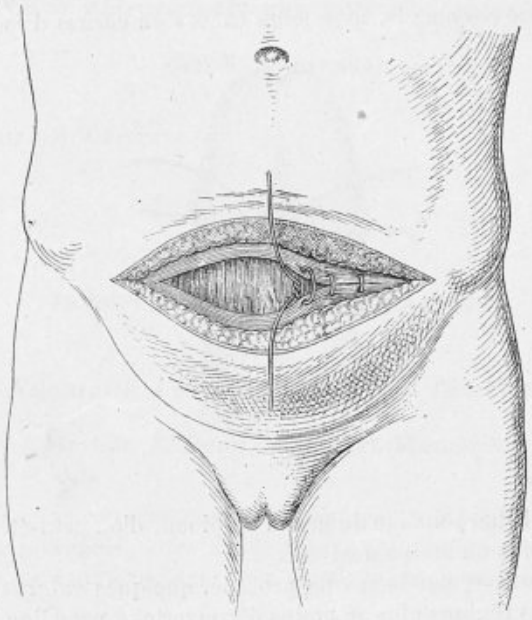

FIG. 6.

cas, je me contente de quelques points espacés, dans l'intervalle desquels je fais la suture au catgut ou, au contraire, je ne me sers que du crin de Florence, de bout en bout.

Voici, en dehors des sutures aponévrotiques, d'autres utilisations de la suture à nœuds profonds. La plus intéressante me paraît résider dans l'opération du phimosis (fig. 7), où il est aisé d'obtenir une *suture cutanéo-muqueuse* avec des points séparés de *catgut fin*, qui est presque complètement invisible. Dès lors, l'opération ne nécessite pour ainsi dire aucun pansement; la gêne et les douleurs occasionnées par les points de suture habituels, par les agrafes ou par les serre-fines qui empêchent plus ou moins le nettoyage de la région et s'accrochent à la gaze du pansement, n'existent plus. Il y a là une nouvelle technique qui vaut d'être essayée.

Les mêmes avantages se retrouvent, comme j'ai pu m'en rendre compte, si l'on agit de la même façon après l'ablation des kystes de Bartholin, après

l'excision des fistules anales et dans toutes les sutures périnéales comme, par exemple, dans la périnéorraphie postérieure, où des fils visibles, résorbables ou non, sont bien gênants.

Dans la chirurgie de la langue, des lèvres, des joues, on pourra également utiliser les points perdus au catgut, chromé ou non, et à nœuds profonds, ce qui favorisera beaucoup l'asepsie et la visibilité de la région.

Dans la chirurgie gastro-intestinale, je crois aussi qu'il y a intérêt, même dans les surjets séro-séreux, à dissimuler les nœuds, car rien ne nous prouve que ces nœuds, avec leurs chefs « en cornes d'escargots », ne

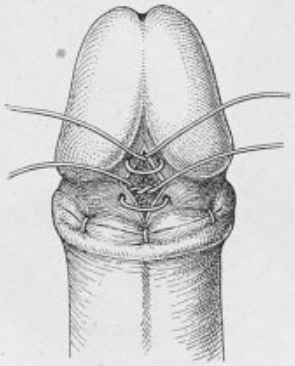

FIG. 7.

favorisent pas le harponnage du grand épiploon, d'où peut-être la création d'adhérences plus ou moins nocives.

Enfin j'ai essayé, par le même procédé, quelques *sutures cutanées au catgut*, dans des régions plus ou moins découvertes à peau fine (cou, seins) : à condition d'employer un catgut très fin et des points très rapprochés de la tranche cutanée, on peut obtenir, avec le minimum de difficultés, des réunions presque comparables à celles des sutures intradermiques.

PRÉSENTATION DE MALADE

Fistulisation spontanée de l'anse sigmoïde à la fesse droite. Cure chirurgicale par voie abdominale,

par M. Vanlande.

Rapporteur : M. Okinczyc.

PRÉSENTATION DE RADIOGRAPHIES

Anomalie d'ossification du col fémoral,

par MM. J. Belot et Albert Mouchet.

Ayant eu l'occasion d'examiner dernièrement trois petites sœurs naines, originaires de Lithuanie, nous avons trouvé chez les deux aînées (seize et dix-huit ans), en radiographiant leur squelette, un aspect anormal du col fémoral.

Chez la jeune fille de seize ans, on observe sur la face antérieure des deux cols fémoraux, dans leur moitié supérieure, une série de traînées opaques, presque toutes parallèles les unes aux autres, en forme de stalactites. Il y a des traînées plus courtes alternant avec de plus longues.

L'aspect est assez analogue aux « coulées de bougie » décrites par André Léri, dans cette affection curieuse qu'il a appelée « mélorhéostose ». Mais ici les traînées sont plus régulières, moins denses, et l'os d'où elles partent n'est nullement éburné.

Chez la sœur aînée (dix-huit ans), l'aspect des cols fémoraux est analogue dans l'ensemble ; mais les traînées sont moins régulières, elles forment plutôt une plaque semi-ovalaire à convexité inférieure, qui s'arrête en haut au cartilage jugal. D'autre part, elles sont interrompues de-ci de-là par des zones claires, de sorte que l'aspect général est surtout pommelé, tigré.

Nous parlons d' « anomalie » parce qu'il nous paraît impossible d'admettre que nous ayons affaire à une maladie du squelette au début. Il n'existe pas le moindre symptôme douloureux, pas le moindre trouble fonctionnel du côté des hanches.

Quelle est la signification de cette anomalie? Nous l'ignorons; c'est la première fois que nous constatons un aspect semblable et nous ne l'avons pas vu signalé au cours de nos lectures.

Nous ne croyons pas que cette anomalie constitue une particularité du squelette fémoral des nains. D'ailleurs la petite sœur de huit ans, dont la tête fémorale droite est atteinte d'ostéochondrite typique, a, du côté gauche dont elle ne souffre pas, un col fémoral absolument normal.

M. Mauclaire : Une hypercalcification semblable a été signalée au niveau du rebord cotyloïdien, à sa partie supérieure (Ruhe) et au sommet de l'ischion.

Le Secrétaire annuel, F. CADENAT.

Imprimerie de la Cour d'Appel, 1, rue Cassette, Paris

BULLETINS ET MÉMOIRES

DE LA SOCIÉTÉ NATIONALE DE CHIRURGIE

Séance du 30 octobre 1929

Présidence de M. Cunéo, *président.*

PROCÈS VERBAL

La rédaction du procès-verbal de la précédente séance est mise aux voix et adoptée.

CORRESPONDANCE

La correspondance comprend :

1° Les journaux et publications périodiques de la semaine.

2° Des lettres d'excuses de MM. Rouvillois et Labey.

3° Une lettre de candidature de M. Villechaise (de Toulon) à une place de membre correspondant national.

4° Un travail de M. Guillemin (de Nancy) intitulé : *Déchirure de la veine sous-clavière par fracture fermée de la clavicule.*

M. Moure, rapporteur.

5° Un travail de M. Murard (du Creusot) intitulé : *Troubles vaso-moteurs et hyperesthésiques consécutifs à une rachianesthésie. Traitement par névrotomie du nerf moteur interne.*

M. Basset, rapporteur.

6° Un travail de M. Polony (de Belfort) intitulé : *Volvulus d'un mégacôlon sigmoïde.*

M. Basset, rapporteur.

7° Un travail de M. Duval (Le Havre) intitulé : *Deux cas d'appendicite herniaire aiguë.*

8° Un travail de MM. A. Guillemin et J. Lanzot (de Nancy) intitulé : *A propos d'un cas d'hématocolpos latéral avec pyocolpos.*

M. Martin, rapporteur.

9° Un travail de M. Boppe intitulé : *Arthrite chronique de la hanche avec luxation pathologique. Opération de Whitman.*

M. Dujarier, rapporteur.

NÉCROLOGIE

Le Président annonce à la Société le décès de M. le Dr Th. Tuffier, survenu le 27 octobre, et procède à la lecture du discours qu'il a prononcé aux obsèques.

Discours prononcé par le Président aux obsèques de M. Tuffier.

Au nom de tous les membres de la Société nationale de Chirurgie, dont M. Tuffier fut un des plus brillants présidents, j'apporte à notre collègue l'hommage de notre grande sympathie et de nos profonds regrets.

Il m'est impossible de résumer ici, même sommairement, la carrière scientifique de M. Tuffier et encore moins d'énumérer ses nombreux travaux qui ont porté sur presque toutes les branches de la chirurgie. Nous désirons simplement évoquer la figure de celui qui fut un des plus grands chirurgiens de son époque et un des maîtres de l'École chirurgicale française.

Lorsque je vis pour la première fois M. Tuffier, ce fut dans le grand amphithéâtre de l'École pratique. Jeune provincial, à peine débarqué à Paris, je poussai timidement la porte de l'amphithéâtre et je tombai dans une salle comble, et pourtant silencieuse, tant était intense l'attention des auditeurs. Tuffier devait avoir trente-deux à trente-trois ans. Il était déjà chirurgien des hôpitaux depuis quatre ans, agrégé depuis deux ans. Grand, mince, d'allure souple et élégante, il parlait en marchant dans l'hémicycle. Ses cheveux drus rejetés en arrière et sa barbe taillée en pointe étaient d'un noir de jais et encadraient un visage auquel un nez aquilin et des yeux noirs très perçants, cachés sous deux arcades sourcilières saillantes, donnaient un caractère très spécial d'énergie et d'autorité. Il suffisait de l'entendre un instant pour subir cette emprise très particulière que dégagent seuls les grands enseigneurs.

Malgré son jeune âge, Tuffier présentait déjà un très rare talent professionnel. Exposée par lui, la question la plus complexe apparaissait simple ; les symptômes d'une maladie se classaient sans effort, à leur rang d'importance ; des formules brèves et saisissantes mettaient en valeur les points capitaux. Une question apprise de Tuffier était, pour l'élève, une question sue.

Je revis Tuffier quelques années plus tard ; ce fut dans son service de Beaujon. De l'ancien service, mal disposé, non moins mal installé, il avait fait quelque chose de très présentable et sa seule présence suffisait d'ailleurs à suppléer à ce qui pouvait manquer.

C'était presque une satisfaction d'ordre artistique que de le voir opérer, entouré des derniers perfectionnements et toujours reconnaissable malgré

les voiles protecteurs qui ne laissaient passer que son lumineux regard. Avec ses gestes vifs et précis il achevait rapidement une première opération, aussitôt suivie d'une deuxième, puis d'autres encore. Entre deux actes opératoires, M. Tuffier indiquait rapidement l'histoire clinique du malade, les indications de l'intervention, le plan de celle-ci.

Je fus frappé du nombre considérable d'étrangers que contenait l'amphithéâtre. Ils appartenaient à tous les pays. M. Tuffier est en effet un des chirurgiens français les plus connus à l'étranger. *Doctor honoris causa* de plusieurs Facultés étrangères, titulaire de nombreux ordres ou médailles de tous pays, il a eu très jeune une renommée mondiale hautement méritée.

Les travaux de M. Tuffier sont en effet des plus nombreux. Il ne saurait être question d'en faire ici une énumération même incomplète.

Mais est-il possible cependant de passer sous silence la part prise par M. Tuffier dans l'introduction de la rachianesthésie en France, aussitôt après que Bier l'eut découverte en Allemagne? Ses recherches sur la chirurgie du tube digestif, des voies biliaires, celles sur la plèvre et le poumon, qui l'amènent à inventer le pneumothorax extrapleural, ses interventions sur les gros vaisseaux de la base du cœur, sur les anévrismes, etc., sont toutes des travaux de premier plan.

Donnons cependant une place toute particulière aux nombreuses recherches de Tuffier sur la technique des interventions sur le rein. Élève de la grande Ecole de Necker, il eût pu s'illustrer dans la chirurgie des voies urinaires, mais on ne peut que se féliciter de son orientation définitive vers la chirurgie générale.

Novateur, ce mot revient constamment à l'esprit quand on parle de Tuffier. Pendant toute sa carrière, Tuffier a toujours été séduit par l'attrait du nouveau : nous l'avons vu introduire en France la rachianesthésie. N'est-ce pas à lui que nous devons la connaissance des travaux de Wright avec leurs incalculables conséquences?

C'est aussi à Tuffier qu'appartiennent les premières tentatives d'enseignement de la chirurgie expérimentale. A cette époque, la Faculté était dépourvue de toute installation permettant d'opérer avec sécurité sur l'animal. Ce fut à la Sorbonne, dans le laboratoire de Dastre, que Tuffier arriva à créer un service où il put faire exécuter par des élèves les interventions gastro-intestinales sur l'animal vivant. C'est là aussi qu'il procéda à ses premières recherches de chirurgie pulmonaire. Il a fallu de longues années pour que cette initiative fût reprise, et lorsque Tuffier visita le service opératoire pour chiens, créé dans mon laboratoire, il avait le droit de dire qu'il avait été le premier à montrer tout l'intérêt qu'une installation de ce genre pouvait présenter, tant au point de vue des recherches originales qu'au point de vue de l'enseignement.

Cet amour du nouveau ne le devait-il pas à son éternelle jeunesse? Les ans passaient en effet sur lui sans paraître le toucher. Si son visage s'était creusé, son regard restait toujours aussi vif et aussi perçant, sa taille aussi

droite, son pas aussi vif. C'est, je crois, cette jeunesse d'esprit et de corps qui faisait de lui un habitué toujours fidèle de notre vieille Société. Il savait que c'était surtout dans cette enceinte qu'étaient discutées les idées nouvelles et il aimait, de temps en temps, reprendre la parole pour rappeler la part quelquefois déjà lointaine qu'il avait prise à un genre d'intervention que l'on présentait comme étant nouveau. J'étais souvent son voisin de séance et je conserve très vif le souvenir de cette séduction qui émanait de sa personne et qui était faite d'un mélange subtil de bienveillance et d'autorité.

Est-il besoin d'insister sur les succès de tout ordre que devait récolter, presque sans les chercher, un homme aussi doué? Clientèle considérable et princière, titres et décorations étrangers les plus demandés, membre d'honneur des associations chirurgicales des plus grands pays, président de plusieurs Congrès, etc., rien ne lui a manqué que la toge professorale, dont il n'eut d'ailleurs nul besoin. Pour tous, il était le professeur Tuffier et, ayant tous les droits à ce titre, il le porta malgré lui et malgré les autres, sans avoir à en supporter les inconvénients.

Un homme de cette envergure ne pouvait manquer d'ennemis. Mais à cette heure suprême tous ceux qui ont le sentiment de la justice se doivent de saluer la grande figure de cet homme qui fut un des plus grands chirurgiens de son temps.

PAUL LECÈNE

(1878-1929)

Décès de M. Lecène, secrétaire général.

Mes chers collègues,

J'aï la pénible mission de vous annoncer la mort de notre secrétaire général, le professeur Lecène, survenue hier dans la soirée.

Je suis moi-même si douloureusement frappé par cette mort, à laquelle il me paraît presque impossible de croire, que je vous prie de m'excuser si mes paroles sont impuissantes à bien traduire ma pensée.

J'ai connu Lecène dès le début de ses études médicales. Il était externe de Terrier quand j'étais l'interne de celui-ci. Depuis, je l'ai toujours suivi dans ses concours jusqu'à la dernière étape qui l'a conduit au professorat.

Dans une même journée nous nous rencontrions plusieurs fois : à l'heure des examens, à l'heure de la contre-visite dans notre maison de santé. Et, grâce à votre vote, vous nous aviez encore rapprochés comme président de votre Société et comme secrétaire général.

Comment ne pas être entièrement conquis par un tel homme quand on était aussi souvent à son contact.

Sous sa forme athlétique, sous un abord quelquefois un peu rude, Lecène cachait un cœur profondément ouvert et toujours fidèle à ceux qu'il aimait. Je crois traduire la pensée générale en disant qu'il avait la sympathie de tous.

Ce n'est pas le moment de dire ce qu'était Lecène au point de vue scientifique. Mais nous sommes tous d'accord pour reconnaître que la chirurgie française a fait aujourd'hui une perte irréparable. Ce n'est pas seulement un chirurgien des plus habiles et des plus instruits qui disparaît. C'est, également, un grand esprit et un grand savant. D'une culture des plus raffinées qu'il tenait de son origine universitaire, Lecène possédait une instruction littéraire et scientifique des plus étendues. La liste de ses travaux est déjà suffisante pour illustrer un homme. Que nous eût-il donné encore si cette mort aussi cruellement prématurée n'avait pas interrompu sa magnifique carrière?

Mes chers collègues, la mort de notre secrétaire général, les circonstances dans lesquelles elle s'est produite, l'immensité des regrets qu'elle inspire, tout me porte à vous demander de lever définitivement la séance et de reporter notre prochaine réunion à mercredi prochain.

La proposition du Président est mise aux voix et adoptée à l'unanimité.

La séance est levée en signe de deuil.

Le Secrétaire annuel, F. CADENAT.

Imprimerie de la Cour d'Appel, 1, rue Cassette, Paris



BULLETINS ET MÉMOIRES

DE LA SOCIÉTÉ NATIONALE DE CHIRURGIE

Séance du 6 novembre 1929.

Présidence de M. Cunéo, *président.*

PROCÈS-VERBAL

La rédaction du procès-verbal de la précédente séance est mise aux voix et adoptée.

CORRESPONDANCE

La correspondance comprend :

1° Les journaux et publications périodiques de la semaine;

2° Du professeur Prat (de Montevideo) un télégramme de condoléances à l'occasion du décès du professeur Lecène.

3° Des lettres de candidature du Dr Yovtchitch (de Belgrade) à une place de membre correspondant étranger; des Drs Charbonnel, Clavelin, Guillemin aux places de membre correspondant national.

4° Un travail de M. Ferry (de Strasbourg) intitulé : *Epithélioma du col restant après hystérectomie sub-totale.*

M. Robert Monod, rapporteur.

5° Un deuxième travail de M. Ferry intitulé : *Les indications thérapeutiques actuelles du cancer de la verge. A propos d'un cas guéri depuis quatre ans et demi.*

M. Robert Monod, rapporteur.

6° Un mémoire de M. Fiolle, membre correspondant national : *A propos des pancréatites chroniques avec ictère.*

7° Un travail de M. Wilmoth (de Paris) intitulé : *Arthrodèse extra-articulaire de la hanche pour coxalgie en évolution.*

M. Sorrel, rapporteur.

8° Un travail de M. le professeur Tanacesco (de Bucarest) intitulé : *Un cas d'exophtalmos pulsatile traumatique.*

M. Proust, rapporteur.

9° Un travail de M. Amandio Pinto (de Lisbonne) intitulé : *Encéphalographie artérielle.*

M. de Martel, rapporteur.

10° Un travail de MM. Guillemin et Mathieu (de Nancy) intitulé : *Spondylite typhique.*

M. Lance, rapporteur.

11° Un travail de M. Murard (du Creusot) intitulé : *Ostéomyélite primitive du frontal.*

M. Martin, rapporteur.

12° Un travail de M. Sikora (de Tulle) intitulé : *Spasme de l'œsophage avec dysphagie chez un cancéreux au début. Gastrostomie.*

M. Gernez, rapporteur.

13° Un mémoire de MM. Jean Piquet et G. Cyssau (de Lille) sur : *Les abcès primitifs des os*, pour le prix Ricord.

14° Un mémoire de MM. André Guibal et Louis Marchand (de Montpellier) sur : *L'arthrodèse tibio-tarsienne*, pour le prix Dubreuil.

15° Un mémoire de M. Henri Fischer (de Bordeaux) intitulé : *De l'hypophalangie dans ses rapports avec l'hyperdactylie*, pour le prix Dubreuil.

16° Un deuxième mémoire de M. Henri Fischer intitulé : *Les dysmorphies congénitales du rachis et leurs syndromes cliniques*, pour le prix Jules Hennequin.

A PROPOS DU PROCÈS-VERBAL

Le bactériophage en injection intraveineuse,

par M. A. Gosset.

La voie intraveineuse d'inoculation du bactériophage, au sujet de laquelle notre collègue, M. Gouverneur, a rapporté une observation très intéressante de M. Davioud, a été également utilisée avec succès dans mon service par mon chef de clinique, M. A. Raiga, dans une pyohémie à staphylocoque.

Il s'agissait d'un homme de vingt-six ans qui avait un grave phlegmon diffusé au bras gauche et à la moitié supérieure de l'avant-bras. Par les multiples fistules qu'il présentait, des instillations de bactériophage ont été faites sans succès. De larges débridements n'amenèrent pas non plus la chute de la température qui continua à osciller autour de 40°; de même l'irrigation continue au Dakin ne provoqua aucune amélioration. Entre temps, apparurent successivement une funiculite gauche avec participation épididymo-testiculaire, une localisation douloureuse au niveau du coude droit avec empâtement, une péri-phlébite de la saphène gauche avec formation de trois abcès, l'un au triangle de Scarpa, un autre en regard du canal de Hunter, le troisième au mollet.

Le staphylocoque trouvé dans le phlegmon était phago-résistant ; le germe extrait de l'abcès de la cuisse par ponction était, au contraire, lysable au premier passage par le stock-staphy-phage ; d'ailleurs, l'instillation de ce bactériophage dans l'abcès avait provoqué une chute temporaire de la température. L'hémoculture enfin était négative. Une injection intraveineuse de 5 cent. cubes de stock-staphy-phage dilué dans 330 cent. cubes de sérum physiologique a été faite très lentement (trois quarts d'heure). Aussitôt après se produisit un grand frisson avec élévation de la température à 40°3. Le soir, la température était à 37°3. Dès le lendemain, la rougeur le long de la saphène disparaissait et les abcès se résorbèrent en trois jours. La courbe thermique très nettement modifiée dans son allure générale baissa progressivement : l'apyrexie était obtenue le neuvième jour après l'injection intraveineuse. Ce délai est expliqué par la dualité des germes en cause au point de vue de leur résistance vis-à-vis du bactériophage : la pyohémie guérie, la suppuration au niveau du phlegmon continua encore quelques jours. Actuellement, la cicatrisation est en bonne voie.

D'autre part, à propos du traitement des suppurations par le bactériophage, notre collègue M. Basset a demandé si celui des abcès du sein avait été tenté. Je dois dire que mon chef de clinique, M. A. Raiga, a traité avec succès, dans mon service, onze mastites aiguës de l'allaitement : l'exposé de son travail fera l'objet d'un prochain rapport.

Le bactériophage utilisé pour l'injection intraveineuse a été préparé par le professeur F. d'Hérelle (staphy-phage de stock en suspension dans du sérum physiologique).

RAPPORTS

Troubles vaso-moteurs et hyperesthésiques consécutifs à une rachianesthésie. Traitement par névrotomie des honteux internes,

par M. **Jean Murard** (Le Creusot).

Rapport de M. Antoine Basset.

Voici l'observation du Dr Murard :

Mme L..., cinquante-quatre ans, vient consulter le 18 avril 1929 pour du prurit vulvaire, avec douleurs périnéales. Elle a subi en juin 1922 une hystérectomie subtotale pour fibrome pratiquée par un de mes collègues et faite sous *rachianesthésie*. La malade dit qu'elle a commencé à éprouver les troubles actuels dans les premiers jours qui suivirent l'intervention. Elle se serait plainte à son opérateur, qui n'aurait rien remarqué d'anormal, et, depuis lors, elle a toujours souffert, sans modification ni aggravation de son état, mais d'une manière continue et pénible, qui l'a conduite successivement vers plusieurs médecins sans qu'elle puisse obtenir aucun changement.

Ces douleurs sont de deux ordres. D'abord sensation de pesanteur périnéale, qui semble avoir son siège dans la vessie ; envie constante d'uriner. La nuit, Mme L... se lève deux fois pour uriner; il lui semble que sa vessie est toujours remplie. En second lieu, prurit vulvaire qui semble aller en augmentant, et qu'elle essaye en vain de calmer en se grattant. Elle insiste bien sur ce fait que ces symptômes ont apparu aussitôt après l'intervention.

A l'examen la région vaginale et vulvaire est le siège d'une rougeur diffuse. Le vagin est légèrement sensible au toucher, le moignon du col est atrophié, et à peine perceptible. La vulve est légèrement colorée.

L'urine est limpide, sans albumine, ni sucre. La miction s'exécute facilement.

A la cystoscopie : aucun résidu; la muqueuse vésicale, de coloration normale, ne présente aucune trace d'ulcération, ni de longueur; le pourtour du col n'offre aucune irrégularité. Orifices urétéraux normaux; le cathétérisme des uretères est facile des deux côtés. Il ramène une urine de valeur égale à droite et à gauche.

En somme, c'est uniquement sur des signes subjectifs que l'examen repose. Ajoutons qu'il n'y a pas d'hyperesthésie sur le territoire des nerfs périnéaux, et rien à l'examen des divers appareils.

Le chirurgien qui avait opéré cette malade a donné les renseignements suivants sur l'opération :

« *Opération du 1er juin 1922.* — Hystérectomie subtotale pour fibrome par incision de Pfannenstiel, selon la technique classique, sans aucun incident.

« La rachianesthésie a été conduite de la façon suivante. Une heure auparavant, injection hypoesthésique. Rachianesthésie en position assise, faite dans l'espace sacro-lombaire. Evacuation préalable de 20 cent. cubes de liquide céphalo-rachidien. La substance injectée est l'allocaïne Lumière (la dose n'est pas indiquée). L'injection est faite sans barbottage, et lentement (deux minutes). Après l'injection, la malade est placée en position horizontale; elle n'est mise en Trendelenburg qu'après l'ouverture de la cavité abdominale. »

Après avoir essayé, dit Murard, un traitement médicamenteux qui ne donna aucun résultat, je fis des applications de radiothérapie sur la région vulvaire ; elles semblèrent au début procurer quelque soulagement, mais celui-ci fut de courte durée. Aussi je me décidai à intervenir, et proposai la résection des deux nerfs honteux internes, que je pratiquai le 19 juillet.

Intervention : 19 juillet 1929, résection des nerfs honteux internes des deux côtés en commençant par le côté droit. Suites locales très simples.

La malade a été très soulagée. Elle a été examinée en détail pour la dernière fois le 29 août, soit quarante jours après l'opération. Les deux ordres de symptômes qu'elle accusait ont été inégalement influencés.

1° Le prurit ano-vulvaire a disparu. L'examen du périnée montre que le vagin a repris une coloration normale, il n'est plus sensible au toucher. Auparavant, il existait une certaine sécrétion vaginale qui occasionnait de légères pertes incolores : cette sécrétion est tarie. Il n'y a pas d'anesthésie complète du périnée, ni de la vulve, ni du vagin, bien que la section nerveuse ait été complète. La vessie n'est pas prolabée.

2° Les signes subjectifs de pesanteur périnéale, bien que très améliorés, n'ont pas complètement disparu. La malade déclare qu'elle se sent à ce point de vue beaucoup mieux qu'avant l'intervention, mais elle accuse encore la persistance de quelque gêne. En outre, elle est actuellement encore un peu gênée dans la marche par les deux cicatrices, mais il n'y a rien de particulier à leur niveau, et cette gêne n'est vraisemblablement que passagère.

Dans le travail qu'il nous a envoyé Murard fait suivre son observation de l'exposé de longues et intéressantes considérations que je vous demande la permission de résumer.

La première question qu'il aborde est celle de *la cause* des troubles dont se plaignait sa malade.

Pour lui l'hystérectomie antérieurement pratiquée n'en est pas responsable. Subtotale, elle n'a pas pu entraîner de troubles graves dans la statique du périnée et dans la position de la vessie qui d'ailleurs n'était pas prolabée; d'autre part les sections nerveuses faites pendant l'opération, en particulier au niveau des pédicules vasculaires, ne peuvent expliquer l'apparition du prurit vulvaire et de la sensation de pesanteur périnéale.

En revanche Murard incrimine la rachianesthésie par l'intermédiaire de la probable lésion traumatique d'une racine nerveuse piquée par l'aiguille lors de la ponction lombaire.

Il fonde son opinion sur les raisons suivantes : les troubles présentés par sa malade avaient l'allure de troubles vaso-moteurs; ils avaient débuté tôt après l'hystérectomie; ils étaient bien localisés; enfin ils n'avaient subi aucune modification depuis leur apparition.

De plus, Murard se demande si le fait de pratiquer la ponction dans l'espace sacro-lombaire, ainsi que cela avait eu lieu, ne prédispose pas, dans une certaine mesure, à la piqûre des racines de la queue de cheval.

Dans mon rapport au Congrès français de Chirurgie de 1928 sur la rachianesthésie, j'ai nettement envisagé la possibilité de lésions traumatiques de la moelle et des racines par piqûre avec l'aiguille de ponction lombaire et je crois à la possibilité de ces lésions; mais, d'autre part, en étudiant aussi complètement que possible les accidents consécutifs à la rachianesthésie, je n'ai jamais rencontré parmi les séquelles nerveuses d'accidents comparables à ceux de la malade de Murard.

Celui-ci déclare d'ailleurs que de pareils accidents doivent être très rares, et qu'ils ont pu passer inaperçus. Cela est possible, sans plus.

Les raisons que donne Murard, pour attribuer à la rachianesthésie les accidents présentés par sa malade, sont-elles convaincantes? Murard lui-même dit qu'il a l'impression et non la certitude que c'est la rachianesthésie qui est responsable.

Il fait bien, à mon avis, de s'exprimer avec cette prudence, car, sans vouloir innocenter systématiquement la rachianesthésie dont je sais les inconvénients et les dangers, je ne crois pas du tout à sa responsabilité dans le cas qui nous occupe.

La malade de Murard ne présentait, en dehors de son prurit et de sa sensation de pesanteur, aucun trouble paralytique, trophique ou de sensibilité, contrairement à ce qui se passe en général lorsqu'il s'agit de lésions traumatiques des éléments nerveux.

Je ne vois pas, d'autre part, pourquoi l'aiguille à ponction lombaire aurait, lorsqu'on l'enfonce dans l'espace sacro-lombaire, plus de chances de piquer les cordons nerveux. Ceux-ci sont au contraire d'autant moins nombreux dans la citerne terminale arachnoïdienne qu'on se porte davantage vers le bas, et pour Le Filliâtre c'est justement cet espace qui est le lieu d'élection de la ponction parce que c'est là que le lac arachnoïdien a son maximum d'étendue.

Je ferai remarquer par ailleurs qu'il est un facteur étiologique, au moins possible, dont Murard ne parle pas : c'est la castration.

Le prurit vulvaire fait partie des troubles vaso-moteurs et nerveux qui peuvent apparaître chez la femme après la ménopause. Pourquoi la castration chirurgicale ne pourrait-elle pas avoir le même effet?

Somme toute, et comme cela est si fréquent, nous ne pouvons faire que des suppositions sur la pathogénie des accidents présentés par la malade de Murard. Mais pour ce qui est de la responsabilité de la rachianesthésie elle ne me paraît pas du tout démontrée.

La seconde question qu'aborde Murard est celle du *traitement*.

Après échec des moyens médicaux et de la radiothérapie, il a eu recours à l'intervention.

Il a rejeté la sympathectomie par dénudation des hypogastriques ou section du nerf présacré pour ces deux raisons : que cette intervention vaut surtout contre les algies pelviennes, et qu'elle nécessitait une nouvelle laparotomie. Je ne puis que l'approuver.

Il a donc pratiqué la section bilatérale du nerf honteux interne, parce que le prurit vulvaire prédominait sur les autres troubles et qu'il est le plus souvent favorablement influencé par cette section.

En fait sur ce point le résultat cherché a été atteint; le prurit a disparu, et si, par ailleurs, l'opérée de Murard garde encore une légère sensation de pesanteur périnéale, elle ne se déclare pas moins pleinement satisfaite des effets de sa dernière intervention [1].

Je ne ferai qu'une seule réserve : l'opérée a été revue pour la dernière fois quarante jours après l'intervention et ce délai me paraît trop court pour qu'on puisse considérer le résultat comme définitivement acquis.

Reste enfin *la technique* employée par Murard pour la résection du nerf honteux interne. Il a suivi celle de Rochet qui a été décrite dans le *Journal de Chirurgie* d'avril 1928 par Wertheimer et Michon.

Elle lui a donné toute satisfaction, mais il fait remarquer, d'une part, qu'on a tendance à chercher le paquet vasculo-nerveux honteux interne trop en arrière et qu'il ne faut pas dépasser une ligne transversale passant par le milieu du raphé ano-vulvaire, et d'autre part que, comme Wertheimer et Michon l'ont déjà signalé, il doit être parfois difficile d'isoler les éléments du paquet vasculo-nerveux, qu'on peut être conduit à lier et à sectionner en bloc.

Je vous propose en terminant de remercier M. Murard de nous avoir envoyé sa très intéressante observation et de publier celle-ci dans nos Bulletins.

1. A noter que malgré la bilatéralité de la section nerveuse il n'y a pas eu d'anesthésie complète de la région périnéo-vulvaire ni du vagin. Ce fait a déjà été signalé dans le travail de Wertheimer et Michon.

Volvulus d'un méga-côlon sigmoïde. Résection large avec abouchement des deux bouts de l'intestin à la paroi. Fermeture de l'anus. Guérison,

par M. **Polony** (de Belfort).

Rapport de M. Antoine Basset.

L'observation du Dr Polony est la suivante :

M. D.... vingt-quatre ans, m'est adressé le 4 août 1928, à 16 heures, pour occlusion intestinale dont le début paraît remonter au 1er août.

Dans les antécédents, appendicectomie en 1920.

En 1925, pendant un séjour en Orient, ictère et troubles intestinaux passagers.

Depuis l'enfance, le malade dit avoir été traité à plusieurs reprises pour crises d'entérite.

L'état actuel a débuté trois jours plus tôt par des crises douloureuses abdominales de plus en plus fréquentes et vives.

Le 4 août, D... est en occlusion complète : vomissements, arrêt des gaz et des matières.

A l'examen, ventre météorisé avec tympanisme très marqué de l'hypocondre droit et disparition de la matité hépatique. Le malade accuse une douleur vive tant spontanée que provoquée par le palper dans la fosse iliaque gauche. Quelques contractions péristaltiques sont visibles sous la paroi.

Intervention le même jour à 19 heures.

Après laparotomie médiane sous-ombilicale on extériorise un méga-sigmoïde en volvulus présentant de nombreuses zones ecchymotiques. Le pédicule violacé se trouve dans la fosse iliaque gauche, et le sommet de l'anse répond à la région hépatique. Après double détorsion, on présente avec facilité l'intestin sain à la partie inférieure de la laparotomie en raison de la mobilité du méso.

Après accolement en canons de fusil des deux bouts afférent et efférent par deux sutures longitudinales parallèles de 15 centimètres environ de chaque côté du méso, fixation de l'intestin au péritoine et à la peau et fermeture complète de la cavité abdominale pendant qu'un aide maintient hors de celle-ci l'anse d'une longueur de 80 centimètres et d'un diamètre de 15 centimètres.

Dans un dernier temps, la section intestinale est opérée pour chaque bout entre deux grosses ligatures à la soie, alors que la section du méso très épais, et renfermant de gros vaisseaux, est pratiquée avec hémostase de proche en proche. On termine en introduisant et fixant une sonde dans le bout supérieur du côlon par l'orifice de ponction d'un trocart qui ne donne issue qu'à quelques gaz.

A partir du huitième jour, résection progressive au thermocautère des deux moignons intestinaux exubérants.

Suites simples avec fonctionnement normal de l'anus et relèvement rapide de l'état général.

La première pose de l'entérotome est faite le 1er septembre. En raison de l'épaisseur et de la largeur de l'éperon, 6 à 7 prises sont nécessaires.

A partir de la cinquième section de l'éperon, les matières commencent à être émises normalement.

Le 12 décembre, l'éperon étant complètement détruit, l'on décide de procéder à la fermeture de l'anus, après préparation très méticuleuse de la paroi et de l'intestin pendant les jours précédents.

Après anesthésie à l'éther : excision de la peau et de l'anneau fibreux aponévrotique, mobilisation extrapéritonéale prudente de l'intestin que l'on avive, tout en excisant les parties encore exubérantes. Fermeture transversale en deux plans au fil de lin de la paroi antérieure du côlon, suture longitudinale de l'aponévrose au catgut et de la peau aux crins.

Réunion *per primam* sans incident, l'opéré étant maintenu constipé pendant huit jours. A partir de ce moment, une cuillerée à dessert d'huile de ricin donnée chaque matin permet en six jours le rétablissement normal des fonctions intestinales.

Six mois après l'opération, le blessé était en excellente santé.

En juin 1929 la guérison se maintenait parfaite.

Les deux questions du traitement du méga-côlon sigmoïde en occlusion par volvulus et de la technique de fermeture des anus coliques chirurgicaux ont déjà été traitées ici à plusieurs reprises et encore récemment : la première par Brocq, à propos d'une présentation de pièce dans la séance du 29 mai dernier, et par Okinczyc à la séance du 19 décembre 1928, dans son rapport sur une observation du Dr Aumont ; la seconde, par mon maître, le professeur Pierre Duval, dans sa communication du 28 novembre 1928.

L'observation de Polony ne me fournirait ni les raisons ni les éléments nécessaires pour reprendre ces deux questions.

Classique et typique, elle est tout à fait superposable à plusieurs autres déjà publiées à cette tribune et en particulier à l'observation de Brocq.

A mon avis, Polony a eu raison, l'âge et l'état général de son malade le permettant, de faire une véritable laparotomie pour découvrir la cause de l'occlusion. Trouvant un méga-côlon sigmoïde en volvulus, il a encore eu raison de ne pas se borner à la détorsion avec pexie, mais de se décider aussitôt pour l'extériorisation avec résection immédiate hors du ventre refermé et fixation à la peau des deux bouts de l'intestin.

Son intervention d'urgence, ainsi conduite, lui a donné un très beau succès.

Pour ce qui est de la cure de l'anus artificiel, si, comme mon maître Pierre Duval, je suis partisan de leur fermeture intrapéritonéale, je sais que la fermeture extrapéritonéale garde des partisans convaincus.

C'est elle que Polony a employée et avec un succès complet. Je ferai simplement remarquer que, pour fermer cet anus colique gauche, il a fallu douze jours, 6 à 7 applications de l'entérotome, et finalement une véritable intervention avec avivement et suture du côlon libéré dans l'épaisseur de la paroi.

Je vous propose en terminant de remercier le Dr Polony de nous avoir envoyé sa belle observation et de publier celle-ci dans nos Bulletins.

Le drainage à la Mikulicz dans les gastrectomies : Étude clinique et bactériologique,

par MM. **Manuel Corachan**, chirurgien
et **Manuel Armangué**, bactériologiste de l'hôpital de la Santa Cruz.

Rapport de M. G. Mélivet.

MM. Manuel Corachan et Manuel Armangué nous ont adressé un travail qui est une intéressante contribution à l'étude de la gastrectomie.

Ce travail, qui porte sur trente cas de gastrectomie (27 pour ulcère et 3 pour cancer), comprend deux parties.

La *seconde partie* comprend l'étude bactériologique de 17 cas d'ulcère et de 2 cas de cancer. L'examen bactériologique a porté : 1° sur les parties profondes des lésions, prélevées après cautérisation des couches superficielles; 2° sur des fragments de gaze imprégnés par les sérosités sous-hépatiques, avant fermeture de la paroi; 3° sur des fragments de mèche placés au centre de trois tubes de caoutchouc fixés à l'intérieur d'un « Mikulicz ».

Des 17 ulcères, 4 étaient infectés : 1 par le streptocoque, 3 par l'entérocoque et, dans 2 de ces derniers cas, la muqueuse était infectée par le même microbe à distance des lésions. Dans les 4 cas, les cultures de fragments de gaze ayant essuyé le champ opératoire ont été négatives, mais celles des fragments de mèche placés à l'intérieur des tubes logés dans le Mikulicz ont été toujours positives.

Dans les 13 cas d'ulcères non infectés, la culture des fragments de gaze ayant essuyé le champ opératoire ne fut positive que dans 2 cas, mais celle des fragments de mèche placés à l'intérieur du Mikulicz fut positive onze fois.

Les 2 cancers examinés étaient infectés l'un par l'entérocoque, l'autre par le streptocoque, le b. coli et le staphylocoque. Les cultures des fragments de gaze ayant essuyé le champ opératoire furent négatives dans le premier cas, positives dans le deuxième. Les cultures des fragments de mèche placés à l'intérieur des tubes logés dans le Mikulicz donnèrent dans les 2 cas du b. subtilis.

Un cas de mort post-opératoire par complications pulmonaires répond à une infection de l'ulcère par l'entérocoque.

La *première partie* du travail nous intéresse plus particulièrement.

Les auteurs, ayant remarqué que malgré l'emploi de l'anesthésie locale et des splanchniques, les complications infectieuses post-opératoires restaient fréquentes ont eu l'idée d'utiliser le « Mikulicz » chez leurs malades âgés, à état général mauvais, afin de drainer la région sous-hépatique.

Les résultats qu'ils ont obtenus (diminution du nombre des complications post-opératoires, diminution des phénomènes de shock) les ont incités à recourir systématiquement à l'emploi de ce mode de drainage après

toutes leurs gastrectomies. Les statistiques qu'ils nous adressent paraissent justifier cette pratique. Alors que d'octobre 1928 à mars 1929, sur 24 gastrectomies pour ulcères, les auteurs observaient 12,5 p. 100 de complications post-opératoires et 8,33 p. 100 de morts, ils enregistraient d'octobre 1926 à mars 1927, dans des conditions analogues (sauf l'emploi du « Mikulicz »), 33,3 p. 100 de complications post-opératoires et 16,6 p. 100 de morts. Le triple de complications, le double de morts.

Les auteurs entourent leurs sacs de « Mikulicz » d'une fine lame de caoutchouc pour éviter les adhérences à l'aponévrose ou à la peau. Ils le mobilisent du septième au neuvième jour et le retirent deux jours plus tard.

Depuis qu'ils emploient la suture de la paroi au fil métallique, ils n'ont observé aucun cas d'éventration post-opératoire. Encore faut-il : 1° placer le sac dans la partie toute supérieure de l'incision juste sous l'appendice xyphoïde, 2° employer un « Mikulicz » de petit diamètre et fortement serré entre les points.

Enfin les auteurs insistent sur ce fait que, si des adhérences se produisent, elles n'entravent en aucune façon le fonctionnement de l'estomac examiné à l'écran.

Et ils concluent en conseillant de recourir à ce mode de drainage « dans les gastrectomies pour néoplasie et dans la plupart de celles pour ulcère ».

Je voudrais faire suivre ce rapport de quelques observations, observations sur lesquelles je pensais d'ailleurs vous faire un jour une communication.

Remarquons tout d'abord que nous sommes mal renseignés sur la gravité de la pylorectomie.

J'ai relevé à ce sujet les résultats publiés dans quelques statistiques. Pour ne citer que quelques auteurs étrangers nous trouvons que la mortalité dans les pylorectomies pour ulcère va de 0 p. 100 dans la statistique de Pamperl et Schmartz (16 Billroth II) à 11 p. 100 dans celle de Oberauer. On note : 1,5 p. 100, Bastanelli ; 3,75 p. 100, Donati ; 7 p. 100, Pers, Lewisohn.

La mortalité post-opératoire dans les pylorectomies pour cancer est beaucoup plus élevée. Elle atteint 35 p. 100 (Pers) et même 43,75 p. 100 (Saint-John).

En réalité ces statistiques globales ne signifient pas grand'chose. Elles dépendent : du nombre total des cas observés et du nombre des cas opérés, du nombre des interventions simplement exploratrices et du nombre des gastro-entérostomies. Tel chirurgien qui paraît avoir une statistique beaucoup moins bonne que celle de tel autre chirurgien peut devoir à son seul courage cette apparente infériorité. C'est ainsi que Pearson qui, de 1902 à 1906, avait une mortalité de 20 p. 100 dans les pylorectomies pour cancer voit sa mortalité s'élever à 38 p. 100 de 1922 à 1926 uniquement parce qu'il a beaucoup étendu le champ des indications de la pylorectomie.

Plus intéressantes — bien que souvent difficiles à interpréter — sont les statistiques établissant les causes de mort après pylorectomies. Pearson sur une mortalité globale de 28 p. 100 après pylorectomie pour cancer note 5 p. 100 de morts par complications pulmonaires et 19,6 p. 100 de morts

par complications abdominales. Pers, malgré sa mortalité élevée de 35 p. 100, n'observe aucune mort par déhiscence des sutures intestinales; mais, par contre, Oberniedermayr et Stahnke comptent, sur 19 morts, 4 morts par péritonite et 4 morts par insuffisance de la suture duodénale.

Pour ma part, je n'ai, depuis cinq ans, pratiqué que 14 pylorectomies (un peu plus que de gastro-entérostomies) et j'ai eu la chance de voir guérir tous mes opérés. Je relève dans ces 14 cas : 5 pylorectomies pour ulcères (dont 2 ulcères calleux étendus avec niche dans le foie ou le corps du pancréas) et 9 pylorectomies pour cancers (dont un remontant presque jusqu'au cardia et deux adhérents au mésocôlon transverse).

J'attribue les résultats obtenus à plusieurs facteurs :

1° Aux *soins pré et post-opératoires*. Vaccination discrète au propidon, si le malade est légèrement fébricitant, et lavages gastriques à l'eau iodée, *avant l'opération*. Alimentation précoce (dès le troisième ou quatrième jour) *après l'opération*;

2° Au *choix de l'anesthésique*. Je n'emploie plus l'anesthésie locale; elle est insuffisante pour permettre une exploration correcte des lésions, et son action est éteinte au moment de la fermeture de la paroi. Goullioud qui emploie cette anesthésie locale est obligé de recourir à la fin de l'opération à une anesthésie générale « à la Reine ». C'est à ce mode d'anesthésie que j'ai maintenant recours au début et à la fin de l'opération, tout le temps « intra-abdominal » s'exécutant aisément sans anesthésie. Les anesthésiques de choix sont le protoxyde d'azote et le chlorure d'éthyle;

3° Et ceci nous ramène à notre sujet : au *drainage*. Quand je ne suis pas absolument certain de l'asepsie du champ opératoire, ou lorsque j'ai le moindre doute sur la valeur de mes sutures (surtout de ma suture duodénale), je place une mèche et un drain dans le foyer ou au contact des sutures intestinales. Il est possible que la présence de cette mèche favorise la production d'une fistulette duodénale; il est certain qu'elle évite l'éclosion d'une péritonite. Dans trois de mes cas drainés, j'ai observé une fistule duodénale dont l'une a duré un peu plus de cinq semaines. Il n'en est résulté aucun dommage appréciable pour mes malades. La tranche duodénale est éloignée de la plaie pariétale, une fistule labiée ne peut s'établir, et si le drainage duodénal est assuré par une gastro-entérostomie correcte la fistule doit se fermer et se ferme. Ce sont d'ailleurs des résultats aussi favorables que le professeur Hortolomei a obtenus, comme en fait foi le rapport du professeur Duval du 1er mai 1929 à notre Société.

Je souscris donc pleinement aux conclusions des auteurs. Je pense que le méchage du foyer (soit par mèches et drain, soit par « Mikulicz », soit par drain cigarette, comme me l'avait conseillé notre très regretté maître Lecène à propos de ce rapport) permet de sauver un certain nombre de malades qui succomberaient sans son emploi. Je souhaite d'entendre contredire et discuter ces conclusions en apparence un peu archaïques.

Je vous propose de remercier les auteurs de nous avoir adressé ce travail et en particulier le Dr Manuel Corachan qui, vous le savez, est fort averti des travaux de la chirurgie française et en particulier de ceux de notre Société.

QUESTION A L'ORDRE DU JOUR

A propos des pancréatites chroniques avec ictère,

par M. J. Fiolle (de Marseille), correspondant national.

Je suis convaincu, comme M. Pierre Duval, que la pancréatite chronique est souvent invoquée sans preuves certaines pour expliquer l'ictère ; dans nombre de cas, il n'y a pas, dit M. Duval, de critérium permettant d'affirmer ce diagnostic.

J'ai recouru moi-même, bien entendu, à cette explication commode (la pancréatite) dans des cas où je ne trouvais rien de très précis et ne savais que dire.... J'ai vu parfois le pancréas gros, et même bosselé, ce qui légitimait, semblait-il, le diagnostic de pancréatite chronique ; mais un hasard a permis de constater qu'il s'agissait de toute autre chose.... Je donne plus loin une observation qui représente un exemple assez typique de cette erreur.

Dans cette observation, mes constatations opératoires avaient été à peu près semblables à celles que signale M. Brocq : même pancréas augmenté de volume, bosselé, mais sans que rien évoquât l'idée de tumeur ; même absence de calculs dans la voie principale ; le diagnostic de pancréatite chronique s'imposait, et cela d'autant plus que *l'ictère avait subi des variations considérables, tantôt régressant, tantôt devenant plus intenses.*

En réalité, j'eus par la suite la preuve que la pancréatite n'avait joué ici aucun rôle direct : une hémorragie pariétale et des accidents pulmonaires ayant emporté le malade, on put prélever très précocement les organes non altérés et les soumettre à l'analyse. Or, le pancréas, dans ses parties en apparence un peu bosselées, ne présentait aucune lésion histologique notable ; mais il existait, plaqué contre le cholédoque, un minuscule noyau (à peine le volume d'un pois) dont l'examen montra la nature cancéreuse. Ce noyau était très limité, assez profondément caché, et ce n'est qu'à la coupe nécropsique qu'on put le différencier nettement du tissu pancréatique normal qui l'entourait ; au cours de l'opération (cela se conçoit), les constatations devaient être beaucoup moins précises, et je n'avais même pas eu l'idée que cela pût être un cancer.

Je sais bien qu'en cas de survie opératoire l'évolution ultérieure eût montré vraisemblablement qu'il s'agissait d'une tumeur. Mais au bout de combien de temps ? Et comment se serait manifestée l'extension du néoplasme chez un malade dont la bile était dérivée dans l'estomac ?

C'est en raison de cette incertitude que je crois désormais préférable, en cas de doute, selon le conseil de M. Gosset, d'aboucher la vésicule à la peau plutôt qu'à l'estomac ou à l'intestin, de façon à pouvoir suivre la reprise de la perméabilité et, suivant le cas, fermer ou maintenir l'ouverture.

* * *

Les variations de l'ictère, sa régression même à certaine époque, avaient été si remarquables chez mon malade, qu'après avoir décidé une intervention, un chirurgien y avait renoncé, ou tout au moins l'avait différée. Ce n'est pas, je crois, la première fois que pareille constatation a été faite ; elle va à l'encontre du dogme qui fait de l'ictère par cancer pancréatique un ictère inexorablement progressif, sans variations.

A ce titre-là, mon observation n'aurait guère qu'un intérêt de curiosité ; mais nous avons spécialement en vue ici le diagnostic des pancréatites chroniques ; un pareil fait montre bien que même l'évolution post-opératoire pourrait ne pas être un élément très sûr. En tous cas, M. Leveuf a bien raison de dire que « lorsqu'on a fait une dérivation interne de la bile, il faut attendre *des mois ou des années* pour être fixé ». Je vais même un peu plus loin : chez mon malade, la stricture du cholédoque était à la rigueur franchissable, et à plusieurs reprises la bile avait passé ; que serait-il arrivé si j'avais fait, avec succès, une dérivation externe ? Et qui peut dire sûrement qu'une injection de lipiodol sous pression n'aurait pas atteint le duodénum ?

Il n'est pas indifférent, je crois, de repousser les explications pathogéniques à tout faire, auxquelles — je l'avoue en toute humilité — j'ai eu moi-même recours trop souvent. Ce n'est pas d'une bonne discipline, et ce n'est pas toujours non plus sans inconvénient pratique, car une idée préconçue, même vague, implique des décisions. C'est, il me semble, parce qu'il refuse de prononcer le nom d'une lésion, dont il ne peut faire la preuve, que M. Gosset nous donne, en définitive, un si précieux conseil pour la conduite à tenir.

Observation (prise par le Dr Brunet, interne du service). — F. E..., cinquante-neuf ans, entre à l'hôpital en avril 1928 pour se faire opérer d'une hernie ; il présente un ictère très foncé, dont il ne se soucie aucunement ; cet ictère est apparu il y a une huitaine de jours, tandis que depuis trois mois ses matières sont décolorées : pas de douleurs, pas de vomissements, pas de fièvre.

Le foie déborde le rebord costal, mais ne paraît pas très augmenté de volume. On ne sent pas la vésicule. Rate normale. Constipation.

A la radio, « légère augmentation de volume du lobe gauche du foie ».

Cholestérinémie : 1 gr. 24 p. 1.000.

Azotémie : normale.

Bordet-Wassermann positif (10 piqûres de cyanure sont faites, sans résultat apparent).

Examen du sang :

Hématies	3.400.000
Poly-neutr.	79
Poly-éosin.	3
Lymphoïdes	2
Grands mono.	8
Moyens mono.	5

Réaction de Weinberg : positive.

On pense qu'il s'agit d'un kyste hydatique ; mais une nouvelle radio montre un foie presque normal, avec seulement un lobe gauche un peu augmenté de volume.

On propose au malade de l'opérer. Mais, à la fin mai, l'ictère a tellement diminué d'intensité et le malade a un si bon état général qu'il rentre chez lui.

Il revient à l'hôpital le 25 juin, parce que l'ictère a violemment foncé à nouveau. Mêmes symptômes que précédemment. On va assister encore à des variations de l'ictère et de la coloration des matières, mais moins prononcées qu'en mai.

Opération le 11 juillet 1928, sous éther.

Incision horizontale. Le foie est normal. On découvre une vésicule assez volumineuse, non tendue, que je n'avais pas perçue à la palpation. Elle ne contient pas de calculs; la voie principale apparaît distendue, du volume de l'auriculaire. L'exploration externe ne décèle aucun calcul dans le cholédoque. Par contre, le pancréas est gros, bosselé.

Après avoir amorcé un décollement duodéno-pancréatique, j'incise le cholédoque, qui laisse couler une bile verte, abondante, non mêlée de pus, et j'explore avec le cathéter de Desjardins. En haut, aucun obstacle. En bas, à 3 ou 4 centimètres au-dessus de l'ampoule de Vater, on est arrêté ; mais en insistant, on arrive à passer l'explorateur, qui est du petit modèle; en le ramenant, on a une sensation de ressaut, comme pour un rétrécissement urétral. L'explorateur moyen ne passe pas.

En palpant au niveau de l'arrêt, on sent extérieurement un épaississement localisé, qui se différencie assez mal du reste de la glande, elle-même un peu grosse et sclérosée. Mon impression, très ferme, est que je suis en présence d'une pancréatite chronique, à évolution très lente, et de type scléreux.

Je draine le cholédoque et je décide d'abord de m'en tenir là.

Pourtant, à l'instant de refermer, je me demande si cela va suffire. Bien que je ne songe qu'à une pancréatite chronique, l'aspect fibreux du rétrécissement, son degré avancé, me font craindre que l'issue de la bile par l'incision exploratrice du cholédoque ne devienne définitive et incurable. Pour donner au malade une chance de fermeture spontanée, ou bien encore pour me donner à moi-même, à l'occasion, la possibilité de tenter plus tard une suture du canal, je prépare une dérivation interne en abouchant la vésicule à l'estomac: cela est facile actuellement car la vésicule est volumineuse, tandis que plus tard elle se rétracterait.

Les *suites* sont d'abord excellentes; au quatrième jour, l'ictère a tendance à diminuer ; il coule un demi-litre environ de bile par jour. Le cinquième jour, signes de congestion pulmonaire. Le sixième jour, petite hémorragie pariétale, agitation convulsive, mort.

Autopsie : Sang non coagulé dans la zone opératoire ; aucune réaction péritonéale ; l'anastomose cholécysto-gastrique est en parfait état.

On enlève le pancréas, le duodénum et le cholédoque. Au point du canal qui est stricturé, un peu au-dessus de l'ampoule de Vater, on retrouve l'épaississement fibreux perçu au cours de l'opération, gros comme un pois. Le reste de la glande est un peu scléreux.

A l'*examen histologique* (Dr Caudière), le pancréas est normal; seul, le point comprimant le cholédoque présente des lésions non douteuses : il s'agit d'un cancer très limité.

COMMUNICATION

Au sujet de l'atélectasie pulmonaire post-opératoire,

par M. **Pierre Mocquot.**

Messieurs, je désire vous soumettre une observation qui me paraît se classer parmi les faits décrits en Amérique sous le nom d'*atélectasie pulmonaire post-opératoire*, de collapsus massif aigu du poumon, etc., et que nous ont fait connaître les travaux de J. Quénu et Oberlin, de Lenormant et Iselin, de Fontaine[1]. L'observation présente une lacune : il n'y a pas eu d'examen radiologique pendant les accidents, mais l'aspect clinique a été si net que le diagnostic me semble pouvoir être établi avec certitude.

Le 13 mars dernier, j'opérais, sous anesthésie à l'éther, un jeune garçon de six ans et demi qui, depuis quelques mois, présentait des signes d'appendicite, sans crise aiguë violente. L'opération fut des plus simples et dura à peine un quart d'heure.

Le premier jour se passe sans incident ; un petit vomissement au réveil ; le soir la température est à 37°7, le pouls à 110.

Le lendemain matin, l'enfant a déjà rendu des gaz, la température est de 37°4 ; je note un peu de rougeur des pommettes et de sécheresse de la peau, le pouls est à 120, à la fois petit et tendu ; il y a un peu de catarrhe laryngo-trachéal.

Le soir, le pouls est plus ample ; l'enfant a eu une selle. Le troisième jour, la température est de 37°2, le pouls à 116, il persiste un état catarrhal des voies respiratoires supérieures, l'enfant a toussé un peu ; il se plaint d'un point douloureux sous le mamelon droit ; il existe une légère diminution du murmure vésiculaire à la base gauche et quelques gros râles ronflants à droite.

Dans la matinée, l'enfant est inquiet et agité ; brusquement, à midi, il est pris d'une dyspnée intense ; il étouffe, se cyanose, le nez devient blême, les ailes battantes. La respiration est haletante, s'accompagne de tirage sous-sternal ; il y a 60 respirations à la minute. Le point thoracique devient très douloureux ; la température monte à 38°9, le pouls est à 120, mal frappé.

La crise dure une grande heure, puis l'angoisse diminue, la respiration est moins haletante.

A 14 h. 30, je vois l'enfant avec le Dr Hallez ; le visage reste inquiet ; il n'est plus cyanosé ; la respiration est toujours au rythme de 60, le pouls à 140, le point de côté droit persiste.

Cependant c'est à *gauche* qu'on trouve des signes physiques : forte diminution de l'ampliation thermique, matité absolue en arrière et en bas jusqu'à la pointe

1. J. Quénu et S. Oberlin : La « pneumonie » post-opératoire. *Archives médico-chirurgicales de l'appareil respiratoire*, t. II, n° 2, 1927 ; Lenormant et Iselin : L'atélectasie pulmonaire post-opératoire, *Journal de Chirurgie*, t. XXXII, 1928, p. 527 ; R. Fontaine : Les complications pulmonaires post-opératoires à la lumière des récents travaux américains. *Lyon chirurgical*, t. XXV, juillet-août 1928, p. 385.

de l'omoplate, abolition du murmure vésiculaire ; broncho-égophonie, pas de souffle ni de râles. En avant, la respiration s'entend des deux côtés ; l'espace de Traube est sonore.

A 18 heures, la température est à 39°, le pouls à 120, la respiration à 60; pourtant il y a une légère amélioration des signes fonctionnels.

Pendant la nuit, l'enfant est très agité et délire jusqu'à 1 heure du matin, puis la respiration est devenue brusquement moins bruyante et moins rapide et il s'est endormi.

Le 18 mars, au matin, température 37°9, le pouls reste fréquent 120, mais est mieux frappé ; la dyspnée est moins vive (40 respirations à la minute), le tirage a disparu.

Ayant pensé à l'atélectasie pulmonaire, j'en recherche les signes, et je constate que l'hémithorax gauche est immobile et rétracté ; on trouve encore une matité absolue à la base gauche en arrière, avec abolition du murmure vésiculaire et broncho-égophonie ; mais de plus, en avant, la pointe du cœur, dont les battements sont visibles, bat dans le 6e espace intercostal, en dehors de la ligne mamelonnaire ; la sonorité gastrique s'étend très loin en haut et en dehors.

La journée est meilleure ; l'enfant a une toux grasse. Le soir, température, 38°5 ; pouls, 100; respiration, 40.

Le 19 mars, l'amélioration s'accentue, le pouls est à 90 et il n'y a plus que 30 respirations.

Les signes physiques rétrocèdent, la matité en arrière diminue non d'étendue, mais d'intensité ; la pointe du cœur bat un peu plus en dedans ; il n'y a toujours ni râles, ni souffle.

A partir de ce moment, l'amélioration se fait progressivement ; l'enfant présente toujours une toux grasse et quinteuse ; à mesure que la matité diminue, le murmure vésiculaire réapparaît ; la pointe du cœur revient peu à peu en haut et en dedans ; le 20, elle bat sous la 6e côte ; le 23, elle bat dans le 5e espace. Il ne subsiste plus qu'une légère diminution de sonorité à la base gauche.

Le 26 mars (onzième jour), l'auscultation est devenue normale ; la toux a disparu.

Les suites abdominales ont été normales. La plaie s'est réunie par première intention.

Le 19 avril, une radioscopie de contrôle montre que les poumons normaux s'éclairent parfaitement ; l'image radioscopique du cœur est normale.

Un examen pratiqué le 23 avril par le Dr Hallez confirme l'intégrité des poumons et du cœur. La pression artérielle est à ce moment de 10 1/2-5.

L'enfant a été revu depuis en bon état.

Tel est le tableau des accidents observés.

J'ai posé le diagnostic d'« atélectasie pulmonaire » ou collapsus atélectasique du poumon, en me basant sur la matité absolue de la base du poumon gauche, avec abolition complète du murmure vésiculaire sans souffle ni râles, sur l'immobilité et la rétraction de l'hémithorax gauche et surtout sur le déplacement du cœur, manifestement attiré du côté malade ; l'estomac paraissait également attiré en haut et en dehors, c'est-à-dire que le diaphragme gauche était remonté.

Les circonstances ne nous ont pas permis de contrôler ce diagnostic par un examen radiologique, mais l'évolution si particulière des accidents nous a paru le confirmer.

Nous avons assisté à la diminution progressive de la matité, au retour du murmure vésiculaire, sans qu'à aucun moment il y ait eu le moindre

souffle ni le moindre râle; et nous avons suivi le retour progressif de la pointe du cœur à sa place normale.

Une telle évolution n'est compatible ni avec le diagnostic d'embolie pulmonaire, ni avec celui de bronchite capillaire ou de broncho-pneumonie, moins encore avec celui de pleurésie.

Il convient de noter que le point de côté très douloureux s'est toujours fait sentir à droite, alors que les accidents siégeaient à gauche.

Le *retour rapide* à l'état normal est encore une confirmation du diagnostic posé.

Bref, l'ensemble constitue un tableau bien particulier, bien caractéristique et nous paraît correspondre à ce que les auteurs américains ont décrit sous le nom d'« atélectasie pulmonaire post-opératoire ».

La lecture des descriptions américaines n'avait pas éveillé dans ma mémoire le souvenir de faits semblables : on n'observe bien, il est vrai, que ce que l'on connaît. Je ne crois pas cependant que de pareils faits soient fréquents : le tableau clinique est trop frappant pour passer inaperçu ; et, d'autre part, dans le service de l'hôpital Bichat, où, en raison de la mauvaise disposition des salles et de l'encombrement permanent, les complications pulmonaires post-opératoires sont d'une déplorable fréquence, je n'ai pas, en plus de deux ans et demi, observé d'accidents analogues.

Il faut dire cependant que cette appréciation ne repose que sur des examens cliniques, tandis que pour nos collègues d'outre-Atlantique l'examen radiologique est l'élément essentiel du diagnostic.

Les signes cliniques sont cependant bien frappants : sans parler du début brusque dramatique, tel que je l'ai observé chez mon petit opéré et qui n'est peut-être pas le plus fréquent, l'intensité des troubles fonctionnels, l'immobilité et la rétraction de la moitié du thorax, la matité absolue jointe au silence respiratoire, la déviation de la pointe du cœur, enfin l'évolution si spéciale des accidents forment un ensemble bien caractéristique.

En dehors de ces signes cardinaux, les autres signes physiques présentent, il est vrai, quelques variations et Rose Bradford, dont la description clinique est classique, distingue deux groupes de cas, l'un avec diminution ou absence de vibrations vocales et de bruits respiratoires, l'autre avec des vibrations vocales exagérées, associées à une respiration tubaire ou amphorique, à la bronchophonie et à la pectoriloquie. La différence viendrait de la béance relative des conduits bronchiques.

Il ne me paraît pas très juste de dire, comme Fontaine, que les signes physiques, à part le déplacement du cœur, n'ont rien de particulier et que ce sont ceux d'une condensation du parenchyme pulmonaire, tels qu'on a l'habitude de les trouver dans les broncho-pneumonies massives, dans les pneumonies franches aiguës et dans bien d'autres affections respiratoires.

Chez notre petit malade, il y a eu ceci de très particulier que, à aucun moment de l'évolution, nous n'avons entendu au foyer d'atélectasie de bruits adventices.

Les constatations radiologiques, que je n'ai malheureusement pas pu faire, sont très importantes : une partie ou la totalité d'un champ pulmo-

naire est devenue complètement opaque, d'une opacité comparable à celle que donnerait un gros épanchement purulent, supérieure à l'opacité d'un poumon collabé dans un pneumothorax ; les contours du squelette sont complètement masqués ; le rétrécissement du thorax, le rapprochement des côtes, l'élévation du diaphragme sont bien visibles ; enfin, et surtout, la déviation vers le côté atteint du cœur, du médiastin, de la trachée.

L'évolution constamment favorable n'est pas le caractère le moins saisissant de cette curieuse complication dont le début, parfois dramatique, inspire les craintes les plus vives.

Les interprétations pathogéniques ne manquent point, mais tandis que les uns, avec Chevallier Jackson, font jouer le rôle essentiel à l'obstruction bronchique, les autres, à la suite de W. Pasteur, incriminent surtout l'insuffisance de la ventilation pulmonaire. On a mis en cause des phénomènes paralytiques portant soit sur les muscles (diaphragme, muscles respiratoires, muscles lisses des bronches), soit sur la sensibilité (muqueuse trachéo-bronchique), d'autres ont incriminé des réflexes vaso-moteurs qui, seuls, leur paraissent susceptibles d'expliquer la soudainété des accidents et la brusquerie de leur disparition.

Il me paraît difficile d'admettre une étiologie purement mécanique et d'écarter tout à fait l'infection trachéo-bronchique.

L'existence constante de fièvre, avec une température atteignant et dépassant souvent 39°, semble bien indiquer un élément infectieux. La leucocytose constatée par L. R. Sante vient le confirmer : elle atteindrait quelquefois le chiffre de 20.000. Chez mon petit malade, la grande crise a été précédée de prodromes : il y a eu des signes d'irritation des voies respiratoires supérieures.

D'autre part, l'aspect radiologique montre qu'il n'y a pas seulement collapsus atélectasique du poumon, car l'ombre d'un poumon complètement affaissé est moins opaque que celle de l'atélectasie post-opératoire. Il faut autre chose et c'est sans doute, comme l'a fait remarquer Sante, un engorgement des vaisseaux sanguins et lymphatiques. De fait, dans les quelques examens histologiques qui ont été rapportés, on a remarqué, avec l'affaissement complet des alvéoles pulmonaires dont les parois viennent étroitement en contact, la dilatation marquée des capillaires alvéolaires, la congestion de tous les petits vaisseaux du poumon. Les bronches contiennent un exsudat riche en fibrine avec leucocytes.

L'examen du mucus retiré par le tube bronchoscopique a décelé la présence de cellules de pus, d'une grande quantité de mucus et de fibrine. Hearn et Clerf y ont trouvé de nombreux diplocoques et les cultures ont donné du pneumocoque et du staphylocoque doré.

Aux rares autopsies, on trouve, en même temps que le collapsus, des lésions sûrement infectieuses. Dans un cas, Chevallier Jackson mentionne, en même temps qu'un collapsus du lobe inférieur droit du poumon, une pneumonie purulente des deux lobes supérieurs. La bronche du lobe inférieur contenait des bouchons muco-purulents.

Dans une autre autopsie, on trouve un collapsus du lobe inférieur du

poumon gauche, mais en même temps une bronchite purulente et une atélectasie partielle de la base du poumon droit. La compression du tissu pulmonaire collabé provoque l'expulsion par les bronches de pus épais [1].

Faut-il toujours interpréter ces faits comme des complications infectieuses surajoutées à l'atélectasie? Cela ne me paraît pas évident.

Mais je ne veux pas m'aventurer dans une discussion pathogénique pour laquelle l'observation d'un seul fait clinique ne saurait me fournir d'arguments.

Il me semble que nous devons surtout chercher à dépister ces accidents, à déterminer leur fréquence, à préciser leurs rapports avec les autres complications post-opératoires.

Les auteurs américains apprécient d'une façon assez variable la fréquence de cette complication, ainsi qu'en témoignent les chiffres cités par MM. Lenormant et Iselin : W. Pasteur en observe 16 cas sur 2.000 opérations abdominales, Scrimger 7 sur 540, Scott 12 sur 1.000. Par contre, Custer n'en observe que 2 sur 1.000. A l'opposé, Mastics, Splitter et Mac Namee en relèvent 32 cas sur 419 grosses interventions; pour eux, l'atélectasie représente 70 p. 100 des complications pulmonaires. Buland et Sheret, sur 231 malades ayant subi une opération abdominale, comptent 6 atélectasies massives et 30 partielles.

Jusqu'ici, il n'y a que bien peu d'observations publiées en France. Le fait observé par Cotte et Savy [2] ressemble beaucoup à celui que je vous ai exposé : le collapsus pulmonaire avait succédé à une cure radicale de hernie inguinale faite sous anesthésie locale.

A ce propos, M. Tixier rattachait des faits semblables observés chez des opérés à la congestion aiguë massive de Woillez; il se demandait si cette forme ne correspondait pas à l'atélectasie pulmonaire des Américains et croyait en avoir la certitude après l'étude des accidents survenus chez un homme récemment opéré dont il citait l'observation.

Les rapports entre l'atélectasie et les autres complications pulmonaires post-opératoires sont encore mal déterminés. Faut-il se rallier à l'opinion de Briscoë, de Mastics, adoptée par Lee, Tucker et Clerf, selon laquelle la grande majorité des complications post-opératoires sont dues à des degrés variés de collapsus pulmonaire? Quelle relation y a-t-il entre l'atélectasie pulmonaire et les autres lésions auxquelles, dans les rares autopsies, elle est habituellement associée?

Il y a là toute une série de questions de physiologie pathologique du plus haut intérêt; leur étude conduira certainement à des déductions thérapeutiques et surtout prophylactiques importantes : on en peut juger par les résultats déjà obtenus.

Cutler, par exemple, n'observe, sur 1.000 opérés, que deux complica-

1. Chevallier Jackson et Lee : *Annals of surgery*, vol. XXXII, septembre 1929, p. 364.

2. Cotte et Savy : Atélectasie pulmonaire post-opératoire de la base droite. *Société de Chirurgie de Lyon*, 6 décembre 1928 in *Lyon chirurgical*, t. XXVI, n° 2, mars-avril 1929, p. 208.

tions pulmonaires, toutes deux des atélectasies, grâce à l'emploi de lits mécaniques permettant de changer la position du malade sans le remuer et grâce à l'hyperventilation pulmonaire au cours et à la fin de toutes les anesthésies.

Il y a là des faits qui méritent toute notre attention.

PRÉSENTATION DE PIÈCE

Pièce d'arthrodèse de hanche pour coxalgie ancienne,

par **M. Delahaye.**

M. Sorrel, rapporteur.

ÉLECTIONS

I. — Commission chargée d'examiner les titres des candidats aux places vacantes de membre correspondant national.

Nombre de votants : 49.

MM.	Gernez	49 voix.	Élu.
	Lapointe	49 —	Élu.
	Okinczyc	49 —	Élu.
	Métivet	47 —	Élu.

II. — Commission chargée d'examiner les mémoires déposés pour le prix Dubreuil.

Nombre de votants : 51.

MM.	Proust	51 voix.	Élu.
	Sauvé	51 —	Élu.
	Alglave	50 —	Élu.

III. — Commission chargée d'examiner les mémoires déposés pour le prix Duval-Marjolin.

Nombre de votants : 50.

MM.	Mauclaire	50 voix.	Élu.
	Cunéo	50 —	Élu.
	Souligoux	50 —	Élu.

IV. — Commission chargée d'examiner les mémoires déposés pour le prix Ricord.

Nombre de votants : 49.

MM.	Rouvillois	49 voix.	Élu.
	Lenormant	49 —	Élu.
	Mocquot	49 —	Élu.

V. — Commission chargée d'examiner les mémoires déposés pour le prix Jules Hennequin.

Nombre de votants : 46.

MM.	Lance	46 voix.	Élu.
	Chevrier	46 —	Élu.
	Madier	46 —	Élu.

VI. — Commission chargée d'examiner les mémoires envoyés pour le prix des Elèves du docteur Rochard.

Nombre de votants : 39.

MM.	Gosset	39 voix.	Élu.
	Labey	39 —	Élu.
	Thiéry	39 —	Élu.

VII. — La Société confirme par vote à mains levées les pouvoirs de la Commission permanente chargée d'examiner les candidatures aux places vacantes de correspondants étrangers et composée de MM. Cuéo, Hartmann, Ombrédanne et Robineau.

La Société se réunit en Comité secret.

Le Secrétaire annuel, M. F. M. Cadenat.

Paris. — Imprimerie de la Cour d'Appel, 1, rue Cassette.



BULLETINS ET MÉMOIRES

DE LA SOCIÉTÉ NATIONALE DE CHIRURGIE

Séance du 13 novembre 1929.

Présidence de M. Cunéo, *président.*

PROCÈS-VERBAL

La rédaction du procès-verbal de la précédente séance est mise aux voix et adoptée.

CORRESPONDANCE

La correspondance comprend :

1° Les journaux et publications périodiques de la semaine.

2° Une lettre de M. Roux-Berger demandant un congé d'un mois.

3° Un travail de M. Lombard, correspondant national, intitulé : *Orchi-épididymites des nouveau-nés.*

4° Un travail de M. Grinda (de Paris) intitulé : *Fracture de Monteggia associée à une fracture de l'extrémité inférieure du radius. Fracture du scaphoïde et luxation rétro-lunaire du grand os.*

M. Mouchet, rapporteur.

5° Une lettre de M. Delahaye (de Berck) posant sa candidature à l'une des places vacantes de membre correspondant national.

A PROPOS DU PROCÈS-VERBAL

A propos du drainage par Mikulicz dans les pylorectomies,

par M. G. Métivet.

Mon ami le Dr Viel, chirurgien à Cherbourg, qui sait que je m'intéresse aux suites des fistules duodénales après interventions sur l'estomac et le duodénum, m'avait demandé mon avis sur une fistule qu'il avait observée. Je l'ai prié de nous adresser son observation. Voici cette observation que j'ai reçue de lui.

M. L..., trente-trois ans, sans passé gastrique, est pris brusquement, en plein travail, le 17 octobre 1929, à 3 heures, d'une violente douleur abdominale qui n'est pas atténuée par deux piqûres de morphine; vomissements. Vu à 8 heures : douleur et défense musculaire de tout l'abdomen. Opération à 9 heures. Incision médiane sus et sous-ombilicale. Gaz et liquide séro-purulent. Appendice sain. Ulcère énorme de la 1re portion du duodénum, adhérent au foie avec une perforation de 1 centimètre de diamètre en tissus ligneux. Impossibilité d'intervention directe sur l'ulcère : un drain et deux mèches au contact. Gastro-entérostomie postérieure avec large bouche. Fermeture sur le drain supérieur. Deux drains inférieurs allant vers le Douglas.

Bonnes suites opératoires immédiates. Ablation des mèches le quatrième jour. Le drain laissé en place laisse s'écouler abondamment le liquide duodénal. Mise en place d'une tubulure avec drain permettant l'écoulement du liquide dans un bocal. Aucune irritation de la peau.

Aucun écoulement de parcelles alimentaires ou de lait, la bouche fonctionnant très bien.

Au quinzième jour, l'écoulement cesse spontanément : ablation du drain. Au vingt et unième jour, le malade se lève et quitte la clinique complètement guéri.

Et mon ami Viel, dont plusieurs d'entre vous connaissent le calme bon sens, termine sa lettre en ajoutant : « Je crois qu'il est préférable de drainer comme pour les voies biliaires; on évite les ennuis du côté de la peau. Il faut éviter de s'attaquer à un ulcère trop difficile à enlever dans des conditions aussi défavorables ».

Je suis heureux que mon ami Viel ait bien voulu m'envoyer cette lettre. Voilà un nouvel exemple des bienfaits du méchage duodénal, et un nouvel exemple de fermeture spontanée d'une fistule duodénale. Concluons donc que nous pouvons toujours, dans les interventions gastro-duodénales, éviter, sûrement et sans ennui sérieux, la mort par péritonite consécutive à une insuffisance des sutures.

RAPPORTS

Fistulisation spontanée de l'anse sigmoïde à la fesse droite. Cure chirurgicale par voie abdominale,

par M. **Maurice Vanlande**, agrégé au Val-de-Grâce.

Rapport de M. J. Okinczyc.

M. Vanlande, dans la séance du 23 octobre 1929, nous a présenté le malade de l'observation suivante, que je vous demande la permission de vous rappeler en raison de son intérêt :

Observation. — Le Dr C..., médecin des troupes coloniales, âgé de trente-cinq ans, entre au Val-de-Grâce pour : « réouverture et fistulisation d'un ancien foyer de suppuration de la fesse droite ».

L'histoire de la maladie remonte à 1914. Au début de la guerre, le malade fut fait prisonnier et reçut dans la région sacrée de violents coups de crosse de fusil. Il se produisit consécutivement un volumineux hématome.

Le malade fut rapatrié et en février 1916 apparurent, au niveau de cet ancien hématome, des signes de suppuration; le professeur Villard, de Lyon, intervint et, par un large débridement, ouvrit un abcès fessier profond. On draina, et la cicatrisation fut obtenue en un mois environ.

En octobre 1917, l'abcès récidive, s'ouvre spontanément et se ferme assez rapidement.

Au mois de mai 1927, c'est-à-dire dix ans plus tard, apparut une nouvelle suppuration fessière. A cette époque, le malade est éloigné de tout secours chirurgical, en service en Afrique Equatoriale; son abcès s'ouvre spontanément, mais la plaie ne se ferme plus que par intermittences; une suppuration chronique s'établit et persiste par plusieurs orifices fistuleux, avec des alternatives de rétention et d'abondant écoulement purulent.

En outre, apparurent des phénomènes douloureux extrêmement pénibles : le malade souffre d'atroces névralgies dans le territoire du sciatique droit. Perdu au milieu de la brousse, il n'a d'autre ressource, en attendant son rapatriement, que de recourir à la morphine.

A l'entrée au Val-de-Grâce, en décembre 1927, on constate deux orifices fistuleux siégeant vers le milieu de la région fessière droite, sur la ligne réunissant le bord supérieur du trochanter à l'épine iliaque postéro-supérieure. La suppuration est abondante; il existe de fréquentes poussées fébriles qui correspondent à une diminution de l'écoulement purulent et dues manifestement à la rétention.

L'exploration au stylet ne conduit pas sur le squelette; la radiographie montre, d'autre part, l'intégrité du squelette pelvien, de la hanche et de la colonne lombaire. Le toucher rectal ne donne aucun renseignement positif.

Dans les antécédents du malade, il n'est à relever qu'une hérédité bacillaire assez lourde; réaction de Wassermann négative; réaction de Besredka fortement positive.

Malgré l'incertitude pathogénique, en raison de la fièvre et des vives dou-

leurs, le 7 décembre 1927, je pratique un débridement des trajets fistuleux; par une longue incision analogue à celle de la découverte de la fessière, j'ouvre une ancienne poche d'abcès sous-fessier et je me borne à panser à plat.

Cette intervention eut pour résultat la sédation des douleurs, mais la plaie se ferma avec une grande lenteur et incomplètement. Quelques mois après, une nouvelle fistule s'était établie. En même temps, les douleurs réapparaissent et le malade revient au Val-de-Grâce. Le diagnostic étiologique de cette lésion, qui, en fait, remontait à plus de treize ans, paraissait assez obscur, lorsque un jour, en faisant personnellement le pansement, il me sembla constater l'issue de gaz par la fistule. J'envisageais ainsi l'hypothèse d'une fistule intestinale quand, très peu de temps après, se produisit une abondante hémorragie rectale.

Je fis alors un examen rectoscopique qui me permit de découvrir, à 20 centimètres de l'anus, un point de la muqueuse saignotant et fongueux; un deuxième examen, pratiqué après injection de bleu de méthylène dans la fistule fessière, montre le passage du colorant dans l'intestin.

L'examen radiologique par lavement opaque donne d'autre part les conclusions suivantes : « Ampoule rectale et portion terminale du côlon pelvien sans particularité. Présence, un peu au-dessous de la partie moyenne de celui-ci, d'un rétrécissement serré, filiforme, de 1 centimètre de long environ, au delà duquel le reste de la sigmoïde et le descendant reprennent leur calibre normal. »

A noter que, malgré cette altération de la lumière intestinale, il n'y avait jamais eu ni constipation, ni douleur *au moment* des selles, ni déformation des matières.

Le diagnostic est ainsi établi d'une fistulisation du côlon pelvien et je propose une intervention par voie abdominale. Pour des raisons personnelles, cette intervention est remise après la période des vacances 1928.

Je retrouve le malade en septembre 1928. A cette époque les crises douloureuses étaient devenues plus terribles que jamais; elles dominent le tableau clinique et le malade ne cache pas que, si on ne peut y mettre un terme, il aura recours au suicide. Les crises, contrairement à ce qui se passait auparavant, sont nettement déclenchées par les selles, *mais n'apparaissent qu'un certain temps après elles*. Le malade a une selle normale et indolore, puis après une demi-heure environ, progressivement, la douleur s'installe : elle a pour point de départ la fesse droite et s'irradie dans la cuisse, la jambe et le talon du même côté. Pendant plusieurs heures le malade se tord en gémissant sur son lit, puis, peu à peu, les phénomènes douloureux s'atténuent et disparaissent pour reprendre, identiques, à la selle suivante. Parfois, il se produit concomitamment une poussée thermique en clocher entre 39 et 40°.

M. Braine, chirurgien des hôpitaux, en cours de période au Val-de-Grâce, veut bien voir le malade avec moi et nous arrêtons le plan opératoire suivant :

1° Laparotomie exploratrice et création d'un anus cæcal;

2° Dans un second temps, libération de l'anse sigmoïde et attaque directe de la fistule. Le traitement de l'intestin serait inspiré des constatations opératoires;

3° Fermeture de l'anus cæcal.

Je pratiquai le premier temps le 12 septembre 1928, sous anesthésie rachidienne. Je pus ainsi constater que le côlon pelvien était devenu pour ainsi dire rétro-péritonéal, dépourvu de méso libre, et complètement fixé à la paroi pelvienne. Il était en outre le siège d'une coudure aiguë, dont le sommet paraissait entraîné hors du bassin par l'échancrure sacro-sciatique droite; mais il n'y avait pas, en dehors de la fistule, de lésion pariétale proprement dite de l'intestin telle qu'un rétrécissement vrai. Je pratiquai alors l'anus cæcal, j'extériorisai tout le fond du cæcum y compris l'appendice et j'en fis la résection deux jours après. J'obtins ainsi une dérivation très importante sinon totale des matières; les selles, peu abondantes, qui continuèrent à s'effectuer par l'anus normal, furent suivies des mêmes crises douloureuses précédemment signalées.

Le 20 octobre 1928, je réintervins pour réaliser le deuxième temps : sous rachianesthésie, après laparotomie médiane, je me mets en devoir de libérer l'anse sigmoïde. Avec peine, je dissèque le méso, d'ailleurs méconnaissable, et je parviens à obtenir, sans lésion des vaisseaux, une mobilisation assez satisfaisante; arrivé sur la fistule, je coupe au ras de l'intestin, dans le bloc inflammatoire, et je libère enfin le côlon pelvien en entier, porteur, au niveau du point fistulisé, d'une plaie d'environ 3 centimètres. D'accord avec M. Braine, qui veut bien m'assister, je prends le parti d'amener la plaie intestinale à la paroi, dans la fosse iliaque gauche. Auparavant, je pratique l'accolement des deux anses, afférente et efférente, au moyen d'un surjet au catgut collargolé et je fais, en définitive, un anus iliaque gauche avec long éperon, abouchant au ventre, le segment fistulisé à la fesse. Dans le pelvis largement cruenté, je place un Mikulicz, m'abstenant de toute péritonisation, pratiquement impossible.

Les suites de cette intervention furent très simples et immédiatement disparaissent les crises douloureuses; à peine y eut-il une petite élévation thermique apparue le cinquième jour. Le Mikulicz est enlevé dans les délais habituels; l'anus gauche, malgré quelques accidents inflammatoires locaux, fonctionne très bien, concurremment d'ailleurs, avec l'anus cæcal.

Trois semaines plus tard, j'applique sur l'éperon un entérotome; puis rapidement le transit se rétablit, les selles par l'anus normal deviennent régulières et de plus en plus abondantes. Deux mois après l'intervention, l'anus gauche est réduit à une simple fistule stercorale.

Je pratique la fermeture de l'anus cæcal le 13 mars 1929, sous anesthésie locale, et par le procédé intrapéritonéal. Cette fermeture avait dû être retardée en raison de petits accidents infectieux, récidivant au niveau de l'anus gauche. Un mois après cette dernière intervention, le malade pouvait rentrer chez lui et reprendre une existence sensiblement normale; depuis il reste débarrassé de ses douleurs, ses selles sont régulières et indolores. La fistule iliaque donne fort peu et seulement quand les matières sont plus liquides que normalement.

Cependant, de petits accidents inflammatoires intermittents ne m'ont pas permis encore d'en entreprendre la cure chirurgicale. Il persiste d'autre part un léger écoulement séro-purulent au niveau de l'ancienne fistule fessière; de même qu'au niveau du Mikulicz, où existe un petit pertuis qui ne s'est pas encore fermé. Aujourd'hui l'état général est devenu florissant; le malade fait son service, va à la chasse sans fatigue.

M. Vanlande fait suivre cette observation de quelques réflexions qui portent surtout sur la pathogénie de cette fistulisation spontanée de l'anse sigmoïde; il pense que le violent traumatisme subi en 1914 entraîna la lésion d'une branche importante de la fessière, peut-être du tronc lui-même. Il se produisit un abondant hématome mi-fessier, mi-pelvien qui suppura par la suite. L'intestin, progressivement attiré au niveau de l'échancrure sciatique, aurait fini par s'ouvrir dans le foyer inflammatoire.

Je crois que nous pouvons accepter cette hypothèse très vraisemblable, avec une petite différence dans l'interprétation des phénomènes successifs. M. Vanlande pense que l'intestin s'est ouvert spontanément dans le foyer inflammatoire. Or, ce que nous savons de la tendance qu'ont les foyers de suppuration pelvienne à s'ouvrir une voie d'évacuation vers l'intestin nous fait penser que l'abcès profond, pelvien, ne trouvant pas vers la fesse une voie d'évacuation suffisante, ainsi qu'en témoignent les crises de rétention et les manifestations douloureuses de compression sciatique, a fini par se faire jour vers l'intestin.

Ce serait donc de dehors en dedans que se serait établie la fistule, et ce qui donne du crédit à cette hypothèse c'est d'abord l'hémorragie intestinale qui n'a pas eu vers la fistule fessière de manifestation concomitante; c'est ensuite le fait que jamais des matières n'ont fait issue par le trajet fistuleux; une fois seulement M. Vanlande a constaté le passage de gaz. Il semble donc bien que l'orifice était à soupape, dans le sens où s'était faite la fistulisation, c'est-à-dire de dehors en dedans.

Une dernière preuve se trouve encore dans le passage facile du bleu de méthylène injecté par la fistule fessière vers l'intestin, tandis que pas une parcelle du lavement baryté, injecté pourtant sous pression, n'a pénétré dans le trajet fistuleux.

Nous sommes donc bien en présence d'un abcès pelvien ouvert secondairement dans l'intestin, comme s'ouvrent parfois dans le côlon pelvien ou le rectum les abcès pelviens d'origine annexielle ou appendiculaire.

Dans l'observation de M. Vanlande, et ce n'est pas le moindre intérêt de ce cas, l'origine traumatique est certaine, mais l'évolution reste conforme à la loi qui régit les suppurations, de se faire jour vers les points de moindre résistance, vers l'extérieur habituellement, mais aussi vers les cavités viscérales.

Je vous prie de remercier M. Vanlande de nous avoir présenté son malade en nous apportant cette observation rare et intéressante, de le féliciter de son succès, obtenu par une technique prudente et parfaitement rationnelle, et de publier cette observation dans nos Bulletins.

Double perforation d'ulcères juxta-pyloriques en péritoine libre. Intervention. Double uretère et enfouissement; gastro-entérostomie. Guérison,

par M. **Coureaud**, médecin de la Marine, à Toulon.

Rapport de M. Pierre Duval.

Le Dr Coureaud, médecin de la Marine, actuellement à Toulon, nous a envoyé cette observation des plus intéressantes et des plus rares; deux ulcères juxta-pyloriques perforés simultanément. Guérison par l'opération précoce.

Buff... (René), vingt-trois ans, maréchal des logis au 405e D. C. A., en stage à Toulon, est hospitalisé le 5 avril 1929 à la clinique chirurgicale de l'hôpital Sainte-Anne, dans le service de notre maître, le Dr Oudard, avec la mention « Gastralgie douloureuse ».

Depuis un an environ, ce sous-officier éprouvait de temps en temps des douleurs gastriques consécutives aux repas, douleurs habituellement tardives et présentant les caractères fondamentaux suivants : elles débutent deux heures à quatre heures après les repas; elles sont calmées par l'absorption d'aliments ;

n'ont pas d'irradiation et sont comparées à des crampes. Elles siègent à la région épigastrique qui, dans l'intervalle des crises, est indolore. Pas de vomissements. L'appétit est conservé et les fonctions intestinales normales.

Le dimanche 31 mars, dans la nuit le malade est réveillé par une douleur très vive localisée au creux épigastrique, qu'il compare à une torsion, à un tiraillement violent. Cette douleur, accompagnée de nausées sans vomissements, s'atténue mais persiste toute la journée. Habitué à ces malaises, B. . ne se présente pas à la visite et continue son service.

Le vendredi matin 5 avril, à 8 heures, douleur brusque en « coup de poignard » au creux épigastrique, sans vomissements. A 13 heures, même douleur, qui motive l'hospitalisation.

L'examen, pratiqué à 15 heures, dès l'arrivée à l'hôpital, révèle un état général assez bon. Pas de shock. Température 37°. Pouls 86 bien frappé. Langue saburrale. L'exploration de l'abdomen révèle une contracture très nette au creux épigastrique associée à une immobilisation partielle du diaphragme. A la palpation plus profonde, rigidité des muscles droits dans leur segment sus-ombilical. Contracture également nette dans la fosse iliaque droite où la pression provoque le maximum de douleur : Jacob positif, Douglas douloureux, ventre de bois. Matité hépatique normale. Pas de signes pleuro-pulmonaires.

Le passé gastrique, le siege de la douleur en coup de poignard, la contracture très nette à l'épigastre, plaident en faveur d'une perforation d'ulcus gastrique, diagnostic qui motive une intervention d'urgence.

Intervention à 15 h. 30, soit sept heures après la perforation. — Opérateur : Dr Coureaud. Aides : Drs Courtier et Parneix.

Anesthésie générale au balsoforme, avec accident syncopal vers la vingtième minute qui cède rapidement à une injection intraveineuse de 2 cent. cubes d'huile camphrée. La rachianesthésie était contre-indiquée par l'hypotension. Max. : 11, Min. : 7, I. o. = 1.

Laparotomie médiane sus-ombilicale. Petite quantité de liquide louche à l'ouverture du péritoine. Estomac rétracté, d'extériorisation difficile, mais possible, quelques fausses membranes. Présence sur la face antérieure de l'estomac, près du pylore, d'une perforation lenticulaire de 8 millimètres de diamètre occupant le centre d'une zone cartonnée large de 3 centimètres. Suture et enfouissement de cette perforation au fil de lin et épiploplastie. Cette perforation aveuglée, on perçoit encore le bruissement caractéristique de gaz s'échappant d'un orifice étroit, ce qui fait penser à l'un des aides que ma suture est insuffisante. Le contrôle ne confirme pas cette hypothèse ; je pense à la possibilité d'un deuxième ulcère et poursuis l'exploration de l'estomac et surtout de la région pylorique. Je trouve alors à la face antérieure de la première portion du duodénum, et près du pylore, une nouvelle perforation, plus petite, siégeant aussi sur une zone cartonnée, large de 2 centimètres et séparée de la première par une région saine. Suture, enfouissement et épiplooplastie de ce dernier ulcère perforé, d'exécution assez difficile.

Déviation par anastomose gastro-jéjunale transmésocolique à anse courte, au fil de lin.

Fermeture de la paroi en un plan par 5 fils de bronze. Suture cutanée, agrafes et crins.

Drainage sus-pubien du Douglas qui contient une sérosité louche.

Soins post-opératoires. — Position de Fowler. Traitement habituel des péritonites par instillations intrarectales de sérum glucosé et de sérum physiologique, huile camphrée et strychnine. Soins minutieux de la bouche et des dents.

Suites opératoires très simples. Le 14 avril, suppression du drain de Douglas. Le 20 avril, ablation des fils de bronze.

L'examen bactériologique des liquides prélevés dans la région stomacale et dans le Douglas est négatif après culture (Dr Bideau).

Réaction de Wassermann négative dans le sang.

La séroflocculation à la résorcine, méthode de Vernes, est négative pour la tuberculose. Vernes $\varphi = 5$ le 21 mai.

Un examen radioscopique après repas bismuthé, effectué le 28 mai 1929, montre une bouche anastomotique légèrement continente, et par suite un certain retard dans l'évacuation gastrique. Pas de passage par le pylore. L'estomac est facilement mobilisable et indolore à la pression (Dr Le Coniac).

Le 8 juin 1929, le malade part en convalescence de deux mois avec toutes indications écrites utiles pour le régime alimentaire précis qu'il doit suivre pendant plusieurs mois.

M. Coureaud fait tout d'abord remarquer qu'il s'agit bien de deux ulcères distincts, tous deux antérieurs, l'un prépylorique, l'autre sous-pylorique duodénal, tous deux perforés, et non d'une double perforation d'un ulcère géant. C'est ce qui rend cette observation exceptionnelle.

M. Coureaud a très consciencieusement recherché dans les statistiques publiées s'il y avait des cas analogues. Il n'a trouvé qu'un seul cas, celui de Lawen (*Deutsche Zeitschrift f. Ch.*, t. 206, p. 319). Mais ce cas concerne deux perforations, l'une fistulisée dans le côlon, l'autre bouchée par une frange épiploïque; ce ne sont donc pas des perforations aiguës en péritoine libre, et le cas de Leclerc est peut-être jusqu'ici unique.

La symptomatologie présentée par le malade de M. Coureaud est intéressante : A 8 heures du matin, douleur en coup de poignard, puis, à 13 heures, seconde douleur identique. Il est vraisemblable que cette douleur répétée a traduit les perforations successives des deux ulcères.

Sept heures après la première douleur l'opération a lieu, c'est-à-dire dans les délais les meilleurs.

M. Coureaud a, suivant la technique qu'il a suivie dans 9 cas, pratiqué la suture des 2 ulcères, puis une gastro-entérostomie.

L'observation de M. Coureaud vient confirmer tout ce que nous savons aujourd'hui sur le traitement chirurgical des ulcères perforés et les magnifiques résultats qu'il peut donner lorsqu'il est pratiqué dans de bonnes conditions.

M. Coureaud rappelle la proportion vraiment grande des ulcères multiples. Heureusement la perforation simultanée de plusieurs ulcères est exceptionnelle. Il n'en faut pas moins retenir que la succession nette de deux douleurs en coup de poignard doit faire penser à une double perforation et inciter le chirurgien à une plus grande minutie encore dans son examen opératoire des lésions.

Je vous propose de remercier vivement M. Coureaud d'avoir réservé à notre Société cette observation vraiment exceptionnelle.

Fracture spontanée d'une apophyse transverse lombaire au cours d'une fistule biliaire prolongée.

par M. **Leclerc** (de Dijon).

Rapport de M. Pierre Duval.

Le Dr Leclerc, de Dijon, nous a envoyé l'observation suivante : *Fistule biliaire persistant depuis un an et demi à la suite d'une cholécystectomie secondaire à une cholécystostomie. Fracture spontanée de la première apophyse transverse lombaire gauche.*

Il s'agit d'une femme de vingt-neuf ans qui depuis l'âge de seize ans avait des crises douloureuses dues à une cholécystite calculeuse. Il y a huit ans, une cholécystite aiguë suppurée grave nécessita une cholécystostomie. La malade garda pendant trois ans une fistule muqueuse et des calculs sortirent à plusieurs reprises par la plaie. Il y eut d'ailleurs toujours des crises douloureuses, moins fortes qu'avant l'opération, mais tout aussi fréquentes. Au bout de trois ans, la fistule muqueuse se ferma complètement, les crises devinrent plus fréquentes et plus fortes. En 1927, je vis pour la première fois la malade qui était en état de crise depuis plus d'un mois, vomissait tout et ne s'alimentait pas. Jamais d'ictère ni de prurit. Température oscillant entre 38° et 39°. L'examen de la région vésiculaire provoquait une douleur très vive, sans tuméfaction perceptible.

J'opérai cette malade le 20 octobre 1927. Incision de Kocher. Je trouvai la vésicule ratatinée et remplie de calculs. Elle était très adhérente au côlon et au duodénum et c'est avec peine que j'en fis l'ablation ; encore dus-je laisser en place un fragment de bassinet. L'ablation du dernier calcul enclavé laissa arriver la bile à flot. Je laissai un drain dans le cystique.

Les suites immédiates de l'opération furent excellentes. Les douleurs et la température disparurent de suite, mais la fistule biliaire ne se tarit pas. Pendant longtemps les matières restèrent colorées, et bien que la malade supportât sans inconvénient apparent sa fistule je conseillai une réintervention, pensant qu'un calcul était resté dans le cholédoque. Mais la malade ne se décida pas.

Au bout d'un an environ, s'installèrent par intermittence des signes d'infection biliaire (frissons, fièvre, décoloration des selles), signes vite disparus et qui laissaient la malade dans un état apparemment excellent. Cependant, en décembre 1928, à propos d'une avulsion dentaire, une hémorragie très importante et très longue se produisit par l'alvéole qui ne céda qu'à une transfusion.

En avril 1929, l'état est le suivant : la fistule donne toujours très abondamment, mais les matières sont maintenant constamment décolorées, et de temps en temps il y a des poussées d'infection biliaire avec frissons et température à 40°. A part cela, la santé apparente est bonne. La malade digère bien, à cela près qu'elle ne peut manger ni graisses ni œufs; elle n'a pas maigri ni perdu ses forces.

Cependant, les urines sont noires depuis quelques semaines et l'examen cytologique montre qu'il s'agit d'hématurie.

En outre, l'examen fonctionnel du foie, pratiqué par mon chef de laboratoire, le Dr Stéphanovitch, montre que le coefficient Maillard est mauvais (13 p. 100) et que le coefficient ammoniacal corrigé de Fiessinger et Guillaumin est également mauvais (12 p. 100, normal 7). L'élimination du rose bengale recom-

mandée par Fiessinger et Walter comme un bon mode d'exploration fonctionnelle du foie est à la limite (3). Le temps de saignement est normal, le temps de coagulation prolongé d'une vingtaine de minutes. Il était 1 h. 1/2 lors de l'hémorragie dentaire signalée plus haut.

L'examen de l'urine montre :

*p*H urinaire	5,7
Ammoniaque urinaire	1,37
Urée de l'urine (p. 1.000)	18,64

A cette époque se produit l'incident caractéristique qui fait l'intérêt de cette observation.

Depuis trois semaines, la malade souffrait en effet de l'hypocondre gauche. Elle avait mal de temps en temps dans certains mouvements et quand elle respirait très fort.

L'examen montrait une douleur à la pression dans une zone assez limitée de l'espace costo-lombaire, tout contre la colonne vertébrale. Il me sembla que c'était la 12e côte qui était ainsi douloureuse. Connaissant par mes lectures l'existence de fractures costales spontanées au cours des fistules biliaires persistantes, je fis le diagnostic de fracture de côte et fis radiographier la malade.

La radiographie montra une fracture très nette de la première apophyse transverse lombaire gauche au niveau de sa base. Il n'existait d'ailleurs pas de décalcification marquée sur les portions du squelette visible dans cette radiographie.

En interrogeant avec soin la malade, j'appris que trois semaines auparavant, au début précisément de la période douloureuse, son pied ayant glissé, elle s'était retenue contre un buffet pour ne pas tomber. C'était là tout le traumatisme et on pouvait bien par conséquent parler de fracture spontanée.

La suite de l'opération n'a pas d'intérêt au point de vue de cette publication. J'opérai la malade, tâchant de rétablir la circulation biliaire. Elle mourut d'hémorragie secondaire et d'insuffisance-hépatique. Je ne pus faire l'autopsie.

Dans ses commentaires M. Leclerc n'hésite pas à considérer la fracture comme spontanée et à la rattacher directement à la déperdition de la bile.

Cette observation, dit-il, serait la troisième faite chez l'homme, les deux premières étant celles de Siedel et de Leriche.

Et pour voir une relation de cause à effet entre la fracture et la déperdition de la bile, il s'appuie sur les recherches expérimentales faites à la suite des travaux initiaux des Doyon et Fairlow, et parfaitement résumées par Sénigue.

Il est constant que la déperdition de la bile provoque la décalcification osseuse, et expose aux fractures spontanées. C'est là une notion capitale dans la chirurgie biliaire, et ce fut une des raisons que j'ai invoquées pour substituer au drainage externe de la voie biliaire principale le drainage interne duodénal.

Mon rôle n'est pas de vous rappeler ces travaux, que vous connaissez parfaitement, mais de discuter l'observation de M. Leclerc.

M. Leclerc admet sans discussion que la fracture qu'il a observée est spontanée. En quoi je ne saurais être entièrement de son avis. La fracture de la transverse lombaire a succédé à un effort musculaire qui a dû et pu être assez violent : « la malade, ayant glissé, s'est retenue à un buffet pour

ne pas tomber ». Nous connaissons bien à l'heure actuelle ces fractures des transverses lombaires par contracture musculaire, et, si mon souvenir est juste, il en a été ici même question.

Pour ma part j'ai observé un robuste gaillard de vingt-cinq ans environ qui, par la seule contraction musculaire, s'est fracturé quatre apophyses transverses lombaires.

Dans le cas de Leclerc, le mode de production n'est pas absolument en faveur d'une fracture spontanée typique.

D'un autre côté les fractures spontanées chez les animaux porteurs des fistules biliaires expérimentales sont dues à une ostéoporose telle que l'os se coupe facilement au couteau, l'histologie montre l'élargissement des canaux de Havers avec résorption de l'os compact.

Et la traduction radiographique de cet état anormal de l'os est une décalcification prononcée.

Or, dans le cas de Leclerc, il n'y a aucune décalcification décelable à la radiographie, aucune, ni locale, ni disséminée. Il me semble donc difficile de rapporter cette fracture cliniquement à des modifications osseuses, puisqu'il manque leur expression radiologique habituelle.

Leclerc, reprenant les idées émises sur la pathogénie de ces fractures spontanées, les explique par la rupture de l'équilibre acido-basique déterminant l'acidose, cette dernière entraînant la décalcification osseuse pour saturer par les carbonates et phosphates osseux mis en liberté les acides en excès et maintenir le *p*H sanguin nécessaire à la vie.

Sa malade était, il est vrai, fortement acidosique, mais dans le chaînon pathogénique il manque dans ce cas la décalcification, ou tout au moins la radiographie ne la décèle pas.

Aussi bien ne faut-il pas, à mon avis, en clinique, par un désir fort légitime de voir simple, vouloir tout rapporter dans un cas complexe à une même cause évidente.

Un fistuleux biliaire a parfaitement le droit de faire une fracture non spontanée. Et je crois que l'on ne peut affirmer chez un tel malade le caractère spontané de la cassure osseuse que si l'on constate chez lui l'acidose, la décalcification osseuse de la fracture.

Chez le malade de Leclerc, il me semble qu'en dehors de toute décalcification osseuse décelable à la radiographie on ne peut affirmer le caractère spontané d'une fracture qui par ailleurs réunit toutes les conditions de production par une violente contraction musculaire. Tout au plus pourrait-on admettre une prédisposition du malade à la fracture, étant donné qu'il était un vieux fistuleux biliaire et acidosique.

Toujours est-il que l'observation de Leclerc est fort intéressante; ces cas sont très rares, c'est pourquoi je me suis cru devoir le discuter.

Je vous prie d'adresser au Dr Leclerc, de Dijon, les remerciements de notre Société.

Inondation péritonéale par rupture d'un corps jaune menstruel.

par M. **Jean Murard** (Le Creusot).

Rapport de M. Gernez.

M. Murard nous a adressé une observation rare et intéressante.

« Mme C..., vingt et un ans, se présente le 1er *août* 1928 pour un épisode douloureux abdominal subaigu. Elle a été réveillée au cours de la nuit dernière par une douleur violente diffuse à tout l'abdomen. Elle n'a eu aucun vomissement. Pas de selles, les gaz ne sont pas supprimés, mais sont rares. On l'a conduite à la clinique en voiture, mais elle a pu descendre et faire quelques pas à pied, soutenue par deux aides.

« A l'examen, la malade présente une légère pâleur, qui peut s'expliquer aussi bien par la douleur que par le peu de résistance qu'offre la malade à l'état habituel, bien qu'elle n'ait jamais eu de maladie importante.

« L'abdomen est souple, non météorisé. Cependant, il est douloureux du côté droit, mais *sans l'ombre d'une courbature*. Le siège de la douleur est situé au-dessous du point de Mac Burney. Le pouls est à 100, la température 37°5.

« La crise actuelle n'est pas la première. Deux autres crises presque analogues sont survenues, *la première il y a quatre ans*, la seconde il y a trois ans, toutes deux au moment des règles. Le médecin de la malade ayant constaté un peu de température avait parlé d'appendicite, mis la malade à la glace, et conseillé une opération à froid.

« Le passé gynécologique ne montre aucune particularité. Réglée à treize ans, toujours normalement. *Les dernières règles datent de quinze jours*, elles ont été normales, bien qu'un peu moins abondantes qu'à l'ordinaire. Depuis lors, il n'y a eu aucun écoulement sanglant. La malade, qui est mariée depuis six mois, n'a présenté ni grossesse, ni fausse couche. Le toucher ne révèle rien d'anormal.

« La malade est laissée au lit, et à la glace, en observation. Comme elle continue à souffrir du côté droit, on intervient le 3 août, avec le diagnostic d'appendicite.

« 1° Incision de Gosset. A l'ouverture, le péritoine est plein de sang rouge. On enlève rapidement l'appendice qui est un peu tuméfié et très vascularisé, et on se reporte sur la ligne médiane.

« 2° Laparotomie médiane. Il y a beaucoup de sang dans l'abdomen, entre les anses. Le pelvis en est rempli. *L'hemorragie provient de l'ovaire droit, qui présente au niveau de la partie moyenne de son bord libre un*

orifice qui saigne. Il n'y a rien à la trompe : aucun écoulement par le pavillon. L'utérus est petit. Rien aux annexes gauches. On enlève l'ovaire en conservant la trompe. Tout le sang qui emplit le ventre est asséché aussi complètement que possible.

« Les suites sont très simples; à signaler seulement que, dès le lendemain, la malade a eu une petite perte sanguine qui a duré trois jours.

« *Examen de la pièce*. — L'ovaire est un peu augmenté de volume, mais normal. A la coupe, près du bord libre, et au niveau de la partie moyenne, se trouve une petite cavité allongée suivant le grand axe de l'organe. Cette cavité est remplie de sang. Elle s'est ouverte sur la partie la plus saillante, et l'hémorragie abdominale s'est faite par cet orifice. La cavité elle-même est irrégulière, mais partout elle est bordée par une sorte de paroi, épaisse de 2 à 3 millimètres, festonnée, qui offre les apparences d'une muqueuse. Cette paroi est très nettement limitée du côté du tissu ovarien. Les dimensions de la cavité sont de 2 centimètres en longueur, de 7 millimètres dans sa plus grande largeur. En dehors d'elle, on aperçoit dans le tissu ovarien un petit follicule de Graaf.

« L'examen histologique a été pratiqué par M. Moulonguet. Il s'agit d'un fragment d'ovaire renfermant un corps jaune menstruel. On ne retrouve sur cet ovaire aucun élément fœtal. Il ne s'agit ni de gravidité, ni de tout autre accident gravidique, donc hémorragie du corps jaune. »

Cette inondation péritonéale n'est pas la forme cataclysmique; beaucoup moins dramatique, de symptomatologie assez effacée, elle ne s'accompagnait d'aucun symptôme grave, bien que la quantité de sang épanché dans le péritoine ait *été assez notable*, à l'incision de la fosse iliaque on a trouvé en effet l'abdomen plein de sang et le pelvis était rempli de sang pur en apparence.

M. Murard fait remarquer que la gravité des symptômes généraux tient non pas à l'abondance de l'hémorragie, mais à sa brusquerie d'apparition. Voilà, dit-il, un épanchement abondant qui n'a donné aucune altération de l'état général alors que des phénomènes de collapsus dramatique ont pu accompagner l'irruption dans le péritoine de quelques gouttes de sang.

L'hypothèse de M. Murard est plausible, mais je me garderai bien de m'aventurer sur ce terrain mouvant, mon impression personnelle étant que c'est plutôt la rapidité avec laquelle se constitue l'inondation péritonéale qui crée une symptomatologie grave après un début toujours brusque et dramatique souvent, quelle que soit la modalité de l'hémorragie intrapéritonéale.

M. Murard s'excuse de n'avoir pas fait de diagnostic, mais il était difficile de le faire, en l'absence d'un retard de règles et de symptômes d'hémorragie, le pouls n'étant pas rapide, il n'y avait aucune pâleur des téguments ni des muqueuses.

Il avait porté le diagnostic d'appendicite bien qu'il n'y eût pas de fièvre et que la douleur provoquée siégeât un peu au-dessous du point habituel. La malade avait déjà présenté par deux fois des accidents analogues traités comme appendicite.

Les hémorragies intrapéritonéales de cause ovarienne en dehors de la grossesse sont liées le plus souvent aux diverses phases de l'ovulation.

Trois types : 1° Pendant la maturation du follicule (rares);

2° Durant la ponte de l'ovule (rares);

3° Pendant l'évolution du corps jaune menstruel (plus fréquentes).

Ces faits ont été bien étudiés par Besançon dans sa thèse :

« 1° Le follicule de Graaf naît et se développe. Il est constitué par une cavité enveloppée par la thèque et tapissée par la membrane granuleuse qui porte l'ovule. La thèque est vasculaire, d'où possibilité d'une hémorragie s'épanchant dans la cavité du follicule et éclatement de ce dernier. Cette cause doit être bien rare. Elle survient théoriquement *avant* la période menstruelle (*hématome folliculaire*). Comme il y a toujours des follicules en évolution, je pense que cette hémorragie folliculaire peut se produire n'importe quand.

« 2° Quand le follicule arrive à maturité, il se rompt. La rupture s'accompagne d'une légère hémorragie, qui peut être grave dans des cas certainement exceptionnels, d'où une nouvelle cause d'inondation, survenant au moment de la période menstruelle (*ponte ovulaire hémorragique*). Actuellement les travaux de physiologie ont démontré que la ponte ovulaire se produit environ douze à quatorze jours après le jour de début des règles précédentes.

« 3° Après la ponte ovulaire, le follicule se transforme en corps jaune *menstruel*. La cavité se rétracte, la thèque se gonfle, et tout en se chargeant de cellules graisseuses et d'éléments conjonctifs elle bourgeonne à travers la granuleuse dont les éléments subissent la transformation lutéinique. Ces transformations sont accompagnées d'une vascularisation intense. L'abondance des capillaires explique la production possible d'une hémorragie dans l'espace qui correspond à l'ancienne cavité rétractée du follicule.

« Dans d'autres cas, l'expulsion de l'ovule, par la décompression brusque qu'elle produit, décolle la membrane granuleuse de la thèque, comme l'utérus expulse son placenta, et la granuleuse finit par être expulsée, plus ou moins longtemps après l'ovule, avec parfois une hémorragie.

« Enfin, parfois l'évolution régressive du corps jaune peut aboutir à la formation d'un kyste du corps jaune, lui-même susceptible de devenir le siège d'une hémorragie. Elle forme un petit hématome, ou bien, s'aggravant, rompt les parois du kyste.

« Toutes les *hémorragies du corps jaune*, bien étudiées par Schickelé et Besançon, surviennent donc *après* la menstruation, nous dit M. Murard, et sont beaucoup moins rares que les précédentes; mais, en réalité, elles peuvent survenir dans la deuxième partie du mois menstruel, comme le démontre l'observation.

« 4° Il faut signaler, enfin, la possibilité d'hémorragies survenant au niveau de follicules qui n'ont pas suivi leur évolution normale, et qu'une dégénérescence a transformé en kystes de régression (*kystes folliculaires*). »

En dehors des cas où on a relevé un véritable traumatisme ou une prédisposition réelle aux hémorragies, la cause nous échappe encore totalement.

Trois cas d'occlusion intestinale par calcul biliaire,

par M. **Morice** (de Caen).

Rapport de M. Auvray.

Comme suite à la discussion sur l'iléus biliaire qui a eu lieu dans la dernière séance, je vous apporte trois observations nouvelles qui nous ont été adressées par le Dr Morice.

Voici ces observations :

Observation I. — Mme B... entre à l'hôpital d'Issy-les-Moulineaux dans le service de mon maître le Dr Lardennois, le 6 août 1922.

Vomissements très fréquents depuis quatre jours, pas de matières ni de gaz, coliques violentes, pouls petit à 120, oligurie.

Laparotomie médiane sus et sous-ombilicale à l'anesthésie rachidienne. L'intestin grêle est extrêmement distendu, de coloration rouge foncé; en le déroulant, on trouve à environ 1 mètre de la valvule iléo-cæcale un calcul gros comme un demi-citron. On extériorise l'anse contenant le calcul. On a la surprise de découvrir plus bas, à environ 20 centimètres, un autre calcul de dimension et de forme exactement semblables. On met deux clamps l'un en amont et l'autre en aval du calcul supérieur. Incision longitudinale de 10 centimètres. Exérèse du calcul. On laisse s'écouler au dehors le contenu intestinal et on fait un lavage de l'intestin en y faisant passer plusieurs litres de sérum chaud. Suture de l'intestin par 3 surjets superposés. On fait de même pour le calcul inférieur. Fermeture de la paroi en 3 plans. En examinant les deux fragments enlevés et en les rapprochant on reconnaît qu'ils reproduisent la forme et la dimension d'un citron : c'est certainement le moulage de la vésicule biliaire. La malade est un peu choquée.

Cependant les suites opératoires paraissaient devoir être très favorables, la malade avait rendu des gaz et était même allée à la selle; lorsque je fus obligé de m'absenter deux jours. Quand je revins le 16 août, je me trouvai en présence d'une péritonite généralisée, facies plombé, nez pincé, ventre contracturé et douloureux dans toute son étendue et ces symptômes dataient, paraît-il, du soir même de mon départ. L'état général me paraissait tel que je renonçai à faire une nouvelle intervention. D'ailleurs la malade mourait le soir même.

Je réussis à faire l'autopsie et voici ce que j'ai pu noter :

Le péritoine contenait un liquide jaunâtre composé en grande majorité de bile; mes sutures intestinales étaient en parfait état de cicatrisation. Le liquide était plus abondant dans l'hypocondre droit et j'eus la surprise de constater qu'il existait une perforation et de la vésicule et du bulbe duodénal. Il s'agissait à n'en pas douter de la cholécysto-duodénostomie spontanée, grâce à laquelle cet énorme calcul était passé en deux fragments de la vésicule dans l'intestin. D'ailleurs il n'y avait pour ainsi dire pas d'adhérences dans cette région, ce qui explique l'allure foudroyante de la péritonite.

Obs. II. — Mme C..., cinquante-cinq ans, amenée le 16 juillet 1923 à 10 heures du soir à l'hôpital Beaujon, dans le service de mon maître Michon.

Vomissements incessants depuis quarante-huit heures, pouls à 110, température 38°, ventre ballonné, coliques, oligurie.

Malade grasse; le péristaltisme intestinal est très difficile à percevoir. Douleurs à la palpation paraissant localisées aux environs de l'ombilic.

L'interrogatoire est à peu près négatif, cependant la malade a présenté vingt ans auparavant une crise de coliques hépatiques avec ictère. Toucher rectal négatif. L'état général était excellent jusqu'à il y a deux jours.

Après avoir éliminé l'idée d'une occlusion par néoplasme, on pense à la possibilité d'un iléus biliaire, étant donné les coliques hépatiques anciennes, la présence d'une douleur sourde et persistante sous le foie et de légers troubles dyspeptiques ces temps derniers.

Rachi-anesthésie, laparotomie médiane sus et sous-ombilicale. On trouve les anses intestinales grêles extrêmement distendues dans la moitié supérieure de l'abdomen, on arrive rapidement sur l'obstacle, c'est un gros calcul biliaire de la dimension d'une très grosse noix, enclavé dans l'intestin à environ 1 m. 50 de l'angle duodéno-jéjunal; l'anse grêle est aussi extériorisée que possible, on garnit abondamment le champ opératoire de compresses abdominales. On met un clamp élastique sur l'intestin au-dessous de l'obstacle. Incision longitudinale du grêle qui permet de retirer le calcul; on exprime le contenu de l'intestin pour en évacuer le liquide et on fait passer ensuite dans la cavité intestinale environ deux litres de sérum artificiel. Suture de l'intestin par un double surjet et fermeture de la paroi abdominale en trois plans.

Suites opératoires excellentes, gaz quarante-huit heures après, le ventre est resté constamment souple, selles le sixième jour.

La malade sort de l'hôpital le vingt-deuxième jour.

Le 24 août, trente-cinq jours après l'opération, la malade est ramenée d'urgence à l'hôpital à 4 heures du matin, dans un autre service; je ne peux la voir qu'à la fin de la matinée; à ce moment elle paraissait souffrir horriblement du ventre et surtout des reins. Facies plombé recouvert d'une sueur froide, extrémités froides, pouls petit incomptable. Une laparotomie médiane montre qu'il s'agit d'une *pancréatite hémorragique* avec des lésions extrêmement étendues, taches de bougie sur tout le péritoine; on se contente d'ouvrir la loge pancréatique et de mettre deux drains dans le pancréas, mais la malade ne se remonte pas et meurt dans la soirée.

Obs. III. — Mme Ch..., quarante-huit ans, en villégiature à Merville (Calvados).

Le 2 juillet 1925, prise subitement de troubles dyspeptiques avec douleurs dans l'hypocondre droit, nausées et diarrhée, durée deux jours. Puis tout semble rentrer dans l'ordre.

Cependant l'appétit ne revient pas et le 6 la malade ressent des coliques violentes accompagnées de nausées; le 7, elle vomit, le ventre est dur et légèrement ballonné, il n'y a pas de selle depuis quatre jours; puis les vomissements deviennent plus fréquents, un seul jour sans vomissements, une selle fétide, ce qui donne un espoir trompeur. Le lendemain les vomissements reprennent; aucune alimentation, même liquide, n'est possible. La malade est transportée le 12 juillet dans l'après-midi, c'est-à-dire dix jours après le début de la crise, à la clinique de la Miséricorde où je l'examine quelques instants après.

Son aspect est celui d'une moribonde : yeux cernés, lèvres sèches, ailes du nez battantes, respiration courte et très rapide, extrémités froides, pouls à 150 avec une température de 39°. Le ventre est très ballonné, douloureux un peu partout, mais sans contracture véritable, pas de péristaltisme. Il n'y a pas eu de matières depuis quatre jours, de gaz depuis quarante-huit heures, anurie depuis la veille. Il s'agit d'une occlusion intestinale, mais la cause est loin d'être évidente; rien ne permet de la soupçonner; en interrogeant l'entourage de la malade, on croit qu'elle a eu des coliques hépatiques. A la palpation, la douleur est plus vive dans la fosse iliaque droite, il semble qu'il y ait un peu plus de résistance de ce côté, c'est avec ces faibles indications qu'on décide aussitôt de faire à l'anesthésie locale une laparotomie latérale droite.

Incision de 8 centimètres. Le péritoine ouvert, on explore la fosse iliaque droite; le cæcum et les dernières anses grêles sont aplaties, mais le doigt intro-

duit dans la cavité péritonéale, vers la ligne médiane, sent un corps dur et mobile qu'on attire au dehors. Il s'agit d'un gros calcul biliaire dont les dimensions sont celles d'une petite mandarine. Nous sommes environ à 1 mètre de la valvule iléo-cæcale et la paroi intestinale est très amincie et très distendue au-dessus de l'obstacle. Coloration rouge lie de vin. Incision longitudinale de 5 centimètres sur le bord libre de l'intestin. Extraction du calcul. Un clamp élastique a été placé au-dessus de l'obstacle. Par la brèche intestinale on laisse écouler au dehors tout le liquide amassé au-dessus du calcul. On aide à cette évacuation en exprimant le grêle jusqu'à 1 mètre environ en amont. On fait passer ensuite dans l'intestin 1 litre de sérum artificiel à 40° que l'on évacue comme précédemment le liquide stercoral. Suture de la paroi intestinale par un double surjet. Fermeture de la paroi abdominale en trois plans. Sérum glucosé hypertonique. Théobryl. Caféine. Huile camphrée.

Le lendemain matin l'état général de la malade s'est très sensiblement amélioré, pouls à 110 régulier, bien frappé; elle a uriné 200 grammes. Les suites opératoires n'ont présenté comme incident qu'une poussée de congestion pulmonaire survenue le lendemain même de l'intervention et traitée par le vaccin et la thérapeutique habituelle. Cinq jours après, tout est rentré dans l'ordre. Les gaz ont été rendus le troisième jour, selle le sixième.

La malade sort de la clinique le vingt-cinquième jour. Depuis, elle est restée en bonne santé.

Il est à noter que dans les trois observations qui viennent de vous être présentées l'opérateur n'a jamais eu recours à l'anesthésie générale, mais deux fois à l'anesthésie rachidienne et une fois à l'anesthésie locale, tant la situation paraissait inquiétante au moment de l'opération. Je pense qu'en agissant ainsi il a suivi la conduite la plus prudente chez des sujets gravement atteints.

Un fait intéressant à signaler dans la première observation est que l'obstruction était provoquée, fait exceptionnel, par *deux calculs*, qui étaient situés à une distance de 20 centimètres l'un de l'autre, et qui ont été extirpés par deux entérotomies distinctes. Ces deux calculs juxtaposés l'un à l'autre avaient la forme d'un citron et représentaient le moulage de la vésicule. Ici les deux calculs n'ont pas pu être extraits par la même incision.

Si l'on envisage les résultats obtenus, on constate qu'une seule malade a survécu définitivement; c'est cependant celle qui était le plus gravement atteinte, dont l'intestin présentait une coloration rouge lie de vin et qui était pour ainsi dire moribonde au moment de l'opération. Mais en somme les trois malades opérées par le Dr Morice ont guéri de leur occlusion. La première malade opérée le 6 août avait rendu des gaz et était allée à la selle, lorsque *dix jours* plus tard, le 16 août, elle présentait brusquement des phénomènes de *péritonite* consécutifs à la rupture de la bouche cholécysto-duodénale qui avait permis le passage des calculs vésiculaires dans l'intestin; les sutures intestinales avaient bien tenu. La seconde malade parfaitement guérie de son occlusion a succombé *trente-cinq jours* après sa première opération d'occlusion à des accidents de *pancréatite hémorragique* pour laquelle elle fut opérée à nouveau *in extremis*. Peut-être Morice a-t-il dû d'obtenir ce résultat heureux en ce qui concerne l'occlusion intestinale au soin qu'il a pris d'évacuer autant que possible le contenu du bout supé-

rieur de l'intestin à travers l'incision d'entérotomie et de faire passer dans la cavité intestinale 1 à 2 litres de sérum artificiel chaud qui furent évacués comme on l'avait fait pour le liquide stercoral.

Quant aux complications de péritonite et de pancréatite hémorragique qui ont emporté les malades tardivement, alors que l'occlusion était vaincue, ce sont des complications qu'on ne pouvait pas prévoir.

Je vous demande, Messieurs, d'adresser des remerciements au Dr Morice pour l'envoi de ses trois rares et intéressantes observations.

Iléus biliaire et double sténose du grêle. Entérectomie. Guérison.

par M. R. Gueullette.

Rapport de M. P. Brocq.

M. R. Gueullette nous a adressé la très intéressante et très rare observation d'une malade qu'il a opérée dans le service de notre maître, M. le Pr Lejars.

Mme C..., âgée de cinquante ans, entre à la clinique chirurgicale de l'hôpital Saint-Antoine, service du Professeur Lejars, le 15 octobre 1928, pour des douleurs abdominales, survenues il y a déjà trois semaines : douleurs légères au début et sans caractère bien précis, accompagnées de troubles digestifs banaux, de constipation.

La localisation à la fosse iliaque droite de ces douleurs, devenues plus vives, a conduit la malade à consulter son médecin qui l'envoie à l'hôpital avec le diagnostic d'appendicite.

Il s'agit d'une femme de forte corpulence, à paroi abdominale épaisse, et dans les antécédents lointains de laquelle on ne peut noter aucun trouble de l'appareil digestif.

La douleur dont elle se plaint, et que l'on réveille à la palpation profonde, occupe la région iliaque droite dans sa partie interne et empiète sur la région sous-ombilicale. La paroi est souple, l'abdomen légèrement météorisé. La palpation détermine des gargouillements et déclenche des coliques douloureuses. Au cours d'une de celles-ci, on voit nettement se dessiner sous la paroi une anse intestinale en contraction péristaltique.

Le diagnostic d'appendicite est écarté, et l'on pense à une occlusion fruste de l'extrémité terminale du grêle, dont la cause reste à établir.

Le toucher vaginal ne révèle absolument rien d'anormal.

La température est à 37°9 ; il n'y a jamais eu de vomissements.

Le surlendemain, la malade a une selle spontanée ; les douleurs s'atténuent progressivement, jusqu'à disparaître complètement dans les jours qui suivent. La température revient à la normale. L'état général est excellent.

Opération le 25 octobre 1928. Anesthésie générale au mélange de Schleich.

Laparotomie iliaque droite. On découvre immédiatement des anses intestinales grêles distendues et épaissies. Le cæcum est normal. On est rapidement conduit *sur un rétrécissement de l'intestin siégeant à 30 centimètres environ de la valvule de Bauhin*. Sur une anse absolument libre de toute adhérence, à environ 15 centimètres en aval, on trouve un *deuxième rétrécissement* semblant plus serré que le premier, en ficelle. Le *segment d'intestin intermédiaire*

est dilaté; sa paroi est très épaissie. Il contient deux corps étrangers durs, mobiles, facilement perceptibles par la palpation.

L'anse sus-jacente est elle-même distendue.

On ne trouve ailleurs nulle trace de lésions intestinales ou péritonéales.

On pratique une *résection intestinale de 24 centimètres environ*, avec rétablissement de la continuité par anastomose termino-terminale.

La paroi est réunie en trois plans avec petit drainage iliaque.

Les suites opératoires sont simples au point de vue digestif. Les selles réapparaissent au bout de quelques jours. Le séjour de la malade à l'hôpital est prolongé du fait de l'apparition d'accidents vésicaux, sans liaison avec l'affection qui nous occupe.

Examen de la pièce : L'anse réséquée porte deux rétrécissements; l'inférieur, petit, serré, ressemble assez bien au cancer en ficelle du côlon, quoique de consistance moins ferme; le supérieur présente un aspect cicatriciel de la séreuse, et semble moins serré.

Le segment d'anse sous-jacent aux lésions est souple et normal. Le segment sus-jacent est de parois très épaissies et de calibre notablement augmenté.

Le segment intermédiaire aux deux rétrécissements et qui mesure environ 11 centimètres est, lui aussi, hypertrophié et dilaté. Les deux corps durs perçus à son intérieur sont facilement mobilisables, mais il est impossible de leur faire franchir l'un ou l'autre des rétrécissements entre lesquels ils sont en quelque sorte emprisonnés.

Le mésentère est sain et ne porte pas de ganglions.

A l'ouverture de l'anse, on trouve deux calculs brun marron, lisses, du volume et de la forme d'une grosse fève. La coupe de ces calculs montre une stratification périphérique très nette; leur examen chimique atteste de leur origine biliaire. L'aspect radiographique est celui des calculs biliaires.

L'examen histologique des deux rétrécissements, pratiqué dans le laboratoire du service, par le Dr Giet, montre qu'il s'agit d'une inflammation chronique banale, sans aucun caractère, ni de spécificité, ni de malignité.

M. Gueullette ajoute à son observation les réflexions suivantes :

Un certain nombre de faits méritent d'être relevés dans l'histoire de cette malade :

1° Tout d'abord l'évolution même de l'affection. Ce n'est pas que l'on puisse s'étonner de l'allure torpide des lésions vésiculaires et du silence absolu de la fistulisation cholécysto-intestinale (car il est bien difficile d'admettre que d'aussi volumineux calculs aient pu, sans douleur et sans ictère, cheminer dans le cholédoque, et franchir l'ampoule de Vater) : ce sont là des faits d'observation assez fréquente en clinique.

Mais, dans la plupart des cas d'occlusion intestinale par calcul biliaire, l'iléus biliaire évolue avec une rapidité foudroyante, entraînant très rapidement des phénomènes toxiques suraigus; et l'on sait de quelle terrible mortalité sont grevées les statistiques opératoires, même dans les cas où l'acte chirurgical est réduit à sa forme la plus simple, l'entérotomie en zone saine et l'énucléation du calcul.

Ici, et malgré la présence des rétrécissements qui opposaient aux calculs une barrière infranchissable, l'occlusion n'est apparue que très fruste, presque sans réaction sur l'état général, réalisant un véritable iléus biliaire chronique.

Or ces calculs biliaires sont souvent parfaitement visibles aux rayons X.

Il n'est pas douteux qu'un examen radiologique précoce, pratiqué au cours des quelques troubles qui peuvent accompagner le cheminement du calcul dans la lumière intestinale, permettrait dans bien des cas d'opérer avant l'éclosion des accidents aigus, avec beaucoup plus de chances de succès.

2° Une autre question se pose : c'est celle des rapports entre les rétrécissements et la présence des calculs. Nous avons signalé plus haut la nature purement inflammatoire de ces rétrécissements. Or, ou bien ceux-ci existaient antérieurement : le premier, le plus large, aura laissé passer les calculs ; le deuxième, le plus serré, les aura arrêtés, les bloquant ainsi dans l'anse intestinale intermédiaire.

Ou bien la présence même des calculs est-elle à l'origine de la double

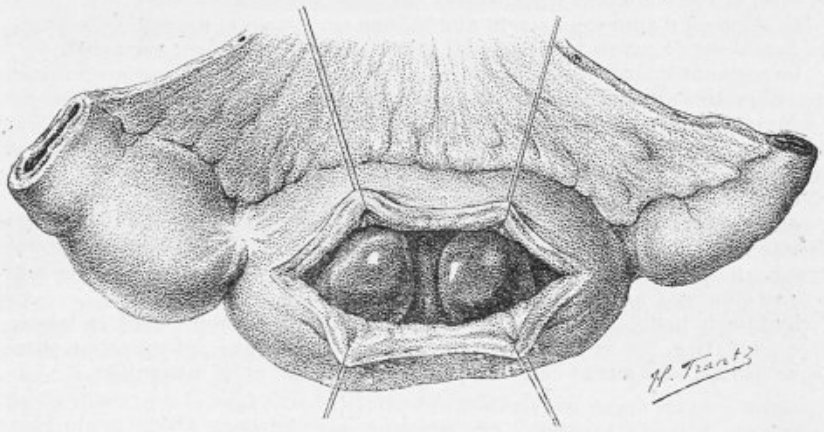

Fig. 1.

sténose. Ne peut-on pas admettre que ceux-ci, arrêtés dans leur cheminement, aient pu créer au niveau de l'anse les lésions inflammatoires génératrices des rétrécissements ? Mais quelle serait alors la cause de cet arrêt définitif ? Une coudure intestinale, ou l'enchatonnement d'un calcul dans un repli muqueux pourraient-ils l'expliquer ?

Nous n'avons trouvé nulle part de cas analogues, et la coexistence de ces deux lésions, calcul biliaire et sténose inflammatoire du grêle, nous a paru digne d'être notée.

Je vous propose de remercier M. Gueullette de nous avoir communiqué cette observation pleine d'intérêt et si particulière et de le féliciter pour l'heureuse issue de son intervention.

M. **Sauvé** rapporte un cas observé il y a quatre ans et dont l'allure clinique était exactement la même que celle du cas de Gueulette.

Il s'agissait d'une femme d'environ cinquante ans et chez laquelle le diagnostic d'appendicite subaiguë avait été posé par le médecin. Effectivement, elle souffrait dans la fosse iliaque droite, avait eu un vomissement

et présentait une petite température ; néanmoins l'allure de la maladie, qui évoluait depuis une quinzaine de jours avec des alternatives de constipation et de débâcle, me fit pencher vers une subocclosion chronique. Rien dans le passé de cette malade ne pouvait faire penser à une affection vésiculaire.

Devant la persistance de la température malgré le traitement classique, j'intervins par laparotomie latérale pensant à un néoplasme de l'angle iléo-cæcal. Je ne trouvai rien à ce niveau. L'appendice, un peu rouge, fut enlevé. Plus en dedans, je trouvai une masse épiploïque adhérente du volume d'une orange et la réséquai. Je ne trouvai rien d'autre, et allais refermer le ventre, quand j'apercus, sur le grêle, à 20 centimètres du cæcum, une tuméfaction arrondie ; je la palpai, constatai sa consistance pierreuse et sa mobilité, et l'enlevai par entérotomie. L'intestin n'était pas dilaté en amont, mais en aval existait une diminution circulaire du calibre. Je refermai par trois plans de suture intestinale.

Les suites ne furent pas simples ; une fistule intestinale se forma qui finit par guérir en six semaines. Et je me suis demandé si, étant donné la gravité de l'infection intestinale dans l'iléus biliaire et le petit rétrécissement constaté, il n'eût pas été préférable de faire une entérectomie. La guérison de ma malade prouva que je n'avais pas eu tort. Le calcul était facilement de la taille de celui de Brocq, une grosse noix, et l'examen fait par mon pharmacien montra qu'il s'agissait bien d'un calcul biliaire.

M. Roux-Berger : La rareté et la gravité habituelle de l'iléus biliaire m'autorisent à rapporter le seul cas que j'aie observé. Il s'agissait d'une femme de soixante ans, opérée six ans auparavant d'un kyste de l'ovaire.

On ne trouvait dans son passé aucun antécédent lithiasique. Quand je la vis (le 18 mai 1929) elle souffrait depuis trois jours de douleurs abdominales, plutôt à droite, vomissait, n'émettait pas de gaz; sa température oscillait entre 37°-38°. La langue était sèche, le pouls bon. La palpation était douloureuse, surtout à droite; la cicatrice opératoire ne l'était pas particulièrement. Je pensais à la possibilité d'une appendicite ou à une occlusion par brides.

Une incision iliaque droite me montra que l'appendice était sain, le cæcum plat.

J'incisai alors sur la ligne médiane et découvris très vite, dans l'iléon, deux calculs, l'un du volume d'une noix, l'autre plus petit, sus-jacent. Intestin aplati et pâle au-dessous; rouge et distendu au-dessus.

Extraction de deux calculs par entérotomie. Fermeture sans drainage.

Dès la fin de l'opération, 20 cent. cubes de sérum à 20 p. 100.

Dans la journée du lendemain, deux injections semblables. Guérison très simple.

Dans les jours qui suivirent l'opération, la malade rendit par l'anus un calcul plus petit.

M. Mondor : Je ne veux retenir de l'intéressante communication de

Brocq que ce qui a trait à la radiologie de la migration des calculs biliaires dans l'intestin.

Il y a plusieurs mois, j'ai obtenu, avec Porcher, une image radiographique parfaitement claire d'iléus biliaire. J'ai donné à M. P. Duval, pour son *Traité de Radiodiagnostic*, ce cliché que je pouvais croire exceptionnel. Avant de vous le montrer comme premier exemple de radiographie d'iléus biliaire, j'ai pris soin de chercher, dans la littérature, avec persévérance. Un cas absolument analogue, celui de Ludin, est reproduit dans le bel ouvrage de Schinz.

Ce que M. Mauclaire, M. Cadenat et d'autres avaient supposé « visibilité des calculs biliaires dans l'intestin et utilité de la radiographie pour les découvrir » se trouve donc démontré ; mais il reste à étudier, de près, si l'ingestion barytée, dans les cas d'occlusion par obturation, est ou n'est pas une manœuvre inoffensive.

M. **Pierre Mocquot** : Je voudrais demander à Brocq sur quels arguments il s'appuie pour établir l'origine biliaire des calculs dans la première observation. On pourrait se demander en effet si les rétrécissements ne sont pas le fait primitif et s'il ne s'agit pas de calculs stercoraux constitués dans le segment intermédiaire de l'intestin.

COMMUNICATIONS

Un cas d'iléus biliaire. Examen radiologique ayant révélé, quinze jours avant l'apparition des accidents d'occlusion, l'existence du calcul enclavé dans le duodénum, après perforation cholécysto-duodénale,

par MM. **P. Brocq**, **P. Brodin** et **Aimé**.

L'observation qui suit tire son principal intérêt de l'examen radiologique, qui a été pratiqué quinze jours avant l'apparition de l'iléus, et de l'examen nécropsique, qui a été fait après une intervention rapidement suivie du décès de la malade.

Observation. — En avril 1928, Mme J... vient à l'hôpital Saint-Antoine demander conseil à l'un de nous pour des crises gastriques, anciennes de quatorze ans.

Agée de cinquante ans, couturière, Mme J... a toujours eu une très belle santé, ce qui lui a permis d'élever sept enfants, tout en fournissant une somme de travail considérable.

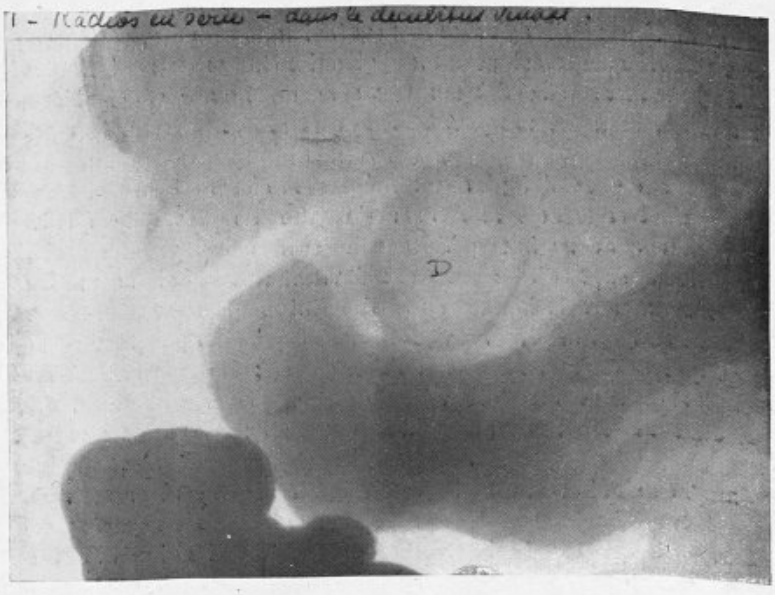

FIG. 1.

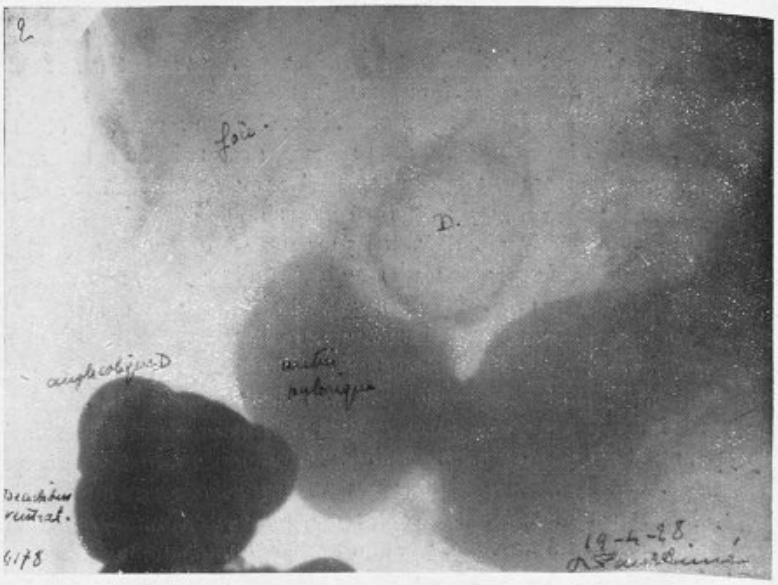

FIG. 2.

Dans ses antécédents on relève seulement : une fièvre typhoïde sans complication et survenue dans sa jeunesse; en outre une syphilis conju-

gale contractée en 1907, soignée depuis régulièrement et n'ayant laissé aucune trace. Réglée à quinze ans, elle l'a toujours été régulièrement jusqu'à l'âge de quarante ans.

Les accidents actuels ont débuté en 1904 : trois ou quatre mois après la naissance de l'aîné de ses enfants, elle a eu, pendant une heure, des douleurs abdominales très vives. Depuis cette date, presque tous les ans à la

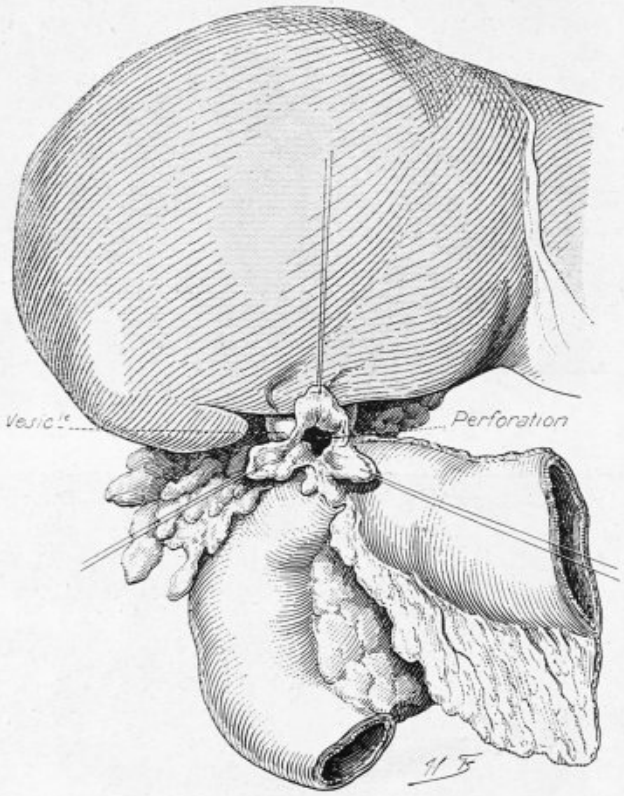

FIG. 3.

même époque, au printemps, elle a une crise analogue, sans vomissements.

En 1927, une crise plus intense survient, s'accompagne de vomissements et laisse après elle une sensation d'endolorissement pendant plusieurs jours. La malade est mise à un régime : viande grillée, poisson bouilli, suppression des graisses. Malgré cela, elle éprouve de temps à autre des douleurs gastriques, accompagnées de vomissements aqueux acides, et elle maigrit progressivement de 8 à 9 kilogrammes.

Au début d'avril 1928, cette femme est prise, vers 22 heures, d'une douleur très violente au creux de l'estomac; cette douleur provoque un vomissement et disparaît vers minuit. Dans la matinée, reprise de la dou-

leur qui persiste jusqu'à 16 heures, heure à laquelle elle est calmée par l'absorption d'une potion contenant un hypnotique. Dans la suite, la malade reste couchée pendant huit jours dans un état de calme relatif.

Mais elle recommence à souffrir légèrement du côté droit, au moment où elle cherche à reprendre une vie active. Une radioscopie, pratiquée à ce

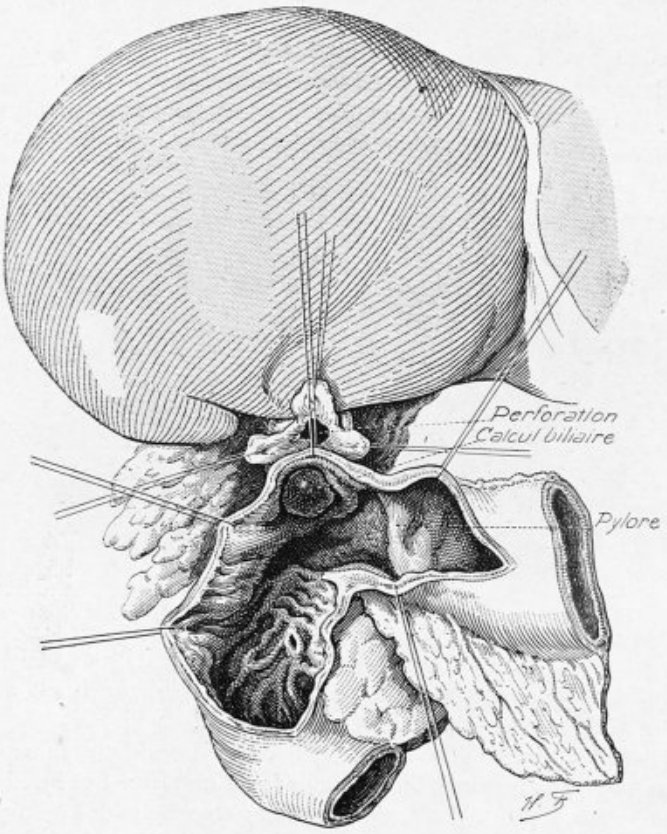

FIG. 4.

moment, aurait montré une évacuation anormalement lente de l'estomac.

En raison de la persistance de la douleur la malade se décide à venir se faire examiner à Paris. Voici quel est son état au moment de son arrivée à l'hôpital Saint-Antoine : elle ne pèse que 42 kilogrammes, alors qu'elle mesure 1m56; elle a perdu 13 kilogrammes sur son poids habituel qui est de 55 kilogrammes. Le pouls est rapide et bat à 100 à la minute. La tension artérielle est de 18-9 au Pachon. L'auscultation ne révèle rien d'anormal. Les réflexes sont normaux. Les urines ne renferment ni sucre, ni albumine.

La palpation abdominale, en position couchée, révèle un empâtement

du flanc droit, paraissant indépendant du foie, de l'appendice et du rein. Il n'existe en effet ni point vésiculaire net, ni point épigastrique, ni point de Mac Burney. En position verticale, la palpation révèle une sensibilité assez vive, un peu au-dessous et à droite de l'ombilic.

Une nouvelle radioscopie, pratiquée par l'un de nous, montre un aspect normal de l'estomac : pas de liquide à jeun; les contours de l'organe sont réguliers; pas de retard notable à l'évacuation gastrique.

Mais le passage de la bouillie bismuthée dans le duodénum met en évidence un bulbe d'aspect très particulier, dépourvu de contraction. La baryte ne le remplit pas d'une façon homogène, mais paraît s'infiltrer à sa périphérie, sans imprégner le centre; il existe une image diverticu-

Fig. 5.

Fig. 6.

laire de la portion descendante du duodénum. Le transit est normal et l'intestin grêle est vide dix heures après l'ingestion.

Cet aspect du bulbe duodénal a été fixé sur les radiographies que voici et qui ont été exécutées par l'un de nous (M. Aimé) [fig. 1 et 2].

Cette image si particulière, associée aux antécédents de la malade, nous a fait penser dès ce moment à l'existence probable d'un calcul enclavé dans le duodénum après fistule cholécysto-duodénale. Une intervention immédiate est conseillée à la malade qui, ne souffrant plus, refuse absolument de se laisser opérer. Elle est alors mise en observation aux environs de Paris, au repos complet, avec une alimentation uniquement lacto-végétarienne.

Elle ne souffre pas et engraisse de 2 kilogrammes en quinze jours, lorsque, brusquement, après une quinzaine de jours de calme, elle est prise d'une douleur abdominale très violente et d'un type différent des douleurs précédentes. Cette crise est accompagnée pendant toute la nuit suivante de vomissements extrêmement abondants, représentant, en vingt-quatre heures, au moins la valeur d'un seau hygiénique. Prévenu le lendemain matin par téléphone, l'un de nous fait immédiatement le diagnostic d'iléus biliaire et conseille le transport d'urgence à l'hôpital Saint-Antoine.

A son arrivée à l'hôpital à 9 heures du matin, vingt-quatre heures exactement après le début des accidents, cette femme ne souffre plus; la palpation elle-même ne révèle qu'une sensibilité très légère sous le rebord costal droit; mais, au moindre mouvement, elle est prise de vomissements verdâtres, caractéristiques d'une occlusion du grêle. Elle est opérée à 11 heures, soit vingt-six heures après le début de l'iléus, dans le service de notre maître, M. le Pr Lejars.

Opération : anesthésie générale à l'éther, laparotomie médiane; dès l'ouverture du ventre, on aperçoit des anses grêles dilatées et congestionnées et contrastant par leur aspect avec la partie terminale du grêle aplati et rubanné. On sent immédiatement, pour ainsi dire sans recherches, à la jonction de ces deux segments de l'intestin, un gros calcul oblitérant totalement la lumière du grêle. Le calcul peut être mobilisé, mais il est impossible, par suite de son volume, de le faire cheminer dans la portion sous-jacente et saine de l'intestin. On le refoule alors un peu en amont du point où il s'était arrêté et on l'extrait par une courte entérotomie, faite hors du ventre et fermée par une suture en trois plans. La paroi abdominale est suturée en trois plans sans drainage.

Le soir de l'intervention, la malade est agitée; le pouls est plein et accéléré; la température monte à 39° Le lendemain matin, le pouls n'est pas perceptible, la température se rapproche de 41°; l'agitation est extrême et la malade meurt dans l'après-midi, trente heures environ après l'intervention.

Or cette intervention avait été extraordinairement simple et facile; le choc immédiat paraissait nul; on pourra nous reprocher, sans doute avec raison, de ne pas avoir vidé par aspiration le contenu du grêle au-dessus du calcul, ou de ne pas avoir pratiqué une petite fistulisation de l'intestin au-dessus. Les vomissements qui avaient précédé l'intervention ayant été tellement abondants et d'autre part la distension n'étant pas considérable, nous n'avons pas cru nécessaire de pratiquer ces manœuvres; peut-être avons-nous eu tort.

Enfin nous n'avions pas à cette époque acquis la pratique de l'injection intraveineuse de sérum hypertonique; elle n'a pas été faite.

Le contraste extraordinaire entre l'état de la malade immédiatement après l'intervention et douze heures plus tard confirme la gravité bien connue de ce type d'occlusion aiguë de l'intestin.

L'autopsie de la malade a pu être pratiquée; voici ce qu'elle a révélé :

1° Dans la gaine du grand droit, du côté droit, existait : une suffusion sanguine assez abondante, qui peut avoir joué un rôle dans l'état de choc et qui est explicable par l'état d'insuffisance hépatique de cette malade;

2° Dans la cavité péritonéale, il n'y avait ni sang, ni pus, ni liquide intestinal;

3° La suture intestinale était parfaitement étanche;

4° Le bord inférieur et la face inférieure du foie étaient intimement unis au duodénum par des adhérences péritonéales épiploïques très serrées;

5° En libérant ces adhérences au niveau du coude de la 1re et de la

2e portion du duodénum, on découvre une perforation couverte de la vésicule, perforation oblitérée par un paquet épiploïque (fig. 3) ;

6° L'ouverture du duodénum montre une seconde et large perforation de la vésicule dans le duodénum au niveau du coude qui réunit les 1re et 2e portions. Dans cette large perforation est engagé un calcul encore inclus en grande partie dans la vésicule, mais commençant à faire saillie dans le duodénum, comme le montre la planche ci-jointe (fig. 4).

La photographie (fig. 5) et la radiographie (fig. 6) du calcul retiré de l'intestin grêle au cours de l'intervention donnent une image exactement superposable à celle obtenue par la radiographie du duodénum pratiquée quinze jours avant les accidents d'occlusion. L'image obtenue à cette époque était donc bien due à la présence dans la cavité duodénale de ce gros calcul qui avait perforé la vésicule suivant un mécanisme habituel en pareil cas.

En dehors de l'intérêt que présente un document radiographique aussi exceptionnel, l'observation précédente met en outre en évidence l'extrême tolérance du duodénum pour un calcul cependant volumineux. D'après l'histoire clinique, il semble bien que cette malade ait pu conserver en plein bulbe duodénal un énorme calcul, pendant un mois au moins et peut-être plus longtemps encore, sans présenter d'autres troubles qu'une légère sensibilité spontanée dans le flanc droit et un peu de douleur à la pression à ce niveau.

Orchi-épididymites des nouveau-nés,

par M. **Pierre Lombard**, correspondant national.

Les travaux d'Ombrédanne et de Mouchet nous ont fait connaître les aspects divers et la fréquence chez les jeunes sujets des torsions testiculaires si bien décrites chez l'adulte par Mauclaire, Lejars, Vanverts et Lapointe, entre 1894 et 1906.

On en est arrivé à se demander presque si l'orchite aiguë s'observe vraiment au cours de l'enfance, et si les accidents décrits sous cette dénomination ne correspondent pas en réalité à des torsions méconnues.

Les trois faits dont j'apporte la relation ne font que confirmer une fois de plus l'existence chez le nourrisson de suppurations épididymo-testiculaires aiguës ou subaiguës, absolument indépendantes de tout facteur mécanique.

Observation I. — *Epididymite suppurée.*

Un enfant de deux mois et demi arrive à l'hôpital le 17 décembre 1928 pour des accidents douloureux et inflammatoires développés au niveau de la bourse gauche. Le début en est assez difficile à préciser. Environ vingt jours après la naissance et alors que ses pustules vaccinales sont encore en évolution, l'enfant présente une température élevée, mise sur le compte du paludisme et traitée par deux injections de quinine. La fièvre continue à osciller entre 38° et 39° pendant plus d'un mois : les injections de quinine pratiquées dans la fesse

gauche deviennent le point de départ de phlegmons subaigus qui s'ouvrent à la peau.

Enfin, dans les premiers jours de décembre, comme la fièvre paraît cesser, la mère remarque l'augmentation de volume rapide de la bourse gauche : en quelques jours elle atteint le volume d'un petit œuf, la peau rougit et se perfore donnant issue à une certaine quantité de pus.

C'est à ce moment qu'on nous amène l'enfant; la température est revenue à la normale.

18 décembre : la bourse gauche est très augmentée de volume et rouge. Elle présente à la partie moyenne de sa face antérieure deux perforations qui ont donné issue à du pus, et laissent écouler actuellement un peu de sérosité.

Autour d'elles, le tégument a une coloration légèrement bleuâtre; au-dessous, il y a une masse indurée du volume d'une noix qui se confond en bas avec le testicule qu'elle recouvre et déborde de toutes parts : elle laisse libre seulement son segment inférieur.

Sur la fesse gauche, deux fistules marquent la trace des injections de quinine.

Les examens de laboratoire montrent dans la sérosité des fistules fessières et *testiculaires* l'existence de germes banaux, très nombreux.

19 décembre : courte anesthésie au chloroforme.

Incision médiane de la bourse passant par les fistules. On traverse une zone très épaisse de tissu lardacé. On ouvre une première loge relativement superficielle, et, continuant à progresser dans la profondeur, on découvre l'extrémité antérieure du testicule qui paraît sain.

Au-dessus de lui, à son contact immédiat, il y a une cavité qui contient des grumeaux purulents : elle correspond nettement à la partie antérieure et moyenne de l'épididyme et empiète sur sa face interne.

L'examen histologique (Mme Sudaka Planty, chef de laboratoire) de fragments prélevés à ce niveau a seulement montré l'existence d'un tissu présentant les signes d'une inflammation aiguë, microbienne, sans éléments testiculaires ou épididymaires nettement reconnaissables.

La plaie s'est cicatrisée rapidement, et la guérison s'est faite avec conservation d'un testicule de volume normal.

Dans ce cas, la marche des accidents, la précession si nette des phénomènes d'infection générale, le siège des lésions opératoirement vérifié, l'intégrité du testicule, la persistance d'une petite masse indurée à son contact et au-dessus de lui permettent, je crois, de considérer qu'il s'est agi d'une épididymite suppurée, consécutive à une septicémie.

Obs. II. — Un enfant de deux mois et demi nous est amené le 28 juin 1929 pour une tuméfaction douloureuse de la bourse gauche.

Les antécédents personnels sont déjà chargés : hémorragie ombilicale à la naissance, ictère le lendemain, coryza purulent le quinzième jour, bronchite avec température élevée à la fin du deuxième mois, troubles digestifs, vomissements bilieux, selles fréquentes et verdâtres ensuite. Ces derniers accidents se calment vers le 18 juin; la mère constate alors une rougeur de la moitié gauche du scrotum qui, rapidement, se tuméfie et devient douloureux. La température n'est pas prise.

Le 28 juin, l'hémiscrotum gauche, très augmenté de volume, est le siège d'une rougeur diffuse avec une teinte un peu violacée dans son tiers supérieur. Au-dessus du testicule, à son contact immédiat et faisant corps avec sa masse, dans une région qui paraît correspondre à la partie antérieure et moyenne de l'épididyme, il y a une collection purulente du volume d'une noisette. *Le cordon est très augmenté de volume et douloureux.*

A droite, testicule et cordon sont intacts. L'enfant est légèrement amaigri : l'examen du squelette et des différents viscères ne révèle rien de particulier.

Les parents sont bien portants, ainsi qu'un premier enfant actuellement âgé de trois ans.

Une incision faite sur la face antérieure du scrotum conduit dans une poche, au fond de laquelle apparaît le testicule entouré de sa vaginale; celle-ci ne paraît pas contenir de liquide.

L'abcès siège immédiatement au-dessus et au contact direct du bord supérieur du testicule et se prolonge le long et en dedans du cordon. Il paraît avoir son point de départ au niveau de la partie antérieure et moyenne de l'épididyme.

L'examen bactériologique montre que la suppuration est liée à la présence d'un streptocoque à courtes chaînettes.

La guérison se fait très rapidement ; elle est complète le 11 juillet.

Ce second cas est absolument comparable au premier, avec cette différence cependant que la réaction du testicule et du cordon était manifeste : l'un et l'autre nettement augmentés de volume.

Il me paraît difficile d'admettre qu'il ait pu s'agir là d'autre chose que d'une infection de siège épididymaire — localisation tardive d'une infection générale — chez un enfant malade depuis le jour de sa naissance.

Obs. III. — *Orchi-épididymite tuberculeuse subaiguë.*

A la fin d'avril 1928, un enfant de seize mois, André B..., présente une augmentation de volume de la bourse gauche : la mère qui la découvre un jour constate son *indolence absolue* et compare son volume à celui d'un gros abricot.

Pendant tout le cours du mois de mai les divers traitements mis en œuvre n'amènent aucune amélioration : la bourse grossit lentement, rougit, et bientôt au centre de la zone enflammée, sur la face antérieure de la région, une tache jaune apparaît : elle s'ouvre le 30 mai, donnant issue à une certaine quantité de pus.

C'est à ce moment que l'enfant nous est conduit.

Sur la face antérieure de la bourse gauche, une ulcération punctiforme présente au centre une large zone de peau tendue, rouge, luisante, amincie. Le 1er juin, deux nouvelles ulcérations apparaissent au-dessous de la précédente, elles confluent, et le 2 juin n'en forment qu'une seule, qui atteint la dimension d'une pièce de 1 franc : ulcération à bords polycycliques, allongée dans le sens vertical, à fond rouge mat, non bourgeonnant, et dépassant certainement les limites du tégument totalement détruit à ce niveau. Elle fait corps, en effet, avec un testicule volumineux, presque aussi gros qu'un testicule d'adulte. Sa surface est régulière, mais il est remarquablement ferme, dur et indolent. Il est impossible de reconnaître l'épididyme noyé dans sa masse. Au-dessus de lui le cordon paraît intact. Il y a quelques ganglions dans deux plis inguinaux. Les antécédents personnels de cet enfant sont encore vierges de toute infection. La mère, le père, les grands-parents sont en bonne santé, l'interrogatoire le plus serré ne permet pas de retrouver chez eux aucun symptôme d'infection chronique.

La réaction de Wassermann est chez la mère très franchement négative.

On considère qu'il s'agit là d'orchite tuberculeuse. On se borne à débrider la fistule et on soumet la plaie aux radiations ultra-violettes.

Au bout d'un mois la cicatrisation est à peu près complète. L'enfant est perdu de vue. Il nous est ramené en février 1929. Il persiste depuis neuf mois sur la face antérieure de la bourse gauche une fistule à bords fongueux qui est le siège d'un suintement séro-purulent, elle paraît correspondre à l'épididyme : au-dessous d'elle le testicule est augmenté de volume et très dur.

Le 6 février 1929, sous anesthésie au kélène-éther, on circonscrit la fistule

et on la dissèque; on est conduit ainsi à la partie postérieure du testicule dans une région qui paraît correspondre à la queue de l'épididyme.

A ce niveau la coque testiculaire apparaît perforée. Orchidotomie exploratrice : on tombe sur un tissu dur, manifestement sclérosé, qui paraît étouffer des îlots glandulaires conservés. On en prélève un minuscule fragment pour l'examen histologique.

On referme le testicule. *On vérifie que le cordon est intact jusqu'à l'orifice inguinal externe*, qu'il n'y a aucune *torsion intra ou extravaginale*.

La plaie opératoire se cicatrise par seconde intention, le testicule restant plus gros que celui du côté droit.

L'examen histologique (Mme Sudaka Planty, chef de laboratoire) du petit fragment remis à l'analyse représente exclusivement un tissu inflammatoire, nulle part on ne retrouve d'éléments glandulaires du testicule ou de l'épididyme.

Il est constitué dans l'ensemble par un tissu conjonctif adulte avec larges îlots adipeux. Le conjonctif présente une double infiltration inflammatoire.

D'une part : une infiltration *lymphocytaire*, non systématisée aux plages vasculaires, plus ou moins denses; en certains points cependant les lymphocytes se tassent en petits nodules compacts dans lesquels on n'observe ni cellules épithélioïdes, ni cellules géantes, ni foyer de nécrose.

D'autre part, une infiltration à polynucléaires avec dilatation vasculaire, foyers hémorragiques, sans zone de nécrose. Ces éléments diapédésés infiltrent souvent les foyers lymphocytaires et traduisent nettement une infection banale surajoutée.

Conclusion : tissu inflammatoire chronique (probablement bacillaire) avec infection banale subaiguë surajoutée.

Au bout de quelques jours apparaît au centre de la cicatrice une fistule qui donne issue à quelques gouttes de sérosité puis à du pus mal lié. Malgré l'absence de tout antécédent spécifique et bien que la réaction de Wassermann se montre une seconde fois négative chez la mère, l'enfant est soumis à un traitement mercuriel et arsenical.

Mais le testicule grossit, le cordon augmente de volume et devient très dur, le toucher rectal est négatif.

Je pratique la *castration* le 2 juin 1929.

Le cordon très vascularisé a les dimensions et la consistance d'un crayon. Il est sectionné aussi haut que possible. Une coupe pratiquée à sa partie moyenne découvre un abcès miliaire au centre d'un tissu lardacé. Dans le testicule quelques îlots glandulaires d'apparence normale sont séparés par de larges bandes scléreuses au sein desquelles perlent deux gouttelettes de pus.

L'examen histologique montre des lésions de *tuberculose indiscutable*.

Guérison opératoire rapide qui, en octobre, se maintient.

Hématémèses graves avec splénomégalie; splénectomie; grosse rate sclérosée avec thrombose des reins spléniques; guérison,

par M. **Pierre Duval.**

Les hématémèses d'origine splénique avec thrombose des grosses veines de la rate, et leur guérison par la splénectomie, sont une question qui est toujours à l'ordre du jour, et pour laquelle l'accumulation des documents est nécessaire.

C'est pourquoi je crois devoir communiquer à notre Société l'observation suivante :

Observation n° 1285, 1929, Hôpital de Vaugirard. — Mme R. M..., âgée de vingt-huit ans, entre à l'hôpital de Vaugirard pour des hématémèses récentes et abondantes.

Antécédents héréditaires et personnels nuls.

Depuis plusieurs années, la malade présente des troubles de la digestion, des renvois acides, des pesanteurs après les repas pour lesquels le diagnostic d'hyperchlorhydrie a été posé.

Brusquement, il y a un mois, elle a présenté des hématuries douze heures après l'absorption d'un dépuratif. Dans la même journée, elle a eu quatre vomissements de sang noir, composés de caillots assez gros, avec, dit-elle, très peu de sang rouge. Après ces hématémèses, mélæna, fèces noires d'odeur infecte.

Etat général mauvais, grand affaiblissement, vertiges, céphalées.

Après ces hématémèses, la malade a dû continuer à saigner sans s'en apercevoir, car elle a eu des faiblesses subites qui ont été jusqu'à la perte de connaissance. Règles toujours très abondantes. En dehors de douleurs spinales assez vives, l'histoire de la maladie n'est constituée que par ces hématémèses et ces mélæna consécutifs. A un passé gastrique en réalité peu chargé.

6 juin 1928. L'examen de la malade montre une jeune femme amaigrie, très anémiée, dont les muqueuses sont très décolorées.

L'examen somatique est négatif, sauf la constatation d'une grosse rate, dont on sent le pôle inférieur sous le cercle costal, et dont la matité remonte à la 5e côte environ dans la ligne axillaire. La rate paraît dure, toutefois sans irrégularité. Le foie est normal à la percussion, pas d'ascite.

L'examen radiologique de l'estomac et du duodénum (Henri Béclère, n° 11279) ne montre aucune lésion des parois de ces organes; l'estomac est en entier refoulé à droite, et la grande courbure est simplement déformée par la pression d'une grosse rate dont on voit l'ombre uniforme. Le foie paraît de dimensions normales. La température oscille entre 38°2 et 37°4.

Examen du sang, 18 juin (n° 1593 G) :

Globules rouges		2.180.000
Globules blancs		2.000
Hémoglobine en p. 100		40
Temps de saignement en minutes		5
Temps de coagulation en minutes		15
Formule leucocytaire :		
Polynucléaires neutrophiles	60	60 p. 100
Polynucléaires basophiles	0	
Polynucléaires éosinophiles	0	
Lymphocytes	29	40 p. 100
Grands monnucléaires	1	
Moyens mononuclaires	9	

Le diagnostic d'hématémèse, d'origine splénique, avec splénomégalie, probabilité de maladie de Banti au début, est posé, et la splénectomie paraît s'imposer.

Le 8 juillet, mêmes données de l'examen du sang (n° 1608 G).

La malade est mise au repos et les moyens classiques sont employés pour combattre son anémie.

Le 17 juillet 1929, splénectomie.

Anesthésie générale à l'éther ; incision oblique du rebord des fausses côtes du grand droit.

On trouve une très grosse rate dont le pôle supérieur adhère largement à la coupole diaphragmatique. Le pédicule de la rate est énorme. Splénectomie facile.

A la coupe du pédicule, les grosses veines apparaissent complètement thrombosées.

Aussitôt après la splénectomie, l'examen du sang donne (n° 1615 C) :

Globules rouges	3.320.000
Globules blancs	6.800
Globulines	39.200

Guérison opératoire sans aucun incident.

Le 27 juillet. Examen du sang (n° 1617 G) :

Globules rouges	2.720.000	
Globules blancs	5.900	
Hémoglobine en p. 100	45	
Temps de saignement en minutes	5	
Temps de coagulation en minutes	15	
Formule leucocytaire :		
Polynucléaires neutrophiles	54	58 p. 100
Polynucléaires basophiles	2	
Polynucléaires éosinophiles	2	
Lymphocytes	30	42 p. 100
Grands mononuclaires	2	
Moyens mononucléaires	10	

La malade est revue le 15 octobre 1929, trois mois après son opération.

Elle est dans un très bon état général ; elle a engraissé de 5 kilogrammes (48 kilogrammes), elle n'a plus aucun trouble gastrique. Température et pouls normaux. Les règles revenues le 9 octobre ont été peu abondantes.

Cicatrice solide, non douloureuse.

Examen du sang, 15 octobre 1929 (n° 1630 G) :

Globules rouges	4.020.000	
Globules blancs	5.800	
Hémoglobine en p. 100	60	
Temps de saignement en minutes	1,30	
Temps coagulateur en minutes	10	
Formule leucocytaire :		
Polynucléaires éosinophiles	11	83 p. 100
Polynucléaires basophiles	6	
Polynucléaires neutrophiles	66	
Lymphocytes	15	17 p. 100
Grands mononucléaires	0	
Moyens mononucléaires	2	

Examen de la rate (n° 1105 H), François Moutier, Rubens-Duval. — Poids : 507 grammes. Les veines du pédicule sont très grosses et complètement thrombosées.

Examen microscopique :

Deux caractères dominent : la sclérose et la congestion ; la sclérose est prononcée, les septa sont épaissies, et de nombreux tractus conjonctifs réduisent les proportions des cordons de Billroth. Les sinus veineux sont dilatés, il existe d'assez nombreuses hémorragies interstitielles d'âges divers ; quelques-unes paraissent assez anciennes.

Les corpuscules de Malpighi sont peu développés; leur nombre même semble réduit; les artérioles qui les centrent sont étroites, contrastant avec le développement du système veineux. On trouve d'assez nombreux éosinophiles qui évoluent dans les corpuscules; on en retrouve dans les cordons; il existe des macrophages actifs ou au repos, on n'a pu mettre en évidence aucune réaction myéloïde.

Le point peut-être le plus intéressant est la coupe des vaisseaux au niveau du hile.

L'examen macroscopique montre une veine thrombosée avec caillot adhérent. Histologiquement, on reconnaît l'existence d'une thrombose à début certainement très ancien.

Le caillot, adhérent sur le tiers du pourtour de la veine, présente des régions distinctes au fur et à mesure que l'on s'écarte de la paroi. Au contact de celle-ci, il est largement organisé et, de fait, la distinction est difficile à établir entre paroi veineuse ancienne et tissu de néoformation : cellules conjonctives allongées concentriquement à grand noyau clair. Le collagène est relativement peu abondant.

Plus loin, en s'écartant de la paroi, le caillot est simplement pénétré de cellules à noyau clair, à protoplasma rare, et surtout d'un nombre très élevé de macrophages, chargés de pigment. C'est là des plages de sang pur altéré infiltrant le caillot et contrastant avec les strates plus anciennes.

En résumé, spléno-phlébite oblitérante chronique, sclérose de la rate, hémorragies interstitielles. Tel est le type de la splénomégalie.

Comment classer ce cas dans le groupe actuellement assez confus des splénomégalies ? Le nombre des globulins est frappant : 39.200. Mais cette diminution des plaquettes coïncide avec un temps de saignement absolument normal, cinq minutes, ce qui ne laisse pas que d'être impressionnant, mais permet, je crois, d'écarter la thrombopénie essentielle, même sous une forme clinique un peu exceptionnelle.

Est-ce une maladie de Banti à son stade initial? Je crois qu'on l'eût dit, sans hésiter, il y a peu de temps encore, bien que la maladie décrite par Banti soit simplement un syndrome clinique, sans données anatomo-pathologiques spécifiques. Mais il y a, vous le savez, une tendance actuelle à ranger dans un cadre spécial les scléroses de la rate avec thrombose des veines spléniques.

Permettez-moi de ne pas m'aventurer sur ce terrain.

Je crois qu'intituler cette observation : hématémèses liées à une splénomégalie avec sclérose de la rate et thrombose des veines spléniques, c'est tout à la fois une précision clinique et anatomo-pathologique suffisante, une imprécision nosographique suffisante aussi, justifiée par la confusion qui règne actuellement dans les splénomégalies.

Je verse simplement ce cas aux débats.

J'espère pouvoir suivre mon opérée et pouvoir compléter cette observation par la publication des résultats éloignés.

A propos du traitement des ulcères perforés de l'estomac et du duodénum,

par M. **S. Judine** (de Moscou).

M. P. Duval, rapporteur.

PRÉSENTATION DE PIÈCE

Adénome solitaire du foie à pédicule tordu. Extirpation. Guérison,

par MM. **Petit-Dutaillis** et **Longuet**.

M. Gosset, rapporteur.

Le président déclare vacante une place de membre titulaire.

Le Secrétaire annuel, M. F. M. CADENAT.

Paris. — Imprimerie de la Cour d'Appel, 1, rue Cassette. — 1929.



BULLETINS ET MÉMOIRES

DE LA SOCIÉTÉ NATIONALE DE CHIRURGIE

Séance du 20 novembre 1929.

Présidence de M. CUNÉO, *président.*

PROCÈS-VERBAL

La rédaction du procès-verbal de la précédente séance est mise aux voix et adoptée.

CORRESPONDANCE

La correspondance comprend :

1° Les journaux et publications périodiques de la semaine;

2° Une lettre de M. CAPETTE, s'excusant de ne pouvoir assister à la séance.

3° Une lettre de M. MASINI, président de la Société de Chirurgie de Marseille, envoyant les condoléances de cette Société à la Société de Chirurgie de Paris à l'occasion du décès de MM. Tuffier et Lecène.

4° Une lettre de M. CHASTENET DE GÉRY, posant sa candidature à la place vacante de membre titulaire.

5° Des lettres de MM. LECLERC et SIKORA, posant leur candidature aux places vacantes de correspondant national.

6° Un travail de MM. COURTY, correspondant national, et BERNARD, intitulé : *Splénectomie pour ictère hémolytique congénital.*

7° Un travail de M. LE ROY DES BARRES, correspondant national, intitulé : *Abcès chronique du sein ayant déterminé un état éléphantiasique de la glande.*

8° Un travail de MM. CHARBONNEL et AUGISTRON (Bordeaux), intitulé : *Gros kyste vrai du pancréas disparaissant complètement par intermittences.*

M. P. BROCQ, rapporteur.

9° Un travail de M. CLAVELIN (Armée), intitulé : *Sept cas de fistules et anus coliques chirurgicaux traités par la fermeture intrapéritonéale.*

M. P. DUVAL, rapporteur.

10° Un travail de M. GUILLEMIN, intitulé : *Spondylite traumatique.*

M. MOUCHET, rapporteur.

11° Un travail de M. LAFFITTE (Niort), intitulé : *Sur un cas d'ectopie pel-*

vienne du rein observé au cours d'une grossesse; opération césarienne.

M. Michon, rapporteur.

12° Un travail de M. Villechaise (Toulon), intitulé : *Un cas d'allongement traumatique du ligament rotulien avec fracture de la rotule.*

M. Schwartz, rapporteur.

13° Un travail de M. Moulonguet (Paris), intitulé : *Coxalgie ancienne en mauvaise position et non ankylosée. Ostéotomie et arthrodèse dans la même opération.*

M. Mathieu, rapporteur.

A PROPOS DU PROCÈS-VERBAL

A propos du prurit vulvaire traité par la névrotomie bilatérale des nerfs honteux internes,

par M. **Mauclaire.**

Dans l'avant-dernière séance, M. Basset nous a fait un rapport sur l'observation sus-indiquée envoyée par M. Murard.

J'ai eu aussi l'occasion de traiter chirurgicalement un prurit vulvaire compliqué de vaginisme. J'ai publié l'observation en 1917 [1].

Il s'agissait d'une femme âgée de trente-quatre ans, opérée par moi en mai 1915, sous chloroforme, pour appendicite, avec prolapsus utérin léger et ovarite gauche.

J'enlevai l'appendice, je fis la suspension utérine suivant la technique de Doléris et finalement l'ablation de l'ovaire gauche.

Deux mois après l'opération, survint un prurit vulvo-vaginal très intense, avec de fortes douleurs pelviennes persistantes et un peu de vaginisme.

En octobre 1915, je pratique une nouvelle laparotomie suivie de la destruction de quelques adhérences péritonéales et de la résection partielle de l'ovaire droit.

Le prurit vulvo-vaginal augmenta d'intensité et il rendait la vie insupportable. L'insomnie était complète.

Le 15 décembre 1915, je fis à droite la résection de la branche périnéale supérieure ou clitoridienne en arrière du muscle transverse du périnée et, à gauche, la résection de la branche périnéale inférieure en avant du transverse également sur une longueur de 3 centimètres.

Je n'ai pas fait la section des nerfs honteux internes de crainte de sectionner le nerf du sphincter anal, celui-ci présentant souvent un trajet récurrent et risquant d'être sectionné avec le nerf honteux interne (Hirtz, Tavel) [2].

1. Mauclaire : *Annales de Gynécologie et d'Obstétrique*, 1918.
2. Tavel : Résection du nerf honteux interne pour vaginisme et prurit vulvaire. *Revue de Chirurgie*, 1902.

Le résultat de l'opération fut excellent, car les douleurs périnéales disparurent définitivement, mais un léger degré de vaginisme persista. Cela n'est pas étonnant, car les nerfs de la vulve et du vagin sont très nombreux et proviennent de sources très multiples. J'ai revu cette malade dernièrement. La guérison persiste.

La vulve reçoit des nerfs sensitifs de la branche inférieure périnéale du nerf honteux interne, du rameau périnéal externe, du rameau superficiel du périnée, du rameau bulbo-urétral, de la branche profonde ou clitoridienne, du petit fessier inférieur, de la branche abdomino-génitale et de la branche inguinale interne. Pour plus de détails, je renvoie à mon article sus-indiqué.

Cette multiplicité des branches nerveuses explique la conservation de la sensibilité cutanée de la vulve même après la section du nerf honteux interne. Elle explique aussi les récidives après la névrotomie.

J'ajouterai, en terminant, que, actuellement, le prurit vulvo-vaginal est la plupart du temps guéri par la radiothérapie locale, par la radiothérapie des racines médullaires sacrées, par l'actinothérapie et par les courants de haute fréquence. Il ne faut donc recourir à l'opération qu'en dernier ressort.

Splénectomie pour ictère hémolytique congénital,

par MM. **L. Courty**, professeur à la Faculté libre de Lille,
Membre correspondant national,
et **Adolphe Bernard**, assistant de Clinique médicale.

Bien que le traitement chirurgical de l'ictère hémolytique congénital par la splénectomie remonte à une vingtaine d'années et malgré les conclusions favorables du Congrès international de Chirurgie de Rome (1926), les cas publiés restent encore rares.

Cependant, comme l'écrivait Aubertin dans son article du *Journal Médical français* de 1926, les résultats cliniques sont surprenants.

Mais la crainte de l'opération retient encore les médecins : MM. Widal, de Gennes et Laudat ne disent-ils pas, dans un mémoire paru en avril dernier, dans *La Presse Médicale* : « Il a fallu que nous ayons la main forcée véritablement par notre malade pour nous décider à le faire opérer. » Ce malade fut opéré par M. Gosset et le résultat fut remarquable.

Si l'intervention a paru grave à certaines époques, actuellement nous pouvons en diminuer considérablement la mortalité par la pratique des transfusions de sang.

Nous vous apportons aujourd'hui une observation où la splénectomie se présentait dans des conditions particulièrement difficiles à cause du mauvais état du sujet et du volume de la rate qui occupait à peu près la moitié de la cavité abdominale et pesait *1.906 grammes*.

Evidemment, l'ablation d'un viscère aussi volumineux et contenant une quantité importante de sang laissa le patient en état de shock, mais la transfusion immédiate de 500 cent. cubes de sang a rétabli rapidement la situation.

Voici d'ailleurs notre observation :

Observation. — P..., vingt et un ans, vient consulter l'un de nous, pour la première fois, le 21 avril 1928, pour un ictère qui dure depuis l'âge de quatre ans. A certains moments, cet ictère a été, paraît-il, plus foncé, mais on ne peut savoir dans quelles conditions il a commencé dans l'enfance.

Actuellement, ictère généralisé, jaune pâle, colorant peau et conjonctive, acholurique, selles colorées, ni prurit, ni bradycardie.

Ce qui gênait le plus le malade était une douleur sourde continue dans l'hypocondre gauche, empêchant tout effort physique.

A l'examen, on est frappé par une forte voussure soulevant l'hypocondre gauche et le rebord costal ; à la palpation, on sent une masse énorme dépassant la ligne médiane, descendant dans la fosse iliaque gauche qu'elle occupe presque en totalité ; cette masse est dure, lisse, mate, sensible : il s'agit évidemment d'une grosse rate.

Le foie est normal, il n'y a pas d'adénopathie, ni de douleur provoquée par la palpation des articulations.

Tension = 14-7.

Ni sucre, ni albumine.

L'association de l'ictère acholurique, évoluant depuis l'enfance, avec augmentation notable du volume de la rate fait porter le diagnostic d'ictère hémolytique splénomégalique.

Ce diagnostic est d'ailleurs confirmé par l'examen du sang (fait dans le laboratoire de microbiologie de la Faculté par M. le Dr Archer, chef du laboratoire, auquel nous devons également tous les examens suivants) qui montre une anémie avec hématies granuleuses et diminution de la résistance globulaire :

Hématies	3.118.000
Leucocytes	5.400
Hémoglobine p. 100	60

Caractères des hématies : polychromatophilie et anisocitoses assez marquées (microcythémie).

Polynucléaires neutrophiles p. 100	71
Polynucléaires éosinophiles p. 100	1
Lymphocytes p. 100	24
Grands mononucléaires	2
Formes de transition	2
Myélocytes	0

Poïkilocytose peu marquée.
Absence d'hématies nucléées.
Hématies granuleuses (coloration vitale : 10 p. 100).
Formes leucocytaires :
Coagulation : Prise en masse à la vingt et unième minute.
Rétraction parfaite du caillot après quatre heures à 37°.
Temps de saignement = six minutes.
Réactions de Bordet-Wassermann et de Hecht négatives.

Cholestérinémie, par litre	0,82
Cholémimétrie	1/21.800
Azotémie, par litre	0,46

Résistance globulaire.	NaCl p. 100
Hémolyse légère	5,8
Hémolyse nette	5,2
Hémolyse totale	4,2

Pendant quinze mois, le malade suivit différents traitements dans le but d'enrayer l'hémolyse et l'anémie :

D'abord la méthode de Whipple.

Pendant cinq mois, le malade fut soumis au régime de carence incomplète, des hydro-carbones avec 200 grammes par jour de foie de veau.

En avril 1929, soit un an après le début du traitement, le tableau clinique et hématologique reste le même, sauf l'éosinophilie passant de 1 à 12 p. 100 (fait que l'un de nous a fréquemment observé dans la méthode de Whipple).

On essaye alors la radiothérapie splénique : en quinze jours, le malade reçoit six séances de radiothérapie d'une demi-heure. La dernière séance fut suivie d'une violente crise de *coliques hépatiques*, avec vomissements porracés, frissons, fièvre élevée; le lendemain, l'ictère était plus foncé, les urines renfermaient des pigments biliaires. Huit jours après, tout était rentré dans l'ordre.

Mais l'état général du malade est de plus en plus médiocre : il est d'aspect maladif, ictérique, amaigri, mal développé (à vingt et un ans, il a la constitution d'un jeune homme de dix-huit ans). Depuis quelques mois, il est incapable du moindre effort physique; le travail intellectuel (il est étudiant en lettres) devient de plus en plus pénible.

Nous décidons donc de pratiquer la splénectomie en juillet 1929.

Un examen de sang est pratiqué le 11 juillet :

Hématies	3.060.000
Leucocytes	7.000
Eosinophiles p. 100	13
Hémoglobine p. 100	60
Résistance globulaire (mais hémolyse déjà à 7)	4,5 à 5,5
Polynucléaires neutrophiles p. 100	66
Polynucléaires éosinophiles p. 100	13
Polynucléaires basophiles	0
Lymphocytes p. 100	16
Monocytes p. 100	5

Le 19 *juillet* (veille de l'opération), on pratique dans la matinée la transfusion de 300 cent. cubes de sang citraté.

Un examen de sang, fait dans le courant de l'après-midi, donne les résultats suivants :

Hématies	3.520.000
Leucocytes	24.800
Hémoglobine p. 100	80
Résistance globulaire	4,5 à 5
Polynucléaires neutrophiles p. 100	80
Polynucléaires éosinophiles p. 100	4
Polynucléaires basophiles p. 100	1
Lymphocytes p. 100	2
Monocytes p. 100	13

Temps de saignement : quatre minutes et demie.

Temps de coagulation : cinq minutes.

Le 20 *juillet*, intervention chirurgicale, sous anesthésie générale à l'éther, par M. Lamoril, interne des hôpitaux. Une injection d'adrénaline est pratiquée sur la table d'opération.

Incision transversale passant au-dessus de l'ombilic et dépassant la ligne médiane.

La rate occupe toute la moitié gauche de l'abdomen. On l'extériorise avec prudence, il n'y a pas d'adhérence.

Ligature des pédicules qui n'ont pas l'air trop friables.

Fermeture de la paroi sans drainage.

Poids de la rate : 1 kilog. 960.

Durée de l'opération : vingt-cinq minutes.

Aussitôt après l'intervention, le malade est en état de shock, on pratique une transfusion de 500 cent. cubes de sang citraté. Dans le courant de l'après-midi, l'état est satisfaisant.

Les suites opératoires furent relativement simples; dès le quatrième jour après l'intervention, on note déjà une diminution de l'ictère, il s'atténuera ensuite progressivement et aura disparu complètement au bout d'un mois environ.

Les examens de sang faits dans les jours suivants donnèrent les résultats ci-dessous :

Le 26 juillet (six jours après l'opération) :

Hématies	3.480.000
Leucocytes	26.200
Globulins	124.000
Hémoglobine p. 100	80
Résistance globulaire	4 à 4,5
Polynucléaires neutrophiles p. 100	60
Polynucléaires éosinophiles p. 100	6
Polynucléaires basophiles	0
Lymphocytes p. 100	7
Monocytes p. 100	25
Cellules de Türk p. 100	1

Le 3 août (treize jours après l'intervention) :

Hématies	3.720.000
Leucocytes	23.200
Globulins	188.000
Hémoglobine p. 100	80
Résistance globulaire	4 à 4,5
Polynucléaires neutrophiles p. 100	50
Polynucléaires éosinophiles p. 100	10
Polynucléaires basophiles	0
Lymphocytes p. 100	13
Monocytes p. 100	26
Cellules de Türk p. 100	1

Temps de saignement : cinq minutes.

Temps de coagulation : six minutes.

L'état général du malade est bon, mais une légère infection de la partie la plus postérieure de la plaie retarde sa sortie de la clinique.

Examen anatomo-pathologique fait par M. le Dr Delattre.

Rate P = 1.960 grammes.

La capsule de la rate est épaissie; en un point, sous cette capsule, on remarque un ilot de dilatation angiomateuse de quelque sinus. Les cellules endothéliales sont grosses et renferment des grains de pigment. On voit, dans la cavité de ces sinus, quelques macrophages chargés de pigment.

Les corpuscules lymphoïdes sont peu nombreux, leur aspect est normal.

Dans la pulpe très congestionnée, on ne trouve pas de sclérose. Cette pulpe rouge est bourrée d'hématies; il existe même de véritables plages hémorragiques. Les globules rouges se trouvent en général dans les cordons de Billroth surdistendus.

Peu de macrophagie. Présence de petits grains de pigment dans toute la pulpe en quantité peu abondante.

En résumé : congestion des cordons de Billroth, sans sclérose; lésions d'*ictère hémolytique chronique.*

Nous revoyons notre opéré le 9 novembre 1929. L'état du malade est excellent, il a grossi de plusieurs kilogrammes, ses forces sont revenues. Sa figure est bien colorée, il n'y a plus d'ictère ; nous faisons pratiquer un nouvel examen hématologique qui donne les résultats suivants :

Hématies	5.160.000
Leucocytes	49.600
Hémoglobine p. 100	85-88
Polynucléaires neutrophiles p. 100	38
Polynucléaires éosinophiles p. 100	12,6
Polynucléaires basophiles p. 100	0,3
Lymphocytes et moyens mono p. 100	34,5
Monocytes p. 100	14,6
Résistance globulaire	3,5 à 4,5

Présence d'hématies avec restes nucléaires.

On voit donc, par cette dernière analyse, que l'anémie a disparu et que la résistance globulaire est devenue normale.

Il persiste seulement une leucocytose dont on ne retrouve aucune cause.

La splénectomie a donc donné, dans ce cas d'ictère hémolytique congénital, un résultat complet puisque nous avons obtenu la guérison clinique et hématologique.

Nous attirerons simplement l'attention sur les deux points suivants :

Au point de vue chirurgical, nous n'avons pas éprouvé de difficulté à extirper cette énorme rate grâce à une longue incision transversale dépassant l'ombilic et rejoignant la ligne axillaire antérieure. Il n'y avait pas d'adhérence et la ligature des pédicules fut facile et rapide.

Néanmoins notre opéré présenta, sitôt après l'opération, un état grave : facies décoloré, pouls très rapide et peu perceptible, il paraissait en état d'anémie aiguë bien qu'il n'eût pas perdu de sang dans le cours de l'opération.

Il ne faut pas perdre de vue, en effet, qu'une rate hypertrophiée contient, environ, le cinquième de son poids normal de sang; la splénectomie réalise donc une soustraction de sang assez importante (P. Émile-Weil et P. Ischl Wahl).

En fait, la transfusion de 500 cent. cubes que nous avons pratiquée aussitôt eut un résultat immédiat, notre opéré qui était livide se recolora et le pouls redevint bien perceptible.

Le soir de l'opération, le facies restait coloré et le pouls bien frappé à 110.

Au point de vue médical, il y a un détail intéressant à noter, c'est celui de la résistance globulaire qui, chez notre malade, s'est progressivement améliorée pour devenir normale deux mois et demi après l'opération.

Cependant, Chauffard avait remarqué que la fragilité globulaire persistait parfois longtemps après la splénectomie, alors que celle-ci donnait un résultat immédiat et radical sur l'anémie.

Dans l'observation de Widal, de Gennes et Laudat (*La Presse Médicale*, 1929) on avait également trouvé une sorte de « dissociation entre l'évolution de l'anémie et celle de la fragilité globulaire », ce n'est qu'au bout d'un an que la fragilité globulaire s'était stabilisée.

Or, dans notre observation, la splénectomie a agi d'une façon à peu près parallèle sur la destruction globulaire qu'elle a supprimée et sur la résistance globulaire qui est revenue rapidement à la normale.

MM. Gaudier et Gernez ont obtenu un résultat analogue.

En résumé, l'excellent résultat que nous avons obtenu, dans un cas peu favorable à cause du volume de la rate et du mauvais état général du sujet, nous pousse d'autant plus à appuyer les idées des rapporteurs du Congrès international de Chirurgie de Rome (1926) qui avait conclu que « l'ictère hémolytique congénital constituait l'indication majeure de la splénectomie ».

RAPPORTS

Chondrome de la 1re phalange du 5e doigt gauche,

par M. **H. Welti.**

Rapport de M. P. Lecène.

M. Welti nous a adressé l'observation suivante :

Observation. — M. S..., vingt-cinq ans, vint nous consulter le 1er novembre 1928 pour une tumeur de la 1re phalange du 5e doigt gauche.

Au cours du mois de septembre 1927, le malade constate pour la première fois l'augmentation de volume de son petit doigt. Il est gêné pour écrire à la machine, et taper sur les majuscules devient douloureux, puis impossible. De même la constriction exercée par un gant est pénible. Par ailleurs, mauvais état général et grande fatigue. Une radiographie (radio I) est mal interprétée, et le diagnostic de spina ventosa porté à tort.

S... passe l'hiver à Davos. L'état local ne subit aucune modification. Une nouvelle radiographie (Dr Mahar) prise le 30 juillet 1928 (radio II) fait penser à une tumeur, et le 10 novembre 1928 S... vient nous consulter en vue d'une intervention chirurgicale.

Intervention. — Le 24 novembre 1928. Anesthésie générale à l'éther. Incision sur le bord interne de la face dorsale de la phalange. Trépanation de l'os encore assez épais en ce point. Le contenu de la cavité osseuse est rouge, grumeleux, faisant penser à de la gelée de groseille. L'os est divisé en logettes par des travées résistantes. Une de celles-ci, particulièrement épaisse, répond à l'opacité visible sur la radiographie. Curettage très minutieux dans les moindres recoins de l'os. En haut l'articulation métacarpo-phalangienne est ouverte. Le curettage peu hémorragique terminé, la corticale osseuse est très amincie. Fermeture sans drainage. Immobilisation trois semaines sur une planchette.

Suites opératoires. — Le malade est revu en janvier, puis le 7 mai 1929. Le résultat fonctionnel est excellent. S... n'est plus gêné par son doigt. Les mouvements de l'articulation métacarpo-phalangienne ont leur amplitude normale. La phalange un peu épaissie est le siège d'un processus de recalcification visible sur la radiographie (radio III).

Examen histologique (Dr Huguenin). — Nappes de tissu cartilagineux avec substance fondamentale, abondante, et cellules assez rares. En certains points le tissu est dissocié, les éléments étant effilochés comme du tissu conjonctif jeune. Des nappes sanguines sont éparses, mais elles semblent résulter d'hémorragies faites au cours de l'intervention, En un point lamelle compacte de tissu osseux deshabité et creusé de géodes. *Conclusion* : Myxo-chondrome.

L'observation de M. Welti mérite d'attirer l'attention à certains égards.

Remarquons tout d'abord que l'examen histologique a montré qu'il ne s'agissait pas d'un chondrome pur, mais d'un myxo-chondrome. Macroscopiquement, au lieu de présenter à la coupe la couleur blanc opaque ou blanc translucide du chondrome, la tumeur avait un aspect rouge, grumeleux, semblable, dit M. Welti, à de la gelée de groseille.

Malgré le bon résultat immédiat donné par une opération conservatrice (simple curettage), M. Welti estime, non sans raison, qu'il convient de faire des réserves sur la bénignité de cette tumeur et sur la possibilité d'une récidive.

Au point de vue radiologique, la tumeur a un aspect qui rappelle celui des chondromes purs, c'est-à-dire la présence de taches opaques, irrégulières, répondant à des blocs osseux isolés dans la masse de la tumeur. On voit également une travée épaisse, mais celle-ci est très différente des minces travées entrecroisées qui donnent aux tumeurs à myéloplaxes leur aspect caractéristique.

Dans un rapport antérieur, sur une observation de M. Michon, j'avais déjà insisté sur l'aspect alvéolaire en « nid d'abeilles » des tumeurs à myéloplaxes.

J'avais fait remarquer que les chondromes se caractérisaient par l'aspect stellaire fourni par les débris osseux disséminés. L'examen de nombreuses radiographies m'a permis de confirmer la fréquence de ces deux images radiographiques différentes de la tumeur à myéloplaxes et du chondrome.

J'ajoute que l'ostéite kystique, forme anatomique de l'ostéite fibreuse, qui a souvent l'allure clinique des deux affections précédentes, se caractérise par la teinte grise homogène du contenu kystique et par l'aspect floconneux de la zone de l'os qui entoure la cavité. Ruppe a déjà insisté sur cet aspect floconneux de l'ostéite fibreuse et il le considère comme un signe radiologique pathognomonique de cette affection.

On peut donc admettre que d'une façon générale la radiographie peut permettre, dans la plupart des cas. de différencier la tumeur à myéloplaxes, le chondrome et l'ostéite fibreuse.

Je vous propose de remercier M. Welti de nous avoir communiqué son observation.

1° *Trois cas d'épanchement gélatineux du péritoine chez la femme*,

par MM. **F. Ferrari** et **C. Vergos** (d'Alger).

2° *Appendicite subaiguë avec épanchement gélatiniforme péri-appendiculaire chez un homme*,

par M. **A. Rives** (de Valence, Drôme).

3° *Appendicite avec épanchement gélatiniforme du péritoine chez un homme*,

par M. **P. Villechaise** (de Toulon).

Rapport de M. P. Lecène.

Les nouvelles observations qui nous ont été adressées par MM. Ferrari et Vergos (d'Alger), M. Rives (de Valence) et M. Villechaise (de Toulon) confirment la fréquence relative des épanchements « gélatineux » du péritoine aussi bien chez la femme que chez l'homme. On sait que ces épanchements, d'un aspect si particulier et si caractéristique ressemblant à de la colle forte demi liquide, visqueuse et jaune ambrée, sont dus, soit à la formation d'un kyste dit « mucoïde » de l'ovaire, soit à la perforation d'un « mucocèle » de l'appendice ou même d'un simple diverticule d'un appendice kystique.

Je donnerai un résumé des observations qui m'ont été remises par les auteurs, les faisant suivre d'un bref commentaire.

Observation I (Ferrari). — Une femme, âgée de cinquante-cinq ans, ayant eu quatre enfants, entre dans un hôpital d'Alger avec le diagnostic de « kyste de l'ovaire ».

L'abdomen est volumineux, uniformément distendu ; l'ombilic est saillant et la circulation collatérale développée.

La matité est absolue dans toute la portion sous-ombilicale de l'abdomen. Le palper cependant n'est pas celui d'un kyste de l'ovaire ; on ne perçoit en effet nulle part nettement de « tumeur abdominale ».

Le toucher vaginal permet de sentir un utérus petit et mobile. Les culs-de-sac sont souples.

Deux mois auparavant la malade avait eu une crise douloureuse abdominale assez sérieuse qui pouvait être due à la torsion ou fissuration d'un kyste ovarique.

Cependant on pense qu'il s'agit peut-être simplement d'une ascite cloisonnée de nature tuberculeuse ; en effet l'état général de la malade est médiocre et elle présente un peu de fièvre le soir (38°2).

L'opération a lieu le 25 septembre 1928. Sous anesthésie à l'éther, incision abdominale médiane ; dès l'ouverture du péritoine, il s'écoule, sous pression, une matière épaisse, gluante, jaunâtre ; on évacue environ 7 kilogrammes de cette « colle forte » liquide.

Dans la fosse iliaque droite et dans le petit bassin on trouve une masse, d'aspect gélatineux, qui ressemble un peu à une môle hydatiforme ; des vésicules flétries sont reliées entre elles par des tractus fibreux très ramifiés. Une hystérectomie subtotale faite de gauche à droite permet, non sans difficulté, de dégager toute la masse. Comme il reste une vaste surface cimentée, en arrière et à droite, on place un tampon à la gaze.

La malade guérit, non sans avoir présenté un état de choc marqué à la suite de l'opération, mais elle eut ensuite une fistule urinaire, due évidemment à une lésion de l'uretère droit pendant la décortication pénible de la masse gélatineuse qui s'enfonçait dans le ligament large droit.

L'examen microscopique montra que les fragments de la tumeur qui avaient l'aspect de « vésicules flétries » présentaient la structure caractéristique habituelle des kystes dits « mucoïdes de l'ovaire ».

Observation II (Vergos). — Une femme de soixante-quatre ans entre dans un hôpital d'Alger avec le diagnostic de « ascite ». Depuis plus d'un an le ventre avait augmenté progressivement de volume, sans douleurs vives ni accidents notables.

Cette femme a eu neuf enfants et depuis seize ans elle est en ménopause.

On trouve, à l'examen, les signes classiques habituels d'une ascite : sensation de flot, matité dans les flancs, zone de sonorité médiane. On ne perçoit nulle part de tumeur nette, mais dans la partie médiane de l'abdomen on délimite plusieurs masses assez volumineuses, dures et irrégulières.

Le toucher vaginal montre un utérus fixe, dont il est impossible de délimiter le fond ; le dôme vaginal bombe, refoulé par le liquide intra-péritonéal.

Une ponction exploratrice donne issue à un liquide gélatineux.

On fait une incision médiane à l'anesthésie locale : il s'écoule du liquide jaune, visqueux et très collant. La totalité du grand épiploon est infiltrée dans toute son épaisseur par des masses translucides et visqueuses qui le transforment en une sorte de galette épaisse.

A gauche de l'utérus, on trouve un kyste ovarique du volume d'une tête fœtale, très adhérent à la paroi pelvienne et recouvert de petits kystes secondaires, dont plusieurs sont vides et flétris.

On ne fait que constater l'existence de ces lésions, non sans en avoir prélevé plusieurs fragments ; pensant qu'il s'agit probablement d'une généralisation cancéreuse, on referme le ventre sans drainage.

La malade a été revue dix-huit mois après l'opération ; le liquide s'est

reformé aussi abondant qu'avant l'opération, mais l'état général est satisfaisant.

L'examen microscopique montre que les kystes qui infiltraient l'épiploon et ceux qui recouvraient le gros kyste ovarien présentent les caractères habituels des kystes dits « mucoïdes » de l'ovaire : ils sont en effet tapissés par une seule assise de hautes cellules cylindriques, souvent caliciformes.

Observation III (Ferrari). — Une femme de quarante ans, grande multipare (onze enfants), entre dans un hôpital d'Alger pour se faire traiter d'un « kyste » abdominal très volumineux. Depuis un an, le ventre a commencé à grossir : il existe aussi des métrorragies irrégulières.

Le ventre est très gros (138 centimètres de circonférence) : les ligaments sont tendus, luisants, il existe une circulation veineuse collatérale développée : les membres inférieurs sont œdémateux. L'utérus ne peut être atteint par le toucher ; les culs-de-sac vaginaux sont rénitents.

Malgré tout, la malade a conservé un bon appétit, les selles sont normales et elle est surtout gênée par le développement considérable de son ventre. Une ponction est pratiquée le 7 novembre 1928 : on retire environ 2 litres de liquide gélatineux jaunâtre, gluant et légèrement hémorragique. Une seconde ponction est faite le 13 novembre 1928. On retire encore 2 litres de ce même liquide gélatiniforme.

On se décide à opérer le 21 novembre 1928. Anesthésie générale à l'éther. Incision abdominale médiane. On retire environ douze à quinze litres de liquide jaunâtre et gluant. On trouve ensuite un gros kyste de l'ovaire gauche. Ce kyste est rompu au niveau de son pôle supérieur. On l'enlève. L'ovaire droit présente aussi un petit kyste du volume d'une noix ; on l'enlève. L'appendice est normal.

On referme le ventre sans drainage, après avoir asséché aussi bien que possible la cavité péritonéale.

Bonnes suites opératoires. La malade est revue guérie quatre mois après l'opération.

L'examen histologique a montré que le kyste ovarique gauche rompu présentait la structure habituelle des kystes dits « mucoïdes » (une seule assise de hautes cellules cylindriques, calciformes, et prenant bien le muci-carmin).

Telles sont les trois observations de MM. Ferrari et Vergos. Elles sont typiques : ce sont des épanchements gélatineux intra-péritonéaux dus à la fissuration de tumeurs kystiques ovariennes qui présentaient les caractères habituels des kystes dits « mucoïdes » de l'ovaire. Ces tumeurs, qu'il vaudrait mieux dorénavant appeler « kystes entéroïdes » de l'ovaire pour les opposer aux « kystes dermoïdes » du même organe, sont remarquablement semblables à elles-mêmes par leur structure histologique : elles sont, en effet, tapissées à leur face interne par un revêtement constitué par une seule assise de hautes cellules cylindriques, souvent calciformes, et donnant une réaction très positive avec le muci-carmin ; telle

est la caractéristique histologique de ces tumeurs. Ces cellules mucipares sécrètent un liquide visqueux, collant, souvent brunâtre ou jaune foncé, qui contient de la « pseudomucine » (Hammarstein).

Mais surtout (et c'est, il me semble, le caractère vraiment essentiel de ces tumeurs liquides de l'ovaire), la paroi du kyste contient une quantité notable de « sucrose » (diastase dédoublant la saccharose absolument spécifique de la muqueuse intestinale), comme je l'ai montré avec mon ami le professeur Bierry, il y a six ans. (*Comptes rendus de l'Académie des Sciences*, juillet 1923.)

J'ai déjà fait allusion ici même, il y a un an, à ces recherches et je ne crois pas nécessaire d'insister davantage.

On sait aussi que les kystes « mucoïdes » de l'ovaire peuvent se « greffer » à la surface du péritoine ou dans l'épiploon, et donner ainsi naissance à de nouveaux kystes. Ce sont là des faits rares; mais il en existe des observations authentiques. J'en ai rapporté une il y a une vingtaine d'années avec mon maître Hartmann (*Annales de Gynécologie*, février 1907). C'est très vraisemblablement une greffe de ce type qui s'était faite sur l'épiploon dans l'observation II (Vergos).

De toute façon, il me semble que dans ce cas (Obs. II, Vergos), l'opérateur a eu tort de ne pas enlever le kyste ovarique qu'il a découvert au cours de l'exploration abdominale. Très probablement, il a cru qu'il s'agissait d'un cancer du péritoine secondaire à une tumeur ovarique, et ce fut là le motif de son abstention opératoire. La malade a été revue dix-huit mois après l'opération, présentant de nouveau un volumineux épanchement péritonéal, comme il fallait s'y attendre.

Il est important de bien savoir que le seul traitement efficace de ces épanchements gélatineux du péritoine qui répondent au type décrit par Péan en 1871, sous le nom de « maladie gélatineuse » du péritoine, même lorsqu'il existe des greffes en surface sur l'épiploon, c'est *l'ablation de la tumeur ovarienne primitive*. Si l'on se contente d'évacuer par ponction ou par incision abdominale le contenu gélatineux du péritoine, il est certain que l'on fera seulement un traitement palliatif et non curatif.

Mais il faut aussi savoir, au cours de ces opérations, se limiter à l'ablation du seul kyste ovarique et bien se garder de cliver en dehors de lui le péritoine pelvien épaissi : c'est la seule façon d'éviter la blessure de l'uretère (comme dans l'observation I, Ferrari) ou des gros vaisseaux sous-péritonéaux.

Le liquide poisseux, gélatineux, épanché dans la cavité péritonéale, doit être toujours enlevé le plus complètement possible, pendant l'opération, mais il faut éviter avec soin de chercher à « *cliver* » *les masses gélatineuses trop adhérentes aux viscères ou au péritoine.*

En effet, on a le droit d'espérer qu'en général ce qui reste de ces amas gélatineux se résorbera progressivement, une fois le kyste ovarien enlevé ; c'est ce que l'expérience nous a appris.

Evidemment, le problème est plus complexe, lorsqu'il existe de véritables « greffes » du kyste mucoïde, dans l'épiploon ou dans un repli viscé-

ral ; la récidive de l'épanchement peut alors s'observer, si ces greffes sont bien vivantes et vasculaires. Mais ces faits sont très exceptionnels.

Les deux observations de MM. Rives et Villechaise concernent des épanchements gélatineux du péritoine, observés chez l'homme et dus *à des lésions appendiculaires* :

Observation I (Rives). — Il s'agissait d'un homme de trente et un ans, qui constata, le 29 août 1928, une tuméfaction un peu douloureuse de la fosse iliaque droite. Le malade est vu deux jours après par le Dr Rives ; température : 38°4, pouls à 100. Pas de vomissements. On perçoit facilement une tuméfaction oblongue, douloureuse au palper, qui occupe la partie basse de la fosse iliaque droite. Il ne semble pas y avoir eu de crise appendiculaire nette antérieure.

On intervient le 1er septembre 1928, avec le diagnostic d'appendicite subaiguë.

Incision oblique parallèle à l'arcade de Fallope en dehors : le péritoine est épais et jaune ; autour du cæcum et de l'appendice, on trouve une masse jaunâtre et visqueuse qui englobe ces organes et leur adhère facilement. Ablation de l'appendice avec ligature du méso. On enlève la plus grande partie de la masse jaunâtre qui entourait le fond du cæcum.

Fermeture de la paroi avec drainage ; guérison simple. L'appendice a été soigneusement examiné par M. Rives, qui a eu l'obligeance de m'envoyer des coupes. L'appendice est épaissi dans sa moitié proximale ; dans sa moitié distale, il est renflé et présente un *petit diverticule* qui a été certainement, par sa fissuration, la cause de l'épanchement gélatiniforme jaune, diffluent, qui entourait le cæcum.

On retrouve, en effet, sur les coupes, le mucus venu de l'appendice qui infiltra le tissu cellulaire sous-péritonéal et avait provoqué une réaction inflammatoire banale, analogue à celle qui se produit au contact des corps étrangers intrapéritonéaux.

Observation II (Villechaise). — Un homme de soixante-deux ans présenta le 15 décembre 1926 une crise d'appendicite. On traita cette crise immédiatement ; tout sembla s'arranger, lorsque quinze jours après survint une nouvelle crise avec 38° et une douleur fixe dans la fosse iliaque droite, avec défense musculaire nette.

On opéra le 14 janvier 1927 ; anesthésie à l'éther. Il s'écoula, à l'ouverture du péritoine, une substance gélatineuse de couleur ambrée, se fragmentant sous le doigt comme de la gelée.

Toute la fosse iliaque droite était occupée par cette « gélatine » qui englobait le cæcum. On trouva un appendice gros, renflé à son extrémité distale et caché sous le cæcum.

Ablation de l'appendice et ligature du méso. On enleva tout ce que l'on put de la masse gélatiniforme qui collait aux gants et aux instruments. Suture de la paroi avec drainage.

Guérison opératoire simple. Le malade a été revu guéri six mois après. A l'œil nu, on ne voyait pas de perforation de l'appendice.

L'examen microscopique a montré des lésions inflammatoires chroniques avec disparition presque complète de la couche lymphoïde et sclérose de la sous-muqueuse. On n'a pas pu mettre en évidence de diverticule sur les coupes; mais on note que sur certaines coupes les fibres musculaires de l'appendice sont désorientées, dissociées et en partie dégénérées; il existe tout autour de ces fibres musculaires une inflammation lymphoplasmocytaire étendue.

Ces deux observations sont caractéristiques; elles montrent l'existence possible chez l'homme autour du cæcum d'épanchements « gélatiniformes », en tous points analogues à ceux que nous avons vu se produire à la suite de la rupture ou de la fissuration des kystes de l'ovaire dits « mucoïdes » chez la femme.

Ce fait n'a rien de surprenant puisque les kystes dits « mucoïdes » de l'ovaire sont certainement d'origine entodermique, comme l'intestin lui-même.

Dans le cas de M. Rives, on a pu voir sur les coupes le diverticule appendiculaire, cause évidente de l'infiltration progressive du mucus dans le tissu conjonctif voisin jusqu'à la séreuse. Dans l'observation de M. Villechaise, on n'a pas trouvé de diverticule sur les coupes; mais on sait combien il est facile de méconnaître un de ces « diverticules » appendiculaires, souvent très petits, si l'on n'a pas fait *de très nombreuses* coupes de l'appendice.

En tout cas, il me semble certain que le fait rapporté par M. Villechaise est bien un cas d'appendicite « kystique », avec sa caractéristique habituelle d'atrophie de la muqueuse, réduite presque uniquement à la couche épithéliale mucipare, avec disparition presque complète des follicules lymphoïdes.

Les examens histologiques qui ont été faits par M. Rives et M. Villechaise montrent qu'il n'y avait sûrement pas de cancérisation de l'appendice chez leurs malades. C'est là un point important, car quelquefois les épanchements gélatiniformes péri-appendiculaires sont dus à la cancérisation vraie de l'appendice; l'épithétioma atypique qui reste « mucipare », et qui s'est développé sur la muqueuse appendiculaire, perfore l'organe, donne alors un épanchement gélatiniforme (parfois sanglant) qui, évidemment, a une signification très fâcheuse au point de vue de l'avenir. Autrefois, Lejars a étudié ces cas de cancer vrai de l'appendice avec épanchement gélatiniforme intrapéritonéal dans un article de la *Semaine médicale*, en 1912.

J'ai eu aussi l'occasion d'en voir plusieurs exemples : l'un d'eux fut particulièrement curieux; il s'agissait d'un homme adulte qui avait été opéré trente ans auparavant, dans son enfance, d'un abcès péri-cæcal par une incision lombo-iliaque, sans ablation de l'appendice. La cicatrice, au bout de trente ans, gonfla, se rouvrit et donna issue d'abord à un liquide gélatineux, puis à du muco-pus sanglant. On eut, au bout de quelques mois,

la preuve histologique qu'il s'agissait bien d'un cancer mucipare, développé très probablement sur l'appendice laissé en place; mais le malade ne put être opéré et succomba à la cachexie progressive.

Nouvelle preuve de la nécessité de toujours enlever en totalité l'appendice, après l'incision d'un abcès rétrocæcal.

En terminant, je vous propose de remercier MM. Ferrari, Vergos, Rives et Villechaise de nous avoir envoyé leurs intéressantes observations qui méritent toutes de figurer dans nos Bulletins.

Un cas de névralgie faciale traité par neurotomie juxta-protubérantielle (Méthode de Dandy). Résultat récent.

par MM. **D. Petit-Dutaillis** et **Georges Loewy**,

Rapport de M. Robineau.

L'un de nous, au cours d'un récent séjour aux Etats-Unis, avait eu l'occasion, grâce à l'obligeance de Dandy [1], de voir un certain nombre de malades atteints de tic douloureux de la face, que cet auteur avait opérés au moyen d'une technique nouvelle imaginée par lui, et il avait été frappé par les résultats remarquables obtenus chez ces patients. Ayant eu tout récemment l'occasion, dans le service de notre maître, M. le professeur Gosset, d'opérer ensemble, par cette nouvelle méthode, un malade atteint de la même affection, nous avons cru intéressant, à l'occasion de ce premier cas, de faire connaître ce procédé, étant donné les avantages qu'il semble offrir pour le malade, si on le compare aux opérations jusqu'ici utilisées. Voici d'abord notre observation :

M. Gar..., cinquante et un ans, commence à souffrir en avril 1926. Les douleurs, espacées au début, survenaient par accès d'une extrême violence et siégeaient dans le maxillaire inférieur du côté droit. Elles étaient provoquées par le moindre mouvement, la mastication, la parole, le fait de boire ; seules les boissons chaudes ne provoquaient pas la crise.

La douleur s'accompagnait chaque fois d'un tic de l'hémiface droite avec rougeur et larmoiement de l'œil droit. Au bout de quelques semaines, les douleurs gagnent le maxillaire supérieur et deviennent de plus en plus fréquentes, entraînant l'insomnie. Le malade fait extraire deux dents : l'une au maxillaire inférieur, l'autre au maxillaire supérieur. Il n'en éprouve aucun soulagement. Il va alors consulter M. le professeur Sicard qui pratique une alcoolisation des branches terminales aux trois points d'émergence. Le malade éprouve six mois de soulagement. Puis les douleurs reprennent. Deux alcoolisations ultérieures, l'une au bout de sept mois, la dernière en février 1929, ne donnent que trois semaines de soulagement chacune. Le malade vient alors consulter dans le service de M. le professeur Guillain, le 25 avril 1929. M. Darquier, chef de clinique, l'envoie dans le service de M. le professeur Gosset. Le malade présente à ce moment des crises douloureuses subintrantes qui lui interdisent tout repos.

Opération le 30 avril 1929. Opérateur : Dr D. Petit-Dutaillis; aides :

1. Voir Dandy (Walter E.) : Une opération pour tic douloureux. Section partielle de la racine sensitive au niveau de la protubérance. *Arch. of Surgery*, vol. XVIII, n° 2, février 1929, p. 687.

MM. G. Loewy et Jean Gosset. Anesthésie locale. Position assise. On fait une incision curviligne dans la fosse cérébelleuse droite, allant de la ligne médiane en dedans à la face postérieure de la mastoïde en dehors. On enlève la moitié de l'écaille de l'occipital. Incision de la dure-mère en étoile. On récline le cervelet de dedans en dehors pour pratiquer un léger orifice dans l'arachnoïde au niveau de la citerne postérieure, de façon à donner issue au liquide céphalo-rachidien. On écarte ensuite progressivement, de dehors en dedans et de bas en haut, le cervelet, en le protégeant à l'aide d'ouate mouillée. On découvre ainsi la face endocranienne postérieure du rocher que l'on suit dans la profondeur. On repère facilement le nerf auditif et, au-dessus de lui, la veine pétreuse qui barre ici l'accès du trijumeau. On la sectionne entre 2 clips et on aperçoit alors la racine de la Ve paire à 1 centimètre plus profondément. On la dégage jusqu'à la protubérance avec des tampons d'ouate et on la sectionne tout près de celle-ci. La section est partielle, intéressant les 4/5 postérieurs de la racine. La section est à peu près indolore. Suture du lambeau musculo-cutané en étages, sans drainage. La pression artérielle, prise au Pachon, n'est pour ainsi dire pas modifiée pendant toute la durée de l'opération.

Suites opératoires : Aussitôt après l'opération on peut constater la perte du réflexe cornéen, alors que la sensibilité, au niveau de la moitié correspondante de la face, paraît conservée, bien que diminuée sur tout le territoire du trijumeau. Le malade perçoit bien le bruit d'une montre à 30 centimètres de son oreille.

Un examen neurologique plus minutieux, fait dix jours après l'intervention par M. Darquier, décèle les symptômes suivants : soulagement complet des douleurs, malgré la persistance presque complète de la sensibilité objective de l'hémiface droite. La douleur, le tact, les sensations thermiques sont perçues avec seulement moins d'intensité que du côté opposé. *Le malade sent les aliments dans sa bouche des deux côtés.* Cette hypo-esthésie confine à l'anesthésie dans une petite zone périorale droite. Le réflexe cornéen, aboli dans les quelques heures qui ont suivi l'opération, est actuellement normal du côté droit. Les muscles masticateurs se contractent normalement des deux côtés.

On note, toutefois, une grosse diminution de l'acuité auditive droite, du nystagmus dans le regard à droite, un léger degré de diplopie par parésie de la VIe paire droite.

Il est à noter, enfin, que le malade marche difficilement, mais ce fait était antérieur à l'intervention et résultait de graves blessures de guerre reçues en 1916 : fracture de la base du crâne, fracture de la colonne vertébrale accompagnée d'une quadriplégie absolue pendant quatre mois, fracture du bassin d'autre part.

Onze jours plus tard, un examen fait par nous-mêmes montre que le nystagmus et la paralysie du VIe ont à peu près rétrocédé. Il persiste un certain degré d'hypoacousie à droite. La zone d'anesthésie périorale tend à diminuer d'étendue. Le malade n'a jamais présenté aucune rougeur anormale des téguments de la face, ni aucune sudation locale du côté sectionné. La sécrétion lacrymale paraît normale. Les suites opératoires proprement dites ont été très simples. Le malade n'a pas présenté le moindre shock. Ablation des fils le septième jour. Sortie le treizième jour.

Cette technique, toute récente et encore inconnue en France, nous paraît offrir un double intérêt : 1° *en tant que voie d'abord*; 2° *en raison de la qualité du résultat obtenu* chez notre malade, qui serait la règle d'après Dandy.

La *voie d'abord* est en soi très séduisante. Contrairement à ce qu'on pourrait croire, on arrive très facilement sur la racine du trijumeau par la voie occipitale préconisée par cet auteur. Il suffit d'une petite incision, incision curviligne commençant au voisinage de la ligne médiane, s'étendant transversalement en dehors le long des insertions du trapèze, jusqu'à la base de la mastoïde, puis se recourbant brusquement, en bas et en dedans, pour finir sur la pointe de cette

apophyse. Après avoir rabattu le lambeau musculo-cutané, on pratique dans l'occipital une brèche de 4 centimètres sur 4 centimètres. Le point délicat est de respecter les cellules mastoïdiennes, car il faut se donner beaucoup de jour en dehors. Nous avons fait dans notre cas une trépanation plus étendue, supprimant la moitié correspondante du rebord postérieur du trou occipital et enlevant l'os en dedans jusqu'à la ligne médiane; un pareil sacrifice osseux n'est peut-être pas indispensable. En dehors, il nous a paru inutile de déborder le trou mastoïdien et de mettre à nu le sigmoïde. Il est suffisant de découvrir la dure-mère jusqu'au voisinage immédiat de ce dernier. Après incision de la dure-mère en étoile, on effondre légèrement l'arachnoïde au niveau du lac bulbo-spinal, de façon à prévenir tout excès de tension du côté du 4e ventricule et du bulbe durant les manœuvres qui vont suivre. On récline alors progressivement la face antéro-externe du cervelet en protégeant l'organe par une lame d'ouate mouillée. On découvre ainsi progressivement la face endo-cranienne postérieure du rocher qui donne constamment la bonne direction. A 3 ou 4 centimètres de profondeur, on aperçoit, pénétrant dans le rocher, un premier cordon nerveux qui ne peut être que l'auditif masquant le facial et l'intermédiaire. Le trijumeau, plus profond (1 centimètre environ), se trouve caché par l'arachnoïde tapissant en dehors la citerne latérale. Une fois la membrane effondrée au-dessus de la VIIIe paire, on reconnaît facilement dans la profondeur une racine, beaucoup plus volumineuse que les précédentes, et on la voit disparaître dans un trou dure-mérien vers la pointe du rocher. Aucune erreur n'est possible, c'est bien la racine sensitive du trijumeau. L'accès au nerf est gêné par la présence d'une petite veine, allant du cervelet au sinus pétreux supérieur (veine pétreuse de Dandy). On peut parfois la récliner et procéder d'emblée à la section de la racine. Mais parfois cette veine, située en profondeur sur un plan intermédiaire à l'auditif et au trijumeau, barre complètement la route, comme c'était le cas chez notre patient. Nous avons pu sectionner facilement entre deux clips. C'est un des temps vraiment délicats de l'opération. Une fois cette veine sectionnée, on dégage bien la racine en remontant le plus possible vers la protubérance. Dandy signale en ce point la présence d'une anse artérielle enjambant le bord supérieur du nerf. Nous ne l'avons pas aperçue. Ce n'est pas un obstacle, car Dandy a toujours pu la récliner en dedans sans avoir à la couper. On procède alors à la section. Il suffit pratiquement de faire une section partielle intéressant les 2/3 ou les 3/4 postérieurs de la racine. Sur notre malade la section, plus généreuse, comprenait les 4/5 postérieurs du tronc nerveux. La section elle-même est à peu près exsangue, de même que tout le reste de l'opération. La réparation de la plaie est très simple, il suffit de suturer muscles et peau en plusieurs plans, sans aucun drainage, car *il n'y a aucun suintement sanguin à redouter*, pas plus que d'écoulement ultérieur de liquide céphalo-rachidien. Bien qu'il s'agisse d'une perte de substance osseuse définitive, celle-ci est parfaitement comblée par les muscles et, contrairement aux trépanations temporales, ne laisse aucune trace apparente une fois la plaie cicatrisée.

Cette voie d'abord nous a paru infiniment plus aisée, plus élégante et plus rapide que la voie temporale. Pour un premier essai nous avons mis à peine une heure et demie. Dandy, qui est maintenant rompu à cette technique, compte quelques minutes à partir du moment où il récline le cervelet *Cette voie donne un jour autrement net sur la racine que la voie temporale. La section de la racine sensitive se fait avec la plus grande sécurité et sans crainte pour la racine motrice* : celle-ci, distante en ce point de 2 ou 3 millimètres de la racine sensitive, et médiale par rapport à celle-ci, est facilement respectée.

Le gros reproche que l'on serait tenté de faire *a priori* à cette méthode, c'est d'employer la voie *intradurale* et d'exposer à une lourde mortalité. Comme beaucoup d'autres, nous restions sous l'impression de l'échec classique de Horsley (1891) et nous aurions sans doute renoncé à cette technique si, en lisant Dandy, nous n'avions constaté que sur 88 cas cet auteur ne comptait que 4 morts dont

2 seulement pouvaient être imputées à l'opération (1 d'hémorragie, 1 de méningite). Il est certain, d'autre part, que depuis la première tentative par voie trans-durale la chirurgie des centres nerveux a fait de considérables progrès. Nous avons appris à manier sans dommage les centres nerveux, à les protéger contre le contact trop brutal des instruments et à prévenir les conséquences à distance sur le névraxe du soulèvement d'un lobe en supprimant par une ponction ventriculaire ou celle d'un lac arachnoïdien la compression transmise par le liquide céphalo-rachidien. Pour quiconque a quelque habitude de cette chirurgie spéciale, la voie trans-durale ne saurait revêtir le caractère redoutable qu'elle méritait autrefois. Nous avons été frappés, pour notre part, de la façon dont notre malade a supporté l'intervention. Il n'a pas présenté le moindre choc et il pouvait quitter l'hôpital dès le treizième jour. En pratiquant l'opération, comme nous l'avons faite, à l'anesthésie locale et en position assise, nous gardons l'impression d'une opération aussi bénigne que la neurotomie par voie temporale, sous-durale.

L'avantage le plus évident, à nos yeux, de cette nouvelle méthode, est de permettre, grâce à une section partielle, d'obtenir la cessation complète des douleurs spontanées, la disparition des crises paroxystiques qui caractérisent le tic douloureux, tout en conservant au patient une sensibilité à peu près normale du côté opéré. Chez notre malade, aussitôt après l'opération, on était frappé de constater qu'il existait à peine un léger degré d'hypo-esthésie au tact, à la chaleur et même à la piqûre du côté opéré. Par contre, on notait la perte du réflexe cornéen. Un nouvel examen fait dix jours après l'opération permettait de constater que le réflexe cornéen existait à nouveau, aussi fort que du côté sain. Du côté malade existait sur toute l'étendue du territoire du trijumeau une hypo-esthésie légère, un peu plus marquée sur le territoire du maxillaire inférieur que sur celui des autres branches et confinant à l'anesthésie dans une petite zone périorale droite. Sur tout le territoire du maxillaire supérieur et de l'ophtalmique la sensibilité était normale. En particulier, la sensibilité de la muqueuse buccale et de la moitié correspondante de la langue était intacte. Pourtant toute douleur avait disparu. Sans doute ce résultat est-il trop récent pour qu'on puisse dans le cas particulier parler de soulagement définitif des douleurs. Il y a pourtant lieu de l'espérer, si l'on tient compte de ce fait que lorsqu'une neurotomie rétrogassérienne a échoué parce qu'insuffisante, la récidive des crises douloureuses a lieu presque toujours dans les jours qui suivent immédiatement l'opération. D'ailleurs le résultat que nous avons observé chez notre malade est conforme à celui qu'annonce Dandy et que l'un de nous a eu l'occasion de vérifier sur plusieurs des opérés de ce chirurgien.

Si l'on compare ce résultat à celui que l'on obtient par la neurotomie rétrogassérienne par voie temporale (opération type Frazier, Adson, etc.), il y a donc là un fait nouveau et d'une réelle portée pratique. En effet dans l'opération type Frazier la neurotomie est pour ainsi dire toujours suivie d'une perte complète de la sensibilité. L'anesthésie se manifeste dans tout le territoire du trijumeau si la section a intéressé la totalité de la racine. Si l'on s'est contenté de sectionner les deux tiers inféro-externes de celle-ci, en conservant son tiers supéro-interne selon la modification apportée par Frazier [1] à cette opération depuis 1913, la sensibilité n'est conservée que dans le territoire de l'ophtalmique et se trouve supprimée dans celui des deux autres branches. Sans doute peut-on voir dans certains cas rares la sensibilité qui persistait au front reparaître progressivement de haut en bas sur les autres territoires, mais ce n'est pas la règle. Or, cette anesthésie qui suit ce genre d'opération, cette sensation d'hémiface en bois, est très désagréable. Nous avons vu plusieurs patients qui, bien

1. Frazier (Charles H.) : La résection subtotale de la racine sensitive pour le soulagement des douleurs dans la névralgie du trijumeau. *Arch. Neurol. and Psychiatry*, t. XIII, mars 1925, p. 378.

que satisfaits de leur nouveau sort, se plaignaient beaucoup de cet inconvénient; chez certains opérés, rendus particulièrement irritables par de trop longues souffrances, cette sensation nouvelle peut même devenir obsédante.

L'anesthésie des muqueuses, de la muqueuse buccale, de la langue jointe à celle des dents entraîne une autre conséquence sur laquelle a insisté Robineau[1] : c'est que les malades, ne sentant pas le contact des aliments, ne peuvent les ramener constamment entre les arcades dentaires. Les aliments ont tendance à s'accumuler dans le sillon gingivo-jugal, d'où inconvénient sérieux pour le malade. Le fait de conserver la racine motrice est donc illusoire, car le malade, pratiquement, ne se sert pour mastiquer que du côté sain. La conservation de la racine motrice n'a d'utilité, dans ce cas, que pour prévenir l'atrophie musculaire consécutive et l'asymétrie faciale disgracieuse qui en résulterait. Cet inconvénient de la neurotomie rétro-gassérienne est si réel que Frazier[2], d'après une de ses publications toutes récentes, s'efforce de réduire de plus en plus la section radiculaire; dans les cas où les paroxysmes débutent nettement par un territoire déterminé, il tend de plus en plus à ne sectionner que les fibres radiculaires qui répondent à ce territoire, l'expérience lui ayant montré que de pareilles sections étaient suffisantes pour supprimer les douleurs. Il n'en est pas moins vrai que les sections partielles faites immédiatement en arrière du ganglion de Gasser, à la manière de Frazier, ne sont pas toujours couronnées de succès. M. Robineau[3] en a rapporté un exemple. Aussi, en France, semble-t-on rester fidèle d'une manière générale à la radicotomie totale qui paraît plus sûre.

C'est donc un très sérieux avantage sur les méthodes anciennes que nous offre la technique nouvelle de Dandy en nous permettant de supprimer les douleurs subjectives de ces algiques, tout en conservant à peu près intacte leur sensibilité.

Il est beaucoup plus difficile de donner une interprétation satisfaisante du résultat obtenu. D'ailleurs il semble que ce soit d'une façon tout empirique que Dandy soit parvenu à une pareille réussite. Sur ses premiers opérés il faisait une section totale de la racine devant la protubérance et il semble avoir simplement adopté, au début, une voie d'abord nouvelle qui lui paraissait plus simple et plus facile. Et il a été frappé des effets variables et souvent paradoxaux qu'il constatait chez ses patients. C'est ainsi que chez les uns il y avait anesthésie complète sur tout le territoire du trijumeau, alors que chez d'autres la sensibilité était conservée avec de légères différences d'un côté à l'autre. Dans ce cas c'était le plus souvent dans la sphère de l'ophtalmique que la sensibilité était le mieux conservée. Parfois l'anesthésie était à peu près limitée à la zone tributaire d'une seule des branches du nerf. Chez certains enfin on pouvait observer des dissociations variables, au tact, à la température, à la piqûre. Quelles que fussent ses constatations neurologiques, les patients se trouvaient complètement délivrés de leur névralgie.

Ayant repris l'étude anatomique des racines du trijumeau, Dandy a pu constater qu'il existait des fibres sensitives accessoires, au nombre de 10 à 12, satellites de la racine motrice, se séparant de la racine principale à partir du point où elle sort de son orifice méningé pour pénétrer directement dans la protubérance. Ces fibres accessoires sont ménagées en même temps que la racine motrice dans la section juxta-protubérantielle de la grosse racine sensitive, dont elles sont séparées par une distance de 2 ou 3 millimètres. C'est à leur conservation que cet auteur attribue l'intégrité possible de la sensibilité

1. Robineau : Le traitement chirurgical de la névralgie faciale. *La Semaine médicale des Hôpitaux*, 3e année, 15 décembre 1927, p. 563.

2. Frazier (Charles H.): Opération pour la cure radicale de la névralgie du trijumeau. *Ann. of Surgery*, vol. LXXXVIII, n° 3, septembre 1928, p. 504-548.

3. *Loc. cit.*

après section totale du trijumeau devant la protubérance. D'après la description qu'en donne l'auteur américain, ces fibres accessoires seraient fusionnées avec la racine principale en arrière du ganglion de Gasser. Elles seraient donc intéressées dans la neurotomie rétro-gassérienne par voie temporale. Si l'interprétation de Dandy est exacte, il faut admettre que l'existence de ces fibres accessoires est inconstante ou tout au moins que leur développement est éminemment variable suivant les sujets, sinon on ne comprendrait pas pourquoi, après section totale de la racine principale devant la protubérance, la sensibilité n'est pas toujours conservée. C'est cette supposition qui sans doute a amené Dandy, sur les 20 derniers cas de sa série, à ne faire que des sections partielles du nerf, intéressant les 2/3 ou les 3/4 postérieurs de son épaisseur. Il est remarquable de constater que sur ces 20 malades il obtint constamment le résultat qu'il souhaitait : c'est-à-dire la suppression complète des crises douloureuses avec une conservation à peu près normale de la sensibilité du côté opéré. « Tout se passe, dit Dandy, comme si dans ces sections partielles on coupait juste le faisceau des fibres douloureuses du trijumeau, comme on le fait dans la cordotomie pour les douleurs des extrémités ». Cette assimilation nous paraît excessive, car, lorsqu'une cordotomie est réussie, chacun sait qu'il y a disparition de la sensibilité douloureuse et thermique et que les douleurs spontanées sont d'autant mieux soulagées que la zone d'anesthésie est plus étendue et se rapproche davantage de la zone d'anesthésie théorique correspondant au niveau de la section. Ici, rien de tel, les douleurs sont supprimées alors que l'examen de la sensibilité montre seulement quelques différences d'intensité des sensations perçues. C'est, en somme, avant tout de l'hypoesthésie à tous les modes, sans qu'il y ait de dissociation.

Si l'on compare les résultats de la section juxta-protubérantielle à ceux de la section juxta-gassérienne de la racine, on en arrive, selon nous, à l'hypothèse que, tandis que près du ganglion les fibres radiculaires sont encore groupées en faisceaux dont la topographie répond sensiblement aux trois tranches du trijumeau, près de la protubérance il n'en est plus de même et il est vraisemblable d'admettre qu'en ce point il y a intrication des fibres des différents territoires du nerf. Une section partielle de la racine à ce niveau intéresserait donc un certain nombre des conducteurs douloureux de chaque territoire sans les intéresser tous, d'où hypoesthésie sur toute la zone innervée par le trijumeau. Il n'en subsiste pas moins que le fait d'obtenir la cessation des crises douloureuses par une suppression partielle des conducteurs douloureux, sans qu'il y ait anesthésie à la piqûre, reste un fait absolument paradoxal et qu'il est actuellement impossible d'expliquer.

La méthode de Dandy mettrait en outre le patient sûrement à l'abri de la kératite. Il est de fait que dans les suites de la neurotomie rétro-gassérienne par voie temporale on observe encore, de temps à autre, cette complication. Bien que la kératite soit devenue très rare depuis que l'on fait la neurotomie partielle, on peut l'observer même dans ce cas (Robineau). Le fait de traumatiser plus ou moins le ganglion lors du décollement de la dure-mère, la lésion non toujours évitable du grand nerf pétreux et la diminution de la sécrétion lacrymale qui peut en être la conséquence, sont parmi les facteurs importants qui semblent intervenir dans la prédisposition à la kératite. Toutes ces causes sont supprimées dans l'opération de Dandy. Il en est de même de la paralysie faciale qui s'observe de temps à autre (4 p. 100 environ) dans les suites de la neurotomie par voie temporale et qui est exceptionnelle après section juxta-protubérantielle (1 cas sur 88, Dandy).

Enfin jamais la section juxta-protubérantielle n'exposerait le malade à des troubles sympathiques du côté opéré, comme le fait est fréquent après la neurotomie rétrogassérienne. Notre opéré ne présentait en effet aucun trouble de cet ordre. La mortalité, nous l'avons dit, n'est guère supérieure aux opéra-

tions type Frazier. Mais cette méthode ne comporte-t-elle aucun inconvénient? Nous ne saurions à cet égard que rester sur une prudente réserve. L'examen neurologique de notre patient nous a montré un léger degré de nystagmus, une légère atteinte du moteur oculaire externe, et surtout une hypo-acousie très accentuée du côté opéré. La paralysie de la VIe paire, le nystagmus semblaient disparus trois semaines après l'intervention. Dandy a observé 2 fois sur 88 cas une atteinte des nerfs moteurs de l'œil, dont 1 fois une paralysie du VIe. Ce fait ne semble pas plus fréquent par conséquent qu'après la neurotomie par voie temporale. L'inconvénient le plus sérieux de tous est l'atteinte possible de l'auditif. Il suffit en effet qu'il y ait simple contact d'un instrument avec le nerf, d'après Dandy, pour qu'on note une surdité complète et définitive. Si le fait énoncé par l'auteur se confirme par la suite, il est possible qu'à l'avenir on puisse éviter ce danger.

Bien que nous ne puissions porter un jugement ferme sur cette méthode nouvelle à propos d'un cas unique et encore récent, nous avons pensé qu'il était intéressant de présenter ce résultat. Nous devons faire des réserves sur l'avenir du patient, sur la possibilité d'un retour douloureux, étant donné qu'il s'agit d'une section radiculaire partielle et qu'une section partielle ne donne peut-être pas, d'après certains auteurs, des garanties aussi absolues à cet égard qu'une section totale. Ces réserves faites, nous pensons toutefois que, par la simplicité de la voie d'abord et par la qualité du résultat obtenu, cette méthode s'impose à l'attention. D'ores et déjà on peut prévoir qu'elle trouvera une indication de choix, du moins pour un côté, dans le cas de névralgie bilatérale. L'avenir seul permettra de savoir si, comme nous le croyons, cette technique nouvelle doit remplacer la pénible opération par voie temporale pour tous les cas de tic douloureux.

Je n'ai que quelques remarques à ajouter à ce très important mémoire; sur un ou deux points seulement je ne partage pas l'opinion des auteurs. L'étude exacte des modifications de la sensibilité de la face après section partielle de la racine en arrière du ganglion de Gasser n'a pas encore été faite systématiquement, que je sache; d'après ce que j'ai constaté sur mes opérés, après section des trois quarts de la racine on n'obtient pas d'une façon régulière l'anesthésie à tous les modes dans les territoires correspondant aux radicules sectionnées. Les résultats sont le plus souvent paradoxaux, l'anesthésie complète étant restreinte à un petit territoire de la zone innervée par le maxillaire inférieur; par ailleurs, il y a hypoesthésie ou absence de modifications. On ne peut donc pas dire qu'il y a une différence fondamentale dans les modifications de la sensibilité suivant que la racine est coupée partiellement près du ganglion, ou près de la protubérance.

Avoir la moitié ou une partie de la face en bois est parfaitement désagréable; j'admets donc que toute méthode supprimant ce désagrément mérite d'être prise en considération. Jusqu'ici je n'ai jamais vu un malade obsédé par cette absence de sensation dans le visage; mais j'ai vu le contraire : j'ai vu des malades dont la sensibilité objective était peu modifiée, qui conservaient des sensations non douloureuses et qui s'en inquiétaient pendant des mois entiers, parce qu'ils redoutaient une récidive. L'hémiface en bois donne aux opérés une quiétude complète; ils se rendent compte qu'on a fait quelque chose d'utile et de définitif.

Les hypothèses de Dandy ou de Petit-Dutaillis sur le trajet et le groupement, dans la racine, des radicules conductrices de la sensibilité douloureuse et tactile ne pourront être justifiées que par des études anatomiques minutieuses et une longue expérience clinique post-opératoire, en tenant compte surtout des conditions dans lesquelles une récidive peut survenir. Il ne faut pas oublier que les premières observations de Dandy datent seulement de 1928; et c'est seulement pour les 20 derniers cas qu'il a fait volontairement une neurotomie partielle juxta-pontine. A vrai dire, puisque, croyant faire une neurotomie totale, il a ménagé vraisemblablement les radicules accessoires dans les autres cas, je crois qu'on peut penser qu'il a presque toujours fait des sections partielles; quatre fois seulement il a obtenu l'anesthésie globale, absolue, caractéristique des sections sensitives complètes.

En résumé, la comparaison entre la voie cérébelleuse et la voie temporale pour aborder et couper partiellement la racine du trijumeau, permet d'accorder à la première les avantages suivants :

1° Facilité et rapidité plus grandes de l'opération. Ceci est un avantage pour le chirurgien, mais pas nécessairement pour le malade;

2° Absence complète de tout risque de kératite. Sur ce point, la supériorité de la voie cérébelleuse est considérable. Dandy nous apporte donc la démonstration expérimentale que la kératite est bien causée par les petits traumatismes opératoires du ganglion de Gasser;

3° Conservation de la mastication du côté opéré. C'est un avantage certain mais moins important; les malades entraînés par leurs douleurs ou par l'alcoolisation à ne mâcher que d'un côté s'accommodent aisément de la perte unilatérale de la fonction masticatrice.

Passons maintenant aux inconvénients de la voie cérébelleuse :

1° L'auditif court un assez gros risque, puisque Dandy a eu deux surdités complètes sur 88 cas. Et Petit-Dutaillis n'a pas été sans inquiétude sur l'audition de son opéré;

2° La veine pétreuse est un obstacle qui n'est pas toujours facile à surmonter, à cause de ses variétés de siège et de trajet. Malgré toute son expérience, Dandy n'a pas toujours pu éviter sa déchirure et une hémorragie difficile à contrôler;

3° La gravité de l'opération me paraît sensiblement plus grande que par voie temporale. Dandy est un des chirurgiens les plus entraînés aux opérations cérébelleuses; sur 88 cas, il relève un échec dû à un sinus latéral mal placé, 83 succès et 4 morts. Un décès par hémorragie veineuse est dû à l'acte opératoire; les trois autres ne lui sont pas attribués : un opéré meurt de méningite une semaine après l'opération; un succombe à une obstruction intestinale le dixième jour; le troisième est emporté le quinzième jour par une thrombose cérébrale.

Clairmont a opéré un cas par voie cérébelleuse et a eu un décès; je ne sais s'il a recommencé.

En regard, je vous rappelle quelques statistiques de l'opération par voie temporale : sur les 269 derniers cas publiés en 1928, Frazier compte

un décès, soit 0,7 p. 100 de mortalité. Adson a eu, sur 567 radicotomies et 20 résections du ganglion, 13 morts (2,2 p. 100). Ici même, en 1928, de Martel vous signalait une série personnelle de 92 neurotomies rétro-gassériennes sans décès. Sur mes 56 premiers opérés, j'ai enregistré quatre décès (je n'ose pas dire comme Dandy qu'ils ne sont pas dus à l'opération : méningite, coma diabétique, deux myocardites séniles); les 93 cas suivants ont été suivis de succès; la mortalité globale, de 2,4 p. 100 sur 149 cas, s'approche de celle d'Adson.

Je pense donc qu'avant d'abandonner une technique opératoire très bénigne qui, depuis vingt-huit ans, a fait ses preuves, il faut y regarder de très près. Dès maintenant, la voie cérébelleuse, *dont l'avantage primordial est d'éviter la kératite*, trouve une indication dans l'état défectueux de l'appareil oculaire, kératite antérieure, conjonctivite, ectropion cicatriciel, etc. Une deuxième indication est fournie par la bilatéralité de la névralgie, exceptionnelle, mais dont quelques exemples ont été publiés; il devient indispensable de préserver la fonction masticatrice en conservant les racines motrices et un certain degré de sensibilité de la bouche; la section partielle juxta-pontine de la racine le permet avec plus de sécurité.

La surdité du côté opposé à la névralgie me paraît constituer une contre-indication, à cause d'une lésion possible de l'auditif indemne; Dandy est cependant assez sûr de lui pour avoir choisi en pareil cas la voie cérébelleuse.

A part ces réserves, la neurotomie juxta-pontine pourra seulement être préférée par un certain nombre de chirurgiens, tant qu'elle n'aura pas subi l'épreuve du temps et que la question des récidives après neurotomie partielle n'aura pas été exactement établie. A ceux qui n'ont pas une grosse expérience de la voie cérébelleuse je conseillerai de s'en tenir à la voie temporale, très peu meurtrière; et je leur rappellerai cette phrase du mémoire de Dandy : « L'opération est certainement dangereuse, à moins « que l'opérateur ne soit parfaitement équipé et qu'il n'ait une connaissance exacte de l'anatomie de la région. »

En raison de l'importance du travail de MM. Petit-Dutaillis et Loewy, je vous demande l'autorisation de le publier intégralement dans nos Bulletins; je vous propose de les remercier et de les féliciter du beau succès qu'ils ont eu dans cette opération, la première de ce genre faite en France.

A propos du traitement des ulcères perforés de l'estomac et du duodénum. Statistique de 207 cas,

par M. **Serge Judine.**
(Institut de Sklitasowsky. Hôpital central de chirurgie d'urgence, Moscou (U. R. S. S.).

Rapport de M. Pierre Duval.

Nous nous souvenons tous de la communication que nous a faite, dans la séance du 13 novembre 1929, le Dr Judine. Elle nous a frappés par la statistique imposante qu'elle nous apportait et la réelle beauté des résultats que notre confrère a obtenus.

Aussi, crois-je de mon devoir de publier *in extenso*, dans notre Bulletin, la communication de notre confrère. Elle le mérite à tous égards.

« J'ai l'honneur d'attirer votre attention sur une série de 20 cas d'ulcères perforés de l'estomac et du duodénum opérés dans l'espace de quatre ans et demi à l'Hôpital central de chirurgie d'urgence de Moscou, dit Institut Sklitasowsky. Pour comprendre comment, pendant une période aussi courte, nous avons vu opérer un aussi grand nombre d'ulcères perforés, il faut savoir que tous les accidents graves qui se produisent à Moscou — et cette ville compte 2.500.000 habitants — nous sont signalés par téléphone et que nous allons immédiatement chercher les malades en automobile. C'est ainsi qu'il m'est arrivé d'opérer 2 ou 3 cas en vingt-quatre heures et même une fois 5 cas en une nuit. Il n'est donc pas étonnant que ma statistique porte sur des chiffres aussi importants.

Pendant la période en question, il y a eu un changement important dans la méthode du traitement chirurgical des ulcères de ce genre, que l'on peut répartir en deux grands groupes :

Le premier comprend 123 cas opérés pendant trois ans et demi, de 1925 à mai 1928, la plupart par mon très regretté prédécesseur, le Dr Krosinzeff, et communiquée par mon chef de clinique au XXe Congrès de Chirurgie, à Moscou.

Le second comprend 72 cas opérés au cours de cette année et qui doit former le sujet principal de ma communication.

Permettez-moi toutefois de vous présenter brièvement les résultats de la première série :

Il n'y a que 3 femmes parmi ces 123 cas.

En ce qui concerne la localisation des ulcères, le duodénum et le pylore fournissent 101 cas, l'estomac 21 cas et le gastéro-jéjunal 1 cas.

Puisqu'après la suture d'un ulcère perforé de la région du pylore ou du duodénum le rétrécissement est inévitable, on est obligé de terminer l'opération par une gastro-entérostomie. Voilà pourquoi, dans cette série de 123 cas, on a dû la faire 117 fois : une fois la résection d'après la méthode

de Billroth II, 2 fois simplement la suture et 3 fois sur des malades mourants le drainage. La mortalité générale était de 24,4 p. 100, évidemment en relation directe avec le temps écoulé depuis la perforation.

C'est ce que montre le tableau suivant :

	MALADES	MORTS	POURCENTAGE	
Les premières six heures	54	3	5,5	10,7
Entre six et neuf heures	30	6	20	
Entre neuf et douze heures	15	6	40	
Entre douze et vingt-quatre heures	13	6	46	
Entre vingt-quatre et quarante-huit heures	7	5	71	
Plus de deux jours	4	4	100	

Sur 30 autopsies, on a trouvé 7 fois des ulcères multiples.

On connaît les résultats éloignés chez 48 opérés : 25 seulement sont complètement guéris ; dans 15 cas, on trouve des signes de dyspepsie et, dans 8 cas, des douleurs et des vomissements assez graves.

Ainsi, dans 20 p. 100 des cas, la gastro-entérostomie a donné de mauvais résultats. Dans les cas d'ulcères perforés, le but principal est de sauver la vie des malades. On peut donc admettre que la mortalité de 24,4 p. 100 serait un chiffre à peu près acceptable, si les résultats éloignés obtenus chez les malades qui ont été sauvés étaient plus satisfaisants.

Comme les autres chirurgiens pendant ces derniers quinze ans, j'ai passé par différentes étapes dans le choix des opérations pour ces ulcères. Déjà depuis longtemps, en voyant les nombreux inconvénients de la gastro-entérostomie, je m'efforçais de faire des résections non seulement dans des cas d'ulcères de l'estomac, mais aussi et surtout dans les cas d'ulcères du duodénum en enlevant toute la petite courbure avec antrum et toute la zone ulcéreuse.

En opérant sous la rachianesthésie, j'ai obtenu dans la gastro-entérostomie 1 1/2-2 p. 100 de mortalité, tandis que dans les résections elle atteignait 7-10 p. 100. C'était le temps où je n'employais pas l'anesthésie splanchnique. Du moment où j'ai commencé à la pratiquer, les résultats sont devenus bien meilleurs et à présent, ayant une statistique personnelle d'à peu près 400 résections d'estomac, je peux affirmer qu'au cours des grandes opérations le choix de l'anesthésie joue un rôle très important. J'ajouterai seulement qu'en 1927, parmi 62 résections élargies, je n'ai perdu qu'un seul malade et encore par une cause qui n'a pas pu être élucidée même à l'autopsie.

Encouragé par ces résultats, j'ai décidé l'année dernière de faire une gastrectomie dans un cas de perforation récente. Les suites des premières opérations ont été si merveilleuses que mes assistants et moi nous avons cherché à faire la résection dans tous les cas où l'intoxication n'était pas encore trop avancée, où les malades n'étaient pas trop vieux et où la résection n'était pas trop difficile au point de vue de la technique.

Avant de passer à l'analyse des chiffres obtenus, permettez-moi de vous dire quelques mots du diagnostic.

Dans la majorité des cas, il est facile à établir. Voici les symptômes qui nous permettent en général d'affirmer la maladie :

Un commencement brusque avec de très fortes douleurs, une énorme défense musculaire, très souvent une anamnèse ulcéreuse. Cependant, dans un quart de nos cas, la perforation était le premier signe de la maladie. La disparition de la matité hépatique se présente dans les 30 p. 100, mais c'est un signe sur lequel on ne peut pas se fonder, puisqu'il arrive qu'un côlon distendu par les gaz peut simuler le pneumo-péritoine. La radiographie peut nous venir en aide et faciliter le diagnostic.

Voici deux exemples d'erreur de diagnostic :

1° Un homme de cinquante ans arrive à l'hôpital avec des douleurs extrêmement fortes dans le ventre, survenues brusquement pendant le repas, cinq heures auparavant : extrême défense musculaire, anamnèse ulcéreuse prolongée, température normale, pouls à 70. Depuis plusieurs années, le malade est en traitement au bicarbonate de soude. J'opère : aucun exsudat dans le ventre, pas la moindre rougeur de l'intestin, pas d'ulcère visible de l'estomac. Je ferme le ventre, croyant que la perforation a été simulée, soit par une pleurésie diaphragmatique aiguë, soit par ce qu'on appelle chez nous une attaque d'angine abdominale. C'était à 3 heures du matin. A 8 heures, j'apprends qu'un emphysème sous-cutané de la région du cou s'est déclaré chez mon malade. A l'examen, je le trouve dans un état extrêmement grave, avec le cou très gonflé, une crépitation très nette occupant toute la partie supérieure du thorax. Il meurt à 11 heures du matin. A l'autopsie, on découvre un ulcère du cardia perforant dans la paroi pleurale gauche, où on trouve environ 2 litres de bière, des morceaux de saucisson, d'oignon et de pain.

2° Un autre malade de trente-cinq ans est reçu dans le service en pleine péritonite aiguë. Tombé brusquement malade quarante-huit heures auparavant, il ne se souvient de rien, étant alors complètement ivre; d'ailleurs il est Tartare, ne sait que peu de russe et nous renseigne très mal. La plus forte douleur est localisée dans l'épigastre. On diagnostique un ulcère perforant. Je fais la laparotomie et je trouve une énorme quantité d'un liquide jaunâtre tout à fait limpide, l'estomac normal ainsi que le foie et le pancréas, les intestins ne présentent aucune lésion. L'opération se prolonge et je suis obligé d'endormir le malade. A la fin de mes recherches, je tombe sur la vessie qui est perforée et laisse passer mes quatre doigts. L'explication nous est donnée le lendemain par la femme du malade qui nous apprend que son mari a été violemment jeté à terre alors qu'il était en état d'ivresse.

Je reviens à ma statistique. Il y a eu 35 ulcères perforants du duodénum au cours de cette année : dans 28 cas, on a fait la résection, et il y a eu 2 morts ; dans 7 cas, la suture avec gastro-entérostomie, 4 morts.

La localisation dans le pylore est enregistrée 7 fois : 2 fois on a fait la résection, 1 mort et 5 fois la gastro-entérostomie, 1 mort également. On a affaire 26 fois à des ulcères perforés de l'estomac ; on fait la résection 17 fois avec 3 morts, 6 fois les sutures avec gastro-entérostomie, 2 morts et 3 fois *in extremis* des sutures seulement, 3 morts.

Enfin, 4 fois au cours de cette année, j'ai eu des perforations d'ulcères gastro-jéjunaux : 1 mort, 3 guérisons.

Si on regarde les résultats d'après la méthode d'intervention, on constate que :

47 résections ont donné 6 morts	12,7 p. 100
18 gastro-entérostomies ont donné 7 morts . . .	38,8 p. 100

Il est évident que ces chiffres ne peuvent pas être considérés sans commentaires, car ces 18 gastro-entérostomies ont été faites dans les cas les plus avancés ou sur des vieillards, c'est-à-dire que la résection aurait donné dans ces cas une mortalité encore plus grande.

Permettez-moi maintenant de vous expliquer de quoi sont morts les 6 malades mentionnés dans le groupe des résections. Un malade a succombé à une pneumonie bilatérale le dixième jour après l'opération. Un autre est mort en vingt-quatre heures après une résection qui dura trois heures ; elle avait été faite en mon absence par un assistant sur un cas très difficile d'uretère perforé du duodénum. Certes, il fallait se contenter d'une gastro-entérostomie. Un troisième malade a succombé à un abcès sous-diaphragmatique qui s'est déclaré nettement déjà dès le troisième jour. Comme cet abcès était tout à fait limité, le ventre mou et qu'il n'y avait pas de vomissements, j'ai renoncé à la seconde opération. Mais lorsqu'au septième jour j'ai vidé par la voie thoracique cet énorme abcès, il était déjà trop tard et le malade succomba le jour même. Par contre, dans les 3 cas suivants, on ne peut pas attribuer à la résection la mort des malades :

1° Un homme de cinquante ans dans l'abdomen duquel on a trouvé le streptocoque hémolytique pur fait, après la résection, une anurie complète de quarante-huit heures. Lorsque les reins ont recommencé à fonctionner, une pneumonie grave se développe. Il la supporte quand même, mais, le dixième jour, son cœur commence à faiblir et il succombe le quatorzième jour. A l'autopsie, pas la moindre péritonite, les sutures sur l'estomac sont en bon état, mais on constate une dégénérescence adipeuse complète du foie, des reins et du myocarde, due au streptocoque hémolytique.

2° Un autre malade, professeur de quarante ans, a très bien supporté la résection et sortait déjà dans le jardin, quand tout à coup, au dixième jour, une péritonite foudroyante se déclare. Il meurt en dix à douze heures. A l'autopsie, on découvre un ulcère de l'intestin grêle dans la partie inférieure, ulcère qui s'était vidé dans la cavité abdominale.

3° Enfin, le dernier malade, après une résection terminée très facilement, se portait très bien pendant trois jours. Tout à coup, la température monte, délire, coma, il meurt en quelques heures. On trouve un vaste phlegmon gazeux de la hanche au point des injections du sérum.

Si, dans les trois premiers cas, la cause de la mort peut être mise en relation avec ces opérations assez sérieuses, admettez, Messieurs, que dans les trois derniers la résection elle-même n'a pas tué ces malades.

Si donc vous me permettez de rejeter ces trois morts accidentelles, la mortalité sera 3 : 47 = 6,8 p. 100. Je peux ajouter que les derniers jours

avant mon départ pour Paris, j'ai encore opéré 4 cas d'ulcères perforants du duodénum ; dans tous les quatre, j'ai fait la résection d'après la méthode de Billroth I, et j'ai appris qu'ils sont tous guéris.

Pourtant, parmi les malades guéris, il y en avait plusieurs dont le cas était très sérieux et difficile au point de vue de la technique. Par exemple, un malade qui portait sa gastro-entérostomie déjà depuis trois ans fut amené dans mon service à la suite de perforation d'un ulcère gastro-jéjunal. L'ulcère se trouvait sur une anse très courte. Je l'ai suturée comme je pouvais et j'ai appliqué une anse voisine en la suturant par-dessus. Le malade guérit, mais refuse l'opération radicale à froid. Deux mois après, on l'amène de nouveau avec une péritonite aiguë. Nouvelle opération : une nouvelle anse de l'intestin grêle est suturée pour fermer l'ulcère perforant, mais le malade, une fois guéri, refuse encore l'opération à froid. Il accourt chez moi encore, deux mois après, au début de la perforation. L'intervention était très difficile, mais après avoir enlevé toutes les anses suturées j'ai accompli l'opération par une gastrectomie subtotale qu'il a parfaitement supportée.

Voici un autre cas à deux ulcères, l'un du duodénum, l'autre tout à fait au fond de l'estomac, vers la rate; la perforation a été simultanée. Sous l'anesthésie splanchnique, le malade de quarante-deux ans a parfaitement supporté la gastrectomie totale avec l'œsophago-jéjunostomie et en est sorti complètement guéri en trois semaines.

Pour terminer ma communication, je voudrais mentionner que cette dernière gastrectomie totale, ainsi qu'une autre encore faite sur un malade très affaibli par une syphilis de l'estomac qui envahissait tout l'organe, se sont faites avec un tel succès que j'ai fait appeler quelques-uns de mes malades auxquels j'avais ouvert le ventre autrefois, sans oser tenter l'opération puisqu'il n'y avait rien d'autre à faire qu'une gastrectomie totale. Sous l'anesthésie splanchnique, ils ont tous parfaitement subi l'opération et j'estime que l'absence de mortalité dans ces 8 cas de gastrectomie totale doit être attribuée en grande partie au choix de l'anesthésie.

Les années précédentes, sur 4 gastrectomies totales, j'ai perdu deux malades en opérant sous la rachianesthésie et l'éther. »

Je me permettrai d'ajouter quelques commentaires, aussi bien est-ce mon devoir de rapporteur,

A Moscou, M. Judine nous dit que 207 cas d'ulcères gastro-duodénaux ont été opérés à l'Hôpital central de chirurgie d'urgence en quatre ans et demi.

M. Judine m'excusera si je commets une erreur, mais je ne trouve en réalité dans le détail de ses chiffres que 199 cas[1] avec 47 morts.

1.

Première série	123 cas.	30 morts.
Deuxième série	72 cas.	17 morts.
Cas ajoutés	4 cas.	0 mort.
Totaux	199 cas.	47 morts.

La mortalité, d'après ce chiffre, est donc de 23,06 p. 100, c'est-à-dire que plus des trois quarts des malades ont été sauvés. Je n'ai pas besoin d'appeler votre attention sur ce résultat général.

A quoi attribuer ces très bons résultats généraux, sinon à l'institution même des hôpitaux centraux d'urgence, hôpitaux qui détachent immédiatement, auprès des malades qui leur sont signalés, un médecin, qui, s'il le juge nécessaire, amène non moins vite au chirurgien le malade qui a besoin d'une intervention; hôpitaux qui sont munis de chirurgiens résidants, dans lesquels les opérations sont faites par des chirurgiens rendus particulièrement expérimentés par le nombre d'opérations d'urgence qu'ils font (M. Judine a opéré jusqu'à cinq ulcères parfois dans la même nuit), hôpitaux dans lesquels les opérateurs donnent eux-mêmes les soins post-opératoires, assistés d'un personnel médical et infirmier spécialisé.

Les résultats de cette organisation de la chirurgie d'urgence méritent d'être pris en particulière considération, par nous surtout, à Paris, dont le principe pour la chirurgie d'urgence est la dispersion dans les hôpitaux et la séparation complète entre les chirurgiens opérateurs et ceux qui ont la charge de donner les soins post-opératoires.

Je ne puis malheureusement comparer les résultats des deux méthodes. Non seulement je suis sûr que je ne pourrais savoir le nombre d'ulcères perforés opérés par an dans les hôpitaux de Paris, mais encore je suis non moins sûr qu'il n'existe pas pour ces cas une statistique générale de mortalité !

Si le jour heureux vient jamais, et personnellement je ne cesserai de l'appeler de toutes mes forces, où la réorganisation de la chirurgie d'urgence dans les hôpitaux de Paris sera entreprise, je crois que nous devrons tous avoir présente à l'esprit, entre autres, la très belle statistique que M. Judine a obtenue en cas d'ulcères perforés de l'estomac dans l'hôpital central d'urgence de Moscou, et ce pour nous inciter à créer, à Paris, des hôpitaux centraux d'urgence.

A mon avis, les hôpitaux centraux d'urgence sont la seule organisation qui permette d'assurer correctement la chirurgie d'urgence générale: c'est la seule organisaiion qui puisse mettre à la disposition de la population de Paris les soins d'urgence auxquels elle a droit; c'est la seule organisation qui puisse nous permettre, à nous chirurgiens des hôpitaux de Paris, responsables de la chirurgie d'urgence de notre grande ville, d'être matériellement à la hauteur de la lourde tâche qui nous incombe.

Excusez cette disgression. Je reviens à mon rapport.

207 cas d'ulcères gastro-duodénaux perforés en quatre ans et demi paraissent constituer un chiffre considérable.

Je n'ai pu me procurer la statistique générale des hôpitaux de Paris; mais, si j'en juge, d'un côté, par le nombre des cas opérés annuellement dans mon service qui est tous les jours de garde pour sa circonscription, 5 cas en moyenne par an, de l'autre par la statistique de mon assistant Gatellier qui, en quatre années de garde pour les hôpitaux de Paris, à une moyenne de un jour de garde par mois, en a opéré 32, le chiffre de 207 pour

Moscou, qui compte 2.500.000 habitants, me paraît correspondre à la moyenne de Paris.

Si j'examine les résultats obtenus par M. Judine, qu'il me soit permis tout d'abord d'exprimer un regret.

M. Judine ne nous a donné que des chiffres. Ils ont, il est vrai, leur très belle éloquence; mais aucun renseignement ne les accompagne, aucun détail d'observation, ni la bactériologie des épanchements, ni l'état du pouls et de la température des malades, ni même, pour toute une série de 72 cas, la notion du temps écoulé entre la perforation et l'opération!

J'exprime mes profonds regrets de ces omissions, car, si j'avais tous ces renseignements, je pourrais tirer de cette statistique des enseignements bien plus nombreux.

M. Judine nous donne tout d'abord la localisation des ulcères.

Sur 123 cas :

Ulcères duodéno-pyloriques	101
Ulcères de l'estomac	21
Ulcère gastro-jéjunal	1

Sur 72 cas :

Ulcères du pylore	7
Ulcères du duodénum	35
Ulcères de l'estomac	26
Ulcères gastro-jéjunaux	4

Ce qui me frappe, c'est la fréquence des ulcères du corps de l'estomac : 47 cas. C'est une fréquence plus grande que je l'eusse cru, je l'avoue.

M. Judine signale un cas de double perforation simultanée; ce cas s'ajoute à celui de Coureaud, de Toulon, sur lequel je vous ai fait un rapport dans notre dernière séance.

M. Judine a divisé ces 207 cas en deux séries différentes l'une de l'autre par la nature de l'opération faite.

Vous verrez que M. Judine a, comme tous ceux qui s'occupent de la chirurgie de l'ulcère gastrique, changé de méthode au fur et à mesure que son expérience grandissait.

Dans toutes ses opérations, M. Judine a usé de l'anesthésie des splanchniques, mais il ne nous dit pas avec quelle technique. C'est à ce mode d'anesthésie qu'il rapporte la cause de ses succès opératoires; il l'utilise du reste dans toute sa chirurgie gastrique; il la considère comme le mode d'anesthésie de choix.

Permettez-moi de ne pas rouvrir la discussion sur ce sujet. J'enregistre l'opinion de M. Judine, elle repose sur des succès incontestables.

Dans la première série de 123 cas il a été pratiqué surtout la suture de la perforation et la gastro-entérostomie : 117 cas, puis une résection, deux sutures simples, et trois simples drainages dans 3 cas *in extremis*.

Pour légitimer sa pratique systématique de la gastro-entérostomie. M. Judine nous dit textuellement : « Puisqu'après la suture d'un ulcère perforé de la région du pylore ou du duodénum, le rétrécissement est iné-

vitable, on est obligé de terminer l'opération par une gastro-entérostomie ». Ici vous me permettrez de ne pas être du même avis que M. Judine.

Certes, il y a des cas dans lesquels la suture de la perforation crée une sténose du pylore, et notre pauvre ami Lecène faisait ici même de cette sténose l'indication majeure de la gastro-entérostomie complémentaire. Mais je ne puis accepter que la sténose soit inévitable et entraîne par conséquent fatalement l'anastomose. La pratique de la gastro-entérostomie systématique repose sur d'autres arguments : nous les avons ici même discutés à plusieurs reprises, et mon élève et ami Basset les a exposés et discutés dans son beau travail de la *Revue de Chirurgie*.

Aussi bien M. Judine me permettra-t-il de lui faire remarquer qu'il a été fait 117 gastro-entérostomies, mais que, dans ces 117 cas, il ne pouvait y avoir que 101 ulcères duodénopyloriques; la gastro-entérostomie a donc été faite 16 fois pour des ulcères de l'estomac, et l'opérateur dans ces 16 cas a obéi, en la faisant, à d'autres indications qu'au seul souci de pallier à une sténose inexistante du pylore.

Ces 123 cas ont donné une mortalité de 24,4 p. 100. Mais ce qui est intéressant c'est de voir que les détails de cette statistique confirment ce qui est maintenant parfaitement établi : « la mortalité croît en raison directe du temps écoulé entre la perforation et l'opération. »

Dans les six premières heures : 5,5 p. 100; de six à neuf heures : 20 p. 100; de neuf à douze heures : 40 p. 100, etc., jusqu'à 100 p. 100 à plus de deux jours de la perforation.

La seconde série des cas rapportés par M. Judine, et ceux-là tous opérés par lui-même, ou ses assistants imbus de ses préceptes, comporte 76 cas opérés en un an (72 + 4 cas ajoutés).

Sur ces 76 cas M. Judine a fait 51 résections de l'estomac et 18 gastro-entérostomies plus trois simples sutures, et 4 opérations pour ulcères gastro-jéjunaux.

Vous ne vous étonnerez pas si j'insiste particulièrement sur ces gastro-pylorectomies faites en pleine perforation aiguë d'ulcère. Les 47 résections, qu'il faut porter à 51 en réalité, ont donné, en bloc, 6 morts. Mortalité 11,8 p. 100.

Encore me permettrez-vous de discuter avec M. Judine 3 de ces 6 cas mortels. Il perd un de ses opérés au dixième jour, alors qu'il sortait déjà dans le jardin, d'une péritonite foudroyante et l'autopsie découvre un ulcère perforé de l'iléon. Un second opéré meurt au troisième jour d'une gangrène gazeuse de la cuisse consécutive à une injection de sérum. Un troisième meurt au quatorzième jour de dégénérescence adipeuse complète du foie, des reins, du myocarde.

S'il est juste de compter ces morts dans une statistique générale d'ulcères perforés, il est non moins juste d'en retrancher deux, tout au moins les deux premières, d'une statistique de gastrectomies, car ces 2 opérés seraient aussi bien morts avec une simple section de leur perforation.

Je crois donc que, dans cette statistique de M. Judine, il faut compter

non pas 51 cas avec 4 morts, mais en réalité 49 cas de gastrectomie pour ulcères perforés, avec 4 morts. C'est une mortalité de 8,1 p. 100.

Ce sont là des résultats vraiment magnifiques. Je crois devoir détacher de ces 49 cas de gastrectomie un cas exceptionnel. M. Judine a opéré un malade qui présentait un double ulcère perforé, l'un sur le duodénum, l'autre sur le fond de l'estomac vers la rate, et il a fait d'urgence une gastrectomie totale avec œsophago-jéjunostomie. Son opéré a guéri complètement en trois semaines.

Je ne sache pas qu'il ait été jusqu'ici publié un cas de gastrectomie totale faite avec succès pour une double perforation aiguë de deux ulcères, l'un du duodénum, l'autre de l'estomac.

Que si nous comparons ce chiffre de 8,1 p. 100 à la mortalité de la suture avec gastro-entérostomie faite dans les 9 premières heures après la perforation, c'est-à-dire dans la période la plus favorable, nous trouvons que la suture avec gastro-entérostomie donne à M. Judine lui-même une mortalité de 10,7 p. 100 (première série d'opérations, 84 opérations, 9 morts), alors que la gastrectomie ne lui donne que 8, 1 p. 100.

D'un autre côté M. Judine a tenu à contrôler les résultats éloignés de ses opérations. Malheureusement il ne nous donne ces résultats que pour les seuls opérés de gastro-entérostomie. Il en a revu 48.

	POURCENTAGE	
Guérison totale.	52	
Dyspepsie et troubles consécutifs	32	48
Douleurs et vomissements graves	16	

C'est cette proportion de résultats éloignés médiocres ou mauvais (48 p. 100) qui a incité M. Judine à substituer la résection à la gastro-entérostomie.

M. Judine en est donc arrivé à entreprendre dans le traitement de la perforation de l'estomac le traitement direct de l'ulcère, par suite des résultats médiocres ou mauvais donnés par le seul traitement de la perforation, accompagné du traitement indirect de l'ulcère.

Vous vous souvenez que j'ai soutenu il y a trois ans déjà cette thèse devant vous. Par l'étude des statistiques publiées, et non par expérience personnelle, j'ai essayé d'établir devant vous que dans le traitement des ulcères perforés de l'estomac la gastrectomie était pour le présent et pour l'avenir des malades la méthode de choix.

Vous ne vous souvenez peut-être pas, mais moi j'ai des raisons particulières pour me souvenir de l'accueil que la Société Nationale de Chirurgie fit à cette conclusion. Ce fut, pour ne pas dire davantage, une désapprobation complète et générale.

Et les grands principes de la chirurgie d'urgence, dont le premier est de parer simplement au danger immédiat sans se préoccuper de l'avenir, et l'absence d'expérience personnelle, et les dangers qu'il y a à faire en période immédiatement critique une opération longue et difficile au lieu de l'opération simple de simple sauvetage... tous ces arguments m'acca-

blèrent... ou tout au moins parurent m'accabler... à tel point que dans mon propre service il n'a pas été fait depuis cette date une gastrectomie pour ulcère perforé, et cela par des chirurgiens qui sont pourtant mes élèves et des élèves qui, sauf cette exception, sont toujours parfaitement respectueux des idées de leur maître.

Voici que M. Judine par cette magnifique série de 49 résections avec 4 morts vient m'apporter un réel réconfort.

Aussi bien cette statistique n'est-elle pas la seule.

Je me garderai bien de reprendre tous les cas publiés depuis mes communications, mais vous me permettrez, je l'espère, de vous signaler seulement l'opinion de 3 chirurgiens.

Lewissohn, *Annales of Surgery*, vol. LXXXVII, n° 6, p. 855, étudiant les résultats éloignés d'une série d'interventions salvatrices dans les ulcères perforés trouve ceux-ci tellement peu satisfaisants (39 p. 100 de mauvais résultats éloignés), qu'il en arrive à conseiller la gastrectomie dans les cas opérés très tôt et sans infection étendue.

Doberauer, de Carlsbad, publie dans la *Med. Klin.*, n° 9, 2 mars 1928, une série de 11 gastrectomies pour ulcère perforé avec 3 morts.

Et enfin Odelberg, de Stockholm, publie dans les *Acta Chirurgica Scandinavica*, t. LXII, fasc. II, p. 159, 1927, sa série personnelle. Elle est de 20 gastrectomies pour ulcères perforés de l'estomac et sur ces 20 résections de l'estomac, Odelberg ne compte que 1 mort.

La statistique d'Odelberg comprend tous les renseignements nécessaires. Il a fait ses 20 gastrectomies de deux heures à dix-sept heures après la perforation. Sur 20 malades 3 seulement portaient des liquides péritonéaux microbiens : il a trouvé 2 fois le coli, 1 fois un germe à Gram positif, 1 fois le streptocoque.

Le seul cas mortel a été opéré à la dix-septième heure, c'est-à-dire trop tard, et était infecté par le streptocoque.

Odelberg sur 20 cas a donc une mortalité globale de 5 p. 100. Il conclut que la gastrectomie doit être pratiquée chaque fois que l'on peut intervenir précocement.

Je crois donc pouvoir répéter avec une conviction aussi forte que lors de ma première communication, avec une assurance plus grande reposant sur des faits plus nombreux, ma conclusion première :

« Dans le traitement des ulcères de l'estomac perforés en péritoine libre, la gastrectomie faite dans les premières heures s'inscrit comme une opération qui comporte une mortalité immédiate peut-être moindre que la seule suture ou que la suture avec gastro-entérostomie, et en tous cas assure dans l'avenir une guérison de meilleure qualité. »

M. Judine nous apporte en outre une statistique de 12 gastrectomies totales pour ulcère avec 10 guérisons. C'est magnifique. M. Judine est peut-être le seul chirurgien qui possède de pareils résultats.

Pour conclure permettez-moi de féliciter en votre nom M. Judine de sa magnifique statistique.

J'espère que des résultats aussi beaux seront portés à la connaissance

de tout le monde médical pour affirmer bien haut la puissance de notre action chirurgicale dans les ulcères perforés de l'estomac. Je voudrais qu'ils parvinssent à la connaissance de tous les médecins pour les convaincre que ces résultats superbes dépendent uniquement d'eux, de la rapidité avec laquelle ils feront le diagnostic et enverront le malade au centre chirurgical.

On doit régulièrement, s'ils sont opérés à temps, c'est-à-dire dans les six premières heures, sauver 90 p. 100 des malades présentant une perforation aiguë d'un ulcère gastrique en péritoine libre.

M. **Robert Monod** : A propos du regret exprimé par M. Duval sur l'absence de services d'urgence fonctionnant à Paris, je tiens à rappeler que l'année dernière nous avons été chargés, Jacques Bloch, Jean Quénu et moi, d'étudier un projet de service d'urgence.

Nous avons rédigé ce projet, vous l'avez approuvé et jusqu'à présent il n'a eu aucune suite.

M. **Proust** : Notre ami Pierre Duval a admirablement montré comment une bonne organisation des hôpitaux centraux d'urgence, avec chirurgiens résidents, permet d'améliorer considérablement les résultats de la chirurgie d'urgence. Je suis heureux de rappeler qu'au lendemain de la guerre j'ai proposé la création d'hôpitaux centraux d'urgence. Je n'ai pas été malheureusement suivi alors. Je souhaite de l'être maintenant.

Cystostomie et hématurie grave d'origine prostatique,

par M. **Aumont** (de Versailles).

Rapport de M. Edouard Michon.

M. Aumont nous a communiqué l'observation intéressante d'un malade, cystostomisé pour des accidents de rétention avec infection, qui une fois sa vessie ouverte fit au cinquième jour une hémorragie grave.

M. X..., âgé de soixante-douze ans, fait en décembre 1928 une chute au cours de laquelle il se brise la clavicule droite, se contusionnant d'autre part assez sensiblement. Il reçoit les soins de son médecin habituel. Celui-ci me fait appeler au bout de quarante-huit heures; le malade, qui, depuis longtemps, était gêné pour uriner, faisait en effet une rétention complète. Il s'agissait d'un vieillard, de santé apparente médiocre, pâle et amaigri, n'ayant jamais présenté d'affection sérieuse, mais qui avait dû être soigné à plusieurs reprises pour des troubles nerveux, peu précis. Les antécédents urinaires semblent indiquer une longue phase de dysurie assez discrète pour être supportée par le patient. Depuis l'accident il n'a pu uriner qu'avec beaucoup de difficulté; au moment de notre examen la rétention est complète ; il existe un gros globe vésical, la prostate est légèrement augmentée de volume, l'exploration du canal nous fait constater l'existence d'un rétrécissement assez serré, n'admettant que

la sonde n° 12, derrière laquelle le sphincter contracté ne se laisse pas franchir malgré l'anesthésie urétrale à la novocaïne. Le cathétérisme ne peut être pratiqué; dans ces conditions, nous pratiquons à l'anesthésie locale une ponction hypogastrique.

Le lendemain, après nouvelle anesthésie urétrale, nous réussissons à glisser une sonde à bout olivaire et pouvons évacuer lentement la vessie : nous constatons que les urines sont légèrement troubles. Nouveau cathétérisme, toujours aussi délicat; la température est à 38°5. L'état général n'est guère satisfaisant. Les jours suivants nous pouvons progressivement passer les sondes jusqu'au n° 16. La température ne tombant pas à la normale, et ne paraissant pas s'expliquer autrement que par une légère infection urinaire, le cathétérisme restant toujours difficile, nous décidons de laisser la sonde à demeure le 16 décembre. Le malade, très nerveux, la tolère avec peine; elle n'a d'ailleurs aucune action sur la température qui ne tombe pas. Dans ces conditions, nous éliminons l'idée d'une urétrotomie interne dirigée contre le rétrécissement, maintenant aussi dilaté qu'une section urétrale permettrait de le faire, et nous proposons une cystostomie qui est acceptée.

Nous la pratiquons à l'anesthésie locale le 20 décembre au matin, et plaçons dans la vessie une sonde de de Pezzer. En trois jours, la température se régularise et tombe à la normale, les urines s'éclaircissent. Nous nous félicitons de cet heureux résultat, quand le cinquième jour au soir nous sommes prévenu que le malade saigne. Nous constatons quelques instants après qu'il présente en effet une grosse hématurie, se donnant jour par la sonde, avec expulsion de caillots par l'urètre : s'accompagnant d'épreintes et de ténesme vésical.

Nous installons une compression ouatée de la verge, et pratiquons l'aspiration des caillots par la sonde vésicale, suivie par un lavage léger à l'antipyrine (25 p. 1.000) chaud; parallèlement on injecte de l'ergotine, de l'hypophyse. Nous ne quittons le malade qu'après arrêt de l'hémorragie. Mais il ne s'agit que d'une accalmie; nous sommes rappelé au milieu de la nuit par une reprise du saignement, qui paraît s'arrêter pour reprendre, et cela alternativement. Injections d'anthema, huile camphrée, sérum glucosé, digitaline sont ordonnés et pratiqués. Nous proposons d'autre part à la famille de prendre l'avis de notre maître M. le Dr Michon, ayant prévenu la famille qu'à notre avis une prostatectomie rapide pouvait seule arrêter ces hémorragies graves, mais insistant sur l'importance de l'intervention, vu l'état du malade.

M. le Dr Michon veut bien examiner notre malade le 26 décembre dans la matinée. Il conclut à la nécessité de la prostatectomie, qui est acceptée par la famille, et nous conseille de la pratiquer à ciel ouvert pour tâcher d'apercevoir l'origine de l'hémorragie.

Suivant son avis, l'opération est faite quelques heures plus tard sous anesthésie générale au chloroforme, la vessie est décollée de bas en haut et incisée progressivement; sa cavité est bien exposée; après incision, la muqueuse apparaît partout normale, il n'existe en particulier ni tumeur, ni calcul, ni diverticule; le col vésical est déformé par une hypertrophie prostatique légère, mais nous ne voyons rien saigner.

La prostatectomie est facilement et rapidement réalisée, elle emporte d'un bloc les deux lobes latéraux unis en arrière. Nous plaçons un bon tamponnement, les lèvres de l'incision vésicale sont suturées et laissent passage à un gros tube de Marion, au-dessus et au-dessous duquel la paroi est réunie en un plan aux crins.

Les suites de l'intervention sont tout à fait banales, le tamponnement est enlevé au quatrième jour. La guérison survient sans autre incident au bout de vingt et un jours. En somme, l'évolution a été aussi simple qu'après une prostatectomie à froid, malgré l'épuisement du malade.

L'histoire ultérieure de ce malade mérite d'être brièvement rappelée. Dans les semaines qui suivirent l'intervention, l'évacuation vésicale fut parfaite, le

résidu nul, les urines claires. Pour stimuler l'état général, nous conseillons quelques ampoules de strychnine à dose croissante; après la 6e ampoule (3 milligrammes), soit coïncidence, soit action de causalité, M. X. se trouve brusquement fatigué, et, voulant s'étendre sur un divan, il fait une chute. A partir de ce moment l'évacuation vésicale cesse d'être parfaite et un résidu croissant de 150 à 300 cent. cubes s'installe peu à peu. Pensant à la possibilité d'un retour offensif du rétrécissement urétral, nous pratiquons plusieurs séries de dilatation aux béniqués jusqu'au n° 44, mais sans aucun bénéfice appréciable.

M. le Dr Michon revoit le malade avec nous, il constate que l'urètre est largement perméable, la prostatectomie complète, suivie d'ailleurs d'un intervalle de guérison parfaite. Il pense qu'il s'agit là de troubles vésicaux d'origine centrale. M. X... est en effet légèrement parkinsonien depuis une trentaine d'années, et sujet à des vertiges qui revêtent parfois une intensité suffisante pour l'empêcher de se livrer à aucun exercice.

Sur les conseils de notre confrère Mme le Dr Levy, une réaction de Bordet-Wassermann, pratiquée par Debains, montre une sérologie faiblement positive. Celle-ci autorise la mise en œuvre d'un traitement spécifique (mercure et sulfarsénol). Il a une action évidente sur les troubles vertigineux, maintenant presque complètement disparus, mais n'influence en rien la contractilité vésicale. Pendant plusieurs mois, le résidu a été régulièrement évacué, sans qu'il diminue, il est resté clair. Depuis je ne vois plus le malade que tous les quatre à cinq mois, aucun traitement n'est plus appliqué, sauf le traitement spécifique régulièrement suivi. Le résidu n'augmente pas. L'état général est aussi satisfaisant que possible.

La pièce opératoire examinée n'a montré aucune lésion macroscopique de l'urètre prostatique. Confiée à notre ami Moulonguet, elle a été étudiée au laboratoire de M. le professeur Lecène, il s'agissait d'un adénome prostatique tout à fait banal quant à sa structure histologique.

Le point intéressant de cette observation est la date et les conditions de l'apparition de l'hémorragie. Les saignements d'origine prostatique peuvent avoir, comme ici, une abondance redoutable. Mais le plus souvent ils se produisent au cours de poussées aiguës congestives et s'accompagnent de rétention complète. Ils cessent presque toujours par l'incision vésicale et Guyon insistait sur la valeur thérapeutique de la taille à ce point de vue. Parfois cependant l'importance du saignement conduit à faire une prostatectomie d'urgence, on peut en trouver des exemples dans les communications à l'Association française d'Urologie.

Dans des cas plus rares, l'hématurie continue après la cystostomie, ou bien même se produit alors que le premier temps en vue d'une prostatectomie secondaire a eu lieu. C'est un exemple de cette hématurie survenant après une incision sus-pubienne que nous rapporte M. Aumont.

Dans des cas semblables, lorsque tout autre cause d'hémorragie telle que néoplasme est éliminée, il y a lieu de faire une énucléation de l'adénome. Ici la glande ne paraissait pas faire une saillie intravésicale très importante, le col était seulement déformé par une hypertrophie prostatique légère, la muqueuse avait partout son aspect normal; il n'y avait aucune transformation maligne, et en résumé la cause et le mécanisme de l'hémorragie, malgré une cystostomie assez large, restent ignorés.

Mais il n'en est pas toujours ainsi chez nombre de vieillards, ayant

eu des cathétérismes répétés, ou ayant eu pendant longtemps une sonde à demeure, ou chez des opérés ayant porté, après taille, un tube sus-pubien pour attente du deuxième temps. Alors si le lobe médian est particulièrement saillant, celui-ci peut présenter des ulcérations sur son point culminant. C'est là le départ d'une hémorragie parfois artérielle qui se prolonge, ou se répète après des alternatives de rémission; tous les moyens hémostatiques échouent alors, et seule la prostatectomie y met définitivement fin.

Les suites opératoires chez les urinaires sont loin d'être toujours simples.

M. Aumont nous apporte l'observation d'une complication pas très fréquente.

Je vous propose de l'en remercier.

M. **Heitz-Boyer** : Je ne peux qu'approuver les conclusions de M. Michon, et j'apporte à l'appui un cas personnel très démonstratif. Il s'agissait d'un malade atteint d'hypertrophie de la prostate, mais compliquée d'accidents infectieux graves et rebelles, du fait de la coexistence de trois gros diverticules vésicaux et d'une double dilatation rénale volumineuse (120 cent. cubes à droite, 110 à gauche) infectée également. Je me refusai à toute autre intervention qu'à une cystotomie, que je pensais, à cause des lésions vésicales et rénales concomitantes, devoir être définitive. En effet, pendant deux ans, le patient s'en trouva parfaitement bien, absolument transformé, avec des urines presque complètement claires. Or, brusquement, survinrent des hématuries abondantes, presque inquiétantes. Une urétrocystoscopie montra l'absence de tumeur ou de calcul, mais l'existence sur la saillie prostatique intravésicale volumineuse de parties ulcérées. A la troisième crise d'hématurie, vraiment volumineuse, et devant la transformation de l'état local et général, je proposai une prostatectomie, qui se fit très facilement et supprima tous les accidents hémorragiques, qui étaient donc bien d'origine exclusivement prostatique, et probablement mécanique.

COMMUNICATIONS

Abcès chronique du sein ayant déterminé un état éléphantiasique de la glande,

par M. **Le Roy des Barres** (de Hanoï).

La nommée Ng... Thi... Ng..., quarante-cinq ans, entre dans notre service le 18 mai 1929 pour une volumineuse hypertrophie du sein gauche, qui, au dire de la malade, aurait débuté il y a une quinzaine d'années; à cette époque, elle avait déjà eu trois enfants, elle avait allaité les deux premiers sans incidents; lors de l'allaitement du troisième enfant, alors qu'elle donnait le sein à une de ses nièces âgée de sept mois, celle-ci la mordit au niveau du mamelon. Les jours suivants le sein devint douloureux, et il se produisit une tuméfaction avec rougeur de la peau, qui persista environ trois semaines à l'état aigu, puis, peu à peu, l'inflammation diminua, mais la tuméfaction persista sous forme d'une tumeur élastique de la grosseur du poing, siégeant à la partie droite et inférieure du sein. Cette tuméfaction resta stationnaire, n'occasionnant qu'un peu de gêne de temps à autre. Depuis cet accident, la malade a fait quatre accouchements; à chaque montée laiteuse le sein devenait un peu plus douloureux, un peu plus volumineux, la sécrétion lactée s'établissait, mais peu abondante, et à cause de cela, beaucoup plus qu'à cause de la gêne qu'elle ressentait, elle n'alimentait ses enfants que du sein droit; puis la douleur diminuait rapidement et la tumeur subissait une certaine régression, mais la malade a remarqué qu'après chaque grossesse la tuméfaction avait subi une augmentation de volume.

Après le dernier accouchement qui remonte à quatre mois, les choses se passèrent différemment; la sécrétion lactée s'établit en s'accompagnant de douleurs, puis le sein augmenta de volume assez rapidement, devint rouge et chaud, et cette augmentation de volume a continué depuis, mais d'une manière de plus en plus lente; par contre, la rougeur disparut, mais la peau s'épaissit. Il n'y a pas eu de fièvre, ni au moment de l'accouchement, ni plus tard. C'est devant la persistance de cet état de choses que la malade se décide à entrer dans notre service.

Cette femme d'apparence plutôt maladive a eu autrefois la variole et la rougeole, elle ne signale pas d'autres maladies, en particulier pas de paludisme. Elle ne présente aucun signe de syphilis, les deux enfants qu'elle a perdus en bas âge ont succombé après avoir présenté des troubles gastro-intestinaux.

Outre l'hypertrophie mammaire gauche dont elle est atteinte, elle présente une adénopathie cervicale droite et une double adénopathie axillaire. Les renseignements fournis par la malade au sujet de cette adénopathie sont des plus vagues, l'apparition de ces lésions remonterait à cinq ou six ans,

et c'est la lésion cervicale qui aurait débuté. Il s'agit de ganglions mobiles, de volume variable, le plus gros atteignant le volume d'une noix. Ces ganglions sont durs, indolores, non adhérents à la peau, qui, à leur niveau ne présente aucune particularité. Il nous a été impossible de pratiquer une biopsie; aussi, c'est en nous basant sur l'évolution torpide de cette adénopathie et sur la coexistence d'une diminution respiratoire du sommet droit que nous avons pensé qu'il s'agissait d'une lésion tuberculeuse (ces adénopathies tuberculeuses sont d'ailleurs d'une fréquence extrême au Tonkin).

Les autres organes sont normaux, les urines ne présentent aucune particularité.

L'examen du sang décèle seulement une polynucléose à 62 p. 100; Wassermann négatif; absence des microfilaires.

Le sein malade est hypertrophié dans son ensemble; il a un volume double de celui du côté opposé. Le mamelon est un peu rétracté; l'aérole est beaucoup plus large que normalement.

La peau présente l'aspect de la « peau d'orange »; on ne constate pas de veines sous-cutanées; à la palpation, la peau est épaissie, infiltrée sur toute l'étendue de la glande; elle est le siège d'un œdème dur, difficilement dépressible. Le sein a une consistance uniforme, élastique, vaguement rénitente; il est mobile sur les plans profonds; la palpation est sensible, mais non douloureuse. Par la pression, on arrive à faire sortir un peu de lait par le mamelon.

L'autre sein est normal et a une sécrétion lactée abondante.

En nous basant sur la longue évolution de la tumeur, sur sa consistance uniforme, l'état d'infiltration de la peau sur toute l'étendue du sein (mais sans changement de coloration spéciale, sans fistules), sur l'absence d'apparition secondairement à la tumeur d'une adénopathie axillaire, nous éliminons successivement toutes les affections chroniques bénignes ou malignes du sein, pour ne retenir que deux diagnostics possibles : l'hypertrophie mammaire à sa deuxième période ou bien le véritable éléphantiasis du sein, qui, comme tous les éléphantiasis, a pour point de départ une infection microbienne, celle-ci pouvant être favorisée par la coexistence d'une filariose.

Contre l'hypertrophie mammaire, nous avions le fait que la lésion s'était développée à la suite d'une morsure, la consistance partout égale de la tumeur, qui, à la deuxième période de l'affection, est inégale, avec souvent des points donnant une sensation de ramollissement; de plus, si dans l'hypertrophie mammaire la peau présente l'aspect de peau d'orange, il ne semble pas que jamais la peau et le tissu cellulaire sous-cutané soient atteints d'un épaississement très accusé.

En faveur de l'éléphantiasis, nous avions au contraire le début à la suite d'une morsure par une évolution inflammatoire ressemblant beaucoup, d'après les renseignements fournis, à une lymphangite du sein, l'épaississement énorme de la peau et du tissu cellulaire sous-cutané; cependant, l'éléphantiasis vrai du sein est une affection très rare, et qui paraît presque toujours d'origine filarienne, tout au moins dans les pays tropicaux.

Notre diagnostic est finalement celui d'éléphantiasis du sein, peut-être à point de départ filarien, malgré l'absence de microfilaires dans le sang, cette absence étant relativement fréquente dans les divers cas d'éléphantiasis.

Une intervention est décidée en vue de réduire le volume du sein. Anesthésie générale à l'éther.

Nous décidons de faire tout d'abord une exploration de la glande par sa

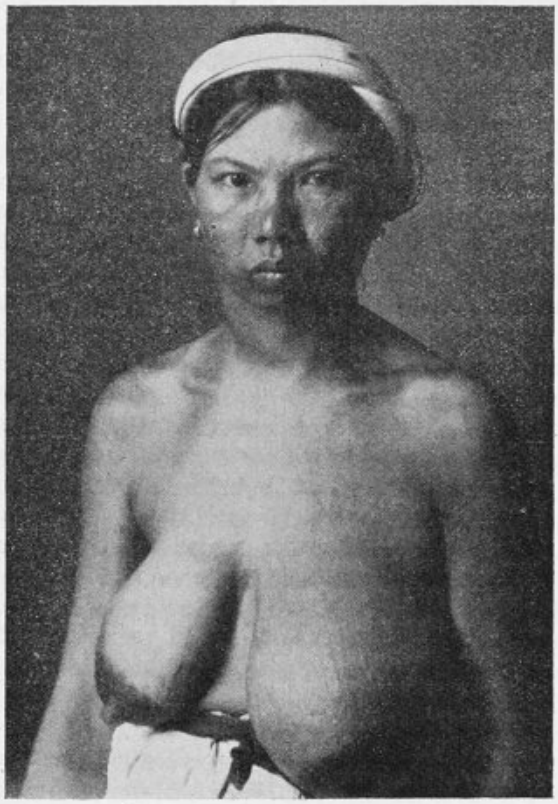

FIG. 1.

face profonde, et nous incisons le sillon sous-mammaire ; le sein se laisse décoller du plan profond sur une certaine étendue, puis brusquement un flot de pus crémeux, épais, s'écoule ; la quantité peut être évaluée à un quart de litre environ. Le pus, une fois écoulé, nous constatons que la glande est transformée en une poche purulente, cette poche a le volume d'une très grosse orange, dont la paroi est formée par un tissu déchiqueté, sauf en arrière, où c'est l'aponévrose qui la constitue.

Un drain est placé dans la poche, la plaie est rétrécie par deux points.

Les suites furent des plus simples ; la guérison totale fut obtenue en un

mois. La malade n'ayant pas voulu rester plus longtemps, nous n'avons pas pu savoir si le sein était revenu à un volume normal; mais, au départ de la malade, il était seulement un quart plus gros que le côté opposé, et l'épaississement de la peau avait diminué d'une manière considérable.

L'examen direct de pus et les cultures pratiquées n'ont pas permis de constater la présence des microbes aérobies ou anaérobies.

Un fragment de tissu, prélevé au cours de l'intervention, a été examiné au point de vue anatomo-pathologique par le Dr Bablet, directeur de l'Institut Pasteur, qui a bien voulu nous fournir les renseignements suivants :

« Sur toute l'étendue de la préparation, tissu nécrotique où persistent « quelques débris d'acini et de canaux galactophores. Pas de polynucléaires « à l'intérieur de ces débris glandulaires. Pas de foyers inflammatoires nets. « Nécrobiose diffuse. Les rares vaisseaux visibles sont en pleine dégénéres- « cence et en voie d'oblitération; on peut constater la présence de poly- « nucléaires dans leur paroi. Aucune lésion rappelant même de loin la « tuberculose.

« Conclusion : tissu dégénéré par suite d'une inflammation chronique. »

S'agissait-il d'un galactocèle? Si, d'une manière générale, le galactocèle n'atteint pas de dimension aussi considérable, cependant les cas classiques de Scarpa et de Diriart sont là pour montrer qu'il y a des exceptions; la nature du contenu de la tumeur n'est pas non plus une objection, car la suppuration de ces galactocèles se rencontre de temps à autre, et pour Reclus beaucoup des abcès chroniques du sein reconnaissent cette étiologie; d'autre part, on ne peut faire état contre cette hypothèse ni des modifications de la peau, ni de l'absence de paroi kystique propre, la suppuration pouvant avoir produit ces modifications. D'autre part, la glande étant en lactation, on ne peut tenir compte de l'écoulement de lait par le mamelon; la femme affirmait cependant qu'en dehors des périodes de lactation la mamelle atteinte ne sécrétait pas de liquide. Mais, par contre, la tumeur s'est développée en cours d'allaitement, comme cela est très fréquent.

S'agissait-il d'un abcès chronique?

Le cas de Castex prouve que dans certains cas la tumeur peut atteindre un volume considérable; d'autre part, Reclus a montré que l'évolution de ces abcès pouvait être fort longue; Phocas et Reclus ont insisté sur l'hypertrophie totale de la mamelle dans les cas de ce genre; enfin, la consistance dure et élastique de la tumeur, l'absence fréquente de fluctuation, l'existence du signe de la « peau d'orange », ont été mentionnées par tous les auteurs qui ont étudié les phlegmons chroniques du sein.

C'est pourquoi nous pensons qu'il s'agit vraisemblablement plutôt d'un phlegmon chronique du sein, ayant eu pour point de départ une infection par morsure au moment d'un allaitement antérieur, plutôt que d'un galactocèle suppuré.

Quoi qu'il en soit du diagnostic étiologique exact, cette observation d'une suppuration chronique du sein, ayant déterminé un état éléphantiasique de la mamelle, nous a paru présenter un certain intérêt.

Le bactériophage,

par **M. Sauvé** (en collaboration avec M. **Jacquemaire**).

Avant d'entreprendre l'étude de la bactériophagie chirurgicale, nous croyons nécessaire de préciser quelques points fondamentaux de sa technique. A l'heure actuelle, en effet, où la bactériophagie est à l'ordre du jour, le bactériophage est appliqué de façon quelconque, et nombre d'insuccès dus à l'insuffisance de la technique risquent d'être rejetés sur la méthode. Nous avons été, en effet, trop habitués à faire de la vaccinothérapie suivant l'inspiration personnelle ; il ne doit pas en être de même de la bactériophagie. Sans préjuger de sa nature, le principe lysant doit être employé avec une méthode rigoureuse, et ce n'est pas un des côtés les moins passionnants de cette technique que le contrôle précis et permanent du laboratoire qui permet de prévoir et de suivre pas à pas l'action du bactériophage sur le microbe à détruire. Quelques notions sur le bactériophage ne sont pas inutiles à cette heure où, dans certains journaux médicaux, on peut voir l'auteur, qui s'arroge le droit de juger le bactériophage, commencer par le classer, sans discussion, parmi les vaccins. Le principe bactériophagique n'est pas un vaccin ; sans doute, son action donne naissance à des lysats microbiens qui peuvent avoir une action vaccinale ; mais c'est un ultra-virus qui se sème, se cultive, dont on atténue ou exalte la virulence suivant des méthodes de bactériologie (et nous savons que les préparations identiques aux cultures de bactériophages, où seul manque le bactériophage éliminé par ultra-filtration, ne donnent aucun résultat comparable de près ou de loin à la bactériophagie).

Il n'y a pas des bactériophages, il n'y a qu'un seul principe bactériophagique que, par culture ou par passage, on entraîne à la lyse de tel ou tel microbe pathogène. Il n'est donc pas étonnant de voir telle race bactériophagique lyser plusieurs microbes différents, puisque le bactériophage peut être polyvalent. L'art de sa culture consiste à ne le rendre virulent que contre un microbe donné, mais, par contre, à le rendre hyper-virulent contre ce microbe. Ceci une fois posé, insistons sur quatre points fondamentaux de la bactériophagie, étant bien entendu que, parlant devant des praticiens, nous employons des formules schématiques qui peuvent ne pas répondre exactement à la complexité infinie de la bactériophagie :

1° Le bactériophage ne se développe qu'en présence des microbes vivants et d'autant plus que les microbes sont plus jeunes et plus virulents. *C'est donc un agent essentiellement curatif et dont l'action préventive est actuellement mal définie* ;

2° Le bactériophage est hypersensible aux antiseptiques, spécialement au formol, à l'iode, à la quinine et à ses dérivés, au point que le seul fait de déboucher quelques heures un flacon de formol dans une pièce suffit

à y empêcher plusieurs jours toute culture de bactériophage [1]. *Toute bactériophagie anti-colibacillaire chez un sujet traité par l'urotropine est vouée à l'échec*;

3° Le bactériophage ne se développe bien qu'en milieu alcalin, et tout milieu même légèrement acide entrave son développement, *d'où l'importance de l'alcalinisation des urines préalable chez les colibacillaires à traiter* (à part des cas exceptionnels où le bactériophage peut se développer en milieu acide);

4° Enfin, l'introduction du bactériophage dans l'organisme par voie sous-cutanée provoque très rapidement, de la part de celui-ci, la production d'antiphages qui neutralisent l'action du bactériophage; *aussi, dans toute infection chronique trouve-t-on des antiphages. Il faut donc amener le bactériophage en présence immédiate du microbe à combattre.* Son introduction à distance du champ de bataille risque de l'amener trop tard quand déjà les antiphages se sont produits; disons cependant que ceux-ci ne sont pas un obstacle insurmontable à la méthode et qu'on peut, par l'auto-hémothérapie, désensibiliser l'organisme.

Nous nous excusons de produire ici ces notions élémentaires et sous une forme trop condensée, mais trop d'erreurs s'étalent publiquement sur la question du bactériophage pour que vous ne nous pardonniez pas de les poursuivre impitoyablement; si, par contre, nous ne nous sommes pas permis d'ouvrir une discussion sur la nature du bactériophage, c'est que nous n'avons ici qu'à nous préoccuper des faits et qu'il nous importe, surtout, de savoir comment et quand on peut se servir du bactériophage, la philosophie de celui-ci ne venant qu'au second plan.

Technique générale. — Nous n'en exposerons ici que trois points :

1° Principes généraux de bactériophagie clinique;

2° De quelle voie d'introduction se servir;

3° Dans quel cas le bactériophage est-il indiqué.

1° *Principes généraux de technique.* — Il est un point hors de doute; c'est qu'au début d'une méthode il est nécessaire d'avoir une technique particulièrement rigoureuse, sous peine de la discréditer. Dans une critique de la bactériophagie ne devraient entrer en discussion que les cas dans lesquels l'action du bactériophage sur les microbes à détruire a été préalablement constatée *in vitro* et suivie au cours du traitement, à la fois par les résultats cliniques *in vivo* et par les examens *in vitro*. Il serait donc désirable de ne se servir seulement que de bactériophages entraînés spécialement contre le microbe en cause (auto-bactériophage), ou de n'utiliser que des stocks-bactériophages dont la virulence contre le microbe attaqué a été préalablement constatée.

Mais, dans la pratique, on ne peut éliminer les faits dont les constata-

1. On nous a reproché, récemment, d'avoir dit que toute bactériophagie faite chez un sujet traité par les antiseptiques ou les vaccins était mise à l'échec. Cette formule est vraie comme schéma. Mais il est bien entendu qne dans des cas rares ou après résensibilisation on peut obtenir des succès.

tions cliniques sont les seules preuves. Ce serait limiter l'emploi du bactériophage à des spécialistes hommes de laboratoires. Hommes d'action, et thérapeutes, nous avons le droit d'utiliser pratiquement le bactériophage, d'autant plus qu'il existe une série d'infections pour lesquelles les stocks suffisent. Mais, dans les cas douteux, il faut appliquer la méthode bactériophagique dans toute sa rigueur en la contrôlant pas à pas au laboratoire. Il faut toujours penser que la bactériophagie est la méthode du tout ou rien.

Étudions d'abord les armes mises à notre disposition. Les premiers staphyphages isolés n'étaient, en effet, virulents que contre de rares souches, ce qui est encore le cas pour les streptophages et les entérophages, par exemple. On comprend que les races bactériophagiques de cette époque n'avaient qu'un nombre limité de chances d'être d'emblée adaptées au microbe à lyser, quand Gratia a isolé une race H lysant pratiquement tous les staphylocoques. Grâce à lui nous possédons ainsi une arme d'efficacité sûre dans les staphylococcies aiguës, le stock est donc applicable et donne des résultats à peu près constants.

Au contraire, pour les infections à coli-bacilles, les meilleures races ne lysent guère que 50 p. 100 des souches microbiennes, d'où la nécessité d'essayer *in vitro* avant de traiter son malade et, dans la négative, adapter par passage la race la meilleure, ou chercher à en isoler une nouvelle. C'est là un des nombreux cas où l'utilité de la collaboration étroite de la clinique et du laboratoire dans la bactériophagie est indispensable. Disons, de plus, que l'industrialisation du bactériophage est difficile. En effet, pour mieux éviter les cultures secondaires dans des stocks qui attendront peut-être longtemps entre leur fabrication et leur utilisation, on pratique le chauffage à 53°. Or, il est certain que cette manœuvre, de même que le vieillissement des cultures, atténue la virulence du bactériophage. Les auto-bactériophages préparés avec la souche en cause, non chauffés et fraîchement utilisés, restent donc, pour ces raisons, préférables.

2° *Quelle voie d'introduction employer?* — A. *Il est un point fondamental* bien mis en valeur par d'Hérelle et dont les constatations faites par nous ont montré toute l'importance, *c'est que la meilleure voie est la voie directe*. Le bactériophage doit, par injection, être porté *in situ* au contact même de l'infection à combattre. Les tissus infectés doivent être directement et aussi largement que possible inoculés par la culture bactériophagique virulente contre les microbes en cause. La quantité injectée est indifférente, mais le bactériophage ne se développe que sur place, de même qu'un microbe ensemencé sur une boîte de gélose ne poussera que là où on l'a mis. La lésion infectieuse inoculée se comporte comme exclue de l'organisme. Nous en avons la preuve dans le fait que dans les infections chroniques où les antiphages s'opposent à la bactériophagie on obtient cependant les meilleurs résultats lorsqu'on est amené à traiter un processus aigu. Notons de même qu'au cours des furonculoses jamais on ne voit revenir un furoncle là où en existait un guéri par le bactériophage. Il persiste là probablement une immunité locale.

Ainsi, pour toutes les staphylococcies aiguës atteignables par l'aiguille à injection, obtient-on des succès remarquables.

B. Par contre, *la voie sous-cutanée à distance du foyer est la plus mauvaise*, parce que l'organisme produit rapidement, après l'introduction du bactériophage, des antiphages qui le neutralisent avant que la circulation ne l'ait porté à la lésion. Néanmoins, à défaut d'autre voie, la voie sous-cutanée peut être employée et elle nous a donné de grands succès. En tous cas, une seule injection doit être pratiquée. Trois injections espacées de bactériophage suffisent en effet à produire les antiphages, l'individu se trouve ainsi être vacciné contre le bactériophage.

C. *La voie intraveineuse* est beaucoup plus rapide. C'est probablement la voie d'avenir pour les cas où la voie directe ne peut être employée, mais elle a des inconvénients. Elle nécessite parfois un auto-bactériophage; cette culture bactériophagique doit être faite en milieu non peptoné pour éviter un choc trop violent; cependant, l'injection intraveineuse est suivie d'une réaction assez vive. Soulignons, en passant, la critique faite à la légère et qui consiste à ne voir, dans l'action du bactériophage, qu'un choc peptoné. Si le bactériophage se cultive d'autant plus facilement en milieu peptoné, c'est que c'est le meilleur pour la culture microbienne. En milieu non peptoné, son action reste la même et nous citerons le cas du bactériophage anti-streptococcique cultivé sur milieu glucosé. Ceci une fois posé, la voie veineuse est une bonne voie; elle n'est pas la plus simple, mais c'est elle qu'il faut employer, non seulement dans les septicémies, mais encore dans tous les cas où le bactériophage ne peut être amené directement au contact du microbe.

D. *Les voies buccales, rectales et vésicales* conviennent surtout aux infections digestives ou urinaires. Une seule infection intéresse ici les chirurgiens : la coli-bacillose. Ici les voies buccales et vésicales doivent être systématiquement employées après alcalinisation des urines. Disons que l'ingestion buccale est rendue plus aléatoire par l'acidité gastrique, bien qu'on puisse espérer voir le bactériophage reprendre sa virulence dans le milieu duodénal alcalin.

En terminant, insistons sur un point fondamental de la technique : toute ampoule louche doit être rejetée. Il n'est pas rare, en effet, de voir, une fois la lyse opérée, le microbe recultiver pour être parfois lysé à nouveau. Les ampoules préparées stérilement peuvent donc redevenir pathogènes et c'est ainsi que s'explique sans doute le cas de septicémie qu'a rapporté Métivet avant les vacances.

3° *Dans quels cas employer le bactériophage*? — Il est trois catégories de faits chirurgicaux où le bactériophage se montre particulièrement actif : les staphylococcies, les infections associées et les colibacilloses. En relatant les faits de notre statistique, nous préciserons les indications et les modes d'application. Nous n'envisageons ici que les indications générales. Disons, en passant, que la polyvalence du bactériophage trouve une application pratique dans les affections associées. Il nous est arrivé d'obtenir de pleins résultats avec du staphyphage dans les infections qui

n'étaient pas à staphylocoques purs. Tout dernièrement, nous avons ainsi obtenu la guérison en vingt-quatre heures d'un gros abcès de la marge de l'anus avec phénomènes généraux importants, contenant des anaérobies non lysables. Il est vrai que la destruction de l'agent pathogène principal entraîne celle des autres microbes par la lysine produite.

Statistique. — Nous n'apportons ici que la statistique des staphylococcies aiguës des infections associées et des colibacilloses aiguës traitées dans les cinq derniers mois. D'emblée, nous avons en effet éliminé les cas précédents où notre technique se cherchait, bien que nous ayons eu souvent des succès saisissants; mais, au début de nos recherches, ceux-ci n'étaient guère que de 20 p. 100 en matière de staphylococcies locales. C'est peu à peu que, grâce à une mise au point rigoureuse, nous sommes arrivés aux résultats actuels voisins de 90 p. 100. De même, nous estimons que, dans le traitement des infections chroniques, notre technique est trop jeune. Le fait que des colibacilloses ou des furonculoses chroniques sont guéries depuis un à deux mois ne prouve encore rien et, seul, l'avenir nous dira si nous sommes là aussi dans la bonne voie.

Nous apportons 76 cas parmi lesquels :

1° 26 cas d'abcès locaux : abcès du sein, abcès par piqûre, abcès tubéreux de l'aisselle. Sur ces cas, un seul échec ou du moins résultat incomplet ;

2° 5 observations de panaris, avec 5 succès. Le succès le plus saisissant concerne un panaris de la gaine du pouce gauche guéri en sept jours sans incision et avec restitution intégrale des fonctions ;

3° 36 observations d'anthrax ou de furonculose aiguë avec 36 succès et 1 insuccès;

4° 5 observations de phlegmons périanaux avec 5 succès dont 2 sans incision ;

5° 4 observations de colibacillose urinaire avec guérison clinique et bactériologique.

Soit en tout 76 cas avec 1 échec dont vous pourrez voir le détail dans nos mémoires sans que nous vous en infligions l'énoncé verbal.

Je tiens à résumer ici les cas les plus saisissants depuis ma dernière communication.

Depuis ma dernière communication *ex abrupto*, j'ai pu observer par moi-même quelques cas très remarquables que j'ai consignés dans notre statistique, mais qui méritent quelques détails.

1° Un phlegmon de la marge de l'anus, entré avec 39°5. Evacuation par ponction d'un demi-verre de pus gangréneux. Lavage de la poche au pyophage et injection dans la profondeur. Chute immédiate de la température ; dès le lendemain, la guérison est acquise. Le surlendemain, il est impossible de savoir où siégeait l'abcès. Ce cas a été soumis au contrôle de M. Mourier.

2° Un cas d'anthrax occupant tout le dos chez un homme de cinquante-six ans très déficient, pour lequel le Dr Lauret, ancien interne, est venu

demander notre avis. Etat général si déficient que toute intervention est impossible. Guérison par un stock-bactériophage fabriqué dans notre laboratoire, sans incision, en quatre jours.

3° Un abcès commissural de la main à l'extrémité distale du 2e espace interosseux. Guérison en une seule séance sans incision.

4° Un énorme abcès gangréneux des deux espaces pelvirectaux inférieurs avec rectum complètement dénudé. La gravité du cas nous a conduits à associer incision et bactériophage. En vingt-quatre heures, la suppuration était remplacée par une simple sérosité et la guérison totale est obtenue en vingt jours, sans perforation du rectum et sans fistule.

5° Un abcès de la fesse par injection infectée. Dès la deuxième séance, le pus est remplacé par une sérosité qui, au contrôle bactériologique, se révèle amicrobienne et que des ponctions arrivent à guérir en huit jours sans incision. Cas particulièrement intéressant, puisque la preuve microbiologique de la stérilisation en vase clos par le bactériophage a été administrée.

Nous ne comptons pas les anthrax et les furoncles traités pendant ce laps de temps puisque leur guérison radicale est devenue un fait constant dans les staphylococcies aiguës récentes.

De l'étude de ces différents cas, nous pouvons arriver aux conclusions suivantes :

1° En ce qui concerne les staphylococcies, il faut distinguer, essentiellement, entre *staphylococcies récentes* et *staphylococcies anciennes ou chroniques*.

A. *Pour les staphylococcies récentes*, on peut dire qu'on les guérit presque sûrement et sans incision avec les stocks-bactériophages, à condition qu'elles soient atteignables par l'aiguille portant le bactériophage *in situ*. Le bactériophage doit être ensemencé dans toute la surface et dans toute la profondeur de la lésion. La cavité d'un abcès doit être lavée après évacuation préalable du pus par l'aiguille. Il peut être utile de remplacer l'aiguille par un trocart si le pus est abondant ou trop épais pour être aspiré à l'aiguille. Nous avons récemment traité un abcès profond de la fesse par piqûre septique. En deux jours, tout signe de suppuration, douleur et température avait disparu. Il persistait cependant une collection fluctuente indolore. Une ponction au bistouri ramena ultérieurement un demi-verre de pus rougeâtre dans lequel l'examen et l'ensemencement ne montraient plus de microbes.

Au traitement local, il peut être utile d'associer parfois une unique injection de 1 à 2 cent. cubes sous la peau.

Voici la succession des phénomènes : sédation de la douleur dans les trois à quatre heures qui suivent ; liquéfaction du pus et évacuation spontanée de celui-ci dès le lendemain par les orifices de l'aiguille ; stérilisation clinique et bactériologie dans les uns à cinq jours et guérison sans cicatrice. L'injection n'est pas habituellement suivie de réaction appréciable, quoique dans des cas rares il puisse se produire une élévation thermique. Le seul inconvénient de la méthode est d'être douloureuse la première fois surtout.

Encore est-il que l'un de nous est arrivé, par une technique spéciale, à rendre les injections peu ou pas douloureuses. Si dès le lendemain l'amélioration n'est pas évidente, il faut essayer *in vitro* l'action du bactériophage sur la souche du malade et chercher les antiphages dans le sang.

Pour les staphylococcies non atteignables par l'aiguille, telles que les ostéo-myélites, leur traitement est encore à l'étude et la voie intraveineuse, sans doute la meilleure, est encore insuffisamment au point.

B. *Les staphylococcies anciennes ou chroniques* sont de nature très différente. Le microbe est souvent bactério-résistant et les antiphages existent presque constamment. Nous avons déjà noté que l'épisode aigu au cours d'une furonculose ancienne restait dans le cadre des infections aiguës; mais comment débarrasser l'organisme de la furonculose maladie générale ?

Deux choses sont ici à considérer :

Le sérum du malade ;

Le microbe.

Le microbe devra d'abord être lysé. On essayera les souches que l'on possède et, par des passages, on adaptera la meilleure à le lyser rapidement et sans donner de culture secondaire.

On cherchera les antiphages qui existent presque constamment dans les infections chroniques, et pour le germe infectant spécifiquement. Ceux-ci sont de deux ordres traduisant deux ordres de faits :

Résistance à la lyse du microbe au contact du sérum ;

Inactivation du bactériophage au contact du sérum.

La résistance microbienne est pratiquement de beaucoup la plus importante et tout espoir de bactériophagie est vain lorsqu'elle existe. Il faut d'abord en débarrasser l'organisme. De même que l'injection sous-cutanée de microbes atténués développe des réactions humorales neutralisant ces microbes, de même peut-on vacciner contre le bactériophage : ce sont les antiphages. Prélevés dans le sang et réinjectés sous la peau, ils développent des anti-antiphages, donc désensibilisent. Actuellement, nous pratiquons l'auto-hémothérapie par piqûres de 10 cent. cubes tous les deux jours. Après 3 à 5 injections, les antiphages disparaissent presque toujours.

Le malade ainsi préparé, l'auto-bactériophage étant prêt, on pourra alors s'attaquer à l'infection chronique. Une seule injection de 1 à 2 cent. cubes et des ingestions dans de l'eau bicarbonatée nous semblent donner les meilleurs résultats. Nous en reparlerons quand le temps nous aura permis de juger nos résultats.

2° *Infections associées.* — Dans les infections associées, nous employons le bactériophage de la même manière que dans les infections à staphylocoques, mais nous identifions autant que possible les germes en cause pour leur opposer les bactériophages utiles. Nous avons déjà noté que des germes non lysables au laboratoire pouvaient être détruits *in vivo*. L'adaptation du bactériophage est, en effet, plus rapide dans l'organisme et, d'autre part, la lysine produite par l'action du bactériophage peut suffire à dissoudre les microbes non directement attaqués. De plus, rompre

les associations microbiennes peut être défavorable aux souches non détruites. Il est cependant évidemment à souhaiter d'attaquer tous les microbes d'une suppuration poli-infectée. C'est à cela que vise le pyophage, où au staphyphage et au streptophage sont ajoutés des anticoli, des antipneumobacilles, des antipyocyaniques, des antientérocoques, des anti-protéus.

3° *Colibacilloses.* — A. *Aiguës.* — Nous reprenons ici la grande distinction entre infections chroniques et infections aiguës. En effet, si dans les cas de colibacilloses aiguës nos résultats portent sur trop peu de cas, tous nous ont cependant donné une guérison quasi instantanée, clinique et bactériologique. Mais, ici, le choix de la race de bactériophage est capitale. Les meilleurs coliphages ne lysent que 50 p. 100 des souches et il faut n'employer qu'une race préalablement essayée *in vitro*. Le bactériophage sera donné par une injection sous-cutanée unique, par des lavages vésicaux et par absorption buccale en eau alcaline. Notons encore l'importance du fait de ne pas avoir récemment donné d'antiseptique urinaire, spécialement l'urotropine.

B. *Colibacilloses chroniques.* — De même que nous attendons pour apporter nos observations de traitement de staphylococcies chroniques, de même et plus encore nous estimons que le traitement des colibacilloses chroniques n'est pas encore au point. Là encore, il faut débarrasser l'organisme des antiphages, adapter ou chercher un bactériophage virulent. On trouve toujours la race voulue dans l'eau d'égout.

Nous insisterons sur la grande importance de l'équilibre acide base. Le *p*H optimum pour le bactériophage est de 7,8, c'est-à-dire légèrement alcalin. Or, le coli, par son développement, acidifie les urines. La bactériolyse, dans ces conditions, ne peut être obtenue qu'après alcalinisation. L'ingestion de bicarbonate de soude avant chaque absorption de bactériophage, le lavage de la vessie à l'eau bicarbonatée, avant l'instillation de bactériophage, le permettra.

Dans ces conditions, nous avons presque toujours obtenu la guérison bactériologique, mais nous devons avouer qu'elle s'est souvent montrée éphémère. Bien souvent, en effet, la colibacillose n'est que le résultat infectieux d'une rétention d'un calcul urinaire ou de troubles intestinaux. Il est évident que, la cause subsistant, l'effet se reproduira.

En terminant, nous tenons bien à dire que nous ne prétendons pas à l'infaillibilité de la bactériophagie. Ce serait discréditer d'emblée une méthode qui n'est pas plus infaillible que toute autre méthode humaine ; mais, à la lumière de faits contrôlés scientifiquement et cliniquement, nous pensons avoir montré l'importance d'une nouvelle méthode générale de traitement des infections entièrement différente de la vaccinothérapie. Nous avons cherché à en préciser le maniement et la technique. Encore une fois, n'ont le droit de la critiquer que ceux qui l'auront employée avec une technique précise; ils verront, comme Gosset et Raiga, comme nous-mêmes, des faits tellement saisissants qu'ils laissent loin derrière eux ce que les autres méthodes ont pu donner, et nous tenons aussi à dire notre

reconnaissance à notre ami Grenet qui nous a, le premier, montré la valeur de la méthode, et à d'Hérelle qui a bien voulu nous ouvrir son laboratoire et nous enseigner le comportement du bactériophage. Du reste, les résultats que nous exposons sont comparables à ceux que notre ami Grenet a publiés, avec Isaac Georges, dans *La Presse Médicale* du 29 août 1928.

Anthrax et furoncles.

Obs. I. — Furoncle de la face. Staphyphage local. Guérison en deux jours.

Obs. II. — Anthrax de la nuque avec gros sphacèle. Echec de stock staphyphage. Une autolyse appliqué le surlendemain arrête le sphacèle. Guérison en huit jours.

Obs. III. — Enorme furoncle de la lèvre supérieure. Guérison en trois jours par staphy local.

Obs. IV. — Furoncle de la lèvre supérieure. Guérison en trois jours par staphy local.

Obs. V. — Anthrax de la nuque. Staphyphage local et général. Guérison en quatre jours.

Obs. VI. — Anthrax du dos. Staphy local. Guérison en cinq jours.

Obs. VII. — Anthrax de la cuisse droite. Guérison en quatre jours par staphy local.

Obs. VIII. — Furoncle de l'aile du nez. Guérison en quatre jours par staphy local.

Obs. IX. — Gros anthrax de la nuque. Staphy local. Sédation des douleurs en trois heures. Guérison en sept jours.

Obs. X. — Anthrax de l'avant-bras gauche. Guérison en cinq jours par injections de staphy local.

Obs. XI. — Poussée de furonculose aiguë pour la première fois. Quatre furoncles sur les bras et un sur la jambe. Injections locales. Guérison de deux en vingt-quatre heures; des deux autres, le cinquième jour.

Obs. XII. — Furoncle de la jambe droite. Guérison en deux jours par injection de staphy local.

Obs. XIII. — Furoncle de la fesse. Guérison en un jour. Staphy local.

Obs. XIV. — Trois furoncles de la fesse chez un enfant de trois ans. Staphy général et local. Guérison en trois jours.

Obs. XV. — Gros anthrax prenant prise sur hémiface droite. Staphy local. Guérison en six jours.

Obs. XVI. — Volumineux anthrax de la pointe de l'omoplate droite. Staphy local. Guérison en cinq jours.

Obs. XVII. — Volumineux anthrax de la fesse gauche chez un diabétique. Hyperglycémie. Staphy local et insulinothérapie. Guérison en cinq jours.

Obs. XVIII. — Anthrax (chez un diabétique) de la cuisse. Guérison par staphy local.

Obs. XIX. — Furoncle de l'aine. Guérison en quatre jours par staphy local.

Obs. XX. — Furoncle guéri en deux jours par staphy local.

Obs. XXI. — Poussée aiguë de furonculose chez un furonculeux ancien. Destruction des autophages par autohémothérapie et guérison des furoncles par staphy local en deux jours.

Obs. XXII. — Trois furoncles de la fesse. Guérison en trois jours par staphy local.

Obs. XXIII. — Cinq furoncles simultanés après un panaris. Staphy local et général. Guérison en trois jours.

Obs. XXIV. — Trois panaris anthracoïdes. Guérison par staphy local en trois jours.

Obs. XXV. — Anthrax de la nuque. Staphy local. La température ne tombant pas, il est excisé le deuxième jour. On ne trouve pas trace de pus.

Obs. XXVI. — Furonculose multiple chez une ancienne diabétique. Guérison par deux injections sous-cutanées.

Obs. XXVII. — Poussée de furonculose guérie par deux injections sous-cutanées.

Obs. XXVIII. — Furoncle de la fesse guéri en deux jours par injection locale de staphyphage.

Obs. XXIX. — Furoncle de l'avant-bras guéri en vingt-quatre heures par injection locale.

Obs. XXX. — Cinq énormes anthrax de dos chez un malade en convalescence de pneumopathie grave traitée par ventouses scarifiées. Etat des plus graves. Rien de chirurgical n'est possible, les anthrax allant de la nuque aux reins. Guérison amorcée dès les premières heures de traitement obtenue en cinq jours par injections locales. (Cas communiqué par le Dr Lauret.)

Obs. XXXI. — Gros furoncle guéri en vingt-quatre heures par injection locale.

Obs. XXXII. — Furoncle de la fesse, guéri en deux jours par injection locale.

Obs. XXXIII. — Furoncle du conduit auditif, guéri en vingt-quatre heures par injection locale.

Obs. XXXIV. — Furoncle de la fesse, guéri en trois jours. Huit jours après, trois nouveaux, guéris en trois jours par injections locales.

Obs. XXXV. — Anthrax de la fesse, guéri en trois jours par injections locales.

Obs. XXXVI. — Anthrax du bras droit, guéri en quatre jours pour traitement local.

Conclusions. — Soit 36 anthrax ou furoncles, traités par injections locales de staphyphage, parfois aidées d'une injection sous-cutanée avec 35 guérisons sans incision.

Dans un cas, la température ne tombant pas, l'excision de l'anthrax fut faite après deux jours de traitement, mais sans montrer trace de pus.

Abcès locaux.

Observation I. — Abcès de la cuisse par injection d'huile camphrée. Guérison en trois jours par pyophage local.

Obs. II. — Gros abcès de la fesse gauche par piqûre, guéri en huit jours par pyophage local.

Obs. III. — Hématome suppuré consécutif à l'ablation d'un lipome du dos. Staphyphage, sans enlever les fils. Guérison en un jour.

Obs. IV. — Suppuration de paroi après hystérectomie. Pyophage. Guérison sans désunion.

Obs. V. — Gros phlegmon circonférentiel de l'avant-bras. Guérison en cinq jours par injection locale de staphyphage, sans incision. Dès le troisième jour, la sérosité était stérile.

Obs. VI. — Kyste sébacé suppuré du membre. Guérison en vingt-quatre heures par expression et injection locale de staphyphage.

Obs. VII. — Gros kyste sébacé suppuré de la nuque. Guérison en quatre jours pour staphy local.

Obs. VIII. — Gros abcès intramusculaire de la fesse. Guérison en quatre jours, sans incision. Staphy local.

Obs. IX. — Abcès tubéreux de l'aisselle évoluant depuis trois mois sans résultat des traitements antérieurs (vaccins, incisions, etc.). Guérison en cinq jours par staphy local.

Obs. X. — Abcès du sein ouvert spontanément. Guérison en quarante-huit heures par staphy local.

Obs. XI. — Deux abcès dans le même sein. Injection locale de staphyphage. Guérison en trois jours.

Obs. XII. — Abcès aréolaire du sein. Staphy local. Guérison en deux jours.

Obs. XIII. — Abcès du sein gauche, quadrant supérieur. Pyophage local. Guérison en deux jours.

Obs. XIV. — Gros abcès du sein. Ponction avec une grosse aiguille : un demi-verre de pus. Guérison en deux jours par staphy local.

Obs. XV. — Gros abcès de la cuisse par huile camphrée. Ponction au bistouri. Grosse amélioration mais nécessité d'un débridement.

Obs. XVI. — Gros adénophlegmon de l'aisselle. Guérison en six jours sans incision par staphy local.

Obs. XVII. — Abcès récidivant de l'épaule, après résection datant de dix-huit mois, pour arthrite suppurée. Guérison en six jours par injection locale de staphyphage.

Obs. XVIII. — Abcès de la fosse iliaque après appendicectomie suppurée. Guérison par pyophage local en huit jours.

Obs. XIX. — Abcès tubéreux de l'aisselle récidivants. Staphy local et guérison en quarante-huit heures.

Obs. XX. — Abcès de la fesse après piqûre. Guérison en cinq jours par traitement local, avec stérilisation *in vivo* de pus le quatrième jour.

Obs. XXI. — Hydrocèle infectée. Guérison par lavage de la poche en quarante-huit heures.

Obs. XXII. — Hématome infecté après appendicite. Guérison en vingt-quatre heures sans difusion.

Obs. XXIII. — Abcès commissural entre index et médian guéri en vingt-quatre heures par une seule injection.

Obs. XXIV. — Abcès sous-cutané guéri en deux jours.

Obs. XXV. — Petit abcès de la main guéri en vingt-quatre heures.

Obs. XXVI. — Abcès tubéreux récidivants de l'aisselle. Guérison en trois jours par traitement local.

Conclusions. — Soit 26 observations, comprenant des abcès tubéreux, des abcès sous-cutanés et profonds, des abcès du sein. Avec 25 guérisons totales, en un à sept jours, sans intervention et un échec relatif, l'incision ayant été nécessaire.

Phlegmons péri ano-rectaux

Observation I. — Fistule ancienne intrasphinctérienne. Ablation. Pyophage : réunion *per primam.*

Obs. II. — Déchirure (par accouchement) complète du périnée. Suture après pyophage : réunion *per primam.*

Obs. III. — Gros abcès de la marge de l'anus. Ponction qui évacue un demi-verre de pus fétide. Lavage de la poche au pyophage. Guérison absolue en trente-six heures.

Obs. IV. — Abcès de la marge, ponctionné et lavé au pyophage. Guérison en quarante-huit heures.

Obs. V. — Enorme abcès gangréneux péri-rectal. Incision et lavage au pyophage. Plus de pus au bout de vingt-quatre heures.

Conclusions. — Soit 2 cas de suppuration aiguë non opérés et guéris en quelques heures.

1 cas de suppuration aiguë opérée, guérie en un jour microbiologiquement.

Et 2 cas d'opération sur l'anus totalement suturés et réunis *per primam.*

Panaris.

Observation I. — Panaris de l'index sous-cutané. Non incisé et guéri en trois jours par du pyophage local.

Obs. II. — Panaris sous-onguéal du médius. Pyophagie locale. Echec et intervention le lendemain. Il s'agit d'un vieux furonculeux, porteur d'antiphages.

Obs. III. — Tourniole de l'index. Guéri en deux jours par injection locale de staphyphage.

Obs. IV. — Panaris du pouce gauche avec injection de la gaine. Ponction au bistouri. Lavage de la gaine au staphyphage. Trois injections sous-cutanées. Guérison sans incision en sept jours avec *restitutio ad integrum*.

Obs. V. — Panaris de la face palmaire du pouce, sous-cutané. Ponction et staphyphage local. Guérison en quarante-huit heures.

Conclusions. — Soit quatre panaris, dont un de la gaine au pouce, guéris sans incision en deux à sept jours, et un échec chez un ancien furonculeux.

Colibacilloses aiguës.

Observation I. — Colibacillose gravidique grave. Guérison en deux jours par stock BGC lysant et administré par la peau, la bouche, la vessie et le rectum. Récidive trois mois après. Guérison à nouveau obtenue en vingt-quatre heures.

Obs. II. — Pyélonéphrite gravidique. Guérison en vingt-quatre heures par les voies sous-cutanées, vésicales et rectales.

Obs. III. — Pyélonéphrite gravidique. Guérie de même en trente-six heures.

Obs. IV. — Pyélonéphrite gravidique. Un stock instillé dans le bassinet échoue. Un autobactériophage administré par vessie et bouche amène la guérison en vingt-quatre heures.

Soit 4 observations avec 4 succès cliniques et bactériologiques.

Ainsi que nous l'avons dit, nous attendrons, pour donner nos résultats dans le traitement des colibacilloses chroniques, que le temps ait permis de les juger.

Le Secrétaire annuel, F. Cadenat.

Imprimerie de la Cour d'Appel, 1, rue Cassette, Paris.



BULLETINS ET MÉMOIRES

DE LA SOCIÉTÉ NATIONALE DE CHIRURGIE

Séance du 27 novembre 1929.

Présidence de M. CUNÉO, *président.*

PROCÈS-VERBAL.

La rédaction du procès-verbal de la précédente séance est mise aux voix et adoptée.

CORRESPONDANCE

La correspondance comprend :

1° Les journaux et publications périodiques de la semaine.

2° Une lettre de M. LEVEUF, demandant un congé pendant la durée de son cours.

3° Des lettres de MM. DE GAUDART D'ALLAINES, GIRODE et HERTZ posant leur candidature à la place vacante de membre titulaire.

4° Une lettre de M. ROCHER posant sa canditature à l'une des places vacantes de correspondant national.

5° Un travail de M. FIOLLE, correspondant national, intitulé : *Nouvelles recherches sur l'envahissement des ganglions sous-axillaires dans le cancer du sein.*

6° Un travail de MM. GUYOT, correspondant national et JEAN VILLAR (Bordeaux), intitulé : *Un cas de tuberculose des glandes surrénales.*

7° Un travail de M. D'ALLAINES (Paris), intitulé : *Abcès du corps jaune rompu en péritoine libre. Péritonite à pneumocoques.*

M. OKINCZYC, rapporteur.

8° Un travail de M. Bastet (Soissons), intitulé : *Occlusion basse du grêle avec intégrité des anses grêles en amont de l'obstacle.*

M. Métivet, rapporteur.

9° Un travail de M. Diamant-Berger (Paris), intitulé : *Volvulus d'un lipome pédiculé intra-articulaire du genou.*

M. Capette, rapporteur.

10° Un travail de M. Papin (La Rochelle), intitulé : *Hématuries et appendicite.*

M. Chevassu, rapporteur.

11° Un travail de M. Jean Quénu (Paris), intitulé : *Trois cas d'iléus biliaire opérés.*

M. Auvray, rapporteur.

PREMIÈRE SÉANCE

NÉCROLOGIE

Décès de M. le Dr Souligoux. Discours du Président.

L'année 1929 est une année néfaste pour notre Société. Après Delorme, après Tuffier, après Lecène, voici maintenant Souligoux, que la mort vient de frapper.

Sa perte sera vivement ressentie ici. Il manquait rarement une de nos séances, et vous avez tous remarqué qu'il était présent à notre dernière réunion. Certes, tous ceux qui avaient pour lui la sympathie qu'il méritait, avaient été frappés par l'altération progressive de ses traits dans ces derniers temps; mais il surmontait courageusement ses souffrances pour venir prendre chaque mercredi sa place habituelle et échanger quelques mots avec ses nombreux amis.

Lorsqu'il fut appelé à présider notre Société, il remplit son rôle avec autant de simplicité que d'autorité. Il avait, je m'en souviens, l'habitude d'interpeller par leur nom ceux dont le chuchotement dépassait la mesure permise. La petite vexation que pouvait ressentir l'interpellé était vite effacée par le sourire qu'il voyait apparaître sur le visage bienveillant et un peu narquois de notre regretté Président.

Souligoux, qui avait obtenu son titre de chirurgien des hôpitaux après un juste concours, en a toujours apprécié la valeur. Il ne comprenait d'ailleurs pas qu'on pût en accepter l'honneur sans les charges. C'est dire qu'il fit son service avec une rare régularité. Vous m'excuserez d'ajouter que sa

vie hospitalière peut être proposée à tous comme un exemple, et peut-être à quelques-uns, que je veux croire rares, comme une leçon.

Souligoux n'a pas recherché d'autre titre que celui de membre de cette Société, parce qu'il pensait sans doute qu'il n'en était pas de supérieur à celui que vous décernent vos pairs. De cela, nous devons lui être tous reconnaissants.

A l'heure fixée par les règlements, il est parti en silence, sans acrimonie, et gardant pour lui seul les regrets qu'il pouvait avoir de quitter son service d'hôpital.

Cet homme, qui fut pourtant un grand laborieux, était avant tout un modeste. Ceux qui l'ont approché savent que son cerveau était sans cesse en travail. Mais Souligoux n'aimait pas écrire. Ses travaux, s'ils sont relativement peu nombreux, sont solides et durables. Faut-il rappeler que dans sa thèse Souligoux posa le problème des abcès froids thoraciques et établit le premier l'existence des abcès en bissac indépendants de toute lésion primitive du squelette? J'ai été témoin des patientes recherches qu'il a faites sur le mécanisme des fractures du cou-de-pied. Elles resteront classiques. Je signalerai encore ses travaux sur le lavage à l'éther du péritoine, l'ectopie testiculaire, son procédé de gastrostomie par torsion, etc. Mais je voudrais insister surtout sur la part que Souligoux a prise aux débuts de la chirurgie gastro-intestinale.

A l'époque où la gastro-entérostomie était regardée comme une grande opération, où nous n'étions pas encore fixés sur les puissants moyens de défense du péritoine contre l'infection, l'ouverture opératoire du tube digestif inspirait une sorte de terreur irraisonnée. Il est nécessaire d'évoquer cet état d'esprit pour comprendre les tentatives de Souligoux dans le but d'effectuer les anastomoses gastriques et intestinales sans ouverture des viscères. A cette occasion, il nous apprit combien il était difficile d'obtenir par une simple action mécanique une nécrose intégrale de la paroi intestinale, — et surtout il inventa le premier écraseur intestinal. Il ne pouvait évidemment pas se douter alors de l'importance que prendrait plus tard l'écrasement dans la technique de la chirurgie gastro-intestinale encore en enfance. Il n'en était pas moins un grand précurseur.

J'envoie à ce grand travailleur, à ce chirurgien habile et consciencieux, qui cherchait à cacher, par une modestie pour ainsi dire inconnue à notre époque, ses éminentes qualités d'esprit et de cœur, le salut respectueux de toute la Société.

Je vous propose de lever la séance en signe de deuil.

DEUXIÈME SÉANCE

A PROPOS DU PROCÈS-VERBAL

A propos des ulcères perforés de l'estomac et du duodénum.

par M. **Mondor**.

M. Coureaud nous a adressé une intéressante observation où deux ulcères, l'un gastrique, l'autre duodénal, ont été compliqués, à peu près simultanément, de perforations en péritoine libre. M. Coureaud, après de consciencieuses recherches bibliographiques, juge son observation exceptionnelle. Son rapporteur, M. Duval, écartant un cas que l'auteur avait cru pouvoir rapprocher de son observation, juge celle-ci « peut-être unique ».

Ce n'est pas contre ces qualificatifs mais seulement sur leur bonne place que je crois devoir présenter quelques réserves. Faute de les produire, nous risquerions, dans un assentiment unanime, de sembler ignorer l'existence de quelques importants travaux antérieurs.

Dès 1908, Eliot rassemblait dix-huit observations de perforations multiples; il les divisait en deux groupes : celui où les perforations multiples petites et contiguës existent simultanément sur le même ulcère, et celui où les perforations se font simultanément au niveau de plusieurs ulcères. Dans ce dernier groupe, le pourcentage de perforations placées symétriquement sur les deux parois gastriques est assez élevé pour être souligné. En 1912, le même auteur ajoutait 8 cas à sa première statistique mais ne négligeait pas de déplorer que la découverte de la deuxième perforation eût été presque toujours une vérification d'autopsie.

En 1929, Bertel Bager, dans une contribution à l'étude de la question qui est importante puisqu'elle porte sur 1.652 cas, a trouvé, parmi eux, 9 observations de perforations multiples. Dans 6 cas, la multiplicité des perforations fut constatée, dès l'intervention. Toutes les combinaisons, dit l'auteur, sont possibles, en particulier l'existence de deux perforations gastriques, l'une antérieure, l'autre postérieure et l'existence de deux perforations l'une gastrique, l'autre duodénale. Dans la moitié des cas, les perforations étaient si voisines qu'on peut penser qu'elles étaient situées sur le même ulcère, alors que, dans les autres cas, il s'agissait, probablement, d'ulcères séparés, distincts.

Je ne veux pas vous infliger, ici, une bibliographie complète qui permettrait bien de réunir plus de 30 observations de perforations multiples et simultanées, mais je ne peux pas ne pas signaler les travaux français de Gross, de Lauret et celui de Masson et Simon.

Si l'observation de M. Coureaud n'a donc pas du point de vue de l'anatomie pathologique le caractère exceptionnel que l'auteur et le rapporteur nous ont dit, elle garde une valeur remarquable par la qualité du résultat opératoire car le pronostic des perforations multiples était, jusqu'ici, très grave.

Il faut féliciter l'auteur, sans restriction, de la guérison obtenue. Ce résultat a été acquis avec les moyens simples que mon maître Lecène défendit vigoureusement à cette tribune. Il me semble que la conduite de M. Coureaud est préférable à celle de M. Judine. Vous vous souvenez que le chirurgien de Moscou, moins conservateur, crut devoir faire, si j'ai bien entendu, une gastrectomie totale dans un cas de double perforation : pour des lésions non malignes que la simple suture guérit bien, c'est un sacrifice qui peut sembler, à quelques-uns, trop important.

Mais je ne songe pas à opposer davantage ces deux résultats qui font tant d'honneur aux opérateurs. Au surplus, il n'était certainement pas dans la pensée de M. Duval, lorsqu'il évoquait, il a huit jours, son extrême solitude d'autrefois, dans la défense de la résection, de rouvrir ce débat, à l'heure même où l'absence de son principal contradicteur nous est si douloureuse.

RAPPORTS

La voie transolécranienne appliquée au traitement des lésions traumatiques du coude.

par MM. **Aumont** et **Yovtchitch**.

Rapport de M. Alglave

M. Aumont, ancien interne des hôpitaux de Paris, chirurgien à Versailles et M. Yovtchitch, ancien élève de la Faculté de Paris, chirurgien à Belgrade, nous ont adressé d'intéressantes observations que je vais réunir pour ce rapport.

Nous regrettons toutefois que M. Aumont n'ait pas pu joindre des documents radiographiques aux faits dont il nous parle.

Je les résumerai dans leurs traits essentiels.

Dans un premier cas, M. Aumont est intervenu à l'hôpital Beaujon, dans le service de son maître, notre collègue Michon, chez une femme de vingt-sept ans atteinte d'une fracture en Y de l'extrémité inférieure de l'humérus, fracture pour laquelle une tentative de réduction faite par les moyens ordinaires n'avait pas donné de résultat satisfaisant.

Pour opérer il a placé sa malade en position ventrale et il a fait, au

niveau du coude, une incision curviligne qui, partant de l'épicondyle, descendait sous l'olécrâne et rejoignait l'épitrochlée.

Il a détaché en partie le lambeau cutané ainsi délimité, découvert le nerf cubital et libéré latéralement l'olécrâne, pour le scier à sa base avec une scie de Gigli.

Il a formé ainsi, avec l'olécrâne et le triceps, un volet qu'il a relevé pour mettre à découvert l'extrémité inférieure de l'humérus. Il a fait la toilette de l'articulation, enlevé un petit fragment osseux intermédiaire, ramené en bonne position les saillies tubérositaires de l'épiphyse humérale et les a fixées par des vis sur la diaphyse osseuse.

Ce temps essentiel terminé, M. Aumont a remis l'olécrâne à sa place et l'y a maintenu par une vis enfoncée dans la diaphyse cubitale.

Les suites opératoires ont été simples et M. Aumont a commencé la mobilisation du coude de sa malade huit jours après l'intervention.

Au bout de vingt jours il a enlevé les vis sous anesthésie locale.

Dans les semaines qui suivirent, la malade put se servir de son coude, mais il fallut une année pour qu'elle retrouvât la presque intégrité de ses mouvements.

Encore M. Aumont fait-il remarquer qu'il a persisté un peu de diminution dans la force du membre et un peu d'anesthésie dans le territoire du petit doigt, évidemment par le fait d'un certain traumatisme du nerf cubital.

Quant à la consolidation de l'olécrâne, après s'être fait attendre pendant près d'un an, en raison d'un écart de quelques millimètres qui persistait entre les fragments, elle a fini par être complète.

Après cinq ans, le résultat obtenu est très bon, il persiste seulement une cicatrice du coude qui est assez visible.

La deuxième observation de M. Aumont a trait à un homme de quarante-deux ans, qui, à l'occasion d'une chute, se fit une *luxation du coude gauche* en arrière.

M. Aumont voit cette luxation à Versailles huit jours après l'accident. et, ne parvenant pas à la réduire par les manœuvres externes habituelles, pratiquées sous anesthésie générale, il décide de procéder à la réduction sanglante.

Pour y parvenir il a recours à la voie transolécranienne, et après quelques manœuvres bien dirigées la réduction est obtenue et ne paraît pas avoir de tendance à se reproduire.

Pour la reconstitution de l'olécrâne, M. Aumont recourt à la suture au fil de bronze.

Les suites opératoires sont assez simples, cependant M. Aumont voit bientôt se produire sur l'un des bords de la ligne d'incision cutanée *un phacèle léger*, mais qui va retarder la cicatrisation complète.

Le résultat fonctionnel immédiat va laisser un peu à désirer et deux mois après l'intervention la flexion du coude ne peut dépasser l'angle droit, cependant que l'extension atteint 30° à peine.

A ce moment-là, M. Aumont perd son malade de vue, mais, le retrou-

vant un an après, il constate qu'il a récupéré l'intégrité des mouvements de son coude, sans doute par l'usage pur et simple de son bras.

Les résultats ainsi obtenus dans l'un et l'autre cas plaident, nous dit M. Aumont, en faveur de la voie transolécranienne.

Aux deux observations envoyées par M. Aumont viennent de s'ajouter celles de M. Yovtchitch, avec documents radiographiques.

Dans la première, il s'agit d'un garçon de quinze ans que M. Yovtchitch voit en juin 1927 pour une fracture du coude survenue à l'occasion d'une chute de balançoire et qui datait de trois semaines.

Un premier traitement a été institué par un autre chirurgien qui a immobilisé le coude à angle droit, dans une gouttière plâtrée.

La radiographie montre qu'il s'agit d'une fracture de l'humérus siégeant immédiatement au-dessus de l'épiphyse et que, par les moyens déjà essayés, la réduction n'a pas été obtenue.

La diaphyse est restée en arrière et en dedans de l'épiphyse.

Dans ces conditiens, M. Yovtchitch fait d'abord un essai de réduction non sanglante de la fracture, mais ayant échoué il décide d'intervenir par la voie transolécranienne.

Il fait une incision médiane, sectionne l'olécrâne d'un coup de ciseaux, abrase le cal défectueux qui est en voie de formation, tout en modelant les fragments et, quand ceux-ci sont rapprochés en bonne position, il les maintient par une plaque métallique vissée.

Finalement, il remet l'olécrâne en place et le fixe par une vis. Il soutient le tout *par un appareil plâtré*, après avoir placé le bras et l'avant-bras à angle droit.

Le résultat de cette intervention, revu à un an et demi de distance, était aussi satisfaisant que possible.

Dans la deuxième observation, il s'agit d'un enfant de onze ans qui s'était fait une luxation du coude gauche en tombant sur la main et que M. Yovtchitch voit deux mois après l'accident.

A ce moment-là, le membre est fixé en extension incomplète et la flexion est à peine possible.

La luxation est en arrière et en dehors.

Une tentative de réduction sous anesthésie générale étant restée infructueuse, une opération est proposée, mais elle est différée et n'est pratiquée que cinq mois après l'accident.

Elle est faite par voie transolécranienne à la faveur d'une incision en fer à cheval, à concavité supérieure, et l'olécrâne est sectionné à la scie de Gigli.

L'ouverture de l'articulation et la libération des surfaces articulaires ne vont pas sans difficultés, en raison des nombreuses et fortes néoformations fibreuses qui se présentent.

Il y a aussi deux petits fragments osseux qui gênent la réduction et qui sont enlevés au ciseau et au maillet.

Finalement, la luxation est réduite, l'olécrâne est remis en place et maintenu à la fois par un cerclage au fil métallique et par une vis.

Les suites sont simples, mais il se produit un *petit sphacèle cutané* sur le bord convexe du lambeau.

Une radiographie faite un mois après l'opération montre que la réduction se maintient.

M. Yovtchitch termine son travail en insistant sur les facilités que la voie transolécranienne lui a données pour intervenir dans le cas de fracture de l'extrémité inférieure de l'humérus, comme dans celui de luxation ancienne du coude.

Les observations de M. Yovtchitch, comme celles de M. Aumont, sont intéressantes à retenir.

J'y ajouterai seulement quelques remarques sur les enseignements que j'ai retirés de ma pratique depuis 1914, époque où j'ai apporté ici ma première observation de réduction d'une luxation ancienne du coude, à la faveur de la voie transolécranienne.

Depuis 1914, j'ai utilisé cette même voie pour le traitement des diverses lésions traumatiques du coude :

Fractures de l'épiphyse humérale ou du tiers inférieur de la diaphyse;

Pour les luxations anciennes non réductibles par les moyens non sanglants;

Pour la réduction de la luxation de la tête radiale, dans la fracture de Monteggia, dans 1 cas;

Pour l'extirpation de corps étrangers du coude dans 1 cas;

Pour faire une arthroplastie du coude dans 1 cas d'ankylose;

Pour modeler l'extrémité inférieure de l'humérus dans 1 cas de fracture condylienne avec ankylose presque complète consécutive.

Au point de vue de la technique je ne crois pas qu'il soit nécessaire de placer le malade en position ventrale, comme l'a fait M. Aumont, car les diverses manœuvres qu'on peut avoir à exécuter sur la face postérieure du coude se font facilement avec le sujet en position dorsale.

En ce qui concerne *le tracé de l'incision cutanée*, je faisais primitivement une incision curviligne qui s'étendait de l'épitrochlée à l'épicondyle et qui passait au-dessous de la saillie de l'olécrâne; mais, après avoir vu survenir deux fois un très léger sphacèle de la lèvre convexe du lambeau cutané, comme le fait s'est produit dans l'une des observations de M. Aumont et dans l'une de celles de M. Yovtchitch, j'ai renoncé à ce tracé en fer à cheval, pour adopter celui en forme d'H dont je vous ai parlé en 1925 et, récemment, le 3 juillet 1929.

La peau de recouvrement de la face postérieure de l'olécrâne se nourrit mal, quand on a fait un lambeau convexe dont la flèche atteint 5 à 10 centimètres et descend sous la saillie de cette apophyse.

Même quand ce lambeau présente un large pédicule et une bonne doublure cellulo-graisseuse, même s'il est resté largement adhérent au muscle triceps sous-jacent, on est exposé à voir survenir *un léger sphacèle de sa lèvre*. C'est là un gros inconvénient. Il retarde la guérison, et il fait perdre à l'opération beaucoup de son élégance.

Je ne fais donc plus d'incision curviligne. Je trace un H dont les longues

branches descendent, l'une derrière la saillie de l'épicondyle, l'autre derrière celle de l'épitrochlée. Ces branches verticales pouvant sans risques être allongées en haut ou en bas, suivant les besoins de l'opération (voy. fig. p. 1029 du Bulletin).

Quant à la branche transversale de l'H, elle passe *un peu au-dessus de la saillie olécranienne* suivant la dépression naturelle qui s'y trouve.

Deux lambeaux cutanés sont ainsi délimités, un supérieur et un inférieur.

Je détache d'abord le lambeau cutané inférieur en lui laissant toute sa doublure cellulo-graisseuse et je le récline seulement dans la mesure que va nécessiter la section de l'olécrâne.

Avant de pratiquer celle-ci, le nerf cubital est mis en vue, dégagé et écarté au moyen *d'une languette de gaze* qui le protège et permet de le ménager le plus possible. C'est le moyen d'éviter les troubles de sensibilité dans le petit doigt, dont parle M. Aumont dans sa première observation.

L'olécrâne est alors dégagé par la section des éléments fibreux et ligamenteux qui l'entourent et il ne s'agit plus que de diviser l'os.

Pour la section de l'olécrâne, je préfère recourir à la scie de Gigli, qui va le couper par un trait net, à 3 ou 4 millimètres au-dessus de sa base d'implantation (voy. fig. p. 1030). La scie de Gigli va agir d'avant en arrière. Pour la passer au devant de l'olécrâne, on peut avoir recours à une aiguille courbe par laquelle on va entraîner un fil de lin ou un crin de Florence, tenant lieu de fil conducteur, qui attirera la scie (voy. fig. p. 1029 du Bulletin de 1929). L'aiguille de Doyen remplit parfaitement ce but.

Quand le coude est ankylosé et qu'il n'est pas possible d'engager la scie de Gigli au devant de l'olécrâne, on peut faire la section d'arrière en avant avec une scie ordinaire qui vaut mieux qu'un ciseau à os comme M. Yovtchitch l'a fait dans son premier cas. Avec le ciseau on risque de soulever des éclats osseux.

L'olécrâne étant sectionné va être relevé dans le lambeau supérieur.

Pour former celui-ci, le lambeau cutané ne doit pas être détaché des parties sous-jacentes. Il y a intérêt à le laisser adhérent avec elles, ce qui assure sa vitalité, par les vaisseaux nourriciers de sa face profonde.

La peau est donc enlevée en masse avec le triceps brachial auquel est appendu l'olécrâne, et le triceps est décollé de la face postérieure de l'humérus dans la mesure voulue pour aborder la lésion.

J'ai pu relever très haut ce lambeau supérieur, sans inconvénient pour sa nutrition et pour aborder une fracture tranversale située à la limite du tiers moyen et du tiers inférieur de l'humérus. Je vous ai présenté le 3 juillet dernier un malade qui avait subi une opération de ce genre, pour une fracture de cette variété.

Autre point important de technique : Quand les temps essentiels de l'opération qu'on se proposait d'exécuter sont terminés et qu'il s'agit de fermer la plaie opératoire, comment faut-il rapprocher l'olécrâne de la diaphyse cubitale ?

En retraçant les observations de M. Aumont nous avons vu que dans la

première il a reconstitué l'olécrâne par le vissage, mais que, celui-ci étant resté imparfait, il a persisté un écartement de quelques millimètres entre cette apophyse et la diaphyse cubitale. Ecartement qui a retardé considérablement la soudure de l'une à l'autre. Et c'est vraisemblablement la raison pour laquelle M. Aumont a préféré, dans son deuxième cas, suturer l'olécrâne au fil de bronze.

Quant à M. Yovtchitch nous avons vu que dans sa première opération, faite pour fracture récente, il a recouru au vissage pour refaire l'olécrâne et que dans la seconde, faite pour une luxation ancienne, il a utilisé à la fois le vissage et la suture par un fil métallique. C'était prudent pour une lésion ancienne, nous allons le voir.

En réalité, les deux modes de reconstitution de l'olécrâne par le vissage ou par le cerclage au fil métallique ont chacun leurs indications.

Personnellement, l'expérience que j'en ai fait m'a montré que, suivant les cas et surtout suivant le degré de solidité apparente de l'olécrâne, c'est à l'un ou à l'autre moyen qu'il convient de donner la préférence. C'est un détail de technique auquel j'ai déjà fait allusion ici. Je crois que si on se trouve en présence d'un traumatisme récent du coude, chez un sujet robuste, qui a des os dont la vitalité et la dureté sont intactes, le vissage reste, suivant l'expression de Lambotte, « le moyen mécanique idéal de réunion des os » et qui offre toute la solidité désirable. Dans le cas particulier, il s'agit seulement de choisir une vis « bien adéquate » à la suture qu'on veut faire, laquelle réclame ici, de la part de la vis, de la longueur et de la force.

Il faut, pour l'olécrâne, une vis longue de 6 à 7 centimètres au moins, enfoncée correctement suivant l'axe de la diaphyse cubitale et au degré voulu pour que la coaptation osseuse soit parfaite, cette coaptation rigoureuse ayant d'ailleurs été préparée par l'application préalable d'un davier à griffes tels que ceux d'Ollier ou de Lambotte.

La figure ci-contre donne l'image du vissage olécranien fait il y a cinq mois chez le malade que je vous ai présenté le 3 juillet.

Le vissage dans un tissu osseux dense et résistant est ainsi d'exécution plus facile et plus rapide que ne l'est le cerclage au fil métallique.

En revanche, c'est celui-ci qui doit être préféré quand les os du coude ont perdu beaucoup de leur solidité normale par le fait de l'ostéite raréfiante progressive qui s'est établie habituellement au voisinage immédiat d'une fracture ou d'une luxation déjà ancienne.

Dans un olécrâne friable une vis ne tiendra pas et ce sera le *cerclage au fil de bronze* qui offrira le plus de sécurité pour maintenir la coaptation des fragments.

Après ces réflexions sur certains détails de la technique, je voudrais faire quelques remarques qui ont trait aux soins consécutifs.

Sur ce point je crois qu'il est essentiel de mobiliser le coude le plus tôt possible, après toute intervention faite pour fracture ou luxation, et je pense qu'il ne faut pas appliquer d'appareil plâtré en finissant l'opération comme M. Yovtchitch l'a fait pour son premier opéré.

Une bonne ostéosynthèse rend inutile tout appareil plâtré de renfort qui est un obstacle à la mobilisation précoce, laquelle est très importante pour obtenir le retour rapide et complet des fonctions articulaires.

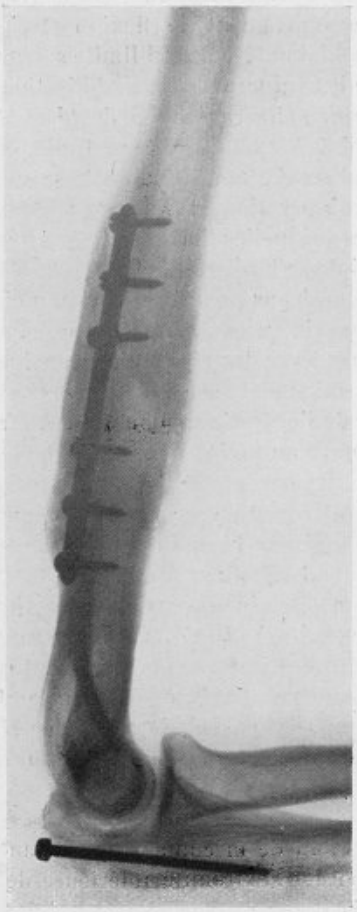

Fig. 1. — Cette figure fait suite à celles du nº 24 du *Bulletin de la Société*, page 1028. Elle représente la consolidation après cinq mois d'une fracture transversale du tiers inférieur de l'humérus, abordée par voie transolécranienne. On y voit la consolidation de l'olécrâne soutenue par une vis de Lambotte qui mesure 6 à 7 centimètres et qui est solidement implantée dans la diaphyse cubitale. Cette vis sera enlevée prochainement sous anesthésie locale.

La mobilisation précoce, passive ou active, faite vers le huitième ou le dixième jour, quand la douleur opératoire a cessé, a pour effet de lutter contre deux éléments qui peuvent compromettre les fonctions de l'articulation et qui sont *la raideur articulaire* proprement dite, et *la contracture musculaire*.

La première pouvait déjà exister au moment de l'intervention, mais elle est susceptible de se produire assez rapidement après elle.

Quant à la *contracture musculaire* de voisinage, elle est capable de limiter beaucoup l'étendue des mouvements normaux de l'articulation.

Au coude, c'est la contracture du muscle triceps brachial qui est capable de limiter le mouvement de flexion et c'est la contracture des muscles biceps et brachial antérieur qui limite souvent l'extension. Il s'agit de les prévenir ou de les vaincre par la mobilisation précoce.

Donc, pas d'appareil plâtré associé à l'ostéosynthèse du coude.

Enfin, dernier point à examiner, à quel moment faut-il, en principe, extirper les vis qui ont servi à une ostéosynthèse sur le coude?

Dans sa première observation, M. Aumont nous dit qu'il a enlevé, après vingt jours, les vis par lesquelles il avait refixé en bonne position les saillies tubérositaires de l'épiphyse humérale.

Il ne donne pas les raisons pour lesquelles il a cru devoir prendre cette mesure, mais je la considère comme prématurée. Je crois qu'en principe il faut attendre, pour enlever des vis d'ostéosynthèse, que la consolidation de la fracture soit parfaitement assurée. Si on les enlève trop tôt, on risque de perdre le bénéfice de l'opération qu'on a faite. D'une façon générale, il est bon de laisser passer au moins deux mois, temps moyen d'une consolidation de fracture.

Encore est-il prudent, avant de retirer les vis, comme tout objet d'ostéo synthèse, de s'être assuré par la radiographie que le travail de réparation de l'os s'est régulièrement effectué.

Il est d'ailleurs bien entendu que ces considérations ne valent que pour une opération dont les suites ont été favorables, sans accidents infectieux appréciables et quand on estime que les vis, ayant rempli le rôle qui leur était dévolu, sont devenues inutiles ou même risquent de devenir gênantes.

Je terminerai en vous proposant de remercier M. Aumont et M. Yovtchich de leurs intéressantes observations et de vous souvenir de leurs noms au moment de nos élections.

M. **Cunéo** : Je suis loin de méconnaître les avantages de la voie transolécranienne pour aborder l'extrémité inférieure de l'humérus et l'articulation du coude. Mais il me semble que M. Alglave exagère considérablement les indications de cette voie. En matière de technique opératoire, le procédé le meilleur est généralement le plus simple. Or il me paraît que pour toutes les fractures transversales de l'humérus, même les plus basses, on peut employer une incision qui partant de l'olécrâne fend le triceps en son milieu. Cette incision prolongée vers le haut permet de passer entre le vaste externe et la longue portion, en utilisant une disposition anatomique sur laquelle a insisté Gosset dans un article de *La Presse Médicale* où il décrivait la découverte du radial par voie postérieure Cette voie transmusculaire est simple, facile, non sanglante et ne sacrifie aucun des nerfs du triceps. Pourquoi alors compliquer l'opération d'une section de l'olécrâne complètement inutile?

J'ajoute que, pour exécuter l'intervention, il est inutile de coucher le malade sur le ventre, et qu'il suffit de le placer sur le côté, ce qui permet de bien voir la face postérieure du bras, l'avant-bras étant en flexion à angle droit, ce qui abaisse beaucoup l'olécrâne.

M. **Anselme Schwartz** : J'ai toujours abordé l'extrémité inférieure de l'humérus par la voie postérieure, transtricipitale, et j'ai décrit, avec mon ami Küss, dans la *Revue de Chirurgie*, 1912, la manière d'aborder l'humérus et le nerf radial à travers le triceps.

M. **Ch. Dujarier** : Messieurs, *In medio stat virtus* : je crois que la voie transolécranienne est excellente pour une fracture en Y de l'extrémité inférieure de l'humérus et qu'elle donne plus de jour que n'importe quelle voie. Par contre, pour un cas comme celui dont Alglave nous a fait passer les radiographies et où la fracture de l'humérus siège un peu au-dessous de la partie moyenne, le sacrifice de l'olécrâne est inutile et la voie postérieure ou même la voie externe avec recherche primitive du radial donne un jour suffisant pour mener à bien l'ostéosynthèse.

M. **P. Brocq** : La voie transolécranienne est une excellente voie pour aborder les ankyloses du coude.

Elle m'a donné un excellent résultat dans une ankylose blennorragique où j'ai pu faire très facilement une résection avec interposition de *fascia lata*. J'avais pratiqué une incision verticale médiane. J'ai terminé par un vissage de l'olécrâne. La malade, que j'ai présentée ici même, avait un très bon résultat fonctionnel.

Invagination jéjunale aiguë chez un adulte,

par MM. **Pierre Ibos** et **Legrand-Desmons** (de Saint-Quentin).

Rapport de M. Pierre Mocquot.

Messieurs, dans le titre que MM. Ibos et Legrand-Desmons ont donné à leur observation, manque l'épithète indiquant le caractère très particulier du fait qu'ils nous soumettent : c'est une invagination rétrograde, ascendante, et c'est de cette circonstance exceptionnelle qu'il tire son principal intérêt.

Observation. — M. L..., vingt-trois ans, professeur, nous est envoyé le mardi 14 mai 1929, à midi, avec le diagnostic d'occlusion intestinale aiguë.

M. L... jouissait d'une parfaite santé habituelle. Il s'est marié il y a un mois.

Les accidents ont éclaté brusquement le dimanche 12 mai vers 10 heures du matin, alors que la veille au soir il avait encore eu une selle tout à fait normale. Il est pris d'une douleur périombilicale très violente qui le fait se courber en deux. Les vomissements apparaissent dans l'après-midi et la douleur, qui

procède par coliques, reste très intense pendant toute la journée du dimanche.

Le lundi, l'état n'a fait qu'empirer et le médecin appelé temporise, malgré les vomissements qui se répètent et malgré les tranchées abdominales atrocement douloureuses qui surviennent toutes les trois ou quatre minutes.

Le mardi matin, l'état est si grave que le médecin conseille le transport d'urgence à Saint-Quentin.

M. Ibos examine le malade à midi et demi, soit cinquante-quatre heures après le début. Il est frappé par le visage émacié du malade dont les yeux sont enfoncés dans les orbites. Un vomissement liquide et jaunâtre, sans odeur, d'environ 1/2 litre, se produit sous ses yeux.

Le malade a du hoquet et toutes les trois minutes il se tord littéralement dans son lit, en proie à d'épouvantables douleurs.

L'examen révèle un abdomen peu distendu, sauf dans les régions sus-ombilicale et épigastrique. A ce niveau existent des ondes péristaltiques visibles et perceptibles par la main posée à plat.

Il y a absence absolue de gaz par l'anus depuis le début. Le toucher rectal n'est pas pratiqué.

Le pouls est à 115, fuyant, arythmique. La température à 36°3.

L'occlusion est donc évidente, bien qu'un moment, étant donné la déchéance foudroyante de ce malade, on ait pu penser à une pancréatite hémorragique.

Malgré l'état presque désespéré, l'intervention est décidée, acceptée par la famille et pratiquée à 1 h. 1/4.

Chloroforme donné très légèrement, car l'opéré respire à peine. Laparotomie sus et sous-ombilicale.

Le cæcum et la majeure partie du grêle sont aplatis. En remontant, M. Ibos découvre une anse jéjunale énorme, lourde, noirâtre, qui parait tordue sur elle-même et au-dessus de laquelle il y a 1 mètre environ de jéjunum très dilaté. L'angle duodéno-jéjunal est donc à 1 mètre de la lésion. Le duodénum, lui aussi très dilaté, est très apparent et est presque aussi saillant que le jéjunum.

On croit d'abord à un volvulus. Cependant, le mésentère n'est ni tordu, ni altéré; il n'est nullement épaissi, ayant conservé sa souplesse et sa minceur normales, et on ne trouve à son niveau aucune suffusion hémorragique. Un examen plus complet révèle qu'il s'agit d'une invagination à type « ascendant » ou rétrograde. Par pression sur la tête du boudin, M. Ibos essaie, mais en vain, de le refouler et de désinvaginer; comme la moindre traction sur l'intestin, au niveau du collet, fait craindre une rupture, il n'insiste pas et pratique la résection de toute l'anse invaginée, après avoir placé deux clamps en amont et en aval. Hémostase du mésentère.

Vidange de l'intestin sus-jacent très dilaté, y compris le duodénum, par un tube de Paul introduit dans le bout jéjunal proximal et maintenu à lui par un catgut temporaire; après expression méthodique du duodénum et de l'anse jéjunale dilatée, on évacue, bien en dehors de la zone opératoire, 2 litres de liquide jaunâtre.

Etant donné le siège très élevé, M. Ibos écarte l'idée d'un abouchement intestinal à la peau et pratique une suture intestinale bout à bout, après avoir noté que les tranches de section saignaient suffisamment. Après vérification de la suture, un fragment d'épiploon est fixé par deux points de catgut et recouvre l'anastomose.

Une mèche et un drain sur cet épiploon.

Durée de l'opération : environ une heure.

Suites post-opératoires : Aussitôt après l'opération, injection intraveineuse de 10 cent. cubes de sérum salé hypertonique à 20 p. 100.

Lavage de l'estomac à 4 heures de l'après-midi.

Nouvelles infections de 20 cent. cubes de sérum salé intraveineux à 7 heures du soir, et à 4 heures du matin, dans la nuit du mardi au mercredi.

Les vomissements n'ont plus reparu, le hoquet a disparu; l'abdomen est douloureux, mais l'opéré ne ressent plus de tranchées terribles comme avant. Cependant le facies s'altère de plus en plus, le pouls devient incomptable et difficile à trouver.

Vers 6 heures du matin, le malade dit avoir envie d'aller à la selle; il expulse quelques gaz et succombe à 7 heures du matin, dix-sept heures après l'opération.

L'autopsie n'a pas pu être pratiquée.

Examen de la pièce opératoire : La pièce opératoire, dont voici la photographie, montre une invagination jéjuno-jéjunale de variété « ascendante », située à 1 mètre environ de l'angle duodéno-jéjunal.

La portion de l'intestin sous-jacente à l'invagination est vide et aplatie.

La portion de l'intestin sus-jacente à l'invagination est très dilatée et contient du liquide intestinal jaunâtre en abondance.

La portion d'intestin invaginé est d'environ 20 centimètres de long; c'est le boudin qui est turgescent et très hypertrophié. Ce boudin n'est pas cependant accolé à la gaine de l'intestin qui l'enveloppe; entre les deux il y a une cavité remplie de sang coagulé. Le collet de l'invagination est très étroit et la striction est très forte à ce niveau.

Les observations présentées ici il y a deux ans, à la suite d'une communication de Cadenat, au nombre d'une vingtaine, nous ont prouvé que l'invagination intestinale aiguë, l'invagination avec étranglement, était peut-être, chez l'adulte, plus fréquente que nous ne le supposions.

J'en ai moi-même observé un exemple chez un homme d'une cinquantaine d'années, qui, après une petite crise prémonitoire, avait été pris d'une grande crise d'occlusion complète avec étranglement; malheureusement, le diagnostic ne fut pas fait tout de suite et l'opération fut trop tardive : il avait une invagination du grêle; la désinvagination fut impossible en raison des altérations de l'intestin : je pratiquai une résection suivie de suture bout à bout. Le malade a succombé.

Le malade de MM. Ibos et Legrand-Desmons ne leur a été amené que cinquante-deux heures après le début des accidents, dans un état très grave, ayant le hoquet, un pouls filant arythmique, de l'hypothermie. La réduction étant impossible, il a fallu pratiquer la résection du segment intestinal contenant l'invagination. Le malade a succombé dix-sept heures après l'opération.

L'intervention précoce l'eût probablement sauvé; au moment où elle a été pratiquée, l'échec était à peu près fatal. Il en est trop souvent ainsi dans l'occlusion intestinale. Si la mortalité en est encore considérable, c'est que le chirurgien est souvent appelé trop tard. Je sais bien qu'au début le diagnostic n'est pas toujours facile, mais je crois pourtant qu'il y a sur ce point un défaut d'éducation médicale, contre lequel nous devons lutter, comme on l'a fait pour l'appendicite et pour les perforations d'ulcère.

J'arrive au point particulier de cette observation, l'invagination rétrograde. Le fait est classique, mais il est rare et même très rare. Il y a une invagination rétrograde qui est bien connue et dont on a cité d'assez nombreux exemples, c'est celle du jéjunum dans l'estomac après gastro-enté-

rostomie. On a pensé que l'afflux rapide du chyme gastrique acide dans le jéjunum pouvait provoquer des mouvements péristaltiques et surtout antipéristaltiques violents qui seraient la cause des accidents.

Une observation de Kopp (d'Amsterdam)[1] montre que dans ces conditions l'invagination rétrograde peut se produire sur le jéjunum. Chez une femme qui avait subi quinze ans auparavant une gastro-jéjunostomie précolique avec entéro-anastomose, il a trouvé une invagination rétrograde à 13 centimètres en aval de cette anastomose. La réduction fut impossible et il dut réséquer l'intestin sur une longueur de 38 millimètres. La malade guérit.

Les quelques recherches bibliographiques que j'ai faites ne m'ont fait retrouver aucun fait semblable à celui qui nous est présenté.

L'observation de Buckley[2] est une invagination double, à la fois descendante et ascendante.

Il est intéressant de noter que, dans le cas présent, l'invagination était sur le jéjunum, à un mètre environ de l'angle duodéno-jéjunal.

D'après les recherches de Blamoutier[3], aucune constatation ne permet de dire qu'il existe normalement des ondes de contraction rétrograde sur les anses grêles, à l'exception de la portion terminale de l'iléon : l'existence des invaginations rétrogrades prouve qu'il y a un antipéristaltisme pathologique sur le grêle. Mais il est impossible de savoir ici quelle en a été la cause, car il n'y a eu aucun prodrome, le malade n'avait aucun passé d'entérocolite et l'examen de la pièce opératoire montre l'absence de toute tumeur ou polype ayant pu amorcer l'invagination.

MM. Ibos et Legrand-Desmons ont fait une remarque clinique intéressante : ils ont noté qu'un symptôme important manquait : l'hémorragie intestinale. On pourrait croire que l'invagination siégeant très haut, le sang avait un trop long trajet à parcourir pour arriver au rectum : il n'en est rien. Il s'était bien épanché, entre le boudin invaginé et la gaine, une quantité de sang assez considérable, en partie coagulé, en partie mêlé à du liquide intestinal; mais, en raison de la disposition ascendante de l'invagination, c'est le collet qui se trouvait en aval; il serrait énergiquement l'intestin invaginé. C'est dans le segment sus-jacent à l'invagination que s'ouvrait l'espace entre la gaine et le boudin. L'intestin en aval était absolument plat et vide.

Ainsi s'explique l'absence de symptôme hémorragie intestinale, chose qui doit être habituelle dans l'invagination rétrograde.

Tels sont, Messieurs, les faits qui m'ont paru dignes de vous être signalés dans cette observation intéressante et rare. Je vous propose de remercier ses auteurs de nous l'avoir adressée.

1. Kopp : Invagination rétrograde après gastro-entérostomie. *Nederlander Eijdschreft voor Geneeskunde*, t. LXIX, n° 15, p. 1769 in *Journ. de Chir.*, 1925, 2, p. 328.
2. Burkley : Invagination directe compliquée d'invagination rétrograde. *The British med. Journal*, 22 novembre 1919, p. 665 in *Journ. de Chir.*, 1920, p. 224.
3. Blamoutier : Les mouvements antipéristaltiques anormaux et pathologiques de l'intestin. *Thèse Paris*, 1924, in *Journ. de Chir.*, 1925, 1, p. 339.

Gros kyste vrai du pancréas, disparaissant complètement par intermittences,

par MM. **Charbonnel** et **Augistrou** (de Bordeaux).

Rapport de M. P. Brocq.

MM. Charbonnel et Augistrou (de Bordeaux) nous ont adressé l'observation d'un kyste de la queue du pancréas, qui a présenté une évolution curieuse et rare, puisqu'à plusieurs reprises il a diminué de volume au point de n'être plus perceptible. C'est le caractère intéressant de ce kyste et c'est le point à discuter.

Voici d'abord l'observation, telle qu'elle a été écrite au jour le jour par les auteurs :

Mlle L..., âgée de vingt-cinq ans, jeune fille maigre, pâle. Elle a eu, paraît-il, une *pleurite gauche*, et elle présente une cypho-scoliose légère, dorsale supérieure, ancienne (et que l'examen ultérieur montrera être due à un *vieux mal de Pott guéri des III-IVe D*).

Elle vint consulter l'un de nous en décembre 1928 pour une *grosse tumeur de l'hypocondre gauche*, du volume d'une tête fœtale, résistante, mate et irréductible. Cette grosseur aurait apparu progressivement depuis quelques jours en provoquant de la gêne respiratoire et quelques douleurs.

L'auscultation ne révélait pas grand'chose du côté de la base gauche : *l'raube* sonore.

La peau — normale et mobile — présentait des traces d'érythème, causé par l'héliothérapie, conseillée par le médecin traitant. Le médecin ainsi qu'un confrère chirurgien des hôpitaux avaient conclu à un *énorme abcès froid par congestion*, dont l'origine, du fait de la scoliose et des douleurs interscapulaires, était rapportée par eux à un mal de Pott dorsal.

Dans la suite, la tumeur avait disparu (ou diminué, la malade ne pouvant préciser) pour reparaître dans les jours qui précédaient notre examen. Une ponction exploratrice dans cette poche intra-abdominale, sans adhérence avec la paroi, paraissait aléatoire et contre-indiquée. Une radioscopie montra dans l'hypocondre gauche une masse sombre arrondie. En faisant avaler de la gélobarine à la malade, on voyait que l'estomac était très effilé à sa partie moyenne, comme comprimé et rejeté vers la droite par cette masse.

La compression de l'estomac par la tumeur pouvait expliquer les quelques troubles gastriques d'ailleurs légers, que la malade accusait : lourdeurs, gêne de la digestion. Mais jamais d'éructations, jamais de vomissements. Seulement de la constipation, sans débâcles diarrhéiques et sans émission anormale de gaz.

Notons que par ailleurs la radioscopie n'indiquait ni du côté des plages pulmonaires, ni du côté du médiastin, de zones ou d'ombres anormales : on pouvait ainsi éliminer chez cette jeune fille, suspecte de bacillose et ayant eu de la pleurite, la possibilité de ces issues de pleurésies séro-fibrineuses à travers le diaphragme avec saillie mate dans l'hypocondre gauche, très rares, et récemment encore étudiées par Torlais et Trocmé (de La Rochelle). [*Gaz. Méd. de France*, 15 février 1929.]

Nous fîmes, comme nos confrères, le diagnostic d'abcès par congestion peut-

être d'origine vertébrale, plutôt d'origine pleurale et nous primes rendez-vous pour le lendemain afin de faire une ponction exploratrice avec une très fine aiguille. Mais quel ne fut pas notre étonnement en constatant *qu'en vingt-quatre heures tout avait disparu* : épigastre et hypocondre gauche étaient absolument souples, très profondément, plats et *sonores*. Nous renonçâmes à la ponction. Nous nous demandions si la poche ne se serait pas réduite dans un diverticule profond, peut-être médiastinal ? Mais une radioscopie immédiatement pratiquée ne révéla absolument rien, ni du côté de la plèvre, ni du côté médiastin; par contre, la masse ronde et obscure de l'hypocondre avait disparu. La malade, loin d'être plus gênée ou essoufflée, se sentait mieux. Nous attendîmes donc les événements.

Or, deux mois plus tard, les mêmes phénomènes se reproduisirent vers février 1929 : augmentation de l'hypocondre, douleurs, gêne profonde, légère dyspnée; état général stationnaire.

Devant ces intermittences, nous envisageâmes alors la possibilité de *troubles de l'évacuation gastrique ou d'aérophagie*. Mais ni un traitement médical, ni la position ventrale n'amenèrent la moindre amélioration. Nous insistons sur ce fait, constaté nettement par nous-mêmes à ce moment, que la tumeur allait en augmentant pendant six, sept, huit jours avec des douleurs qui s'accentuaient aussi, jusqu'à sa disparition assez rapide en quelques heures.

Fin mars 1929, la malade revient... avec une « troisième nouvelle tumeur » de l'hypocondre. Nous fîmes alors une radiographie. Elle nous montra d'une part, au niveau des IIIe, IVe D, des lésions nettes de Pott cicatrisées et anciennes, d'autre part, des champs pulmonaires clairs et des chaînes hilaires banales; les coupoles diaphragmatiques occupaient leur place normale, mais au-dessous du diaphragme gauche on voyait une poche à air volumineuse étalée et un niveau liquide stomacal élevé. Malheureusement, le cliché ayant été centré par erreur sur le thorax, et non sur l'hypocondre, les images sous-diaphragmatiques n'étaient pas nettes et, de ce côté-là, on ne put déduire aucun renseignement utile : cette radio fut, en fait, cause de temps perdu. Est-ce l'estomac qui donne cette tumeur ? Hésitant toujours, nous rappelant la première radioscopie qui nous avait bien semblé indiquer une masse para-stomacale. Nous nous décidâmes, non sans regret, à faire alors une ponction capillaire en pleine tumeur mate. Cette ponction retira 10 cent. cubes d'un liquide blanc, grisâtre, très visqueux, filant, d'apparence « salivaire ».

Examen clinique : absence de toute acidité, de sucres réducteurs, de pigments biliaires et d'urobiline ; faibles traces d'albumine ; chlorures (9 p. 100) ; peptones en assez forte quantité. (La recherche des tests biologiques des ferments pancréatiques n'a malheureusement pas été faite.)

Loin de nous éclairer, cette ponction, bien plus d'ailleurs par l'aspect nettement « salivaire » du liquide retiré que par les résultats de l'examen chimique, jointe à l'examen radiographique, nous orienta assez fortement vers l'idée d'une *dilatation gastrique périodiquement bloquée avec aérophagie et grosse sialophagie* chez une nerveuse. Mais un tubage gastrique, pratiqué dans l'après-midi, ne ramena pas grand'chose : 10 cent. cubes de liquide ; il semblait ne devoir rien donner quand, au bout de deux à trois minutes, le malade déclara que « cela s'en allait » et, effectivement, sans percevoir de bruits anormaux, *nous vîmes la tumeur disparaître à nos yeux*. Le mécanisme de cette « vidange » s'expliquait, on l'avouera, assez mal, puisque, aussi bien par le tube, il sortit très peu de liquide et de gaz. En débloquant le cardia, le tube avait-il débloqué synergiquement un pylore spasmé ? Si le pylore, en même temps que le cardia, restait spasmé durant les huit à dix jours que mettait la tumeur à s'accroître, comment alors expliquer que la malade pouvait manger ? Car elle mangeait peu ou prou, malgré la gêne ressentie et elle ne vomissait jamais, n'avait jamais eu non plus de débâcles diarrhéiques.

Au début de mai, reproduction des mêmes phénomènes plus accusés. La dis-

tension augmente, la gêne devient intense, l'état général commence à péricliter, la malade maigrit, et, fait nouveau, *aurait uriné du sang (hématurie totale) pendant quarante-huit heures*. Enfin, durant huit jours, elle fait un *ictère franc*, constaté par l'un de nous. La tuméfaction persiste plus longtemps que d'habitude, est plus grosse qu'elle n'a jamais été, tendue et résistante ; enfin, pour la première fois, il y a des vomissements bilieux, jamais sanglants ni alimentaires. La malade, habitant la Lande, près de Bordeaux, l'idée *d'un kyste hydatique* pourrait venir à l'esprit, mais la tumeur n'en a pas la consistance dure, et un kyste hydatique de ce volume qui se serait ainsi vidé quelque part, plusieurs fois, aurait fait sa preuve de quelque façon. A cause de l'hématurie, l'idée d'une *hydronéphrose intermittente* nous retenait plutôt, bien qu'il n'y ait jamais eu de débâcle urinaire importante au moment des régressions de la masse. Nous demandâmes au Dr Dax de pratiquer un cathétérisme de l'uretère gauche qui ne vida nullement la tumeur et montra, au contraire, que la distension du bassinet devenait douloureuse au douzième centimètre cube d'eau. L'épreuve de la phénolsulfonephtaléine montra une élimination de 50 p. 100. De l'avis du Dr Dax, il y avait les plus grandes chances pour qu'il ne s'agisse pas du rein. Notre collègue Charrier consulté, ne pouvant définir la nature de la tumeur, conseillait la laparotomie. C'est alors qu'un nouvel examen radioscopique, pratiqué par le Dr Nancel Penard, vint indiquer enfin nettement qu'il s'agit « d'une tumeur venant de la profondeur, refoulant en avant l'estomac qui se trouve aplati contre la paroi abdominale ; seules la grosse tubérosité et la région pyloro-duodénale échappaient à cette compression ».

L'intervention est donc décidée. Ni sucre, ni albumine dans les urines, cœur normal.

Intervention (4 juin 1929) : Ether. Laparotomie gauche. La grosse masse kystique distend l'épiploon gastrocolique, en repoussant en avant et à droite l'estomac qui est aplati mais sans adhérences avec la tumeur. Le côlon est en bas, également isolable. On fait une fenêtre dans le grand épiploon et on commence l'isolement. Puis on ponctionne et, à l'aspirateur, on retire environ 2 l. 1/2 d'un liquide brunâtre, et visqueux comme celui qu'on avait retiré à la ponction exploratrice : il y avait eu des hémorragies intrakystiques qui expliquaient en même temps que la teinte brunâtre l'accroissement plus considérable, cette dernière fois, de la tumeur. (La ponction exploratrice de mars ne peut expliquer cette hémorragie, l'accroissement étant survenu plus d'un mois et demi après, et après une disparition de la tumeur.)

Ce liquide nous rappelle de suite celui qu'on trouve dans les cysto-épithéliomes mucoïdes de l'ovaire. La ponction faite, on essaie d'attirer et d'isoler progressivement la poche ; il faut écarter de très gros vaisseaux du mésocôlon ; enfin, au fond, on reconnaît la queue du pancréas intimement accolée à la poche. Sur la paroi interne, on ne voit pas de végétation, mais des petits kystes translucides, du volume d'un grain de raisin (nullement semblables à des vésicules hydatiques). On se rend compte que l'extirpation complète est impossible à cause des adhérences profondes intimes avec le pancréas et les gros vaisseaux et on fait une extirpation partielle (2/3 de la poche) avec marsupialisation du reste. En coupant la partie de poche qu'on enlève au ras de la queue du pancréas on ouvre une série de microkystes intrapariétaux contenant un liquide plus clair, moins visqueux (cela concorde avec l'examen cyto-chimique, voir plus loin). Ces petits kystes semblent se continuer avec la queue du pancréas dont la partie visible n'est cependant pas polykystique. Suture de la paroi en un plan.

Examen histologique (Dr Sabrazès). — Cet examen pratiqué sur les segments prélevés en trois points différents de la poche (l'un en particulier dans la région des microkystes) a montré « une collection de kystes dans une paroi qui contient des ébauches de tissu entéroïde. L'épithélium de revêtement des kystes est parfois à cellules cylindriques hautes, parfois à cellules aplaties et crénelées. On trouve de nombreux petits kystes séparés par de minces cloisons de

tissu conjonctif avec quelques lymphocytes. Il n'y a pas d'indice de transformation maligne. La muqueuse sur des préparations au muci-carmin montre çà et là quelques cellules nettement mucipares peu nombreuses (1 sur 50 cellules); les microkystes n'en contiennent pas; et tandis que le liquide du grand kyste montre de faibles réactions de mucus, celui des petits kystes, qui ont un revêtement cubique ou même plat, n'en donne pas du tout ».

Suites immédiates : normales. Pas de température. Dans les pansements s'écoule un liquide mi-séreux, mi-muqueux analogue au liquide retiré par ponction exploratrice, blanc grisâtre, filant comme de la salive. Il est peu abondant; le pansement n'est refait que tous les deux jours. Rien par conséquent qui ressemble à une fistule donnant issue à du liquide pancréatique; pas la moindre digestion de la paroi. Il est vrai que certaines fistules pancréatiques ne s'accompagnent pourtant pas de digestion pariétale, sans doute par non-activation de suc pancréatique. La malade sort au vingt-cinquième jour de la clinique avec son petit drain.

Suites éloignées : en juillet, elle augmente de 5 kilogrammes (Il n'a pas été fait d'injection d'insuline).

Mais en août (le 24 août, deux mois et demi après) il y a un peu de température vespérale (38° rectale), et la malade reperd 3 kilogrammes. L'exploration du trajet, la palpation de la région opératoire n'indiquent pas de rétention. L'auscultation, la radioscopie pulmonaire sont négatives.

En septembre, on fait une cure d'insuline (20 unités d'endopancrine par jour). Pas de résultat appréciable. A la fin du mois on supprime le petit drain : il ne s'écoulait qu'un peu de sérosité purulente, certainement pas de suc pancréatique actif.

En octobre, la température est tombée, ne dépassant pas 37°5 (rectale) le soir. Mais l'anorexie persiste, malgré noix vomique, pepsine, pancréatine, etc...

En novembre (sixième mois), la malade a encore perdu 1 kilogramme. Elle a en somme reperdu le poids qu'elle avait repris. La température est remontée à 38°, 38°4, mais on en trouve à présent l'explication dans une rétention de pus qui nécessite la remise en place du drain dans le trajet qui a encore une longueur de 8 centimètres (9 novembre).

Les auteurs font suivre leur observation d'un certain nombre de commentaires que je vous demande la permission de discuter :

a) Etait-ce bien un kyste du pancréas? MM. Charbonnel et Augistrou concluent, avec raison je crois, qu'il s'agit d'un kyste vrai de la glande pancréatique, à revêtement épithéthial, d'un adénome kystique. Ils établissent un rapprochement entre l'aspect *entéroïde* de l'épithélium de ce kyste et celui des kystes mucoïdes de l'ovaire, que beaucoup d'auteurs, en particulier Lecène, considèrent comme entéroïdes.

Ce sont surtout les rapports de ce kyste avec la queue du pancréas, qui faisait en quelque sorte partie de la paroi de la tumeur, qui signent son origine.

En outre, MM. Charbonnel et Augistrou demandent si la présence et la multiplicité des microkystes dans la paroi n'indiquait pas qu'il s'agit d'une maladie polykystique. Ils rejettent cette hypothèse parce que les parties voisines de la glande pancréatique paraissaient indemnes de kystes. Ils rejettent également l'hypothèse d'un kyste rétro-péritonéal d'origine wolfienne, parce que le revêtement de ces derniers est habituellement cubique, le contenu séreux ou séro-hématique, non visqueux, et enfin l'extirpation habituellement possible.

Somme toute, ils s'arrêtent au diagnostic de kyste vrai du pancréas, de cystadénome entéroïde, pouvant faire craindre une récidive puisque l'extirpation a été incomplète.

Je suis néanmoins d'accord avec eux sur la technique qu'ils ont suivie et je crois la marsupialisation plus sage que la poursuite aléatoire et dangereuse de la libération d'une poche largement implantée sur la queue du pancréas, libération qui peut entraîner la blessure de vaisseaux importants.

b) La seconde question que pose l'observation de MM. Charbonnel et Augistrou est la suivante :

Comment expliquer la disparition clinique de la tumeur, disparition que les auteurs considèrent comme indiscutable, après l'avoir observée plusieurs fois eux-mêmes ?

C'est cette alternative d'apparition et de disparition qui a troublé nos deux confrères et leur a fait porter successivement des diagnostics inexacts avant la laparotomie.

Pour ma part, je crois devoir dire que, malgré cette circonstance troublante, un diagnostic devait d'emblée être rejeté, celui d'abcès froid, ne serait-ce qu'à cause de la tension de la poche. Je pense qu'ayant localisé par la radiographie la tumeur derrière l'estomac et le côlon, ils ne pouvaient guère hésiter qu'entre un kyste du pancréas, un kyste paranéphrétique ou une hydronéphrose.

Le cathétérisme de l'uretère, l'absence de signes urinaires ayant fait rejeter ce diagnostic, je pense que dans le doute il était légitime de proposer tout de suite une laparotomie plutôt que de pratiquer, « à regret comme le disent les auteurs », une ponction exploratrice.

Il faut reconnaître toutefois que l'histoire de cette tumeur était bien troublante ; on connaît bien l'évolution par poussées des faux kystes du pancréas. Mais la disparition clinique, complète et rapide, constatée par un chirurgien de carrière, est tout à fait exceptionnelle, je pense. MM. Charbonnel et Augistrou, après quelques recherches, considèrent leur observation comme unique, du moins pour les kystes vrais.

Ils ont relevé le cas de Bérard et de Cade, rapporté dans le *Journal de Médecine de Lyon* (t. IX, n° 207, 20 août 1928) ; mais il s'agissait d'un pseudo-kyste volumineux présentant des variations de volume importantes et intermittentes. Je viens d'en opérer un semblable dans le service de mon maître, le professeur Lejars. Notre collègue des hôpitaux, M. Moreau, qui l'a observé, a relevé d'importantes variations de volume.

Il ne s'agit pas là, comme le disent avec raison les auteurs, de ces modifications discrètes de volume qui ont été souvent signalées et qui relèvent *soit* de saignement dans l'intérieur de la poche, *soit* des variations dans la facilité de perception de la tumeur sous l'influence de la distension gazeuse plus ou moins importante de l'estomac et du côlon.

La disparition de la masse, chez la malade qui nous occupe, était cliniquement complète et très rapide. La malade n'a-t-elle pas déclaré, au cours d'un examen, que « tout s'en allait ». Et effectivement en quelques minutes les auteurs virent la tumeur disparaître.

MM. Charbonnel et Augistrou discutent tous les mécanismes possibles pouvant expliquer la disparition de ce kyste.

Ils ont d'abord pensé à des hémorragies intra-kystiques qui se seraient ensuite résorbées. L'hémorragie ne peut être mise en cause que pour la dernière augmentation de volume, celle qui a précédé l'opération. Pour les autres elle doit être rejetée, puisque le liquide retiré par ponction était clair. D'ailleurs la disparition de la poche était trop rapide pour que cette interprétation puisse être retenue.

Le kyste se vidait-il dans l'estomac ? On n'a noté que de très rares vomissements pendant l'évolution, d'autre part la laparotomie a montré l'indépendance du kyste et de l'estomac.

On doit également rejeter l'ouverture dans le péritoine : le *cholédoque* est trop loin pour avoir servi de voie de vidange.

Un *diverticule profond* existait-il ? Les auteurs éliminent également cette interprétation. « Au moment où le kyste avait disparu, la palpation profonde, facile chez cette jeune fille maigre, ne décèle rien dans l'hypocondre, pas plus que la radioscopie. Il ne se produisait pas à ce moment de phénomènes de compression profonde, mais au contraire une vraie détente, un vrai soulagement. » L'opération leur a d'ailleurs montré qu'il n'y a pas de poche profonde, séparée de la poche abdominale par un pertuis.

Ces constatations négatives amènent les auteurs à admettre « l'ouverture du kyste dans un canalicule pancréatique et de là dans le Wirsung ».

« A vrai dire, cette explication très plausible dans les cas de faux kystes, où il y a eu à l'origine rupture de certains des canaux d'excrétion, soit par traumatisme, soit par autodigestion (cas de Bérard et Cade), l'est beaucoup moins pour un kyste vrai épithélial comme le nôtre et fût-il d'origine canaliculaire. Nous n'en voyons cependant pas d'autre[1]. Et on peut admettre qu'arrivé à un certain degré de tension le liquide forçait une minuscule communication canaliculaire jusqu'au moment où, la tension devenant nulle, cette communication cessait ! Il fallait que cette communication fût très petite (et même nulle en cas de tension nulle) puisqu'après marsupialisation il n'y a pas eu issue de liquide pancréatique. Enfin, il est probable que lorsqu'il y eut hémorragie intrakystique elle fut ainsi obturée par le liquide plus épais, car alors le kyste augmenta beaucoup plus, beaucoup plus longtemps et ne se vida pas. »

MM. Charbonnel et Augistrou, ne trouvant pas d'autre interprétation plausible, vous soumettent le cas. Pour ma part, je reste troublé par leurs affirmations.

La constatation à plusieurs reprises de la disparition clinique de ce kyste du pancréas, constatation faite par un chirurgien de carrière, entraîné à la palpation abdominale, reste un fait exceptionnel.

Nous devons être reconnaissants aux auteurs de nous avoir adressé

1. Bodart (Thèse de Nancy 1929) envisage, à propos des « fistules pancréatiques » et de leur traitement, les diverses possibilités de communication des cavités des kystes (faux et *vrais*) avec les acini et les canalicules.

cette intéressante observation. Le souvenir de ce fait curieux évitera peut-être à d'autres chirurgiens les hésitations légitimes de nos confrères.

Pour terminer, je remercie M. Charbonnel de nous avoir fait connaître l'histoire de sa malade et je vous prie de vous rappeler de son nom pour les prochaines élections.

M. Bréchot : J'ai observé une femme qui présentait des symptômes analogues.

Elle avait une tumeur volumineuse, du volume d'une tête d'adulte, dont la matité se percutait entre les sonorités gastrique et colique.

Cette malade avait été opérée antérieurement par M. J.-L. Faure qui avait fait le diagnostic de kyste du pancréas.

La tumeur revint et, cette jeune femme souffrant horriblement et menaçant de se suicider, je me décidai à l'opérer.

Elle entra à la clinique et le lendemain matin, quand j'arrivai pour l'opérer, il n'y avait plus aucune tumeur. Je n'opérai pas. La malade quitta la clinique.

Quelques mois après elle revient, la tumeur est revenue, les souffrances aussi; elle me supplie à nouveau de l'opérer, me disant : « Si vous attendez la tumeur disparaîtra et vous ne voudrez plus m'opérer ».

La tumeur, effectivement, disparut de nouveau, mais cette fois j'opérai. Je trouvai une poche considérable limitée par les organes eux-mêmes : estomac, rate, pancréas, côlon transverse. Il n'y avait pas de paroi propre glandulaire, mais une poche non différenciée réactionnelle.

Je mis un Mikulicz. Actuellement, il persiste une fistulette donnant une sécrétion minime séro-purulente.

J'ai pensé qu'il s'agissait d'un pseudo-kyste pancréatique dont la mise en tension rompait la barrière limitante et s'épanchait dans le péritoine. La malade présentait des douleurs abdominales diffuses intenses et aucun écoulement par les voies naturelles au moment de la disparition de la poche.

M. Ombrédanne : Si nous raisonnons par analogie, je signalerai que je connais des observations, avec photographies à l'appui, dans lesquelles de gros lymphangiomes kystiques passent par des périodes alternantes de réplétion et de disparition.

J'ai observé cette évolution au cou, et aussi dans la région sus-claviculaire. Lorsqu'elles s'infectent, suppurent et se fistulisent, ces tumeurs laissent couler du liquide séreux en quantité énorme, comme dans l'observation de Gosset. C'est une véritable lymphorrhée.

Ne pourrait-on songer à la possibilité d'un lymphangiome kystique adjacent au pancréas dans ces cas de tumeurs abdominales profondes susceptibles de disparition et de réapparition ?

M. P. Mathieu : Les lymphangiomes kystiques disparaissent en effet cliniquement, par périodes. Cela est bien connu au niveau du cou. Mais

cela est vrai aussi pour les lymphangiomes intra-abdominaux qui constituent certains kystes du mésentère. J'en ai rapporté un cas très net à ce point de vue dans cette Société.

M. **P. Brocq** : Je remercie tous ceux d'entre vous qui ont bien voulu prendre la parole.

Je répondrai à M. Ombrédanne que le diagnostic de kyste vrai du pancréas est ici fortement étayé par l'examen de la paroi du kyste faite par M. Sabrazès et par la constatation des rapports intimes entre la queue du pancréas et la paroi du kyste.

Je m'associe aux réserves qui ont été faites sur la disparition complète de la tumeur kystique, disparition affirmée par les auteurs. J'enregistre les constatations des auteurs ; mais je reste troublé par ces constatations, et je pense qu'il faut être très réservé dans l'interprétation des sensations variables que peut nous donner une tumeur abdominale implantée profondément et cachée sous l'estomac et le côlon.

COMMUNICATIONS

Nouvelles recherches sur l'envahissement des ganglions sous-axillaires dans le cancer du sein,

par M. **J. Fiolle** (de Marseille), correspondant national.

J'ai communiqué à la Société, le 5 décembre 1928, le résultat de recherches sur l'envahissement du « groupe ganglionnaire de Sorgius » dans le cancer du sein. Peut-être cette désignation était-elle imparfaite, car le groupe de Sorgius n'est pas situé par tous les anatomistes de façon semblable. Peu importe d'ailleurs : mon but était d'attirer l'attention sur l'intérêt chirurgical de ganglions infestés qu'on trouve parfois *très au-dessous* de l'aisselle. M. Jeanneney, de Bordeaux, a rapporté des faits qui ont confirmé mon opinion.

Depuis cette époque, j'ai guetté l'occasion d'étayer moi-même, par des constatations directes, ma façon de voir. Je dois dire que mon attente, jusqu'à ces derniers jours, a été trompée : sur les quelques néoplasmes du sein opérés au début de 1929, je n'ai rien trouvé qui méritât d'être retenu. Mais, dans les premiers jours de novembre, j'eus l'occasion de voir et d'opérer une malade dont l'observation paraîtra, je pense, tout à fait démonstrative.

C'est une personne de cinquante ans, non mariée, ménopausée, sans antécédent pathologique notable. Elle a remarqué depuis un mois une

induration du sein droit, dans le quadrant inférieur. On sent là, en effet, une petite tumeur encore assez mobile, très légèrement adhérente à la peau, du volume d'une amande, un peu diffuse. La palpation de l'aisselle ne permet pas de percevoir des ganglions nettement différents de ceux du côté opposé. Sans affirmer d'une façon absolue la nature néoplasique de la lésion, je conseille de la traiter comme telle, ce qui est accepté.

L'opération a lieu, le 9 novembre, en présence du Dr Harvey, de Nice, parent de la malade, à qui j'ai la bonne fortune de montrer ainsi les détails de tout ce qui va suivre.

Sous éther, ablation large du sein, avec le grand et le petit pectoraux, et curage de l'aisselle. Le paquet axillaire, tissu cellulaire et ganglions, se clive bien; après l'avoir dégagé de haut en bas, nous avons sous les yeux une masse bien limitée, ne tenant plus que par le bas, qui est en apparence constitué de tissus normaux, et par ses connexions avec les pectoraux et le sein lui-même. On peut croire, à cet instant, que l'opération est virtuellement terminée, et le Dr Harvey, à qui je montre la région, me dit : « Cela est très bien; je ne vois pas ce que l'on pourrait faire de plus. »

Mais je ne voulais pas m'en tenir là : d'abord parce que, depuis un an, j'explore de parti pris la région sous-jacente; et aussi parce que, ayant affaire ici à un néoplasme du quadrant inférieur, j'avais des raisons plus sérieuses encore de me défier.

Je n'attirai donc pas mon paquet axillaire en bas et en avant pour l'enlever tout de suite avec le sein; je le poursuivis en bas et en arrière. Tout d'abord je ne trouvai rien que quelques fibres conjonctives. Mais en progressant vers le bas, à trois travers de doigt environ au-dessous de la masse détachée de l'aisselle, j'aperçus un très petit ganglion, puis, au-dessous de lui, un autre. J'en vis ainsi cinq, échelonnés de haut en bas, et situés dans l'angle dièdre formé par le grand dorsal et la paroi thoracique. J'isolai soigneusement la chaîne qu'ils formaient et la séparai de toutes ses connexions, sauf sa continuité avec le bloc de la future pièce d'exérèse.

Pour ne pas risquer par la suite de commettre une erreur sur la pièce enlevée, mal orientée, je prélevai, avant de terminer l'ablation, deux des petits ganglions de la chaîne découverte si anormalement bas, et j'indiquai au Dr Harvey pourquoi je désirais les placer, en cours d'opération, dans un flacon spécial, et les faire examiner à part : on pourrait être sûr, ainsi, qu'aucune confusion n'était possible.

L'opération fut terminée alors par l'ablation du sein avec le bloc de tous les autres tissus. Suture de la peau, avec un drain postérieur par une contre-ouverture.

Bien entendu, je n'étais pas sûr que ces ganglions inférieurs, minuscules, somme toute, fussent cancéreux. Mais, de toutes façons, j'étais satisfait de les avoir recherchés et enlevés systématiquement. L'analyse histologique allait d'ailleurs nous fixer. Outre les ganglions inférieurs, j'envoyai au laboratoire des fragments de la tumeur et des ganglions axillaires.

L'analyse, pratiquée par MM. Ranque et Senez, a donné les résultats suivants :

1° Flacon contenant les fragments de la tumeur et des ganglions de l'aisselle : épithélioma glandulaire typique. Les ganglions axillaires sont le siège d'une métastase caractérisée, etc. ;

2° Flacon contenant les deux petits ganglions sous-axillaires : « L'un d'eux n'est constitué que par un simple ganglion hyperplasié, sans métastase. L'autre est constitué, au contraire, par *un tout petit nodule où, au milieu de quelques éléments lymphoïdes encore visibles, on rencontre quelques petits amas de cellules épithéliales cubiques groupées par 3 ou par 4 éléments qui reproduisent l'aspect d'une métastase épithéliomateuse au début.* »

Ainsi donc, la chaîne verticale inférieure était bien réellement infestée. Sans doute, la métastase était-elle « au début ». Cela ne me paraît nullement diminuer l'intérêt de la constatation, bien au contraire : car l'infestation de ces ganglions, étant difficilement décelable, aurait eu d'autant plus de chances de passer inaperçue sans une recherche et une exérèse systématiques. Et c'est même, à mon avis, la petitesse de la lésion qui en fait précisément l'intérêt.

Au cours de cette opération, que j'ai conduite avec une attention extrême, il m'a semblé que la disposition des ganglions inférieurs répondait assez exactement à la description classique de l'amas inférieur de la « chaîne thoracique », rangé sur les trajets de la mammaire externe et de la scapulaire inférieure. Seulement, cette chaîne se prolongeait beaucoup dans le sens inférieur.

Les questions de dénomination importent assez peu. Le fait essentiel, sur lequel je ne me lasse pas de revenir, c'est qu'*après avoir fait un évidement complet du creux axillaire, tout n'est pas terminé, qu'il faut continuer la dissection plus bas, beaucoup plus bas, et enlever, si l'on en trouve, les ganglions sous-axillaires, souvent infestés par le cancer du sein.*

Péricardite purulente à pneumocoques. Péricardotomie. Guérison,

par **M. L. Grimault**, d'Algrange (Moselle),
Membre correspondant national.

Il y a quelques années, et à différentes reprises, la question de la péricardite aiguë a été évoquée devant vous : elle a suscité d'importants rapports de MM. Jacob et Louis Bazy et d'intéressantes communications de MM. Rouvillois, Grégoire, Duguet, Mouchet et Maniel.

Les observations relatées concernaient des péricardites aiguës de nature tuberculeuse. Il nous a semblé que la péricardite purulente à pneumocoques méritait aussi de retenir votre attention : c'est une variété fréquente, et cette redoutable affection, abandonnée à elle-même, entraîne presque toujours la mort, alors que le traitement chirurgical, appliqué à temps, amène la guérison dans le plus grand nombre des cas.

La lecture de la remarquable leçon clinique de M. Louis Ramond, où est relatée l'observation d'un malade opéré avec succès par M. Girode, nous a incité à vous rapporter un cas analogue.

Observation. — E... (Nicolas), trente ans, entre à l'hôpital d'Algrange le 26 juin 1929 pour pneumonie du lobe inférieur gauche ayant débuté la veille. Le 1er juillet, sixième jour de la maladie, forte hyperthermie (41°) avec délire violent et suivie le soir d'hypothermie. Le 2, malade calme, température moins élevée; comme il a reçu 4 injections de vaccin Weil-Dufourt, le médecin traitant (Dr Wilwertz) pense que l'évolution de la pneumonie est enrayée. Mais, dès le surlendemain, la température remonte à 39° et s'y maintient les jours suivants, en même temps que s'installe une dyspnée de plus en plus marquée, pendant que les signes pulmonaires, toujours limités à la base, diminuent d'intensité.

Le 6 juillet, le malade ne peut plus se coucher sans étouffer. La respiration est rapide, pénible. Facies pâle et angoissé, sueurs profuses. Douleurs dans la région précordiale et dans l'épigastre. Le malade tousse un peu, ne crache plus. Cyanose des lèvres, veines du cou dilatées. Pas de déformation du thorax.

La matité précordiale est plus étendue qu'à l'ordinaire, elle déborde ses limites à droite et à gauche et se confond en bas avec la matité hépatique. Le foie est gros, douloureux, et déborde les fausses côtes.

Le choc de la pointe du cœur n'est pas perceptible. Les bruits du cœur sont affaiblis et lointains. Le cœur bat à 140, régulier. Le pouls est petit et paraît intermittent (pouls paradoxal).

Les urines sont rares, colorées et ne renferment ni sucre, ni albumine.

Radioscopie : Ombre cardio-péricardique très élargie, forme globuleuse en dôme aplati de haut en bas, touchant presque à gauche le rebord de la paroi thoracique. Les bords de cette ombre ne sont pas animés de battements.

Diagnostic : Péricardite aiguë.

Traitement : Repos absolu, toni-cardiaques et calmants. Le lendemain, 7 juillet, légère amélioration; les 8 et 9, état stationnaire. Le 10 au matin, brusquement le malade devient haletant, couvert de sueurs, facies hagard, pouls incomptable. Le malade nous est présenté et nous faisons une ponction par le procédé de Delorme, elle ramène 500 cent. cubes de liquide séro-fibrineux trouble. L'examen bactériologique du liquide est fait par M. le Dr Beckerich (Institut bactériologique de Metz) qui découvre du pneumocoque.

La ponction a bien soulagé le malade, mais il faut la recommencer le lendemain (300 cent. cubes de liquide purulent).

Le 12, le malade est toujours très mal. Nous jugeons indispensable le drainage large du péricarde.

Péricardotomie immédiate : Aide Dr Wilwertz; présents à l'opération : Dr Lejeune, Dr Zack. Malade en position demi-assise. Anesthésie locale (novocaïne-adrénaline). Procédé de Delorme et Mignon. Résection des 5e et 6e cartilages costaux. Désinsertion rétro-sternale à la sonde cannelée du triangulaire du sternum. Réclinaison du cul-de-sac pleural en voyant très nettement les vaisseaux mammaires.

Libération du péricarde qui est ponctionné, puis incisé. Il s'échappe un flot de pus; le péricarde en renfermait environ 1 lit. 1/2. Lavage prolongé de la cavité péricardique, avec le bock au sérum chaud qui évacue une grande quantité de fausses membranes molles. Drainage par un gros drain allant jusqu'à la pointe du cœur.

Suites opératoires : Opération non shockante, soulagement immédiat. Lavages quotidiens pendant quinze jours par le drain au sérum chaud jusqu'à ce que le malade soit apyrétique. Drain supprimé le 9 août, il reste une petite fistule qui se tarit progressivement.

Fin août, il se développe une anasarque généralisée qui disparaît en quinze jours, avec 3 injections de Neptal.

Le malade s'est levé le 10 septembre et il a fait des exercices progressifs. L'état général s'est rapidement remonté.

Le 30 octobre 1929, ce malade est présenté à M. le professeur G. Etienne, de Nancy, et un électro-cardiogramme est fait par M. le Dr L. Mathieu. Voici le résumé de la fiche qui nous a été ensuite remise :

« L'examen de la région péricordiale ne révèle rien de particulier. A l'auscultation, les bruits sont réguliers, bien frappés, et paraissent normaux tant à la pointe qu'à la base; ils sont accélérés (110-120). Il s'agit d'une tachycardie sinusale ainsi que le montre l'électro-cardiogramme; celui-ci ne révèle aucune anomalie. »

Il est difficile de préciser jusqu'à quel point le malade peut conserver de la symphyse péricardique. Cependant, il existe certainement une sclérose cicatricielle à la partie externe du feuillet pariétal du péricarde.

Jusqu'alors la compensation est bonne et le malade ne paraît souffrir en aucune façon [1].

L'étiologie de la péricardite purulente à pneumocoques est variée : elle peut être primitive, mais c'est une chose très rare. MM. Walter et Hortopan en ont rapporté un exemple, et ces deux auteurs n'ont pu en retrouver que deux autres cas publiés antérieurement.

Cette variété de péricardite peut survenir comme complication d'une localisation pneumococcique non pulmonaire (mastoïdite, malade de Ramond); ce cas est exceptionnel. Le plus souvent, la péricardite complique une pneumonie, c'est ce qui est arrivé chez notre opéré.

A côté de la forme avec forte pyrexie que nous avons observée, il existe des formes latentes et apyrétiques qui peuvent entraîner une mort subite, dont la cause n'est retrouvée qu'à l'autopsie.

La péricardite purulente est une affection assez rare puisqu'on ne la rencontre qu'une fois sur 6.000 malades (Klose et Strauss). Elle peut compliquer tous les états septicémiques ou pyohémiques. Elle est souvent méconnue parce que les phénomènes généraux : fièvre élevée, sueurs profuses, teint plombé, sont pour une bonne part sous la dépendance de l'infection causale. Les troubles circulatoires sont facilement mis sur le compte de la myocardite, d'autant plus que l'examen est délicat et pénible chez un malade profondément déprimé.

Cette affection est donc d'un diagnostic très difficile, d'autant plus que les frottements péricardiques font habituellement défaut. Néanmoins, en examinant minutieusement le cœur, de parti pris, dans les états infectieux et en recourant au besoin à la ponction exploratrice, on diminue le nombre des péricardites purulentes méconnues.

Les signes les plus nets de cette redoutable affection sont fournis par l'examen radioscopique. C'est lui qui nous a permis de préciser le diagnostic chez notre malade. L'épanchement péricardique se caractérise en effet :

1° Par les grandes dimensions de l'ombre cardiaque, elles sont rarement atteintes par l'hypertrophie ou la dilatation du cœur;

1. L'observation détaillée sera publiée ultérieurement dans la *Revue Médicale de l'Est*.

2° Par la forme de ses contours : l'ombre cardiaque a une forme à peu près triangulaire qui rappelle celle de la surface de matité déterminée par la percussion et dont le sommet correspond aux vaisseaux, la base se confondant avec le diaphragme. Le côté droit est parallèle aux bords du sternum, le côté gauche forme une ligne oblique.

3° Par la disparition plus ou moins complète des mouvements rythmiques que l'ombre cardiaque présente à l'état normal. Les mouvements d'expansion et de rétraction de l'ombre tendent à diminuer lorsqu'une

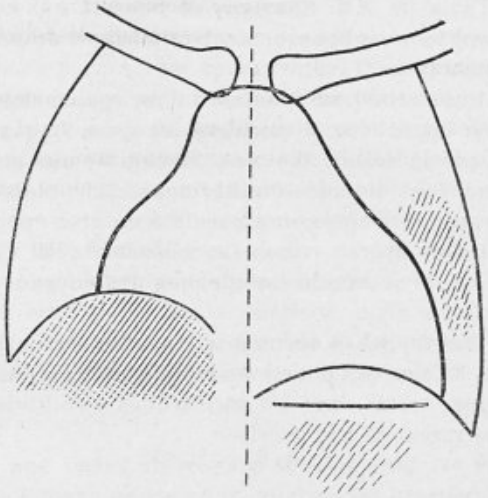

FIG. 1.

couche de liquide enveloppe l'organe; à mesure que l'épanchement augmente, l'ombre grandit et devient immobile.

Le diagnostic de la péricardite purulente a une importance primordiale, car c'est de lui que dépendra le traitement qui sera d'autant plus efficace qu'il sera plus précoce. Camille Lian a écrit que « le pronostic de la péricardite purulente est très sombre, que la terminaison fatale est presque toujours observée ». Le pronostic de cette affection change complètement si, après un diagnostic précoce, on draine largement le péricarde. C'est grâce à une intervention précoce faite au stade de la transformation purulente du liquide péricardique que nous avons pu sauver notre malade. Le malade de M. L. Ramond, opéré par M. Girode, a guéri parfaitement. MM. Hutinel, Lebée et Fèvre ont rapporté l'observation d'un malade atteint de péricardite à staphylocoque, également guéri par péricardotomie.

D'autre part, Alexander a pu obtenir 2 guérisons sur 3 cas opérés. Pool a guéri aussi son malade par péricardotomie large et a pu réunir 20 cas publiés avec 15 guérisons. Dans une statistique globale de 126 cas, Alexander a signalé un pourcentage de guérisons de 56,7 p. 100.

Il est cependant une variété de péricardite purulente qui paraît particulièrement grave, c'est la péricardite consécutive à l'ostéomyélite aiguë. C'est ainsi que Brooke, sur 36 opérés, n'a eu que 2 guérisons, et, cependant le malade de MM. Massart et Bachet a fort bien guéri. Brooke pense que la gravité de cette affection tient à ce qu'il s'agit d'une forme pyohémique généralisée avec abcès métastatique du myocarde. Il serait possible d'obtenir des résultats plus encourageants si l'on pouvait opérer plus tôt, au stade présuppuratif, dès qu'il existe un épanchement péricardique, confirmé par la ponction et quel que soit l'aspect du liquide.

C'est aussi l'avis de MM. Chavigny et Sencert qui conseillent, dans toutes les péricardites avec épanchement important, de recourir d'emblée à la péricardotomie large.

C'est que la transformation spontanée d'un épanchement péricardique séro-fibrineux en épanchement purulent est assez fréquente. C'est ainsi que, chez le malade de MM. H. Walter et Hortopan, une ponction du péricarde avait ramené un liquide séro-fibrineux clair, alors qu'à l'autopsie pratiquée quelques jours après on a constaté un gros épanchement purulent. Mieux vaut donc opérer, comme le conseillent MM. Chavigny et Sencert, quelle que soit la nature du liquide, que d'attendre la transformation purulente.

En tout cas, il ne faudra, à aucun prix, dans les péricardites purulentes, perdre du temps à faire des ponctions simplement évacuatrices. M. Bazy a déjà signalé que, même dans les péricardites séro-fibrineuses, elles ne conduisaient que rarement à la guérison.

Plus on opère tôt, plus on a de chances de guérir son malade et plus la qualité de la guérison est parfaite. Si on arrive avant l'organisation des fausses membranes, lorsqu'elles sont encore molles et friables, on peut facilement, comme nous l'avons fait, les enlever au cours de l'opération par un courant de sérum chaud. De cette façon, il est possible d'éviter la symphyse cardiaque ultérieure qui est une séquelle bien pénible pour les malades guéris de péricardite.

Les grands lavages sous tension au sérum chaud salé du péricarde ont été très bien supportés par notre malade. Nous les avons continués jusqu'à la chute définitive de la température et tant que l'écoulement a été important. Nous les croyons préférables aux lavages avec la solution de Dakin préconisée par Pool.

La péricardotomie sera suivie d'un large drainage dans les péricardites suppurées à pneumocoque, à staphylocoque ou à streptocoque et dans les péricardites séro-fibrineuses où la transformation purulente est à craindre.

Pour les péricardites tuberculeuses, MM. Jacob et Bazy ont établi le bien-fondé de la péricardotomie sans drainage.

Nous avons eu recours au procédé de Delorme et Mignon, très bien décrit dans le *Traité de chirurgie d'urgence* de M. Lejars. Nous avons utilisé une incision horizontale allant du milieu du sternum au mamelon, et avons réséqué les cinquième et sixième cartilages costaux gauches. Cette opération a été exécutée avec la plus grande aisance et n'a présenté aucune

difficulté spéciale. Faite avec douceur, elle n'a entraîné aucun choc opératoire et elle a été suivie d'un soulagement immédiat.

Dans l'analyse du travail de Pool, M. Basset a décrit une incision verticale en S qui faciliterait l'opération. Cette incision permettrait une résection du septième cartilage costal qui augmenterait l'accès sur le péricarde et rendrait le drainage plus déclive.

L'anesthésie locale s'est montrée, dans notre cas, bien suffisante; l'incision du péricarde n'a provoqué aucun réflexe appréciable. La position demi-assise a été utile pour le malade qui ne pouvait rester couché sans asphyxier.

La péricardotomie peut s'exécuter non seulement par la voie thoracique, mais encore par la voie épigastrique. Ce dernier procédé est plus aveugle ; il expose à de graves infections du péritoine et, surtout, donne un accès moins large sur le péricarde. Cette voie ne permet pas d'explorer la cavité péricardique pour rechercher des collections parfois cloisonnées à la face postérieure et, surtout, elle ne permet pas de débarrasser la cavité péricardique des fausses membranes qu'elle peut contenir.

Conclusions : La péricardite purulente est une affection le plus souvent curable, lorsqu'elle est opérée précocement. De la précocité de l'intervention dépend non seulement la guérison, mais aussi la qualité de la guérison. La péricardotomie par le procédé de Delorme et Mignon est une opération simple, rapide et donnant une large voie d'accès sur le péricarde.

BIBLIOGRAPHIE

1. Alexander : *Annals of Surgery*, vol. LXXXVIII, 1928, p. 801 ; *Journal de chirurgie*, t. XXXIII, 1929, p. 688 (Guimbellot).
2. Bazy : *Bull. Soc. chir.*, 1925, 1140.
3. Brooke : *The Lancet*, 1924, vol. CCVII, p. 313 ; *Journal de chirurgie*, t. XXIV. p. 689 (Guibé).
4. Chavigny et Sencert : *Revue médicale de l'Est*, 1921, p. 363.
5. Duguet : *Bull. Soc. chir.*, 1921, p. 1103 ; *Bull. Soc. chir.*, 1926, p. 4.
6. Hutinel, Lebee et Fèvre : *Société de Pédiatrie*, 20, XII, 1927.
7. Jacob : *Bull. Soc. chir.*, 1921, p. 1103 ; *Bull. Soc. chir.*, 1922, p. 889.
8. Klose et Strauss : *Archiv für klinische chirurgie*, 1922, p. 467 ; *Journal de chirurgie*, t. XX, p. 518 (Hallopeau).
9. Lejars : *Chirurgie d'urgence*. Masson éditeur.
10. R. Massart et M. Bachet : *Société de Pédiatrie*, 15, XII, 1925.
11. Mouchet et Maniel : *Bull. Soc. chir.*, 1922. p. 889.
12. Plisson : *Bull. Soc. chir.*, 1925, p. 1140.
13. Pool : *Annals of Surgery*, 1921, t. LXXII, p. 393 ; *Journal de chirurgie*, t. XVIII, p. 393 (Basset).
14. L. Ramond : *Presse médicale*, 1928, p. 763.
15. Rouvillois : *Bull. Soc. chir.*, 1921, p. 1118.
16. Simon et Caussade : *Revue médicale de l'Est*, 1923, p. 493.
17. Walter et Hortopan : *Société anatomique de Paris*, 1924, p. 78.

Sur un cas de tuberculose des glandes surrénales, diagnostiquée cliniquement et vérifiée à l'autopsie,

par MM. **J. Guyot**, professeur à la Faculté de Médecine,
Correspondant national
et **Jean Villar**, chef de clinique à la Faculté de Médecine de Bordeaux.

B... (Marguerite), cinquante-cinq ans. Femme de chambre. Entre à l'hôpital pour arthrite du genou gauche. Dans ses antécédents pathologiques, on ne relève qu'une rougeole à trois ans et des accidents de lupus bénin de la face enrayés assez facilement, semble-t-il, voilà une vingtaine d'années. Cette femme mariée n'a jamais eu de grossesse. Il n'est à signaler dans son passé aucun accident pulmonaire, aucune autre maladie infectieuse.

Vers le mois d'avril 1929, elle commence à souffrir de son genou gauche qui augmente peu à peu de volume. Les douleurs remontent le long de la cuisse, et elle constate en même temps l'apparition de douleurs lombaires bilatérales, dont elle se plaint pendant une quinzaine de jours et qui cessent ensuite. Elle reste dans cet état durant environ deux mois au bout desquels le genou, continuant à enfler, d'ailleurs sans grande augmentation des troubles fonctionnels, elle se décide à consulter son médecin. Celui-ci diagnostique une arthrite qu'il traite par pointes de feu et conseille le repos. Mais son état général, très rapidement, devient mauvais. Elle commence à maigrir, à perdre ses forces et l'appétit. Elle continue à traîner ainsi pendant environ un mois, avec un genou énorme mais qui ne l'empêche pas de marcher.

Fin juillet, elle se fait examiner par l'un de nous et entre, le 31 juillet 1929, dans notre service de l'hôpital Boursier.

Il s'agit d'une femme nettement anémiée, amaigrie, en mauvais état général. Sa température est normale, son pouls bat entre 80 et 90.

Au niveau de la région interne du genou gauche, on trouve une volumineuse collection de liquide, ayant toutes les apparences d'un abcès froid, remontant jusqu'à mi-cuisse. Une seconde poche fluctuante remplit le creux poplité et semble en communication avec la première. Mais l'articulation du genou elle-même est sèche, indolente. Il n'existe à son niveau aucun point douloureux osseux, aucune déformation du squelette, aucun mouvement anormal. Les mouvements du genou sont parfaitement conservés, indolores et simplement limités dans l'extrême flexion par le volume même de la tuméfaction. Pas de ganglions inguinaux. L'examen des autres appareils est négatif. Un peu d'obscurité respiratoire à signaler au niveau des sommets.

L'analyse d'urine est normale. Pas d'albumine, pas de sucre, pas d'acétone. Dose de l'urée : 11 grammes par litre.

Sur la radiographie, on constate :

1° Un genou normal, dont l'interligne articulaire est net, sans lésion osseuse perceptible, sur la radio de face. Sur la radiographie de profil, on remarque quelques irrégularités osseuses au niveau de la terminaison de la ligne âpre et de la surface intercondylienne postérieure;

2° L'ombre des poches liquidiennes, latérale, interne et poplitée

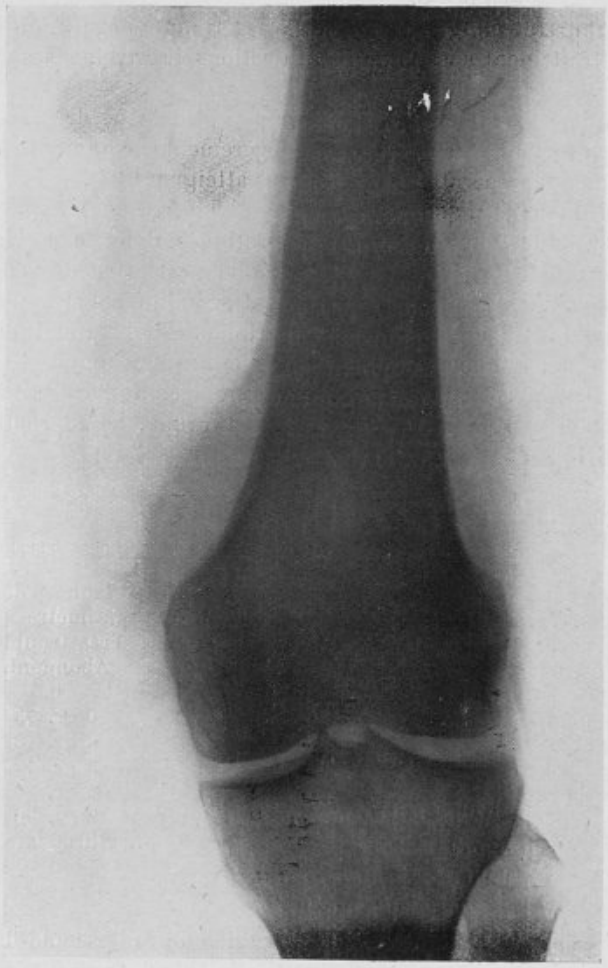

FIG. 1.

Le diagnostic porté est celui d'abcès froid ossifluent dû à une tuberculose juxta-articulaire fémorale postérieure du genou. On décide de laisser la malade au repos, sans plâtre et on la ponctionne. On retire un pus d'aspect bacillaire qu'on envoie à l'examen. La réponse du laboratoire est la suivante (Dr Pierre Piéchaud) :

« Liquide d'aspect purulent où les éléments cellulaires sont pour la plu-

part cytolysés, exception faite pour de rares leucocytes poly-neutrophiles (présomption en faveur d'une arthrite tuberculeuse), aucun microbe décelable par la méthode de Gram. Recherche directe du bacille de Koch négative. »

On pratique l'inoculation au cobaye, le 7 août 1929. (Disons tout de suite que cette inoculation se révéla par la suite tout à fait positive, l'animal ayant été sacrifié le 5 octobre.)

Entre temps, et malgré un Bordet-Wassermann négatif, on fait à cette femme un traitement spécifique par injections intraveineuses de cyanure de mercure.

La malade, cependant, continue à se plaindre de perdre peu à peu ses forces et son appétit. Elle se cachectise légèrement et commence à présenter des poussées de températures irrégulières atteignant 38°.

A la fin du mois d'août, *à l'occasion d'une légère intoxication par le soufre* (par suite d'une désinfection pratiquée dans le service voisin), éclatent des accidents plus sérieux. La malade est prise de vomissements répétés, incoercibles : elle vomit rarement ses aliments et le plus souvent un liquide clair et filant, d'abondance variable. Elle ne prend plus que des liquides. En même temps sa langue se sèche un peu, une cachexie rapide s'installe. Devant cet état, on pense à une lésion d'ordre néoplasique possible au niveau de l'estomac, et l'on pratique, le 28 septembre, un tubage gastrique dont voici le résultat :

Tubage gastrique :

	LIQUIDE DE STASE	REPAS D'ÉPREUVE
Couleur	Blanc jaunâtre.	Jaune pâle.
Volume	5 centimètres cubes.	15 centimètres cubes.
Aspect	Trouble.	Très trouble.
Dépôt	Peu abondant.	Abondant.
HCl libre	0	0
HCl combiné	»	0 gr. 73
HCl total	»	0 gr. 73
Chlore total	»	3 gr. 12
Chlore des chlorures	»	2 gr. 39
Sucres réducteurs	»	9 gr. 70
Dextrines	»	Érythrodextrine.
Sang	»	0

Transportée, le 2 octobre, dans le service de radioscopie du Dr Léon Verger, celui-ci examine son tube digestif. Voici la note qu'il nous a remise à ce sujet :

Radioscopie de l'estomac :

« La portion pylorique n'est pas déformée, mais elle se projette sur un milieu très dense, qui en estompe les contours. L'évacuation possible est filiforme et l'image du duodénum est celle d'un ruban opaque. Rien par ailleurs. »

Ces divers examens n'entraînent pourtant point la conviction qu'il s'agit

d'un épithélioma gastrique latent. Du reste, l'état général de cette femme, dont la température recommence à osciller entre 37° et 38°, contre-indique absolument toute intervention.

A la suite d'examens répétés de cette malade, nous n'avons pu qu'être frappés par la réunion des signes suivants qui nous ont orienté vers le

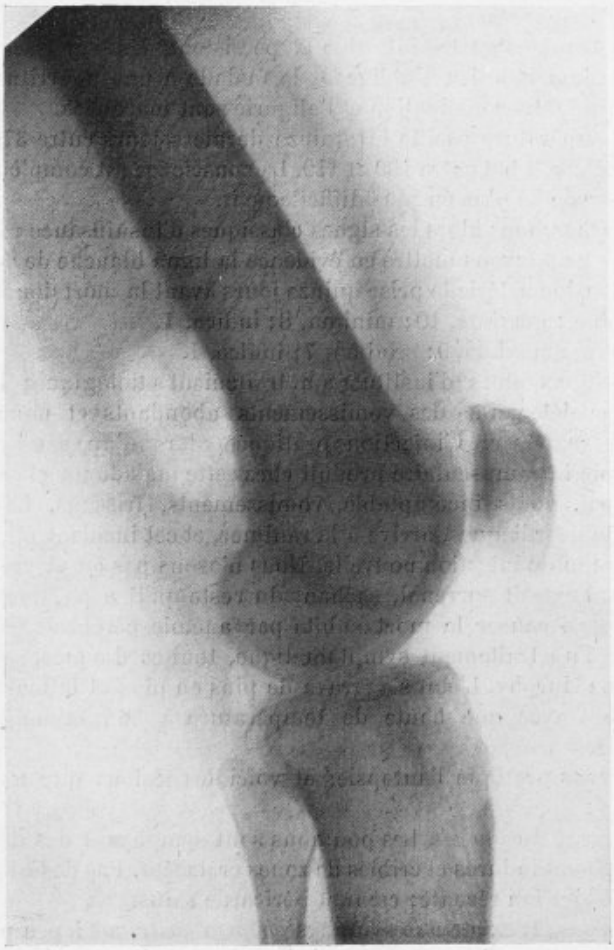

FIG. 2.

diagnostic d'*insuffisance surrénale très probablement d'origine tuberculeuse*.

1° Tout d'abord, il existe une *pigmentation* limitée à la face et au cou, pigmentation qui n'est pas une véritable mélanodermie avec son granité caractéristique, mais qui se trouve réalisée simplement par des placards *jaunâtres*. Ils donnent à cette femme un teint intermédiaire entre le faciès

plombé et le faciès jaune paille. Au niveau des muqueuses, aucune tache pigmentaire, rien non plus au niveau des membres et du tronc. La peau est sèche, squameuse, elle se plisse facilement, par suite de l'absence de tout œdème, même au niveau des malléoles. L'amaigrissement est vraiment formidable et la cachexie impressionnante.

2° L'asthénie est complète, la malade est incapable du moindre effort, du moindre mouvement.

3° Les troubles gastro-intestinaux persistent, les vomissements sont quotidiens, jamais bilieux, obligeant la malade à une nourriture exclusivement liquide. La constipation et l'oligurie sont marquées.

4° La température oscille les quinze derniers jours entre 37° et 38°; le pouls s'accélère, il bat entre 100 et 110. La conscience est complète, quoique la malade parle de plus en plus difficilement.

Nous recherchons alors les signes classiques d'insuffisance rénale.

5° Nous ne pouvons mettre en évidence la ligne blanche de Sergent.

6° La tension artérielle prise quinze jours avant la mort donne :

1er octobre : maxima, 10; minima, 8; indice, 1.

12 octobre : maxima, 9; minima, 7; indice, 1.

Nous tentons alors d'instituer un traitement étiologique; l'ingestion d'adrénaline détermine des vomissements abondants et nous sommes obligés d'y renoncer. L'injection pratiquée alors d'un demi-centimètre cube par voie intramusculaire produit chez cette malade un choc terrible : état syncopal, pouls incomptable, vomissements, frissons. L'infirmière, grâce aux tonicardiaques, arrive à la ranimer, et cet incident nous met en garde contre toute injection nouvelle. Nous n'osons pas employer, vu cette intolérance, l'extrait surrénal, sachant du reste qu'il a pu, dans certains cas analogues, causer la mort subite par anémie cérébrale. Nous nous contentons d'un traitement symptomatique, toni-cardiaques, sérum sous la peau et en Murphy. L'état s'aggrave de plus en plus et la malade meurt le 16 octobre avec une chute de température à 36°, et un pouls qui monte à 124.

Nous avons pratiqué l'autopsie, et voici les lésions que nous avons rencontrées :

1° Au niveau du *thorax*. Les poumons sont symphysés des deux côtés, les sommets sont indurés et criblés de zones crétacées. Pas de lésions tuberculeuses d'évolution récente; cœur et péricarde sains.

2° *Abdomen*. Il existe une symphyse *hépato-gastrique* à peu près totale et qui nous explique l'aspect anormal du calque radioscopique. On arrive aisément à libérer les deux organes des adhérences blanchâtres et molles qui les unissent. On constate alors qu'il n'existe aucune sténose véritable au niveau du pylore. La *vésicule* est blanchâtre, peu volumineuse, contenant une bile normale.

Le *pancréas* légèrement induré au niveau de la tête est sain à la coupe.

Nombreux ganglions mésentériques.

Au niveau de l'angle *duodéno-jéjunal*, il existe une périviscérite étendue à tout le reste de l'abdomen, mais particulièrement marquée à la hauteur des

deux premières anses jéjunales qui sont coudées et unies horizontalement en canons de fusil. Il n'existe cependant aucune sténose vraie ; ces anses ne sont pas dilatées et le passage des gaz est facile de l'une à l'autre. Toutes les anses intestinales grêles sont pour la plupart agglutinées les unes aux autres. La dernière anse iléale, le cæcum et les côlons sont normaux. Rien dans le petit bassin.

La *rate* ne présente aucun nodule bacillaire, mais elle est extrêmement adhérente.

A noter qu'il n'existe pas la moindre trace d'ascite et aucune granulation bacillaire.

Nous avons recherché soigneusement *les glandes surrénales*, et nous les avons trouvées très facilement des deux côtés, par suite de leur induration pathologique. Les deux glandes sont en effet augmentées de volume, comme injectées au suif, non adhérentes.

A la coupe, très nombreux noyaux de tuberculose caséeuse (examen histologique pratiqué par le professeur Sabrazès) qui ne laissent presque plus subsister de glande normale. Les reins sont sains.

3° Au niveau du *genou*, les lésions vérifient le diagnostic porté. La ligne âpre du fémur présente une ostéite typique, et l'articulation est saine.

Conclusions. — 1° En premier lieu nous n'insisterons pas sur la lésion du genou que présentait notre malade. Ces tuberculoses juxta-articulaires sont à l'heure actuelle bien connues. Il est contre-indiqué à cet âge d'intervenir à leur niveau. Ici quel désastre eût suivi n'importe quelle opération chirurgicale.

2° Quant à la périviscérite importante observée, nous admettons également son origine bacillaire.

3° Nous attribuons à la tuberculose surrénale dont elle était atteinte les troubles graves et la mort rapide de cette femme. Elle avait en particulier ce teint jaunâtre, différent de la vraie pigmentation addisonienne, qui a été signalé au cours des bacilloses surrénales (Lemière et Kourilsky).

Nous ne pensons pas qu'elle ait fait des accidents d'acidose. Il n'y avait pas d'acétone dans les urines : son haleine n'a jamais été caractéristique. Enfin elle a fort bien supporté les injections de sérum glucosé qui donnent en général de vives réactions chez les addisoniens acidosiques (Maranon, *La Presse Médicale*, 1929, n° 63). Nous n'avons pas pu faire doser sa glycémie, mais le choc intense présenté à la suite de l'injection d'adrénaline nous fait penser qu'il existait peut-être chez elle une hypo-glycémie notable (Maranon).

4° Nous ne dirons rien de plus de ces formes aujourd'hui bien connues de la tuberculose surrénale latente. Nous renvoyons à l'article de Lemière et Kourilsky (*Gazette des Hôpitaux*, novembre 1927), qui en ont fait une excellente étude. En terminant, nous désirons insister sur ces simples cas, malgré tout exceptionnels, qui doivent être toujours présents à l'esprit du chirurgien, à qui ils sont susceptibles de réserver de douloureuses surprises.

PRÉSENTATIONS DE MALADES

Arthrodèse extra-articulaire de l'épaule pour tumeur blanche,

par M. Lance.

J'ai l'honneur de vous présenter une jeune fille de vingt-deux ans à laquelle j'ai été amené à pratiquer une arthrodèse extra-articulaire de l'épaule dans les circonstances suivantes :

Tumeur blanche ayant débuté il y a maintenant plus de sept ans sous forme de carie sèche, avec douleurs, atrophie, ankylose, progression, aucun traitement.

Une radiographie faite en novembre 1927 montre une caverne de l'extrémité supérieure de la tête humérale, sans grande destruction.

A partir de mai 1928, les douleurs augmentent, des adénopathies axillaires apparaissent. L'état général devient mauvais (amaigrissement).

C'est à ce moment que je vois la malade, fais un appareillage et envoie la malade à la campagne.

Malgré cela les radiographies successives montrent une destruction rapide de la tête humérale. L'état général s'aggrave.

Je me décide à intervenir.

A la résection mutilante et pouvant donner un shock à une malade très affaiblie je préfère effectuer une arthrodèse extra-articulaire par un procédé très simple inspiré des méthodes d'arthrodèse extra-articulaire de la hanche.

Opération 23 avril 1929. — Premier temps : prélèvement d'un greffon ostéo-périostique tibial de 16 centimètres.

Deuxième temps : membre placé en abduction à 45°, incision en T, partie verticale dans le sillon delto-pectoral, partie horizontale le long de la clavicule et acromion. Désinsertion partielle du deltoïde en haut sur la clavicule, en bas sur l'humérus. On relève de bas en haut un volet osseux huméral, on fend le bout de la coracoïde et de l'acromion. Le greffon tibial est coupé en deux, ces deux greffons engagés dans les fentes de l'acromion de la coracoïde se croisent en bas sur le greffon huméral. Fermeture. Fixation par entelles en abduction à 45°. Durée quarante minutes. Suites simples.

La malade part à la campagne le quinzième jour dans un celluloïd.

La voici de retour.

Elle est absolument transformée. Elle a pris 4 kilogrammes, n'a plus souffert depuis l'opération.

Son ankylose paraît complète. La radiographie montre d'une part la présence du pont osseux en Y entre l'humérus et l'acromion et coracoïde,

d'autre part une recalcification extraordinairement rapide de sa tête humérale qui s'est reconstituée.

La guérison est maintenant assurée à brève échéance.

***

La seule observation d'arthrodèse extra articulaire de l'épaule pour

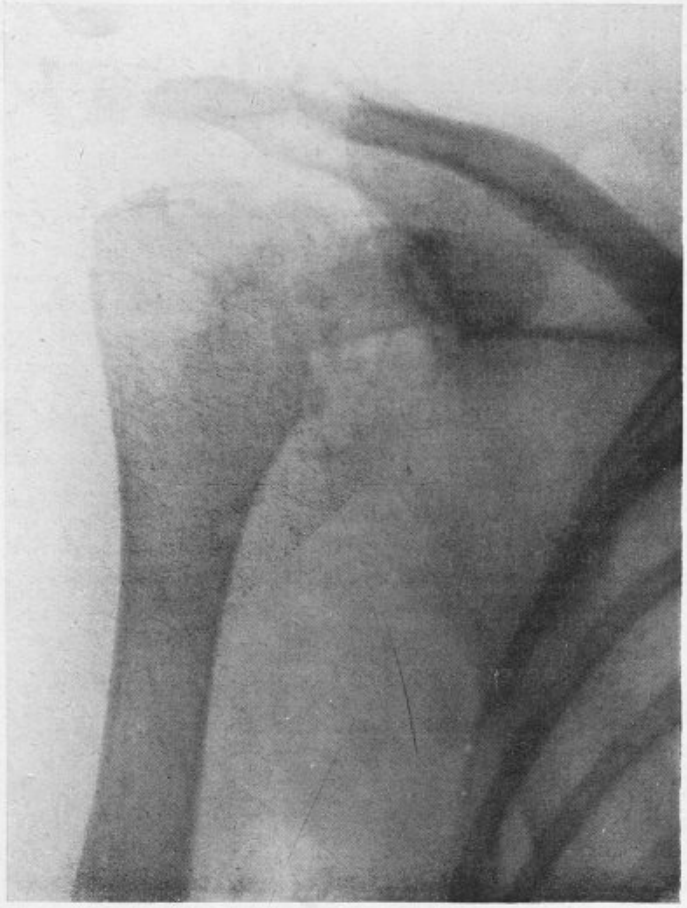

Fig. 1. — Radiographie en avril 1929.

scapulalgie que je connaisse est celle de M. Déga, rapportée par M. Nové-Josserand à la Société de Chirurgie de Lyon, le 16 mai 1929.

M. Déga a employé le procédé suivant : découverte du bord axillaire de l'omoplate, taillé sur ce bord d'un pont osseux que l'on fait basculer en dehors et s'agrafer dans une encoche taillée dans le col chirurgical de l'humérus.

Au bout de quatre mois et demi, ankylose complète, mais par la suite apparition d'un gros abcès sous-deltoïdien.

M. Nové-Josserand, tout en reconnaissant que l'arthrodèse a eu sur l'arthrite une action favorable, en particulier une recalcification rapide, trouve le procédé d'exécution difficile et ne voit pas d'avantage sur la résection.

Le procédé que je vous propose et que j'ai exécuté avant qu'ait paru

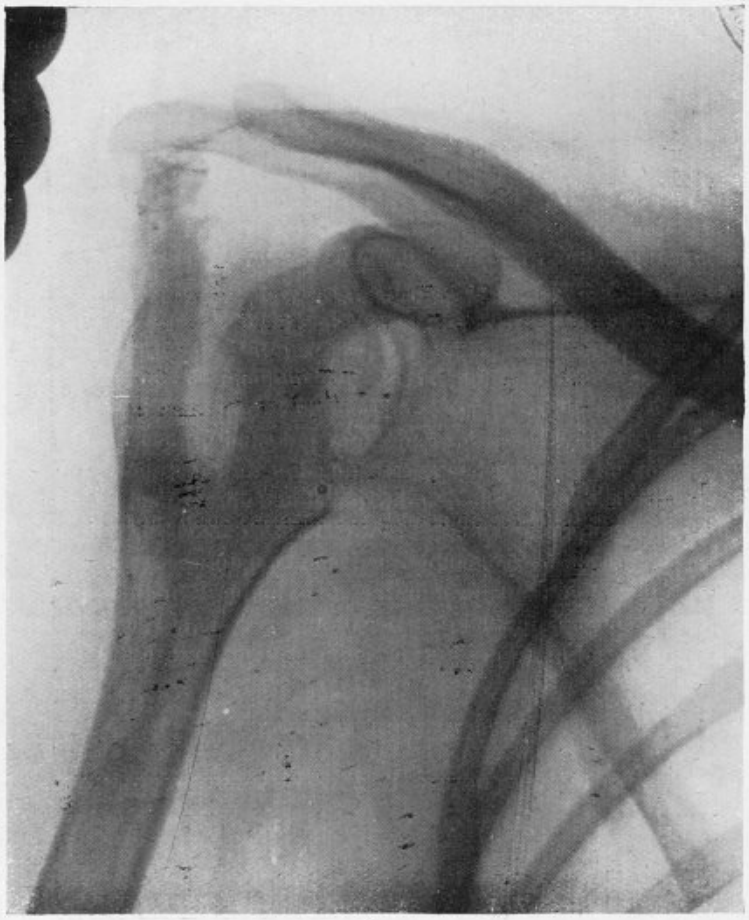

FIG. 2. — Radiographie en novembre 1929

l'observation de M. Déga est d'une simplicité d'exécution très grande; le résultat cherché, l'ankylose de l'épaule, a été obtenu, ainsi qu'une disparition immédiate des douleurs, recalcification du foyer. Accélération nette de l'état général.

Je crois donc qu'il est à retenir et trouvera son application de préférence à la résection, dans certains cas graves de scapulalgie.

Actinomycose faciale guérie par radiothérapie,

par M. **Paul Mathieu.**

Cette malade, aujourd'hui guérie, jeune fille de quinze ans, est entrée dans le service avec le diagnostic d'ostéophlegmon de la région maxillaire inférieure gauche, diagnostic clinique que semblait justifier une lésion dentaire assez ancienne (trois mois), l'existence d'un abcès chaud collé sur la branche horizontale du maxillaire inférieur à gauche, et l'ouverture de cet abcès d'où s'écoula du pus à staphylocoque d'après l'examen du frottis. La tuméfaction ne diminua pas après l'incision qui, d'ailleurs, ne conduisait pas sur l'os. Dans les jours suivants l'œdème diffusa dans la région temporale où des petits abcès sous-cutanés multiples apparurent, et quelques-uns donnèrent du pus séreux. A ce moment, je songeais à la possibilité d'une actinomycose faciale; la localisation, l'évolution clinique me conduisaient à ce diagnostic. Le contrôle par le laboratoire fut difficile. On ne découvrit que très tardivement des grains jaunes caractéristiques. Le traitement ioduré institué énergiquement ne donna pas un résultat net. C'est alors que sur les conseils de Gougerot j'associai à la thérapeutique iodée la radiothérapie appliquée à Saint-Louis sous la direction de notre éminent collègue. La guérison fut rapidement obtenue (après 12 séances de radiothérapie).

L'intérêt de ce cas est double :

1° Au point de vue clinique la forme phlegmoneuse au début de l'actinomycose faciale n'est pas très fréquente. Elle doit être connue des chirurgiens;

2° Au point de vue thérapeutique, l'action au moins insuffisante de la médication iodée et surtout le rôle curateur de la radiothérapie.

A propos de l'action disséquante du bistouri à haute fréquence : cure radicale d'une rétraction de l'aponévrose palmaire,

par M. **Heitz-Boyer.**

Dans la discussion en cours sur les avantages et les indications du bistouri à haute fréquence, j'ai insisté sur l'action *disséquante* très particulière de ce moyen de section chirurgicale : j'ai eu d'ailleurs bien soin de la présenter comme un avantage secondaire, comme un moyen de faciliter seulement l'acte opératoire. Pour la mettre en évidence, j'ai donc utilisé le bistouri électrique dans une série d'opérations où il ne me paraissait pas indiqué d'une façon élective, mais où la dissection jouait un rôle prépon-

dérant. Je vous ai déjà rapporté un cas de torsion et plicature de l'urètre chez la femme, précédée nécessairement d'une dissection du périnée antérieur, pour laquelle le bistouri à haute fréquence avait vraiment facilité l'acte opératoire. Aujourd'hui, je vous présente un cas de rétraction de l'aponévrose palmaire datant de trente-cinq ans, avec flexion complète des trois derniers doigts, gênant de plus en plus le patient, au point que devant l'insuccès de toutes les thérapeutiques physiques ce patient ami me demanda de le débarrasser de cette infirmité. J'ai fait toute cette opération avec le bistouri à haute fréquence sous forme d'une aiguille très fine, presque une aiguille à épiler. J'ai pu réséquer facilement toute la partie malade en évitant les nerfs collatéraux; la réunion s'est bien effectuée et je vous le présente complètement guéri de son infirmité depuis six mois.

J'insiste encore sur ce que je ne propose nullement le bistouri électrique comme indiqué[1] pour ce genre d'opérations, j'ai voulu seulement vous montrer qu'avec lui on pouvait mener à bien les dissections les plus délicates.

1. Je n'ose pas dire que peut-être il y aurait une action de destruction cellulaire à distance, mais limitée, qui pourrait avoir son intérêt dans cette affection mystérieuse et souvent récidivant localement peut-être par un mécanisme de contamination.

Le Secrétaire annuel, M. F. M. CADENAT.

Paris. — Imprimerie de la Cour d'Appel, 1, rue Cassette. — 1929.

BULLETINS ET MÉMOIRES

DE LA SOCIÉTÉ NATIONALE DE CHIRURGIE

Séance du 4 décembre 1929.

Présidence de M. CUNÉO, *président.*

PROCÈS-VERBAL

La rédaction du procès-verbal de la précédente séance est mise aux voix et adoptée.

CORRESPONDANCE

La correspondance comprend :

1° Les journaux et publications périodiques de la semaine;

2° Des lettres de MM. FEREY et MATRY posant leur candidature aux places vacantes de correspondant national.

3° Un télégramme de M. CORYLOS envoyant à la Société ses condoléances à l'occasion du décès de M. LECÈNE.

4° Un travail de M. BOTREAU-ROUSSEL, correspondant national, intitulé : *Orchi-épididymite aiguë traumatique produite par contraction violente du crémaster.*

5° Un travail de M. COSTANTINI, correspondant national, intitulé : *Un appareil d'enseignement chirurgical : le scialyscope B. B. T. de Vérain.*

6° Un travail de M. COURTY, correspondant national, intitulé : *Au sujet de 4 cas d'occlusion intestinale traités par dérivation et injections intraveineuses de sérum salé hypertonique additionné de solucamphre.*

7° Un travail de M. PAPIN, correspondant national, intitulé : *Rétrécissement cicatriciel d'une bouche de gastro-entérostomie; gastro-pylorectomie secondaire.*

8° Un travail de M. TÉMOIN, correspondant national, intitulé : *Obstruction intestinale simulant une appendicite aiguë, due à un volumineux calcul biliaire enclavé au niveau de la valvule iléo-cæcale.*

9° Un travail de M. D'ALLAINES (de Paris) intitulé : *Coxalgie; arthrodèse extra-articulaire.*

M. SORREL, rapporteur.

10° Un travail de MM. LAURENT et QUERANGAL DES ESSARTS (Marine) intitulé : *Lymphangiome kystique du bras chez un adulte.*

M. MADIER, rapporteur.

11° Un travail de M. MATRY (de Fontainebleau) intitulé : *Volvulus d'un mégacôlon sigmoïde; détorsion, puis résection au cours d'une seconde crise.*

M. MICOUOT, rapporteur.

12° Un travail de M. ANDRÉ SICARD (de Paris) intitulé : *Un cas de maladie de Hoffa (prolifération d'origine traumatique du tissu graisseux sous-rotulien).*

M. MADIER, rapporteur.

13° Une lettre du Président de la Société de Pathologie comparée invitant les membres de la Société de Chirurgie à assister à la séance solennelle annuelle qui aura lieu le 10 décembre à l'Hôtel des Sociétés savantes.

A PROPOS DU PROCÈS-VERBAL

A propos d'une présentation de M. Lance : Arthrodèse extra-articulaire pour scapulalgie chez l'adulte,

par M. **E. Sorrel.**

Dans notre dernière séance, M. Lance nous a présenté une malade atteinte de scapulalgie chez laquelle il avait pratiqué une arthrodèse extra-articulaire par greffe.

Nous ne savons pas quel sera le résultat de cette intervention, car l'appareil plâtré, qui, depuis l'opération, avait immobilisé le membre, venait d'être enlevé le jour même. Nous n'en pouvons donc pas parler. Mais il me semble possible, par contre, puisque cette opération nous est proposée, d'émettre une opinion sur son principe. Or, il me paraît infiniment discutable.

Il a été jusqu'ici admis que, par des résections articulaires du membre supérieur, on pouvait obtenir *la guérison* des lésions tuberculeuses, tout *en conservant la mobilité*, et depuis Ollier, qui a plaidé si éloquemment cette juste cause, les faits se sont accumulés si nombreux entre tant de mains différentes qu'il n'est vraiment pas possible d'élever là-dessus le moindre doute.

Une arthrodèse extra-articulaire qui, comme son nom l'indique, a comme but l'*ankylose* de l'articulation, va donc à l'encontre des principes admis jusqu'à ce jour.

Peut-on penser alors que cette opération, qui n'est qu'une opération palliative destinée seulement à immobiliser l'article, assurera la guérison des lésions mieux que la résection? Je ne crois pas qu'on puisse le soutenir.

Dira-t-on alors que les résections articulaires au niveau du membre supérieur sont des opérations d'une gravité telle que, malgré l'infériorité des arthrodèses, elles doivent leur céder le pas? Non, car ce sont des opérations essentiellement bénignes.

Est-ce alors parce que ces opérations sont à tel point délicates et difficiles qu'elles ne peuvent être menées à bien que par de rares chirurgiens et qu'il faille s'efforcer de trouver des opérations qui soient à la portée d'un plus grand nombre? Évidemment, les résections demandent quelque entraînement, mais je ne suis pas bien certain que les arthrodèses n'en demandent pas quelque peu, et, de toutes façons, la raison ne saurait être valable.

Certes, lorsque le but que l'on cherche à atteindre dans le traitement d'une arthrite tuberculeuse est l'ankylose, et que ce but ne peut pas être atteint par une résection, les arthrodèses peuvent nous rendre de très grands services. C'est ce qui se produit pour la coxalgie qui est d'ailleurs, à mon avis, la seule localisation articulaire pour laquelle l'arthrodèse ait des indications certaines. Mais, quand il s'agit d'*arthrites du membre supérieur*, je ne vois pas pourquoi on chercherait à remplacer les résections qui ont donné depuis longtemps, et continuent à donner, des résultats admirables par des arthrodèses qui ne peuvent que donner des résultats fort inférieurs sans qu'on puisse inscrire à leur actif aucun avantage réel.

Obstruction intestinale simulant une appendicite aiguë, due à un volumineux calcul biliaire enclavé au niveau de la valvule iléo-cæcale,

par M. **Témoin** (de Bourges).

Venant de lire les observations de M. Morice, de Caen, présentées par notre collègue Auvray, je me suis rappelé avoir opéré, en 1922, une malade dont l'observation ressemble à celles du Dr Morice. Je l'ai retrouvée et la voici.

Une femme, Mme J. L..., soixante-deux ans, est prise subitement de violentes douleurs dans la fosse iliaque droite, bientôt suivies de vomissements, de ballonnement abdominal. Vomissements d'abord alimentaires, puis bilieux, et qui, dès le lendemain, étaient fécaloïdes. La localisation de la douleur, les phénomènes péritonitiques firent penser à une appendicite aiguë suivie de perforation et de péritonite généralisées. La malade ne semblant pas transportable, je suis appelé pour l'opérer sur place. Je ne puis, après examen, que confirmer

le diagnostic qui avait été fait, tous les symptômes semblant bien être ceux de l'appendicite suraiguë et la douleur restant nettement surtout localisée à droite à la palpation. Le péritoine ouvert, je fus surpris de ne voir s'écouler par la plaie aucun liquide purulent, de ne sentir aucune odeur. Les anses étaient très dilatées et je cherchai l'appendice. Sous le doigt, je sentis une masse dure que j'attirai au dehors et je vis qu'il s'agissait d'un corps étranger, dur, plus gros qu'une noix, et qui était fixé au niveau de la valvule iléo-cæcale, à l'extrémité de l'iléus. Je ne pus le mobiliser et, pour éviter de déchirer les parois de l'intestin très distendu, je fis une incision sur le calcul et très facilement je le fis sortir de l'intestin, après avoir, au préalable, placé sur l'iléon une pince à mors souples pour éviter l'inondation du champ opératoire par le contenu de l'intestin. Il s'agissait, comme dans les observations de M. Morice, d'un calcul biliaire volumineux.

L'intestin suturé, l'incision abdominale fut refermée et les suites furent normales. Chose intéressante : la malade n'avait jamais eu de coliques hépatiques et n'avait jamais souffert auparavant.

C'est donc une observation de plus à ajouter à celles qui ont été présentées à la Société de Chirurgie dans la séance du 23 novembre dernier.

RAPPORTS

Fracture de Monteggia ouverte, associée à une fracture de l'extrémité inférieure du radius (à gauche)

et

Fracture du scaphoïde droit avec énucléation complète du semi-lunaire ; déplacement considérable du fragment supérieur du scaphoïde et du semi-lunaire sur le même blessé,

par M. **Jean Paul Grinda**, interne des hôpitaux.

Rapport de M. Albert Mouchet.

M. Jean-Paul Grinda, interne des hôpitaux, nous a adressé une observation fort intéressante de lésions traumatiques complexes des deux membres supérieurs chez le même blessé.

M. Ferdinand, vingt-huit ans, entre d'urgence le 30 septembre 1929, à Lariboisière, dans le service de M. le professeur Cunéo, après une chute de plusieurs mètres de hauteur. Le blessé présente des lésions multiples.

A l'avant-bras gauche, on note : 1° une *fracture ouverte du cubitus*, à l'union du tiers supérieur et du tiers moyen, avec embrochement cutané par

une épine osseuse; 2° un gonflement, remontant au-dessus du coude, avec une saillie très nette, dure, arrondie, douloureuse, au-dessous des muscles épicondyliens. Il y a diminution du diamètre transversal du coude et

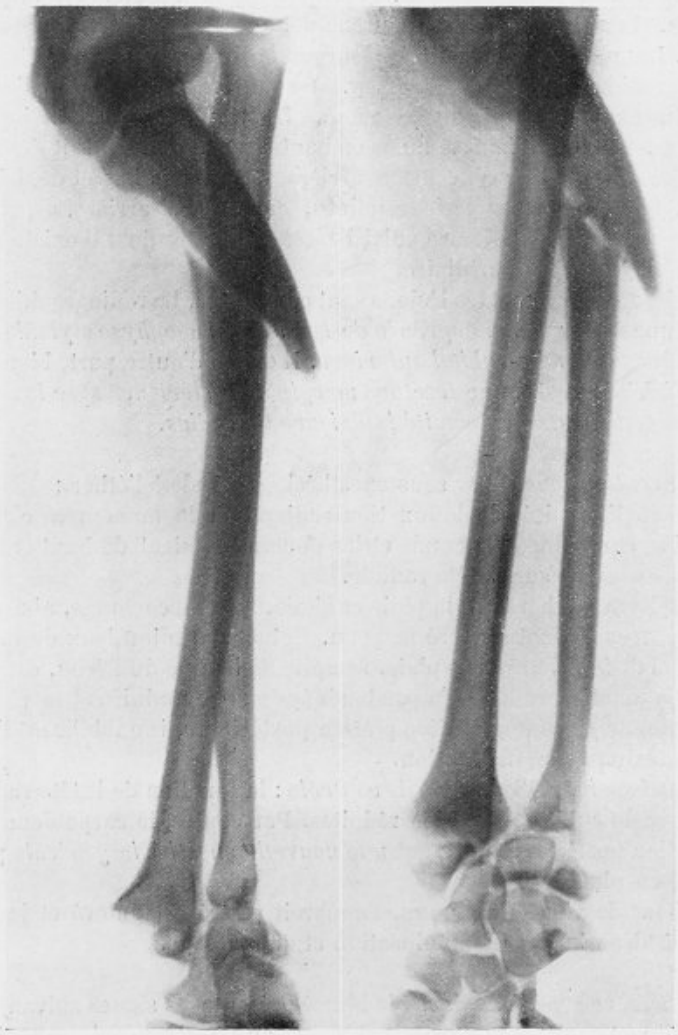

FIG. 1.

augmentation du diamètre antéro-postérieur. A la face postérieure, au-dessous de l'épicondyle, une dépression anormale confirme le diagnostic de *fracture du cubitus associée à une luxation de l'extrémité supérieure du radius.*

Le poignet gauche est globuleux et déformé. L'examen de profil montre

une déformation en dos de fourchette carpien. Vu par la face dorsale, pas de déformation en baïonnette : l'axe de la main prolonge l'axe de l'avant-bras. Sur la face palmaire, saillie marquée de l'extrémité inférieure du radius. Le diamètre transversal et le diamètre antéro-postérieur du poignet sont augmentés. A la palpation, l'obliquité de la ligne bi-styloïdienne est normale. Il existe un point douloureux net à la base de l'apophyse styloïde radiale. Les mouvements sont douloureux et limités.

Une radiographie d'urgence (fig. 1) confirme et précise le diagnostic de fracture de Monteggia associée à une fracture de l'extrémité inférieure du radius. La tête radiale est luxée en haut et en avant. Le trait de fracture du cubitus est oblique d'avant en arrière, de haut en bas et de dehors en dedans. Le fragment supérieur pointu, déplacé en arrière, a perforé la peau. Le fragment inférieur a suivi l'ascension du radius. Il existe en plus un petit fragment intermédiaire.

Au niveau du poignet les lésions sont complexes. La radiographie de face montre une *fracture non engrénée de la base de l'apophyse styloïde radiale et un diastasis radio-cubital inférieur*. Il existe d'autre part, bien visible sur le cliché de profil, une *fracture marginale postérieure avec luxation du carpe en arrière de l'extrémité inférieure du radius*.

Intervention immédiate sous anesthésie générale à l'éther :

1° Réduction aisée de la luxation radiale par la manœuvre classique. Les mains empaument le coude et les pouces appuient de haut en bas et d'arrière en avant sur la tête radiale.

2° Excision des bords de la plaie cubitale. A la pince gouge, abrasion de l'épine osseuse ayant perforé la peau. Epluchage minutieux de la plaie. Réduction de la fracture. La plaie, remplie de baume du Pérou, est pansée à plat. La luxation radiale n'a pas tendance à se reproduire et la réduction est maintenue par une gouttière plâtrée postérieure, immobilisant l'avant-bras en flexion et en supination.

Le lendemain, radiographie de contrôle : la luxation de la tête radiale et la fracture du cubitus sont bien réduites. Par contre, le carpe demeure en subluxation postérieure et il faut *une nouvelle anesthésie générale* pour le remettre en place.

Au bout de vingt-cinq jours, l'appareil plâtré est enlevé et le blessé soumis à des séances de mobilisation et de massage.

Au *membre supérieur droit*, le blessé présente les signes suivants :

Le poignet droit est ramassé, globuleux, augmenté d'épaisseur, diminué de hauteur. La main est *figée*, en flexion légère, dans une attitude invariable.

A la palpation la ligne bi-styloïdienne a conservé son obliquité. Pas de point douloureux radial. La dépression normale entre les styloïdes et la base des métacarpiens correspondants est comblée. Sur la face dorsale du carpe il existe un point douloureux net dans la tabatière anatomique et l'on trouve *sur la face antérieure du poignet deux saillies anormales* : l'une externe, fixe, douloureuse sur la face antérieure du radius, au-dessous et

en dehors du relief tendineux du grand palmaire; l'autre interne, au-dessus de la précédente, est en dedans du petit palmaire.

L'impotence du poignet est complète. La main ne peut ni se fléchir, ni s'étendre. L'extension des doigts est impossible et leur flexion limitée. Le diagnostic de déplacement du semi-lunaire et de fracture du scaphoïde s'impose.

Il reste à rechercher les troubles par compression nerveuse. Ces

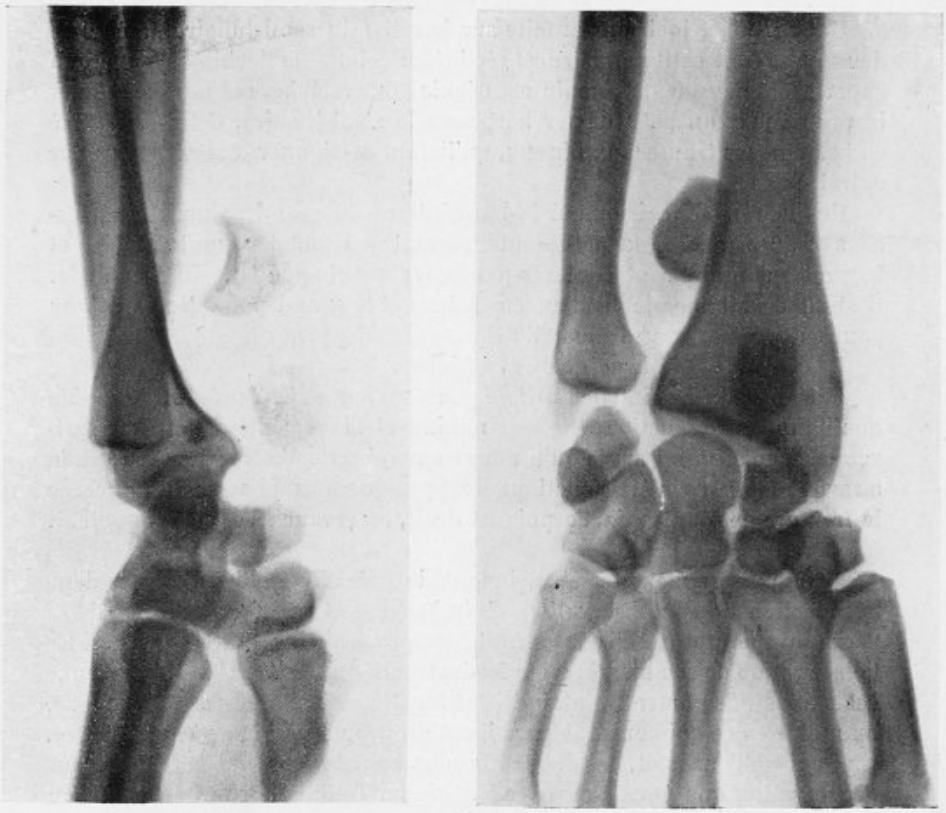

Fig. 2.

troubles sont légers. Seul l'interrogatoire apprend l'existence de quelques fourmillements et de quelques douleurs dans le domaine du médian.

A la radiographie (fig. 2) on constate une *énucléation complète du semi-lunaire* remarquable par l'étendue du déplacement de cet os. La face inférieure, concave, du lunaire a pivoté en avant, elle regarde l'espace interosseux; la face supérieure, radiale, regarde directement en avant. La corne postérieure du lunaire est en haut, à 4 centimètres au-dessus de sa place normale.

La fracture du scaphoïde, à trait transversal, siège à la partie moyenne

de cet os, au col; elle est du type classique : le fragment inférieur, déplacé en arrière, a suivi la tête du grand os ; le fragment supérieur a accompagné le semi-lunaire en avant et en haut et se projette au-dessus du bord inférieur du radius.

La réduction de la luxation du semi-lunaire et de la fracture du scaphoïde semble impossible en raison du déplacement considérable des os.

Leur exérèse s'impose; elle est pratiquée sous l'anesthésie locale à la novocaïne.

Une première incision est faite sur le relief du semi-lunaire, fixé entre deux doigts. Le petit palmaire est récliné en dehors, le fléchisseur commun superficiel en dedans. La main est fléchie pour relâcher ses muscles. Dans la profondeur un petit davier harponne le semi-lunaire. Celui-ci est fixé en bas par des trousseaux fibreux, qu'il faut sectionner aux ciseaux pour extraire l'os.

Une deuxième incision sur le bord interne du grand palmaire, au-dessous et au dehors de la précédente, permet de constater que le médian et le grand palmaire sont soulevés par le fragment supérieur du scaphoïde. Il suffit de récliner le médian en dedans et le grand palmaire en dehors pour enlever l'os sans difficulté.

Dès le lendemain le poignet est mobilisé.

La valeur du résultat définitif ne peut être jugée dès à présent. Il semble que l'impotence fonctionnelle sera minime et l'incapacité définitive relativement peu élevée. Depuis qu'il nous a envoyé cette observation, M Grinda a revu le blessé ; son état fonctionnel est presque normal en ce qui concerne la fracture de Monteggia. Le poignet droit, en revanche, est très impotent.

Je ne puis que féliciter M. Grinda de la précision qu'il a apportée dans la rédaction de son observation, de la justesse et de la promptitude de sa décision opératoire. Mais je regrette un peu qu'il nous ait livré aussi tôt l'observation de son blessé; il eût été instructif pour nous de connaître à une échéance suffisamment lointaine l'état fonctionnel de ce blessé si complexe, au moins en ce qui concerne le poignet droit, qui sera long à se remettre.

Quoi qu'il en soit, des détails du plus haut intérêt sont à retenir dans l'observation que nous a envoyée M. Grinda. Tout d'abord la *réunion chez un même sujet de lésions traumatiques aussi diverses* : une fracture de Monteggia avec fracture complexe de l'extrémité inférieure du radius à gauche, une énucléation complète du semi-lunaire avec fracture du scaphoïde à droite.

En outre, chacune des lésions traumatiques, en particulier, sort ici de la banalité.

La fracture de Monteggia était *ouverte*; c'est une chose rare : Perrin, dans sa thèse, n'en signale que 14 cas sur 109, dont 3 dus à l'embrochement de la peau par la tête du radius. Ici la perforation de la peau était causée par le fragment supérieur du cubitus.

De plus le *fragment supérieur du cubitus* — au lieu d'être déplacé en avant, comme il l'est presque toujours, était déplacé *en arrière*.

Enfin cette fracture de Monteggia était associée à une *fracture de l'extrémité inférieure du radius*.

On a vu le radius fracturé au niveau de la diaphyse ; Juvara en a présenté un cas ici même en mai 1928 et j'ai observé en 1927 un cas semblable qui a été publié dans la thèse récente de mon interne Coudrain [1].

Dans l'observation de M. Grinda, il s'agit d'une *fracture de l'extrémité inférieure du radius*, *complexe*, puisqu'il y avait fracture à la base de l'apophyse styloïde et fracture marginale postérieure ayant entraîné une luxation en arrière du carpe. Ce sont là des détails vraiment exceptionnels.

J'attire enfin l'attention sur la présence au membre supérieur droit d'une *énucléation complète* du semi-lunaire ; cela veut dire que non seulement le lunaire est énucléé, mais encore qu'il est complètement retourné, non plus à 90 ou à 180°, comme il l'est ordinairement, mais à 270°, sa face inférieure tournée en arrière regardant le radius, sa face dorsale tournée en avant sous les téguments, sa corne antérieure est devenue inférieure et sa corne postérieure est devenue supérieure, déplacée très haut, à 4 centimètres au-dessus de sa situation normale.

Cette énucléation complète est très rare, surtout avec le déplacement considérable en haut que l'os a subi ici. En 1908, Feron (de Laval) avait présenté à notre Société un cas analogue qui fut rapporté par M. Pierre Delbet [2].

Je rappelle à cette occasion que dans ces cas d'*énucléation complète* le lunaire a conservé encore des fibres d'attache avec le radius par sa corne antérieure ; il a gardé, comme disait ici Jacob en 1921, un « fil à la patte ». Quand ce fil est rompu, il y a ce qu'on a appelé *énucléation totale* ; c'est l'épithète employée par Courty (de Lille), mais il me semble que la différence entre complète et totale n'est pas facile à saisir ou du moins à retenir ; j'aimerais mieux dire ÉNUCLÉATION LIBRE : ce terme de libre indiquerait que le semi-lunaire a perdu toute attache avec le radius.

Or, dans le cas d'*énucléation libre*, la situation du semi-lunaire n'est pas celle de l'énucléation complète ; cet os est généralement haut situé, mais il a le ventre (la face inférieure) en avant et la corne antérieure en haut ; il a quitté la loge radio-carpienne, non pas par un mouvement de rotation (qui, dans l'énucléation complète, est une rotation à 270°), mais par un mouvement de translation en masse, de glissement, qui lui permet la rupture du ligament radio-lunaire.

Un détail encore curieux, et que ne signale point M. Grinda, c'est que le *fragment supérieur du scaphoïde*, en remontant au-dessus du poignet comme le semi-lunaire, mais moins haut que lui, a subi un mouvement de

1. Contribution à l'étude des fractures de Monteggia par André Coudrain, *Th. doct.*, Paris, 1928 (Legrand éditeur) (obs. I).

2. Voir à ce sujet la *thèse de Delannoy* (doct., Lille, 1924). « De l'énucléation totale du semi-lunaire ». Elle renferme trois observations : une ancienne de Hurpy et Cerné (1904) qui manque de vérification opératoire ; une de Courty, rapportée par Jacob à la Société nationale de chirurgie en 1921, et une de Moulonguet présentée à la Société anatomique en novembre 1922.

rotation tout à fait *exceptionnel* en vertu duquel sa face supérieure d'articulation avec le radius est devenue inférieure et sa surface fracturée regarde directement en haut. Le fragment supérieur du scaphoïde a donc pivoté tout comme le lunaire.

A noter enfin avec M. Grinda que la compression du nerf médian, annoncée par des fourmillements dans le territoire de ce nerf, était due au soulèvement de ce nerf, non pas — comme c'est l'habitude — par le lunaire déplacé, mais bien par le fragment supérieur du scaphoïde.

Ainsi que vous le voyez, M. Grinda nous a apporté une observation vraiment rare et du plus grand intérêt.

Je vous propose, Messieurs, de le remercier et de publier son observation dans nos Bulletins.

Spondylite traumatique,

par M. **André Guillemin**, chirurgien des hôpitaux de Nancy.

Rapport de M. Albert Mouchet.

M. André Guillemin, chirurgien des hôpitaux de Nancy, vient de nous adresser trois intéressantes observations, calquées les unes sur les autres et qui répondent à l'allure caractéristique de la maladie de Kümmell-Verneuil.

Voici ces trois observations :

Observation I. — M..., vingt ans, mécanicien, sans aucun antécédent pathologique, a reçu sur la région lombaire une poulie de fonte pesant 20 kilogrammes. Projeté à terre, il peut se relever, mais doit tenir le lit pendant quinze jours avant de pouvoir reprendre son travail.

Pendant plusieurs mois (le blessé ne peut nous fixer avec précision, environ cinq mois, dit-il), il exerce son métier comme auparavant sans ressentir aucun phénomène douloureux dans la région traumatisée. Il fait du sport : course, bicyclette, etc.

Progressivement, surviennent, à l'occasion de mouvements, en particulier la flexion du corps en avant quand il se baisse, des douleurs accentuées surtout dans les régions lombaire, sacro-lombaire et fessière. Elles augmentent peu à peu à tel point que le blessé est obligé de quitter son travail. C'est à ce moment qu'il est hospitalisé, dix mois après son accident.

Le malade accuse des douleurs profondes dans la région sacro-lombaire et dans les deux régions ischiatiques, douleurs exagérées quand il reste longtemps assis ou à l'occasion de mouvements. Il n'éprouve pas d'irradiations dans les cuisses.

A l'inspection, on constate une très légère cyphose lombaire et une scoliose peu marquée à convexité droite ayant son sommet vers L4. Il existe une certaine rigidité vertébrale dans le segment lombaire.

Pas de douleur provoquée par la pression ou la percussion sur les apophyses épineuses ou dans les régions vertébrales.

Marche normale.

Les réflexes sont un peu vifs aux membres inférieurs, des deux côtés, sans clonus; Babinski en flexion.

Sensibilité normale.

L'examen radiographique montre un affaissement de L4. Non seulement sa hauteur totale est diminuée presque de moitié, mais elle présente encore une raréfaction osseuse nette visible surtout dans sa partie centrale et latéralement au niveau du bord supérieur. Le disque intervertébral sus et sous-jacent est intact. On ne voit pas de production osseuse.

L'histoire de la maladie, les constatations cliniques et radiographiques font poser le diagnostic de maladie de Kümmell-Verneuil. On met donc un corset plâtré au blessé qui se trouve très soulagé, en même temps qu'on lui fait suivre un traitement opothérapique et récalcifiant. Nous le revoyons au bout de quatre mois, une nouvelle radiographie est demandée. Elle montre un tassement du corps de L4 encore plus prononcé; sa hauteur est réduite des deux tiers et l'image radiographique ne montre plus une raréfaction osseuse, mais bien une condensation dans tout l'ensemble de la vertèbre.

Obs. II. — Mme Mi..., trente-trois ans, commerçante, est une femme bien portante, forte, qui ne se souvient pas d'avoir été malade. Depuis deux ans, elle se plaint de douleurs dans la région lombaire; quand elle est étendue elle ne souffre pas, mais dans la journée elle éprouve parfois après une période supportable des recrudescences douloureuses pénibles et c'est parce qu'elle se trouve dans une de ces phases qu'elle vient consulter.

Elle attribue ces douleurs à une chute qu'elle fit dans un escalier il y a trois ans : glissade sur le dos de toutes les marches d'un étage. Elle est restée quelques moments étourdie, elle a pu se relever, mais elle est remontée seule s'étendre; elle a tenu le lit deux jours, puis a repris ses occupations journalières. Au bout de quelques semaines, elle a recommencé à souffrir et depuis elle souffre sans discontinuer. A certains moments, elle ne peut pas faire d'auto, prendre le train; la marche, la moindre secousse déterminent des douleurs lombaires. Dans son magasin, à la fin d'une journée où elle est restée debout, ces symptômes sont plus accentués.

A l'examen, c'est une femme assez grasse chez laquelle l'ensellure lombaire est fortement atténuée. La percussion de la colonne vertébrale détermine une douleur sur l'apophyse épineuse de L2. Celle-ci n'est pas saillante, mais on note une scoliose à convexité droite dont le sommet répond à L2.

Les mouvements du tronc sont normaux, sans raideur ni rigidité segmentaire. La marche est normale également, mais la malade accuse une faiblesse des jambes; elle dit qu'elle ne se sent pas sûre en marchant et « trébuche » facilement, elle est même tombée à plusieurs reprises. Pas de douleurs dans les membres inférieurs. Pas de modifications des réflexes ni de troubles de la sensibilité.

La radiographie montre un aplatissement de L2 en forme de coin à sommet antérieur, sans irrégularité des surfaces supérieures et inférieures, ni des disques intervertébraux.

On fait porter à la malade un corset de cuir moulé. Elle s'en trouve très soulagée, mais comme elle était habituée à ne porter aucun corset elle le quitte après quelques jours : les douleurs reviennent. Dès qu'elle le remet, elle se trouve soutenue et ne souffre plus.

Obs. III. — L'ouvrier R..., trente-huit ans, terrassier, est pris sous un éboulement en creusant une fouille. Il est retiré par ses compagnons, se plaignant de douleurs dans la région dorso-lombaire. Aucune parésie des membres, pas de sang dans les urines, mais blessé shocké.

A l'examen de la colonne vertébrale, l'apophyse de L1 est douloureuse à la percussion; il y a de la raideur du segment dorso-lombaire; les mouvements de flexion, d'inclinaison latérale et de torsion sont douloureux.

La radiographie décèle une fracture du corps de L1, la vertèbre s'est télescopée dans le sens vertical.

Le blessé est maintenu un mois au lit, sur un matelas dur, couché à plat. Puis on lui met un corset plâtré qu'il porte pendant six mois. Il quitte l'hôpital après ce délai et reprend son travail, non sans éprouver une gêne dans la région atteinte. Huit mois plus tard, je le vois, souffrant de nouveau dans la région lombaire, « presque autant qu'après l'accident », dit-il.

Je constate une sensibilité plutôt qu'une douleur à la pression de la 1re apophyse épineuse lombaire. Il n'y a pas de saillie anormale. Les mouvements de flexion et d'extension forcées sont un peu limités et douloureux. La douleur est plus grande si, courbé en avant, le blessé essaye de soulever un fardeau pesant.

La radiographie montre la persistance des lésions constatées antérieurement : tassement de L1 avec pénétration du segment inférieur du corps vertébral dans le supérieur. Pas de déformation angulaire. Légère scoliose à concavité gauche.

Les trois observations de M. Guillemin présentent les trois stades évolutifs classiques de la maladie de Kümmell-Verneuil : Etienne Sorrel, en 1927, nous même en octobre 1928, à propos d'un rapport sur une observation de Ody (de Genève), Petridis en mai 1929, avons suffisamment insisté devant vous sur ces signes cliniques pour ne plus avoir à revenir sur ce point. Huet enfin, dans le numéro de juillet 1929 du *Journal de Chirurgie*, a écrit un mémoire sur les fractures méconnues des corps vertébraux.

Dans le deuxième cas de M. Guillemin, le traumatisme n'a pas été d'une violence considérable et, à première vue, on est surpris de rencontrer semblable lésion chez une femme de trente-trois ans ne présentant pas de fragilité osseuse particulière.

L'intervalle libre dans toutes ces observations a été respectivement de cinq mois, un an et huit mois. Sa durée n'est du reste en relation ni avec l'importance du traumatisme initial, ni avec la période d'immobilisation consécutive, qui a été dans les cas correspondants de quinze jours, deux jours et sept mois. Le malade qui souffrait le plus est le premier, celui chez lequel l'apparition des douleurs a été la plus précoce.

Sur ces trois malades, celui qui fait l'objet de l'observation I est le seul qui ait présenté une modification des réflexes ; sa lésion vertébrale est la plus bas située : 4e lombaire ; chez les autres, elle frappe L2 et L1. C'est la colonne lombaire qui est le plus fréquemment atteinte d'après Vivas. La malade de l'observation II, sans avoir de troubles de la réflectivité, accuse une faiblesse des jambes.

Nous n'avons noté de cyphose que dans les deux premiers cas ; encore, dans le deuxième, était-ce plutôt une disparition de l'ensellure lombaire. Par contre, il y avait chaque fois une scoliose légère.

Les trois malades ont été immobilisés dans un corset soit plâtré, soit en cuir moulé et armé, et s'en sont trouvés très soulagés.

On voit également sur les clichés du malade n° 1 une raréfaction osseuse accusée qui rappelle ces ostéoporoses si souvent observées par moi

au niveau du carpe, ou celles que Kienböck a signalées particulièrement à la suite des fractures du tarse, où les déformations sont d'autant plus marquées que ces os supportent le poids du corps. Chacun sait, en effet, combien longtemps reste douloureuse une fracture de l'astragale ou du calcanéum par exemple, même longtemps après sa consolidation, quand le pied n'est pas maintenu par une chaussure orthopédique.

Dans les trois cas de M. Guillemin, la radiographie montre qu'il y a eu fracture primitivement méconnue, ou bien reconnue mais insuffisamment immobilisée. Ils rentrent donc dans le type clinique décrit par Verneuil en 1892.

Est-ce à dire que la « maladie vertébrale post-traumatique » décrite par Kümmell soit toujours une fracture par tassement méconnue des corps vertébraux ? C'est possible, mais je ne puis que répéter — comme il y a un an — que ce point n'est pas définitivement établi. Et je persiste à croire que c'est *de l'emploi systématique, précoce et répété, de la radiographie ainsi que de son perfectionnement qu'il faut attendre la lumière définitive.*

La question est à l'ordre du jour du prochain Congrès de Chirurgie ; on peut espérer que quelque clarté surgira des rapports et des discussions.

Tout en regrettant que M. Guillemin n'ait pas pu nous adresser des radiographies de face et de profil de tous ses blessés, je vous propose de remercier M. Guillemin d'avoir apporté ses documents dans ce débat, et je vous demande de ne point oublier, en votant bientôt pour des membres correspondants, que M. Guillemin a déjà fourni à nos Bulletins un grand nombre de travaux intéressants.

Torsion de l'ovaire sain au cours de la grossesse.

par M. Jean **Murard** (Le Creusot).

Rapport de M. Auvray.

Le hasard a fait que M. Murard assistait le 8 mai 1929 à la séance de la Société de Chirurgie, où j'ai rapporté l'observation de M. Raymond Bernard sur un cas de torsion de l'ovaire sain au cours de la grossesse, et qu'au début du mois de juin il a eu à observer et à opérer un cas analogue. Ces cas sont exceptionnels, puisque, dans mon rapport, je n'avais pu réunir que sept cas publiés de torsion des annexes saines au cours de la grossesse ; à ces sept cas, M. Fiolle en a ajouté un huitième (Société de Chirurgie. 29 mai 1929). L'observation que rapporte M. Murard porterait donc le nombre des observations à 9. Mais en dehors de la rareté de ces faits, suffisante à légitimer leur publication, il a semblé à M. Murard que l'étude de leur diagnostic était intéressante, car, dans certaines conditions, ce diagnostic peut être fait ; c'est un point sur lequel insiste particulièrement M. Murard.

Voici d'abord son observation :

Mme B..., vingt-huit ans, présente des signes de grossesse. Les dernières règles datent du 10 février. Elle n'a jamais eu d'enfant auparavant. Elle était très bien portante, et son passé n'offre aucune particularité à retenir. Elle a été réglée pour la première fois à l'âge de douze ans et demi, et depuis est restée réglée régulièrement.

Brusquement, le 8 juin, en se levant, elle ressent une douleur assez vive au côté droit ; elle boit un peu de café qu'elle vomit aussitôt. La douleur augmente d'instant en instant, et devient très intense vers 8 heures. Dans la matinée, quelques vomissements glaireux, puis bilieux. Le médecin traitant la voit à midi ; il note un peu de météorisme et une douleur assez vive à la palpation ; il fait appliquer des compresses d'eau froide. qui soulagent un peu la malade.

Le deuxième jour, 9 juin, la douleur est un peu moins vive, mais continue et localisée au côté droit. Il y a arrêt des gaz, aucune selle depuis le début. Un premier lavement administré ce jour-là ne ressort qu'en petite quantité ; un deuxième lavement n'est pas rejeté. Il n'y a pas de température.

Le troisième jour, 10 juin, il n'y a aucun gaz depuis la veille ; la malade présente des vomissements fréquents, bilieux et assez copieux. On la transporte à la clinique avec le diagnostic d'occlusion.

A l'examen, l'abdomen est un peu météorisé. L'utérus, gravide de quatre mois, remonte presque à l'ombilic. Quand on palpe la fosse iliaque droite, on provoque une violente douleur, et la contracture, localisée en cette région, empêche de percevoir ce qui se passe dans la profondeur. Le reste de l'abdomen est légèrement sensible, mais contraste avec la douleur vive que provoque la palpation la plus légère du côté droit, entre l'épine iliaque et l'ombilic. Le toucher vaginal est légèrement douloureux, surtout à droite, mais ne permet de sentir aucune masse, ni dans le cul-de-sac, ni dans le Douglas.

La malade a vomi plusieurs fois dans le trajet du liquide bilieux. Le pouls est à 100, il n'y a pas de température. L'état général reste bon. On fait une large application de glace, qui amène une légère détente, et permet l'évacuation de quelques gaz dans la nuit suivante.

Le diagnostic est discuté assez attentivement. Il s'agit d'une occlusion paralytique, secondaire. La cause est dans la fosse iliaque droite. En raison de l'absence de température et du mode d'évolution des accidents, on élimine l'hypothèse d'une appendicite.

On porte le diagnostic de torsion. Mais il est difficile d'aller plus loin. S'agit-il de la torsion des annexes, ou bien de la torsion d'un petit kyste de l'ovaire ? Il est impossible d'en dire davantage.

L'opération est pratiquée le 11 juin, au quatrième jour des accidents. Anesthésie générale à l'éther, précédée d'injection sous-cutanée de morphine. Laparotomie médiane. On se rend compte que tout est limité à la fosse iliaque, et que le volume de l'utérus va gêner les manœuvres, et en même temps exposer à des pressions dangereuses pour la continuation de la grossesse. On referme donc la plaie d'incision, et on se reporte sur la fosse iliaque, où d'ailleurs l'anesthésie, par le relâchement de la paroi, permet de sentir une masse assez régulière, au niveau de laquelle on fait une incision de Jalaguier.

Il s'agit d'une torsion de l'ovaire droit. La trompe a conservé sa direction normale : en arrière et au-dessous d'elle, l'ovaire volumineux, noirâtre, semble appendu au ligament large comme un fruit sur sa tige. Il est tordu sur lui-même de gauche à droite, la détorsion permet de compter un tour et demi. Ligature du point d'implantation, embroché d'abord par un fil, et section. La trompe est laissée en place, la paroi est reconstituée soigneusement.

Suites opératoires : Le pouls reste rapide pendant dix jours. Au huitième jour, un petit crachement sanglant, sans point de côté ni fièvre ; ce crachement

reste unique. La température est normale. La malade peut quitter la clinique le vingtième jour. La grossesse n'est pas interrompue.

L'examen de l'ovaire enlevé montre un infarctus total de l'organe, qui, à la coupe, donne l'apparence d'un gros caillot sanguin. Le poids de l'ovaire est de 75 grammes. Un fragment est prélevé pour l'examen histologique, malheureusement la pièce a dû être égarée, et nous ne pouvons donner le résultat de cet examen.

Cette observation apporte, nous l'avons déjà dit, un fait nouveau qui porte à 9 les cas connus de torsion des annexes saines au cours de la grossesse, dont 3 intéressant l'ovaire seul (cas de Bernard, Fiolle et Murard). Mais dans l'observation Murard, si tout est en faveur d'une torsion de l'ovaire sain, il manque cependant la confirmation de l'examen histologique qui seul permet de dire que les annexes étaient indemnes.

Quoi qu'il en soit, cette observation permet à M. Murard d'aborder la question du *diagnostic* qu'il discute d'une façon toute particulière dans les commentaires dont il fait suivre son observation.

Quand la torsion survient tout au début de la grossesse, on conçoit que l'hypothèse de *grossesse extra-utérine* vienne immédiatement à l'esprit, or en pareil cas le diagnostic n'a jamais été fait.

Il n'en est pas de même, écrit M. Murard, quand la torsion survient au quatrième mois, comme dans son cas. La sensation d'une masse franchement iliaque, juxtaposée à un utérus manifestement gravide, mais indépendante de lui, d'apparition brusque et très douloureuse, accompagnée de réaction péritonéale, permet de préciser à peu près ce qui se passe. La première idée qui se présente, c'est l'*appendicite*. Dans son cas, il a éliminé ce diagnostic d'emblée, parce qu'il n'y avait aucune élévation de température, malgré l'importance des signes locaux, et que l'état général restait bon, le pouls tranquille, malgré l'intensité des douleurs et l'étendue de la contracture.

La brusquerie d'apparition des accidents, leur allure, évoquent le diagnostic d'une torsion. Mais il n'est guère possible de préciser davantage, car on peut observer la torsion des annexes en totalité, celle de l'ovaire seul, ou bien la torsion d'un kyste ovarien plus ou moins volumineux. M. Murard a dans son observation fait le diagnostic de torsion, mais, pour en préciser la nature, il lui a paru prudent de rester sur une sage réserve, d'autant que cette précision n'avait aucune conséquence pratique.

M. Murard estime que la torsion des annexes peut encore être confondue avec une autre sorte d'accidents pouvant survenir à la même époque de la grossesse, dont il a observé un certain nombre d'exemples. Ce sont des accidents assez brusques, survenant au niveau de *petits fibromes sous-péritonéaux*, qui, dans les premiers mois de la grossesse, deviennent douloureux et provoquent des réactions quelquefois assez vives, qui peuvent ressembler d'autant plus à une torsion que ces petits fibromes parfois pédiculés peuvent vraiment se tordre. Il a eu trois fois l'occasion d'intervenir pour des cas de ce genre, deux fois à droite, une fois à gauche. Dans ces trois cas, le tableau clinique était le même : douleur assez brusque,

état nauséeux, sans température, et perception d'un noyau utérin, extrêmement sensible au palper, situé sur l'utérus gravide, sous la paroi abdominale. Trois fois il est intervenu, en raison de la persistance de la douleur, malgré la glace et le repos au lit. Il a trouvé un fibrome sous-péritonéal apparemment unique. Deux fois, ce noyau était de la grosseur d'une grosse noix, sessile. Une fois, il a trouvé un noyau plus volumineux, comme une mandarine, s'implantant sur l'utérus par un point rétréci formant l'ébauche d'un pédicule, et lui donnant une certaine mobilité. Dans les trois cas, la myomectomie a été facile, et la grossesse a continué d'évoluer sans aucun incident après l'opération.

D'après M. Murard, ces cas présentent beaucoup d'analogie clinique avec la torsion de l'ovaire qu'il a observée. Cependant on peut les en distinguer par quelques points :

« 1° Les accidents sont d'apparition moins brusque, les symptômes douloureux plus discrets ;

« 2° La masse perçue est non pas latérale, latéro-utérine, mais antérieure, tandis que dans le cas de torsion ovarienne ou annexielle la masse perçue est située contre l'épine iliaque ;

« 3° La tuméfaction qu'on perçoit est beaucoup plus régulière, et limitée, tandis que la torsion s'accompagne d'une contracture plus large des muscles de la paroi qui empêche de bien préciser ce qui se trouve au-dessous, qui paraît plus étendu et plus diffus.

« Ces caractères distinctifs peuvent paraître des nuances, mais pour nous qui avons observé ces deux ordres de faits à quelques semaines les unes des autres il y a là des différences assez nettes. »

Je partage l'opinion de M. Murard et je pense que les complications des petits fibromes auxquelles il fait allusion peuvent être confondues avec les torsions annexielles.

Quant à la nature des lésions observées sur ces fibromes, il est possible qu'il s'agisse parfois, comme dans l'un des cas de M. Murard, de la torsion d'un petit fibrome. Mais dans les fibromes sessiles il me semble que la cause à incriminer est cette transformation du fibrome qui a été décrite sous le nom de microbiose aseptique, qui est rare et dont je n'ai pour ma part jamais observé qu'un seul cas.

Il est évident que cette étude clinique poursuivie par M. Murard est intéressante et il a grandement raison de chercher à préciser les signes qui peuvent permettre d'arriver au diagnostic des diverses affections que nous venons d'envisager. Mais pratiquement on peut dire que ces diverses affections relèvent d'une même thérapeutique qui est la laparotomie ; quelle que soit la cause des accidents douloureux observés (appendicite, salpingite, nécrobiose d'un fibrome, torsion annexielle) l'erreur de diagnostic ne sera pas préjudiciable au malade, puisque je pense que dans tous les cas envisagés la meilleure conduite à tenir est l'intervention.

En ce qui concerne la technique opératoire, j'estime comme M. Murard qu'il sera toujours préférable de se porter d'emblée sur la masse perceptible ; inciser sur la ligne médiane en cas de masse latérale nettement

perceptible, c'est s'exposer à des manipulations de l'utérus gravide qui peuvent avoir des conséquences fâcheuses pour la grossesse.

Je vous demande, Messieurs, de remercier M. Murard de nous avoir adressé cette observation rare et de vous souvenir, lors des élections qui auront lieu dans quelques semaines, qu'il nous a déjà envoyé plusieurs travaux intéressants.

M. J. **Okinczyc** : Le hasard a voulu que ce matin même on ait transporté dans mon service une malade pour des accidents aigus douloureux de l'abdomen. Un mot de son médecin précisait qu'elle avait été prise à 5 heures du matin de douleurs violentes dans la fosse iliaque droite, avec tendance *syncopale*, de nausées. La température à ce moment était de 35°9. Le médecin croyait devoir conclure à une appendicite possible. J'avoue que cette température, la tendance syncopale m'ont fait penser aussitôt à une grossesse ectopique rompue. Je vois la malade et je trouve, sans aucune défense de la paroi, un peu de sensibilité dans la fosse iliaque droite. Il n'y a pas de fièvre, pas d'aspect d'une hémorragie. Le toucher vaginal ne révèle pas de sensibilité particulière du Douglas, ni des culs-de-sac latéraux. Les dernières règles normales comme date et comme quantité sont terminées depuis huit jours,

J'interviens, à défaut d'autre précision, comme pour une appendicite. L'appendice paraît sain, mais au moment de l'extériorisation il sourd un peu de sang du pelvis. J'agrandis l'incision et découvrant les annexes je trouve à droite à l'extrémité du pavillon de la trompe une hydatide pédiculée de Morgagni, tordue sur son pédicule, noire et atélectasiée. Il y a un peu de sang noir épanché aux alentours, et c'est tout. Il semble donc bien que c'est la torsion de l'hydatide pédiculée qui a provoqué la douleur violente syncopale qui a amené cette malade à l'hôpital.

J'ai enlevé l'hydatide, après une exploration complète de l'utérus et des annexes du côté opposé.

M. **P. Moure** : Dans l'extirpation des fibromes compliquant la grossesse, il faut savoir adapter le siège de l'incision à chaque cas particulier, car l'incision médiane sous-ombilicale peut parfois ne donner aucun jour.

Chez une malade que j'ai dû opérer au cinquième mois d'une grossesse pour un gros fibrome latéro-utérin droit, j'ai dû pratiquer une incision transversale sous-costale droite comme pour une cholécystectomie. Cette incision m'a permis d'énucléer facilement le fibrome.

Quelques réflexions sur l'emploi du bistouri électrique,

par M. A. Guillemin.

Rapport de M. Heitz-Boyer.

Le rapport que j'ai à faire concerne une communication du Dr Guillemin, chirurgien des hôpitaux de Nancy, sur « quelques réflexions sur l'emploi du bistouri électrique » ; avant juillet dernier, notre collègue l'avait utilisé dans 14 cas.

Voici, *in extenso*, son travail :

« L'opinion que je puis avoir porte sur 14 cas opérés personnellement avec un appareil à ondes entretenues. Ils se décomposent de la façon suivante :

« 3 néoplasmes du sein.

« 3 adénomes du sein.

« 1 volumineux paquet de ganglions cervicaux.

« 1 néoplasme de la lèvre.

« 2 hémorroïdes.

« 1 tumeur néoplasique de l'oreille.

« 1 résection de prolapsus intestinal dans un anus artificiel.

« 2 cancroïdes de la face.

« Les uns ont été opérés sous anesthésie générale (seins, hémorroïdes); les autres (tumeur de l'oreille, adénomes du sein) sous anesthésie locale à la novocaïne : les malades n'ont absolument rien senti. D'autres enfin, tels les cancroïdes de la face, ont pu être enlevés sans anesthésie : avec une intensité de courant convenablement réglée cette ablation était réalisée sans douleur, mais, si on voulait l'élever, le patient accusait une sensation de piqûre.

« Au point de vue technique, j'ai utilisé soit une électrode en forme de bistouri, soit une aiguille, soit une pointe isolée. A l'usage, des particules de tissu carbonisé restent adhérentes à l'électrode. Celle-ci alors ne produit plus les effets désirés. Il est indispensable de l'avoir toujours propre. Ces déchets organiques sont du reste facilement enlevés en essuyant simplement l'électrode avec une compresse. Ils se produisent plus sur l'aiguille ou la pointe que sur la surface plus grande de la lame du bistouri.

« Le réglage de l'intensité employée a une importance considérable : trop faible, la section des tissus est mauvaise ou nulle; trop forte, le contact de l'électrode active détermine des phénomènes de carbonisation du tissu cellulo-graisseux et, au voisinage des nerfs, elle occasionne des contractions vives qui nécessitent, par exemple pour une amputation de sein, le maintien très énergique du bras par un aide.

« Une autre particularité du bistouri électrique, quelle que soit sa forme, est la facilité avec laquelle il sectionne les tissus, particularité

signalée par tous ceux qui s'en sont servis. Les premières fois qu'on l'utilise, on est quelque peu surpris de sentir les chairs « s'entr'ouvrir devant lui », comme le dit très justement Heitz-Boyer; on est obligé de surveiller sa progression pour qu'elle ne soit pas trop rapide au lieu de donner un effort pour couper comme avec le tranchant d'un bistouri.

« L'hémostase produite par le bistouri électrique (B. E.) est-elle satisfaisante? Pour les gros vaisseaux ou les vaisseaux moyens, elle est en général nulle ; pour les vaisseaux du tissu cellulaire sous-cutané, elle est au contraire bonne. Pour les petits vaisseaux il est nécessaire de les coaguler isolément, soit directement: le sang se coagule autour de l'électrode et annihile son effet, soit une pince : on entend alors un grésillement et on voit les tissus bouillonner au contact des mors de la pince. C'est ainsi que pour une amputation de sein j'ai utilisé en tout quatre pinces.

« La deuxième façon de procéder donne des résultats supérieurs à la première, car en utilisant le premier moyen on est obligé de revenir plusieurs fois sur le vaisseau.

« Je n'ai pas observé d'hémorragie secondaire.

« Il est indispensable, suivant la remarque de M. Gernez, d'avoir une pédale à pied pour l'ouverture et la fermeture du courant. L'opérateur devra s'en servir d'une façon réflexe, tout comme l'automobiliste agit sur la pédale du frein. A chaque instant il peut être nécessaire de couper le courant, l'opérateur peut ainsi le faire instantanément tandis que, s'il a recours à un aide, un certain délai est nécessaire et les conséquences peuvent en être sérieuses.

« Quels avantages y a-t-il à opérer à la haute fréquence? En dehors de l'action hémostatique, qui peut être particulièrement intéressante dans les parenchymes vasculaires, le bistouri électrique trouve son emploi, surtout — à mon avis — dans la chirurgie du cancer. Il réalise ce que Heitz-Boyer appelle le calfatage des lymphatiques, c'est-à-dire qu'il coagule et obstrue la lumière des vaisseaux lymphatiques et empêche de cette manière la migration des cellules cancéreuses.

« Après cet aperçu général sur la méthode, essayons d'étudier chaque série opératoire en particulier et de voir si cet agent nouveau, en dehors de ses avantages, ne présente pas d'inconvénients.

« Il semble qu'on ait intérêt à rapprocher autant que possible les points d'application des deux électrodes pour éviter l'emploi d'une intensité trop élevée.

« L'amputation du sein se fait avec une extrême facilité une fois les téguments sectionnés au bistouri. Là en particulier, il faut se méfier de cette particulière facilité de progression du bistouri électrique, car il est deux accidents opératoires qui pourraient arriver avant qu'on ait eu le temps d'arrêter la marche de l'instrument : la pénétration dans la plèvre et une échappée vers l'axillaire, car le bistouri électrique progresse très vite dans le tissu cellulaire.

« L'opération est moins longue que l'intervention sanglante; on économise, en effet, le temps employé à ligaturer les vaisseaux de petit calibre,

si nombreux, si difficiles à bien pincer et qui sont une cause si fréquente d'hématome.

« Que vaut la cicatrisation ? La cicatrice cutanée est en général bonne dans la plus grande partie de son étendue. Elle reste souple, sans pigmentation. Mais, deux fois, j'ai eu au-dessous des téguments un assez vaste décollement. Dans le premier cas, il s'agissait d'un volumineux cancer ulcéré et suintant et la suppuration observée peut être attribuée à l'infection de la lésion elle-même, malgré les précautions employées. Dans le deuxième cas, le développement a été moins vaste, cependant il y a eu une suppuration — moins abondante — nécessitant un drain au déclive pendant quelques jours, et cette malade dit avoir beaucoup souffert.

« J'ai eu l'occasion d'amputer un troisième sein, mais je me suis servi du bistouri électrique uniquement pour réaliser l'hémostase des petits vaisseaux. Les sections ont été faites au bistouri et les gros vaisseaux liés. Il me semble, sans que je sois en droit de rejeter le cas de suppuration observé sur le bistouri électrique, que ce soit là le procédé de choix.

« Mêmes remarques pour les adénomes du sein : l'un s'est cicatrisé normalement, le deuxième a légèrement suppuré et la suture de la plaie du troisième s'est désunie et les lèvres se sont écartées. Pas de douleurs notables. Dans le dernier cas, bien que la plaie soit étalée, elle avait bel aspect et les bourgeons n'étaient aucunement atones.

« Les ganglions du cou étaient suppurés et du pus s'était écoulé pendant leur ablation. Ils constituaient une masse du volume d'une mandarine dans la région sous-maxillaire gauche. J'ai été très surpris d'observer une cicatrisation *per primam* quoiqu'avec une cicatrice assez irrégulière, mais pas chéloïdienne, ni même dure.

« Le néoplasme de la lèvre m'a donné un très beau résultat, tant au point de vue esthétique qu'opératoire : épithélioma de la lèvre supérieure, près de la commissure, avec extension à la joue. La cicatrice est à peine visible, souple, malgré la grosse exérèse que j'ai dû y pratiquer. Il n'y a aucune rétraction cicatricielle.

« Très bons résultats également dans les cancroïdes de la face et l'épithélioma de l'oreille.

« Dans les hémorroïdes, le procédé m'a paru intéressant. Il est rapide. La plaie prend plus vite un bel aspect. Les douleurs sont moins vives et la cicatrisation n'est pas retardée, quelle que soit la technique suivie : dissection du paquet ou coagulation en masse.

« Ces quelques remarques ne sont que des impressions — trop peu nombreuses pour pouvoir juger la méthode — ; mais c'est en apportant chacun notre contribution — avec ses succès et ses échecs — à l'étude de cet agent nouveau que celui-ci pourra être mis au point et apprécié à sa valeur exacte. »

Ce travail, comme on le voit, porte uniquement sur la partie clinique de ce nouveau mode de section chirurgicale ; il n'indique quel appareil a été utilisé et mentionne seulement appareil à ondes entretenues ; d'autre part, il ne mentionne rien des réglages électriques, et ceci peut avoir un

intérêt maintenant que la haute fréquence commence à attirer l'attention des chirurgiens généraux et dont, sans doute, des observations de plus en plus nombreuses vont être rapportées. Or, l'intensité du courant, ses variations suivant les différents temps de l'opération, la rapidité de section, tous ces facteurs influent beaucoup sur les résultats, en particulier au point de vue de la cicatrisation; et dans les discussions qui seront certainement soulevées cette absence de renseignements électriques peut être un facteur d'erreur dans les appréciations portées. C'est un regret que j'ai déjà exprimé d'ailleurs souvent à propos des cas de chirurgie urologiqne, où j'utilise la haute fréquence depuis 1909, et où j'ai réclamé à de nombreuses reprises à la fois une terminologie exacte et des précisions sur le courant utilisé. On pourra objecter que le chirurgien va se trouver obligé de devenir un peu électricien ; mais je pense que oui, et que, pour bien utiliser, c'est-à-dire pour utiliser au maximum et avec les moindres inconvénients ce procédé nouveau de section, il faut que l'opérateur qui s'en sert sache les caractéristiques de l'agent qu'il emploie : la chose sera plus aisée pour les jeunes générations qui s'intéressent à la T. S. F. et savent ce que c'est que l'intensité, la tension, les périodes, les variations d'ondes, etc. Faute d'un minimum de précisions électriques, les controverses futures sur la valeur du bistouri électrique à haute fréquence risquent d'aboutir souvent à des conclusions négatives et même fausses.

Ce regret exprimé et qui n'a rien de personnel à notre confrère, son travail est très intéressant, et a le mérite d'avoir été le premier à faire l'objet d'un rapport à la Société de Chirurgie. Il comprend deux parties :

La première, d'ordre général, concerne les modalités communes à tous les cas, et particulièrement l'anesthésie, l'électrode employée, la facilité de section, l'hémostase obtenue.

Anesthésie. — Elle a été soit générale (j'objecterai à son emploi pour les hémorroïdes le fait que l'épidurale y fait merveille), soit locale; et même elle n'a pas été utilisée dans certains cas : Guillemin a pu opérer deux cancroïdes de cette dernière façon sans causer aucune souffrance; il insiste sur ce qu'il a pu agir ainsi grâce à « une intensité de courant convenablement réglée ». Il est certain que c'est un avantage des ondes entretenues de produire des effets minima que les ondes amorties, avec leur caractère explosif, brutal, sur lequel j'ai tant insisté dans toute une série de communications, ne permettaient pas jusqu'ici : nos coupes histologiques avec Champy ont bien montré la *limitation d'action* de ces nouveaux courants mis maintenant à notre disposition grâce aux appareils à lampes.

Électrodes. — Guillemin a utilisé les deux modèles que j'ai préconisés en forme ou de bistouri ou de pointe, celle-ci ayant d'ailleurs de plus en plus ma préférence. Mais je suis un peu inquiet de le voir parler de « particules de tissus carbonisés restant adhérentes à l'électrode ». Dans les parenchymes vasculaires ou les tissus très vascularisés, cela est inévitable; mais ailleurs cela ne se produit que *si on s'attarde trop avec l'électrode*. Certes, notre collègue a bien soin de confirmer ma remarque faite dès mes premiers essais, combien facilement le couteau progresse, trop rapidement

même parfois; mais, dans ces cas-là, il n'y a pas la moindre carbonisation, et il ne s'en produit dans les sections de la peau par exemple que si *inutilement* on progresse *trop lentement*, et cela le plus souvent d'ailleurs *parce qu'on appuie trop fortement l'électrode*, qu'on *l'engage trop dans les tissus* (et cela surtout avec celle en forme de bistouri) ; alors la section devient plus difficile, le bistouri s'attarde, des phénomènes thermiques notables interviennent, pouvant aller jusqu'à la carbonisation. Or, en pareil cas, on retombera en partie dans les inconvénients des ondes amorties et du couteau diathermique ; on aura de part et d'autre du bistouri électrique de larges nécroses, d'où plus de réunion par première intention, plus de cicatrice linéaire et aussi belle que celle du bistouri non électrique. Je ne saurais trop revenir sur ce point de technique, qui sera à la base de beaucoup d'insuccès de suture *per primam*, et à propos desquels on accusera à tort le principe du bistouri électrique.

Hémostase. — Guillemin confirme que pour « les gros vaisseaux ou les vaisseaux moyens, elle est en général nulle ». Oui, immédiatement : j'y ai également insisté, et il faut s'en féliciter, car le contraire impliquerait la production d'une coagulation en masse avec tous les inconvénients de l'ancien couteau diathermique. Mais, ensuite, avec un peu de patience, il aurait constaté cette hémostase que j'ai appelée secondaire, dont mes observations cliniques m'ont révélé l'existence et dont nous avons pu ensuite, avec Champy, montré histologiquement le mécanisme de production.

Reste la « coagulation sur pinces ». Ici je prendrai position à nouveau très nettement : je la crois certes élégante, très utile même dans certains cas, mais quelque peu dangereuse à généraliser. Alors qu'elle n'est en rien caractéristique du bistouri électrique récent non diathermique, le seul qui mérite vraiment son nom puisque seul il coupe vraiment chirurgicalement, alors que je l'obtenais aussi bien depuis vingt ans avec les ondes amorties, ce petit « à côté » de la méthode de la section électrique, cet avantage minime, sauf pour certaines opérations, risque de jeter le discrédit sur l'ensemble de la méthode. D'avance, on peut prédire qu'à votre Société ou dans d'autres on apportera des cas d'hémorragie secondaire, avec accidents graves, avec mort peut-être, qui ne dépendront en rien du bistouri électrique, et qui serviront à l'attaquer. N'en est-il pas ainsi pour le fameux cas rapporté ici par mon maître Lenormant et qui avait permis au regretté Lecène, avec son impétuosité habituelle, de jeter l'anathème sur ce procédé nouveau? Moure est venu le déclarer très catégoriquement : il avait dans ce cas hémostasié sur pince la radiale, je crois, et très franchement il a reconnu que peut-être sa coagulation n'avait pas été suffisante, d'où l'hémorragie secondaire qui a conduit à l'amputation. Je sais que cela ne l'a pas découragé, qu'il continue et avec des résultats impressionnants, faisant en tout et pour tout, je crois, deux ou quatre ligatures pour une hystérectomie pour fibrome. Je sais que d'autres jeunes collègues l'imitent et se félicitent comme lui de l'élégance du procédé et du temps gagné Comme protagoniste de la section électrique, je ne les suivrai pas, redoutant trop l'inévitable accident un jour ou l'autre, qui n'aura rien eu à faire avec l'acte

de section, qui est l'intéressant ou du moins le plus intéressant avec ces nouveaux courants[1]. Je ne souscris donc pas à l'emploi *par principe* de la coagulation sur pinces; je ne l'emploie que pour certains cas bien déterminés où il est irremplaçable ou difficilement remplaçable : en chirurgie urinaire par exemple, après les cystectomies très étendues, après la prostatectomie totale, où des artères notables peuvent saigner dans un fond difficilement accessible et où la ligature est très laborieuse ; dans notre cas de résection du poumon faite avec Baumgartner et présentée ici, la coagulation sur pinces de vaisseaux notables du hile a été très utile. Dans tous ces cas, et on peut en déduire d'autres semblables, la ligature sur fil est parfois très difficile, et on laissait alors des pinces à demeure : il vaut mieux en pareil cas coaguler sur celles-ci et les enlever; d'autre part, il s'agit d'opération sans réunion par première intention, avec large drainage, et où les nécroses de tissu ainsi escarrifié peuvent s'éliminer sans inconvénient.

On m'excusera d'avoir insisté aussi longuement sur ce point.

Hémorragie secondaire. — Guillemin n'en a pas observé. Je puis assurer de mon côté que le bistouri électrique ne m'en a pas donné. Le seul cas où j'ai constaté une hémorragie, c'est pour un cancer de la vessie où j'avais réséqué les deux tiers postérieurs, plus l'uretère droit, cas inopérable en réalité, car la paroi postérieure une fois réséquée atteignait l'épaisseur de 4 centimètres constatée par les assistants, avec envahissement étendu du péritoine : celui-ci présentait après l'opération une large brèche où l'intestin se montrait. Je posai un Mikulicz, non pas pour l'hémorragie qui était presque nulle, mais pour éviter l'infection péritonéale par l'urine. Ce dernier résultat fut obtenu, et l'opéré alla vraiment bien, restant sans température, 37°2, 37°4, sans réaction péritonéale, sans le moindre sang, si bien que le septième jour j'enlevai le contenu du sac, puis le lendemain et très aisément (j'ajouterai peut-être trop rapidement), je tirai sur le sac lui-même : celui-ci, enlevé, apparut immédiatement du sang en abondance, que je ne pus pas localiser, que je dus arrêter par un nouveau tamponnement; mais le malade fut très shocké, et malgré une transfusion de sang mourut vingt heures après. Le Mikulicz dans une vessie n'est certes pas recommandable[2], car il amène toujours de l'infection puisqu'il baigne dans l'urine qui souvent est infectée et qui dans ce cas était nettement purulente : en toute conscience j'estime que c'est mon décollement trop rapide, et trop brutal peut-être qui a ouvert les vaisseaux altérés de tissus profondément infectés.

La seconde partie du travail de Guillemin concerne l'examen de ses différents cas en particulier. Vous la lirez dans nos Bulletins, et j'y insisterai moins, comptant vous apporter bientôt ici l'appréciation des résultats

1. Ces nouveaux courants seraient même en principe moins favorables pour cette hémostase par coagulation que ceux à ondes amorties qui coagulent plus profondément.

2. Je ne vois pas pourtant ce qu'on pourrait faire d'autre dans un cas pareil, où la brèche péritonéale était tellement étendue qu'il était impossible de faire aucune suture cloisonnante; — peut-être, ne pas opérer?

que j'ai pu obtenir après plus d'une année de pratique du bistouri électrique. C'est en effet de ces résultats que pourront être déduites les indications du nouveau procédé, non plus par prévision mais par expérience cette fois. Ceux de Guillemin sont encourageants et pleins d'intérêt.

« La cicatrice cutanée, dit-il, est en général bonne... elle reste souple, sans pigmentation » ; c'est ce que j'avais constaté moi-même, et vous avez vu à la séance dernière mon beau résultat personnel en ce qui concerne l'acte chirurgical délicat d'une cure radicale de rétraction de l'aponévrose palmaire. Deux fois seulement il y a eu un assez vaste décollement sous-cutané, mais, dans un des deux, il s'agissait d'un vieux cancer ulcéré et suppurant. En revanche, pour des ganglions suppurés du cou, il a eu une réunion parfaite par première intention. De même, très beau résultat esthétique pour un cancer de la lèvre supérieure avec extension à la joue : « Cicatrice à peine visible, souple, malgré la grosse exérèse que j'ai dû pratiquer. Aucune rétraction cicatricielle ». Très bons résultats également dans les cancroïdes de la face et l'épithélioma de l'oreille.

Donc, dans cette chirurgie du *cancer*, résultat immédiat excellent; mais il faut attendre pour les résultats éloignés; il est certain que le bistouri électrique n'empêchera pas le développement du cancer s'il a dépassé les limites de l'incision; mais ce serait déjà beaucoup qu'il enlève toute chance d'essaimage du fait de la lame sectionnante ayant déjà traversé du tissu cancéreux. Je n'insiste pas aujourd'hui sur ce point, qui sera peut-être le plus délicat à trancher dans les controverses que soulèvera le bistouri à haute fréquence.

En ce qui concerne les *hémorroïdes*, dont il a traité ainsi deux cas, il conclut : « le procédé m'a paru intéressant, il est plus rapide..., les douleurs sont moins vives ». Pour cette application, je serai autrement enthousiaste que mon collègue : c'est en effet en 1911 que j'ai fait pour la première fois la cure radicale d'hémorroïdes par la haute fréquence, et c'est le premier cas qui ait été opéré ainsi. Cette technique m'a donné des résultats vraiment si différents de ceux de la chirurgie sanglante que je la crois nettement supérieure; et d'ailleurs M. Michon, à qui je l'avais montrée en 1919 pendant que je le remplaçais, l'a adoptée exclusivement, l'apprenant à tous ses élèves, tel Cadenat qui maintenant n'opère plus les hémorroïdes autrement. Où elle se montre vraiment supérieure, c'est dans ces gros paquets, quelquefois énormes, plus ou moins généralisés à l'anus, entraînant un degré de prolapsus du rectum souvent très accentué. Naturellement il faut agir avec prudence pour éviter le rétrécissement ultérieur; mais immédiatement, jamais d'infection, pas d'hémorragie si l'on prend certaines précautions, et surtout pas de douleurs post-opératoires. Je m'arrête sur ce sujet, car, maintenant que la haute fréquence prend droit de cité en chirurgie générale, je me crois autorisé, ce que je n'avais pas cru jusque-là, à vous apporter ma statistique, basée sur dix-huit ans d'expérience (car j'ai eu l'occasion d'en faire même pendant la guerre), et je vous exposerai la technique très variable à laquelle je suis arrivé pour les différents cas.

En résumé, je ne peux qu'approuver le travail de M. Guillemin et ses conclusions très sages, très mesurées. « Ces quelques remarques ne sont que des impressions, trop peu nombreuses pour pouvoir juger la méthode. Mais c'est en apportant chacun notre contribution, avec ses succès et ses échecs, à l'étude de cet agent nouveau que celui-ci pourra être mis au point et apprécié à sa valeur exacte ». C'est ce que je cherche à faire pour ma part depuis plusieurs mois à notre Société, à laquelle je vais présenter encore aujourd'hui un cas de résection presque totale de la vessie, pouvant se lever et marcher au dix-septième jour.

Je vous demande de remercier M. Guillemin de nous avoir adressé ce travail très intéressant, et de vous souvenir que ce n'est pas son seul titre à vos suffrages pour faire partie de cette Société comme membre correspondant.

M. Gernez : Je désire insister sur deux détails de technique :

1° J'ai remarqué dans les épithéliomas de la face opérés au bistouri électrique que l'infiltration des tissus par le liquide anesthésique ne me permettait pas une section aussi facile des tissus gorgés de liquide, et cela se conçoit aisément au point de vue électrique;

2° Il faut travailler avec la pointe; c'est en enfonçant trop profondément qu'on a sur l'électrode un dépôt de carbone et quand l'électrode est recouverte on n'a plus la même action du courant; cela se conçoit aussi aisément au point de vue électrique.

En somme, il ne faut pas employer le bistouri électrique comme un bistouri ordinaire. Il faut une éducation nouvelle.

Je n'insiste pas sur la coagulation sur pince, ou sur la coagulation sur la plaie en changeant le courant. Tout cela est connu depuis longtemps.

M. P. Moure : Je n'ai pas changé d'opinion depuis ma dernière communication. J'ai continué à faire usage de la pointe électrique au cours de nombreuses opérations. Je vous donnerai ultérieurement ma statistique complète. Je veux seulement soulever aujourd'hui deux points :

1° La coagulation sur pince des petits et des moyens vaisseaux me paraît une méthode absolument sûre. J'ai coagulé ainsi plus de mille vaisseaux au cours de nombreuses opérations aseptiques de chirurgie courante, telles que hernies, lipomes, curages ganglionnaires, appendicites, etc., et même de chirurgie septique, telles que l'exérèse de tumeurs cutanées avec tamponnement de la perte de substance. Depuis l'accident que j'ai eu à déplorer chez mon premier opéré, je n'ai jamais observé d'hémorragie secondaire. Mais il faut pour coaguler le vaisseau sain passer dans la pince un courant progressif en partant de 0 et lâcher la pince au premier grésillement. Dans les opérations de chirurgie viscérale, je crois plus prudent, pour le moment. de faire l'hémostase habituelle au catgut. Au cours des hystérectomies, je sectionne les pédicules et le col dans le but de voir si cette section coagulante supprimera les embolies. Mon expérience est encore insuffisante;

2° Je puis dire à mon ami Gernez que l'anesthésie locale ne gêne abso-

lument pas la section à la pointe électrique. Il suffit d'employer une pointe très fine et une forte intensité.

M. **Robert Monod** : Je me sers couramment du bistouri électrique — dans la chirurgie du cancer — notamment dans les larges évidements ganglionnaires du cou.

Il m'est arrivé à plusieurs reprises de curer entièrement les régions sous-maxillaires et carotidiennes, en ne mettant de ligature que sur l'artère faciale. Tous les autres vaisseaux sont coagulés, soit sur pince, soit par simple contact avec l'électrode en boule.

Jusqu'à présent je n'ai jamais observé d'hémorragie secondaire, et l'hémostase a été parfaite, ainsi que la cicatrisation.

Avant-hier, j'ai enlevé une récidive d'un cancer du maxillaire, survenue après cinq ans, et qui siégeait très en arrière au voisinage de l'amygdale.

Je n'ai pu mener à bien cette extirpation que j'ai pratiquée à travers la joue que grâce au bistouri électrique, et je ne me suis lancé dans cette opération que parce que je connaissais les avantages du bistouri électrique pour obtenir l'hémostase.

J'ai eu plusieurs fois l'occasion de recourir au bistouri électrique dans la chirurgie thoracique. Dans un cas d'abcès infiltré du poumon, en détruisant de proche en proche le tissu pulmonaire au bistouri électrique, je suis arrivé sur un pédicule important (l'artère avait le calibre d'une artère radiale) que j'ai pu hémostasier par coagulation sur pince. Le malade est actuellement guéri et n'a jamais présenté par la suite ni embolie, ni hémorragie secondaire.

Enfin, hier, j'ai pu mener à bout une thoracectomie avec taille d'un vaste lambeau dorsal et résection de 6 côtes, sans faire une seule ligature.

Tels sont les grands avantages que je trouve au bistouri électrique : facilité dans la section des tissus, rapidité et sécurité dans l'hémostase.

COMMUNICATIONS

Rétrécissement cicatriciel d'une bouche de gastro-entérostomie. Gastro-pylorectomie secondaire,

par M. **Félix Papin** (de Bordeaux), correspondant national.

Parmi les faits qu'on observe parfois de rétrécissement cicatriciel d'une bouche de gastro-entérostomie, le suivant m'a paru présenter un intérêt du fait de la reprise évolutive de l'ulcère primitif qu'a provoquée l'oblitération de la bouche et de l'indication technique qui en est résultée.

Un homme de soixante-deux ans, atteint d'une sténose ulcéreuse du pylore, est opéré le 18 juin 1927. Comme il s'agit d'un sujet très amaigri et fatigué, déshydraté, ayant une azotémie de 1 gr. 05, je fais l'opération la plus simple : à l'anesthésie locale à la butelline à 1 p. 400, gastro-entérostomie transmésocolique postérieure au bouton de Villard. Estomac très distendu. Guérison sans incident.

Les mois suivants, il mange, ne souffre plus, engraisse notablement.

Un an après, il se plaint de nouveau de lourdeur d'estomac et de douleurs. Une radioscopie, faite dans les premiers mois de 1929, montre une assez grande quantité de liquide à jeun, et après ingestion de baryte deux sens de contractions gastriques : les unes vers le pylore aboutissent à une évacuation fragmentaire ; les autres, en amont des précédentes et antipéristaltiques par rapport à elles, dessinent sur la grande courbure une petite expansion en doigt de gant qui correspond évidemment à la bouche de gastro-entérostomie, mais l'évacuation en ce point est incertaine. Cliniquement, il y a du clapotage à jeun et une douleur nette provoquée dans la région ombilicale.

Réintervention en avril 1929. Ce qui frappe d'abord c'est la rougeur et l'épaisseur de tout l'antre pylorique ; tandis qu'à la première opération il n'y avait qu'une induration discrète au niveau de l'anneau, actuellement tout l'antre est le siège d'une poussée de gastrite ulcéreuse manifeste et les lésions sont plus étendues et plus marquées qu'autrefois. La gastro-entérostomie est enfouie dans quelques adhérences mais sans présenter le bloc inflammatoire qui accompagne ordinairement les ulcères peptiques. Pour la vérifier, l'estomac est ouvert. On constate alors que la bouche de gastro-entérostomie *est extrêmement rétrécie*, au point d'admettre à peine la pointe d'une pince hémostatique de Péan ; mais *elle ne présente aucun ulcère peptique*, pas plus d'ailleurs que l'anse jéjunale. Dans ces conditions, étant donné les lésions de l'antre pylorique, je fais une pylorectomie qui enlève l'antre jusqu'à la bouche de gastro-entérostomie. Celle-ci, difficile à libérer dans les adhérences, reste en place et c'est la portion du jéjunum qui lui fait immédiatement suite qu'on amène en face de la tranche gastrique pour y implanter la partie inférieure de celle-ci. Guérison sans incident. La pièce réséquée montre un ulcère des dimensions presque d'une pièce de 50 centimes ; ses bords rouges et boursouflés et l'œdème avoisinant témoignent de la poussée inflammatoire actuelle.

Depuis la seconde intervention, l'état du malade est resté excellent ; pas de douleurs, évacuation gastrique parfaite, augmentation de poids de 9 kilogrammes.

L'intérêt de ces faits de rétrécissement cicatriciel simple de la bouche de gastro-entérostomie est de pouvoir prêter à confusion avec l'ulcère peptique, alors que, contrairement à ce qui se passe pour ce dernier, leur traitement chirurgical est simple et généralement facile. Ils sont du reste bien connus, particulièrement après la gastro-entérostomie au bouton dont ils constituent un inconvénient indiscutable. Il semble que ce soit Jaboulay[1] qui ait le premier attiré l'attention sur eux, suivi par Gayet[2], Delore[3], Leriche[4], Patel[5], etc. On sait que, alors que certains auteurs avaient pu penser que c'était le rétablissement de la perméabilité pylorique qui per-

1. Rétrécissement et oblitération des orifices de communication après les anastomoses viscérales. *Chir. des centres nerveux, des viscères et des membres*, 1902, p. 352.
2. *Revue de Chirurgie*, 1904, p. 475.
3. Delore et Leriche : *Revue de Chirurgie*, 1904.
4. Leriche : *Soc. nat. de Médecine de Lyon*, 11 janvier 1909.
5. Patel : *Lyon chirurgical*, t. I, 1914, p. 46.

mettait l'oblitération de la bouche, il fut bien démontré par M. Hartmann[1] que sur 44 observations publiées 4 seulement accompagnaient un pylore perméable et qu'il fallait donc en chercher la cause ailleurs, en particulier dans un ulcère peptique de la bouche. Delore[2], de son côté, a montré que, les ulcères peptiques mis à part, il s'agissait dans les cas que nous envisageons de véritables sténoses cicatricielles se faisant progressivement au niveau de la plaie, non ourlée de muqueuse, que laisse après sphacèle des tissus la chute du bouton, surtout s'il est appliqué sur un estomac tant soit peu enflammé. Des recherches expérimentales de Kopyloff[3] tendent à montrer à leur tour que l'absence de suture sur la muqueuse prédispose en effet au rétrécissement de la bouche. Si mon observation n'était qu'un exemple de plus de ces sténoses après la gastro-entérostomie au bouton — que je ne pratique qu'exceptionnellement et dans des cas très spéciaux, — il serait inutile de la rapporter.

Mais, en montrant, comme conséquence de l'oblitération de la bouche, *la reprise de l'évolution anatomique de l'ulcère*, elle me paraît un bel exemple de l'influence d'une bonne bouche de gastro-entérostomie sur un ulcère pylorique et a presque la valeur d'une expérience. L'oblitération de la bouche n'a pas seulement donné des accidents de sténose, mais l'ancien ulcus pylorique a subi à mesure qu'elle s'est produite une poussée évolutive nouvelle, témoignée à la seconde opération par son augmentation de volume et par la large zone de gastrite subaiguë qui l'entourait. Si je souligne ce fait, c'est qu'il ne semble pas qu'il en ait été habituellement ainsi dans les autres observations rapportées de sténose de la bouche et que c'est un point à considérer dans la thérapeutique chirurgicale à appliquer à ces cas. Une observation de Delore[4] montre, après un semblable rétrécissement d'une bouche de gastro-entérostomie (faite au bouton pour ulcus pylorique), la production d'un ulcère de la petite courbure qui n'existait pas lors de la première opération. Par contre, dans la plupart de ses observations rapportées en 1923[5], il ne semble pas que cette oblitération de la bouche ait eu d'influence sur l'état anatomique de l'ulcère, bien que s'étant produite très rapidement, et il est même précisé dans certaines que l'ulcère a diminué ou est imperceptible; aussi le procédé thérapeutique employé a pu être un *simple élargissement de la bouche* par un procédé (décrit par Delore) facile et rapide. Au contraire, en présence d'un ulcère qui prenait une nouvelle extension, coexistant avec le rétrécissement serré de la bouche, il était tout indiqué de pratiquer une *gastro-pylorectomie*.

Il faut donc distinguer dans ces cas de rétrécissement cicatriciel serré de la bouche de gastro-entérostomie — qui seront du reste d'observation de plus en plus exceptionnelle étant donné les techniques actuelles en chirurgie de l'ulcère, et dont l'intérêt est donc appelé à décroître — deux cas

1. Congrès de Chirurgie, New-York, 1914; et Hartmann : *Chirurgie de l'estomac*, Masson. édit. Paris, 1926, p. 181.
2. Delore, Michon et Pollosson : *Revue de Chirurgie*, 1924, p. 79.
3. Kopyloff : *Arch. f. klin. Chir.*, 25 juillet 1925, p. 568-589.
4. Delore, Loison et Creyssel : *Lyon medical*, t. I, 1925, p. 612.
5. Delore, Michon et Pollosson : *Revue de Chirurgie*, 1924, p. 79.

différents suivant que les accidents de sténose seront seuls ou qu'il s'y surajoutera une reprise dans l'évolution anatomique de l'ulcère primitif. Si pour les premiers le procédé d'élargissement de la bouche de Delore assure à peu de frais la guérison, dans la seconde éventualité il est indiqué de recourir à la gastro-pylorectomie secondaire. Et dans ce cas il suffit d'utiliser pour l'implantation gastrique l'anse jéjunale immédiatement sous-jacente à la gastro-entérostomie rétrécie tout en laissant cette dernière en place, puisqu'il n'existe pas d'ulcère peptique nécessitant sa résection et que celle-ci compliquerait forcément un peu l'acte opératoire.

Au sujet de quatre cas d'occlusion intestinale traitée par dérivation et injections intraveineuses de sérum salé hypertonique « additionné de solucamphre »,

par M. L. Courty,
Professeur à la Faculté libre de Lille,
Membre correspondant national.

Dans les deux observations d'occlusion intestinale traitée par injections de sérum salé hypertonique, que nous avons présentées le 12 décembre 1928 et le 24 avril 1929, nous avions employé une solution à 10 p. 100.

Dans trois cas sur les quatre que nous apportons aujourd'hui, nous avons utilisé une solution à 20 p. 100, afin d'injecter une plus grande quantité de sel sous un volume plus faible. D'autre part, pour éviter la multiplicité des piqûres que l'on fait à ces malades, nous avons eu l'idée de faire incorporer du *solucamphre* dans le sérum hypertonique, à la dose de 0 centigr. 50 par ampoule de 20 cent. cubes.

On a ainsi l'avantage, tout en supprimant un certain nombre de piqûres, d'obtenir une action plus rapide et plus efficace du produit tonicardiaque.

Nous avons donc fait préparer des ampoules de 20 cent. cubes de sérum hypertonique à 20 p. 100 additionné de 0,50 de solucamphre.

Nous venons d'employer ce mélange dans quelques cas dont voici les observations succinctes :

Observation I. — L..., soixante-huit ans.

Nous voyons ce malade pour la première fois le mercredi 9 octobre 1929, au début de l'après-midi : il est en pleine occlusion intestinale; depuis la veille, il a des vomissements fécaloïdes, son ventre est ballonné, sonore, il ne fait plus de gaz, la langue est sèche, le facies tiré, le pouls assez mal frappé.

Il se plaignait de douleurs abdominales depuis six mois; une radiographie, faite il y a un mois, avait localisé une sténose sur le côlon descendant.

Nous le faisons transporter d'urgence à la clinique Sainte-Camille où nous l'opérons, le soir vers 17 h. 30, avec l'assistance de son médecin traitant, le Dr Leclair, de Wambrechies et de M. Berthelot, interne : anus cæcal, à l'anesthésie locale; ouverture immédiate qui donne issue à une grande quantité de matières fécales liquides.

Ce malade qui est âgé, très amaigri, déshydraté, nous donne de sérieuses inquiétudes, il n'urine presque pas depuis la veille.

Dans la nuit qui suit l'intervention, du 9 au 10 octobre, on fait : sérum physiologique 1 litre et huile camphrée toutes les trois heures.

Le 10 octobre, au matin, prise de sang qui donne :

Chlorurémie	5 gr. 40
Chlorémie (procédé de Laudat)	3 gr. 28

(Analyse pratiquée par M. Paget, chef du laboratoire de chimie à la Faculté, auquel nous devons également les analyses suivantes.)

On pratique vers midi une injection de 20 cent. cubes de sérum salé hypertonique à 20 p. 100, solucamphré; on continue en outre le sérum physiologique et le malade qui ne vomit plus commence à boire. Dans l'après-midi, le pouls est meilleur.

Le 11 octobre : nouvelle injection de sérum salé, hypertonique et camphré.

Le 12, le malade va mieux, l'anus fonctionne abondamment, on cesse le sérum hypertonique, la langue est humide, le pouls bien frappé.

Le 13, violent point de côté à la base droite, dyspnée, la langue est redevenue sèche, pouls rapide. Ce malade qui a soixante-huit ans nous paraît perdu.

On applique la médication usitée en pareil cas (ventouses, tonicardiaques, boissons chaudes, etc.), et l'on refait en outre une troisième injection de sérum salé hypertonique et camphré.

Le 14, prise de sang :

Chlorurémie	5 gr. 62
Chlorémie	3 gr. 57
Urée	0 gr. 44

Le 15 octobre, les phénomènes pulmonaires s'amendent, le malade va mieux.

Il quitte la clinique vingt jours après l'intervention, en bon état.

Obs. II. — Tr..., soixante-cinq ans, est amené le 11 octobre à la clinique Sainte-Camille par le Dr Pétillon pour occlusion intestinale aiguë; en effet, ce malade ne fait plus de gaz depuis quelques jours et il a, depuis la veille, des vomissements fécaloïdes.

L'état général est moins touché que dans la précédente observation; le ventre est ballonné, le pouls assez bien frappé, mais quelques intermittences. Le toucher rectal révèle à quelques centimètres de l'anus un gros cancer de l'ampoule, qui est certainement la cause de l'occlusion.

Intervention d'urgence à l'anesthésie locale : anus iliaque gauche, ouverture immédiate : issue de gaz et de matières.

Prise de sang :

Chlorurémie	5 gr. 43
Chlorémie	3 gr. 258
Urée	0 gr. 72

Dans l'après-midi, injection intraveineuse de 20 cent. cubes de la solution de sérum salé hypertonique avec solucamphre + sérum physiologique (1 litre).

Le lendemain 12 octobre, nouvelle injection intra-veineuse (même dose).

Le 14 octobre, l'examen de sang donne :

Chlorurémie	5 gr. 59
Chlorémie	3 gr. 354
Urée	0 gr. 591

L'état général s'améliore progressivement, l'anus iliaque fonctionne bien.

Le malade sort guéri le dix-septième jour.

Obs. III. — Mme D..., cinquante ans, est en état de subocclusion depuis une dizaine de jours.

Elle présente depuis plusieurs mois des troubles dyspeptiques et un syndrome de Konig.

Le 28 octobre 1929, elle n'a pas fait de gaz depuis quatre jours; elle a eu quelques vomissements au début de la crise actuelle qui remonte à dix jours, mais actuellement elle ne vomit plus; le ventre est très ballonné, on sent une tumeur dans le flanc *gauche*.

Le 29 octobre, incision sur la tumeur, c'est un énorme cancer du côlon transverse avec envahissement du grand épiploon et de la grande courbure de l'estomac; il y a un peu d'ascite. Anus au-dessus de l'obstacle.

Pendant les deux premiers jours, l'état général reste bon, l'anus fonctionne peu.

Mais trois jours après l'opération, le pouls devient moins bien frappé, le ventre reste ballonné, l'anus fonctionne mal.

On fait un dosage du chlorure qui donne :

Chlorurémie	5 gr. 63
Chlorémie	3 gr. 17
Urée	0 gr. 418

On fait dans la journée deux injections de sérum hypertonique à 10 p. 100 (20 cent. cubes) additionné de solucamphre.

Mais une congestion pulmonaire massive s'installe à droite; la malade meurt le huitième jour après l'opération.

Obs. IV. — Mme S..., trente-cinq ans, entre à l'hôpital de la Charité le 19 octobre 1929, pour occlusion intestinale.

Cette femme a été opérée en juillet 1928, pour cancer du col (hystérectomie totale).

Depuis sept mois, elle présente un syndrome de Konig.

Depuis huit jours, la situation est aggravée, elle ne fait plus de gaz, ne va plus à la selle et vomit tout ce qu'elle boit, les derniers vomissements étaient verdâtres, mais jamais fécaloïdes.

A l'examen, on note un ventre très ballonné, en obusier (pas de cadre colique), des anses se dessinent sur la peau; pouls bien frappé aux environs de 100, langue sèche.

Toucher : grosse masse de récidive pelvienne.

Une laparotomie pratiquée aussitôt sous anesthésie générale à l'éther permet de constater qu'une anse grêle est adhérente à la cicatrice péritonéale sur le plancher pelvien, mais elle est infiltrée par l'envahissement néoplasique : je la sépare péniblement du pelvis et je l'extériorise; fistulisation sur le grêle au-dessus de l'obstacle.

Le soir même, prise de sang; mais on pratique, avant de connaître le résultat du dosage, une injection de 20 cent. cubes de sérum hypertonique à 20 p. 100 solucamphré.

Le lendemain matin : pouls petit, pas de vomissement; nouvelle injection de 20 cent. cubes de sérum hypertonique solucamphré.

Amélioration rapide.

L'examen de sang prélevé avant les injections a donné :

Chlorurémie	5 gr. 85
Chlorémie	3 gr. 41
Urée	0 gr. 22

Ici, le taux des chlorures était normal. *L'amélioration ne peut donc pas être rapportée à la médication salée.*

Nous avons tenu néanmoins à vous présenter ces quatre observations parce qu'elles représentent les quatre cas d'occlusion que nous avons eu à opérer depuis notre communication du 24 avril dernier.

Comme on le voit, nous avons appliqué systématiquement le sérum hypertonique solucamphré, sans attendre le dosage des chlorures. Dans l'observation IV seulement, cette analyse nous a montré que le taux des chlorures n'était pas abaissé, la médication a donc été inutile dans ce cas, mais elle n'a eu aucun effet nocif et nous l'avons arrêtée aussitôt.

Dans l'observation III, il s'agissait d'un cas assez complexe : la malade était en subocclusion depuis dix jours ; l'intervention a permis de découvrir un volumineux cancer du côlon transverse adhérent à la grande courbure de l'estomac avec ascite. L'anus n'a jamais très bien fonctionné. Bref, la malade est décédée le huitième jour avec des signes d'hépatisation de la moitié du poumon droit ; je crois néanmoins qu'il faut mettre cette observation au passif de la méthode.

Par contre, les observations I et II nous paraissent intéressantes à souligner : ces 2 cas, opérés presque à la même époque, présentent une ressemblance singulière : ce sont deux vieillards, l'un de soixante-huit ans chez lequel la radiographie faite quelques semaines auparavant avait montré une sténose de l'anse sigmoïde ; l'autre, âgé de soixante-cinq ans, a un gros cancer du rectum ; tous les deux ont donc une occlusion basse avec un ventre très ballonné, tous les deux ont eu la veille de l'opération des *vomissements fécaloïdes* ; à leur arrivée à la clinique, ils ont le facies tiré, la langue sèche, les urines rares, le pouls petit, l'état général précaire.

Chez les deux, la dérivation intestinale fonctionne rapidement ; ils reçoivent néanmoins du sérum hypertonique additionné de solucamphre et ces deux malades guérissent.

Notons que, dans les deux cas, les dosages de chlorure dans le sang avaient montré un abaissement sensible.

En résumé, sur ces 4 cas, nous éliminons tout de suite l'observation IV où il n'y avait pas d'abaissement du taux des chlorures dans le sang et où, par conséquent, on ne peut attribuer la guérison de la malade à la médication salée ; sur les trois autres observations, nous avons eu 1 mort et 2 guérisons.

Sans pouvoir affirmer que les guérisons sont dues au sérum hypertonique, nous pensons néanmoins, étant donné ce que neuf ans de chirurgie d'urgence à l'hôpital de la Charité nous ont appris de la gravité de cas analogues, qu'il y a puissamment contribué.

Nous n'avons pas l'intention d'entrer ici dans la discussion du mode d'action de la médication salée.

Le très intéressant article de M. R. Denis (*Presse Médicale*, 23 novembre 1929) semble démontrer qu'il n'y aurait pas un rapport étroit entre la toxémie et l'hypochlorurémie.

Le mécanisme de cette hypochlorurémie reste encore à découvrir ; jusqu'à présent, nous sommes réduits à des hypothèses. Mais il est bien démontré que l'occlusion intestinale s'accompagne presque toujours

d'hypochlorurémie ; or, celle-ci paraît conditionner la plupart des accidents qui résultent de la stercorémie, puisqu'après la levée de l'obstacle, et malgré le bon fonctionnement de la dérivation, beaucoup de malades succombaient, qui nous paraissent guérir aujourd'hui par l'emploi du sérum salé hypertonique.

Nous pensons aussi que l'adjonction de solucamphre peut améliorer les résultats.

Comme toute thérapeutique, celle-ci comporte des échecs, elle a cependant une base expérimentale suffisamment solide pour qu'on soit en droit de continuer à l'appliquer.

Un appareil d'enseignement chirurgical : le Scialyscope B. B. T. de Verain,

par M. **Henri Costantini**, correspondant national.

Depuis que le côté opératoire de notre art a pris le développement que l'on connaît, on s'est préoccupé de rendre aisée pour les assistants la visibilité des gestes qui se succèdent au cours des opérations. Il faut bien l'avouer, jusqu'ici aucun procédé pratique n'avait vu le jour.

Lequel d'entre nous n'a conservé le souvenir de ses premières années d'études où, tenu respectueusement à distance de la table d'opérations et des instruments, nous apercevions les dos blancs des opérateurs qui faisaient dans une cavité souvent profonde un travail mystérieux et impossible à suivre ?

Et ne savons-nous pas tous que ce que nous avons appris nous le devons à ce fait d'avoir pu aider nos maîtres et, par conséquent, d'avoir vu de près comme eux-mêmes ?

Si maintenant, chirurgiens faits, nous rassemblons les souvenirs cueillis au cours de nos visites dans des hôpitaux de Paris, de province ou de l'étranger, nous sommes bien obligés de convenir que les plus fructueuses de ces visites furent celles faites dans les salles d'opérations où il y avait peu de monde et où l'opérateur nous permettait d'approcher et de voir de près comme lui-même.

Or, c'est là un privilège qui n'est pas compatible avec les nécessités de l'asepsie.

Qu'il s'agisse des chirurgiens étrangers qu'attire en groupes un congrès ou simplement des stagiaires de plus en plus nombreux de nos services de clinique, nous savons tous que leur présence dans la salle d'opérations compromet la sécurité de notre asepsie.

C'est ce qui explique ces gradins, ces barrières que nous interposons entre les spectateurs et nous.

C'est ce qui explique aussi ces vastes salles d'opérations surmontées à grands frais d'une verrière à travers laquelle on essaie de voir avec ou sans lunette d'approche.

C'est ce qui explique enfin pourquoi bien des chirurgiens, dont la salle d'opérations n'est pas organisée pour « recevoir », refusent d'opérer pendant les congrès alors qu'il serait si profitable à tous d'assister aux interventions dont ils ont la maitrise.

« Si tout le monde se met devant tout le monde, personne ne pourra plus rien voir », s'écriait au siècle dernier un opérateur autour duquel des succès retentissants attiraient une foule de chirurgiens désireux d'apprendre.

Cette préoccupation de montrer bien ce que nous faisons n'est donc pas

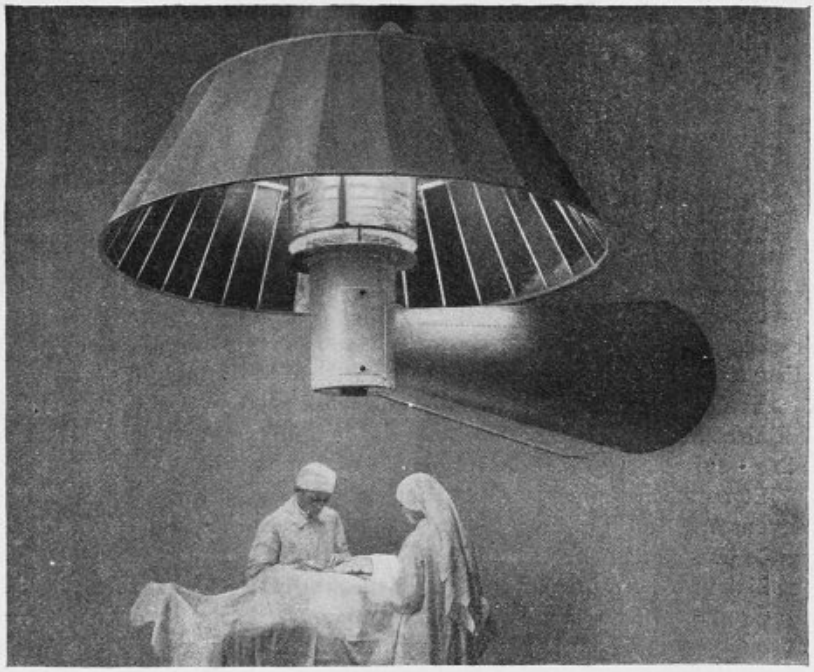

Fig. 1.

nouvelle. Elle nous hante à ce point que nous avons fait de louables efforts après Doyen pour utiliser le cinéma comme moyen d'enseignement.

Or, nous pouvons bien le dire aujourd'hui, le cinéma n'a rien donné d'important ni de sérieux.

Le prix des films est vraiment prohibitif pour un public aussi restreint que le nôtre et qui ne « paie pas ses places ».

Pour cette raison, sans doute, les films qu'on nous montre sont souvent mauvais.

Et puis la chirurgie se prête-t-elle à être enseignée ainsi?

La chirurgie c'est la vie même, faite d'événements imprévus et impré-

visibles. Il faudrait, pour établir un lot sérieux de films d'enseignement, filmer systématiquement toutes les opérations d'un service pendant plusieurs mois.

On parviendrait ainsi à sélectionner un groupe intéressant de films utiles. Or, c'est là une tâche financièrement impossible.

A supposer même qu'elle fût réalisable, on pourrait craindre de voir disparaître les films où quelque difficulté aurait imposé un geste inélégant à l'opérateur et ce serait peut-être là les films les plus instructifs.

Je ne cite que pour mémoire les dessins animés dont le pittoresque n'est



Fig. 2. — On aperçoit à gauche les opérateurs sous le Scialyscope, à droite la chambre de vision avec l'écran illuminé. La cloison de séparation est partiellement abattue pour permettre de voir le Scialyscope.

pas contestable, mais qui escamotent à plaisir les difficultés qui sont le lot quotidien de nos actes opératoires.

Voilà donc où nous en sommes.

Il faut avouer que ce n'est pas brillant.

Or une invention récente va bouleverser complètement nos habitudes d'enseignement en nous permettant de montrer à nos élèves et, s'il le faut, à un public de chirurgiens le détail de nos actes opératoires les plus compliqués.

Cette invention nous la devons à Verain. Verain n'est pas un nouveau venu parmi nous. Professeur de physique industrielle à l'Université d'Alger,

il est l'inventeur du Scialytique que nous connaissons tous et qui a si utilement complété l'outillage moderne de nos salles d'opérations.

Les nombreuses imitations plus ou moins heureuses qui ont vu le jour tant en France qu'à l'étranger en soulignent la valeur et l'utilité.

Or, c'est en partant du Scialytique que Verain, après plusieurs années d'études, a mis au point son épiscope qu'il a appelé Scialyscope, d'un nom peut-être impropre, mais qui a l'avantage d'être court et de rappeler l'origine de l'appareil.

Mieux, Verain l'appelle Scialyscope B. B. T. pour bien marquer la collaboration précieuse apportée par les Établissements Barbier, Bernard et Turenne qui, spécialisés dans la construction des phares, ont pu créer d'abord le Scialytique dont l'optique est précisément une lentille de phare, puis mettre au point le très bel appareil qu'est le « Scialyscope ».

On connaît les principes qui ont fait le succès du Scialytique.

La source lumineuse est enveloppée d'une lentille de Fresnel qui donne aux rayons une direction horizontale. Ces rayons se réfléchissent sur des miroirs trapézoïdaux qui tapissent à l'intérieur la périphérie d'une vaste coupole métallique. L'inclinaison de ces miroirs est telle que les rayons venus de tous côtés convergent vers le champ opératoire, lequel se trouve constamment éclairé. Sans entrer dans des détails techniques de physique nous pouvons dire que ces miroirs accolés ont été préférés au vaste miroir concave parce que le rendement au point de vue éclairage est infiniment meilleur qu'avec ce dernier [1].

Ces miroirs trapézoïdaux constituent donc avec la lentille de Fresnel les principales caractéristiques du Scialytique et en assurent la supériorité. Ils ont permis la construction du Scialyscope.

Dans ce dernier appareil les principes optiques qui ont présidé à la réalisation du Scialytique sont donc conservés.

Cependant la coupole est beaucoup plus vaste. Les photographies annexées à ce travail en donnent une juste idée. Son diamètre est de 2 mètres environ.

La source lumineuse a dû être aussi intensifiée. C'est une lampe de 4 kilowatts donnant environ 2.000 bougies. Cette lampe est entourée d'une lentille de Fresnel correspondant à un phare de quatrième catégorie. La grande difficulté était d'empêcher un trop important dégagement de chaleur, ce qui aurait incommodé l'opérateur au point de l'empêcher d'opérer.

On est parvenu à surmonter cet obstacle en entourant la lampe d'une gaine de verre de composition spéciale à base d'oxyde de fer. Ce verre a la propriété d'absorber les rayons infra-rouges et de ne laisser passer que les rayons lumineux refroidis.

Pour mieux assurer le chirurgien contre l'élévation de la température, les verres trapézoïdaux de réflexion sont de même composition, de sorte que les rayons lumineux arrivent refroidis sur le champ opératoire.

1. Costantini et Verain : Des principes modernes d'éclairage des salles d'opérations et du champ opératoire. *Revue de Chirurgie*, n° 8, 1928, p. 565.

Sur l'axe même de la coupole et au-dessous de l'optique de Fresnel se trouve le système de projection épiscopique. Il est composé d'un tube métallique capable de mouvements sur crémaillère pour la mise au point.

Dans ce tube de lunette se trouve un objectif. Les rayons après avoir traversé cet objectif aboutissent à un prisme pentagonal qui permet d'obtenir une image intégralement redressée. Cette image est reçue sur un écran transparent fixé dans la cloison d'une salle adjacente. Les rayons cheminent dans un vaste tube en tronc de cône dont la base est encastrée au pourtour de l'écran.

La chambre adjacente où est placé l'écran est la chambre de vision. C'est là que se tiennent les spectateurs, qui du même coup vident la salle d'opérations, laissant seuls le chirurgien et ses aides.

Le réglage se fait de la salle de vision. Il varie au cours de l'opération, suivant la profondeur où se passent les divers actes de l'intervention. Il peut être confié à un moniteur de démonstration.

L'écran a 1 mètre de diamètre.

L'image qui s'y trouve projetée est grossie linéairement trois fois. De telle manière qu'on peut affirmer qu'en s'approchant de l'écran on voit beaucoup mieux que l'opérateur lui-même et aussi bien à quelque distance.

L'image qui est redressée se présente avec des couleurs naturelles, car le verre teinté sélectionne les rayons et donne une lumière dont la composition spectrale la rapproche de la lumière du jour.

C'est le cinécolor. Mais quelle vivante projection que celle où rien n'a été préparé et qui donne, dans toute leur vérité, les détails des opérations de chaque jour avec leurs aisances comme leurs difficultés! Quel merveilleux instrument n'aurons-nous pas dans cet ingénieux dispositif, sans compter la sécurité de notre asepsie qui nous vaudra l'éloignement des spectateurs!

Une fois de plus il nous faut remercier Verain, l'ingénieux inventeur du Scialytique, dont la nouvelle réalisation est destinée à bouleverser les méthodes d'enseignement de la partie opératoire de notre art.

Orchi-épididymite aiguë traumatique produite par contraction violente du crémaster,

par M. **Botreau-Roussel**, membre correspondant national.

Depuis la communication de M. Ombrédanne[1] et celle de M. A. Mouchet[2], les observations d'orchi-épididymite aiguë non infectieuse se sont multipliées. L'intervention étant devenue la règle, nous avons appris que ces orchi-épididymites peuvent reconnaître pour cause, soit la torsion du testi-

1. Ombrédanne : Torsions testiculaires chez les enfants. *Bull. et Mém. de la Soc. nat. de Chir.*, 14 mai 1913.

2. A. Mouchet : Sur une variété d'orchite aiguë de l'enfance due à une torsion de l'hydatide de Morgagni. *Bull. et Mém. de la Soc. nat. de Chir.*, 11 avril 1923.

cule, soit celle de l'hydatide de Morgagni, soit même celle de débris wolfiens anormaux, comme l'ont montré les observations de M. Michel[1] et de MM. Solier et Huard[2].

J'ai eu l'occasion d'observer un syndrome d'orchi-épididymite aiguë absolument comparable aux précédents, où je n'ai trouvé ni torsion du testicule, ni torsion d'un débris wolfien, ni bien entendu d'infection, et où seule l'origine traumatique signalée par le malade — contraction violente du crémaster au cours d'efforts de vomissements — pouvait être retenue.

Un travail de M. Couteaud[3], rapporté le 26 novembre 1902 par Ch. Monod à la Société nationale de Chirurgie, invoquait déjà l'effort comme possible de certaines orchites. En 1907, Félizet[4] était revenu sur la question des orchites traumatiques, mais les orateurs qui avaient pris part aux discussions s'étaient, d'une façon générale, montrés peu favorables à cette dénomination d'orchite, voulant réserver ce terme aux affections de l'épididyme et du testicule causées par une infection le plus souvent urétrale, le traumatisme ou l'effort ne pouvant, selon eux, produire qu'un hématome. Cependant, comme le fait si justement remarquer M. Ombrédanne dans sa communication précitée, « je ne puis leur refuser cette « dénomination clinique d'orchites, puisqu'il y a rubor, calor, dolor et « tumor » et, j'ajouterai aussi, de la fièvre, ainsi que M. Mouchet et nous-même l'avons constaté.

Le zouave J... (Victor), âgé de vingt et un ans, faisait la traversée d'Alger à Marseille par un très gros temps et avait un fort mal de mer. Dans la nuit du 26 au 27 mars, au cours de violents efforts de vomissements, il ressentit brusquement une très vive douleur au testicule droit, comme s'il avait reçu un coup. Quelques heures après la partie commence à enfler et la douleur est si vive qu'il ne peut dormir. Le lendemain la douleur persiste, l'empêche de se lever; dans l'après-midi, le gonflement a augmenté, la fièvre apparaît, et il sent des battements dans le testicule.

Il entre dans mon service de l'hôpital Michel-Lévy le 28 mars dans la soirée et je le vois le lendemain matin.

Le malade a de la fièvre : 38°5. Le scrotum du côté droit est augmenté de volume, il est rouge, œdématié. La palpation est difficile, tant à cause de la douleur qu'elle provoque qu'à cause de la présence de liquide dans la vaginale empêchant de sentir nettement le testicule et l'épididyme qu'on ne peut différencier. Le cordon est gros et douloureux à la palpation. Le toucher rectal montre les deux vésicules séminales peut-être un peu plus grosses que normalement, surtout la droite. On pense d'abord à une orchite aiguë blennorragique, mais outre que le malade nie tout antécédent vénérien, on ne constate pas d'écoulement urétral, la pression tout le long du canal ne ramène rien au méat et l'épreuve des trois verres est également négative. Sujet robuste ne présentant absolument rien par ailleurs.

1. A. Michel : Orchite subaiguë de l'enfance par torsion de l'organe de Giraldès. Rapport de M. A. Mouchet. *Bull. et Mém. de la Soc. nat. de Chir.*, 26 octobre 1927.

2. L.-F. Solier et P. Huard : Orchite subaiguë par nécrobiose d'un « vas aberrans ». Rapport de M. A. Mouchet. *Bull. et Mém. de la Soc. nat de Chir.*, 22 mai 1929.

3. Couteaud : Orchite par effort. Rapport de Ch. Monod. *Bull. et Mém. de la Soc. nat. de Chir.*, 26 novembre 1902.

4. Félizet : Orchite traumatique. *Bull. et Mém. de la Soc. nat. de Chir.*, 5 juin 1907.

Le diagnostic reste en suspens entre une torsion du testicule, ou une torsion d'une des formations embryonnaires voisines, et on intervient le matin même sous rachianesthésie.

Les tuniques du scrotum sont infiltrées. Sitôt la vaginale incisée, il s'écoule environ 60 grammes de liquide séreux fortement teinté de sang, dont on prélève une partie pour un examen ultérieur. A la partie inférieure de la vaginale, on trouve un caillot hématique. Il n'y a pas de torsion du testicule. L'hydatide de Morgagni est normale, elle est, de même que le testicule, un peu rouge rosé. On ne trouve aucune formation embryonnaire anormale, mais l'épididyme présente à son pôle supérieur une ecchymose large comme une pièce de cinquante centimes, particulièrement marquée sur son versant externe. Tout l'épididyme est fortement augmenté de volume, le cordon est infiltré et le déférent lui-même paraît un peu gros.

On se contente d'enlever le caillot et on termine l'intervention par un retournement de la vaginale et une suture totale.

Les suites sont excellentes. Les douleurs ont disparu immédiatement après l'opération et n'ont plus reparu. La fièvre est définitivement tombée le lendemain. Le toucher rectal pratiqué quelques jours plus tard ne montrait rien d'anormal, et quand ce jeune homme a quitté l'hôpital le 13 avril 1929, soit seize jours après l'intervention, le testicule et l'épididyme droits n'étaient pas sensiblement plus gros qu'à gauche.

Le liquide prélevé à l'intervention s'est montré amicrobien tant à l'examen direct qu'à l'ensemencement qui est resté stérile. Le culot de centrifugation était exclusivement sanguin et ne présentait pas une polynucléose anormale. L'examen histologique du caillot a confirmé qu'il ne s'agissait que d'un caillot sanguin organisé.

Nous ne pensons pas que, chez notre malade, on puisse envisager l'hypothèse d'une torsion du testicule qui se serait réduite spontanément et dont nous n'aurions trouvé que des séquelles au moment de notre intervention. La réduction se serait accompagnée d'une sédation immédiate des symptômes aigus, au moins du symptôme douleur, ce qui n'est pas le cas. De plus, le siège de l'ecchymose à la partie supérieure et externe de l'épididyme ne cadre pas avec l'hypothèse d'une torsion réduite spontanément, tandis qu'elle correspond parfaitement au choc de cet organe violemment ramené à l'anneau par une contraction brusque du crémaster.

Les travaux de M. Ombrédanne et de M. Mouchet ont eu non seulement l'avantage de nous faire connaître un chapitre nouveau de la pathologie des organes génitaux de l'homme, mais encore de nous montrer les avantages de l'intervention précoce. « Dès que ce syndrome apparaît, dit « M. Mouchet, et ne peut être rapporté à une infection urétrale ou à une « maladie générale, il faut opérer. » La valeur de cette affirmation s'est vérifiée également chez notre malade. Bien que chez lui l'intervention ait seulement consisté à vider la vaginale des caillots et du liquide séro-hématique qu'elle contenait, il en a tiré le bénéfice immédiat de voir disparaître les douleurs et la fièvre, et le bénéfice lointain d'échapper à la pachyvaginalite qui aurait suivi l'organisation de ces caillots.

Maladie de Banti. Splénectomie. Guérison. Résultats éloignés.

par MM. **Bernard Desplas**, **André Cain** et **Edouard Peyre**.

Je désire vous soumettre l'observation suivante qui se rapproche de celle que le professeur Duval vous a communiquée dans une séance précédente.

M. G..., âgé de cinquante ans, présente depuis 1921 des troubles extrêmement vagues, marqués surtout par la lenteur des digestions et une sensation de pesanteur permanente dans l'hypocondre droit.

A partir de cette date, il a coutume d'aller chaque année faire une cure à Vichy. Ce n'est qu'en 1924 qu'on note l'augmentation de volume du foie. Les cures légères et prudentes sont bien tolérées et suivies d'une amélioration notable.

Aucun incident jusqu'en 1926, où, trois semaines après la cure et sans prodrome, survient une entérorragie de sang rouge considérable et suivie de syncope. Le malade très affaibli, malgré des épistaxis répétées pendant un mois, se remet peu à peu, mais en avril 1927, ayant fait une nouvelle cure à Vichy, il présente, après de violentes coliques, deux nouvelles entérorragies très abondantes, une quatrième hémorragie en septembre 1927.

Dans l'intervalle, en mai, un examen minutieux est pratiqué pour la première fois.

Le diagnostic de lésion mitrale est posé et le malade soumis au traitement digitalique.

A l'examen radioscopique, estomac hypertonique s'évacuant rapidement, sans lésions organiques.

Après lavement opaque on note un dolichosigmoïde.

Les selles ne contiennent pas de parasites.

La réaction de Bordet-Wassermann est négative.

Les urines sont normales, sauf le rapport azoturique et le coefficient d'imperfection uréogénique.

Traces d'urobiline.

G... accuse une faiblesse croissante et c'est dans ces conditions que nous sommes conduits à l'examiner pour la première fois en septembre 1927.

Nous sommes aussitôt frappés par sa pâleur blafarde. Les téguments sont blancs, mous, infiltrés, mais sans œdème marqué, les muqueuses sont décolorées. Il n'y a pas de subictère.

L'asthénie est extrême, d'autant plus frappante que le malade est un véritable colosse. Il s'essouffle rapidement au moindre effort, se tient debout avec peine.

Le pouls bat à 120; la tension est de 13-6.

Dans toute l'aire cardiaque et à tous les orifices les bruits du cœur sont remplacés par des souffles prolongés, doux et aspiratifs; on les entend dans les vaisseaux de la base du cou. Absence de frémissements au palper. Auscultation pulmonaire normale.

L'abdomen est souple, *sans ascite*, *sans circulation collatérale*, le cæcum n'est pas distendu.

Le foie déborde le rebord costal de deux travers de doigt, les deux lobes sont augmentés, il est dur, régulier, sans bosselures, ni sillons appréciables, il est indolore. La matité sur la ligne mamelonnaire mesure 17 centimètres. La vésicule n'est pas perçue.

La rate est très augmentée de volume, très dure et indolore, elle descend jusqu'au niveau de l'ombilic; son incisure est facilement sentie. Plus que dans la région sous-costale la rate est développée dans l hémithorax gauche, sa matité occupe la moitié externe de l'espace de Traube, elle remonte jusqu'à la 5e côte. Sur la ligne axillaire l'organe occupe une hauteur de 20 centimètres.

Il n'existe pas d'*adénopathies*.

Le reste de l'examen physique est négatif :

Absence d'hémorroïdes, *de purpura*.

Système nerveux normal.

L'examen *rectoscopique* montre une muqueuse pâle et normale, Aucune maladie antérieure. Le malade est sobre. Il n'a jamais quitté la France.

L'examen hématologique (4 septembre 1927) montre :

G. R.	2.150.700
G. B.	4.747
H. (Tallquist) p. 100	40
Valeur globulaire	0,84
Polyneutro	53,5
Polyéosino.	1
Polybaso	2,7
Lympho et moyens mono.	30,8
Grands mono.	6
Absence de formes anormales.	
Temps de coagulation, en minutes	5,45
Temps de saignement, en minutes.	17
Rétraction de caillot complète après, en minutes.	33,45
Résistance globulaire (hématies déplasmatisées) : H1 = 48, H2 = 42, H3 = 40.	

Le diagnostic de splénomégalie avec anémie est porté.

La formule sanguine permet d'écarter l'hypothèse d'une leucémie. Nous nterprétons comme souffles anémiques et inorganiques les souffles cardiaques multiples et nous écartons le diagnostic d'endocardite qui semble avoir été porté. La température d'ailleurs est normale.

Devant le degré d'anémie et l'atteinte de l'état général, nous préconisons une intervention rapide (splénectomie). Le développement surtout

thoracique de la rate, la corpulence du malade font prévoir de grandes difficultés.

L'hypertrophie du foie, bien que manquent les signes d'hypertension portale, nous fait craindre que nous soyons en présence d'une maladie de Banti, arrivée à la phase cirrhotique.

L'intervention est précédée de deux transfusions (Dr Peyre), chacune de 250 cent. cubes de sang citraté.

Les transfusions faites sans choc, sans incidents, ont une action remarquable : 1° sur l'asthénie ; 2° sur l'anémie.

a) Les souffles cardiaques disparaissent.

b) La formule sanguine s'améliore :

G. R.	4.200.000
G. B.	7.000
Polyneutro	66
Polyéosino	4
Monocytes	6
Mononucléaires	6
Lymphocytes	12
Azurophiles	6
Myélocytes	2

L'indication opératoire étant posée : la splénectomie comportait des aléas importants, étant donné l'état général du malade et, d'autre part, sa constitution physique.

G... est un homme très grand, très gros, très lourd, véritable colosse essoufflé, sa panse abdominale est volumineuse et il n'a pas de respiration abdominale.

Enlever une grosse rate abdominale chez un sujet maigre est une entreprise relativement aisée, mais l'extirpation d'une grosse rate thoracique chez un sujet gras pesant 100 kilogrammes à pannicule graisseux, épais, est un problème plus redoutable que celui que pose la chirurgie des voies biliaires chez les hommes gros, qui n'ont pas de respiration abdominale et par conséquent pas d'abaissement du diaphragme.

Il fut décidé qu'on opérerait G... sous anesthésie à l'éther, que le malade serait placé en décubitus latéral droit sur un billot, que l'incision d'attaque serait une incision oblique parallèle au rebord cartilagineux et que la rate enlevée on ferait à G... une transfusion sanguine.

Opération le 21 septembre 1927. En présence du Dr Cain et du Dr Peyre. Anesthésie à l'éther : Dr Moret.

Opérateur : Dr B. Desplas. Aide : Dr Lubin.

Le malade dort mal, respiration saccadée, menaces constantes d'asphyxie.

Incision oblique. — L'abdomen ouvert, on est sur le pôle inférieur de la rate, très hypertrophiée, il est adhérent par périsplénite à l'angle gauche du côlon, pédicule splénique étalé, très court, rate appliquée et adhérente

sur l'estomac. Enfin la face diaphragmatique de la rate et son pôle supérieur sont adhérents au diaphragme.

La rate ne bouge pas et ne s'abaisse pas au moment de l'inspiration. Une multitude de petits vaisseaux se mettent à saigner après les manœuvres très prudentes de l'exploration. L'adhérence de la rate à l'estomac interdit la pose d'un clan sur le pédicule.

On essaie d'extérioriser la rate, c'est impossible, sauf par manœuvre brutale, déchirant tout et provoquant une hémorragie qui peut être mortelle. L'obstacle essentiel est le bord inférieur du thorax.

On se décide à contre-cœur à réséquer la partie cartilagineuse des côtes inférieures, presque la totalité. On peut alors assez facilement décoller les adhérences spléniques, au diaphragme on atteint alors le pôle supérieur. On tente de basculer, rien ne vient. On provoque alors quelques inspirations profondes en faisant des tractions de la langue. On a la satisfaction de provoquer ainsi une véritable respiration abdominale. Une grande inspiration se produit, rapidement on en profite et on accouche le pôle supérieur. La rate est hors de l'abdomen, tout est simple : on place un clan sur le pédicule, on sectionne le pédicule, on pince les vaisseaux courts bien nommés, on détache le pôle inférieur de ses adhérences coliques.

Ligature du pédicule splénique par une ligature en chaine et par une double ligature passée. Les veines sont béantes, phlébitiques, à parois artérialisées. On lie les vaisseaux courts et quelques vaisseaux suintants, on assèche la plaie splénique. Un petit drain est placé. Reconstitution soigneuse de la paroi par suture péritonéale, musculaire aponévrotique et cutanée.

On a vérifié les ligatures, elles sont solides et serrent les vaisseaux à distance de la section.

Après l'extraction de la rate, le Dr Peyre a pratiqué, le malade étant sur la table d'opération, une transfusion de 250 cent. cubes de sang.

Suites opératoires. — Le soir le malade est en bon état, bon pouls, température 37°9.

Dès le lendemain, température 38°5, bon état général, pas d'infection au niveau de la plaie. Le troisième jour le drain est enlevé. Le huitième jour on enlève les fils, légère désunion et suppuration en rapport avec la section cartilagineuse. Développement d'une ostéo-chondrite subaiguë.

Le troisième jour, congestion pulmonaire, œdème des jambes, escarre fessière à évolution rapide. La température s'installe entre 38 et 39°. La congestion pulmonaire s'établit, l'escarre fessière s'organise, les œdèmes restent invincibles.

Mauvais état général.

Le 7 octobre 1927, une transfusion de 150 cent. cubes est faite. Choc intense. Amélioration dès le lendemain. Pas de signes hémorragiques, plus d'épistaxis, plus de mélæna.

Au bout de deux mois la température est normale, l'escarre fessière se comble, la congestion s'éteint, les œdèmes disparaissent. Il persiste une suppuration séreuse au niveau de la plaie, dont l'exploration conduit sur

les côtes sous-jacentes 7, 8, 9. De petits séquestres s'éliminent, on attend patiemment.

Et, en février, le malade étant en très bon état, on se décide à intervenir pour l'ostéo-chondrite. On réséque les fragments chondro-costaux infectés sur les 7e, 8e et 9e côtes.

Suture sans drainage. Evolution simple, fils enlevés le huitième jour.

Guérison rapide et complète.

Le malade quitte la clinique en très bon état, plaie cicatrisée, formule sanguine normale, sans œdème, escarre fessière cicatrisée en mars 1928.

* * *

Du point de vue technique chirurgicale, on doit retenir plusieurs points :

1° Si la chirurgie splénique est facile pour les rates abdominales et chez les sujets maigres, elle devient extrêmement pénible chez les sujets obèses à respiration thoracique.

Il y a là une analogie avec la chirurgie des voies biliaires qui sont toujours plus accessibles chez les femmes à ventre ptosé et à respiration abdominale que chez les hommes épais, musclés, à respiration thoracique.

2° L'extériorisation de la rate ne peut se faire que grâce à l'abaissement du bloc gastro-spléno-colique sous l'influence de l'inspiration forcée affaissant la coupole diaphragmatique.

3° Sans la résection du rebord cartilagineux j'ai la conviction que je n'aurais pu, dans ce cas, mener l'opération à bien.

4° Mais cette résection du rebord cartilagineux est une manœuvre qui complique singulièrement les suites post-opératoires, car le cartilage se défend mal, et dans ces interventions laborieuses avec vaste plaie cutanée, manœuvres complexes, le rebord cartilagineux sectionné s'infecte facilement.

Je signale que seul il s'est infecté, il n'y a pas eu de suppuration cutanée ou musculaire, mais seulement et d'emblée une réaction inflammatoire d'ostéo-chondrite.

5° Je signale l'apparition ultra-rapide et le développement massif d'une vaste escarre sacrée et ceci malgré toutes les précautions d'usage.

6° L'œdème des membres inférieurs, considérable, mou, indolore, blanc, sans albumine dans les urines, a duré plusieurs mois. Le régime déchloruré a été inefficace, on peut peut-être incriminer des phlébites profondes.

7° Il est absolument certain que l'ablation d'une rate gorgée de sang correspond à une saignée importante, pour laquelle la transfusion post-opératoire est du plus grand secours, et semble plus logique que la transfusion précédant la splénectomie, telle qu'on la pratique habituellement.

8° Malgré toutes les complications présentées, on peut dire qu'à partir de la splénectomie et de la transfusion post-opératoire, M. G... n'a plus présenté aucun symptôme hémorragique, et que, dès cet instant, son affec-

tion anémiante et hémorragipare a été jugulée. Ni la longue affection ostéo-chondrale, ni les complications pulmonaires, ni l'escarre sacrée, n'ont modifié ces faits certains : arrêt complet et brutal des hémorragies dès l'ablation de la rate hypertrophiée ; retour à une formule sanguine normale.

Actuellement (octobre 1929). — Aucune trace de la maladie ancienne. Teint bronzé.

Cœur normal. Tension artérielle : 15-7.

Surcharge adipeuse marquée (vie sédentaire), ventre tendu, impossibilité de sentir comme il y a deux ans le bord inférieur du foie. Il semble qu'on puisse parler de guérison.

Examen histo-anatomo-pathologique. — Rate : Uniformément augmentée, très dure, adhérente, périsplénite peu congestionnée.

Absence d'infarctus tant en surface qu'à la coupe.

Poids : 3 kilogr. 900.

Pédicules vasculaires courts. Absence de thrombose et de lésion appréciable des vaisseaux.

A la section, rate homogène, les corpuscules de Malpighi sont rendus visibles par suite de l'épaississement de leurs artérioles. Pas de nodules de Gandi-Gamma.

Examen histologique. — Sclérose marquée portant sur la capsule, les travées, les trabécules secondaires, les vaisseaux, sclérose adulte, non infiltrée.

Sclérose pulpaire accusée. Le fin réseau réticulé des sinus est remplacé par les filaments épais de collagène, très pauvre en cellules et sur lesquels s'insèrent les cellules sinusales petites et contractées autour de leur noyau.

Absence de réaction macrophagique, des foyers hémorragiques, d'inclusions pigmentaires ou hématiques.

Dans son ensemble la pulpe rouge est très hypertrophiée du fait de l'exubérance et de l'évolution fibreuse du réseau sinusal, mais les corpuscules de Malpighi ne sont pas sensiblement modifiés ; ils ne participent à la sclérose globale que par leur artériole centrale très épaissie, mais leur trame réticulée et endothéliale est restée intacte.

A l'infiltration lymphoïde normale du corpuscule se mêle d'assez nombreux mononucléaires, éosinophiles, à l'exclusion de polynucléaires et de cellules plasmatiques.

Histologiquement, les artères et les veines spléniques examinées au niveau du hile de la rate sont normaux.

Donc, sclérose pulpaire diffuse, sans hémolyse, sans réaction macrophagique. Rate en tous points semblable à la rate de la maladie de Banti.

Diagnostic qui peut paraître d'autant plus plausible que l'augmentation du volume du foie avait été notée chez M. G... et qu'aucune autre origine ne pouvait être invoquée (tuberculose, syphilis, paludisme).

L'intervention aurait donc été faite à temps, avant la constitution de la cirrhose hépatique, qui marque le début d'une phase terminale, évolutive, sur laquelle la splénectomie semble dépourvue d'action.

1° *Numérations globulaires.*

Dates	4 sept. 1927.	Transfusions les 13 et 16 sept. 1927.	20 sept. 1927.	Opération. 3e transfusion le 21 sept. 1927.	29 sept. 1927.	7 oct. 1927.	1re transfusion le 27 oct. 1927.	27 oct. 1927.	4 nov. 1929.
Globules rouges	2.150.700		4.200.000		4.000.000	3.000.000		3.800.000	4.800.000
Leucocytes	4.747		7.000		7.000	17.000		16.000	11.000
Plaquettes sanguines	»		»		»	»		»	152.000

2° *Pourcentages leucocytaires.*

Polynucléaires neutrophiles	59,5		66		76	81		94	40
Polynucléaires éosinophiles	1		4		»	1		»	3
Polynucléaires basophiles	2,7								
Mononucléaires gran. azurop.	6		6		8				
Mononucléaires non granul.	6		6		8	4		2	
Lymphocytes	30,8		12		»	7		3	50
Monocytes	»		2		2	7		1	7
Myélocytes neutrophiles	»		6		6				

3° *Taux de l'hémoglobine.*

Pourcentage	40		53		58	59		65	71

4° *Résistance globulaire.*

	LE 4 SEPTEMBRE 1927	LE 3 OCTOBRE 1929	NORMALE
Résistance totale	48	48	48
Hémolyse totale	40	26	30

Si l'on rapproche ces deux examens, l'un avant et l'autre après la splénectomie, on constate une hypo-résistance franche et au contraire après l'opération une résistance absolument normale.

5° *Epreuve de la coagulation.*

Après l'opération, et le 3 octobre 1929, on note une coagulation franchement augmentée avec bonne rétractibilité du caillot.

6° *Propriétés hémolytiques du sérum.*

Le 3 octobre 1929, on constate un pouvoir hémolytique franchement augmenté, correspondant à 1/350 (350.000.000 de globules de mouton sont hémolysés par 1/10e de cm³). Le rapport normal est de 1/50 environ.

Considérations histo-hématologiques. — Nous nous bornerons à la lecture des résultats hématologiques et nous rapportant aux tableaux ci-dessus nous constatons :

1° *Le 4 septembre 1927*, avant toute intervention, une anémie assez franche et une leucopénie, le chiffre total étant maintenu par les éléments lymphocytiques, surtout la coagulabilité ; la rétractibilité du caillot et le temps de saignement étant normaux. Cet ensemble constitue en somme les caractères hématologiques classiques de la maladie de Banti au début.

2° Pour préparer le malade à une splénectomie, deux transfusions de 250 cent. cubes de sang citraté sont opérées les 13 et 16 septembre (le donneur étant du groupe 4, le receveur du groupe 1, l'épreuve d'agglutination étant contrôlée en outre entre le sérum du receveur et les propres globules du donneur).

Le 20 septembre, les nombres globulaires sont augmentés, la richesse en hémoglobine l'est également.

3° *Pendant l'opération*, un ballon de 225 cent. cubes de sang humain est tenu prêt pour combler le vide causé par la splénectomie et par une hémorragie, qui est toujours le grand risque possible dans ces interventions. Mais le tout s'étant terminé avec un minimum de perte de sang, le contenu du ballon est injecté après la splénectomie.

4° *Le 29 septembre, huit jours après l'opération*, une nouvelle numération montre un même chiffre globulaire, mais une simple augmentation du nombre des polynucléaires qui paraît être un signe prémonitoire d'une infection pulmonaire, avec fièvre mentionnée plus haut.

Le 7 octobre, le nombre des globules rouges diminue (3 millions) et au contraire le chiffre des globules blancs augmente par réaction polynucléée (les polynucléaires passant de 66 à 76 p. 100.

Une quatrième transfusion est alors entreprise à 4 heures et déclenche dans la soirée une crise inquiétante de dyspnée avec augmentation de la température.

Nous devons noter ici que le sang injecté provenait toujours du même donneur. Depuis cette époque plusieurs observations ont été rapportées de malades ayant reçu en série du sang de la même personne, et où des phénomènes de choc furent observés aux dernières transfusions; le malade paraît se sensibiliser contre un sang du même groupe pourtant et bien toléré dans les premières transfusions.

Après cet incident, le malade entre en convalescence. Une dernière numération montre une augmentation croissante des globules rouges, avec stabilité du nombre des leucocytaires (16.000), mais les polynucléaires sont en pourcentage plus élevé (94 p. 100).

5° *Enfin le 4 septembre 1929* (deux ans après la splénectomie) nous constatons le chiffre le plus élevé de globules rouges (4.800.000) ainsi qu'un poids d'hémoglobine presque normal; le nombre leucocytaire un peu élevé (11.000) l'est cette fois en faveur des lymphocytes. Les monocytes provenant du tissu réticulo-endothélial ne sont pas très nombreux, il n'y a donc pas une forte réaction conjonctive de remplacement.

Le sang coagule très rapidement et très franchement.

Le sérum présente des propriétés hémolytiques assez élevées, mais ne touche pas aux propres globules du malade, dont la résistance est normale (26-48) et qu'il est intéressant de rapprocher de l'hypo-résistance de ces globules avant l'opération.

Nous avons en somme l'exemple d'un cas très favorable où le syndrome anémie a complètement disparu après l'acte opératoire et où les aspects biologiques du sérum sont presque normaux en rapport du reste avec le parfait état du malade.

Enfin, quelle que soit l'étiologie actuellement ignorée de la maladie de Banti, tout se passe comme si la rate élaborait un principe toxique, d'une part hémolytique (d'où anémie), d'autre part réagissant peu à peu, par l'intermédiaire du système porte sur le foie.

D'autre part, il y a lieu d'ajouter qu'il semble que dans la maladie de Banti, même quand le foie a déjà réagi (il était hypertrophié dans notre cas) et tant qu'un syndrome d'hypertension portale accentué (ascite, circulation collatérale, hémorroïdes) n'est pas installé, il faut intervenir chirurgicalement et faire une splénectomie.

Notre observation apporte à ces assertions une démonstration péremptoire.

M. **Cunéo** : Un simple mot au point de vue de la technique opératoire. Je crois que dans les splénectomies, surtout quand la rate est très grosse, le mieux est de ne pas chercher à l'extérioriser d'emblée et de pratiquer l'hémostase préalable des deux pédicules spléniques.

Il faut d'abord lier l'épiploon gastro-splénique (vaisseaux courts et artère gastro-épiploïque gauche), puis l'épiploon pancréatico-splénique en liant l'artère et la veine splénique soit au niveau de leur tronc, soit au niveau de leurs branches terminales.

M. **Raymond Grégoire** : Je laisserai de côté le point de vue opératoire et ne veux prendre la parole qu'à propos de l'interprétation pathogénique qu'on a voulu donner de ces hémorragies digestives compliquant le syndrome qu'on appelle maladie de Banti ou splénomégalie chronique primitive.

Ce n'est pas par simple tendance vers les spéculations intellectuelles théoriques que cette question mérite d'être discutée. Il est souvent nécessaire en médecine d'émettre des hypothèses que les phénomènes viendront ensuite approuver ou controuver. C'est une condition de progrès. Encore faut-il qu'elles reposent sur une bonne observation des faits.

Je ne crois pas que les opinions que l'on a pu émettre sur les causes des hémorragies au cours de la splénomégalie chronique primitive soient d'aucune valeur. Il ne me paraît pas plus acceptable de dire qu'elles sont la conséquence de toxines produites par la rate, transportées au foie et nocives au système porte, que de dire avec le professeur Frugoni, de Milan, qu'elles sont la conséquence d'une crise d'hypertension splénique produisant la congestion, puis la rupture des petits vaisseaux intestinaux.

S'il en était ainsi, on devrait pouvoir être sûr qu'après la splénectomie aucune hémorragie n'aura plus jamais lieu, puisqu'il n'y aurait plus ni toxine produite, ni hypertension splénique. Cependant les cas ne sont pas exceptionnels où, même après l'ablation de la rate hypertrophiée, de nouvelles hémorragies ont apparu. Ces faits ont été plusieurs fois constatés.

Ma statistique personnelle me fait même penser qu'ils sont plus nombreux qu'on ne croit. J'ai eu l'occasion d'enlever 25 fois des rates atteintes d'hypertrophie dite primitive. Dans les mois ou les années qui suivirent j'ai observé 4 fois des hémorragies d'abondance variable. Ce qui n'est pas négligeable.

Deux opérés firent, trois mois et cinq mois après la splénectomie, du mélæna de médiocre importance et qui cessa sans aucun traitement. Une femme fit, deux ans jour pour jour après l'opération, une gastrorragie abondante, d'un demi-litre de sang environ. Elle fut hospitalisée. L'examen du sang montra une diminution notable des globules rouges et une augmentation importante des globules blancs (26.000). Elle se remit assez rapidement. Enfin un homme, quinze mois après la splénectomie, fut pris brusquement, sans aucun prodrome, de nausées, puis de gastrorragies considérables et répétées auxquelles il succomba en vingt-quatre heures, quoiqu'on ait pu faire.

Si la rate était la seule cause des hémorragies, son ablation devrait les supprimer définitivement. En réalité, la splénomégalie n'est qu'une manifestation d'une affection plus généralisée qui atteint tout le système réticulo-endothélial. Il est incontestable que la splénectomie arrête l'évolution de la maladie, empêche ses répercussions sur le foie, le péritoine et l'état du sang. Ce résultat est suffisant pour en justifier la pratique.

Mais elle n'atteint pas le trouble du système capillaire et l'on ne peut jamais être sûr que de nouvelles hémorragies n'auront pas lieu. Peut-être, à ce point de vue particulier, les malades sont-ils souvent opérés trop tardivement.

M. P. Moure : Je voudrais demander à M. Grégoire s'il considère que dans la splénectomie la ligature des branches des vaisseaux spléniques tout près du hile est moins dangereuse que celle des troncs de l'artère et de la veine spléniques. Il semble, en effet, que la ligature, au niveau du hile, expose moins aux thromboses ascendantes post-opératoires.

M. Raymond Grégoire : La question que me pose mon ami Moure peut être envisagée à un double point de vue. Y a-t-il avantage à faire la ligature de l'artère et de la veine spléniques au niveau du tronc ou au niveau des branches de bifurcation?

Moure désire-t-il savoir si l'une de ces méthodes favorise ou évite la thrombose de la veine splénique? Je lui dirai simplement que je n'y ai pas songé. D'ailleurs la lésion veineuse fait partie de l'affection. Elle existe en dehors de toute manœuvre opératoire et je ne crois pas que le siège des ligatures puisse avoir une influence particulière.

Envisagée au point de vue purement technique la ligature des vaisseaux

au niveau des troncs ou au niveau de branches de division présente des indications très différentes, suivant les cas.

Sans doute, quand le calibre de l'artère et de la veine est peu modifié, il est facile, après avoir ouvert l'arrière-cavité des épiploons, d'aller isoler et lier séparément les deux vaisseaux au niveau de la queue du pancréas.

Mais quand le nombre et les dimensions des vaisseaux sont devenus considérables, quand les plus petites veines de l'épiploon pancréatico-splénique et gastro-splénique ont acquis le volume du doigt, que le fond de l'arrière-cavité est sillonné de vaisseaux enchevêtrés en tête de Méduse et d'une fragilité redoutable, je pense que le mieux est le plus simple. Il faut isoler les vaisseaux au voisinage du hile, au niveau des branches de division et les lier en un ou deux pédicules, suivant les cas.

M. Desplas : Je répondrai à M. Cunéo que j'ai bien essayé de pratiquer la splénectomie comme il est classique de le faire en liant préalablement tous les pédicules, mais ceux-ci étaient si courts, il y avait une telle périplénite que je n'ai pu placer les fils. C'est alors, et seulement, que je me suis décidé à extérioriser la rate par résection du rebord cartilagineux.

Je répondrai à M. Grégoire que notre hypothèse, la rate sécrète deux produits, l'un hémolytique, l'autre agissant sur le foie, n'est qu'une hypothèse à laquelle nous n'attachons qu'une valeur relative.

Chez notre malade, hémorragies, grosse rate, gros foie ; splénectomie, plus d'hémorragies, retour du foie au volume normal.

Nous connaissons les cas d'hémorragie tardive dont M. Grégoire, qui a une grosse expérience de la chirurgie splénique, vient de nous parler.

Nous avons voulu vous communiquer cette observation qui s'est heureusement conclu par un beau succès, sans affirmer que notre malade ne fera plus d'hémorragie !

PRÉSENTATIONS DE MALADES

Épanchement sanguin extradural d'origine traumatique chez un enfant,

par M. **Paul Mathieu.**

Je vous présente un enfant de neuf ans et demi qui, le 9 juillet dernier, subit un traumatisme cranien par accident d'automobile. Amené à l'hôpital, dans mon service, il était dans le coma. Il en sortit partiellement, puis retomba dans le coma en même temps qu'une hémiparésie droite s'installait. Le pouls était accéléré : 116 ; la température était de 37°8, la ponction lombaire donnait un liquide coloré par du sang, où l'examen ne révélait

aucune réaction leucocytaire. Un point douloureux temporal gauche très net existait.

Sur ces signes de localisation j'opérai le 11 juillet par trépanation temporale gauche rapide à la pince gouge, sans volet, et trouvai un épanchement typique de sang dans la zone décollable de Gérard Marchant. Hémostase difficile de la méningée moyenne qui saignait, mèche et drain temporaires. Sutures. Suites très simples. Le lendemain 12 juillet, la paralysie avait disparu.

L'enfant présentait à sa sortie de l'hôpital une perte de substance osseuse qui justifie le port d'une plaquette de protection.

Actuellement l'os s'est reconstitué. Il s'est fait une cranioplastie spontanée.

Ce petit malade présente un double intérêt :

1° L'épanchement de Gérard Marchant n'existe pas chez les tout jeunes enfants, mais dès l'âge de neuf ans sa formation est possible, il faut donc envisager sa possibilité au cours d'un examen clinique ;

2° Chez l'enfant la dure-mère ramenée, après évacuation de l'épanchement, à sa situation normale agit comme du périoste (c'est d'ailleurs conforme aux notions anatomiques connues) et peut réaliser, au moins dans certaines conditions, une véritable cranioplastie.

M. Mondor : J'ai opéré deux enfants d'épanchement sanguin traumatique extradural et j'avais demandé, après mon premier cas, en 1921, à mon élève et ami Henri Martinet de faire sa thèse sur cette question, puisque les ouvrages classiques disent le décollement de la dure-mère exceptionnel ou impossible chez les jeunes enfants.

M. Basset : J'ai fait aussi une fois, chez un garçon de douze ans, une trépanation à la pince gouge (large de 5 francs environ) pour une plaie pénétrante du lobe frontal, avec suture immédiate sans drainage. J'ai suivi mon opéré pendant des années. La brèche crânienne s'est un peu rétrécie mais dans une faible proportion.

Un cas de phlegmon d'origine dentaire traité par le bactériophage,

par M. **Sauvé**.

M. Sauvé présente un malade porteur d'un énorme phlegmon d'origine dentaire (2e molaire droite) ayant envahi la moitié de la joue et le plancher de la bouche, traité et guéri sans incision par des injections *in situ* de bactériophage.

Résection avec le bistouri électrique des quatre cinquièmes de la vessie pour un épithélioma papillaire occupant ses trois quarts antéro-supérieurs, avec propagation au col, mais intégrité des orifices urétéraux. — Action hémostatique et non shockante du bistouri utilisé en courant mixte,

par M. **Heitz-Boyer**.

La présentation de ce malade continue la série des patients opérés avec le bistouri électrique que je compte vous montrer ici pour vous permettre d'en apprécier par vous-mêmes les résultats et de vous créer une opinion basée sur l'expérience.

Ce cas est juste l'opposé de celui présenté il y a huit jours (cure radicale d'une rétraction de l'aponévrose palmaire) où il s'agissait d'une opération de finesse et de pure dissection, opération très limitée et sans gravité opératoire. Au contraire, je vous présente, aujourd'hui, le résultat d'une grave intervention pour un cancer étendu, imposant une exérèse large et où, avec le bistouri sanglant, étaient de règle des phénomènes si intenses d'hémorragie et de shock opératoires et post-opératoires, aggravés d'infection diffuse secondaire, que le chirurgien renonçait le plus souvent à entreprendre l'acte opératoire; n'avons-nous pas vu un de nos maîtres y succomber récemment encore, malgré l'habileté de l'opérateur ? Et pourtant Marion nous a montré à simplifier la technique de ses cystectomies subtotales où très étendues, en ne cherchant pas ensuite à reconstituer une paroi vésicale; cette simplification a il est vrai comme contre-partie l'absorption plus grande par l'atmosphère périvésicale mise en contact avec l'urine, puisque constituant la paroi de la nouvelle vessie. De plus subsiste toujours la gravité de l'hémorragie pendant l'opération et de la difficulté de l'hémostase, celle-ci finie.

Ce rapide aperçu de l'évolution habituelle de telles opérations donne d'autant plus de prix au fait qu'aujourd'hui je peux faire venir ici, dix-huit jours seulement après l'opération, se levant et marchant, un de ces opérés et pour un des cas les plus graves possibles : en effet, la presque totalité de la vessie a été réséquée, et il lui reste seulement une minime calotte de paroi vésicale, comprenant heureusement la moitié postérieure du trigone avec les deux orifices urétéraux.

L'acte opératoire a été pénible et long : j'ai été conduit à réséquer la totalité de la paroi antérieure et des parois latérales, la moitié de la paroi postérieure, le tiers antérieur de la paroi inférieure, le col dans son entier, avec la moitié supérieure de la prostate; l'opération finie, on se trouvait en présence d'un véritable évidement de la moitié antérieure du petit bassin, la paroi de la néovessie étant maintenant formée par les parois pelviennes antérieure et latérales; à gauche, on voyait battre l'artère hypogastrique; en

revanche, le péritoine était intact. Pendant toute cette exérèse, l'hémorragie fut modérée; mais surtout fut remarquable l'hémostase *secondaire*, sur laquelle je ne cesse d'insister, tant elle me paraît avoir d'intérêt dans l'emploi du bistouri électrique. Tous les assistants furent frappés du fait très caractéristique suivant : j'avais dû, pour mener à bout cette vaste exérèse, la pratiquer en deux temps successifs, la moitié gauche d'abord, puis la moitié droite; la demi-section gauche une fois terminée, une hémorragie assez abondante continuait dans le cavum créé : je ne m'en inquiétai pas, et j'appliquai simplement une compresse, sans même la tasser. Or quand l'hémisection droite fut terminée à son tour, j'enlevai la compresse du côté gauche, et il n'y avait plus la moindre hémorragie; et c'est seulement parce que je n'ai pas eu le temps pour ce côté droit d'attendre les cinq ou dix minutes nécessaires pour cette hémostase secondaire, que je recourus de ce côté à une coagulation sur pince du tronc du pédicule latéral prostato-vésical; au moment des sutures, toute hémorragie avait cessé. Pendant toute l'opération, le pouls était resté bon, montrant l'absence de shock opératoire

Plus impressionnante encore devait être la bénignité des suites opératoires après une intervention d'ordinaire si shockante. Le malade donnait l'impression de n'avoir pas été opéré : pas de température, pas d'hémorragie, urines ne restant rouges que pendant six jours; aucun phénomène d'intoxication ou de résorption, pouls parfait, urines abondantes, et, localement, j'eus la surprise, je dois le dire, de voir mes sutures placées sur le peu de vessie qui restait et sur la paroi abdominale tenir parfaitement, au point que le malade, auquel j'avais mis un tube de Marion 60, n'a pas mouillé. Au dixième jour, j'ai remplacé ce tube par une grosse Pezzer, avec laquelle il a à peine mouillé les premiers jours; il s'est levé au douzième jour, il a marché le seizième et je vous l'amène aujourd'hui, accompagné par ses deux frères qui sont médecins et qui ont pu constater quotidiennement l'évolution vraiment étonnamment bénigne de cette opération faite au bistouri électrique.

Je m'excuse d'être entré autant dans le détail de l'acte opératoire et des suites post-opératoires : c'est le quatrième cas de cystectomie subtotale que j'exécute depuis la mise au point pratique des ondes entretenues, et il me semble le plus remarquable, comme évolution, encore plus que le premier (présenté à la Société d'Urologie en février dernier). J'attribue cette simplicité d'évolution à trois choses : à l'emploi comme électrode d'une pointe et non d'une lame même très fine; à l'utilisation exclusive du courant mixte pour tout le temps de la résection vésicale; enfin à son utilisation *en progressant lentement*. Il faut bien savoir que les effets coagulants avec le courant à ondes entretenues ou le courant mixte sont fonction directe de la durée d'application en chaque point, et qu'on aura une hémostase immédiate (et même secondaire), d'autant plus prononcée que le contact aura été plus prolongé; sans doute l'escarrification est alors plus prononcée aussi; mais d'abord elle n'atteint jamais celle des ondes amorties, en restant exempte des gros inconvénients de celles-ci, et, d'autre part,

comme on n'essaie pas de suturer hermétiquement, la zone marginale nécrosée a moins d'importance.

Je terminerai par un rapide parallèle entre l'évolution si bénigne de cette cystectomie presque totale pour cancer faite avec les nouvelles ondes, et celle si dramatique d'un autre cas à peu près semblable (il s'agissait d'un sarcome vésical), opéré par moi il y a quatre ans, allant très bien maintenant, mais qui resta après l'opération entre la vie et la mort pendant quinze jours, avec des phénomènes de résorption toxique qui nécessitèrent trois transfusions sanguines, et une irrigation continue au Dakin-Daufresne. On peut mesurer par ces quelques termes de comparaison tout le progrès réalisé par le bistouri à haute fréquence non diathermique à ondes entretenues sur l'ancien couteau diathermique à ondes amorties.

Le Secrétaire annuel, F. CADENAT.

Imprimerie de la Cour d'Appel, 1, rue Cassette, Paris.

BULLETINS ET MÉMOIRES

DE LA SOCIÉTÉ NATIONALE DE CHIRURGIE

Séance du 11 décembre 1929.

Présidence de M. CUNÉO, *président.*

PROCÈS-VERBAL.

La rédaction du procès-verbal de la précédente séance est mise aux voix et adoptée.

CORRESPONDANCE

La correspondance comprend :

1° Les journaux et publications périodiques de la semaine.

2° Une lettre de M. DENIKER s'excusant de ne pouvoir assister à la séance.

3° Une lettre de M. AUMONT posant sa candidature à l'une des places vacantes de correspondant national.

4° Un travail de M. AUTEFAGE, correspondant national, intitulé : *Occlusion intestinale par diverticule de Meckel; laparotomie; guérison.*

5° Un travail de MM. CHALIER, correspondant national, et J.-F. MARTIN, intitulé : *Tumeur solitaire du foie (adénome trabéculo-vésiculaire); extirpation; guérison.*

6° Un travail de M. COURTY, correspondant national, intitulé : *A propos de la gastro-pylorectomie dans le traitement des ulcères perforés de l'estomac et du duodénum.*

7° Un travail de MM. ROCHER et ROBERT GUÉRIN (Bordeaux) intitulé : *Chordome de la nuque; extirpation; radiothérapie post-opératoire; mort.*

M. ROBINEAU, rapporteur.

8° Un travail de MM. MOULONGUET-DOLÉRIS et MERLE D'AUBIGNÉ (Paris) intitulé : *Deux observations de volvulus total de l'anse ombilicale.*

M. OMBRÉDANNE, rapporteur.

A PROPOS DU PROCÈS-VERBAL

Arthrodèse extra-articulaire de l'épaule pour tumeur blanche.

par M. Lance.

Je vous ai présenté, à la séance du 27 novembre, une malade atteinte de tumeur blanche de l'épaule, opérée il y a six mois par arthrodèse extra-articulaire. A la dernière séance, M. E. Sorrel vous a exposé qu'il ne voyait pas, sur une tumeur blanche située au membre inférieur, les avantages de cette opération sur la résection d'ailleurs facile à l'épaule.

Ces arguments ne m'ont pas convaincu. Je continue à considérer la résection de l'épaule comme une opération médiocre, voici pourquoi :

La tumeur blanche de l'épaule guérit d'ordinaire facilement sans opération. On ne résèque que dans les cas graves à lésions destructives étendues. Or, dans ces cas, la résection ne donne pas de bons résultats pour deux raisons. La première c'est que, comme l'on est obligé de faire la section humérale bas, on a de mauvaises surfaces d'affrontement; on a le plus souvent, par la suite, une ankylose très incomplète, partant un bras fonctionnellement mauvais. Cela est si vrai que, pour obvier à cet inconvénient, M. Baron, de Budapest, a proposé, il y a déjà plusieurs années, de fendre à la fin de la résection la diaphyse humérale en fourche et d'y coincer le bord axillaire de l'omoplate avivé.

Le second inconvénient de la résection c'est d'ouvrir le foyer, et, surtout, si l'exérèse des tissus malades a été incomplète du côté huméral comme du côté scapulaire, d'exposer à la fistulisation secondaire. J'ai vu deux de ces fistules secondaires à une résection de l'épaule dont l'une opérée par un excellent chirurgien de Berck.

La résection a certes des indications formelles, en particulier en cas de fistules multiples, présence de séquestre. Mais sur un foyer fermé sur lequel on ne recherche que la création d'une ankylose solide et en bonne attitude — si l'arthrodèse extra-articulaire nous la fournit — elle constitue, à mon avis, même à l'épaule, un progrès sur la résection.

A propos de l'ascite gélatineuse.

par M. Guimbellot.

Le compte rendu de la séance du 20 novembre dernier contient un intéressant rapport de notre très regretté collègue, le professeur Lecène, sur trois épanchements gélatineux du péritoine observés chez la femme par

Ferrari et Vergos. Ce rapport vient compléter l'étude, faite également à notre Société par Lecène, le 6 juin 1928, à propos de 2 cas analogues de Soupault et de Hertz.

Dans ces deux rapports, Lecène, avec sa très haute compétence, nous a apporté une théorie du plus grand intérêt sur la pathogénie des kystes donnant naissance à ces ascites gélatineuses. Aussi bien n'est-ce pas sur ce point que je veux revenir, mais sur la question du pronostic et des récidives post-opératoires de cette curieuse affection qu'est la maladie de Péan.

Il semble, en effet, à la lecture de ces travaux, que l'ascite gélatineuse ovarienne soit une affection assez bénigne, dont il est facile d'assurer la guérison définitive par l'ablation complète du kyste ovarique rompu. « L'ablation totale du kyste ovarique, disait Lecène dans son premier rapport, est le seul traitement radical qui pourra empêcher le renouvellement de l'épanchement intrapéritonéal gélatineux ». Et dans son second travail il est encore plus affirmatif : « Le seul traitement efficace de ces épanchements, dit-il, *même lorsqu'il existe des greffes en surface sur l'épiploon*, c'est l'ablation de la tumeur ovarienne primitive... On a le droit d'espérer qu'en général ce qui reste de ces amas gélatineux se résorbera progressivement, une fois le kyste enlevé ». Il est vrai qu'il ajoute : « Le problème est plus complexe lorsqu'il existe de véritables greffes du kyste mucoïde dans l'épiploon ou dans un repli viscéral : la récidive de l'épanchement peut alors s'observer si ces greffes sont bien vivantes et vasculaires; mais *ces faits sont exceptionnels* ».

Je crois qu'il faut en appeler de ce pronostic, en somme, bénin. En premier lieu, lorsqu'il existe des greffes, c'est non seulement la récidive de l'épanchement qui peut s'observer, mais encore le développement de tumeurs volumineuses, inopérables, avec cachexie, aboutissant à la mort à une échéance plus ou moins éloignée. Et en second lieu l'existence de ces greffes est loin d'être un fait exceptionnel.

Cette opinion de bénignité n'est d'ailleurs pas l'opinion générale. Dans un rapport à la Société de Chirurgie de Marseille le 17 décembre 1928 sur un cas analogue, Arnaud fait justement remarquer que, si les auteurs français sont optimistes, les auteurs étrangers sont désespérément pessimistes. Je n'en veux pour preuve que l'important travail d'Ahlström (dans les *Nordisches medizinisches Archiv.* de décembre 1909) qui constate des métastases épithéliales dans 57 p. 100 des cas publiés, et dans chacun des 9 cas qu'il a lui-même étudiés histologiquement; et il considère comme particulièrement graves les altérations de l'épiploon. Et même parmi les auteurs français tous ne sont pas optimistes : Tedenat dans les *Annales de Gynécologie* de novembre 1913 déclare qu'après rupture des kystes gélatineux il y a le plus souvent greffe et mort par cachexie. Condamin et Brunat, dans le *Lyon Médical* du 21 avril 1929, disent que dans la rupture des kystes mucoïdes il peut se développer ce que l'on a appelé le pseudo-myxome, lésion contre laquelle la chirurgie ne peut pas grand'chose.

Je pense donc avec Arnaud qu'il faut distinguer cliniquement deux cas dans les ascites gélatineuses d'origine ovarienne : ceux où la rupture du

kyste est récente, où la greffe à distance ne s'est pas produite, et où la lésion est curable définitivement par l'ablation totale du kyste; et en second lieu ceux, nombreux, où la rupture est plus ancienne, où la greffe s'est installée après la rupture, ou peut-être même déjà avant, et où l'ablation du kyste principal ne peut pas empêcher les kystes secondaires de continuer leur développement et d'amener la mort par cachexie. Et c'est dans cette dernière variété que je rangerai l'observation de Vergos, où il me paraît certain que l'ablation du kyste principal, si même elle avait été possible, aurait été impuissante à guérir la malade. J'y rangerai aussi l'observation suivante, qui m'est personnelle :

Mme T..., âgée de cinquante-neuf ans, vient me consulter en janvier 1928 pour une augmentation considérable du volume de l'abdomen. Elle prétend que son ventre aurait commencé à grossir depuis sa ménopause qui est survenue à quarante-huit ans. Il y a trois ans, elle aurait eu quelques petites pertes de sang et quelques douleurs abdominales qui l'ont poussée à consulter; on n'a pas parlé de kyste et on lui aurait fait une application de radium sur les détails de laquelle je n'ai aucun renseignement. Examinée à nouveau, il y a quelques semaines, on aurait fait le diagnostic d'ascite.

L'examen montre une femme émaciée, pâle, avec un ventre très volumineux, porteur d'une circulation collatérale plus développée que normalement. La palpation permet de sentir une masse volumineuse, de consistance rénitente, à limites mal définies, ne s'étalant pas dans le décubitus dorsal, et qui me fait porter le diagnostic de kyste de l'ovaire. Le toucher vaginal donne peu de renseignements.

La malade est surtout gênée par le volume de son ventre, qui entraîne une légère dyspnée. Il y a peu de douleurs. Examen des urines négatif. Rien de particulier dans les antécédents. La malade a toujours été bien réglée, avec des règles très abondantes, jusqu'à quarante-huit ans. Elle a eu 3 filles, bien portantes, dont une cependant est sourde-muette.

Opération le 30 juin 1928 sous anesthésie au mélange de Schleich. Laparotomie médiane sous-ombilicale. Aussitôt le péritoine ouvert, il s'écoule lentement une substance gélatineuse épaisse jaune verdâtre. On l'enlève à pleines mains. Elle remplit tout le ventre, pénétrant dans tous les interstices. Après en avoir évacué une grande quantité, on trouve un kyste très volumineux, s'étendant du pelvis à l'hypocondre gauche; il porte une large déchirure de 15 à 20 centimètres, par où sourd son contenu qui est formé de la même substance gélatineuse. Ce kyste s'implante en bas sur l'ovaire gauche. Sa paroi est mince dans toute son étendue, lisse et polie sur ses deux faces, n'adhérant nulle part; on l'enlève facilement avec la trompe gauche. Tout le péritoine pariétal de l'abdomen est rouge, très vascularisé. Dans le pelvis, en particulier sur le ligament large droit, existe un semis de granulations jaunâtres translucides, ne dépassant guère le volume d'un grain de blé et dont le contenu est formé de la même substance gélatineuse; l'ovaire droit en contient également à sa surface, mais pas plus que le péritoine voisin; aussi ne croit-on pas utile de l'enlever. On retrouve le même semis de granulations sur le cæcum, peu sur l'appendice, et d'autres sur le péritoine de la fosse iliaque droite.

L'épiploon enfin est épaissi et absolument infiltré de granulations de même substance gélatineuse. Après avoir débarrassé le péritoine de presque toute la substance gélatineuse libre, on referme la paroi au fil de bronze sans drainage.

Les suites opératoires sont simples. La plaie se cicatrise sans incidents. Mais la malade reste longtemps anémiée, fatiguée.

L'examen histologique d'un fragment de la paroi kystique et d'un fragment de l'épiploon, pratiqué au Laboratoire central de Beaujon, a montré dans les

deux pièces un tissu conjonctif lamelleux sans aucun revêtement épithélial. Il n'y avait donc pas la couche de cellules cylindriques trouvée dans beaucoup d'autres observations; mais Alhstrōm cite de nombreux cas où cet épithélium a dégénéré et fait défaut par places.

Quatre mois après l'opération, vers la fin de mai 1928, la malade revient nous montrer son ventre, qui se ballonne à nouveau, dit-elle. En effet, il semble qu'il y ait un peu de liquide libre et qu'on sente dans les deux fosses iliaques et le pelvis une masse dure immobile.

A la fin de juin 1928 le liquide a augmenté beaucoup. On fait une ponction évacuatrice, qui ramène, non plus une substance gélatineuse, mais un liquide jaune roussâtre, trouble, à taches graisseuses qui surnagent. Après évacuation d'un à deux litres, on sent à nouveau la masse dure ayant notablement augmenté de volume, irrégulière de forme, non douloureuse. On la retrouve par le toucher vaginal. En raison de son immobilité, de son volume, une nouvelle intervention paraît inutile.

En juillet et août 1929 un traitement radiothéraphique est fait à l'hôpital Beaujon sans aucun résultat.

En effet, en septembre, il faut recourir à une nouvelle ponction évacuatrice pour calmer la gêne et la dyspnée. Ces ponctions doivent être répétées toutes les six semaines environ. L'examen cytologique du liquide retiré n'a montré aucun élément cellulaire. L'examen chimique a donné le résultat suivant, par litre :

Albumine.	58 gr. 70
Chlorures.	6 gr. 78
Graisses.	3 gr. 90
Cholestérine	1 gr. 66

Après chaque ponction on constate une nouvelle augmentation de volume de la tumeur. En même temps la malade s'amaigrit de plus en plus.

Le 1er mars 1929, une nouvelle ponction ne ramène plus que très peu de liquide. Le 13 avril, la tumeur occupe presque tout l'abdomen, débordant largement l'ombilic en haut, dure, bosselée; une dernière ponction ne ramène plus du tout de liquide. Enfin le 6 mai 1929, soit quinze mois après son opération, la malade meurt de cachexie.

A propos de la gastropylorectomie dans le traitement des ulcères perforés de l'estomac et du duodénum,

par M. **Louis Courty**, Professeur à la Faculté libre de Lille,
Membre correspondant national.

L'importante communication de M. L. Judine (de Moscou) et le rapport de M. P. Duval (20 novembre 1929) ont donné un regain d'actualité au traitement des perforations gastro-duodénales et en particulier à la gastropylorectomie d'emblée.

Celle-ci a été longue à s'acclimater, car la première pylorectomie pour ulcère perforé a été pratiquée par le chirurgien anglais Keetley, en 1902, et publiée dans *The Lancet*; ce fut d'ailleurs un succès.

Or, ce n'est qu'à partir de 1920 que nous voyons publier quelques

observations heureuses dont la plupart furent rapportées, ici, par M. Duval.

C'est ainsi que nous avons eu l'occasion de vous en apporter 2 cas personnels en juin 1921 et en octobre 1925 : ces deux malades ont guéri.

Mais, depuis cette époque, les cas, assez nombreux de perforation gastrique que nous avons eu à traiter, ne nous ont pas paru justiciables de cette méthode.

Elle ne nous paraît applicable, en effet, qu'à une catégorie assez restreinte de malades, ce sont ceux où il est impossible de fermer la perforation par la suture ou l'enfouissement.

Quand la perforation siège sur un vaste ulcère calleux occupant la plus grande partie du conduit pyloro-duodénal, il devient parfois impossible de la suturer, car les bords en sont épais, rigides et friables, on ne peut les rapprocher et les fils coupent; d'autre part, une résection longitudinale étendue laisserait une brèche impossible à réparer convenablement ; mieux vaut, alors, faire une résection segmentaire transversale, car *il faut, coûte que coûte, fermer la perforation,* les procédés de fortune (tamponnement, bouchon épiploïque, etc...), ayant donné des désastres.

Mais cette gastrectomie, pratiquée sur des perforés de l'estomac dont l'état est plus ou moins précaire, et au milieu d'un épanchement abdominal souvent septique, a paru, à beaucoup de chirurgiens, un peu hasardeuse; elle a cependant donné des résultats surprenants.

Plouvier[1], dans la thèse que nous lui avons inspirée en 1923, avait déjà réuni 77 cas et ceux-ci avaient donné 65 guérisons et 12 morts, donc un pourcentage de guérisons de 84 p. 100.

Or, à cette époque, la meilleure statistique d'ulcères perforés traités par la suture avec ou sans gastro-entérostomie était celle des chirurgiens d'Edimbourg, qui portait sur 196 cas, avec 61 p. 100 de guérisons.

Ayant rapproché ces deux chiffres dans un article que nous avons publié en 1923 dans les *Archives franco-belges de Chirurgie*, nous écrivions alors : « Voilà une chose inattendue et presque paradoxale, la pylorectomie d'emblée donne un pourcentage de guérisons bien supérieur à la simple suture[2].

La magnifique statistique que nous a apportée M. L. Judine vient donc confirmer cette opinion, puisque sur 49 pylorectomies il n'y a que 4 morts, ce qui fait une mortalité de 8,1 p. 100, alors que la statistique générale de ce chirurgien, portant sur 207 perforations, donne une mortalité globale de 74,4 p. 100.

La statistique d'Oldeberg (de Stockholm), citée par M. Duval, plaiderait dans le même sens.

Comment expliquer cette supériorité de la gastropylorectomie sur la

1. Plouvier : Gastrectomies transversales et gastro pylorectomies d'emblée dans les perforations gastriques. *Thèse de Lille*, 1923.

2. L. Corsy : De la gastropylorectomie d'emblée dans le traitement des perforations gastriques. *Archives franco-belges de Chirurgie*, avril 1923.

simple suture? Tient-elle uniquement à la méthode employée? Y a-t-il d'autres facteurs qui interviennent?

Il nous paraît ressortir, d'une façon évidente, de l'étude que nous avons faite des 78 premiers cas de pylorectomie, réunis par nous dans l'article précédemment cité, que les opérateurs ont surtout fait cette opération chez des malades vus dans les premières heures, donc sur des malades en bon état général. En effet, en étudiant cette statistique, nous trouvons que l'heure de l'opération est mentionnée dans 67 cas; or 34 malades ont été opérés dans les six premières heures; 20, de sept à douze heures; 10, de dix-sept à vingt-quatre heures, et 3 après vingt-quatre heures.

Il y a donc 54 malades sur 67 opérés avant la douzième heure et 13 seulement après la douzième heure. Ceci confirme bien notre opinion que les opérateurs ont surtout traité ainsi les cas récents.

Par contre, les résultats obtenus par la suture de la perforation sont certainement infériorisés par les mauvais cas, auxquels on réserve le procédé le plus rapide et le plus simple.

En outre, on peut remarquer que les belles statistiques de résection sont dues à des chirurgiens spécialement entraînés à la chirurgie gastrique : le cas de M. Judine est typique à ce point de vue, puisque cet opérateur a pratiqué, dans la seule année 1927, 62 résections élargies de l'estomac pour des affections diverses.

Peut-on, dans ces conditions, conclure à une règle générale que devraient appliquer l'ensemble des chirurgiens? Nous ne le pensons pas.

Dans les 2 cas que nous avons pratiqués avec succès, nous avons eu l'impression que cette intervention laissait les opérés dans un état grave, nécessitant des soins post-opératoires complexes; la suture au contraire, souvent simple et rapide, touche à peine l'état général du sujet.

Nous croyons donc qu'il faut réserver la gastropylorectomie à des cas bien déterminés, répondant aux conditions suivantes :

1° Impossibilité de fermer convenablement la perforation par un autre moyen, soit à cause de la position de la perforation sur l'estomac, soit à cause de l'étendue de l'ulcère ou de son état anatomo-pathologique (vaste ulcère calleux à bords épais et friables);

2° Perforation récente, opérée autant que possible dans les douze premières heures, car c'est le facteur temps qui conditionne, avant tout autre, le pronostic : c'est l'élément principal du succès;

Mais lorsque ces conditions sont remplies, il ne faut pas hésiter à la pratiquer, car elle réserve les plus beaux succès.

RAPPORTS

Kyste rétropéritonéal soudé au côlon descendant,

par M. Aumont (de Versailles).

Rapport de M. J. Okinczyc.

Vous vous souvenez de l'exactitude et de la conscience qu'apportait toujours Paul Lecène à l'étude et à la présentation des rapports dont il se chargeait. C'était pour lui l'occasion d'un exposé critique toujours lumineux, et, pour nous, la mise au point d'une question controversée, où se faisaient jour son expérience déjà considérable et ses magnifiques qualités de bon sens et de mesure. Il devait vous faire ce rapport; M. Aumont et vous-mêmes me pardonnerez d'avoir accepté de prendre sa tâche, sinon sa place. Elle me sera encore facilitée par lui-même, car il avait examiné les pièces opératoires de la malade de M. Aumont, et celles de la malade dont je joindrai l'observation personnelle à celle de M. Aumont.

Voici d'abord résumée l'observation de M. Aumont :

Mme X..., soixante-huit ans, consulte en juin 1927 pour des douleurs abdominales dont elle se plaint depuis deux ans. Ces douleurs, presque continues, s'exacerbent par crises, qui, actuellement, se répètent tous les deux ou trois jours.

Par ailleurs, la malade est sujette à des troubles nerveux.

Par l'interrogatoire, on apprend que les crises douloureuses ont leur siège plus marqué dans la fosse iliaque et le flanc gauches; elles ne s'accompagnent ni de nausées ni de vomissements; la constipation habituelle s'accuse seulement, sans aller jusqu'à l'occlusion; il n'y a jamais eu, en effet, d'arrêt des gaz. La malade a maigri d'une dizaine de kilogrammes en quelques mois. La température et le pouls sont normaux; on ne constate ni alternatives de constipation et de diarrhée, ni présence de sang ou de pus dans les selles, ni troubles urinaires, ni modifications des urines.

A l'inspection, l'abdomen apparaît flasque; on sent, dans le flanc gauche, une masse arrondie qui atteint le volume d'une tête de fœtus. Cette tumeur est difficile à délimiter, profonde, immobile, non modifiée par les mouvements respiratoires, peu douloureuse. Elle ne présente ni ballottement, ni contact lombaire, et descend plus vers la fosse iliaque qu'elle ne remonte vers l'hypocondre.

La percussion à son niveau donne de la sonorité, comme dans le reste du ventre. Le foie paraît normal, et la rate n'est pas perceptible.

M. Aumont hésite entre deux hypothèses : hydronéphrose d'un rein ptosé, ou néoplasme intestinal, qui ne le satisfont ni l'une ni l'autre : la radioscopie n'a montré aucun trouble appréciable du transit intestinal, ni modification du calibre. D'autre part, l'exploration du rein gauche par cathétérisme urétéral ne révèle aucune rétention dans le bassinet. La radiographie du bassinet pour le situer par rapport à la tumeur n'a pu être faite. L'opération est décidée et pratiquée le 14 juin.

Incision sur le bord externe du muscle droit, sur la tumeur. Le côlon descendant est libre et sain sur les deux tiers de sa circonférence, mais il est soulevé par une masse qui le déborde en dehors et s'insinue en dedans dans le

mésocôlon. La tumeur et l'intestin sont intimement unis. M. Aumont tente de les séparer en incisant en dehors sur le relief de la tumeur; mais il n'y a pas de plan de clivage et force est de réséquer en bloc l'intestin et la tumeur. La tumeur est décollée en arrière, libérée vers la ligne médiane. Pour extérioriser la tumeur et l'intestin, il faut désinsérer l'angle colique gauche. La tumeur a le volume de deux poings, et s'étend à la face profonde du mésocôlon jusqu'à la ligne médiane. Le rein normal est en place, l'uretère est intact. L'extériorisation est alors exécutée, mais sans qu'il soit possible d'adosser en canon de fusil les segments sus- et sous-jacents du côlon. La cavité péritonéale est fermée autour des deux segments coliques et sur la face droite du mésocôlon. Une mèche est laissée en arrière et sort contre la face gauche du mésocôlon. Ligature des vaisseaux et section de l'intestin après application de l'écraseur de de Martel. Les deux bouts coliques se trouvent ainsi fermés et fixés aux deux angles de l'incision pariétale. L'aponévrose et la peau sont suturées entre les deux bouts coliques.

L'occlusion des bouts intestinaux est maintenue deux jours. Un tube de Paul est fixé le deuxième jour dans le bout proximal du côlon. Ablation de la mèche le huitième jour. Guérison sans incidents, avec un anus définitif.

Celui-ci se rétrécit assez pour nécessiter au cours du troisième mois un débridement à l'anesthésie locale.

Malheureusement, au bout de quelques mois, l'état mental de la malade a nécessité son internement.

La tumeur était kystique, en partie cloisonnée, remplie sous tension d'un liquide clair, eau de roche. La pièce a été adressée au Laboratoire de Lecène, qui a répondu qu'il s'agissait d'un kyste rétropéritonéal, en contact avec le côlon descendant, mais ne provenant nullement de ce segment intestinal; il s'agirait d'un kyste wolffien ou péritonéal.

J'ai eu l'occasion d'observer et d'opérer, à peu près dans les mêmes conditions, un kyste rétropéritonéal et présentant avec le côlon descendant des rapports si intimes, que j'ai dû, moi aussi, réséquer l'intestin adhérent à la tumeur

Voici cette observation résumée :

La malade, âgée de quarante ans, se plaint de temps à autre de la région lombaire. Le 18 avril 1928, se trouvant en Bourgogne, elle est prise de violentes douleurs abdominales, qui paraissent se localiser dans la fosse iliaque *droite*. La température s'élève, des vomissements apparaissent, et le médecin du pays, devant ce tableau symptomatique assez concordant, pense à une appendicite, prescrit la diète et la glace qui ne procurent aucun soulagement à la malade; il est à noter qu'il y a une ébauche de syndrome occlusif avec arrêt des matières et des gaz. Un chirurgien, convoqué, semble confirmer ce diagnostic, mais découvre, à l'examen, une grosse tumeur douloureuse dans le flanc *gauche* et, en présence de ce signe objectif paradoxal dans une appendicite, décide de s'abstenir au moins momentanément.

Peu à peu, d'ailleurs, les douleurs se localisent dans le flanc gauche et la température en dix à douze jours revient à la normale progressivement.

La malade revient à Paris. Le médecin traitant, constatant la tumeur du flanc gauche, pense à une tumeur rénale et demande un urologue en consultation. On pratique un cathétérisme urétéral qui révèle un fonctionnement normal du rein, et même un hyperfonctionnement par rapport au rein gauche; cependant, il n'y a pas d'hématurie. Mais, la tumeur présentant l'aspect et la forme du rein, on pense qu'il s'agit d'un néoplasme rénal et on décide d'intervenir. Une radiographie laisse quelques doutes; il n'a pas été fait de pyélographie qui eût montré l'indépendance du rein avec la tumeur.

Mes relations personnelles avec la malade me valent d'être appelé en consultation avec les deux médecins traitants. Je la vois le 10 mai 1928. Je trouve, en effet, dans le flanc gauche, une volumineuse tumeur, ovoïde, à grand axe vertical, assez mobile, dure, mais régulière et douloureuse à la pression. On parvient par le palper bi-manuel à doubler son pôle supérieur. Si c'est un rein, c'est donc un rein ptosé. Il n'y a en dehors des troubles accidentels d'évacuation, au moment de la crise du mois d'avril, aucun symptôme intestinal. Je confirme la nécessité de l'intervention, à laquelle il est convenu que je collaborerai comme assistant.

Elle a lieu le 18 mai 1928.

Incision lombo-iliaque, comme pour une néphrectomie. La tumeur apparaît intimement unie au péritoine. Au cours de la libération, ouverture du péritoine et le côlon descendant apparaît collé devant la tumeur. En remontant vers la fosse lombaire, on découvre le rein de volume et d'aspect normaux et ne présentant avec la tumeur que des rapports de voisinage.

Très courtoisement et très modestement, l'opérateur me demande alors de prendre l'initiative et la direction de l'intervention Je constate alors que la fusion de l'intestin avec la tumeur est si intime, que leur séparation priverait certainement l'intestin d'une partie de ses vaisseaux nourriciers. Je décide d'enlever la tumeur en réséquant l'intestin adhérent, ce qui devient alors très facile. J'affronte le côlon transverse et le côlon descendant en canon de fusil par une double ligne de sutures, j'extériose en bloc l'intestin et la tumeur. Je ferme le péritoine et je réséque le segment d'intestin adhérant à la tumeur, créant ainsi un anus artificiel lombaire. Un tube de Paul est placé dans le bout proximal.

Les suites sont très simples; dès le huitième jour, j'applique l'entérotome sur l'éperon. Le transit normal se rétablit, mais, l'anus tardant à se fermer spontanément, j'interviens à nouveau le 30 juin 1928 à l'anesthésie locale, et je ferme l'anus artificiel par trois plans de suture. La guérison complète se maintient à ce jour.

La tumeur, kystique, présentait cependant une apparence solide qui s'explique par son contenu hématique coagulé en partie.

Lecène avait bien voulu en pratiquer l'examen histologique; dans la note qu'il m'a remise, il me confirme qu'il s'agit d'un kyste séreux péritonéal, présentant un processus analogue à la pachyvaginalite, ce qui explique l'hémorragie intrakystique et l'existence d'un hématome organisé dans la poche kystique.

L'observation de M. Aumont et la mienne sont absolument comparables par le siège de la tumeur, l'adhérence intime au côlon descendant qui a nécessité dans les deux cas la résection de l'intestin, par la nature bénigne confirmée par l'examen histologique, pratiqué dans les deux cas par Lecène.

J'ai eu plus de chance que M. Aumont, puisque j'ai pu ne faire qu'un anus temporaire et en faire ultérieurement la cure radicale.

Ces kystes rétro-péritonéaux ne sont pas très fréquents Dans ces dernières années, je n'en trouve que deux observations dans nos Bulletins : l'une de Cadenat, qui nous a présenté la pièce, et qui avait pu en pratiquer l'énucléation facilement sans sacrifier l'intestin, ni aucun vaisseau (*Bulletins et Mémoires de la Société de Chirurgie*, 8 décembre 1926, p. 1194); l'autre de Madier et Nathan, rapportée ici même par Lecène le 13 février 1924 (*Bulletins et Mémoires de la Société de Chirurgie*, p. 200). Cette dernière avait également pu être énucléée sans sacrifice d'organes ; elle était

polykystique et présentait, comme une autre tumeur opérée par Lecène en 1920, un revêtement cubique unistratifié, très vraisemblablement d'origine wolffienne. Dans mon cas personnel, les modifications du revêtement ne permettaient pas de retrouver d'épithélium, mais le rapprochement de la structure avec les pachyvaginalites autorise à penser qu'il s'agissait d'un kyste séreux d'origine péritonéale.

Il y aurait donc lieu peut-être de distinguer dans cette région, parmi les kystes dits « rétropéritonéaux », trois variétés :

1° Les kystes séreux d'origine péritonéale. Ils ont la structure des lymphangiomes kystiques et se développent dans le fascia d'accolement qui unit la face postérieure du mésocôlon au péritoine pariétal postérieur. Ils sont donc réellement *rétro-mésocoliques*, mais intrapéritonéaux plutôt que rétro-péritonéaux au sens anatomique du mot.

2° Les kystes vrais du côlon, à structure épithéliale d'origine intestinale, kystes entéroïdes et qui, provenant de l'intestin, se développent entre les deux feuillets du mésocôlon. Ils sont anatomiquement *intra-mésocoliques*, plutôt que rétro-péritonéaux.

3° Les kystes épithéliaux, d'origine probablement wolffienne, développés aux dépens des débris embryonnaires du corps de Wolff. Ceux-ci présentent un revêtement cubique unistratifié, quelquefois des fibres musculaires lisses dans la paroi comme dans le cas de Madier et Nathan ; ils semblent, malgré leur siège sous-rénal, un peu aberrant, rentrer dans le cadre des kystes périnéphrétiques, étudiés par Thévenot au Congrès français de Chirurgie de 1919. Ces kystes sont peut-être les seuls qui anatomiquement soient réellement *rétro-péritonéaux*, puisqu'ils se développent en arrière du péritoine pariétal postérieur.

Mais ce sont là distinctions surtout pathogéniques. Ce qu'il faut retenir, c'est que les rapports anatomiques de ces tumeurs *intra-mésocoliques*, *rétro-mésocoliques*, ou *rétro-péritonéales*, peuvent être assez intimes avec l'intestin pour obliger au sacrifice d'un segment de cet organe, tout comme s'il s'agissait d'un kyste vrai de l'intestin, et c'est là la conclusion pratique qui ressort de l'observation de M. Aumont et de la mienne.

Chez ma malade, il y a eu en outre un syndrome aigu dont l'analyse est aisée. Le processus de pachyvaginalite a abouti à une hémorragie intrakystique, qui a augmenté brusquement le volume de la poche et comprimé l'intestin ; d'où l'ébauche d'un syndrome occlusif avec vomissements, ectasie cæcale douloureuse, qui ont pu donner le change et faire croire à une appendicite.

Le siège lombo-iliaque de ces tumeurs les apparente aussi avec les tumeurs rénales. M. Aumont, dans son cas, moi-même dans le mien, Cadenat, Madier et Nathan dans les leurs, avons pu croire à une tumeur rénale. Ce serait l'occasion, dans ces tumeurs à signes paradoxaux, d'utiliser la pyélographie, qui peut rendre de si grands services pour un diagnostic différentiel avec les tumeurs rénales.

En terminant, je vous prie de remercier M. Aumont de nous avoir adressé son intéressante observation et de la publier dans nos Bulletins.

Abcès du corps jaune rompu en péritoine libre. Péritonite à pneumocoques,

par M. F. d'Allaines.

Rapport de M. J. Okinczyc.

M. d'Allaines nous a adressé cette intéressante observation d'un abcès du corps jaune à pneumocoque pur, rompu en péritoine libre et traité avec succès par l'ablation de l'ovaire malade.

Mlle L..., âgée de dix-sept ans, ressent brutalement, en pleine santé, dans la matinée du 26 mars 1929, une douleur abdominale très vive bientôt suivie d'un vomissement. Cette jeune fille, qui était partie à son travail, en bonne santé, doit immédiatement s'arrêter et rentrer chez elle avec peine; elle éprouve en même temps des tendances syncopales et doit s'aliter immédiatement.

Les jours précédents, tout avait été normal et l'interrogatoire précis ne révélait qu'un léger *mal de gorge*, huit à dix jours auparavant, qui ne s'était accompagné, semble-t-il, d'aucun signe infectieux. Il n'existait aucun passé pathologique ancien ou récent, aucune crise analogue. La malade avait été toujours bien réglée. Les dernières règles dataient de douze jours.

Je suis appelé à la voir environ six heures après le début des accidents. Les douleurs, toujours aussi vives, sont plus accusées dans la région sous-ombilicale. Il y a eu deux ou trois vomissements bilieux. La température est à 39°5, le pouls à 120. Ni selles, ni gaz, ni miction depuis le début des accidents.

L'abdomen est plat, non ballonné, mais ne respire que dans sa moitié supérieure. A la palpation, la région sus-ombilicale est souple et à peu près indolore. Tout l'abdomen sous-ombilical est contracturé, rigide et le siège d'hyperesthésie cutanée et de douleur violente à toute palpation appuyée. Le toucher vaginal ne pouvant être pratiqué, le toucher rectal ne décèle qu'une sensibilité très vive du Douglas.

Il s'agit certainement d'une péritonite aiguë. On transporte la malade en vue d'une opération et je la vois trois heures après.

A ce moment le tableau clinique s'est nettement aggravé. La température atteint 40°, le pouls bat à 130, la respiration est à 32 à la minute. Le facies est un peu grippé. La malade a eu encore deux vomissements bilieux, la contracture, la douleur remontent au-dessus de l'ombilic.

Il s'agit, somme toute, d'une péritonite pelvienne en voie de diffusion. Chez une jeune fille de dix-sept ans, sans passé pathologique, on ne peut que penser à une appendicite pelvienne. Néanmoins il reste quelques doutes à ce sujet et j'interviens par laparotomie médiane sous-ombilicale.

La cavité abdominale contient environ 250 grammes de pus épais, couleur chocolat, surtout ramassé dans le pelvis. Tout de suite, à ce niveau, j'extériorise un ovaire droit très volumineux (gros comme une mandarine) qui présente un orifice déchiqueté, en cratère, d'où sort un pus de même nature que celui que contenait le pelvis. Ablation de cet ovaire entre deux ligatures. Ablation de l'appendice qui paraît sain. Drainage large par un gros drain. Fermeture pariétale en un plan.

Les suites opératoires ont été simples mais retardées par une suppuration assez longue dans le trajet du drainage. La malade est sortie en bonne santé le 29 avril 1929, et depuis va bien.

La culture du pus et son examen direct ont révélé la présence de *pneumocoque pur*.

La pièce enlevée montre un ovaire très volumineux, dont la majeure partie est formée par une cavité irrégulière, anfractueuse, ouverte en un endroit par une fissure irrégulière.

L'examen histologique a été pratiqué au laboratoire de mon très regretté maître Lecène par mon ami le Dr Pavie qui a bien voulu me remettre la note suivante :

Les coupes de l'ovaire passant au niveau de la « fissure » constatée macroscopiquement montrent que celle-ci siège au niveau d'un *corps jaune* abcédé et rompu. On reconnaît en effet parfaitement les couches de cellules caractéristiques du corps jaune et on constate que toute la partie centrale de celui-ci est le siège d'une vaste nappe inflammatoire ouverte à l'extérieur et formée d'amas de polynucléaires mêlés de sang.

L'infiltration des polynucléaires s'étend parmi les éléments cellulaires du corps jaune jusqu'à la périphérie immédiate de celui-ci, épargnant dans son ensemble le reste du parenchyme ovarien.

Les colorations spéciales permettent de déceler, au niveau de la nappe inflammatoire, des éléments microbiens, cocci prenant le Gram, dont l'identification ne peut être faite sur coupes par leurs seuls caractères morphologiques.

M. d'Allaines s'en tient dans l'interprétation des faits à l'hypothèse d'un abcès du corps jaune, rompu en péritoine libre, et d'une péritonite diffuse secondaire à cette rupture, plutôt qu'à celle d'une péritonite primitive ayant infecté secondairement le corps jaune déhiscent.

J'accepte volontiers cette interprétation, qu'il défend d'ailleurs par les modifications histologiques du corps jaune qui datent certainement de plus de huit heures.

M. d'Allaines a recherché dans la littérature des cas analogues. Il signale un ouvrage d'Orthmann paru en 1897 (*Die Pathologie des Corpus luteum*) où l'auteur a réuni 21 cas d'abcès du corps jaune; plus récemment E. Nowak et R. W. Te Linde (*The Pathological Anatomy of the Corpus luteum*, *John Hopkins Bulletin*, sept. 1929, p. 289) ont montré que les abcès du corps jaune sont loin d'être rares, mais en général infestés par les agents banaux des infections pelviennes (gonocoques, bacilles de Koch, etc...). Mais aucun des abcès signalés n'était formé par le pneumocoque, aucun n'était rompu.

Mes propres recherches dans la littérature ont été un peu plus fructueuses.

Paucot, à la Réunion obstétricale de Lille du 21 décembre 1927 (*Bull. des Soc. françaises d'Obstétrique et de Gynécologie*, 1928, 17e année, p. 393) rapporte un cas d'abcès lutéinique de l'ovaire, non rompu, avec trompe saine.

Mais voici qui se rapproche davantage de l'observation de d'Allaines. Dans un travail que j'ai publié en 1910 dans les *Annales de Gynécologie et d'Obstétrique* sur les oophoro-salpingites *métastatiques*, j'avais trouvé plusieurs observations d'abcès de l'ovaire à pneumocoques.

Je rappelais que Weichselbaum et Etheridge avaient montré que le pneumocoque n'habite que le vagin pathologique. Dans les infections tubaires et ovariennes à pneumocoques, il semble donc qu'il faille incriminer une infection primitive buccale (angine) ou pulmonaire. La malade

de d'Allaines avait présenté une angine huit ou dix jours avant l'éclosion des signes abdominaux.

De même Scanzoni (cité par Delbet), chez une femme morte de pneumonie, avait trouvé des abcès multiples de l'ovaire. Si je laisse de côté les cas de pyosalpinx à pneumocoques, pour ne retenir que ceux où l'ovaire est intéressé, je trouve une oophoro-salpingite double rapportée par Morax dans les *Annales de Gynécologie* (t. XXXIX, 1893, 1, p. 208) et surtout les abcès solitaires de l'ovaire à pneumocoques publiés par Pitha[1] (1 cas) et par Etheridge[2] (3 cas).

Pitha, en 1899, n'en trouvait que 4 cas dans la littérature, bien que selon Levy (*Archiv. f. experimental Pathol. u. Pharmakol.*, Bd XXIX, 1891, p. 138) le pneumocoque est, dans les abcès de l'ovaire, l'agent le plus fréquent des suppurations, après le streptocoque et le staphylocoque.

Dans l'observation VI de Pitha et dans 2 cas d'Etheridge, il est noté que l'abcès siège au niveau d'un follicule. Ces raisons, abcès solitaire de l'ovaire, sa localisation folliculaire, l'unilatéralité de la lésion, l'intégrité des trompes, suffisent à Pitha, même en l'absence d'antécédents pulmonaires, pour qu'il considère ces ovarites comme des ovarites métastatiques par voie sanguine. La rupture du follicule, dit Etheridge, peut dans ces conditions constituer un lieu de moindre résistance, où va se localiser l'infection.

La nouvelle observation de d'Allaines paraît bien, avec l'angine initiale, la localisation solitaire au niveau du corps jaune, l'intégrité de la trompe, rentrer dans le cadre des abcès métastatiques de l'ovaire La rupture de l'abcès en péritoine libre a ajouté, au processus localisé, celui d'une péritonite diffuse, qu'une intervention précoce a heureusement jugulée.

Je vous prie de remercier M. d'Allaines de nous avoir communiqué cette observation, qui s'ajoute aux autres titres qu'il a déjà, à retenir vos suffrages à nos prochaines élections.

Accident grave produit par l'air comprimé : Éclatement de la main avec lésions osseuses et fracture ouverte de l'avant-bras. Traitement conservateur. Guérison avec résultat fonctionnel satisfaisant,

par M. **Coureaud**, médecin de la Marine.

Rapport de M. Ch. Lenormant.

La très curieuse observation que nous a communiquée M. Coureaud appartient aux groupes des lésions produites par l'air comprimé qui, agissant comme une véritable « colonne solide », suivant l'expression de

1. Pitha (W.) : Diagnostik u. Etiol. der Ovariolabcesse. *Monatschr. f. Geburtshilfe u. Gynækol.*, t. X, août 1899, p. 141.

2. Etheridge (J. H.) : Pneumococcus abcess of the Ovary. *The Americ. Journ. of the Medic. Sc.*, avril 1896, p. 377.

Bendixen et Blything, représente une sorte de corps contondant animé d'une grande force vive.

Ces lésions sont rares et de connaissance récente. On n'avait signalé jusqu'ici, et presque exclusivement aux Etats-Unis, que les ruptures du gros intestin consécutives à l'action de l'air comprimé sur la région anofessière. Le cas de M. Coureaud est, semble-t-il, le premier exemple d'une lésion des membres produite par l'air comprimé ; pour ma part, je ne connais pas de fait analogue, et les recherches bibliographiques de M. Coureaud, sans doute plus complètes que les miennes, ont été également négatives.

Coïncidence remarquable, c'est à l'arsenal de Toulon que M. Jean a recueilli les deux premières observations françaises (et même européennes) de ruptures recto coliques par l'air comprimé (il nous les a adressées en avril 1921), et c'est également à Toulon qu'un autre de nos collègues de la marine a eu à traiter le premier traumatisme des membres par l'air comprimé.

L'observation de M. Coureaud mérite, en raison de sa rareté et de son intérêt, d'être publiée *in extenso*.

Le Gu... (Auguste), vingt-cinq ans, quartier-maître torpilleur à bord du sous-marin *Thétis* a été blessé le jeudi 7 mars, à 14 h. 30, dans les circonstances suivantes :

Pendant qu'il effectuait la visite des tubes sous-marins lance-torpilles, il a ouvert la soupape d'un réservoir d'air comprimé qu'il croyait vide. De ce réservoir, dont la pression maxima est de 60 kilogrammes, a brusquement jailli un jet d'air qui sous une pression de 30 kilogrammes environ a frappé violemment la face palmaire de la main droite et provoqué son éclatement. En quelques minutes, à travers cette plaie, l'air sous pression s'est infiltré, dissociant par sa tension excessive les espaces celluleux de toutes les loges superficielles et profondes de l'avant-bras, du bras, pour gagner le creux sous-claviculaire, la moitié droite de la face et du cou et l'hémithorax droit.

Secouru aussitôt, le blessé a reçu les premiers soins à l'ambulance de l'arsenal. Il est évacué tout de suite sur la Clinique chirurgicale de l'hôpital maritime de Sainte-Anne où nous le voyons à 16 h. 30, deux heures après l'accident.

Malgré la violence du traumatisme, cet homme de constitution très robuste n'est pas shocké. Le pouls est régulier, bien frappé, à 78. Le visage est « bouffi » et tout le membre supérieur paraît soufflé.

La dépression sus-claviculaire est comblée, la région cervicale droite très élargie et infiltrée. La peau irrégulièrement soulevée par cet emphysème présente par places des « poches gazeuses » où la crépitation est particulièrement intense. La distension gazeuse, plus forte encore en certains points, a déterminé, surtout au niveau de l'avant-bras et sur ses deux faces, des éclatements de dedans en dehors, des plaies dont les bords irréguliers présentent un peu l'aspect des orifices de sortie des plaies par projectiles.

L'avant-bras, très augmenté de volume, présente, en outre, à sa partie moyenne, siège d'une mobilité anormale, une déformation à convexité postérieure, et un léger déplacement en baïonnette symptomatique d'une fracture des deux os.

A la main droite, gros délabrement. La face dorsale, particulièrement tendue, présente, au niveau des espaces interosseux, des petites plaies irrégulières. La face palmaire éclatée est largement ouverte. Les muscles de l'émi-

nence hypothénar sont déchiquetés; et dans la loge moyenne, à travers l'aponévrose superficielle dilacérée, apparaissent dénudées et ouvertes les gaines tendineuses des fléchisseurs. L'articulation métacarpo-phalangienne est ouverte. L'arcade palmaire superficielle mise à nu n'est plus animée de battements. On note encore une plaie irrégulière de l'éminence thénar, et une luxation dorsale de la deuxième phalange du pouce droit qui apparaît raccourci, comme tassé sur lui-même.

Les téguments des doigts enfin ne sont pas épargnés et présentent quelques plaies.

Un examen radiographique confirme et précise les constatations cliniques. Il y a non seulement fracture des deux os de l'avant-bras à la partie moyenne, mais encore fracture de la styloïde cubitale, fracture cunéenne externe de l'extrémité inférieure du radius, luxation en arrière de la phalangette du pouce. Tous les interlignes articulaires de la main, du poignet sont élargis, disloqués en quelque sorte par l'hyperpression.

Malgré ce délabrement nous nous refusons à l'amputation d'emblée, et nous décidons une conservation aussi poussée que possible, nous réservant d'intervenir à nouveau si la nécessité s'en impose. Notre décision est basée sur le mécanisme très particulier de l'agent vulnérant dont l'action s'est exercée de dedans en dehors; l'infection, par suite, semble moins à redouter.

Intervention immédiate. Anesthésie générale au balsoforme. Après imprégnation au bleu formol, épluchage minutieux des plaies de la main droite, ce qui nous conduit à exciser dans la loge hypothénar avec le tissu cellulaire sous-cutané restant une partie des muscles abducteur et court fléchisseur du petit doigt.

Dans la loge moyenne, les gaines tendineuses dénudées sont régularisées, lavées à l'éther et non suturées. On lie les deux bouts de l'arcade palmaire superficielle.

Désarticulation métacarpo-phalangienne du médius droit avec résection de la tête métacarpienne qui est fissurée. Pas de suture possible des téguments. Réduction de la luxation dorsale de la phalangette du pouce. Sous extension, réduction de la fracture des deux os de l'avant-bras et mise en place d'un appareil plâtré type Hennequin-Lœvy. La radiographie montre une réduction imparfaite, mais suffisante. Les bords contus, éclatés, des plaies de l'avant-bras ont été régularisés et suturés.

Les *suites opératoires*, très simples, devaient justifier notre conduite. Pas de réaction générale. Les examens bactériologiques des plaies épluchées sont restés négatifs à l'examen direct et après culture. Les pansements quotidiens au Dakin, sans irrigation continue, nous ont permis d'éviter toute complication infectieuse, et les soins post-opératoires, basés sur une mobilisation active et passive précoce, devaient fournir, en définitive, un résultat fonctionnel très satisfaisant et une main utile.

Le 20 avril 1929, six semaines après l' « accident », toutes les plaies sont cicatrisées. Les fractures sont consolidées avec cal exubérant, mais non douloureux, sans synostose radio-cubitale, mais avec angulation des fragments et léger déplacement en baïonnette dans le sens latéral. Il n'y a pas de décalage et le « plan de la saignée est dans le plan du poignet ».

Notre blessé, intelligent, poursuit avec courage, et malgré la douleur du début, la mobilisation active et progressive des doigts et du poignet. Les adhérences se libèrent peu à peu et les téguments retrouvent leur souplesse.

Le 21 mai, deux mois et demi après l'accident, l'état est très amélioré. Il persiste quelques troubles vaso-moteurs au niveau de la main. La récupération fonctionnelle du poignet et des doigts, encore incomplète, est déjà suffisante pour permettre au quartier-maître Le Gu... des mouvements assez étendus et une préhension très appréciable. Notre blessé part en convalescence de deux mois.

Revu en août 1929, la récupération fonctionnelle de la main s'est encore améliorée; l'extension des doigts restants est complète et leur flexion permet le contact de la pulpe avec la paume de la main; l'opposition du pouce et de l'index s'effectue normalement.

Je ne puis que féliciter M. Coureaud de la décision qu'il a prise et du très beau résultat qu'il a obtenu. Il a su reconnaître que, malgré l'étendue et la complexité des lésions, l'amputation pouvait être évitée et, s'agissant du membre supérieur droit, il a bien fait de pousser la conservation jusqu'à l'extrême limite. Par une opération complète et méthodique, il a donné à son blessé les meilleures chances de guérison. L'événement lui a donné raison, puisque aucun accident infectieux n'est venu troubler l'évolution des plaies et que, en fin de compte, ce grave traumatisme s'est liquidé par la seule perte du médius et par une récupération presque complète des mouvements des doigts.

Je vous propose d'adresser nos remerciements à M. Coureaud et de publier son observation dans nos Bulletins.

Entorses, disjonctions et décollements traumatiques de la symphyse pubienne.

par M. H.-L. Rocher,
Professeur de Clinique chirurgicale infantile et Orthopédie à l'Université de Bordeaux,
Chirurgien de l'Hôpital des Enfants.

Rapport de M. Chevassu.

A plusieurs reprises en ces dernières années il vous a été présenté des observations de disjonction de la symphyse pubienne sans lésions urinaires, traitées les unes par la simple immobilisation, les autres par ostéosynthèse; je spécifie bien sans lésions urinaires, car l'adjonction de lésions vésicales ou urétrales au traumatisme du bassin change la question du tout au tout et notre collègue Maisonnet a, dans plusieurs articles, mis cette question spéciale au point.

En dehors de toute lésion urinaire, faut-il faire systématiquement une ostéosynthèse, ou l'immobilisation suffit-elle à assurer le résultat fonctionnel cherché?

Dans deux observations que nous avait confiées l'an dernier le Dr Grimault et que j'avais rapportées à cette tribune, le malade suturé avait obtenu un résultat excellent, mais chez le blessé non suturé le résultat n'avait pas été moins bon. Il est vrai que chez ce deuxième malade la disjonction était peu considérable, et c'était pour cette raison que le Dr Grimault avait, à juste titre, jugé inutile d'intervenir.

Des six observations que nous a confiées cette fois-ci le Dr Rocher, professeur de clinique chirurgicale infantile à l'Université de Bordeaux, trois sur-

tout méritent de retenir notre attention, car elles concernent des malades suivis de bout en bout, et chez lesquels on peut comparer les lésions primitives aux résultats thérapeutiques obtenus. Voici ces observations :

Observation I. — Le 2 août 1928, l'enfant B... (Eliette), âgée de trois ans, tombe sur la route ; la roue d'une lourde charrette porte sur son bas-ventre.

L'enfant est conduite à notre consultation de l'hôpital des Enfants, le 10 août 1928. Elle ne présentait en effet, jusque-là, aucun signe de contusion abdominale et aucune lésion de l'appareil urinaire : pas d'hématurie.

A l'examen, on ne constate aucune déformation du bassin, mais une ecchymose et un gonflement qui siègent au niveau des grandes lèvres. L'enfant ne peut se tenir debout ; elle ne souffre pas spontanément, mais ressent une vive douleur lorsque l'on palpe la symphyse pubienne. L'examen, vu l'âge de l'enfant, est rendu de ce fait très difficile, mais le ventre est souple, non douloureux, la palpation isolée de l'iléon, du sacrum et du rachis ne démontre aucnn point douloureux. La radiographie du bassin confirme l'absence de toute fracture, mais révèle une disjonction très nette de la symphyse pubienne avec un écartement de 3 centimètres entre les pubis. Il est difficile d'apprécier s'il y a un diastasis sacro-iliaque. Les espaces, en effet, des deux côtés sont largement ouverts, peut-être un peu plus du côté gauche, et il convient de remarquer que la radiographie étant faite bien symétriquement, c'est l'hémi-bassin gauche qui s'est écarté surtout de la ligne médiane, et l'os iliaque a un peu basculé en dehors, comme un contrevent autour de sa charnière sacro-iliaque.

Le 11 août 1928, intervention : anesthésie générale chloroforme-éther. Incision transversale sus-pubienne. Il existe dans la région une légère infiltration sanguine ; on aperçoit immédiatement le diastasis pubien et on constate que le pubis gauche a été arraché de la symphyse pubienne. La réunion opératoire du pubis et de la symphyse est réalisée de la façon suivante : au moyen d'un perforateur de Putti, on fait de chaque côté deux trous dans le pubis et dans le bloc symphysien, et au travers de ceux-ci on passe deux tendons de kanguroo que l'on noue ; le rapprochement est parfait, et par-dessus on suture encore, au moyen d'un fin tendon de kanguroo, les tissus fibro-périostiques, de telle sorte que la ligne de rapprochement du pubis et de la symphyse est complètement masquée. Ce rapprochement de la symphyse a été extrêmement facile et rapide. Suture de la peau avec des agrafes de Michel ; une grande bande d'adhésif à l'oxyde de zinc entoure le bassin et maintient rapprochés les os iliaques.

Les suites opératoires sont normales ; l'enfant quitte l'hôpital le 2 septembre 1928. Nous avons revu au mois de novembre cette enfant qui marche et court comme si elle n'avait jamais eu de lésion du bassin.

La radiographie, faite le 24 août 1928, montre un rapprochement parfait de la symphyse pubienne ; il semble, sur cette radiographie, que l'interligne sacro-iliaque gauche soit plus large que du côté droit, tout au moins dans ses deux tiers inférieurs ; on voit une légère bande de périostose le long de la branche descendante du pubis gauche.

En résumé, résultat parfait de l'ostéosynthèse.

Obs. II. — Le 23 octobre 1902, D... (Hélène), âgée de vingt mois, est conduite à l'hôpital des Enfants : un lourd camion a passé en sautoir sur la racine de la cuisse gauche et le bassin de l'enfant. Peu de signes de choc. Tuméfaction diffuse de la région pubienne ; petite déchirure sur la petite lèvre gauche. Douleur très vive à gauche de la ligne médiane, à l'union de la symphyse et du pubis gauche. La douleur s'exagère dans les mouvements d'abduction de la cuisse gauche et de rotation externe ; de même, lorsque l'on mobilise les deux os iliaques, on détermine un frottement sourd. Le pubis gauche paraît remonté de 1 centimètre au-dessus du niveau de la symphyse pubienne, ce che-

vauchement est réductible lorsqu'on abaisse directement l'os iliaque gauche ; il augmente dans les mouvements d'abduction de la cuisse; pas de gonflement, ni d'ecchymose au niveau des articulations sacro-iliaques. Le conduit vaginal et le rectum sont indemnes. Il existe de la rétention d'urine, rétention d'origine réflexe, peut-être, mais qui pourrait dépendre aussi d'une distorsion de l'urètre provenant de la dislocation de la symphyse. Un point de suture aux crins de Florence ferme la plaie de la petite lèvre. La radiographie montre une disjonction de la symphyse pubienne.

A première vue, on note une irrégularité dans la disposition de la moitié gauche du bassin; l'os iliaque semble avoir pivoté autour de son axe longitudinal ou plutôt autour de la symphyse sacro-iliaque gauche, comme une charnière, de telle sorte que l'aile iliaque est vue sur une plus grande largeur, tandis que la portion ischio-pubienne se voit en raccourci; le bord du pubis droit est distant de 1/2 centimètre de la ligne médiane du col, tandis que celui de gauche est distant de 2 centimètres.

L'enfant est installée d'abord sur un plan résistant, en décubitus horizontal, avec une extension continue sur les deux membres inférieurs, plus accentuée du côté gauche.

Le 5 novembre, on applique un appareil plâtré sous forme de ceinture pelvienne, qui a pour but de rapprocher les deux os iliaques.

Le 6 novembre, poliomyélite aiguë, frappant les deux membres inférieurs. Au bout de cinquante jours, la paralysie a rétrocédé du côté gauche ; du côté droit, les lésions diminuent également, mais il persiste de l'atrophie du membre inférieur et surtout une déviation en valgus, du fait de la paralysie du jambier antérieur.

J'ai eu l'occasion de revoir cette malade plusieurs fois au cours de sa vie et notamment à l'occasion de projet de mariage. A ce moment, la radiographie du bassin montre une large déhiscence de la symphyse pubienne avec mobilisation des deux os des pubis; cet écartement des pubis se traduit, à l'extérieur, par un élargissement de la région périnéale et un écartement marqué de la face interne des deux cuisses, de telle sorte que l'on peut facilement mettre entre elles les quatre doigts de la main appliqués sous la vulve.

Nous avons revu cette malade âgée actuellement de vingt-huit ans, il y a environ six mois. Elle boite très légèrement du côté droit, elle marche sans difficulté, elle n'a pas eu d'enfants. Elle mène une vie absolument normale.

Les troubles fonctionnels de la marche sont évidemment légèrement modifiés par le fait des séquelles de l'ancienne paralysie infantile du côté gauche; mais il est bien évident que, malgré l'immobilisation et un rapprochement des os iliaques qui a été maintenu environ pendant deux mois, la symphyse pubienne est restée largement déhiscente, il n'y a pas eu de consolidation; cette absence de consolidation s'accompagne de troubles fonctionnels toutefois extrêmement légers.

Obs. III. — (En collaboration avec le médecin-capitaine Guillermin).

Le 3 mars 1928, le général F..., âgé de cinquante-cinq ans, fait une chute de 8m30 de hauteur dans la cage d'un ascenseur. Il se reçoit sur les pieds, et vraisemblablement surtout sur le droit. Le blessé ne perd pas connaissance, mais il y a une impotence totale du membre inférieur droit.

A l'entrée à l'hôpital de Talence, où le général est aussitôt transporté, on constate que le membre inférieur gauche est complètement indolore, de forme normale et se meut sans peine, tandis que le membre droit est douloureux, déformé et complètement impotent. Une fracture du tiers moyen du fémur se révèle de toute évidence à un examen sommaire. Au pied droit, il existe également quelques douleurs, d'ailleurs peu intenses, avec mobilité parfaite de l'articulation tibio-tarsienne et des orteils, sans déformation appréciable du squelette. Au bassin, on note enfin, à la pression, sur les crêtes iliaques, une

mobilité anormale qui fait penser à une fracture; on ne perçoit cependant pas de crépitation. La pression n'éveille pas de douleur vive localisée en un point du squelette. La miction se fait aisément et les urines ne contiennent pas de sang.

Par ailleurs, pas de signes d'autre atteinte sérieuse, malgré des contusions multiples.

La radiographie faite immédiatement montre :

1° Une fracture du fémur droit au tiers supérieur, caractérisée par un trait très oblique partant de la région sous-trochantérienne et parcourant la plus grande étendue du tiers supérieur. La longueur du trait de fracture est d'environ 12 centimètres et le fragment supérieur est légèrement rejeté en dehors. Toutefois, les directions axiales de chacun des deux fragments sont à peu près parallèles.

2° Une disjonction de la symphyse pubienne mesurant 4 centimètres, mensuration faite sur le cliché radiographique pris le sacrum à la plaque. Cette disjonction s'accompagne d'un mouvement de bascule de l'os iliaque du côté droit, avec légère ascension du pubis de 1 centimètre environ. D'autre part, sur la surface articulaire du pubis gauche, on voit un petit arrachement osseux; les symphyses sacro-iliaques paraissent légèrement déhiscentes à leur partie inférieure et l'interligne articulaire semble peut-être plus large à gauche qu'à droite. Mais le blessé prétend qu'il ne souffre particulièrement qu'au niveau de son articulation sacro-iliaque droite. Cette douleur s'étend également à la racine de la cuisse droite et s'irradie dans la région de l'ischion.

Examinant à nouveau le blessé après la radiographie, on apprécie facilement par la palpation l'écartement anormal des deux épines pubiennes. La réduction de cet écartement est obtenue tout au moins partiellement, et assez facilement par des pressions exercées par un aide sur les crêtes iliaques.

Le blessé a été immobilisé, séance tenante, dans une attelle de Lardennois avec extension au moyen d'adhésif, et quarante-huit heures après, installé dans le cadre bâti du Service de Santé.

Pour le bassin, on se contente, après réduction de l'écartement pubien par pression sur les crêtes iliaques, d'appliquer un bandage de corps très serré. Celui-ci est d'ailleurs remplacé dès le lendemain par une large ceinture élastique en caoutchouc fort qui assure une meilleure contention plus facilement supportée par le blessé.

Le 8 mars 1928, une radio prise au lit du malade montre :

1° La réduction parfaite de la fracture du fémur;

2° Un rapprochement sensible des deux pubis.

Le 17 mars, pour obtenir une correction encore meilleure de la disjonction pubienne, le blessé est immobilisé en abduction à 45°, dans un grand appareil plâtré pelvi-pédieux.

Le 3 avril 1928, une radiographie de vérification montre que si la déformation du bassin est mieux corrigée sous plâtre, celle de la fracture de cuisse l'est moins bien. Les fragments fémoraux ne sont plus aussi correctement coaptés qu'avec l'extension continue; il semble que dans l'appareil plâtré il se soit produit une angulation et un chevauchement longitudinal des fragments qui n'existaient pas lorsque le blessé était placé dans l'attelle de Lardennois. Aussi cette dernière est-elle rétablie avec abduction de la cuisse le 4 avril. La contention du bassin est à nouveau demandée à la ceinture élastique. D'ailleurs la mobilité anormale pubienne est bien moins marquée.

Le 25 avril 1928 : suppression de l'extension continue. Le cal est assez solide pour commencer la mobilisation de la cuisse et les massages. On note un léger degré d'hydarthrose du genou droit.

Le blessé se plaignait, depuis un certain temps, de douleurs au niveau du gros orteil droit qui avaient été tout d'abord considérées comme des douleurs d'arthrite goutteuse. Il fut décidé, devant la persistance de la douleur, de faire

une radiographie du pied. On constate, à ce moment-là, une luxation dorsale du gros orteil qui avait été envisagée immédiatement avant par l'examen clinique. Mais on fit alors la découverte radiographique d'autres lésions.

1° Une fracture des quatre têtes métatarsiennes, à l'union de la tête et de la diaphyse ;

2° Une fracture du sésamoïde externe du gros orteil ; il ne peut pas s'agir de sésamoïde *bipartitum*, car le fragment distal est nettement basculé en dehors et n'est plus dans l'axe du fragment proximal ;

3° Une fracture par tassement du calcanéum, siégeant à l'union de la tubérosité antérieure et du corps du calcanéum, en regard du sinus du tarse ; fracture vertico-transversale avec irradiation postérieure longitudinale dans le corps. Sur le bord postérieur de l'astragale, arrachement probable de l'apophyse postérieure, fracture de Schefferd, à moins qu'il ne s'agisse, par hasard, d'un os trigone ; mais, cependant, la surface de séparation entre le corps de l'astragale et le noyau osseux détaché est plus large et plus irrégulier que dans le cas d'os trigone.

Ces dernières lésions n'avaient, à aucun moment, attiré notre attention puisque le blessé ne se plaignait que de douleur dans le gros orteil, douleur intitulée jusqu'ici : goutte, et, d'autre part, le pied étant immobilisé, jamais on n'avait pu songer à de telles lésions, vu l'absence d'ecchymose au niveau des talons antérieur et postérieur.

Le 4 mai, sous anesthésie locale, réduction de la luxation du gros orteil droit et reposition. Guérison *per primam*.

Le 13 mai, le blessé descend du lit et se tient debout sans difficulté.

Le 15 mai, soit soixante-quinze jours après l'accident, premiers essais de marche. A cette date, on ne note plus de mobilité anormale des pubis, mais la ceinture élastique est conservée par précaution. Un traitement physiothérapique complet : mécanothérapie, massages et air chaud est entrepris d'une façon très active et nous assistons alors à des progrès rapides.

Le 4 juin, c'est-à-dire trois mois après son accident, le blessé quitte ses béquilles et marche avec une canne.

Le blessé est revu en septembre 1928 (six mois). On pratique une radiographie. Elle permet de constater un processus d'ossification au niveau de l'espace libre occupé par l'écartement pubien. Ce sont des bandes de périostose et d'ossification nouvelle que l'on avait déjà constatées, mais moins nettes en mai 1928. A noter qu'il existe toujours un certain décalage dans la hauteur de la symphyse. L'intervalle pubien est diminué de moitié par rapport aux radiographies antérieures. L'écart dans la radio de septembre mesure 2 centimètres.

Le général a repris son service le 20 août 1928, mais le 6 décembre 1928, date où nous l'avons revu, il n'avait pas encore recommencé, suivant nos conseils, à monter à cheval.

Au point de vue de l'amplitude des mouvements, rétablissement de la fonction normale des articulations du genou et de la hanche, craquements dans l'articulation tibio-tarsienne droite, souplesse des articulations tarsiennes, conservation des mouvements des quatre orteils, mais limitation d'environ de moitié des mouvements d'extension et de flexion de l'articulation du gros orteil.

La mensuration des membres inférieurs donne 2 centimètres de raccourcissement pour le membre inférieur droit, mesuré depuis l'épine iliaque jusqu'à la malléole externe et un demi-centimètre de diminution de hauteur du talon par le fait de la fracture du calcanéum.

Circonférence du mollet gauche : 34 cent. 1/2.
Circonférence du mollet droit : 32 centimètres.
Circonférence de la cuisse gauche : 49 centimètres.
Circonférence de la cuisse droite : 49 centimètres.

Les trois autres observations ont pratiquement un intérêt moindre; les voici brièvement :

Obs. IV. — L'enfant M..., âgé de huit ans, est amené à l'hôpital le 31 juillet 1926, après un accident dont il vient d'être victime : il aurait été heurté et traîné par un tramway. Etat de choc très prononcé, mais l'enfant répond à l'interrogatoire. Plaies étendues au niveau des membres inférieurs, des bourses et des deux aines; très grande mobilité des os iliaques; pas de signe d'épanchement intra-abdominal. L'enfant meurt dans la soirée.

Dans le procès-verbal de l'autopsie, nous relevons : déchirure du scrotum et hernie des testicules; éclatement de l'anus; déchirure de l'urètre dans sa portion membraneuse; désinsertion des deux grands droits au niveau des pubis; suffusion hémorragique considérable de toute la racine du membre droit; le muscle psoas iliaque, de ce côté, est complètement arraché de son insertion iliaque; disjonction sacro-iliaque gauche. L'os iliaque droit présente une fracture verticale qui intéresse les branches ischio-pubienne et ilio-pubienne, disjonction pubienne avec large écartement (entre symphyse et pubis droit).

Obs. V. — Enfant S..., âgé de neuf ans.

En janvier 1928, est monté sur un chariot traîné par des vaches; une roue du chariot lui passe sur le corps : hématurie, puis rétention complète; apparition d'un abcès urineux, avec phlegmon s'étendant vers la région fessière droite. Incisions dans les régions périnéale et inguinale; sonde à demeure, puis, plus tard, urétrotomie externe et dilatation. C'est seulement au mois de septembre 1928 que cet enfant nous est amené dans notre service, à cause de son rétrécissement urétral.

L'examen du bassin montre que le pubis, du côté gauche, a subi une ascension au-dessus du droit et qu'au niveau de l'angle formé par la réunion du bord supérieur du pubis gauche avec sa face symphysaire existe une saillie triangulaire qui représente une exostose d'origine traumatique. L'espace clair qui sépare les deux pubis est de 1 centimètre. A la palpation, on constate un élargissement et une saillie anormale de la surface symphysaire.

Cet enfant a été traité dans notre service par dilatation et électrolyse. Lorsqu'il est parti, il ne boitait pas, ne présentait pas d'attitude vicieuse de ses membres inférieurs.

Il s'agit donc probablement d'une entorse de la symphyse pubienne, avec arrachement osseux et production d'une exostose traumatique ayant consolidé sans diastasis.

Obs. VI. — M. L..., soixante ans, a été violemment heurté et contusionné par une automobile, à la partie droite et postérieure du bassin. Le blessé est resté au lit trois mois sans se lever, puis il a repris la marche progressivement.

Le blessé prétend que, lorsqu'il se baisse, il ressent une douleur dans la région pubienne. Lorsqu'il fait une marche prolongée, il se plaint de douleurs dans le genou gauche et dans les deux régions sacro-iliaques. Il marche avec un certain dandinement et un peu de boiterie du côté droit. On ne constate pas actuellement de lésions appréciables. Pas de déformation dans la région lombaire, ni au niveau du bassin. Les renseignements les plus intéressants sont fournis par la radiographie, qui montre :

1° Une fracture du bassin dans sa portion droite, qui intéresse la branche ischio-pubienne à sa partie moyenne, et la branche ilio-pubienne à sa jonction avec la portion du cotyle;

2° D'autre part, la symphyse pubienne paraît être décalée, et le pubis droit paraît nettement au-dessus du pubis gauche. Le décalage doit correspondre à 3 ou 4 millimètres; de plus, il existe une lésion très nette de l'articulation sacro-iliaque gauche.

Je ne m'arrêterai qu'aux trois premières observations dans lesquelles M. Rocher a eu à prendre une décision thérapeutique qui a abouti une fois à l'ostéosynthèse et deux fois à l'abstension opératoire.

Son ostéosynthèse a été faite sur une enfant de trois ans et a donné un excellent résultat.

Des deux abstentions opératoires, une a donné un résultat médiocre en ce sens que les pubis ont conservé entre eux écartement et mobilité. Malgré cela la malade, suivie depuis longtemps, mène une existence normale et marche sans difficulté. Si elle boite légèrement, la faute en est à une paralysie infantile surajoutée.

L'autre a donné un résultat anatomique satisfaisant bien qu'imparfait, et un résultat fonctionnel d'autant meilleur que le général en cause dans cette observation avait, en plus de sa lésion du bassin, une fracture du fémur et plusieurs fractures du pied.

Qu'il s'agisse de sinistrose, de mauvais vouloir ou de manque de courage, il est bien sûr, dit à juste titre M. Rocher, que le degré de récupération fonctionnelle, en chirurgie osseuse, est tout autant conditionné par la perfection de l'acte thérapeutique que par la collaboration du blessé.

M. Rocher fait suivre ses observations d'une série de considérations sur l'anatomie pathologique des disjonctions symphysaires, en particulier chez les enfants.

Sur un bassin d'enfant, dit-il, l'interruption de l'anneau pelvien qui se produit entre l'os pubis et le bloc symphysaire peut être cousidérée, du point de vue anatomique, comme un décollement épiphysaire. En effet, chez lui la symphyse est formée par une masse fibro-cartilagineuse revêtue, sur ses deux faces latérales, d'une épaisseur plus ou moins considérable de cartilage hyalin, suivant l'âge de l'enfant. C'est dans cette masse cartilagineuse adossée aux deux os pubis que se développera le point épiphysaire de l'angle du pubis. Cette épiphyse se soudera plus tard, avec le point épiphysaire de l'épine du pubis et enfin avec le pubis.

Par analogie, on peut admettre que, chez le jeune enfant, le pubis, considéré isolément, peut être assimilé à un os long pourvu de deux épiphyses : l'une externe, épiphyse cotyloïdienne, os cotyloïdien enchâssé dans la branche ilio-pubienne du cartilage en « Y » : l'autre interne, épiphyse parasymphysaire de l'angle du pubis.

C'est à l'époque de la puberté que le noyau osseux épiphysaire se développe, venant encadrer, par sa branche horizontale et sa branche descendante, l'angle pubien ; cette épiphyse se soude vers la vingtième ou vingt et unième année. Si donc, un traumatisme chez l'enfant aboutit à la séparation de l'os pubis et du cartilage symphysaire, cette disjonction équivaut à un décollement épiphysaire, puisque dans la masse cartilagineuse du disque symphysaire est contenu le germe de l'épiphyse interne du pubis.

M. Rocher a pratiqué quelques expérimentations sur des cadavres d'enfants de deux à cinq ans. Il a fait passer sur le bassin, en sautoir, l'arrière-train d'une voiture à quatre roues, du poids environ de 500 kilo-

grammes; il a pu ainsi déterminer le décollement symphysaire typique et plusieurs autres lésions au niveau du pubis : fracture juxta-épiphysaire de la branche horizontale du pubis, décollement du pubis au niveau du cartilage en « Y », déchirure et décollement du manchon périostique, à la face postérieure de la symphyse.

Mes chers collègues, vous voudrez bien m'excuser si, en cette période électorale, aux félicitations que je vous propose d'adresser au Dr Rocher, je me permets de joindre le rappel de ses titres à l'honneur qu'il brigue de faire partie de notre Société.

M. **Paul Thiéry** : Pendant très longtemps je me suis laissé influencer par l'aspect radiographique parfois impressionnant des disjonctions de la symphyse pubienne et ordinairement dans mon service je faisais l'arthrodèse, expression qu'en pareil cas je préfère à celle d'ostéosynthèse. Mes résultats étaient bons et je les attribuais à l'opération.

Depuis j'ai pu en observer un assez grand nombre en expertises, 12 à 15 peut-être qui n'avaient pas été suturés; or, j'ai été frappé du faible degré d'invalidité qui persistait et le résultat du traitement m'a paru sensiblement égal à celui de l'opération.

C'est donc, je crois, une affaire de degré: si la dislocation est considérable, avec ascension très marquée d'un des côtés du bassin, l'arthrodèse me paraît indiquée; dans les autres cas le traitement peut être simple; un bandage très serré ou élastique suffit et c'est là la pratique qui a été longtemps suivie par les accoucheurs lorsque la symphyséotomie était en honneur; il est vrai que l'écartement des pubis n'était pas considérable.

D'autre part, je profite de l'occasion pour faire observer que, pour apprécier les résultats d'un traitement, il ne faut pas, comme on le fait trop souvent, tenir uniquement compte de la valeur du chirurgien et de la nature de l'opération ; il intervient d'autres facteurs dont l'importance est capitale : c'est l'énergie, la bonne volonté et même la structure physique du malade, ce qui me fait dire souvent que le résultat fonctionnel est au moins autant en raison des efforts d'adaptation du blessé que du traitement suivi, le même traitement pouvant donner, au point de vue incapacité, des résultats très différents suivant le psychisme différent des blessés et leur constitution anatomique, ce qui rend les cas bien difficilement comparables.

M. **Maisonnet** : Les cas de disjonction des pubis sont, je crois, nombreux, et l'opération rarement indiquée. Le plus souvent cette disjonction se réduit spontanément en totalité ou en grande partie. Lorsque les pubis restent très éloignés, la disjonction est généralement difficile à réduire en raison des lésions constantes et étendues sacro-iliaques. Ce sont ces cas qu'on est tenté de suturer. Les résultats que j'ai pu observer sont peu encourageants. La suture par fil métallique a toujours abouti à une section du pubis et même, dans un cas, le fil fortement tendu a fini par sectionner, puis par pénétrer dans la vessie. Aussi je pense que la suture par plaque serait plus indiquée que la suture par fil.

En résumé, les disjonctions de la symphyse des pubis nécessitent rarement une ostéosynthèse, dans les cas les plus graves elle ne donne pas toujours un bon résultat.

M. **Maurice Chevassu** : De l'intéressante discussion à laquelle nous venons d'assister, je crois qu'on ne peut tirer qu'une conclusion, c'est qu'en ceci comme en tant d'autres choses les cas sont loin d'être comparables, et que ce qui réussit à l'un ne donne pas forcément un résultat satisfaisant chez l'autre.

COMMUNICATIONS

Tumeur solitaire du foie (adénome trabéculo-vésiculaire). Extirpation. Guérison.

par MM. **André Chalier** (de Lyon), membre correspondant national, et **J.-F. Martin**, agrégé d'anatomie pathologique.

Les Bulletins de la Société de Chirurgie ont déjà publié plusieurs cas de tumeurs solitaires du foie extirpées avec succès. Néanmoins, ce sont encore des raretés, et il ne nous paraît pas sans intérêt d'en publier une nouvelle observation, en raison surtout de la minutieuse étude histologique dont notre tumeur a été l'objet.

Observation. — Mme Suzanne M..., vingt-neuf ans, demeurant à Lyon. Bonne santé habituelle. Pas d'antécédents, héréditaires ou personnels, dignes d'être notés. Trois enfants bien portants, le dernier âgé de trois ans; pas de fausses couches.

Est envoyée par son médecin, le Dr Bonnamour, pour une tumeur de l'hypocondre droit, qui aurait fait son apparition en septembre dernier et aurait eu un point de départ sous-hépatique. Cette tumeur, du volume actuel d'une tête de nouveau-né, s'est développée insidieusement, sans la moindre douleur, sans ictère, sans le moindre trouble de la canalisation intestinale, sans altération de l'état général. Elle est très mobilisable dans le sens transversal, beaucoup moins dans le sens vertical; cependant, elle remonte plus facilement qu'elle ne descend; elle est de consistance mollasse, mais non fluctuante; dans l'ensemble, elle est mate à la percussion. Le ventre est souple par ailleurs, sans ascite. Le toucher vaginal est négatif.

Opération le 23 avril 1929 (Dr André Chalier). Anesthésie générale au Schleich. Longue incision transversale, allant depuis la ligne médiane, un peu au-dessous de l'ombilic, jusqu'au-dessus de l'épine iliaque A. S. D. Le péritoine ouvert de bout en bout, on aperçoit une tumeur rougeâtre qui a l'aspect et du foie et du rein, mais en diffère cependant parce qu'elle est sillonnée de grosses veines et de petites travées plus ou moins blanchâtres; à la partie supérieure de sa face antérieure, elle présente une tache ocre, des dimensions d'une pièce de 2 francs, qui ressemble presque à une tache de bougie (fig. 1). La tumeur est sphérique, très arrondie par son pôle inférieur; en haut, elle se continue sans

ligne de démarcation avec le lobe droit du foie qui, au-dessus d'elle, est de consistance et d'aspect normaux, et dont l'épaisseur, dans ce qui correspondrait à son bord libre, est d'environ 4 à 5 centimètres. A ce niveau on place, par la droite et par la gauche, 2 clamps intestinaux droits, modérément serrés et qui, sans faire une compression trop violente, tiennent et assureront une hémostase suffisante ; un peu au-dessous d'eux on sectionne transversalement le foie pour extirper d'un bloc la tumeur. Sur la tranche de section qui, en dedans, affleure le fond de la vésicule, on établit deux étages de sutures au gros catgut, l'un en plein parenchyme hépatique, l'autre d'une lèvre à l'autre, prenant la capsule de Glisson, et enfouissant la suture précédente. Ceci fait, on retire les clamps et on constate que l'hémostase du foie est parfaite. Par précaution, cependant, on

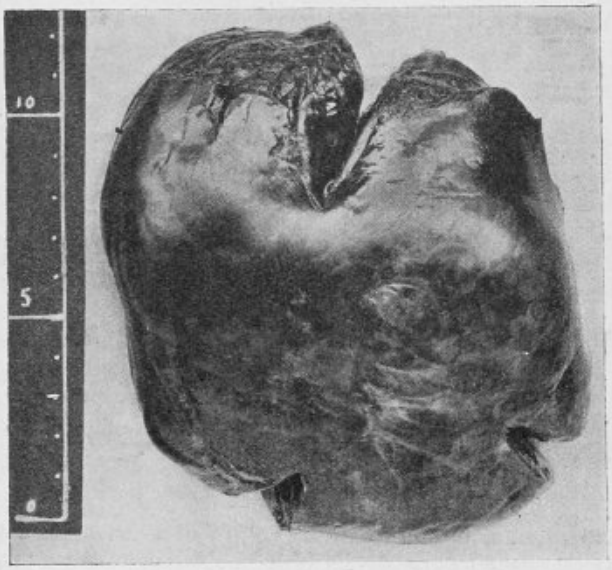

Fig. 1. — Aspect général de la tumeur enlevée, vue par sa face antérieure : on voit les encoches des incisions faites après l'ablation.

applique une mèche de gaze contre le bord libre du foie suturé, et on la fait ressortir par la partie externe de l'incision, dont le reste est suturé en trois plans.

Les suites opératoires furent des plus bénignes. La température ne dépassa jamais 38°2. La mèche fut enlevée sans incident le huitième jour. La malade quitta la clinique le vingt et unième jour. Depuis, elle se porte très bien.

Examen anato mo-pathologique. — La tumeur extirpée pèse 650 grammes ; elle a une forme ovale de 14 centimètres sur 12 ; sa surface est lisse, régulière, de couleur jaune, violacée, comme celle du foie normal ; elle présente çà et là de grosses taches d'un violet sombre ; sa consistance est celle du foie avec quelques territoires plus mous, pseudo-fluctuante.

A la section, l'aspect est des plus bigarrés (fig. 2) : c'est ici un fond jaunâtre découpé par des travées nacrées, lardacées, dont l'une d'elles encercle un gros placard de 3 à 4 centimètres de diamètre ressemblant à un volumineux corps jaune. Ces travées fibreuses sont creusées de géodes dont les dimensions vont de celles du grain de plomb à celles d'une aveline, à contenu liquide un peu gluant.

Ailleurs, c'est tout un territoire cunéiforme ayant la couleur rouge sombre et la consistance molle d'une pulpe splénique diffluente.

La tumeur se continue sans transition nette avec la portion de parenchyme hépatique sain dans lequel a passé la section.

Pour l'étude microscopique, des fragments multiples furent prélevés dans différentes zones.

Les aspects histologiques les plus disparates se rencontrent dans des territoires tumoraux souvent très voisins. Pour la clarté de la description, nous décrirons successivement les divers types de lésions observées, étant bien entendu qu'il existe une intrication souvent intime entre eux.

Sur les coupes intéressant la tumeur au niveau de sa surface libre on

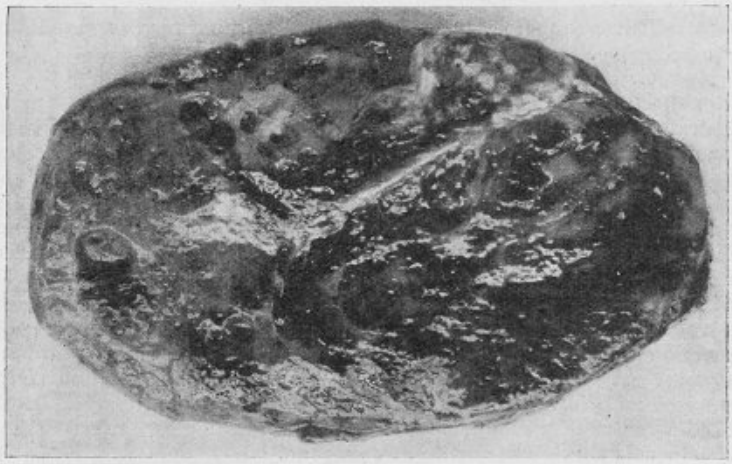

Fig. 2. — Aspect de la tumeur sur une coupe transversale.

reconnaît, sous une capsule de Glisson épaissie, une bande plus ou moins épaisse de parenchyme hépatique qui a été refoulé par le néoplasme et dont il s'est coiffé; le foie est parfaitement reconnaissable et la seule modification appréciable est une assez grosse distension des veines sus et sous-hépatiques, mais sans phénomène dégénératif des cellules et sans trace de sclérose.

Le tissu sain de surface est toujours séparé de la tumeur par une condensation conjonctive dense, largement irriguée et exempte de toute formation épithéliale.

A l'inverse de ce qui se passe en surface, vers sa base d'implantation la tumeur se continue avec le parenchyme hépatique sans interposition d'une frontière conjonctive quelconque.

La tumeur elle-même est essentiellement faite de plages épithéliales grossièrement découpées par des travées conjonctivo-vasculaires dans lesquelles on ne retrouve aucun espace porte reconnaissable.

Morphologiquement les portions épithéliales se présentent sous deux types fondamentaux : les formations trabéculaires et les formations vésiculaires :

1° *Formations trabéculaires.*

L'agencement du foie normal se retrouve, à cela près que le groupement en lobule a entièrement disparu et que les travées n'ayant plus leur double point d'appui périportal et péri-sus-hépatique sont comme désaxées et s'enchevêtrent

capricieusement; d'où un aspect « hépatoïde » analogue à celui qui se retrouve dans les nodules hyperplasiques des foies cirrhotiques. Ce sont des rubans épithéliaux, sinueux, plus larges que normalement, avec 5 ou 6 cellules de front; entre elles apparaît souvent un petit interstice coupé en long ou en travers et répondant à un capillicule biliaire. Ces cellules ont un protoplasma acidophile un peu grenu. Isolément, ou par groupes dans une même travée, des cellules sont en dégénérescence graisseuse ou en dégénérescence acidophile. Les noyaux sont riches en chromatine avec un ou deux nucléoles, mais de formes éminemment variables, ronds, allongés, réniformes, ou bien encore bourgeonnants avec des contours fortement incisurés, quelques uns véritablement géants; parfois le nucléole est énorme et refoule à sa périphérie la chromatine qui lui forme une coque. Il y a aussi un grand nombre de noyaux en pycnose centrant alors des cellules à protoplasma sombre, des cellules sénescentes. Nous n'avons jamais vu de mitoses.

Les capillaires sanguins bordent immédiatement ces travées sans interposition de collagène.

2° *Formations vésiculaires.*

Elles affectent une disposition dite « adénoïde » : ce sont des cavités arrondies en général et assez semblables entre elles; les plus caractéristiques sont centrées par une cavité médiane vide ou à contenu granuleux faiblement acidophile; elles sont bordées par une assise unique de cellules épithéliales, cubiques ou prismatiques, reposant par leur pied sur une condensation conjonctive formant basale et dont le pôle libre laisse voir constamment et des « Kittleisten » et une condensation en plateau du cytoplasme souvent surmonté de petits cils vibratiles. Là encore, pas de mitoses et une beaucoup plus grande régularité dans le type cellulaire que dans les trabécules précédemment décrits.

Entre ces formations vésiculaires serpentent des capillaires soutenus par un tissu conjonctif disposé en lamelles plus ou moins denses. Une disposition assez particulière est même réalisée en certains territoires où du tissu conjonctif jeune, riche en cellules, encercle d'un anneau large de petites vésicules toutes semblables entre elles et qui apparaissent comme des grains épithéliaux emprisonnés dans une fine résille de collagène.

3° *Formations trabeculo-vésiculaires.*

Tous les intermédiaires existent entre les deux types fondamentaux que nous venons de décrire, et il est aisé de retrouver les termes de passage entre les formations épithéliales pleines et les formations épithéliales creuses. En effet, dans les zones trabéculaires souvent apparaissent entre les cellules épithéliales des cavités stellaires, puis rondes et qui sont de petits canaux biliaires, amplifiés, distendus par le produit de sécrétions intracellulaires. Ces cavités augmentent peu à peu d'importance et c'est ainsi qu'on assiste à l'édification des grandes vésicules. Mais, au fur et à mesure de leur développement, les cellules qui les bordent perdent leurs caractères hépatoïdes et leur double polarité endo et exocrinienne pour ne garder qu'une polarité exocrinienne et arriver progressivement à un aspect voisin de celui des cellules de revêtement des capillaires biliaires.

A ces types fondamentaux s'adjoignent *d'autres aspects histologiques* que nous allons maintenant décrire.

Sur les coupes intéressant le tissu tumoral, dans les territoires où macroscopiquement il ressemblait à de la pulpe splénique, les groupements épithéliaux ont été bouleversés par des accidents circulatoires : ici ce sont les *capillaires ectasiés et gorgés de sang* qui ont écarté les travées épithéliales au milieu desquelles ils serpentent et les ont comprimées au point d'amener la dégénérescence des cellules épithéliales bordantes; là ce sont des hémorragies interstitielles étendues qui ont dissocié les travées pleines, les ont morcelées et donnent à ces territoires un aspect angiomateux; ou bien encore *le sang extravasé a pénétré dans les vésicules et envahi leur lumière.*

A côté de ces accidents circulatoires récents, on retrouve les *traces de raptus sanguins antérieurs* sous forme de placards du tissu cicatriciel semé de macrophages contenant des pigments ocre.

Enfin sur l'un de nos fragments, et seulement sur l'un d'eux, nous avons vu plusieurs capillaires sanguins et plusieurs artérioles à paroi indemne circulant dans une nappe conjonctive qui les séparait nettement des formations épithéliales de voisinage dont le contenu était fait de globules rouges et aussi d'amas de cellules épithéliales en tous points semblables à celles des travées tumorales pleines. Il s'agit donc certainement de *thromboses néoplasiques*.

L'argentation sur coupe des préparations par la méthode de Pierre Masson est restée sans résultat.

Cet examen histologique nous amène à la conclusion suivante : *tumeur solitaire du foie, du type « adénome trabéculo-vésiculaire » ayant été le siège de plusieurs poussées hémorragiques et sans doute au début d'une évolution maligne.*

La tumeur dont nous rapportons ci-dessus l'observation et l'examen histologique rentre dans le groupe de ces « adénomes solitaires du foie » dont récemment J. Cathala a repris magistralement l'étude dans sa thèse (Paris, 1921), puis avec Yves Delagenière (*Ann. de Médecine*, t. XIX, mai 1926, p. 506, 548), et que Paul Caumartin, dans le service du professeur Pierre Duval, a bien étudiés au point de vue chirurgical.

Au point de vue anatomique, J. Cathala insiste sur cette notion que les adénomes solitaires se développent sur des foies exempts de toute lésion antécédente (cirrhose par exemple) et qu'ils appartiennent à deux groupes très distincts :

Les *dysembryomes hépatiques simples*, tumeurs encapsulées et énucléables, véritables malformations hépatiques à type histologique très spécial, la tumeur reproduisant la texture d'une glande vasculaire sanguine faite de cellules du type hépatique, mais sans ordination lobulaire;

Les *adénomes solitaires à tendance maligne*, tumeurs enkystées, mais non encapsulées, non énucléables, évoluant en deux étapes : une étape de « malignité enclose » et une étape « infectante », au moment où la tumeur ayant pénétré dans les vaisseaux essaime dans le parenchyme hépatique. Morphologiquement, ce sont des adénomes trabéculaires ou des adéno-épithéliomes trabéculaires.

Le cas que nous avons étudié est, au point de vue microscopique, un peu différent de ceux rapportés par Cathala et analogue, par contre, à celui dont Caumartin a recueilli l'observation dans le service du professeur P. Duval; c'est un *adénome trabéculaire et vésiculaire* avec tous les termes de passage entre ces deux formes.

De plus, c'est déjà un *adénome infectant*, histologiquement parlant, du fait des monstruosités cellulaires qui apparaissent dans certains territoires umoraux et de la présence d'embolies tumorales dans quelques vaisseaux sanguins.

Au point de vue chirurgical, notre observation ne suscite pas de longs commentaires. La tumeur n'était ni pédiculée, ni énucléable; il ne pouvait donc être question de l'extirper sans sectionner au-dessus d'elle, en plein parenchyme hépatique. La malignité relative de beaucoup de ces tumeurs

doit nous engager à faire porter cette section aussi loin que possible en tissu sain. L'application des clamps intestinaux sur un foie relativement peu épais nous a facilité grandement l'hémostase et la suture de la tranche de section que nous avons pu réaliser aisément en deux étages. Dans le cas présent, cette technique nous a paru plus exsangue et plus élégante que la classique suture du foie par les points en chaîne.

Occlusion intestinale par diverticule de Meckel. Laparotomie. Guérison,

par M. **Autefage**, membre correspondant national.

Les observations d'occlusion intestinale par diverticule de Meckel opérées et guéries, sans être chose rare, ne sont pas très fréquentes. Je viens d'en observer un cas que la Société de Chirurgie me permettra de lui présenter.

Un petit garçon de trois ans, G. P..., de Wattrelos, est envoyé à ma clinique le 2 novembre dans la soirée par les Drs Richard et Vanhieuvanhuysse avec le diagnostic d'occlusion intestinale.

Cet enfant, habituellement bien portant, est malade depuis le 30 octobre. Il a mangé ce jour-là, à midi, très copieusement et a été pris quelques heures après de violentes douleurs abdominales. Il a eu une selle dans la soirée. Depuis ce moment, les douleurs abdominales n'ont pas cessé, revenant constamment par crises. Des vomissements bilieux sont survenus. L'enfant est constipé.

Examen. — Le petit malade qui paraît robuste est très abattu. Ses yeux sont cernés. Son ventre est ballonné. La palpation ne détermine en aucun point de celui-ci une douleur localisée et ne permet de reconnaître l'existence d'une tumeur. La température est de 36°, le pouls est à 100. Je pense à une invagination, quoique l'enfant n'ait pas eu d'hémorragie intestinale.

Opération. — Laparotomie médiane sus et sous-ombilicale. Je trouve des anses grêles extrêmement distendues. Pour arriver à une anse vide, je suis obligé de sortir du ventre une quantité assez importante d'intestin. Je suis conduit sur une masse violacée, grosse comme la moitié du poing, dont la forme rappelle celle d'une vésicule biliaire. Elle s'implante sur la face supérieure d'une anse grêle, près de son bord mésentérique par nn pédicule du volume du pouce. Au niveau du bord supérieur de ce dernier, on voit un méso contenant des vaisseaux se continuant avec ceux du mésentère : il s'agit d'un diverticule de Meckel distendu par une certaine quantité de liquide ; le fond de l'organe est noir verdâtre, sphacélé, en imminence de rupture. Je lie le pédicule avec un catgut au ras de l'intestin, je le sectionne au thermo, et enfouis le moignon sous un double surjet au fil de lin mené perpendiculairement au grand axe de l'intestin. Je vois immédiatement les gaz et les matières reprendre leur cours normal. Il est facile de se rendre compte du mécanisme de l'occlusion : le diverticule de Meckel, distendu par les liquides contenus dans sa cavité, avait une tendance à être entraîné par son poids vers la partie inférieure de l'abdomen. Il coudait ainsi l'anse intestinale sur laquelle son pédicule était inséré. J'éprouvai une certaine difficulté à rentrer l'intestin dans le ventre. J'y parvins après quelques minutes de patience. Le ventre fut refermé par trois plans de sutures, sans drain : un surget au catgut sur le péritoine, quelques crins perdus sur les muscles, des crins sur la peau.

Suites opératoires. — Excellentes. Le petit malade a une selle le deuxième jour. Il quitte ma clinique en parfait état le quinzième jour.

Examen de la pièce. — La photographie ci-dessous donne une idée du diverticule. Il mesure 6 centimètres de long et 3 centimètres au niveau de sa plus grande largeur. Les zones brillantes que l'on voit à sa surface sont des reflets

FIG. 1.

de la lumière sur sa paroi au moment de la photographie. Il contient un liquide noirâtre, sanguinolent.

L'examen histologique a été pratiqué par le Dr Willot, qui a bien voulu me remettre la note suivante : « La pièce a été incluse dans la paraffine, puis coupée, fixée et colorée par l'hématéine-éosine. L'examen microscopique des préparations montre : une muqueuse très hypertrophiée avec des zones d'inflammation chronique. »

PRÉSENTATIONS DE MALADES

Épithélioma diffus du massif facial traité avec succès par la curiethérapie. Ablation d'une récidive tardive (après dix ans) au moyen du couteau à haute fréquence.

par M. G. Worms.

J'ai cru intéressant de vous présenter ce malade revu dix ans après des applications curiethérapiques sur un épithélioma épidermoïde du massif maxillaire supérieur.

En 1919, au moment où mon ami Reverchon et moi eûmes l'occasion de le traiter pour la première fois, on était en présence d'une énorme tuméfaction de la joue gauche s'étalant de la paupière inférieure à la lèvre supérieure.

La peau infiltrée, adhérente au maxillaire sous-jacent, commençait à s'ulcérer.

L'œil était fermé, les paupières œdématiées.

Le sillon gingivo jugo-labial était envahi par de gros bourgeons violacés. La fosse nasale correspondante était complètement obstruée par des masses fongueuses qui paraissaient avoir fait irruption par le méat moyen.

On notait, enfin, une réaction ganglionnaire diffuse dans les régions sous-mentonnière, sous-maxillaire et carotidienne haute, et, de plus, un ganglion allongé dans la région pré-auriculaire.

Douze séances de Rœntgenthérapie pratiquées quelques semaines avant l'hospitalisation du malade dans notre service avaient paru favoriser une poussée rapide du néoplasme.

Biopsie : épithélioma épidermoïde des muqueuses. Au sein d'un tissu conjonctif lâche, travées de cellules volumineuses, claires, à contours nets, avec filaments unitifs traversant des espaces intercellulaires bien développés. Karyokinèses nombreuses, souvent anormales.

En présence de pareilles lésions, étendues aux téguments de la face, aux cavités buccale, nasale et orbitaire, ainsi qu'aux ganglions du cou, il il ne pouvait plus être question d'exérèse chirurgicale.

La curiethérapie fut employée seule et permit d'obtenir un résultat inespéré.

Les applications furent faites à l'Institut Curie, sous la direction de M. Cl. Regaud.

La technique suivie fut essentiellement caractérisée par l'emploi de foyers radio-actifs à faible filtration, introduits par radiumpuncture, sans préparation opératoire. Il ne fut pas possible de réaliser la stérilisation par

une application unique, comme la chose eût été désirable. On dut faire successivement plusieurs applications sur le massif maxillaire supérieur et sur les ganglions, en raison des récidives, résultant elles-mêmes de la dose insuffisante des applications précédentes.

Après la troisième application, un processus de radionécrose se développa, intéressant les parties molles de la joue déjà ulcérées et l'os maxillaire supérieur néoplasique.

Il en résulta une vaste perte de substance des téguments malades et une suppuration prolongée des parties osseuses mortifiées, le tout se compliquant d'une névralgie intense du sous-orbitaire.

Après résection des fragments osseux nécrosés (apophyse orbitaire externe, apophyse ptérygoïde, apophyse coronoïde du maxillaire inférieur), toute la surface de la cavité finit par s'épidermiser et l'on obtint l'aspect que nous avons aujourd'hui sous les yeux : une vaste brèche correspondant au sinus maxillaire dont toutes les parois ont disparu: plus de plancher orbitaire ni d'apophyse malaire, contenu orbitaire atrophié, mise à nu de la face antérieure du sphénoïde et de la région ptérygo-maxillaire; plus d'apophyse palatine, communication totale de la fosse nasale gauche avec la bouche et de ces deux cavités avec l'extérieur.

Peu rassuré sur l'avenir immédiat, on remit à plus tard l'autoplastie, qui se serait imposée pour combler ce trou, s'il s'était agi d'une lésion destructrice de toute autre nature.

On se contenta de faire porter au malade, qui d'ailleurs n'en demandait pas davantage, un appareil de prothèse constitué par un simple opercule jugomalaire en caoutchouc.

Les choses se maintinrent ainsi *pendant dix ans*.

Le malade avait repris toute son activité. Malgré cette énorme perte de substance du massif facial, il parlait, respirait et s'alimentait normalement. Son état — local et général — était parfait, quand, il y a quelques mois, s'apercevant qu'il se développait à l'extrême limite postérieure de la plaie faciale une masse suspecte, il revint me voir.

Il existait, en effet, un gros bourgeon néoplasique émergeant de la région ptérygo-maxillaire.

Nous doutant que les tissus de toute cette région étaient devenus radiorésistants à la suite des séances de curiethérapie précédentes, nous nous sommes gardé de faire à nouveau appel aux rayons sous quelque forme que ce soit, et décidâmes d'enlever le noyau de récidive au moyen du couteau à haute tension.

Cette intervention se fit il y a quinze jours avec l'aide de notre collègue et ami M. Pasteur, chef du laboratoire d'Électrologie du Val-de-Grâce.

L'hémostase fut très facile; je n'ai eu besoin de placer aucune ligature. Les suites furent des plus simples. Vous pouvez constater qu'aujourd'hui la tranche de section est bien cicatrisée. L'aspect est net, sans trace de point suspect.

Etant donné l'absence d'adénopathie, nous avons l'espoir d'un résultat durable.

En résumé, voici un cas — en apparence désespéré — de tumeur très étendue du massif facial, déjà traitée sans succès par les rayons X, ayant largement dépassé toute possibilité d'exérèse chirurgicale, où la curiethérapie permit d'obtenir une guérison qui s'est maintenue pendant dix ans.

Et cependant la technique employée fut très simple, bien différente de celle qui est de mise aujourd'hui, où la cure des ganglions néoplasiques en particulier comporte l'évidement opératoire ou l'irradiation au moyen de colliers moulés.

Je me permets de souligner, en terminant, la précieuse ressource que fut, dans un cas de ce genre, l'emploi du couteau à haute fréquence pour extirper le noyau de récidive, combien son maniement fut simple et heureuse son action.

Coexistence d'une lésion testiculaire et d'une masse pulmonaire : diagnostic incertain,

par M. **Heitz-Boyer.**

Je désire avoir l'avis de mes collègues sur un cas de diagnostic difficile, d'où dépendent l'ablation d'un testicule et l'éventualité d'une grave opération pulmonaire.

Il s'agit d'un patient qui aurait présenté dans les bourses deux poussées, étiquetées orchi-épididymites, l'une à gauche en mai dernier, l'autre à droite en octobre, et que j'avais mises en relation rétrospectivement avec un syndrome entéro-rénal à colibacilles.

Or, en faisant l'étude radioscopique du transit intestinal du patient pour caractériser son trouble digestif, on a découvert cette masse pulmonaire très volumineuse dans le poumon droit, qui n'avait donné et ne continue à donner aucun trouble. Le radiographe a fait le diagnostic probable de métastase pulmonaire d'une tumeur, et sachant l'existence d'une grosse bourse à droite il y a placé la tumeur primitive, sous forme de séminome sans doute, cette variété de néoplasie essaimant avec prédilection dans le poumon.

Emu par ce diagnostic, je l'ai montré à plusieurs collègues, notamment à mon ami Lemière, qui a adopté catégoriquement ce diagnostic. Il faut dire qu'à ce moment on sentait dans la bourse droite une seule masse très difficile à différencier en testicule et épididyme.

Devant ces opinions autorisées, j'allais pratiquer une castration de ce côté, lorsqu'un nouvel examen récent a éveillé de nouveau mes doutes, et je désirerais avoir votre opinion, la mienne étant maintenant en faveur de l'existence de deux lésions distinctes, une épididymite probablement colibacillaire, et une masse pulmonaire opaque aux rayons X à bords nets arrondis, occupant les deux tiers du poumon, avec réaction de Weinberg négative et absence d'éosinophilie, lésion qui serait primitive et à caractériser.

PRÉSENTATIONS DE PIÈCES

Ulcères chroniques expérimentaux créés par la dérivation des sucs alcalins duodénaux,

par MM. A. G. Weiss et Gurianan.

M. P. Duval, rapporteur.

Volumineuse tumeur solide du méso-côlon iliaque gauche. Extirpation. Guérison,

par M. **Antoine Basset.**

L'histoire de la malade chez laquelle j'ai pratiqué l'ablation de la volumineuse tumeur que je vous présente est la suivante :

Mme X..., âgée de cinquante-sept ans, entre dans mon service le 11 novembre 1929.

Il y a environ deux ans, elle a découvert par hasard, dans la partie gauche et basse de son abdomen, une petite masse qui a ensuite augmenté progressivement de volume mais n'est devenue gênante qu'à partir du mois d'août 1929.

Bien réglée jusqu'à quarante-neuf ans, Mme X... n'a, depuis sa ménopause, jamais eu de pertes sanguines, non plus qu'aucun trouble du côté de l'appareil génital.

A part la sensation de pesanteur que la tumeur provoque et une constipation d'ailleurs peu accentuée et sans caractère particulier, la malade ne présente aucun trouble, aucun symptôme fonctionnel notable.

A l'examen de l'abdomen : grosse tumeur uniformément dure, du volume d'une tête d'enfant, arrondie, bien limitée, située dans la partie médiane et gauche de l'hypogastre, et *fixe*. On ne peut la déplacer latéralement ni verticalement.

Au toucher : utérus fixé. La tumeur paraît soit se continuer avec lui, soit arriver à son contact. La pression exercée sur le pôle supérieur de la tumeur se transmet à l'utérus, au col et jusqu'aux doigts explorateurs introduits dans le vagin.

Le palper et le toucher ne réveillent aucune sensibilité locale. Pas d'ascite décelable.

Rien aux autres appareils. Dans l'urine, traces d'urobiline ; 6 gr. 75 d'urée par litre. La tension artérielle est à 6-14. Bon état général.

A l'examen du sang : globules rouges, 4.040.000 ; leucocytes, 17.800 ; urée sanguine, 0 gr. 40.

Je fais le diagnostic de : fibrome à développement abdominal ou de tumeur solide de l'ovaire gauche.

Intervention le 19 novembre 1929.

Rachianesthésie à la syncaïne à 8 p. 100 (10 centigrammes).

Anesthésie parfaite sans même une nausée.

Laparotomie médiane. Après libération de quelques adhérences du grand épiploon à la paroi antérieure de l'abdomen, je découvre une volumineuse tumeur blanchâtre, dure, à peu près régulière, arrondie, dont la surface est sillonnée de vaisseaux assez volumineux. Elle occupe la partie basse et gauche de l'abdomen et son pôle inférieur s'enfonce dans le pelvis.

La main plongée au-dessus et derrière elle ne peut la sortir de la cavité abdominale. Je m'aperçois alors qu'elle est développée dans l'intérieur du méso du côlon ilio-sigmoïde qu'elle a dédoublé. Incision circulaire du feuillet supérieur du méso sur l'équateur de la tumeur. J'arrive alors à décoller tout autour de celle-ci et à refouler circulairement le feuillet péritonéal ainsi que l'S iliaque qui contourne à gauche la masse tumorale.

Au pôle inférieur de celle-ci, au fond de la cavité qu'elle occupe dans le mésocôlon dédoublé je lie, à peu de distance du bord adhérent du côlon, un unique pédicule, gros comme le petit doigt, et dont les éléments proviennent des vaisseaux sigmoïdes refoulés en arrière par la tumeur et visibles sur le feuillet postérieur du méso.

La tumeur enlevée et le pelvis en quelque sorte débouché, je constate que la partie basse de l'S iliaque recouvre en grande partie l'utérus et les annexes auxquels il adhère. Je vois l'ovaire droit, mais pas le gauche, et je respecte les adhérences qui le recouvrent.

Après avoir placé un petit drain dans le vaste décollement créé par l'ablation de la tumeur dans l'intérieur du mésocôlon, je suture sur toute sa longueur l'incision du feuillet supérieur de celui-ci. Deuxième petit drain dans le fond du pelvis. Paroi en deux plans.

L'examen histologique pratiqué par mon chef de laboratoire, le Dr Poincloux, a montré qu'il s'agissait d'une tumeur (*pesant 1 800 grammes*) d'aspect ambigu, ayant d'une part plusieurs des caractères du fibrome (perfection de la capsule d'enveloppe, richesse en fibres collagènes, prédominance de cellules adultes à noyau normal), mais à laquelle il semble cependant qu'on doive attribuer une nature maligne en raison de la présence : *a*) de cellules à noyau hyperchromatophile d'aspect embryonnaire ; *b*) de mitoses plus fréquentes que dans les fibromes; *c*) de lacunes vasculaires privées d'endothélium.

Les suites opératoires ont été relativement simples, un peu troublées cependant au bout de quatre ou cinq jours par l'apparition sur le trajet du drain plongeant dans l'intérieur du mésocôlon, d'un léger écoulement stercoral qui n'a duré que quelques jours.

J'attribue cet incident à la formation au niveau de la paroi colique d'une petite escarre due à une thrombose vasculaire intramésocolique. L'escarre tombée, une perforation s'est faite qui s'est ensuite et rapidement cicatrisée.

ELECTIONS

Nomination d'une Commission chargée d'examiner les titres des candidats a la place vacante de membre titulaire.

Nombre de votants : 60.

MM.	Arrou	60 voix.	Élu.
	Chifoliau	60 —	—
	Alglave.	59 —	—
	Proust	1 —	

Le Secrétaire annuel, M. F. M. Cadenat.

Paris. — Imprimerie de la Cour d'Appel, 1, rue Cassette. — 1929.

BULLETINS ET MÉMOIRES

DE LA SOCIÉTÉ NATIONALE DE CHIRURGIE

Séance du 18 décembre 1929.

Présidence de M. Cunéo, *président.*

PROCÈS-VERBAL

La rédaction du procès-verbal de la précédente séance est mise aux voix et adoptée.

CORRESPONDANCE

La correspondance comprend :

1° Les journaux et publications périodiques de la semaine;

2° Un travail de M. Hortolomei (de Jassy) intitulé : *Les interventions sanglantes dans les fractures de l'épiphyse supérieure de l'humérus.*

M. Robineau, rapporteur.

A PROPOS DU PROCÈS-VERBAL

Sur la disjonction de la symphyse pubienne,

par M. Ch. Lenormant.

L'observation que je rapporte, à titre documentaire, diffère de celles de Rocher, à propos desquelles mon ami Mouchet vous a fait un rapport dans la dernière séance. Elle concerne un traumatisme plus complexe que la simple disjonction symphysaire, dans lequel cette disjonction s'associait à

une fracture antérieure de la ceinture pelvienne et à un diastasis de l'articulation sacro-iliaque du même côté. Il y a bien un cas semblable parmi ceux de Rocher (obs. IV), mais le petit blessé a succombé au bout de quelques heures.

Le blessé que j'ai soigné était un homme de quarante-deux ans. Il avait été pris, le 23 juin 1929, dans l'éboulement d'une maison. Il fut amené à l'hôpital en état de choc, mais se remonta assez rapidement. A l'examen, il ne présentait ni lésion viscérale importante, ni fracture des membres inférieurs; ceux-ci n'étaient pas paralysés. Mais l'existence d'une fracture du bassin s'avérait certaine, car on percevait de la mobilité anormale et de la crépitation au niveau de la branche ischio-pubienne droite. Peu après son entrée, le blessé eut une hématurie légère et de courte durée, qui ne se renouvela pas aux mictions suivantes; ultérieurement, cet homme n'a jamais présenté de trouble du côté de l'appareil urinaire.

La radiographie, faite au bout de quelques jours, révéla les lésions suivantes :

1° Une fracture sans déplacement de l'aile iliaque gauche;

2° Une fracture verticale intéressant la branche horizontale du pubis et la branche ischio-pubienne droites dans la région du trou obturateur;

3° Une large disjonction de la symphyse avec chevauchement des deux pubis : le pubis droit, devenu libre par suite de la fracture, est un peu abaissé par rapport au pubis gauche;

4° Un diastasis de l'articulation sacro-iliaque droite dont l'interligne est, sur le cliché, notablement plus large qu'à gauche.

Il m'a paru que de telles lésions nécessitaient une intervention destinée à rapprocher les deux moitiés de la symphyse et à fixer le fragment pubien libre. J'ai pratiqué cette intervention le 8 juillet. Elle a été moins simple que je ne pensais. Après avoir détaché à la rugine l'épaisse couche fibreuse qui matelasse en avant les pubis, j'ai trouvé ceux-ci largement écartés, et le pubis droit chevauchant en avant le gauche. J'ai passé dans les pubis deux câbles d'acier, mais il a fallu un effort considérable pour rapprocher les deux os d'une façon satisfaisante. Cette suture a entraîné une réduction assez bonne des fractures pubienne et ischio-pubienne.

Les suites de l'intervention ont été compliquées par l'infection de l'hématome qu'avait provoquée la disjonction pubienne. Le blessé, qui était obèse, a eu un phlegmon prépubien qui a duré longtemps. Il a fallu ultérieurement enlever les fils métalliques. La cicatrisation complète n'a été obtenue qu'après plusieurs mois.

Mais quand le blessé a quitté l'hôpital, en novembre, ses fractures pelviennes étaient bien consolidées; la radiographie montrait un écartement à peu près normal du pubis; seul persistait le diastasis sacro-iliaque. La marche se faisait convenablement.

RAPPORTS

Un cas d'allongement traumatique du ligament rotulien avec fracture de la rotule,

par M. **Villechaise** (de Toulon).

Rapport de M. Anselme Schwartz.

M. Villechaise, de Toulon, nous a envoyé une observation intéressante d'allongement traumatique du tendon rotulien.

Voici son observation :

Mme Pl..., cinquante-huit ans, de Montreux (Suisse), se trouvant en villégiature à Toulon, fait le 26 février 1929, au bord de la mer, une glissade sur les rochers et ressent, en tombant en avant, une douleur violente, presque syncopale, dans le genou droit.

A ce moment, la chute s'achève et le genou vient heurter un rocher.

Je suis appelé auprès de la malade le même jour, et je fais les constatations suivantes :

Le genou est très augmenté de volume, avec une grosse ecchymose pré et sous-rotulienne. Hémarthrose manifeste. La rotule est perceptible au milieu de l'empâtement; sa hauteur est à peu près la même que du côté opposé. On perçoit, semble-t-il, une irrégularité transversale sur sa face antérieure, comme s'il y avait fracture.

Ce qui frappe surtout dans l'aspect de ce genou, c'est l'ascension de la rotule : alors qu'entre la tubérosité tibiale et la pointe de la rotule il y a à gauche une distance de 4 centimètres, on a, du côté traumatisé, 7 centimètres.

Le tendon n'est plus tendu comme une corde; il est flasque, dépressible, difficilement perceptible, extrêmement douloureux. Il est évident qu'il y a rupture totale du tendon avec réserves sur l'état de la rotule.

L'intervention est proposée; la malade l'accepte.

Le 28 janvier 1929, sous anesthésie générale au balsoforme, incision en U concave en haut. Relèvement du lambeau.

Le ligament rotulien a conservé sa forme, mais il est seulement allongé et non rompu ; il apparaît plissé en accordéon sous forme d'une bande amincie. Il est de couleur rose et a perdu sa teinte nacrée; ses bords sont nets. Il a été étiré, élongé, mais non rompu.

La rotule présente un trait transversal, bifurqué en Y du côté interne où existe un troisième fragment de 2 centimètres de large. Les ailerons ayant tenu, les deux gros fragments ne sont pas écartés.

Ces deux fragments sont suturés par deux groupes de trois gros crins couplés ne traversant pas leur face articulaire.

Puis le ligament rotulien est raccourci par trois gros crins couplés insérés en haut dans la pointe de la rotule, en bas dans la tubérosité tibiale, perforées à la mèche. Suture en U dont les branches latérales sont faufilées dans le ligament qui, plissé en accordéon, est raccourci jusqu'à atteinte de la hauteur de son congénère gauche, soit 4 centimètres.

Sutures superficielles. Pas de gouttière.

Mobilisation passive à la manière de Fredet, la bande passée en étrier sous le pied.

Au dixième jour, la blessée peut soulever le talon au-dessus du plan du lit.

Lever au vingtième jour.

Actuellement la malade plie le genou à angle droit et marche normalement.

En novembre 1921, je vous ai présenté une observation semblable, dont je me permets de vous rappeler très brièvement les détails les plus importants.

Cliniquement, la lésion était caractérisée par : un gonflement du genou avec atrophie du quadriceps; une impotence fonctionnelle absolue; du liquide dans la synoviale; une douleur très vive sur le tendon rotulien.

Lorsqu'on commandait à la malade de contracter son quadriceps, la rotule n'était pas immobilisée et à la place du tendon rotulien il y avait une profonde dépression.

C'était, en somme, le tableau clinique d'une rupture du tendon rotulien.

Or, l'intervention a montré que ce tendon était absolument intact, mais il était comme ondulé, en zigzag, trop long pour la distance tibio-rotulienne, avec, sur ses deux bords, des suffusions sanguines.

A la suite de ma communication, M. Dujarier a rapporté un fait analogue.

Pour expliquer cette curieuse lésion, je vous rappelle que j'avais émis l'hypothèse de tiraillements provoqués par des exercices violents chez des sportifs, et Lecène s'était rallié à cette hypothèse, en parlant de ruptures partielles du tendon, à des niveaux différents, produisant l'allongement du tendon comme on peut l'obtenir chirurgicalement, au moyen d'incisions en zigzag incomplètes faites dans la continuité de ce tendon.

C'est là, en tous cas, une lésion intéressante, et je vous propose de remercier M. Villechaise de nous avoir envoyé cette nouvelle observation et de l'insérer dans nos Bulletins.

Ostéomyélite primitive du frontal,

par **M. Jean Murard** (le Creusot).

Rapport de M. André Martin.

M. Jean Murard (du Creusot) nous a envoyé une observation d'ostéomyélite primitive du frontal que je vous rapporte :

Observation. — L'enfant X..., sept ans, est envoyé à ma consultation le 17 juin 1927, par son médecin, pour de l'exophtalmie du côté gauche. Le début de l'affection remonte à une dizaine de jours. La maladie a débuté par une céphalée sans localisation; l'enfant n'avait plus d'appétit, mais continuait sa vie ordinaire. L'exophtalmie est apparue depuis deux jours.

Il n'y a aucun antécédent particulier. L'enfant est unique, le père et la mère

sont jeunes et bien portants. Lui-même a toujours été très bien portant jusqu'ici.

A l'examen, on constate d'emblée l'exophtalmie gauche, qui est très prononcée et accompagnée d'un chémosis de la conjonctive modéré. L'œil est figé. Aucune ébauche de mouvements. La cornée a conservé sa sensibilité, elle présente à sa partie inférieure une petite tache blanche, début d'une exulcération. La pupille a conservé tous ses réflexes. Les milieux de l'œil ont gardé leur transparence, le fond d'œil est normal, sans troubles circulatoires au niveau de la papille.

La pression sur le globe est douloureuse. Celui-ci est non seulement en exophtalmie, mais en outre abaissé très notablement.

L'examen des fosses nasales ne montre rien d'anormal, il n'y a aucun signe de sinusite frontale; le sinus n'est pas douloureux à la pression, il s'éclaire à la diaphanoscopie.

L'état général est médiocre, l'enfant est pâle, abattu. La température est de 38°4, le pouls bat à 100.

Le diagnostic porté est celui de collection suppurée de l'orbite, développée à la partie supérieure, sans qu'on puisse en préciser l'origine. Il y a d'abord une indication à remplir : ouvrir cette collection.

Première intervention le 18 juin. Anesthésie générale. Incision limitée le long du rebord orbitaire à la partie supérieure. La collection est découverte assez profondément sous la paroi supérieure (et non à la partie interne). Un petit drain est laissé dans la cavité. L'examen bactériologique du pus montre qu'il s'agit de staphylocoque blanc, sans aucune association d'autres microbes (culture pure). Le volume total de l'abcès était d'une cuillerée à café de pus.

Suites opératoires : La température s'abaisse immédiatement, et l'état général s'améliore. Pour protéger la cornée, on a envisagé l'indication d'une tarsorraphie. Mais en faisant des pansements fréquents on arrive très bien à éviter l'infection; plusieurs fois dans la journée, on instille des sels d'argent en collyres ou en pommades, si bien que la petite exulcération du début guérit et la cornée reprend sa transparence en quelques jours. En même temps, l'œil a recouvré sa mobilité, mais il reste abaissé.

Au huitième jour, apparition d'un point fluctuant au niveau de la partie interne; cette petite collection incisée donne issue à quelques gouttes de pus hématique. Cette incision se referme spontanément en deux jours.

Cependant, la température remonte à nouveau, et s'élève chaque fois entre 38°5 et 39°. Le sinus frontal semble indemne à tous les modes d'exploration, il n'y a aucun signe permettant de penser à une lésion de l'ethmoïde.

Bientôt apparaît une douleur à la percussion du frontal au niveau de la bosse frontale gauche, sans aucune tuméfaction. Le 12 juillet, pour la première fois, on constate à ce niveau un léger œdème, qui s'accentue les deux jours suivants.

Deuxième intervention le 15 juillet. Large incision au niveau du frontal. On trouve l'os dénudé et vermoulu. On résèque la table externe de l'os sur une largeur de paume de main d'enfant. La table externe est le siège d'un processus ostéomyélitique, mais celui-ci s'arrête à la table interne qui semble respectée. On suit les lésions à la trace, et on incise le rebord supérieur de l'orbite, puis en abaissant le contenu de l'orbite on découvre une zone d'ostéomyélite du toit qu'on égruge à la gouge aussi complètement que possible. Drainage par des mèches.

La cicatrisation de la plaie orbitaire est obtenue assez rapidement. La vaste plaie frontale a une évolution beaucoup plus lente.

Le 1er août, nouvelle intervention, commandée par l'apparition d'un pertuis intra-osseux par où s'écoule du pus. On enlève une lame séquestrée du frontal grande comme une pièce de cinq francs. Au-dessous d'elle, on découvre une

cavité kystique contenant un demi-verre à liqueur de liquide sirupeux; au fond de cette cavité, s'ouvre un trajet d'où s'écoule un peu de pus au moment des cris et de la toux. On ne cherche pas à ouvrir cette fistule.

Progressivement, l'état local s'améliore, la cicatrisation s'opère et l'enfant guérit. Il ne conserve qu'une assez vaste cicatrice de la région frontale et un abaissement de l'œil gauche, qui garde une vision intégrale ainsi que tous ses mouvements.

L'enfant est revu à plusieurs reprises et on le considère comme guéri. Cependant, on avertit ses parents de la possibilité de récidives. Cette hypothèse ne tarde malheureusement pas à se réaliser. Nous avons appris que cet enfant, qui avait quitté la région, était entré une année plus tard, à l'hôpital de Caen, avec les signes d'une collection suppurée au niveau du front. Cette collection fut incisée et drainée; mais, après quelques jours, il présenta des symptômes de méningite, à la suite de quoi il succomba le 1er septembre 1928. Ces renseignements nous ont été aimablement fournis par le Dr M. Guibé, dans le service de qui l'enfant fut traité.

M. Murard fait les remarques suivantes :

1° En somme, un enfant nous est montré pour un abcès de l'orbite. Cet abcès est incisé, il est situé à la partie supérieure de cette cavité et tout d'abord on n'en trouve pas l'origine. Ce n'est que secondairement que l'apparition d'un point douloureux au niveau de l'écaille du frontal permet d'affirmer l'ostéomyélite de cet os. L'examen du pus, en montrant qu'il s'agit de staphylocoque pur, fait identifier la nature de l'affection. En effet, les ostéomyélites secondaires aux infections des cavités annexes des fosses nasales sont dues au streptocoque ou tout au moins à des associations microbiennes. D'autre part, il n'y a jamais eu, malgré beaucoup d'examens, aucun signe ni du côté du sinus frontal, ni du côté des cellules éthmoïdales. Il s'agit donc bien là d'une ostéomyélite primitive à staphylocoque, affection extrêmement rare, comme nous l'avons dit au début.

2° L'évolution a été un peu particulière, car le point primitivement atteint a été le plafond de la bosse orbitaire. Puis, secondairement, le processus destructif s'est étendu au reste de l'os, en passant par-dessus le rebord de l'orbite. Enfin, alors que tout paraissait guéri, un an après, une récidive s'est produite et a emporté le petit malade très rapidement, avec des signes d'infection méningée.

3° Il est impossible d'envisager le traitement de l'ostéomyélite du frontal d'après une seule observation. Mais, au sujet de cette observation, il est permis de faire deux remarques, ou plutôt de discuter deux questions :

Est-il légitime de chercher à conserver le globe oculaire, ou bien aurait-il été préférable de faire l'exentération de l'orbite, afin d'obtenir d'emblée un accès direct sur la face inférieure du frontal?

Aurait-il été préférable de faire d'emblée une résection étendue du frontal? Celle-ci aurait-elle mis à l'abri de la récidive qui a emporté ultérieurement le petit malade?

Ce sont ces deux questions que nous allons envisager.

Première question. — On peut en effet se demander si l'exentération

de l'orbite n'aurait pas permis d'avoir un accès plus direct sur la fosse orbitaire. Mais, au début, cette opération n'aurait pu avoir pour but qu'un drainage plus complet, puisque l'origine de la suppuration restait imprécise. Or le drainage tel qu'il a été réalisé par orbitotomie paraît avoir été suffisant, et l'évolution s'est faite ultérieurement non pas sur le plafond de l'orbite, mais sur l'écaille du frontal. D'autre part, le drainage simple est une méthode très défendable au début, le temps osseux étant fait secondairement, s'il y a lieu.

La conservation de l'œil présente au contraire de tels avantages qu'il semble légitime de tout tenter pour l'obtenir. Et en effet, l'œil a été conservé avec tous ses mouvements et une acuité normale. Nous avons discuté l'opportunité d'une tarsorraphie, qui pouvait être indiquée du fait de l'existence d'une petite ulcération cornéenne, et par l'abondance du pus qui coulait par la plaie orbitaire. Mais la cornée s'est cicatrisée très rapidement et a repris son aspect normal, sans qu'on soit obligé de recourir à la suture des paupières, au prix, il est vrai, de soins nombreux et attentifs, mais que le succès est venu récompenser.

L'exentération se présente donc comme un mode de drainage excessif. Son seul avantage aurait été l'abord direct de la lésion osseuse initiale. Mais outre que l'origine frontale était hypothétique, le traitement direct et complet des foyers osseux aurait-il été de mise? C'est la seconde question que nous avons posée.

Deuxième question. – Remarquons d'abord que la résection du frontal est plus facile en théorie qu'en pratique. La résection aurait dû porter sur le toit de l'orbite, mais cette opération devait emporter d'abord le rebord orbitaire, et on conçoit la gravité de manœuvres effectuées en milieu septique non loin de la lame criblée, au contact de la face inférieure des méninges, au voisinage de l'ethmoïde et du sinus frontal, et chez un enfant de sept ans.

Secondairement, quand l'infection se fut propagée à l'écaille, la résection de celle-ci devenait moins dangereuse, et cependant on a vu qu'on n'avait fait qu'une résection limitée à la table externe, qui seule semblait intéressée. Une cicatrisation assez rapide a semblé justifier cette manière de faire. Une résection subtotale de l'os aurait-elle mis à l'abri de la récidive survenue l'année suivante? C'est une question à laquelle rien ne nous permet de répondre.

L'ostéomyélite des os du crâne est une affection rare. Il faut en effet la distinguer essentiellement des ostéomyélites par propagation consécutives aux infections streptococciques des cavités annexes des fosses nasales et de la mastoïde. Après les infections aiguës de la mastoïde, ou consécutivement aux sinusites frontales et aux ethmoïdites, on observe quelquefois des propagations aux os contigus, qui suivent une marche envahissante, et peuvent s'étendre extrêmement loin. Ces ostéomyélites, surtout étudiées par les oto-rhino-laryngologistes, ont été l'objet d'un certain nombre de travaux, parmi lesquels nous signalerons un des plus récents (Canuyt, L'ostéomyélite septique streptococcique diffuse envahissante des os du

crâne, *Archives internationales de laryngologie*, t. VII, n° 10, décembre 1928, p. 1153).

Bien différente est l'ostéomyélite primitive : c'est la localisation au niveau du crâne de l'infection à staphylocoques que nous sommes habitués à observer au niveau des membres. A. Broca dans son Traité disait en 1914 ne l'avoir observée que six fois, et encore ne signalait-il aucune localisation au frontal. La raison de cette rareté peut être trouvée dans le fait que la vascularisation des os du crâne est extrêmement faible par rapport à celle des os longs spongieux; de plus, les phénomènes d'accroissement évoluent là au ralenti, si bien que les poussées congestives qui sont un point d'appel des localisations microbiennes sont ici atténuées.

Il s'agissait d'une lésion grave, avec virulence particulière des staphylocoques; après la poussée aiguë, il y a eu cicatrisation, mais l'ostéomyélite était latente; il y eut réveil de l'infection un an après. Je pense que dans un cas de cet ordre il aurait été indiqué d'utiliser comme adjuvant du traitement la vaccinothérapie.

Quoi qu'il en soit, je vous propose de remercier M. Murard et de publier ce cas intéressant dans les Bulletins de la Société.

A propos d'un cas d'hématopolcos latéral avec pyocolpos,

par MM. **André Guillemin**, chirurgien, et **Jean Longet**, interne
(des hôpitaux de Nancy).

Rapport de M. André Martin.

Sans être absolument exceptionnel, l'hématocolpos latéral n'en reste pas moins d'une rareté relative; sa symptomatologie souvent fort discrète en fait une affection de diagnostic généralement difficile, et son traitement chirurgical, trop peu conservateur dans la majorité des cas publiés, est assez délicat pour qu'il soit intéressant d'en relater une nouvelle observation.

MM. Guillemin et Longet ont eu l'occasion récemment de traiter un cas de ce genre, et ont été assez heureux pour limiter au minimum l'exérèse, tout en obtenant une guérison qu'ils espèrent définitive (elle se maintient depuis bientôt deux ans).

Observation. — Il s'agissait d'une jeune femme de vingt-deux ans qui nous est adressée en décembre 1927 par le service des contagieux; elle y était soignée pour rougeole, et à sa convalescence un examen nous fut demandé en raison des pertes très abondantes et très fétides qu'elle présentait.

Cette malade, d'un état général assez satisfaisant, a été réglée à dix-sept ans. Dès la puberté, est apparue, nous dit-elle, une leucorrhée de plus en plus abondante dans les périodes intermenstruelles. Ses règles ne sont pas douloureuses, et ce n'est qu'en novembre 1927 (date du premier rapport) qu'elle accuse une douleur continuelle dans la fosse iliaque gauche, ainsi qu'une sensation de brûlure intense au moment des mictions.

Elle est soignée à ce moment pour cystite : grands lavages, urotropine; elle n'éprouve aucun soulagement.

Dès le premier examen, nous sommes frappés par l'abondance et surtout par la fétidité extrême de l'écoulement vaginal. Quantité et aspect sont tels qu'il semble qu'une collection purulente vient de s'ouvrir dans le vagin. Ce pus présente une odeur âcre très spéciale.

La palpation de l'abdomen n'offre rien de particulier, le ventre est souple, mais l'on détermine une douleur assez vive dans la fosse iliaque gauche. Au toucher, le vagin est de dimensions normales, mais on ne parvient pas au col; celui-ci est en effet dissimulé derrière une grosse tuméfaction latérale gauche située au niveau du tiers supérieur du vagin. Cette tumeur, du volume d'une petite orange, est très douloureuse à la pression; en contournant cette masse, on aboutit alors au col nettement dévié latéralement et regardant à droite. Il ne nous est pas possible de délimiter l'utérus.

L'examen du pus a été pratiqué : pas de gonocoques.

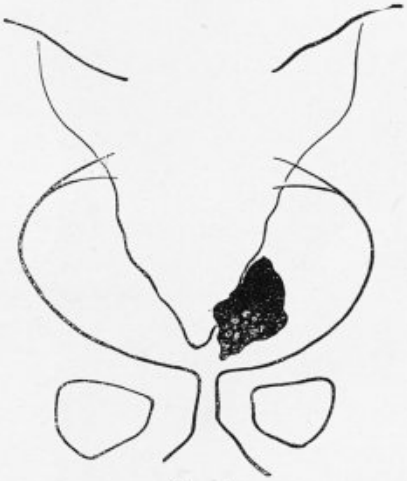

FIG. 1.

Au cours des examens ultérieurs, nous constatons que la tuméfaction vaginale varie considérablement de volume.

Le 6 février 1928, elle était particulièrement tendue, et les douleurs de la malade atteignaient leur paroxysme. Sous le contrôle du spéculum, une forte pression est exercée sur cette masse, un flot de pus fait alors irruption venant du fond du vagin; derrière la masse qui s'affaisse progressivement, apparaît alors le col par où s'écoule le liquide purulent. La malade est immédiatement soulagée.

Une injection de lipiodol, pratiquée par ponction quelques jours plus tard dans la masse reformée et suivie d'examen radiologique (fig. 1), montre une petite tumeur très irrégulière se projetant un peu à gauche derrière l'arcade pubienne; il ne nous est pas possible, par pression, de faire passer le lipiodol dans le vagin, sans doute en raison de sa densité. L'évacuation à volonté de la collection purulente permet un examen plus complet; le col se maintient orienté à droite; il est ouvert transversalement. On perçoit au toucher une masse qui semble bien être l'utérus dans la fosse iliaque gauche. Cette masse est allongée et couchée presque horizontalement.

Vers le milieu un petit tractus dur part du col, orienté d'arrière en avant et présentant le volume et la forme d'un gros crayon. La tuméfaction vaginale, à ce moment molle et fluctuante, descend jusqu'au bord inférieur des releveurs;

on la délimite assez mal vers le haut, mais elle semble située sur un plan un peu plus antérieur que l'utérus perçu dans la fosse iliaque gauche.

Il semble donc bien que nous ayons affaire à un double vagin dont l'un, le gauche, est atrésié à sa partie moyenne et inférieure et forme une cavité qui n'a d'issue que par le col. Il est impossible de déterminer si l'anomalie s'étend au reste du tractus génital.

Dans ces conditions, nous décidons d'intervenir, mais nous préférons la voie vaginale en raison du danger d'infection, par rupture de la poche purulente dans le péritoine au cas d'intervention abdominale, et nous nous proposons de pratiquer la dissection du vagin gauche.

12 mars 1928 : Anesthésie au Schleich.

Une valve vaginale mise en place étale la paroi latérale gauche du vagin.

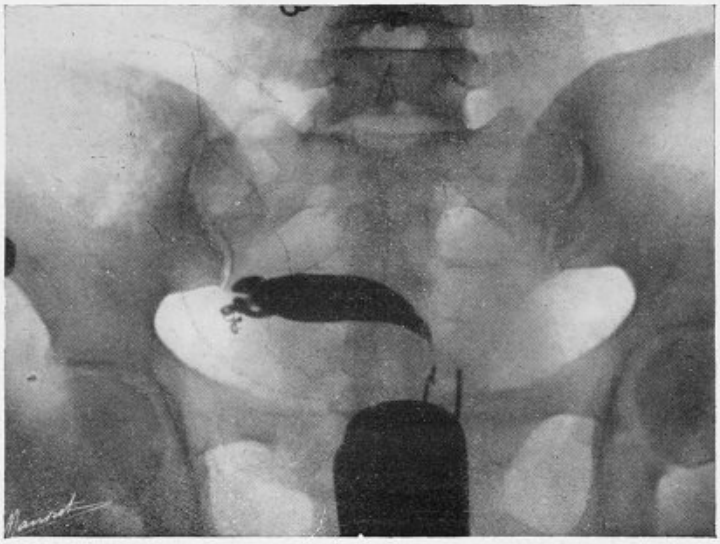

FIG. 2.

Incision au bistouri de la muqueuse et de la sous-muqueuse depuis l'extrémité inférieure de la tuméfaction jusqu'à 1 centimètre du col. On repère les lèvres de l'incision.

On ouvre délibérément la collection purulente aux ciseaux et on évacue trois quarts de verre d'un pus horriblement fétide. Saisissant alors les bords de l'incision avec une pince à griffes, on s'aperçoit qu'elle est formée de deux parties muqueuses séparées par une couche conjonctivo-vasculaire.

Aux ciseaux, on dissèque la muqueuse du vagin latéral gauche. Cette cavité a le volume d'une orange et remonte jusqu'au détroit supérieur, touchant la paroi externe du bassin. Elle est accolée par en haut à une masse dure qui est la partie gauche d'un utérus didelphe.

Dissection difficile de ce vagin. Séparation à la partie haute du pédicule utérin et de l'uretère. On sculpte dans le col et l'utérus et l'on extrait la poche.

On aperçoit alors l'orifice du col utérin gauche par lequel un hystéromètre pénètre facilement à 6 centimètres de profondeur.

Un deuxième hystéromètre introduit par le col normal ne *rencontre pas le premier*. Ils sont séparés par une cloison assez épaisse. On capitonne partielle-

ment la partie inférieure de la poche. On laisse en haut un espace assez large pour le drainage de l'hémiutérus gauche dans lequel on introduit une mèche. La muqueuse est suturée à sa partie inférieure.

Le soir de l'intervention une hémorragie en nappe, assez abondante, oblige à faire sauter les quelques points placés sur la muqueuse et à tamponner en masse le vagin.

Il reste ainsi une large surface cruentée qui se cicatrisera à plat en un mois et demi environ.

Quelques jours après l'opération, l'examen au spéculum montre la saillie unique d'un gros col utérin allongé transversalement présentant 2 *orifices*, dont le gauche est de diamètre légèrement plus petit. Les 2 cols peuvent être facilement cathétérisés jusqu'à 6 centimètres environ.

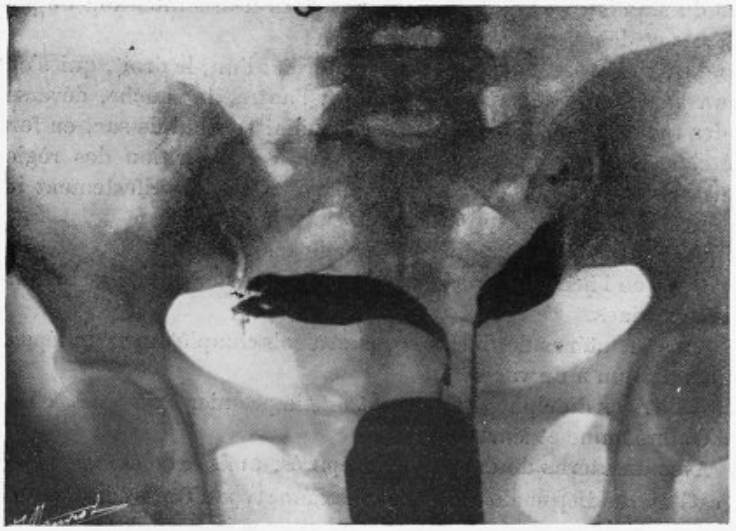

FIG. 3.

Peu à peu se dessine sur la saillie du col un *sillon* qui sépare les 2 orifices, puis progressivement l'orifice gauche attiré par la rétraction cicatricielle se déplace vers la gauche, si bien qu'à la guérison complète on ne voit plus qu'un museau de tanche à un seul orifice, le col droit, le col gauche s'ouvrant dans le cul-de-sac gauche, au niveau de la muqueuse.

Les règles reparaissent au début d'avril ; on peut s'assurer que les 2 cols participent tous deux au suintement sanguin.

L'examen après cicatrisation permet de vérifier la présence de 2 utérus.

L'utérus droit, presque médian, est en situation normale ; on trouve l'utérus gauche couché presque transversalement dans la fosse iliaque.

La preuve *radiologique* en a d'ailleurs été obtenue et l'injection de lipiodol poussée dans chaque orifice permet de voir se dessiner les deux utérus ayant chacun leur annexe implantée sur la corne externe ; on n'observe aucune communication entre eux.

La malade, revue depuis à plusieurs reprises (l'examen radiologique date d'octobre 1928), continue à se bien porter ; elle n'accuse actuellement plus aucune douleur ; l'écoulement leucorrhéique est insignifiant.

L'examen histologique a été fait sur un fragment de la poche extirpée. Une étroite cloison conjonctivo-vasculaire est revêtue d'une muqueuse stratifiée semblable à une muqueuse vaginale normale ; toutefois, les couches en semblent moins épaisses et la sous-muqueuse n'y forme que de très légers plis à l'état d'ébauche, ce qui peut faire conclure à une muqueuse atrésiée. Pas de signes d'infection nette sur le fragment examiné.

M. Guillemin fait les remarques suivantes :

En résumé, nous avons affaire ici à une malformation du tractus génital résultant d'un *défaut d'accolement des canaux de Muller* avec atrophie de la partie tout inférieure du canal gauche, ou si l'on adopte la théorie inverse (Luckart) avec ébauche unique de la partie inférieure du vagin venant du sinus uro-génital. Il n'est pas dans notre intention de prendre parti dans ce débat embryologique.

Quoi qu'il en soit, il existait donc 2 utérus : l'un, le droit, qui s'ouvrait dans un vagin de dimensions normales; l'autre, le gauche, déversant le sang des règles dans un vagin qui se terminait en cul-de-sac, en formant cavité close. Cette cavité constituait donc à l'apparition des règles un « hématocolpos », pour devenir ensuite pyocolpos, manifestement infecté au moment du premier rapport.

A quelle variété d'anomalie rattacher le cas présent ?

On sait que l'hématocolpos latéral peut coexister avec diverses malformations utérines.

1° Avec un utérus double, à corps et à cols complètement indépendants et réunis chacun à un vagin.

C'est l'utérus didelphe proprement dit, le premier type de la classification d'Ombrédanne et Martin.

2° Avec un utérus double à corps séparés, mais accolés cervicalement.

C'est l'utérus dit pseudo-didelphe, deuxième type d'Ombrédanne et Martin.

3° Soit un utérus bicorne unicervical à corps indépendants, mais à cols fusionnés.

C'est l'utérus classé dans le troisième type d'Ombrédanne et Martin.

L'un de nous en a publié un cas semblable, il y a quelques années, avec M. le professeur Vautrin.

La fusion peut être moins intime encore avec une cloison plus ou moins complète dans la cavité utérine.

Dans le cas qui nous occupe, l'histoire clinique semble prouver l'existence d'une communication entre les 2 cols. Comment, en effet, expliquer l'évacuation du contenu purulent par le col du côté opposé et l'infection exogène de l'hématocolpos si bien en corrélation avec le début des rapports sexuels ?

Toutefois, ni l'intervention, ni l'examen radiologique ne nous ont prouvé la fusion, même partielle, des 2 cols.

Il est vraisemblable de supposer l'existence d'une fistule ouverte dans le vagin normal, tout près du col.

M. Trajan Mihailesco (Malformations utérines et leurs complications,

6 cas personnels, *Gynécologie et Obstétrique*, tome XV, n° 3, 1927) nous en fournit un bel exemple. Dans ce cas, très près du nôtre, dans son histoire clinique, l'hystérectomie totale ayant été pratiquée, on constata, pièces en mains, que l'écoulement purulent qui semblait bien venir du col normal à l'examen au spéculum se faisait en réalité par un petit orifice de fistulisation qui s'était ouvert dans le haut du vagin normal, au voisinage du col visible.

Cette hypothèse permettait ainsi de comprendre, dans le cas qui nous occupe, la contradiction apparente entre la radiographie et l'examen clinique.

L'histoire de cette malade ne diffère pas sensiblement de celles des observations jusque-là publiées. La douleur et l'écoulement leucorrhéique l'ont amené à consulter, et c'est précisément ce qui amène de telles malades au gynécologue.

Notons cependant la tolérance parfaite de sa malformation durant plusieurs années. Le pyocolpos plus que la présence antérieure de l'hématocolpos a attiré l'attention de cette femme par les violentes douleurs qu'il a déterminées dès son apparition. Le diagnostic nous fut grandement facilité par les variations considérables du volume de la tumeur, par sa situation franchement vaginale plutôt qu'abdominale, et par l'observation directe de l'écoulement : évacuation de la collection par le fond du vagin, sous l'influence d'une pression même légère.

Cet ensemble constitue un tableau clinique suffisamment net, à condition toutefois que l'on songe plus souvent à la possibilité de telles malformations.

On ne saurait d'ailleurs aller plus loin dans la précision du diagnostic.

La présence de la tumeur vaginale même partiellement vidée gêne considérablement l'examen, la douleur interdit une palpation profonde des fosses iliaques et ne peut permettre de se rendre compte exactement de la situation de l'utérus, encore moins du degré de dédoublement du tractus génital.

Dans tous les cas, l'indication est formelle : il faut extirper en totalité le vagin normal, véritable poche de pus dont la ponction ou l'incision simple ne seront jamais un moyen d'évacuation suffisant et définitif.

L'idéal est sans conteste l'hémihystérectomie avec colpectomie ; mais elle n'est possible que dans le cas d'utérus didelphe, ce que l'on ignore avant l'intervention, et est soumise à de nombreux aléas, puisqu'il faudra disséquer par voie abdominale une cavité extrêmement septique et toujours susceptible de se rompre au cours des manœuvres.

La grosse majorité des cas connus ont été traités par laparotomie, beaucoup se sont terminés par l'hystérectomie dans l'ignorance où l'on était de la malformation, et tous les auteurs s'accordent à signaler les grosses difficultés rencontrées et les suites souvent fort accidentées.

Toutes ces considérations nous ont fait préférer la voie vaginale, suffisante, si le vagin du côté opposé est de dimensions normales, pour réaliser l'indication première : la suppression radicale du pyocolpos.

Cette voie opératoire nous a permis un accès, sinon commode, du moins praticable, sur la partie haute de la cavité purulente, jusqu'au voisinage

immédiat de la crosse utérine et de l'uretère, avec un minimum de risques d'infection.

La dissection de la muqueuse fut évidemment pénible, mais eût-elle été moins difficile par voie abdominale ayant en plus tous les dangers de rupture en péritoine libre et l'obligation formelle d'un drainage à la Mikulicz ?

Sans doute, n'avons-nous pas remédié chez cette femme à toutes les conséquences de sa malformation. Elle présente maintenant deux utérus nettement distincts s'ouvrant tous deux dans un vagin unique. Ils sont susceptibles de devenir l'un ou l'autre gravides. Plusieurs observations prouvent qu'une telle anomalie est loin d'être incompatible avec la grossesse, et que la dystocie qu'elle entraîne nécessite le plus souvent la césarienne. La logique voudrait qu'une hémihystérectomie vienne donc mettre cette femme définitivement à l'abri de toutes complications. Mais quel utérus devons-nous alors sacrifier ? Celui sans doute qui s'ouvrait dans l'hématocolpos ? L'écoulement cataménial y est cependant aussi abondant que dans l'utérus réputé sain ; depuis l'intervention, il ne présente aucun signe de métrite et l'hystérométrie plaiderait peut-être en sa faveur en marquant 1/2 centimètre à son avantage. Chez cette malade, fort désireuse d'une maternité, il est préférable, semble-t-il, que la nature choisisse elle-même.

L'auteur terminait ainsi l'histoire clinique de son opérée :

« Avertis que nous sommes d'une malformation utérine, nous attendrons cette grossesse, malgré tout hypothétique. Au cas de gravidité, pourvu que notre malade se trouve en milieu chirurgieal, nous ne craindrons pas trop une dystocie qui devrait se résoudre par césarienne suivie cette fois d'hémihystérectomie. »

Et depuis, M. Guillemin, le 29 novembre dernier, me faisait savoir que la malade avait fait une fausse couche.

Dernières règles le 10 septembre ; depuis ni douleur, ni nausées, ni vomissements. Le 16 novembre, pertes assez fortes avec douleurs assez vives, espacées : les pertes se continuent le 17, le 18. Dans la nuit du 18 au 19, elles deviennent très abondantes, s'accompagnent de fortes douleurs de vomissement ; dans les caillots on retrouve un œuf de deux mois. Dès le lendemain, les pertes diminuent progressivement. Au toucher, on perçoit (le 19) la bride cicatricielle gauche dans le vagin. Le col est gros, l'orifice médian (segment utérus droit) est ouvert. L'orifice de l'hémiutérus gauche est facilement perceptible, au doigt, dans le cul-de-sac gauche. Il est mou et ouvert.

L'hémiutérus gauche est volumineux, facilement perçu par le palper bimanuel. Il a le volume d'une banane, nettement allongé et couché dans la partie gauche du bassin ; il est mobile, douloureux à la pression, dur, régulier.

A noter que, depuis la cessation des règles, la malade a recommencé à ressentir une douleur dans la fesse gauche, comme avant l'opération. Elle est due à l'augmentation de volume de l'hémiutérus gauche, provoquant des phénomènes de compression.

Le 25 novembre, l'hémiutérus gauche avait diminué de volume, il semble involuer normalement : la douleur fessière s'atténue, les pertes ont cessé.

Donc, grossesse dans l'hémiutérus gauche, fausse couche de deux mois.

Si la classification des malformations utérines est précisée depuis longtemps, il faut reconnaître que les observations de cet ordre sont rares: M. Guillemin est intervenu pour un utérus double, un épisode nouveau est survenu à propos; c'est pourquoi je vous propose de remercier l'auteur et de publier dans les Bulletins ce cas fort intéressant.

Spondylite typhique,

par MM. **André Guillemin**, chirurgien, et **Louis Mathieu**, médecin (des hôpitaux de Nancy).

Rapport de M. Lance.

Voici tout d'abord l'observation qui vous a été adressée par MM. Guillemin et Mathieu :

Mme G..., soixante-douze ans, va passer le mois de juillet 1927 au bord de la mer. Elle avait toujours été en bonne santé jusque-là et à son départ elle était, nous dit-il, en parfaite santé, s'occupant très activement dans son intérieur, faisant elle-même ses courses. Pendant ses vacances, elle tombe malade; courbature, malaise général, température font porter à ce moment le diagnostic de grippe. Comme la température reste élevée, 38°-9-39°4, et persiste, elle est admise dans un hôpital où on lui donne des cachets fébrifuges.

Au bout de deux mois, la fièvre s'étant apaisée, la malade est ramenée chez elle et pendant six mois la température restera entre 37°4 et 38°. A son retour, le médecin traitant pense à une dothiénenterie et fait pratiquer une hémoculture qui est négative. Il administre alors de la septicémine et de l'uroformine intraveineuses qui font descendre la température. Mais, cependant, celle-ci présente encore des oscillations allant jusqu'à 39°. Nouvelle poussée fin novembre qui coïncide avec quelques signes pulmonaires (râles humides à la base gauche, toux). Une recherche des bacilles de Koch dans les crachats est négative. Vers le 15 février, constatant *une certaine raideur rachidienne*, un confrère est appelé en consultation, pense à des phénomènes méningés. Cette raideur se manifestait quand on voulait asseoir la malade. Elle siégeait surtout à la nuque. Il n'y avait cependant pas de modifications des réflexes; on ne note aucun phénomène médullaire ni aucune douleur à type radiculaire. L'examen du liquide céphalo-rachidien donne :

Albumine : 0 gr. 19.

Lymphocytes au millimètre cube : 1,1.

Réaction de fixation de l'alexine (antigène cholestérine) négative.

Le 10 mars, nouvelle consultation; on pense à la fièvre de Malte. La réaction d'agglutination au *melitensis* est négative, même au taux de dilution de 1/20.

A partir de cette date seulement, la malade accuse des douleurs violentes dans la région dorso-lombaire et dans les hanches. Ces douleurs surviennent à l'occasion du moindre mouvement, si bien que cette femme, qui, jusque-là, se levait quelques heures chaque jour, se confine volontairement au lit dans une immobilité presque complète. Elle appréhende la plus minime exploration. Ces douleurs font émettre un moment l'hypothèse d'arthrite sacro-lombaire.

On constate dans la région dorso-lombaire une rougeur de l'étendue d'une paume de main, sans tuméfaction appréciable des téguments. La pression au

niveau des apophyses épineuses est peu douloureuse, elle ne l'est pas davantage au niveau des autres segments vertébraux.

Un jour, en l'examinant, on constate une saillie d'une apophyse épineuse lombaire. La pression à son niveau est douloureuse. Cette gibbosité éveille l'idée d'un mal de Pott et une *radiographie* est demandée.

De face, elle montre une lésion intéressant les deux 1res lombaires. La rectitude de l'axe vertébral n'est plus conservée; il y a une angulation dont le sommet, situé entre les deux 1res lombaires, est dirigé à droite. On voit en

Fig. 1.

plus un glissement latéral gauche du segment sus-jacent sur le segment lombaire inférieur.

A voir chacune des vertèbres séparément, il ne présente qu'une destruction de l'angle inférieur droit et une raréfaction du bord gauche (sur la projection radiographique). L2 a une grosse zone angulaire de raréfaction avec zones de destruction à la partie supérieure de son côté droit. Le corps vertébral est partiellement détruit suivant une ligne inclinée à gauche et au niveau du bord gauche, ce qui détermine un plan supérieur oblique; de là l'inclinaison à gauche de la colonne sus-jacente.

De profil, la colonne vertébrale marque une angulation en avant, dont le sommet se trouve entre L1 et L2. Le disque intervertébral a disparu. Les deux corps vertébraux sont au contact. L'un et l'autre sont détruits à la partie antérieure,

d'où la cyphose constatée. De plus, dans leur moitié antérieure, les corps vertébraux sont l'un et l'autre creusés d'une géode dont la plus grande partie est dans L2.

Donc, double déviation, à gauche et en avant, avec disparition du disque intervertébral et altération des corps vertébraux.

Si nous étudions la malade le 22 mars, nous voyons une gibbosité caractérisée au niveau de L2. La percussion sur l'apophyse épineuse de cette vertèbre

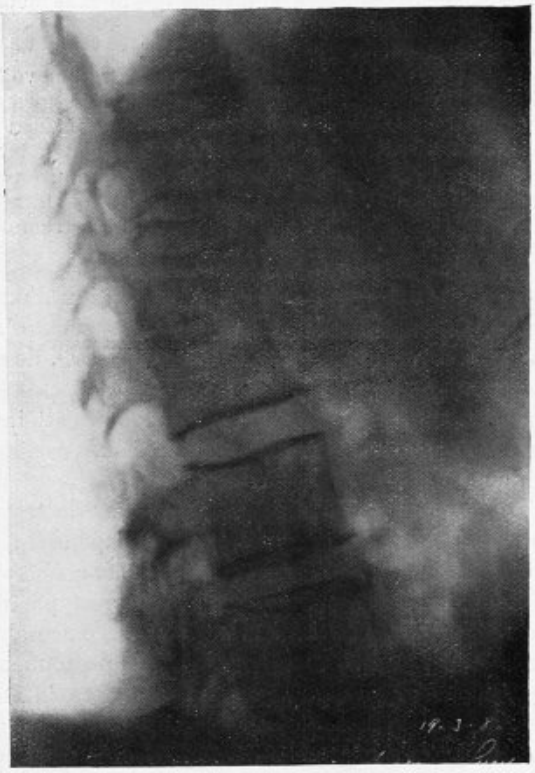

FIG. 1.

est douloureuse. Les muscles des gouttières latéro-vertébrales sont contracturés. Aucun mouvement n'est possible, tant le moindre déplacement est pénible. La malade ne peut s'asseoir sans souffrances très vives; pour se lever, elle se glisse au bord de son lit et en se tenant très raide, avec l'aide de quelqu'un, elle se bascule sur le bord du lit jusqu'à ce que ses pieds touchent le sol. Essayons de la faire marcher. On y arrive en la soutenant : la malade soulève à peine les pieds, elle les traîne plutôt et avance à tous petits pas. Il n'y a aucune modification des réflexes rotuliens ou achilléens, pas de signe de Babinski. Pas de troubles de la sensibilité.

En présence d'une affection caractérisée par une fièvre durant depuis huit mois et s'accompagnant d'une gibbosité avec lésions vertébrales aussi spéciales, nous demandons une séro-réaction. La réponse est : réaction d'agglutination au bacille d'Eberth positive au 1/35, 1/50, 1/100 et 1/200.

Positive pour le B. de Gärtner à 1/25 et 1/50.

Négative pour le para A et le para B.

Le diagnostic se trouvait donc posé : il s'agissait bien d'une spondylite typhoïdique.

Ici, comme dans toutes les affections ostéo-articulaires douloureuses, le meilleur traitement était l'immobilisation. Lui seul permet d'obtenir une atténuation ou la disparition de la douleur. Nous avons donc appliqué un corset plâtré en extension, en utilisant le trépied de Sayre.

Après trois mois d'immobilisation plâtrée, les douleurs ayant disparu, nous faisons porter un corset de cuir que la malade quitte sans demander avis en novembre 1928.

Nous la revoyons le 25 octobre 1929. Elle ne souffre absolument plus; la percussion des apophyses lombaires n'est pas douloureuse; on ne voit plus la saillie de la 2e, mais l'ensellure lombaire est moins marquée que normalement. Tous les mouvements sont possibles, flexion, extension, inclinaison latérale, sans rigidité vertébrale apparente. La malade ramasse un objet à terre sans difficulté. La marche est normale, sans retentissement douloureux. Les réflexes sont normaux. La malade, qui a actuellement soixante-quatorze ans, a repris toutes ses occupations antérieures et a engraissé de 15 kilogrammes.

Les auteurs font suivre leur intéressante observation d'une étude complète sur la spondylite typhique. J'en retiendrai seulement certains points.

Ils notent d'abord la rareté, tout au moins en France, de cette localisation du bacille d'Eberth.

Pour ma part, parmi le grand nombre de malades atteints de spondylite que j'ai pu examiner, je n'ai observé que deux cas se rapportant à l'infection typhique.

La première observation figure (obs. III) dans le travail que nous avons publié avec Jaubert sur les spondylites et périspondylites infectieuses (18 obs., *Revue de Chirurgie*, juillet-août 1919). Elle concernait un soldat de trente ans, qui fait en septembre 1911 une fièvre typhoïde d'intensité moyenne, avec rechutes jusqu'à fin octobre. Il commence alors à souffrir atrocement de la région lombaire et présente des phénomènes méningés passagers. Une radiographie montre un tassement entre la 2e et la 3e lombaire. On pense à un mal de Pott, et, la fièvre et les douleurs persistant, on le met en corset plâtré, puis fin décembre 1916 on l'évacue sur l'hôpital du cap d'Ail. Là on peut le suivre jusqu'en octobre 1917. On assiste à l'évolution de deux foyers de spondylite, 3e et 4e vertèbres lombaires d'une part, 4e et 5e vertèbres lombaires d'autre part. La radiographie montre des lésions de destruction des disques et surtout des ossifications ligamentaires étendues, des lésions de méniscite et de périspondylite. Les vertèbres prennent la forme en diabolo. Seule la 5e lombaire semble un peu écrasée à droite.

La deuxième observation concerne un enfant de sept ans qui nous a été adressé par M. Robert Debré il y a quelques jours aux Enfants-Malades. Il a présenté une fièvre typhoïde en 1927, puis une ostéite typhique du tibia droit en février 1929, opérée dans le service du professeur Ombrédanne. Le séro-diagnostic était positif. Depuis la fin d'août, il présente des douleurs et une tuméfaction au niveau de la branche ischio-pubienne droite, traitée dans le service de M. Debré par vaccinothérapie : 3 piqûres de T. A. B.

qui amènent la sédation des symptômes. Depuis la fin d'octobre il présente de la raideur du cou et des douleurs cervicales. L'examen montre de la contracture, l'apophyse épineuse de la 6e vertèbre cervicale est très saillante. Une radiographie de profil montre la fusion du corps des 5e, 6e, 7e cervicales avec recul net de la 6e.

L'âge de prédilection de la spondylite, nous disent MM. Guillemin et Mathieu, est entre vingt-cinq et trente-cinq ans. Elle est exceptionnelle avant dix ans et après quarante-cinq ans. L'observation de ces deux auteurs et notre deuxième cas montrent qu'il y a des exceptions à cette règle (soixante-douze ans et sept ans).

Contrairement aux ostéo-périostites post-typhiques qui peuvent se manifester longtemps, plusieurs années après la fin de la fièvre typhoïde, la spondylite, habituellement, se manifeste dans le décours même de la pyrexie. Dans ces cas, lorsque le diagnostic de fièvre typhoïde a été nettement posé, celui de la spondylite post-typhique s'impose. Il n'en est pas toujours ainsi, et dans le cas de MM. Guillemin et Mathieu le diagnostic de dothiénentérie proposé à un moment donné avait été rejeté; les auteurs n'ont eu que plus de mérite, en face des lésions rachidiennes, d'arriver à établir un diagnostic exact.

L'affection présente un aspect spécial. La soudaineté du début, la violence extraordinaire des douleurs, les phénomènes méningés qui parfois l'accompagnent, la persistance d'une température élevée, font d'emblée écarter le diagnostic de mal de Pott et songer à une spondylite infectieuse.

La radiographie montre des aspects très variables.

Les lésions portent sur trois éléments :

Sur les disques intervertébraux qui sont toujours atteints, détruits plus ou moins complètement au niveau du foyer.

Des lésions de périspondylites, ossifications ligamentaires plus ou moins étendues, depuis de simples tractus réunissant les corps vertébraux jusqu'à des masses volumineuses les englobant.

Enfin des destructions vertébrales, en général très discrètes.

Chez notre premier malade les lésions de méniscite et surtout de périspondylite dominaient nettement.

Chez le deuxième où on observe la destruction étendue d'un corps vertébral avec fusion de trois corps vertébraux au bout de quelques semaines.

Chez les deux malades que nous avons pu observer l'évolution des lésions montrée par la radiographie, quelle que soit leur variété, a été extrêmement rapide. On ne pouvait songer à l'évolution d'une lésion tuberculeuse. Il s'agissait bien d'une lésion infectieuse, rappelant les spondylites des microbes pyogènes.

Dans le cas de MM. Guillemin et Mathieu, il faut avouer que l'aspect radiographique aussi bien de face que de profil ne se distingue en rien de l'aspect d'un mal de Pott et que l'image radiographique n'offre rien de caractéristique.

On peut donc dire que ce qui est surtout particulier au point de vue radiographique c'est la rapidité de l'évolution des lésions plutôt que leur

aspect à un moment donné. Dans le cas de MM. Guillemin et Mathieu, c'est le contrôle du laboratoire, la présence d'une réaction d'agglutination positive au bacille d'Eberth, qui a finalement imposé le diagnostic.

* * *

Il reste un point sur lequel nous ne sommes pas tout à fait de l'avis de MM. Guillemin et Mathieu, et sur lequel nous nous permettrons d'insister : c'est le traitement.

MM. Guillemin et Mathieu nous disent : « Le meilleur traitement est l'immobilisation par un corset plâtré. Lui seul permet d'obtenir une atténuation ou la disparition des douleurs ».

Ils ajoutent : « On a également préconisé la vaccinothérapie, l'emploi des bactériophages de d'Hérelle (Beckerich et Hauduroy). Ce sont des moyens adjuvants plus que curateurs ».

Ce n'est pas du tout mon avis.

Je considère ici, une fois n'est pas coutume, le corset plâtré comme tout à fait secondaire, un adjuvant parfois inutile, et la vaccinothérapie comme le vrai traitement curateur.

Nous savons que la vaccinothérapie des ostéo-périostites à bacille d'Eberth donne souvent des résultats excellents comme l'ont montré Frick (*Intern. med. Journ.*, Saint-Louis, 1910) et, en France, Paul Emile-Weil et Chevrier (*Presse médicale*, 23 août 1917). Mais comme l'ont très bien montré MM. Sicard et Robineau (*Bull. Soc. méd. des Hôp.*, 18 mars 1921, pp. 465-470) il peut y avoir dans ces ostéo-périostites typhiques des cas où la vaccination peut se montrer insuffisante et où l'évacuation de la collection est indispensable pour obtenir la guérison.

Dans une clinique récente (*Journal des Praticiens*, 11 mai 1920, pp. 310-311), M. le professeur Delbet suppose que dans ces cas il doit se passer ce qu'on observe quelquefois dans les affections à pyogènes : le malade arrive à être vacciné pour les toxines du microbe sans se vacciner contre le microbe lui-même. Il donne lieu ainsi à des collections sans grande réaction, à contours parfois séreux, qui subsistent dans l'organisme pendant de longues années. Incisées, ces collections guérissent avec une extrême simplicité.

Quant aux spondylites du groupe typhique (presque toujours para A.), comme me le disait encore il y a quelques jours M. Dufour, elles sont particulièrement sensibles à l'action de la vaccination.

En fait, dans tous les cas où la vaccination a été employée, on a obtenu en quelques jours la disparition des douleurs, de la température, et la guérison a été très rapide[1]. Des deux malades de M. Dufour, l'un a été

1. Consulter à ce sujet : Dufour, Debray et Guyard. *Bull. de la Soc. méd. des Hôp.*, 11 mars 1921 ; Roger, Aymes et Piéri. *Gazette des Hôpitaux*, n° 71, 4 et 6 septembre 1923 ; Berthon. *Thèse Montpellier*, n° 30, 1924 ; Rist, Ravina et Waïtz. *Bull. de la Soc méd. des Hôp.*, 15 juillet 1927 : Discussion : Rathery ; Lenoir et Liège. *Bull. de la Soc. méd. des Hôp.*, 22 juillet 1927, p. 1200 ; Armand Doublet. *Thèse Paris*, n° 96, 23 mars 1929 ; H. D. Gonzales, L. Ontaneda et M. Vidaurreta. *La Prensa medica*, t. XVI, n° 6, 30 juillet 1929.

guéri quinze jours avec 2 injections, l'autre en trois semaines avec 3 injections.

Le malade de Roger est guéri en un mois avec 12 injections.

Chez le malade de Rathery [1], atteint de spondylite cervicale, le vaccin amena une « rétrocession extraordinaire des accidents ». Celui de Lenoir est guéri par vaccinothérapie en un mois. Le malade de Vigot (*in* thèse Doublet), qui reçoit une injection tous les jours, voit ses douleurs cesser et la température tomber dès la cinquième injection et est guéri en trois semaines.

Celui de Gonzales, Ontaneda et Vidaurreta a été rapidement amélioré par la vaccinothérapie.

Il faut noter que lorsque le diagnostic a pu être fait de bonne heure et que la vaccinothérapie a été employée précocement on obtient une guérison totale avec retour de la mobilité normale du rachis.

Les cas traités seulement par le corset, sans vaccin, immobilisés pendant des mois et des mois, finissent par guérir, mais souvent avec des raideurs, ankyloses et déformations et peuvent conserver une impotence de longue durée et même définitive. C'était le cas de notre premier malade.

Je m'excuse de rappeler ces faits et de plaider devant vous un procès que je croyais gagné depuis longtemps. Mais l'opinion émise par MM. Guillemin et Mathieu me prouvant le contraire, il a bien fallu, tout orthopédiste que je suis, prendre la défense du vaccin contre le corset.

En terminant, je vous propose de remercier MM. Guillemin et Mathieu de leur intéressant travail et de l'insérer dans les Bulletins de la Société.

Quatre cas de volvulus du grêle,

par **M. Jacques Guibal** (de Nancy).

Rapport de M. Raymond Grégoire.

Dans la séance du 3 juin 1925, je vous apportais deux observations de volvulus du grêle, l'une de Jacques Bonnecase (de Sens), l'autre de H. Coureaud et Gouvion (de Toulon). Ces deux observations présentaient ce point commun et jusqu'ici peu connu : le volvulus était accompagné, je n'osais pas dire provoqué, par une bride péritonéale siégeant au pied de la torsion.

J'émettais alors l'hypothèse que l'onde péristaltique intestinale, qui normalement court d'un bout à l'autre du grêle, se trouve arrêtée par la bride. L'anse lutte, se tord, tord avec elle son mésentère et ses vaisseaux : le volvulus est réalisé.

1. Rathery a rappelé qu'en 1902, étant interne de Chantemesse au Bastion 29, il a vu celui-ci traiter les périostites typhiques et notamment les spondylites typhiques par des injections locales de sérum antityphoïdique, au niveau même du foyer. Les effets étaient vraiment surprenants. On assistait à la disparition presque immédiate des phénomènes douloureux et à la cicatrisation des fistules.

Cette explication du volvulus conduit tout naturellement à une application pratique intéressante. Tant pour permettre la détorsion que pour empêcher le retour des accidents, il faut aller chercher l'obstacle qui a causé le volvulus et le supprimer.

M. Jacques Guibal nous adresse à propos quatre observations de volvulus du grêle recueillies dans le service de son maître le professeur Michel. Sur ces quatre cas, trois viennent pleinement à l'appui de la pathogénie qu'avec J. Bonnecase je défendais devant vous il y a quatre ans.

Les deux premiers ont fait l'objet d'une communication, ici même, du professeur Michel, au point de vue particulier de l'influence de la rachianesthésie sur l'occlusion intestinale, et vont nous servir encore pour montrer le rôle de la bride dans la production du volvulus.

Observation I. — M. S..., cinquante ans, sans antécédent morbide, est pris subitement le 2 septembre 1926, à 7 heures du matin, de douleurs abdominales violentes, vomissements bilieux, pas de gaz. Le 3 septembre, légère amélioration, les coliques se calment par moments, mais reparaissent par crises, s'accompagnant toujours de vomissements bilieux abondants. Le 4 septembre, état stationnaire. Aggravation le 5; les douleurs sont intolérables, elles arrachent des cris au patient qui a l'impression d'une déchirure profonde, d'une « torsion de toutes ses entrailles ».

Le malade entre à l'hôpital le 5 septembre à 20 heures, pour occlusion intestinale. Facies terreux, nez pincé, yeux cernés, respiration courte, presque exclusivement thoracique, température 37°1, pouls 120, ni gaz, ni selles. L'abdomen est météorisé, on observe une voussure considérable dans la région péri et sus-ombilicale, tympanisme marqué de cette zone centrale, matité dans les flancs. Toucher rectal négatif.

Intervention le 5 septembre à 21 h. 30 (Dr Guibal). Rachi à la syncaïne (12 centigrammes). Laparotomie médiane sus et sous-ombilicale, issue de sérosité hémorragique abondante dès l'ouverture du péritoine; les anses grêles distendues et violacées sortent par la brèche opératoire; elles ont 6 à 7 centimètres de diamètre, le mésentère est rouge foncé, épaissi, infiltré de sang. On agrandit largement l'incision abdominale; les anses intestinales, littéralement projetées hors du ventre, sont protégées par des champs; on voit alors nettement la racine du mésentère qui forme un cône, dont la base repose sur la paroi abdominale postérieure, et dont le sommet se continue hors du ventre, par l'éventail mésentérique des anses grêles.

Le pédicule mésentérique paraît tordu sur lui-même dans le sens des aiguilles d'une montre. On procède à la détorsion de 360° de tout le paquet intestinal qui comprend le grêle en entier, depuis l'angle duodéno-jéjunal jusqu'à la portion terminale de l'iléon.

On perçoit aussitôt un gargouillement caractéristique, les anses s'affaissent, des matières liquides et des gaz s'échappent en abondance par l'anus. Réintégration facile de l'intestin, suture en un plan.

Suites opératoires normales, durant les deux premiers jours. Le troisième jour, foyer de broncho-pneumonie avec fièvre à 39°, qui ne cède que le huitième jour. Le malade sort guéri trois semaines après.

Obs. II. — M. X..., vingt-neuf ans, a eu une excellente santé jusqu'en 1920. A ce moment, dysenterie avec selles sanglantes et forte température. Le malade est traité durant deux mois dans un hôpital du Maroc, convalescence lente.

Le 15 janvier 1927, après le repos de midi, vomissement alimentaire, état de malaise avec douleur dans la fosse iliaque droite, persistant pendant trois jours,

pas de fièvre. Tout rentre dans l'ordre, le malade reprend ses occupations, faisant même le 20 une randonnée de 200 kilomètres en automobile.

Le 21 janvier, nouvelle crise douloureuse dans la fosse iliaque droite, vomissements alimentaires, puis bilieux. Persistance des accidents les 22 et 23, ni selles, ni gaz; les douleurs sont de plus en plus intenses et les vomissements de plus en plus fréquents et abondants. Pas de fièvre, pouls à 120.

Le malade est dirigé d'urgence sur l'hôpital le 23, à 16 heures, pour occlusion intestinale. Durant le trajet en automobile (100 kilomètres), les douleurs sont intenses, malgré l'injection de 2 centigrammes de morphine; l'abdomen se ballonne de plus en plus, les vomissements persistent très abondants. A l'examen du malade, on note un facies très altéré; l'abdomen, fortement météorisé, se laisse cependant déprimer, sauf dans la région de la fosse iliaque droite, où la percussion décèle une matité très nette.

Malgré l'absence de fièvre, mais en raison de la douleur initiale dans la fosse iliaque, on pense à des accidents d'origine appendiculaire et l'on décide d'intervenir d'abord sur la fosse iliaque droite.

Intervention le 23 à 19 heures (Dr Guibal).

Anesthésie générale superficielle au mélange de Schleich, en raison de l'état grave du patient et de la petitesse de son pouls. Dès l'ouverture du ventre, s'écoule une grande quantité d'ascite hémorragique; des anses grêles, largement distendues et très congestionnées, apparaissent; le cæcum est aplati; nous pensons à un volvulus et nous pratiquons, après fermeture rapide de l'incision iliaque, une laparotomie sus et sous-ombilicale. L'intestin grêle violacé, et distendu, fait issue hors du ventre, le mésentère est rouge et très épaissi; au milieu des anses distendues, *on voit une bride épiploïque*, formant une véritable corde étendue depuis le côlon transverse jusqu'à une anse grêle, où elle semble se fixer; cette bride sépare les anses en deux paquets, droit et gauche. Section de cette corde entre deux ligatures, les anses intestinales restent toujours distendues, le mésentère apparaît tordu sur lui-même. Détorsion en sens inverse des aiguilles d'une montre, de 360° environ; le cæcum reste toujours aplati, l'intestin grêle reste distendu jusqu'à quelques centimètres de la valvule iléo-cæcale, qui ne paraît pas perméable, la pression sur la dernière anse iléale ne déterminant pas le passage de gaz dans le cæcum. On décide de fistuler l'intestin, ponction de l'iléon à 20 centimètres du cæcum. des gaz, des matières liquides s'échappent en abondance. Suture de la paroi en un plan et fixation de la fistule intestinale à la peau.

Suites opératoires très simples, la fistule fonctionne abondamment durant les deux premiers jours, puis, au troisième, le cours des matières et des gaz se rétablit par l'anus.

La fistule du grêle, qui donne surtout aussitôt après le repas, n'empêche cependant pas le malade de se remonter peu à peu.

Un mois après la première opération, fermeture extra-péritonéale de la fistule qui donne issue à quelques gouttes de liquide intestinal durant les périodes digestives.

En 1929, le malade est revu. L'état général est parfait, il n'existe aucun trouble digestif. Il persiste encore un petit pertuis au niveau de l'ancienne fistule, donnant par vingt-quatre heures. sur une compresse, une tache de la grandeur d'une pièce de 2 francs. Le malade se trouve en si bon état, qu'il refuse toute intervention complémentaire.

Obs. III. — M. L..., quarante-sept ans, commence à souffrir après la guerre de violentes douleurs abdominales avec vomissements. En 1923, il est opéré d'appendicite, après deux crises assez sérieuses soignées médicalement. Accalmie de quelques mois, puis les douleurs reprennent (gastralgies avec vomissements, coliques intestinales avec alternatives de diarrhée et de constipation).

En avril 1926, les douleurs gastriques deviennent plus fortes et les vomissements plus fréquents.

En mai, il est hospitalisé dans un service de médecine, pour sténose pylorique confirmée radiologiquement, on lui propose une intervention chirurgicale qui est refusée et le malade rentre chez lui.

Le 16 juin, à 1 heure du matin, il est pris subitement de douleurs abdominales intolérables avec vomissements verdâtres très fréquents, arrêt des gaz et ballonnement rapide du ventre. On le renvoie d'urgence à l'hôpital pour « perforation gastrique ».

Examen : Très mauvais état général, facies plombé. Pas de modifications notables du pouls (90). Douleurs abdominales violentes, agitation, vomissements bilieux. Météorisme considérable.

La palpation du creux épigastrique est douloureux, mais il n'existe pas à ce niveau de défense nette, le reste de l'abdomen est douloureux à la palpation. Légère matité dans les flancs et diminution de la matité hépatique.

On pense, non à une perforation gastrique mais à une occlusion en raison du ballonnement du creux épigastrique, des vomissements abondants, des douleurs diffuses, non transfixiantes. Etant donné l'antécédent opératoire du malade, on porte le diagnostic d'iléus par bride post-opératoire de la région appendiculaire.

Intervention le 17 juin à 9 heures du matin (Dr Guibal). Anesthésie au mélange de Schleich.

Boutonnière sus-ombilicale; à l'ouverture du péritoine, pas de gaz; il ne s'agit donc pas de perforation d'estomac. On pratique alors une longue laparotomie sus et sous-ombilicale ; à la partie supérieure de l'incision, apparaît l'estomac très dilaté de la taille d'une outre, on sent sur le pylore un noyau calleux de la taille de deux noix. Les anses grêles sont rouges et très distendues, baignant dans une sérosité hémorragique abondante. On explore la fosse iliaque droite et l'on sectionne au niveau de la cicatrice pariétale appendiculaire *une bride dont l'extrémité profonde adhère au gros intestin*. On se rend compte alors qu'il existe un volvulus du grêle dont on pratique la détorsion dans le sens inverse des aiguilles d'une montre de 360° environ; le cæcum apparaît aplati; on parvient par expression manuelle à faire passer des gaz de l'iléon dans le cæcum.

Pour arriver à refermer la paroi, on doit ponctionner l'estomac au trocart, dont on retire 3 litres de liquide brunâtre et fétide, enfouissement de l'orifice de ponction. Suture aux fils de bronze en un plan, sans drainage. Suites opératoires simples, gaz le deuxième jour, poussée de parotidite gauche le quatrième jour, qui cède le septième jour.

Obs. IV. — Volvulus partiel du grêle sphacélé. Résection de 2 m. 50 d'intestin grêle, décès au troisième jour.

M. X..., vingt-deux ans, jeune homme peu robuste ayant toujours souffert du ventre, développement musculaire très réduit, soigné à plusieurs reprises pour légère induration des sommets, présente depuis 1920 des crises douloureuses abdominales localisées dans la fosse iliaque droite surtout; on porte le diagnostic d'appendicite chronique qu'un examen radiographique semble confirmer, le point douloureux répondant à la pointe du cæcum, l'appendice n'est pas visible sur l'écran.

Première intervention en mai 1925 (Dr Guibal). Incision de Jalaguier, appendicectomie, l'appendice à l'examen macroscopique paraît peu lésé. Le cæcum présente quelques brides vélamenteuses péricæcales, qui sont sectionnées au niveau du pli pariétocolique ; on n'observe rien de particulier sur la dernière anse iléale.

Le malade est amélioré pendant un an environ, puis, à partir de ce moment, des crises douloureuses assez violentes, localisées surtout à droite, reparaissent.

On prescrit un régime, un traitement diathermique est appliqué sans grands résultats. L'état général reste déficient et les crises douloureuses reviennent à intervalles irréguliers.

Le 11 février 1929, le malade a une crise extrêmement douloureuse, accompagnée de hoquets et de vomissements. Au bout de quarante-huit heures l'état s'aggrave considérablement; les vomissements, d'abord bilieux, deviennent porracés; les douleurs augmentent; le pouls s'accélère. Le malade est dirigé par son médecin sur l'hôpital de Nancy, le 14 février 1929.

Dès son arrivée à 11 heures, nous constatons qu'il s'agit d'un cas particulièrement grave; depuis plus de quarante-huit heures, le malade n'a eu ni selles, ni gaz, les vomissements sont porracés, le facies est émacié, terreux, les yeux excavés; la douleur arrache des gémissements continuels au patient, le pouls est à 150, petit, presque imperceptible, pas de fièvre.

A l'examen du ventre, on note une forte distension sous-ombilicale avec hypersonorité et submatité dans les flancs. Le toucher rectal indique un Douglas tendu. On décide d'intervenir d'urgence après réchauffement du malade et sérum salé sous-cutané. Le diagnostic est occlusion intestinale par bride appendiculaire. Malgré l'état général et l'ancienneté des lésions et en l'absence de distension marquée du cadre colique, nous décidons d'intervenir sur la ligne médiane.

Anesthésie générale au mélange de Schleich. Laparotomie médiane sous-ombilicale. Dès l'ouverture du péritoine, il s'écoule un flot de liquide noirâtre horriblement fétide et, à travers la brèche, des anses grêles donnant l'aspect du boudin cuit font issue hors du ventre. Il s'agit bien d'un étranglement interne; pour trouver l'obstacle, on prolonge l'incision au-dessus de l'ombilic.

Le cæcum, exploré, est aplati, libre d'adhérences. La dernière anse grêle est de coloration normale, mais aplatie par la bride mésentérique des anses grêles sus-jacentes sphacélées, noirâtres, qui occupent toute la région sous-ombilicale de l'abdomen; il s'agit nettement d'un volvulus de l'intestin grêle. L'exploration des premières anses jéjunales décèle un intestin normal. Tout le mésentère des anses grêles tordues forme un cône infiltré de sang. On cherche à détordre le paquet intestinal sphacélé d'abord de gauche à droite, puis de droite à gauche; on s'aperçoit que le mésentère est littéralement étranglé, *par torsion sur une bride fibreuse*, à l'union du cône pariétal et du cône viscéral. La bride fibreuse est sectionnée sans que l'on puisse se rendre compte de ses insertions. Le mésentère apparaît réduit à une corde de 1/2 centimètre de diamètre, rendant toute tentative de détorsion illusoire.

Malgré la gravité de l'état, on se décide à réséquer le paquet des anses tordues. L'intervention est rapidement menée, l'abouchement est assuré par une anastomose termino-terminale au bouton, entre la dernière anse iléale à 10 centimètres de la valvule iléo-cæcale et la première anse jéjunale saine. Drainage sus-pubien, fermeture de la plaie opératoire au crin.

L'opération a duré vingt-cinq minutes, mais le malade est si affaibli que l'on hésite à le ramener à son lit. La résection intestinale a porté sur 2 m. 50 d'intestin en voie de sphacèle. A plusieurs endroits, des éraillures laissent sourdre du liquide intestinal. On fait pratiquer, suivant la technique préconisée par Gosset, des injections de sérum salé hypertonique, intraveineuses, et des toni-cardiaques.

Le sérum salé est injecté toutes les trois heures. Le lendemain matin, nous sommes un peu surpris de retrouver notre opéré. L'état est toujours très grave, mais le malade ne souffre plus. L'abdomen est souple, le drain sus-pubien laisse écouler un liquide noirâtre fétide. Les injections de sérum salé hypertonique sont continuées systématiquement; à chaque injection la sœur de la salle note une amélioration apparente de l'état général; quarante-huit heures après l'opération, le patient se trouve bien, il boit sans aucun vomissement, mais le pouls, malgré les toni-cardiaques, reste aussi rapide, presque incomptable.

On continue les injections intraveineuses de sérum salé hypertonique, chacune d'elles est suivie d'une amélioration temporaire de l'état général.

Nous commencions à reprendre espoir quand subitement, le troisième jour, l'opéré se refroidit progressivement, se cyanose et les vomissements reparaissent, la mort survient soixante-seize heures après l'intervention.

L'autopsie a montré la perméabilité de l'anastomose intestinale et son étanchéité. Le ventre est plein de liquide fétide en voie de transformation purulente. Les anses intestinales et l'estomac sont distendus, il existe une péritonite généralisée. Nulle part, on ne trouve trace d'une bride péritonéale anormale. La cicatrice sur le cæcum de l'appendicectomie est vierge de toute adhérence épiploïque. Par contre, le mésentère de l'intestin grêle restant présente un revêtement nacré, rappelant la mésentérite rétractile si fréquemment signalée à l'origine du volvulus de l'anse sigmoïde.

Le volvulus du grêle est une affection relativement rare. Or, n'est-il pas remarquable de voir que sur 6 cas que je vous ai apportés (1 cas, Bonnecase ; 1 cas, Coureaud et Gourion ; 4 cas, Jacques Guibal), cinq fois on trouve un obstacle au pied du volvulus.

Tous les volvulus ne sont pas cependant consécutifs à un obstacle. Il y a des cas, comme l'observation I de Guibal, où rien ne permet d'en expliquer la cause. Ce sont ceux-là que nous appellerons *volvulus primitifs*, ou si l'on préfère inexpliqués et je dois dire que l'observation ci-jointe n'est pas faite pour éclairer le problème. Faut-il de cette courte statistique conclure qu'ils sont rares? Ce serait exagéré.

Nous pouvons toutefois dire aussi que les volvulus que nous appellerons *volvulus secondaires* sont loin d'être exceptionnels, puisque sur six observations nous en trouvons cinq exemples.

Ces torsions sont secondaires à un obstacle situé en aval. Il est souvent constitué par une bride péritonéale, par une adhérence appendiculaire, ce qui expliquerait peut-être « les rapports mystérieux du volvulus et de l'appendicite ». Mais cet obstacle peut être de nature bien différente. Bonnecase avait conçu cette pathogénie en remarquant la fréquence du volvulus dans l'iléus biliaire et l'invagination intestinale.

Quelle que soit la nature de l'obstacle, ses conséquences restent les mêmes. L'essentiel est de savoir son existence et de songer à le rechercher, car, s'il existe, sa suppression facilitera grandement les manœuvres de détorsion. Tel cas, qui paraissait inextricable et justiciable de la résection, se détord aisément quand la bride est coupée.

La résection intestinale, si grave en ces cas, doit être, en principe, réservée aux cas où l'anse tordue est sphacélée.

Je vous propose de remercier M. Jacques Guibal de nous avoir fait profiter de son expérience et de nous avoir envoyé ces intéressantes observations.

Trois cas de luxation récidivante de l'épaule traités par les procédés de Louis Bazy et de Oudard. Technique radiographique pour mettre en évidence les lésions de la tête humérale,

par MM. **Paitre**, professeur au Val-de-Grâce
et **Didiée**, professeur agrégé au Val-de-Grâce.

Rapport de M. Louis Bazy.

Bien que les luxations récidivantes de l'épaule aient été à l'ordre du jour du dernier Congrès d'orthopédie, le sujet est loin d'être épuisé, et MM. Paitre et Didiée ont apporté dans un travail très documenté des idées personnelles qui méritent de vous être exposées.

« L'observation de plusieurs cas de luxation récidivante de l'épaule, disent les auteurs, nous a fourni l'occasion de rechercher systématiquement, opératoirement et radiographiquement, les diverses lésions anatomiques auxquelles les auteurs ont imputé la récidive. Ces quelques recherches confirment au point de vue anatomique les notions acquises depuis les travaux de Grégoire, de Bazy et d'Alibert, sans infirmer cependant les constatations antérieures de Broca et d'Hartmann; elles tendent, au point de vue opératoire, à accorder dans la technique de Oudard le rôle principal à la manœuvre de Bazy, c'est-à-dire à la suture gléno-sous-scapulaire, pour oblitérer le collet de la cavité herniaire et raccourcir la sangle musculaire; elles nous autorisent enfin, au point de vue radiographique, à proposer un artifice de technique pour mettre en valeur les modifications morphologiques de la tête humérale.

Parmi les cas observés, nous ne ferons état ici que de cinq; trois présentant un double intérêt radiologique et chirurgical, les deux autres n'ayant pas eu le contrôle opératoire ne seront envisagés qu'au point de vue radiographique.

Observation I. — F. Clé..., vingt et un ans, entre au Val-de-Grâce le 14 décembre 1928 pour luxation habituelle de l'épaule droite. L'accident initial date de six ans : il consista en une chute sur le coude à la descende d'un train. La luxation fut réduite sans anesthésie à l'hôpital Tenon et le membre immobilisé pendanl vingt jours dans une écharpe. Le blessé reprit son métier d'emballeur sans gêne et sans incident pendant un an. En 1923, moins d'un an après la première luxation, il en présenta une seconde, puis trois nouvelles avant son entrée au service militaire en quatre ans. Les récidives se multiplièrent en 1928, le 11 février, le 11 mars, le 26 avril, le 22 juillet et le 4 décembre. Au total 10 luxations, les cinq premières après des traumatismes plus ou moins importants, les cinq dernières à l'occasion de simples mouvements réflexes. Fait un peu particulier et inusité : plus les luxations se répètent, plus les douleurs contemporaines s'intensifient et plus les réductions deviennent laborieuses.

A l'examen : Sujet médiocrement musclé accusant dans ses antécédents une affection de la hanche traitée pendant dix-huit mois par l'immobilisation, dont il ne reste aucune séquelle clinique et qui, d'après les tests radiographiques discrets, doit être interprétée comme une ostéochondrite déformante. Aucune déformation de l'épaule, rapports articulaires normaux, mouvements amples, la seule rotation externe un peu limitée, amyotrophie deltoïdienne très peu marquée.

La radiographie fournit les renseignements suivants : 1° En *position de rotation externe* :

Tête humérale droite légèrement hypertrophiée, col allongé, ébauche d'éperon inféro-interne, pas d'encoche supéro-externe perceptible, mais le contour osseux fait à ce niveau un méplat qui semble exagérer la saillie de la grosse tubérosité.

2° En *position de rotation interne* :

Le méplat supéro-externe se creuse amorçant une dépression en encoche partiellement masquée par la projection des parties antérieures.

3° En *position de décubitus ventral main sur la hanche* :

Le contour de la calotte est excavé dans sa partie terminale au point d'entrecroisement en X avec le trochanter, alors que chez les sujets normaux ce contour est en courbe régulièrement convexe.

Par ailleurs, pas d'altération d'origine traumatique récente ni ancienne; à noter seulement un peu de déplacement vers le bas de la tête humérale, appréciable dans la rotation externe.

Les modifications morphologiques de l'épiphyse se retrouvent du côté gauche, mais à un degré bien moindre. Opération le 24 décembre 1928 : incision de Louis Bazy. La section de l'apophyse coracoïde est faite trop haut à 2 centimètres 1/2 au-dessus de la pointe et cela nous gênera pour fixer le greffon. Section du sous-scapulaire, qui ne présente aucune déchirure ni amincissement, en bonne place. L'articulation ouverte, on trouve un décollement capsulo-périostique étendu, de la dimension d'une mandarine. Cette cavité est tapissée en avant par un enduit séreux (bourse séreuse du sous-scapulaire); sa face profonde est constituée par l'os dépériosté et comme ruginé; le bourrelet glénoïdien est déchiqueté sur tout son bord antérieur et ne présente plus que quelques débris effilochés aux pôles supérieur et inférieur de la glène. Les tubérosités humérales sont saines, l'encoche postéro-externe est peu prononcée.

On parvient malaisément à passer deux fils au travers des restes du bourrelet glénoïdien, en haut et en bas, et à accoler grâce à eux la face profonde du sous-scapulaire au massif glénoïdien pour fermer le collet du sac herniaire. Suture en paletot du sous-scapulaire. Prise d'un greffon tibial fixé par des crins aux tranches de la coracoïde. Un hémi-cerclage au fil métallique solidarise les trois fragments osseux. Immobilisation plâtrée pendant un mois, puis mobilisation progressive.

Le 27 février, on note : cicatrisation parfaite, amyotrophie deltoïdienne de 1 centimètre 1/2, bicipitale de 1 centimètre; limitation de l'abduction qui atteint cependant l'angle droit sans bascule de l'omoplate. Force musculaire conservée à la main, diminuée encore dans les mouvements d'élévation d'un poids au-dessus de la tête. Le malade quitte l'hôpital trois mois après l'intervention, complètement guéri. Aucune luxation ne s'est reproduite depuis cette date.

La radiographie faite peu avant permet de distinguer le greffon dont l'opacité est moindre que celle des fragments coracoïdiens.

Obs. II. — D..., trente-huit ans, manœuvre, pensionné de guerre pour luxation récidivante de l'épaule gauche, entre au Val-de-Grâce pour y être opéré le 11 mars 1929. La première luxation s'est produite le 11 mai 1915, il y a quatorze ans, dans un éboulement causé par un éclatement d'obus. La luxation fut

réduite laborieusement sans anesthésie par des manœuvres de force et traction en abduction haute, pied dans l'aisselle. Immobilisation courte de dix jours. Le 20 juin de la même année, deuxième luxation en descendant un escalier la main tenant la rampe; réduction par la manœuvre de Kocher, reproduction pendant la pose de l'écharpe. Troisième et quatrième récidives en 1915 à l'occasion de mouvements brusques. La cinquième récidive survenue en soulevant une chaise et la sixième en poussant un chariot ne peuvent être réduites que sous anesthésie générale. De 1916 à 1922, sept nouvelles récidives. Depuis lors les récidives ne se comptent plus, se produisant à l'occasion des mouvements les plus simples tels que celui de fermer une porte, mais le blessé n'a plus besoin d'un secours médical, il réduit lui-même sa luxation chaque fois et reprend son travail peu après.

A l'examen nous notons : sujet de petite taille, bien musclé, présentant diverses malformations du carpe gauche et des phalanges des deux côtés, atrophie des phalangines des 2e, 3e, 4e et 5e doigts des deux côtés qui apparaissent sous forme de petits cubes de 1 centimètre de côté, et scaphoïde gauche bipartitus. L'examen clinique de l'épaule est négatif, pas de déformation, pas d'amyotrophie, mouvements normaux, pas de craquements articulaires.

Examen radiographique. — 1° *En position de rotation externe* : L'angle d'inclinaison est légèrement fermé, le contour articulaire un peu aplati dans sa position inféro-interne. Pas d'encoche nette.

2° *En position de rotation interne* : L'encoche humérale s'affirme nettement et la tête prend l'aspect en maillet; le contour articulaire est dans sa position supéro-externe, brusquement interrompu par une entaille abrupte se poursuivant dans la masse osseuse par une ligne dense après le raccordement en angle obtus du trochanter; ce dernier présente une petite aspérité, silhouette du bourrelet plus haut signalé. Eperon inféro-interne; raccourcissement du contour articulaire.

3° *En position de décubitus ventral main sur la hanche* : L'encoche supéro-externe se manifeste plus nettement. A droite, la tête humérale présente un peu d'allongement du col, visible seulement en position de rotation interne, sans encoche ni éperon; dans le décubitus ventral, le contour de la calotte est régulièrement convexe jusqu'à son intersection avec celui du trochanter.

Opération le 27 avril 1929. Premiers temps des opérations de Bazy et de Oudard avec section de la pointe de la coracoïde et du sous-scapulaire. Les lésions constatées sont les mêmes que dans l'observation I, gros décollement capsulo-périostique, disparition du bourrelet glénoïdien, mais la cavité ne communique pas avec la bourse séreuse du sous-scapulaire; il s'agit d'un décollement capsulo-périostique pur et étendu. Suture du ventre du sous-scapulaire aux débris du bourrelet glénoïdien et suture en paletot des deux chefs sectionnés. Prélèvement d'un greffon ostéo-périostique sur le tibia. On engaine avec ce greffon les deux tranches de la coracoïde et tout l'ensemble est solidarisé et maintenu dans un cerclage métallique. Immobilisation plâtrée dix jours; en écharpe, vingt jours. Reprise des mouvements au bout du premier mois; actuellement, deux mois et demi après l'opération, il existe encore un peu de raideur articulaire : l'abduction ne dépasse pas l'angle droit, mais les mouvements de rotation ont leur amplitude normale. L'opéré a repris ses occupations. Les dernières radiographies montrent un massif osseux coracoïdien assez opaque où les détails se distinguent mal.

Obs. III. — G..., vingt et un ans, instituteur, entre au Val-de-Grâce le 29 avril 1929 afin d'être opéré pour une luxation récidivante de l'épaule gauche.

L'accident initial est dû à une chute du haut d'une charrette de foin, l'intéressé se retenant à un mur, les bras en abduction, et date seulement de juin 1928. La luxation est réduite facilement deux heures après, sans anesthésie générale, par les deux premiers temps de la manœuvre de Kocher. Après

quinze jours d'immobilisation, le jeu articulaire redevient normal. Deuxième luxation le 15 juillet, à l'occasion d'un plongeon. Depuis cette date jusqu'à l'entrée à l'hôpital, le blessé compte huit récidives dues à des traumatismes minimes, souvent à la simple abduction du bras. Les dernières n'ont pas nécessité l'intervention médicale, l'intéressé se chargeant de la réduction en élevant le bras et « en poussant » sur la tête humérale avec la main du membre valide.

C'est un sujet assez grand, mince, modérément musclé. L'épaule ne présente rien de particulier à l'examen clinique ; les mouvements actifs et passifs présentent leur amplitude habituelle. Il y a une légère amyotrophie deltoïdienne.

L'exploration des diverses articulations permet de révéler la présence de nombreux corps étrangers au niveau du coude gauche et la radiographie montrera qu'il s'agit d'ostéo-chondromatose articulaire.

Examen radiographique de l'épaule :

1° *En position de rotation externe* : La tête humérale gauche est en varus net par fermeture de l'angle d'inclinaison, aplatissement du contour supérieur, petit éperon inféro-interne. Pas d'encoche supéro-externe perceptible.

2° *En position de rotation interne* : Aspect de déformation en hachette avec encoche typique sous forme d'un ressaut du contour avec clarté anormale de la plage osseuse externe et limite nette par une ligne dense représentant la coupe optique de la perte de substance.

3° *En position de décubitus ventral main sur la hanche* : L'encoche se traduit moins par l'entaille du contour, visible cependant, que par la plage claire adjacente et sa limitation par une densification linéaire.

Opération le 7 mai 1929 (Inspirée de la technique employée par Bazy et décrite dans le Bulletin de la Société du 16 mars 1929). Section de la pointe de la coracoïde et du sous-scapulaire ; les lésions constatées sont plus discrètes que celles relevées dans les observations I et II, mais on relève encore un décollement capsulo-périostique et une dilacération du bourrelet. Même mode de capitonnage et de suture du sous-scapulaire. Au lieu de prélever un greffon sur le tibia, on pratique une ostéoplastie coracoïdienne en entaillant de haut en bas fa face interne du segment proximal assez long de la coracoïde et en l'abaissant par pivotement sur une charnière périostique ; l'extrémité libre de ce fragment est insinuée dans l'épaisseur du coraco-biceps. Un premier fil métallique solidarise cette attelle osseuse au fragment coracoïdien qu'une deuxième anse de fil fixe solidement au bout proximal de la coracoïde.

Les suites furent, dans ce troisième cas, particulièrement favorables. Après deux semaines d'immobilisation et quatre semaines de mobilisation, toute l'amplitude des mouvements était recouvrée ainsi que le montre la photographie faite le 20 juin.

Il est difficile à la radiographie de contrôle de délimiter exactement le greffon.

L'étude attentive de ces trois observations et des très beaux documents radiographiques qui y sont annexés a inspiré à MM. Paitre et Didiée un certain nombre de considérations sur lesquelles je me trouve en plein accord avec eux :

« 1° Au point de vue clinique : l'importance du traumatisme initial a été réelle et doit être invoquée dans les 3 cas. Les premières manœuvres de réduction ont, toutes les fois, été faites sans anesthésie : dans un cas cette manœuvre a été brutale (contre extension au pied dans l'aisselle).

« Le temps de latence entre la première luxation et la première récidive a été variable, un an dans la première observation, un mois dans les deux autres.

« La fréquence des récidives a été moyenne (10 à 12) chez le premier et le troisième blessé, très grande chez le second. La progressivité des récidives, sous l'influence de traumatismes de plus en plus faibles, se retrouve dans les 3 cas. La douleur et les difficultés des réductions ont été en diminuant dans les deux derniers cas, en augmentant dans le premier. En dehors des récidives l'examen physique et fonctionnel de l'épaule a été à peu près négatif. Par contre, *chacun des trois blessés présentait une malformation osseuse surajoutée :* ostéochondrite déformante de la hanche chez le premier, aplasie phalangienne chez le second, ostéochondromatose articulaire du coude chez le troisième.

« 2° *Au point de vue anatomique* : On a pu constater au cours des trois opérations, à la faveur des larges arthrotomies faites, l'intégrité du rebord osseux, de la glène, des tubérosités de l'humérus et des muscles insérés sur ces tubérosités.

« Dans les 3 cas, les grosses lésions relevaient du décollement capsulo-périostique et de la dilacération du bourrelet glénoïdien dont le demi-cercle antérieur avait disparu comme dans les observations de Tavernier et Jalifier. Le diverticule préglénoïdien annexe de la cavité articulaire était très net et très prononcé. Chez le premier blessé, ce diverticule limité en arrière par une paroi osseuse entièrement dépériostée et en avant par la face profonde du muscle sous-scapulaire, tapissée d'une membrane séreuse, semblait se confondre, comme dans la conception de Roser qu'il explique sans la justifier, avec la bourse séreuse sous-scapulaire. Le périoste du massif glénoïdien, décollé d'abord sans doute avec la capsule par le coup de levier de la tête humérale, avait été secondairement déchiré, dilacéré et usé par elle.

« Nous n'avons pas cherché, sauf dans le premier cas où elle était discrète, à voir l'encoche postéro-externe de la tête.

« 3° *Au point de vue radiographique* : Les renseignements radiographiques recueillis chez ces trois malades prêtent à d'intéressantes considérations.

« Rentrant dans le cadre des données admises, ils confirment l'absence ou tout au moins l'insignifiance des lésions osseuses d'ordre traumatique dans la luxation récidivante de l'épaule : ni séquelles de fractures, ni délabrements étendus ne sont perceptibles. Seules existent quelques altérations peu importantes de la glène sous forme de bavures, de productions ostéophytiques : altérations qui traduisent vraisemblablement des ossifications ligamenteuses, des arrachements périostés, conséquences des luxations successives, mais ne modifient pas apparemment l'anatomie du squelette articulaire.

« Tout au contraire, dans les 3 cas, on trouve des déformations de la tête humérale faisant partie de l'aspect en hachette et qui, pour n'être pas rigoureusement identiques, ne présentent pas moins des éléments constitutifs très superposables d'un cas à l'autre :

« *La fermeture de l'angle d'inclinaison* n'est évidente que pour 1 cas (obs. III) où le varus est indiscutable dans la position de rotation externe, seule position d'ailleurs qui permette une évaluation correcte de cet angle.

Pour les autres cas, la malformation est moins certaine ou trop minime pour pouvoir être retenue.

« *Les modifications de l'angle de déclinaison* ne sont pas non plus flagrantes. L'angle semble normal pour les cas I et III. Pour le cas II, par contre, l'aspect général de la tête et le report en dehors de la gouttière bicipitale doivent faire soupçonner une modification de l'angle.

« *L'allongement du col* patent pour le cas I est moins net pour les deux autres.

« *L'éperon inférieur* plus ou moins marqué se retrouve chez tous.

« Mais avec une constante frappante on retrouve chez ces trois sujets l'*encoche humérale postérieure* et dans des conditions qui méritent quelques réflexions.

« Il est remarquable, en effet, que l'encoche est à peine ou même pas du tout perceptible dans la position de rotation externe qui est la position classique d'exploration de l'épaule. Elle ne devient appréciable que dans les autres positions. En rotation externe, elle se traduit soit par un méplat légèrement excavé (cas I), soit par le ressaut du contour et la ligne dense limitant une plage plus claire (cas II et III).

« Elle se retrouve de même dans le profil oblique postéro-antérieur (position du décubitus ventral main sur la hanche) en donnant à un degré plus ou moins marqué une entaille du contour supéro-externe avec ou sans plage claire sous-jacente.

« Ainsi présente dans tous les cas, mais perceptible seulement dans les positions de choix, l'encoche donne des images analogues, mais non complètement identiques, à cause sans doute de différences dans sa forme anatomique : dépression large et peu profonde dans le premier cas, entaille étroite, plus excavée dans le second, perte de substance élargie et étendue chez le troisième.

« De telles constatations viennent à l'appui de l'opinion classique que la luxation récidivante de l'épaule s'accompagne toujours de malformations de la tête humérale, malformations dont l'encoche postérieure s'inscrit comme l'élément le plus constant.

« Mais, d'autre part, elles montrent la nécessité d'une exploration complète sous des incidences diverses pour mettre en évidence des images anormales que la seule position classique laisserait inaperçues.

« Et ce n'est pas d'ailleurs seulement dans les cas de luxations récidivantes que les radiographies multiples peuvent avoir de l'intérêt.

« Les deux cas suivants sont une preuve que les déformations à type d'encoche peuvent, ainsi que l'avait montré Grégoire, exister en dehors de la luxation récidivante : dans ces 2 cas, la découverte fortuite et imprévue de l'encoche est due à l'emploi des incidences multipliées.

« Il ne s'agit pas chez ces malades, pour le moment du moins, de luxations récidivantes : l'un (obs. VI), C..., âgé de trente-neuf ans, a présenté une luxation simple banale de l'épaule gauche; l'autre B... (obs. IV), épileptique, a eu une luxation bilatérale et simultanée, accident primitif à droite, récidive à gauche d'une première luxation survenue une dizaine

d'années auparavant. Or, chez tous deux, l'exploration radiologique de contrôle a mis en évidence, grâce aux incidences multiples, des malformations épiphysaires à type d'encoche postérieure dont la constatation doit faire émettre des réserves pour le pronostic ultérieur.

« Le premier (obs. IV) présente, dans la position de rotation externe, une silhouette épiphysaire à peu près normale : ni varus, ni éperon, ni altérations du contour articulaire, ni encoche ne sont perceptibles ; la tête est en bonne place. Mais, fait imprévu, dans la position de décubitus ventral main sur la hanche, des modifications importantes du contour se révèlent : de chaque côté, et plus nettement à droite, le trochanter fait une saillie exagérée par ses portions postérieures, celles qui, dans cette incidence, donnent l'image du contour. De plus, la calotte aplatie dans la région de l'entrecroisement montre une plage claire sous-jacente, signature d'une perte de substance allongée du type d'encoche.

« De même, le second cas (obs. V), radiologiquement normal en position de rotation externe, donne en rotation interne une déformation en hachette de la tête humérale gauche et dans le décubitus ventral main sur la hanche le méplat supéro-externe et la plage claire sous-jacente, traduction habituelle de l'encoche.

« En résumé, ces observations confirment que la luxation récidivante de l'épaule s'accompagne toujours d'une série de déformations de la tête umérale dont l'encoche postérieure est l'élément le plus constant.

« Mais pour mettre en évidence ces déformations, plusieurs incidences sont indispensables : la rotation externe pour la mesure des angles, la rotation interne pour l'exploration de l'encoche (aspect en hachette), et enfin e décubitus ventral main sur la hanche coude relevé, étudiée et décrite par l'un de nous[1]. Cette technique nous paraît devoir compléter heureusement le protocole d'examen radiologique proposé par Alibert pour obtenir le maximum d'indications. Elle consiste à faire mettre le sujet en décubitus ventral la main sur la hanche, le coude légèrement relevé par un objet quelconque, de façon qne l'axe épicondyle-épitrochlée soit sensiblement vertical. L'ampoule est alors centrée, son anticathode sur le prolongement de l'axe épicondyle-épitrochlée, son rayon central dans le plan de l'humérus faisant avec cet os un angle de 40° environ et tombant sur le bord externe de la tête. Dans ces conditions, l'axe du faisceau X est sensiblement dans le plan du col anatomique, les rayons tangentiels le coupent à son union avec la portion postérieure du trochanter, c'est-à-dire au point d'élection de l'encoche.

« *Au point de vue opératoire* : La technique opératoire que nous avons employée s'est éloignée un peu, pour le dernier temps du moins, de la technique de Louis Bazy et surtout de la technique de Oudard. Les difficultés éprouvées chez notre premier opéré pour fixer le greffon tibial à la base d'une coracoïde trop généreusement abrasée nous ont fait adopter la manœuvre de l'hémicerclage transfixiant la partie proximale de la coracoïde en haut et enserrant à la fois son extrémité distale et le greffon affronté aux tranches osseuses.

1. Didiée. Société de Radiologie médicale de France, 14 mai 1929.

« Chez notre deuxième opéré, nous nous sommes contentés d'enrober les deux fragments coracoïdiens dans l'enroulement d'une greffe ostéo-périostique, l'ensemble étant encore maintenu par un hémi-cerclage au fil métallique.

« Dans le troisième cas, nous nous sommes davantage inspirés de la dernière technique proposée par Louis Bazy en introduisant dans l'épaisseur du tendon du coraco-biceps, non un transplant prélevé sur le tibia, mais un fragment coracoïdien abaissé comme dans les procédés ostéoplastiques.

« En somme, d'opération en opération, nous avons simplifié de plus en plus la technique et le résultat obtenu par la plus simple a été, dans les suites immédiates au moins, le meilleur.

« Il nous a semblé d'ailleurs que la constitution de la butée osseuse ne constituait pas le temps essentiel de l'opération de Oudard ni en général de la cure chirurgicale de la luxation récidivante de l'épaule. La fermeture du collet du diverticule par la suture capsulo-gléonïdienne ou un capitonnage musculo-périosté et la suture du sous-scapulaire en paletot nous ont paru les vraies manœuvres réparatrices à opposer aux lésions que nous avons constatées.

« Le supplément opératoire que constitue la butée dans des cas semblables peut être considéré comme un complément logique dans ceux où les déformations de la tête, l'allongement du col et le varus sont particulièrement prononcés. Comme l'interposition schématique d'un greffon entre les deux tranches de la coracoïde n'est pas d'une réalisation très facile, il nous semble préférable de s'inspirer des circonstances et des conditions morphologiques très variables de la coracoïde pour y conformer la technique de la butée. »

* * *

J'ai si souvent parlé à cette tribune des luxations récidivantes de l'épaule que j'ai tenu à laisser MM. Paitre et Didiée exposer leurs idées qui sont d'ailleurs extrêmement intéressantes. Sur beaucoup de points, le travail que je viens de vous rapporter confirme des données bien acquises aujourd'hui, comme le rôle essentiel des malformations de la tête humérale dans la pathogénie de la luxation récidivante. Mais il a le mérite, en outre, d'attirer l'attention sur l'importance du décollement capsulo-périostique antérieur que l'on avait peut-être un peu trop perdu de vue, je suis tout le premier à en faire l'aveu.

La conclusion pratique que l'on en tirera, c'est qu'il est impossible de traiter une luxation récidivante de l'épaule si l'on n'a pas sur l'épaule une large voie d'accès, comme celle que j'ai proposée voici déjà pas mal d'années, et si l'on n'ouvre pas l'articulation pour l'explorer intérieurement très complètement, et constater l'existence du décollement capsulo-périosté antérieur. Je suis heureux de voir que la suture au bourrelet glénoïdien de la face profonde du muscle sous-scapulaire, que j'avais proposée pour maintenir la réduction des luxations anciennes, a pu servir à MM. Paitre et Didiée pour traiter et guérir les luxations récidivantes. J'aurais tendance,

comme eux — et j'ai déjà exprimé cette opinion — à penser que cette manœuvre est au fond suffisante et que, si on peut la réussir, elle rend inutile le dédoublement de la coracoïde et la mise en place d'un greffon. On me permettra en outre de me réjouir, également, qu'une opération que j'avais pu très complètement étudier dans tous ses détails pour les luxations anciennes de l'épaule ait pu s'appliquer, non seulement au traitement des luxations récidivantes, mais aussi, comme cela a été maintes fois rapporté ici, au traitement des luxations-fractures de l'extrémité supérieure de l'humérus.

Il est enfin dans le travail de MM. Paitre et Didiée un point des plus intéressants et qui vaut d'être souligné. C'est le procédé très original qu'ils ont employé pour obtenir des radiographies de profil de la tête humérale. Ce procédé, qui est d'une grande simplicité, donne les magnifiques images que vous avez pu admirer. C'est pourquoi je pense que vous vous associerez volontiers avec moi pour remercier et féliciter MM. Paitre et Didiée de la contribution qu'ils ont apportée à l'étude et au traitement des luxations récidivantes de l'épaule.

COMMUNICATIONS

Fracture du trapèze,

par M. **Etienne Sorrel.**

J'ai l'honneur de vous relater l'observation et de présenter les radiographies d'une lésion traumatique du poignet assez exceptionnelle.

Il s'agit d'une fracture du trapèze associée d'une part à une fracture de la base du 2e métacarpien, et, de l'autre, à une fracture de l'extrémité inférieure du radius, tandis que le scaphoïde est resté indemne. Sur les radiographies le trapézoïde semble avoir pénétré dans le trapèze ; la base du 2e métacarprien a éclaté et il existe une fracture par enfoncement de toute la moitié externe du radius sans aucun déplacement.

En examinant cette radiographie, on a l'impression que le traumatisme a dû s'exercer suivant le grand axe du membre et que les différents os de la région externe se sont télescopés : le trapèze a été écrasé, le radius et le métacarpien se sont fracturés ; le scaphoïde, par contre, a résisté.

Les circonstances dans lesquelles s'est produit l'accident ne permettent pas de préciser quel en a été le mécanisme. Le sujet (une jeune fille de trente-cinq ans) marchait à flanc de coteau, le côté droit du côté de la plaine ; le 10 juillet 1929, elle fit un faux pas et tomba sur le côté gauche, sur le flanc du coteau, sans qu'elle puisse préciser si c'est la face palmaire ou dorsale de la main ou du poignet qui porta sur le sol. Le traumatisme

d'ailleurs fut assez minime, car un plateau chargé de fruits qu'elle portait à la main droite ne lui échappa pas.

La douleur cependant fut vive et dans l'heure qui suivit un gonflement notable se produisit. Je vis la malade dix-huit heures environ après sa chute. L'impotence fonctionnelle était assez légère, et, quoique douloureux,

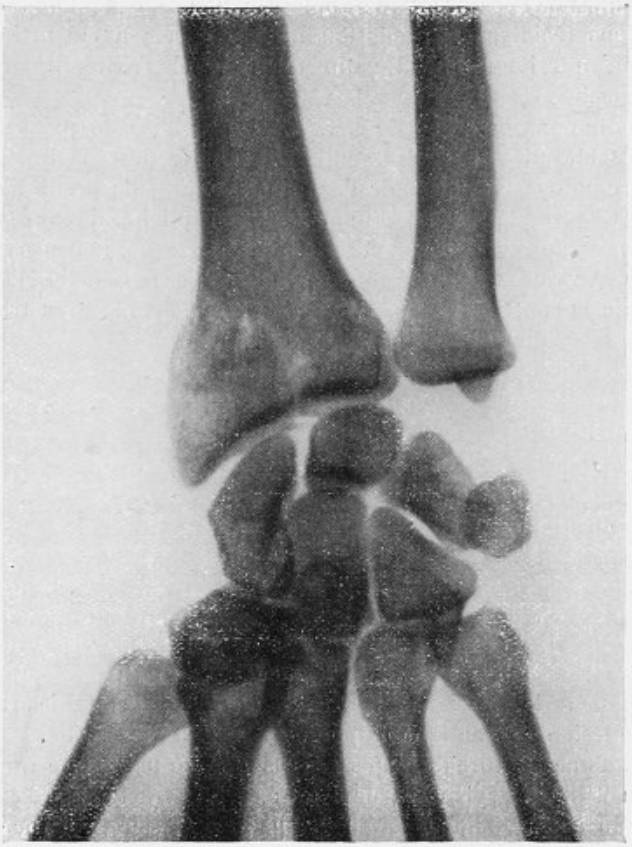

Fig. 1. — Fracture du trapèze associée à une fracture de la base du 2e métacarpien et à une fracture de l'extrémité inférieure du radius. (Mlle P..., radiographie du 11 juillet 1929.)

les mouvements de flexion et d'extension du poignet, ainsi que les mouvements d'adduction et d'abduction spontanés ou provoqués étaient possibles. La supination et surtout la pronation étaient très difficiles, et la main restait de préférence placée en demi-pronation. L'œdème était surtout notable dans toute la partie dorsale externe du poignet; il masquait la tabatière anatomique et donnait l'impression d'un léger dos de fourchette que la palpation ne retrouvait pas.

Tant à la pression directe qu'à la pression suivant l'axe du 2e métacar-

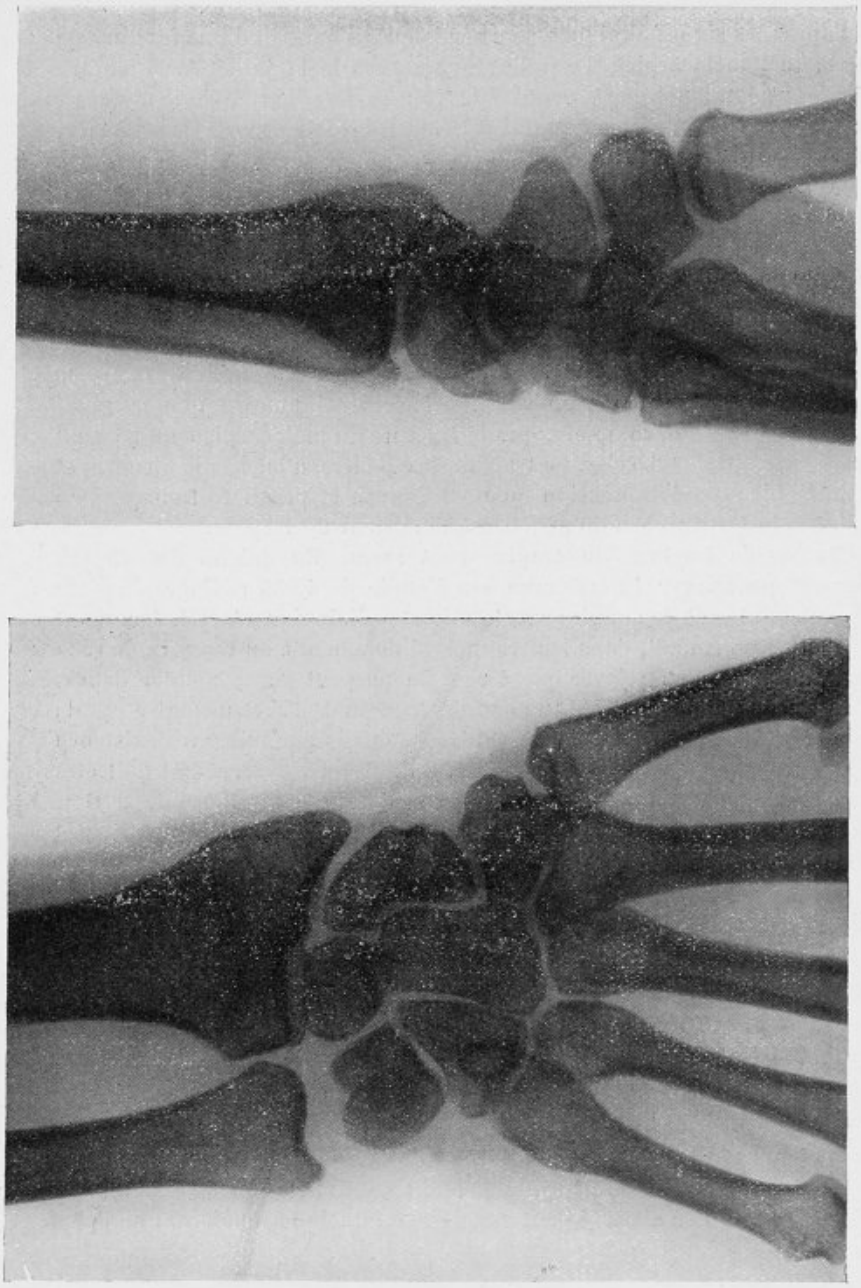

FIG. 2. — Fracture du trapèze associée à une fracture de la base du 2e métacarpien et à une fracture de l'extrémité inférieure du radius. Réparation des lésions. (Mlle P..., radiographie du 20 novembre 1929, face et profil.)

pien, on éveillait une douleur très vive au niveau de la base de ce métacarpien ; elle était, par contre, assez diffuse dans la tabatière anatomique et au niveau de l'extrémité inférieure du radius.

D'après ces signes cliniques, je pensais qu'il s'agissait d'une fracture de la base du 2e métacarpien. La radiographie faite le 11 juillet 1929 montra les lésions complexes que je vous fais voir maintenant. Mais il n'y avait aucun déplacement, et je conseillai à la malade de se servir de sa main, tout en faisant des massages.

Les suites furent extrêmement simples : trois semaines après environ, la jeune fille pouvait conduire son automobile, et deux mois après les mouvements du poignet étaient redevenus complets. Il ne reste plus actuellement (20 novembre 1929) aucune trace de l'accident. Les mouvements sont tout à fait normaux; seule, peut-être, la pronation à son degré extrême éveille-t-elle encore une très légère douleur. La forme du poignet est rigoureusement respectée. Par ailleurs, la radiographie faite le 20 novembre 1929 (quatre mois après l'accident) montre que la réparation du radius est complète, que la fracture du métacarpien ne se peut plus guère non plus déceler. Le trapèze, par contre, a en partie disparu, et il semble bien que l'impression qu'avait donnée la première radiographie est juste : le trapézoïde a dû pénétrer à l'intérieur du trapèze.

Ces cas de fracture du trapèze sont rares. En dehors des 15 cas qu'aurait pu relever Immelmann sur l'étude de 4.000 radiographies du poignet et qui sont de simples constatations radiologiques[1], MM. Jeanne et Mouchet ne pouvaient, dans leur rapport si documenté au Congrès de Chirurgie de 1929, n'en relever que 4 cas. On ne peut guère ajouter depuis qu'un cas de Manon en 1924[2], un cas de Jean en 1925[3] et un autre cas de Richard et Fèvre en 1925 également[4]. Je connais par ailleurs l'existence d'un autre cas qui a été suivi par M. Guillot, du Havre, et qui doit être relaté ainsi que le cas que je présente aujourd'hui dans la thèse de M. Got, son élève. Mes recherches personnelles et celles qu'a pu effectuer M. Got ne nous ont pas permis d'en trouver d'autres.

L'évolution particulièrement favorable qui eut lieu dans ce cas sans immobilisation du poignet me paraît d'autre part devoir être mise en évidence.

Thrombo-angeite oblitérante juvénile aiguë,

par M. **Raymond Grégoire**.

Toutes les hypothèses susceptibles d'expliquer les causes déterminantes de la thrombo-angéite oblitérante juvénile sont encore permises. Chaque fois qu'un fait bien observé peut apporter, en quelque manière, une appa-

1. Immelmann : Rapport au Congrès de Radiologie. Berlin 1907.
2. Manon : Les fractures du trapèze dans les traumatismes du poignet (Max Manon). *Revue d'Orthopédie*, 3e série, t. II, n° 2, mars 1924, p. 740.
3. Jean : Fracture isolée du trapézoïde. Rapport de Albert Mouchet. *Société Nationale de Chirurgie*, n° 2, 1925, p. 99.
4. Richard et Fèvre : Fractures du trapèze. Rapport de Albert Mouchet. *Société Nationale de Chirurgie*, n° 33, 1925, p. 1104.

rence de lumière dans cette question obscure, je pense qu'il mérite d'être publié.

Leo Buerger[1] a, dès le début de ses travaux, émis l'hypothèse que l'angéite oblitérante était la résultante souvent tardive d'une infection aiguë atteignant le tissu périvasculaire. Souvent cette période inflammatoire passe plus ou moins inaperçue ou bien encore elle date d'une époque si lointaine que le malade en a oublié les péripéties ou même perdu le souvenir. Aussi comprend-on que certains auteurs aient refusé d'admettre cette origine infectieuse. Willy Meyer[2] affirma la nature toxique et particulièrement tabagique de cette maladie. Boyer et Thibault[3] font remonter beaucoup plus loin la cause de l'angéite; l'existence antérieure de céphalée, de scotum scintillant, de migraine ophtalmique leur ont fait supposer que l'angéite est peut-être la manifestation périphérique d'un trouble cérébro-spinal, qui, dans certains cas, pourrait siéger au niveau des couches optiques.

Chez le malade dont nous rapportons plus loin l'histoire, on est frappé par l'allure franchement inflammatoire de la maladie. Dès qu'apparurent les premiers phénomènes, la température s'éleva jusqu'à 40°. L'état général était mauvais, le facies grippé comme dans les grandes infections. Le malade paraissait prostré, abattu et l'idée d'une fièvre typhoïde était si défendable qu'on fit faire une séro-réaction, laquelle d'ailleurs resta négative. Comme cet homme, tout jeune, de vingt-trois ans était originaire de Kabylie et que dans ce pays le typhus exanthématique n'est pas exceptionnel, je me rappelai l'hypothèse de Gilbert et Coury[4] et je cherchai les signes de cette affection, sans les trouver. D'ailleurs, comme le dit R. Schaft[5], le typhus atteint aussi bien les hommes que les femmes et ces dernières paraissent préservées de l'angéite oblitérante. D'autre part ce Kabyle ne présentait aucun symptôme d'une infection de cause générale pouvant permettre de penser à une thrombose ou à une embolie artérielle secondaire.

Bientôt le pied, puis la jambe devinrent œdémateux, durs, violacés, froids et insensibles au contact. La gangrène s'arrêtait un peu au-dessous du genou. L'état général devenait de plus en plus inquiétant, il ne prenait plus aucun aliment et les douleurs spontanées de son membre empêchaient tout repos, la température était en plateau à 40°5.

Tout en portant le pronostic le plus sombre, je me décidai à l'amputation. Ce fut une véritable résurrection. La température tomba en trois jours de 40° à 37° pour ne plus remonter. A la prostration fit suite presque aussitôt un état d'euphorie avec reprise du sommeil et de l'appétit. On peut dire qu'en supprimant cette jambe et ses vaisseaux oblitérés on avait supprimé la cause infectieuse dont cet homme se mourait.

1. Leo Buerger : *Amer. Journ. Medic. Sciences*, t. CXXXVI, 1918; *Journ. of American Medic. Sciences*, t. CLIV, septembre 1917.
2. Willy Meyer : *Annals of Surgery*, mars 1914; *Medic. Record*, 31 mai 1919.
3. Boyer et Thibault : *Presse Médicale*, n° 7, 1927, p. 100.
4. Gilbert et Coury : *Paris Médical*, mars 1922.
5. René Schaft : *Presse Médicale*, 30 juillet 1927.

Faut-il admettre que la thrombo-angéite oblitérante, aux allures lentes d'habitude, avait ici brûlé les étapes? Les événements paraissent s'être passés comme si la période inflammatoire avait été suivie sans intervalle par la période oblitérante, alors que plusieurs mois ou même plusieurs années séparent généralement les deux accidents. On a pu dire : « La maladie de Buerger est une affection spéciale à début inflammatoire aigu, à évolution chronique... des extrémités distales des membres. » Chez ce malade, la période d'évolution chronique a été supprimée et le début inflammatoire aigu a presque coïncidé avec la période de gangrène.

Trémolières et Véran[1] ont publié tout récemment un cas qui peut à certains points de vue se rapprocher de celui-ci en raison de la rapidité avec laquelle se sont succédé les accidents initiaux et les accidents d'obstruction artérielle. Leur malade eut un premier accident vasculaire le 26 novembre dont il se remit; le 30 janvier suivant, la température monta à nouveau à 38°, 38°5 et des signes d'oblitération artérielle se manifestèrent. Bien que, dans ce cas, les accidents s'amendèrent, momentanément sans doute, sous l'effet de l'acétylcholine, le malade passa en deux mois des accidents infectieux du début à la phase oblitérative.

Toutes les hypothèses sont encore permises pour expliquer les causes de cette variété d'angéite oblitérante juvénile qui ne peut être rattachée ni à la syphilis, ni à l'artériosclérose juvénile (Moulonguet et Pavie)[2]?

L'exemple que nous présentons paraît sous certains rapports en faveur de l'hypothèse infectieuse et c'est la raison qui m'a fait vous le soumettre.

Observation. — Mohamed M..., âgé de vingt-trois ans, manœuvre, entre le 20 septembre 1929 dans le service du Dr P. E.-Weil pour des accidents d'ischémie du membre inférieur droit.

C'est un homme robuste, qui n'a jamais eu d'autre maladie que des crises paludiques quand il habitait la Kabylie. Il est marié et père de deux enfants bien portants.

Le début de sa maladie remonte au 15 septembre 1929. Pendant deux jours, il a présenté une céphalée violente, mais cependant il put continuer son travail de manœuvre.

Le 17 septembre, il éprouva de violentes douleurs abdominales avec paroxysmes. Ces douleurs s'accompagnent d'un flux diarrhéique abondant de quatre à cinq selles par jour. Ce syndrome abdominal persiste pendant quatre jours. On ne prit pas la température.

Le 20 septembre, le malade se fait admettre dans un service de médecine La température à son entrée marque 40°.

On constate alors une contraction uniforme de la paroi abdominale, sans point douloureux particulier, sans signe de réaction péritonéale. Les bruits du cœur sont un peu assourdis, le pouls est à 96. Le foie est un peu gros. La rate légèrement perceptible à la percussion sur deux travers de doigt à la hauteur de la 10e et 11e côte. On ne remarque rien ni du côté des poumons, ni du côté des urines.

1. Trémolières et Véran : *Bulletin médical*, 19 octobre 1929.
2. Moulonguet et Pavie : *Annales d'anatomie pathologique*, juillet 1927 et. A.-C. Guillaume, *Société anatomique*, séance du 7 juillet 1927.

Le 23 septembre, les douleurs abdominales, la céphalée, la diarrhée ont cessé, mais la température, qui était retombée de 40° à 37°, remonte le matin à 38°5. Le malade commence à se plaindre de sa jambe droite.

A l'examen, le membre inférieur droit est légèrement refroidi dans ses deux tiers distals. Il n'existe aucune modification de la forme. Les mouvements sont possibles quoique sans force. Enfin on constate une absence complète des battements dans la fémorale et au-dessous.

Le 24 septembre, l'état général reste mauvais, le malade éprouve encore de violentes douleurs dans sa jambe. Cependant, il semble qu'une certaine amélioration se soit produite, car la température du membre est redevenue normale jusqu'à la partie moyenne de la jambe. On fait une injection de 0,10 d'acétylcholine.

Le 26 septembre, le pied et le cou-de-pied restent froids et insensibles à la piqûre. Les battements sont faiblement sentis dans la fémorale, mais non dans la poplitée.

La température est à 40°.

Le 27 septembre, la température du matin est à 39°. L'état général est franchement mauvais. Le malade est abattu, prostré, la langue sèche et blanche, les urines rares et albumineuses.

Le pied est toujours froid et insensible. Les téguments sont blancs jusqu'au milieu de la jambe. Au niveau du mollet, on constate l'existence d'une tuméfaction extrêmement douloureuse et au niveau de laquelle les téguments sont nettement plus colorés que dans le reste du membre. Les battements qui avaient légèrement reparu dans la fémorale sont à nouveau introuvables.

Le 29 septembre, l'état général est très inquiétant. Le malade ne s'alimente plus, les douleurs de sa jambe empêchent tout repos. Il est couché sur le côté droit, la cuisse en flexion sur le bassin, la jambe en flexion sur la cuisse et reposant sur sa face externe. L'ischémie remonte jusqu'au voisinage du genou.

Des plaques noirâtres ont apparu sur la face antérieure et la face interne de la jambe. Elle est froide, insensible, le pied est inerte.

Le malade refuse obstinément l'amputation.

Le 30 septembre, l'état général et l'état local sont toujours les mêmes. La température marque 40°5.

En admettant que le malade accepte l'amputation, il nous paraît qu'il y a peu d'espoir de le sauver, car il nous semble qu'il succombe à une maladie générale dont l'oblitération artérielle n'est pour nous qu'une complication.

De fait, on a pensé d'abord à une infection paludique. La quinine administrée en médecine n'a eu aucun effet.

Une réaction de Wassermann a été négative.

Un séro-diagnostic d'une infection typhique a donné : « légère agglutination au bout d'une heure à l'Eberth du 1/10 au 1/50, ne poursuivant pas. Rien au paratyphique ».

La numération des globules rouges a donné 3.860.000. L'hémoglobine : 90 p. 100. Le temps de coagulation est de onze minutes. Le temps de saignement de cinq minutes.

Le 1er octobre, le malade consent à se laisser amputer. Cette amputation est faite sous anesthésie générale au Schleich. La section porte à la partie inférieure de la cuisse. Les vaisseaux musculaires saignent normalement. La fémorale paraît de petit calibre, mais sa lumière est libre.

Sitôt après l'amputation, du lipiodol est injecté dans la fémorale et la pièce radiographiée. On constate alors que l'injection a pénétré jusqu'au niveau du tronc tibio-péronier qui est obstrué à son origine. La tibiale antérieure est injectée jusqu'à 4 centimètres environ de son passage au-dessus du ligament interosseux. Au-dessous de ces points d'arrêt, il n'y a pas de vaisseaux collatéraux injectés et visibles sur la radiographie.

Contre toute attente, cette opération eut un effet remarquable.

Dès le lendemain, l'état général est sensiblement amélioré. Les urines sont plus abondantes. La température tombe à 38°. Le pouls est à 100.

Le 6 octobre, amélioration sensible et continue. La température marque 37° le matin, 37°4 le soir.

Le 11 octobre, ablation des fils. Le moignon a bon aspect. L'état général est excellent. La température et le pouls sont normaux.

Le 19 octobre, le malade complètement rétabli quitte le service.

Diagnostic des tumeurs cérébrales,

par M. de Martel.

Je veux d'abord rendre hommage aux neurologistes français et à M. Babinski en particulier qui ont tant fait, par leurs recherches cliniques, pour la localisation des tumeurs cérébrales, qu'on peut dire, sans aucune exagération, que sans eux la neuro-chirurgie n'existerait pas encore. Mais les neurologistes français sont restés neurologistes, ils ne se sont pas aventurés au delà de leur domaine déjà bien vaste et il n'a jamais été dans leur intention de s'occuper spécialement des tumeurs intracraniennes. Dans tout ce que je vais vous dire, il s'agira beaucoup plus de tumeurs *intracraniennes* que de tumeurs cérébrales. Or, les tumeurs intracraniennes, qui ont toutes été décrites et reconnues par des médecins français, par Cruveilhier surtout, n'ont jamais fait l'objet des chirurgiens français d'une étude spéciale; c'est à eux qu'il faut s'en prendre un peu si la chirurgie de ces tumeurs a mis si longtemps à prendre pied dans notre pays.

Aux Etats-Unis, au contraire, à lire les travaux des neurologistes américains et de Cushing en particulier, il m'avait paru que ceux-ci diagnostiquaient environ 80 p. 100 des tumeurs intracraniennes, et je me promis de me rendre à New-York et à Boston aussitôt que je le pourrais.

C'est de ces deux villes que j'ai rapporté les notions essentielles que je vais vous exposer maintenant et qui facilitent tant le diagnostic des tumeurs intracraniennes.

La première de ces notions est le rôle considérable que joue dans la localisation des tumeurs l'examen ophtalmologique du malade et la mesure de son champ visuel, qui doivent être faits par un ophtalmologiste expérimenté et avec le plus grand soin.

Les voies optiques vont de la rétine au pôle occipital du cerveau en traversant le lobe temporal après un relais au niveau du ganglion géniculé. Toute lésion siégeant sur ce trajet se traduit par une modification du champ visuel. Une lésion située au niveau du chiasma provoque une hémianopsie bitemporale et souvent une *atrophie optique primitive*. Les lésions situées en arrière du chiasma entre le chiasma et le ganglion géniculé, sur la bandelette, causent une hémianopsie latérale homonyme et une *atrophie optique primitive*. Enfin la lésion des voies optiques en arrière du ganglion géniculé provoque une hémianopsie latérale homo-

nyme qui, dans les lésions profondes de la partie antérieure du lobe temporal, est souvent une hémianopsie en quadrant supérieur, au moins au début.

Le schéma que je dessine au tableau vous fera comprendre facilement le mécanisme de ces symptômes.

Cette première notion vous permettra de ne plus considérer la région temporale comme une zone muette et de localiser la plupart des tumeurs temporo-occipitales et même les tumeurs voisines de cette zone et qui la compriment, à cette seule condition que le malade ait conservé une vision suffisante pour qu'on puisse mesurer son change visuel.

La deuxième de ces notions est la fréquence des tumeurs intracraniennes siégeant au niveau ou au-dessus de la selle turcique et la facilité de leur diagnostic.

Une tumeur siégeant au niveau de la selle turcique comprime presque toujours, à un moment donné, le chiasma et l'origine des nerfs optiques. Elle provoque (*première notion*) une hémianopsie bitemporale et une atrophie optique primitive (voir schéma) dont se plaint le malade. Or les tumeurs siégeant au niveau de la selle sont pratiquement de trois espèces :

a) L'adénome de l'hypophyse;

b) La poche de Rathke, kyste dermoïde développé aux dépens des restes de la poche cranio-pharyngée qui a donné naissance au lobe antérieur de l'hypophyse;

c) Le méningiome supra-sellaire développé aux dépens des méninges au niveau du tubercule de la selle.

C'est l'ophtalmologiste qui reconnaît l'hémianopsie bitemporale et l'atrophie optique primitive; c'est le radiologiste qui précise à quelle espèce appartient la tumeur et vous voyez que le neuro-chirurgien n'a à peu près rien à faire dans ce diagnostic.

1° Dans l'*adénome de l'hypophyse*, le radiologiste constate que la selle turcique est modifiée, ballonnée, augmentée de volume par une pression qui s'exerce de dedans en dehors.

L'adénome de l'hypophyse ne se voit pratiquement pas dans l'enfance et la pré-adolescence et il s'accompagne de modifications de l'aspect général du malade qui constituent, suivant les cas, le syndrome de Frölich — qui devrait s'appeler syndrome de Babinski, car c'est Babinski qui l'a décrit le premier — ou d'un syndrome acromégalique;

2° Dans les cas de *poche de Rathke*, on constate radiologiquement que la selle turcique est normale ou modifiée, mais — signe capital et qui prime tout le reste — il existe au-dessus de la selle turcique une concrétion calcaire plus ou moins grosse et qui peut être énorme. La poche de Rathke se voit souvent dans l'enfance et la pré-adolescence;

3° Enfin, dans le cas de méningiome supra-sellaire, les rayons montrent que la selle turcique est normale et on ne voit rien d'autre (quelquefois il existe une concrétion calcaire dans le centre du méningiome, et, si on joue la règle, on prend celui-ci pour une poche).

La troisième notion très importante à mettre en relief est la valeur

localisatrice du premier symptôme qu'il faut toujours rechercher avec le plus grand soin en interrogeant le malade.

Exemples :

Surdité datant de plusieurs années avant l'apparition d'aucun autre trouble, dans les tumeurs de la VIIIe paire ;

Douleur dans le territoire du maxillaire supérieur (trou grand rond) ayant précédé de plusieurs années les autres symptômes, due à un méningiome développé aux environs de la fente sphénoïdale et du sinus de Brechet ;

Secousse dans le membre inférieur, puis crises d'épilepsie jacksonienne, plusieurs années avant l'apparition des symptômes provoqués par un volumineux méningiome de la faux qui, se développant en arrière et en dedans, ne donnera plus de symptômes moteurs.

La quatrième notion est celle de l'existence de tumeurs intracraniennes à siège, structure et symptomatologie toujours les mêmes, si bien que, lorsque on a rencontré plusieurs fois ces tumeurs, on les reconnaît à leur physionomie clinique. Il en est ainsi : du méningiome du sillon olfactif avec son syndrome (anosmie, atrophie optique primitive homolatérale, œdème de la papille controlatéral et troubles mentaux) ; du méningiome de la petite aile du sphénoïde ; des tumeurs du vermis médian chez l'enfant ; des tumeurs de l'acoustique.

Voici maintenant une série d'observations qui illustreront ce que je viens de dire et montreront que je n'ai rien exagéré.

Observation I. — Mme L..., de Saint-Quentin. Début il y a trois ans. Etant dans son jardin, elle se trouve mal (crise d'épilepsie), mais, avant de tomber, elle voit devant elle deux femmes travaillant à la machine à coudre. Depuis cette époque, elle a eu plusieurs crises précédées toujours de la même vision, très nette.

Examen à l'entrée. — La radiographie du crâne ne montre rien.

Double stase papillaire.

Rétrécissement homonyme gauche du champ visuel.

Signes d'irritation de la voie pyramidale à droite.

Réflexe rotulien droit exagéré. Réflexe plantaire en extension.

Le mari de la malade précise que les crises épileptiques commencent par le bras droit.

Le neurologiste qui m'avait adressé la malade localisait la tumeur dans la région motrice gauche. Je la localisai dans l'un des lobes temporaux, en tenant compte du travail de Horrax sur les hallucinations visuelles dans les tumeurs du lobe temporal et dans le lobe temporal droit en tenant compte des travaux de Cushing, de Adolphe Meyer et de Walter sur la valeur localisatrice des hémianopsies homonymes.

L'opération montra un volumineux gliome kystique du lobe temporal droit. Le kyste fut vidé, une partie de la paroi gliomateuse fut enlevée au bistouri électrique. La malade guérit sans incidents et reste en apparence complètement guérie.

L'examen histologique, fait par le Dr Oberling, montre qu'il s'agit d'un gliome.

Obs. II. — Malade adressée par le Dr Picot (de Chaumont). Onze ans.

Début il y a deux mois par vomissement et torticolis et céphalée.

Grosse tête avec bruit de pot fêlé à la percussion.

Céphalée violente.

Paralysie légère du VII (périphérique) droit.

Œdème bilatéral de la papille.

Démarche titubante.

Cou raide; tête maintenue en arrière par contracture musculaire. L'enfant souffre quand on essaie de la redresser.

Chute en arrière quand le malade se tient debout les pieds réunis.

Diagnostic. — Tumeur du vermis médian. Medulloblastome probable.

A l'opération, on trouve une tumeur kystique du vermis. On se borne à inciser le kyste, l'état de l'enfant s'étant beaucoup aggravé dans les derniers jours qui ont précédé l'opération.

Guérison opératoire et très grande amélioration.

Ici, c'est en me basant sur deux travaux de Cushing sur les tumeurs cérébrales et cérébelleuses, dérivés en grande partie des travaux de Babinski, et sur mon expérience personnelle acquise grâce à ces travaux, que j'ai fait le diagnostic de tumeur médiane du cervelet avant même que l'enfant qui venait d'entrer dans mon cabinet n'eût eu le temps de s'asseoir.

Obs. III. — Mme T... m'est adressée par le Dr Chaise et le professeur Baudouin.

Hémiparésie gauche.

Hémianopsie homonyme gauche.

Pas de stase papillaire.

Céphalée intense, bâillements, vomissements.

Très grand état de torpeur, qui rend l'examen très difficile et qui ne permet pas d'obtenir de réponses de la malade au sujet des objets qu'on lui demande de reconnaître de la main gauche (recherche de l'astéréognosie).

Diagnostic. — Lésion très étendue de l'hémisphère droit probablement dans le lobe pariétal atteignant en avant la zone motrice, en bas le lobe temporal.

Taille d'un très large volet (hémicraniectomie). A la jonction des régions pariétale et temporale, les circonvolutions sont aplaties et jaunâtres. La ponction pratiquée sur ce point ramène un liquide jaune coagulant très rapidement, caractéristique d'un gliome. Incision des circonvolutions très amincies. Découverte d'une très grosse masse rougeâtre occupant le lobe pariétal et le lobe temporal, dont la plus grande partie est enlevée au bistouri électrique.

La malade meurt deux jours après sans être sortie de son état de torpeur.

L'examen histologique pratiqué par le Dr Oberling a montré qu'il s'agissait d'un gliome.

Ce cas est intéressant parce qu'il montre une fois de plus qu'il ne faut pas croire, comme le font tant de médecins, à la constance de la stase papillaire dans les tumeurs cérébrales même volumineuses.

Obs. IV. — Mlle G..., dix ans.

Cou très court. Grasse. Peau remarquablement fine.

Malade très frileuse.

La radio montre une selle turcique aplatie, élargie; le sinus sphénoïdal a perdu son contour normal.

Le neurologue qui m'adresse la malade pense à une tumeur de l'hypophyse, malgré l'absence de troubles visuels. J'écarte ce diagnostic : 1° parce que pratiquement les tumeurs de l'hypophyse ne se voient pas chez l'enfant (dans une série de 107 cas, Cushing n'a eu que trois cas portant sur des sujets de moins de vingt ans, le plus jeune ayant quatorze ans) ;

2° Parce que la déformation de la selle turcique est due visiblement à la pression qui s'exerce sur elle et non à son intérieur. La selle turcique des tumeurs de l'hypophyse est plus ballonnée, les apophyses clinoïdes antérieures sont amincies par-dessous et pointues. Il s'agit ici d'un crâne modifié par l'hypertension intracranienne, qui écrase la selle turcique et l'hypophyse en donnant de petits symptômes hypophysaires.

L'enfant est hydrocéphale.

Il y a une double stase papillaire, sans baisse de l'acuité visuelle et de légers signes cérébelleux (ataxie, adiadococynésie, démarche incertaine, pas de nystagmus).

Pas de contracture de la nuque.

Pas d'attitude vicieuse de la tête. Ni céphalée, ni vomissements, parce que le crâne a cédé au niveau des sutures.

Diagnostic. — Hydrocéphalie par oblitération des orifices de sortie du liquide céphalo-rachidien au niveau du 4e ventricule par une arachnoïdite adhésive.

J'hésitais beaucoup à opérer cet enfant, l'expérience nous ayant montré que ces interventions sont peu efficaces et se terminent souvent mal. L'opération montra une arachnoïdite extrêmement marquée qui entourait complètement la région du 4e ventricule et le pôle inférieur du vermis médian. Au moment où je commençais à libérer ces adhérences, l'enfant eut un vomissement qui fut quelques instants après suivi d'une attaque d'épilepsie. Le sinus latéral, par les petits pertuis laissés par les communicantes, donna une quantité de sang, le cervelet se gonfla et éclata en plusieurs points.

La malade, remise vivante dans son lit, mourut dans la nuit.

Obs. V. — Mme L...

Cette malade m'a été adressée par mon ami le Dr Thomas qui avait fait le diagnostic. Elle présentait, comme seuls signes ayant une valeur localisatrice, une hémianopsie latérale homonyme droite et une concrétion calcaire suspendue au-dessus de la selle turcique, cette dernière étant de dimension normale. Je fis, avant même d'avoir vu la malade, le diagnostic de poche de Rathke, en raison des signes radiologiques.

Le diagnostic fut confirmé à l'intervention.

N'importe lequel d'entre vous en eût fait autant après avoir été prévenu que les poches de Rathke se développent aux dépens du canal cranio-pharyngé, au niveau ou au-dessus de la selle turcique et qu'elles contiennent toujours des sels calcaires. L'hémianopsie homonyme droite, qui indiquait une compression de la bandelette plutôt que du chiasma, ne devait pas égarer le diagnostic.

Obs. VI. — Mme G..., malade du Dr Alajouanine.

L'examen neurologique, radiologique et ophtalmologique, fait par le Dr Alajouanine, ne montrait absolument aucun signe ayant une valeur localisatrice réelle, si ce n'était une parésie du membre inférieur gauche, du déséquilibre et de la latéropulsion.

Je pratiquai une ventriculographie qui ne montra clairement qu'une seule chose, c'est que les ventricules latéraux n'étaient pas dilatés et que par conséquent la tumeur ne siégeait pas dans l'étage inférieur du crâne.

Je fis alors ce que je fais toujours en pareil cas, je pratiquai une véritable hémicraniectomie fronto-occipitale droite, me laissant guider pour le choix du côté par l'hémiparésie gauche. La malade était extrêmement faible et avait très mal supporté la ventriculographie; aussi, après la taille du volet, je remis le second temps au lendemain.

Le lendemain, je relevai le volet et, après ouverture de la dure mère, je découvris un très volumineux gliome de la région temporo-pariétale dont je pratiquai l'évidement au bistouri électrique.

La malade est en apparence guérie et je vous la présenterai.

Obs. VII. — Mme G... m'est adressée par le Dr Alajouanine pour une tumeur de la VIIIe paire gauche. Il affirme ce diagnostic, malgré l'absence de tout signe d'hypertension intracranienne, sauf une hyperalbuminose nette, en se basant :

1° Sur les troubles très anciens au niveau de la VIIIe paire (surdité datant de plusieurs années);

2° Sur les signes cérébelleux légers, en particulier la latéropulsion à gauche.

J'opère la malade avec la conviction, basée sur une déjà longue expérience, que je trouverai la tumeur là où nous la localisons. Je vide à la curette une tumeur grosse comme un marron d'Inde. Guérison sans le moindre incident. La malade se levait huit jours après son opération.

Ici j'insiste sur la valeur localisatrice du premier signe.

Obs. VIII. — Mme G..., malade qui m'a été adressée d'Athènes par les Drs Patrikios et Portocalis.

Cette malade ne présentait qu'un signe ayant une valeur localisatrice réelle, à savoir une hémianopsie homonyme latérale gauche.

L'opération fit découvrir un volumineux méningiome attaché au sinus latéral et ayant soulevé le lobe occipital et le lobe temporal en le comprimant. La malade, opérée seulement depuis huit jours, est en parfaite voie de guérison.

Il y a quelques semaines, Clovis Vincent, à la Société médicale des Hôpitaux, présentait des malades qu'il avait opérés et il faisait remarquer que l'intérêt de sa présentation était dans ce fait que ces malades n'avaient eu affaire qu'à des médecins et il expliquait que, s'il avait pu s'improviser chirurgien aussi rapidement, c'était à la formation de l'internat qu'il le devait.

Aujourd'hui, pastichant ces paroles, je vous dirai que, ce qui fait l'intérêt des malades que je viens de vous présenter, c'est que je les ai examinés tous moi-même, et que je n'ai pas accepté sans contrôle les avis neurologiques antérieurs, car, dans quelques cas où ces avis n'étaient pas conformes au mien, j'ai cependant toujours et sans exception trouvé la tumeur où je l'avais localisée.

Je dirai volontiers que, si je suis devenu neurologiste, c'est à l'internat que je le dois, car j'ai vécu, grâce à l'internat, dans un milieu aussi neurologique que chirurgical. J'ai fait ma première année d'externat chez M. Segond à la Salpêtrière, mon année d'internat provisoire chez M. Charpentier à la Salpêtrière, une année d'internat chez M. Souques à Ivry, une année d'internat chez M. Segond à la Salpêtrière et cinq années de clinicat encore à la Salpêtrière, si bien que neuf années de ma vie se sont passées dans des milieux neurologistes.

J ai été nommé à la Société de Neurologie à la sortie de l'internat et j'ai assisté très fréquemment à ses séances. Ceci peut expliquer en partie mon goût pour la chirurgie nerveuse qui ne date pas d'aujourd'hui, puisque mon premier cas de tumeur cérébrale opérée et guérie fut présenté à la Société de Neurologie en 1910, par M. Babinski qui a joué un si grand rôle dans la naissance de la neuro-chirurgie en France. Mais pendant des

années je n'ai vu localiser ici que 20 p. 100 des tumeurs intracraniennes.

C'est il y a six ans seulement que j'ai été voir opérer Cushing et Elsberg pour la première fois ; je suis retourné chez eux trois fois depuis. J'ai lu à peu près tout ce qu'ils ont écrit.

C'est parce que je voulais faire partager mon sentiment à d'autres et importer la chirurgie des tumeurs intracraniennes en France que j'ai emmené Clovis Vincent chez Cushing pour lui faire connaître tous ces différents types de tumeurs dégagés par Cushing : tumeurs supra-sellaires (poches de Rathke), méningiomes supra-sellaires, méningiomes du sillon olfactif, méningiones de la petite aile du sphénoïde, tumeurs qui semblaient ne pas exister en France, dont on n'entendait jamais parler, que les chirurgiens ignoraient visiblement, si bien que je finissais pas douter de leur existence en Europe.

Les communications que Clovis Vincent a faites en son nom et au mien, ou au sien seul depuis ce voyage, prouvent que j'avais vu juste et que la notion des tumeurs intracraniennes devait, pour se développer en France, être importée des Etats-Unis.

Je suis heureux d'avoir pu montrer aujourd'hui que le diagnostic de ces tumeurs est à la portée de tous, comme l'est l'acte opératoire, et que, si un médecin peut opérer, un chirurgien peut poser des diagnostics exacts. Je crois que maintenant cette chirurgie nouvelle connaîtra de beaux jours en France.

Je suis aussi heureux d'avoir, devant vous, rendu hommage à Cushing, à Elsberg et à Stockey qui m'ont reçu si cordialement et qui m'ont si généreusement appris tant de choses précieuses, et à M. Babinski qui a été le créateur en France de la neuro-chirurgie et qui, grâce à mon ami Clovis Vincent, m'avait adopté comme son chirurgien.

PRÉSENTATION DE RADIOGRAPHIE

Disjonction persistante de la symphyse après une symphyséotomie. Pas de troubles fonctionnels,

par M. **Mauclaire.**

Voici la radiographie en question. Elle fut faite dix ans après la symphyséotomie pratiquée par M. Ribemont-Dessaigne. L'écart symphysaire persista. Il présentait une largeur de 1 cent. 1/2 environ. Il n'y avait aucun trouble fonctionnel dans la station et dans la marche.

Je rappellerai que dans des cas semblables la greffe d'un fragment d'os a été faite entre les lèvres osseuses par plusieurs chirurgiens-accoucheurs

pour maintenir l'augmentation des diamètres du bassin (Franck, Albee) et aussi dans des cas traumatiques, disjonction de la symphyse ou perte de substance du bassin (Chutro)[1]. On pourrait faire de même dans les cas de disjonction traumatique de la symphyse, si la suture était difficile, en mettant des greffes ostéo-périostiques débordantes par-dessus le greffon osseux interposé.

1. Chutro, *Société de chirurgie*, 1918.

ÉLECTIONS

I. Nomination du bureau pour 1930.

Président.

Nombre de votants : 62.

MM.	Gosset	58 voix.	Élu.
	Dujarier	1 —	
	Bulletins blancs	3	

Vice-Président.

Nombre de votants : 67.

M.	Lenormant	66 voix.	Élu.
	Bulletin blanc	1 —	

Secrétaire général (pour cinq ans).

Nombre de votants : 69, majorité absolue : 35.

MM.	Proust	48 voix.	Élu.
	Mondor	9 —	
	Louis Bazy	2 —	
	Bulletins blancs	10	

Secrétaires annuels.

Nombre de votants : 66.

MM.	Basset	66 voix.	Élu.
	Sauvé	66 —	—

MM. Toupet et Mocquot sont maintenus par acclamation dans leurs fonctions de trésorier et d'archiviste.

II. Election de 2 membres correspondants nationaux.

Premier tour.

Nombre de votants : 69, majorité absolue : 35.

MM.	Guillemin	47 voix.	Élu.
	Clavelin	25 —	
	Villechaise	22 —	
	Rocher	13 —	
	Murard	9 —	
	Delahaye	5 —	
	Leclerc	5 —	
	Ferey	4 —	
	Matry	2 —	
	Sikora	2 —	
	Charbonnel	1 —	
	Picard	1 —	

Deuxième tour.

Nombre de votants : 70, majorité absolue : 36.

MM.	Villechaise	34 voix.	
	Clavelin	32 —	
	Rocher	2 —	
	Ferey	1 —	
	Murard	1 —	

Troisième tour.

Nombre de votants : 66, majorité absolue : 34.

MM.	Villechaise	37 voix.	Élu.
	Clavelin	29 —	

III. Election d'un membre associé étranger.

Nombre de votants : 55, majorité absolue : 28.

M.	Arce	53 voix	Élu.
	Bulletins nuls	2	

IV. Election de 4 membres correspondants étrangers.

Nombre de votants : 62, majorité absolue : 33.

MM.	Key	56 voix	Élu.
	Baldo-Rossi	42 —	Élu.
	Tanacesco	46 —	Élu.
	Bengoléa	41 —	Élu.
	Youtchitch	27 —	
	Coryllos	16 —	
	Sawicki	6 —	
	Cutler	3 —	
	Wessel	3 —	
	Jacobivici	2 —	

La prochaine séance aura lieu le **8 janvier 1930**.

Le Secrétaire annuel, F. Cadenat.

Imprimerie de la Cour d'Appel, 1, rue Cassette, Paris.



TABLE ALPHABÉTIQUE DES MATIÈRES

POUR L'ANNÉE 1929

A

Abcès amibiens du foie. A propos du traitement des —, par M. Henri Costantini 447
— cérébral traumatique tardif, par M. A. Guillemin 945
Rapport : M. Lenormant 945
— chronique du sein ayant déterminé un état éléphantiasique de la glande, par M. Le Roy des Barres 1247
— du corps jaune rompu en péritoine libre. Péritonite à pneumocoques, par M. F. d'Allaines 1372
Rapport : M. J. Okinczyc 1372
— intrapulmonaire et interlobaire par l'incision et le drainage. Le traitement des —, par M. René Le Fort 510
Abdomen. Inondation péritonéale par rupture d'un corps jaune menstruel, par M. Jean Murard 1184
Rapport : M. Gernez 1184
— Note sur un cas de déchirure de ligament gastro-hépatique, compliquée de déchirure du pancréas, par M. Le Roy des Barres 412
— Plaies associées du foie, de l'estomac, du pancréas, de l'angle duodéno-jéjunal et de l'S iliaque par balles de revolver. Laparotomie. Guérison, par M. Paitre. 502
Rapport : M. Maisonnet 502
—, Voy. *Fibrome*.
Actinomycose faciale guérie par radiothérapie, par M. Paul Mathieu (présentation de malade) 1305
Adénome diffus monstrueux unilatéral du sein droit, par M. G. Rouhier (présentation de photographie) 1076
— solitaire du foie à pédicule tordu. Extirpation. Guérison, par MM. Petit-Dutaillis et Longuet 1207
Allongement traumatique du ligament rotulien avec fracture de la rotule, par M. Villechaise 1399
Rapport : M. Anselme Schwartz 1399
Amibiase hépatique. Quelques réflexions cliniques et thérapeutiques inspirées par 252 interventions chirurgicales pour — —, par M. H. Lacaze 199
Rapport : M. R. Grégoire 199
Amputation abdomino-périnéale du rectum pour épithélioma : grossesse et accouchement normal deux ans après, par M. André Richard 787
Anastomose gastro-œsophagienne par anse intestinale dans les rétrécissements de l'œsophage (opération de Roux), par M. Tuffier 727
Anesthésie locale et adrénaline, par M. Chevassu 409
—, par M. G. Métivet 422
— splanchnique antérieure après blocage des nerfs intercostaux et des filets nerveux péri-ombilicaux et du ligament suspenseur du foie, par M. Baquié . . . 28
— des splanchniques, par M. Lelio O. Zeno 28
Rapport : M. Hartmann 28
Anévrisme cirsoïde. Hypercalcification et allongement d'un métacarpien au voisinage d'un — —, par M. Mauclaire (présentation de radiographies) . . . 641
Angiocholécystite aiguë par calcul du cholédoque, par MM. Ibos et Boury . . . 1033

Anglome volumineux de l'avant-bras enlevé avec le bistouri à haute fréquence, par M. Heitz-Boyer (présentation de malade) 717
Anthrax de la lèvre supérieure et du nez traité avec succès par sérothérapie, par M. Alglave (présentation de malade) 923
Discussion : M. Pierre Delbet 986
Appareil d'enseignement chirurgical : le scialyscope B. B. T. de Verain, par M. Henri Costantini. 1339
— à haute fréquence, *mixte* (ondes entretenues et amorties) construit par M. Baudoin, présentation d'instrument, par M. Heitz-Boyer 244
Appareils plâtrés à chambre libre, par M. Ducroquet fils 350
Rapport : M. P. Mathieu. 350
Appendice avec épanchement gélatiniforme du péritoine, par M. Villechaise . . 885
— Voy. *Etranglement*.
Appendicectomie. Ulcération de l'artère iliaque externe par un drain après une — à chaud suivie de drainage, par M. Ch. Viannay 303
Appendicite avec épanchement gélatiniforme, par M. Rives. 379
— aiguë perforante dans un sac de hernie crurale, par MM. Pierre Ibos et Legrand-Desmons 692
Rapport : M. J. Okinczyc. 692
— chronique fistulisée dans la trompe et l'utérus, par M. H. Gaudier. 164
— herniaire aiguë. Deux cas, par M. Pierre Duval. 1143
Arrachement de la tubérosité antérieure du tibia. Vissage. Guérison, par M. Ch. Dujarier (présentation de malade). 883
Artère iliaque primitive athéromateuse. Rupture spontanée d'une — —, par M. F. Ferrari. 161
Rapport : M. P. Moure 161
Discussion : MM. Lenormant, Proust, Moure. 163
Artériographie des membres. L' — de l'aorte et de ses branches abdominales, par MM. Reynaldo dos Santos et Caldas 587
Rapport : M. Gosset. 587
Discussion : M. Lecène 601
— des membres avec l'iodure de sodium, spécialement dans les artérites, par MM. Charbonnel et Masse. 735
Rapport : M. Pierre Duval 735
Discussion : MM. Chevassu, A. Schwartz, 746, 747 ; M. Métivet, 768 ; M. Mauclaire. 770
— Un cas d'—, par M. H. Gaudier. 862
Arthrite aiguë de la hanche consécutive à une ostéomyélite de l'ischion. Deux cas d'—, par MM. R. Le Fort et Jean Piquet. 453
— chronique de la hanche avec luxation pathologique. Opération de Whitmann, par M. Boppe. 1143
Arthrodèse extra-articulaire de l'épaule pour tumeur blanche, par M. Lance (présentation de malade) 1302, 1362
— pour scapulalgie chez l'adulte, par M. E. Sobrel. 1308
Arthroplastie avec prothèse en caoutchouc, par M. Pierre Delbet (présentation de malade) 923
Arthrotomie transrotulienne transversale pour impotence du genou par séquelles traumatiques, par M. P. Alglave. 992
Ascite gélatineuse. A propos de l'—, par M. Guimbellot. 1362
Astragalectomie pour fracture fermée de l'astragale. Résultat éloigné d'une —, par M. Robert Soupault 695
Rapport : M. Ch. Lenormant 695
Discussion : M. Alglave. 701
Atélectasie pulmonaire post-opératoire, par M. Pierre Mocquot 1165

B

Bactériophage. A propos du —, par M. Sauvé. 605
—, par MM. Sauvé et Jacquemaire. 1251
Bistouri électrique et électro-coagulation, par M. Heitz-Boyer 167
Discussion : M. T. de Martel, 281 ; Heitz-Boyer. 282

Bistouri électrique, Réflexions sur l'emploi du — —, par M. A. Guillemin. . . 1324
Rapport : M. Heitz-Boyer. 1324
Discussion : MM. Gernez, Moure, Robert Monod. 1331, 1332
— —. Résection avec le — — des quatre cinquièmes de la vessie pour un épithélioma papillaire occupant ses trois quarts antéro-supérieurs, avec propagation au col, mais intégrité des orifices urétéraux. Action hémostatique et non shockante du bistouri utilisé en courant mixte, par M. Heitz-Boyer (présentation de malade) 1358
Bistouri à haute fréquence. Action « disséquante » du — —, par M. Heitz-Boyer. 750
Discussion : M. Lecène, 751; MM. Proust, Mauclaire, Gernez, 752; Lenormant, T. de Martel, Heitz-Boyer, 754; P. Moure. 843
— — A propos du — —, par M. Robert Monod. 982
— — Action hémostatique « secondaire » du — —, par M. Heitz-Boyer. . 1046, 1305
— Voy. *Rétraction*.
Blocage du genou en extension à la suite d'une fracture de cuisse. Transplantation rotulienne. Très bon résultat fonctionnel, par M. Moulonguet 1
Brûlures étendues sur les deux avant-bras et le dos de la main au 4e degré. Résection de la cicatrice rétractile. Greffe pédiculée de la cuisse, par M. P. L. Mirizzi 780
Rapport : M. Pierre Mocquot. 780
Discussion : MM. Lecène, Alglave, Basset, Lenormant, Cunéo, Mocquot 782, 784

C

Cachexie ovarienne profonde, par M. Legercle. 841
Calcanéum, Voy. *Fractures*.
Calculs vésicaux de l'enfant. 76 cas de —, par M. Balacesco. 322
Cancer du col utérin. Les avantages de la vaccination locale dans le traitement du — —, par Marguerite Aïtoff, Sophia Fabre et Henri Hartmann. . . . 268
— **du sein**. Le groupe ganglionnaire scapulaire inféro-externe dans le — —. Déductions opératoires, par M. G. Jenneney. 306
— — Nouvelles recherches sur l'envahissement des ganglions sous-axillaires dans le — —, par M. J. Fiolle. 1288
— **marginal de la langue** avec adénopathie croisée, par MM. Robert Monod et F. Wallon (présentation de malade) 1119
— **utérin**, Voy. *Urétérographies*.
Cardiospasme ou rétrécissement œsophagien. Dilatation forcée du cardia par voie transgastrique. Résultats éloignés de 2 cas, par MM. Maurice Larget et J.-P. Lamare 886
Rapport : M. B. Desplas. 886
Discussion : MM. Lenormant, Lecène. 889
Carpe. Une lésion rare du —; luxation du scaphoïde en dehors en avant, par MM. Pierre Mocquot et A. Boquel (présentation de radiographies). 642
Discussion : M. Albert Mouchet 644
Chirurgie osseuse. A propos de la prothèse externe dans la — —, par M. Charbonnel 489
Rapport : M. Alglave 489
Discussion : MM. Picot, Pierre Fredet, Alglave. 492 493
Cholécystite calculeuse avec hématémèse, par M. P. Moulonguet 15
Rapport : M. F. M. Cadenat. 15
— chronique non lithiasique sans lésion apparente de la vésicule. Deux cas. Guérison radicale par cholécystectomie, par MM. Ibos et Legrand-Desmons. 181
Rapport : M. Mocquot. 181
Discussion : MM. Okinczyc, Métivet, Mocquot. 182 183
Chondrome de la 1re phalange du 5e doigt gauche, par M. A. Welti. 1216
Rapport : M. P. Lecène 1216
Clavicule. Reconstitution de la — par une greffe osseuse, par M. Jean Madier. 486
— Voy. *Veine sous-clavière*.
Col fémoral. Anomalie d'ossification du — — par MM. J. Belot et Albert Mouchet (présentation de radiographies). 1141
Discussion : M. Mauclaire. 1142

Col du fémur, Voy. *Fractures.*
— **utérin**, Voy. *Cancer, Pseudarthrose.*
Compression de la queue de cheval par une tumeur d'un disque intervertébral. Ablation suivie de guérison, par MM. Alajouanine et Petit-Dutaillis . . . 937
Rapport : M. Robineau. . . . 937
Discussion : M. Bréchot. . . . 944
Compte rendu des travaux de la Société nationale de Chirurgie pendant l'année 1928, par M. Adolphe Bréchot . . . 49
Corps étranger. Curieuse migration d'un épi de graminée à travers les voies respiratoires, par MM. Larget et Lamare. . . . 26
Rapport : M. Paul Mathieu . . . 26
— — du duodénum chez un nourrisson de quatre mois ; refoulement dans l'estomac. Extraction. Guérison, par M. Matry . . . 184
Rapport : M. Mocquot. . . . 184
— — de l'angle duodéno-jéjunal. Extraction par voie gastrique, par M. André Guillemin. . . . 184
Rapport : M. Mocquot. . . . 184
— — du duodénum. Intervention. Guérison, par M. Kuss (présentation de malade). . . . 240
— — Cas peu commun de migration d'un — — dans l'organisme (épi de seigle), par M. Tanasesco . . . 388
Rapport : M. P Mathieu . . . 388
— — du genou enlevé par voie transrotulienne, par M. Paul Moure (présentation de malade) . . . 985
— — de l'articulation du genou gauche provenant de l'arrachement d'un fragment d'os répondant à l'insertion antérieure du ligament croisé postéro-interne. Opération. Guérison, par M. E. Juvara . . . 1118
Coude, Voy. *Lésions, Luxation, Ostéochondromatose.*
Couteau diathermique. A propos du — —, par M. A. Gosset. . . . 980
Discussion : MM. Cunéo, Proust . . . 981
Coxalgie ancienne en mauvaise position et non ankylosée. Ostéotomie et arthrodèse dans la même opération, par M. Moulonguet. . . . 1210
—. Arthrodèse extra-articulaire, par M. d'Allaines. . . . 1308
Crâne. Hématome sous-dure-mérien. Trépanation. Cranioplastie au moyen d'une plaque de platine, par M. Cornioley . . . 259
Rapport : M. Maisonnet. . . . 259
— Voy. *Myélomes.*
Cystostomie et hématurie grave d'origine prostatique, par M. Aumont. . . . 1243
Rapport : M. Ed. Michon. . . . 1243
Discussion : M. Heitz-Boyer . . . 1246

D

Décès de M. Edmond Delorme. Membre honoraire. . . . 146
— de M. Dehelly, membre correspondant national. . . . 276
— de M. Pauzat, membre correspondant national . . . 842
— de M. Tuffier, membre honoraire . . . 1144
— de M. Lecène, secrétaire général . . . 1149
— de M. Souligoux, membre honoraire . . . 1266
Déchirure de la partie terminale du mésentère, par M. Pierre Duval. . . . 275
Dents. Extraction des — en période d'infection, par M. P. Brocq . . . 853
— Voy. *Phlegmon.*
Diathermo-coagulation pré-opératoire dans le traitement chirurgical du cancer du col de l'utérus, par M. J. de Fourmestraux . . . 171
Discours de M. Ombrédanne, président sortant . . . 46
— de M, Bernard Cunéo, président pour 1929 . . . 88
— prononcé par M. Bernard Cunéo aux obsèques de M. Delorme . . . 146
— prononcé par M. Bernard Cunéo aux obsèques de M. Tuffier . . . 1144
Disjonction de la symphyse pubienne, par M. Ch. Lenormant. . . . 1397
persistante de la symphyse après une symphyséotomie. Pas de troubles fonctionnels, par M. Mauclaire (présentation de radiographies) . . . 1444

Disjonctions traumatiques de la symphyse pubienne. Observations de MM. Rocher et Guillermin 246
Diverticule de Meckel. Perforation d'un — par MM. Fèvre et Patel 88
— de la première anse jéjunale; ablation; guérison, par M. Yves Delagenière. 679
— géant de l'œsophage cervical, par M. R. Grégoire (présentation de radiographie) 763
Diverticulite aiguë du côlon droit, simulant une appendicite aiguë. Un cas, par M. Daniel Ferey 747
Rapport : M. Paul Mathieu 747
Drainage à la Mikulicz dans les gastrectomies : Etude clinique et bactériologique, par MM. Manuel Corachan et Manuel Armangué 1159
Rapport : M. Métivet 1159
Duodénum mobile. Le — — en radiologie clinique, par MM. Pierre Duval et Henri Béclère 440
— Voy. *Corps étranger, Ulcères.*

E

Eclatement de la main avec lésions osseuses et fracture ouverte de l'avant-bras. Traitement conservateur. Guérison avec résultat fonctionnel satisfaisant, par M. Coureaud 1374
Rapport : M. Ch. Lenormant 1374
Ectasie de la carotide interne traité par l'engainement aponévrotique, par MM. R. Le Fort et Jean Piquet 451
Ectopie pelvienne du rein observée au cours d'une grossesse; opération césarienne, par M. Lafitte 1209
Election d'un membre honoraire : M. Stolz 143
— d'un membre honoraire : M. Ombrédanne 244
— de trois membres titulaires : MM. Leveuf, Gouverneur, Bergeret 273
— d'un membre titulaire : M. Madier 719
Electrocoagulation et bistouri électrique, par M. Heitz-Boyer 167
Discussion : MM. Roux-Berger, Gernez, Proust 169, 170
Eléphantiasis du membre inférieur traité par drainage perdu. Résultat constaté douze ans et demi après l'intervention, par M. C. Walther (présentation de malade) 177
Eloge de Malgaigne, par M. Ch. Lenormant, secrétaire général 55
Enchevillement. L'— par greffon tibial dans la tumeur blanche du genou chez l'adulte. Six observations par M. Lance 626
Enchondrome. Volumineux — de l'extrémité inférieure du fémur, par M. Brin. 965
Discussion : M. Mouchet 967
Entorses, disjonctions et décollements traumatiques de la symphyse pubienne, par M. H.-L. Rocher 1377
Rapport : M. Chevassu 1377
Discussion : MM. Thiéry et Maisonnet 1384
Epanchement gélatineux du péritoine chez la femme. Trois cas, par MM. Ferrari et C. Vergos 1218
Rapport : M. P. Lecène 1218
— gélatiniforme péri-appendiculaire chez un homme. Appendicite subaiguë avec —, par M. A. Rives 1218
Rapport : M. P. Lecène 1218
— gélatiniforme du péritoine chez un homme. Appendicite avec —, par M. P. Villechaise 1218
Rapport : M. P. Lecène 1218
— sanguin extradural d'origine traumatique chez un enfant, par M. Paul Mathieu (présentation de malade) 1356
Discussion : MM. Mondor et Basset 1357
Epaule, Voy. *Arthrodèse, Luxation.*
Epithélioma du plancher buccal. Electro-coagulation d'un — par M. Gernez (présentation de malade) 142
— du sein, amputation au couteau diathermique, par M. Bardon 380

Epithélioma de la parotide. Récidive après ablation chirurgicale. Guérison apparente par la radiothérapie, par M. G. MÉNÉGAUX 1043
Rapport : M. CH. LENORMANT 1043
Discussion : M. LECÈNE 1045
— diffus du massif facial traité avec succès par la curiethérapie. Ablation d'une récidive tardive (après dix ans) au moyen du couteau à haute fréquence, par M. G. WORMS (présentation de malade) 1392
Estomac. Voy. *Ulcères*.
Etranglement de l'appendice dans une fossette para-cæcale, par M. JEAN MURARD 890
Rapport : M. CADENAT 890
Exploration radiologique des voies biliaires avec infection de lipiodol après cholécystostomie ou cholédocotomie, par M. G. COTTE 863
Discussion : MM. CUNÉO, COTTE 871

F

Fémur. Présentation de deux radiographies de fracture trochantérienne du —, par M. J. OKINCZYC 328
— Dix observations de fracture transcervicale du — traitées par la méthode de R. WHITMAN, par MM. BOPPE et WASSITCH 337
Rapport : M. CH. DUJARIER 337
Discussion : MM. ROBINEAU, BASSET, CUNÉO, DUJARIER, 344, 345; M. LEVEUF 380
— Deux observations de décollement de l'épiphyse du fémur. Luxation de la diaphyse en arrière. Reposition sanglante. Guérison, par MM. MATRY et PHILARDEAU 431
Rapport : M. P. MOCQUOT 431
— Voy. *Fractures*.
Fibrome pré-péritonéal par M. DE LA MARNIÈRE 616
Rapport : M. ROUX-BERGER 616
— du muscle droit de l'abdomen. Extirpation de la tumeur avec une portion du muscle et de la partie correspondante de la paroi antérieure de sa gaine. Reconstitution immédiate de la paroi abdominale par une lame fibreuse empruntée au *fascia lata*. Guérison parfaite, par M. E. JUVARA 1116
Fistule pancréatique rebelle. Anastomose de la fistule dans le jéjunum. Guérison, par M. JEAN MADIER 570
Rapport : M. LECÈNE 570
Discussion : MM. MICHON, MOCQUOT, BROCQ, MAISONNET 573, 574
Fistules anales remontant au-dessus du releveur de l'anus, par M. SICARD . . . 523
— et anus coliques chirurgicaux traités par la fermeture intrapéritonéale, 7 cas, par M. CLAVELIN 1209
Fistulisation spontanée de l'anse sigmoïde à la fesse droite. Cure chirurgicale par voie abdominale, par M. MAURICE VANLANDE 1175
Rapport : M. J. OKINCZYC 1175
Foie. Deux cas de blessures graves du —, par M. A. RICHARD 460
— Voy. *Abcès, Adénome, Kyste*.
Fracture du fémur gauche vicieusement consolidée. Ostéosynthèse. Guérison intégrale, par M. JUVARA 36
— transcervicale récente du col du fémur opéré sous écran par greffe péronière et immobilisée trois mois dans un plâtre en flexion à 90°. Résultats après vingt-six mois, par M. RAYMOND BERNARD 194
Rapport : M. DUJARIER 194
— du calcanéum traitée par l'opération sanglante. Résultat au bout de deux mois, par MM. LENORMANT, WILMOTH, LECŒUR (présentation de malade) 241
— trochantérienne sans déplacement du fémur. Présentation de radiographie de —, par M. PIERRE IBOS 694
Rapport : M. OKINCZYC 694
— en T et à grand déplacement de l'extrémité inférieure du fémur. Réduction et ostéosynthèse par voie transrotulienne transversale, par M. MORISSON 647
Rapport : M. ALGLAVE 647

Fracture ancienne de l'astragale et de la malléole interne. Astragalectomie et arthrodèse tibio-calcanéenne, par M. Pierre Ibos. 816
Rapport : M. Lenormant 816
— de Dupuytren consolidée en valgus; ostéosynthèse du péroné seul; correction du valgus; bon résultat fonctionnel, par M. Ch. Dujarier (présentation de malade) 882
— transversale située à la limite du tiers moyen et du tiers inférieur de l'humérus. Application de la voie transolécranienne à une —, par M. P. Alglave (présentation de malade) 1028
Discussion : M. Dujarier 1032
— irrégulière du crâne, par M. Henry Roseau 1004
Rapport : M. L. Houdard 1094
— du sourcil cotyloïdien avec interposition du fragment, par M. Francisco Garcia Diaz 1135
Rapport : M. Albert Mouchet 1135
— spontanée d'une apophyse transverse lombaire au cours d'une fistule biliaire prolongée, par M. L. Leclerc. 1181
Rapport : M. Pierre Duval 1181
— de Monteggia ouverte, associée à une fracture de l'extrémité inférieure du radius (à gauche) et — du scaphoïde droit avec énucléation complète du semi-lunaire, déplacement considérable du fragment supérieur du scaphoïde et du semi-lunaire sur le même blessé, par M. Jean-Paul Grinda 1310
Rapport : M. Albert Mouchet. 1310
— du trapèze, par M. Etienne Sorrel. 1431
— du calcanéum. Traitement chirurgical des —, par M. R. Leriche 8
— A propos des —, par MM. Lemarchal et Mauclaire. 10
—, par M. A. Schwartz. 148
— avec enfoncement du cotyle. A propos des — par M. Paul Thiéry. 42
— de Dupuytren. A propos du traitement des — par MM. Boppe et Vassitch. . 247
Rapport : M. Henri Hartmann 247
Discussion : M. H. Gaudier. 524
— malléolaires avec fracture de l'astragale, par M. Alglave. 982
— du scaphoïde tarsien, par MM. Laquière et Colaneri 1083
— du bassin. Le rôle de la structure de l'os dans les —, par M. H. Cobau. . . 1079
— Voy. *Vissage*.

G

Gangrène pulmonaire traitée successivement par pneumothorax, phrénicectomie, oléothorax, thoracoplastie. Guérison, par M. Henri Fruchaud 654
Rapport : M. Raymond Grégoire. 654
— périphérique. Valeur de l'artériographie dans l'exploration de la circulation artérielle des membres atteints de —, par M. Métivet. 768
Gastroduodénectomie dans les cas d'ulcère du duodénum, par M. Aubert . . . 931
Gastro-entérostomie ou résection large comme méthode de traitement des ulcères gastriques et duodénaux, par M. Hortolomei 885
Gastropylorectomie dans le traitement des ulcères perforés de l'estomac et du duodénum, par M. L. Courty. 1305
Gastro-pylorectomies larges. Le drainage systématique après les — —, par M. Hortolomei. 619
Rapport : M. Pierre Duval. 619
Discussion : MM. Cunéo, Métivet, Dujarier 624
Gastrostomie permanente, par M. L. Gernez 1107
Genou. Résection du — sur surfaces courbes, par M. E. Juvara. 311
Discussion : M. Hartmann. 460
—. Reconstitution de la tige osseuse fémoro-tibiale, interrompue par la résection d'une des extrémités osseuses, qui constitue l'articulation du genou par une greffe provenant du dédoublement de l'extrémité osseuse opposée, par M. E. Juvara 541
Discussion : M. Cunéo. 606
— Voy. *Arthrotomie, Blocage, Corps étranger, Luxation, Traumatisme, Tumeur*.

Gliome. Volumineux — de la région pariéto-occipitale droite opéré trois fois et actuellement guéri, par MM. Th. de Martel, Clovis Vincent et David (présentation de malade) 834
Goitre aberrant de la région du pneumogastrique gauche. Bradycardie paroxystique. Extirpation. Guérison, par MM. Cornioley et Second 286
Rapport : M. Ch. Lenormant 286
Discussion : MM. Robineau, de Martel, P. Moure 291
Greffe totale de l'orteil droit en remplacement du pouce gauche, par M. Gernez (présentation de malade) 985
— Voy. *Clavicule, Pseudarthroses*.
Grossesse tubaire opérée au onzième mois, par M. Brugeas 429
Rapport : M. F. M. Cadenat, ... 429
— —. Un cas de torsion d'un ovaire sain au cours de la — —, par M. Raymond Bernard 651
Rapport : M. Auvray 651

H

Hanche. Arthrodèse de la — pour coxalgie ancienne, par MM. G. Michel et Mutel 31
— Pièce d'arthrodèse de — pour coxalgie ancienne, par M. Delahaye 1170
— Ostéo-chrondrite, par M. G. Labey (présentation de radiographie) 377
— Voy. *Arthrite, Luxations*.
Haute fréquence en chirurgie. Emploi des courants de — —. Mécanisme d'action et effets des courants produits par les appareils à lampes : leurs applications chirurgicales, par M. Heitz-Boyer 210
Hématémèses graves avec splénomégalie; splénectomie; grosse rate sclérosée avec thrombose des reins spléniques; guérison, par M. Pierre Duval 1203
Hématopolcos latéral avec pyocolpos. Un cas d'— —, par M. André Guillemin. 1404
Rapport : M. André Martin 1404
Hématuries et appendicite, par M. Papin 1266
Hémorragies graves. Le traitement des — — et des états de shock chez l'homme par le sérum citraté de Normet, par M. Normet 848
Rapport : M. Cunéo 848
— — Le traitement des — — et des états de shock chez l'homme, par M. Barthélemy 1050
Hernie étranglée. Obstruction intestinale par coudure persistante de l'anse, après — —, par M. Mourgue-Molines 385
Rapport : M. P. Mathieu 385
— épigastrique étranglée, par MM. Sénèque et Leroy 841
Humérus. Maladie kystique de l'—, par M. Jean Berger 324
Discussion : M. Mouchet 325
— Fracture de l'— au niveau d'une zone d'ostéite fibreuse, par M. Wolfromm . 423
Rapport : M. Baumgartner 423
— Tumeur à myéloplaxes de l'—; évidement osseux sans application de greffes ostéoplastiques; reconstitution osseuse rapide, par M. Vanlande 423
Rapport : M. Baumgartner 423
Discussion : M. Lecène 428
— Voy. *Fractures*.
Hydronéphrose intermittente, par M. Pierre Bazy (présentation de pièce) . . . 788
Hygroma hémorragique de la bourse séreuse du psoas, par M. Etienne Sorrel. 98
Hystérectomie pour fibrome irradié, par M. Ibos 885
— pour fibrome irradié. Occlusion intestinale post-opératoire. Guérison par le sérum salé hypertonique intraveineux, par M. Pierre Ibos 1012
Rapport : M. Roux-Berger 1012

I

Ictère hémolytique congénital traité et guéri par la splénectomie, par MM. H. Gaudier et Ch. Gernez 374

Ictère chronique traité par cholécystostomie. Un cas d'—. Exploration lipiodolée de la voie principale, par M. Raoul-Charles Monod 533
Rapport : M. P. Mocquot. 533
Discussion : MM. Lecène, Métivet, Toupet, Mocquot 538, 540
Iléus biliaire. — Trois cas d'occlusion intestinale par calcul biliaire, par M. Morice 1187
Rapport : M. Auvray 1187
— — et double sténose du grêle. Entérectomie. Guérison, par M. R. Gueullette. 1190
Rapport : M P. Brocq. 1190
Discussion : MM. Sauvé, 1192; Roux-Berger, Mondor, 1193; Mocquot. . 1194
— —. Un cas d'— —. Examen radiologique ayant révélé, quinze jours avant l'apparition des accidents d'occlusion, l'existence du calcul enclavé dans le duodénum, après perforation cholécysto-duodénale, par MM. P. Brocq, P. Brodin et Aimé 1194
Infarctus hémorragique de l'iléon par thrombose veineuse post-appendiculaire. Entérectomie. Guérison, par M. A. Lapointe. 561
— — du testicule consécutif à une cure radicale de hernie inguinale, par M. Le Roy des Barres 1110
Injections intraveineuses de sérum salé hypertonique dans l'occlusion intestinale, par M. Gosset 2
Discussion : M. G. Küss 95
— intraveineuses hypertoniques de chlorure de sodium dans un cas de dilatation aiguë de l'estomac. Guérison, par M. Brisset. 5
Injections de lipiodol, Voy. *Pancréatite*.
Interventions sanglantes dans les fractures de l'épiphyse supérieure de l'humérus, par M. Hortolomei. 1397
Invagination intestinale du nourrisson. Lavement baryté, intervention, sérum salé hypertonique. Guérison, par M. Paul Fougault 298
Rapport : M. Albert Mouchet. 298
Discussion : M. P. Mathieu 303
— intestinale. A propos du traitement de l'— par le lavement opaque, par M. Pouliquen. 710
— intestinale. Contribution au traitement de l'—, par M. L. Henri-Petit. . . . 1052
— jéjunale aiguë chez un adulte, par MM. Pierre Ibos et Legrand-Desmons . . 1277
Rapport : M. P. Mocquot 1277
Invaginations intestinales aiguës étendues. Utilisation du lavement baryté comme manœuvre pré-opératoire dans le traitement des — —, par M. Paul Mathieu 680
Inversion puerpérale de l'utérus datant de dix-neuf jours. Hystérectomie vaginale, par M. Jean Murard 1090
Rapport : M. F. M. Cadenat. 1090

J

Jambe. Les ulcères de — des splénomégalies, par MM. Raymond Grégoire et Prosper Emile-Weil 91

K

Kyste de l'ovaire droit. Trois cas de « torsion de pédicule » de — pris pour des appendicites, par M. Koutodina. 11
Rapport : M. G. Küss. 11
— sessile de la tête du pancréas. Documents radiologiques, par M. Brisset . . 136
— hydatique du foie (Enorme) sans troubles digestifs et lipomatose symétrique des avant-bras, par M. Lacroix-Antoine 145
— rétro-péritonéal volumineux avec obstruction intestinale au cours d'une gestation. Opération en deux temps. Guérison. Enfant vivant à terme, par M. Le Balle 775
Rapport : M. Pierre Mocquot 775

Kyste sébacé du cuir chevelu (Volumineux), par M. Le Roy des Barres. 831
Discussion : M. Lecène 832
— mucoïde de l'ovaire gauche. Etranglement et coudure du pédicule d'un — engagé dans un couloir mésentérique laissé ouvert après une iléo-sigmoïdostomie. Occlusion intestinale. Ovariotomie d'urgence. Guérison, par MM. P. Brocq et R. Gueullette. 909
— rétropéritonéal soudé au côlon descendant, par M. Aumont. 1368
Rapport : M. Okinczyc. 1368
— (gros) vrai du pancréas, disparaissant complètement par intermittences, par MM. Charbonnel et Augistrou 1281
Rapport : M. P. Brocq. 1281
Discussion : MM. Bréchot, Ombrédanne, Mathieu 1287

L

Langue. Néoplasme étendu de la — enlevé par voie buccale au moyen du couteau à haute fréquence, par MM. Cadenat et Heitz-Boyer (présentation de pièce). 269
— Voy. *Cancer*.
Lésions traumatiques du coude. La voie transolécranienne appliquée au traitement des — —, par MM. Aumont et Yovtchitch 1269
Rapport : M. P. Alglave. 1269
Discussion : MM. Cunéo, Schwartz, Dujarier, Brocq 1276, 1277
Lèvre, Voy. *Anthrax*.
Ligature opératoire de l'uretère, anurie réflexe, par M. Bonnegaze 460
Lipiodol. A propos des accidents consécutifs aux injections intra-utérines de —, par MM. Brun et Cortesi 134
— Suites éloignées d'une injection intra-utérine de —, par M. Galop 145
— Voy. *Exploration radiologique*.
Lithiase biliaire associée à une ascaridiose, par M. Tanascesco. 323
Lithiasiques. L'intervention chirurgicale en deux temps chez les lithiasiques en rétention biliaire avec angiocholite, par M. G. Cotte 872
Luxation récidivante et irréductible de l'épaule. Sur un cas de —. Opération de Louis Bazy. Téno-suspension à la manière de Henderson. Guérison, par M. P. L. Mirizzi. 398
Rapport : M. Louis Bazy. 398
Discussion : M. Lecène 404
— récidivante de l'épaule. Trois cas de — traités par les procédés de Louis Bazy et de Oudard. Technique radiographique pour mettre en évidence les lésions de la tête humérale, par MM. Paitre et Didiée. 1423
Rapport : M. Louis Bazy 1423
— complète du coude droit, postéro-externe, à grand déplacement. Réduction immédiate sous anesthésie générale. Résultats fonctionnels parfaits, par M. G. Küss (présentation de malade) 418
— en arrière du cubitus avec fracture de la diaphyse radiale, par M. Vanlande. 435
Rapport : M. Maisonnet 435
— du genou suivant un axe vertical, par M. A. Guillemin 608
Rapport : M. Albert Mouchet 608
Discussion : M. Robineau 612
— du genou en avant, par M. Robineau (présentation de malade) 637
— soudaine de la hanche au cours d'une arthrite aiguë colibacillaire, par M. G. Jean. 672
— congénitale de la hanche. Butée ostéoplastique pour —. Résultat éloigné. par M. A. Delahaye. 772
Rapport : M. Paul Mathieu. 772
Discussion : M. Bréchot, 775; M. Lance, 803; M. Paul Mathieu. 842
— du semi-lunaire en avant et du scaphoïde en arrière. Réduction sanglante par voie postérieure, par M. F. Cadenat (présentation de radiographie) 987
— du scaphoïde tarsien, par MM. Spick et Blondin 1080
Luxations du semi-lunaire. La réduction sanglante des —, par M. A. Lapointe . 1034
Lymphangiome kystique du bras chez un adulte, par MM. Lauhent et Quérangal des Essarts. 1308
Lymphangiomes kystiques chez les adultes. Excision, par M. Tédenat 1056

M

Maladie de Banti. Splénectomie. Guérison. Résultats éloignés, par MM. Bernard Desplas, André Cain et Edouard Peyre. 1346
Discussion : MM. Cunéo, Grégoire, Moure, Desplas 1354, 1356
— **de Hoffa** (prolifération d'origine traumatique du tissu graisseux sous-rotulien). Un cas de — —, par M. André Sicard. 1308
— **de Kümmell-Verneuil**. Un cas de — —, par M. Pavlos Petridis 705
— —, par M. Jean Cuny 733
Rapport : M. Albert Mouchet 733
Discussion : M. E. Sorrel. 735
— **kystique** de l'humérus guérie par fracture, par M. Villechaise. 842
Mal de Pott avec paraplégie traité par greffe, par M. R. Leriche (présentation de pièce) 242
Discussion : M. Et. Sorrel 332
— — A propos du traitement chirurgical des paraplégies chez l'adulte, par M. Leriche. 461
— — Résultat après un an d'une greffe d'Albee pour — — chez une malade soignée depuis six ans et demi sans amélioration, par M. André Richard. 788
Mégacesophage. Opération par voie abdominale, par M. Pierre Delbet (présentation de malade). 481
Méningiome temporo-facial. Une observation de — —, par MM. R. Proust et Cl. Vincent (présentation de malade) 834
Mésentère, Voy. *Déchirure*.
Métastase cancéreuse rapide et massive dans l'appareil génital érectile d'un homme et d'une femme après curiethérapie. Deux cas, par M. Paul Guibal. 665
Discussion : M. J.-L. Faure. 671
Myélomes du crâne, par M. A. Lapointe (présentation de radiographies). . . . 456

N

Néarthrose tibio-calcanéenne après astragalectomie et petite résection cunéiforme à base externe calcanéo-cuboïdienne, par M. Mauclaire (présentation de radiographie) 717
Nerf radial. Arrachement du — — au pli du coude. Issue du tronc nerveux au travers d'une plaie axillaire. Reposition. Suture. Guérison, par M. Jacques-Charles Bloch 255
Rapport : M. Auvray. 255
Névralgie faciale (Un cas) traité par neurotomie juxta-protubérantielle (méthode de Dandy). Résultat récent, par MM. D. Petit-Dutaillis et Georges Liewy. 1224
Rapport : M. Robineau. 1224
Nez, Voy. *Anthrax*.
Nomination d'une Commission 43, 522, 1170

O

Obstruction cholédocienne par ganglion, par M. Maurice Vanlande. 807
Rapport : M. Baumgartner 807
— intestinale simulant une appendicite aiguë, due à un volumineux calcul enclavé au niveau de la valvule iléo-cæcale, par M. Témoin. 1309
— de l'intestin grêle par sténose fibreuse. Suites d'un étranglement herniaire, par M. Matry. 23
Rapport : M. Paul Mathieu 23
— aiguë duodénale post-opératoire guérie par injections intraveineuses de sérum salé hypertonique, par M. Guillaume-Louis. 90
— du grêle par un peloton d'ascaris, par M. Tisserand. 722
Rapport : M. Roux-Berger 772
— intestinale post-opératoire et rachianesthésie, par MM. Ibos et Boury. 88

Obstruction intestinale par calcul biliaire, par M. G. Baillat 346
Rapport : M. Robineau. 346
Discussion : M. Métivet. 349
— intestinale par bride sous-iléale, par M. N. Barbilian. 395
Rapport : M. Okinczyc. 395
Discussion : MM. Schwartz, 397; Okinczyc 398
— intestinale grave et sérum chloruré hypertonique intraveineux, par M. Lecercle 841
— intestinale par diverticule de Meckel. Laparotomie. Guérison, par M. Autefage. 1390
— intestinale par calcul biliaire, 3 cas, par M. Morice. 1187
Rapport: M. Auvray. 1187
— intestinale post-opératoire traitée par injections intraveineuses de sérum salé hypertonique, par M. L. Courty 602
— intestinale traitée par dérivation et injections intraveineuses de sérum salé hypertonique « additionné de solucamphre ». Quatre cas d' —, par M. L. Courty 1335
— post-opératoire, injection de sérum salé hypertonique. Guérison, par M. Soupault. 379
— basse du grêle avec intégrité des anses grêles en amont de l'obstacle, par M. Bastet 1266
Œsophagoplastie antéthoracique par le procédé de Wullstein-Lexer, pour sténose cicatricielle infranchissable de l'œsophage thoracique. Guérison. Bon résultat fonctionnel, par M. Oulié. 683
Rapport : M. Cunéo. 683
Discussion : M. Tuffier 691
Opération de Hartmann pour cancer recto-sigmoïdien avec restauration de la continuité du tube digestif. Deux cas d' — —, par M. G. Tisserand. 528
Rapport: M. A. Schwartz. 528
Discussion : M. Cunéo 532
Orchi-épididymite aiguë traumatique produite par contraction violente du crémaster, par M. Botreau-Roussel. 1343
— des nouveau-nés, par M. Pierre Lombard. 1200
Orchite subaiguë par nécrobiose d'un « vas aberrans », par MM. L.-F. Solier et P. Huard. 730
Rapport : M. Albert Mouchet. 730
Os acetabulum supérieur avec arthrite douloureuse chez un homme de cinquante ans. Radiographie d'un —, par MM. Mauclaire et Dioclès (présentation de radiographies). 483
Os cotyloïdien. Deux cas d' — —, par M. Delahaye 405
Rapport : M. Albert Mouchet 405
— et os supra-cotyloïdien, par M. Raphael Massart 405
Rapport : M. Albert Mouchet. 405
— par M. Arrivat. 405
Rapport : M. Albert Mouchet. 405
Discussion : M. Mauclaire. 409
Ostéite fibreuse hémorragique à marche envahissante, par MM. Albert Mouchet et Carle Rœderer 411
Ostéo-arthrite gonococcique rebelle. Traitement chirurgical. Guérison clinique, par MM. Jeanneney et Foucault. 313
Ostéochondromatose de l'articulation du coude chez un tabétique, par MM. Laignel-Lavastine et Mauclaire (présentation de radiographies). 639
Ostéomyélite primitive du frontal, par M. Jean Murard. 1400
Rapport : M. André Martin 1400
Ostéosynthèse. L' — par le fixateur externe et le ligateur de Juvara dans les fractures fraîches fermées ou dans les pseudarthroses de jambe jugée par ses résultats tardifs, par MM. Christidi et Eftimie 1079

P

Pancréas. Rupture traumatique totale de l'isthme du —. Pseudo-kyste et fistule pancréatique consécutifs, par MM. Paitre et Courboulès. 494
Rapport : M. Maisonnet 494

Pancréas. Un cas de contusion isolée du — avec cytostéatonécrose, par MM. Jacques-Charles Bloch et Roger Leroy . . . 681
Rapport : M. Roux-Berger . . . 681
Discussion : MM. P. Brocq et Basset . . . 683
Pancréatite chronique avec ictère traitée par la cholécystostomie. Exploration radiologique des voies biliaires après injection de lipiodol, par M. Jacques Leveuf . . . 1015
Discussion : MM. Cunéo, Gosset, Brocq, Gosset, Leveuf, Faure, 1025, 1096, 1105 et 1106 ; M. Fiolle . . . 1162
— —. De la difficulté du diagnostic des — —, par M. R. Grégoire . . . 1124
— **subaiguë**. Un cas observé au cours d'une infection biliaire d'origine lithiasique, par M. Auvray . . . 1036
Discussion : MM. Okinczyc, Gosset, Pierre Duval, Basset, Cunéo. 1038 1040
Paraplégies pottiques. A propos des — —, par M. Etienne Sorrel . . . 658
Discussion : M. Delbet . . . 723
Parasitose vésiculaire par œufs de distome, par M. Maurice Vanlande . . . 807
Rapport : M. Baumgartner . . . 807
Discussion : M. Cunéo . . . 812
Perforation (Double) d'ulcères juxta-pyloriques en péritoine libre. Intervention. Double uretère et enfouissement ; gastro-entérostomie. Guérison, par M. Coureaud . . . 1178
Rapport : M. Pierre Duval . . . 1178
Péricardite tuberculeuse : péricardotomie. Guérison, par M. Paitre . . . 721
— purulente à pneumocoques. Péricardotomie. Guérison, par M. L. Grimault . . . 1290
Personnel de la Société nationale de chirurgie . . . I
Bureau pour l'année 1929 . . . I
Membres honoraires . . . II
Membres titulaires . . . III
Membres correspondants nationaux . . . V
Membres associés étrangers . . . VIII
Membres correspondants étrangers . . . IX
Phlegmon d'origine dentaire traité par le bactériophage. Un cas, par M. Sauvé (présentation de malade) . . . 1357
— diffus traités avec succès par des injections sous-cutanées de glycérine phéniquée concentrée. Deux observations, par M. Le Lorier . . . 485
— **d'origine dentaire**. Trois cas — — guéris par le bactériophage de d'Hérelle. Extraction secondaire de la dent, par M. André Raiga . . . 575
Rapport : M. Gosset . . . 575
Discussion : MM. Louis Bazy, Sauvé, Métivet, Tuffier, Cadenat, Louis Bazy . . . 585 587
Pied. Gangrène du — après ligature de la fémorale commune, traitée par l'amputation retardée et économique, par M. R. Leibovici . . . 157
Rapport : M. P. Moure . . . 157
Discussion : M. Métivet . . . 161
Plaies. Le traitement des — par électrolyse diffuse (méthode Chevrier-Grille), par M. Planque . . . 263
Rapport : M. Métivet . . . 263
Pleurésie purulente. Procédé à clapet pour l'opération de la — — (Drainage à thorax fermé), par M. E. Juvara . . . 444
— — A propos du traitement des — —, par M. Sauvé . . . 201
— —, par M. A. Schwartz . . . 205
— —. Traitement des — —. Le drainage de la plèvre en thorax fermé, par M. Gaston Picot . . . 469
Discussion : MM. Grégoire, A. Schwartz, Sauvé . . . 473 475
— — Drainage des — —. Appareil de démonstration, par M. Pierre Delbet (présentation d'instrument) . . . 927
Pouce. Malade ayant subi une autoplastie complète du pouce avec son métacarpien par le procédé de M. G. Warren-Pierce, par M. Pierre Duval (présentation de malade) . . . 882
— Réparation du tendon fléchisseur du — sectionné (Méthode de Bunnell), par M. J.-Ch. Bloch . . . 788
— Suture du tendon long fléchisseur du —, par M. Ménégaux . . . 1076

Poumon. De l'intervention chirurgicale dans certains états infectieux pulmonaires en dehors des collections suppurées, par M. René Le Fort 516
— Portion de — provenant d'une lobectomie partielle exécutée au moyen du bistouri à haute fréquence, par MM. Baumgartner et Heitz-Boyer (présentation de pièce) 243
Prix de la Société nationale de chirurgie XIV
Prix décernés en 1928 83
— à décerner en 1929. 84
— à décerner en 1930. 85
— à décerner en 1931 86
Prurit vulvaire traité par la névrostomie bilatérale des nerfs honteux internes. A propos du — —, par M. Mauclaire. 1210
Pseudarthrose des membres. Trois cas de — —. Greffes osseuses par un procédé mixte (greffe libre intrasegmentaire, greffe ostéopériostique), par M. Aumont. 154
Rapport : M. Dujarier. 154
— **du col du fémur** datant de trois ans. Pose d'une cheville d'os de bœuf. Résultat tardif, par M. Antoine Basset. 1061
Discussion : MM. Cunéo, Leveuf, Basset. 1069
Purpura hémorragique chronique récidivant. Splénectomie. Bon résultat immédiat, mort au bout de onze mois par reprise des hémorragies, par MM. Jean Quénu et S. M. Stoïanovitch. 111
Rapport : M. Pierre Duval 111
— —. Splénectomie pour — — chez l'enfant, par MM. Leriche et R. Horrenberger 320
— chronique récidivant, par M. Raymond Grégoire 968
Discussion : M. P. Brocq. 973
Pylorectomie. Drainage par Mikulicz dans les —, par M. G. Métivet. 1174
Pyosalpinx rompus dans le grand péritoine, 14 observations de —. Opération. 13 guérisons, par MM. Pierre Duval et Ameline 1070

Q

Queue de cheval. Compression de la — — par une tumeur du disque intervertébral. Ablation suivie de guérison, par MM. Alajouanine et Petit-Dutaillis 937
Rapport : M. Robineau 937
Discussion : M. Bréchot. 944

R

Rachianesthésie. L'injection intraveineuse d'huile camphrée (Méthode de Le Moignic) dans la syncope après —, par M. Oudard 308
— Résultat paradoxal d'une —, par M. Daniel Férey 438
Rapport : M. P. Mathieu. 438
Discussion : MM. Dujarier, Basset. 439
— Troubles vaso-moteurs et hyperesthésiques consécutifs à une rachianesthésie. Traitement par névrotomie du nerf moteur interne, par M. Murard 1143
— Quelques réflexions sur 2.207 cas de —, par M. G. Cotte 127
Rein polykystique infecté. Brides faisant striction du côlon transverse en position verticale et dilatation énorme du côlon droit. Section des brides et excision obligatoire du rein. Guérison opératoire, par M. Tédenat. 1053
— Voy. *Ectopie*.
Résection tibio-tarsienne totale, par M. Raymond Grégoire (présentation de malade). 325
Discussion : MM. Dujarier, P. Mathieu, Lance, Sorrel, Grégoire . . . 327
— tibio-tarsienne pour fracture ancienne de l'astragale, par M. Ibos 721
Rétraction ischémique des fléchisseurs ; sympathectomie heureuse, par M. Barret. 767
— (double) de l'aponévrose palmaire et de l'aponévrose plantaire chez le même sujet, par M. Auvray (présentation de malade). 1026

Rétraction de l'aponévrose palmaire. A propos de l'action disséquante du bistouri à haute fréquence : cure radicale d'une —, par M. HEITZ-BOYER (présentation de malade). 1305
Rétrécissement cicatriciel d'une bouche de gastro-entérostomie. Gastro-pylorectomie secondaire. par M. FÉLIX PAPIN. 1382
Rupture de l'urètre, par M. BARRET 767
— par éclatement du canal thoracique. Chylothorax gauche, par M. PAITRE. . . 813
Rapport : M. LENORMANT. 818
Discussion : M. LECÈNE 816
— traumatique de la rate sans contracture pariétale, par M. LECERCLE. 841

S

Salpingites à symptomatologie extra-pelvienne, par M. LECONTE DES FLORIS . . 526
Rapport : M. OKINCZYC. 526
Sein. Ablation du — et des ganglions axillaires par section au bistouri diathermique, par M. TUFFIER. 180
— Ablation partielle du — et du mamelon pour hémorragies répétées semblant liées à une tumeur papillaire bénigne, par M. R. PROUST (présentation de malade). 377
— Voy. *Abcès, Adénome, Cancer, Epithélioma, Tuberculose.*
Septico-pyohémie à staphylocoques traitée et guérie par un auto-bactériophage intraveineux, par M. DAVIOUD 1127
Rapport : M. R. GOUVERNEUR. 1127
Discussion : M. SAUVÉ, 1130 ; M. CHEVASSU, 1132 ; M. BASSET, 1133 ; M. MÉTIVET, 1133 ; M. CHEVASSU, 1134 ; M. GOSSET. 1152
Séquelles gonococciques éloignées. Deux cas de — —, par M. G. BAUDET. . . 87
Sérum citraté de Normet 848
Sérum salé, Voy. *Hystérectomie, Injections, Invagination, Obstruction.*
Spina bifida cystica. 14 observations de — —, par M. YOVTCHITCH 1080
Rapport : M. JACQUES LEVEUF. 1080
Discussion : MM. CUNÉO, MATHIEU 1089 1090
Splénectomie dans un cas de purpura hémorragique récidivant chronique. Résultats éloignés de la —, par M. PIERRE DUVAL. 625
Discussion : M. BROCQ 626
— pour anémie splénique. Résultats plus de vingt-six mois après, par MM. P. BROCQ et A. CAIN 794
— pour splénomégalie accompagnée d'hémorragies et d'anémie. Résultat, par M. BRIN. 968
— pour ictère hémolytique congénital, par MM. L. COURTY et ADOLPHE BERNARD. 1211
— Guérison. Résultats éloignés, par MM. BERNARD DESPLAS, ANDRÉ CAIN et EDOUARD PEYRE. 1345
— Voy. *Purpura.*
Splénomégalie égyptienne. Un cas, par M. PAVLOS PETRIDIS. 949
Spondylite traumatique, par M. ANDRÉ GUILLEMIN 1316
Rapport : M. ALBERT MOUCHET. 1316
Spondylite typhique, par MM. ANDRÉ GUILLEMIN et LOUIS MATHIEU 1411
Rapport : M. LANCE. 1411
Staphylorraphies. Les résultats phonétiques de 100 —, par M. VICTOR VEAU et Mlle S. BOREL. 894
Sténose hypertrophique du pylore des nourrissons. L'opération de la —, par M. H. BILLET. 475
Discussion : M. FREDET. 479
— cicatricielle infranchissable de l'œsophage thoracique. — Œsophagoplastie antithoracique par le procédé de Wullstein Lexer. Guérison. Bon résultat fonctionnel, par M. OULIÉ. 683
Rapport : M. CUNÉO 683
Discussion : M. TUFFIER 691
— congénitale en bague du côlon ascendant ; fistule spontanée typhlo-sigmoïdienne. Occlusion intestinale tardive, par MM. OUDARD et LE BOURGO 757

Suture primitive des tendons fléchisseurs superficiels et profonds des 3e, 4e et 5e doigts dans la région palmaire, par M. A. Folliasson 893
Rapport : M. Cadenat 893
— Nouveau procédé de —, par M. Chalier 1137
Sympathectomie péri-artérielle pour troubles trophiques. Deux cas de — —, par M. Ferey 20
Rapport : M. Robineau 20
Symphyse pubienne. A propos des disjonctions traumatiquee de la — —, par M. Maisonnet 38
— Voy. *Disjonction, Entorse*.
Syndrome de Volkmann, par hématome profond de la loge antérieure de l'avant-bras, par M. G. Chevalier 87

T

Talagie blennorragique. Opération. Guérison, par M. A. Schwartz (présentation de malade) 174
Tarsoplastie dans les pieds bots varus équins récidivés, par M. H. L. Rocher. 187
Rapport : M. Et. Sorrel 187
Tendons fléchisseurs. Section des — — à la base du médius. Suture secondaire du tendon fléchisseur profond. Résultat anatomique imparfait. Résultat fonctionnel satisfaisant, par M. G. Métivet 702
— Sutures primitives des — — superficiels et profonds du médius, de l'annulaire et de l'auriculaire gauches, par M. André Folliasson 840
— Voy. *Pouce*.
Ténotomie du tendon d'Achille pour réduction des fractures du cou-de-pied à grand déplacement. Sur la valeur de la — —, par M. Prat 703
Testicule. Récidive de séminome du — arrêté dans son évolution clinique depuis deux ans, par M. Jean Berger 276
— Coexistence d'une lésion testiculaire et d'une masse pulmonaire, diagnostic incertain, par M. Heitz-Boyer (présentation de malade) 1394
Tétanos subaigu guéri par sérothérapie intrarachidienne à très haute dose (1/2 litre environ), et par traitement chirurgical de la plaie tétanigène, par M. Emile Tailhefer 994
Rapport : M. Louis Bazy 994
— guéri par le sérum à doses fortes et par le somnifène, par MM. Coudrain et Legrand-Desmons 998
Rapport : M. Louis Bazy 998
— « post abortum ». Traitement par le sérum à très hautes doses, la paratoxine et l'acide phénique. Guérison, par MM. Chaouat, Noyer et Duboucher . . . 1000
Rapport : M. Louis Bazy 1000
Discussion : MM. Maisonnet, Lecène, Louis Bazy 1004
Thorax. Grosses adénopathies médiastiniques secondaires à un cancer du testicule (séminome), par M. A. Lapointe (présentation de radiographie) 271
Thrombo-angéite oblitérante juvénile aiguë, par M. Raymond Grégoire 1434
Thrombo-phlébite suppurée sinuso-jugulaire. Ouverture du sinus latéral. Résection de la jugulaire interne. Guérison, par MM. G. Worms et Lacaze (présentation de malade) 138
Tibia. Voy. *Arrachement*.
Torsion des annexes saines, par M. J. Fiolle 785
— **de l'ovaire sain** au cours de la grossesse, par M. Jean Murard 1319
Rapport : M. Auvray 1319
Discussion : MM. Okinczyc et Moure 1323
Transplantation du péroné pour réparer une perte de substance du tibia, par M. F. Moulonguet 819
Rapport : M. Lecène 819
Discussion : MM. Cunéo, Heitz-Boyer, Mauclaire, Alglave, Dujarier, 826, 828
Traumatisme complexe tarso-métatarsien, par M. Vanlande 246
— **du genou**. Séquelles d'un — —, par M. Antoine Basset 646

Troubles vaso-moteurs et hyperesthésiques consécutifs à une rachianesthésie. Traitement par névrotomie des honteux internes, par M. Jean Murard . . . 1158
Rapport : M. Basset . . . 1158
Tuberculose pseudonéoplasique du sein, par M. R. Soupault . . . 246
— **pulmonaire**. La thoracoplastie dans le traitement de la —, par MM. R. Proust, A. Maurer et J. Rolland . . . 355
Discussion : M. Picot . . . 373
— des glandes surrénales, diagnostiquée cliniquement et vérifiée à l'autopsie. Un cas de — —, par MM. J. Guyot et Jean Villar . . . 1296
Tuberculoses localisées. Chirurgie et rayons ultra-violets dans le traitement des — —, par MM. Bernard Desplas, Jean Meillère et Mlle Germaine Chevillon . . . 912
Discussion : M. [illegible]rel, Lance, Tuffier, Desplas . . . 922
Tumeur de la moelle [illegible]ne femme de soixante-douze ans. Opération. Guérison, par M. Yves Delagen[illegible] . . . 380
— blanche du genou à forme fongueuse. Opération suivant la technique de Robertson Lavalle. Résultat après six mois, par M. Pierre Lombard . . . 829
Discussion : M. Lecène . . . 830
— sacro-coccygienne —. Volumineuse — —; extirpation à la vingt-quatrième heure de la vie. Guérison. Examen anatomo-pathologique, par MM. H.-L. Rocher, A. Bonnard et R. Guérin . . . 100
Rapport : M. E. Sorrel . . . 100
— osseuse à myéloplaxes de l'extrémité inférieure du tibia, par M. R. Gouverneur . . . 121
Rapport : M. Baumgartner . . . 121
Discussion : MM. Ombrédanne, Mocquot, Fredet, Dujarier, Mouchet, Baumgartner . . . 125
— osseuse à myéloplaxes, par M. Pierre Fredet (présentation de radiographie). 271
— lymphoïde maligne de l'intestin englobant le cæcum, le côlon ascendant, l'iléon terminal et une anse grêle haute, fistulisée dans le côlon. Résection complète de la tumeur en un temps. Résultat excellent au quinzième mois, par M. J. Braine . . . 390
Rapport : M. Roux-Berger . . . 390
— du médiastin. Accidents aigus de compression de la veine cave supérieure par une —. Médiastinotomie décompressive. Guérison, par M. René Le Fort . . 519
— à myéloplaxes de la synoviale du genou, par MM. Négrié et Canton . . . 617
Rapport : M. P. Lecène . . . 617
— médullaire, par MM. Th. de Martel, Clovis Vincent et David (présentation de pièce) . . . 762
— (Volumineuse) paranéphrétique, par M. J. Duval . . . 1040
Rapport : M. Ed. Michon . . . 1040
Discussion : MM. Okinczyc, Michon, Chevassu . . . 1043
— solitaire du foie (adénome trabéculo-vésiculaire). Extirpation. Guérison, par MM. André Chalier et J.-F. Martin . . . 1385
Tumeurs cérébrales. Malades opérés de — —, par M. Th. de Martel (présentation de malades) . . . 456
— —, par MM. Th. de Martel, Clovis Vincent et David (présentation de malades) . . . 762
— —, Diagnostic des — —, par M. Th. de Martel . . . 1438
— à myéloplaxes du 2e métacarpien droit. Enchondrome de la 2e phalange de l'annulaire droit, par M. L. Michon . . . 504
Rapport : M. Cunéo . . . 504
Discussion : MM. Dujarier, Lenormant, Mathieu, Cunéo . . . 507, 509
— du système nerveux central, par MM. Th. de Martel, Clovis Vincent et David (présentation de pièce) . . . 849
— des culs-de-sac latéraux après ablation des annexes, par MM. J. Fiolle, Hayem et Bourde . . . 973
Discussion : M. Lecène . . . 980
Typhlite gangréneuse primitive compliquée de thrombo-phlébite de la veine mésentérique supérieure. Un cas de — —, par M. Raymond Bernard . . . 383
Rapport : M. Okinczyc . . . 393

U

Ulcère duodénal, gastro-entérostomie postérieure transmésocolique ; ulcère peptique perforé, digastro-entérostomisation ; nouvel ulcère pylorique, résection du pylore et gastro-entérostomie postérieure ; ulcère peptique sur la bouche, deuxième gastro-entérostomie, antérieure cette fois ; ulcères peptiques sur les deux bouches, par M. René Simon 1007
Rapport : M. Roux-Berger 1007
Discussion : MM. Okinczyc, Picot, Cunéo, Lecène 1009, 1011
— **pylorique** traité par gastro-entérostomie au bouton il y a deux ans. Bouton demeuré en place. Ulcère peptique. Gastropylorectomie, par M. Henri Costantini 1059
Ulcères perforés de l'estomac et du duodénum. 11 cas, par M. Polony 105
Rapport : M. A. Basset 105
— gastro-duodénaux. Examen critique des idées actuelles sur le traitement des — en fonction de nos connaissances sur l'histo-physiologie gastrique, par M. R. Leriche 233
Discussion : M. Métivet 246
— Sur la possibilité de la guérison de l'ulcère peptique d'une bouche gastro-jéjunale sans résection gastrique, par M. R. Leriche 558
— de l'estomac. Image radiographique des —, par M. Henri Hartmann (présentation de radiographie) 270
— perforés de l'estomac et du duodénum. Statistique de 207 cas. A propos du traitement des —, par M. Serge Judine 1233
Rapport : M. Pierre Duval 1233
Discussion : MM. Robert Monod, Proust 1243
— A propos des —, par M. H. Mondor 1268
— Voy. *Jambe*.
Urétérographies rétrogrades dans un cas d'anurie par cancer utérin, par MM. Chevassu, Pierre Lazard et François Moret (présentation de pièces). 419
Urètre. Reconstitution du sphincter de l'— chez la femme au moyen du droit interne de la cuisse, par M. Jean Madier 198
Rapport : M. R. Grégoire 198

V

Veine sous-clavière. Déchirure par fracture fermée de la clavicule, par M. Guillemin 1143
Vésicule biliaire. Perforation de la — en péritoine libre. Intervention. Guérison, par MM. Larget et Lamare 150
Rapport : M. J. Berger 150
— séminale tuberculeuse calcifiée. Radiographie d'une — —. Radiographies pelviennes « à bassin ouvert », par M. Chevassu 419
Vissage des fractures du col du pénien avec du caoutchouc armé, par M. Pierre Delbet (présentation de malade) 926
Voies biliaires. L'incision médiane sus-ombilicale dans la chirurgie des voies biliaires, par M. Courty 556
Volvulus du cæcum, par M. Hartglas 291
Rapport : M. Ch. Lenormant 291
—. Un cas de —, par M. Wilmoth 291
Rapport : M. Ch. Lenormant 291
Discussion : M. Lecène 298
— du grêle par un énorme peloton de 132 ascaris. Un cas de —. Détorsion. Fixation à la paroi. Guérison, par M. Hartglas 613
Rapport : M. Roux-Berger 613
Discussion : M. Paul Thiéry 615
— d'un méga-côlon sigmoïde. Résection large avec abouchement des deux bouts de l'intestin à la paroi, par M. P. Broca (présentation de pièce) 791

Volvulus d'un méga-côlon sigmoïde. Résection large avec abouchement des deux bouts de l'intestin à la paroi. Fermeture de l'anus. Guérison. par M. Polony. 1157
Rapport : M. A. Basset 1157
— d'un lipome pédiculé intra-articulaire du genou, par M. Diamant-Berger. . . 1266
— d'un mégacôlon sigmoïde ; détorsion, puis résection au cours d'une seconde crise, par M. Matry 1308
— du grêle. Quatre cas de —, par M. Jacques Guibal 1417
Rapport : M. Raymond Grégoire. 1417

TABLE ALPHABÉTIQUE DES AUTEURS

POUR L'ANNÉE 1929

A

Aimé, 1194.
Aitoff (Marguerite), 268.
Alajouanine, 937.
Alglave (Paul), 489, 647, 700, 782, 828, 883, 923, 932, 992, 1028, 1269.
Allaines (F. d'), 1308, 1372.
Ameline, 1070.
Armangué, 794.
Arrivat, 405.
Aubert, 931.
Augistrou, 1281.
Aumont, 154, 1243, 1269, 1368.
Autefage, 1390.
Auvray (Maurice), 255, 651, 1026, 1036, 1187, 1319.

B

Baillat (G.), 346.
Balacesco, 322.
Baquié, 28.
Barbilian (N.), 331, 395.
Bardon, 380.
Barret, 767.
Barthélémy (M.), 1050.
Basset (Antoine), 105, 142, 344, 439, 646, 683, 783, 1039, 1061, 1134, 1357, 1395.
Bastet, 1266.
Baudet (G.), 87.
Baumgartner, 30, 121, 127, 243, 423.
Bazy (Louis), 398, 583, 892, 944, 1423.
Bazy (Pierre), 788.
Béclère (Henri), 440.
Belot (J.), 1141.
Berger (Jean), 150, 276, 324.
Bernard (Adolphe), 1211.
Bernard (Raymond), 145, 194, 393, 651.
Billet (H.), 475.
Bloch (Jacques-Charles), 255, 681, 788.
Blondin, 1080.
Bonnard (A.), 100.
Bonnecaze, 460.
Boppe, 247, 337, 1143.
Boquel (A.), 642.
Borel (Mlle S.), 895.
Botreau-Roussel, 1343.
Bourde et Fiolle (J.), 973.
Boury et Ibos, 88, 133.
Braine (J.), 390.
Bréchot (Adolphe), 49, 775, 1287.
Brin, 963, 965.
Brisset, 5, 136.
Brocq (P.), 573, 626, 683, 791, 794, 832, 853, 909, 973, 1096, 1190, 1194, 1277, 1281.
Brodin (P.), 1194.
Brugeas, 275, 429.
Brun, 134.

C

Cadenat, 269, 429, 586, 890, 893, 987, 1090.
Cain (A.), 794, 1346.
Caldas, 587.
Canton, 617.
Chalier (André), 1137, 1385.
Chaouat, 994.
Charbonnel, 489, 725, 1281.
Chevalier (G.), 87.
Chevassu (Maurice), 409, 419, 746, 1043, 1132, 1377.
Chévillon (Mlle Germaine), 912.
Christidi et Eftimie, 1079.
Clavelin, 1209.
Cobau (A.), 1079.
Colaneri, 1033.
Corachan, 794.
Cornioley (Ch.), 259, 286.
Cortesi, 134.
Costantini (Henri), 447, 1058, 1339.
Cotte (G.), 127, 863, 872.
Coudrain, 994.
Courboulès, 494.
Coureaud, 1178, 1374.
Courty (L.), 556, 602, 1211, 1335, 1365.
Cunéo (Bernard), 88, 146, 345, 504, 532, 606, 624, 683, 783, 812, 826, 848, 871, 980, 1010, 1025, 1040, 1069, 1089, 1266, 1276, 1354.
Cuny (Jean), 733.

D

David, 762, 834, 840.
Davioud, 1080, 1127.
Delagenière (Yves), 380, 679.
Delahaye (A.), 405, 772, 1170.
Delbet (Pierre), 481, 723, 923, 926, 927, 986.
Desplas (B.), 886, 912, 1346.
Diamant-Berger, 1266.
Diaz (Francisco Garcia), 931, 1135.

Didiée, 1423.
Dioclès, 483.
Duboucher, 994.
Ducroquet (fils), 350.
Dujarier (Ch.), 126, 154, 194, 327, 337, 345, 439, 508, 624, 828, 832, 833, 1032, 1277.
Duval (J.), 1040.
Duval (Pierre), 111, 275, 440, 619, 625, 735, 882, 1039, 1070, 1143, 1179, 1181, 1203, 1233.

E

Eftimie et Christidi, 1079.

F

Fabre (Sophia), 268.
Faure (J.-L.), 671, 1106.
Férey (Daniel), 20, 438, 747.
Ferrari (F.), 161, 245, 1218.
Fèvre, 88.
Fiolle (J.), 785, 973, 1288.
Folliasson (André), 893.
Foucault (Paul), 298, 313.
Fourmestraux (J. de), 171.
Fredet (Pierre), 125, 271, 479, 492.
Fruchaud (Henri), 654.

G

Galop, 145.
Gaudier (H.), 164, 374, 524, 862.
Gernez (Léon), 142, 168, 752, 985, 1107, 1184, 1331.
Gernez (Ch.), 374.
Gosset (Antonin), 2, 575, 587, 980, 1025, 1038, 1105.
Gouverneur (R.), 121, 427.
Grégoire (Raymond), 91, 198, 199, 325, 327, 472, 654, 763, 968, 1124, 1354, 1417, 1434.
Grimault (L.), 1290.
Grinda (Jean-Paul), 1310.
Guérin (R.), 100.
Gueulette (R.), 909, 1190.
Guibal (Jacques), 1417
Guibal (Paul), 665.
Guillaume-Louis (P.), 90.
Guillemin (André), 88, 184, 608, 945, 1143, 1316, 1324, 1404, 1411.
Guillermin, 246.
Guimbellot, 1362.
Gurianan, 1395.
Guyot (J.), 1296.

H

Hartglas, 291, 613.
Hartmann (Henri), 28, 247, 268, 270, 460, 482.
Hayem, 973.
Heitz-Boyer, 167, 210, 243, 269, 282, 717, 750, 827, 1046, 1246, 1305, 1324, 1358, 1394.
Horrenberger (R.), 320.
Hortolomei, 619, 885, 1397.
Houdard (L.), 1094.
Huard (P.), 730.

I

Ibos (Pierre), 88, 181, 692, 694, 721, 816, 885, 1012, 1033, 1277.

J

Jacquemaire, 1251
Jean (G.), 672.
Jeanneney (G.), 306, 313.
Judine (Serge), 1233.
Juvara (E.), 36, 311, 414, 741, 1116, 1118.

K

Koutodina, 11.
Küss (Georges), 11, 95, 178, 240, 418.

L

Labey (Georges), 377.
Lacaze (H.), 138, 199.
Lacroix (Antoine), 145.
Laffitte, 1209.
Laignel-Lavastine, 639.
Lamare (J.-P.), 26, 150, 886.
Lamas, 587.
Lance (Marcel), 527, 626, 803, 922, 1302, 1362, 1411.
Lanzot, 1143.
Lapointe (A.), 271, 456, 565, 1034.
Laquière, 1033.
Larget (Maurice), 26, 150, 886.
Laurent, 1308.
Le Balle, 775,
Le Bourgo, 757.
Lecène (Paul), 7, 404, 428, 538, 570, 601, 617, 750, 782, 819, 830, 832, 889, 980, 1004, 1011, 1045, 1216, 1218.
Lecercle, 841.
Leclerc, 1181.
Lecœur, 241.
Leconte des Floris, 526.
Le Fort (René), 451, 453, 510, 516, 519.
Legrand-Desmons, 181, 692, 721, 994, 1277.
Leibovici (R.), 157.
Le Lorier, 485.
Lemarchal, 10.
Lenormant (Charles), 55, 163, 241, 286, 291, 509, 695, 754, 783, 813, 816, 889, 945, 1043, 1374, 1397.
Leriche (R.), 8, 233, 242, 320, 332, 461, 558.
Leroy, 841.

Leroy (Roger), 681.
Le Roy des Barres, 413, 831, 1110, 1247.
Leveuf (Jacques), 380, 1015, 1069, 1080, 1105.
Lœwy (Georges), 1224.
Lombard (Pierre), 829, 1200.
Longet (Jean), 1207, 1404.

M

Madier (Jean), 198, 486, 5[illegible]
Maisonnet, 38, 259, 435, 49[illegible], 1004, 1384.
Marnière [illegible] 616.
Martel (Th. de), 281, [illegible], 840, 1438.
Martin (André), 1400, 1404.
Martin (J.-F.), 1385.
Massart (Raphaël), 405.
Masse, 735.
Mathieu (Louis), 1411.
Mathieu (Paul), 23, 26, 303, 327, 350, 385, 388, 438, 509, 680, 747, 772, 842, 1287, 1305, 1357.
Matry, 23, 184, 431, 1308.
Mauclaire, 10, 42, 409, 483, 639, 641, 717, 752, 770, 827, 1142, 1210, 1444.
Maurer (A.), 355.
Meillère (Jean), 912.
Ménégaux (G.), 1043, 1076.
Métivet (G.), 161, 183, 246, 263, 349, 422, 540, 586, 624, 702, 768, 1133, 1174.
Michel (Gaston), 31.
Michon (Edouard), 504, 573, 1040, 1243.
Mirizzi (P. L.), 276, 398.
Mocquot (Pierre), 125, 181, 183, 184, 431, 533, 540, 573, 642, 775, 1194, 1277.
Mondor, 1193, 1268, 1357.
Monod (Raoul-Charles), 533.
Monod (Robert), 982, 1119, 1242, 1332.
Morice, 1187.
Morisson, 647.
Mouchet (Albert), 126, 298, 325, 405, 411, 486, 608, 644, 730, 733, 967, 1135, 1141, 1310, 1316.
Moulonguet (P.), 1, 15, 819, 1210.
Moure (Paul), 157, 161, 164, 291, 749, 843, 882, 985, 1323, 1331, 1355.
Mourgue-Molines (E.), 385.
Murard (Jean), 793, 890, 1079, 1090, 1143, 1184, 1319, 1400.
Mutel, 31.

N

Négrié, 617
Normet, 848.
Noyer, 994.

O

Okinczyc (J.), 182, 328, 393, 395, 398, 526, 692, 694, 1009, 1038, 1042, 1175, 1323, 1368, 1372.
Ombrédanne (Louis), 45, 125, 1287.
Oudard, 308, 757.
Oulié, 683.

P

Paître, 494, 502, 721, 813, 985, 1423.
Papin (Félix), 1332.
Papin, 1266.
Patel, 88.
Petit (Henri-L.), 1052.
Petit-Dutaillis, 937, 1207, 1224.
Pétridis (Pavlos), 705, 949.
Peyre (Edouard), 1346.
Philardeau, 431.
Picot (Gaston), 254, 373, 469, 492, 1010.
[illegible]uet (Jean), 451, 453.
[illegible]ue, 263.
[illegible] 105, 1143.
[illegible]quen, 710.
Prat, 703.
Proust (Robert), 7, 163, 170, 355, 377, 752, 834, 980, 1243.

Q

Quénu (Jean), 111.
Querangal des Essarts, 1308.

R

Raiga (André), 575.
Reynaldo dos Santos, 587.
Richard (André), 460, 787, 788.
Rives (A.), 379, 1218.
Robineau, 20, 291, 344, 346, 612, 637, 937, 1224.
Rocher (H.-L.), 100, 187, 246, 1377.
Rœderer (Carles), 411.
Rolland (J.), 355.
Roseau (Henry), 645, 1094.
Rouhier (G.), 1076.
Roux-Berger (J.-L.), 167, 390, 613, 616, 681, 722, 1007, 1012, 1193.

S

Sauvé (Louis), 201, 475, 585, 605, 1130, 1192, 1251, 1357.
Schwartz (Anselme), 148, 174, 205, 397, 475, 528, 747, 1277, 1399.
Second et Cornioley, 286.
Sénèque et Leroy, 841.
Sicard, 523, 1308.
Simon (René), 569, 1007.
Solier (L.-F.) et Huard (P.), 730.
Sorrel (Etienne), 98, 100, 187, 327, 658, 735, 922, 1308, 1431.
Soupault (Robert), 246, 377, 379, 695.
Spick et Blondin, 1080.
Stoïanovitch (S. M.), 111.

T

Tailhefer (Emile), 882, 994.
Tanasesco, 323, 388.
Tédenat, 1053, 1056.
Témoin, 1309.
Thiéry (Paul), 615, 1384.
Tisserand (G.), 528, 722.
Toupet, 540.
Tuffier, 180, 586, 691, 727, 922.

V

Vanlande (Maurice), 246, 423, 435, 807. 1141, 1175.
Vassitch, 247, 337.
Veau, 894.
Vergos (C.) et Ferrari (F.), 245, 1218.
Viannay (Charles), 803.
Villar (Jean), 1296.
Villechaise (P.), 842, 885, 1210, 1218, 1399.
Vincent (Clovis), 762, 834, 840.

W

Wallon (E.), 1119.
Walther (Ch.), 177.
Weil (Prosper Emile), 91.
Weiss (A.-G.), 1305.
Welti (H.), [illegible]4. 1216.
Wilmoth, [illegible]291.
Wolfromm [illegible]3.
Worms (G [illegible]8, 1392.

[illegible]), 88, 181
[illegible]3, 1277.

Y

[illegible].. 931, 1080, 1269.

Z

Zéno (Lélio O.), 28.

Le Secrétaire annuel, M. F. M. CADENAT.

Imprimerie de la Cour d'Appel, 1, rue Cassette, Paris.